

Manual - Atlas

de

Técnica de las Autopsias

Manual-Atlas

de

Técnica de las Autopsias

por el

Prof. Enrique Emilio Franco

ex Profesor de Patología general y de Anatomía patológica de la Universidad de Lisboa
Director del Instituto de Anatomía patológica del Hospital civil de Venecia

PRIMERA EDICIÓN

Ilustrada con 303 grabados en negro y color

BARCELONA

SALVAT EDITORES, S. A.

41 - Calle de Mallorca - 49

1929

ES PROPIEDAD

Establecimiento Tipolitográfico de SALVAT EDITORES, S. A.—Barcelona

PREFACIO

He escrito este libro con objeto de ofrecer una guía segura al estudiante y también al médico que no tienen ocasiones frecuentes de practicar autopsias.

He procurado que sea lo más claro posible pensando que no siempre se está cerca de quien pueda enseñar con la palabra y con el ejemplo: en este caso el libro substituye al maestro.

Las figuras abundan, pero en este género de obras nunca son demasiadas.

Las indicaciones de las diversas partes de los órganos sirven para ahorrar al lector el trabajo de recurrir a los tratados de Anatomía cuando se encuentre perplejo en localizar una lesión.

Igualmente, siguiendo el esquema del Protocolo y las normas que le preceden, no le ocurrirá dejar parte alguna sin describir y podrá llevar a feliz término documento tan importante.

E. E. Franco

ÍNDICE DE MATERIAS

Págs.

PREFACIO v
INDICE DE AUTORES XI
INDICE DE GRABADOS. XV

PRIMERA PARTE

CAPÍTULO PRIMERO. — *Generalidades sobre la autopsia. Precauciones personales del disector y de sus ayudantes.* 1

CAPÍTULO II. — *Comprobación de la muerte.* 7

CAPÍTULO III. — *Instrumental y su uso.* 13

I. Instrumentos para la sección de las partes blandas y de los cartílagos. 13
II. Instrumentos para la sección de los cartílagos y de los huesos. . 20
III. Instrumentos accesorios para la sección de los huesos . . . 33
IV. Instrumentos para la medición de las partes. 37
V. Instrumentos para recoger y medir líquidos. 40
VI. Instrumentos para la comprobación del peso. 41
VII. Instrumentos accesorios. 41

CAPÍTULO IV. — *Reglas generales para las secciones y observación de los órganos.* 48

Modos de sostener el cuchillo 49
Modo de cortar 50

SEGUNDA PARTE

CAPÍTULO V. — *Examen externo del cadáver.* 55

CAPÍTULO VI. — *Técnica de la autopsia ordinaria* 59

I. Abertura del conducto vertebral. Extracción y secciones de la medula espinal 59
II. Abertura del cráneo. Extracción y secciones del encéfalo. . . 81
Abertura de la duramadre encefálica 87
Extracción del encéfalo 94
Examen del cráneo. Senos venosos. 100
Cuerpo pituitario o hipófisis cerebral 102
Examen exterior del encéfalo 107
Secciones del encéfalo. 112
Cerebro 112

Págs.

1. Método de Flechsig-Marie 112
Cortes del romboencéfalo 121
2. Método de Virchow (modificado) 124
3. Método de Pitres-Marie. 138
4. Método de Griesinger 140
III. Abertura del cadáver e inspección de la cavidad abdominal . . 141
Cavidad del abdomen. 148
IV. Ablación de los intestinos íleon, colon y sigmoide. Abertura de los mismos 148
Extracción del yeyuno e íleon. 149
Extracción del intestino grueso 153
V. Abertura de la caja torácica. Inspección de su cavidad . . . 160
Timo 166
VI. Ablación y cortes del bazo 167
VII. Ablación del hígado, estómago, duodeno y páncreas. Sus cortes. 169
Examen del hígado y de las grandes vías biliares. . . . 178
Páncreas 181
Examen del hígado 183
VIII. Ablación y cortes de los riñones y de las suprarrenales. . . 186
Ablación de todo el aparato urinario 195
IX. Abertura del pericardio. Ablación y secciones del corazón. . . 197
Ablación del corazón 198
1.° Separación de las arterias aorta y pulmonar. 204
2.° Corte de las venas pulmonares. 205
3.° Corte de las venas cavas. 207
Examen del tabique interauricular. 208
4.° Corte transversal de los ventrículos 209
5.° Corte del borde izquierdo del corazón. 210
6.° Corte del ventrículo izquierdo y de la aorta 211
7.° Corte del borde derecho 213
8.° Corte de la pared anterior del ventrículo derecho y de la arteria pulmonar. 213
9.° Sección de las coronarias 213
Examen del miocardio. 215
Medición del espesor de las paredes 216
Pulmones 217
10. Ablación y secciones de los órganos de la boca, cuello, mediastino posterior y aorta 225
Cuerpo tiroides 232
Aorta 232
11. Ablación y sección de los órganos de la pelvis masculina y de los genitales externos masculinos 234
12. Ablación y sección de los órganos de la pelvis y de los genitales externos femeninos 249
13. Examen de la medula ósea 264
Indicaciones para la toma de fragmentos de medula . . . 267

CAPÍTULO VII. — *Técnica de la autopsia del feto y del recién nacido.* . . 269

CAPÍTULO VIII. — *Recomposición del cadáver.* 279

TERCERA PARTE

CAPÍTULO IX. — *Investigaciones especiales* 283

I. Músculos y tendones. 283
II. Articulaciones y bolsas serosas 283
III. Vasos 284

Págs.

IV. Vasos y ganglios linfáticos. Conducto torácico y gran vena linfática 285
V. Sistema nervioso periférico 290
Ganglio de Gasser. 291
VI. Sistema gran simpático 292
VII. Sistema músculonervioso de conducción atrioventricular del corazón o fascículo de Paladino-His 295
Nodo seno atrial de Keith y Flack. 299
VIII. Glándulas salivales 301
1. Submaxilar. 301
2. Sublingual. 304
3. Parótida 304
IX. Hipófisis faríngea 308
X. Sistema paraganglionar o parasimpático. 309
XI. Glándulas paratiroideas 313
XII. Organos de los sentidos. 316
XIII. Huesos 329

CAPÍTULO X. — *Normas para la extracción, fijación y conservación de órganos, fragmentos de órganos, líquidos, exudados, etc.* 332

Extracción de fragmentos de órganos. 332
Preparaciones por frotis 337
Examen de los líquidos 338

CAPÍTULO XI. — *Normas para la redacción del protocolo de una autopsia.* . 340

I. Generalidades 340
II. Diagnóstico anatomopatológico 341
III. Propiedad y corrección del lenguaje científico 343
IV. Esquemas y figuras 343
V. El orden en la redacción del protocolo. 344
VI. Indicaciones de los pesos y medidas. 346
VII. Indicaciones de los órganos o de los fragmentos conservados y de su examen consecutivo. 347
VIII. Conservación del protocolo 347
Examen exterior 349
Examen interior 350

CAPÍTULO XII. — *Dimensiones y pesos principales del cuerpo y sus partes.* . 387

ÍNDICE DE AUTORES

Adisson, 57.
Aeby, 392.
Aitken, 390.
Albini, 355.
Ameuille, 155, 336.
Ammion, 388.
Amussat, 62, 65, 66.
Arnold, 309.
Arnovljevic, 400, 403, 414.
Aufetage, 408.

Bajla, 387, 390, 415, 416, 417, 418.
Bälz, 390.
Balli, 412.
Banti, 203, 414.
Bartolini, 304, 364.
Bastos-Monteiro, 300.
Béclard, 270, 366, 418.
Benda, 409.
Benedikt, 392.
Benjamins, 313.
Bertin, 385.
Bichat, 307.
Bischoff, 401, 402, 403.
Bizot, 397, 398.
Botal, 207, 208, 209, 273, 276, 293, 355, 366, 372, 379, 380, 419.
Boyd, 394.
Brunetti, 29, 30, 64, 79.
Bühl, 398.
Burdach, 129.
Busch, 403.

Cagnetto, 404.
Cajal, 336.
Carbone, 321.
Careau-Fournier, 408.
Cesaris-Demel, 402, 403.
Cevidalli, 415.
Clendenning, 396.
Comte, 409.
Costa Alfredo, 387, 390.
Costa-Sacadura, 387, 390, 417.
Cotugno, 395.
Cuzzi, 417.

Charpentier, 415.
Chassaignac, 292.
Chiarugi, 413.

Daffner, 388.
D'Arrigo, 396, 398, 399, 410, 414, 419.
Davis, 394.
Déjerine, 68.
Demange, 403.
De Vecchi, 408, 415.
Doyen, 21, 23, 24.

Eckerlein, 389.
Erdheim, 409.
Erófilo, 89, 90, 141.
Eustaquio, 320, 321, 326, 368.

Fabris, 401.
Faskender, 387.
Fesser, 387, 390.
Fetzer, 389.
Flack, 297, 299, 300, 301.
Flechsig, 114, 121, 122, 123, 125, 135, 136, 141.
Foà, 414.
Folli, 8.
Fourmann, 390.
Friedleben, 410, 411.
Frölich, 388, 389, 390.

Ganfini, 413.
Gasser, 291.
Geist, 402, 414.
Gerard, 273.
Giacomini, 395.
Gigli, 21, 25, 165.
Glisson, 360, 384.
Gluge, 403.
Goll, 129.
Griesinger, 16, 140.
Guiart, 411.
Güntz, 400, 401.
Guretz, 403.

Haase, 415.
Hach, 407.
Haller, 292.
Hammer, 410.
Haushalter, 397.
Henle, 391.
Highmoro, 237.
His (jun.), 295, 296, 297, 298, 299.
Hoffmann, 388, 390, 413.
Hüschke, 395.

Kaiserling, 213, 333, 334.
Kaplau, 411.
Karfemkel, 397.

Keith, 299, 300, 301.
Kloeppel, 411.
Kobylin, 390.
Kocher, 33, 34, 35, 69.
Kohn, 309.
Krause, 387, 388, 389, 390, 392, 395, 396, 398, 401, 402, 403, 404, 405, 406, 407, 408, 409, 410, 411, 412, 413, 414.
Krug, 389.
Kulbs, 296.
Kümmer, 387.

Jacobson, 312.
Jansen, 390.
Jores, 214, 334.
Junker, 396, 339, 402,412.

Legay, 407.
Leonardo, 3.
Lian, 301.
Liebig, 401, 402, 412.
Livi, 387.
Lobstein, 294.
Lorey, 405, 411, 413.
Luer, 21, 26, 63, 64, 66.
Lunghetti, 309.
Luschka, 309, 311, 312, 368, 398, 402, 403, 414.

Mayer, 309, 415.
Malpighi, 360, 385.
Manouvrier, 394.
Marañón, 412.
Marchand, 394, 397, 398, 399, 400, 402, 403, 404, 405, 406, 407, 410, 411, 412, 413, 414.
Marie (P.), 68, 112, 114, 122, 125, 134, 136, 138, 139, 141, 336.
Meckel, 291.
Merandet, 29, 31.
Miller, 387, 390.
Michel, 214.
Monro, 127, 134.
Montgomery, 364.
Morache, 387
Morgagni, 232, 235, 363, 364, 386.

Nauwerck, 79, 321, 397, 398, 400, 401, 402, 403, 404, 406, 407, 412, 413, 414, 415.
Nissl, 336.
Nothnagel, 137.

Orth, 169, 181, 398, 400, 401, 407, 411, 412.
Osvald, 411.

Pacchioni, 91, 352, 371, 379.
Paladino, 295, 296, 297, 299.
Parrot, 394.
Peacok, 397.
Péan, 69.
Pellacani, 8.
Pende, 416.
Pepere, 311, 312, 313, 409, 410, 412.
Pequet, 286.
Petersilie, 409.
Peyer, 158, 359.
Pfister, 394.
Pick, 333, 334.
Pitres, 16.
Poirier, 409, 411.
Politzer, 321, 328.
Polsche, 321.
Puech, 406.

Quetelet, 387, 390, 391.

Raciborski, 406.
Recht, 390.
Reid, 397.
Reil, 108.
Rivini, 304.
Rolando, 116, 117, 119.
Ronconi, 410.
Rosenmueller, 362.
Roussy, 154, 336.

Sabota, 411.
Santorini, 179, 183, 359.
Sappey, 394, 395, 397.
Scarpa, 265.
Scheele, 410.
Schmorl, 333.
Schönemann, 409.
Schroeder, 389.
Schuepf, 408.
Schwab, 415.
Schwann, 403, 413.
Seggel, 389, 390.
Serrano, 395, 400, 401, 403, 404, 405, 407, 408, 413, 414.
Sfameni, 387, 390.
Shrapnell, 328.
Silva-Amado, 410.
Silvio, 114, 115, 116, 117, 118, 119, 129, 353, 380.
Simmonds, 405, 413.
Simpson, 407.
Soemmering, 114.
Spangaro, 403.
Sperino, 412.
Spiegelberg, 389.
Spieghel, 185.
Stenon, 305, 306.
Stiede, 412.
Stumme, 409.
Symington, 407.

Tarin, 121.
Tawara, 296, 297, 299.
Tenon, 387.
Ténon, 367.
Tenchini, 394.

Testut, 271, 292, 293, 309, 312, 393, 397, 399, 401, 402, 403, 406, 407, 409, 410, 411, 412, 413, 414.
Thchaussow, 401.
Thom, 409.
Thoma, 402.
Thompson, 405.
Thulin, 412.
Topinard, 388.
Tribondeau, 338.

Valsalva, 213, 218.
Vanzetti, 396.
Vater, 180.
Verheyen, 360.
Vierordt, 387, 389, 390, 391, 393, 396, 398, 399, 400, 401, 403, 405, 410, 411, 412, 413, 414.
Vieussens, 129, 209.
Virchow, 16, 49, 124, 130, 131, 132, 133, 134, 135, 137, 269.

Waldeyer, 363, 405, 406, 407, 411.
Walther, 304.
Warthon, 302, 303, 304, 363.
Weibgen, 412, 413.
Weissbach, 392, 394.
Wiepur, 412.
Wiessel, 412.
Willis, 107, 352, 380.
Wirsung, 179, 182.
Wrisberg, 109, 293, 295.
Wulff, 397.
Wulsh, 313.

Zander, 409.
Zenker, 333.
Zuckerkandl, 392, 412.

ÍNDICE DE GRABADOS

Instrumentos y accesorios

Figs.		Págs.
1	Cuchillo de filo curvo grande	14
2	Cuchillo de filo curvo mediano	14
3	Cuchillo de filo curvo pequeño	14
4	Condrótomo	15
5	Cuchillo recto abotonado	15
6	Cuchillo para la sección de las vísceras parenquimatosas	15
7	Encefalótomo	16
8	Navaja plana	17
9	Tijeras grandes	18
10	Tijeras medianas	18
11	Tijeras pequeñas (bronquiótomo)	19
12	Tijeras cardiótomo o enterótomo	19
13	Tijeras costótomo	22
14	Legra (vista casi de frente y de lado)	22
15	Sierra grande con dorso móvil	23
16	Sierra mediana con dorso móvil.	23
17	Sierra de arco	24
18	Sierra pequeña con mango de cuchillo	24
19	Sierra pequeña de anchura de hoja regulable, de Doyen.	24
20	Sierra de cadena	25
21	Sierra de hilo o de Gigli	26
22	Sierra doble o raquiótomo de Luer visto de un lado.	27
22 *a*	Sierra doble o raquiótomo de Luer visto por el otro lado	27
23	Escoplo grande	28
24	Escoplo mediano	28
25	Escoplo pequeño	28
26	Escoplo en T	29
27	Raquiótomo de escoplo con mango curvo.	30
28	Raquiótomo de escoplo con magno recto	30
29	Raquiótomo de Brunetti (modificado).	30
30	Raquiótomo de doble escoplo de Merandet	31
31	Martillo metálico de mango con gancho	31
32	Mazo de madera de boj	32
33	Tijeras-osteótomo	34
34	Pinzas para huesos.	34
35	Pinzas anatómicas	35
36	Pinzas quirúrgicas de dientes de ratón	35
37	Pinzas de forcipresión, de Kocher	35
38	Enteróstato	36
39	Cinta métrica metálica	36
40	Regla metálica plegable para medir longitudes.	37
41	Compás doble.	38
42	Triple decímetro de metal (reducido a la mitad).	38
43	Cono para medir los orificios cardíacos	39
44	Cucharón grande	40
45	Cucharón pequeño	40

Figs.		Págs.
46	Copa con pico graduada, grande.	41
47	Copa con pico graduada, pequeña.	41
48	Sonda acanalada	42
49	Aguja recta de sutura para la recomposición del cadáver.	42
50	Aguja curva de sutura para la recomposición del cadáver.	42
51	Estilete abotonado	42
52	Lente de aumento.	43
53	Mesita para la sección de los órganos	43
54	Mesita para los instrumentos	44
55	Torno para huesos	45
56	Zoquete.	45
57	Cubo para el agua con dos tubos	46
58	Sondas de goma.	47
59	Jeringa	47
	Modos de sostener el cuchillo	
60	Cuchillo cogido con toda la mano	49
61	Cuchillo cogido como pluma de escribir.	50
62	Cuchillo sostenido como arco de violín.	51
	Raquis y medula	
63	Incisión de las partes blandas del dorso para poner al descubierto la columna vertebral	60
64	Incisiones que deberán practicarse en los músculos para poner al descubierto la columna vertebral	61
65	Liberación de los canales vertebrales de los restos musculares por medio de la legra.	62
66	Columna vertebral de un esqueleto vista por su cara posterior.	63
67	Abertura de la columna vertebral por medio de la sierra doble de Luer.	64
68	Abertura de la columna vertebral con el raquiótomo de Brunetti.	65
69	Abertura de la columna vertebral con el raquiótomo simple de Amussat.	66
70	Demostración de la medula, de las raíces espinales, de los ganglios espinales, de las envolturas del eje nervioso *in situ* en la cavidad raquídea.	67
71	Segunda vértebra cervical (axis)	68
72	Cuarta vértebra cervical	68
73	Séptima vértebra cervical	69
74	Sexta vértebra dorsal.	69
75	Tercera vértebra lumbar	70
76	Primera vértebra sacra	70
77	Tercera vértera dorsal.	71
78	Extracción del tracto resecado. Queda al descubierto la medula.	71
79	Aspecto del raquis abierto con la medula *in situ*.	72
80	Ablación de la medula. Corte de las raíces espinales.	73
81	Abertura de la duramadre espinal por su cara posterior	74
82	Secciones de la medula espinal	75
83	Demostración del extremo distal de la medula y de los ganglios lumbares y sacros con las respectivas relaciones con las partes óseas	76
84	Segunda, tercera, cuarta y quinta vértebras lumbares de un esqueleto preparado.	77
85	Sacro y cóccix	78
86	Modo de conservar la medula dentro de un tubo lleno de líquido fijador.	80
	Cabeza	
87	Incisión del pericráneo siguiendo la línea bimastoidea.	81
88	Desprendimiento de la mitad anterior del pericráneo.	82

Figs.		Págs.
89	Aserramiento de la calota craneal.	84
90	Desprendimiento de la calota por medio del escoplo en T.	85
91	Ablación de la calota por medio del gancho del mango del martillo.	86
92	Abertura del seno longitudinal superior.	88
93	Sección circular de la duramadre encefálica con las tijeras.	89
94	Sección circular de la duramadre encefálica por medio del cuchillo.	90
95	Examen de la superficie interna (mitad izquierda) de la duramadre encefálica incindida por el método circular.	91
96	Líneas de incisión del seno longitudinal y de la duramadre	92
97	Incisión de la duramadre con formación de cinco colgajos.	93
98	Ablación del encéfalo. Sección del nervio óptico y de la carótida interna del lado izquierdo	94
99	Ablación del encéfalo. Corte de la tienda del cerebelo al lado izquierdo.	95
100	Ablación del encéfalo. Corte de la tienda del cerebelo a la derecha.	96
101	Demostración de los nervios cerebrales a su ingreso en el cráneo	98
102	Indicaciones de las partes de la figura precedente	99
103	Extracción del encéfalo	100
104	Senos venosos de la base del cráneo (semiesquemática)	101
105	Extracción de la hipófisis cerebral.	103
106	Extracción de la hipófisis cerebral. Luxación hacia dentro de la lámina cuadrilátera	104
107	Hipófisis cerebral, seccionada, adherente a la lámina cuadrilátera del esfenoides (aumentada)	105
108	La misma glándula aislada vista en sección (aumentada)	106
109	Base del encéfalo.	108
110	Base del encéfalo. Indicaciones de las partes de la figura precedente	109
111	Demostración de la arteria cerebral media o silviana.	110
112	Despliegues de las meninges pías encefálicas	111
113	Base del cerebro después de la ablación del romboencéfalo	113
114	Sección del encéfalo con el método de Flechsig-Marie	114
115	Base del cerebro.	115
116	Surcos y circunvoluciones de la bóveda cerebral	116
117	Surcos y circunvoluciones. Hemisferio cerebral derecho. Cara externa.	117
118	Surcos y circunvoluciones. Cerebro, cara inferior.	118
119	Surcos y circunvoluciones. Hemisferio cerebral derecho. Cara interna	119
120	Surcos y circuncoluciones. Hemisferio cerebral derecho. Insula de Reil.	119
121	Cerebelo visto desde arriba y atrás.	120
122	Cerebelo visto desde arriba y de frente.	120
123	Método de Flechsig-Marie. Separación de los dos hemisferios cerebrales.	121
124	Método de Flechsig-Marie. Hemisferio derecho. Indicación de las incisiones.	122
125	Método de Flechsig-Marie. Hemisferio derecho. Manera de practicar la primera incisión	123
126	Indicaciones de las partes del hilio del hemisferio cerebral (derecho).	124
127	Superficie de la primera sección del hemisferio cerebral según el método Flechsig-Marie	125
128	Indicaciones de las partes de la figura precedente	126
129	Secciones del romboencéfalo. Corte de los vermis cerebelosos.	127
130	Secciones de los hemisferios cerebelosos	128
131	Demostración del IV ventrículo.	128
132	Indicaciones de las partes de la figura precedente.	129
133	El romboencéfalo visto por su cara anterior.	129
134	Método de Virchow. Incisiones del cuerpo calloso y abertura del techo del ventrículo lateral izquierdo	130
135	Método de Virchow. Abertura del cuerno anterior e incisión de las dos substancias del lóbulo frontal	131
136	Método de Virchow. Corte alrededor de la base de los núcleos del hemisferio izquierdo	132
137	Método de Virchow. Abertura del techo del ventrículo lateral derecho	133

Figs.		Págs.
138	Método de Virchow. Sección del cuerpo calloso, del septo pelúcido y del trígono atravesando el agujero de Monro	134
139	Indicaciones de las partes evidenciadas en la figura precedente.	135
140	Método de Virchow. Quedan al descubierto las partes centrales del cerebro.	135
141	Indicaciones de las partes descubiertas de la figura precedente.	136
142	Método de Virchow. Sección del cerebelo. Indicación de los cortes sucesivos del encéfalo	137
143	Indicaciones de las partes de la figura precedente.	138
144	Método de Pitres-Marie. Indicaciones de los cortes	139
145	Método de Griesinger. Extracción de la mitad del cerebro con las meninges y la calota	140
146	Indicaciones de las partes de la figura precedente.	141

Incisión de los tejidos blandos del tórax y abertura del abdomen

147	Incisión de los tejidos blandos del tórax y abdomen	142
148	Abertura de la cavidad peritoneal	143
149	Abertura de la cavidad peritoneal. Otro procedimiento	144
150	Sección de los músculos rectos abdominales.	145
151	Separación de los tejidos blandos del tórax a la derecha.	146
152	Separación de los tejidos blandos del tórax a la izquierda.	146
153	Incisión de la glándula mamaria desde dentro, a la izquierda	147

Intestinos delgado y grueso

154	Ablación del intestino delgado. Ojal en el meso de la primera asa móvil.	150
155	Ablacón del intestino delgado. Ojal en el meso de la último asa.	151
156	Ablación del intestino delgado. Indiciaciones de los cortes en el mesenterio y en la primera y última asas del delgado para la extracción del mismo.	152
157	Ablación del intestino delgado. Resección del mesenterio.	152
158	Ablación del intestino grueso. Resección del meso del ciego	153
159	Ablación del intestino grueso. Resección del ligamento gastrocólico.	154
160	Ablación del intestino grueso. Liberación del ángulo izquierdo del colon.	155
161	Liberación del intestino delgado del mesenterio	156
162	Abertura y lavado del intestino delgado	157
163	Incisiones de los glanglios linfáticos del mesenterio aislado	158
164	Abertura del intestino grueso, del ciego y de su apéndice.	159

Abertura del tórax

165	Líneas de sección para la abertura del tórax.	161
166	Desarticulación de la clavícula derecha. Corte de la mitad posterior de la cápsula de la articulación esternoclavicular.	162
167	Desarticulación de la clavícula derecha. Final de la operación	163
168	Modo de empuñar el costótomo cuando se pasa su rama no cortante debajo de la costilla	163
169	Modo de empuñar el costótomo al cortar una costilla.	164
170	Resección de la primera costilla osificada	165
171	Extracción del plastrón esternal	166

Bazo

172	Resección del hilio esplénico	168
173	Sección de la víscera	169

Estómago, duodeno, hígado y páncreas

174	Resección del ligamento suspensor o falciforme del hígado.	170
175	Resección del ligamento triangular izquierdo del hígado	171

Figs.		Págs.
176	Separación de la suprarrenal derecha de la superficie pósteroinferior del hígado.	172
177	Resección del tronco celíaco	173
178	Resección de la cava inferior entre el diafragma y el hígado	174
179	Resección de la cava inferior debajo del hígado.	175
180	Posición que han de tener las vísceras extraídas al proceder a la abertura del duodeno	176
181	Indicaciones de las partes de la figura precedente.	177
182	Preparación anatómica de los vasos del pedúnculo hepático. Se ha abierto el duodeno	178
183	Indicaciones de las partes de la figura precedente.	179
184	Prueba de la permeabilidad de las grandes vías biliares	180
185	Secciones del páncreas aislado	182
186	Abertura de la vesícula biliar para recoger la bilis	184
187	Superficie pósteroinferior del hígado. Vesícula biliar y porción hepática de la cava abiertas	185
188	Indicaciones de las partes de la figura precedente.	185
189	Secciones del hígado	186

Riñones y suprarrenales

190	Cavidad del abdomen después de la ablación del bazo, hígado, páncreas, estómago y duodeno. Indicaciones de los cortes para la extracción de los riñones junto con las cápsulas suprarrenales	187
191	Indicaciones de las partes de la figura precedente.	188
192	Ablación del riñón izquierdo. Descubrimiento del hilio. Indicaciones del corte para la resección del órgano y del uréter.	189
193	Liberación de la suprarrenal del riñón extraído con ella	190
194	Abertura del uréter	191
195	Escisión del riñón	192
196	Desprendimiento de la cápsula fibrosa del riñón.	193
197	Sección de la suprarrenal izquierda aislada	194
198	Las dos suprarrenales vistas por la cara posterior.	195

Pericardio y corazón

199	Abertura del pericardio. Secciones en este saco. Demostración de los órganos de la base del cuello	196
200	Indicaciones de las partes de la figura precedente.	197
201	Ablación del corazón. Sección de la vena cava inferior	199
202	Ablación del corazón. Escisión de la aorta.	200
203	Esquema de las secciones del corazón. Cara posterior. Indicaciones y numeración progresiva de los cortes	201
204	Esquema de las secciones del corazón. Cara anterior. Indicaciones y numeración progresiva de los cortes	202
205	Primer corte de las secciones del corazón. Separación de la aorta de la arteria pulmonar	204
206	Segundo corte de las secciones del corazón. Corte de las venas pulmonares y y abertura de la pared superior de la aurícula izquierda.	205
207	Tercer corte de las secciones del corazón. Corte de las cavas y abertura de la pared superior de la aurícula derecha	206
208	Investigación del agujero de Botal.	207
209	Indicaciones de las partes de la figura precedente.	208
210	Cuarto corte de las seccicones del corazón. Corte transversal de los ventrículos.	209
211	Quinto corte de las secciones del corazón. Corte del borde izquierdo.	210
212	Sexto corte de las secciones del corazón. Corte de la pared anterior del ventrículo izquierdo y de la aorta	211
213	Séptimo corte de las secciones del corazón. Corte del borde derecho	212
214	Octavo corte de las secciones del corazón. Corte de la pared anterior del ventrículo derecho, de la arteria pulmonar	214

Figs.		Págs.
215	Demostración de la cavidad de la aurícula izquierda y de la válvula mitral.	215
216	Indicaciones de las partes de la figura precedente.	216
217	Demostración de la cavidad del ventrículo izquierdo y de la superficie interior de la aorta.	217
218	Indicaciones de las partes de la figura precedente.	218
219	Noveno tiempo de los cortes del corazón. Corte transversal de las coronarias.	219
220	Secciones para el examen del músculo cardíaco del ventrículo izquierdo.	220
221	Reconstrucción del corazón, cara posterior	221
222	Reconstrucción del corazón, cara anterior	222

Pulmones

223	Extracción del pulmón izquierdo. Escisión del hilio	223
224	Demostración de los bronquios intrapulmonares abiertos	224
225	Palpación de los vértices pulmonares	225
226	Secciones del pulmón.	226
227	Detersión de las superficies del corte del pulmón para su examen.	226

Organos del cuello y aorta

228	Resección del suelo de la boca. Indicaciones de las incisiones.	227
229	Indicaciones de las partes de la figura precedente.	228
230	Incisiones del paladar blando	229
231	Separación del bloque de los órganos del cuello, de la aorta y tejidos circundantes de la pared posterior del tórax.	230
232	Aspecto de la cara anterior de los órganos extraídos que se han disecado. Líneas de incisión en las glándulas sublinguales y en la glándula tiroides.	231
233	Secciones del cuerpo tiroides aislado	232
234	Posición del bloque de los órganos para la abertura del esófago y de la tráquea. Cara posterior. Línea para las incisiones.	233
235	Posición del bloque de los órganos para la abertura de la tráquea. Indicaciones de las líneas de incisión para abrir la aorta y sus ramas.	234
236	Todos los órganos precedentes seccionados	235

Organos de la pelvis y genitales externos del hombre

237	Ablación del testículo derecho. Enganchamiento del cordón. Indicaciones del corte para la resección del ligamento vaginoescrotal.	236
238	Ablación del testículo. Escisión del cordón	237
239	Testículo aislado. Abertura de la vaginal	238
240	Indicaciones de las partes de la figura precedente.	239
241	Testículo aislado. Evidenciación del deferente y de los vasos del cordón.	240
242	Indicaciones de las partes de la figura precedente.	241
243	Testículo aislado. Sección del epidídimo y del dídimo.	242
244	Indicaciones de los cortes que se deben hacer en el peritoneo para la extracción de los órganos pélvicos.	243
245	Indicaciones de las partes de la figura precedente.	244
246	Posición del cadáver para proceder a la ablación de los genitales externos junto con los órganos pélvicos. Indicaciones de la incisiones exteriores.	245
247	Separación de las paredes de la pelvis del saco peritoneal en el que están contenidos los órganos pélvicos.	245
248	Ultimo tiempo de la ablación de los genitales externos junto con los órganos pélvicos	246
249	Abertura del intestino recto	247
250	Indicaciones de las partes de la figura precedente.	248
251	Abertura de la vejiga y de la uretra.	249
252	Indicaciones de las partes de la figura precedente.	250

Figs.		Págs.
253	Bloque de los órganos después de la abertura completa de la uretra y las secciones transversales de la próstata. Evidenciación de las vesículas seminales y de los conductos deferentes, cortados transversalmente.	251
254	Indicaciones de las partes de la figura precedente.	252
255	Preparación anatómica de las vesículas seminales y de los conductos deferentes. Indicaciones de los cortes que se deben hacer para examinar la cavidad.	253
256	Indicaciones de las partes de la figura precedente.	254
	Organos de la pelvis y genitales externos de la mujer	
257	Cavidad de la pelvis femenina. Indicaciones de las incisiones del peritoneo con objeto de extraer junto con él los órganos pélvicos.	255
258	Indicaciones de las partes de la figura precedente.	256
259	Aislamiento del saco constituído por el peritoneo pélvico, dentro del cual hay los órganos que se extraen de la pelvis	257
260	Ablación de los genitales externos y del ano. Línea de incisión exterior.	258
261	Organos extraídos en posición, de delante y arriba	259
262	Indicaciones de las partes de la figura precedente.	259
263	Los órganos extraídos vistos por la cara posterior. Indicaciones del corte para la abertura del recto	260
264	Indicaciones de las partes de la figura precedente.	261
265	Recto, vagina, útero, trompas y ovarios seccionados.	262
266	Indicaciones de las partes de la figura precedente.	262
267	Uretra, vejiga y recto abiertos.	263
268	Indicaciones de las partes de la figura precedente.	263
	Medula ósea	
269	Medula ósea. Indicaciones de las incisiones que se practican en los tejidos blandos para poner al descubierto el fémur.	264
270	Medula ósea. Sección del fémur extraído del cadáver.	265
271	Medula ósea. Indicación de las incisiones que se practican en los tejidos blandos para descubrir la mitad inferior del fémur.	266
	Feto y recién nacido	
272	Bóveda del cráneo del recién nacido después del desprendimiento de los tejidos blandos. Indicaciones de los cortes para abrir el cráneo.	270
273	Demostración del núcleo de osificación de la epífisis inferior del fémur.	271
274	Indicaciones de las líneas de abertura del tórax y del abdomen del recién nacido.	272
275	Demostración de los vasos umbilicales	273
276	Otra demostración de los vasos umbilicales. Demostración del timo.	274
277	Indicaciones de las partes de la figura precedente.	275
278	Timo aislado. Indicaciones de los cortes que se practican en el mismo.	276
279	Corazón del recién nacido. Demostración del conducto arterioso de Botal.	276
280	Indicaciones de las partes de la figura precedente	277
	Investigaciones especiales	
281	Conducta torácico y gran vena linfática. Demostración de estos conductos con los órganos próximos	287
282	Conducto torácico y gran vena linfática. Indicaciones de las partes de la figura precedente	288
283	Ganglio de Gasser. Base craneal. Ganglio de Gasser derecho al descubierto. Línea de incisión de la duramadre para descubrir el izquierdo.	289
284	Ganglio de Gasser. Indicaciones de las partes de la figura precedente en relación al ganglio de Gasser	291
285	Gran simpático. Ganglios semilunares y órganos vecinos	294

Figs.		Págs.
286	Sistema músculonervioso de conducción atrioventricular. Esquema del corazón y demostración del fascículo de His con la distribución de sus ramas y del nódulo de Keith y Flack	297
287	Sistema músculonervioso de conducción atrioventricular. Corazón adulto. Ventrículo izquierdo. Partes que se deben quitar para la investigación del fascículo de His	298
288	Sistema músculonervioso de conducción atrioventricular. Músculo y ventrículo derechos. Partes que se deben quitar para investigar el fascículo de His.	299
289	Sistema músculonervioso de conducción atrioventricular. Partes que se deben quitar para investigar el nódulo seno auricular o de Keith y Flack. . .	300
290	Glándulas salivales. Demostración de la submaxilar y de la sublingual con sus conductos excretorios y órganos próximos	302
291	Glándulas salivales. Indicaciones de las partes de la figura precedente. .	303
292	Glándulas salivales. Demostraciones de la parótida y del conducto de Stenon con los órganos próximos	305
293	Glándulas salivales. Indicaciones de las partes de la figura precedente . .	306
294	Glándulas salivales. Posición del cadáver e incisiones en el cuero cabelludo para poner al descubierto la parótida sin cortar la cara o el cuello. . .	307
295	Organos parasimpáticos. Paraganglio carotídeo	309
296	Organos parasimpáticos. Paraganglio carotídeo	310
297	Organos parasimpáticos. Paraganglios abdominales de un recién nacido. .	311
298	Organos parasimpáticos. Paranganglio coccígeo *in situ*	312
299	Paratiroides. Demostración de los paratiroides y de los órganos próximos. .	314
300	Paratiroides. Indicaciones de las partes de la figura precedente. . . .	315
301	Organos de los sentidos. Base craneal. Inclinaciones de las incisiones para poner al descubierto los órganos de los sentidos	317
302	Organos de los sentidos. Secciones sagital a través del oído medio, mitad externa (oído izquierdo).	326
303	Organos de los sentidos. Sección sagital de todo el aparato auditivo. Mitad interna del oído izquierdo	327

PRIMERA PARTE

MANUAL-ATLAS
DE
TÉCNICA DE LAS AUTOPSIAS

CAPÍTULO PRIMERO

GENERALIDADES SOBRE LA AUTOPSIA PRECAUCIONES PERSONALES DEL DISECTOR Y DE SUS AYUDANTES

La palabra *autopsia* deriva del griego αὐτός: yo mismo, y ὄψις: vista; significa examen con los propios ojos, comprobación personal, según una interpretación; o bien examen de sí mismo, según otra interpretación. Es sinónima de *necropsia* (νεκρός: cadáver, y ὄψις: vista), término menos usado.

Dos son los géneros de autopsia: la que tiene un objeto anátomopatológico y aquella cuyos fines son médicolegales. La primera estudia el cadáver para investigar la causa de la muerte y cómo los diversos órganos y tejidos se han alterado por la causa morbosa, cómo tales modificaciones anatómicas pueden haber provocado modificaciones funcionales; la segunda tiende a revelar, además de la razón de la muerte, si el fallecimiento ha sido o no debido a un crimen.

La autopsia con fines anátomopatológicos toma la denominación especial de *autopsia clínica* cuando, además de los antedichos objetivos, se propone explicar los síntomas clínicos observados en vida mediante las lesiones que se observan en el examen del cadáver e investigar las relaciones de causa a efecto entre éstas y aquéllos.

La autopsia debe ser *completa* y efectuada *con método, orden, diligencia* y *limpieza*.

Se deben examinar todos los órganos. Contentarse con observar las vísceras que más han llamado la atención durante la vida, descuidando las otras, constituye un gran error. Pueden haber órganos enfermos que sólo han producido escasos síntomas o ninguno; además de esto, las di-

versas partes del organismo humano constituyen el *individuo,* o sea el sujeto no divisible, no descomponible en órganos autónomos; las lesiones de uno no se reflejan necesariamente sobre los otros; es una cadena indisoluble. Practicando una autopsia hay que tener delante de los ojos de la mente y del cuerpo todo el complejo sistemático de los aparatos sin descuidar ninguno. Además, pueden aparecer ante el disector los cuadros más inesperados: los denominados «hallazgos casuales de autopsia» suministran una extensa cosecha de observaciones, constituyen un material casi tan precioso como el suministrado por las alteraciones de los órganos que, según los datos clínicos, se sabían enfermos.

La omisión del examen de algunas vísceras hace a menudo incompleto un estudio ulterior. Muchas veces, cuando el examen microscópico efectuado en tiempo lejano al de la necropsia, revela hechos o lesiones no sospechados, que es necesario poner en relación con el estado de otros órganos, si éstos no fueron examinados durante la autopsia, hay que desistir del estudio iniciado o queda éste incompleto.

Una autopsia completa, seguida de la redacción del dictamen o protocolo, ocupa mucho tiempo. Quien asegura que basta una hora u hora y media *para cualquier sesión,* no tiene un concepto exacto de lo que debe ser una necropsia completa. Es preciso ponerse al trabajo en la mesa anatómica sin prisa, con el solo propósito de estudiar y de comprender; la autopsia es un estudio y no un ejercicio de extracción de órganos. Por esta razón, en los Institutos de anatomía patológica que he dirigido no he querido que se pusieran relojes en la sala de autopsias; he hecho quitar los que había para que el tiempo por ellos señalado no indujera a la prisa.

La autopsia será incompleta sólo en un caso: cuando, como ocurre en muchos hospitales, la familia del difunto permita únicamente la abertura de una parte del cadáver. Entonces, más bien que renunciar a todo examen necrópsico, nos contentaremos con lo permitido; pero aun a través de una abertura limitada, se pueden extraer muchas vísceras; por el abdomen, quien sea experto puede extraer vísceras del tórax; de un tórax limitadamente abierto no es difícil, para el práctico, extraer total o parcialmente los órganos del cuello y así sucesivamente.

El método.—Es la mejor salvaguardia para el logro de una autopsia completa. Escogida una técnica, hay que seguirla al pie de la letra para adquirir la costumbre de no dejar escapar ningún detalle particular, aunque sea mínimo: método en los cortes, método en la observación, método, como diremos, en la redacción del protocolo.

Igualmente en la ejecución de una autopsia se debe seguir un *orden,* es decir, las diversas operaciones y las diversas observaciones se harán

en una progresión que se seguirá en la gran mayoría de los casos. Digo en la gran mayoría, porque algunas veces la autopsia, aunque completa, resulta por necesidad atípica. Algunas lesiones, por ejemplo la formación de adherencias entre las vísceras o el estado de éstas, obligan a apartarse de la secuencia habitual en las extracciones y en los cortes. Pero esto debe constituir únicamente la excepción y en cuanto sea posible el orden de la necropsia debe ser el mismo constantemente.

No hay que descuidar en lo mas mínimo la *diligencia*; la velocidad nunca debe hacerla olvidar. «Te recuerdo que aprendas primero la diligencia que la presteza», advertía también a los artistas Leonardo. Los cortes deben ser completos; ningún segmento de los conductos que se abren debe quedar sin observar; el diseño de los parénquimas y de las superficies de sección será minuciosamente estudiado, con la lente cuando no baste la simple vista. Los líquidos y las substancias contenidas en los órganos huecos o en las cavidades patológicas deben ser considerados con cuidado y a menudo medidos. Lo mismo para las pesas y medidas que deben tomarse de los órganos, neoformaciones, etc.

Finalmente, nunca se recomendará bastante la *limpieza* para sí mismo, para los asistentes y para la higiene en general, y hasta para el respeto debido al mismo cadáver.

Con una esponja en la mano se procura tener limpia cuanto sea posible no sólo la mesa operatoria, sino el mismo cuerpo del cadáver. Las cavidades, una vez extraídos los órganos, deben enjugarse para que la sangre y otras materias al ensuciar sus paredes no oculten lesiones eventuales. Los cuchillos y los instrumentos en general deben limpiarse antes de efectuar un corte sucesivo, para que no transporten líquidos y jugos de una a otra parte. Así también las manos deben secarse siempre que se encuentren sucias de sangre o de otras materias.

Hay que tener cuidado de no ensuciarse, lo que constituye un espectáculo repugnante, y mucho menos salpicar a los presentes con líquidos del cadáver o con el agua que sirve para lavar las vísceras. Hay que tener un especial cuidado en no derramar líquidos o dejar caer órganos al suelo, lo que puede ser origen de transporte de microbios patógenos hasta fuera de la sala de autopsias. Por último, es una costumbre deplorable la de ensuciar la cara del cadáver y peor aun limpiar los cuchillos, como muchos hacen, pasándolos de plano sobre el tronco o las extremidades del sujeto que se secciona. Esto, además de ser un espectáculo desagradable, constituye una falta de respeto a los restos mortales.

La práctica de una autopsia constituye muchas veces una operación peligrosa, no sólo para el disector, sino también para los que acciden-

talmente le asisten y a veces para los que están lejos, por el transporte de gérmenes patógenos desde la sala de autopsias a otros ambientes. Es necesario, por lo tanto, tomar las precauciones oportunas en defensa de las manos, del cuerpo y hasta de los pies. Para las manos se emplean guantes de goma. En general, los guantes delgados adoptados por los cirujanos se prestan poco para el trabajo en el cadáver, durante el cual hay mayores facilidades para desgarrarlos que en las operaciones en el vivo. Responden mejor a este objeto los guantes gruesos y más bien anchos, dentro los cuales los dedos pueden estar cómodos; guantes provistos de manga que defiendan las muñecas y en la que pueda introducirse el extremo inferior de la manga de la bata. Los guantes no deben ser demasiado largos, pues sus extremos y los pliegues que forman corren el riesgo de ser fácilmente presa de los instrumentos cortantes. Al principio, quien no está acostumbrado a trabajar con guantes se encuentra algo incómodo, ora porque no hace buena presa sobre los órganos, ora porque la sensibilidad está amortiguada. Pero al cabo de poco tiempo se adquiere el hábito, especialmente a la sensibilidad. Se evita el deslizamiento de los órganos o de los instrumentos, mediante el uso de paños o bien calzando guantes delgados de hilo encima de los de goma. En este caso es preferible el uso de los paños, no sólo por economía, sino porque los guantes de hilo se empapan de sangre, pus, heces y no es posible quitarlos y lavarlos en cualquier momento, siendo preciso tener a mano más de un par durante toda autopsia para cambiarlos en tiempo oportuno, lo que también no es un pequeño inconveniente por la pérdida de tiempo.

Los guantes de goma, una vez finida la autopsia, se lavan antes de quitarlos de las manos con agua caliente y jabón, luego se sumergen en una solución antiséptica y, finalmente, bien secados, se conservan en polvo de talco.

Cuando se rompen, se reparan aplicando a la solución de continuidad, por la parte interna, un pedazo de otro guante fuera de uso o un trozo de goma laminada con almáciga hecha de goma elástica disuelta en sulfuro de carbono o con una de tantas pastas que se expenden en el comercio para la reparación de los neumáticos de bicicletas.

Cuando los guantes de goma no se han roto, las manos, después de la autopsia, quedan secas y limpias, y basta lavarlas con agua y jabón.

Si durante la sesión se ha hecho inadvertidamente un pequeño agujero en los guantes, líquidos cargados de microorganismos, a veces virulentísimos, pueden penetrar por él y quedar en la mano por mucho tiempo, y también penetrar en los tejidos a través de una lesión pequeña microscópica de la piel. Se comprende fácilmente los peligros que corre

el disector en tales casos. Convendrá entonces, una vez quitados los guantes, verter alcohol sobre la mano ensuciada por los líquidos de cadáver, que tendrá la triple ventaja de desengrasar, proceder a cierta desinfección y revelar por el escozor que produce si hay algún pequeño corte o rasguño. Comprobada la existencia de éstos, se aplican entonces unas gotas de tintura de yodo sobre los mismos para desinfectar la región.

Una buena práctica es substituir el talco, que se pone en los guantes para calzarlos más fácilmente, con una buena fricción de las manos con vaselina medicamentosa, por ejemplo con ácido salicílico al uno o dos por mil, fricción que nunca debe omitirse cuando por falta de guantes se practique la autopsia con las manos desnudas. La vaselina obtura las soluciones de continuidad; no permite que los líquidos se estacionen sobre la piel e impide que ésta se impregne de olores nauseabundos; en una palabra, cubre la mano de un barniz antiséptico. La palma de la mano se limpia con un paño seco y de este modo los instrumentos tomados con la mano desnuda no resbalan. Un buen lavado, primero con agua y luego con alcohol al final de la autopsia, quita todos los vestigios de vaselina. A falta de guantes y también de vaselina, se emplea cualquier cuerpo graso (aceite, grasa animal, etc.).

Si por falta de guantes, de vaselina u otras grasas se practica la autopsia con las manos desnudas, pueden quedar luego olores nauseabundos persistentes. Para quitarlos, se ponen las manos por algunos minutos en una solución de hidrato de sosa al 1 por 100; luego en una solución de permanganato de potasa al 1 por 100 y finalmente en una solución de sulfito de sosa al 10 por 100, adicionada del 2 al 3 por 100 de ácido clorhídrico.

El disector, tanto si usa o no guantes, debe tener un cuidado minucioso de las manos. Renunciará en lo posible a sumergirlas en líquidos irritantes, macerantes o induradores de la piel, como la formalina, substancia que a las grandes ventajas que tiene en la técnica histológica y en la conservación de las piezas *in toto,* une los inconvenientes de lesionar cruelmente las mucosas y destruir la piel, la cual primero se endurece y luego se rompe.

Cuando para los trabajos de laboratorio sea forzoso emplear tales líquidos u otros más o menos cáusticos, se emplearán los guantes de goma. Las uñas deberán ser siempre cortas y el extremo de los dedos exentos de respigones.

Como protección para el cuerpo es utilísimo el uso de un delantal de goma que deberá ponerse encima de la bata blanca. Una última y buena precaución es la de calzar zapatos de goma, preferiblemente los cerrados

que se abrochan a un lado. Deberán calzarse antes de penetrar en la sala de autopsias y se dejarán en ella antes de salir. De este modo se tiene la seguridad de no transportar vestigios de líquidos o de otras materias infectantes, que, a pesar de todos los cuidados, ensucian el pavimento de la sala de autopsias.

Los mozos de estas salas deberán seguir naturalmente todas las precauciones tomadas por el jefe de las sesiones cadavéricas.

CAPÍTULO II

COMPROBACIÓN DE LA MUERTE

Los signos para decidir el tiempo de que data la muerte pertenecen más bien a la Medicina Legal que a la Anatomía Patológica y forman el capítulo denominado Tanatología (de θάνατος: muerte). No obstante, es un deber estricto del disector que va a emprender una autopsia, aun sin objeto forense, comprobar si el cuerpo que tiene delante se encuentra en estado de muerte real. Esta comprobación es tanto más importante y necesaria cuando se debe practicar la denominada *necropsia precoz* o sea la autopsia de individuos pocas horas después de haber ocurrido el fallecimiento; por ejemplo, cuando es preciso someter al examen microscópico tejidos finos de estructura delicada y de fácil alteración postmortal, como los del sistema nervioso, que sufren graves alteraciones por los fenómenos autolíticos o de putrefacción. Es sabido, en efecto, que existen casos de muerte aparente. En algunos individuos las funciones vitales pueden disminuir de tal modo que no son revelables a un examen apresurado y superficial, y se conservan por un período relativamente largo (36-40 horas y más: electrocutados, histéricos, etc.).

Dejando para los textos de Medicina Legal el estudio extenso de la materia, me limitaré a hablar aquí someramente de la misma.

Los signos ciertos de muerte son:

1. La rigidez cadavérica.
2. Las manchas cutáneas de origen hemático (por hipostasis y por imbibición hemoglobínica).
3. Las zonas apergaminadas.
4. Las manchas de putrefacción.

1. *Rigidez cadavérica* (rigor mortis)

Cesada la vida, todas las partes del cuerpo en un primer período se relajan. Luego ocurre una induración, una rigidez del sistema muscular voluntario e involuntario. Sigue un tercer período en el que la rigidez desaparece.

La naturaleza de la rigidez muscular y sus causas no son todavía bien conocidas; ni tampoco se ha resuelto el problema de si se trata de

una verdadera contracción debida a productos de desintegración de la fibra muscular que la circulación detenida no puede transportar (PELLACANI y FOLLI) o bien se trata de una retracción. Muchos autores admiten que la rigidez es la consecuencia de una transformación de la miosina debida al ácido láctico que se disuelve en el músculo después de la muerte; el fosfato bipotásico, que normalmente se encuentra en el músculo vivo, bajo la acción del ácido láctico da origen al fosfato ácido de potasio, que a su vez hace precipitar la miosina. Al contrario, otros autores sostienen que el ácido láctico no es la causa sino la consecuencia de la rigidez.

La rigidez muscular comienza de ordinario de tres a seis horas después de la muerte y se conserva por tiempo indeterminado, que varía de 35 a 80 horas. Comienza y desaparece lentamente.

De ordinario, la máxima intensidad aparece alrededor de las doce horas de haber comenzado. Cuanto más rápidamente comienza, tanto más pronto desaparece.

En los músculos voluntarios la rigidez comienza en las mandíbulas, luego ataca la nuca, de aquí el tronco, los miembros superiores y finalmente los inferiores; desaparece con la misma progresión.

La temperatura elevada acelera tanto la aparición como la resolución de la rigidez porque acelera los procesos químicos que son su causa. Lo contrario sucede en los cadáveres mantenidos en un ambiente frío. Se debe recordar que en condiciones normales falta completamente en los fetos y que es bastante fugaz en los recién nacidos.

Aparece precozmente en los fallecidos por lesiones del sistema nervioso, por tétanos, hemorragias, en los coléricos y en los envenenamientos por la ergotina y la estricnina. En tales casos, especialmente en los primeros, su intensidad es notable. Sobreviene tardíamente en los intoxicados por el óxido de carbono, alcohol, ácido fénico, cloroformo y en los que tienen los músculos muy desarrollados.

Dura mucho tiempo en los muertos por hemorragia y por varias intoxicaciones, como, por ejemplo, por el óxido de carbono, mercurio, estricnina, cloroformo, cianuro y en los electrocutados.

Desaparece pronto en los caquécticos, en los cardíacos, en los nefríticos.

Es fugaz, si no falta del todo, en los muertos por la muscarina.

Para comprobar la rigidez muscular, se procura hacer mover las articulaciones, y por la facilidad de este movimiento se deduce el estado más o menos completo de la misma.

No se debe olvidar que una anquilosis puede inducir a error a un observador apresurado y superficial, y que la rigidez puede no encon-

trarse en algunas articulaciones, especialmente en la nuca y en los brazos, debido a los movimientos experimentados por el cadáver en los actos de transportarlo, vestirlo, etc.

2. *Manchas de origen hemático* (livores mortis)

Se dividen en manchas de *hipostasis* y en manchas de *infiltración hemoglobínica*. También se puede añadir la *púrpura hemorrágica cadavérica*.

Hipostasis.—Realizada la detención de la circulación, la sangre, expulsada de las arterias por la contracción de éstas, se acumula en las venas y en los capilares, y por su propio peso se deposita en las partes declives (posteriormente en los muertos en decúbito dorsal; anteriormente en los que quedan sobre el vientre, en las extremidades inferiores en los ahorcados, etc.) El color de la sangre aparece debajo de la piel formando manchas de contorno esfumado que de ordinario son rojovinosas. En los electrocutados son rosadas; rojoobscuras en los asfixiados, rojocereza en los envenenados por el óxido de carbono, cianuro, gas del alumbrado; de color de chocolate en el envenenamiento por el clorato de potasio. Estas manchas faltan en las zonas que no son comprimidas o lo son poco sobre el plano en que yace el cuerpo. Y como la sangre está contenida en las venas, la compresión de las manchas con el dedo produce una zona de decoloración que, al cesar la presión, vuelve a colorarse de rojo.

Las manchas hipostáticas se inician por lo general de tres a seis horas después de la muerte. Al cabo de cuatro o seis horas de la muerte, cambiando la posición del cadáver, las manchas abandonan el lugar donde se habían formado para aparecer en la región que se ha hecho declive.

Por la incisión sale sangre líquida de los vasos correspondientes a las manchas hipostáticas. Transcurridas cuatro o seis horas, la sangre se coagula dentro del vaso y las manchas no varían ya de lugar.

Infiltración hemoglobínica.—Hasta cierto tiempo, de doce a quince horas después de la muerte, la sangre permanece en sus conductos naturales. En un tiempo ulterior las paredes de los vasos se alteran por fenómenos autolíticos y a través de ellas comienza a pasar la hemoglobina de la sangre que abandona los ya alterados glóbulos para ir a infiltrar los tejidos del rededor.

Entonces las manchas vinosas se denominan de *infiltración hemoglobínica*. No se decoloran por la presión ni sale sangre por la sección de las mismas; los tejidos aparecen uniformemente teñidos de rojoobscuro.

Contemporáneamente a las manchas hipostáticas y hemoglobínicas se forma, en las regiones declives, un *edema hipostático* debido a la salida de los vasos de la parte líquida de la sangre que va a infiltrarse en los tejidos limítrofes.

Púrpura hemorrágica cadavérica.—En los cadáveres de algunos individuos con alteraciones de los vasos (alcohólicos, sifilíticos) se pueden observar *pequeñas hemorragias cutáneas* del diámetro de medio a pocos milímetros que ocupan las zonas en que aparecen las manchas hipostáticas y que son debidas a extravasaciones sanguíneas efectuadas a través de pequeños vasos rotos. Esta púrpura hemorrágica se encuentra también frecuentemente en los ahorcados; parece que en éstos se trata de un fenómeno agónico más bien que de un hecho postmortal.

Es preciso saber distinguir una mancha hipostática de la consecutiva a hemorragias ocurridas durante la vida (equimosis, hematoma).

Si una equimosis es de fecha reciente, puede tener idéntica coloración a la mancha hipostática; pero al contrario de lo que ocurre en esta última, no se decolora por la presión, porque en la equimosis la sangre extravasada infiltra los tejidos; si se incinde no sale sangre. Se podría entonces confundir la equimosis reciente con una mancha de infiltración hemoglobínica, porque ni de la una ni de la otra sale sangre líquida por la sección; el carácter diferencial entre ambas es el siguiente: la mancha hipostática tiene límites esfumados, mientras que en la equimosis los límites son bien precisos.

El hematoma, que es una masa de sangre extravasada que se ha formado una cavidad en tejidos laxos, se diferencia de las manchas por infiltración hemoglobínica porque tiene límites bien definidos y sobresale en el plano de la piel del rededor.

Cuando las hemorragias sobrevenidas durante la vida no son recientes, sus bien conocidas variaciones de color, que van del pardo al violáceo, del azul hasta el verdoso y el amarillo, son suficientes para distinguirlas de las manchas cadavéricas.

En este punto conviene recordar que los exantemas cutáneos (escarlatina, varicela, sarampión, etc.) y la hiperemia debida a la erisipela, al flemón y a las flogosis en general, desaparecen completamente después de la muerte.

3. *Zonas apergaminadas*

Algunas veces en la superficie exterior del cadáver y más especialmente en los labios y en el escroto se observan zonas de color amarillo

ocre o castaño, duras, secas, de la consistencia del pergamino, de donde toman el nombre de zonas apergaminadas. Son debidas a la evaporación de los jugos de la dermis no protegida ya por la epidermis después de realizada la detención de la circulación, y de aquí el aflujo de líquidos. Estas zonas se pueden considerar como signo seguro de muerte.

4. *Manchas de putrefacción*

En tanto vive el individuo, la resistencia que los elementos celulares y los jugos orgánicos oponen a los microorganismos que habitan el tubo gastrointestinal y eventualmente otros órganos, impide la *putrefacción* que no es más que la descomposición de las albúminas por obra de los aerobios facultativos y de los anaerobios, con producción consecutiva de gases. Otro proceso de alteración de los tejidos que ocurre después de la muerte es la *autólisis,* debida a fermentos celulares que se ponen en libertad una vez cesada la energía vital.

Pero muerto el individuo, finida dicha resistencia y consumido todo el oxígeno de los tejidos por los aerobios, entran en acción, como se ha indicado, los anaerobios y los aerobios facultativos, que se multiplican, se propagan de tejido a tejido y de órgano a órgano, y provocan el desarrollo de hidrógeno sulfurado que modifica la hemoglobina, la cual se transforma en sulfometahemoglobina.

Hay que tener presente que no todas las manchas verdes son debidas a la putrefacción. Especialmente en el cuadrante derecho superior del abdomen, debajo del reborde costal, la coloración verde puede ser debida a la bilis que, infiltrando primero los tejidos que rodean la vesícula biliar, puede llegar a colorar la piel.

Las manchas de putrefacción comienzan en general al cabo de 24 a 30 horas, cuando ya la rigidez está desapareciendo; comienzan en la fosa ilíaca derecha, a la altura del ciego, y poco a poco invaden todo el abdomen, la base del tórax, etc. Contemporáneamente los vasos superficiales se hacen visibles a modo de estrías rojizas o azuladas.

En los ahogados las manchas de putrefacción, en lugar de comenzar en el abdomen, aparecen primero en las partes superiores del cuerpo.

También la putrefacción es más o menos rápida según la temperatura y la humedad mayor o menor del ambiente. En los muertos por causa violenta, cuando los individuos se hallaban en plena salud, en los electrocutados, en los envenenados e intoxicados por el fósforo, los fenómenos putrefactivos son lentos en manifestarse, al contrario de lo que ocurre en los fallecidos después de largas enfermedades, especialmente por las infectivas.

A las manchas verdes por putrefacción siguen otras muchas modifi-

caciones debidas a la misma putrefacción (enfisema subcutáneo, formación de flictenas, etc.); pero cuando éstas aparecen, las vísceras internas, especialmente algunas, se hallan reducidas a tal estado que es muy difícil, y a menudo imposible, reconocer sus lesiones eventuales y entonces la autopsia, desde el punto de vista anátomopatológico, pierde toda o casi toda su importancia.

Si por cualquier razón debe practicarse la autopsia en tiempo precoz, cuando aun no se ha hecho evidente ninguno de los signos ciertos de la muerte, el disector debe recurrir a síntomas que, aun siendo inciertos si se observan separadamente, considerados en junto nos dan la certeza de la muerte real.

Estos síntomas son:

1.° El enfriamiento del cuerpo.

2.° La palidez de la piel.

3.° La coloración ocre de la planta de los pies y de la palma de las manos.

4.° La ausencia de la respiración, de los latidos cardíacos y del pulso, durante varios minutos consecutivos, sin interrupción.

5.° La dilatación de las pupilas.

6.° La falta de reflejos conjuntivales.

7.° La opacidad de la córnea.

8.° La facies cadavérica.

9.° La relajación de los esfínteres.

10. La falta de reacciones a los estímulos dolorosos y de los reflejos en general.

Estos síntomas pueden ser, como se ha dicho, inciertos si se toman uno por uno, porque, como es sabido, en el caso de síncope puede observarse la detención temporal del pulso y de la respiración; en el caso de catalepsia histérica, la abolición de la sensibilidad, de los reflejos, el enfriamiento, etc.

En los casos dudosos se puede clavar una larga aguja, que por prudencia se habrá esterilizado previamente a la llama, en el músculo cardíaco a través de un espacio intercostal; si la aguja permanece inmóvil por cierto tiempo, la muerte es segura. Igualmente segura es la muerte, si ligada estrechamente la base de un dedo, éste no se hincha ni se colora. Para asegurarse de la suspensión de la respiración, se coloca delante de la boca del supuesto muerto una vela o una cerilla encendida y se observa si la llama se agita o queda inmóvil.

El mejor método para el diagnóstico de la muerte real es siempre el de la electrocardiografía, pero no es sencilla y requiere aparatos que no se encuentran en todos los institutos.

CAPÍTULO III

INSTRUMENTAL Y SU USO (1)

Para la práctica de las autopsias son precisos algunos instrumentos, que se pueden agrupar de la siguiente manera:

I. Instrumentos para las secciones de las partes blandas y de los cartílagos:
   a) Cuchillos.
   b) Tijeras.
II. Instrumentos para la sección de los huesos.
III. Instrumentos de presa.
IV. Instrumentos para la medición de las partes.
V. Instrumentos para recoger y medir los líquidos.
VI. Instrumentos para la comprobación del peso.
VII. Instrumentos accesorios·

Son necesarios además esponjas y paños.

I. Instrumentos para la sección de las partes blandas y de los cartílagos

a) *Cuchillos*

Cuchillos de filo curvo.—Se usan, de ordinario, tres medidas de estos cuchillos, de punta redondeada (la punta aguda debe abolirse, siendo en efecto inútil en la práctica anatomopatológica y muy a menudo dañosa porque hiere partes que se quieren respetar o bien provoca lesiones al operador).

1. El *cuchillo grande* sirve para los cortes largos y profundos, por ejemplo, la incisión mentopúbica o la incisión de las partes blandas para poner al descubierto un fémur o un húmero. Este instrumento es empuñado con toda la mano y por esto posee un mango grueso; las dimensiones de este último y las de la hoja son las indicadas aproximadamente en la figura 1.

(1) Como este libro no es un *tratado* sino solamente una *guía*, se omite la disposición y arreglo de la sala de autopsias, de sus accesorios y dependencias.

2. El *cuchillo mediano* (fig. 2), que difiere únicamente del grande por las dimensiones, se emplea para los cortes menos largos y profundos; por ejemplo, la sección de los tejidos blandos paralelamente al borde izquierdo del riñón, la incisión bimastoidea del cuero cabelludo, etc.

3. El *cuchillo pequeño* (fig. 3), menos curvo que los otros dos, se emplea para secciones aún más pequeñas, durante las cuales se deban trazar cortes curvos, o sinuosos, o delicados; por ejemplo, la abertura de los senos de la duramadre, el corte semicircular de la tienda de la hipófisis, etc., o para seccionar pequeños órganos, como la hipófisis, el tiroides, las suprarrenales, etc.

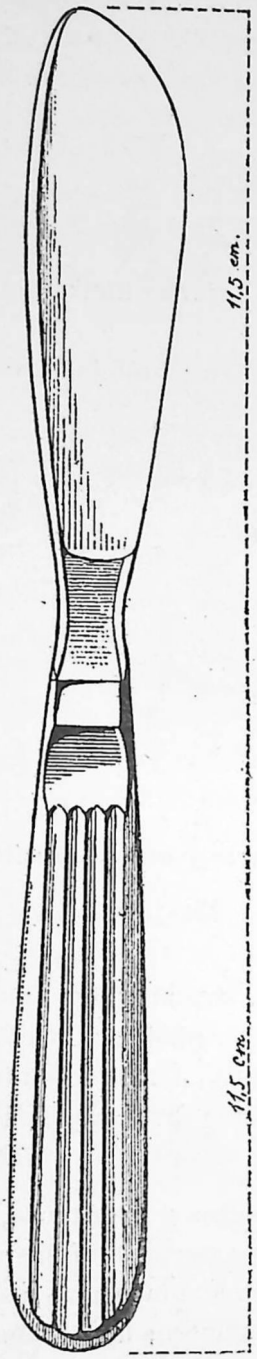

FIG. 1.—Cuchillo de filo curvo grande

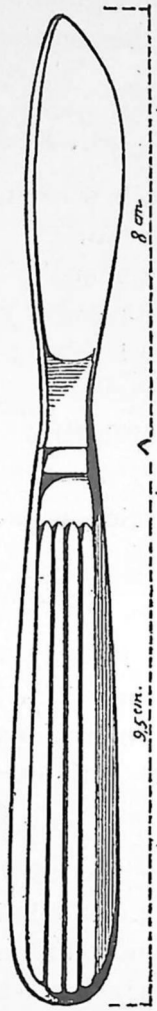

FIG. 2.—Cuchillo de filo curvo mediano

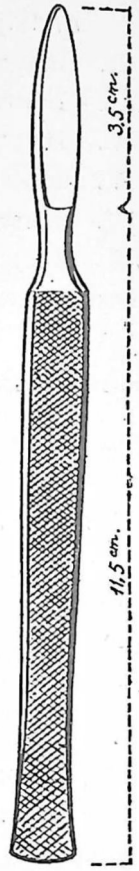

FIG. 3.—Cuchillo de filo curvo pequeño

En la descripción de los cortes simples se indicará cuál de los cuchillos debe usarse y cómo debe sostenerse con la mano.

4. El *condrótomo* (fig. 4), cuchillo de filo curvo, más fuerte que los otros y que sirve para cortar los cartílagos costales.

5. Además de los indicados, aunque no sea absolutamente necesario, es muy conveniente poseer un *cuchillo recto abotonado*, de la forma y dimensiones del de la figura 5, que se manifiesta especialmente útil para la desarticulación de la clavícula, oponiéndose el botón de la punta a herir

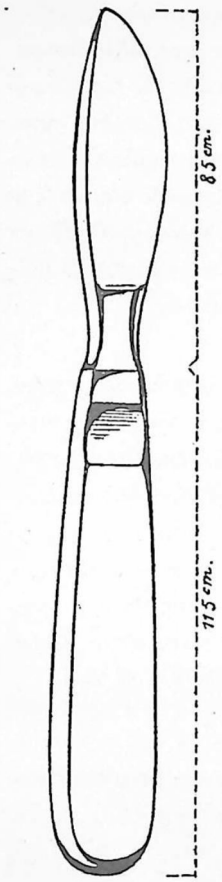

FIG. 4.— Condrótomo



FIG. 5.—Cuchillo recto abotonado



FIG. 6.—Cuchillo para la sección de las vísceras parenquimatosas.

los vasos subclavios que es preciso respetar (véase capítulo VI, 5; abertura del tórax) y que son lesionados, especialmente por el principiante, si se emplea un cuchillo con punta. Este cuchillo recto abotonado, de hoja estrecha, es también de útil empleo aun en otros casos, por ejemplo, cuando se quiere extraer algún trozo de medula de la cavidad de un hueso largo seccionado, etc.

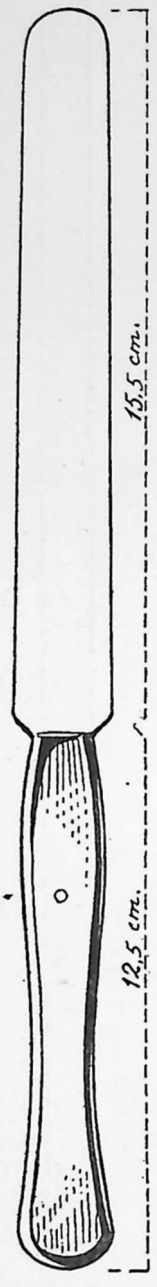

FIG. 7.—Encefalótomo

6. El *cuchillo para las secciones de las vísceras parenquimatosas,* de mango fuerte y grueso, de hoja larga y ancha, se representa en la figura 6. Se emplea para cortar casi todas las vísceras parenquimatosas, grandes y medianas, debiendo ser el corte de una sola vez sin movimientos de sierra, lo que provocaría irregularidades que alterarían la superficie de sección.

7. El *cuchillo de doble filo para las secciones del encéfalo* o *encefalótomo de Virchow* (fig. 7) tiene una hoja delgada con dos filos rectos y paralelos, acabando en punta redondeada; el mango es ligero y plano. Es inmejorable para las secciones del encéfalo o de la medula espinal, pero puede ser substituído por el cuchillo para las vísceras si se practican en el encéfalo los cortes de *Flechsig,* de *Pitres* o de *Griesinger;* por el cuchillo mediano, si se sigue el método de autopsias del encéfalo según *Virchow.*

No es, por lo tanto, indispensable.

8. Finalmente, es útil tener a mano una navaja, pero no como la de barbero, *de hoja cóncava* o *vaciada,* sino *plana* en ambas caras (figura 8); dada la fineza de su corte, sirve para incindir órganos o tejidos blandos que se deshacen fácilmente y que luego deben ser examinados al microscopio; por lo tanto, deben estar lo menos alterados posible. Así se empleará la navaja para seccionar la medula espinal cuando se desee estudiar la estructura histológica; la hipófisis; los pequeños tumores blandos, etc.

b) *Tijeras*

Cuatro pares de tijeras son útiles para la autopsia: *tijeras grandes, tijeras medianas, tijeras pequeñas* y un par de tijeras *especiales* para las secciones del corazón y del tubo digestivo.

1. Las *tijeras grandes,* de hojas iguales, con la punta redondeada,

sirven para cortar las partes resistentes y gruesas, como los grandes vasos, los bronquios gruesos, etc., o para hacer cortes extensos. Las

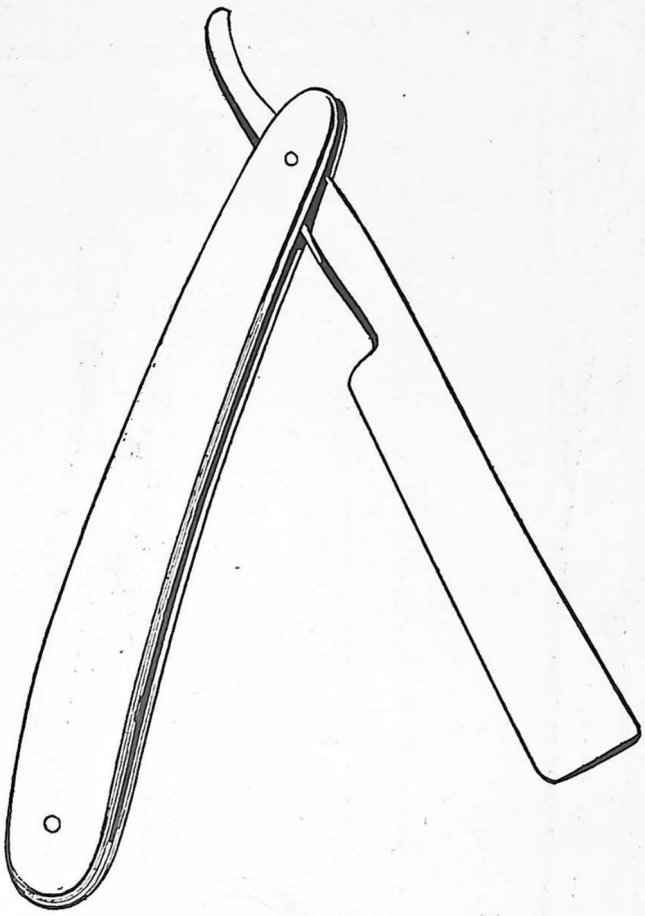

FIG. 8. - Navaja plana

dimensiones de estos instrumentos están indicadas, como para los demás, en la figura 9.

2. Las *tijeras medianas* (fig. 10) difieren de las precedentes por sus dimensiones y menor robustez. Se emplean para cortar partes bastante delicadas, abrir vasos de mediano calibre, etc.

3. Las *tijeras pequeñas* (fig. 11) tienen una de las ramas que acaba en punta roma y la otra en una expansión semirredonda. Se emplean para abrir conductos de calibre bastante pequeño, como pequeñas arterias, pequeños bronquios, etc., o para cortar membranas debajo de las cuales hay tejidos delicados que la expansión terminal del instrumento

impide dañar, como la duramadre. Se introduce la rama con botón en la luz del conducto o en el ojal previamente hecho en el tejido. Estas pequeñas tijeras se denominan también *bronquiótomos*.

Las *tijeras especiales* para los *cortes*

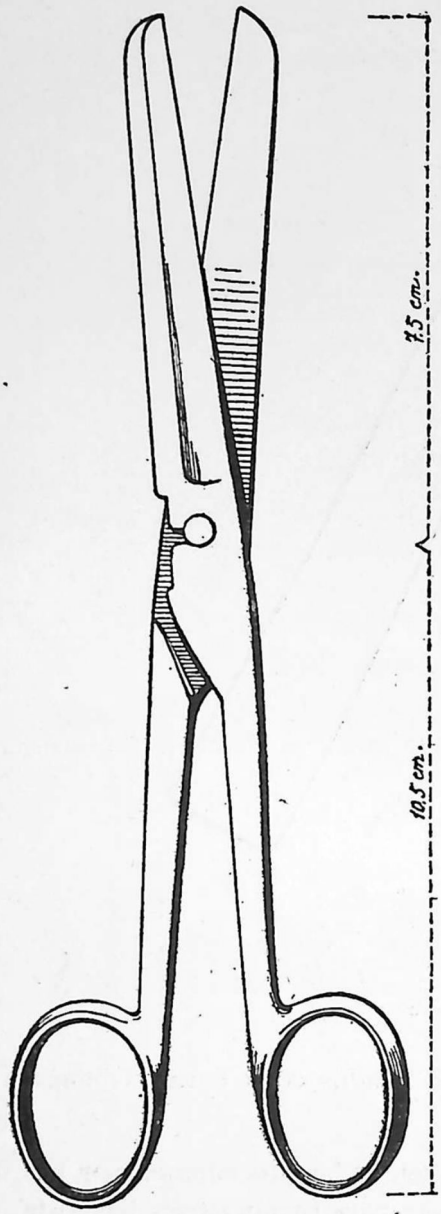

FIG. 9. — Tijeras grandes

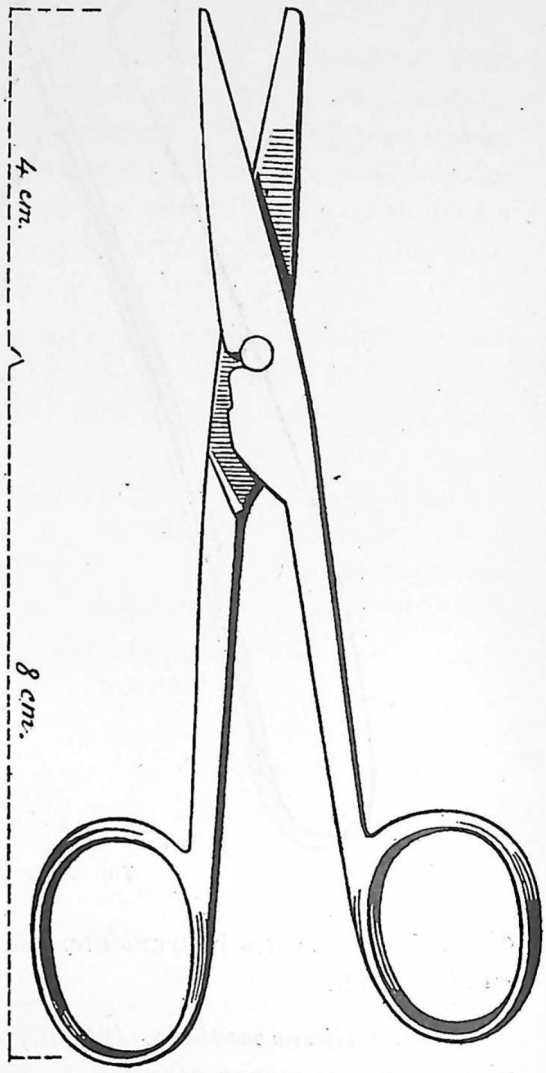

FIG. 10. — Tijeras medianas

del corazón y *del tubo digestivo* (fig. 12), denominadas también *cardiótomos* o *enterótomos*, son mayores que las tijeras grandes antedichas, pues con ellas se deben hacer cortes largos, y son más fuertes porque deben cortar partes muy resistentes como las paredes de los ventrículos cardíacos. La rama de estas tijeras que debe introducirse en la cavidad es más larga

que la otra y acaba en una expansión redondeada a propósito para no lesionar los tejidos que vienen a contactar con su extremo; muchos ejemplares de estos instrumentos suelen tener la rama más larga provista de una expansión con gancho vuelto hacia el mango, pero esta forma es absolutamente inadecuada, porque si hay que retirar un poco las tijeras de la cavidad en que se han introducido, el gancho se agarra a las cuerdas tendinosas o a los músculos papilares del corazón,

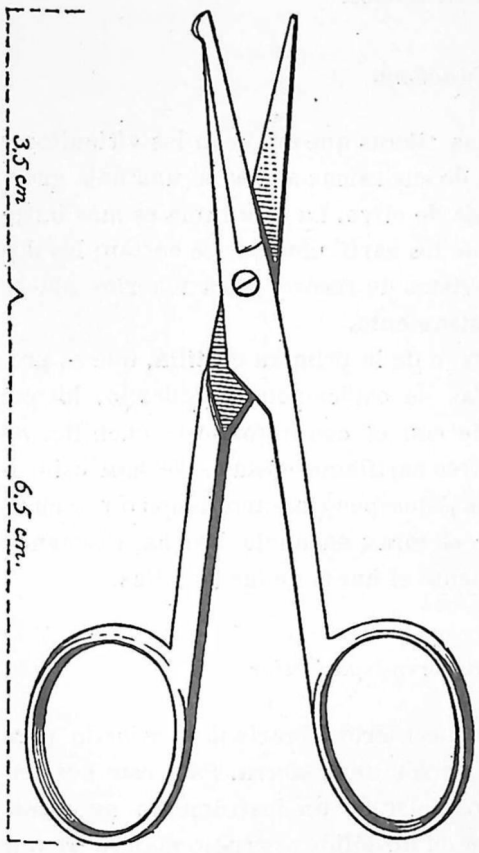

FIG. 11. — Tijeras pequeñas (bronquiótomo)

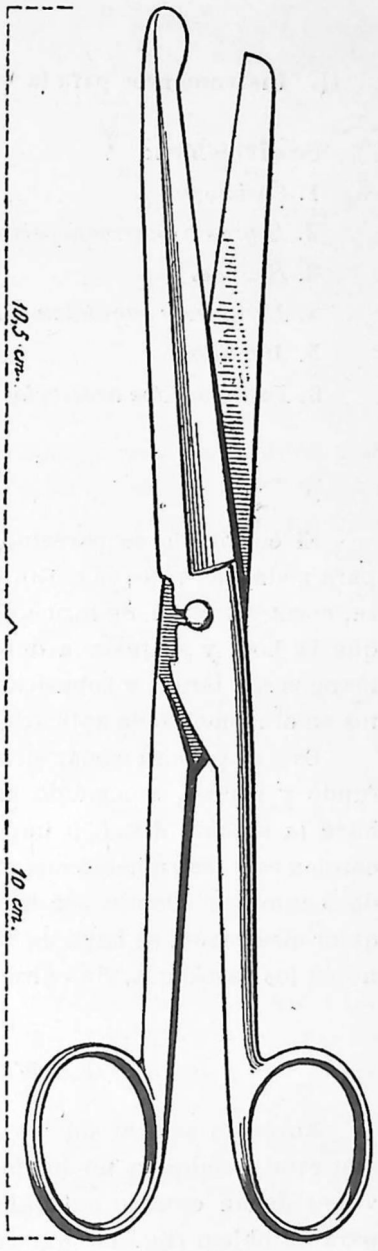

FIG. 12. — Tijeras cardiótomo o enterótomo

a los pliegues o válvulas conniventes del intestino, dificultando la maniobra y produciendo destrozos notables en los tejidos.

Sobre el modo de cortar con las tijeras véase el capítulo de las secciones de los órganos.

II. Instrumentos para la sección de los cartílagos y de los huesos

Se dividen en:

1. *Costótomo.*
2. *Legras o desprendeperiostios.*
3. *Sierras.*
4. *Escoplos y raquiótomos.*
5. *Martillos.*
6. *Instrumentos accesorios y para huesos.*

a) *Costótomo*

El costótomo es parecido a las tijeras que emplean los viticultores para podar las vides (fig. 13). Una de sus ramas acaba en una hoja gruesa, corta, cortante, de forma de hoja de olivo. La otra rama es más larga que la hoja y se insinúa debajo de los cartílagos que se cortan; los dos mangos son largos y robustos, provistos de resorte para tenerlos abiertos en el momento de aplicar el instrumento.

Este sirve para cortar el cartílago de la primera costilla, que es profundo y grueso, a menudo en vías de osificación u osificado, lo que hace la sección difícil o imposible con el condrótomo de cuchillo. Se emplea este instrumento cuando otros cartílagos costales se han osificado o también cuando por hallarse éstos poco desarrollados o por cualquier otra razón, se haya de abrir el tórax en ancha brecha, resecando no ya los cartílagos, sino directamente el hueso de las costillas.

b) *Legras o desprendeperiostios*

Antes de aserrar un hueso es necesario librarlo del periostio para que esta membrana no impida la acción de la sierra. Para esto nos servimos de un escoplo cualquiera o mejor de un instrumento adecuado para tal objeto (fig. 14) que consta de un sólido y grueso mango al que está fijada una hoja corta y gruesa, curva en su extremo y terminada en filo cortante de ancha curva. Esta hoja en el dorso y cerca del mango lleva una placa rugosa sobre la que se apoya el índice durante la operación, como muestra la susodicha figura.

c) *Sierras*

Existen varias clases de estos instrumentos que sirven para cortar los huesos o partes osificadas, y son:

1. *Sierra grande de dorso móvil.*
2. *Sierra mediana de dorso móvil.*
3. *Sierra de arco y hoja estrecha.*
4. *Sierra pequeña con mango de cuchillo.*
5. *Sierra pequeña de anchura de hoja regulable de Doyen.*
6. *Sierra de cadena.*
7. *Sierra de Gigli.*
8. *Sierra doble o raquiótomo doble de Luer.*

1. La *sierra grande de dorso móvil* está representada en la figura 15. Un mango fuerte, curvo de modo que se adapte bien al hueco de la mano, sostiene la hoja dentada larga y delgada. Como esta hoja por su delgadez se dobla, su dorso va encajado en el canal de una hoja metálica móvil fijada cerca del mango, lo que le impide el doblarse. Se emplea este instrumento para seccionar huesos muy gruesos, como las epífisis de los grandes huesos de los adultos, que se quieren aserrar perpendicularmente a su eje.

Cuando toda la hoja está dentro del hueso, las dos superficies de sección de éste no permiten que se doble la sierra, y entonces la hoja del dorso se hace inútil, más bien molesta; profundizando la parte cortante, la hoja se aleja por sí misma por la presión de las secciones óseas sobre ella.

2. La *sierra mediana de dorso móvil* (fig. 16) es análoga a la precedente y se emplea para la sección de huesos menores o bien para aserrar longitudinalmente las diáfisis.

3. La *sierra de arco de hoja estrecha* se reproduce en la figura 17. A un mango corto y robusto se aplica un arco metálico, sobre el cual, a modo de cuerda, se fija la hoja por medio de un encajamiento en el extremo anterior del arco y con un tornillo en el extremo posterior. Hay más hojas de recambio. Estas hojas son fuertes y estrechas; el instrumento sirve para seccionar huesos gruesos y robustos, como, por ejemplo, la diáfisis de los huesos largos en un trayecto perpendicular a su eje.

4. La *sierra pequeña de mango de cuchillo* (fig. 18) se describe con su mismo nombre. Sirve para seccionar *in situ* huesos de espesor no muy grande. Sus pequeñas dimensiones son adecuadas para la maniobra en medio de las partes blandas que no deben lesionarse. Se usa especial-

mente, por ejemplo, en las secciones de la diáfisis de la clavícula, cuando

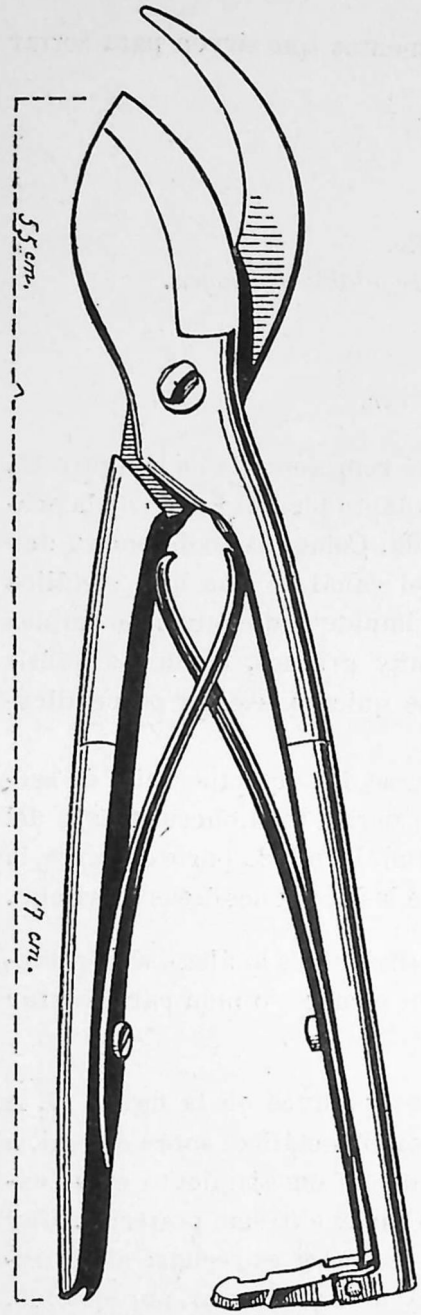

FIG. 13. — Tijeras costótomo

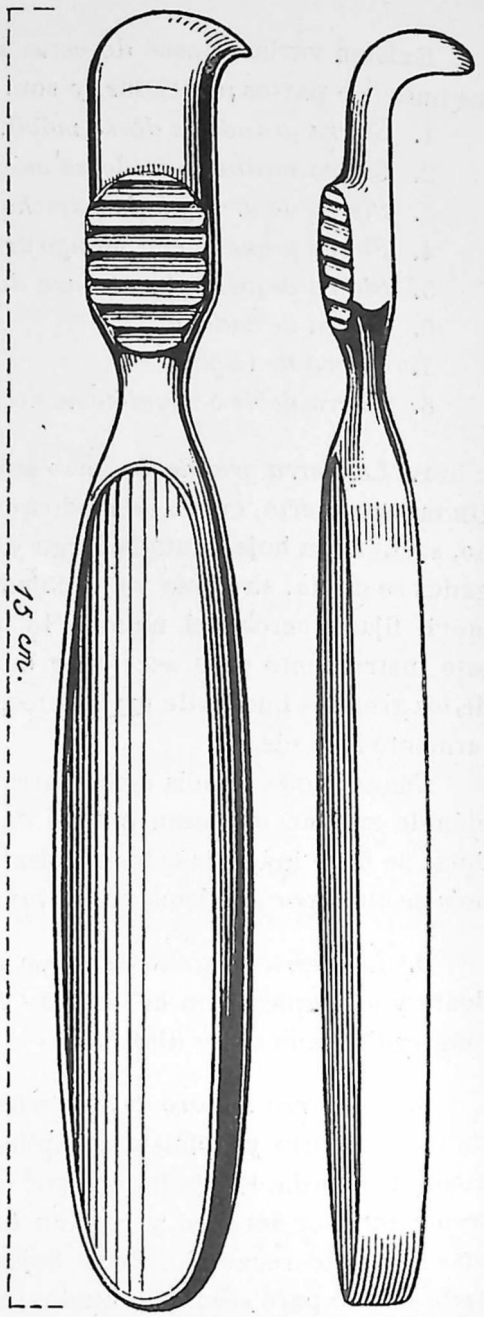

FIG. 14. — Legra (vista casi de frente y de lado)

sea oportuno no abrir la articulación y extraer ésta con el plastrón del esternón.

5. La *sierra pequeña de longitud de hoja regulable* o *sierra de cursor*

de Doyen (fig. 19) consta de un mango grueso y robusto que se continúa

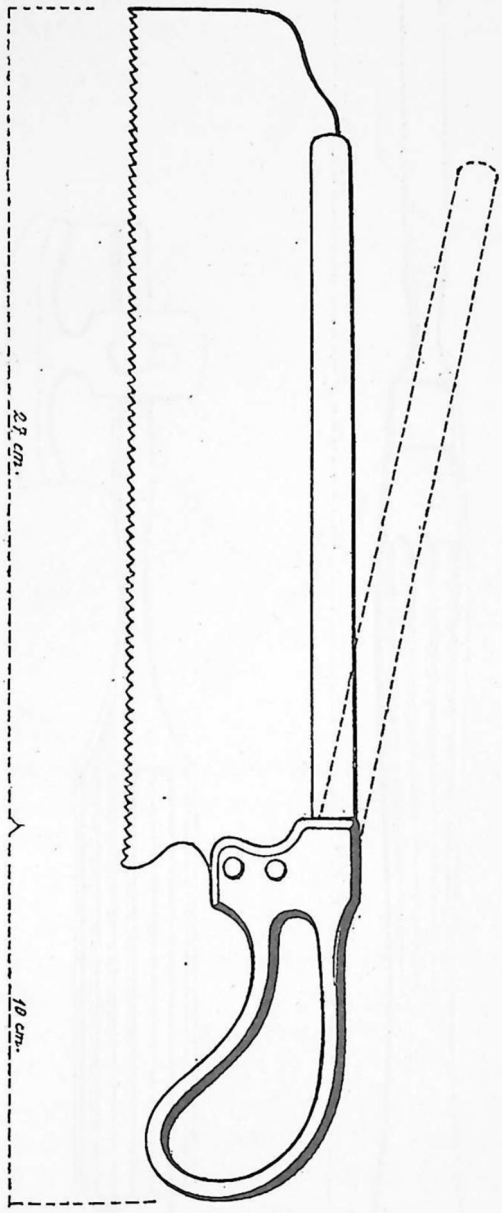

FIG. 15. — Sierra grande con dorso móvil

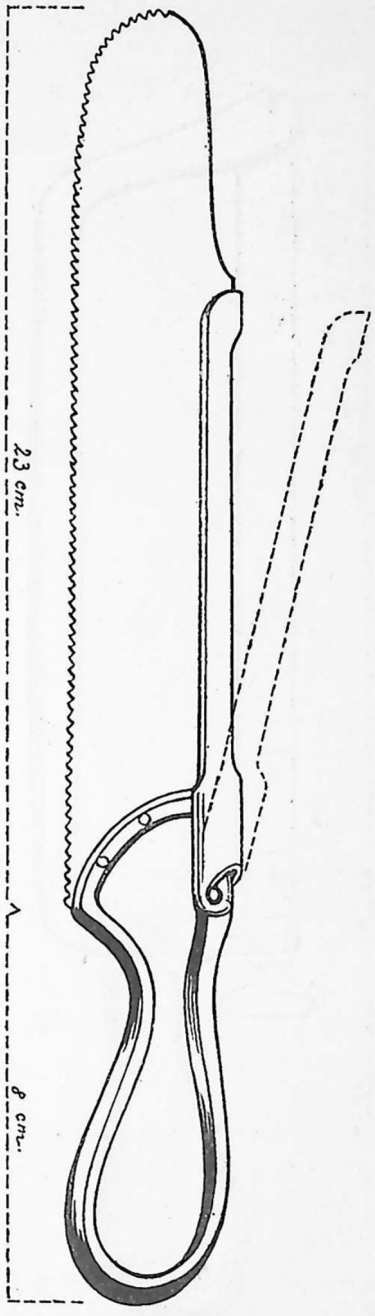

FIG. 16. — Sierra mediana con dorso móvil

con una asta metálica sólida. En el extremo de dicha asta va fijada como

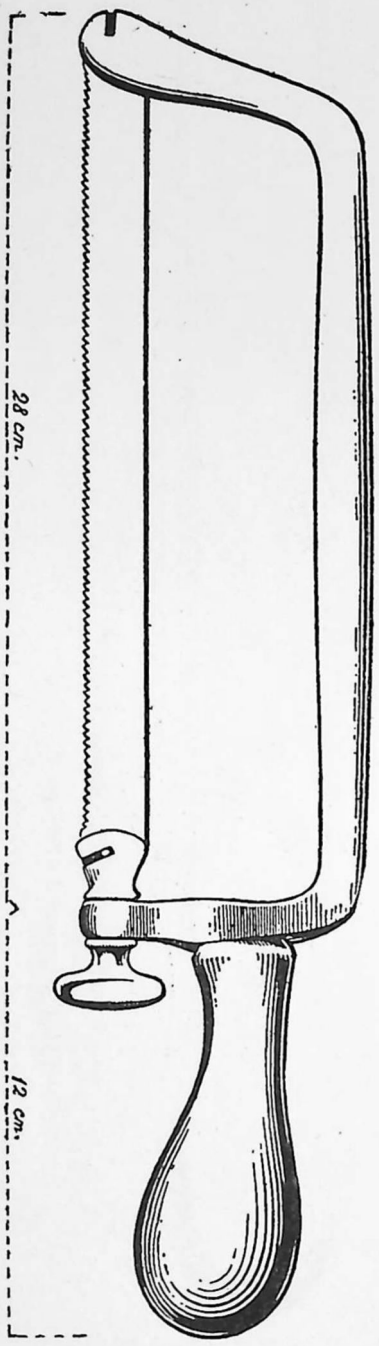

FIG. 17. — Sierra de arco

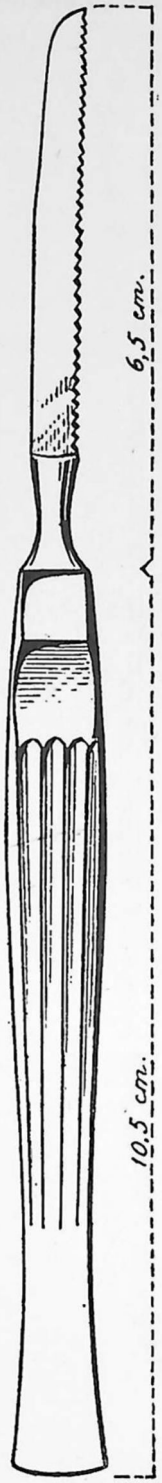

FIG. 18. — Sierra pequeña con mango de cuchillo

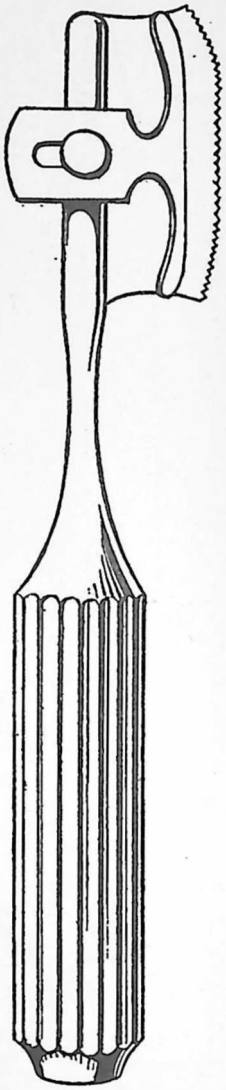

FIG. 19. — Sierra pequeña de anchura de hoja regulable, de Doyen.

una bandera una hoja dentada bastante robusta. Una hoja metálica está aplicada a una de las caras por medio de un tornillo y se desliza sobre este último viniendo a fijarse en el punto deseado por medio de dicho tornillo.

De este modo se regula la extensión de la hoja que se quiere profundizar en el tejido óseo. Este instrumento es bastante útil cuando se quie-

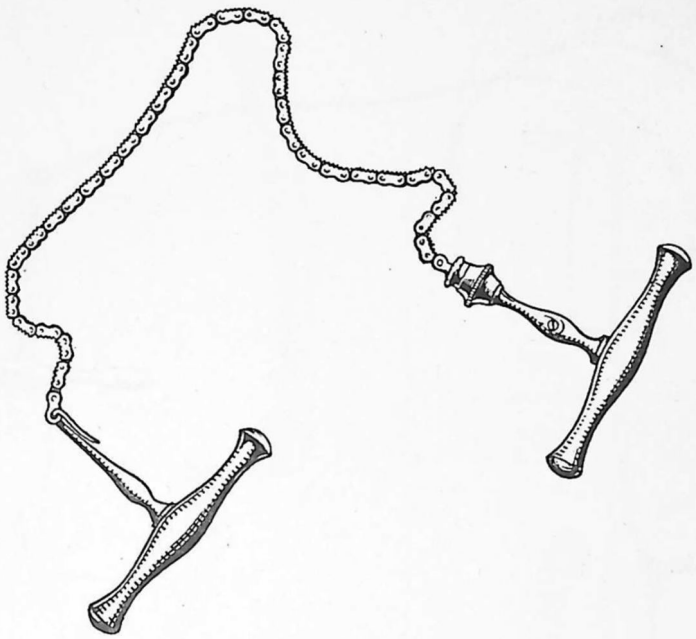

FIG. 20.— Sierra de cadena

ren extirpar piezas determinadas de huesos resistentes, como la diáfisis de los huesos largos, y también neoformaciones óseas durísimas, como los osteomas ebúrneos, de los que se toman secciones para someterlas luego al examen histológico, etc.

6. La *sierra de cadena* (fig. 20), muy empleada en cirugía, sirve para seccionar los huesos, haciéndola pasar por debajo del trozo que se quiere resecar.

Consta de numerosas piezas metálicas pequeñas, dentadas por un lado, articuladas una con otra, de modo que formen cadena. Una de las piezas terminales tiene un agujero por el que pasa el gancho de un mango en T; la otra pieza terminal está fijada en otro mango en T, semejante al primero. Este instrumento sirve para seccionar los huesos aun a través de las partes blandas, como, por ejemplo, el pubis.

7. La *sierra de Gigli* (fig. 21) es empleada para la sección de huesos duros, de estructura delicada y compleja, como la porción petrosa del

temporal. Consta de un alambre resistente de acero, retorcido alrededor de su eje en espirales estrechísimas que hacen de dientes. El alambre se maneja por medio de dos mangos desmontables. Durante el uso es necesario que el hilo esté en la mayor tensión posible.

8. La *sierra doble* o *raquiótomo doble de Luer* (figs. 22 y 22 *a*) está compuesta de un mango fuerte (a); encima de éste se fija una robusta

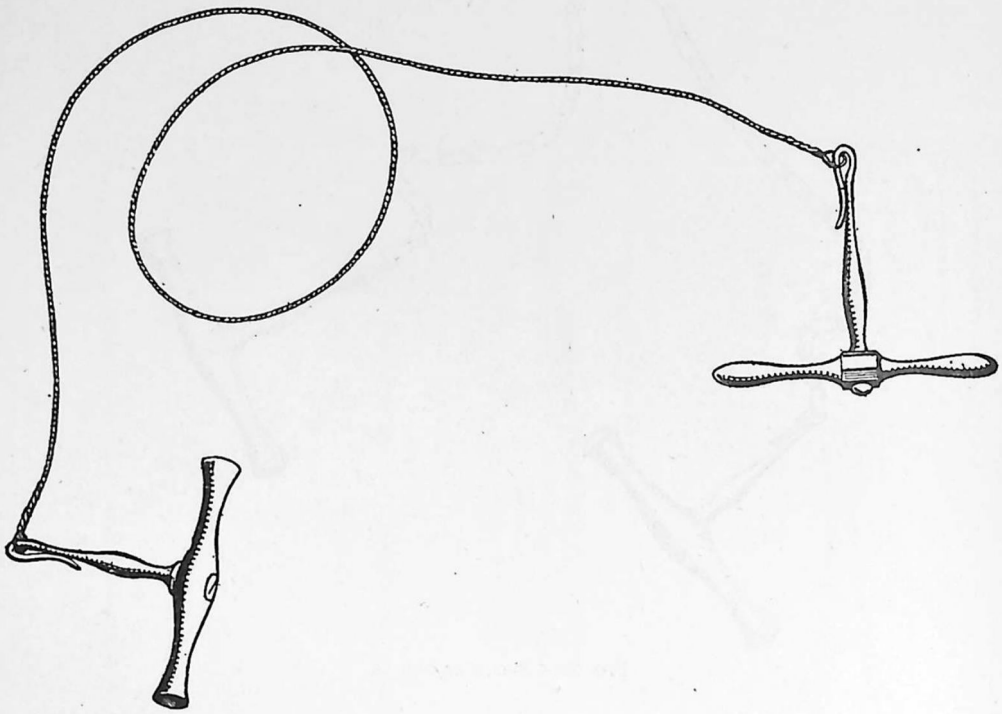

FIG. 21.—Sierra de hilo o de Gigli

hoja metálica curva (b), sobre la cual a su vez, por medio de tornillos, va fijada una hoja curva de sierra (c). Por medio de un clavo liso (d) y de dos clavos de tornillo (e), a la primera hoja va unida otra igual (f) con idéntica hoja de sierra (g). Las dos sierras son paralelas y pueden alejarse o aproximarse por medio de dos tornillos (h, h), adaptándolos de este modo a la distancia que hay entre las láminas vertebrales que se deben aserrar con el instrumento, distancia que varía de un individuo a otro, no sólo según la edad y el desarrollo, sino también según los diversos segmentos de la columna vertebral del mismo individuo (véase fig. 67).

d) *Escoplos y raquiótomo de escoplo*

Los escoplos de uso común en la autopsia son:

1. *Escoplos rectos: grande, mediano y pequeño.*
2. *Escoplo en T.*

El *escoplo recto grande,* de peso fuerte (fig. 23), sirve cuando es necesario hacer en los huesos incisiones anchas y profundas, como, por

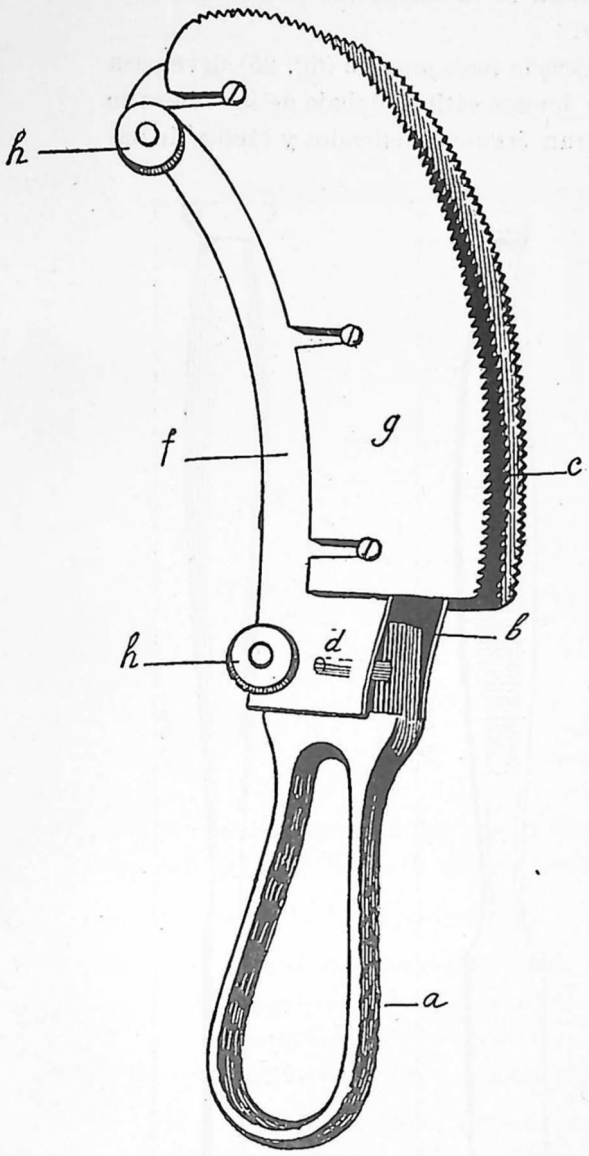

FIG. 22.— Sierra doble o raquiótomo de Luer visto de un lado

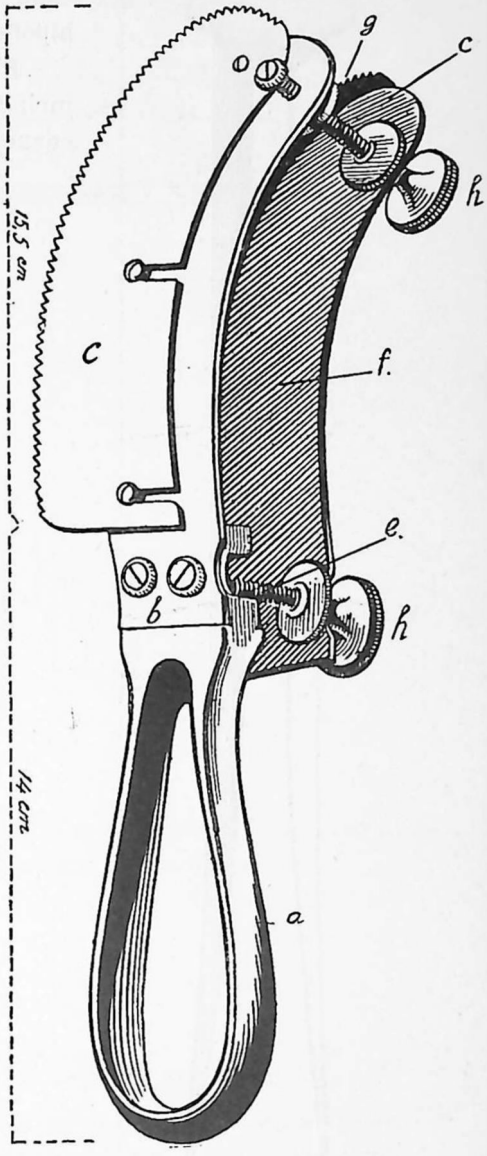

FIG. 22 *a.*— Sierra doble o raquiótomo de Luer visto por el otro lado

ejemplo, cuando se completa la línea de sección hecha con la sierra para desprender la calota craneal, o bien cuando, por falta de raquiótomo de sierra o de escoplo, se debe emplear en su lugar el instrumento en cuestión.

El *escoplo recto mediano* (fig. 24) se emplea para incindir huesos más finos, como, por ejemplo, la base de la lámina cuadrilátera del esfenoides, en la ablación de la hipófisis.

El *escoplo recto pequeño* (fig. 25) sirve para incindir huesos sútiles, debajo de los cuales se encuentran órganos delicados y fáciles de da-

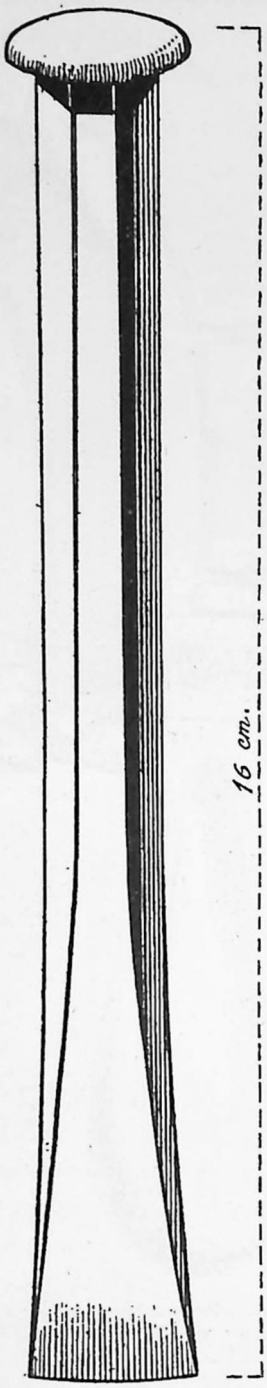

FIG. 23.— Escoplo grande

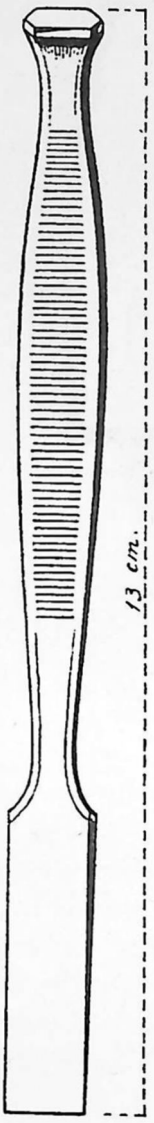

FIG. 24.— Escoplo mediano

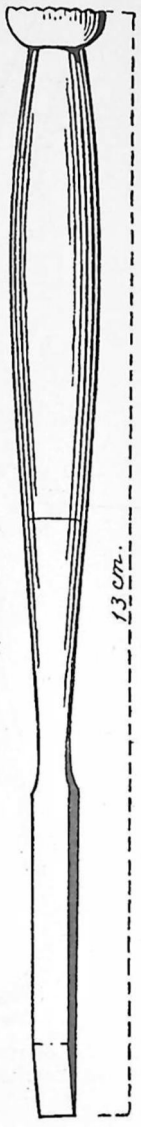

FIG. 25.— Escoplo pequeño

ñar. Es útil dicho escoplo, por ejemplo, cuando se practica la ablación del techo de la cavidad orbitaria.

El *escoplo en T* (fig. 26) sirve para liberar definitivamente la calota craneal (véase *Separación de la calota*, fig. 90). Este instrumento se emplea, en lugar del escoplo recto grande, para cortar los segmentos de la

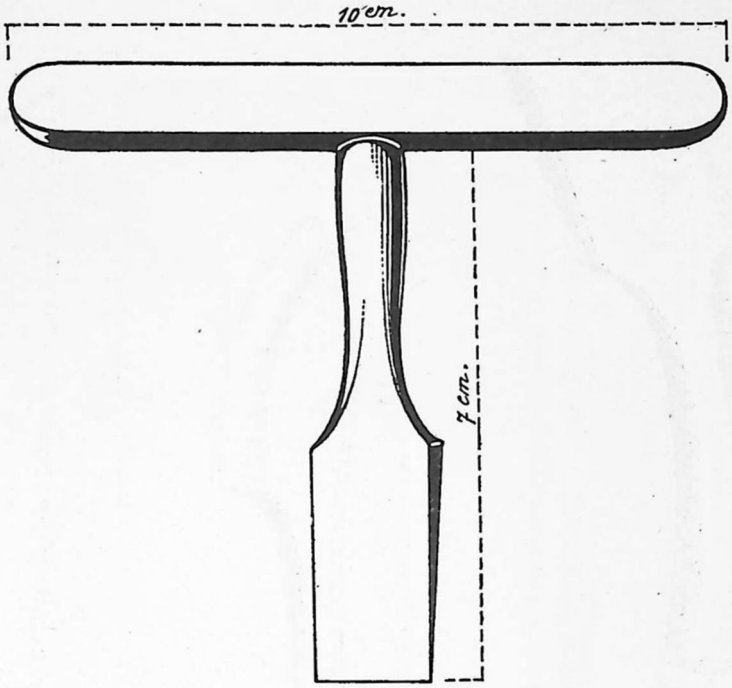

FIG. 26.— Escoplo en T

vítrea que no se seccionaron con la sierra y también para desprender el periostio en substitución del instrumento apropiado ya descrito.

Los raquiótomos de escoplo son:

1. *Raquiótomo de mango curvo.*
2. *Raquiótomo de mango recto.*
3. *Raquiótomo de Brunetti.*
4. *Raquiótomo doble de Merandet.*

1. El *raquiótomo de escoplo con mango curvo* (fig. 27) consta de un mango robusto, grueso y curvo, en cuyo extremo hay encajada una corta y cortante hoja recta de escoplo. Se empuña el instrumento con la mano izquierda y se aplica sobre la lámina vertebral que debe incindirse; luego, golpeando con fuerza el martillo, se sigue la operación sobre toda la columna vertebral, primero a la izquierda, luego a la derecha (fig. 69).

La curva dada al mango hace más cómodo este instrumento comparado con el que mencionamos a continuación.

2. El *raquiótomo de escoplo con mango recto* (fig. 28) se usa de un modo análogo; su filo cortante es curvo.

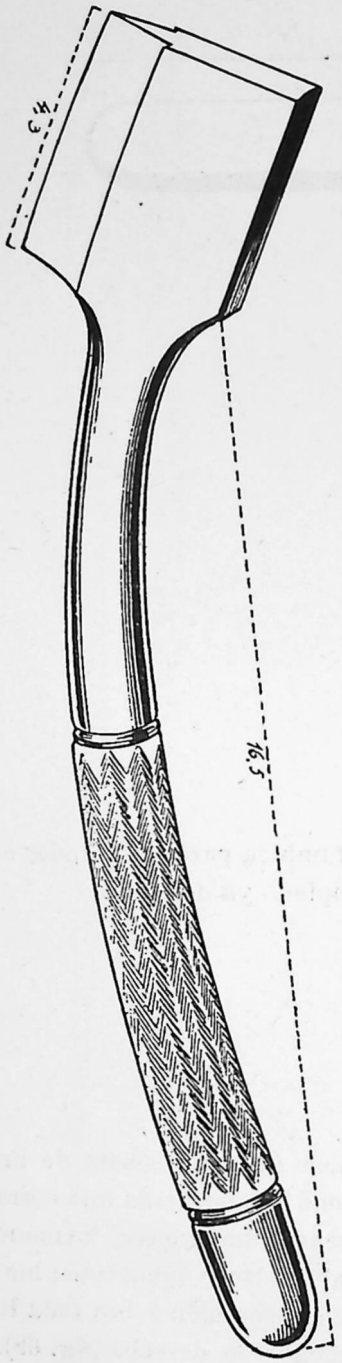

FIG. 27.— Raquiótomo de escoplo con mango curvo



FIG. 28.— Raquiótomo de escoplo con mango recto.

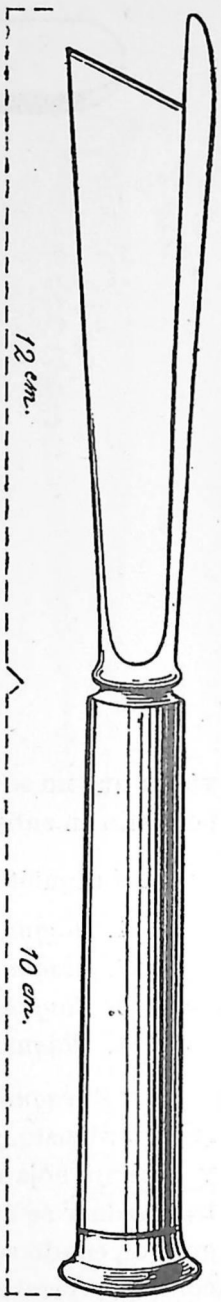

FIG. 29.— Raquiótomo de Brunetti (modificado)

3. El *raquiótomo de Brunetti* modificado (fig. 29) consta de un grueso y robusto mango al que va fijada una gruesa y larga hoja trapezoidal, de la que únicamente el extremo es cortante y lleva a un lado una prolongación que penetra en los agujeros de conjunción de las vértebras.

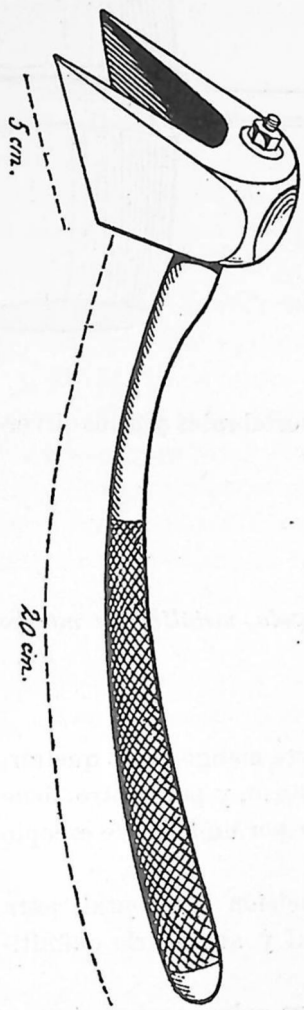

FIG. 30.— Raquiótomo de doble escoplo de Merandet

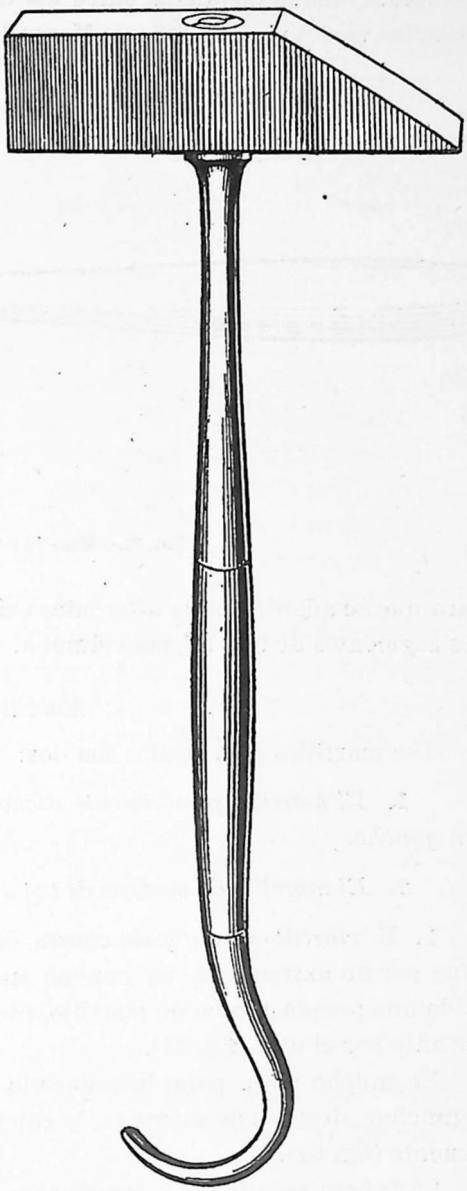

FIG. 31.— Martillo metálico de mango con gancho

Es de gran utilidad. Para su uso, véase *Abertura del conducto raquídeo* (figura 68).

4. El *raquiótomo de escoplo doble de Merandet* (fig. 30) está compues-

to de un mango robusto y curvo como el del raquiótomo de escoplo de mango curvo; a este mango se fija a modo de bandera una doble hoja de escoplo. Como la distancia entre las dos hojas cortantes es fija, son necesarios varios raquiótomos de Merandet, de abertura diferente de hojas,

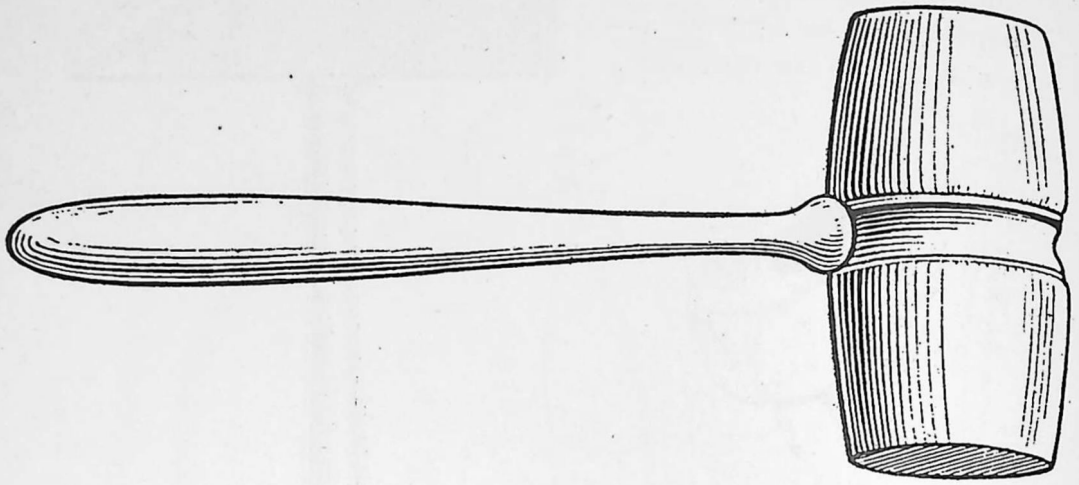

FIG. 32.– Mazo de madera de boj

para que se adapten a las diferentes columnas vertebrales y a los diversos segmentos de una misma columna.

Martillos

Los martillos más usados son dos:

1. *El martillo propiamente dicho de autopsia, metálico, de mango con gancho.*

2. *El martillo de madera de boj o mazo.*

1. El *martillo de autopsia* consta de un fuerte mango largo que termina por un extremo en un gancho ancho y obtuso, y por el otro tiene fijada una pesada cabeza de martillo, rectangular por un lado, de escoplo cortante por el otro (fig. 31).

El gancho sirve para introducirlo en la incisión del frontal, para enganchar, después de aserrada, la calota craneal y arrancarla definitivamente (fig. 91).

La cabeza pesada del instrumento se usa para golpear sobre el escoplo grande. Pesa lo suficiente para obtener con algunos golpes el efecto deseado.

El extremo de escoplo de la misma cabeza, introducido en la línea de sección de la cabeza, sirve especialmente para substituir con el mismo objeto el escoplo en T.

Algunos la usan para la ablación de la calota craneal, escoplando con este instrumento la línea de incisión, sistema que no debe adoptarse en modo alguno.

2. El *mazo de madera de boj* (fig. 32) se emplea con los escoplos mediano y pequeño, con los cuales, como se ha dicho, practican incisiones sobre huesos frágiles y que cubren órganos blandos muy delicados.

III. — Instrumentos accesorios para la sección de los huesos

1. *Tijeras osteótomo* (fig. 33). Es un instrumento muy fuerte, compuesto de dos hojas de tijera cortas e iguales, con las ramas de empuñadura largas y fuertes. Un muelle mantiene el instrumento abierto. Sirven para resecar esquirlas que han quedado después de la sección de algún hueso (por ejemplo de la superficie de sección de las costillas, cuando, por exigencias especiales, se deba abrir la jaula torácica, no por los cartílagos, sino más externamente) o bien para cortar partes cartilaginosas o fibrosas resistentes, como la calota de los niños todavía poco osificada.

2. *Pinzas de huesos* (fig. 34). Es otro instrumento fuerte, de mangos largos, con la parte que debe morder a modo de tenazas, de bordes dentados para que la presa sea mejor. Se emplean para arrancar esquirlas óseas o para asir y arrancar pedazos de hueso adheridos todavía por algunos lazos óseos o fibrosos. Sirven especialmente para la separación de la lámina cuadrilátera del esfenoides en la ablación de la hipófisis y para arrancar de la base del cráneo la duramadre.

Instrumentos de presa

Son las *pinzas*, es decir:

1. *Las pinzas anatómicas.*
2. *Las pinzas quirúrgicas de dientes de ratón.*
3. *Las pinzas de Kocher.*
4. *Las pinzas de intestino o enteróstato.*

1. Las *pinzas anatómicas* (fig. 35) son las que se suelen emplear en la disección anatómica, de extremos romos. Se emplean para pinzar tejidos que no deben ser lesionados.

2. Las *pinzas quirúrgicas de dientes de ratón* (fig. 36) son semejantes a las precedentes; una de las puntas tiene dos dientes triangulares; en el espacio entre ambos entra, cuando el instrumento está cerrado, un diente fijado en la punta opuesta. Sirven para pinzar tejidos fáciles de resbalar y que no importa dañar en el punto de presa, como, por ejemplo, la duramadre durante su incisión.

3. Las *pinzas de Kocher* (fig. 37) son las pinzas-tijeras de dientes de ratón, que se emplean en cirugía para la hemostasia. Cerca de uno de los dos anillos, a través de los cuales se introducen los dedos, hay un diente que engrana en otro de la rama opuesta y que mantiene el instrumento más o menos

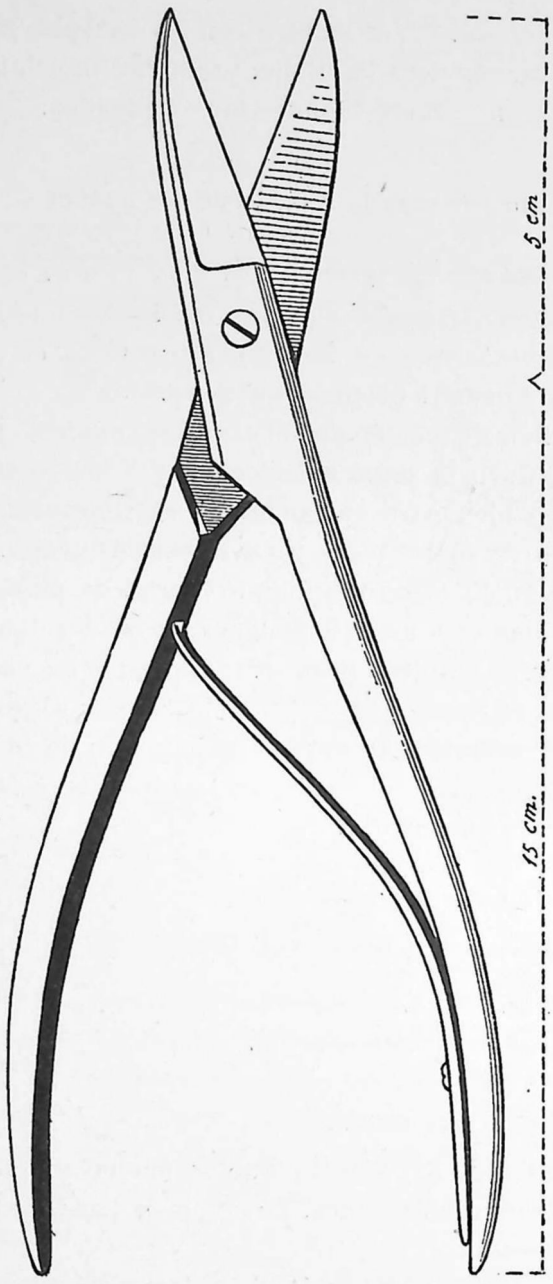

FIG. 33.— Tijeras-osteótomo

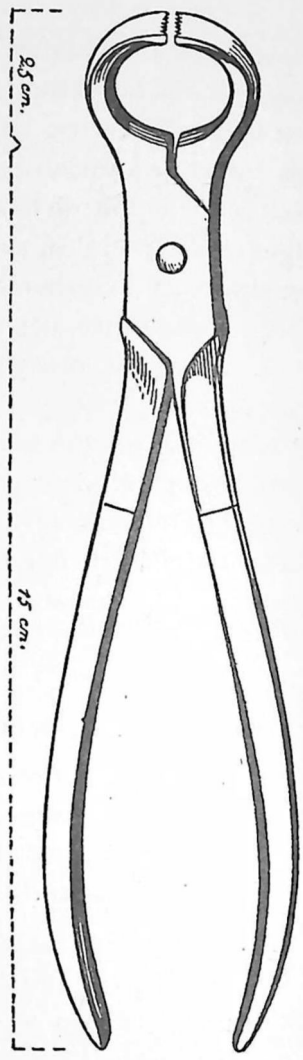

FIG. 34.— Pinzas para huesos

cerrado, según sea necesario. Estas pinzas se usan especialmente para asir y tener suspendido el extremo inferior de la medula espinal durante su ablación.

4. El *enteróstato* (fig. 38) es necesario y para cada autopsia precisan

siete u ocho de estas pinzas; cuatro se aplican en el intestino delgado, una o dos en el esófago y dos entre el sigmoides y el recto.

Son las mismas que sirven en cirugía para ocluir el intestino durante la resección de porciones del mismo. Los enteróstatos tienen la forma

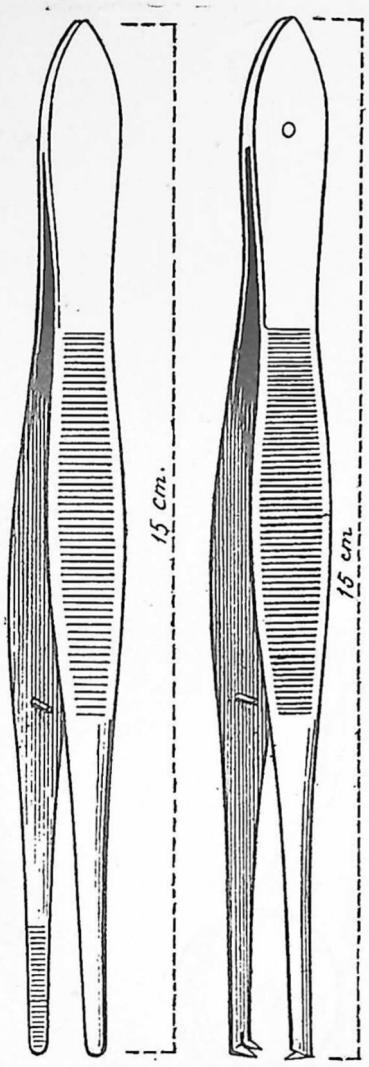

FIG. 35.— Pinzas anatómicas

FIG. 36.— Pinzas quirúrgicas de dientes de ratón.

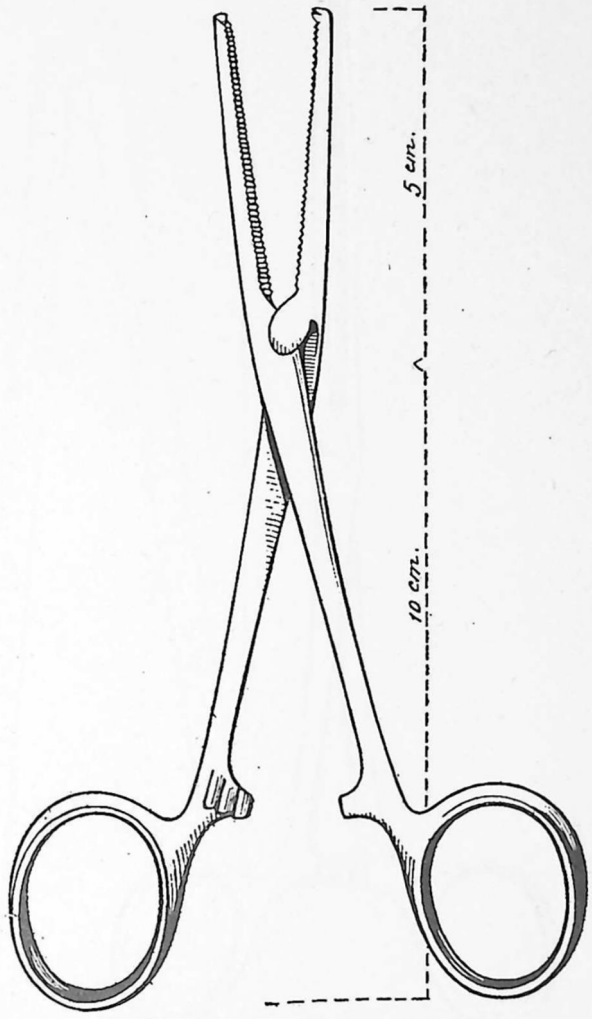

FIG. 37.— Pinzas de forcipresión, de Kocher

de tijeras, cuyas ramas de presa son como las pinzas de Kocher. Dichas ramas son largas y elásticas. Con un par de estos enteróstatos se pinza el intestino en el tracto que se quiere seccionar y se corta entre las mismas. De este modo se lesiona poco el conducto, mucho menos que con la

ligadura de cordel y se tiene la seguridad de examinarlo con mayor comodidad. En cambio, haciendo la ligadura con un cordel, además de las

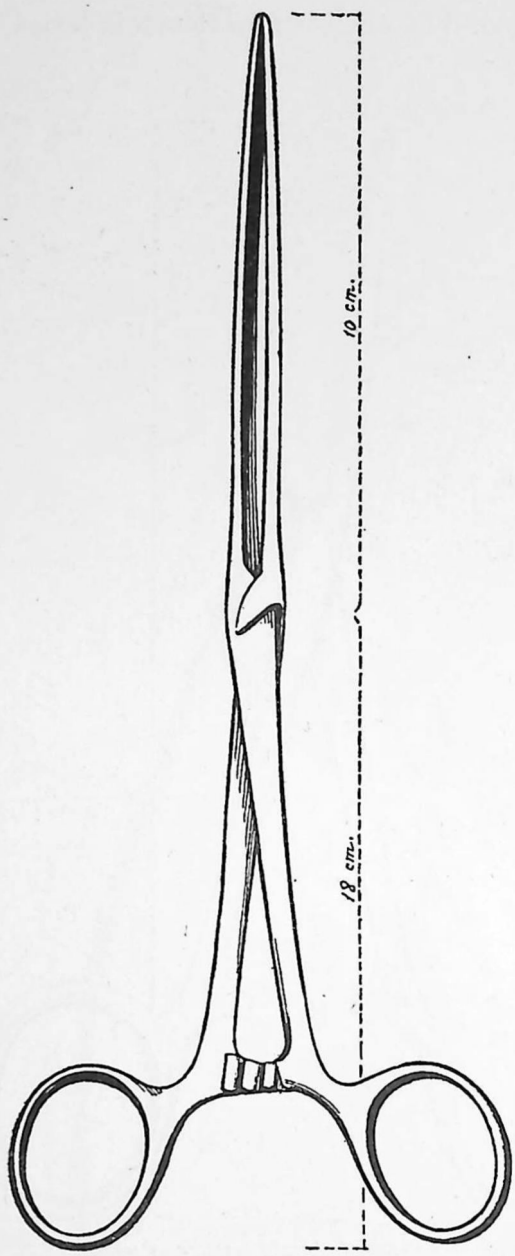

FIG. 38.— Enteróstato

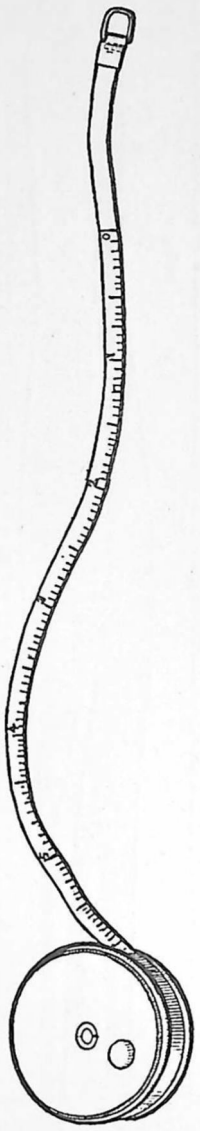

FIG. 39.— Cinta métrica metálica

lesiones producidas fatalmente en la pared intestinal por el mismo cordel, resulta que se deja siempre una porción de intestino sin poder observarla por la dificultad que se presenta al tratar de deshacer el nudo de la ligadura.

Además, el empleo del enteróstato es mucho más rápido, fácil y limpio que el del cordel.

IV. — Instrumentos para la medición de las partes

El cadáver entero se mide con una estaca de dos metros de longitud dividida en centímetros. Se pone ésta al lado del cuerpo horizontalmente.

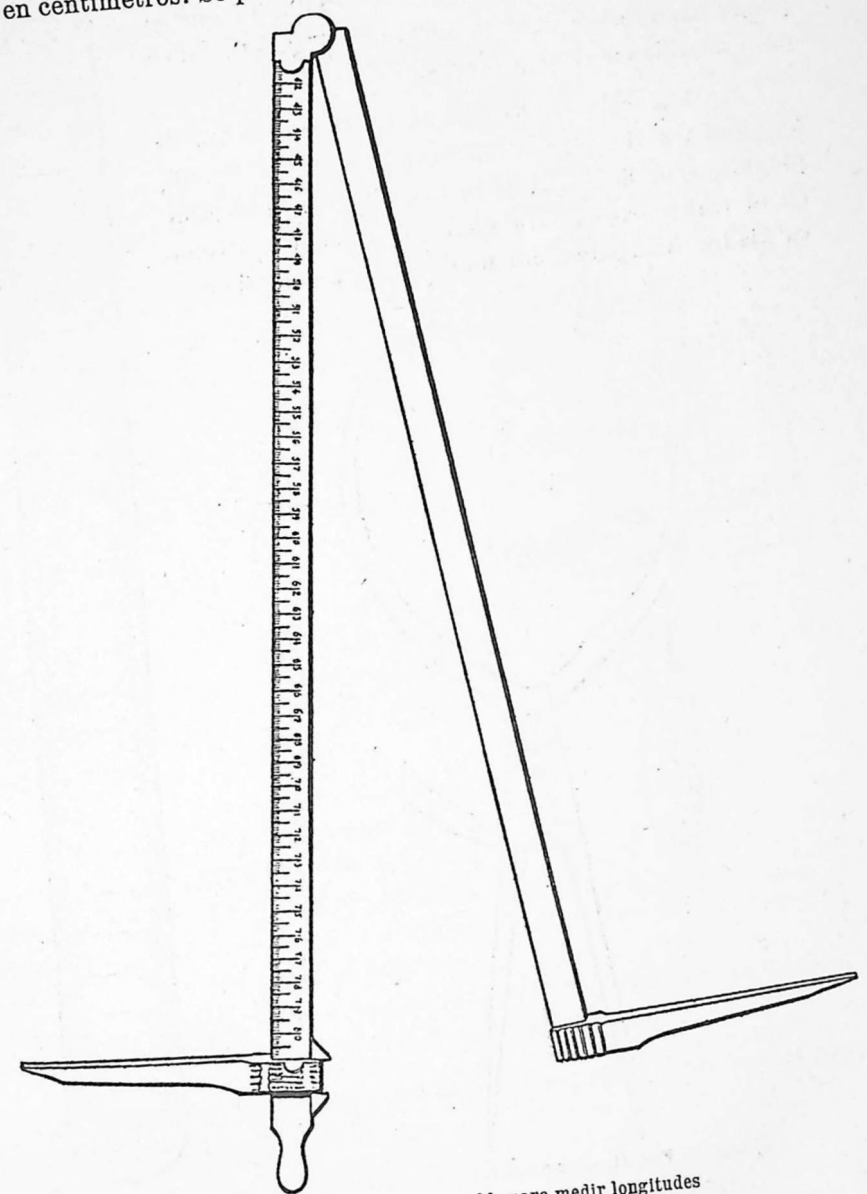

FIG. 40.— Regla metálica plegable para medir longitudes

Se aplica una regla en el vértice de la cabeza y otra debajo de los ta-

lones y se llevan normalmente a correspondencia con la percha métrica midiendo el espacio entre una y otra. Es cómodo substituir la percha con la escala métrica incisa directamente en la mesa de autopsias.

Para la medición de las partes sirven:

1. Una *cinta métrica metálica*, arrollable, que se puede desinfectar cuando se quiere (fig. 39). Sirve para medidas más bien largas.

2. Una *regla metálica de 80 a 100 centímetros de longitud* dividida en centímetros y milímetros (fig. 40), plegable por la mitad para hacerla más manejable en el transporte o para guardarla. En un extremo va fijada, en ángulo recto, una barrita metálica; en la

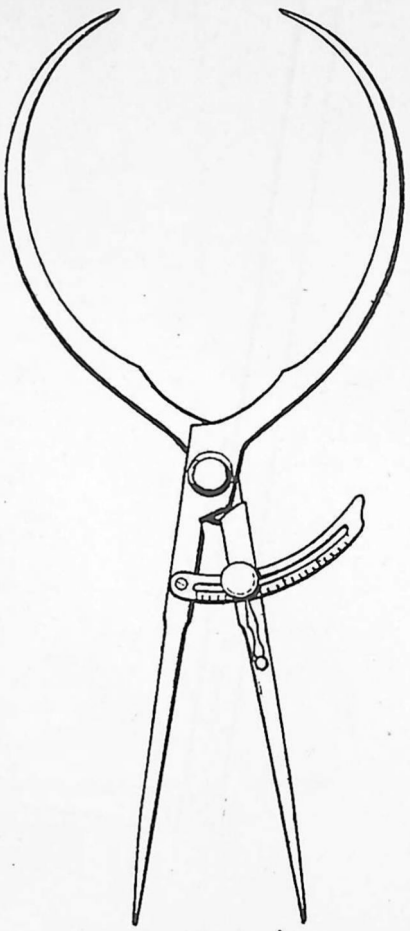

FIG. 41.—Compás doble

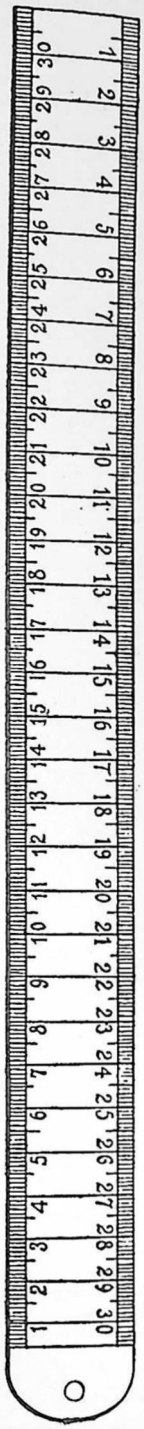

FIG. 42. — Triple decímetro de metal (reducido a la mitad)

otra rama de la regla, otra barrita como la primera, pero dispuesta de

modo que pueda correr alejándose y aproximándose a la primera. Esta medida es muy cómoda para medir el espesor de las partes, la distancia entre dos puntos, los fetos y recién nacidos, el volumen de grandes órganos, etc. Se dispone la barrita fija en un extremo de la víscera que debe medirse y luego se hace correr la otra hasta tener contacto con el extremo opuesto; se lee en la regla la distancia entre ambos puntos.

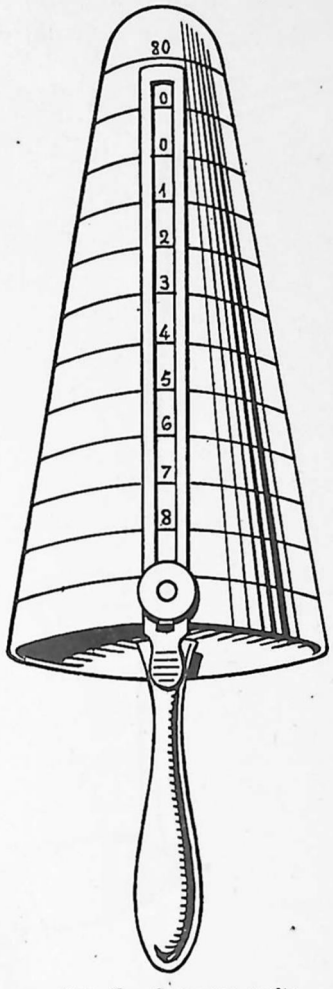

FIG. 43.— Cono para medir los orificios cardíacos

3. El *compás de espesor* o *doble compás* (fig. 41). Está compuesto de dos astas mantenidas unidas por la mitad con un tornillo; el extremo de las astas es alejable. Por un lado estas últimas son rectas y terminan en punta como las de los compases comunes de medición; las dos mitades opuestas son en forma de arco con la concavidad vuelta una hacia la otra. Cuando el instrumento está cerrado, las dos astas rectas contactan entre sí como contactan también las puntas de las dos astas curvas. En el tercio más próximo al tornillo de una de las ramas rectas hay fijada una regla curva que lleva las divisiones que corresponden a los centímetros de abertura de las astas cuando se usa el instrumento.

Este se empleará, con el extremo de las astas rectas, para tomar pequeñas medidas, como cicatrices, heridas, etc.; con el extremo de las curvas, cuando se quiera medir el espesor de órganos, los diámetros de la cabeza, etc. Estos se leen directamente en la regla curva, sobre la que son señalados por un indicador de lanceta fijada en el asta que no llevala regla.

4. El *triple decímetro de metal* (fig. 42) que sirve para medir pequeñas longitudes lineales.

5. El *cono para la medición de la anchura de los orificios valvulares del corazón* (fig. 43). Es de metal, de punta obtusa y con un mango en la parte más ancha. Su superficie está dividida en líneas circulares parale-

las distantes un centímetro una de la otra. Una regla fijada en la superficie externa, que se desliza por el tallo de un tornillo, puede subir y bajar, y se fija por medio del mismo tornillo a la altura deseada.

Para medir la anchura de un orificio valvular, se introduce el vértice del cono en el orificio, después de haber subido la regla. Después se baja ésta hasta tocar el orificio y aquí se fija. Se retira el cono y se lee a qué altura llega el extremo de la regla, teniéndose así el calibre del orificio.



FIG. 44.— Cucharón grande



FIG. 45.— Cucharón pequeño

V. Instrumentos para recoger y medir líquidos

1. *Cucharones.*
2. *Copas con pico.*

1. *Cucharones.*—Se emplean dos, uno pequeño y otro grande (figs. 44 y 45); son metálicos y se prefieren los de hierro esmaltado. Están provistos

de un mango metálico y largo doblado hacia su extremo en ángulo obtuso abierto hacia dentro. Con ellos se recoge el líquido de las diversas cavidades y para medirlo se vierte en las copas con pico.

2. *Copas con pico* (figs. 46 y 47).—Se emplean generalmente dos; una de capacidad de 1.000 c. c. y la otra de 25. La primera tiene al

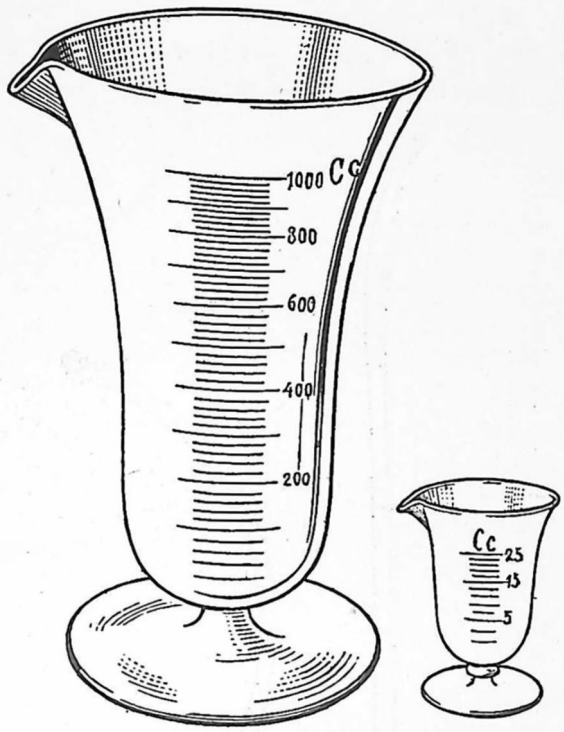

FIGS. 46 y 47.— Copas con pico graduadas

exterior una escala dividida en espacios de 10 centímetros cúbicos; la más pequeña, una de un centímetro.

VI. Instrumentos para la comprobación del peso

Para pesar los órganos se usan tres balanzas: una que pesa hasta 5-10 kilos, otra sensible al gramo y una tercera sensible al miligramo.

Se emplean según los órganos que se deseen pesar y la precisión con que se quiere saber su peso.

VII. Instrumentos accesorios

1. *Sonda acanalada.*
2. *Cerdas.*
3. *Estilete.*
4. *Agujas de sutura.*
5. *Lente de aumento.*
6. *Mesita de vísceras.*

7. *Mesita para los instrumentos.*
8. *Torno para huesos.*
9. *Zoquete.*
10. *Cubo con doble tubulura para el agua.*
11. *Cubo para los desechos.*
12. *Catéteres* o *sondas.*
13. *Jeringas de 200 a 300 centímetros cúbicos.*

1. *Sonda acanalada.* — Es la sonda que sirve también en cirugía (fig. 48); tiene un extremo romo. Sirve para la dirección en el corte de conductos o para abrir trayectos sin lesionar las paredes que están junto a la que se quiere incin-

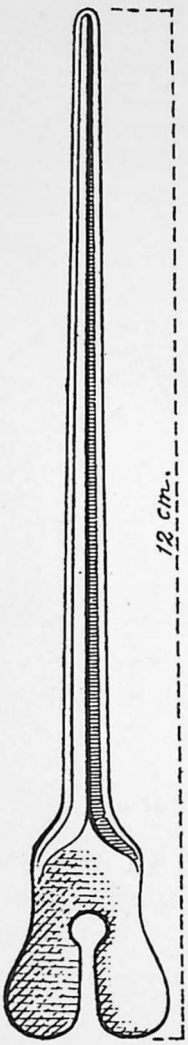

FIG. 48.—Sonda acanalada



FIGS. 49 y 50.—Agujas de sutura para la recomposición del cadáver



FIG. 51.—Estilete abotonado

dir y sin hacer falsas vías. Así, por ejemplo, se usa la sonda acanalada

para abrir senos fistulosos, conductos extrahepáticos, etc. Se introduce el instrumento en el conducto y se abre ora mediante unas tijeras



FIG. 52.— Lente de aumento

pequeñas, ora por medio de un cuchillo fino, cuyo filo está dirigido hacia arriba.

Es muy conveniente poseer una sonda como ésta, pero más larga (20 centímetros), para abrir la uretra masculina sin hacer falsas vías.

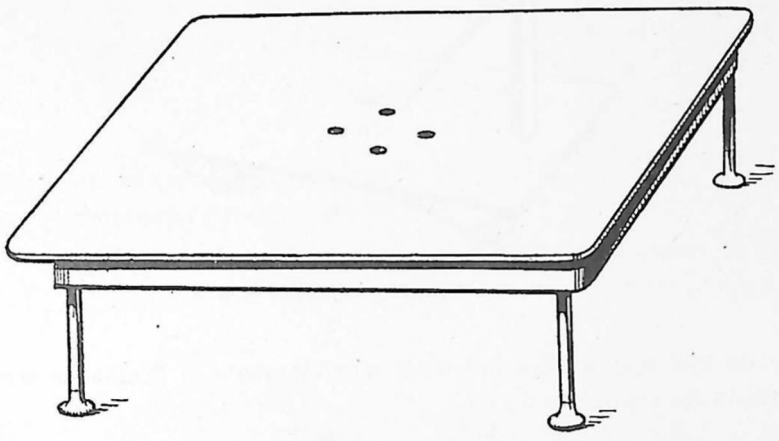

FIG. 53.—Mesita para la sección de los órganos

2. *Cerdas.*—Son las cerdas comunes de cerdo. Sirven para sondar conductillos finísimos o curvos para seguir su trayecto, por ejemplo, trayectos óseos estrechos, etc.

3. *Estilete* (fig. 51).—Es el estilete abotonado quirúrgico. Con él se exploran los trayectos bastante amplios y rectos. Conviene tener dos, uno más largo que el otro.

4. *Agujas de sutura.*—Sirven para la reconstitución del cadáver. Se usan comúnmente dos (figs. 49 y 50), una recta con la punta curva y lanceolada, y la otra curva. Ambas son muy fuertes, de grandes dimensio-

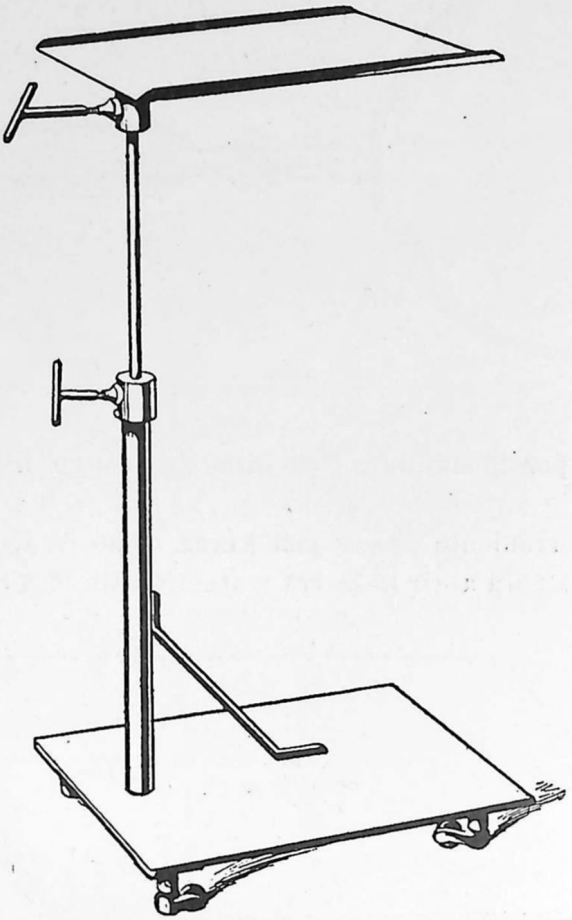

FIG. 54.—Mesita para los instrumentos

nes y de ojal ancho para enhebrar cómodamente el bramante con que se suturan los tegumentos.

5. *Lente de aumento.*—Es una lente común que aumenta 4 ó 5 veces (fig. 52), del diámetro de 6 ó 7 centímetros. Se emplea para estudiar la estructura macroscópica de los órganos cuando ésta no es muy evidente a simple vista o bien lesiones diminutas difíciles de apreciar sin recurrir a su auxilio.

6. *Mesita para la sección de los órganos* (fig. 53).—Es una sencilla mesita metálica que está sostenida por cuatro pies de unos 25 a 30 centímetros de altura.

Se coloca de modo que las piernas del cadáver pasen entre las patas de la mesita. Sobre ella se procede a la sección de las vísceras. Un paño sobre su superficie impide que las vísceras resbalen.

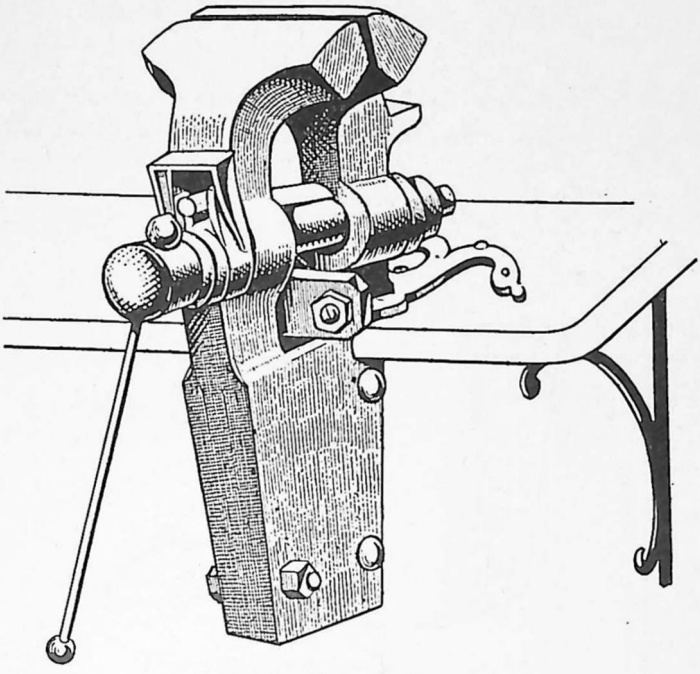

FIG. 55.— Torno para huesos

Algunos agujeros impiden que la sangre y líquidos salidos de los tejidos se estanquen en su superficie.

7. *Mesita para los instrumentos* (fig. 54).—Está compuesta de un plano metálico fijado en un largo pie pesado que puede subir o bajar a vo-

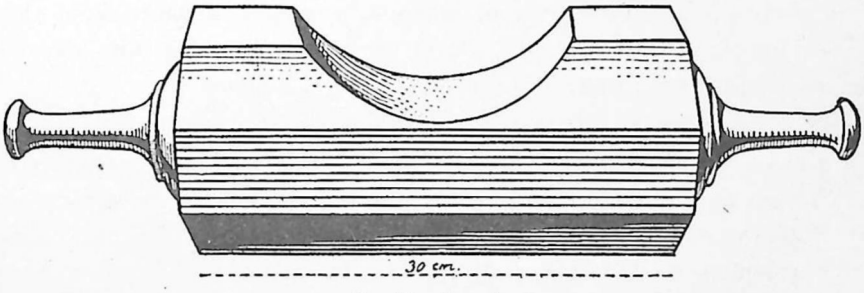

FIG. 56.— Zoquete

luntad. Se coloca esta mesita cerca del disector para que tenga al alcance

de la mano los instrumentos necesarios. Una vez usados, se colocan de nuevo sobre la mesita y no se corre el peligro de que se extravíen ni de perder el tiempo buscándolos o de lesionarse cuando están escondidos entre las vísceras, paños u otros objetos sobre los que se ponen inadvertidamente las manos.

8. *Torno para huesos* (fig. 55).—Es un torno común de hierro. Sirve para sostener fijos los huesos que eventualmente se deben cortar, por

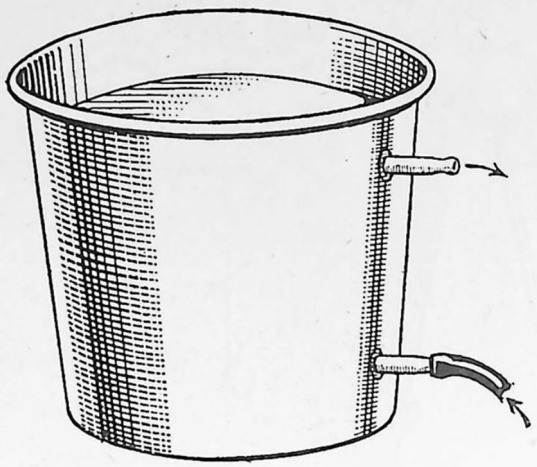

FIG. 57.— Cubo para el agua con dos tubos

ejemplo, el fémur cuando se quiere seccionar por completo para poner al descubierto el conducto medular.

9. *Zoquete* (fig. 56).—Es un gran paralelopípedo de madera, de sección exagonal, que se coloca debajo de la cabeza del cadáver cuando se debe abrir el cráneo y extraer el encéfalo, y debajo del sacro en la ablación de los órganos de la pelvis. En el zoquete se ha practicado una ancha escotadura semilunar a la que se adapta la cabeza.

10. *Cubo con dos tubos para el agua* (fig. 57).—Las vísceras deben lavarse no dentro de un recipiente, sino bajo un chorro de agua. Para este objeto es cómodo tener encima de la mesa de trabajo un cubo metálico, preferible de hierro esmaltado, con dos tubos: uno inferior, cerca del fondo, con espita; el otro superior, cerca de la abertura. Al primero se adapta un tubo de goma en comunicación con el tubo del agua corriente y del tubo superior sale un chorro de agua cuando el cubo está lleno. Se

regula la espita de modo que el agua no sobresalga del cubo. El tubo de goma debe ser bastante largo para poder colocar el recipiente donde convenga.

11. *Cubo para desechos.*—Es un cubo común de hierro esmaltado.

12. *Sondas* (fig. 58).— Un par de sondas de goma, una más delgada que la otra, es muy útil cuando se quiere llenar una cavidad, la vejiga por ejemplo, de líquido fijador, antes de proceder a la autopsia. El líquido se inyecta con una jeringa de vidrio cilíndrica.

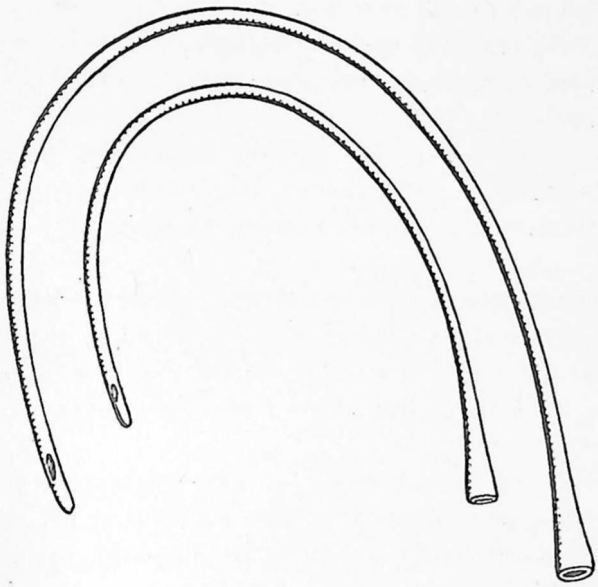

FIG. 58.— Sondas de goma

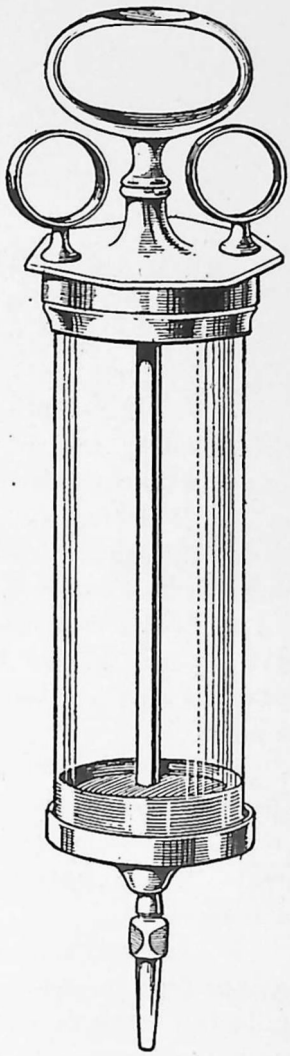

FIG. 59.— Jeringa

13. *Jeringa de vidrio cilíndrica.*—Tiene una capacidad de 200 a 300 centímetros cúbicos de solución (fig. 59).

CAPÍTULO IV

REGLAS GENERALES PARA LAS SECCIONES Y OBSERVACIÓN DE LOS ÓRGANOS

1. El que practica una autopsia debe poner en lo posible ante su vista lo que quiere cortar, observando escrupulosamente los componentes de los hilios de los órganos antes de cortarlos.

2. No emplear nunca instrumentos sucios de sangre o de fragmentos de tejido, aunque sean del mismo órgano; análogamente, no lavar nunca los órganos con agua sucia, sino bajo un chorro de agua corriente.

3. El disector debe habituarse a operar solo, pues no siempre tiene a su disposición un ayudante. Antes de ponerse a trabajar debe disponer todos los instrumentos de modo que los tenga fácilmente al alcance de la mano.

4. Usado un instrumento, debe ponerse aparte; nunca deben dejarse hierros en las cavidades del cadáver o debajo de los órganos; su busca en caso necesario hace perder tiempo; a menudo, no recordando la presencia de un instrumento, la mano tropieza con él y se corre el riesgo de lastimarse.

5. Incindido un órgano, se debe inclinar de 45° el filo cortante sobre la superficie de sección y escurrirlo delicadamente sobre ésta; así se quita fácilmente la sangre u otro líquido eventual, poniendo al descubierto la estructura del tejido incindido.

6. No hacer sobre los órganos, especialmente en el sistema nervioso central, cortes excesivamente numerosos que impidan su reconstrucción cuando ésta sea necesaria.

7. Es conveniente usar con frecuencia la lente de aumento, no sólo para observar las alteraciones de los tejidos, sino también para habituarse a la vista de su estructura normal.

8. Antes de pesar los órganos se debe quitar de ellos todo lo que no forme directamente parte de los mismos. Así se cortarán cortos los vasos de los hilios, se separará todo el tejido adiposo que pueda tener, se va-

ciarán sus cavidades de los líquidos o sólidos que pueda contener; en caso necesario se pesarán o medirán éstos aparte.

Modos de sostener el cuchillo

El cuchillo puede sostenerse de tres modos, según los casos:

1. *Con toda la mano.*
2. *Como una pluma de escribir.*
3. *Como un arco de violín.*

1. Se sostiene el cuchillo *con toda la mano* (fig. 60) cuando el corte debe ser extenso y profundo, lo que precisa cierto esfuerzo y un instru-

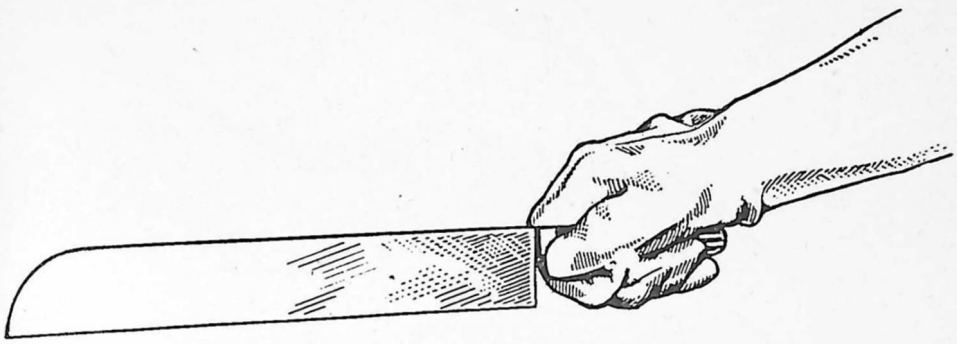

FIG. 60.—Cuchillo cogido con toda la mano

mento más bien pesado para hacerlo. Así se sostiene el cuchillo con toda la mano durante la incisión mentopúbica de los tejidos para la abertura del cadáver en la separación de los tejidos blandos de la superficie de la jaula torácica, en la escisión del hilio renal, en secciones del hígado, del riñón, del bazo, etc.

2. Se coge el cuchillo como una *pluma de escribir* (fig. 61) cuando se quieren hacer cortes delicados o se deban seguir trayectos especiales a lo largo de huesos o superficies articulares, o al practicar secciones curvas.

Ejemplos: en la desarticulación de la clavícula, en la resección del suelo de la boca, en las incisiones de la tienda del cerebelo y de los vasos y nervios de la base del cráneo, en los cortes del encéfalo según VIRCHOW, etc.

3. Se sostiene el cuchillo como un *arco de violín* (fig. 62) cuando se deben hacer incisiones bastante superficiales con órganos de estructura delicada; también el corte debe hacerse entonces del modo que el músico pasa el arco por la cuerda musical.

Así se hace, por ejemplo, en las secciones de la medula espinal, en la abertura del seno longitudinal superior de la duramadre, etc.

Modo de cortar

Cuando se practican secciones con el cuchillo cogido con toda la mano, se deben variar las presiones según la profundidad a la que se quiere llegar; es preciso, en otros términos, tener un sentido muscular bien ejercitado. Así, por ejemplo, al practicar la incisión mentopúbica se

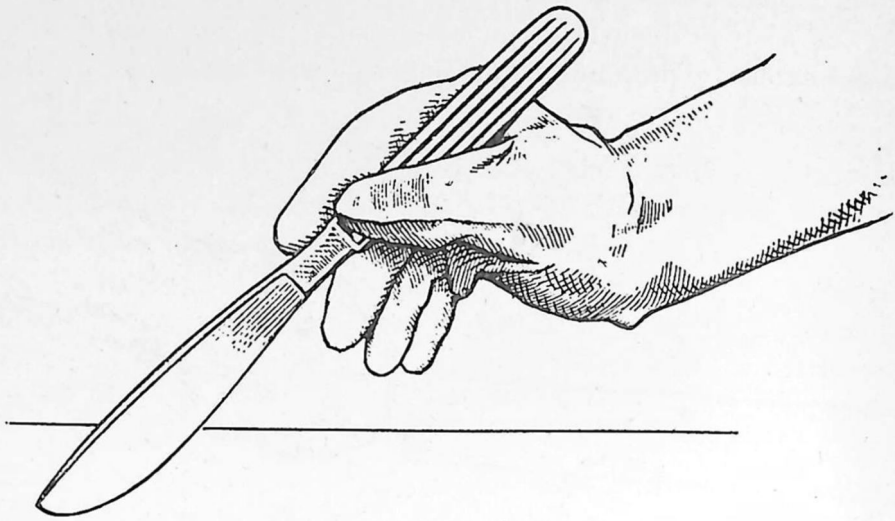

FIG. 61.— Cuchillo cogido como pluma de escribir

profundiza el corte hasta el hueso en la sínfisis mentoniana, se disminuye de mucho la presión en la línea media del cuello para no lesionar los cartílagos laríngeos, se hace presión en la región yugular, levantando el mango del cuchillo, para cortar con el extremo de la hoja siguiendo la curva de los tejidos, se profundiza el corte hasta el hueso en la región del esternón, pero se disminuye mucho la presión al llegar debajo del apéndice xifoides y hasta el pubis, para incindir la piel y el tejido subcutáneo sin entrar inmediatamente en la cavidad peritoneal, que se abrirá en un segundo tiempo (véase capítulo VI).

Los cortes deben ser de un solo trazo para no tener necesidad de volver a cortar los mismos estratos. Al practicar secciones extensas de órganos, como en el hígado o el riñón, los cortes se inician con la parte posterior de la hoja (o sea con la más próxima al mango), de modo que, tirando hacia atrás del cuchillo, se complete toda la sección sin necesidad de ir adelante y atrás nuevamente, lo que puede perjudicar la limpieza y regularidad de la superficie que se acaba de poner al descubierto.

Al cortar no se debe hacer presión con la hoja inmóvil, para no aplastar en lugar de incindir los tejidos. Hay que «cortar deslizando» (VIRCHOW).

Empleando cuchillos de filo curvo, se usa siempre la parte media de la hoja, nunca la punta. Cuando en maniobras especiales, por ejemplo, en el desprendimiento de las partes blandas de la superficie de la caja torácica se deban hacer cortes repetidos en la misma dirección, las excursiones del cuchillo que rasa las costillas son extensas y amplias. Cuando se

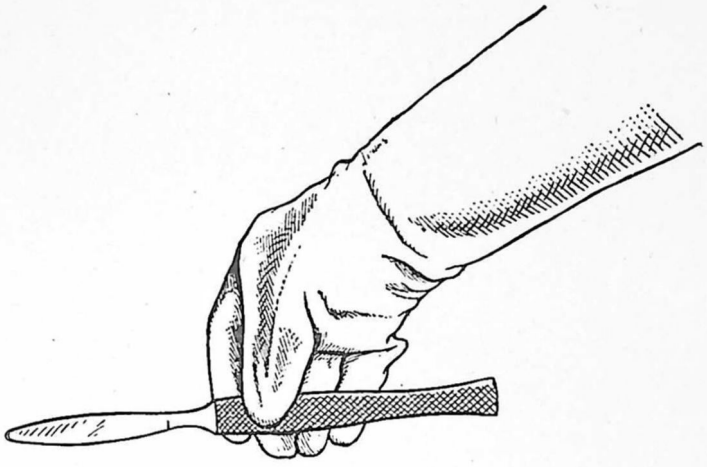

FIG. 62.— Cuchillo sostenido como arco de violín

incinden órganos o tejidos blandos que se pegan fácilmente a la hoja, ésta debe de vez en cuando bañarse en agua.

Acerca del modo de hacer obrar la mano, la muñeca y las articulaciones durante el corte, valen siempre las reglas de Virchow que enseñan a hacer, en general, los cortes efectuando los movimientos principales con la articulación del hombro y las secundarias con las del codo. Las articulaciones de la muñeca y de los dedos actúan sólo excepcionalmente.

Usando las tijeras, se tendrá cuidado de introducir la rama obtusa en los conductos que deban abrirse (vasos, bronquios, etc.) y de tenerlas bajas hacia las partes que no se ven.

El escoplo se coge con toda la mano, menos en casos especiales, como en la resección de la lámina cuadrilátera del esfenoides y a veces en la abertura de las cavidades de los órganos de los sentidos; durante estas maniobras, se sostiene con la mano izquierda como una pluma de escribir. Con toda la mano, sólidamente, se cogen también las sierras

y los martillos. A veces conviene interponer un paño entre la mano y el mango del instrumento.

El disector está casi todo el tiempo de la autopsia a la derecha del cadáver. Dispondrá las cosas de modo que no tenga que pasar al otro lado, por ejemplo, para el corte de órganos. Unicamente en ciertos momentos se colocará detrás de la cabeza, durante el desprendimiento del pericraneo o de la calota, en la extracción del encéfalo y en algún otro caso.

SEGUNDA PARTE

anátomopatológicos, pero se inquiere en cambio en los fetos y recién nacidos.

4. El *estado de nutrición general* consiste en lo que se llama comunmente gordura o flacura y depende de la mayor o menor acumulación de tejido adiposo. La adiposis subcutánea se aprecia ya con la vista, pero se considera mejor levantando con los dedos un pliegue cutáneo, para comprobar no sólo la mayor o menor cantidad de tejido adiposo subcutáneo, sino también para notar la compactibilidad.

Apenas es necesario recordar que no debe confundirse un estado florido de nutrición con el edema subcutáneo generalizado o anasarca, el enfisema subcutáneo general o el mixedema; e igualmente, a propósito del tejido subcutáneo, se tomará nota de las eventuales lipomatosis que a menudo son simétricas, especialmente en la nuca.

Con especial atención deberán considerarse los edemas que de ordinario son bilaterales, especialmente en las extremidades inferiores, y a veces localizados sólo en una mitad del cuerpo (hemiedema), relacionándose en este caso con la hemiplejía.

5. El *desarrollo* y la *conformación del esqueleto y su integridad* representan un dato importantísimo.

Póngase atención especial en la presencia eventual de fracturas, lo que se comprueba del mismo modo que en semiología quirúrgica.

6. El *desarrollo muscular* se juzga por el relieve de los músculos debajo de la piel. Hay que considerar también la consistencia, pero no hay que confundir un músculo válido con un músculo en rigidez cadavérica. Apenas señalamos la alteración especial denominada seudohiportrofia muscular que se puede observar en las extremidades inferiores de los niños cuyos músculos parecen hipertrofiados y, en cambio, han perdido parte de sus fibras por transformarse en tejido adiposo superabundante.

Se dice que el sistema muscular está bien o mal desarrollado, hipertrófico, potente, etc.

Hay que atender si existen algunas variedades en los grupos musculares de una región determinada.

7. *Color y estado de la piel.* Ya se han descrito al tratar de la comprobación de la muerte (pág. 9) las alteraciones del color de la superficie externa del cuerpo que son debidas a modificaciones cadavéricas.

La piel del cadáver del hombre de raza blanca es de ordinario ligeramente amarilla, color debido a la escasa cantidad de pigmento contenida en los cromatóforos de la piel.

Existen, sin embargo, partes normalmente más pigmentadas, como los genitales, los pezones, la areola mamaria, la «línea alba» y la cara de las embarazadas (cloasma gravídico), etc.

Además, tienen color más obscuro las partes que en el vivo están expuestas largamente a la luz y al aire o bien estuvieron sometidas a la acción prolongada de factores químicos o físicos (calor, etc.).

En el examen externo se debe estudiar el aumento o disminución, difuso o circunscrito (vitíligo), del pigmento cutáneo y notar las variaciones del pigmento según las diferentes razas o cruzamientos de éstas.

Son especialmente dignas de mención las alteraciones del color del cutis debidas a fenómenos patológicos intravitales (hemorragias, coloraciones anormales difusas, por ejemplo de la enfermedad de Addison) o circunscritos (nevos, pecas, etc.).

Se ha recordado ya la desaparicion de la hiperemia en el cadáver debida a una causa morbosa (eritema, flogosis cutáneas).

Se debe notar, además, el estado de brillantez o de opacidad de la piel y su aspereza, como también la delgadez o engrosamiento generales o parciales.

Hay que registrar los tatuajes que a veces merecen ser reproducidos con fidelidad; son muy importantes desde el punto de vista médicolegal.

Acerca del *estado de la piel* débese conceder gran importancia a las soluciones de continuidad, cuyo asiento exacto hay que notar, no sólo respecto a las regiones, sino también refiriéndose a su distancia en centímetros de líneas preestablecidas (por ejemplo, hemiclavicular mediana del cuerpo, etc.) y a puntos de referencia (espinas ilíacas, sínfisis mentoniana, borde costal, etc.).

También se debe notar su número, las dimensiones expresadas en centímetros y milímetros, la forma, el color, el estado de sus bordes y fondo, las adherencias con los tejidos profundos, el estado de la piel del rededor, las eventuales substancias medicamentosas que pueden encontrarse sobre o en el trayecto de las mismas; además, los materiales de curación que las protegen, los cuerpos extraños que pueden haberse fijado en ellas, etc.

Con gran minuciosidad deben observarse y luego describirse las heridas quirúrgicas comprobando especialmente su estado de cicatrización, los puntos y material de sutura, etc. Conviene decir en seguida que nunca debe sondarse una herida; su examen se hace con la dirección de los planos profundos.

Las cicatrices, operatorias o no, consecutivas a actos quirúrgicos, se observarán con cuidado, especialmente las deformantes, y en este caso deben describirse las alteraciones que pueden haber producido en la parte.

Cuando por una razón cualquiera no se ha hecho el diagnóstico de la naturaleza de una lesión cutánea (y esto es aplicable a todas las alte-

raciones de todos los órganos) es más que nunca indispensable una descripción exacta, tal vez acompañada de un dibujo somero.

8. El *desarrollo del sistema pilífero* se designará, abundante, escaso, exagerado, etc., denominando las regiones. Se deben tener presentes las variedades debidas a la raza, y mencionar el color de los cabellos y de los pelos y los parásitos eventuales que en ellos se encuentren.

9. El *examen de las aberturas naturales del cuerpo* se efectúa procediendo de las regiones superiores a las inferiores. En general, se deben observar si de ellas se derrama algún líquido o si hay vestigios del mismo, sus caracteres y cantidad; si hay cuerpos extraños y, en particular, medicamentos. Es importantísimo el examen de las mucosas visibles.

En particular, del *ojo* se observan la abertura de la hendidura palpebral, el estado de la conjuntiva y de la córnea, la amplitud de la papila, la tensión del globo ocular, el estado de las pestañas, etc.; del *oído*, el pabellón, el meato auditivo, también en profundidad; de la *boca*, el estado de los dientes, de la lengua, paladar, encías; de algunas de estas partes el examen se completa en el momento de extraer los órganos del suelo de la boca. Las *aberturas nasales* se estudian también describiendo los pelos o vibrisas; y en la mujer se deben observar la *vulva*, el *meato urinario*, el *orificio vaginal*; y el *meato urinario* en el hombre recordando los casos de epispadias y de hipospadias; finalmente, el *ano*, investigando su amplitud, el estado de la mucosa, etc.

10. Es muy útil, durante el examen externo, investigar por palpación el estado de los *ganglios simpáticos subcutáneos*. Ocurre a menudo que lesiones aun importantes de los ganglios linfáticos axilares, inguinales o de otras regiones, que de ordinario no se disecan durante la autopsia, pasan inadvertidas. Palpando durante el examen externo estas regiones, se podrá apreciar con los dedos el tamaño de los ganglios linfáticos; entonces se tendrá una norma para extraerlos con los instrumentos y hacer su examen.

CAPÍTULO VI

TÉCNICA DE LA AUTOPSIA ORDINARIA

I. Abertura del conducto vertebral

Extracción y secciones de la medula espinal

El examen externo del cadáver se hace, como se ha dicho ya, primero en la superficie anterior y luego en la posterior. Se deja el cadáver en decúbito ventral para proceder a la abertura de la cavidad raquídea y a la extracción de la medula espinal. Conviene hacer esta operación cuando se quiere extraer la medula por la parte posterior de la columna, inmediatamente después del examen externo, porque se efectúa mejor cuando el cráneo y la cavidad torácica están cerrados todavía, por la mayor rigidez y resistencia de la columna vertebral. Además, se ahorra el cambiar de posición el cadáver nuevamente. En tercer lugar, la autopsia sigue un curso más regular y más limpio de lo que sería volviendo el cuerpo después de vaciadas las cavidades.

Se deslizan ante todo debajo del cadáver dos zoquetes de madera, uno a la altura de las clavículas y el otro a nivel del abdomen para reducir en lo posible la curva fisiológica de concavidad posterior que la columna vertebral presenta en las antedichas regiones (fig. 63).

Se procede, pues, a la incisión de los tejidos blandos.

La cabeza del cadáver cuelga fuera del primer zoquete para que la superficie posterior del cuello quede bien tensa y bien evidente la protuberancia occipital externa. El operador, colocado a la izquierda del cadáver, tiende la piel que cubre la antedicha protuberancia, poniendo el pulgar de la mano izquierda a la izquierda de la misma y los otros dedos de la misma mano a la derecha. Con un recio cuchillo de filo curvo, cogido a mano llena, se incinden desde aquí los tejidos blandos llegando hasta el hueso (fig. 63), y se continúa la sección hasta abajo del mismo trazo, sin levantar nunca el cuchillo, llegando hasta el cóccix, siguiendo exactamente la línea de las apófisis espinosas. La mano izquierda continúa tendiendo la piel del modo dicho y sigue a la mano que empuña el cuchillo.

Esta primera operación resulta algo difícil en los sujetos flacos, cuyas apófisis espinosas sobresalen exageradamente por debajo de los tejidos externos. Si con el primer corte no se ha logrado la sección completa de los tejidos, se repasa con el cuchillo.

Hecho esto, con unas pinzas fuertes y grandes de dientes de ratón, se coge a la izquierda el extremo cortado junto a la protuberancia occi-

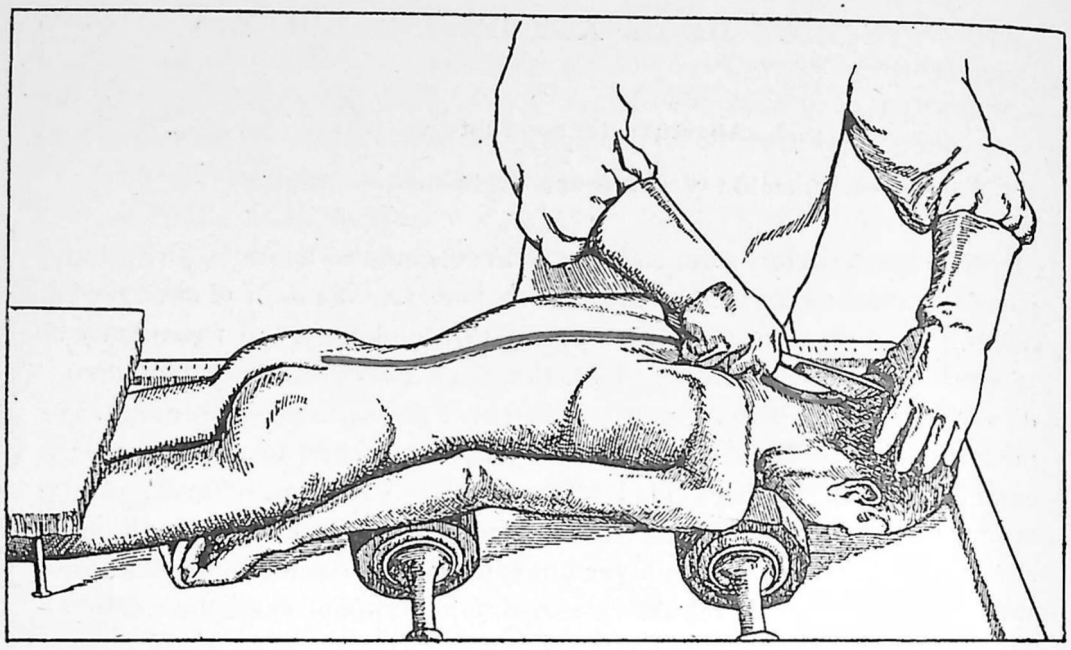

FIG. 63.— Incisión de las partes blandas del dorso para poner al descubierto la columna vertebral. El corte comienza en la protuberancia occipital externa; la mano izquierda tiende el cuero cabelludo de la región. La incisión llegará según la indicación de la línea roja hasta el cóccix, siguiendo la línea de las apófisis espinosas.

pital externa y estirándolo fuertemente hacia fuera, se separa el tejido subcutáneo de los músculos subyacentes; así se procede hasta el cóccix, liberando la piel y el tejido celular en una extensión de 7 a 8 centímetros por fuera de la línea de las apófisis espinosas. Importa no economizar esta primera disección para que no haya de insistirse en un segundo tiempo y luego para poder extraer cómodamente las masas musculares de los canales vertebrales.

Inmediatamente se hace a la derecha lo que se ha practicado en la izquierda (fig. 64), sin que el disector, no obstante, abandone su posición a la izquierda del cadáver.

Luego se procede a la ablación de los músculos.

Con el mismo cuchillo fuerte se incinden en toda su grosor los músculos del canal vertebral izquierdo con un largo corte que sigue de arriba abajo a lo largo de la base de las apófisis espinosas, llegando in-

mediatamente hasta el hueso. Luego se practica un segundo corte paralelo al primero, a 4 ó 5 centímetros por fuera de éste (fig. 64). Después de esto, con gruesas pinzas de dientes se agarra el extremo inferior de la masa muscular comprendida entre los dos cortes y se tira de ella hacia arriba, mientras que con el cuchillo empuñado con toda la mano se desprenden los músculos del canal óseo; así se procede hasta llegar a la nuca, donde se resecan los músculos, liberando de este modo toda la masa. Se repite esta operación en el lado derecho. Tratándose del

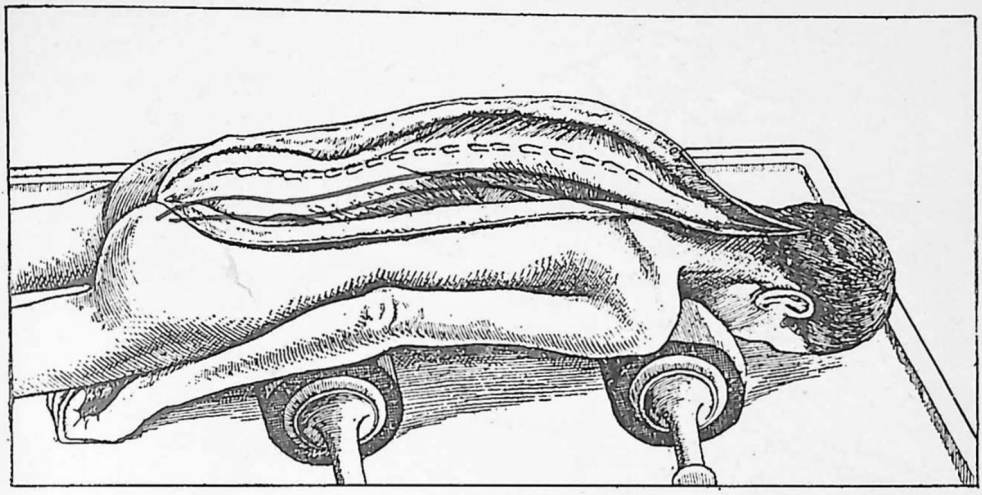

FIG. 64.—Se han disecado la piel y el tejido subcutáneo. Las líneas rojas hechas solamente a la derecha para simplificar indican las incisiones que deberán practicarse en los músculos para poner al descubierto la columna vertebral.

cadáver de un sujeto muy flaco, caquéctico, con masas musculares muy reducidas, la operación puede reducirse a la incisión de los músculos en la base de las apófisis espinosas y a reclinarlos hacia fuera como se ha hecho para la piel.

Los restos musculares, que quedan siempre adheridos a la columna después de la ablación de la masa muscular, deben quitarse para que no dificulten la sucesiva abertura de la cavidad vertebral. Para esto se empuña con toda la mano la legra de punta redonda, extendiéndose el índice sobre su mango, y se opera con ella sobre el canal vertebral, poniéndolo completamente al descubierto (fig. 65).

Durante todas estas operaciones ha habido ocasión de examinar la piel, el tejido subcutáneo, los músculos, tendones, aponeurosis y periostio, la superficie ósea. Cuando la columna vertebral se ha puesto al descubierto, se observan sus curvaturas, lo que se logra especialmente bien poniéndose frente a la cabeza y a los pies del cadáver. Se aprecian aún mejor las eventuales curvas anormales, observando la cara anterior

de la columna vertebral al final de la autopsia, cuando se han vaciado todas las grandes cavidades del cuerpo.

Luego se debe proceder a la abertura de la cavidad vertebral, operación difícil para el principiante.

Para la sección de las partes óseas de la columna vertebral se han

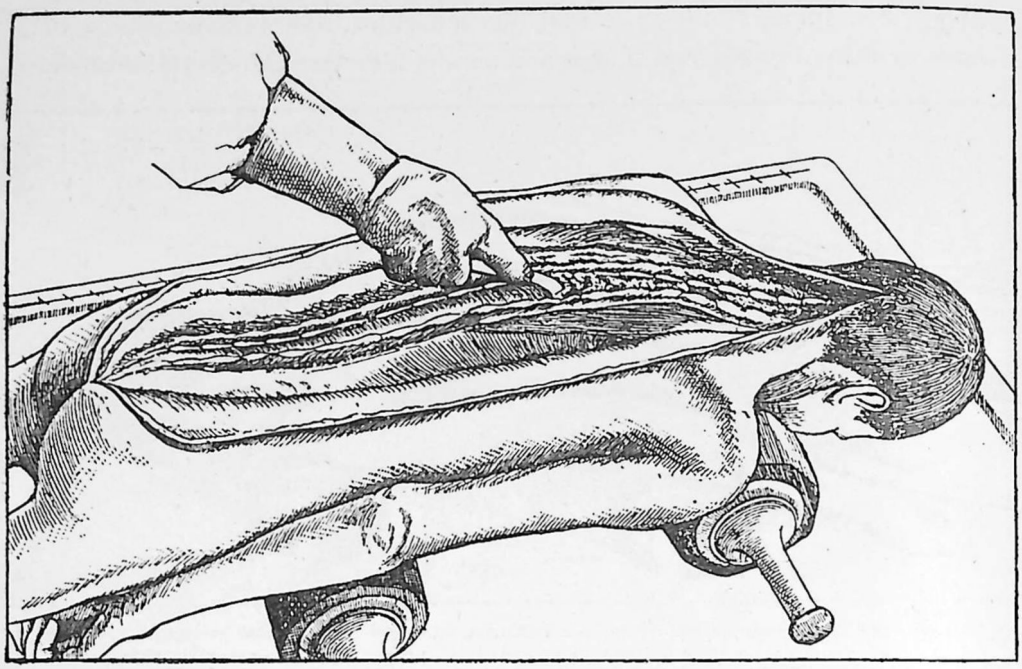

FIG. 65.— Extirpada la masa muscular a la derecha y a la izquierda de las apófisis espinosas, se liberan los canales vertebrales de los restos musculares por medio de la legra

construído instrumentos especiales, denominados *raquiótomos,* que sirven para cortar los arcos vertebrales (véase cap. III).

Todos sirven bien cuando se sabe emplearlos debidamente. El que posea gran práctica operará perfectamente aun con una simple sierra de mango o bien con un escoplo recto y un pesado martillo metálico.

Los raquiótomos comunes son la sierra doble de apertura regulable de Luer (figs. 22 y 22 *a*); el raquiótomo simple de mango curvado, de Amussat (fig. 27); el raquiótomo de doble mango curvo, de Merandet (fig. 30), y el raquiótomo de Brunetti (fig. 29).

Para abrir la columna de los fetos y recién nacidos bastan unas tijeras fuertes. Para los niños hasta tres años se puede emplear un costótomo pequeño, introduciendo el pico en la cavidad por uno de los agujeros intervertebrales y cortando primero los arcos superiores por encima del agujero escogido y luego los inferiores.

Cualquiera que sea el instrumento que se emplee, las láminas verte-

brales deben resecarse naturalmente en la base de la apófisis espinosa comenzando por la segunda cervical, pues el atlas se deja íntegro, como se dirá en seguida (fig. 66).

Si se emplea la sierra doble de Luer, se comienza por regular la distancia entre las dos hojas en relación con la anchura del segmento óseo que se debe resecar. Luego, aplicada la mano izquierda sobre el occipucio del cadáver para mantener bien fija la cabeza, e introducida la serie de las apófisis espinosas de las primeras cervicales entre las hojas del instrumento, se sierran las láminas vertebrales, comenzando, como se ha dicho, por la segunda vértebra (fig. 67).

Los trazos de sierra deben ser largos y practicados sin precipitación, estrechando continuamente el mango sin apretar demasiado, como hacen los principiantes, para evitar una fatiga inútil. De vez en cuando se hacen movimientos de lateralidad sobre las apófisis espinosas para ver si la porción que se quiere resecar está movilizada o si los huesos están completamente cortados. Cuando se tiene esta seguridad, se pasa a aserrar inmediatamente el segmento inferior, regulando con el tornillo la distancia entre las dos hojas, y así se continúa hasta llegar al sacro. Quedan casi

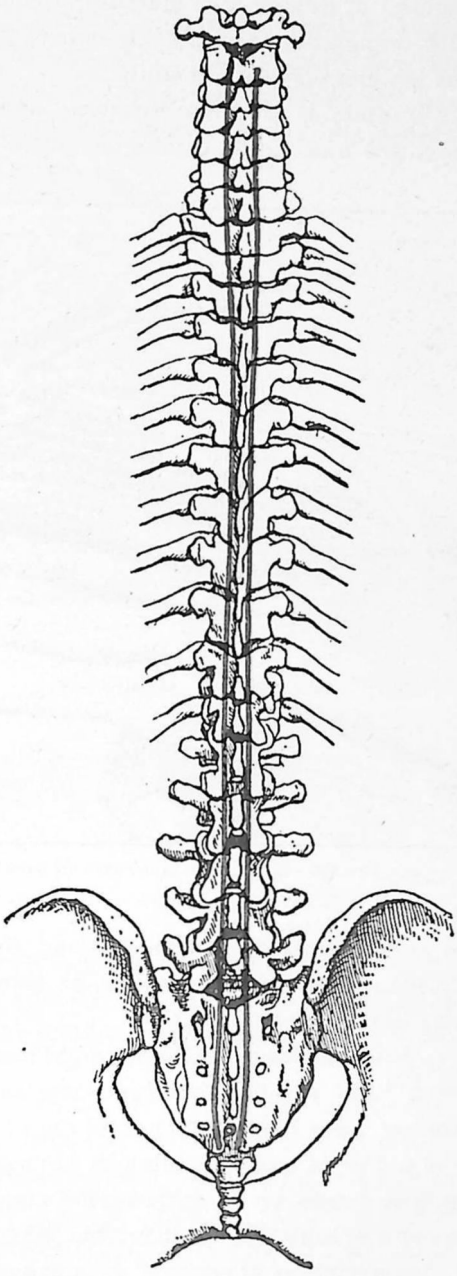

FIG. 66.— Columna vertebral de un esqueleto vista por su cara posterior. Las líneas rojas señalan el trayecto de las secciones sobre las láminas, a los lados de las apófisis espinosas.

siempre puentes óseos entre vértebra y vértebra, que se deben cortar empleando el escoplo y el martillo, procurando que los golpes sean ligeros para no penetrar brutalmente con el instrumento en la cavidad y lesionar las meninges o la medula.

Cuando la columna vertebral tiene graves vicios de conformación debidos a una curva patológica (cifosis y especialmente escoliosis), no

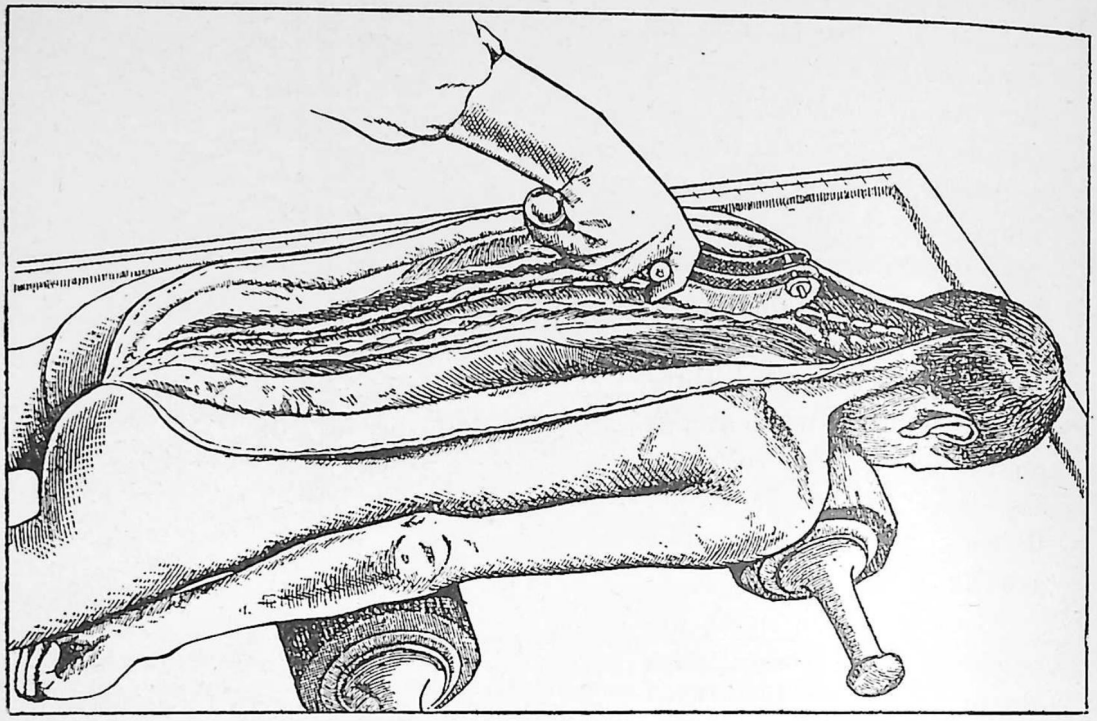

FIG. 67.— Abertura de la columna vertebral por medio de la sierra doble de Luer

se puede emplear la sierra de Luer, sino que conviene emplear la sierra simple, con la cual las láminas se asierran primero del lado izquierdo y luego del derecho.

Si se emplea el utilísimo raquiótomo de Brunetti, se introduce el extremo romo en el agujero intervertebral, entre la penúltima y la última lumbar, para comprender en el ángulo abierto entre dicha prolongación y el filo de la hoja la lámina de la cuarta lumbar. Se dan con el martillo golpes firmes en el extremo del mango del instrumento, de modo que se corte el hueso de abajo arriba, y así se continúa resecando las láminas de las vértebras superiores a la cuarta lumbar (fig. 68) hasta llegar a interesar la del axis; hecho esto en las dos bases de las apófisis espinosas, falta cortar la sexta lumbar y el sacro. Esta última operación se hace al revés, es decir, dirigiendo el filo cortante hacia el extremo inferior de la columna.

Cuando se emplea el raquiótomo de Amussat, cogido con la mano izquierda, se aplica sobre las láminas sacras inmediatamente por dentro de los tubérculos sacros internos y se dan sobre su dorso, con el martillo pesado, golpes fuertes. Naturalmente, el mango del instrumento debe estar dirigido hacia la cabeza del cadáver. Resecadas las láminas del

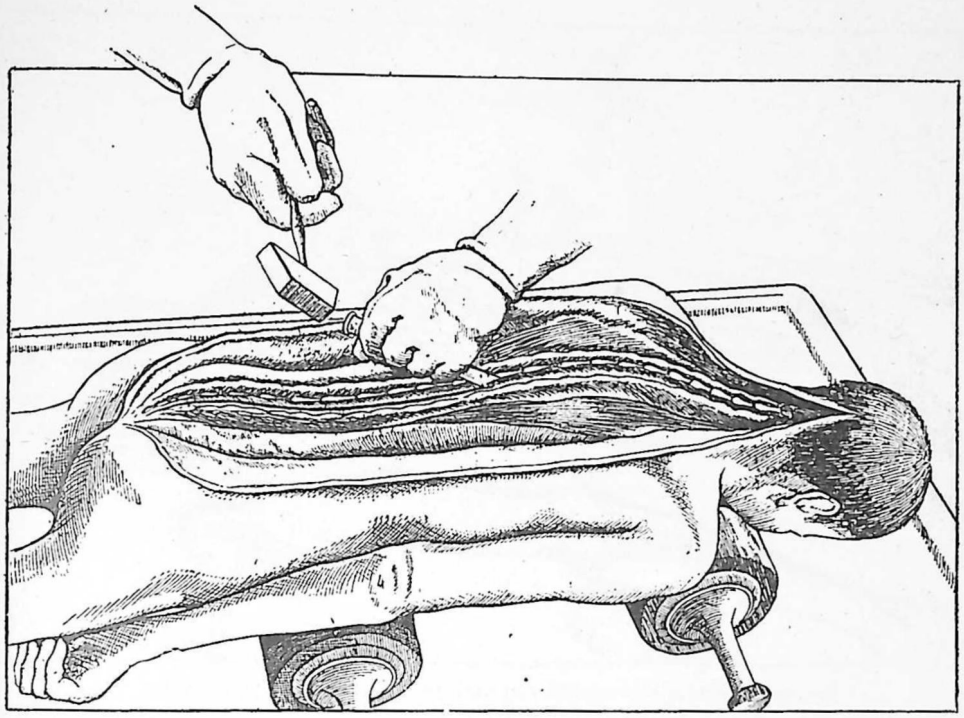

FIG. 68.— Abertura de la columna vertebral con el raquiótomo de Brunetti

sacro, se continúa la operación llevando el instrumento a las lumbares, luego a las dorsales (fig. 69), siguiendo siempre la línea señalada en la figura 64, hasta que se llega a resecar el axis. Hecho esto a la izquierda, se repite a la derecha.

Es preciso no olvidar que las láminas vertebrales tienen diferente espesor según los segmentos de la columna vertebral; naturalmente, cuanto más gruesas sean, más fuertes deberán ser también los golpes con el martillo.

En las regiones en que la columna vertebral describe una curva de concavidad posterior (cuello y segmento lumbar) es preciso tener el mango del instrumento levantado y cortar los huesos con la punta del instrumento y con la parte anterior del filo. Esta posición deberá exagerarse cuando la lordosis sea también exagerada.

Usando el raquiótomo de Amussat también quedan a menudo puen-

tes de substancia ósea entre las láminas resecadas que se destruyen, como se ha dicho al hablar de la abertura de la cavidad, por medio de la sierra de Luer.

Sea cual fuere el instrumento empleado, es preciso procurar abrir la cavidad sin lesionar la medula y sus membranas, que para mayor clari-

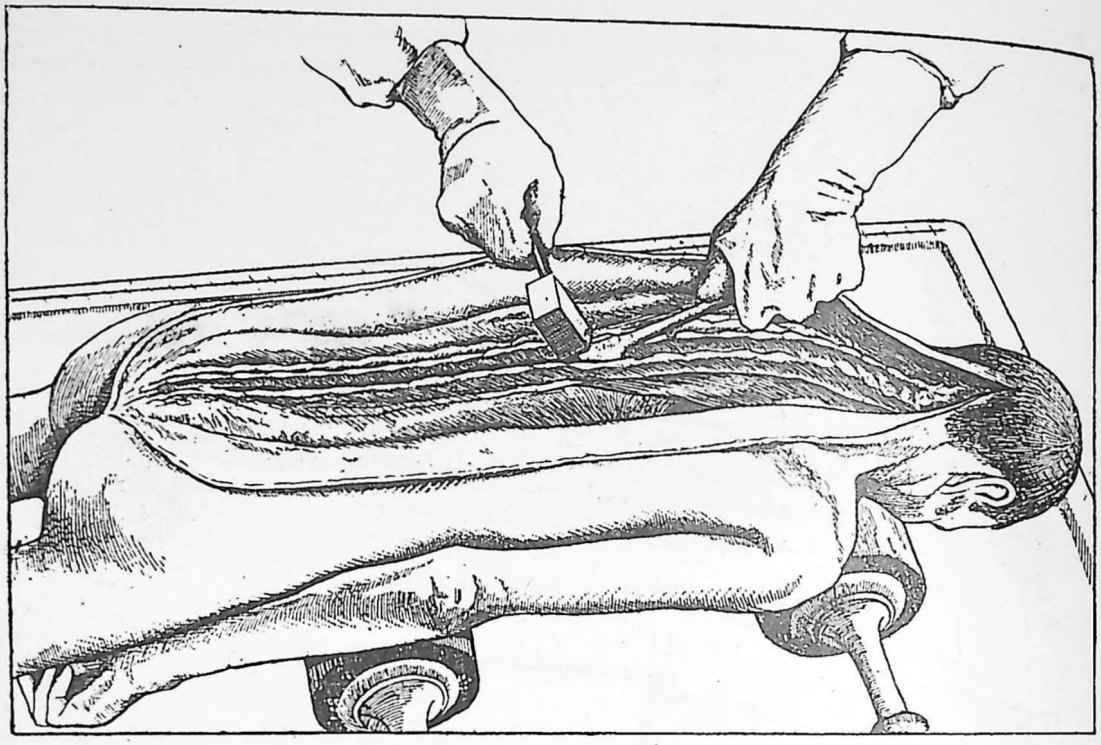

FIG. 69.— Abertura de la columna vertebral con el raquiótomo simple de Amussat

dad y guía se representan en la figura 70. Usando instrumentos más simples, como el raquiótomo de Amussat o el de Brunetti, o el escoplo recto o la sierra simple, conviene conducir el corte según una línea oblicua de fuera adentro, como se representa en las figuras 71, 72, 73, 74, 75, 76 y 77. Siendo esta línea perpendicular al eje de las láminas, el trayecto de sección es el más corto posible. Al corte de las láminas vertebrales sigue la ablación de la porción ósea resecada. Para esto se comienza por movilizarla completamente, dando pequeños golpes con el martillo a derecha y a izquierda sobre las apófisis espinosas. Luego, con un cuchillo se corta de izquierda a derecha el ligamento atlantoaxial posterior, pasando entre las dos vértebras. Como el atlas se deja *in situ,* se agarra con el gancho del mango del martillo el arco posterior del axis y se tira hacia arriba el segmento óseo resecado, que, si la operación está bien hecha, debe seguir entero hasta el cóccix. Si se encuentran dificultades en la extracción por la sola tracción del mango del martillo, se auxilia con las

pinzas de huesos, cogiendo con éstas posteriormente la parte ósea, mientras que con la mano izquierda se coge anteriormente la porción reseca-da, tirando de ella hacia arriba y adentro, como demuestra la figura 78.

Puesta al descubierto la cavidad raquídea, se pasa a extraer la medula espinal. Como una vez extraída se pueden encontrar algunas le-

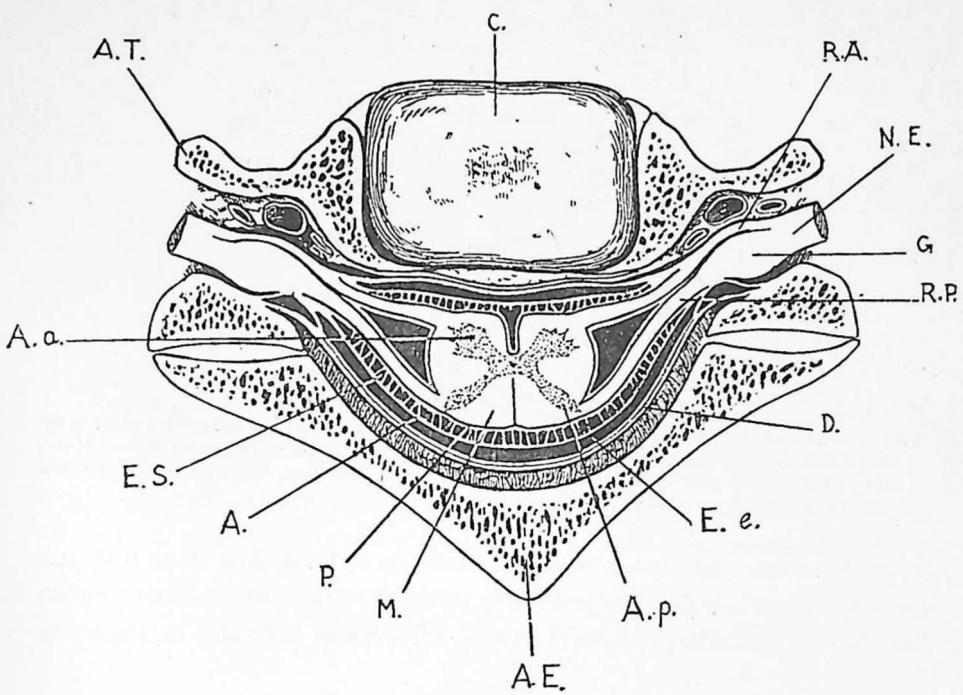

FIG. 70.— Demostración de la medula, de las raíces espinales, de los ganglios espinales, de las envolturas del eje nervioso *in situ* en la cavidad raquídea. (Figura imitada de AUVRAY y MOUCHET en el *Nouveau Traité de Chirurgie* de LE DENTU y DELBERT.)

A., aracnoides. — *A. E.*, apófisis espinosa. — *A. T.*, apófisis transversa. — *C.*, cuerpo de la vértebra. *A. a.*, asta anterior de la substancia gris. — *A. p.*, asta posterior. — *D.*, duramadre. — *G.*, ganglio espinal en el conducto de conjunción. — *M.*, substancia blanca de la medula. — *N. E.*, nervio espinal. — *P.*, piamadre. — *R. A.*, raíz anterior. — *R. P.*, raíz posterior. — *E. S.*, espacio subaracnoideo. — *E. e.*, espacio epidural.

siones cuya altura sea necesario localizar con absoluta precisión, es preciso, por lo tanto, tener siempre presente esta eventualidad y procurarse un punto seguro de referencia, señalándolo cuando todavía se encuentra la medula en el conducto vertebral, porque, una vez extraído el eje espinal, es bastante difícil marcar un punto que pueda servir de regla para determinar seguramente las diversas regiones.

Con este objeto es una buena práctica ligar un hilo en una de las raíces espinales, después de haber establecido de qué raíz se trata. Unicamente después de haber hecho esto se puede tranquilamente proceder a la extracción de la medula, porque teniendo ya una raíz señalada con su número, es fácil establecer luego el número respectivo de las demás.

Es posible, por ejemplo, como aconseja DEJERINE, ligar la raíz de la primera dorsal, que es fácil distinguir de las otras porque es bastante gruesa, mientras que la que le sigue inmediatamente es muy delgada. Es también muy sencillo establecer cuál es la cuarta lumbar, escogida por

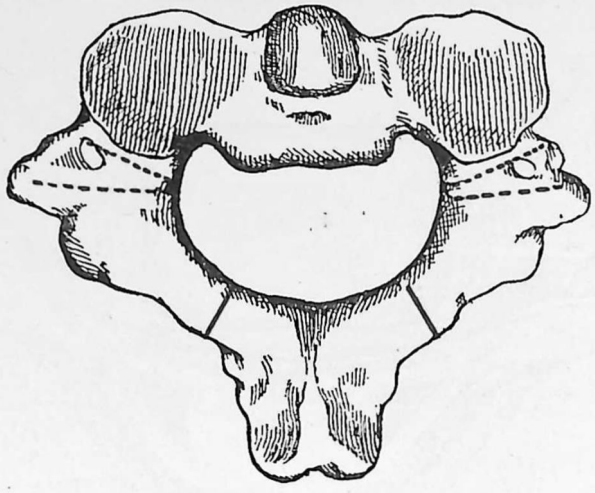

FIG. 71.—2.ª vértebra cervical (axis). Las líneas rojas continuas indican los cortes para abrir la columna cuando no se quieren extraer los ganglios espinales. Las líneas de trazos indican los cortes que se practicarán para poner al descubierto los ganglios. Las líneas de puntos, los que se deben seguir para abrir la columna por su cara ventral.

P. MARIE como punto de referencia. Para ello se traza una línea que una las dos crestas ilíacas; debajo de esta línea se encuentra la cuarta vértebra; la raíz que sale por debajo de esta vértebra es la cuarta lumbar y es

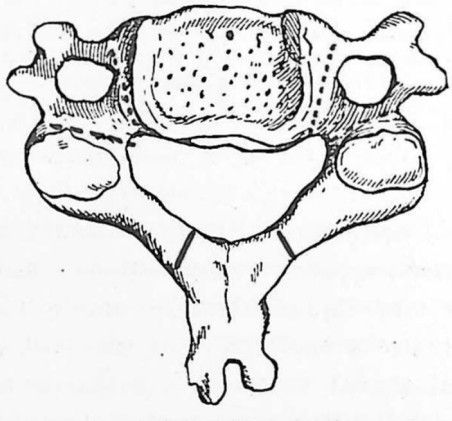

FIG. 72.—4.ª vértebra cervical. Para la indicación de las líneas rojas, véase la figura precedente

la que comúnmente se escoge; se liga alrededor un hilo, cortándolo naturalmente fuera de la misma.

(Para las extracciones de los ganglios espinales, véase más adelante.)

Fijado el punto de referencia, se procede a la extracción de la medu-

la. Limpiada delicadamente la superficie posterior de la duramadre espinal por medio de una esponja y examinada exteriormente esta mem-

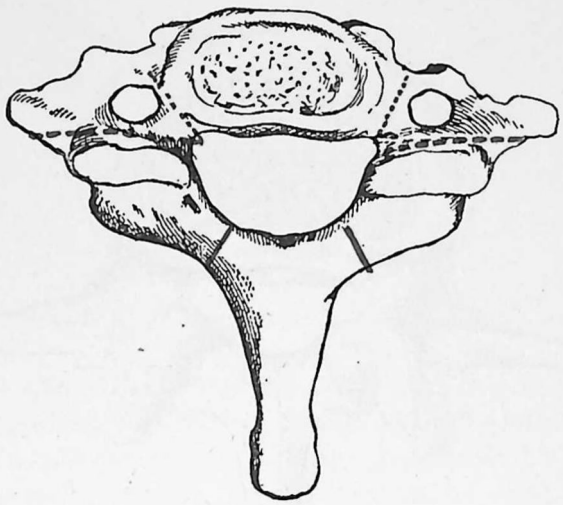

FIG. 73.—7.ª vértebra cervical. Para la explicación de las líneas rojas, véase cuanto se ha dicho en la figura 71

brana, se coge con unas pinzas de presión (KOCKER, PÉAN) la extremidad inferior del saco dural (que corresponde a la segunda y tercera vértebras

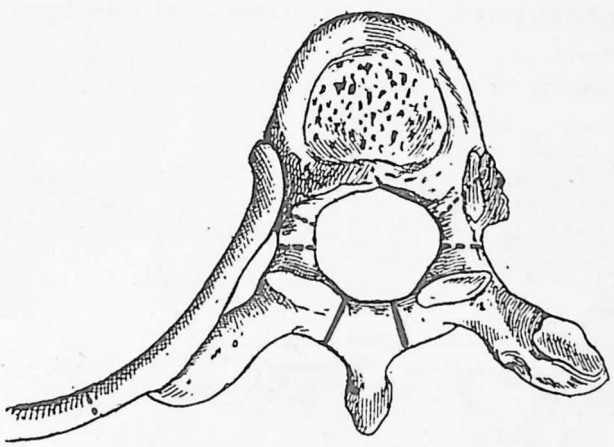

FIG. 74.—6.ª vértebra dorsal. A la izquierda se ha dejado *in situ* la costilla. El trazo rojo señalado sobre la misma indica el punto donde debe ser resecada. Para la explicación de las líneas rojas en la vértebra, véase la figura 71.

sacras) y con un cuchillo pequeño, bien afilado, se cortan las raíces lo más lejos posible de la duramadre, alternativamente a la derecha y a la izquierda, comenzando por abajo, teniendo siempre cogidas las pinzas

con la mano izquierda. Durante esta maniobra se estira ligeramente la medula hacia arriba se ydisloca sucesivamente hacia la derecha y

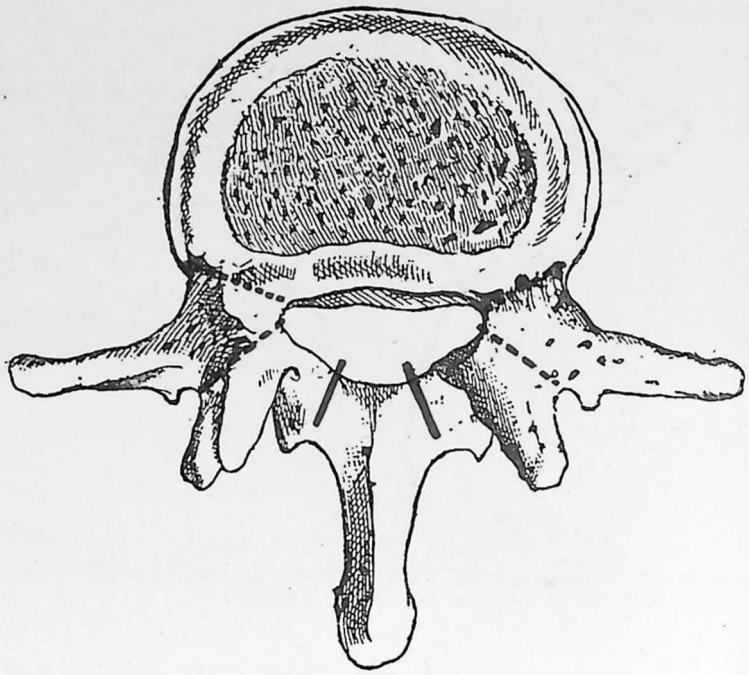

FIG. 75.—3.ª vértebra lumbar. Para la explicación de las líneas rojas, véase la figura 71

hacia la izquierda para hacer bien evidentes las raíces que deben cortarse (fig. 80).

Es preciso no hacer tracciones excesivas para no producir en la

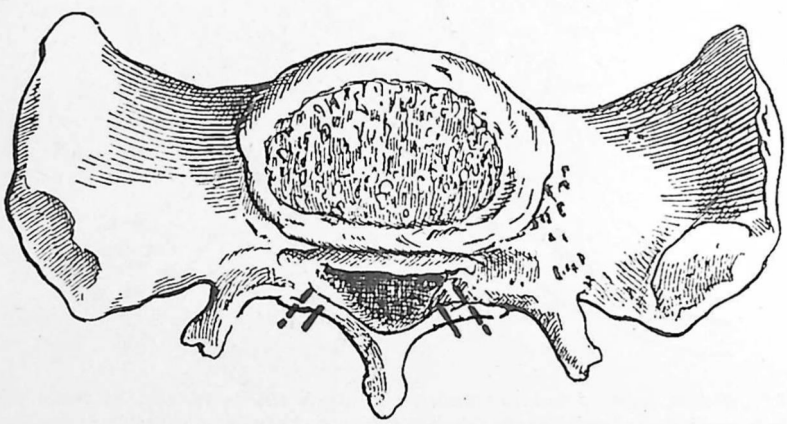

FIG. 76.—1.ª vértebra sacra. Las líneas rojas continuas indican los cortes precisos para abrir el sacro con objeto de extraer la medula sin los ganglios espinales. Las líneas de trazos señalan las incisiones que se hacen cuando se quieren extraer los ganglios.

substancia nerviosa lesiones artificiales, fáciles de provocar especialmente en los cadáveres no muy frescos.

Resecando las 39 raíces espinales (las dos primeras permanecen en el muñón de la medula que, como se verá, se extraerá junto con el encé-

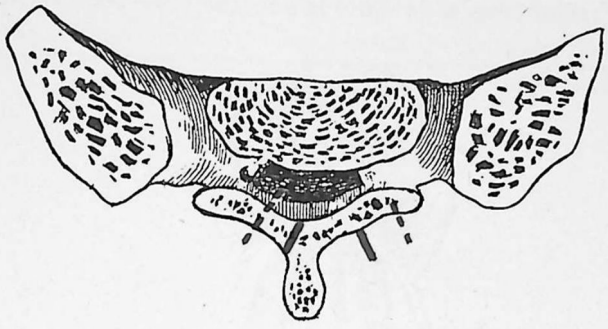

FIG. 77.—3.ª vértebra dorsal. Para la explicación de las líneas rojas, véase la figura precedente

falo), se debe simultáneamente rasar la cara anterior de la cavidad delante de la medula, teniendo el cuchillo con el filo hacia la cabeza del cadáver y un poco hacia el hueso para no lesionar las meninges. Al hacer esta operación conviene no olvidarse de las raíces ligadas como puntos de referencia y de cortarlas, como se ha dicho, fuera de la ligadura para no destruir esta última, teniendo cuidado al movilizar la

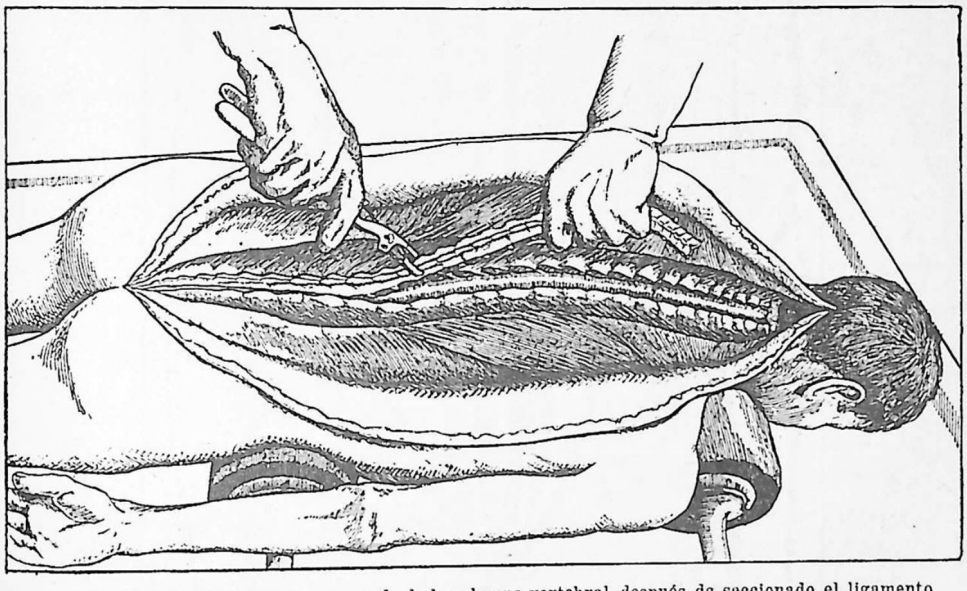

FIG. 78.—Extracción del tracto resecado de la columna vertebral después de seccionado el ligamento atlantoaxil posterior. Queda al descubierto la medula

medula, especialmente en las regiones cervical y lumbar, en las que la duramadre de ordinario adhiere notablemente al ligamento vertebral común posterior.

Resecadas a uno y otro lado las dos raíces espinales que salen debajo del atlas (III cervical), se tiende bien, pero no exageradamente, la medula y, rasando con el cuchillo la superficie inferior del atlas que se

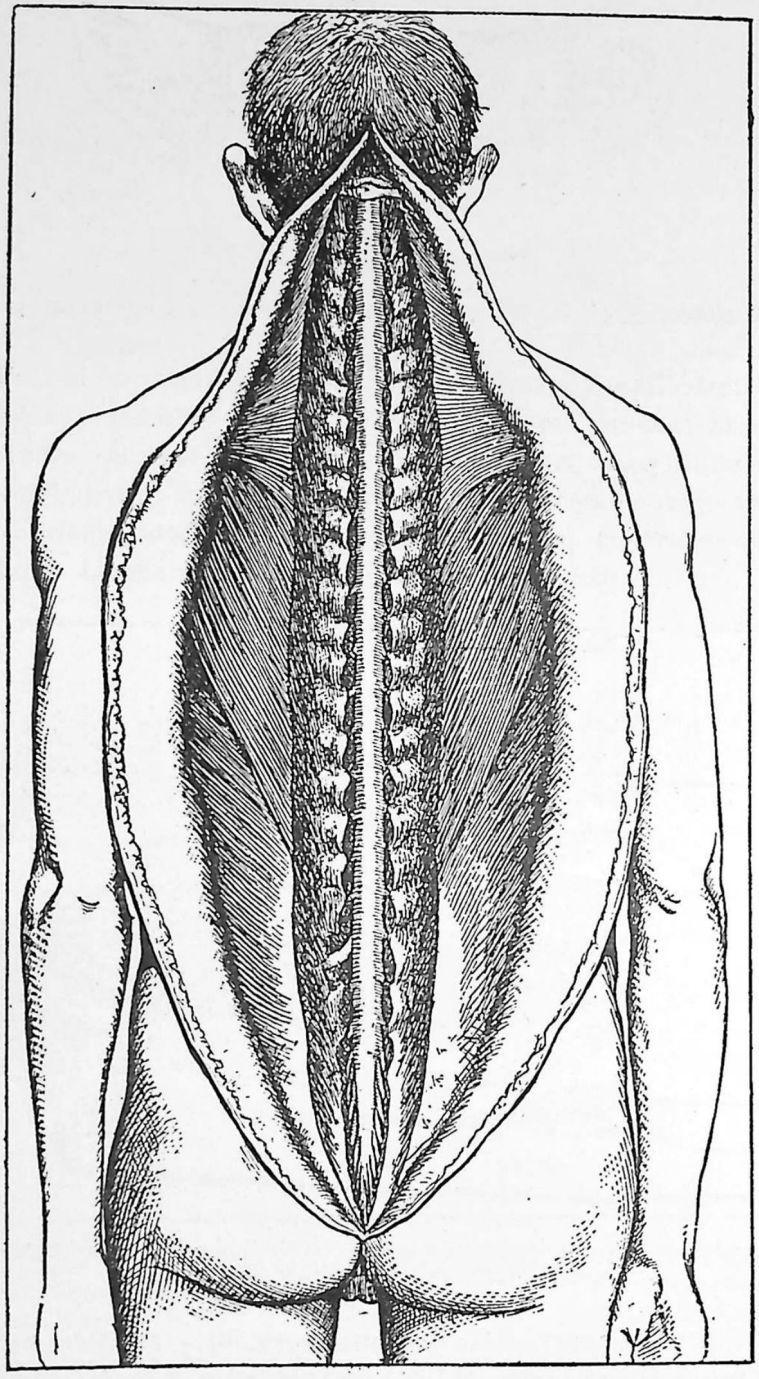

FIG. 79.— Aspecto del raquis abierto con la medula *in situ*.
Se ha puesto al descubierto el ganglio IV espinal izquierdo, que servirá de punto de referencia

ha dejado *in situ*, se secciona con un corte decisivo y en todo su grosor el neuroeje haciendo el corte perfectamente perpendicular al eje de la medula. Liberada de tal modo, esta última se continúa sosteniendo con la mano izquierda mediante las pinzas de presión fijadas al saco dural en su extremo inferior y se pasa la mano derecha debajo del neu-

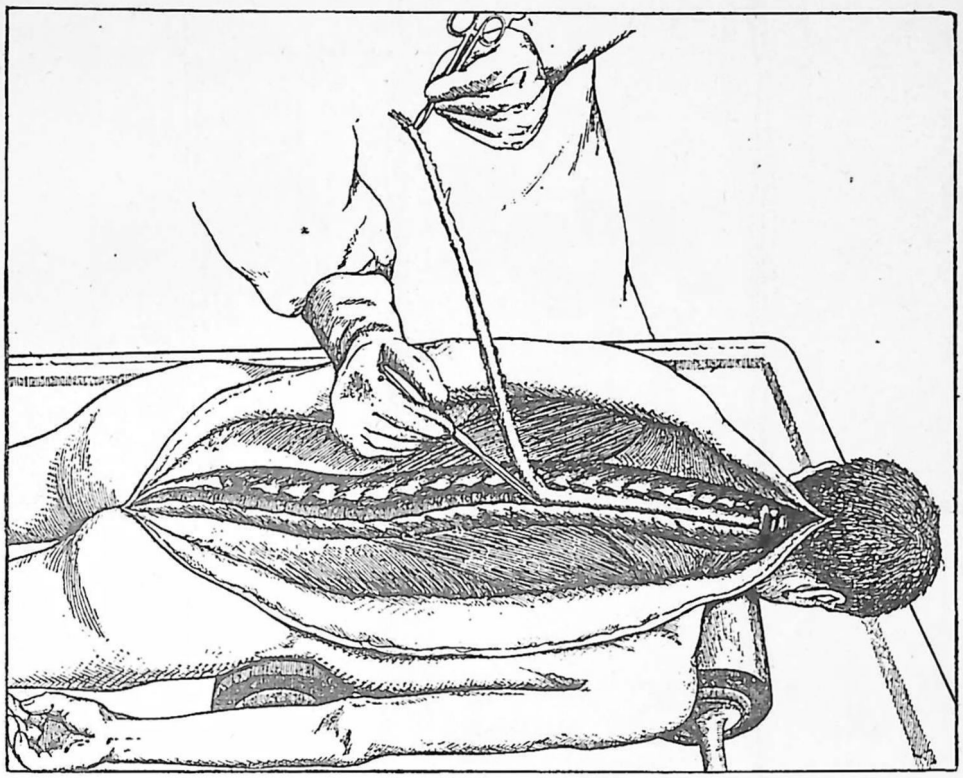

FIG. 80.— Ablación de la medula. Corte de las raíces espinales. La línea roja indica el punto donde con un corte transversal y decisivo se deberá resecar la medula espinal.

roeje de modo que lo sostenga con la palma; luego se transporta a la mesita de vísceras interponiendo un paño entre la medula y el plano de la mesita. La cara posterior de la medula mira hacia arriba y la región cervical hacia el disector. Se deja fijada la pinza que sirve para mantener inmóvil el órgano.

Se procede luego a abrir la duramadre espinal.

Levantada cuidadosamente la meninge con unas pinzas fijadas en el extremo cervical por donde fué cortada junto con la medula, se pasa entre ésta y la membrana, o sea en el espacio subdural, la rama abotonada de unas pequeñas tijeras y se corta en toda su longitud (fig. 81)

hasta el fondo de saco en la línea media. Es preciso tener cuidado en

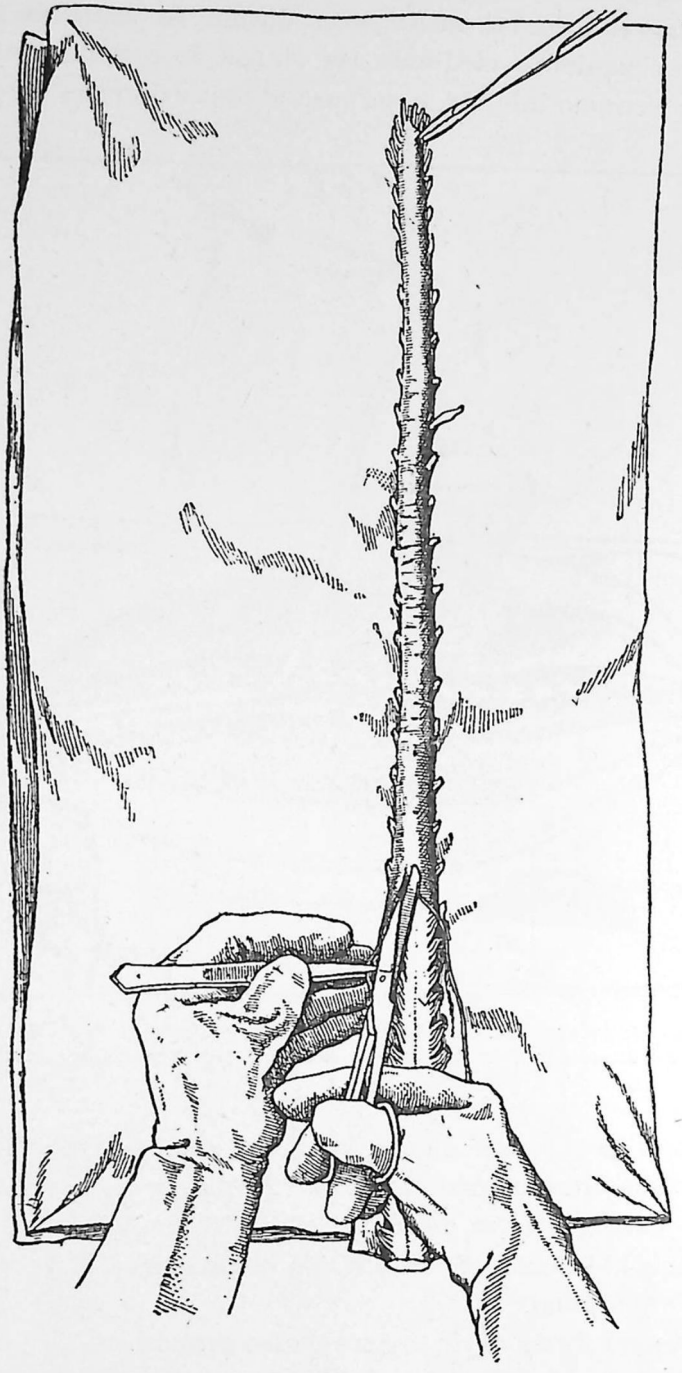

FIG. 81.—Abertura de la duramadre espinal por su cara posterior

dirigir siempre arriba la rama abotonada de las tijeras para no lesionar la píamadre y el subyacente tejido nervioso. Hecho esto, se vuelve a ce-

rrar la duramadre incindida, se da la vuelta a la medula de modo que mire hacia arriba la cara anterior y se abre la meninge del mismo modo que se ha hecho en la cara opuesta.

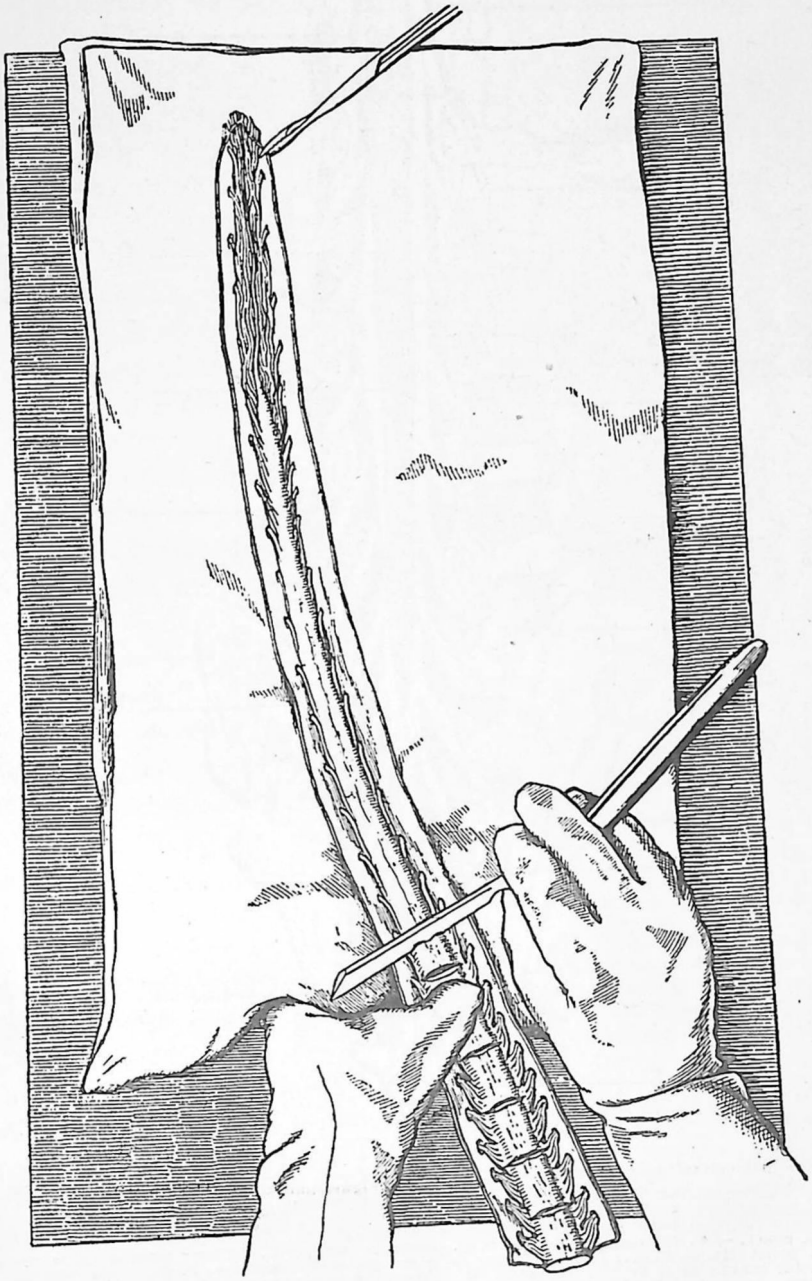

FIG. 82.—Secciones de la medula espinal

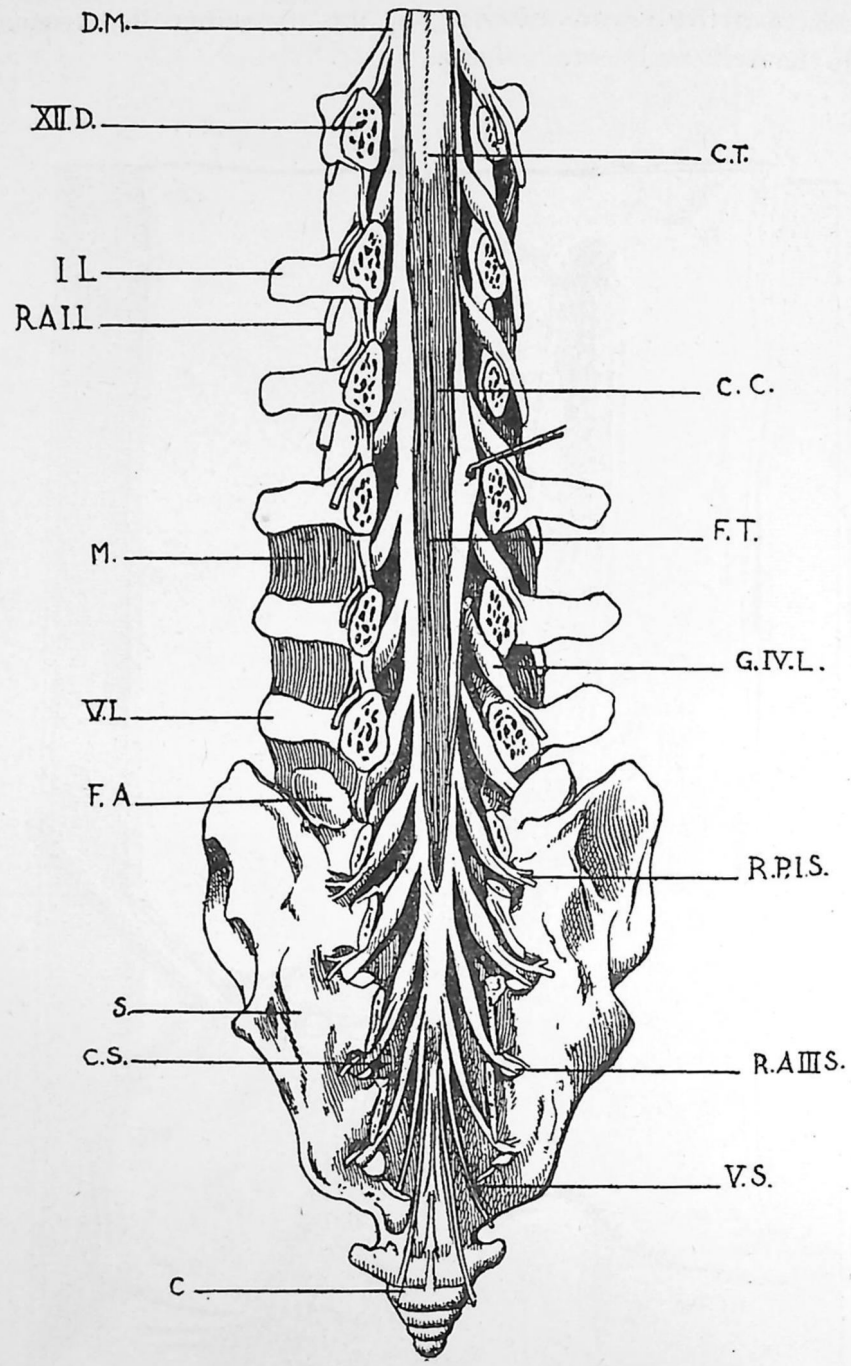

FIG. 83.—Demostración del extremo distal de la medula y de los ganglios lumbares y sacros con las respectivas relaciones con las partes óseas. (Figura imitada de SPALTEHOLTZ.)

C., cóccix. — *C. E.*, cauda equina. — *C. S.*, conducto sacro. — *C. T.*, cono terminal de la medula. *D. M.*, duramadre. — *F. A.*, faceta articular del sacro con la V lumbar. — *F. T.*, filum terminal. — *G. IV. L.*, ganglio de la IV raíz lumbar. — *M.*, músculo intertransverso. — *R. A. I. L.*, ramo anterior del I nervio lumbar. — *R. A. III. S.*, ramo anterior del III nervio sacro. — *R. P. I. S.*, ramo posterior del I nervio sacro. — *S.*, sacro. — *I. L.*, apófisis costiforme de la I vértebra lumbar. — *V. L.*, apófisis costiforme de la V vértebra lumbar.—*V. S.*, V nervio sacro.— *XII. D.*, sección de la XII vértebra lumbar.

Luego se pasa a seccionar la medula. Se la deja extendida sobre la mesita de vísceras con la duramadre abierta y con la cara anterior hacia arriba. Se pasan por debajo del paño, a la altura del segmento cervical de la medula, los últimos cuatro dedos de la mano izquierda y se aplica el pulgar encima de la medula, pero sin apretar para no estropearla. Con una navaja de hoja plana o bien con un cuchillo fino y muy afilado, sostenido en arco de violín, se hacen cortes limpios de todo el grosor, procurando no comprimir con la hoja cortante el tejido nervioso, sino cortar moviendo la hoja. Los cortes son perpendiculares al eje de la medula, distantes uno de otro dos centímetros. Durante esta operación las pinzas permanecen fijadas al fondo de saco dural y sirven de contrapeso (fig. 82).

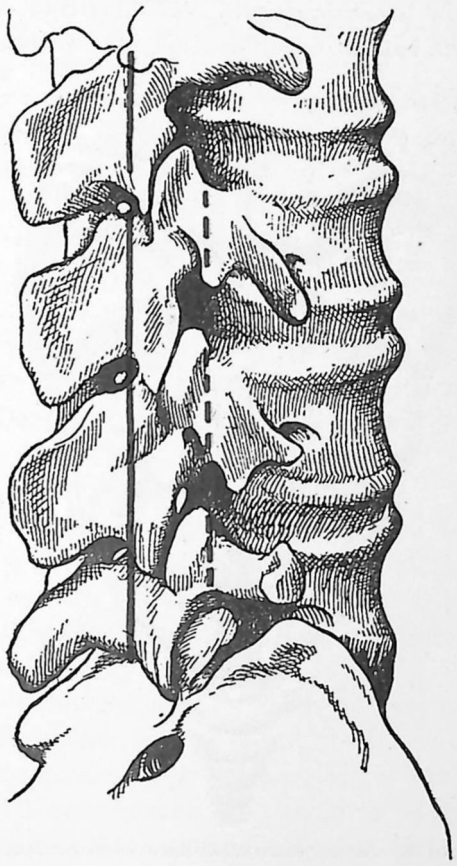

FIG. 84.—2.ª, 3.ª, 4.ª y 5.ª vértebras lumbares de un esqueleto preparado. Las líneas rojas continuas indican las incisiones para abrir el raquis cuando no se quieren extraer los ganglios espinales lumbares; las líneas de trazos, las incisiones para poner al descubierto estos últimos.

Algunas veces puede ser interesante extraer la medula con algunos o con todos los ganglios espinales. En este caso es necesario abrir los conductos de conjunción dentro los cuales están alojados los ganglios (fig. 84).

Es preciso, naturalmente, mucha atención para no lesionarlos, lo que con facilidad ocurre a los principiantes.

Los instrumentos que se emplean con este objeto son los raquiótomos simples. También el escoplo recto da buenos resultados en manos ejercitadas.

Si se quieren extraer sólo algunos ganglios, se abre el respectivo conducto de conjugación después de haber abierto la cavidad vertebral como se ha dicho ya (fig. 79); en cambio, si es necesario extraer la medula con todos sus ganglios, se abren todos los conductos de conjunción; después de lo cual se extrae toda la pieza ósea análogamente como se ha

hecho después de seccionadas las láminas vertebrales en la base de las apófisis espinosas.

El procedimiento para abrir los conductos de conjunción es diferente según las regiones.

Región cervical. Para abrir sus conductos de conjunción es necesario resecar el pedúnculo de las vértebras inmediatamente delante de la apófisis articular o sea entre ésta y el agujero de la arteria vertebral. Naturalmente, para practicar expeditivamente esta operación es necesario aislar bien el trazo de la columna cervical, porque el cuchillo debe ponerse de lado, debiéndose practicar un corte de fuera adentro como indican las figuras 71, 72 y 73. En el eje el corte se hace inmediatamente detrás del agujero de la arteria vertebral. Durante esta operación la cabeza del cadáver estará fijada por un ayudante.

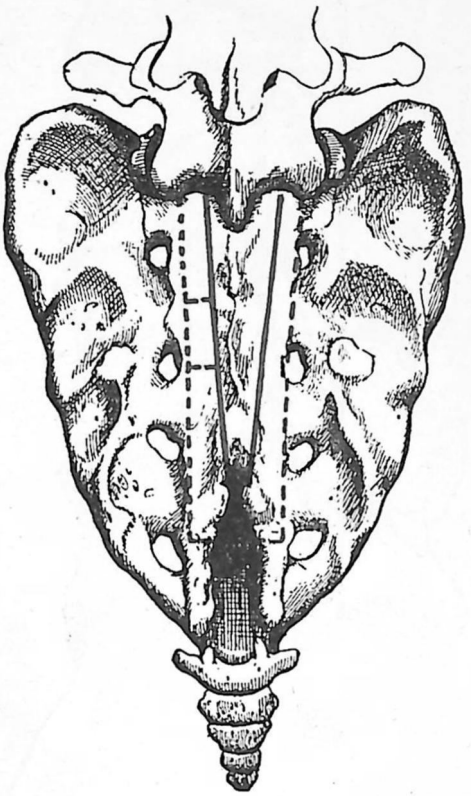

FIG. 85.—Sacro y cóccix. Las líneas rojas continuas indican el corte del hueso para extraer sencillamente los nervios de la cola equina y el filum terminal en conexión con la medula. Las líneas de trazos indican el corte para poner al descubierto los ganglios sacros. El cuadrilátero limitado a la izquierda indica las secciones del hueso para poner al descubierto un solo ganglio, que en este caso es el segundo sacro.

Región dorsal. En esta región la operación es algo dificultada por las costillas. Es preciso desarticular la costilla de la faceta articular de la apófisis transversa, donde se inserta la tuberosidad costal, y de la semifaceta de la vértebra, donde se fija su cabeza. Hecho esto, se reseca el tracto de costilla con una línea de sección por fuera de la tuberosidad, luego se ataca el pedúnculo vertebral por fuera, siguiendo la línea roja de puntos (fig. 74).

Región lumbar. Aquí se debe resecar la porción ósea de la vértebra comprendida entre las apófisis transversa o costiforme y la apófisis articular (figs. 75 y 20). El instrumento que corta la vértebra debe ponerse de modo que practique una sección oblicua de fuera adentro y de dentro adelante, como se ha indicado en la figura 83. Si no se procede así y en

cambio se efectúa la sección sólo de dentro adelante en lugar de abrir el conducto de conjunción, se penetra en el espesor de la apófisis transversa y en el pedúnculo vertebral.

Región sacra. Para evidenciar los ganglios de las cuatro raíces sacras que se encuentran dentro del conducto del sacro (fig. 84), se practica con el raquiótomo simple (o con el escoplo recto o con el extremo de la sierra) un corte en los canales sacros inmediatamente por dentro de los tubérculos sacros pósterointernos (fig. 85). Las líneas de sección del hueso deberán dirigirse de atrás adelante y de fuera a dentro (figs. 76 y 77). Estando las vértebras sacras fundidas en un solo hueso, el sacro, y no siendo posible, por consiguiente, desarticularlas unas de las otras en el caso que se quiera extraer un solo ganglio, es preciso practicar primero en el hueso una incisión inmediatamente por dentro de los tubérculos sacros pósterointernos, espacio entre los cuales está comprendido el ganglio que debe extraerse, y luego otras dos incisiones perpendiculares a ésta como demuestra la figura 85. De este modo se viene a limitar con el corte un espacio cuadrangular.

Luego, con la pinza de huesos se desprende la parte resecada.

La cavidad vertebral puede abrirse por la cara anterior en lugar de la cara posterior de la columna, después de haber vaciado completamente las cavidades del cadáver, es decir, al final de la autopsia. Esto es especialmente oportuno cuando se quiere extraer la medula con todos los ganglios espinales y parte de los nervios respectivos.

NAUWERCK, en este caso, aconseja resecar las inserciones vertebrales de ambos psoas, seccionar cuidadosamente los discos intervertebrales que están encima y debajo de la IV lumbar y resecar luego con el escoplo o con el raquiótomo de Brunetti los pedúnculos del cuerpo vertebral casi aislado (figs. 71, 72, 73, 74, 75, 76 y 77); se coge luego éste con la pinza de huesos y se arranca haciendo movimientos de torsión, y así se continúa de un modo análogo en los segmentos de la columna que están por encima y debajo de la IV lumbar. Naturalmente, el escoplo y el raquiótomo de Brunetti se deberán disponer con una de las caras de la hoja hacia la parte posterior del cuerpo y con la otra hacia la anterior; el hueso se reseca de fuera adentro.

En la región dorsal, como para abrir la columna por la cara posterior, es preciso desinsertar las costillas de las vértebras y resecar una porción de las mismas. Aquí el instrumento cortante ataca los pedúnculos de abajo arriba, no habiendo espacio suficiente para practicar la maniobra de fuera adentro.

Si no se quiere cortar inmediatamente la medula, como se ha dicho

en la página 73, y en cambio se prefiere conservarla para ulteriores estudios microscópicos, después de la necesaria fijación se pasa un hilo bastante largo por el fondo de saco dural después de abierta esta membrana a lo largo de la línea media anterior y posterior, como se ha dicho, y se liga a él un peso de vidrio, por ejemplo un tapón de botella o de frasco de vidrio de cuello esmerilado. Luego se pasan dos hilos, uno a cada lado, en la duramadre de la región cervical y con éstos se suspende la medula en la boca de un tubo largo de vidrio lleno de líquido fijador (fig. 86). Son muy convenientes con este objeto los recipientes de vidrio cilíndricos y largos que tienen en la parte inferior del tapón de vidrio un anillo de la misma substancia al que se atan los hilos. Cuello y tapón del recipiente son esmerilados.

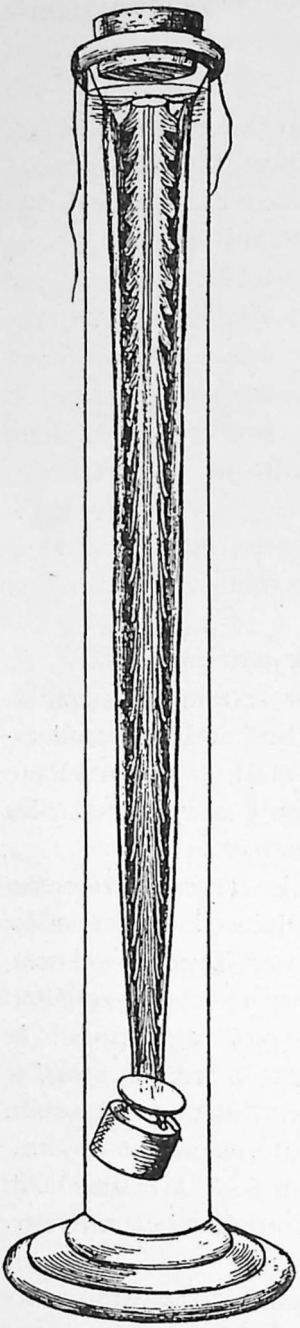

FIG. 86.— Modo de conservar la medula dentro de un largo tubo lleno de líquido fijador.

Si no se tienen a mano estos vasos, se pasan los hilos entre la boca del vaso y un tapón de corcho. La presión de este último mantiene sujeta la medula (fig. 86).

Si no se posee un vaso cilíndrico suficientemente largo, se hacen dos cortes incompletos y transversales en la medula, de modo que se divida el neuroeje incompletamente en tres partes casi iguales, y se arrolla ligeramente, colocándola dentro de un cristalizador lleno del líquido fijador; se tendrá la precaución de que el neuroeje no toque las paredes en las cuales puede aplastarse y poniendo en el fondo del recipiente una capa de algodón y sobre ésta un fino paño o una capa de gasa para que los hilos del algodón no se peguen a la medula o a las meninges.

Extraída y examinada la medula, se da una ojeada al conducto medular y a los huesos del raquis. Luego se vuelven a colocar las partes y las masas musculares en su lugar y se sutura la piel, limpiando convenientemente las regiones posteriores del cadáver. Se vuelve finalmente este último, poniéndolo en posi-

ción de decúbito dorsal, en la que permanecerá hasta el final de la autopsia.

II. Abertura del cráneo. Extracción y secciones del encéfalo

El examen exterior del pericráneo se hizo ya durante el examen externo. Se pone debajo de la cabeza del cadáver un zoquete que tenga en una de las superficies un ancho canal para tener fija la cabeza (véase



FIG. 87.—Incisión del pericráneo siguiendo la línea bimastoidea

fig. 56). Luego, en los tejidos blandos se practica una sección que una las bases de las dos apófisis mastoides pasando por el vértice de la cabeza. Con este objeto, fijada la cabeza con la mano izquierda, se empuña con toda la mano derecha un fuerte cuchillo de filo curvo y se comienza el corte en la base de la apófisis mastoides izquierda; lentamente, cortando hasta el hueso, se llega al centro de la base de la apófisis mastoides del lado opuesto (fig. 87).

Si se trata de una mujer o de un hombre con larga cabellera, es necesario dividir la masa de los cabellos a lo largo de la línea transversal que deberá seguir el corte, en dos partes, anterior y posterior, reclinando sobre la cara la parte anterior. Si los cabellos están llenos de sangre

por herida del cuero cabelludo o si se sospechan lesiones aun antiguas del mismo, antes de practicar el corte habrá que rasparlo cuidadosamente. Practicado el corte, se coge con unas pinzas robustas de dientes el centro del colgajo anterior, se tira de él hacia arriba y entre el tejido subcutáneo y la galea capitis se introduce un instrumento largo y plano



FIG. 88.— Desprendimiento de la mitad anterior del pericráneo

como la hoja del cuchillo mediano o bien una legra de punta curva o un escoplo, y haciéndole deslizar a derecha e izquierda rasando la calota craneal (fig. 88), se destruyen las adherencias que son fijas y resistentes entre el tejido subcutáneo y la aponeurosis. Si se emplea el cuchillo, es necesario tener cuidado de no volver el filo hacia el tejido subcutáneo para no cortar la piel. Junto a los músculos temporales se procura no herirlos: éstos serán alejados.

Las partes blandas se liberan hasta los arcos orbitarios. Cuando se ha desprendido cierta porción del cuero cabelludo, se deja la pinza y se coge con la mano, o mejor auxiliándose de un paño para que no resbale el colgajo cutáneo, y se tira de él fuertemente hacia el mentón del cadá-

ver (fig. 88). Se continúa cortando los lazos conjuntivos que existen entre el tejido subcutáneo y la aponeurosis, hasta llegar anteriormente debajo de la glabela y a los lados al borde superior de las órbitas y hasta la inserción del pabellón auricular. Naturalmente, entre tanto, se examinan el tejido subcutáneo, la galea capitis y los músculos.

Análoga operación, y con los mismos instrumentos, se realiza para liberar el colgajo posterior del cuero cabelludo. Es preciso, antes de llegar a la mitad de la disección, retirar el zoquete de debajo de la nuca y volver la cabeza ora a la derecha, ora a la izquierda, para proceder con mayor comodidad. Se desprende el tejido subcutáneo hasta un dedo por debajo de la protuberancia occipital interna (inion). Luego se reclina el colgajo sobre la nuca estirándole bien hacia abajo y se vuelve a poner la cabeza como estaba antes en el canal del zoquete.

Con un trazo de cuchillo se circunda ahora la base del músculo temporal izquierdo, desprendiendo sus inserciones del hueso; igualmente se opera a la derecha. Luego, con la legra o el escoplo mediano o el escoplo en T se desprende el músculo llegando hasta el puente cigomático.

Es necesario que esta operación se ejecute exactamente porque los restos musculares dejados *in situ* vienen luego a entrometerse entre los dientes de la sierra y dificultan mucho su funcionamiento. Antes de aserrar es preciso desnudar completamente el hueso. Con los mismos instrumentos se desprende la galea capitis y luego el fino periostio (pericráneo propiamente dicho), que en el adulto y en el viejo está adherido al plano óseo y que siempre adhiere fuertemente en las suturas. También los restos de periostio dificultarán luego el aserramiento del hueso y por consiguiente es necesario eliminarlo bien. Para desprender el periostio de la calota craneal se usa también el escoplo en T, que empuñado del modo indicado en la figura 90 sirve como legra.

Limpia la calota con un paño o con una esponja, se debe precisar la línea de sección del hueso. Como esta operación resulta difícil, especialmente en la parte posterior, porque el principiante a nivel de ésta nunca logra hacer coincidir los cortes, es muy útil señalar previamente dicha línea con la punta de un cuchillo o bien con lápiz.

La línea de incisión debe pasar a dos centímetros por encima del borde superior de la órbita y a un centímetro por encima de la protuberancia occipital externa, pasando a los lados por las fosas temporales a cuatro centímetros por encima y paralelamente a los arcos cigomáticos; se emplea la sierra simple. Estando a la derecha del cadáver e inmovilizando la cabeza con la mano izquierda después de haber puesto entre ésta y el cráneo un paño (fig. 89), se comienza por atacar la cresta lateral izquierda del frontal, que por sobresalir da un buen punto de presa a la sierra.

Los cortes deberán ser más bien lentos. Se sierra así el frontal hasta que se advierte haber penetrado en la cavidad; luego se vuelve la cabeza hacia la izquierda para aserrar el temporal y el parietal y de aquí se pasa a aserrar el occipital hasta, como se ha dicho, la línea media, a



FIG. 89.— Aserramiento de la calota craneal

un centímetro por encima de la protuberancia occipital externa. Hecho esto, se gira la cabeza del cadáver hacia el lado opuesto y se practica el mismo corte a la derecha. Se debe poner mucha atención cuando se están practicando los dos cortes, derecho e izquierdo, frente al occipital, para que vengan a coincidir exactamente uno con el otro.

Al practicar la sección de la calota se debe procurar no herir la duramadre. Para esto es necesario recordar que la calota no tiene por todas partes el mismo espesor, y que la zona más delgada corresponde a la escama del temporal. Aquí, pues, es necesario obrar con cautela más que en ninguna otra parte. En algunos casos las fosas temporales son muy profundas; es preciso aserrar con la parte anterior de una sierra de extremo curvo (fig. 16). Además hay calotas muy gruesas y otras muy

delgadas; es preciso advertirlo pronto por los simples trazos de sierra para obrar convenientemente. Una vez aserrado el contorno de la calota, se observa si éste es completamente continuo, para dar, si es necesario, algún otro corte de sierra. Quedan siempre en general pequeños puentes óseos, que se destruyen con algunos golpes de escoplo dados con la debida cautela para no herir la duramadre y no penetrar en la masa encefálica.

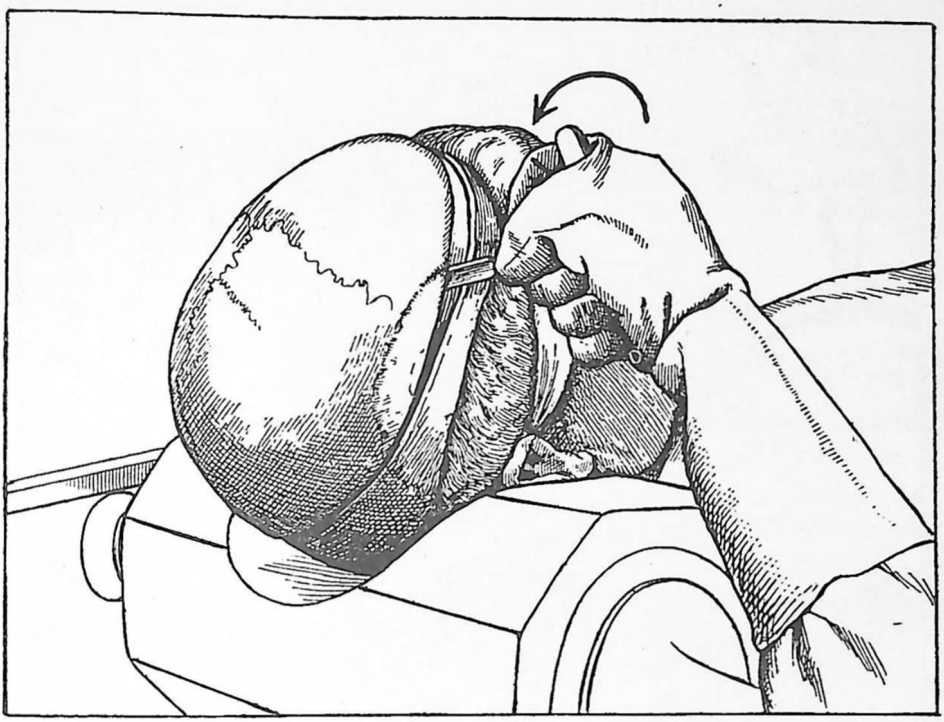

FIG. 90.— Desprendimiento de la calota por medio del escoplo en T

Se trata ahora de arrancar la calota. Para esto se introduce en la línea aserrada el extremo cortante del martillo y se imprime a éste un movimiento de torsión de izquierda a derecha, o bien se usa el escoplo en T (fig. 90), que está construído para este preciso objeto, comunicándole los mismos movimientos que al martillo.

Por el ruido que se produce se advierte cuando la calota está completamente desprendida. Pero ésta no cae por sí misma, porque existen adherencias conjuntivas fisiológicas entre su superficie interna y la duramadre, adherencias muy tenaces en los niños y en los ancianos; además, los vasos comunicantes contribuyen a tener la duramadre adherida a la superficie ósea. Si las adherencias son muy fuertes, conviene liberar de ellas la calota cortándolas con unas tijeras o con un cuchillo largo y

delgado. Si no es posible liberarla en modo alguno de esta manera, conviene cortar toda la circunferencia de la duramadre con las tijeras, luego cortar la hoz del cerebelo junto a la apófisis crista galli y después posteriormente, y arrancar hueso y meninge en conjunto.

Completado, pues, el corte de la calota, se introduce junto a la eminencia frontal derecha el gancho del mango del martillo y, fijando bien

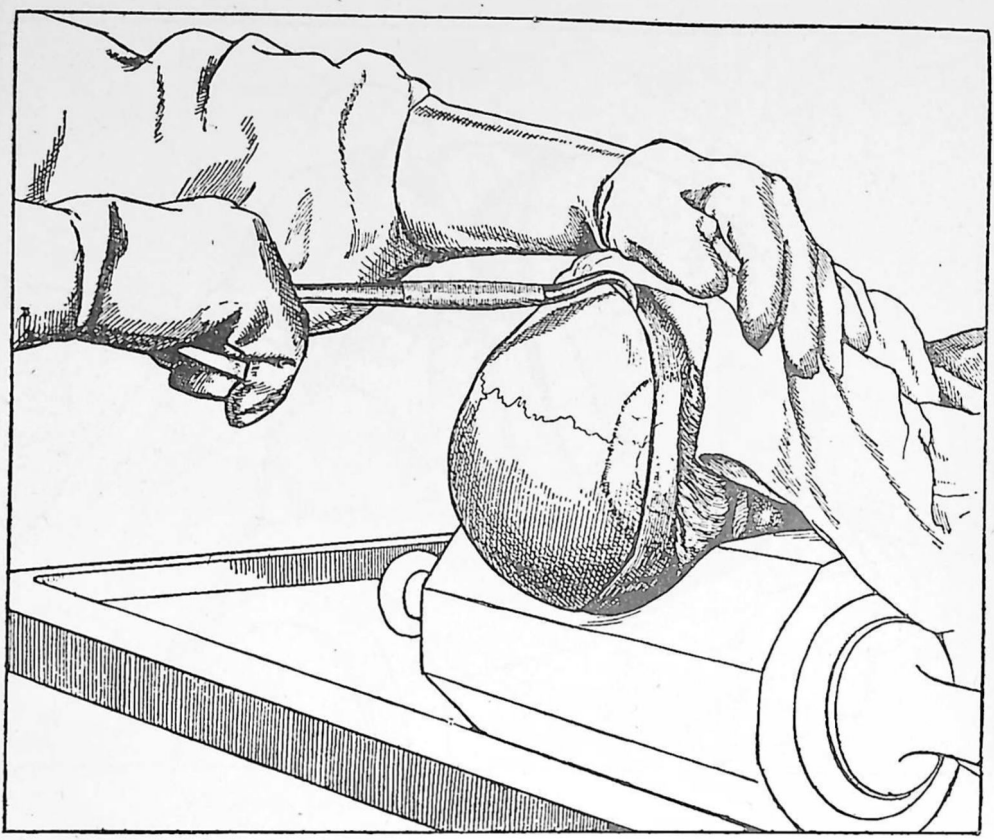

FIG. 91.— Ablación de la calota por medio del gancho del mango del martillo

con la mano izquierda la cabeza del cadáver (fig. 91), se tira hacia atrás la calota, no de un golpe brusco, sino poco a poco, con pequeñas sacudidas, para evitar que la calota, desprendiéndose repentinamente, vaya a rodar por el suelo. Una vez liberada, se lava, se la observa directamente y luego por transparencia, y se la pone aparte.

La mejor manera de sacar la calota es la descrita. También se puede hacer el corte con el escoplo y el martillo o también con la parte cortante del martillo, pero es necesario tener mucha práctica, y de todos modos se producen fracturas óseas fácilmente, tanto que me creo dispensado de describir estos métodos no recomendables.

En algunos Institutos de Anatomía patológica se encuentra la sierra eléctrica, que es bastante más cómoda que la usada a mano. Su uso hasta ahora ha sido muy limitado.

Abertura de la duramadre encefálica

Se pasa una esponja o un paño por la superficie de los hemisferios cerebrales cubiertos por la duramadre. Luego, examinada la cara externa de ésta y su grado de tensión, se procede a seccionarla. Se comienza por abrir el seno longitudinal superior, que, como se sabe, sigue el borde convexo de la hoz del cerebro, es decir, a lo largo de la línea media de la duramadre, de delante atrás.

Con la mano izquierda se tiende la meninge a los lados del seno, con la palma hacia la membrana, el pulgar a la izquierda del seno y los otros dedos a la derecha. Luego, con un pequeño cuchillo de filo curvo sostenido como arco de violín, se incinde la parte superior del seno comenzando frente a la sección del hueso frontal (fig. 93). Con un solo trazo se abre en toda su extensión hasta el occipucio.

Antes de cortar es preciso recorrer con la vista el curso del conducto, que a veces no es fácil descubrir, para no abrir la meninge lateralmente a la hoz en lugar de abrirla por el seno. El corte se hace con cautela sin apretar, de modo que no se malogren los trombos que eventualmente residan en el seno. Con las pinzas se abre luego en todo su curso para examinar su contenido. Si hay coágulos, se recogen con las pinzas anatómicas. Se secan con un paño fino las paredes y se examinan.

Es menos conveniente abrir el seno longitudinal con las tijeras porque la rama que se introduce en la cavidad puede destruir el contenido (trombos, tumores). Si se quieren emplear las tijeras, es necesario que éstas sean pequeñas y que una de las ramas termine en un botoncito; con este objeto se pueden emplear las tijeras bronquiótomo (fig. 11). Se practica entonces un pequeño agujero en la parte anterior del seno y se corta la porción de la pared superior de éste que se halla entre el agujero y el frontal. Luego, introduciendo las tijeras en sentido opuesto dentro del segmento posterior del seno, se abre también éste. Sea como fuere, es preciso tener el cuidado de dirigir siempre la rama inferior de las tijeras directamente hacia la pared superior del canal.

Menos conveniente aún es cortar el seno empleando una sonda acanalada que sirva de guía al cuchillo, porque con ella se pueden destruir formaciones eventuales, desprenderlas y empujarlas hacia el extremo del seno, cuando éste se abre, especialmente para investigar la existencia de neoformaciones patológicas y para estudiarlas.

Examinado el seno longitudinal superior, se pasa al descubrimiento de los hemisferios cerebrales cortando la duramadre.

El método más corriente consiste en practicar un corte circular a lo largo de todo el contorno de sección de la calota ósea. Para esto, con

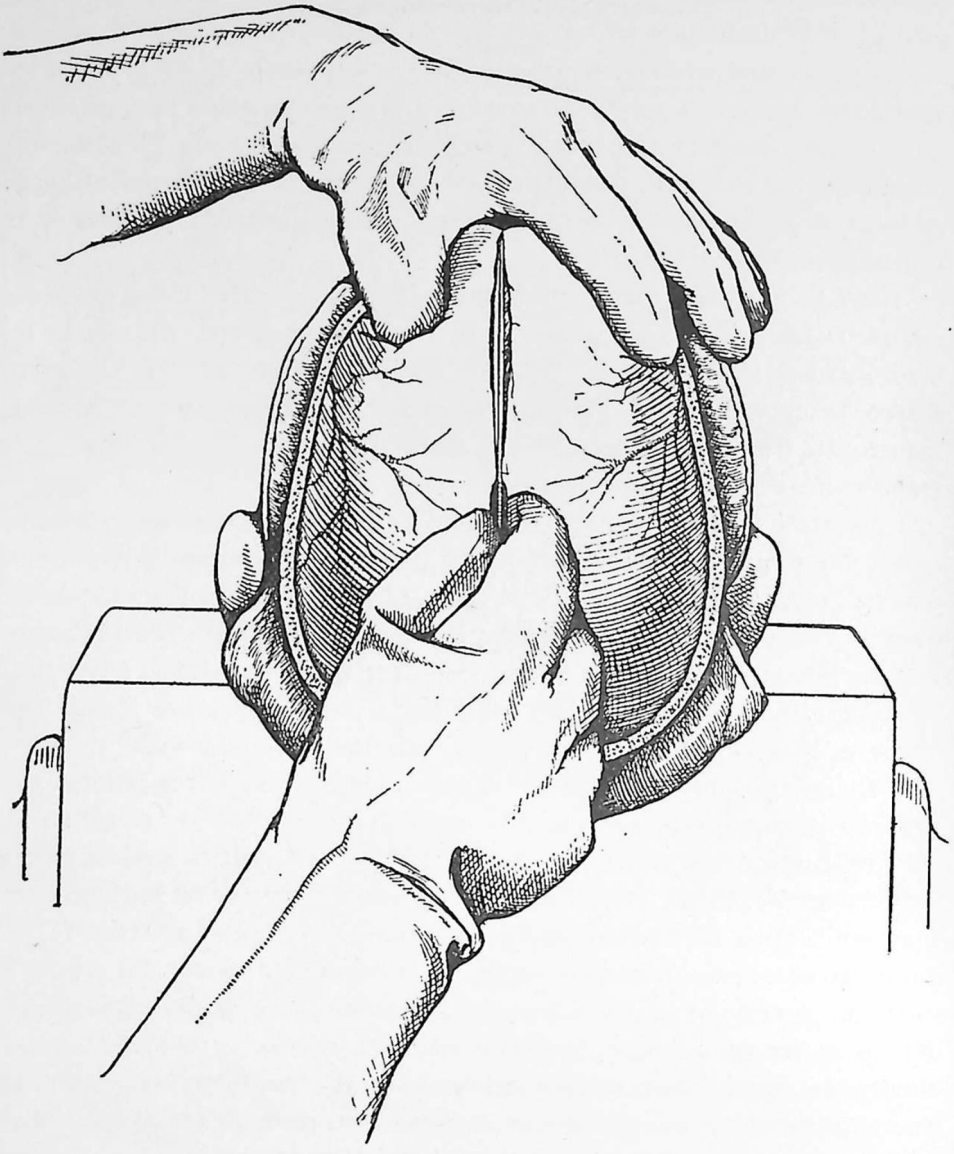

FIG. 92.— Abertura del seno longitudinal superior

unas pinzas de dientes se pellizca la membrana a nivel del lóbulo frontal izquierdo y se corta hasta la hoz del cerebro. Levantadas las tijeras, se introducen debajo la duramadre en el punto donde se practicó el primer agujero, dirigiendo la punta hacia dentro y sosteniendo las meninges

con las pinzas de dientes. Se corta así de un solo trazo hasta la prensa de Herófilo (fig. 93). Por lo demás, no hay necesidad de morder sucesivamente la membrana con las ramas cortantes; basta empujar las tijeras, pues la membrana se corta como encima de un cuchillo.

También aquí hay que tener cuidado de empujar con cierta fuerza la rama inferior de las tijeras contra la membrana, para no herir la cor-

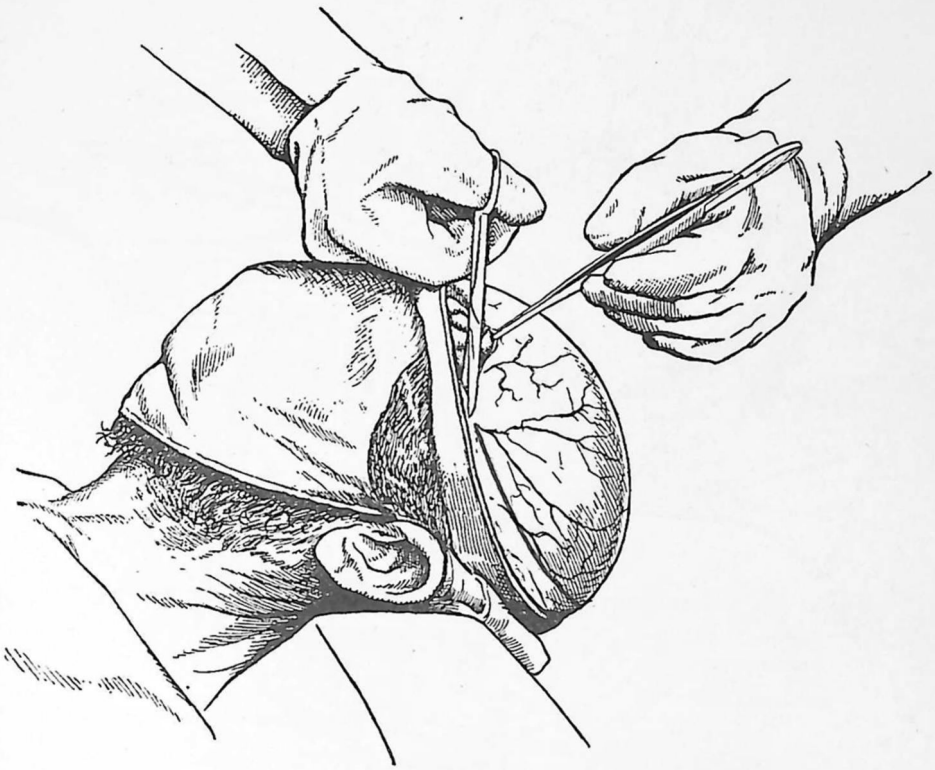

FIG. 93.— Sección circular de la duramadre encefálica con las tijeras

teza cerebral subyacente, lo que, sin embargo, no es muy fácil cuando se trata de cerebros tumefactos que tienden fuertemente la duramadre (congestiones y edemas subaracnoideos notables, hidrocéfalos internos, tumores, etc.). También en condiciones normales el corte de la duramadre es más difícil detrás que delante, no sólo a causa de la posición baja y por consiguiente incómoda, sino también porque el encéfalo, por su peso, tiende a caer, concurriendo, por lo tanto, a empujar la duramadre que lo cubre posteriormente.

Un punto casi siempre más difícil que los otros se encuentra a nivel de la arteria meníngea media, porque en él la duramadre es más tensa y adherente al encéfalo que en las otras regiones. Aquí, más que en otras

partes, es preciso empujar hacia fuera la rama inferior de las tijeras para no herir las circunvoluciones.

En lugar de las tijeras puede usarse un cuchillo delgado, que se introduce entre la dura y la piamadre con el filo hacia fuera, sosteniéndole

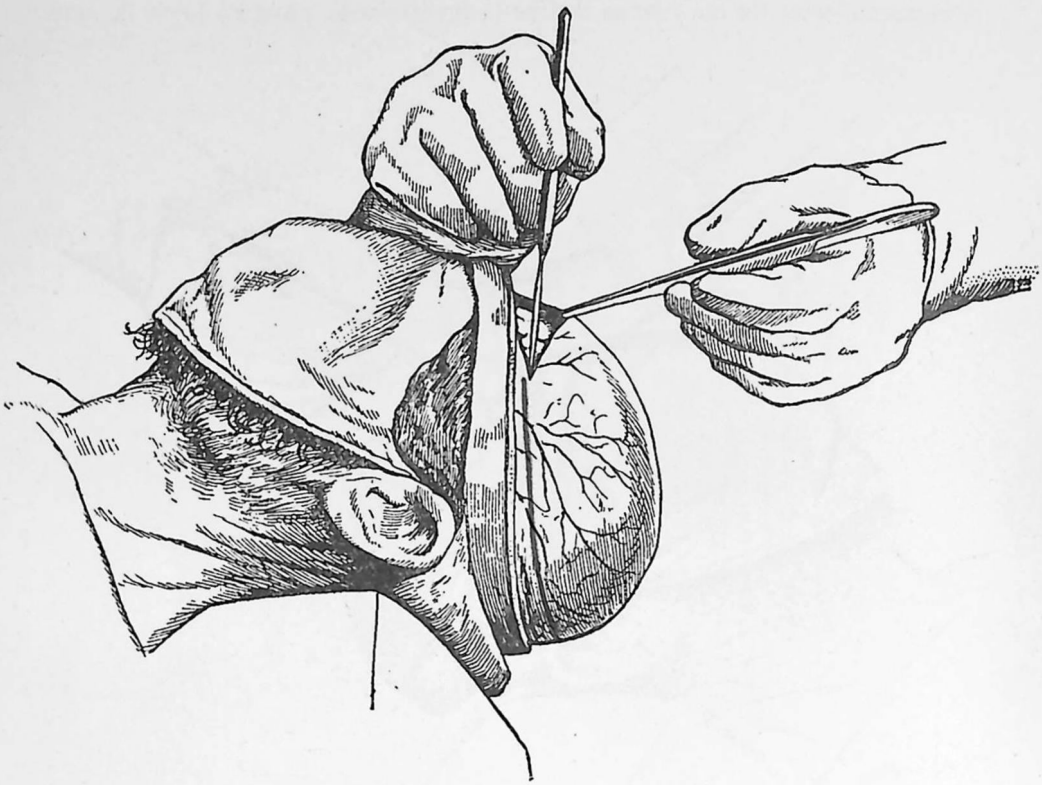

FIG. 94.—Sección circular de la duramadre encefálica por medio del cuchillo

como indica la figura 94. Empujando el filo contra la superficie interna de la dura, y procurando no herir las circunvoluciones, se practica un pequeño ojal a nivel del lóbulo frontal izquierdo y luego se corta desde aquí hasta la hoz. Luego se retira el cuchillo, se introduce en el punto donde se ha hecho el agujero, pero con la punta hacia atrás, y se corta hasta la prensa de Herófilo. Lo mismo se practica a la derecha.

Cortada la mitad izquierda de la meninge, se reclina sobre el hemisferio derecho y se examina su cara interna (fig. 95). Luego se coloca de nuevo en su lugar y se practica el corte en el lado derecho, examinando luego la dura, como se ha dicho ahora.

Cortada la duramadre en toda su circunferencia, se tiende la extremidad anterior de la hoz del cerebro, cogiéndolo, con ayuda de un paño fino, con los dos primeros dedos de la mano izquierda y estirándolo

hacia arriba. Luego se introducen delicadamente en sentido vertical unas pequeñas tijeras, y teniéndolas con la punta algo dirigida hacia el occipital, se corta el pico de la hoz de la apófisis crista galli. También se puede emplear un pequeño cuchillo: se introduce con el filo dirigido

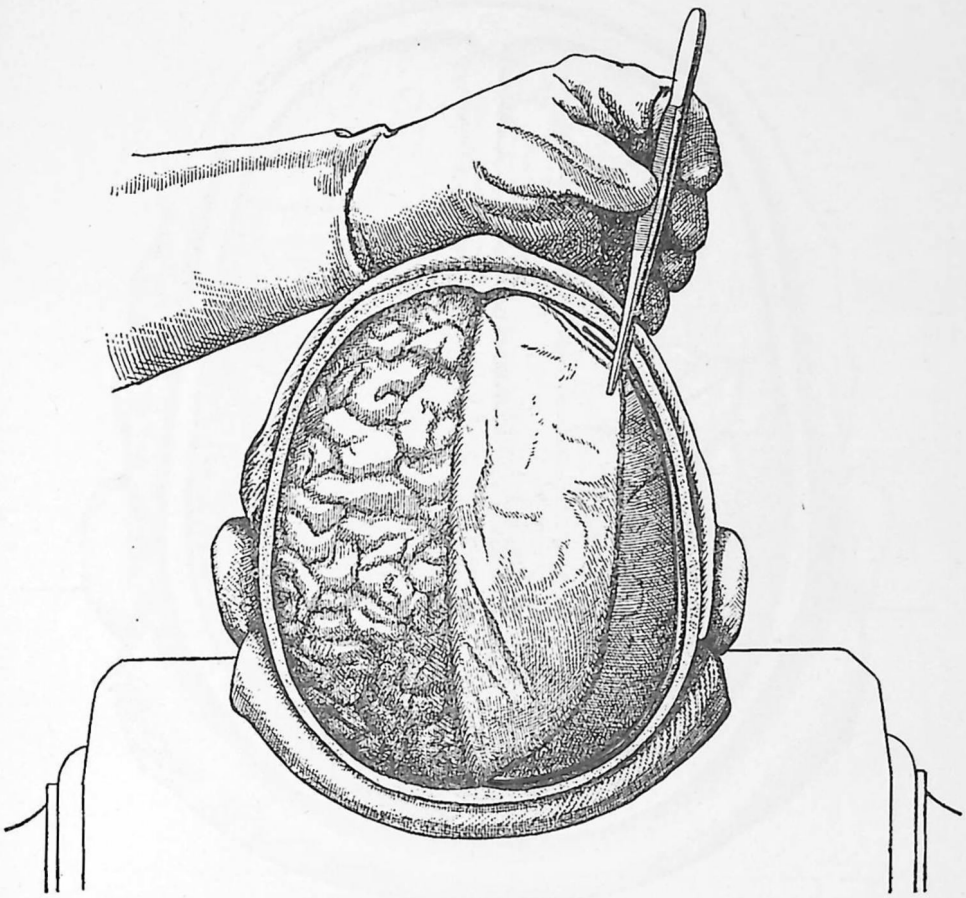

FIG. 95.— Examen de la superficie interna (mitad izquierda) de la duramadre encefálica incindida por el método circular

hacia delante; cuando la cara derecha de éste corresponde a la izquierda de la hoz, se vuelve el filo hacia la izquierda y se corta el pico.

Sea como fuere, como la mano izquierda estira hacia arriba la hoz, se siente inmediatamente cuando se ha cortado su inserción. Luego, cogida ésta con unas pinzas fuertes de dientes, se tira hacia atrás toda la meninge. La duramadre queda inserta en el occipital.

Hay que notar que existen adherencias normales de la duramadre con los hemisferios cerebrales suministradas por las granulaciones de Pacchioni (¡no confundirlas con tubérculos u otras neoformaciones!) y

por los vasos venosos que se dirigen al seno longitudinal (venas cerebrales superiores). Como al arrancar estas adherencias ocurre a menudo que se arranca también parte de la piamadre, conviene cortarlas con el cu-

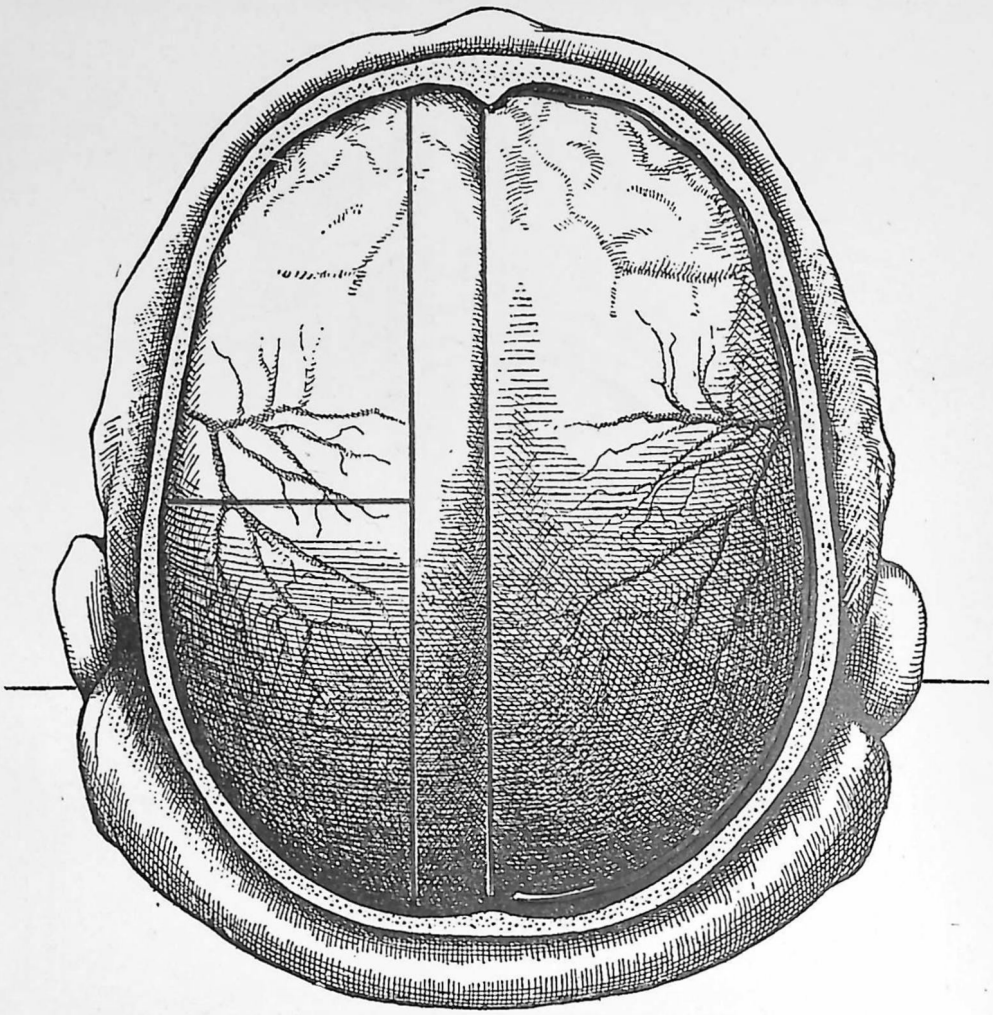

FIG. 96.— Líneas de incisión del seno longitudinal y de la duramadre. A la derecha esta indicada la línea de incisión circular, a la izquierda la de la incisión de cinco colgajos. Las arterias meningeas medias son muy evidentes.

chillo o con las tijeras. Igualmente se cortan las adherencias patológicas que pueden existir (paquimeningitis crónica productiva, etc.).

Si no interesa conservar intacta toda la duramadre (como en los casos de lesiones internas de la misma, paquimeningitis interna, etc.), se pueden hacer dos cortes a derecha e izquierda del seno longitudinal superior. A tres o cuatro centímetros de éste se practica un ojal en el lóbulo frontal a un centímetro por detrás del hueso y se introduce de plano el cuchillo pequeño descrito antes; luego se vuelve el filo hacia arriba y

sosteniéndolo como una pluma de escribir se corta la meninge anteriormente hasta el hueso. Luego se retira el cuchillo, se le introduce de plano en el primer punto, pero con la punta hacia atrás; se vuelve a dirigir el filo

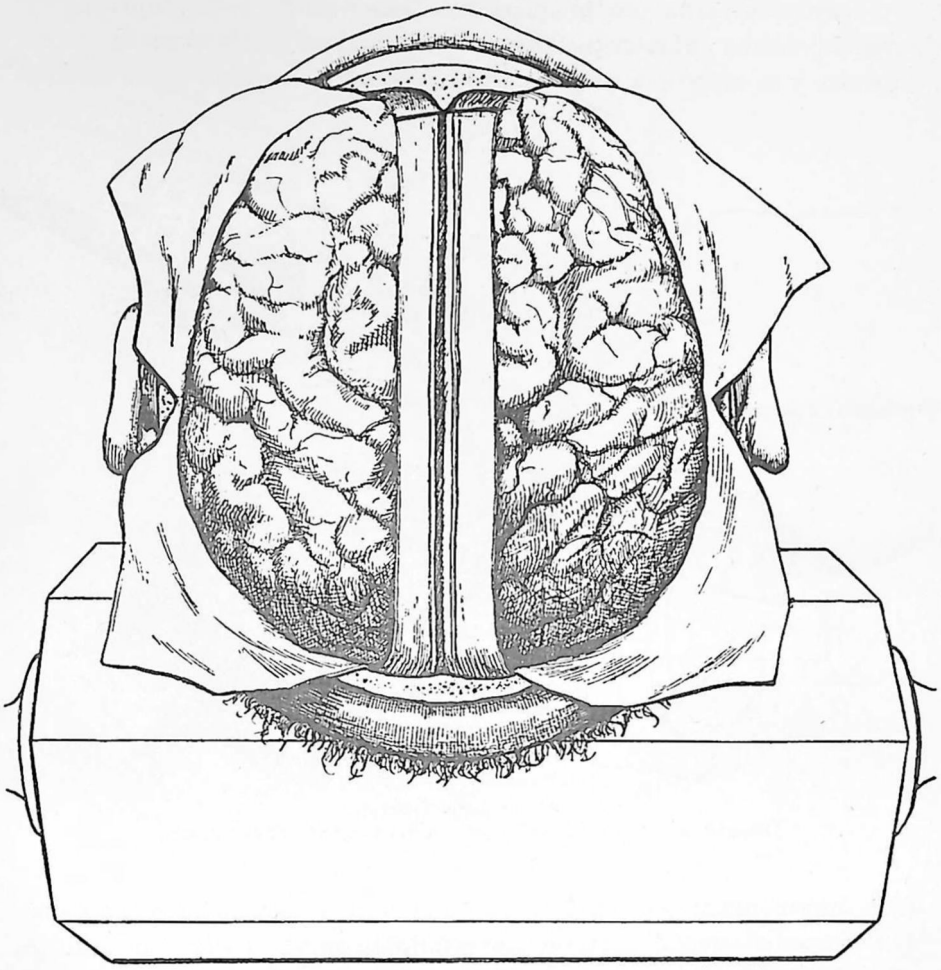

FIG. 97.—Incisión de la duramadre con formación de cinco colgajos. Se ha abierto el seno superior. La línea roja indica el corte que se practica luego para reclinar hacia atrás el quinto colgajo que lleva adherida la gran hoz cerebral.

hacia arriba y teniendo levantada la membrana con unas pinzas de dientes, empujando contra la superficie interna de la duramadre la punta del cuchillo, se corta hasta el occipucio, procurando que la incisión sea paralela al curso del seno. Se coge con las pinzas de dientes el colgajo lateral de la meninge algo por detrás de su punto medio y con las tijeras se corta la duramadre hasta el temporal. Se reclinan hacia abajo los dos colgajos así formados, el anterior hacia la frente y el posterior hacia el occipital, y se examina la superficie interna.

Otro tanto se hace luego a la derecha; después se corta la hoz en su inserción en la apófisis crista galli y se tira hacia atrás como se ha dicho antes.

Cuando a causa de inflamaciones (aracnoiditis o paquimeningitis crónica) existen adherencias difusas entre la superficie interna de la duramadre y la superficie externa de la píamadre, hecho el corte circular

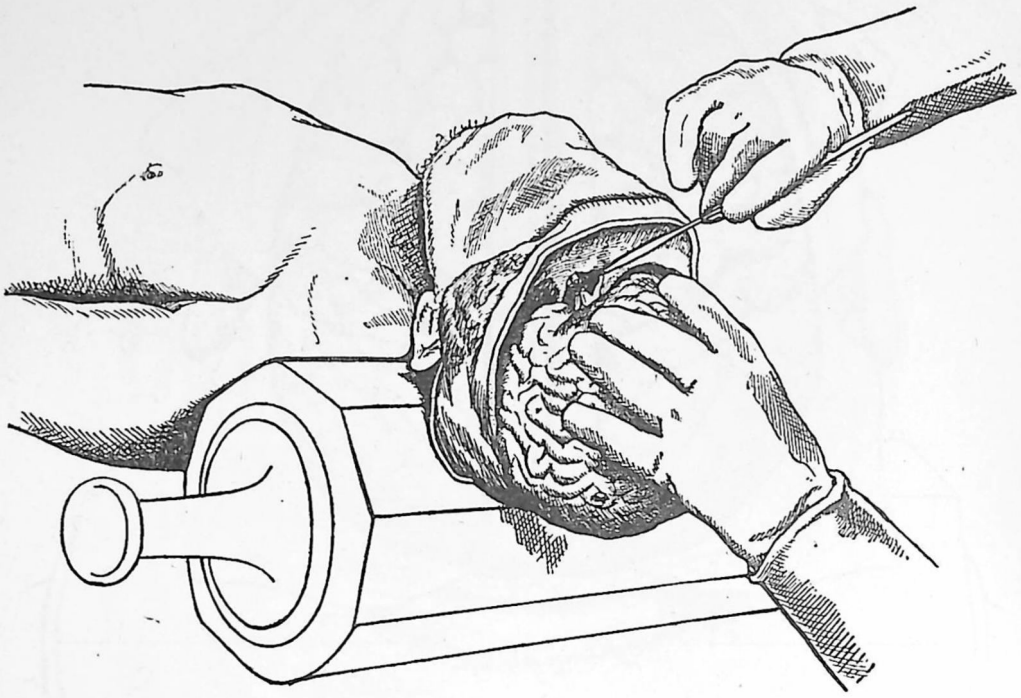

FIG. 98.— Ablación del encéfalo
Sección del nervio óptico y de la carótida interna del lado izquierdo

de la duramadre y desprendida la inserción de la hoz, no hace nada más y se extrae el encéfalo con su revestimiento dural *in situ,* cortando la hoz posteriormente.

Extracción del encéfalo

Efectuado un primer examen de la convexidad de ambos hemisferios cerebrales y de la píamadre del encéfalo, se pasan los últimos cuatro dedos de la mano izquierda por debajo de los dos lóbulos frontales para levantarlos del fondo de las fosas cerebrales anteriores, izquierda y derecha, de las que se mantienen distantes mediante la moderada tracción ejercida por los dedos segundo y tercero izquierdos. Las adherencias por algunos delgados vasos se destruyen con los mismos dedos.

De este modo se logra poner en evidencia los bulbos olfativos que, por lo demás, permanecen adherentes a la superficie de los lóbulos orbitarios. Si quedasen retenidos en los canales de la lámina cribosa del

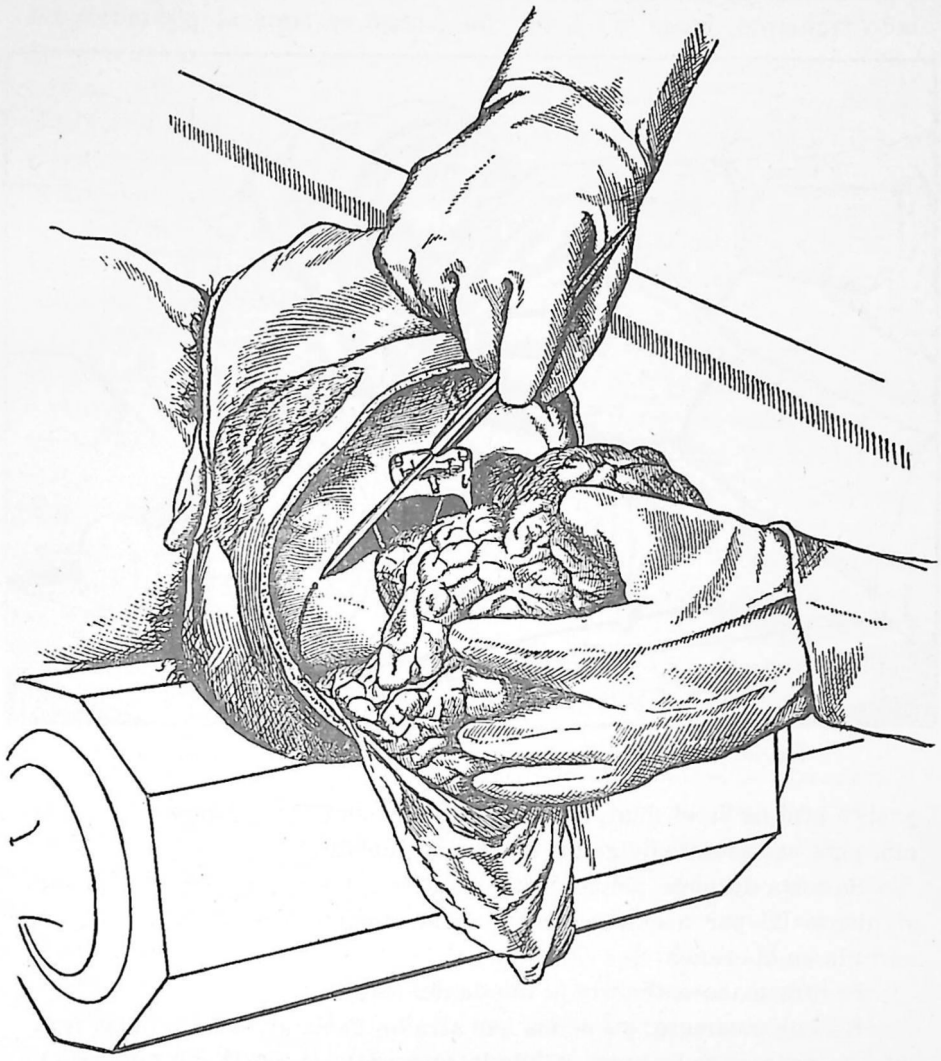

FIG. 99.— Ablación del encéfalo. Corte de la tienda del cerebelo al lado izquierdo

etmoides, se pasa por debajo una hoja puesta de plano o el mango de un cuchillo delgado, y cuidadosamente, para no romperlos, se tiran hacia arriba, haciéndoles adherir a la cara profunda de dichos lóbulos.

Atrayendo hacia atrás el encéfalo, se pone bien al descubierto el quiasma óptico. Con un cuchillo recto, delgado, de hoja bastante larga,

sostenido como pluma de escribir, se cortan los dos nervios perpendicularmente a su eje mayor y a su salida de los agujeros correspondientes.

Por debajo y fuera de éstos aparecen las dos carótidas internas, que son cortadas también a su salida de los agujeros carótidos, primero en el lado izquierdo, luego en el derecho. Luego se corta el pedúnculo del

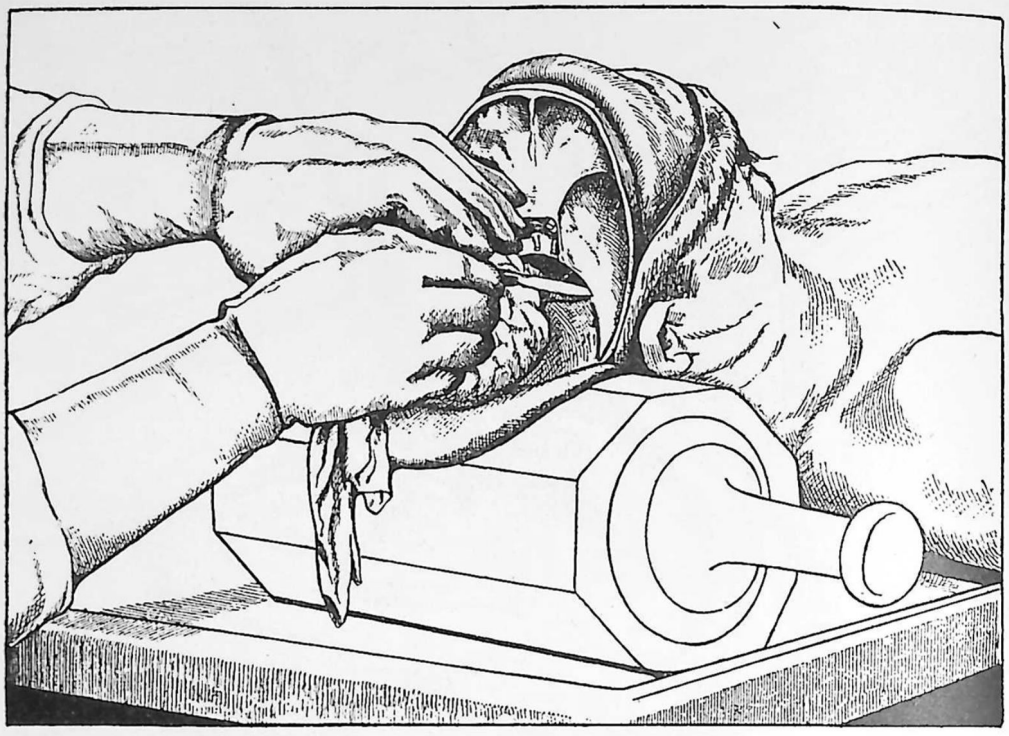

FIG. 100.— Ablación del encéfalo. Corte de la tienda del cerebelo a la derecha

cuerpo pituitario, el cual, sin embargo, a menudo se rompe por sí mismo, pues es bastante delgado (véase más adelante).

Se corta después, primero a la izquierda, luego a la derecha, el subsiguiente III par nervioso (motor ocular comun) a ras de su agujero de entrada en el cráneo.

Se ofrece ahora al corte la tienda del cerebelo.

En este momento, los dedos que atraían hacia atrás los lóbulos frontales se retiran; se levanta el lóbulo temporal izquierdo del fondo de la fosa cerebral media correspondiente y luego el lóbulo temporal derecho de la fosa temporal derecha. Se toma en el hueco de la mano izquierda el cerebro para sostenerlo, cuando, cortada la tienda, toda la masa encefálica vendrá a caer hacia atrás. Si no se opera así, se corre el riesgo de que se rompan los pedúnculos cerebrales, peligro especialmente fácil en los cerebros blandos, edematosos y en los de los cadáveres que no se hallan en buen estado de conservación.

Para cortar la tienda del cerebelo con el cuchillo pequeño, sostenido como una pluma de escribir, se corta la inserción de la tienda en la apófisis clinoides posterior izquierda. El mango se sostiene oblicuamente de atrás adelante; el filo hacia arriba (fig. 99). Rasando la superficie póstero-interna del peñasco y ejecutando pequeños movimientos de arriba abajo, se corta la membrana a lo largo del borde posterior del temporal.

En tanto, la mano izquierda comunica un ligero movimiento de torsión sobre su eje transversal al encéfalo, para alejar cuanto sea posible el lóbulo temporal del peñasco. Hecho esto, se repite el mismo corte a la derecha, dislocando luego la masa encefálica a la izquierda (fig. 100).

Sosteniendo bien ahora con la mano izquierda cerebro, cerebelo y bulbo, se cortan a derecha e izquierda los otros pares nerviosos a su entrada en la base del cráneo.

El IV par (patético), que es el más delgado de todos, se seccionó junto con la tienda. Falta cortar el V par (trigémino) con sus raíces, gruesa o sensitiva y delgada o motora; hacia la línea media se corta el VI par (motor ocular externo); luego el conjunto formado por el VII y VIII (facial y auditivo); se cortan luego el IX, el X y el XI (glosofaríngeo, neumogástrico y espinal), que se encuentran unidos y entran en el cráneo más abajo y fuera del grupo precedente, y por fin se corta el hipogloso mayor o XII par, inferior e interno respecto a los últimos nervios citados (figs. 101 y 102).

Sosteniendo en el hueco de la mano izquierda el encéfalo e introducida la hoja del cuchillo pequeño en el hueco vertebral con el filo hacia abajo y algo afuera, se cortan primero a la izquierda y luego a la derecha la arteria vertebral, las raíces medulares del espinal y la primera y segunda raíces espinales; se engancha con el índice o con el medio derecho el muñón de la medula, y apoyándose en los dos hemisferios cerebrales, se ejercen tracciones hacia atrás y abajo, de modo que el encéfalo gire algo sobre su eje transverso y el cerebelo sea, por decirlo así, luxado de la cavidad formada por la tienda y la base del cráneo. La gran hoz del cerebro sale de la porción posterior de la sutura interhemisférica.

En este momento el encéfalo, que no conserva ya ninguna adherencia, queda libre en la mano izquierda del operador, quien aplica ligeramente la palma de la mano derecha sobre la base encefálica y transporta la masa a la mesita para un examen ulterior (fig. 103).

Si previamente no se hubiese extraído la medula espinal, se cortan a uno y otro lado los dos primeros pares de nervios espinales, se introduce lo más profundamente posible en la cavidad vertebral el cuchillo a la izquierda de la medula, y con un corte limpio que se profundiza hasta el hueso, se corta completamente la medula de izquierda a derecha. Se deja

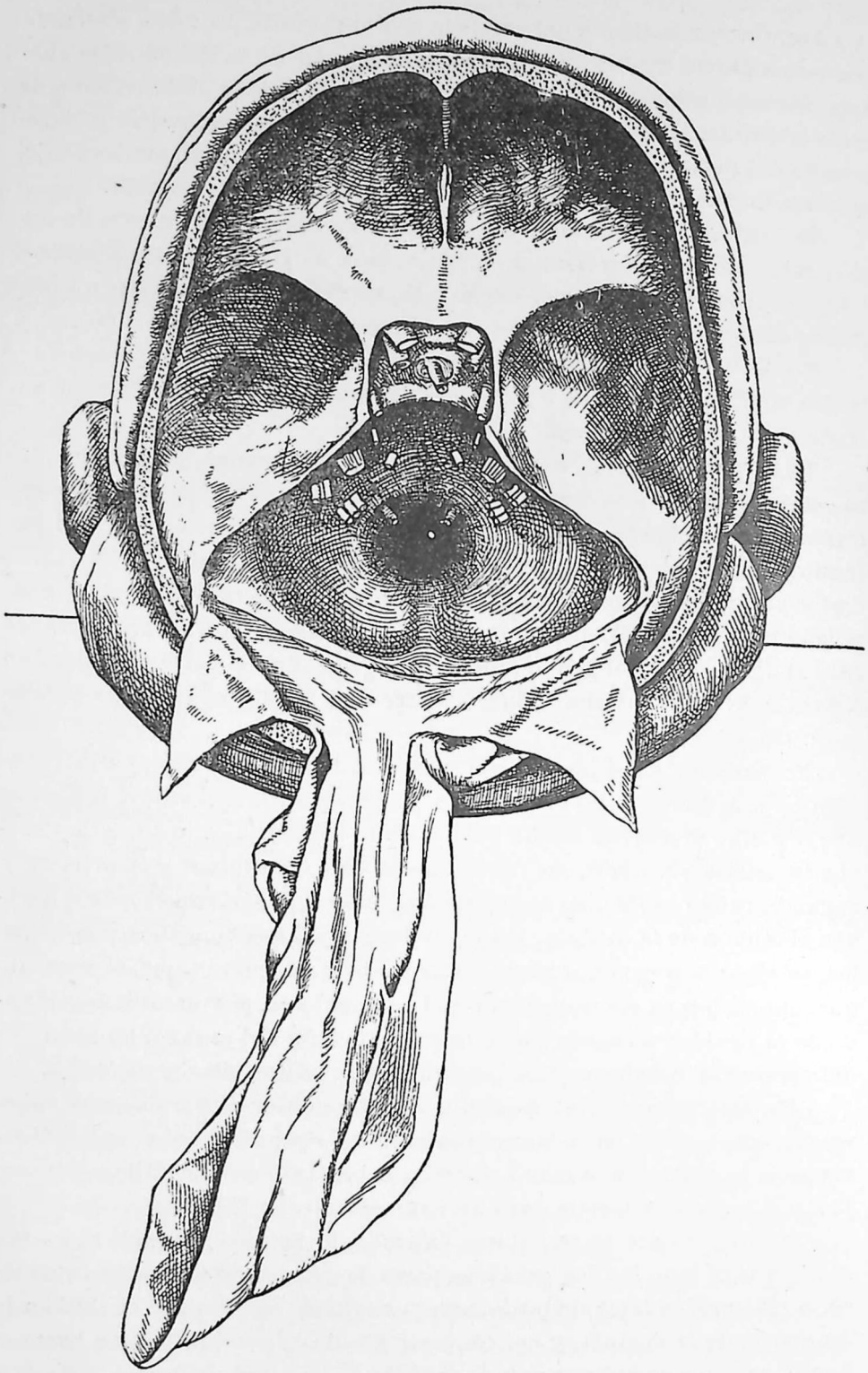

FIG. 101.— Demostración de los nervios cerebrales a su ingreso en el cráneo

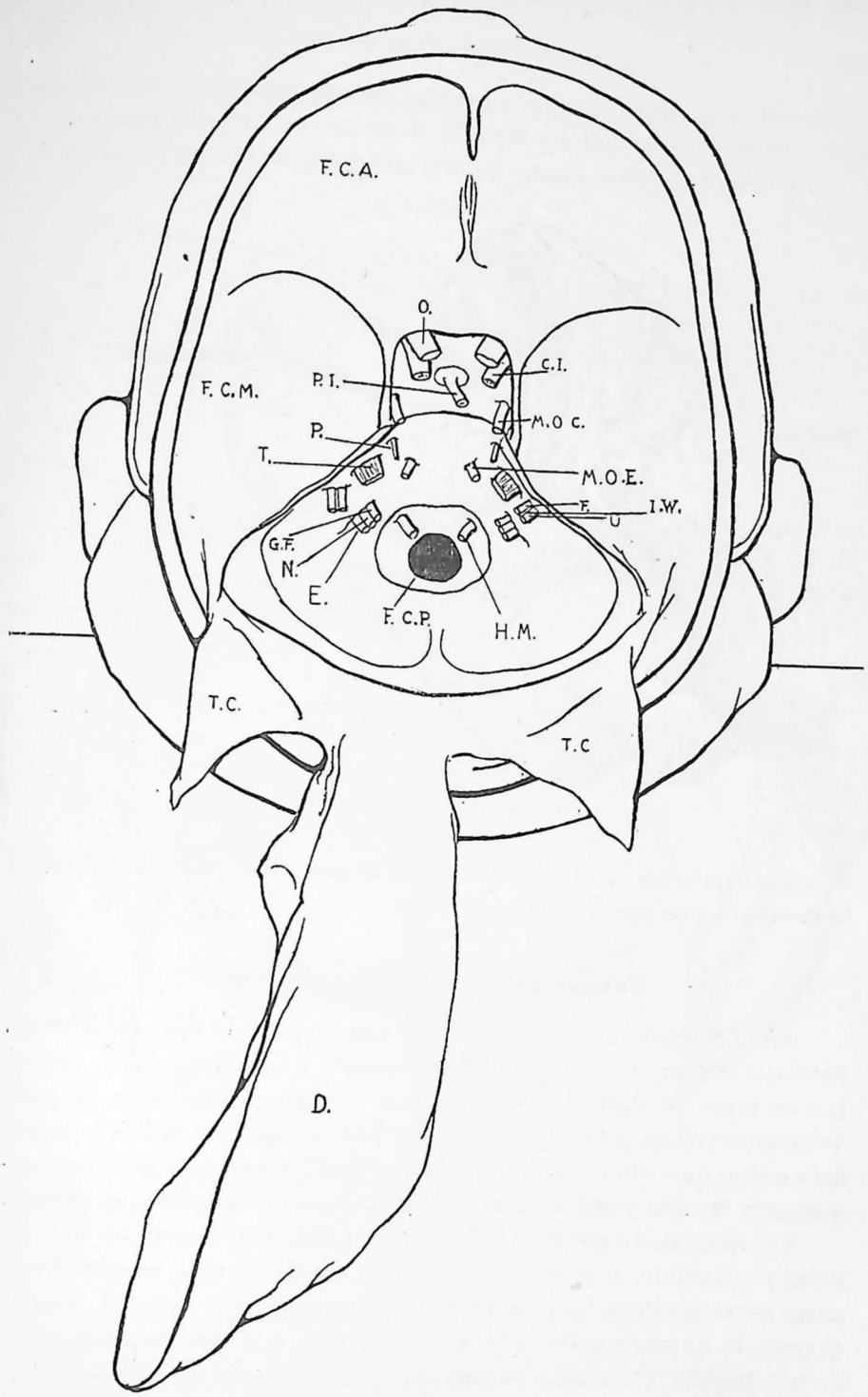

FIG. 102.— Indicaciones de las partes de la figura precedente.

C. I., carótida interna. — *D.*, duramadre. — *F.*, facial. — *F. C. M.*, fosa cerebral media. — *F. C. P.*, fosa cerebral posterior. — *G. F.*, glosofaríngeo. — *H. M.*, hipogloso mayor. — *I. W.*, intermedio de Wrisberg. — *O.*, óptico. — *M. O. C.*, motor ocular común. — *M. O. E.*, motor ocular externo. — *P.*, patético. — *P. I.*, pedúnculo de la hipófisis. — *E.*, espinal. — *T.*, trigémino. — *T. C.*, tienda del cerebelo dividida en dos segmentos. — *A.*, auditivo

el cuchillo y se introducen en la cavidad, inferiormente a la sección que acaba de hacerse, el índice y el medio derechos, doblados en gancho.

La masa encefálica queda de este modo depositada en la palma de

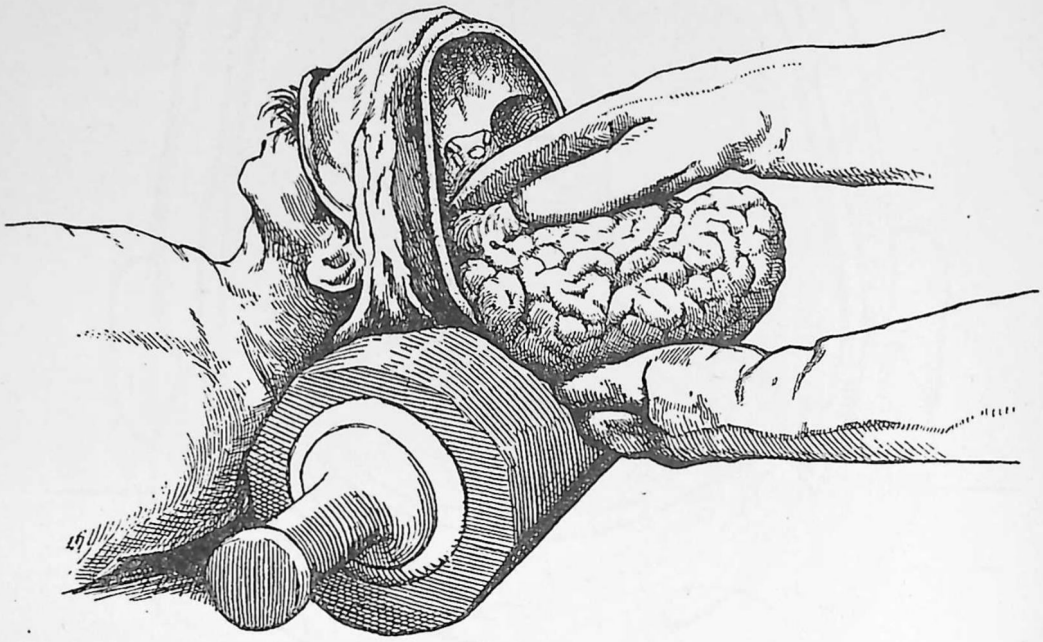

FIG. 103.— Extracción del encéfalo

la mano izquierda; con las precauciones dichas antes se la coloca sobre la mesita de vísceras, con la base abajo.

Examen del cráneo. Senos venosos

Antes de examinar el encéfalo hay que observar la base del cráneo. Para ello el operador se coloca delante de ésta y con una pequeña esponja o un tapón de algodón envuelto en un pedazo de gasa o con un paño delgado se enjuga perfectamente la cavidad craneal. Se distiende la hoz del cerebro que está adherida a la concavidad de las meninges y se examina con la vista y con el tacto. Luego se observan las partes de la base.

Conviene ahora abrir los senos venosos (fig. 104) y estudiar sus paredes y contenido. Con el cuchillo que ha servido para la sección de los pares nerviosos de la base, se abren los senos, operando primero, cuando se trata de los senos pares, a la izquierda, luego a la derecha, comenzando por delante. El cuchillo se coge como una pluma de escribir.

La sucesión de los cortes es, por consiguiente, como sigue:

El seno cavernoso, el petroso superior, el lateral hasta llegar al extremo posterior del seno longitudinal superior; el petroso inferior, co-

menzando la sección inmediatamente detrás de la apófisis clinoides

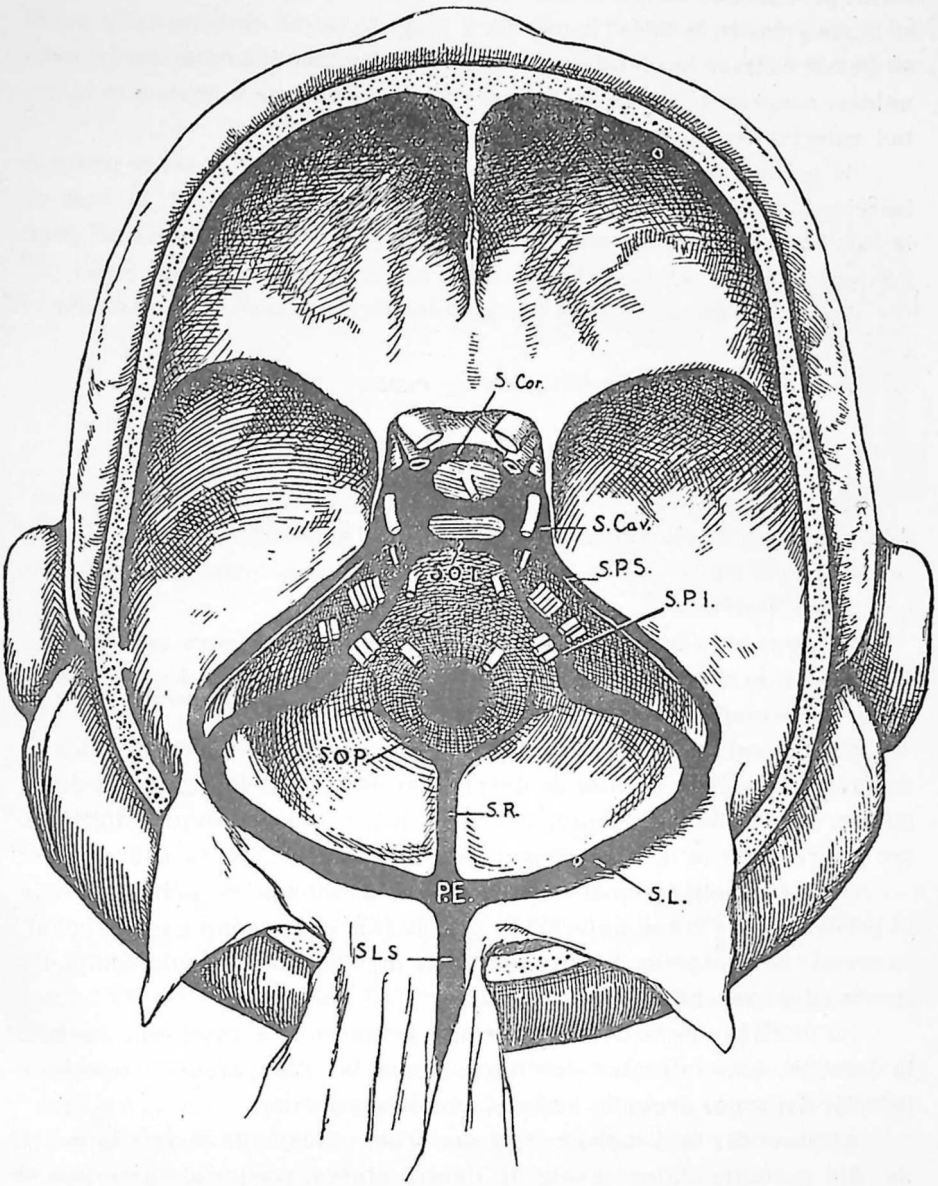

FIG. 104.— Senos venosos de la base del cráneo (semiesquemática)

S. Cav., seno cavernoso. — *S. Cor.*, seno coronario. — *S. L.*, seno lateral. — *S. L. S.*, seno longitudinal superior. — *S. O. P.*, seno occipital posterior. — *S. O. T.*, seno occipital transversal. — *S. P. I.*, seno petroso inferior. — *S. P. S.*, seno petroso superior. — *S. R.*, seno recto. — *P. E.*, prensa de Herófilo.

posterior. Naturalmente se secciona la tienda del cerebelo, que al seguir el curso del petroso inferior, viene a ponerse bajo el filo del cuchillo. Lue-

go se incinde el seno coronario en todo el rededor de la glándula pituitaria, procurando dirigir el filo contra el hueso para no herir la glándula; se corta primero la mitad izquierda y luego la mitad derecha del seno. Si se quiere extraer la glándula junto con la lámina cuadrilátera del esfenoides, como es de aconsejar (véase antes), se incinde únicamente la mitad anterior del seno coronario.

Se reúnen después los dos puntos del comienzo de los senos petrosos inferiores abriendo el seno occipital transverso que pasa por la base de la lámina cuadrilátera y por detrás de ésta; y finalmente, detrás del gran agujero occipital, en la cresta occipital interna, se abre el seno recto.

Alejando con las pinzas las paredes de cada seno, no se estudia el contenido.

Se procede ahora a la extracción y examen de la hipófisis

Cuerpo pituitario o hipófisis cerebral

Es uno de los órganos cuya ablación impone mayor cuidado y cautela, tanto por su situación en el fondo de la silla turca, lo que dificulta su extracción sin lesionarla, como por su estructura histológica delicada que puede destruirse por manipulaciones groseras.

En rigor se podría extraer junto con el encéfalo, pero esto es muy difícil a causa del pedúnculo de la glándula, que, aun en los cadáveres mejor conservados, se rompe a la más ligera tracción.

En general, por lo tanto, es preferible hacer su ablación después de extraído el encéfalo y antes de desprender de la base del cráneo la duramadre. El método que aconsejo como el mejor, ora por su practibilidad, ora por respetar la integridad anatómica de la hipófisis, es el siguiente:

Con un cuchillo pequeño, recto, de punta redonda, se incinde en toda la periferia de la mitad anterior de la glándula el seno coronario, el cual, excavado en el espesor de la tienda de la hipófisis, la circunda completamente como un anillo venoso (fig. 105).

La incisión, hecha de un solo trazo, primero a la izquierda, luego a la derecha, debe interesar simultáneamente las dos paredes, superior e inferior del seno, llegando hasta el hueso subyacente.

Al practicar esta incisión, hay que tener cuidado de dirigir la punta del filo cortante oblicuamente de dentro afuera, porque si se tuviera el cuchillo perpendicularmente o, lo que sería peor, oblicuamente hacia dentro, se dañaría la glándula, la cual está encajada en la silla turca de modo que sus bordes están cubiertos por las apófisis clinoides.

Así se ha incindido la semicircunferencia anterior de la tienda de la hipófisis. Hecho esto, si no se ha practicado antes durante el examen de los senos de la base craneal, se incinde en todo su espesor la duramadre en

la base de la lámina cuadrilátera del esfenoides, abriendo el seno occipital transverso con un corte transversal que llegue hasta el hueso. Luego, se pone el filo de un escoplo pequeño y cortante sobre la incisión hecha hace poco, apoyando el mango del escoplo en el contorno poste-

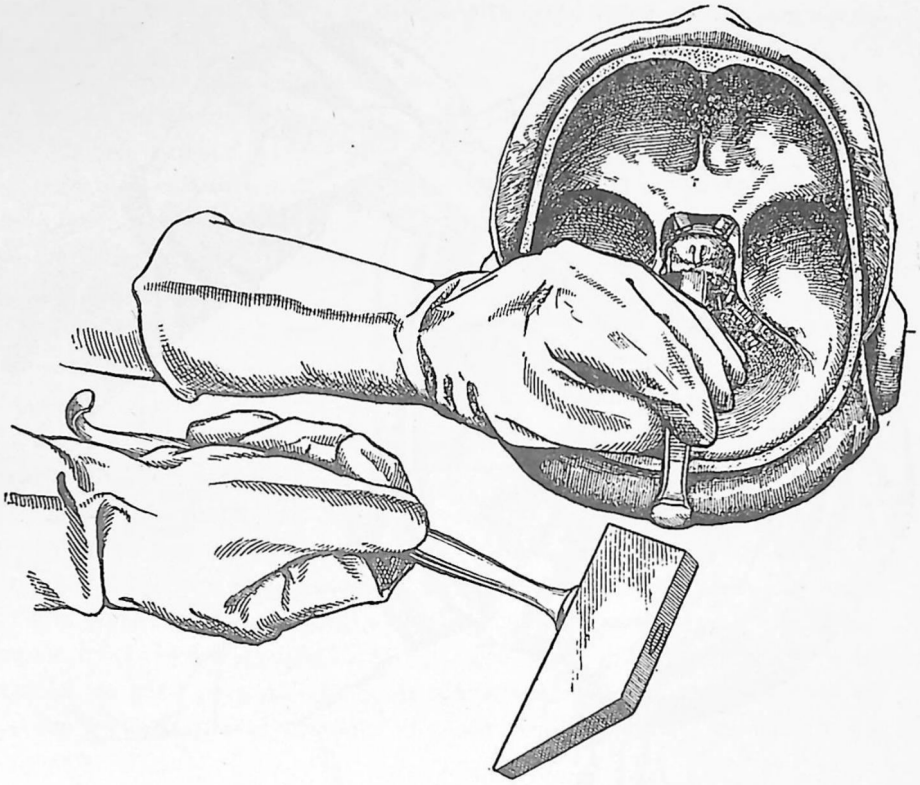

FIG. 105.— Extracción de la hipófisis cerebral. Se han incindido la mitad anterior del seno coronario y los senos cavernosos. Con el escoplo colocado a nivel del seno occipital transverso, que también se ha abierto, se rompe en su base la lámina cuadrilátera del esfenoides.

rior de la línea de sección del cráneo. Con un par de golpes ligeros de martillo se rompe en su base la lámina cuadrilátera (fig. 105).

El corte se hace con el escoplo apoyado en la línea de sección occipital, para llegar, en el interior de la silla, sobre su superficie inferior, porque si se va más abajo, se llega al seno esfenoidal y la operación no da resultados.

Si posteriormente la sección del cráneo se hizo por la protuberancia occipital externa, de ordinario no se yerra el golpe apoyando en el corte el mango del escoplo; pero si la sección se hizo por encima de la supradicha protuberancia, apoyando el escoplo sobre el hueso, el instrumento llega directa y oblicuamente hacia abajo, y, por consiguiente, se llega al antedicho seno esfenoidal.

Luego, empleando la mano izquierda, se muerde con las pinzas de dientes la superficie de sección de la tienda de la hipófisis, inmediatamente

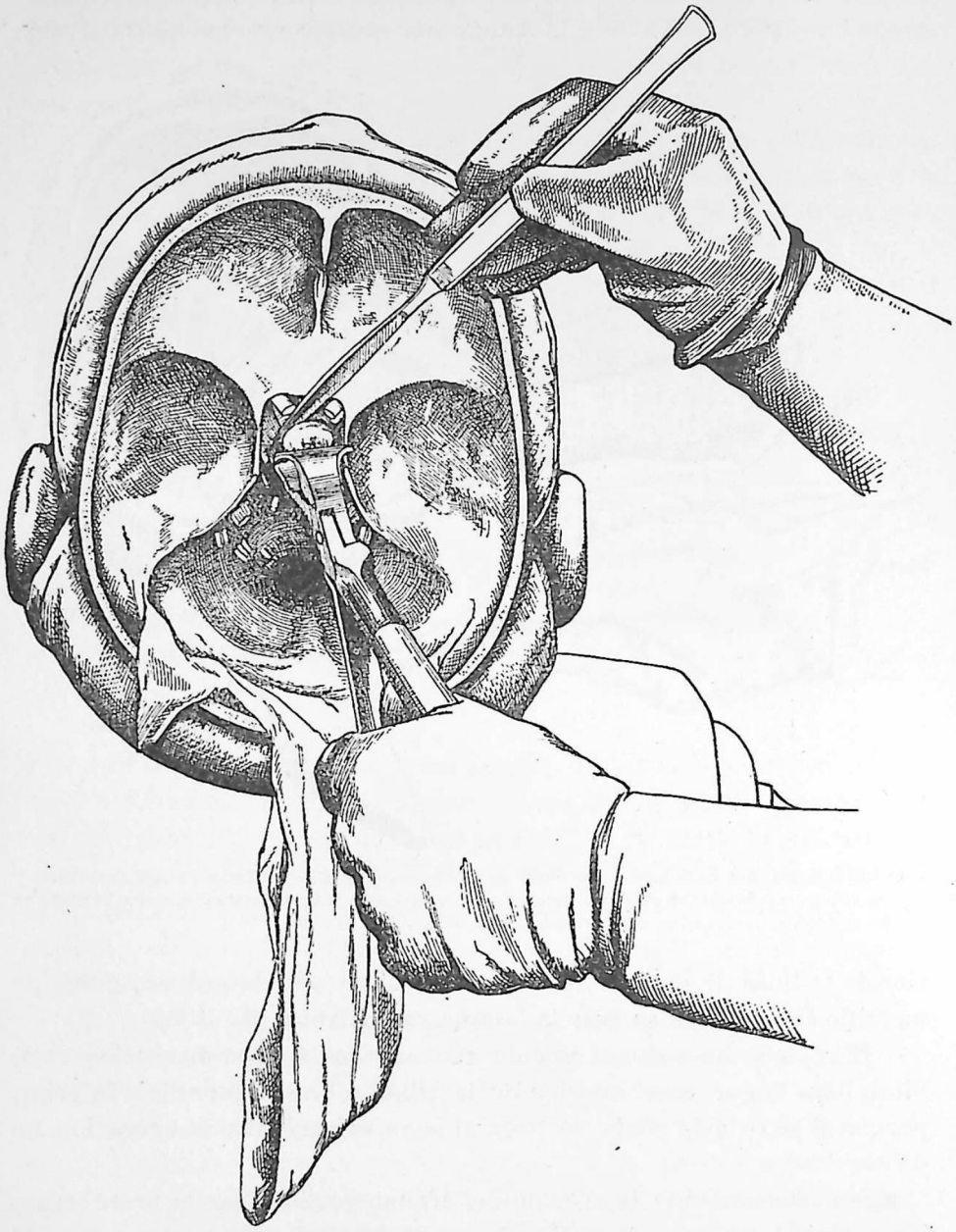

FIG. 106.—Cogida la lámina cuadrilátera del esfenoides con la pinza de huesos, se luxa hacia atrás, mientras que se desliza por debajo de la hipófisis un cuchillo pequeño

por detrás de la apófisis clinoides anterior, y se tira hacia arriba con cautela. Entretanto, el mismo cuchillo que ha servido para incindir el

seno coronario se desliza por encima de la duramadre, inferiormente a la glándula, y se la libera hasta la lámina cuadrilátera del esfenoides, a cuyo nivel se detiene. Entonces, tomando el extremo libre de la lámina cuadrilátera con las pinzas de hueso (véase fig. 34), se luxa atrayéndose hacia sí (véase fig. 106). La glándula pituitaria sigue con la lámina supradicha.

En los fetos y en los niños pequeños la lámina cuadrilátera, todavía en estado cartilaginoso, se corta con el cuchillo.

En este punto conviene dejar aparte por un momento la hipófisis, y si se sospechan lesiones de los huesos de la base, se liberan de la duramadre; esto para no tener que volver a examinar de nuevo la caja craneal.

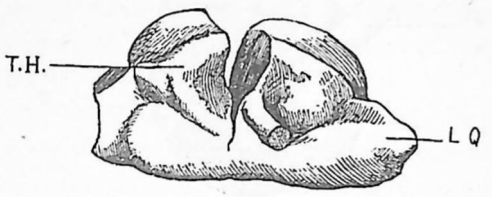

FIG. 107.— Hipófisis cerebral, seccionada, adherente a la lámina cuadrilátera del esfenoides (aumentada)

L. Q., lámina cuadrilátera.—*T. H.*, tienda de la hipófisis.

Para arrancar la duramadre se emplean las mismas pinzas de hueso con la superficie de presa dentada (fig. 34). Se desprende la meninge a nivel del frontal, se coge con las pinzas y se tira de ellas fuertemente hacia atrás y abajo, primero a la derecha y luego a la izquierda. No es necesario que la membrana salga de una pieza. Se halla especialmente adherida en las suturas, y aquí podemos ayudarnos con el cuchillo. Examinado el estado de los huesos (¡precisa mucha atención para no confundir lamentablemente las suturas o los pequeños canales que contienen los vasos con fracturas!), se vuelve a la hipófisis.

Se traslada este órgano a la mesita que está encima de las piernas del cadáver, y sobre la cual se ha puesto un paño doblado varias veces; la pieza se dispone de modo que la lámina cuadrilátera esté debajo, sobre el paño. Tomada delicadamente entre el índice y el medio izquierdo, se incinde la glándula en todo su espesor, de delante atrás, pasando por el pedúnculo, y se pone a la vista, por consiguiente, su lóbulo anterior o glandular y el posterior o nervioso, bien reconocibles por el color, el volumen o la consistencia (en efecto, el anterior es más grueso que el posterior; este último es gris amarillento, mientras que el otro es rojizo). El pedúnculo corresponde exclusivamente al lóbulo posterior (véanse figuras 107 y 108).

Examinada la superficie de sección, si se quiere pesar el órgano, se le desprende de la duramadre y luego de la lámina ósea por medio de la punta de unas pequeñas tijeras, procurando particularmente no herir la superficie.

Un segundo método, también conveniente para la ablación de la hipófisis, es el siguiente: con las debidas precauciones se incinde en todo su espesor, en todo el contorno de la pituitaria, la tienda de la hipófisis. Luego, incindida la duramadre a nivel de la base de la lámina cuadrilátera del esfenoides, se reseca el hueso con el escoplo y el martillo ya descritos. Con unas pinzas fuertes de dientes se la luxa hacia atrás. La hipófisis permanece en su lugar. Entonces, cogida con unas pinzas de dientes de ratón la porción anterior de la tienda, se desliza por debajo de la hipófisis el cuchillo pequeño y se extrae la glándula, que se corta y examina del modo que ya se ha descrito.

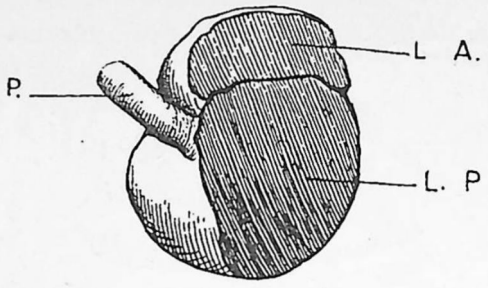

FIG. 108.— La misma glándula aislada vista en sección (aumentada)

L. A., lóbulo anterior o glandular. — *L. P.*, lóbulo posterior o nervioso. — *P.*, pedúnculo.

Si no se quiere romper la silla turca, como, por ejemplo, cuando se deba conservar la integridad del cráneo, se puede operar así: se hace el corte de la tienda de la hipófisis completamente circular, siempre con las precauciones descritas antes para no lesionar la glándula subyacente. Luego, con unas pinzas de dientes se toma la porción anterior de la tienda incindida y se levanta ésta y la misma glándula.

Luego se pasa por debajo de la pituitaria, con todas las precauciones, el cuchillo descrito antes, teniendo cuidado de dirigir el filo cortante oblicuamente hacia el hueso. Con paciencia, una vez liberada la hipófisis, se la extrae tirando de ella hacia arriba; pero es evidente que estando encajada dentro de la cavidad de la silla, no es posible extraerla sino a costas de su integridad. El tejido de sus lóbulos se comprime y se deforma su estructura histológica, aun en los cadáveres frescos; y si el cadáver no es así, el cuerpo pituitario acaba por deshacerse. De suerte que nunca es aconsejable llevar a la práctica dicho método, el cual resulta casi imposible cuando las apófisis clinoides, anteriores o posteriores, se han aproximado hacia la línea media por existir malformación congénita de la silla turca.

En cambio, con el primer método propuesto se logran estas ventajas: la integridad de la glándula es respetada al máximo, porque se toca lo menos posible; la lámina cuadrilátera que le queda adherida le sirve de plano resistente para practicar el corte a través del delicado tejido glandular; queriendo conservarla y fijarla en totalidad, después de hecha la incisión ánteroposterior, se puede sumergir tal como está en el líqui-

do fijador para liberarla de la meninge y luego del hueso después de su induración.

Examen exterior del encéfalo

El encéfalo yace sobre la mesita con la base abajo y los lóbulos posteriores ante el disector. Entre la mesita y el encéfalo se ha colocado un ancho paño, plegado en varios dobles.

Se completa el examen de la piamadre y de la superficie exterior, ya comenzado cuando la masa encefálica estaba en su sitio todavía. Luego, con delicadeza, se separan los bordes de la cisura interhemisférica; se pasa el índice por dentro de la misma, de delante atrás, se pone al descubierto la superficie superior del cuerpo calloso y se observa.

Para observar luego la base encefálica, se da vuelta al encéfalo. Para esto, para no moverlo con las manos porque el tejido podría alterarse con la presión de los dedos, se coge con la mano derecha el borde derecho del paño en el que descansa el encéfalo y al mismo tiempo se pone la mano izquierda sobre la bóveda cerebral. Luego, tirando del paño hacia arriba, se da la vuelta a la víscera, acompañando el movimiento con la mano izquierda; cuando toda la convexidad está hacia abajo, se retira la mano izquierda.

Dando una ojeada general a la base, se pasa el índice derecho por la cisura interhemisférica junto a la rodilla del cuerpo calloso y se pone éste al descubierto hasta el quiasma óptico. Esto sirve, además de formarse una idea del estado de las partes que se ponen al descubierto, como preparación del corte para dividir los dos hemisferios. Se observa entonces el estado de las arterias que forman el polígono de Willis y se examina no sólo con la vista, sino también con el tacto, para comprobar la rigidez de las paredes arteriales.

Se continúa la observación por el tronco basilar y las arterias vertebrales. Al mismo tiempo que las arterias, se estudian las emergencias de los nervios craneales (figs. 109 y 110).

Se presta luego atención a las arterias meníngeas medias o silvianas. Para ponerlas al descubierto, se levanta delicadamente con los cuatro últimos dedos de la mano izquierda el lóbulo temporal izquierdo y con la punta del dedo índice derecho se procura destruir el puente de la piamadre que va del lóbulo orbitario al temporal. Si no se logra esto con el dedo, se emplean un par de tijeras delgadas y unas pinzas pequeñas, dando pequeños golpes a las meninges, y después se continúa con la punta del dedo o con la punta de las tijeras cerradas. Se observa luego la silviana desde su origen en la carótida interna hasta sus ramificaciones

terminales; además, se estudia la superficie externa de la ínsula de Reil (véase fig. 111).

Se procura observar la silviana y sus ramas también con luz oblicua

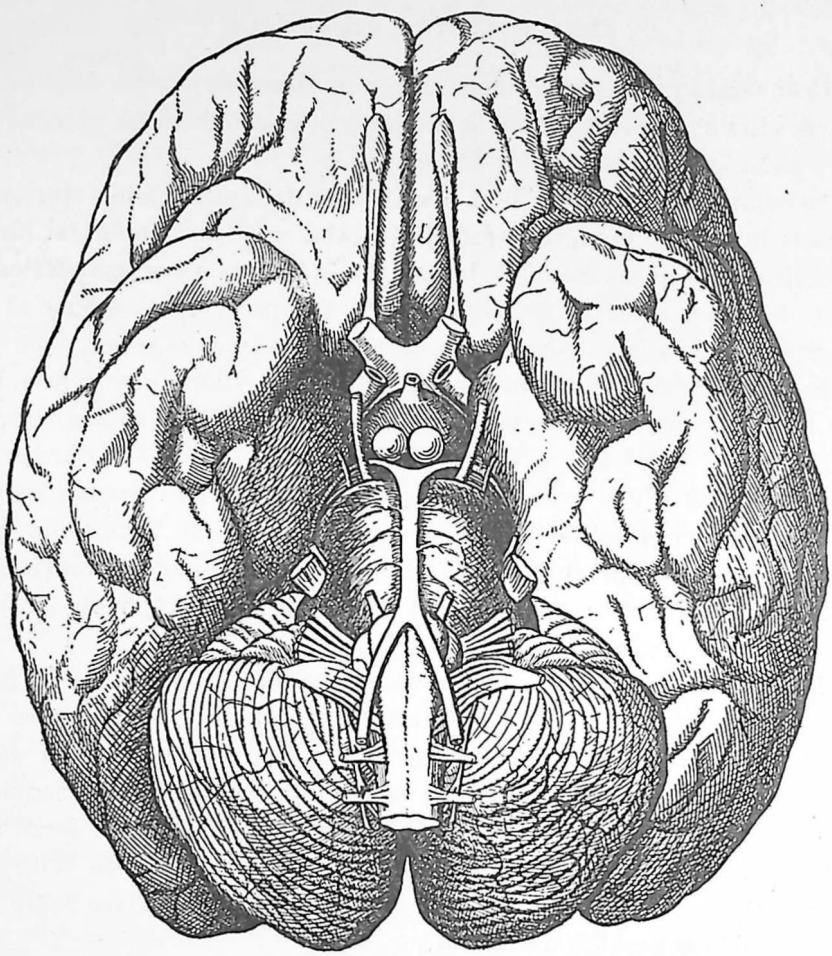

FIG. 109.— Base del encéfalo

para poder sorprender los diminutos tubérculos que pueden existir alrededor de la misma.

Hecho esto, primero a la izquierda, luego a la derecha, según la costumbre, se observan el puente, el bulbo y la porción de medula que se ha extraído con el encéfalo.

En este momento se puede practicar el despliegue de las meninges pías cerebrales.

De ordinario, las meninges pías se examinan solamente por transparencia y se dejan *in situ*, procediéndose, después del corte de los pedúnculos cerebrales, a los cortes del encéfalo. Pero hay casos en los cua-

les conviene librar el cerebro de su envoltura pial. Para ello se pone el encéfalo con la base hacia abajo y con el polo posterior a la derecha del

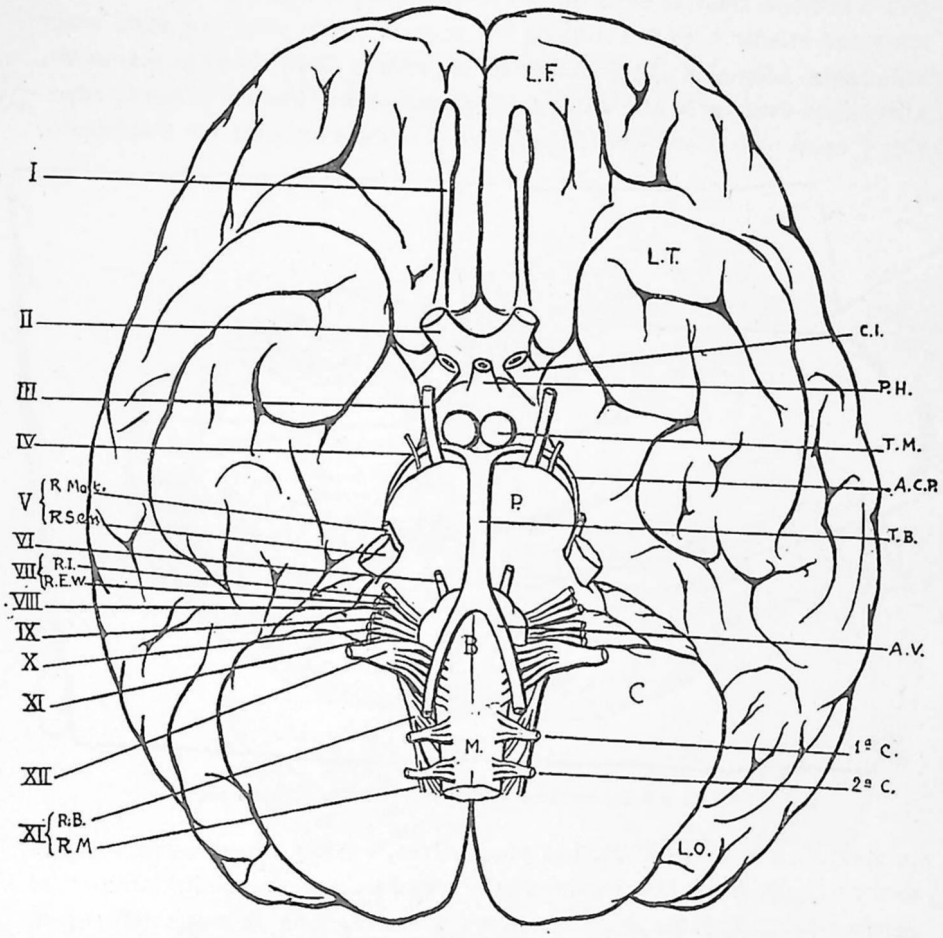

FIG. 110.— Base del encéfalo

Indicaciones de las partes de la figura precedente

A. C. P., arteria cerebral posterior. — *A. V.*, arteria vertebral. — *B.*, bulbo. — *C.*, cerebelo. — *C. I.*, carótida interna.— *L. F.*, lóbulo frontal. — *L. O.*, lóbulo occipital. — *L. T.*, lóbulo temporal. — *M.*, medula espinal. — *P.*, protuberancia anular. — *P. H.*, pedúnculo de la hipófisis.— *R. B.*, raíz bulbar del espinal. — *R. E. W.*, raíz externa del facial o intermediario de Wrisberg. — *R. I.*, raíz motora del facial. — *R. M.*, raíz medular del espinal. — *R. Mot.*, raíz motora del trigémino. — *R. S.*, raíz sensitiva del trigémino. — *T. B.*, tronco bacilar. — *T. M.*, tubérculo mamilar. — *I*, nervio olfatorio. — *II*, nervio óptico. — *III*, nervio motor ocular común. — *IV*, nervio patético. — *V*, nervio trigémino. — *VI*, nervio motor ocular externo. — *VII*, nervio facial. — *VIII*, nervio auditivo. — *1.ª C.*, primera raíz cervical. — *IX*, nervio glosofaríngeo. — *2.ª C.*, segunda raíz cervical. — *X*, nervio vago o neumogástrico. — *XI*, nervio espinal. — *XII*, nervio hipogloso mayor.

observador; luego, con unas pinzas anatómicas (no de dientes) se coge la arteria del cuerpo calloso del hemisferio izquierdo y se levanta; delicadamente se pasan por debajo los dos índices plegados en gancho, mientras que las palmas de las manos están vueltas hasta la convexidad del lóbulo (fig. 112). Recurriendo por debajo de la arteria y progresivamente

por debajo de la porción de la píamadre que reviste la superficie interna del hemisferio y tirándola hacia arriba, se libera de ella la cara hemisférica interna. Cuando se ha desenvuelto cierta porción de las membranas, conviene añadir a los dos índices los medios y los anulares para tener más presa. Llegados al polo anterior, se procura liberarlo de la píamadre, atrayendo ésta hacia adelante. Análogamente se obra en el borde superior y en el polo posterior. Llegados así a la cara externa del hemisferio,

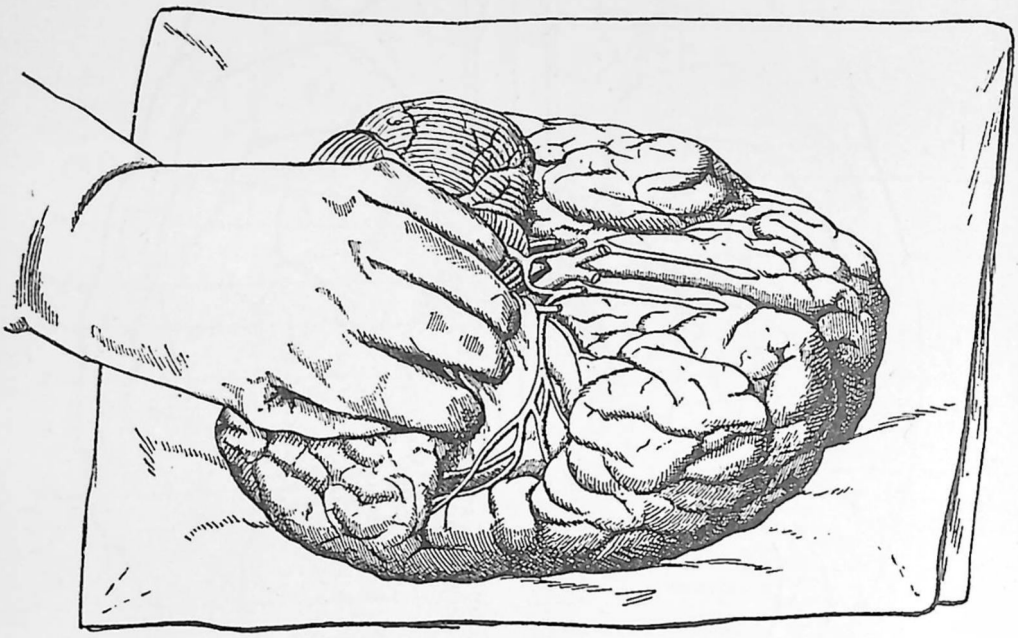

FIG. 111.— Demostración de la arteria cerebral media o silviana

la maniobra es más difícil. Las píasmadres, vueltas al revés, son sostenidas y estiradas con la mano izquierda, cuyo pulgar empuja ligeramente el cerebro por debajo de las membranas, mientras que la mano derecha se apoya en las circunvoluciones denudadas para extraer más fácilmente las prolongaciones piales que se introducen entre las circunvoluciones.

Si el encéfalo está muy tenso, conviene cortar la píamadre de modo que se obtengan tres colgajos por cada hemisferio, haciendo con las tijeras en la arteria del cuerpo calloso, de abajo arriba, un corte junto al lóbulo frontal y otro en el occipital. Si las membranas se rompen, es necesario continuar la operación cogiendo una arteria que es el punto más resistente, extrayéndola por una cisura. Para liberar el cerebelo, la protuberancia, el bulbo y el segmento de la medula de las píasmadres, se deben desenrollar las meninges de delante atrás para extraer sus prolongaciones, que se introducen en las cisuras del cerebelo que tienen dirección de delante atrás y de abajo arriba.

Las membranas pías se desenvuelven mucho mejor haciendo la ope-

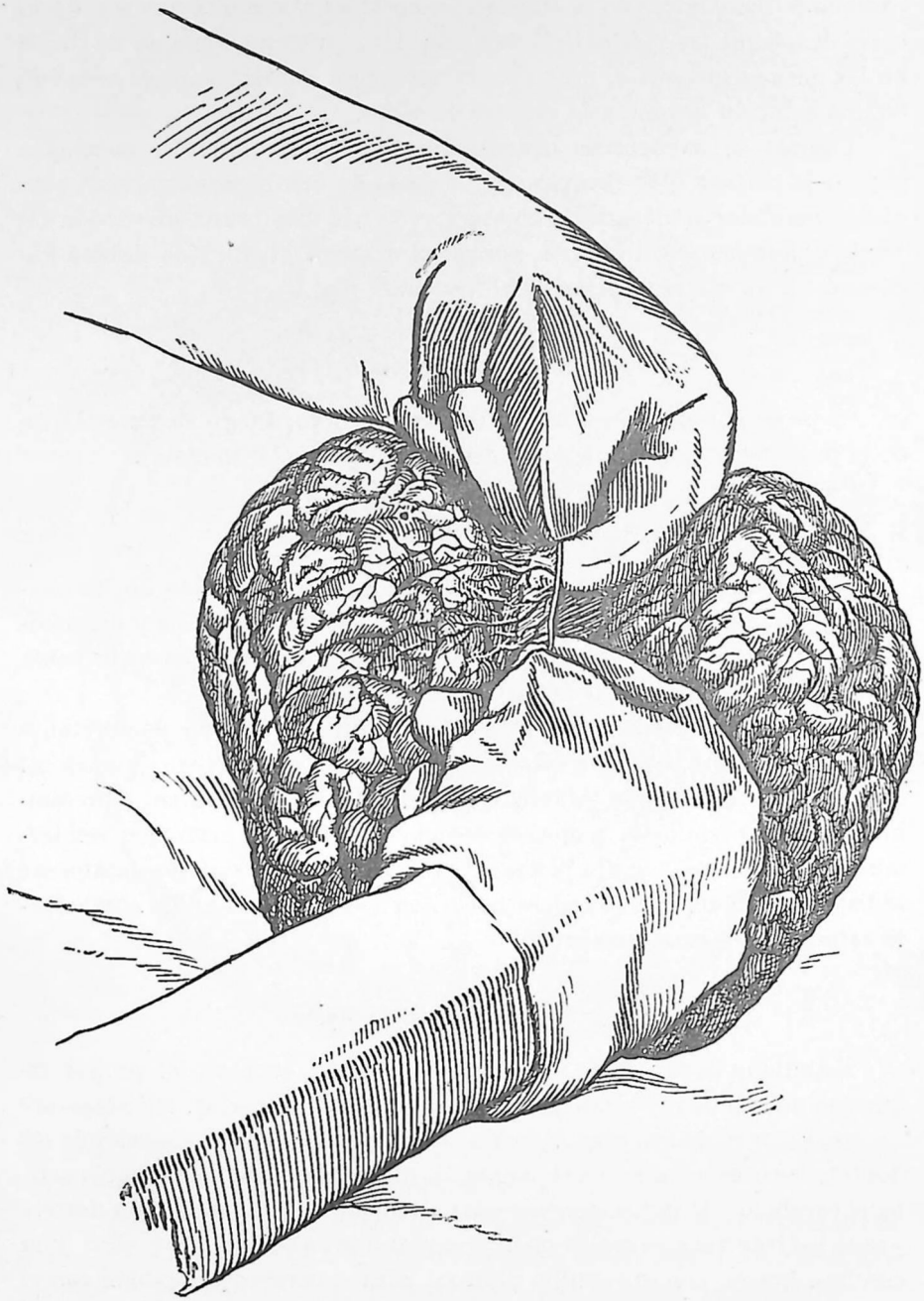

FIG. 112.— Despliegues de las meninges pías encefálicas

ración con el encéfalo sumergido en un recipiente de agua, siempre que

no haya contraindicación para ello. Así pues, cuando sea preciso hacer exámenes histológicos de la substancia nerviosa y siempre que sea necesario desplegar las pías debajo de un líquido, conviene, como se ha dicho en las normas generales, practicar la operación sumergiendo el encéfalo en una solución isotónica de cloruro de sodio.

Cuando se encuentran dificultades para desprender las meninges pías de la corteza (por ejemplo, en los casos de meningoencefalitis), conviene suspender su desprendimiento y cortar la membrana alrededor del punto donde éstas se adhieren, porque el examen histológico deberá hacerse sobre la corteza provista del involucro pial.

Secciones del encéfalo (1)

Se procede ante todo a los cortes del cerebro; luego se practicarán en la protuberancia, cerebelo, bulbo y medula (romboencéfalo).

Cerebro

El cerebro está compuesto de numerosas partes, algunas de las cuales deben examinarse con cuidado particular según los casos y especialmente cuando se trata del cadáver de un individuo que en vida había presentado fenómenos dependientes del mismo.

Por consiguiente, no es posible aceptar un solo método de secciones para todos los casos; y por esto a la descripción del método, que en mi opinión es el más simple y fácil, no solamente por su técnica, sino también porque permite la mejor reconstrucción de las partes una vez terminados los cortes, seguirá la descripción de otros que son absolutamente indispensables cuando se quiera hacer, en casos determinados, un exacto estudio de la masa cerebral.

1. — Método de Flechsig-Marie

Estudiada la superficie inferior del cerebelo, se pone el pulgar izquierdo debajo de él, junto al vermis cerebeloso superior, mientras que los otros cuatro dedos, algo abiertos, se apoyan en la cara superior de los dos lóbulos cerebelosos y en el puente. Se disloca delicadamente hacia arriba el cerebelo y el índice derecho pasa alrededor de los pedúnculos destruyendo los frágiles puentes de meninges pías que se hallan entre ellos y el cerebro. Luego, con el cuchillo especial para el cerebro o también con el

(1) Las figuras 113, 115, 116, 117, 118, 119, 120, 121, 122 y las 125, 127 y 128 indican las diversas partes del encéfalo Se han hecho con objeto de orientar al disector sobre el asiento exacto de lesiones eventuales encefálicas.

cuchillo de vísceras empuñado con toda la mano, se seccionan de un corte limpio los pedúnculos cerebrales (fig. 114) para desprender el cerebelo y la protuberancia anular del resto de la masa encefálica.

El corte se hace de delante atrás y de derecha a izquierda; debe ser de un solo trazo, lo que es posible dada la longitud de la hoja del cuchi-

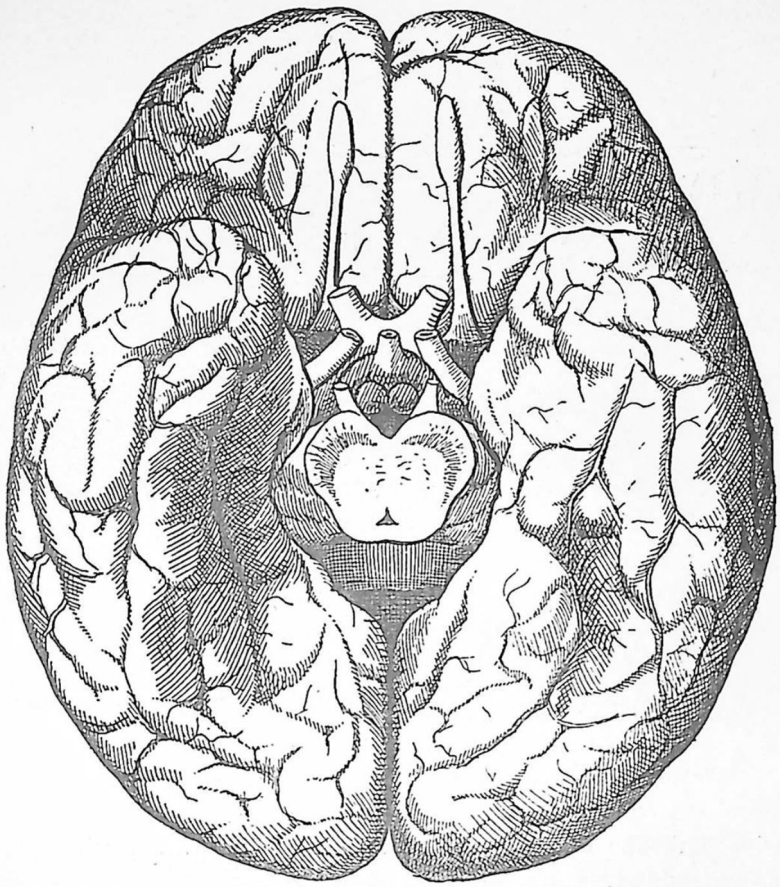

FIG. 113.— Base del cerebro después de la ablación del romboencéfalo

llo que se emplea. Basta comenzar la incisión con el extremo posterior del cuchillo para obtener buen resultado.

Es necesario atender a que la superficie del corte sea horizontal; es decir, que no quede más a la izquierda que a la derecha o viceversa una porción mayor de los pedúnculos así cortados. Además, es necesario que los cortes sean continuos sin avanzar ni retroceder el filo para que no resulten escalones en la superficie de ellos. Puesto que el corte se hace a nivel de los tubérculos cuadrigéminos posteriores, junto con el cerebelo se

han extraído la protuberancia, el bulbo y el primer segmento de medula, hasta por debajo de la segunda raíz espinal. En la superficie de sección se descubren bien el acueducto de Silvio y el *locus niger* de Soemmering.

Cortados, como se ha dicho, los pedúnculos cerebrales, se pone aparte el bloque formado por la protuberancia, el bulbo, la medula y el

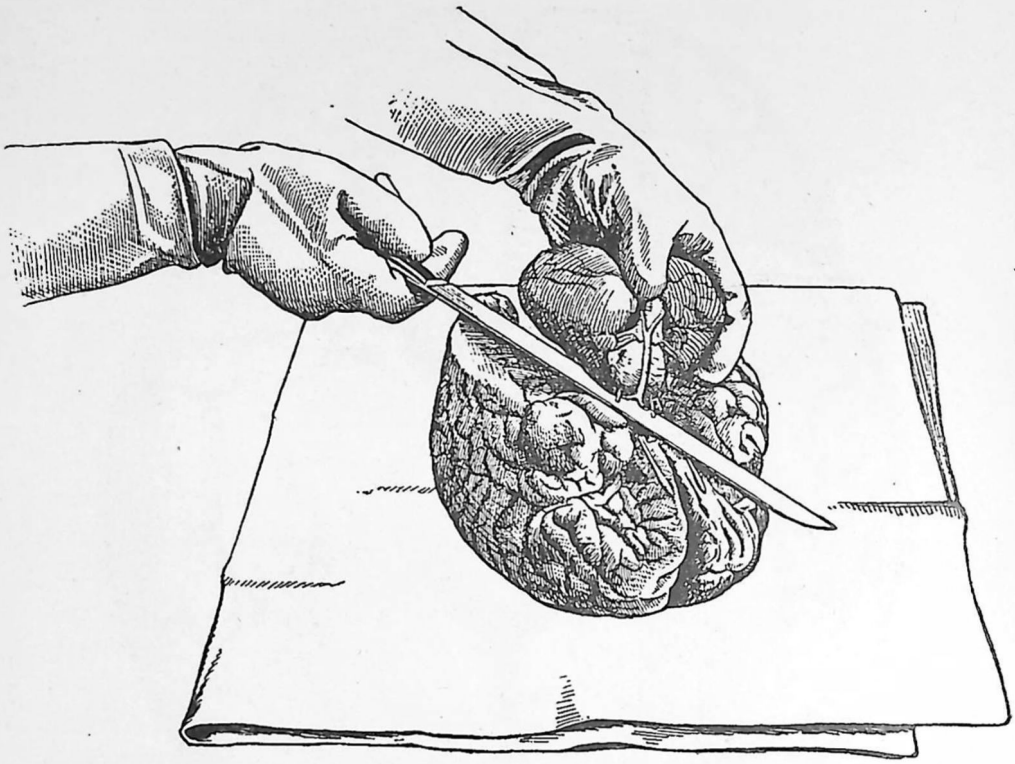

FIG. 114.—Sección del encéfalo con el método de Flechsig-Marie
Separación del romboencéfalo del cerebro. Sección de los pedúnculos cerebrales

cerebelo (romboencéfalo), que después se examinarán. El cerebro yace sobre su convexidad.

Se deben ahora separar los dos hemisferios. Se vuelve a pasar el índice izquierdo por el surco interhemisférico para poner al descubierto la rodilla del cuerpo calloso. Luego se circunda con la palma de la mano izquierda el hemisferio derecho de modo que el pulgar venga a apoyarse en la superficie inferior, mientras que los demás dedos circundan la convexidad, y se procura mantener lo más abierto posible el surco interhemisférico, sin ejercer, no obstante, sobre la masa cerebral ningún esfuerzo que pueda dañarla por la presión de los dedos.

Luego se apoya la parte posterior de la hoja del cuchillo mayor de vísceras o también la del cuchillo del encéfalo, exactamente en la línea

media del quiasma óptico, sobre la sección del pedúnculo de la pituitaria, entre los dos tubérculos mamilares y sobre la sección del acueducto de Silvio, y, teniendo el filo perfectamente vertical para no dañar las circun-

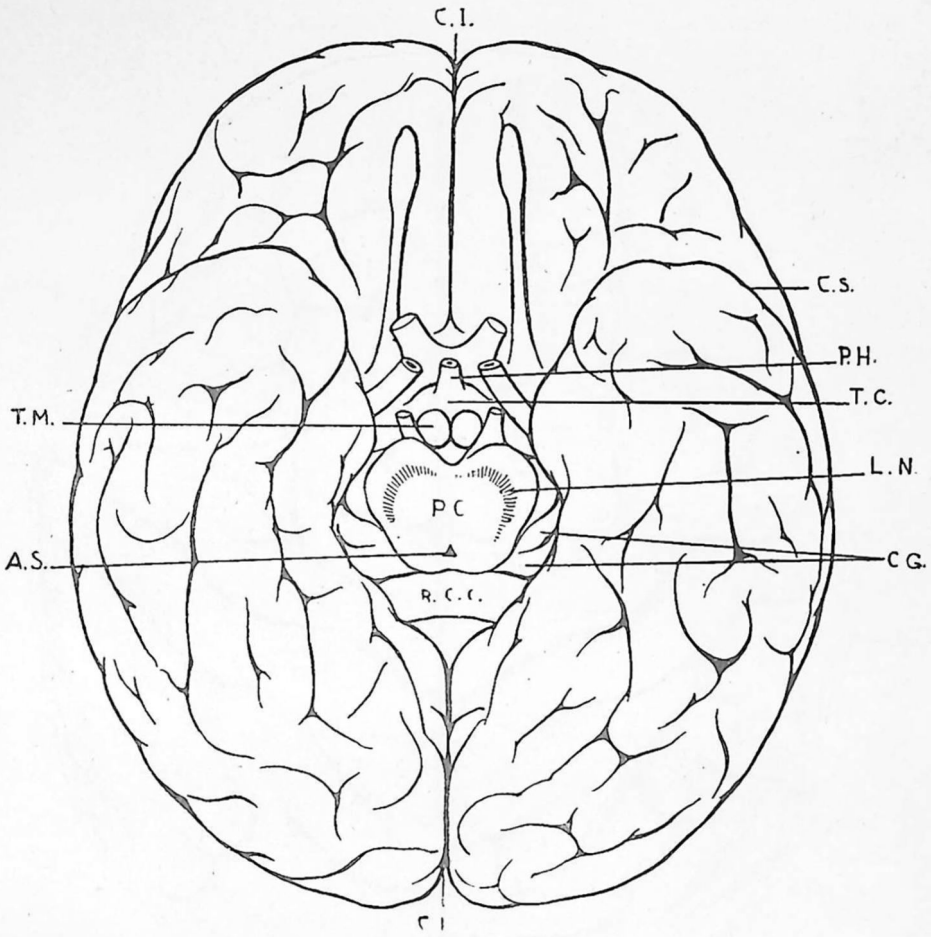

FIG 115.—Base del cerebro. Indicaciones de las partes de la figura precedente

A. S., acueducto de Silvio. — *C. G.*, cuerpos geniculados del tálamo óptico. — *L. N.*, *locus niger*. — *R. C. C.*, rodete del cuerpo calloso (esplenio). — *P. C.*, sección de los pedúnculos cerebrales. — *P. H.*, pedúnculo de la hipófisis. — *C. I.*, parte anterior de la cisura interhemisférica. — *C. I.*, parte posterior de la cisura interhemisférica. — *C. S.*, cisura de Silvio. — *T. C.*, *tuber cinereum*. — *T. M.*, tubérculo mamilar.

(Para las indicaciones de las otras partes, véase la figura 111)

voluciones de la cara interna de los hemisferios, se seccionan de delante atrás y de abajo arriba las conexiones existentes entre los hemisferios cerebrales (fig. 123); es decir, el cuerpo marginal, el quiasma óptico, el pedúnculo cerebral, la comisura blanca anterior, la comisura gris, la comisura blanca posterior, el séptum pelúcido y el cuerpo calloso. Se dejan caer los dos hemisferios sobre su cara externa y se examinan los hilios y

circunvoluciones de la cara interna. Se comprimen ligeramente para ver si sale algún líquido de los ventrículos laterales.

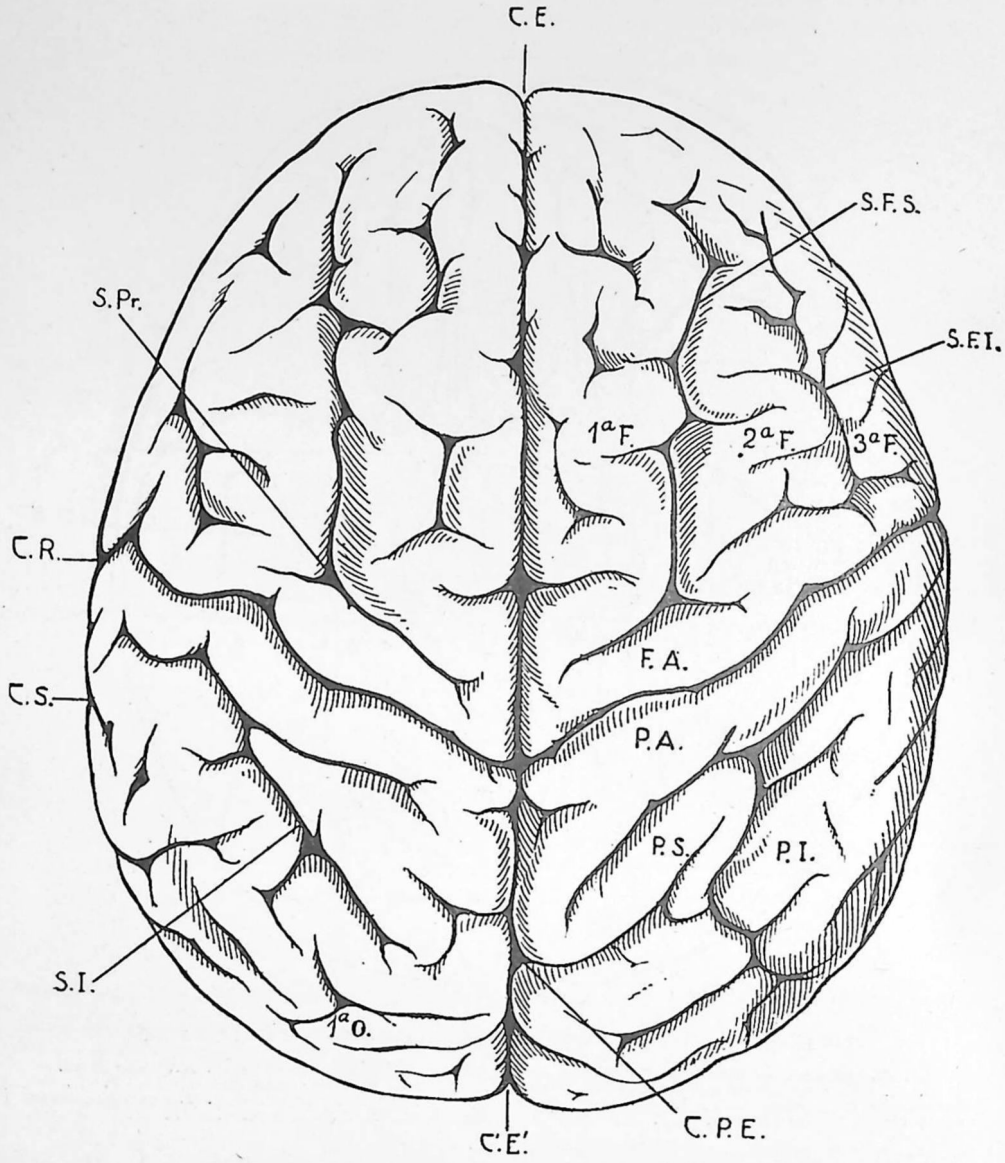

FIG. 116.— Surcos y circunvoluciones de la bóveda cerebral (imitada de Spalteholtz)

F. A., circunvolución frontal ascendente. — *P. A.*, circunvolución parietal ascendente. — *P. I.*, circunvolución parietal inferior. — *P. S.*, circunvolución parietal superior. — *C. E.*, cisura interhemisférica, parte anterior. — *C'. E'.*, cisura interhemisférica, parte posterior. — *S. F. I.*, surco frontal inferior. — *S. F. S.*, surco frontal superior. — *S. I.*, surco interparietal. — *C. P. E.*, cisura perpendicular externa. — *S Pr.*, surco prerrolándico. — *C. R.*, cisura de Rolando. — *C. S.*, cisura de Silvio. — *1.ª F.*, primera circunvolución frontal. — *2.ª F.*, segunda circunvolución frontal. — *3.ª F.*, tercera circunvolución frontal. — *1.ª O.*, primera circunvolución occipital u occipital superior.

Se deben ahora estudiar las partes profundas de las dos mitades del cerebro. Se circunda con la mano izquierda la superficie inferior del he-

misferio derecho, se apoya la hoja del cuchillo perfectamente debajo el pico y debajo del esplenio del cuerpo calloso (fig. 124), y con el cuchillo empuñado con toda la mano se corta de delante a atrás hasta la corteza de las circunvoluciones témporoparietales, sin seccionar, sin embargo, todo el grosor del hemisferio. Hecho el corte, se inclina oblicuamente la

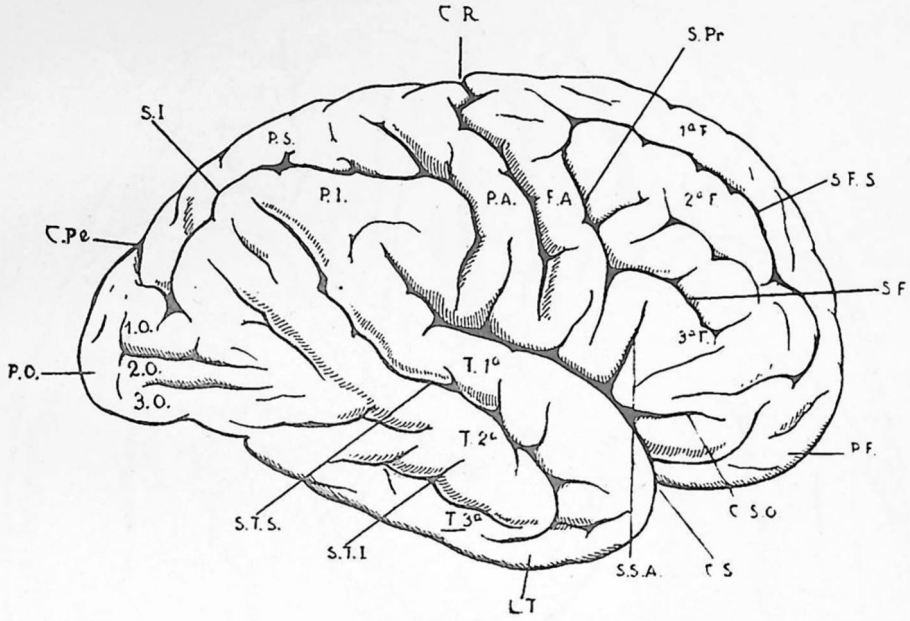

FIG. 117.—Surcos y circunvoluciones. Hemisferio cerebral derecho
Cara externa (imitada de Spalteholtz)

F. A., circunvolución frontal ascendente. — *L. T.*, lóbulo temporal. — *P. A.*, circunvolución parietal ascendente. — *P. F.*, polo frontal. — *P. S.*, circunvolución parietal superior. — *S. F. I.*, surco frontal inferior. — *S. F. S.*, surco frontal superior. — *S. I.*, surco interparietal. — *C. Pe.*, cisura perpendicular externa. — *S. Pr.*, surco prerrolándico. — *C. S.*, cisura de Silvio. — *C. S.*, cisura de Silvio, ramo ascendente. — *C. S. O.*, cisura de Silvio, ramo horizontal. — *C. R.*, cisura de Rolando. — *S. T. I.*, surco temporal inferior. — *S. T. S.*, surco temporal superior. — *T. 1.ª*, primera circunvolución temporal. — *T. 2.ª*, segunda circunvolución temporal. — *T. 3.ª*, tercera circunvolución temporal. — *1.ª F.*, primera circunvolución frontal. — *2.ª F.*, segunda circunvolución frontal. — *3.ª F.*, tercera circunvolución frontal. — *1.ª O.*, primera circunvolución occipital. — *2.ª O.*, segunda circunvolución occipital. — *3.ª O.*, tercera circunvolución occipital.

hoja y se pasa con delicadeza por la superficie de sección para limpiarla de la sangre y serosidad, a fin de poderla examinar bien.

Se observan las substancias blanca y gris, los cuernos de los ventrículos laterales y el líquido que de ellos sale, las secciones de los plexos coroideos, la sección de los núcleos de la base. Luego se hace un corte paralelo, a 3 centímetros de distancia de ésta, hacia arriba, y luego un tercero a otros 3 centímetros sobre el segundo y finalmente un cuarto corte a 2 centímetros del primero hacia abajo (fig. 125). Examinada la superficie de las secciones, se hace lo mismo en el hemisferio izquierdo, con

la variante de que para sostener el hemisferio con la palma de la mano izquierda, se debe llevar el antebrazo delante del polo anterior.

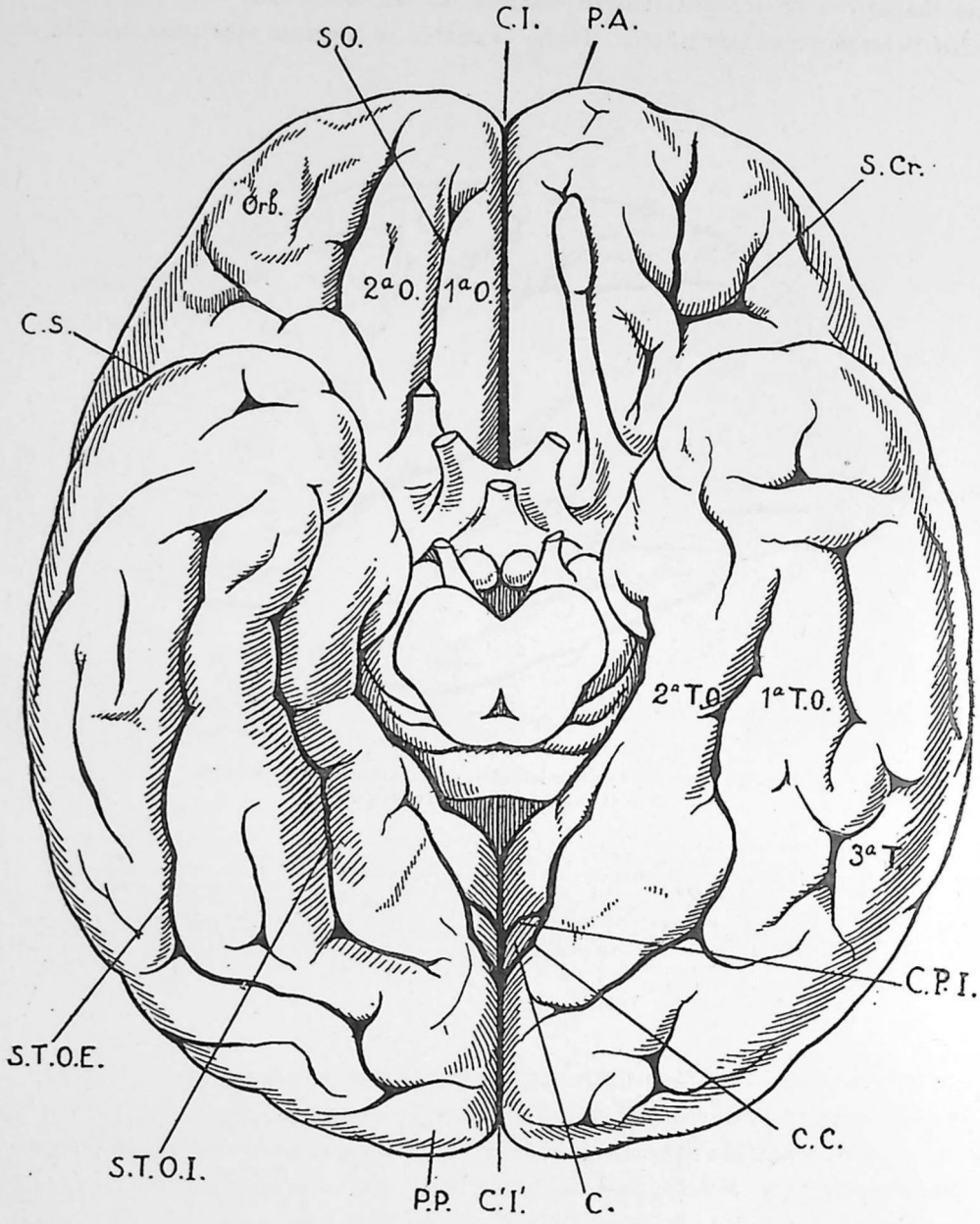

FIG. 118.—Surcos y circunvoluciones. Cerebro, cara inferior (imitada de Spalteholtz)

C., cúneo. — *Orb.*, circunvolución orbitaria. — *P. A.*, polo anterior. — *P. P.*, polo posterior. — *C. C.*, cisura calcarina. — *S. Cr.*, surco cruzado. — *C. I.*, cisura interhemisférica, parte anterior. — *C'. I'.*, cisura interhemisférica, parte posterior. — *S. O.*, surco olfativo. — *C. P. I.*, cisura perpendicular interna. — *C. S.*, cisura de Silvio. — *S. T. O. E.*, surco temporal occipital externo. — *S. T. O. I.*, surco temporal occipital interno. — *1.ª O.*, primera circunvolución occipital. — *2.ª O.*, segunda circunvolución occipital. — *3.ª T.*, tercera circunvolución temporal. — *1.ª T. O.*, primera circunvolución temporal occipital. — *2.ª T. O.*, segunda circunvolución temporal occipital.

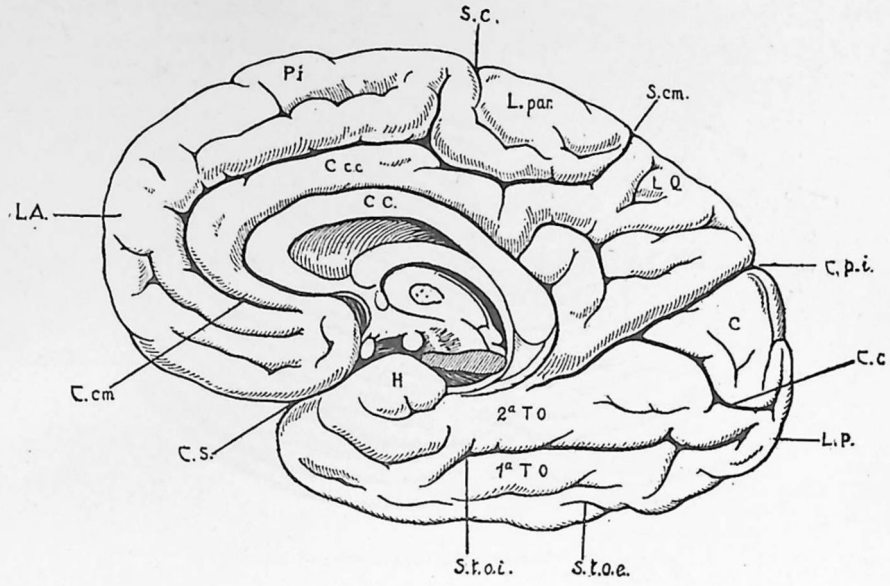

FIG. 119.— Surcos y circunvoluciones. Hemisferio cerebral derecho. Cara interna

C., cúneo. — *C. C.*, cuerpo calloso. — *C. c. c.*, circunvolución del cuerpo calloso. — *P. i.*, circunvolución parietal interna. — *H.*, hipocampo. — *L. A.*, lóbulo anterior. — *L. P.*, lóbulo posterior. — *L. par.*, lóbulo paracentral. — *L. C.*, lóbulo cuadrilátero. — *C. C.*, cisura calcarina. — *C. cm.*, cisura calloso-marginal. — *C. p. i.*, cisura perpendicular interna. — *C. R.*, cisura de Rolando. — *C. S.*, cisura de Silvio. — *S. t. o. e.*, surco témporooccipital externo. — *S. t. o. i.*, surco témporooccipital interno. — *1.ª T O.*, primera circunvolución témporooccipital. — *2.ª T. O.*, segunda circunvolución témporooccipital.

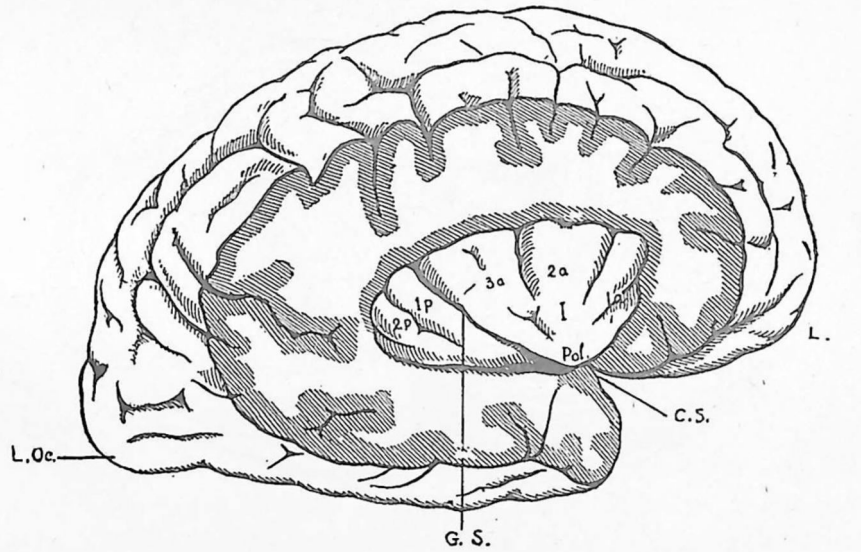

FIG. 120.— Surcos y circunvoluciones. Hemisferio cerebral derecho.
Insula de Reil (imitación de Spalteholtz)

G. S., gran surco de la ínsula. — *I.*, ínsula. — *L. Oc.*, lóbulo occipital. — *L. Orb.*, lóbulo orbitario. — *Pol.*, polo de la ínsula. — *C. S.*, cisura de Silvio. — *1.ª a.*, primera circunvolución anterior de la ínsula. — *2.ª a.*, segunda circunvolución anterior de la ínsula. — *3.ª a.*, tercera circunvolución anterior de la ínsula. — *1.ª p.*, primera circunvolución posterior de la ínsula. — *2.ª p.*, segunda circunvolución posterior de la ínsula.

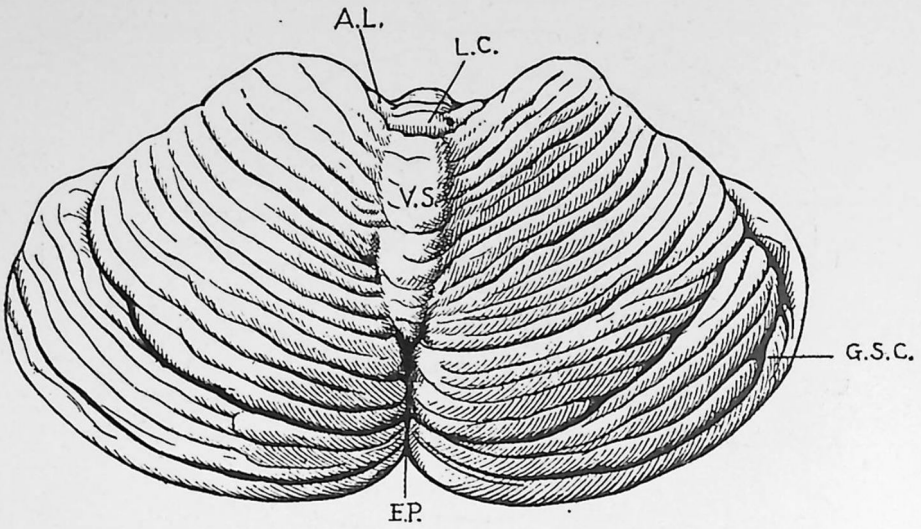

FIG. 121.— Cerebelo visto desde arriba y atrás

A. L., ala lateral del lóbulo central. — *G. S. C.*, gran surco circunferencial. — *E. P.*, incisura posterior. — *L. C.*, lóbulo central. — *V. S.*, vermis superior.

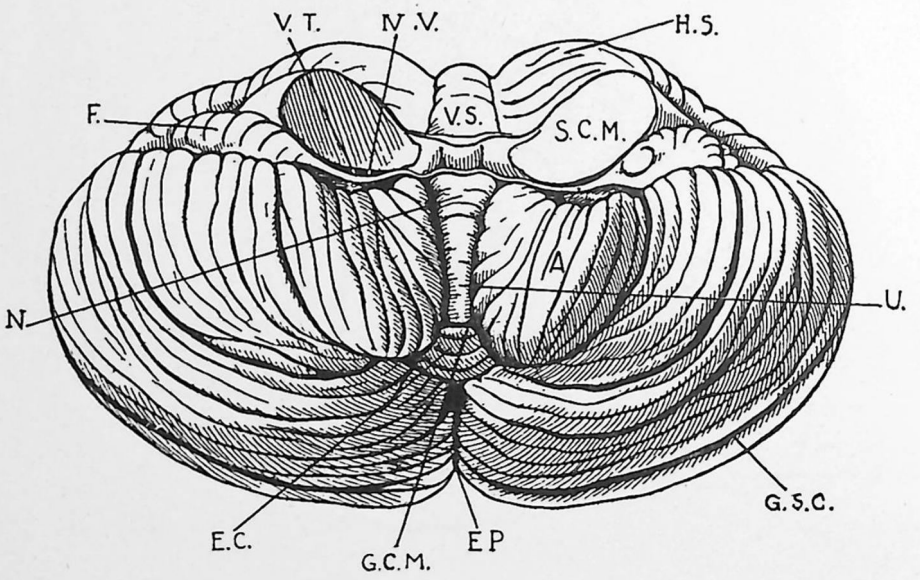

FIG. 122.— Cerebelo visto desde arriba y de frente

A., amígdala. — *E. C.*, eminencia cruzada. — *H. S.*, hemisferio izquierdo. — *F.*, flóculo. — *G. S. C.*, gran surco circunferencial. — *G. C. M.*, gran cisura mediana. — *E. P.*, cisura posterior. — *N.*, nódulo del vermis inferior. — *S. C. M.*, secciones del pedúnculo cerebeloso medio. — *U.*, úvula. — *V. S.*, vermis superior. — *V. T.*, válvula de Tarin. — *IV. V.*, cuarto ventrículo.

Como se comprende, en el caso que pueda interesar conservar o fijar el cerebro, es bastante fácil, después de estos cortes, reconstruirlo e indurarlo haciéndole recuperar su forma primitiva. Puestos ahora aparte los hemisferios, se procede a los cortes del romboencéfalo.

Cortes del romboencéfalo

Se toma el romboencéfalo con la mano izquierda, con la superficie inferior del cerebelo dirigida hacia el disector. El pulgar izquierdo se

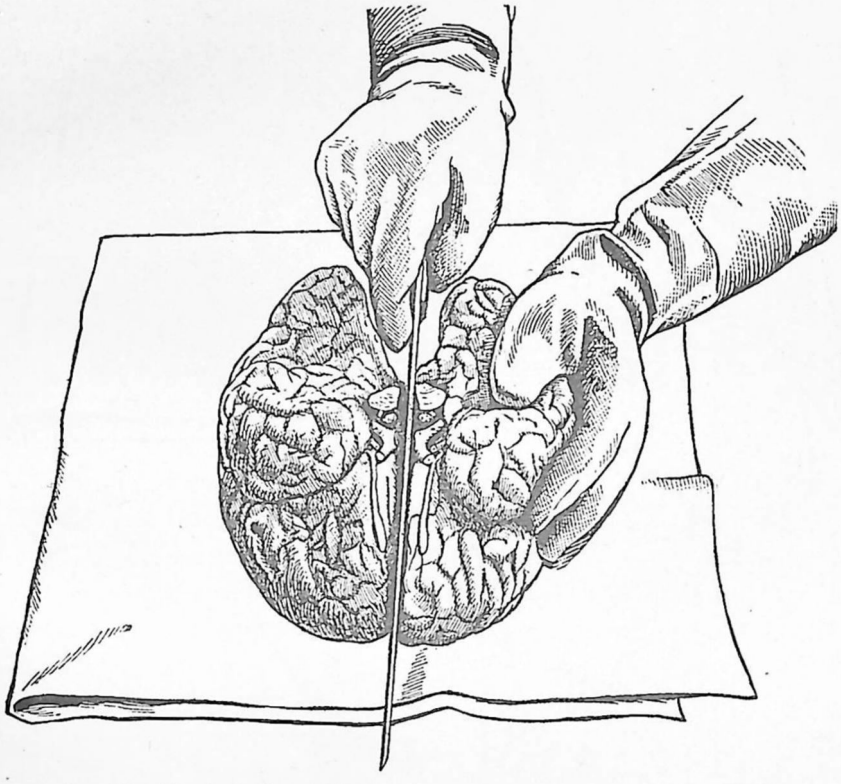

FIG. 123.— Método de Flechsig-Marie. Separación de los dos hemisferios cerebrales

apoya en la superficie superior del hemisferio cerebeloso izquierdo; los otros cuatro dedos se disponen debajo de la protuberancia, el bulbo y la medula. Tomado el cuchillo como arco de violín, se corta de delante atrás y de arriba abajo el vermis superior del cerebelo en todo su grosor, llegando y cortando longitudinalmente por la mitad el vermis inferior (fig. 129). Procúrese no herir con la parte anterior del cuchillo los tubérculos cuadrigéminos y especialmente no lesionar el pavimento del sub-

yacente cuarto ventrículo. El hemisferio cerebeloso derecho, una vez cortados los vermis cerebelosos, cae por su propio peso y pone así al descubierto el IV ventrículo, que es posible observar entonces con todos sus detalles.

En este momento se hacen los cortes del cerebelo. Se coge el cuchi-

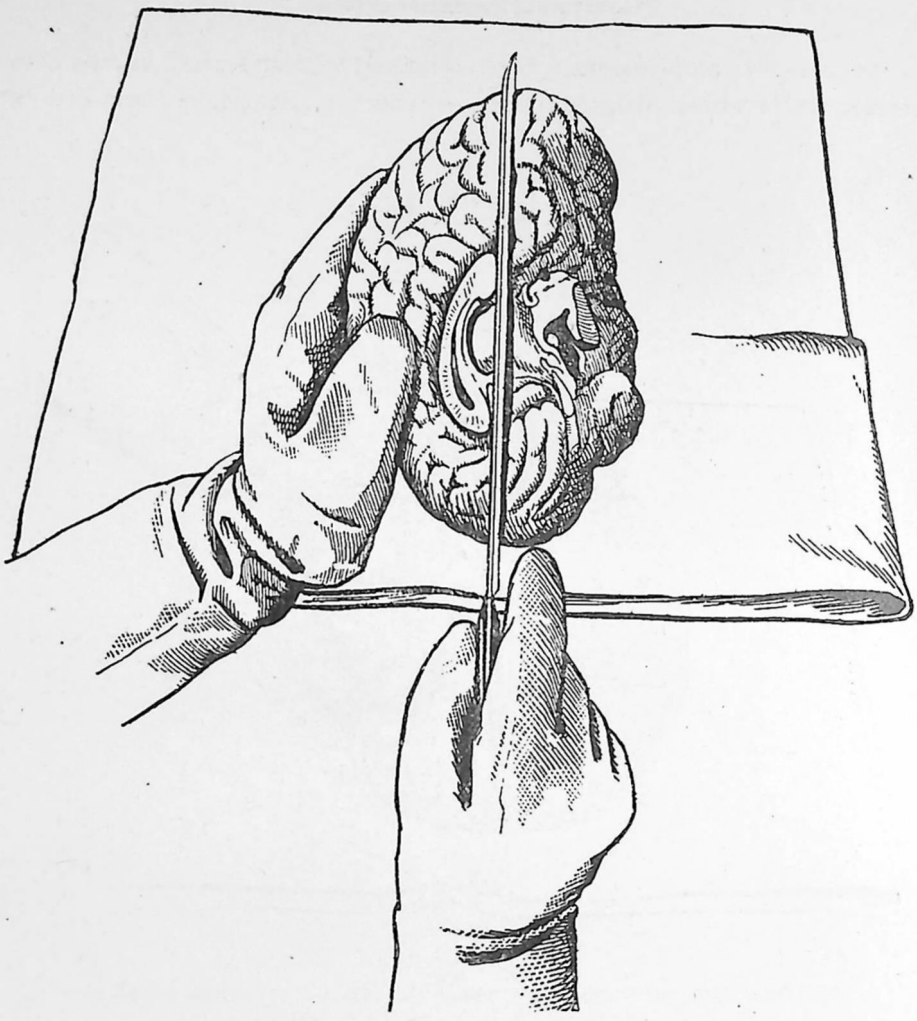

FIG. 124.— Método de Flechsig-Marie. Hemisferio derecho. Fijado el hemisferio con la mano izquierda, se hace un corte que pase inmediatamente por debajo del pico y el esplenio del cuerpo calloso

llo como arco de violín, se vuelve el filo hacia la izquierda y se corta el hemisferio izquierdo de delante atrás y de dentro afuera en la línea media (fig. 130). Se pasa el cuchillo por la superficie de sección, como se ha dicho para el cerebro, y se examinan las substancias blanca y gris de las láminas y los núcleos centrales. Luego pueden hacerse cortes secun-

darios de radios divergentes hacia la base partiendo de los pedúnculos cerebelosos.

Practicados los cortes a la izquierda, se repiten en el lado derecho, pero cogiendo primero entre los dedos de la mano izquierda el hemisferio derecho. Examinado el lado interno de éste y el IV ventrículo (figuras 131 y 132), se da vuelta a la pieza de modo que el suelo del IV ventrículo venga a corresponder a la punta de los cuatro últimos dedos de la mano izquierda, mientras que el pulgar se apoya en la medula. Con el cuchillo cogido siempre como arco de violín, se dan cortes que comprendan casi todo el espesor del istmo del encéfalo y se procede hacia abajo hasta la medula. Estos cortes representados en la figura 133 son uno en la parte media de la protuberancia, uno en el surco bulboprotuberancial, uno debajo de la oliva, uno entre el origen aparente del hipogloso y el del primer par de nervios espinales y finalmente uno entre las 1.ª y 2.ª raíces.

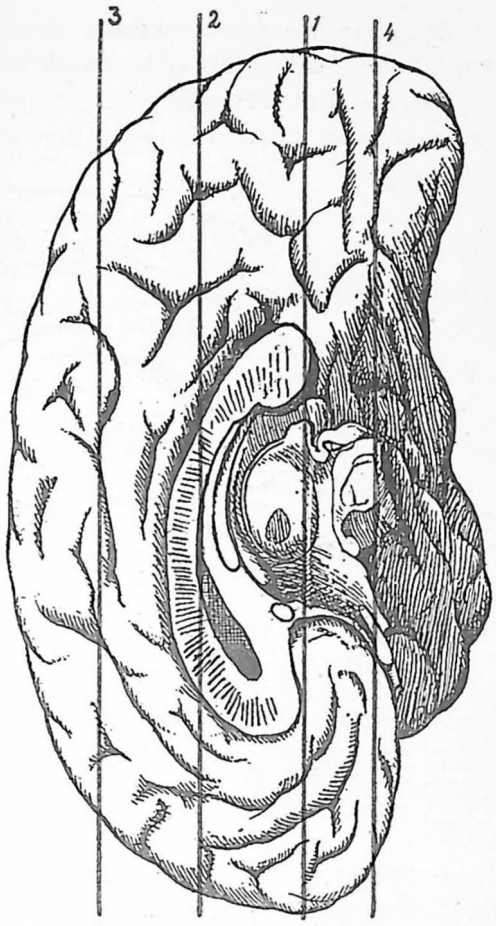

FIG. 125. — Método de Flechsig-Marie. Hemisferio derecho. Las líneas rojas indican el curso de las cuatro incisiones principales. Los números señalan el orden de las mismas incisiones.

El método que acabamos de describir, además de ser el más sencillo y el menos difícil, se presta especialmente, como hemos dicho más arriba, para la reconstrucción de las partes después de haberlas seccionado. Sin embargo, no darían buenos resultados si, por ejemplo, se quisiera estudiar exactamente las cavidades ventriculares del cerebro, particularmente el III ventrículo, el cual con el supradicho método es, por decirlo así, destruído por la separación de los dos hemisferios. Además, no se evidencia bien el epéndimo de los ventrículos cerebrales, ni tampoco pueden estudiarse

en su conjunto los plexos coroideos. Cuando convenga hacer un examen especial de las regiones ahora nombradas conviene seccionar el encéfalo por el

2. Método de Virchow (modificado)

Practicado el examen exterior de la base, se pone el encéfalo con la cara inferior hacia arriba y la medula dirigida hacia el disector.

Se pasa delicadamente el índice por el fondo de la cisura interhemisférica para alejar una de otra las caras internas de los hemisferios.

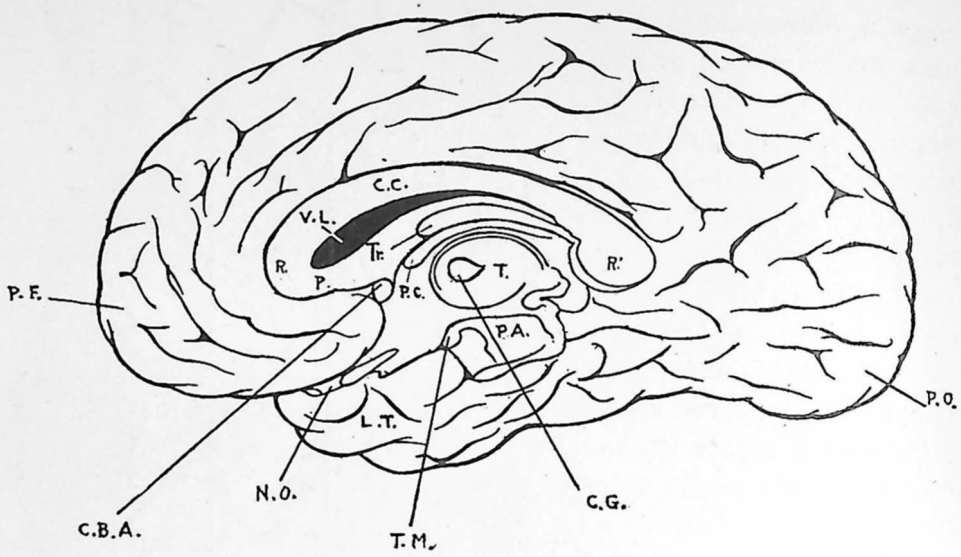

FIG. 126.— Indicaciones de las partes del hilio del hemisferio cerebral (derecho)

P., pico del cuerpo calloso. — *C. B. A.*, comisura blanca anterior. — *C. C.*, cuerpo calloso. — *C. G.*, comisura gris. — *R.*, rodilla del cuerpo calloso. — *L. T.*, lóbulo temporal. — *N. O.*, nervio óptico. — *R.*, reborde (esplenio) del cuerpo calloso. — *P. A.*, protuberancia anular. — *P. C.*, plexo coroideo. — *P. F.*, polo frontal. — *P. O.*, polo occipital. — *T.*, tálamo óptico. — *T. M.*, tubérculo mamilar. — *Tr.*, trígono. — *V. L.*, ventrículo lateral.

Se observa en el fondo de la cisura la cara superior del cuerpo calloso. Luego se circunda con la palma de la mano izquierda la cara externa del hemisferio izquierdo, poniendo el pulgar en la cara interna del mismo y procurando alejarlo de la línea media.

Cogido luego con la mano derecha, como pluma de escribir, el cuchillo de cerebro, o a falta de éste otro cuchillo de hoja larga y delgada, se hace una incisión en un punto equidistante entre la rodilla y el esplenio, en todo su espesor del cuerpo calloso, lo más próximo a la circunvolución marginal. Se penetra así en la cavidad del ventrículo lateral izquierdo, que se abre ora por el peso del hemisferio, ora porque la mano izquierda lo gira un poco al exterior (fig. 134). Luego se prolonga el corte posteriormente siguiendo el curso del plexo coroideo sin herirlo, interesando por consiguiente la substancia del lóbulo occipital; se

abre así el cuerno posterior del ventrículo. Mientras tanto se observa la anchura y su contenido; luego se incinde la substancia. Hecho esto, se abre también el cuerno anterior del ventrículo y se incinde el polo frontal como se indica en la figura 135. Luego, teniendo siempre el cuchillo como pluma de escribir, se tira ligeramente hacia fuera y abajo la corteza cerebral y se reúnen los dos extremos de la primera incisión, circundando sin dañarla la convexidad del núcleo caudado (fig. 136). Se profundiza el corte hasta la substancia gris de las circunvoluciones de la base sin separarla completamente; el filo del cuchillo está vuelto hacia bajo, algo hacia fuera.

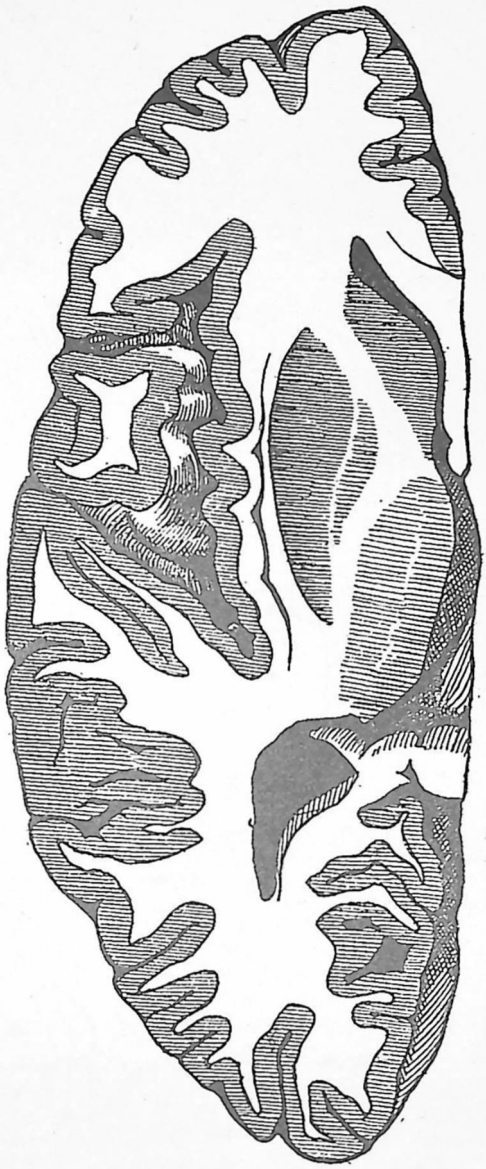

FIG. 127.—Superficie de la primera sección del hemisferio cerebral según el método Flechsig-Marie.

Se practica ahora otro corte anteroposterior en la línea media de la superficie de sección del hemisferio, llegando hasta la substancia gris de las circunvoluciones parietales, pero sin que el corte alcance todo su espesor. Finalmente se hacen otros dos cortes en sentido anteroposterior, cada uno en la arista superior de las dos pirámides de substancia cerebral que de este modo se han formado.

Los cortes hechos en el hemisferio izquierdo se repiten idénticamente en el derecho. Sólo que debiendo hacer las incisiones con la mano derecha es necesario pasar la izquierda delante de los lóbulos frontales, haciendo con el brazo izquierdo un arco de concavidad hacia el disec-

tor. La mano izquierda coge el hemisferio disponiendo el pulgar sobre su lado interno y los demás dedos sobre la convexidad (fig. 137).

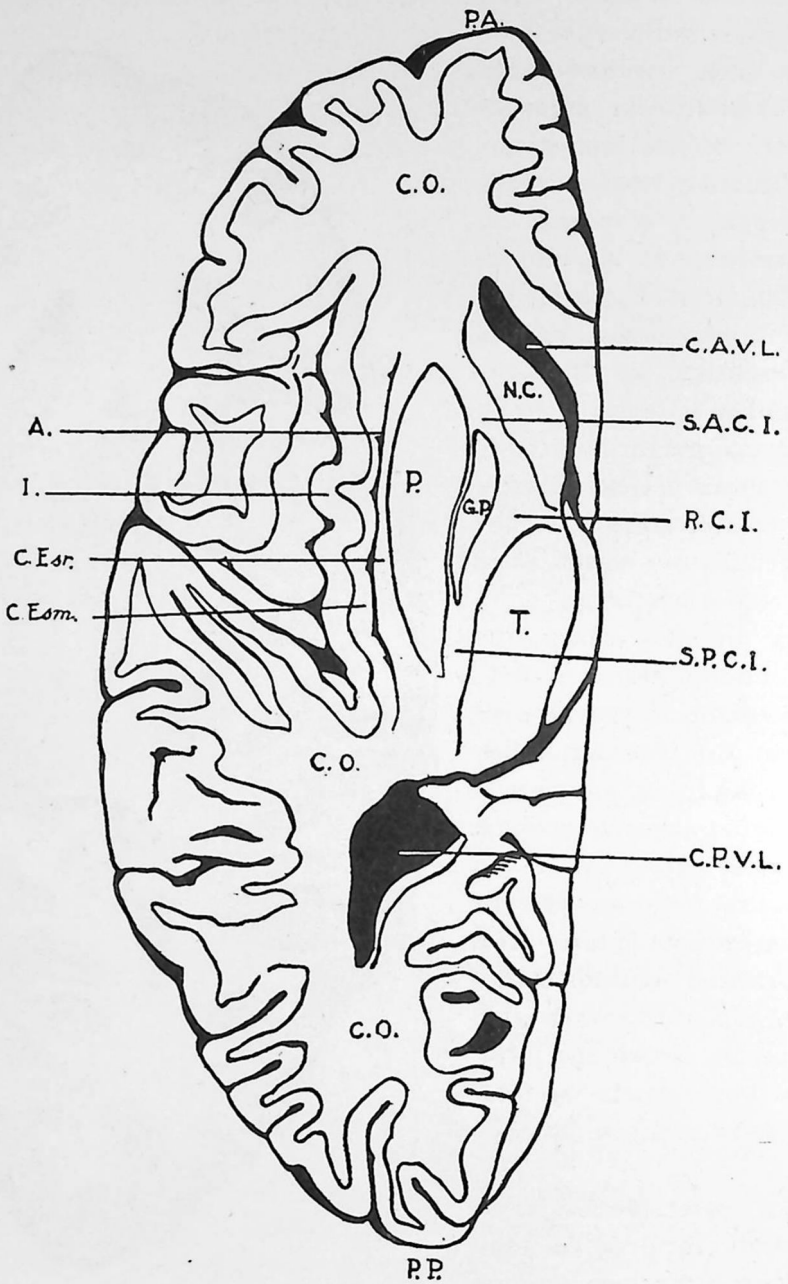

FIG. 128.— Indicaciones de las partes de la figura precedente

A., antemuro. — *C. A. V. L.*, cuerno anterior del ventrículo lateral. — *C. Esm.*, cápsula extrema. — *C. Esr.*, cápsula externa. — *C. O.*, centro oval. — *C. P. V. L.*, cuerno posterior del ventrículo lateral. — *R. C. I.*, rodilla de la cápsula interna. — *G. P.*, globus pallidus del núcleo lenticular. — *I*, ínsula. — *N C.*, núcleo caudado. — *P.*, putamen del núcleo lenticular. — *P. A.*, polo anterior del hemisferio. — *P P.*, polo posterior. — *S. A. C. I.*, segmento anterior de la cápsula interna. — *S. P. C. I.*, segmento posterior de la cápsula interna. — *T.*, tálamo óptico.

Dada una ojeada al conjunto de las partes puestas al descubierto con los supradichos cortes, se coge con el pulgar y el índice de la mano izquierda, en su porción anterior, el puente de substancia que ha quedado en la línea media del cerebro y que está formado por la porción media

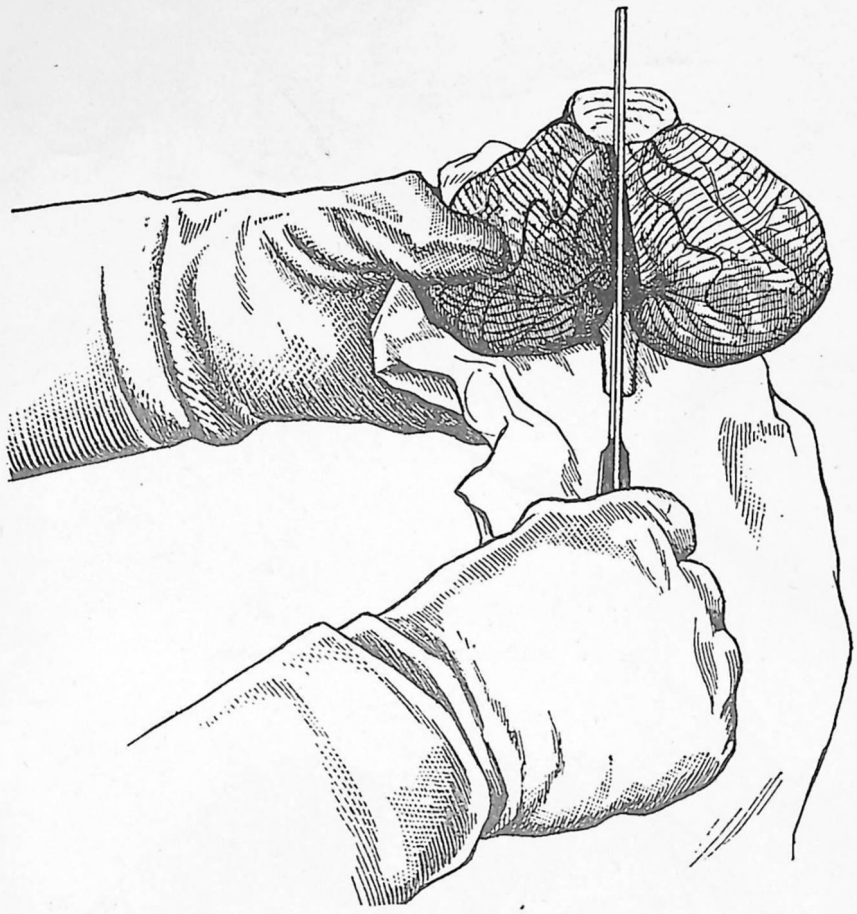

FIG. 129. — Secciones del romboencéfalo. Corte de los vermis cerebelosos

del cuerpo calloso y de los subyacentes septo pelúcido y trígono, y estirándolo delicadamente hacia arriba, se abre el agujero de Monro. Se pasa el cuchillo de derecha a izquierda dentro del agujero entre el trígono y los plexos coroideos. Empujando el filo cortante hacia los lóbulos frontales, se corta horizontalmente el trígono y el cuerpo calloso (figs. 138 y 139).

Se reclina hacia atrás el puente de substancia así cortado; luego, cogido con el pulgar y el índice izquierdos el pilar posterior derecho del trígono, con el cuchillo sostenido como arco de violín se le corta de

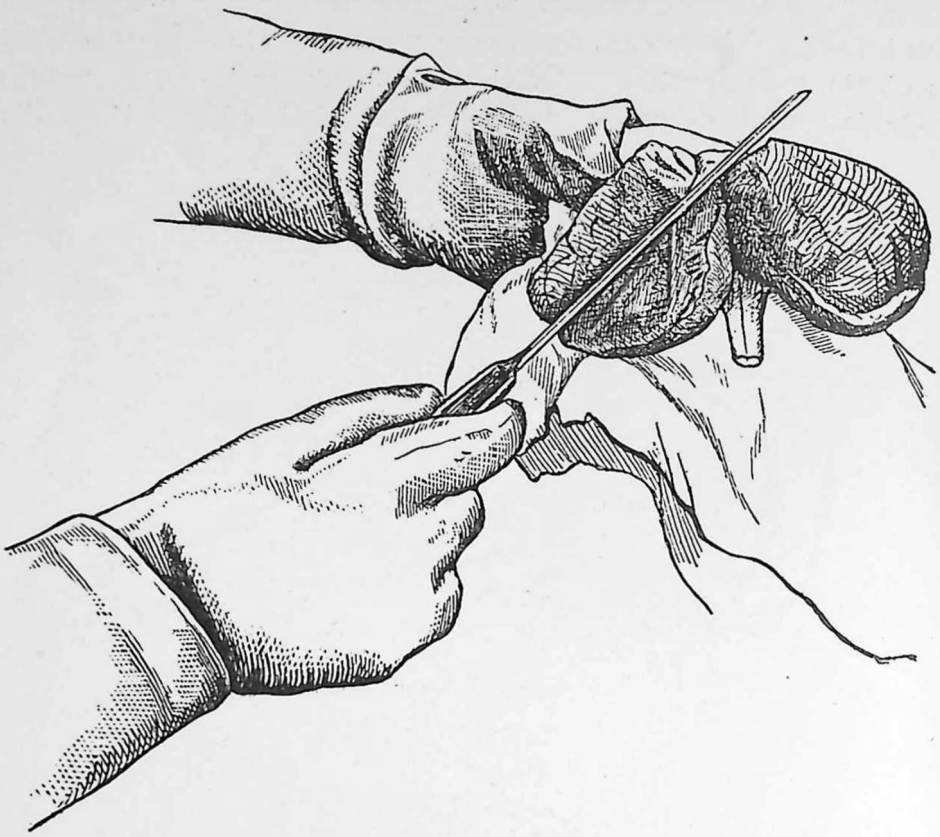

FIG. 130.— Secciones de los hemisferios cerebelosos

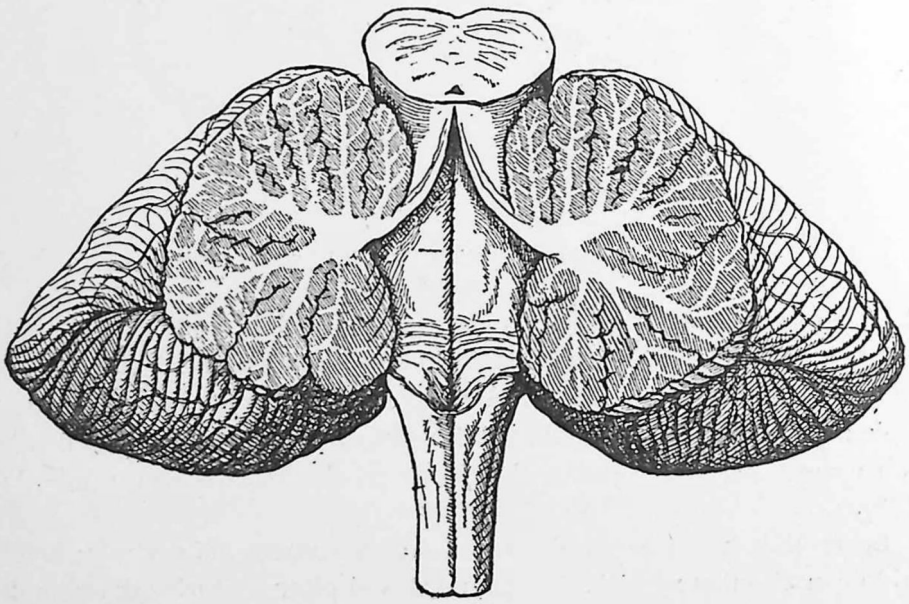

FIG. 131.— Demostración del IV ventrículo

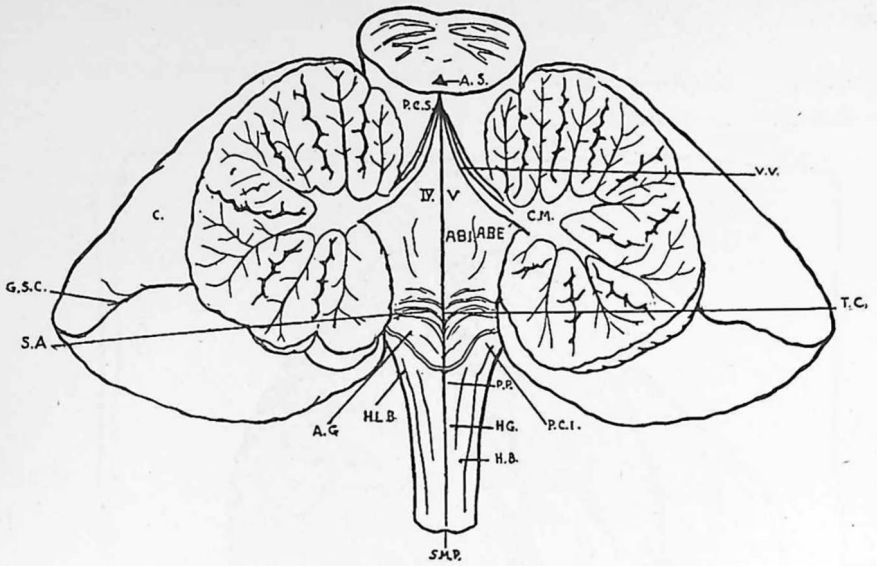

FIG. 132.— Indicaciones de las partes de la figura precedente

A. B. E., ala blanca externa. — *A. B. I.*, ala blanca interna. — *A. C.*, ala blanca cinerea. — *A. S.*, acueducto de Silvio. — *C.*, cerebelo. — *C. M.*, centro medular del árbol de la vida. — *F. B.*, fascículo de Burdach. — *F. G.*, fascículo de Goll. — *F. L. B.*, fascículo lateral del bulbo. — *G. S. C.*, gran surco circunferencial. — *P. C. I.*, pedúnculos cerebelosos inferiores. — *P. C. S.*, pedúnculos cerebelosos superiores. — *P. P.*, pirámide posterior. — *E.*, estría acústica. — *T. C.*, tallo del cálamo. — *S. M. P.*, surco mediano posterior de la medula.—*V. V.*, sección de la válvula de Vieusseus.—*IV. V*, cuarto ventrículo.

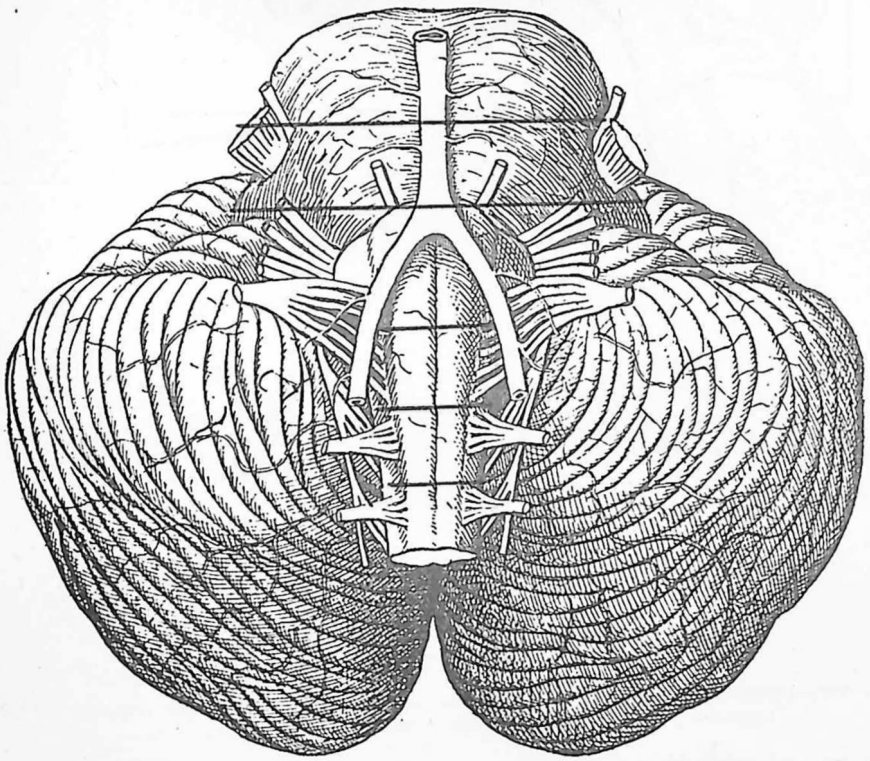

FIG. 133.— El romboencéfalo visto por su cara anterior. Para las indicaciones de las partes, veáse la figura 110. Las líneas rojas señalan el curso de las incisiones que se practicarán en la protuberancia, en el bulbo y en la medula.

derecha a izquierda de modo que el pilar posterior izquierdo que queda *in situ* haga de bisagra.

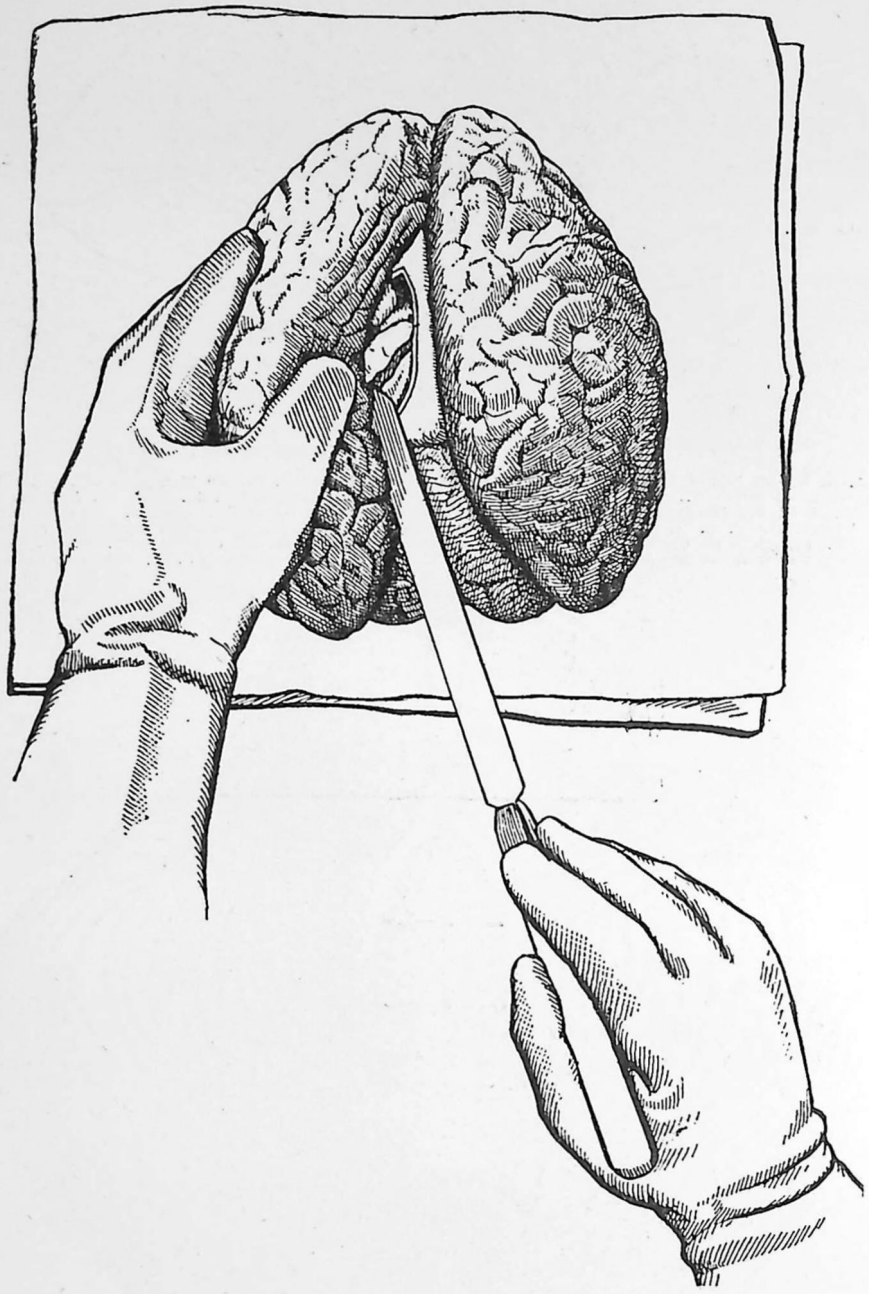

FIG. 134.—Método de Virchow. Incisiones del cuerpo calloso y abertura del techo del ventrículo lateral izquierdo. Aparecen el núcleo caudado, el tálamo óptico y el plexo coroideo

De este modo se ponen al descubierto la tela coroidea y los plexos coroideos que se observan en su cara superior.

Se pasa delicadamente por debajo de su extremo anterior la hoja del cuchillo, se cortan y se reclinan. Examinada su cara inferior, se cortan con unas tijeras a nivel de las secciones del pilar derecho posterior del

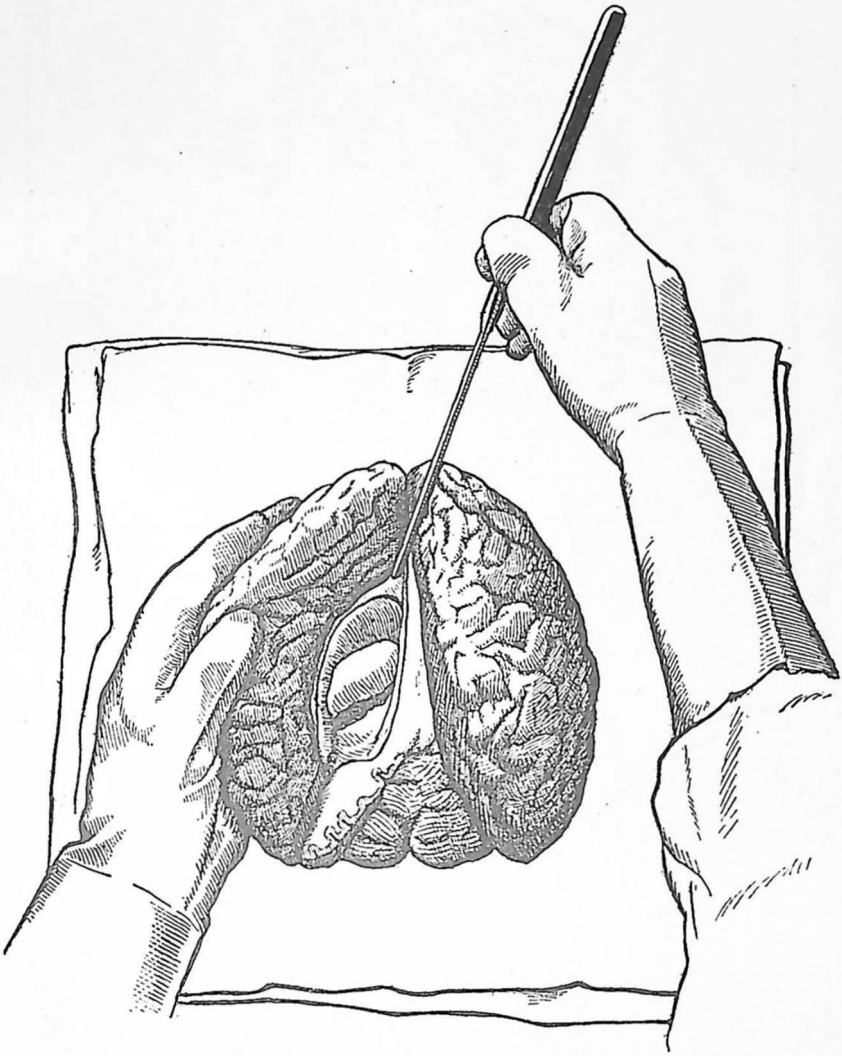

FIG. 135.—Método de Virchow. Abierto el techo del ventrículo lateral, su cuerno posterior, e incindidas las dos substancias del lóbulo occipital, se abre el cuerno anterior y se prosigue incindiendo las dos substancias del lóbulo frontal.

trígono y se extienden sobre el mismo trígono que fué ya reclinado, como se ha dicho, a la izquierda y atrás.

De este modo se han puesto al descubierto los tálamos ópticos, el III ventrículo, la glándula pineal (que a veces se desprende y sigue a la

tela coroidea), los tubérculos cuadrigéminos (figs. 140 y 141). Se estu-

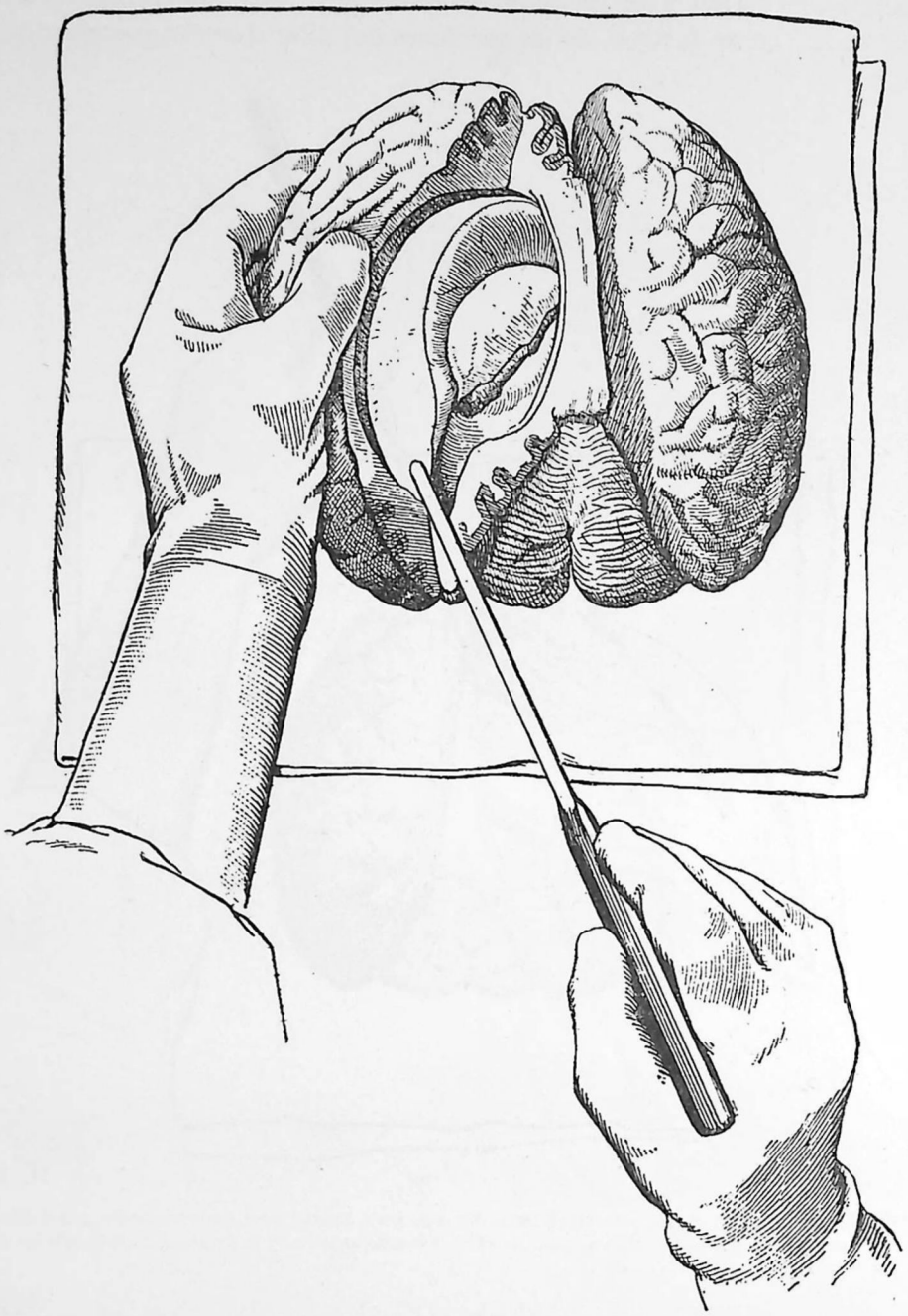

FIG. 136.— Método de Virchow. Se reúnen los extremos de los cortes primeros practicando una sección a lo largo de la convexidad de los núcleos de la base

dian todas estas partes y se observa con especial cuidado, también con luz incindente, el epéndimo bajando la cabeza a la derecha y a la iz-

quierda y observándola al sesgo para sorprender eventuales granulaciones o tubérculos diminutos que pudieran existir en su espesor.

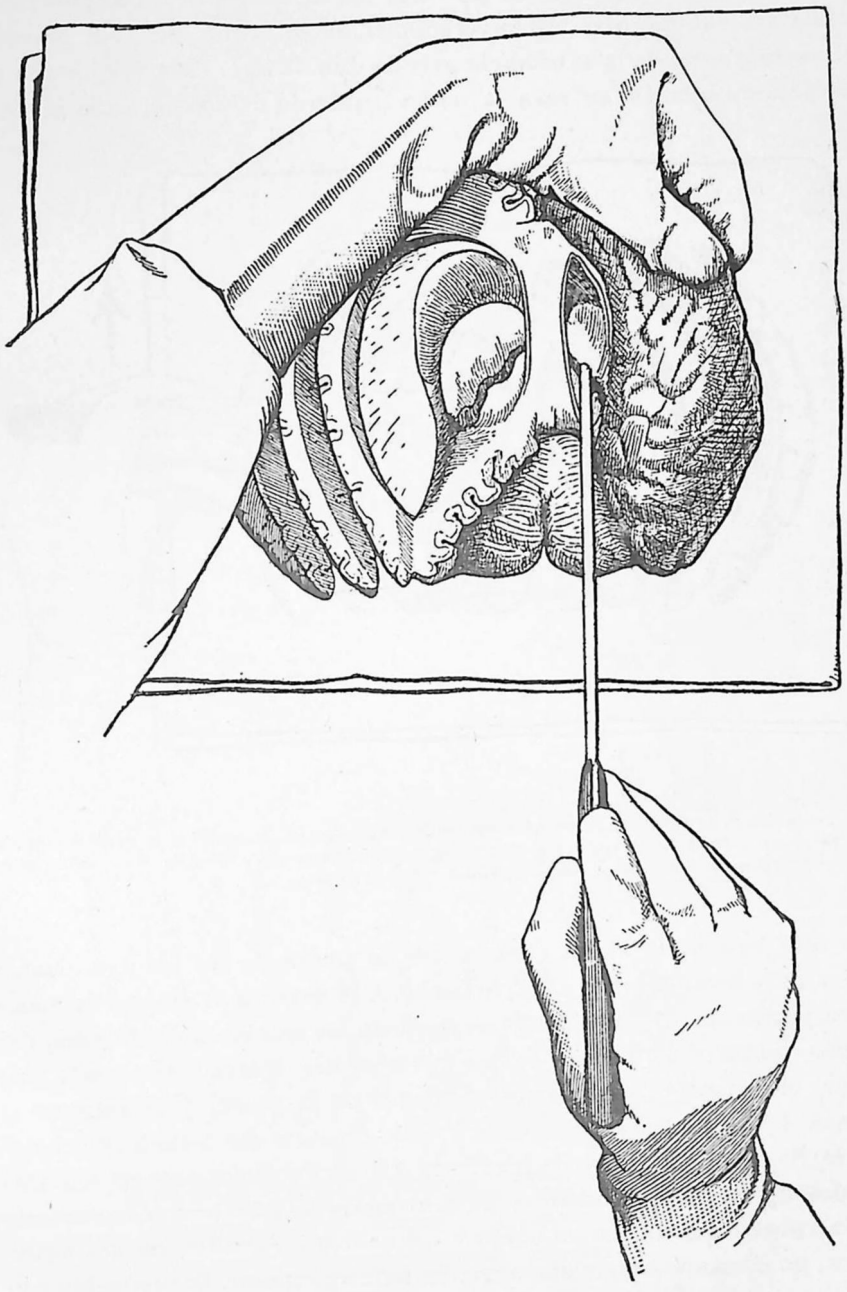

FIG. 137.— Método de Virchow. Abertura del techo del ventrículo lateral derecho, análogamente a lo que se ha hecho con el izquierdo

Conviene ahora examinar el interior de los núcleos de la base haciendo a la derecha y a la izquierda un corte sagital, que de la cabeza del núcleo caudado vaya al pulvinar del tálamo óptico, profundizando hasta las subyacentes circunvoluciones de la ínsula, pero sin interesar el espesor total de la substancia gris de esta última. Para ver bien la superficie de sección, se pasa la mano izquierda debajo del paño sobre el

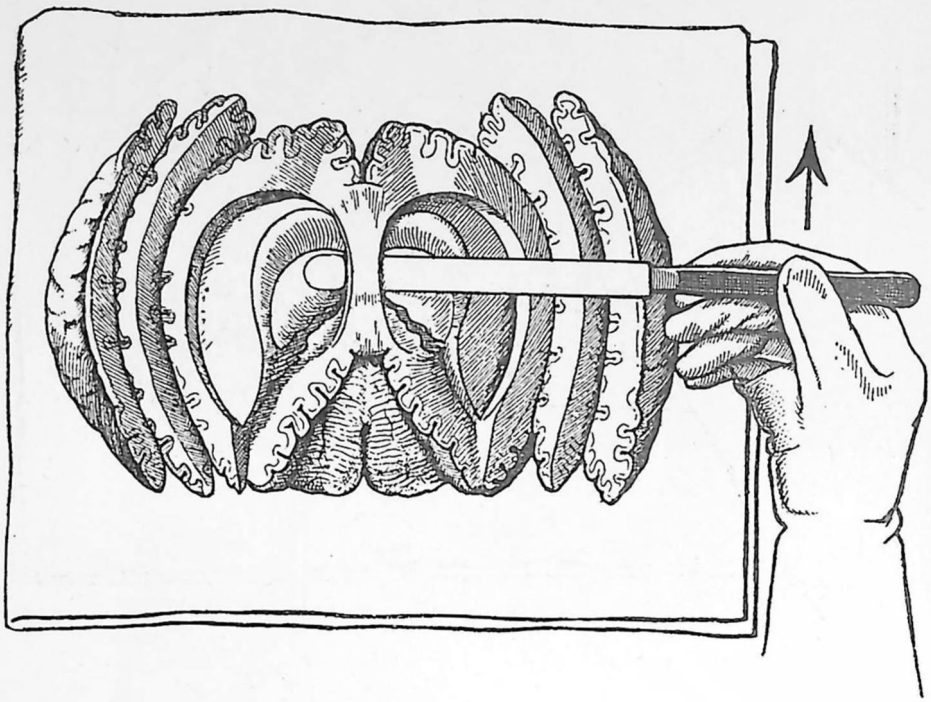

FIG. 138.— Método de Virchow. Seccionados con cortes longitudinales los hemisferios cerebrales, se entra con el cuchillo en el agujero de Monro. Siguiendo la dirección de la flecha, se cortarían luego horizontalmente el cuerpo calloso, el septo pelúcido y el trígono.

que está extendido el encéfalo y, con la punta de los últimos cuatro dedos, se le levanta junto al corte hecho. A la derecha se emplea la mano correspondiente. De este modo se ven bien las secciones del tálamo, del núcleo caudado, del lenticular, las tres cápsulas, interna, externa y posterior, el antemuro, las circunvoluciones de la ínsula y la substancia blanca del centro oval, como en el primer corte del método Flechsig-Marie. Se practican luego de izquierda a derecha cortes perpendiculares a estos dos primeros, distantes un centímetro uno del otro, comenzando en la cabeza del núcleo caudado y llegando a los cuadrigéminos posteriores, no cortándolos, sin embargo, en todo su espesor. Es preferible emplear un cuchillo largo para interesar todas las partes, ora a la derecha, ora la izquierda. La mano izquierda, que está debajo del paño, levanta

hacia el cuchillo el punto que debe cortarse. Como de ordinario, se corta deslizando el cuchillo, nunca apretando con él hacia abajo.

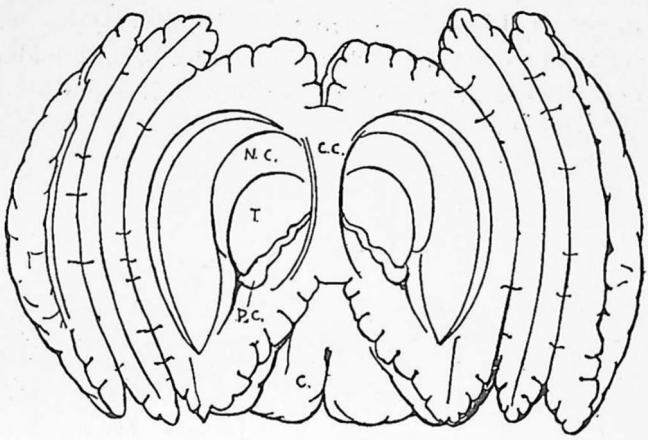

FIG. 139.— Indicaciones de las partes evidenciadas en la figura precedente

C., cerebelo. — *C. C.*, cuerpo calloso. — *N. C.*, núcleo caudado. — *T.*, tálamo óptico. *P. C.*, plexo coroideo.

Se completa el examen del cerebro dando cortes transversales análogos a los hechos sobre los núcleos de la base, en la substancia blanca,

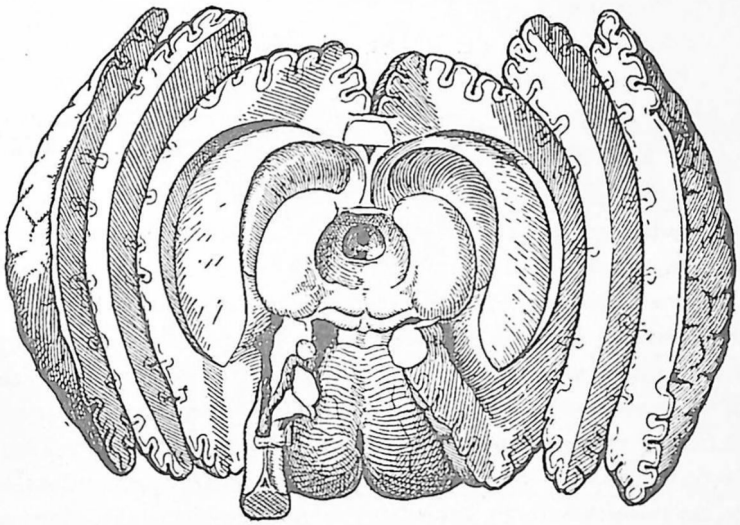

FIG. 140.— Método de Virchow. Reclinado hacia atrás el puente de substancia compuesto por el cuerpo calloso, el septo pelúcido y el trígono, y resecado el pilar posterior detrás de este último y el plexo coroideo derecho, se ponen al descubierto las partes centrales del cerebro.

hasta la substancia gris de las circunvoluciones; del mismo modo ya descrito se examinan las superficies de sección (figs. 142 y 143).

A continuación se procede a cortar el cerebelo, protuberancia, bulbo y medula.

Levantado con la mano izquierda el romboencéfalo, de modo que el pulgar se apoye en el hemisferio cerebeloso izquierdo y los demás dedos estén bajo el paño correspondiendo al bulbo (fig. 142), se incinde en todo su grosor el cerebelo a nivel de los dos vermes. Al llegar con el cuchillo

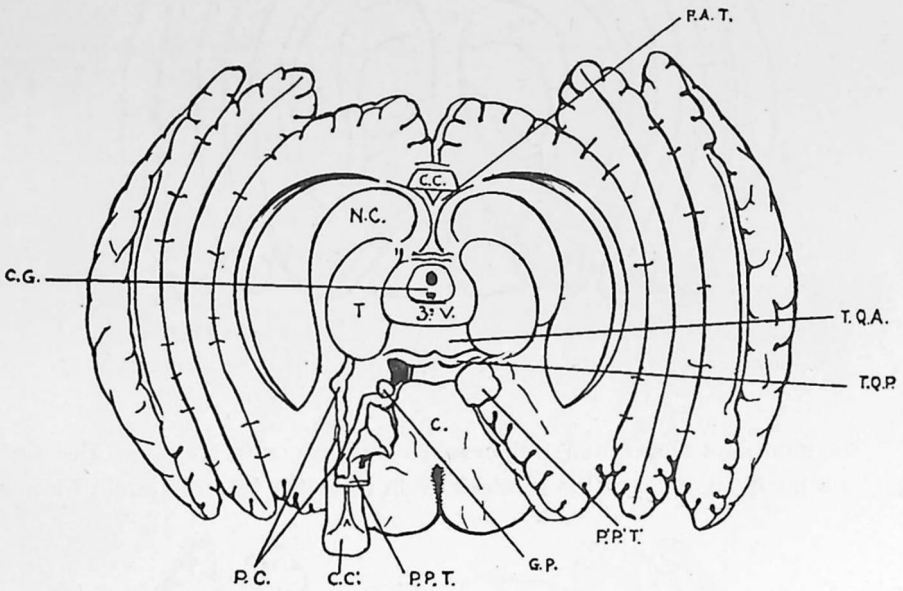

FIG. 141.— Indicaciones de las partes descubiertas en la figura precedente

C. C. y *C. C'.*, secciones del cuerpo calloso. — *C. G.*, comisura gris. — *G. P.*, glándula pineal. — *N. C.*, núcleo caudado. — *P. A. T.*, pilar anterior del trígono. — *P. C.*, plexo coroideo. — *P. P. T.* — *P'. P'. T'.*, pilar posterior derecho del trígono. — *T.*, tálamo óptico. — *T. Q. A.*, tubérculo cuadrigémino anterior. — *T. Q. P.*, tubérculo cuadrigémino posterior. — *3.º V.*, tercer ventrículo.

al espacio entre los dos tubérculos cuadrigéminos posteriores (natos), se procede como se ha dicho al hablar del método de Flechsig-Marie (página 121). Por su peso, el hemisferio cerebeloso derecho cae hacia abajo, y el bulbo y medula son empujados hacia arriba por los dedos subyacentes, poniendo bien a descubierto el suelo del cuarto ventrículo. Luego se hace un corte en el espesor del hemisferio cerebeloso izquierdo, que va de dentro afuera, y anteriormente hasta el pedúnculo cerebeloso superior; después de lo cual se practican dos nuevos cortes, perpendiculares al primero, en la mitad de la superficie de sección (fig. 142). Examinados los núcleos, las substancias blanca y gris a la izquierda, se hace lo mismo a la derecha. La mano izquierda coge el hemisferio derecho con el pulgar hacia abajo y los otros cuatro dedos sobre la superficie superior; el cuchillo es cogido siempre como arco de violín, con el filo dirigido a la derecha, girando la mano con el pulgar hacia abajo.

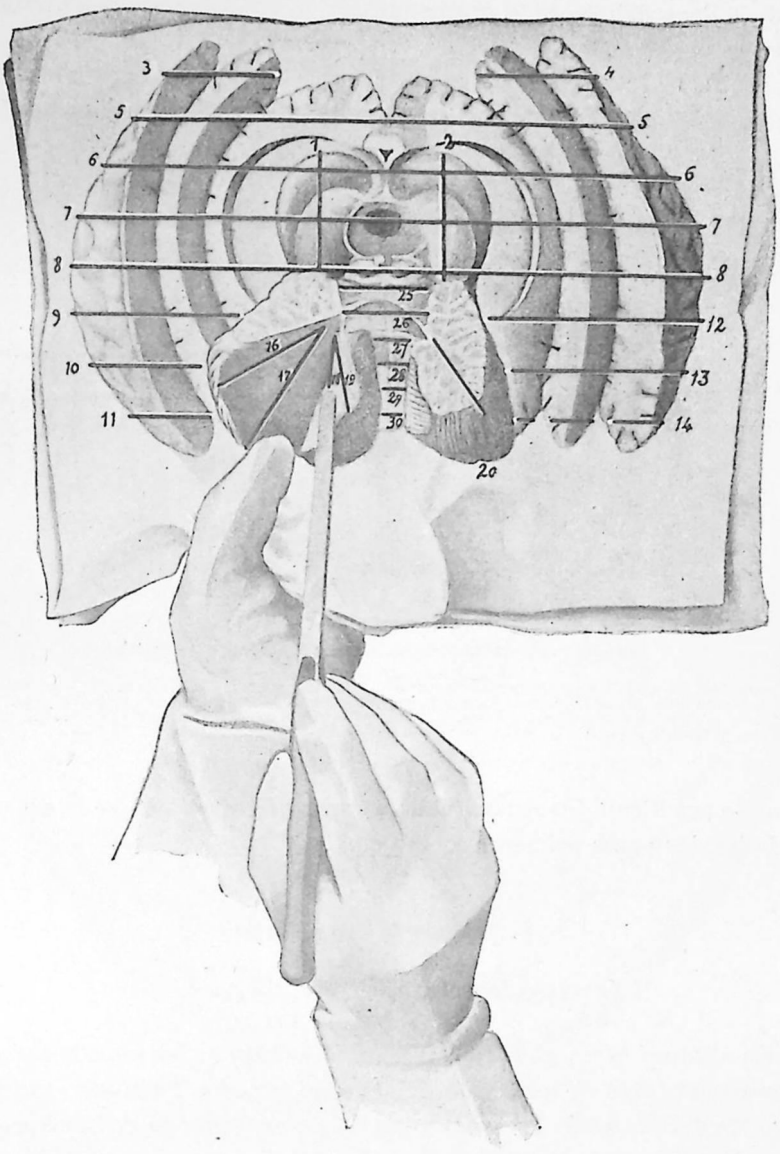

FIG. 142.— Método de Virchow. Las líneas rojas indican los cortes que quedan por hacer; los números, su orden progresivo. Los cortes del cerebro deben practicarse antes que los del cerebelo. Los de la protuberancia, bulbo, medula, se hacen después de examinado el cerebelo. En la figura, para mayor claridad, se ha puesto ya al descubierto el suelo del IV ventrículo y se ha incindido en todo su espesor el hemisferio cerebeloso izquierdo. El disector está haciendo el corte 15. Al corte 20 deberán seguir naturalmente el 21, 22, 23 y 24 por dentro del hemisferio derecho del cerebelo, que en la figura se ha dibujado no seccionado todavía.

Por último, la mano izquierda, que permanece siempre debajo del paño, se lleva debajo de la protuberancia y el bulbo; ahora el pulgar se apoya en el extremo inferior de la medula.

Se practican cortes transversales y paralelos, muy profundos, pero no de todo el espesor, en el suelo del cuarto ventrículo y en la medula, en

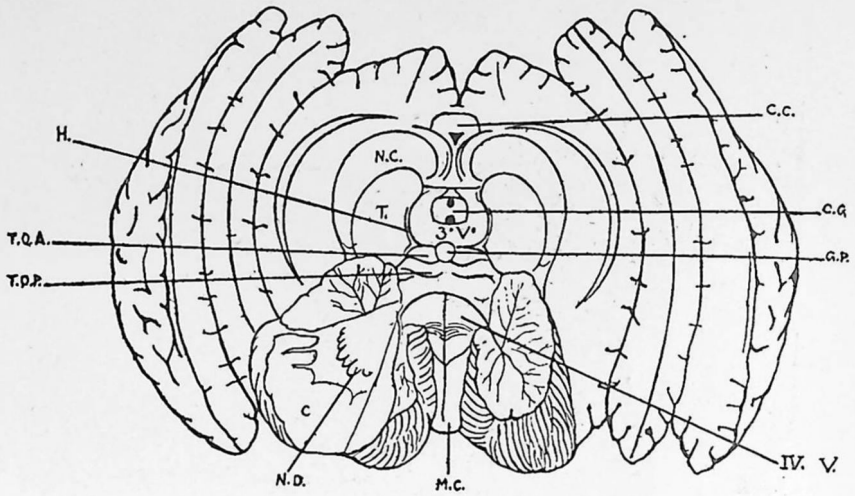

FIG. 143.—Indicaciones de las partes de la figura precedente

C., cerebelo. — *C. C.*, secciones del cuerpo calloso. — *C. G.*, comisura gris. — *G. P.*, glándula pineal. — *H.*, habénula de la glándula pineal. — *M. C.*, medula cervical. — *N. C.*, núcleo caudado. — *N. D.*, núcleo dentado. — *T.*, tálamo óptico. — *T. Q. A.*, tubérculo cuadrigémino anterior. — *T. Q. P.*, tubérculo cuadrigémino posterior. — *3.° V.*, tercer ventrículo. — *IV. V.*, cuarto ventrículo.

la que se practican dos cortes, cada uno en el espacio entre la emergencia de los dos pares primeros espinales.

3. Método de Pitres-Marie

(Cortes vérticotransversales del cerebro)

En algunos casos puede ser necesario examinar las vías de curso anteroposterior (vías ópticas, vías del cuerpo calloso). Para esto son útiles los cortes verticales de Pitres-Notnagel que en número de seis (prefrontal, pedículofrontal, frontal, parietal, pedículoparietal, occipital) ponen al descubierto el centro oval. Pero estos cortes destrozan demasiado el cerebro, y, puesto que dichos cortes se practican casi exclusivamente cuando se quiere someter este órgano al examen microscópico, conviene reducir tanto como se pueda la multiplicidad de los cortes macroscópicos a tres solamente, como aconseja P. MARIE. Se practica el corte de los pedúnculos cerebrales como se ha descrito. Luego se cortará el mesencéfalo (como se ha dicho en la pág. 121 y siguientes) y se deja yacente el ce-

rebro sobre su convexidad con los lóbulos frontales hacia la izquierda del disector. Se fija con la mano izquierda el polo cerebral anterior y se practica con el cuchillo de vísceras un primer corte de todo el espesor perfectamente perpendicular, que pasa inmediatamente por delante de la

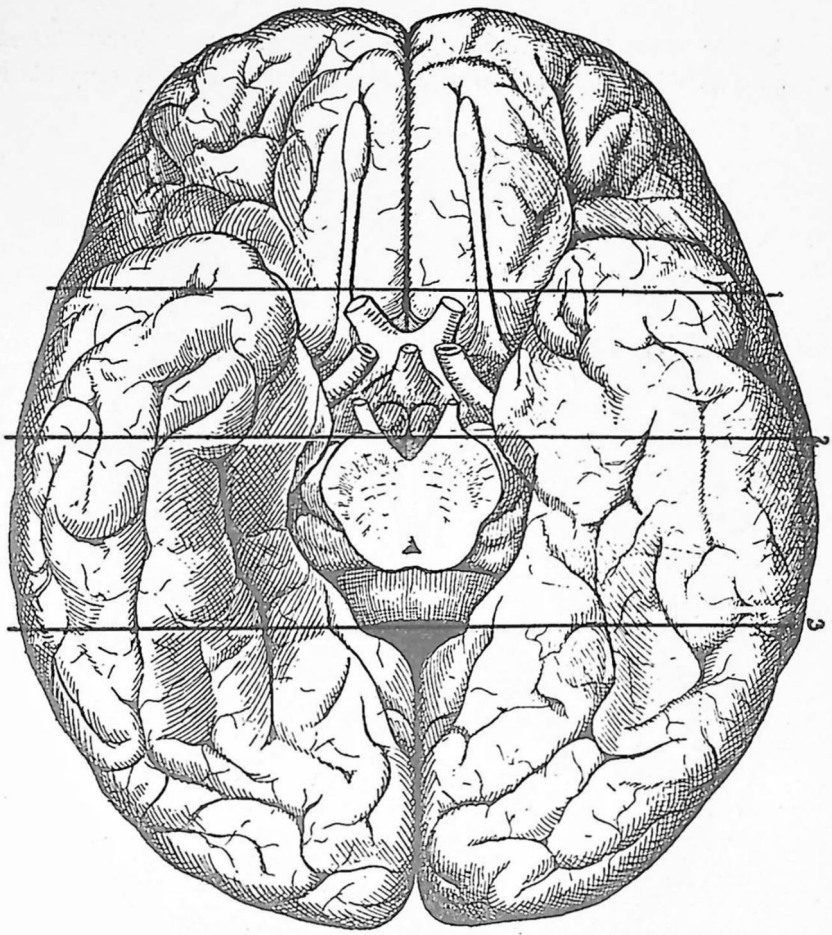

FIG. 144.— Base del cerebro
Las líneas rojas indican el trayecto de los cortes según el método de Pitres-Marie

superficie de sección en los nervios ópticos. Luego se practica un segundo corte, paralelo al primero, que pasa inmediatamente por delante del borde anterior de la protuberancia, y finalmente un tercero, también paralelo, inmediatamente por detrás del esplenio del cuerpo calloso (figura 144).

Estos cortes se pueden hacer también sobre los hemisferios separados, descansando éstos sobre su cara externa.

El cerebro así seccionado se sumerge luego en el líquido fijador (de ordinario formalina al 10 por 100), para ser luego estudiado desde el punto de vista de su estructura íntima.

4. Método de Griesinger

Cuando entre la duramadre y la calota existen adherencias muy fuertes, o fisiológicas (niños), o patológicas, y el encéfalo es muy blando,

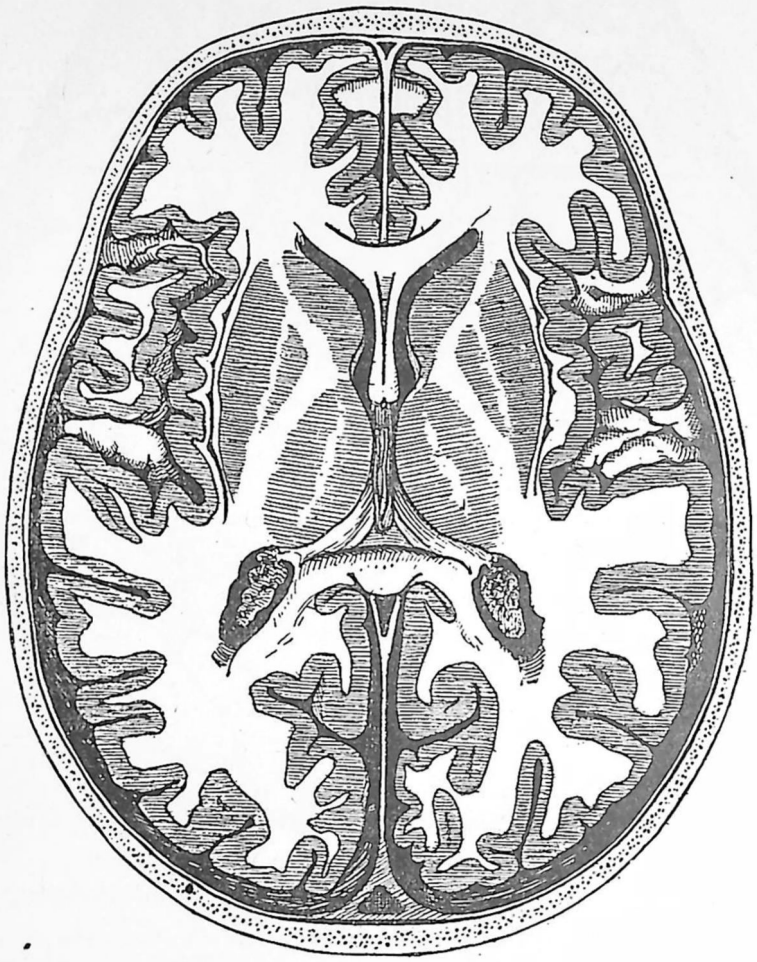

FIG. 145.— Método de Griesinger
Ablación de la mitad del cerebro con las meninges y la calota

después de aserrada la calota del modo ordinario, conviene incindir todo el rededor de la duramadre junto a la línea de sección del hueso. Luego introducido en la fisura un cefalótomo bien afilado, se corta de delante atrás el cerebro. La hoja del cuchillo debe arrastrarse por la superficie

ósea aserrada. El cerebro queda dividido en dos partes al nivel del primer corte de Flechsig-Marie ya descrito (véase pág. 117). Naturalmente, se

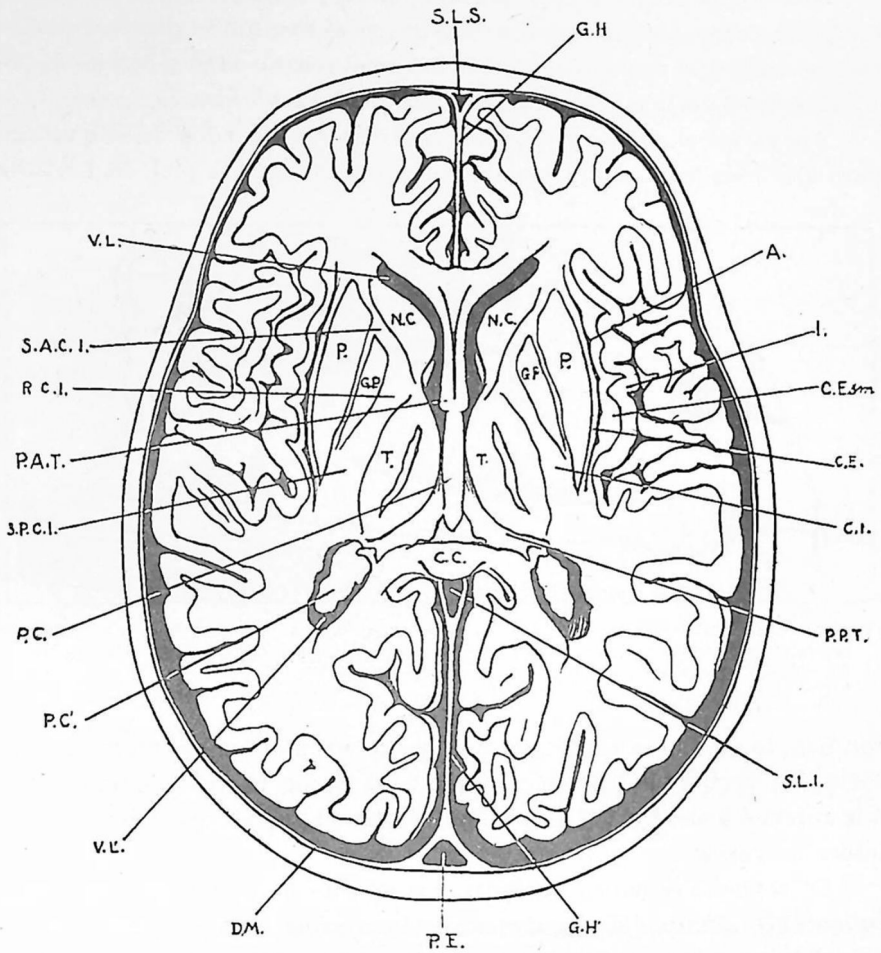

FIG. 146.—Indicación de las partes de la figura precedente

A., antimuro. — *C. C.*, cuerpo calloso. — *C. E.*, cápsula externa. — *C. I.*, cápsula interna. — *D. M.*, duramadre. — *R. C. I.*, rodilla de la cápsula interna. — *G. H.* y *G'. H'.*, hoz mayor. — *G. P.*, *globus pallidus* del núcleo lenticular. — *I.*, ínsula. — *N. C.*, núcleo caudado. — *P.*, putamen del núcleo lenticular. — *P. A. T.*, pilar anterior del trígono. — *P. C.*, plexos coroideos. — *P'. C'.*, extremo posterior del plexo coroideo. — *P. P. T.*, pilar posterior del trígono. — *S. A. C. I.*, segmento anterior de la cápsula interna. — *S. L. I.*, seno longitudinal inferior. — *S. L. S.*, seno longitudinal superior. — *S. P. C. I.*, segmento posterior de la cápsula interna. — *T.*, tálamo óptico. — *P. E.*, prensa de Herófilo. — *V. L.*, ventrículo lateral, cuerno anterior. — *V'. L'.*, ventrículo lateral, cuerno posterior.

corta también, anterior y posteriormente, la hoz de la duramadre (figuras 145 y 146).

III. Abertura del cadáver e inspección de la cavidad abdominal

El operador se coloca a la derecha del cadáver, junto al tórax del mismo. Con la mano izquierda pone la cabeza en extensión dorsal forza-

da, de modo que el plano de sección descanse por completo sobre la mesa de autopsias.

Si no se ha hecho la abertura del cráneo, se deja colgar la cabeza fuera del extremo de la mesa, de modo que el mentón se dirija arriba, o bien se desliza el zoquete debajo de los hombros; de otro modo no es posible hacer el corte medio debajo de la sínfisis mentoniana.

Apoyando el pulgar y el índice izquierdos a los lados de este último para fijar bien la cabeza y extender al mismo tiempo la piel, se empuña

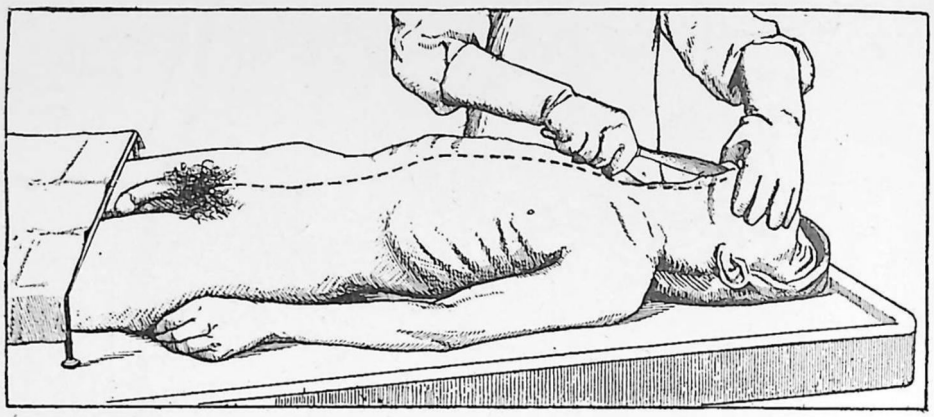

FIG. 147.— El disector, colocado a la derecha del cadáver, incinde los tejidos blandos a lo largo de la línea media del cuerpo, partiendo de la sínfisis del mentón y llegando a la raíz del pene, desviando, sin embargo, el corte a la izquierda, a la altura del ombligo.

con toda la mano el cuchillo grande y con su filo curvo se practica un corte a lo largo de la línea media que vaya desde la sínfisis mentoniana a la raíz del pene (fig. 147); en la mujer, hasta la comisura anterior de los labios mayores.

En el cuello se deben incindir de un solo golpe la piel y el tejido subcutáneo. Junto a la yugular se profundiza la hoja y sobre el manubrio del esternón se corta hasta el hueso (en los niños no hay que apretar demasiado para no incindir también el esternón, que se halla todavía en parte en estado cartilaginoso. Entretanto, la mano izquierda, abandonando el mentón, sigue al cuchillo tendiendo la piel. Junto al extremo inferior del apéndice xifoides, se aligera la mano para no cortar también el peritoneo, que conviene incindir en un segundo tiempo. A poca distancia por encima del ombligo se abandona la línea media del cuerpo y se dirige el corte algo a la izquierda (2 a 4 centímetros) para volver a seguir dicha línea a algunos centímetros por debajo de la cicatriz umbilical, lo que se hace para no herir en el feto los constituyentes vasculares que se introducen en el cordón umbilical, y en el adulto para no lesionar el ligamento hepatoumbilical y eventuales residuos de los vasos vite-

linos y del conducto ónfalomesentérico. El corte de la piel y del tejido subcutáneo acaba, como se ha dicho, en la raíz del pene o en la comisura anterior de los labios mayores.

El peritoneo se incinde luego en un segundo tiempo. Se vuelve al corte debajo del apéndice xifoides, y con cuidado se incinde el tejido adiposo preperitoneal, y luego la serosa, penetrando en la cavidad. Si la grasa pre-

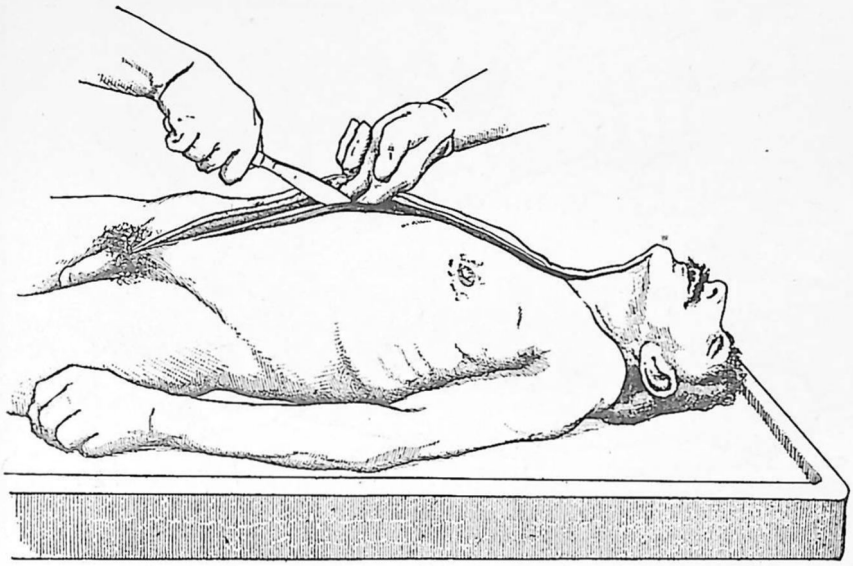

FIG. 148.—Hecha una pequeña abertura en el peritoneo debajo del apéndice xifoides, se introducen en la cavidad abdominal el pulgar y el índice izquierdos con la cara palmar hacia arriba. Empujando con las puntas las paredes del abdomen hacia arriba y divergentes los dedos, se corta el peritoneo a lo largo de la línea alba, menos, naturalmente, la porción umbilical. De este modo se abre completamente la cavidad abdominal.

peritoneal es abundante, conviene levantarla con las pinzas de dientes y cortarla con las tijeras. De todos modos es necesario proceder con atención para no herir el hígado, lo que es fácil, especialmente si está aumentado de volumen.

La primera incisión del peritoneo debe ser pequeña; si existe líquido en la cavidad, conviene extraerlo inmediatamente con una cuchara para vaciarlo en parte con objeto de que al abrir el abdomen no se derrame por encima de la mesa. Se vierte el líquido en un vaso de vidrio, ora para medir su cantidad, ora para examinar sus caracteres físicos y eventualmente también químicos (lo que se hace una vez terminada la autopsia).

Hay que observar si, abierto el abdomen, salen gases. Si antes de abrir el vientre se sospecha la presencia de gases, incindido el tejido subcutáneo hasta el peritoneo, se despega con los dedos para formar una

especie de hueso ancho, que se llena de agua, y luego se pincha el peritoneo. Los gases salen en forma de burbujas.

Hecha esta primera abertura de la serosa, se introducen en el ojal el segundo y tercer dedos de la mano izquierda con la cara palmar hacia arriba y con las puntas hacia el pubis, y con ellos se empujan hacia arriba, tanto como sea posible, las paredes del vientre, mientras que con el

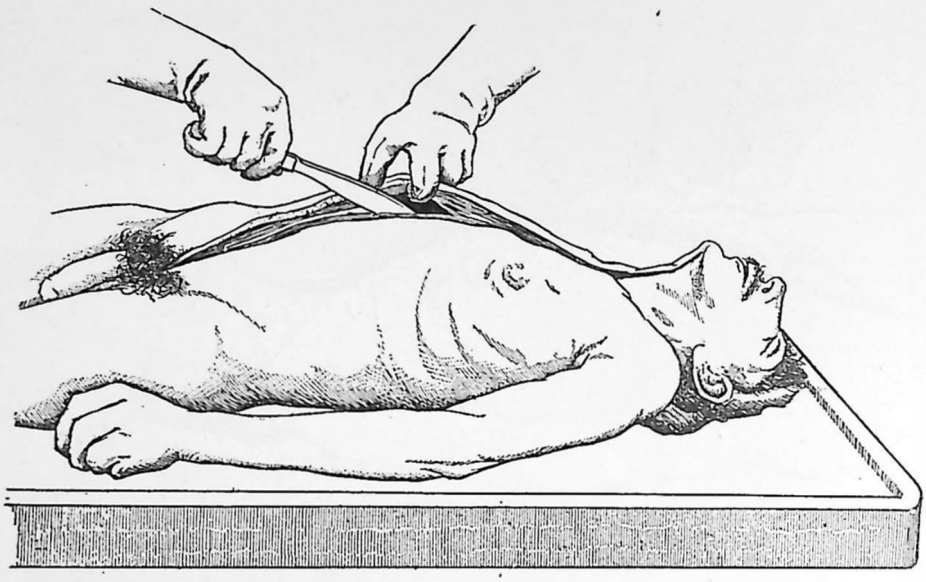

FIG. 149.—Otra manera de abrir el vientre. Enganchando las paredes con el índice y el medio izquierdos, se practica el corte como se ha indicado en la figura precedente

cuchillo se abre hasta el pubis la cavidad abdominal, siguiendo la incisión de la piel y del tejido subcutáneo (fig. 148). En lugar de introducir los dos dedos en el abdomen, como se ha dicho, lo que para algunos es difícil, especialmente si son de pequeña estatura, se puede levantar con los dos primeros dedos plegados en gancho la pared abdominal derecha y practicar el supradicho corte (fig. 149).

Si el estómago y el intestino están muy tensos por gases, se empujan hacia abajo con el índice izquierdo, para alojarlos en la línea de sección y no herirlos.

Para abrir mejor el abdomen y para que las paredes no sean obstáculo con su tensión a las maniobras sucesivas, se incinden en seguida los músculos rectos. Para esto se levanta con la mano izquierda la pared abdominal correspondiente y se pasa por debajo del músculo recto izquierdo, a 10 centímetros del pubis aproximadamente, el cuchillo cogido de plano y con el filo dirigido hacia el pubis para no herir el intestino, haciendo deslizar la hoja entre las asas y el peritoneo. Se vuelve luego el

filo hacia el músculo, que se incinde cuidadosamente en todo su espesor, procurando no lesionar la piel. Se retira el cuchillo y se ejecuta la misma maniobra en el recto derecho (fig. 150). Hecho esto, se coge con la mano izquierda la pared abdominal junto al reborde costal izquierdo, con el pulgar por dentro y los demás dedos fuera. Se tira fuertemente hacia arriba y afuera la pared, enganchándola con el pulgar de modo que de-

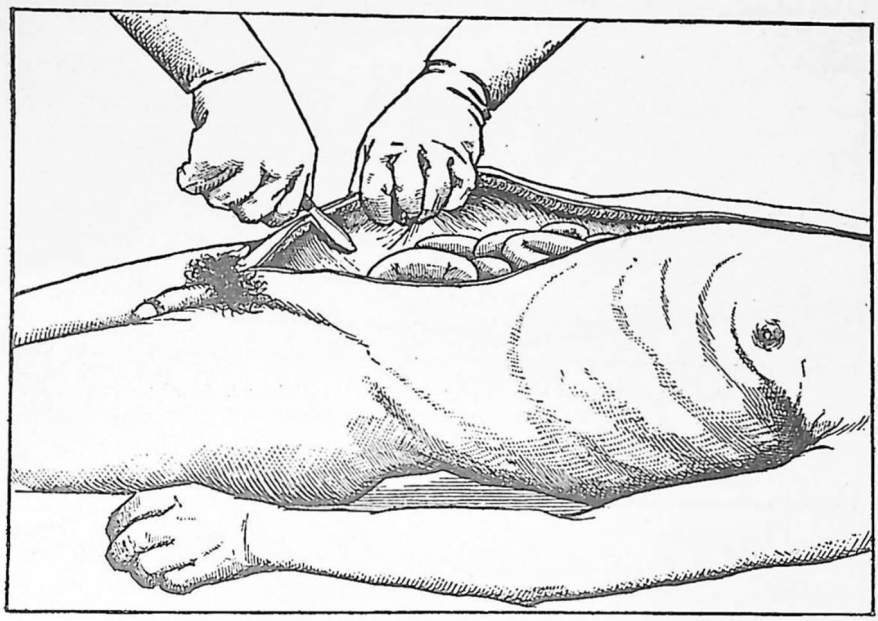

FIG. 150.— Sección del músculo recto abdominal derecho en el límite entre su tercio medio y su tercio inferior

bajo del peritoneo venga a sobresalir el reborde costal. Entonces con el cuchillo grande se incinden sobre las últimas costillas los tejidos en todo su espesor, hasta el hueso, desde la base del xifoides hasta la línea axilar posterior. Luego se cogen los tejidos blandos en el borde anterior de la incisión mencionada y se estiran con bastante fuerza hacia arriba y afuera, comunicando a la mano izquierda un movimiento de supinación, y con el cuchillo se rasa el hueso de modo que no queden porciones de músculo adheridas (figs. 151 y 152).

El cuchillo debe rasar los huesos, no cogiéndolo demasiado oblicuamente para no herir los cartílagos. Se dan anchos y largos cortes, llegándose así hasta la clavícula y por detrás hasta la línea axilar posterior.

Llegado a las clavículas y cortadas todas las inserciones claviculares del pectoral mayor, es preciso obrar con cautela porque ahora se deben liberar la piel, tejido subcutáneo y músculo cutáneo o platisma, de-

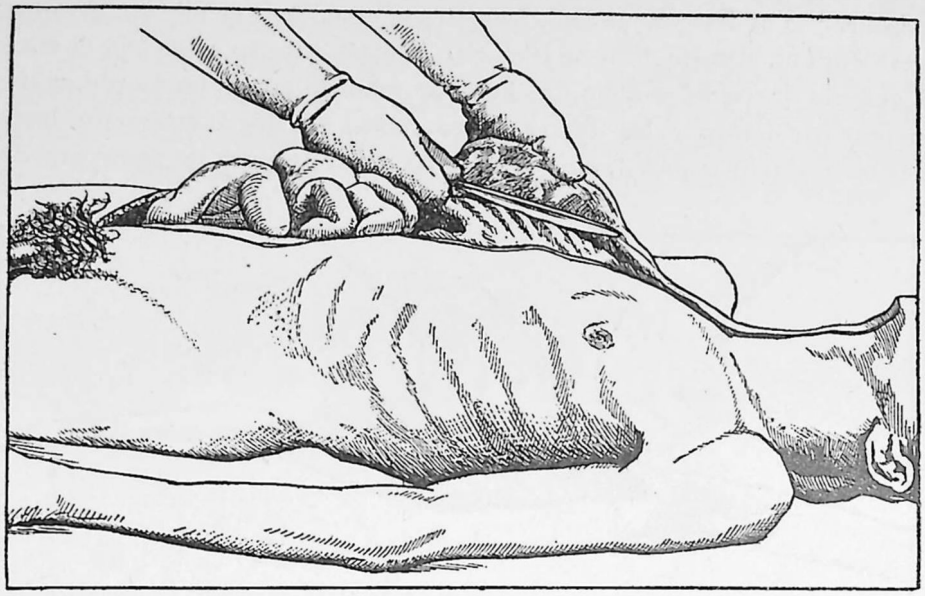

FIG. 151.— Separación de los tejidos de la caja torácica a la derecha. Se corta a ras de las costillas, sin lesionarlas

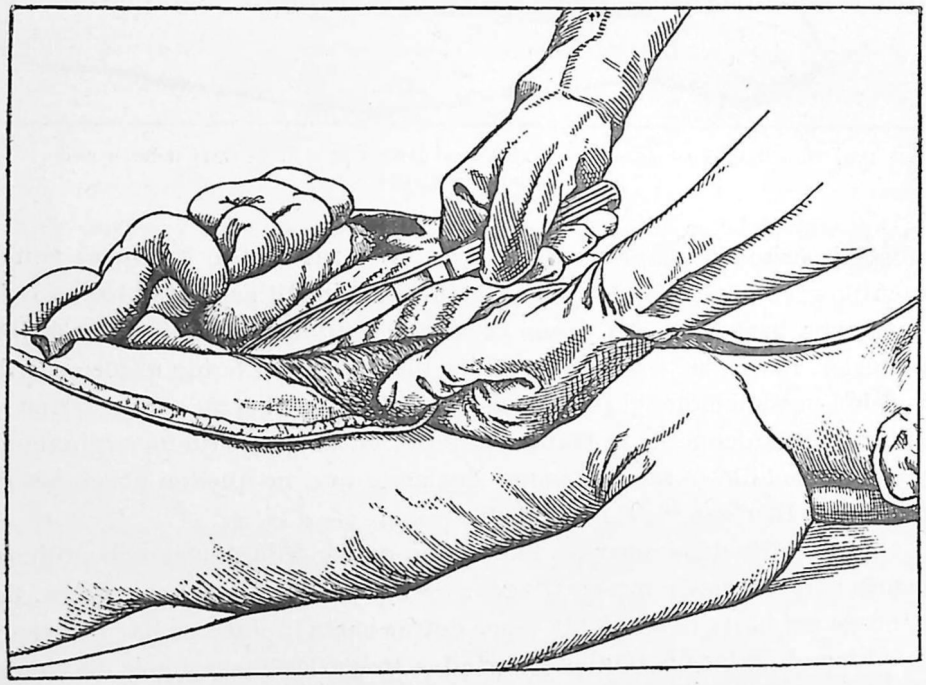

FIG. 152.—Separación de los tejidos blandos de la caja torácica a la izquierda. El filo rasa las costillas sin lesionarlas

jando *in situ* el esternocleidomastoideo con sus inserciones inferiores. Cogidos con la mano izquierda la piel y el tejido subcutáneo, se estiran los tejidos hacia fuera y se disecan de abajo arriba con el cuchillo sostenido como pluma de escribir, procediendo con prudencia a causa del delgado espesor de los tejidos en el cuello. No se deben herir la yugular externa y la anterior, que quedan adheridas a la aponeurosis cervical

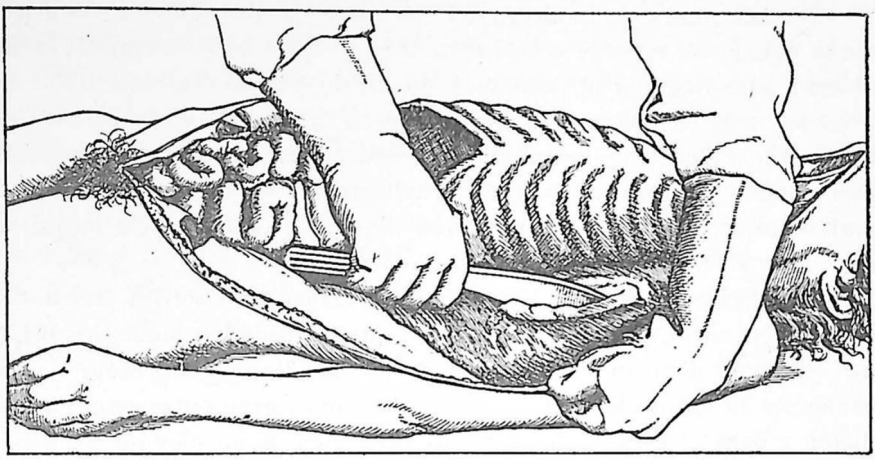

FIG. 153.— Incisiones de la glándula mamaria por dentro, a la izquierda

superficial. La disección se continúa hasta el ángulo de la mandíbula. Entretanto se examinan el tejido subcutáneo, los músculos, la aponeurosis y los vasos, que se ponen al descubierto. Hecho todo esto a la izquierda, se repite a la derecha, con la diferencia de que se debe cortar el ligamento hepatoumbilical a nivel del hígado. A la derecha, la piel y el tejido subcutáneo se aíslan al contrario de lo que se ha hecho a la izquierda, es decir, de arriba abajo. Se separan hacia fuera los grandes colgajos de tejidos blandos, para poner al descubierto los tejidos profundos del cuello, del tórax y de la cavidad abdominal.

Se examinan a continuación las glándulas mamarias, primero la izquierda y luego la derecha, cogiendo con la mano izquierda la piel del tórax, con el pulgar hasta dentro y los demás dedos fuera, debajo el pezón y la aréola. Luego, con el cuchillo cogido con toda la mano, se dan cortes de arriba abajo y se examinan las superficies de sección (fig. 153). La piel no se hiere, a no ser que haya especiales indicaciones (procesos purulentos que comunican con el exterior, nódulos tumorales superficiales, etc.).

En este momento se examinan los ganglios axilares, profundizando con los dedos en la cavidad de la axila y palpándolos. Si son gruesos, se

aíslan con cuidado y luego se extraen procurando no lesionar los vasos axilares. Los ganglios se examinan inmediatamente practicando algunos cortes en su espesor.

Se pasa luego al examen de la cavidad del abdomen.

Cavidad del abdomen

Se mide ante todo la altura del diafragma. Se introduce la mano derecha debajo del reborde costal izquierdo y desde aquí se empuja hacia el tórax para llegar a la parte más alta de la cúpula diafragmática. Se procura poner en contacto la mano derecha con la izquierda a través de la superficie torácica y se anota a qué espacio intercostal o a qué costilla corresponde la mano que explora. Igualmente se hace a la derecha. Normalmente, en el adulto el diafragma llega, a la izquierda, a la quinta costilla, y a la derecha, a la sexta.

Luego se comprueba si hay líquido en las partes declives del abdomen (hipocondrio, pequeña pelvis), dislocando cuidadosamente los órganos que se encuentran en estas regiones; si hay líquido, se recoge con el cucharón de autopsias vertiéndolo en las copas graduadas para su medición y para el estudio de sus caracteres macroscópicos y en ocasiones también químicos.

Luego se procede a un examen sumario de las vísceras abdominales y de sus mutuas relaciones de posición.

IV. Ablación de los intestinos íleon, colon y sigmoide. Abertura de los mismos

Es muy conveniente examinar *in situ* y extraer las vísceras abdominales antes que las torácicas. Unicamente conviene abrir el tórax después de la ablación de los intestinos, en primer lugar porque éstos, por su situación y su volumen, ocultan los órganos retroyacentes. Estos últimos deben ser estudiados en su asiento después de haberlos puesto al descubierto, tanto más cuanto que a veces deben ser extraídos del cuerpo en conexión con órganos próximos o que pertenecen al mismo aparato; y todo esto no sería posible dejando la masa intestinal en su lugar. Por ejemplo, es necesario a menudo extraer los riñones junto con los uréteres y la vejiga, y algunas veces también una porción de la aorta y de la cava inferior, para estudiar el origen y la distribución de los vasos emulgentes; evidentemente no se pueden estudiar juntos todos estos órganos, y menos hacer su ablación en un solo bloque, sin haber extraído primero los intestinos que lo estorban.

En segundo lugar, si se abre el tórax antes de extraer estos últimos, las vísceras subdiafragmáticas descienden y, por consiguiente, sus relaciones mutuas se modifican.

En cambio, efectuada la ablación de los intestinos sin abrir el tórax, el hígado, el bazo, el estómago, el páncreas y el duodeno (este último será extraído en un tiempo ulterior junto con el hígado, el estómago y el páncreas), permanecen perfectamente en su posición y el estudio de sus relaciones es cómodo, expedito y bastante claro.

Es muy cómodo no extraer todos los intestinos en conjunto, sino dividiéndolos en varias porciones. El íleon y el intestino grueso hasta el sigmoide se extraen en dos tiempos: primero el intestino delgado, desde el yeyuno inclusive hasta el ciego; luego todo el colon hasta el límite entre el sigmoide y el recto; el duodeno, como se ha dicho, se extraerá con las grandes glándulas abdominales y con el estómago; el recto, teniendo en cuenta su situación, se extraerá junto con el bloque de los órganos de la pelvis.

Extracción del yeyuno e íleon

Se toma el epiplón mayor en su parte inferior y se extiende primero hacia el pubis, para examinar bien su cara anterior; luego se le reclina hacia el tórax, poniendo así al descubierto su cara posterior, que también debe examinarse atentamente. A consecuencia de esto, el colon transverso permanece dislocado hacia arriba, mientras su cara anterior viene a apoyarse en la base del tórax (fig. 154).

Se busca luego el yeyuno; es fácil encontrarlo por su posición a la izquierda de la línea media; es la primera asa móvil del intestino delgado y sigue al asa fija del duodeno.

Separada la madeja ileal hacia el disector, se perfora con las tijeras el mesenterio del yeyuno, y precisamente de la cara derecha a la izquierda del ligamento; luego se hace en este último un ojal, cortándolo 8 ó 10 centímetros a poca distancia del tubo intestinal (fig. 154). Hecho esto, se aplica al asa yeyunal, junto al extremo superior de la incisión hecha en el mesenterio, un enteróstato; luego, tomando por debajo de éste una asa yeyunal, apretándola entre el pulgar y el índice y haciendo deslizar los dedos hacia abajo, se rechaza en esta dirección el contenido intestinal. Vaciado de este modo este tracto de intestino, se aplica un segundo enteróstato a 3 ó 4 centímetros de distancia del primero.

Inmediatamente se separa la madeja del intestino delgado hacia la izquierda del cadáver y se busca el extremo distal del íleon, donde éste

desemboca en el ciego. En el mesenterio de esta última asa del intestino delgado se practica una abertura semejante a la primera, comenzando también aquí a perforar la cara derecha del ligamento y cortando este último a poca distancia del tubo intestinal, de 8 a 10 centímetros (figu-

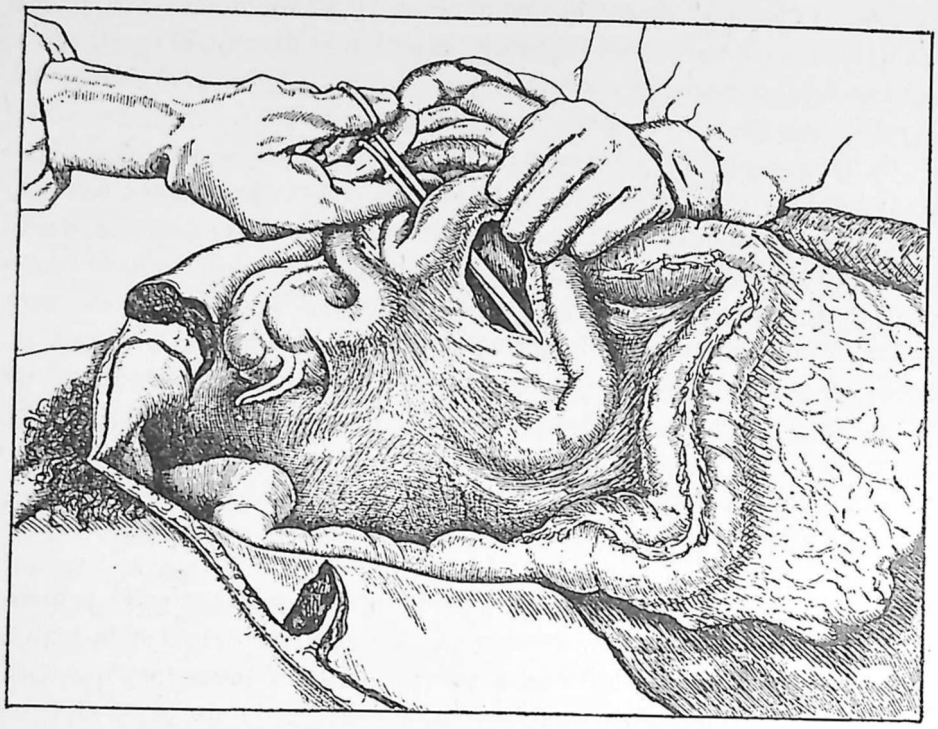

FIG. 154.—Ablación del intestino delgado. Levantada la primera asa móvil del intestino, se practica un ojal en su mesenterio. En el tracto del intestino correspondiente a este último se aplican dos enteróstatos.

ra 155). También aquí, análogamente a lo que se ha hecho en el yeyuno, se aplican dos enteróstatos.

Si no se poseen tales instrumentos, se aplican en su lugar dos ligaduras de cordel bastante grueso o dos cintas resistentes. La substitución de los enteróstatos por las ligaduras hace no solamente la operación menos cómoda y expedita, sino a veces nociva para el intestino, porque debajo de las ligaduras pueden haber lesiones que se alteran más por la presión de aquéllas que por la presión del enteróstato. Como cuando se deberá abrir el intestino será más difícil cortar el cordel, el principiante tiende a eliminar sin más ni más con una escisión la porción ligada; de este modo no se examinan a veces lesiones importantes localizadas en dichas porciones, y por ello es más aconsejable el uso de las pinzas.

Practicados los dos ojales en el mesenterio y aplicados los enteróstatos, se deja todo el intestino delgado a la izquierda del cadáver, de

modo que el mesenterio quede bien tenso (fig. 156). Se pasan luego el índice y el medio izquierdos por el ojal superior y se hacen salir por el ojal inferior. De este modo en su superficie palmar se encuentran todas las raíces del mesenterio. Con unas tijeras grandes, pasando entre dichos dedos alejados uno de otro, se corta la raíz del ligamento (fig. 157);

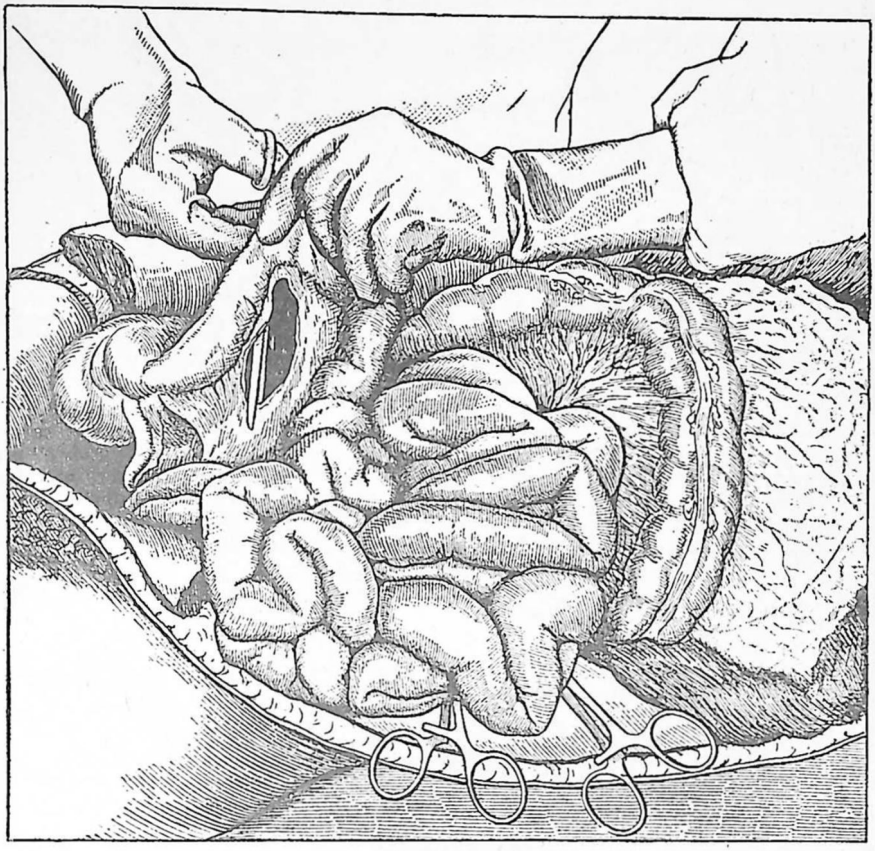

FIG. 155.— Ablación del intestino delgado. Análogamente a cuanto se ha hecho en la primera asa móvil del yeyuno, se hace un ojal en el meso de la última asa móvil, en la proximidad de su abocamiento en el ciego. También sobre esta última se aplican dos enteróstatos.

luego se reseca el intestino entre los dos pares de enteróstatos, y todo el intestino delgado así liberado se pone aparte, para ser luego abierto y examinado cuando se habrá extraído también el intestino grueso.

Si el mesenterio es excepcionalmente abundante en tejido adiposo o si las asas están tan tensas que impidan la operación del modo indicado, especialmente si el disector tiene las manos pequeñas, es necesario que los dos ojales que se practican en el meso sean mucho más anchos.

Una vez extraído el intestino delgado, se lavan la línea de incisión

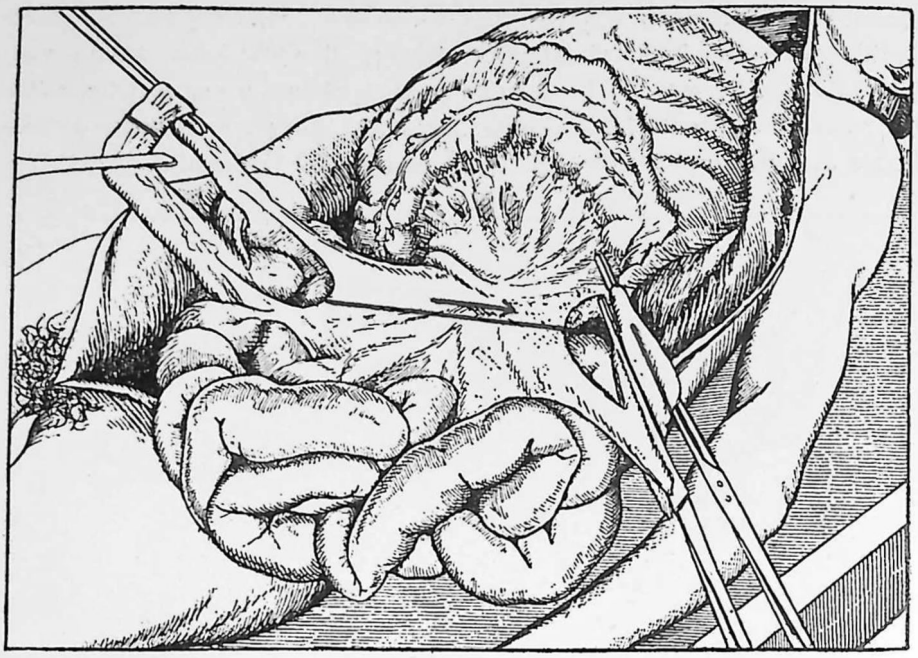

FIG. 156.—Ablación del intestino delgado. Aplicados los dos enteróstatos en la primera y en la última asa del intestino delgado, se ha puesto bien al descubierto todo el mesenterio. Este se corta entre los dos ojales siguiendo en la línea roja la dirección indicada por la flecha. Luego se cortarán las dos asas entre los dos pares de enteróstatos como indican las líneas rojas.

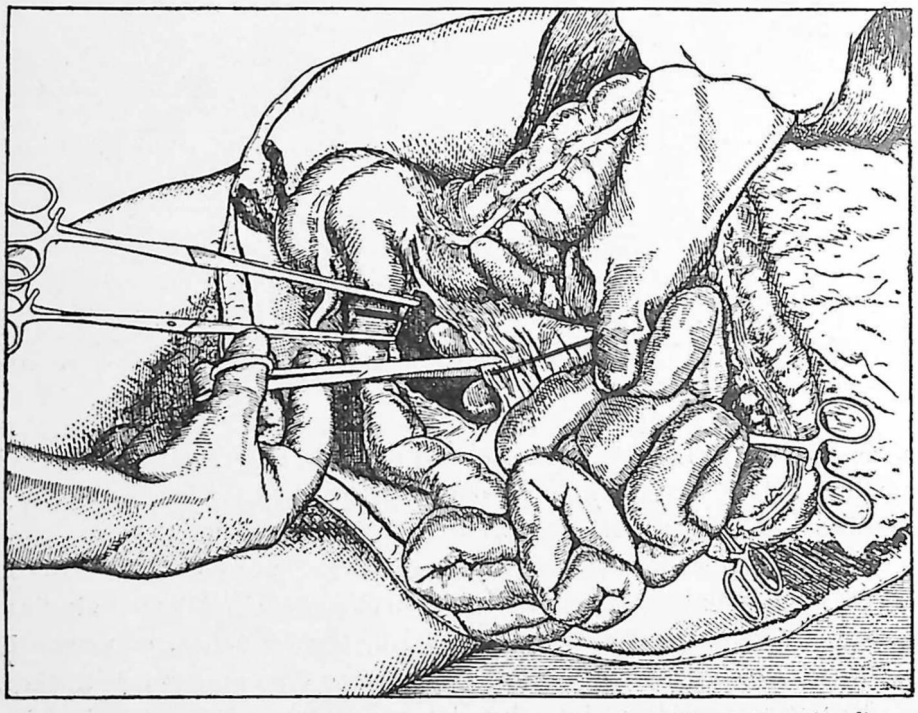

FIG. 157.—Ablación del intestino delgado. Corte del mesenterio. Pasados el índice y el medio de la mano izquierda del primer ojal al segundo, por debajo del mesenterio, se le corta.

del mesenterio y las líneas de incisión del intestino de alguna pequeña cantidad de heces que puede haber quedado adherida. Luego se procede a la extracción del intestino grueso.

Extracción del intestino grueso

Se levanta el sigma y, cerca de su punto de paso al recto, o sea donde el intestino móvil se convierte en fijo, se practica un ojal en el meso, y

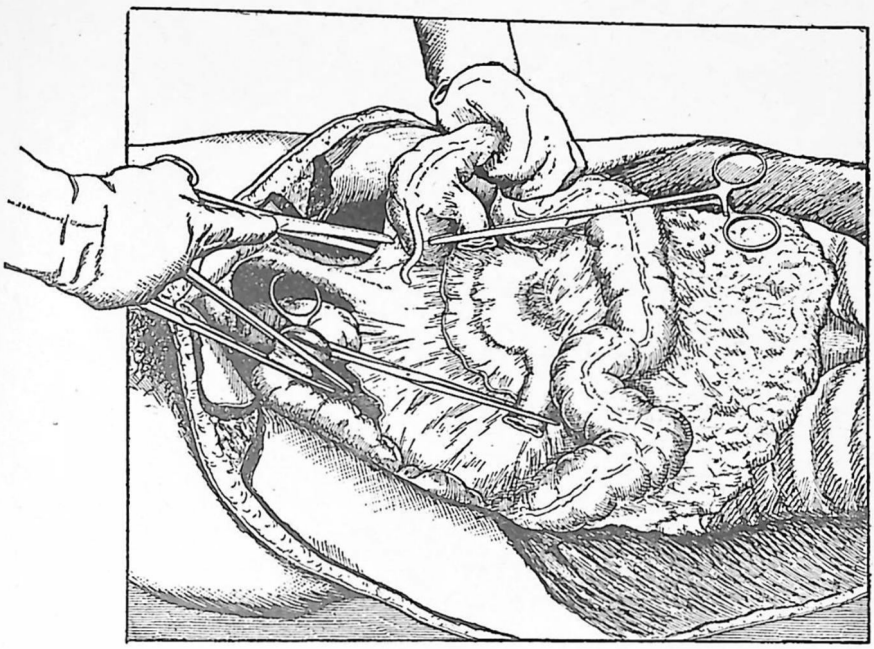

FIG. 158.— Ablación del intestino grueso. Practicado un ojal en el mesosigma y aplicados sobre el asa sigmoidea, que se resecará luego según la línea roja, dos enteróstatos, se levanta el ciego y se corta su meso.

con las precauciones y modo descritos en el intestino delgado, se aplican dos enteróstatos (fig. 158).

Luego se toma con la mano izquierda el ciego y se examina junto con el proceso vermiforme. Después, con unas tijeras medianas, se corta el mesociego, y si éste, como a veces ocurre, no existe, se corta la serosa que lo fija a la pared posterior del abdomen (fig. 158), continuándose la liberación del intestino colon ascendente hasta llegar al ángulo derecho o hepático formado por el colon ascendente y el transverso. En este punto se pasan el índice y el medio de la mano izquierda por debajo del ángulo superior derecho del omento mayor, de modo que la cara palmar de los dedos contacte con la superficie posterior del epiplón. Se apartan

estos dedos para poner tenso el epiplón y con las mismas tijeras se corta a ras del estómago (fig. 159) hasta llegar al ángulo opuesto. Luego se vuelve al ángulo derecho del colon y se corta el mesocolon transverso. Al llegar al ángulo izquierdo o esplénico del intestino grueso, si el meso

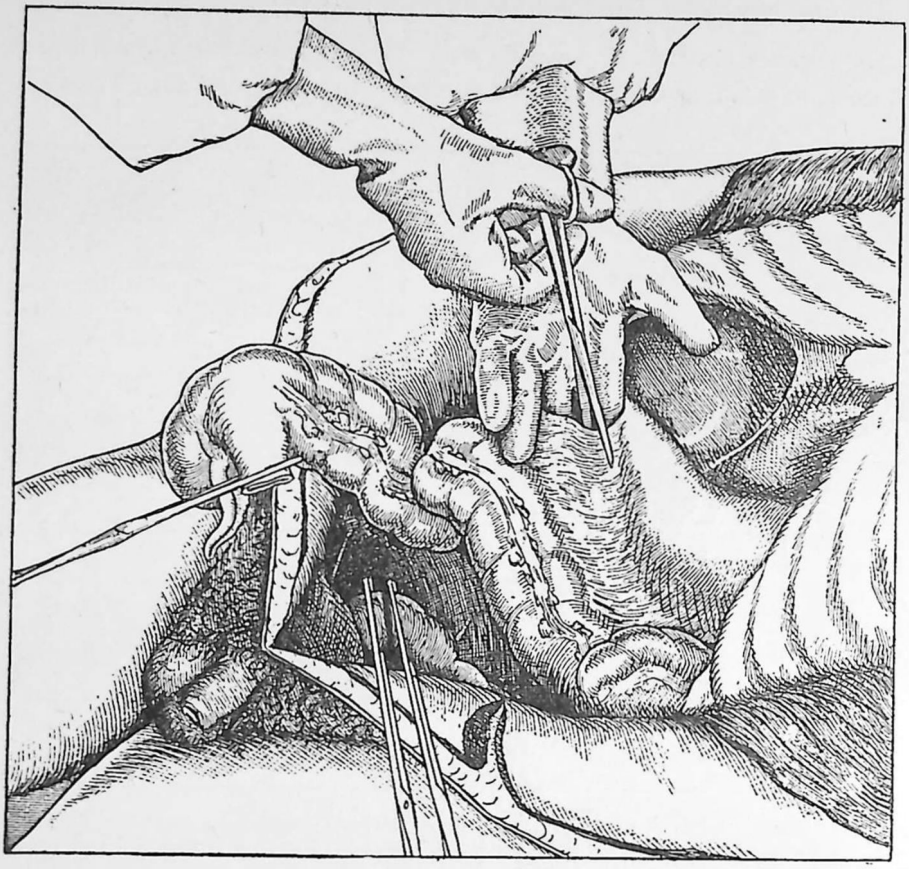

FIG. 159.— Ablación del intestino grueso. Liberado todo el colon descendente, al llegar al ángulo derecho del intestino grueso, se pasan los dedos índice y medio debajo del ligamento gastrocólico y se incinden en toda su longitud.

está bastante desarrollado, se levanta dicho ángulo del colon y se reseca su meso, y luego el del colon descendente, llegando hasta el ojal que se ha hecho ya en el mesosigma; se reseca aquí el tubo intestinal entre los dos enteróstatos que se habían aplicado y entonces todo el intestino grueso, menos el recto, queda libre; extraído del vientre, se coloca junto al intestino delgado. Si, por el contrario, el ángulo izquierdo del colon, por la cortedad de sus ligamentos, es muy profundo y contrae íntimas relaciones con el bazo y la cola del páncreas, conviene, al llegar a este punto, no proceder enseguida a la resección del meso, sino, como acon-

sejan Roussy y Ameuille (1), abandonar de momento el transverso e ir a alcanzar el sigmoide, resecándolo entre los enteróstatos (los supradichos autores emplean, en lugar de este instrumento, dos ligaduras); luego se corta el mesosigma y se vuelve a subir cortando el meso del

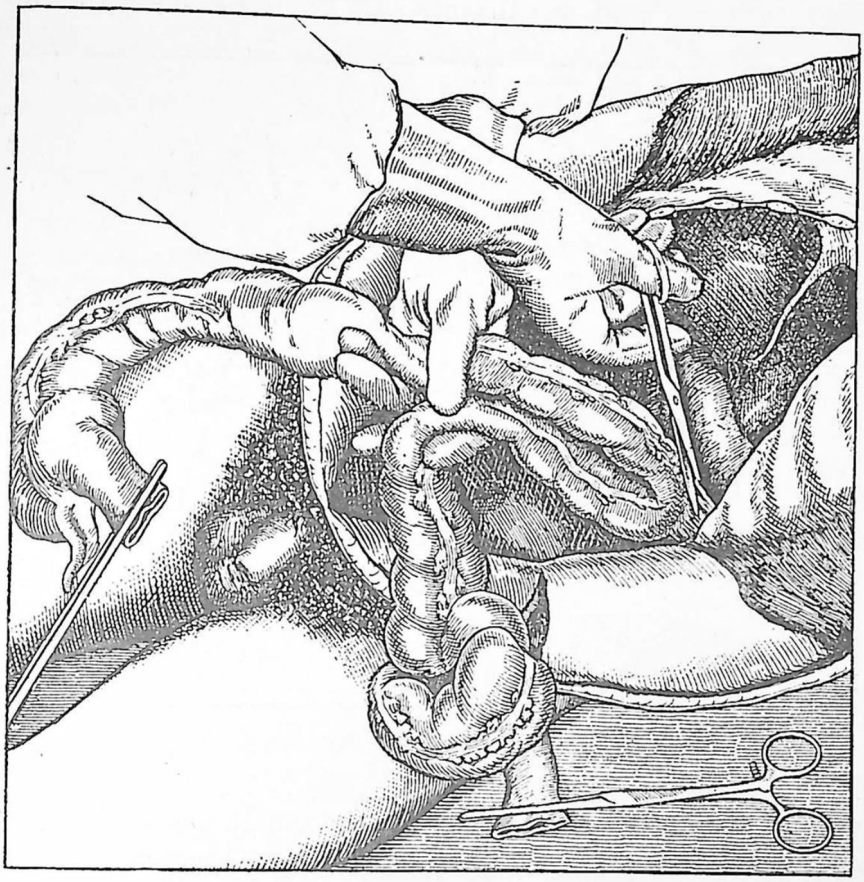

Fig. 160.—Ablación del intestino grueso. Liberación del ángulo izquierdo. Cogidos con la mano izquierda el colon transverso y el descendente, se resecan de arriba abajo las adherencias que unen el ángulo izquierdo a los órganos próximos.

colon descendente hasta llegar por este camino al ángulo esplénico. Cogidas ahora con la mano izquierda las dos porciones del intestino grueso que se encuentran en el supradicho ángulo, se estiran hacia arriba y a la izquierda, y se corta el meso de arriba abajo después de haberlo puesto bien al descubierto, seguros así de no herir los órganos próximos (figura 160).

Si las asas intestinales están adheridas entre sí por antiguos proce-

(1) Roussy y Ameuille, *Técnica de las Autopsias*, París, Doin, 1910.

sos de inflamación, se procura destruir los lazos de tejido conjuntivo neoformado, después de haber extraído el intestino. Algunas veces las adherencias son tan tenaces que es imposible evitar la lesión del tubo.

Si hay adherencias entre el intestino y otros órganos, conviene intentar destruirlas antes de extraer la masa entérica. Si a causa de pro-

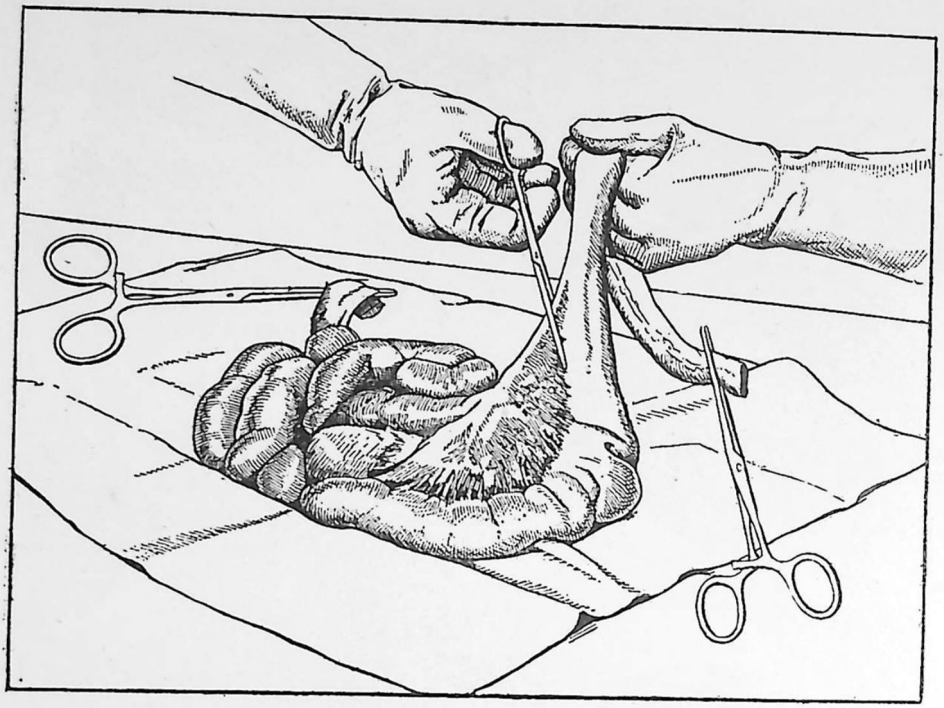

FIG. 161.—Liberación del intestino delgado

cesos peritoníticos todo el intestino está reducido a una sola masa, es necesario extraerlo en conjunto, procurando hacer aberturas en el mesenterio o en los ligamentos para liberarlo de las paredes.

Si, por último, el peritoneo parietal se adhiere a la masa intestinal, se buscan planos de desdoblamiento para extraer juntamente la serosa parietal y el tubo. Luego, en un segundo tiempo se procurará destruir las adherencias.

Conviene haber extraído intestino delgado e intestino grueso, uno inmediatamente después del otro, para abrirlos y examinarlos sin interrupción. Sin embargo, se puede demorar esta operación para el final de la autopsia.

Para abrir el intestino delgado extraído, conviene ante todo liberarlo del mesenterio, sin lo cual no se abriría ni se examinaría con facilidad.

Con la mano izquierda se coge el extremo proximal del yeyuno y con unas tijeras se comienza a liberarlo de su meso, cortando éste lo más próximo posible al tubo entérico (fig. 161). Se procura no herir el intestino, lo que también sería bastante inoportuno por la salida del contenido. Esta operación, que puede ejecutar perfectamente el disector

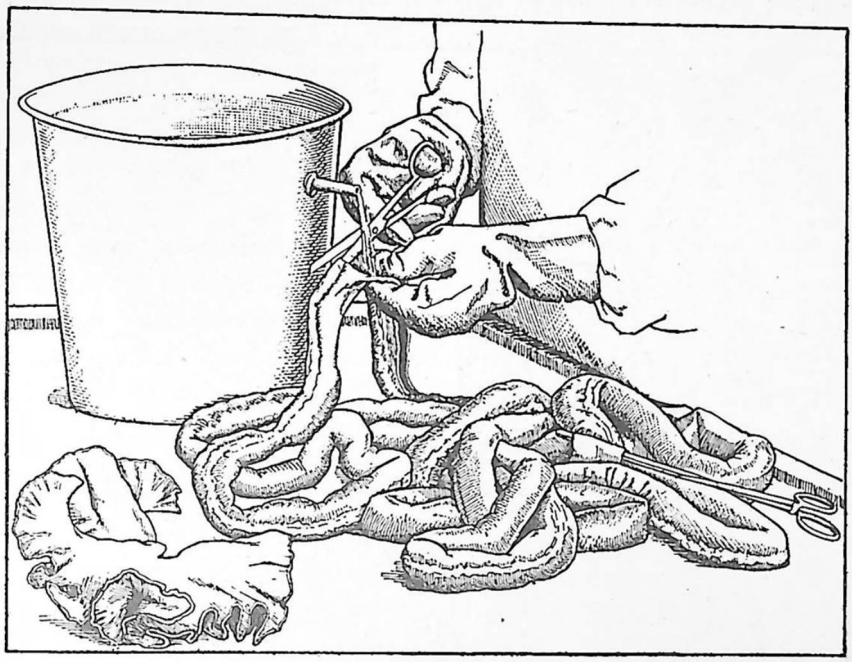

FIG. 162.—Abertura y examen del yeyuno-ileon. El intestino se abre siguiendc la línea de inserción del mesenterio. En el primer término de la figura, a la izquierda, se ve a éste aislado

solo, es más expedita si se dispone de un ayudante que tire del meso mientras el disector sostiene el tubo intestinal y reseca el ligamento. En este caso, en lugar de las tijeras se puede emplear ventajosamente el cuchillo; sosteniendo este último como arco de violín, el disector lleva debajo del filo el meso, mientras que, como se ha dicho, el ayudante sostiene el mesenterio; la operación, con alguna práctica, se realiza en poquísimo tiempo. Sea como sea, es preciso que nunca queden adheridos al intestino segmentos de meso, porque en este caso el tubo intestinal no puede distenderse bien sobre los dedos o sobre la mesita.

Liberado el intestino delgado de su meso, se le abre.

No conviene confiar este tiempo de la autopsia a un ayudante, porque es necesario que el disector examine también su contenido. Dada la naturaleza y a menudo la abundancia de este último, es conveniente proceder a la abertura del intestino sobre una mesa aparte o en un lava-

bo y debajo de un chorro de agua corriente. La línea de sección para todo el intestino delgado es suministrada por la misma línea de inserción del mesenterio; de este modo no se corre el riesgo de lesionar las placas de PEYER que están en el lado opuesto al meso..

Ante todo se quita el enteróstato (o la ligadura) en el extremo del yeyuno; se sostiene entre el pulgar y el índice zquierdos el intestino,

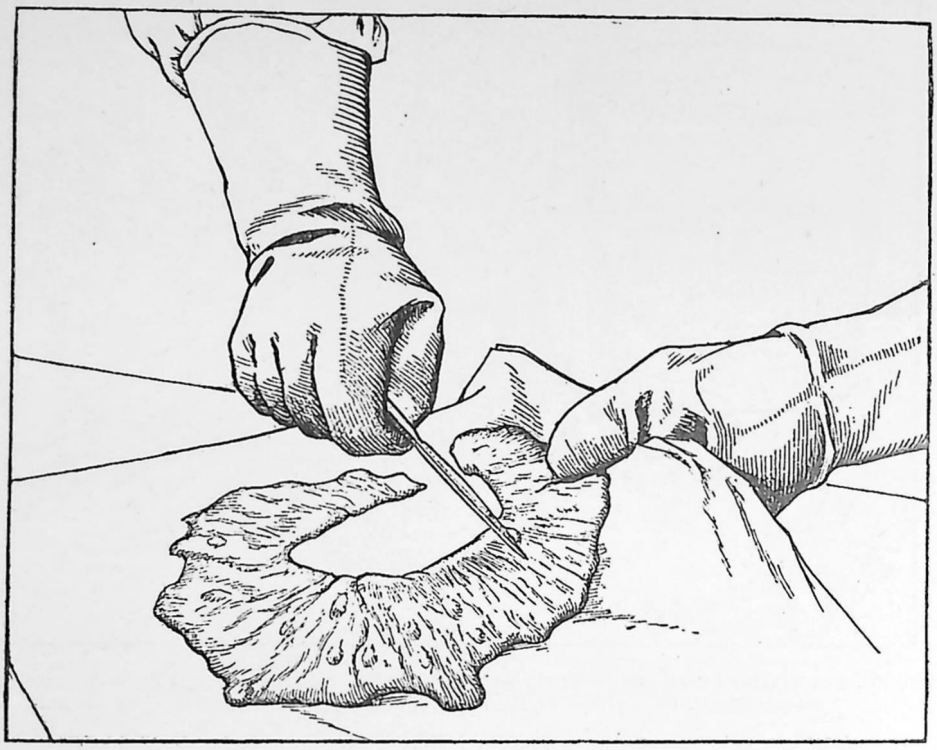

FIG. 163.— Examen del mesenterio aislado. Incisiones de los ganglios linfáticos

introduciendo el primer dedo en la cavidad e introduciendo en la luz intestinal el ramo abotonado del enterótomo. Se abre un segmento del tubo, lo que se realiza en parte cortando y en parte llevando la pared intestinal sobre el filo del enterótomo; en este último caso el tejido se secciona quedando la mano derecha inmóvil. Luego se pasa la mucosa intestinal del tracto abierto por debajo del chorro de agua y se examina: se procede a abrir otro tracto de intestino (fig. 162) y se examina también la mucosa de éste, y así se continúa hasta llegar al extremo distal del íleon, del que se quita el enteróstato, que hasta entonces había permanecido aplicado.

La mucosa de las partes sucesivamente seccionadas se debe lavar procurando que el líquido no penetre en el segmento del tubo que no se

ha abierto todavía. No es una buena práctica la de llenar todo el intestino con agua y luego cortarlo; si esto facilita la técnica, daña en cambio el diagnóstico, ora porque no es posible ya examinar las heces en su verdadero estado, ora porque el agua puede desprender colgajos de mucosa en caso de destrucción parcial de ésta debida a procesos inflamatorios, ora, finalmente, porque la presión del líquido puede hacer que se perforen artificialmente focos ulcerosos, etc.

Si en muchos tractos del intestino delgado se han encontrado lesiones interesantes, conviene extender el tubo intestinal bien abierto sobre una mesa, disponiéndolo en vueltas concéntricas; de este modo se da una ojeada de conjunto al órgano. Terminado el examen del intestino delgado, se examina su mesenterio en las dos caras, palpando los ganglios linfáticos y cortando éstos con un pequeño cuchillo (fig. 163).

Análogamente a como se ha hecho en el yeyuno e íleon, se hace para abrir el intestino grueso. Se escoge como guía de la línea de sección una de las cintillas. Se comienza la operación en el extremo del sigma cólico y se continúa abriendo el tubo y examinando el interior hasta llegar al fondo del ciego. Luego se cortan los pocos centímetros de íleon que quedan junto a este último. El apéndice vermiforme se abre longitudinalmente, penetrando desde el ciego con la rama obtusa de unas tijeras-bronquiótomo; o bien se hacen

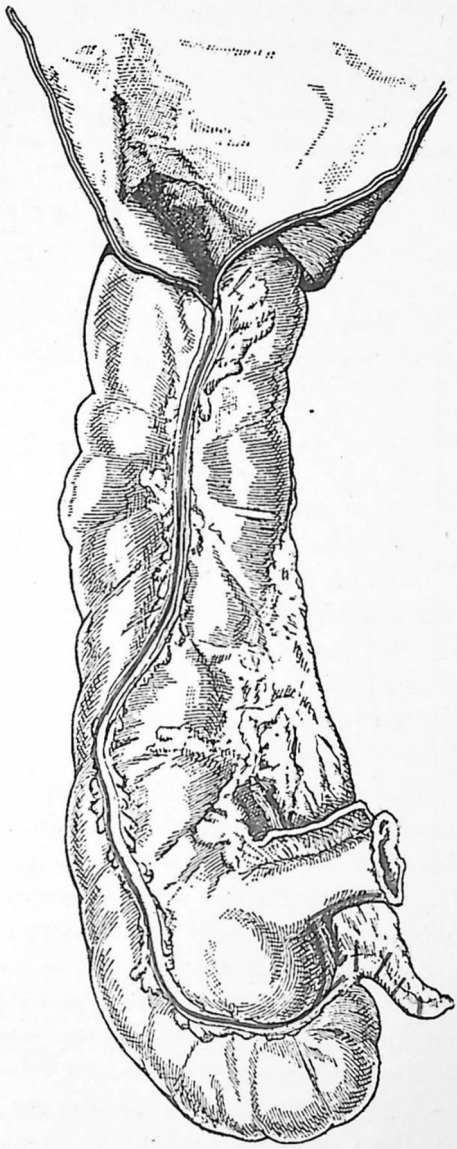

FIG. 164. — Abertura del intestino grueso, del ciego y del apéndice cecal. La sección del intestino grueso deberá hacerse siempre a lo largo de una cintilla o tenia. Luego se abrirá el último tracto del intestino delgado y finalmente el apéndice a lo largo de la línea roja.

repetidos cortes transversales en casi todo su espesor, examinando las superficies de sección, la luz con su contenido y las paredes (fig. 164).

No conviene cortar en todo su grosor el meso del apéndice cecal, porque a menudo es preciso reconstruir este último y fijarlo para proceder sucesivamente al examen microscópico, y en este caso es necesario tener en cuenta la altura en que se pueden encontrar determinadas lesiones.

Como se ha dicho antes, una vez extraído el intestino es posible examinar detalladamente las vísceras subdiafragmáticas en el sentido de sus relaciones. Bien limpia la cavidad con una esponja, se examina todo el aparato urinario y los genitales internos *in situ*. Hecho esto, se procede a la abertura de la caja torácica.

V. Abertura de la caja torácica. Inspección de su cavidad

Si se sospecha un neumotórax, se desprenden los tejidos de un espacio intercostal en la proximidad del punto donde las partes blandas (músculos, tejido subcutáneo y piel) han quedado adherentes para excavar una especie de bolsa. Se llena ésta con agua y se puncionan los tejidos del espacio intercostal. Si hay gases, salen a través del agua en forma de burbujas.

La inspección de la superficie anterior de la jaula torácica se hace inmediatamente después de abierto el cadáver. Para abrir el tórax hay que arrancar el denominado «plastrón esternal», compuesto por este hueso con los cartílagos adheridos de las siete costillas que en ellos se insertan.

Para arrancar el plastrón esternal, se deben ante todo resecar las inserciones inferiores de los esternocleidomastoideos; luego se desarticulan las clavículas; a continuación se cortan los cartílagos costales y finalmente se desinsertan el diafragma y los tejidos blandos que se insertan en dicho plastrón. Las líneas de sección para las aberturas del tórax están indicadas en la figura 165.

La manera de proceder es la siguiente: con un cuchillo de longitud mediana se cortan a ras del hueso las inserciones claviculares y esternales de los esternocleidomastoideos, procurando no dañar los vasos próximos, lo que es bastante fácil cuando éstos están muy congestionados.

Hecho esto, se coge con los tres primeros dedos de la mano izquierda el cuerpo de la clavícula izquierda y con el cuchillo de botón, cogido como pluma de escribir, se cortan a ras del hueso, si no se ha hecho antes, las inserciones claviculares del músculo pectoral mayor. Luego se tira hacia arriba de la clavícula de modo que sobresalga su extremo

interno debajo de la cápsula articular y se vea bien la dirección de la interlínea articular en cuyo sentido hay que practicar la incisión.

Se corta ahora, comenzando por abajo, la mitad anterior de la cápsula y se sigue el extremo interno de la clavícula. Hecho esto, se levanta

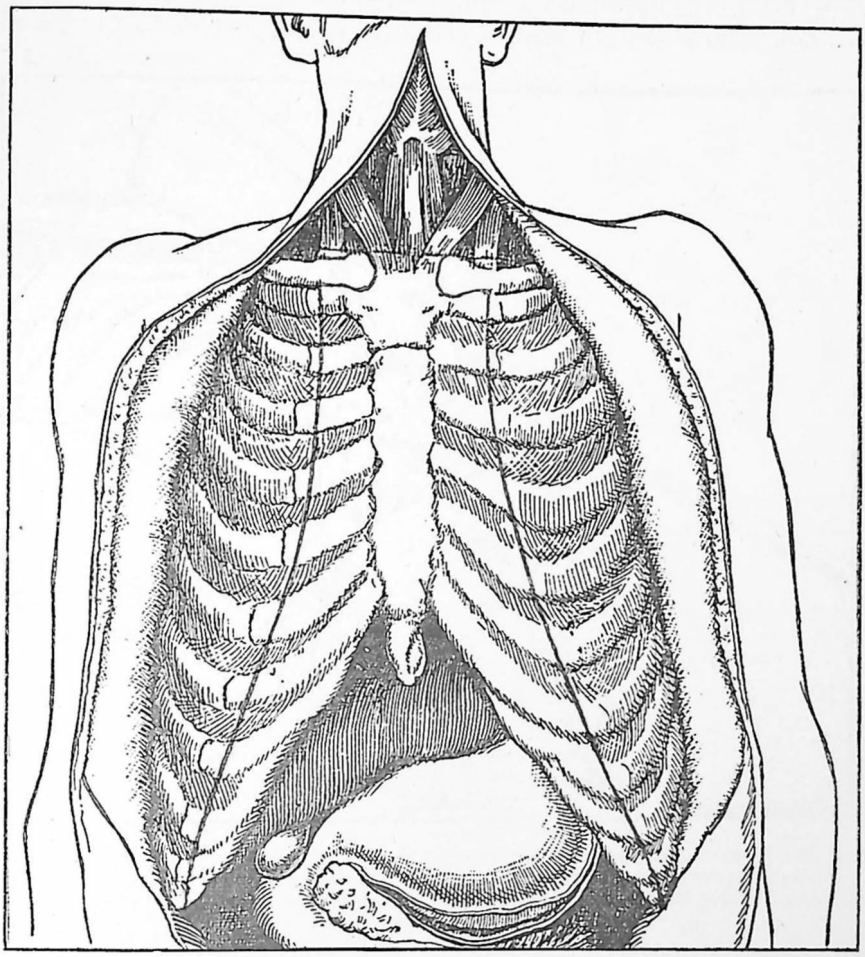

FIG. 165.—Líneas de sección para la abertura del tórax

tanto como sea posible este hueso y se repite la incisión en la mitad posterior de la cápsula (fig. 166). El cuchillo, sostenido muy oblicuamente con el mango dirigido hacia el mentón del cadáver, debe ser guiado, por decirlo así, por la forma de la superficie articular de la clavícula.

La operación descrita debe hacerse en dos tiempos para no herir los troncos braquiocefálicos venosos subyacentes a la articulación esterno-clavicular. Si se abren estos vasos importantes, su sangre se derrama en

la cavidad pleural y entonces no es posible ya una apreciación exacta de su contenido eventual.

Desarticulando completamente el extremo interno de la clavícula, se pasa el cuchillo por debajo del hueso y a ras del mismo hasta su mitad para cortar las adherencias de restos de tejidos blandos (fig. 167).

Conviene movilizar bien la clavícula para poder resecar luego có-

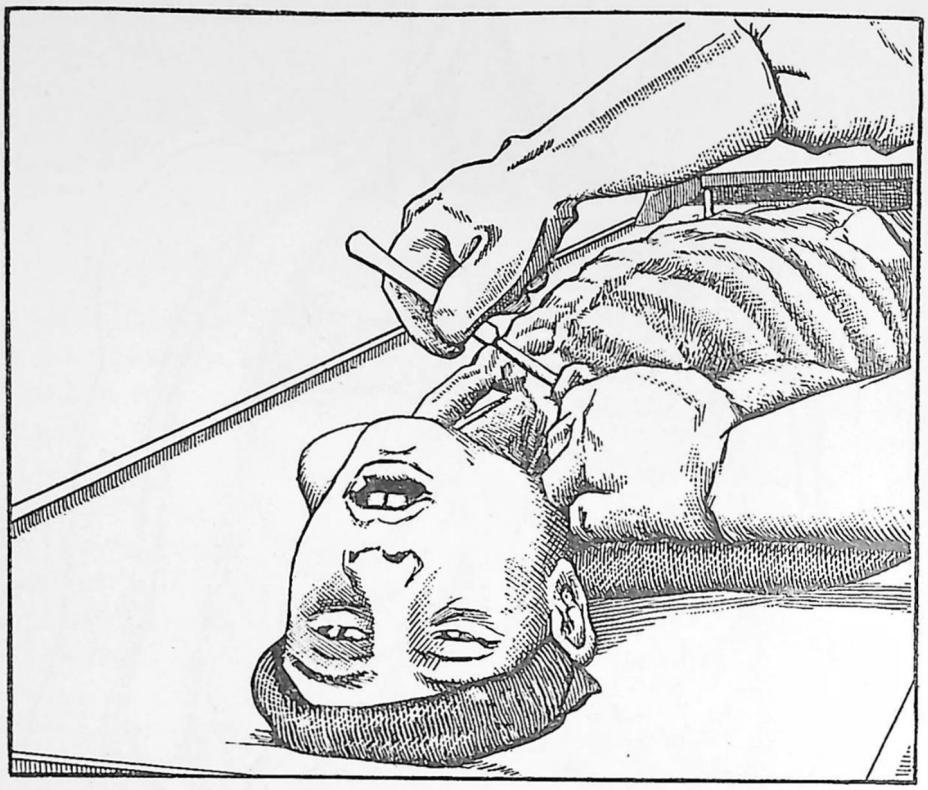

FIG. 166.—Desarticulación de la clavícula derecha. Corte de la mitad posterior de la cápsula articular. La mano izquierda tira hacia arriba el hueso, mientras que el cuchillo, con el mango bajo y vuelto hacia el mentón del cadáver, sigue el contorno de la superficie articular.

modamente con el costótomo la primera costilla que se encuentra casi por detrás de este hueso.

Efectuada la operación a la izquierda, se repite a la derecha.

Se procede luego a la resección de los cartílagos costales, desde el segundo al séptimo inclusive.

Se empuña con toda la mano el condrótomo que se apoya en el segundo cartílago costal a un centímetro por dentro de la unión de éste con el hueso de la costilla. La distinción entre hueso y tejido cartilaginoso es fácil, porque mientras éste es blanco amarillento, el hueso es de color gris rojizo.

Para practicar fácilmente el corte, se apoya con fuerza la palma de la mano izquierda sobre el dorso del condrótomo. El instrumento se tiene

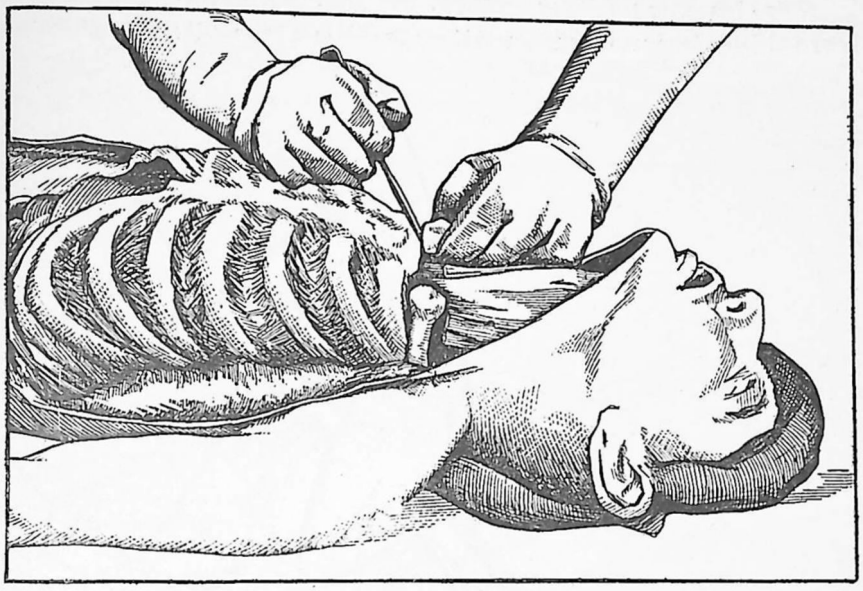

FIG. 167.—Desarticulación de la clavícula derecha. Desarticulada la clavícula, se pasa por debajo de ésta el cuchillo cortando los restos de tejidos blandos que todavía le están adheridos

con el mango hacia abajo, de modo que la hoja que ha acabado de rese-

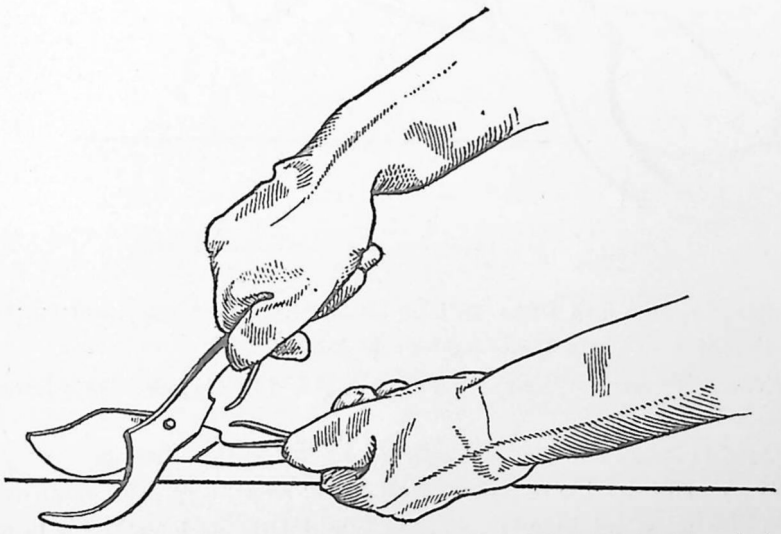

FIG. 168.—Modo de empuñar el costótomo cuando se debe hacer pasar la rama no cortante debajo de la costilla que se corta

car un cartílago no vaya a penetrar con su extremo anterior en la cavi-

dad pleural, sino que encuentre inmediatamente debajo de su filo el cartílago de la costilla sucesiva.

Como las articulaciones de los 5.°, 6.° y 7.° cartílagos con las respectivas costillas óseas no siguen una línea paralela a la mediana longitudinal

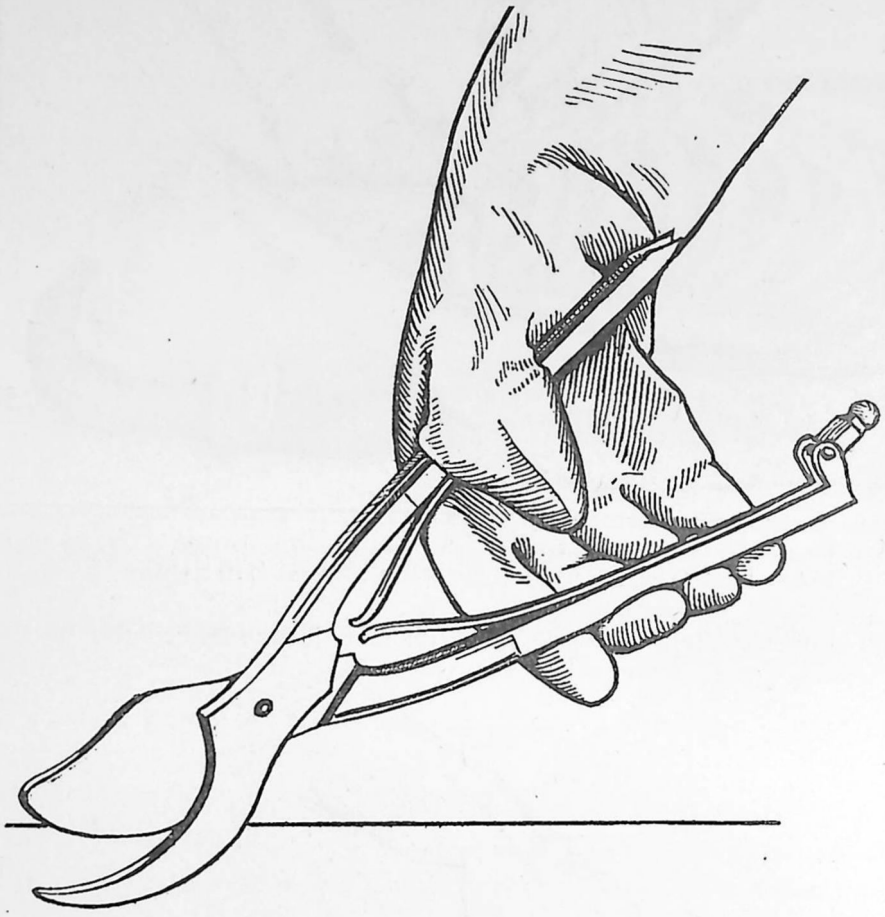

FIG. 169.— Modo de empuñar el costótomo al cortar una costilla

del esternón, sino una línea oblicua hacia abajo y afuera, se dirigirá en esta dirección el condrótomo a nivel de éstas.

Resecados los cartílagos costales a la izquierda, se pasa a hacer lo mismo a la derecha.

Quedan luego por cortar los de las dos primeras costillas.

Si no están calcificados, se cortan con el condrótomo; si, como ocurre a menudo, están calcificados, se pasa por debajo de los mismos la rama no cortante del costótomo y se cortan. El modo de usar este instrumento se indica en las figuras 168, 169 y 170. Si también cualquier otro cartílago estuviese osificado y calcificado, se opera de un modo análogo pa-

sando el costótomo debajo de cada uno a través de un orificio practicado en los músculos del espacio intercostal inmediatamente inferior. Si todos los cartílagos estuviesen osificados y calcificados, se resecan todos con el costótomo, comenzando por los inferiores hasta llegar a los dos primeros.

Algunas veces la clavícula, por procesos patológicos, forma cuerpo con el esternón, con producción de una anquilosis articular; se reseca

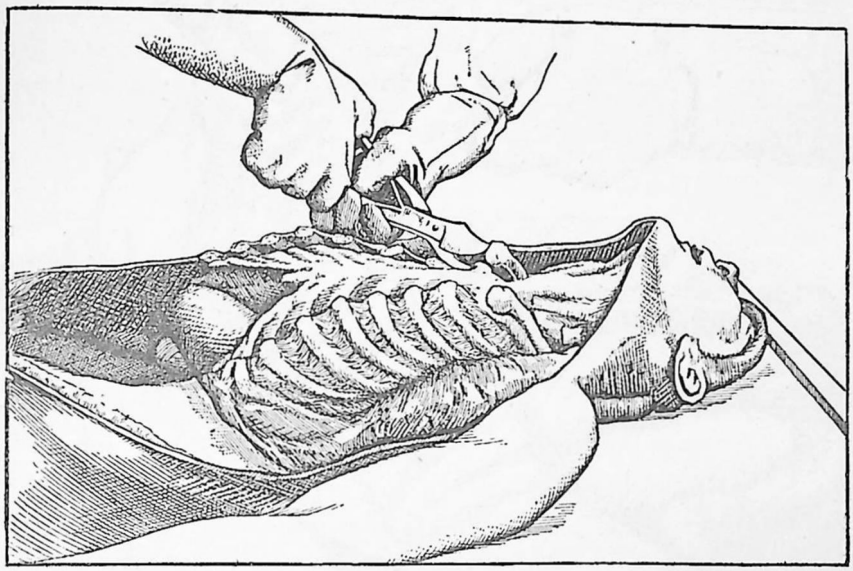

FIG. 170.— Sección de la primera costilla. Hallándose ésta osificada y siendo necesario un gran esfuerzo para cortarla, se emplean ambas manos para manejar el instrumento con más fuerza

entonces su cuerpo por medio de una sierra de Gigli o de la sierra pequeña.

En los niños de pocos años y en los fetos las costillas se cortan con tijeras más o menos fuertes según las circunstancias.

Seccionadas las costillas, se deben resecar el diafragma y los tejidos blandos que se insertan en la cara posterior del plastrón esternal.

Para esto se levanta con la mano izquierda el ángulo izquierdo inferior del plastrón y se pasa por debajo de él el cuchillo asido con toda la mano. A ras del hueso se desinserta el diafragma hasta el ángulo opuesto. Luego se levanta el plastrón cogiéndolo por su base y se continúa la desinserción de los tejidos blandos. Llegados a la parte media del esternón, se coge el plastrón con la mano izquierda y se continúa manteniéndolo elevado (fig. 171), acabando de cortar las partes blandas de su cara posterior hasta el cuello.

De este modo queda libre el plastrón.

Se examina inmediatamente la cara posterior del mismo, especialmente en lo que se refiere a la arteria mamaria interna, y luego se pone

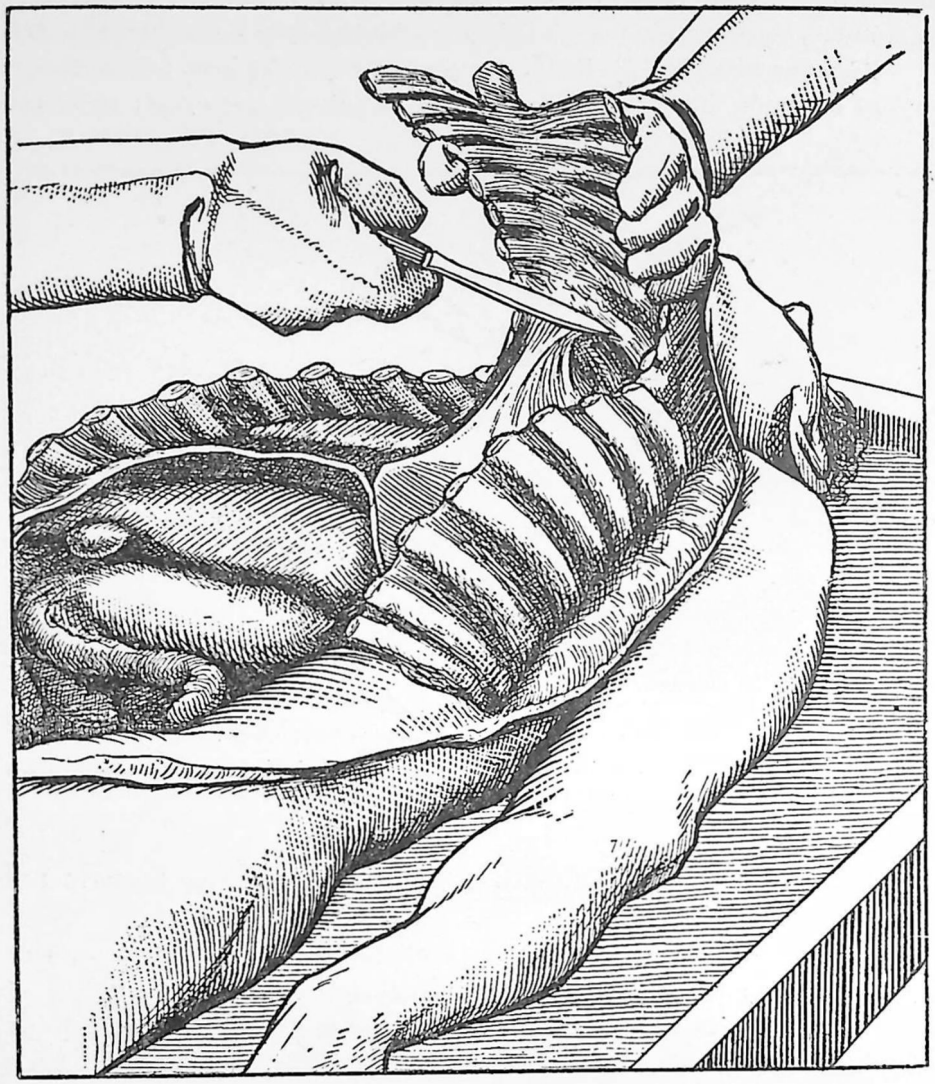

FIG. 171.— Extracción del plastrón esternal.
Separación del hueso de los tejidos blandos del mediastino anterior

aparte. A continuación se procede a la comprobación de la presencia o la ausencia del timo.

Timo

Si existe esta glándula endocrina o si hay residuos de la misma, se coge con unas pinzas de dientes por su envoltura fibrosa y se aisla con

las tijeras. Luego, una vez desprendida, se la libera, siempre con las tijeras, del tejido conjuntivo y del tejido adiposo que puedan adherirse a ella. A continuación, con un cuchillo se practican incisiones paralelas y perpendiculares a su eje mayor para examinar la superficie de sección y finalmente se pesa.

Acabado el examen del timo, se exploran la cavidad pleural y las vísceras torácicas. Se examinan los bordes anteriores de los pulmones y sus relaciones con las partes próximas. Se comprueba si los órganos están fisiológicamente libres o unidos por adherencias y se observa si hay líquidos en las cavidades pleurales y de qué género.

Después de esto se pasa de nuevo al abdomen.

VI. Ablación y cortes del bazo

Examinado, como se ha dicho, el tórax, se vuelve al abdomen; el primer órgano que debe extraerse y examinarse es el bazo.

Con la mano derecha se disloca el estómago hacia el disector. El bazo, si no tiene adherencias patológicas, está alejado de la pared del hipocondrio, siendo atraído por el epiplón gastroesplénico.

Se pasa por detrás del bazo la mano izquierda para inquirir si hay adherencias entre su superficie y la pared abdominal; si existen adherencias tenues, se desprenden con los dedos; si son más fuertes, se cortan con unas tijeras de puntas obtusas. Si las adherencias son fuertísimas, conviene extraer juntamente los tejidos sobre las que se implantan, por ejemplo una parte del diafragma o bien de la pared abdominal (¡en este caso sin la piel!). En el manejo de las vísceras es necesario obrar delicadamente, porque a veces es muy frágil y no conviene destrozarlas.

Para extraer el bazo, se le sujeta con la mano izquierda, poniendo el pulgar sobre su borde anterior y los otros dedos sobre el borde posterior, y exteriorizándolo del abdomen, se tira de él hacia arriba para poner bien al descubierto el hilio. Con unas tijeras de punta roma o con un cuchillo se corta el ligamento frenoesplénico, que, cuando existe, va del extremo superior del bazo al diafragma, y luego los ligamentos gastroesplénico y pancreáticoesplénico (y con ellos los vasos que discurren entre las hojas que se desprenden del hilio); finalmente, el esplenocólico que, cuando existe, va del colon al extremo esplénico inferior. Si en el espesor de los ligamentos o en la proximidad del hilio hay uno o varios bazos supernumerarios, se sacan con el bazo principal. Al cortar el hilio (fig. 172) se procura no herir la cola del páncreas, que a menudo está muy próxima.

Extraído el órgano, se considera su consistencia palpándolo delica-

damente y en varios puntos entre los dedos; luego se examina su cara exterior. Con ésta hacia abajo se coloca sobre la mesita de vísceras para el corte de las mismas y se estudian las caras opuestas a la externa, o sean la anterointerna y la posterointerna, y también los vasos del hilio que,

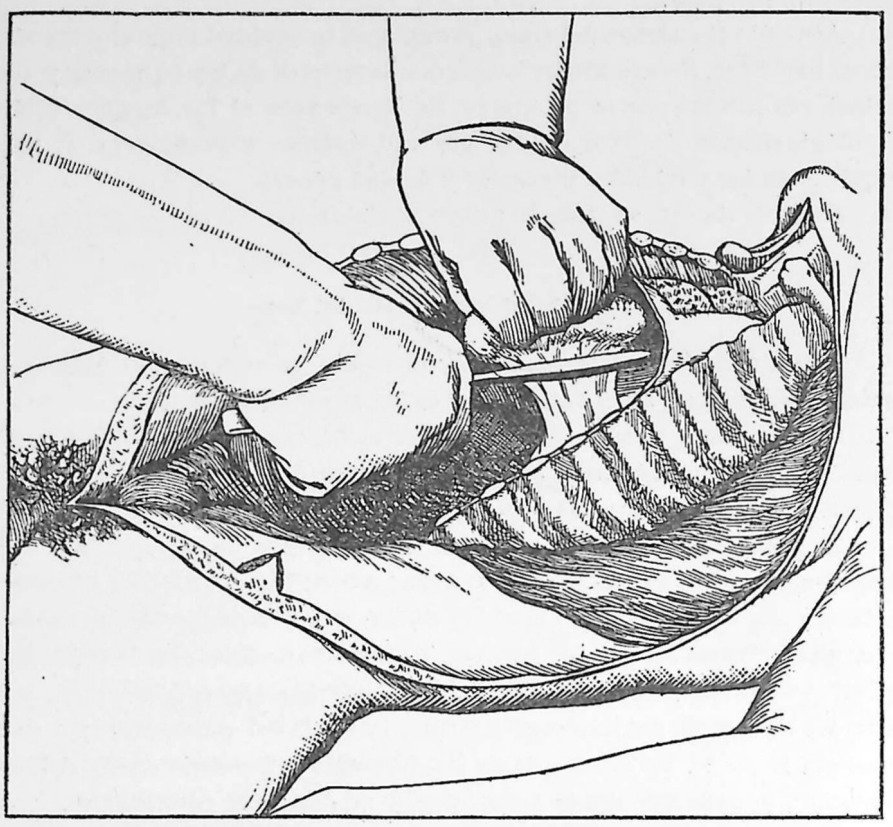

FIG. 172.— Cogido el bazo con la mano izquierda de modo que enganche con el pulgar el borde anterior y con los otros dedos el borde posterior, se estira hacia arriba poniendo al descubierto el hilio. Examinado este último, se corta (para mostrar bien la manera de operar se han resecado las costillas izquierdas mucho más afuera de lo que se hace normalmente).

eventualmente, se abren con las pequeñas tijeras de bronquios, así como los ganglios linfáticos, especialmente si están tumefactos. Examinado el hilio, antes de cortar la víscera, se mide; una vez cortado, especialmente si la pulpa es blanda, no será posible obtener datos exactos. Para calcular el espesor, un buen método es el de Orth, quien planta un cuchillo perpendicularmente en el punto más grueso, señala con el dedo hasta donde ha penetrado la hoja y luego mide la distancia con el doble decímetro. Se pesa inmediatamente el bazo, porque si se corta y la pulpa es difluente no se obtiene un peso exacto, sino menor que el real.

Se deja luego la víscera apoyada sobre su cara externa. Se fija a la

mesita con la palma de la mano izquierda en el hilio y con el cuchillo grande, empuñado a plena mano, se corta en dos partes (fig. 173), comenzando la incisión por el borde anterior y llegando hasta el posterior que no debe cortarse. Conviene cortar en este sentido el bazo, en lugar de cortarlo desde la cara externa al hilio, porque se pone al descubierto una mayor superficie. El hilio es mantenido vuelto hacia arriba, porque a veces es muy profundo, formando las dos caras internas del bazo entre

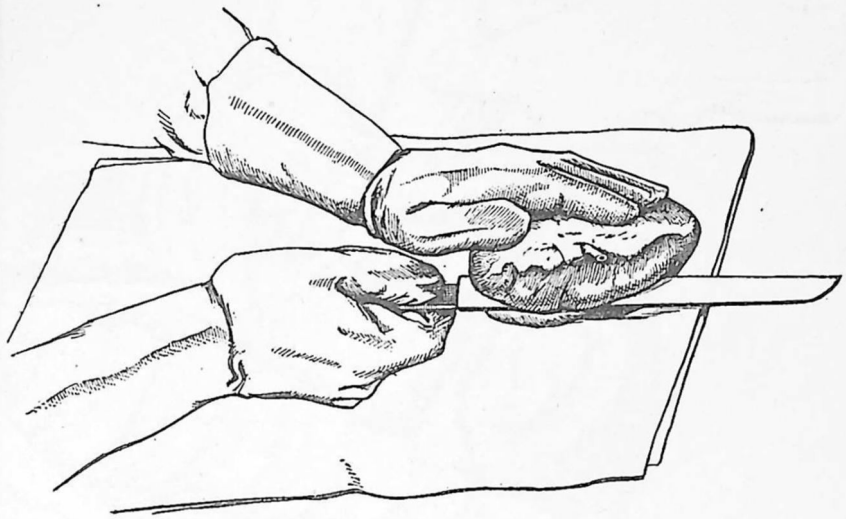

FIG. 173.— Puesto el bazo en la mesita con el hilio hacia arriba, se incinde con el cuchillo de vísceras de uno a otro borde, dividiéndolo casi en dos mitades

sí un angulo bastante agudo, y conviene pasar por debajo del hilio, lo que no se podría vigilar si éste se apoyara en la mesa.

En el caso de ser muy profundo el hilio y el corte no pasara por detrás del mismo, la porción interna del órgano resultaría con un agujero en el centro.

Hecha la sección del bazo, como se ha dicho, se le abre y se estudian sus superficies. Se pasa la hoja del cuchillo inclinada sobre éstas para comprobar si la pulpa es más o menos fluente. Si es preciso, se efectúan cortes secundarios. Se lavan, finalmente, las superficies de sección bajo un delgado chorro de agua para examinar los folículos, pulpa y trabéculas desprovistas de sangre, que los podría ocultar.

VII. Ablación del hígado, estómago, duodeno y páncreas. Sus cortes

El hígado y el páncreas tienen tales relaciones con el duodeno, en el que vierten sus líquidos de secreción, que precisa extraerlos juntamente

para examinarlos sin lesionar los conductos de estas glándulas. Dadas luego las relaciones de continuidad del duodeno con el estómago, conviene extraer este órgano en conexión con la primera porción del intestino delgado. Por esta razón, estómago, duodeno, hígado y páncreas se deben extraer unidos, respetando las recíprocas relaciones.

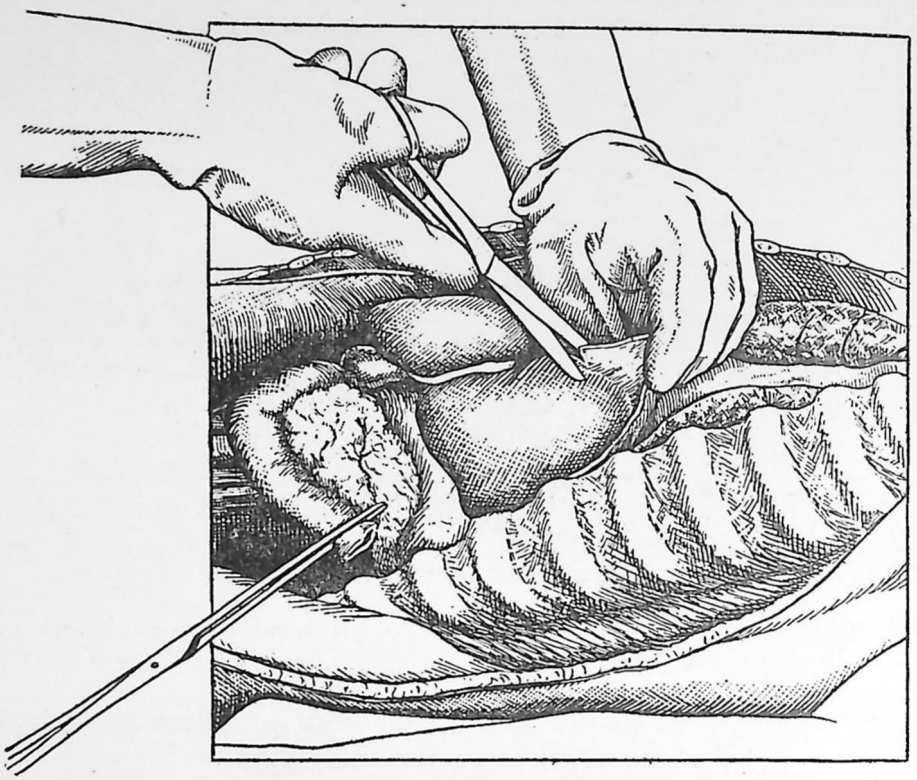

FIG. 174.— Resección del ligamento suspensor o falciforme del hígado

Para esto, con los dos primeros dedos de la mano izquierda se coge el borde anterior del ligamento suspensor o falciforme del hígado; al mismo tiempo el diafragma es empujado hacia la cabeza del cadáver de modo que el ligamento se ponga tenso y evidente. Con las tijeras medianas se corta este ligamento a ras del hígado (fig. 174) hasta su extremo posterior, es decir, hasta donde se continúa con la hoja anterior del ligamento coronario.

Se deja entonces el ligamento suspensor y se coge con la mano izquierda el extremo del ala izquierda del hígado, y estirándolo hacia abajo, volviéndolo a la derecha, se pone tenso el ligamento triangular izquierdo, que se corta con las tijeras a ras de la convexidad hepática, hasta su vértice (fig. 175).

Luego se continúa seccionando la mitad izquierda del ligamento coronario hasta la cava, procurando no herirla. Más que cortar conviene aquí aislar el hígado de modo obtuso, con el extremo de las tijeras cerradas, lo que en general es fácil. Luego se baja y se vuelve hacia dentro el extremo izquierdo del ala derecha; se corta hasta el vértice del ligamento triangular derecho y a continuación la mitad derecha del ligamento

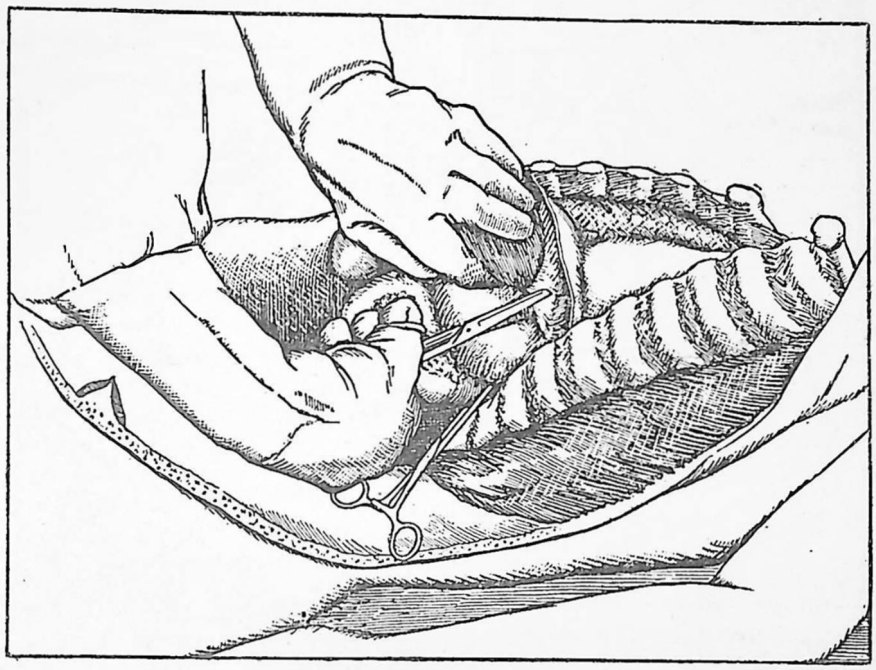

FIG. 175.— Resección del ligamento triangular izquierdo del hígado

coronario, operando como se hizo a la izquierda y procurando no dañar la cava inferior. Débese recordar que las dos hojas del ligamento coronario no están en contacto en la parte media del borde posterior del hígado, sino que entre ellas existe un espacio bien evidente en la figura 189, en el cual el hígado está en contacto directo con el diafragma, manteniéndose adherido por tejido conjuntivo bastante laxo. Aquí conviene que el disector emplee sencillamente los dedos para destruir las supradichas adherencias.

Se coloca de nuevo el hígado en su posición; luego con la mano izquierda se le reclina hacia atrás y se le mantiene fijo con la palma de la misma mano. Con las tijeras de punta redondeada se comienza a aislar, a pequeños golpes, la suprarrenal derecha de la cara inferior del hígado y de la cava a la que la glándula está muy próxima (fig. 176). Comenza-

do el aislamiento, cortando con las tijeras, se continúa el aislamiento con las tijeras cerradas o también con los dedos, delicadamente, porque es preciso respetar la cava, la cual, si es herida, inunda de sangre todas las vísceras. Esta operación, bastante fácil en los sujetos flacos, es más

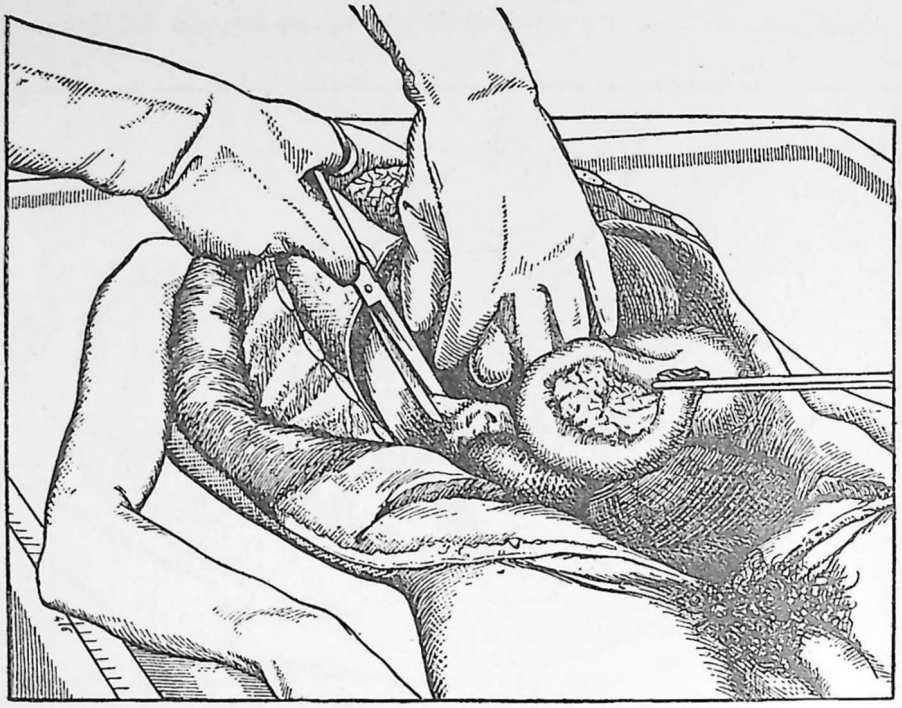

FIG. 176.— Separación de la suprarrenal derecha de la cara posteroinferior del hígado

bien difícil en los obesos, porque la suprarrenal está oculta en la atmósfera adiposa del riñón.

Aislada la suprarrenal derecha, el hígado sólo se mantiene adherido por la cava, vaso que se cortará por último.

Se pasa luego al esófago. Con la mano derecha se baja el cardias y con el índice izquierdo se engancha el esófago de izquierda a derecha, intentando pasar por debajo haciendo un ojal en el peritoneo, que tapiza su cara anterior, y más profundamente en el conjuntivo, que se halla entre el esófago y la aorta.

A veces no se logra hacer esta operación, especialmente con las manos enguantadas; en este caso, con unas tijeras se incinde el peritoneo con un corte paralelo al esófago y se le desprende; se pasa el índice derecho entre la serosa y el tubo alimenticio, y entonces es fácil aislarlo pasando el dedo en gancho alrededor del mismo. Se introduce también dentro del ojal el índice izquierdo, empujándolo hacia el diafragma,

mientras que el derecho empuja los tejidos hacia el cardias. Se aplica uno de los ordinarios enteróstatos a algunos centímetros por encima del cardias y otro inmediatamente por debajo del diafragma (a menudo basta con el primer enteróstato, pues de ordinario el esófago está vacío); con

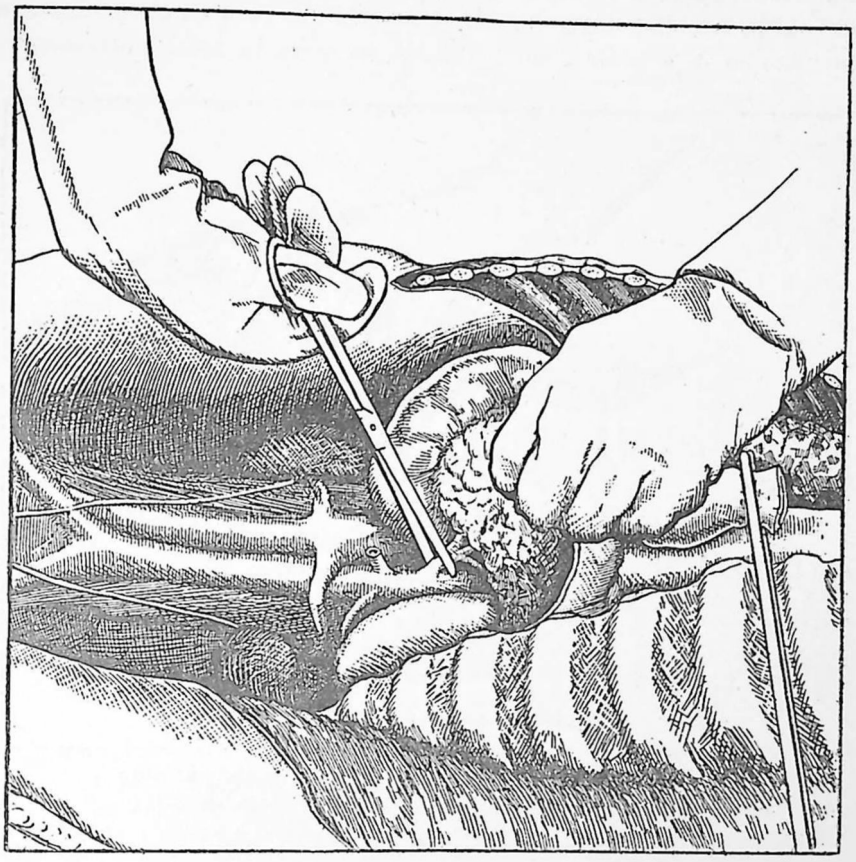

FIG. 177.—Resección del tronco celíaco. La arteria mesentérica superior, que se desprende de la aorta por debajo del tronco celíaco, se ha resecado ya

las tijeras se corta el tubo entre las dos pinzas y, si se ha aplicado una solamente, entre ésta y el diafragma.

Resecado el esófago, se levanta con la mano izquierda la tuberosidad mayor del ventrículo; si hay adherencias con el diafragma, se destruyen con los dedos, si son tenues, o con las tijeras si es necesario.

Se coge ahora la cola del páncreas y se tira de ella hacia arriba; se corta detrás de ésta y detrás del resto del cuerpo de la glándula el peritoneo, que después de haber tapizado su cara anterior, lo fija, aun cuando laxamente, a la pared posterior de la cavidad abdominal. El corte

debe ser próximo al páncreas para no herir el polo superior del riñón izquierdo y la cápsula suprarrenal correspondiente que están inmediatamente detrás. Se coge ahora con la mano izquierda la porción horizontal del duodeno y se tira de ella hacia arriba tendiendo así el peritoneo, que después de haber pasado por su cara anterior lo aplica a la pared posterior de la cavidad del abdomen. A medida que se corta el peritoneo, el duodeno se deja girar completamente. Se corta la arteria mesentérica

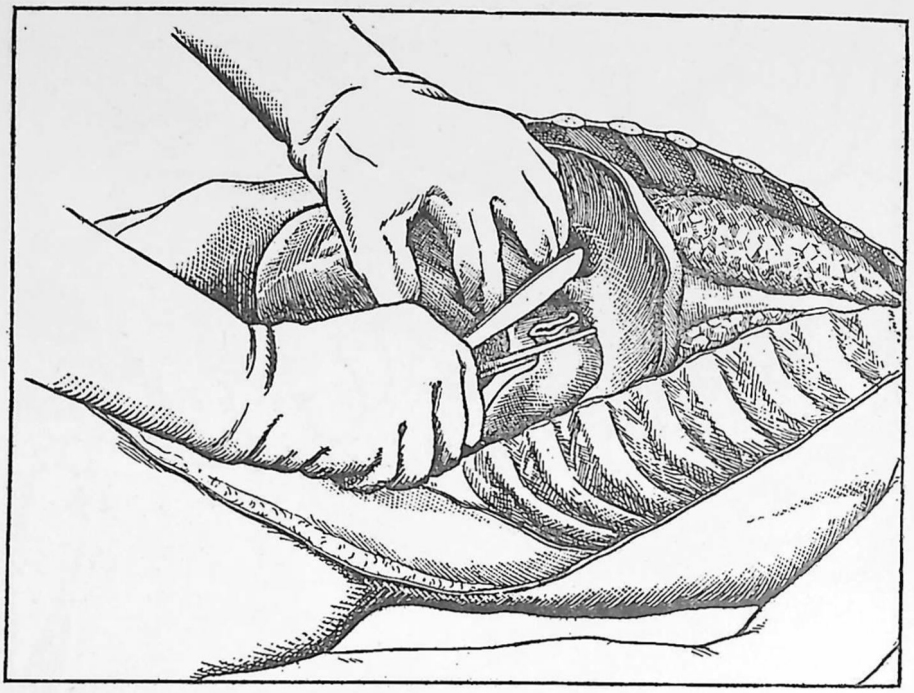

FIG. 178.—Resección de la cava inferior entre el diafragma y el hígado. El esófago, como se ve, se ha cortado ya algo por encima del cardias

superior en su punto de origen en la aorta, junto con el tejido conjuntivo, los linfáticos y los filamentos simpáticos que la circundan.

Se ha llegado así a la cara posterior del páncreas (el cual precisamente está comprendido entre la mesentérica superior y el tronco celíaco), que también es reclinado, y se corta el tejido conjuntivo entre éste, la aorta y la cava. Se corta, finalmente, el tronco celíaco (fig. 177) en su origen (también está envuelto por una capa de tejido conjuntivo por la que discurren filetes y vasos linfáticos) y junto a este punto se cierra.

Se comprueba inmediatamente si han quedado adherencias entre el bloque hígado-páncreas-estómago-duodeno y las paredes abdominales. Este grupo de órganos debe quedar adherido únicamente por la cava; por lo tanto, si hay algunas adherencias, se acaban de cortar. Luego se

colocan los órganos en su posición normal, se baja con la mano izquierda el hígado, se toma la cava entre el índice y el medio izquierdos, mientras que la palma de la misma mano se aplica a la convexidad hepática, y con un cuchillo mediano, empuñado a plena mano, se corta la por-

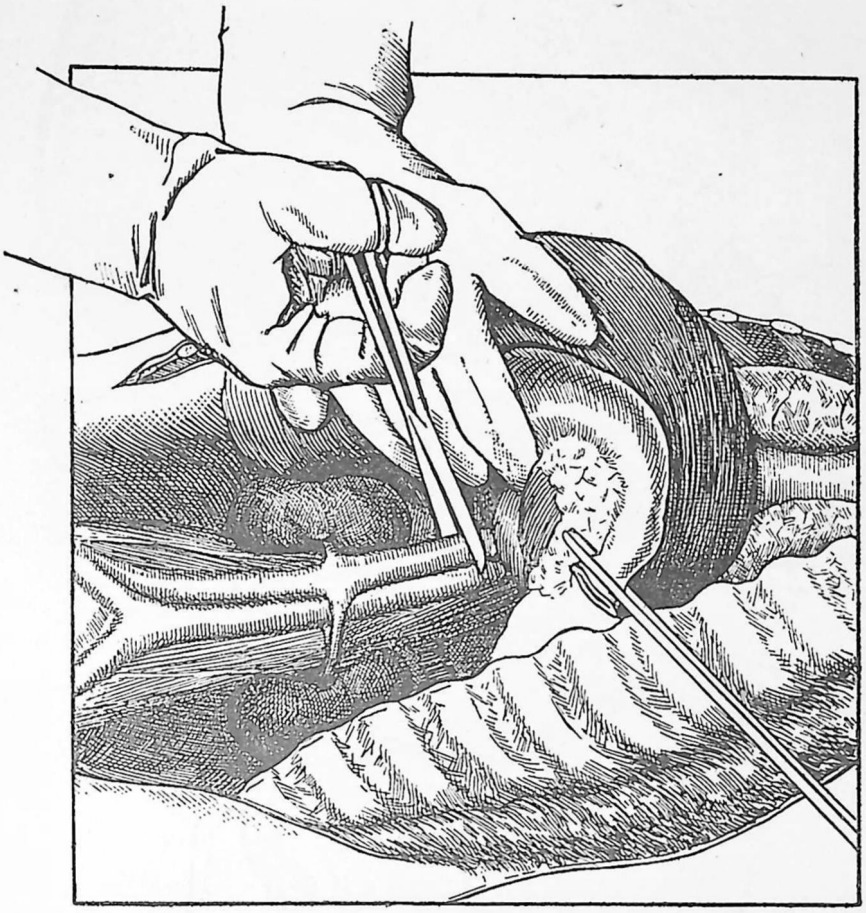

FIG. 179.— Corte de la vena cava debajo del hígado

ción subdiafragmática de la vena, inmediatamente debajo del diafragma (fig. 178). Hay que procurar que la suprarrenal derecha esté bien separada hacia abajo para no herirla; luego se vuelve el hígado, empujando éste y los órganos que con él se extraen hacia la cabeza del cadáver, de modo que la porción infrahepática de la vena esté bien tensa; con el cuchillo o unas tijeras medianas o grandes se corta el vaso a unos 2 centímetros de distancia del hígado (fig. 179). Los órganos así liberados se ponen bajo un chorro de agua para lavarlos de la sangre que los

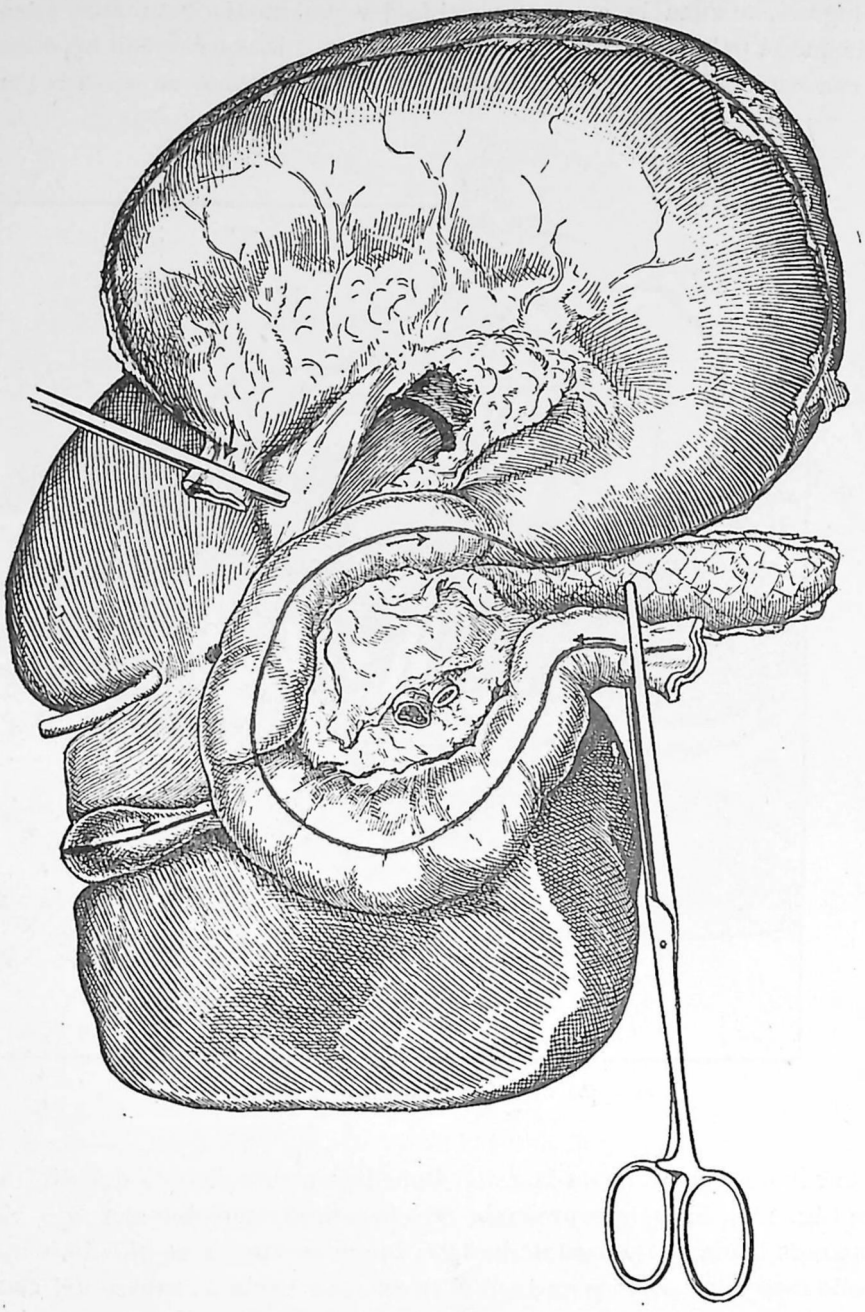

FIG. 180.—Posición que las vísceras extraídas (hígado, estómago, duodeno, y páncreas) deben tener para proceder a la abertura del duodeno. Las líneas rojas indican el curso de las secciones que se practican para abrir el duodeno, el estómago y la vejiga de la hiel.

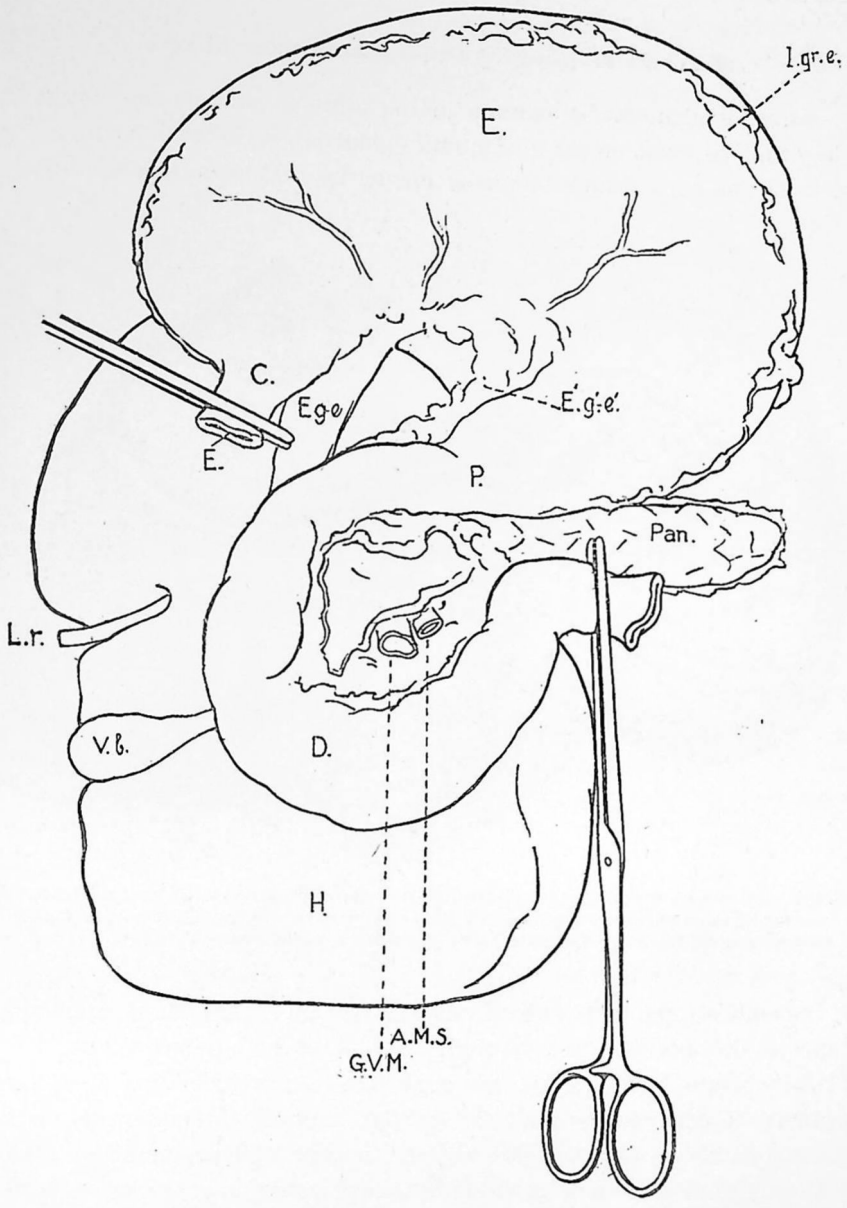

FIG. 181.— Indicaciones de las partes de la figura precedente

A. M. S., arteria mesentérica superior. — *C.*, cardias. — *D.*, duodeno. — *E.*, esófago. — *E. g. e.*, *E'. g'. e'.*, epiplón gastrohepático lacerado en su parte media. — *H.*, hígado. — *l. gr. e.*, inserción del epiplón mayor en la curvatura mayor del estómago. — *L.*, ligamento redondo del hígado. — *P.*, píloro. — *Pan.*, páncreas. — *E.*, estómago. — *V. b.*, vesícula biliar. — *G. V. M.*, vena mesentérica mayor.

ensucia y se colocan sobre la mesita en la posición que tenían en el cadáver.

Examen del hígado y de las grandes vías biliares

Antes de comenzar el examen de los órganos extraídos en conjunto, si hay motivo para medir el contenido gástrico, se abre el cardias y se vierte en una copa grande lo que se encuentra dentro del ventrículo.

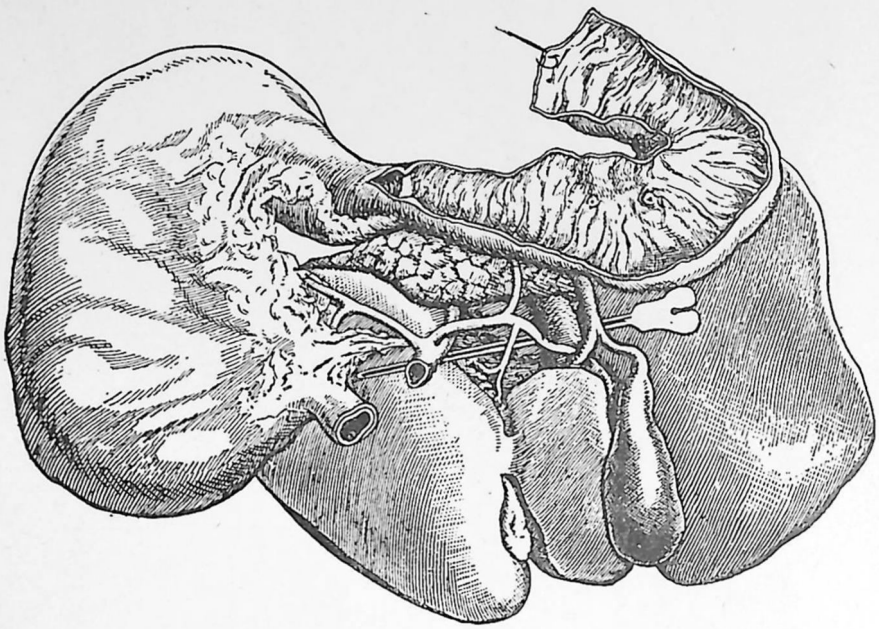

FIG. 182.—Los mismos órganos que en la figura 180. Se ha hecho una preparación anatómica para demostrar los vasos que hay en el pedúnculo hepático o ligamento hepatoduodenal y se ha abierto el duodeno para evidenciar los abocamientos de los conductos del páncreas y el hígado.

Se colocan, por consiguiente, los órganos en la posición normal sobre la mesita de vísceras que está encima de las piernas del cadáver.

Se examina primero la cara superior del hígado. Si hay cicatrices, angiomas u otras alteraciones, se pueden incindir inmediatamente los tejidos a su nivel, con pequeños cortes, por medio de un cuchillo afilado. Se da vuelta al hígado de modo que su cara convexa se apoye en la mesita. El hígado debe quedar a la izquierda como se indica en la figura 180.

Se pasa a examinar el ligamento redondo, especialmente en los casos de cirrosis hepática, en los cuales se puede encontrar permeable la vena umbilical a través de la que se efectuaba la parcial descarga de la san-

gre porta en las venas abdominales y de éstas a la cava superior. Se puede abrir la vena umbilical, cuando es permeable, en toda su extensión. Se quita luego el enteróstato que se encuentra al principio del yeyuno, se coge el duodeno y se introduce en su luz la rama abotonada del enterótomo; dada la curva normal del duodeno, la punta de los dedos

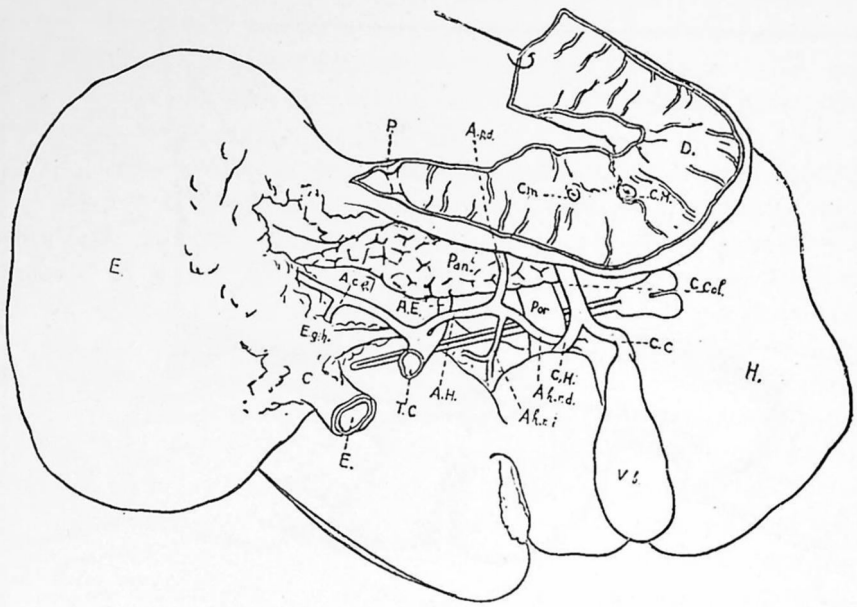

FIG. 183.— Indicaciones de las partes de la figura precedente

A. C. S., arteria coronaria estomáquica. — *A. E.*, arteria hepática. — *A. c. r. d.*, arteria hepática, rama terminal derecha. — *A. c. r. s.*, arteria hepática, rama terminal izquierda. — *A. p. d.*, arteria pancreáticoduodenal. — *A. S.*, arteria esplénica. — *C.*, cardias. — *C. M.*, carúncula menor. — *D.*, duodeno. — *D. C.*, conducto cístico. — *D. C.*, conducto colédoco. — *D. E.*, conducto hepático. — *E.*, esófago. — *E. g. e.*, epiplón gastrohepático. — *F.*, hígado. — *P.*, píloro. — *Pan.*, páncreas. — *Por.*, vena porta. — *S.*, estómago. — *T. S.*, tronco celíaco. — *V. B.*, vesícula biliar.

de la mano derecha está dirigida hacia el disector. Se incinde el asa en la línea media de su cara anterior llegando hasta el píloro, se la abre y se la deja sobre la mesita en posición. Con una esponja se deja caer un chorro de agua sobre la mucosa para lavarla convenientemente y poner en evidencia las dos carúnculas, mayor y menor, de Santorini, que se encuentran en la cara pósterointerna de la segunda porción duodenal, a cuatro traveses de dedo aproximadamente debajo del anillo pilórico, la menor por encima de la mayor (figs. 182 y 183). Como es sabido, en la mayor desembocan el colédoco y el conducto de Wirsung; en la segunda el conducto pancreático accesorio. Se estudia el estado de la mucosa duodenal y luego se toma entre los dedos de la mano izquierda el fondo de la vejiga de la hiel y se exprime de modo que empuje la bilis al cístico y de éste al colédoco, del que, si no hay obstáculos, se vierte en la

luz duodenal (fig. 184). Si el contenido de la vesícula es escaso, se emplean ambas manos. Si no se logra hacer salir bilis y si se ha comprobado que no depende de una torsión eventual del pedúnculo hepático debida a una anómala posición del duodeno y del estómago, es necesario buscar cuál puede ser el obstáculo que impide la salida de la bilis. Para

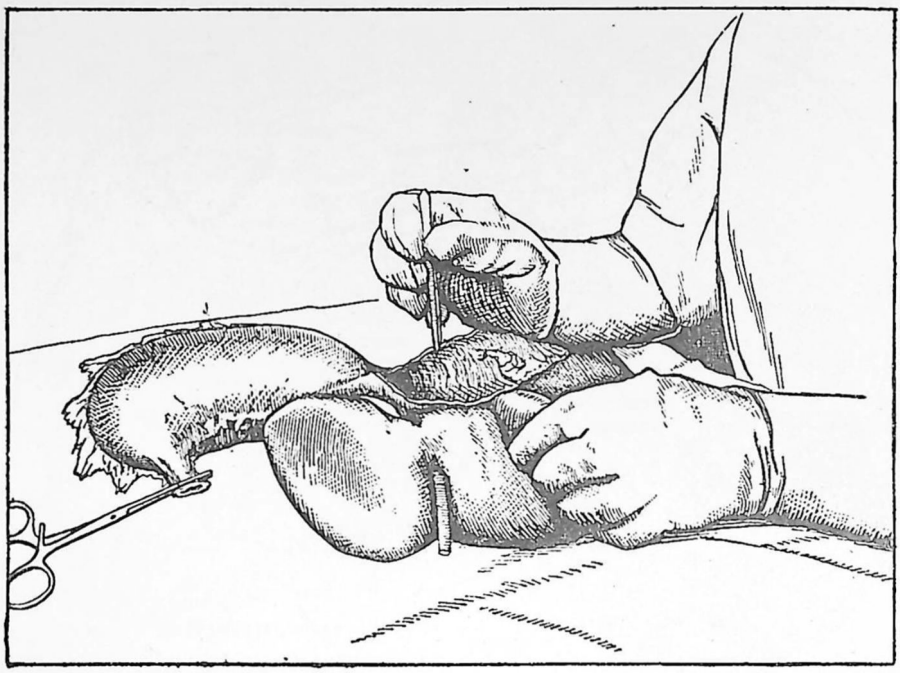

FIG. 184.— Prueba de la permeabilidad de las grandes vías biliares.
Exprimiendo la vesícula biliar, la bilis sale a través de la carúncula mayor (ampolla de Vater)

esto se puede intentar hacer salir por la ampolla de Vater en el colédoco una cerda o un estilete muy fino, pero con cautela para no dislocar un cálculo que eventualmente se encontrará engastado en el conducto y para no hacer falsas vías. Si se percibe una obstrucción, pero no debida a un cuerpo extraño, con la guía del estilete o de la cerda se corta el conducto hasta el obstáculo y luego se incinde este último, pudiendo así estudiar su asiento exacto, su forma, dimensiones, naturaleza, etc. Si no se logra hacer salir por el colédoco entrando por su abocamiento, se sigue la vía del curso normal de la bilis, es decir, se abre la vesícula biliar y se procura penetrar en el conducto a través del cístico. Sin embargo, esto es algo difícil a causa de las válvulas que se encuentran en la pelvis de la vesícula y en el cístico, de suerte que aun es más conveniente aislar los grandes vasos biliares, hacer una pequeña incisión des-

de el exterior en el comienzo del colédoco, introducir dentro una sonda acanalada y sobre ésta abrir el conducto.

Si la bilis fluye bien a través de sus vías naturales, se vuelve a lavar la mucosa duodenal y se la da una última ojeada. Luego se toma con la mano izquierda el pedúnculo hepático (o ligamento hepatoduodenal), compuesto, como se sabe, por la porta, la arteria hepática, los plexos simpáticos, el colédoco y tejido conjuntivo, y se corta a ras del duodeno. Algunas veces, para investigaciones especiales, conviene hacer una preparación anatómica de cada uno de los componentes del pedúnculo, como se indica en las figuras 182 y 183.

Se separa ahora el hígado hacia la izquierda, se vuelve al duodeno y se observa el píloro por su parte interior, para ver si hay estenosis u otra alteración; luego, introducido un enterótomo en el píloro, se corta el ventrículo a lo largo de su curvatura mayor, siguiendo la línea de inserción del epiplón mayor, como indica la figura 180. Al llegar al cardias, se quita el enteróstato que se había aplicado en el momento de la ablación del estómago y se cortan los pocos centímetros de esófago que se habían resecado. Entretanto se ha observado el contenido del estómago por su cantidad, aspecto, color, consistencia, olor, etc. Se llevan estómago, duodeno y páncreas bajo un chorro de agua y se lavan cuidadosamente. Se cambia el paño que cubre la mesita, la que, naturalmente, se ha ensuciado con el contenido gástrico; se extiende encima el estómago con la mucosa hacia arriba y se estudia ésta. Si en la cavidad del estómago hubiera sangre debida a ulceraciones de la pared gástrica, para descubrir la arteria que ha sido erosionada se sigue el procedimiento de Orth: lavada la mucosa, se busca al exterior la coronaria estomáquica que corresponde a la zona ulcerada y se inyecta en ella agua con una jeringa gruesa con cánula; el agua sale por el vaso roto.

Páncreas

Terminado el exámen del estómago, se pasa a estudiar el páncreas. Se descubre su cara anterior dando la vuelta al estómago, de modo que la cara posterior del mismo venga a mirar arriba. Hecho el examen externo de la glándula y palpada, con unas tijeras medianas se separa el peritoneo que tapiza su cara anterior. Luego se practican con el gran cuchillo de vísceras cortes perpendiculares al eje mayor del órgano, paralelos entre sí de casi todo el espesor, y distantes uno de otro de 3 a 4 centímetros.

Los cortes comienzan por la cola y se procede hacia la cabeza (figura 185). Examinadas las superficies de sección, las secciones del conduc-

to de Wirsung y las de los conductos accesorios, si no se ha hecho antes, se aísla inmediatamente la glándula, cogiendo con una pinza de dientes el tejido conjuntivo que la circunda.

Esta operación es difícil en la cabeza del páncreas, encuñada como está en el asa duodenal, de modo, que en este punto, conviene el auxilio,

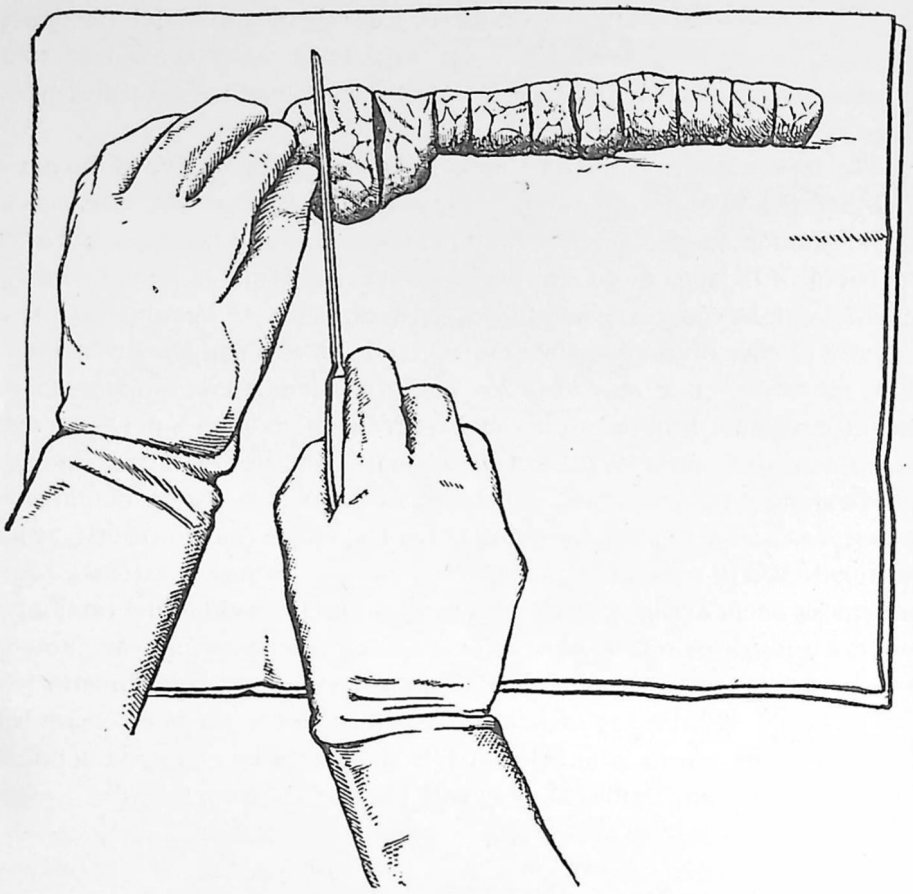

FIG. 185.—Secciones del páncreas aislado

si es posible, de un ayudante que estire el duodeno, mientras que el disector, cogiendo con la mano izquierda el páncreas, lo va aislando del intestino, procurando no dejar adherido a éste acinos glandulares. A veces la unión del páncreas con el duodeno es tan íntima que la operación, a pesar de los mayores cuidados, no resulta perfecta.

Una vez aislada la glándula, se pesa.

Puede ser necesario examinar el conducto de Wirsung y el conducto accesorio principal que desemboca en la carúncula menor. Para este objeto, antes de aislar la glándula, se hacen dos o tres cortes, a partir de

la cola hacia la cabeza. El conducto de Wirsung se reconoce inmediatamente entre los acinos por su calibre bastante ancho. Se introduce en él una gruesa cerda (no es conveniente emplear el estilete, el cual, siendo rígido, no recorrería fácilmente el trayecto del conducto comprendido en la cabeza y que está doblado hacia arriba) y con prudencia, para no dislocar calculitos que eventualmente podrían encontrarse, se procura llegar a la carúncula. Si la cerda encuentra obstáculos, se procede como se ha dicho al tratar de las grandes vías biliares.

Es mucho más fácil sondar de este modo el conducto excretorio del páncreas que procurar la introducción de la sonda por la ampolla de Vater. Sea como sea, no es difícil introducir la cerda en el conducto, tanto por su anchura, como por estar desprovisto de válvulas. Si se quiere abrirlo, se le incinde con la guía de la cerda o de un estilete fino, incindiendo, naturalmente, la glándula por el espesor suprayacente al conducto.

Para abrir el conducto accesorio, recuérdese que se desprende del conducto de Wirsung en el límite entre la cabeza y el cuerpo del páncreas y que se dirige, por el espesor del órgano, oblicuamente de izquierda a derecha y hacia arriba para desembocar en la carúncula menor de Santorini. Incindido a este nivel el conducto de Wirsung, se busca en su pared superior o posterior la embocadura del accesorio y se introduce la cerda que se hace salir por el duodeno. Si se quiere abrir, se siguen las mismas precauciones que para el conducto de Wirsung, recordando, sin embargo, que mientras éste último aumenta de calibre a medida que avanza hacia el duodeno, ocurre lo contrario en el conducto accesorio, y que, de todos modos, la amplitud de éste es menor de dos tercios que el conducto principal. Puesto ahora aparte el estómago, el duodeno y el páncreas se pasa al examen del hígado.

Examen del hígado

Se examina primeramente la vesícula biliar. Se coloca el hígado sobre la mesita con la cara inferior hacia arriba, de modo que el fondo de la vesícula sobresalga del plano de la misma. Debajo de ésta se pone una copa y con las tijeras se incinde la vesícula para que la bilis caiga en el recipiente (fig. 186). Se examinan de la bilis su cantidad, aspecto, color, fluidez, etc. Si hay cálculos, se recogen, se lavan y se conservan para un estudio ulterior. Se deja caer un chorro de agua sobre la mucosa de la vesícula y una vez lavada se examina. Luego se estudian con cuidado el hilio hepático observando sus diferentes constituyentes. Con unas tijeras se corta, finalmente, la porción de la vena cava inferior que se

encuentra en el correspondiente canal hepático y se estudian las paredes, especialmente los abocamientos de las venas suprahepáticas (figuras 187 y 188).

Hecho esto, se da vuelta al hígado de modo que su convexidad mire hacia arriba y el borde inferior a la derecha. Se aplica la mano izquierda sobre el borde superior, y con el cuchillo de vísceras, empuñado con

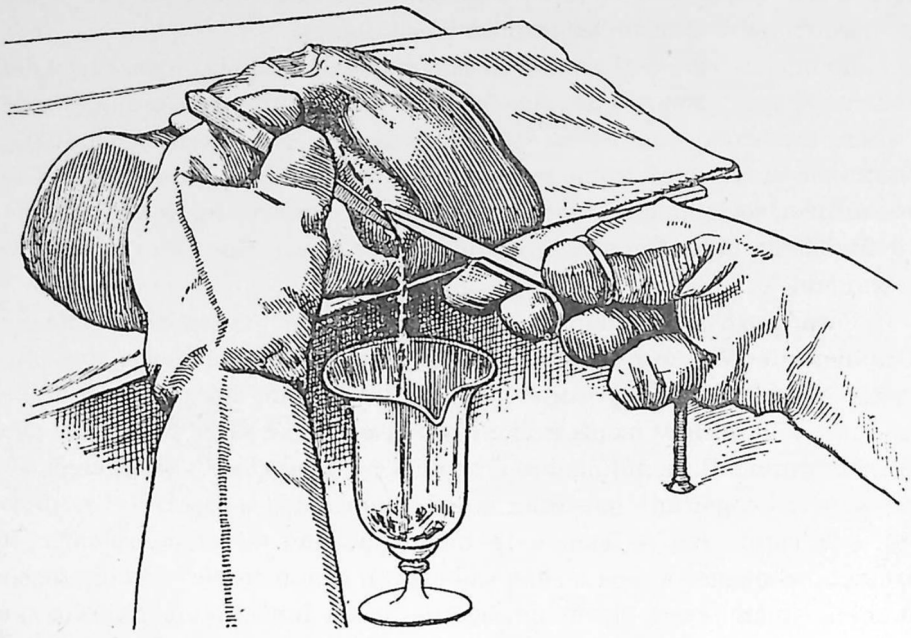

FIG. 186.— Abertura de la vesícula biliar para recoger la bilis

toda la mano, se practican cortes paralelos que interesan toda la extensión del órgano.

En general, estos cortes son cinco o seis, pero se pueden hacer a voluntad según los casos y necesidades, como también se pueden hacer cortes perpendiculares a los primeros.

La escuela alemana acostumbra abrir el duodeno y el estómago *in situ*. No tiene esto ventaja alguna; la maniobra es más fatigosa y se ensucian toda la cavidad abdominal y los órganos que están contenidos en ella, que luego es necesario lavar con pérdida de tiempo.

Si por cualquier motivo se quiere extraer el hígado dejando el estómago y el duodeno, se examina primero el pedúnculo hepático o ligamento hepatoduodenal, recordando las relaciones que los tres vasos que discurren por él tienen cuando los órganos están en su posición normal, es decir, a la izquierda el colédoco, en el centro la vena porta y a la derecha la arteria hepática (figs. 182 y 183). Como se ha dicho, es posible,

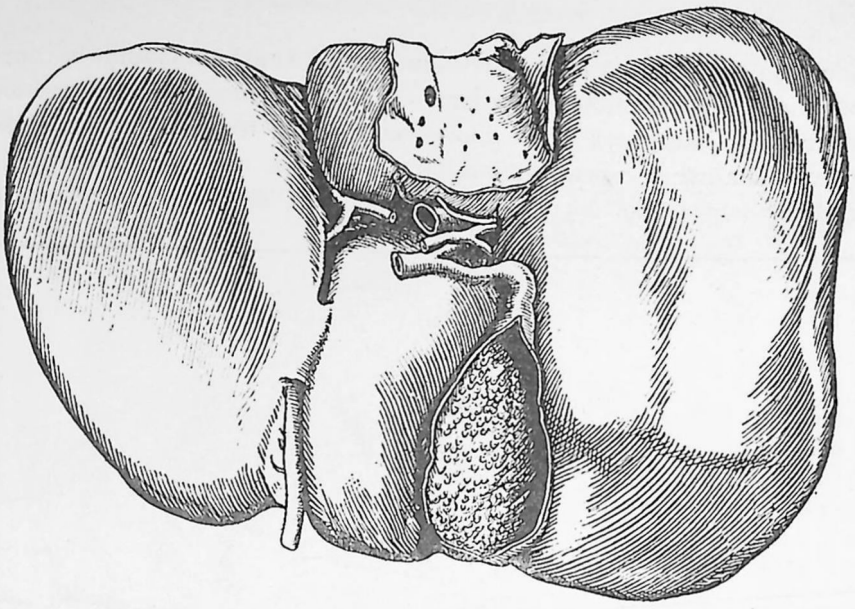

FIG. 187.— Superficie posteroinferior del hígado después de la resección del ligamento hepatoduodenal. Se han abierto la vesícula biliar y la porción hepática de la cava

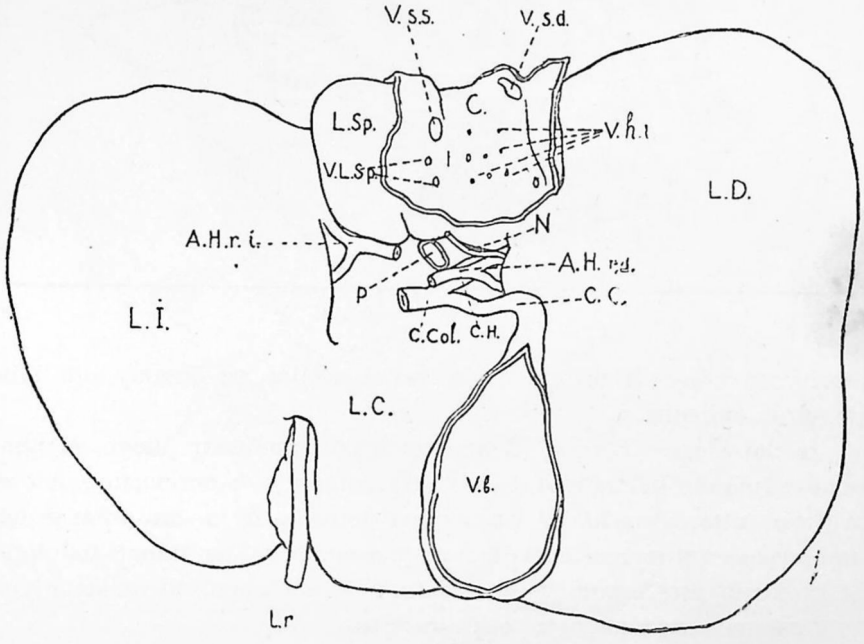

FIG. 188.— Indicaciones de las partes de la figura precedente

A. H. r. d., arteria hepática, rama derecha. — *A. H. r. i.*, arteria hepática, rama izquierda. — *C.*, vena cava. — *C. C.*, conducto cístico. — *C. Col.*, conducto colédoco. — *C. H.*, conducto hepático. — *L. D.*, lóbulo derecho del hígado. — *L. C.*, lóbulo cuadrado del hígado. — *L. I.*, lóbulo izquierdo del hígado. — *L. Sp.*, lóbulo de Spiegel del hígado. — *N.*, nervio del plexo de la vena porta. — *P.*, vena porta. — *V. b.*, vesícula biliar. — *V. h. i.*, venas hepáticas inferiores. — *V. L. Sp.*, vena del lóbulo de Spiegel. — *V. S. d.*, abocamiento de la vena suprahepática derecha. — *V. S. S.*, abocamiento de la vena suprahepática izquierda.

siempre que sea necesario, aislarlos individualmente empleando la punta de las tijeras cerradas y siguiendo con éstas el curso longitudinal del pedúnculo, hasta pasar entre uno y otro de los tres conductos. Si se quiere examinar la permeabilidad biliar, se aplica un enteróstato o una ligadura por debajo del píloro; luego se abre el duodeno por su cara



FIG. 189.— Cortes del hígado

anterior y se lava. Exprimiendo la vesícula biliar, se observa si la bilis sale por la ampolla.

Hecho esto, se corta el ligamento hepatoduodenal; luego, el ligamento suspensor del hígado, los dos triangulares y el coronario como se ha dicho antes. Se aisla la suprarrenal derecha de la cara inferior del hígado y, por último, se corta la cava por encima y por debajo del hígado. Se extrae este órgano y se examina. El estómago, el duodeno y el páncreas son extraídos como se ha descrito.

VIII. Ablación y cortes de los riñones y de las suprarrenales

Se lava bien la cavidad abdominal y todo está a punto para examinar y estudiar, cuando convenga, el plexo celíaco (véase más

adelante el Cap. XI. Investigaciones especiales). Se hace una detallada inspección de todo el aparato urinario, se comprueba la posición de los riñones y se aprecia con la mano su movilidad (riñón móvil). En este

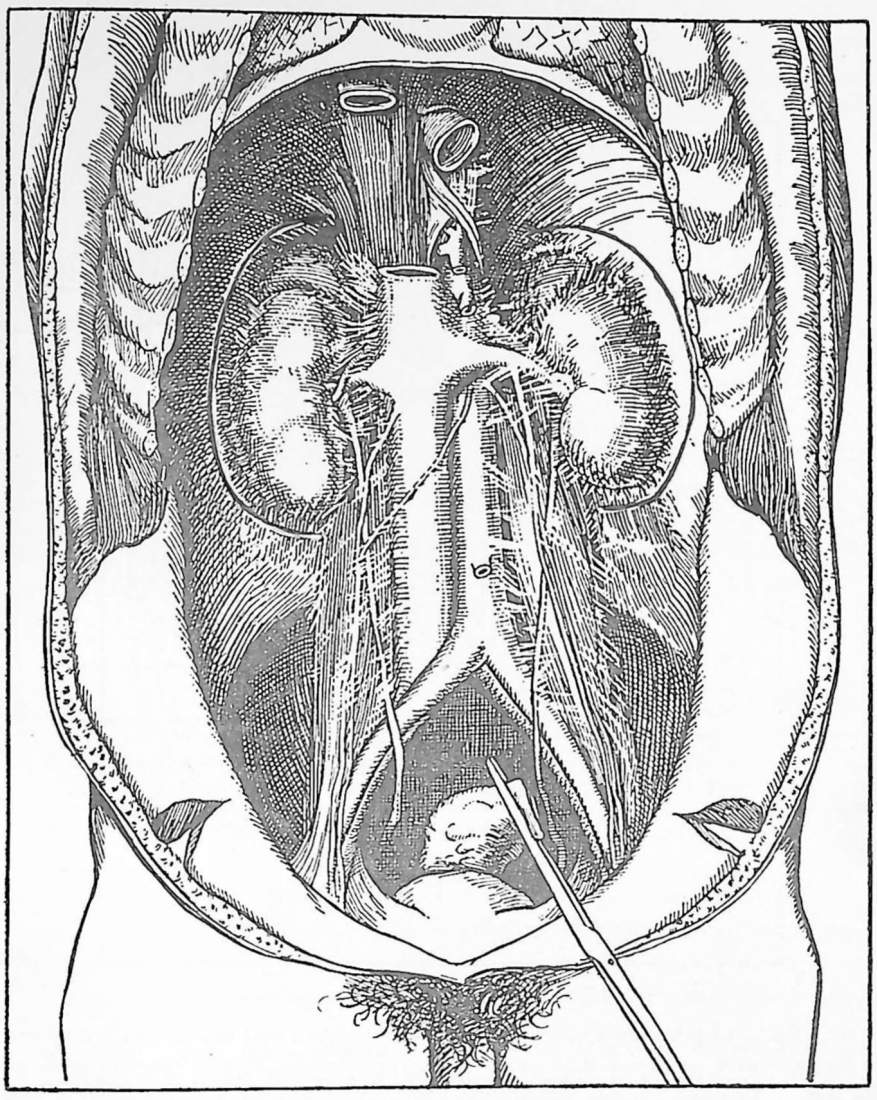

FIG. 190.—La cavidad del abdomen después de la ablación del bazo, del hígado, del páncreas, del estómago y del duodeno. Las líneas rojas indican las incisiones paralelas al borde externo de los riñones que deben practicarse en el peritoneo para extraer estos dos órganos junto con las glándulas suprarrenales.

momento se examinan además los vasos espermáticos (uteroováricos en la mujer) que cruzan el uréter y que luego, cuando se trate de cortar este último, serán seccionados. Si se observan anomalías notables, como el

riñón en herradura o ectopias congénitas, es conveniente extraer los riñones junto con una porción de la aorta y de la cava, examinando luego toda la pieza fuera del cadáver al final de la autopsia; se aislan

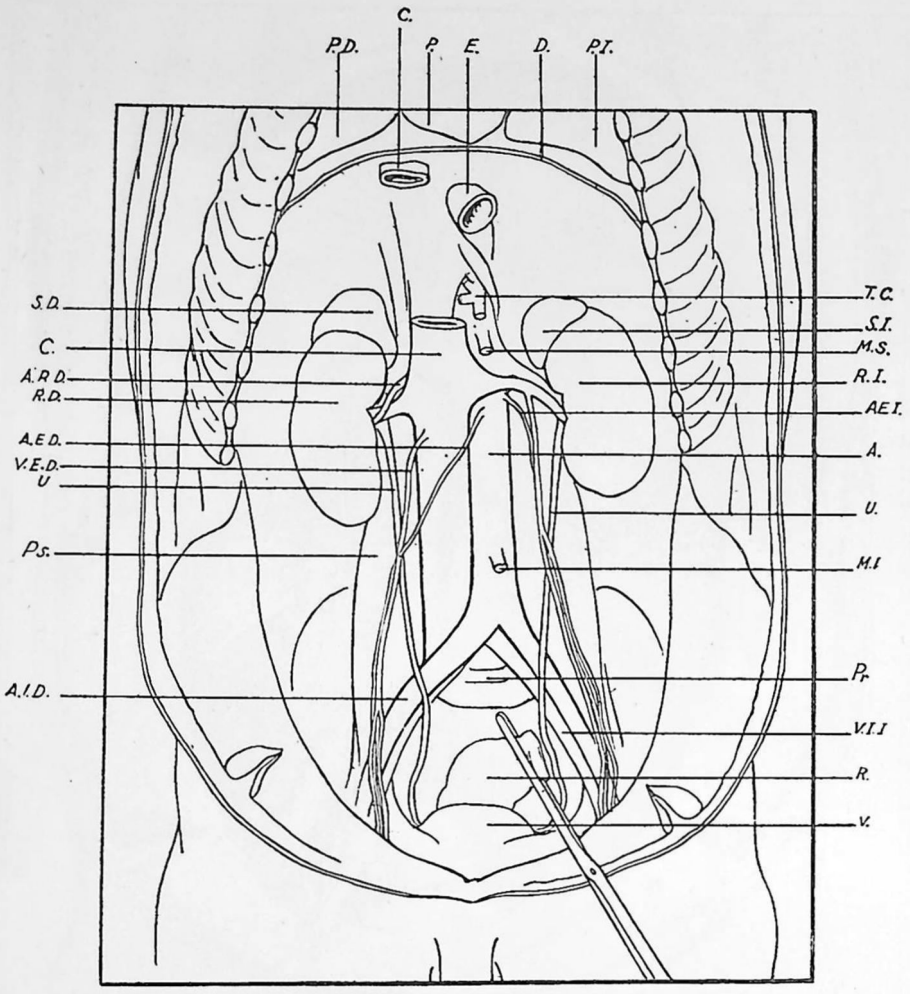

FIG. 191.— Indicaciones de las partes de la figura precedente

A., aorta. — *A. I. D.*, arteria ilíaca derecha. — *A. R. D.*, arteria renal derecha. — *A. C. D.*, arteria espermática derecha. — *A. E. I.*, arteria espermática izquierda. — *C.* y *C.*, vena cava inferior. — *D.*, diafragma. — *E.*, esófago. — *M. I.*, arteria mesentérica inferior. — *M. S.*, arteria mesentérica superior. — *P.*, pericardio. — *P. D.*, pulmón derecho. — *P. I.* pulmón izquierdo. — *Pr.*, promontorio. — *Ps.*, psoas. — *R.*, recto. — *R. D.*, riñón derecho. — *R. I.*, riñón izquierdo. — *S. D.*, suprarenal derecha. — *T. C.*, tronco celíaco. — *U.*, uréter. — *V.*, vejiga. — *V. I. I.*, vena ilíaca izquierda. — *V. E. D.*, vena espermática derecha.

los vasos uno por uno, porque en tales casos son extremadamente frecuentes también las anomalías vasculares. Conviene notar inmediatamente que, si en el curso de la autopsia de los riñones se encuentran desdoblamientos del uréter, se debe extraer con los riñones y con los

uréteres la vejiga, también del modo que luego se indicará. Si el intestino no se ha extraído antes de los otros órganos abdominales, es imposible proceder a este complejo examen del aparato uropoyético.

Junto con los riñones conviene hacer la ablación de las suprarrenales, no porque, como es bien sabido, pertenezcan al sistema urinario, sino porque es más fácil dada su proximidad al riñón y sus conexiones vasculares con los vasos renales, además de la dificultad de aislarlas

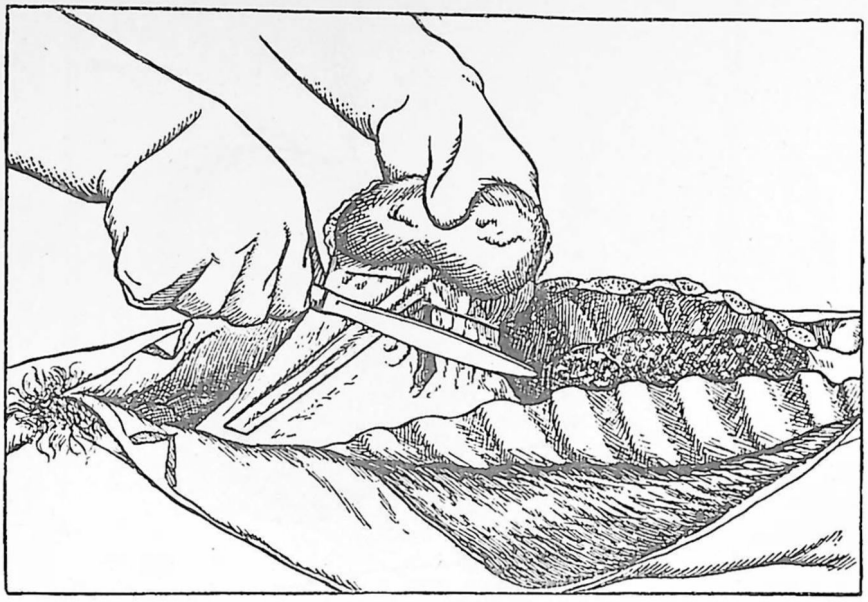

FIG. 192.— Ablación del riñón izquierdo. Cortado el peritoneo alrededor del borde externo del órgano, como indican las líneas rojas de la precedente figura, se coge con la mano izquierda y se estira hacia dentro y arriba, poniendo al descubierto el hilio y el uréter en todo su recorrido. Luego se cortan los vasos, el uréter y los tejidos blandos siguiendo las líneas rojas.

in situ por encontrarse dentro del compartimento en que están alojados los riñones, que a menudo van con tanta grasa que ocultan los órganos á la vista y al taçto (fig. 190).

Se coge, pues, con la mano izquierda el riñón izquierdo y se tira de él hacia dentro, hacia la columna vertebral, para poner tensa la cápsula adiposa. Luego, con un cuchillo de filo curvo se corta esta última desde el polo superior al inferior, llegando hasta los músculos. Es preciso llegar bastante arriba en el polo superior para no dañar la cápsula suprarrenal.

Hecho esto, la mano izquierda atrae el riñón hacia el disector y hacia dentro para poner al descubierto la cara posterior del órgano y del hilio. Manteniendo éste tenso, se pasa por encima la hoja del cuchillo, para eliminar el tejido adiposo que rodea sus componentes, lo que es fácil (fig. 192). Se ponen así al descubierto la pelvis renal (cuando es

extrarrenal), la arteria y la vena renales y se estudian. Luego se pasa la hoja entre el peritoneo y el uréter, y se aisla este último hasta llegar

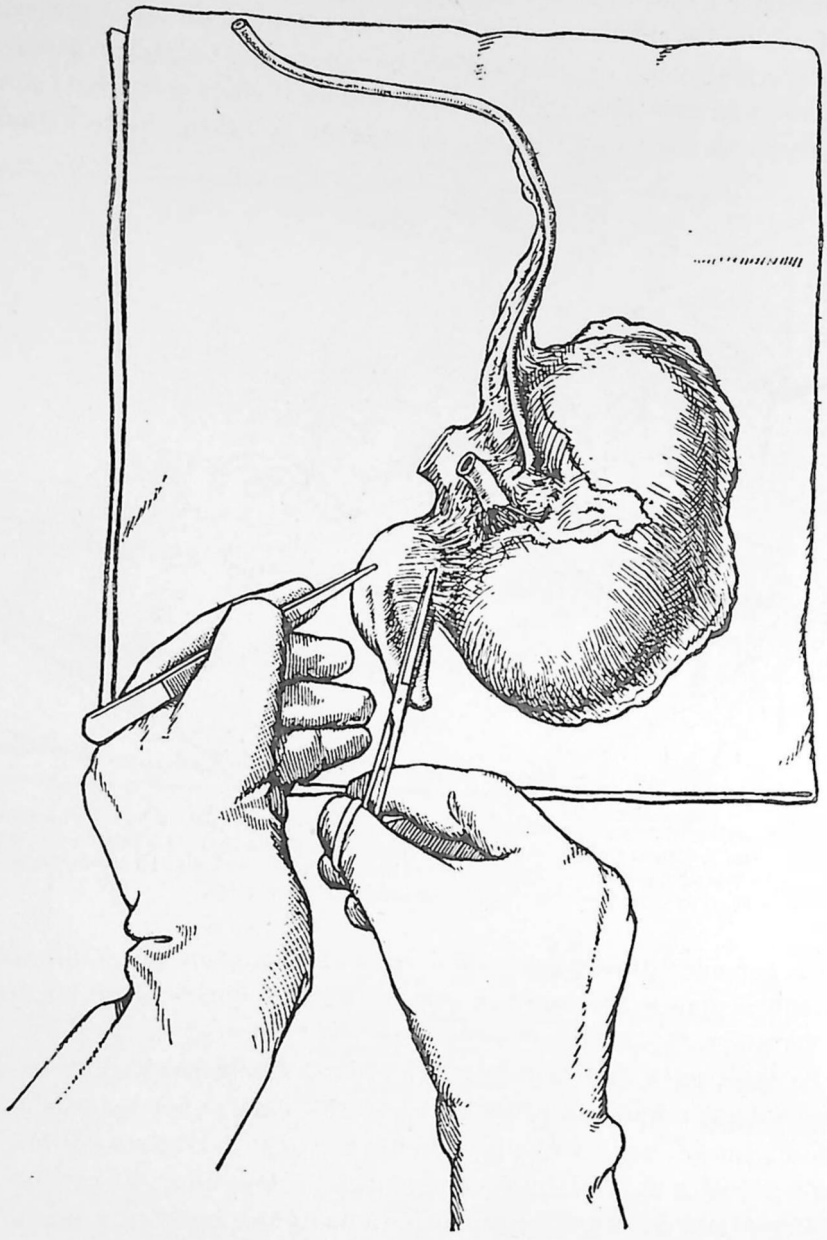

FIG. 193.— Puesto el riñón sobre la mesita, con el polo superior dirigido hacia el disector, se coge con unas pínzas anatómicas la suprarrenal y se la aísla con las tijeras

casi a la vejiga, cortando entretanto los vasos espermáticos (o útero-ováricos) que cruzan al uréter algo por debajo del polo inferior del

riñón; luego, volviendo al hilio, se cortan con el mismo cuchillo los vasos en la proximidad de la aorta y de la cava.

Se lleva la víscera a la mesita sobre el paño ordinario y se le pone en posición como estaba en el abdomen. Como conviene seccionar luego uno después del otro los dos riñones y las dos suprarrenales, hay que practicar inmediatamente la ablación del riñón derecho, lo que se ejecuta igual que para el izquierdo; únicamente la mano izquierda debe coger el órgano de modo que el pulgar se dirija a la cabeza del cadáver

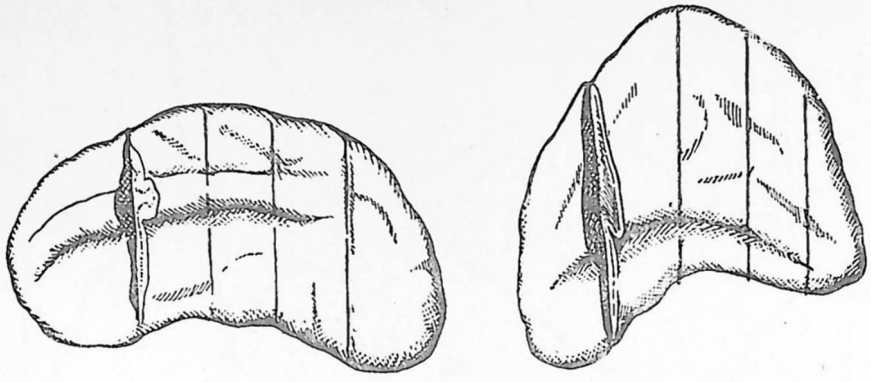

FIG. 194.—Las dos suprarrenales, izquierda y derecha, vistas por su cara posterior. Se nota la diferente conformación de una y otra. Se ha practicado el primer corte y en la superficie de sección se descubren bien las dos substancias, cortical y medular. Los cortes sucesivos se practican siguiendo las líneas rojas.

y se apoye sobre la cara anterior del riñón, mientras que los otros cuatro dedos se colocan entre la cara posterior del riñón y la pared abdominal.

Una vez extraído el riñón derecho, se le coloca sobre la mesa al lado del primero en posición como si estuviera dentro del abdomen y se vuelve al riñón izquierdo para estudiarlo; conviene obrar así para obtener un paralelo entre los dos órganos. Examinada la cápsula adiposa, se aísla la suprarrenal. El principiante debe poner atención a cuál sea el polo inferior y el superior, para no ir a buscar la glándula en el lugar opuesto a aquel en que se halla. Por lo demás, aun con el riñón extraído, es fácil orientarse teniendo presente que el peritoneo, bien reconocible, existe en la cara anterior, pero no en la posterior, y observando la posición de los uréteres que son oblicuos hacia abajo. Con las pinzas de dientes se agarra el tejido conjuntivo adiposo y con unas tijeras medianas se aísla la glándula (fig. 193), procurando no dañarla y sacarla entera para obtener luego su peso exacto. Una vez aislada, se pone aparte junto al riñón izquierdo, para no confundirla luego con la otra dere-

cha, que se aisla del mismo modo. Considerada su forma, piramidal en la glándula suprarrenal derecha, semilunar en la izquierda (fig. 194), el

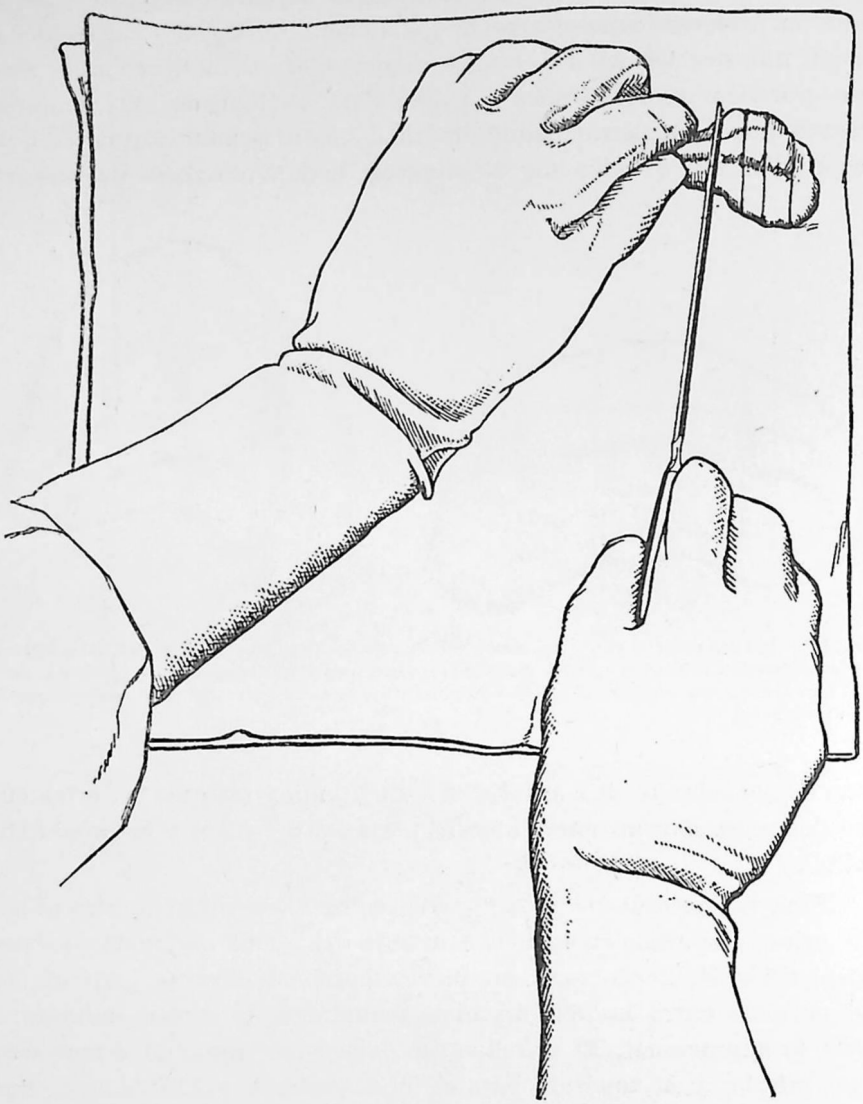

FIG. 195.—Secciones de la suprarrenal aislada y liberada del tejido adiposo que la circundaba

volumen, etc., se pesan. Luego se cortan sobre el paño perpendicularmente a su eje mayor y se observan las superficies de sección (fig. 195).

Se pasa ahora al riñón izquierdo. Con las tijeras se corta la cápsula adiposa a lo largo de todo el borde convexo. Se pone luego el riñón sobre el paño, se coge con la mano izquierda, y con los dedos de la derecha, por medio del mismo paño, se reclina hacia fuera la mitad

anterior de la cápsula adiposa, hasta el hilio; luego se hace otro tanto con la mitad posterior. Como suele ocurrir, si hay adherencias bastante

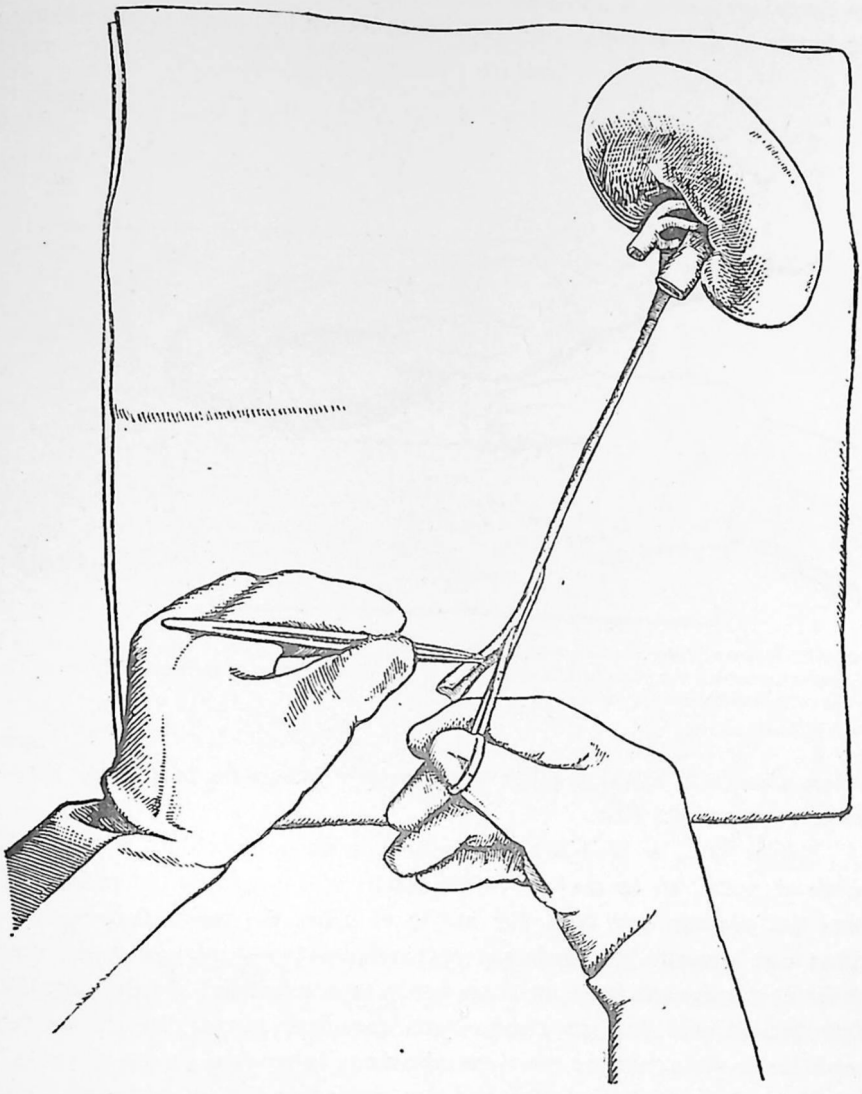

FIG. 196.—Liberado el riñón de su envoltura conjuntivoadiposa y del peritoneo que cubría la cara anterior, se abre con las tijeras el uréter en toda su longitud hasta la pelvis renal

fuertes, se cortan con las tijeras. Se toma luego con la mano izquierda el riñón y con la derecha las dos mitades de la cápsula, estirando delicadamente; separando ésta, los vasos y el uréter quedan libres. Si hay adherencias patológicas, esta operación se hace, naturalmente, con pinzas y tijeras.

Liberado así el riñón de su envoltura conjuntivoadiposa, se estudian su forma, volumen, consistencia, etc. Luego, puesto en la mesita, con las tijeras pequeñas y auxiliándose con pinzas de dientes, se abre el uréter hasta la pelvis renal (fig. 196). Estudiados los vasos eventualmente

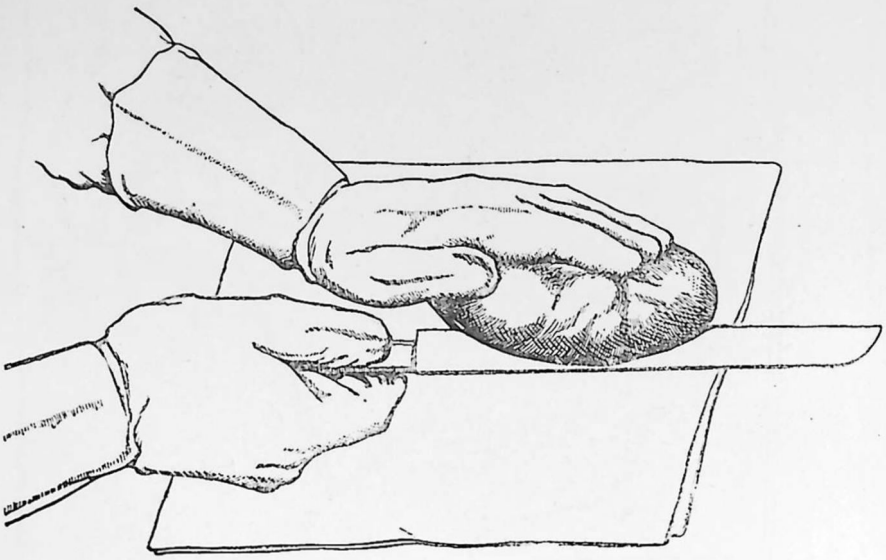

FIG. 197.—Puesto el riñón encima la mesita, con la convexidad a la derecha, se fija sobre el plano con la mano izquierda y con el cuchillo de vísceras se divide en dos mitades, procurando abrir también con el corte la pelvis renal y los cálices.

abiertos hasta el hilio, se corta el uréter por debajo de la pelvis. Finalmente, se pesa el riñón.

Hecho esto, se dispone el órgano con la convexidad a la derecha sobre el paño, en la mesita. Se tendrá la precaución de poner arriba la cara del órgano que deja ver mejor el hilio. Se sujeta firmemente el riñón con la mano izquierda abierta puesta sobre el mismo, y con el cuchillo de vísceras se hace un corte desde la convexidad al hilio (fig. 197). Este último está más próximo a una cara que a otra, lo que no debe perderse de vista, porque conviene abrir con la sección en dos mitades la pelvis renal. Es preferible efectuar esta operación con un solo corte, mejor que con muchos cortes y con movimientos de vaiven que a veces dejan escalones en la superficie seccionada; como la hoja del cuchillo de vísceras es larga, esto se logra fácilmente comenzando a cortar el órgano con el talón de la hoja. Si la sección no ha interesado la pelvis, se hace una segunda con riñón abierto, por encima o por debajo de la primera para lograr nuestro intento. Si algún cáliz permanece cerrado, se le abre con las tijeras. Se lava el órgano, se le estudia y luego se observa si la des-

capsulación es o no facil. Para esto se toma el riñón con la mano izquierda y con pinzas anatómicas (no de dientes) se pellizca la cápsula fibrosa de la mitad del riñón que mira abajo y se procura desprenderla de la corteza renal (fig. 198). Luego se da vuelta al riñón, de modo que

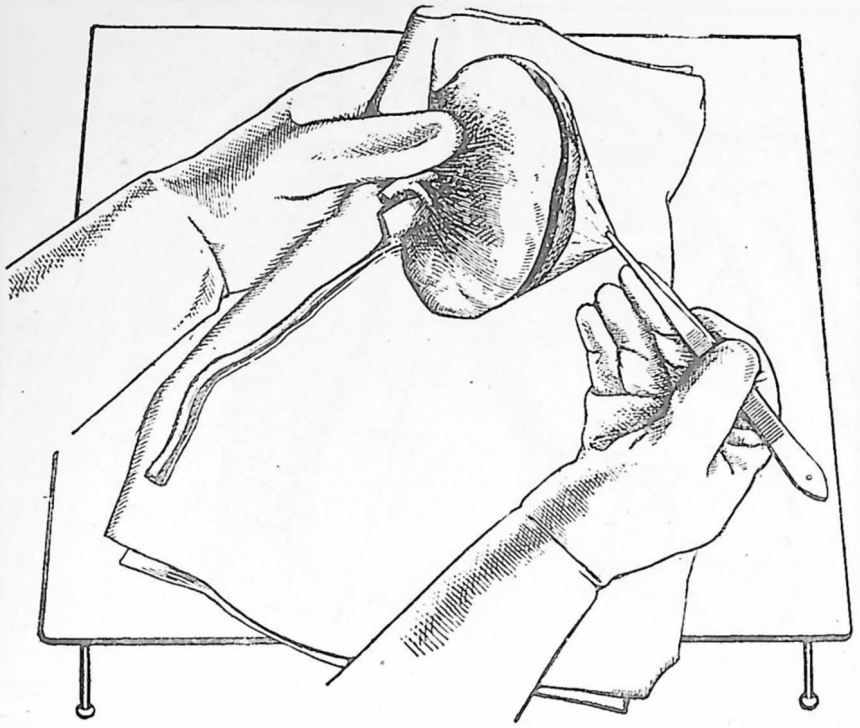

FIG. 198.—Cerrado el riñón y cogido con un paño por la mano izquierda, se pellizca con la pinza anatómica la cápsula fibrosa de una de las dos mitades, procurando desplegarla. Hecho esto en una mitad del órgano, se procederá de la misma manera en la otra mitad.

la cara descapsulada mire hacia arriba y la cara por descapsular hacia abajo, operándose igualmente para descapsular esta última. Se examina así el *cortex corticis* de ambas mitades. Si es necesario, se practican cortes secundarios en el parénquima renal.

Se pone luego el riñón izquierdo aparte y se procede a las mismas operaciones en el derecho. Luego se ponen uno próximo al otro, abiertos, para confrontarlos.

Ablación de todo el aparato urinario

Hay casos, como se ha dicho antes, que imponen la extracción de todo el conjunto del aparato urinario. Se ha observado ya que convenía

extraer también los grandes vasos del abdomen, de los que se desprenden las arterias y en las que desembocan las venas emulgentes.

Para esto, aislados los riñones junto con las suprarrenales, como se ha dicho antes, pero naturalmente sin cortar los hilios y los uréteres, se

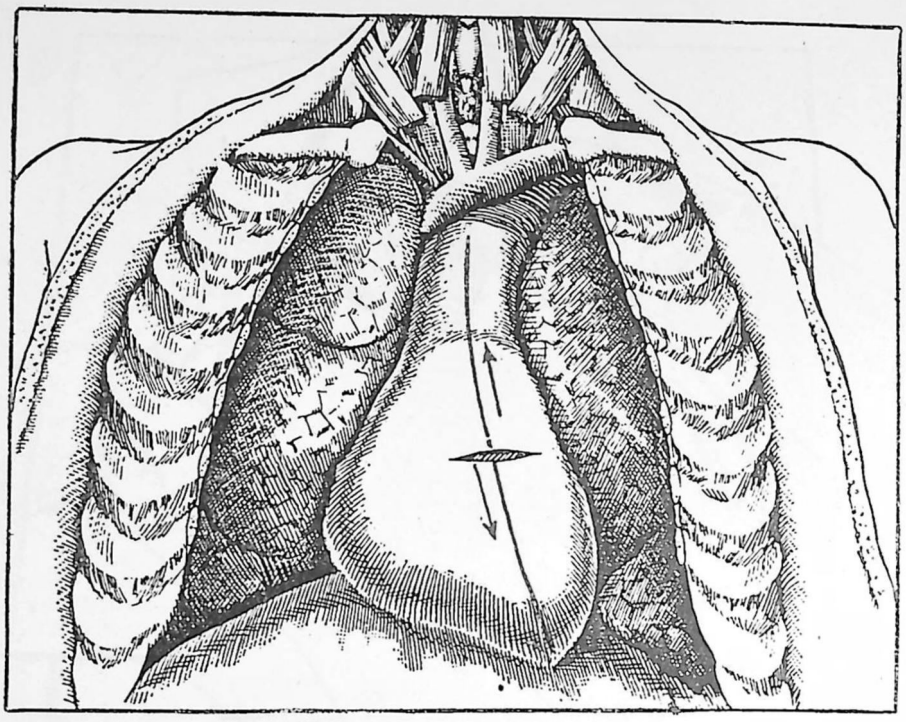

FIG. 199.—Abertura del pericardio. Practicado un ojal en la superficie anterior del saco pericardíaco, se hace desde éste una incisión hacia arriba hasta la línea de reflexión de la serosa sobre los grandes vasos de la base del corazón. Luego, volviendo a partir del ojal, se practica otra incisión hacia abajo que llega a la punta del corazón, como se indica por las líneas rojas y las flechas. En la figura se ven los pulmones separados lateralmente. Se han aislado los músculos y los vasos del cuello para mostrar la topografía.

cortan con un cuchillo mediano la aorta y la cava perpendicularmente a su eje y el conjuntivo que las rodea, entre la mesentérica superior y el tronco celíaco. Con el corte se debe llegar hasta el hueso. Luego, presa la aorta con una pinza de dientes, se levanta y se rasa la columna vertebral para desprender las conexiones entre los vasos y el hueso. Así se continúa hasta la bifurcación vascular, y aquí se cortan las ilíacas completamente. Cápsulas suprarrenales, uréteres y vasos serán luego extraídos con los órganos de la pelvis, como luego se dirá.

Si se trata de un riñón en herradura, se cortan y se desprenden primero la aorta y la cava. Llegados al riñón, se hace un corte en el peritoneo, paralelo a las dos curvas, derecha e izquierda, y luego se continúa

despegando el tejido conjuntivo retrorrenal. Después se prosigue hacia abajo, como se ha dicho, y se extrae todo con los órganos de la pelvis.

Desprendidas la cápsula adiposa y las suprarrenales, los riñones pueden ser seccionados por su mitad, sin desprender los uréteres. El exa-

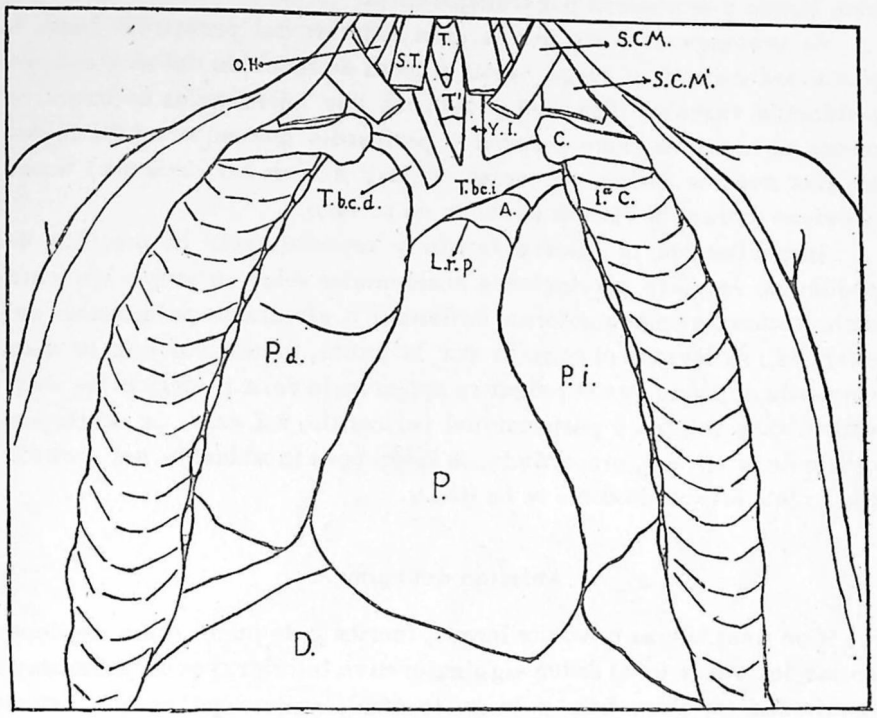

FIG. 200.— Indicaciones de las partes de la figura precedente

A., cayado de la aorta. — *C.*, clavícula. — *D.*, diafragma. — *Y. I.*, yugular interna izquierda. — *L. r. p.*, línea de reflexión del pericardio sobre los grandes vasos. — *O. H.*, músculo omohioideo. — *P.*, pericardio. — *P. d.*, pulmón derecho. — *P. i.*, pulmón izquierdo. — *S. C. M.*, esternocleidomastoideo, porción central. — *S. C. M.*, esternocleidomastoideo, porción clavicular. — *S. T.*, esternotiroideo. — *T.*, cartílago tiroides.—*T'.*, cuerpo tiroides.—*T. b. c. d.*, tronco venoso braquiocefálico derecho.—*T. b. c. i.*, tronco venoso braquiocefálico izquierdo. — *1.ª C.*, primera costilla izquierda.

men de las varias partes puede hacerse inmediatamente, pero de ordinario se suele seccionar los riñones para estudiar inmediatamente la superficie de sección y luego fijar todo el aparato en formalina y hacer la preparación de los vasos, de los uréteres y de todo el resto después de inducación en el fijador. La vejiga se vacia exprimiéndola y dejando fluir la orina por la uretra; la vejiga se llena luego de formalina por medio de una sonda y de una jeringa.

IX. Abertura del pericardio. Ablación y secciones del corazón

El examen externo del pericardio y sus relaciones con los bordes pulmonares se hizo cuando se abrió el tórax.

Para abrir el saco pericardíaco, se coge con una pinza de dientes su cara anterior y con las tijeras medianas se hace en ella un ojal. Se comprueba inmediatamente si hay líquido; en caso de que exista, se extrae con un cucharón pequeño, se mide su cantidad en una copa graduada bien limpia y se observa por transparencia.

Se prolonga el corte por la cara anterior del pericardio hasta la punta del corazón y luego hasta la línea de reflexión del saco sobre el pedúnculo vascular (figs. 199 y 200). Si hay adherencias no excesivamente abundantes entre corazón y pericardio que no sea posible destruirlas con los dedos, se cortan. Si hay sínfisis cardíaca muy tenaz, conviene extraer la víscera envuelta en su saco.

Inspeccionada la víscera *in situ* y especialmente la posición del pedúnculo respecto a rotaciones accidentales sobre su propio eje (casos de hidrotórax o de neumotórax unilateral o afecciones pulmonares unilaterales), se levanta el corazón por la punta, tomándolo con la mano izquierda de modo que el pulgar se apoye en la cara posterior. Se observan la cara interna y posterior del pericardio, así como la correspondiente de la víscera, preparándonos luego para la ablación del corazón, teniéndole levantado como se ha dicho.

Ablación del corazón

Con unas tijeras bastante largas, fuertes y de punta roma, se deben cortar los vasos en el orden siguiente: cava inferior, venas pulmonares izquierdas (primero una y luego la otra), arteria pulmonar, arteria aorta, cava superior, venas pulmonares derechas (primero una, luego la otra).

Salvo la arteria pulmonar, los demás vasos deben seccionarse de modo que quede el mayor segmento posible; se debe procurar la sección de cada vaso con un solo golpe de tijeras. Al cortarlos, se atiende al contenido.

Para cortar la cava inferior se atrae la punta del corazón hacia arriba y hacia la cabeza del cadáver, para poner bien tenso el vaso (fig. 201). Luego se tira del corazón hacia la derecha para poner al descubierto las pulmonares izquierdas que forman una especie de V, con el vértice en la base del corazón: se corta primero la inferior y luego la superior, a ras del pericardio parietal (fig. 202). Se baja luego el corazón, tirando del vértice hacia la derecha y comunicando un movimiento de torsión al pedúnculo para que el borde izquierdo de la víscera mire hacia arriba; así se pone al descubierto la arteria pulmonar, que se corta por debajo de la bifurcación, es decir, a 2 centímetros aproximadamente de la

base del corazón. Se vuelve a poner el pedúnculo en su posición normal y se corta la aorta inmediatamente por debajo del punto de reflexión del pericardio sobre la misma (fig. 204). Levantando ahora la víscera y

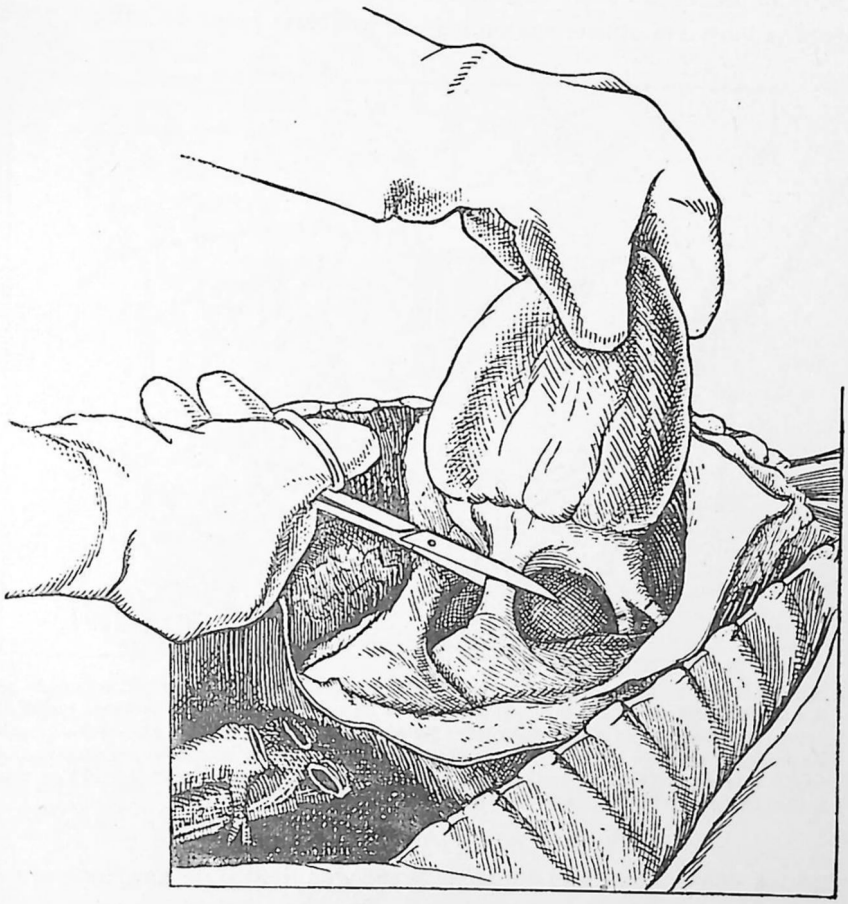

FIG. 201.— Ablación del corazón. Sección de la cava inferior. Levantado el corazón con la mano izquierda, teniéndolo por la punta y tirando de él hacia arriba para poner tensos los vasos de la base, se reseca ante todo la vena cava inferior. Luego se hará lo mismo en las dos pulmonares izquierdas, que en la figura son muy evidentes, seccionándolas separadamente siguiendo la indicación de las líneas rojas.

tirando de ella hacia arriba, se tiende la cava superior, que se corta también a ras del pericardio.

En este momento el corazón sólo está adherido por las dos venas pulmonares derechas. Se le levanta para poner bien tensos estos dos vasos y se cortan a ras del saco pericardíaco. Si no se obra así, siendo su recorrido intrapericardíaco bastante corto, se arriesga, cuando están muy próximas, cortar no los vasos, sino directamente la pared superior

de la aurícula derecha y en lugar de resultar dos abocamientos venosos se obtiene entonces un solo agujero.

Con una esponja se lavan las caras de la víscera; se observan éstas y especialmente las secciones de los vasos que se liberan de coágulos extrayéndoles con pinzas anatómicas. Si se quiere pesar la sangre y los

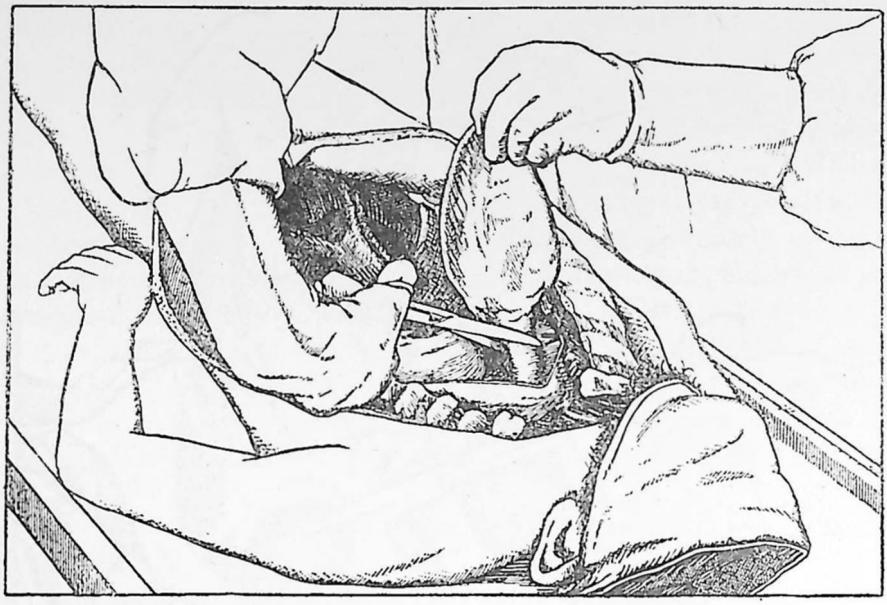

FIG. 202.— Ablación del corazón. Escisión de la aorta. Manteniendo siempre el corazón levantado con la mano izquierda, pero bajando algo su punta hacia las piernas del cadáver, se ponen tensos los vasos de la base y con las tijeras medianas se corta la aorta. Luego se cortará igualmente la arteria pulmonar siguiendo la indicación de la línea roja. Para completar la ablación del corazón falta seccionar la cava superior y los dos vasos pulmonares derechos, que no se ven en la figura por estar ocultos detrás de las dos gruesas arterias.

coágulos contenidos en el corazón, se recogen dentro de una copa a medida que se abren las cavidades del órgano.

Se procede luego a examinar exteriormente los vasos coronarios. Su sección, en general, se hace al final; sin embargo, si el examen de las coronarias es de especial importancia, como, por ejemplo, en los individuos fallecidos de *angor pectoris,* conviene abrirlos inmediatamente con unas tijeras pequeñas, comenzando por el surco aurículoventricular y siguiendo su trayecto hasta la punta del órgano. Es preciso obrar con cautela para no destruir algún trombo. También es posible, y en algunos casos preferible, seccionar transversalmente las coronarias con cortes que disten de medio a un centímetro uno de otro (fig. 219).

Se pasa luego al examen interno de los muñones de la aorta y de la arteria pulmonar sin cortarlos. Liberados con pinzas de los coágulos

que están en su luz, se observan dentro de ellos la cara superior de las válvulas sigmoideas y especialmente sus bordes libres. Si hay dudas acerca de que su coaptación no sea perfecta, se practica la denominada

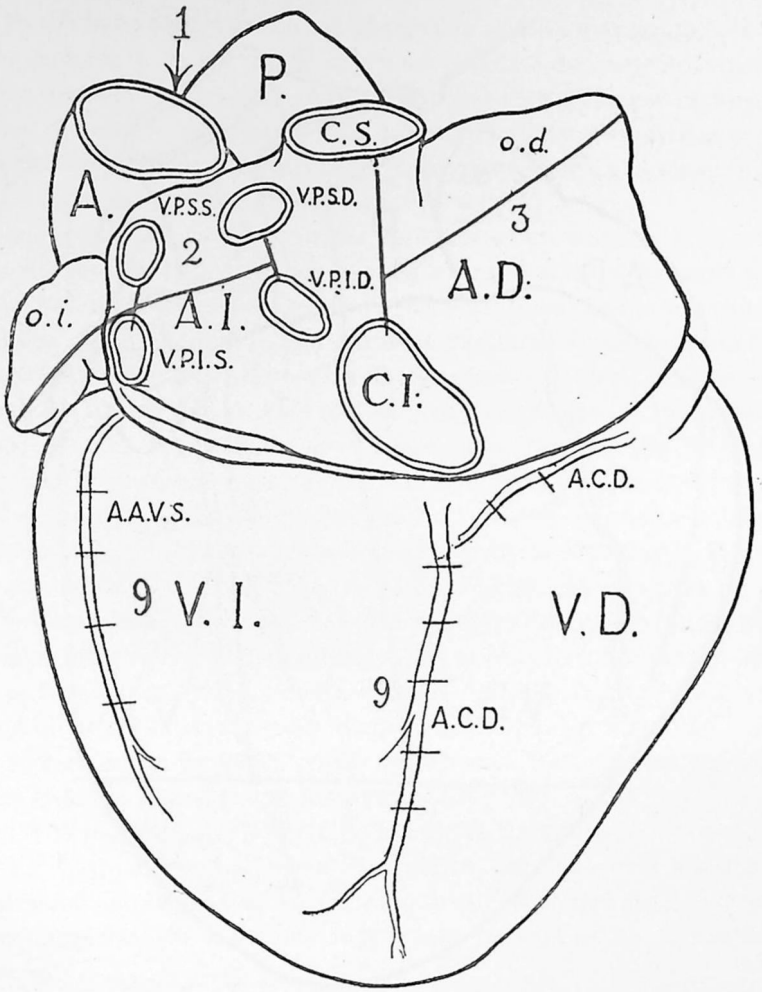

FIG. 203.— Esquema de las secciones del corazón, cara posterior. Indicaciones y numeración progresiva de los cortes. Los números en rojo indican la progresión de cada corte. Las líneas rojas indican esquemáticamente los mismos cortes.

A., aorta. — *A. A. V. S.*, arteria auriculoventricular izquierda, rama de la coronaria izquierda. — *A. C. D.*, arteria coronaria derecha. — *A. D.*, aurícula derecha. — *o. d.*, orejuela derecha. — *A. I.*, aurícula izquierda. — *o. i.*, orejuela izquierda. — *C. I.*, vena cava inferior. — *C. S.*, vena cava superior. — *P.*, arteria pulmonar. — *V. D.*, ventrículo derecho.— *V. P. I. D.*, vena pulmonar inferior derecha. *V. P. I. S.*, vena pulmonar inferior izquierda. — *V. P. S. D.*, vena pulmonar superior derecha. — *V. I.*, ventrículo izquierdo.

prueba hidrostática procediendo del siguiente modo: se hace inmediatamente un corte entre el tercio medio y el tercio inferior de la cara anterior del corazón, que comprende casi todo su grosor (corte que, si no se

hace la prueba hidrostática, se practica después de abierta la aurícula), y se quitan delicadamente los coágulos que puedan existir en la cavidad ventricular. Luego se pone el corazón en manos de un ayudante para

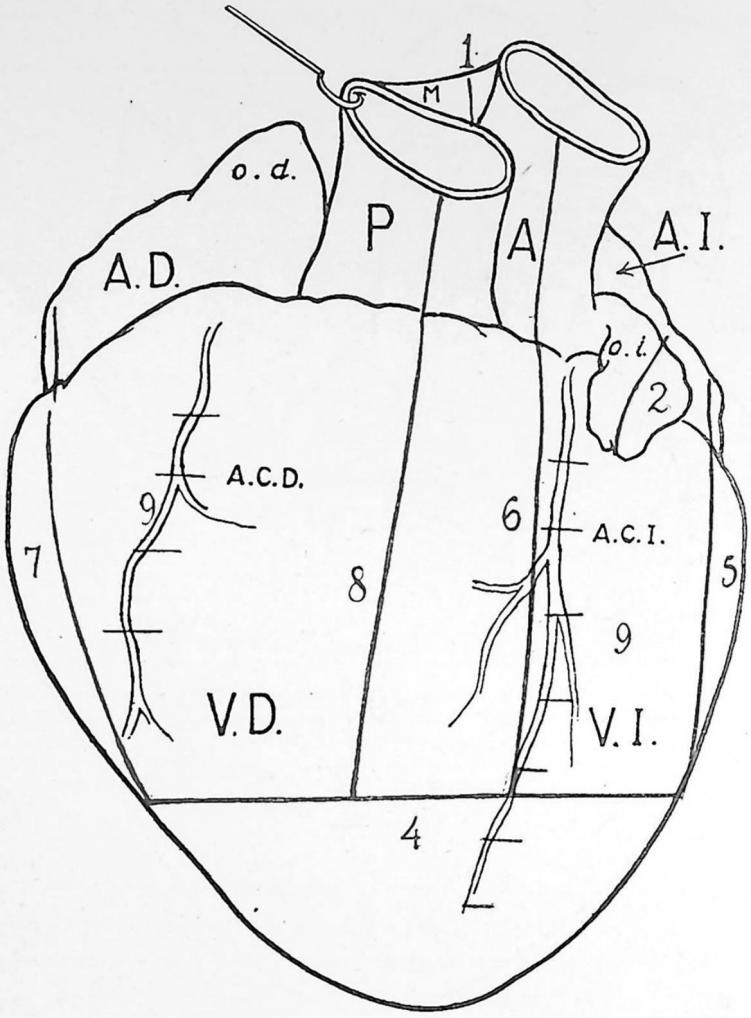

FIG. 204. — Esquema de los cortes del corazón, cara anterior. Indicaciones y numeración progresiva de los cortes. Los números en rojo indican la progresión de cada corte. Las líneas rojas indican esquemáticamente los mismos cortes. La arteria pulmonar se ha separado artificialmente a la izquierda.

que lo sostenga por la base, sin deformarlo. El disector coge el vaso cuyas válvulas examina, con una pinza, sin tirar de él y deja caer con delicadeza un delgado chorro de agua, observando si el líquido queda detenido o bien si fluye al ventrículo subyacente. Esta operación es muy delicada porque basta no practicarla rigurosamente para obtener una

deformación del orificio arterioventricular que, alejando los bordes de las válvulas, deje escurrir el agua a través de los mismos. Si previamente se han cortado las coronarias, la prueba no da resultados porque el agua fluye a través de ellas.

BANTI hace observar que no siempre la prueba hidrostática da resultados seguros y puede hacer aparecer insuficiente un orificio que no lo es, por ejemplo, cuando las válvulas son poco elásticas por esclerosis: la presión del chorro del agua puede no ser suficiente para producir el despliegue completo de las valvas, mientras que en vida la tensión mucho mayor de la sangre lo lograba.

Antes de abrir los ventrículos y de cortar los rodetes de la mitral y de la tricúspide, es preciso darse cuenta de la amplitud del orificio auriculoventricular. Se puede tener un concepto aproximado introduciendo la punta de los dedos de una mano de mediano volumen. En el orificio de la tricúspide entran, de ordinario, las puntas de tres dedos; en el de la mitral, las de dos dedos. Este método, muy impreciso, es substituído con ventaja por el denominado *cono mensurador* (fig. 43). Se introduce el cono por la aurícula en el ventrículo y se anota hasta qué división se puede empujar hacia abajo. Sin embargo, si hay depósitos fibrinosos o producciones de otra naturaleza en la superficie valvular y en las paredes que contacten con el cono, no se puede emplear éste para no dañarlas; entonces conviene medir los orificios con el doble decímetro después de haberlos abierto y distendido sobre el plano de la mesa. Si los orificios se han estrechado por contracciones del miocardio, se estira suavemente el músculo para vencer la contracción y luego se miden.

Se comienzan luego los cortes del corazón, que se practican siguiendo los tiempos indicados en las figuras 203 y 204, es decir:

1.° Separación de la aorta de la arteria pulmonar.

2.° Corte de las dos venas pulmonares derechas y de las dos venas pulmonares izquierdas; corte del tabique que hay entre éstas (corte en H) y prolongación de las incisiones hasta el vértice de la orejuela izquierda.

3.° Corte de las dos venas cavas e incisión de la aurícula perpendicularmente a la primera incisión hasta el vértice de la orejuela derecha (corte en T).

4.° Corte transversal de los ventrículos (si no se hizo al proceder a la prueba hidrostática).

5.° Corte del borde izquierdo del corazón y del anillo auriculoventricular izquierdo.

6.° Corte en la superficie anterior del ventrículo izquierdo y abertura de la aorta.

7.° Corte del borde derecho del corazón y del cordón auriculoventricular derecho.

8.° Corte en la cara anterior del ventrículo derecho y de la pulmonar.

9.° Secciones de la coronaria (si no se ha hecho previamente en casos especiales) (véase antes).

1.° Separación de las arterias aorta y pulmonar

Si el examen interior de los vasos nada de notable ha revelado y no se teme, por consiguiente, destruir lesiones o producciones del endocar-

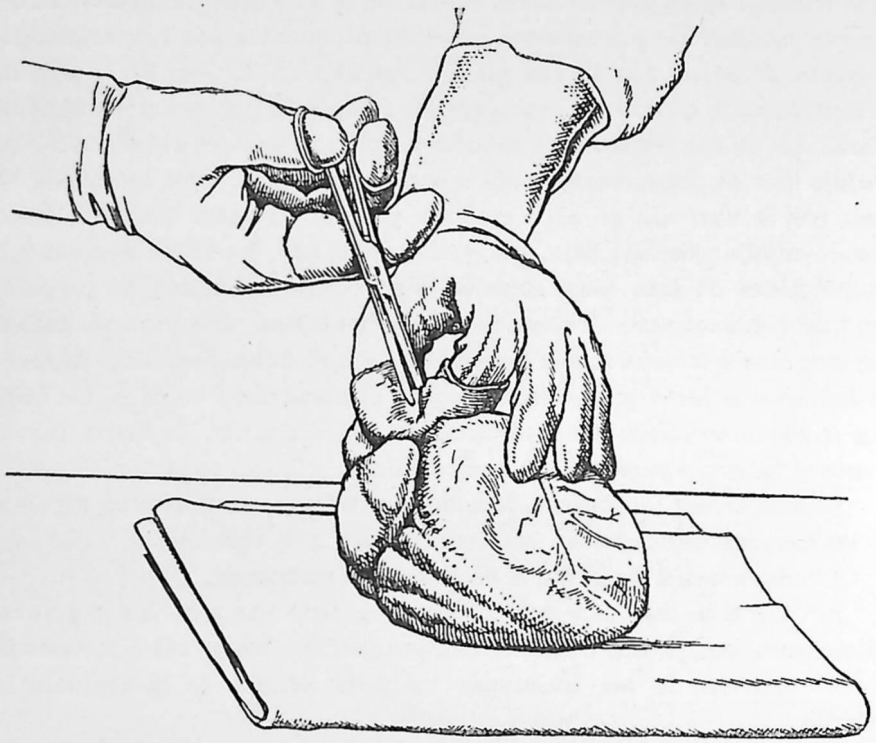

FIG. 205.— Primer corte de las secciones del corazón. Separación de la arteria pulmonar de la aorta. El disector, introduciendo el pulgar en la aorta y el índice en la pulmonar, corta el manguito fibroso que une los dos vasos.

dio, puesto el corazón sobre un paño, con la cara anterior hacia arriba y el pedúnculo vascular hacia el operador, se introduce el pulgar izquierdo en la aorta y el índice de la misma mano en la pulmonar. Los otros dedos mantienen la víscera fija al plano subyacente. Mientras el pulgar y el índice separan los vasos en que están introducidos, con unas tijeras medianas se cortan las porciones de la hoja visceral del pericardio que,

envolviéndolos en un solo manguito, los mantiene unidos (fig. 205). Es necesario hacer esta operación para abrir luego la arteria pulmonar sin cortar la aorta, como más adelante se dirá.

El corte del manguito fibroso llega hasta la base cardíaca, de modo que los dos grandes vasos queden independientes uno del otro.

Si la inspección de ambos vasos ha revelado lesiones fácilmente deteriorables de su túnica íntima, por ejemplo, trombos parietales o valvulares, ulceraciones, tumores, etc., en modo alguno se deben introducir los dedos, sino que la sección del manguito pericardíaco perivascu-

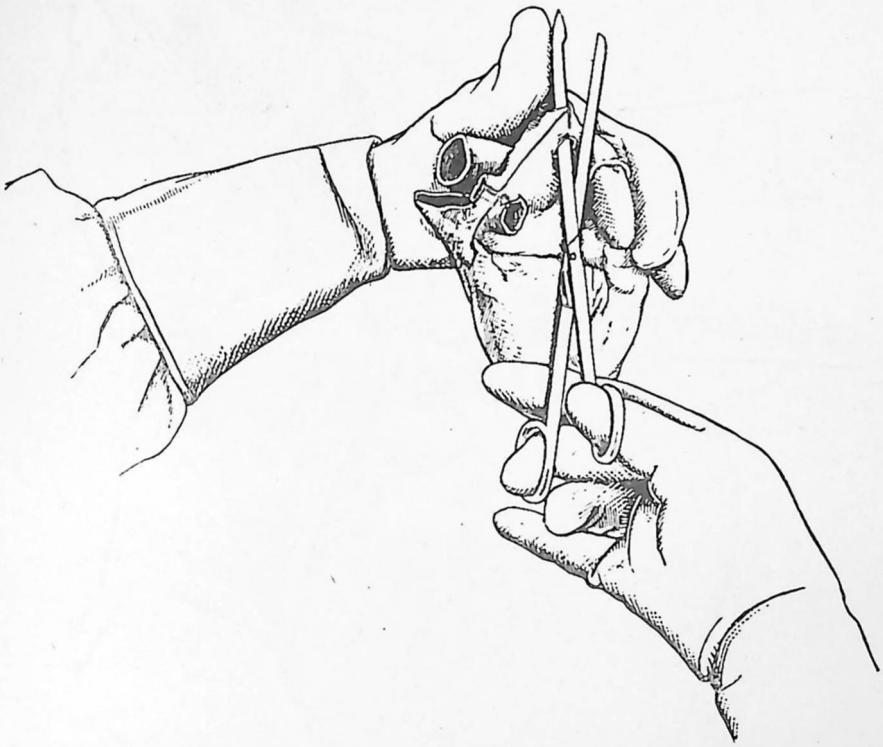

FIG. 206.— Segundo corte de las secciones del corazón. Corte de las venas pulmonares y abertura de la pared superior de la aurícula izquierda. Introducido el índice izquierdo en la cava superior y hecho salir a través de la cava inferior, se insinúa el ramo botonado del cardiótomo en la pulmonar derecha y se ponen en comunicación los orificios con el corte. Luego se procede a hacer lo mismo a la izquierda y se continuará siguiendo la indicación de las líneas rojas.

lar se hace atentamente con pinzas y tijeras, dejando el corazón con la superficie anterior hacia arriba y el pedúnculo vascular hacia el operador.

2.° Corte de las venas pulmonares

Se introduce el índice izquierdo en la cava superior y se hace salir por la cava inferior. Se extienden luego los cinco dedos de la

mano; de este modo el corazón viene a encontrarse en la palma de la mano con la cara posterior dirigida al disector; los cuatro agujeros de la aurícula izquierda están completamente a la vista (véase la figura 206).

Se introduce la rama botonada de las tijeras medianas en la vena pulmonar derecha inferior, se hace salir por la derecha superior y se



FIG. 207.— Tercer corte de las secciones del corazón. Corte de la cava y abertura de la pared superior de la aurícula derecha. Cogido el corazón con la mano izquierda e introducida la rama botonada del cardiótomo en la cava inferior, se hace salir por la cava superior y se ponen en comunicación con el corte los orificios de ambos vasos. Luego se corta el techo de la aurícula derecha siguiendo la línea roja.

corta el tabique entre ambos vasos (fig. 206). Igualmente se hace para las dos venas pulmonares izquierdas. Luego se practica un tercer corte perpendicular a los dos primeros en el punto medio del tabique que queda entre las venas pulmonares izquierdas y derechas (corte en H), y se prolonga este corte hasta el vértice de la aurícula derecha. Se quitan

los coágulos que puedan hallarse en la cavidad de la aurícula izquierda y de su apéndice auricular, inspeccionándose las paredes y la cara superior de las dos valvas, interna y externa, de la mitral.

3.° Corte de las venas cavas

Se introduce en la vena cava inferior el ramo obtuso de las tijeras, se hace salir por la superior y se corta el tabique entre las dos cavas

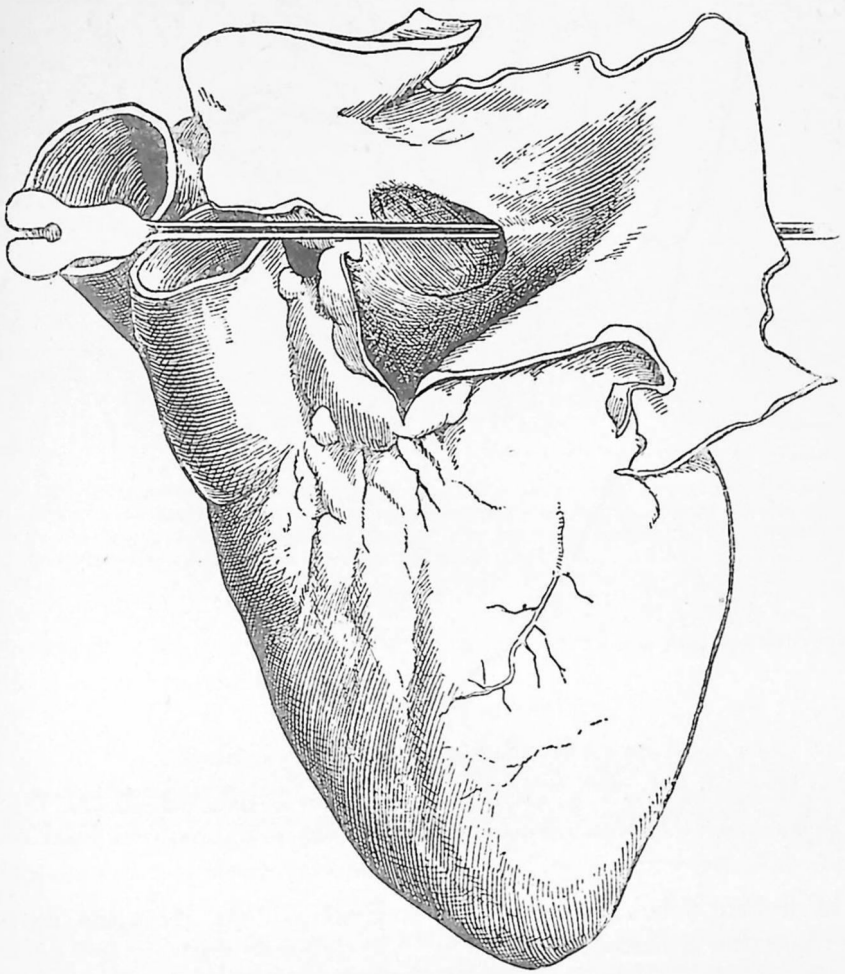

FIG. 208.—Investigación de la existencia del agujero de Botal. La sonda es introducida en el agujero y sale por la misma aurícula

(fig. 207). Se practica luego un corte desde el punto medio de éste hasta la punta de la orejuela derecha (corte en T); se separan las superficies

de sección, se quitan los coágulos eventuales, se examinan las paredes

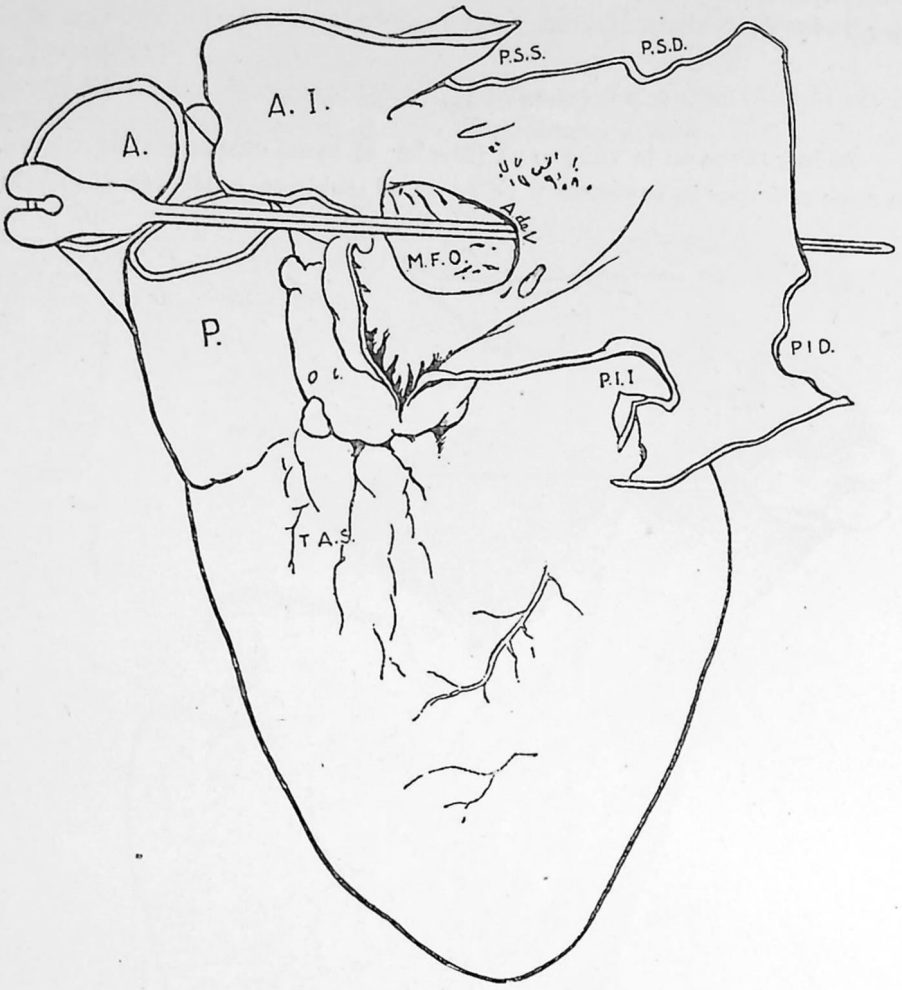

FIG. 209.— Indicaciones de las partes de la figura precedente

A., aorta. — *A. de V.*, anillo de Vieusseus. — *A. I.*, pared interna de la aurícula izquierda. — *o. i.*, orejuela izquierda. — *M. F. O.*, membrana de la fosa oval. — *P.*, arteria pulmonar. — *P. I. D.*, vena pulmonar inferior derecha. — *P. I. I.*, vena pulmonar inferior izquierda. — *P. S. D.*, vena pulmonar superior derecha. — *P. S. S.*, vena pulmonar superior izquierda. — *T. A. S.*, tejido adiposo subepicardíaco.

de la cavidad y la superficie de las tres valvas de la tricúspide, anterior, posterior e interna.

Examen del tabique interauricular

Se toman entre los pulgares y los índices los dos extremos del tabique y se examinan sus dos caras, primero directamente, luego por transparencia, vistas contra la luz.

La membrana de la fosa oval destaca por su delgadez.

Con una sonda o estilete se examinan los pliegues que la membrana hace por delante y arriba en el rodete de la fosa oval, en las caras derecha e izquierda del tabique, para comprobar si existen agujeros residuos del agujero de Botal, entre la membrana y el anillo muscular de Vieussens en el cual se inserta la membrana (figs. 208 y 209). Esta prueba se efectúa delicadamente para no provocar pasos artificiales. Debe

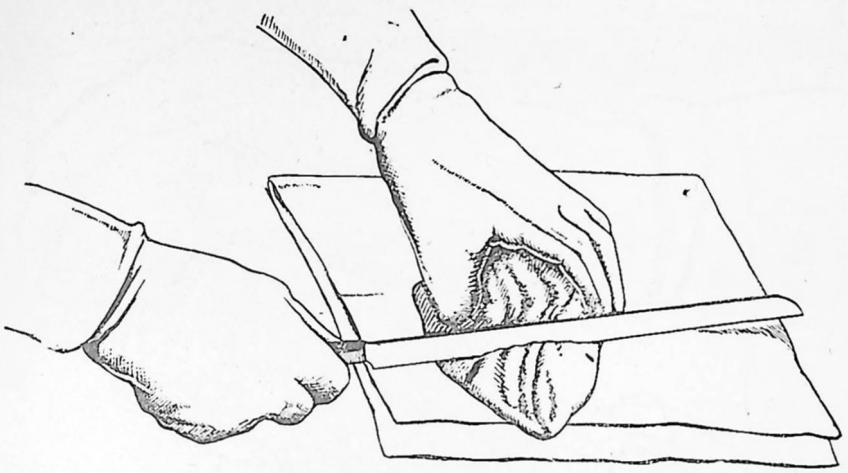

FIG. 210.— Cuarto corte de las secciones del corazón. Corte transversal de los ventrículos. Colocado el corazón en la mesita de vísceras con la cara anterior hacia arriba y con la punta hacia la derecha del disector, se practica un corte perpendicular al eje mayor del órgano entre su tercio medio y su tercio inferior, hasta llegar a la cara posterior de los ventrículos.

recordarse que el agujero de Botal se encuentra en una tercera parte de los casos aproximadamente.

4.° Corte transversal de los ventrículos

Acabado el examen de la aurícula como se ha descrito, se coloca el corazón sobre el plano de la mesita con la cara anterior hacia arriba y con la punta hacia la derecha del disector. Se fija la víscera con la mano izquierda aplicada de plano sobre la base de los ventrículos, y con el cuchillo grande se practica en la pared anterior un corte perpendicular al eje mayor del órgano, entre el tercio medio y el tercio inferior del mismo (fig. 210), procurando no dañar la cara posterior de la víscera, lo que se logra con alguna previsión.

Separadas las superficies de sección, haciendo de charnela la pared posterior de los ventrículos que no se ha incindido, se examinan el con-

tenido y las paredes; se quitan los coágulos y se lava la víscera. Se compara la amplitud de las dos cavidades, derecha e izquierda, y se comprueba el espesor de las paredes ventriculares y del tabique.

5.° Corte del borde izquierdo del corazón

Se vuelve a poner en la mesita el corazón o se le tiene en el hueco de la mano izquierda con el pedúnculo vascular dirigido hacia el disector.

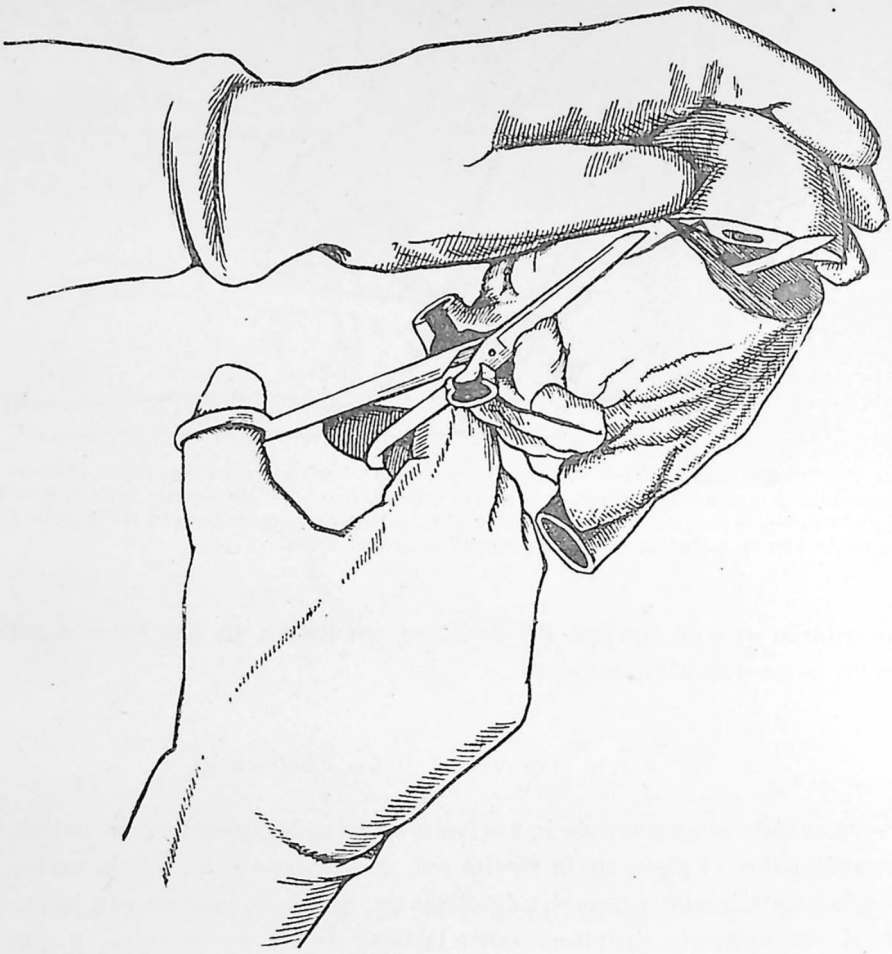

FIG. 211.— Quinto corte de las secciones del corazón. Corte del borde izquierdo. El corazón es sostenido en el hueco de la mano izquierda. Introducida la rama botonada del cardiótomo en la aurícula izquierda, se hace salir por la superficie de sección del ventrículo homónimo, seccionando luego el músculo a lo largo del borde izquierdo de la víscera.

Se introduce la rama botonada del cardiótomo en la aurícula izquierda y se la hace salir por la superficie de sección del ventrículo subyacente,

poniendo el instrumento de modo que siga exactamente el borde del corazón; luego se corta (fig. 211).

6.° Corte del ventrículo izquierdo y de la aorta

Se da vuelta al corazón de modo que la punta se dirija al disector. Se levanta con la mano izquierda la pared anterior del ventrículo iz-

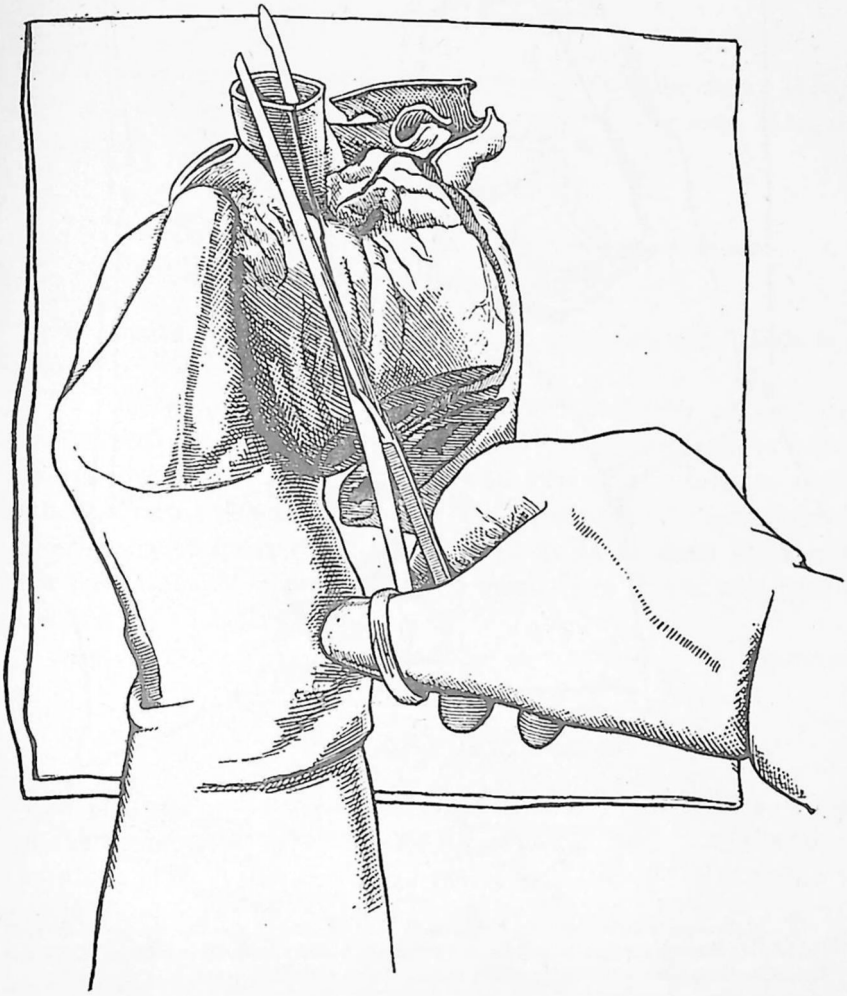

FIG. 212.—Sexto corte de las secciones del corazón. Corte de la pared anterior del ventrículo izquierdo y de la aorta. Introducida la rama botonada del cardiótomo a través del ventrículo izquierdo en la aorta, se estira fuertemente hacia la izquierda la arteria pulmonar. Se cortan luego el miocardio, a ras del tabique interventricular, y la pared arterial.

quierdo y se insinúa la rama botonada del cardiótomo entre la valva interna de la mitral y el tabique interventricular; luego, con el pulgar

y el índice izquierdos se coge la arteria pulmonar aislada ya de la aorta (en este momento se reconoce la necesidad de tal operación) y se tira de ella cuanto sea posible hacia la izquierda de la víscera. Se empuja el



FIG. 213.— Séptimo corte de las secciones del corazón. Corte del borde derecho. Girado el corazón e introducido el cardiótomo en la cavidad de la aurícula derecha, se le hace salir por el ventrículo homónimo junto a la superficie de sección. Luego se corta el borde derecho de la víscera.

cardiótomo hacia la base del corazón de modo que la rama botonada entre en la aorta (se comprueba si se encuentra en ésta introduciendo la punta del índice izquierdo en el muñón del vaso) y salga por ella. Dispuesto el instrumento a ras del tabique interventricular, se cortan la pared cardíaca y la aorta (fig. 212). Se examina el contenido del ven-

trículo izquierdo, se ponen las superficies de sección y las cavidades así abiertas bajo el chorro del agua, se quitan los coágulos y se examinan; especial atención merecen los abocamientos de las dos arterias coronarias, de los cuales, el de la coronaria izquierda o anterior se encuentra en la pared de la aorta, por encima de la válvula semilunar izquierda, y el de la coronaria derecha o posterior, sobre la semilunar derecha.

7.° Corte del borde derecho

Puesto el corazón con la base hacia el disector, se cortan el borde derecho y el cordón auriculoventricular, como se hizo para el izquierdo (fig. 213).

8.° Corte de la pared anterior del ventrículo derecho y de la arteria pulmonar

Se dispone de nuevo el corazón con la punta dirigida hacia el disector.

Se levanta con la mano izquierda la pared anterior del ventrículo derecho; se insinúa la rama botonada del cardiótomo entre el tabique interventricular y la valva interna de la tricúspide, y luego se empuja hacia la arteria pulmonar. Después de haber comprobado que el cardiótomo se encuentra dentro de la arteria, se corta la pared anterior del ventrículo a ras del tabique y luego la pared de la arteria pulmonar (figura 214) (1).

Se abren las cavidades, se observa el contenido, se lavan y estudian.

9.° Sección de las coronarias

Si, como se ha dicho, esta operación no se hizo previamente, se practica ahora con cortes transversales, distantes uno de otro un centímetro y paralelos entre sí (fig. 219) a lo largo de todo el curso de la coronaria; se estudian el contenido y la superficie de sección. La primera porción de la coronaria puede abrirse longitudinalmente con las pequeñas tijeras, comenzando por el seno de Valsalva. Es preciso tener presente los trombos eventuales para no dañarlos. En general, las venas se pueden abrir todas con las tijeras comenzando por su desembocadura en la aurícula derecha.

(1) Las figuras 215, 216, 217 y 218 sirven para la demostración de la cavidad izquierda del corazón y para facilitar al disector la exacta localización de procesos morbosos eventuales.

Examinado el corazón, se pesa. Cuando se quiera conservar, se llenan con cautela las cavidades con algodón y se reconstituye con algunos puntos de sutura o con grapas de Michel metálicas. Luego se sumerge en formalina al 10 por 100, o en el líquido de Kaiserling, o en el de Jores, o en cualquier otro fijador. Por el contrario, si se quiere conservar intacto el corazón depués de haberlo endurecido, se procura librarlo cuanto sea posible de la sangre y de los coágulos a través de los vasos de base.

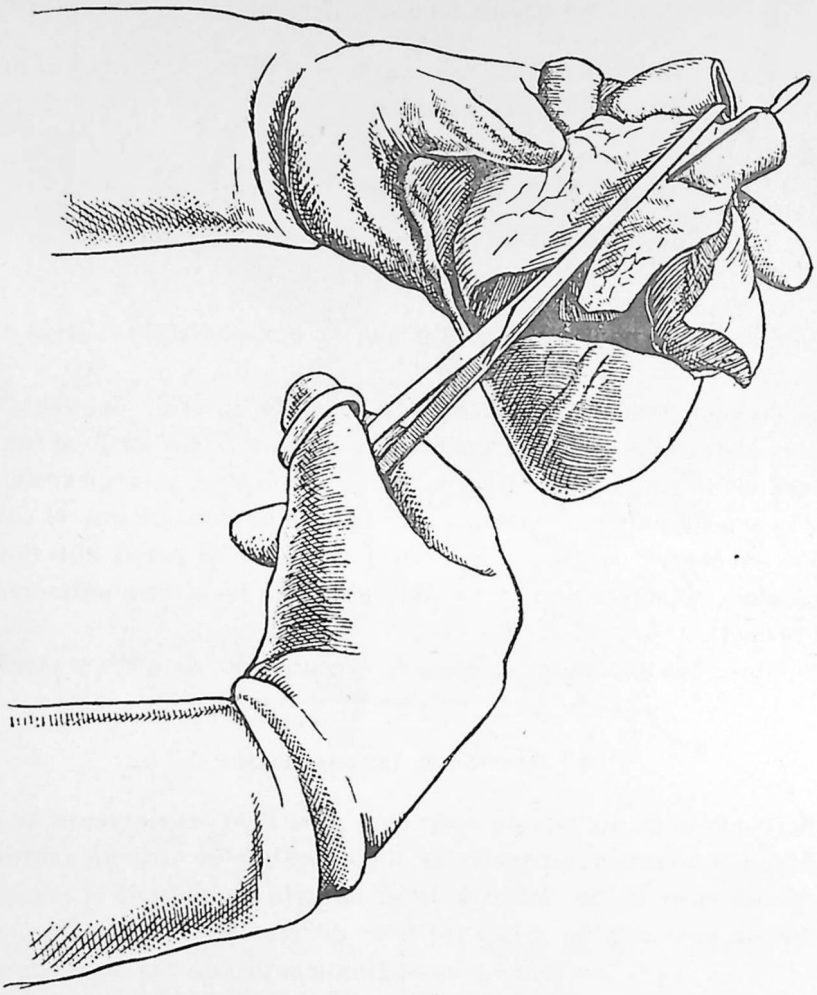

FIG. 214.— Octavo corte de las secciones del corazón. Corte de la pared anterior del ventrículo derecho y de la arteria pulmonar. La punta del corazón está dirigida hacia el disector, quien introduce la rama botonada del cardiótomo en la cavidad del ventrículo derecho, entre el tabique interventricular y la valva interna de la tricúspide, haciéndola luego salir por la arteria pulmonar. A ras del tabique se cortan el músculo y la pared del vaso.

Luego se cierran todos los orificios con pinzas de presión, excepto una vena cava y una vena pulmonar; a través de ellas se inyecta con una je-

ringa gruesa formalina al 10 por 100. Se cierran luego también estos dos vasos, se pasan dos hilos de seda o cordel por las paredes aórticas y se suspende el corazón en un recipiente capaz lleno de formalina al 10 por 100, como se hizo para la medula espinal.

Examen del miocardio

Para examinar bien el miocardio en otras partes, además de las superficies de sección hechas durante los diversos cortes descritos, se corta,

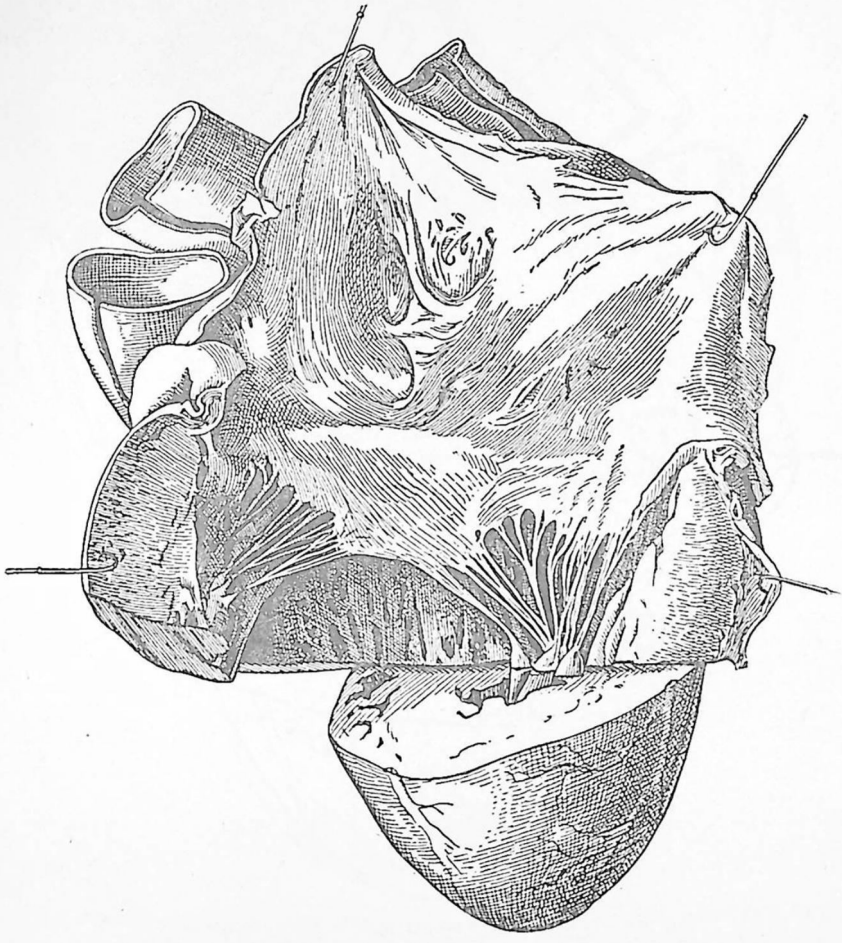

FIG. 215.— Demostración de la cavidad de la aurícula izquierda y de la válvula mitral. El corazón ha sido seccionado casi completamente; faltan los cortes IX y X

paralelamente a su cara mayor, la parte de la pared anterior del ventrículo izquierdo (fig. 220); si hay razón para ello, se cortan de la misma manera otras partes del músculo cardíaco.

Para examinar los músculos papilares, se hacen cortes paralelos a su eje mayor.

Medición del espesor de las paredes

Se hace en la superficie de sección con el doble decímetro.

Es necesario que los cortes sean absolutamente perpendiculares a la superficie, de otro modo las mediciones no son precisas. Naturalmente,

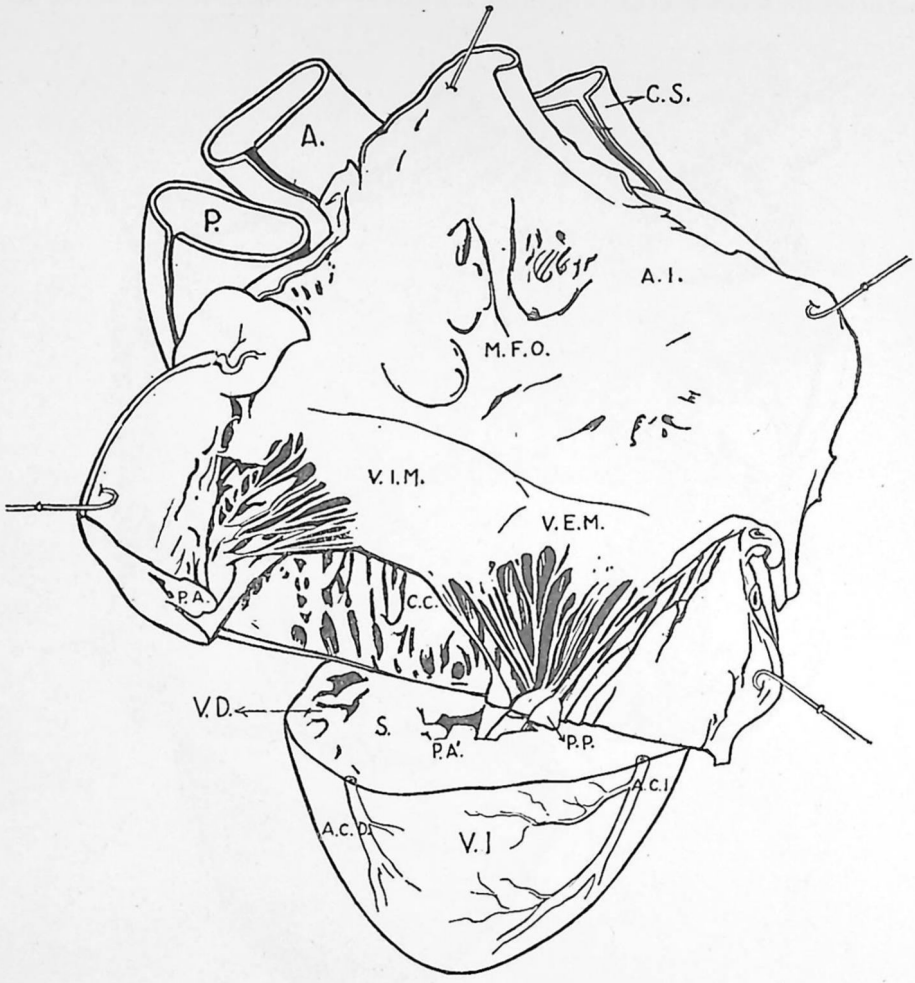

FIG. 216.—Indicaciones de las partes de la figura precedente

A., aorta. — *A. C. D.*, arteria coronaria derecha. — *A. C. I.*, arteria coronaria izquierda. — *A. I.*, pared interna de la aurícula izquierda. — *C. S.*, vena cava superior. — *M. F. O.*, membrana de la fosa oval. — *P.*, arteria pulmonar. — *P. A.*, *P. A'.*, pilar anterior de la mitral. — *P. P.*, pilar posterior de la mitral. — *S.*, tabique interventricular. — *V. D.*, ventrículo derecho. — *V. I. M.*, válvula interna de la mitral. — *V. I.*, ventrículo izquierdo.

sólo se debe medir el músculo, excluyendo las columnas carnosas, el epicardio, endocardio y especialmente el tejido adiposo subepicárdico.

Las medidas normales medias se hallarán en el capítulo «Pesos y medidas» (véase más adelante).

Pulmones

Se ha dicho, al tratarse de la abertura del tórax, que, extraído el plastrón esternal, se observa inmediatamente si hay líquido en la ca-

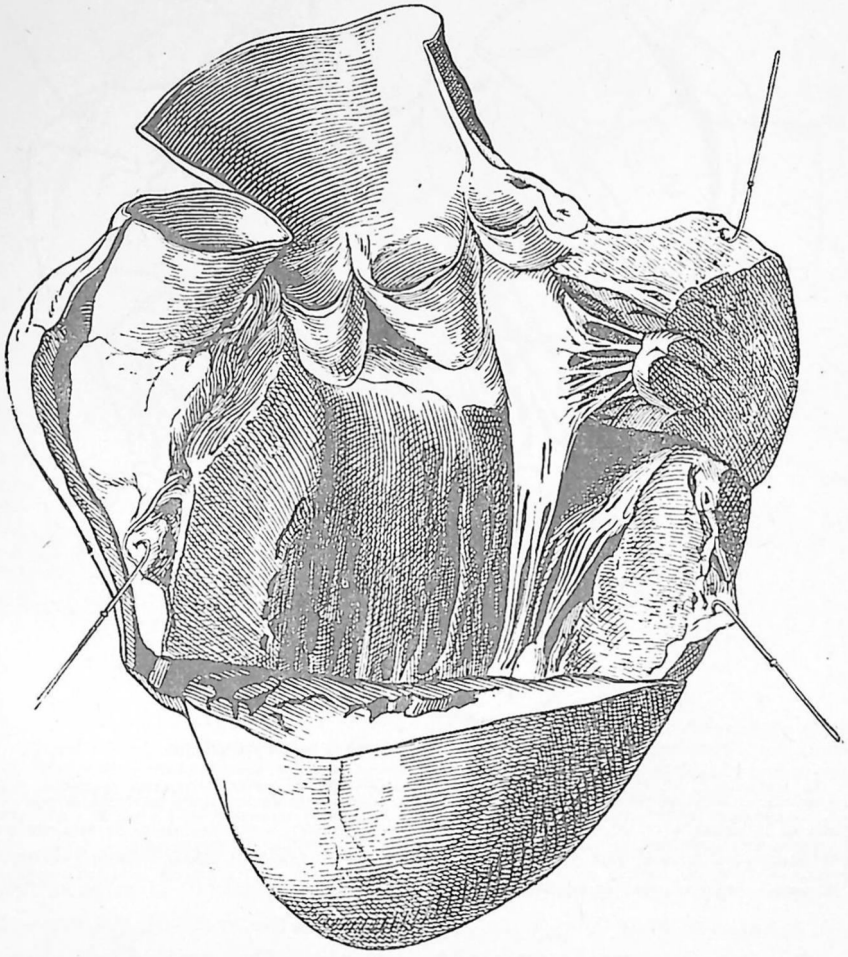

FIG. 217.— Demostración de la cavidad del ventrículo izquierdo y de la superficie interna de la aorta. El corazón se ha seccionado casi completamente. Faltan los cortes IX y X

vidad pleural y que si éste es muy abundante conviene extraerlo en seguida con los apropiados cucharones y verterlo en copas graduadas, una para la cavidad derecha y otra para la izquierda, para medir su cantidad y examinar sus caracteres organolépticos. Si no se obra de este

modo, se corre el riesgo de perder una parte de líquido en las sucesivas maniobras para la ablación de las vísceras abdominales y del corazón.

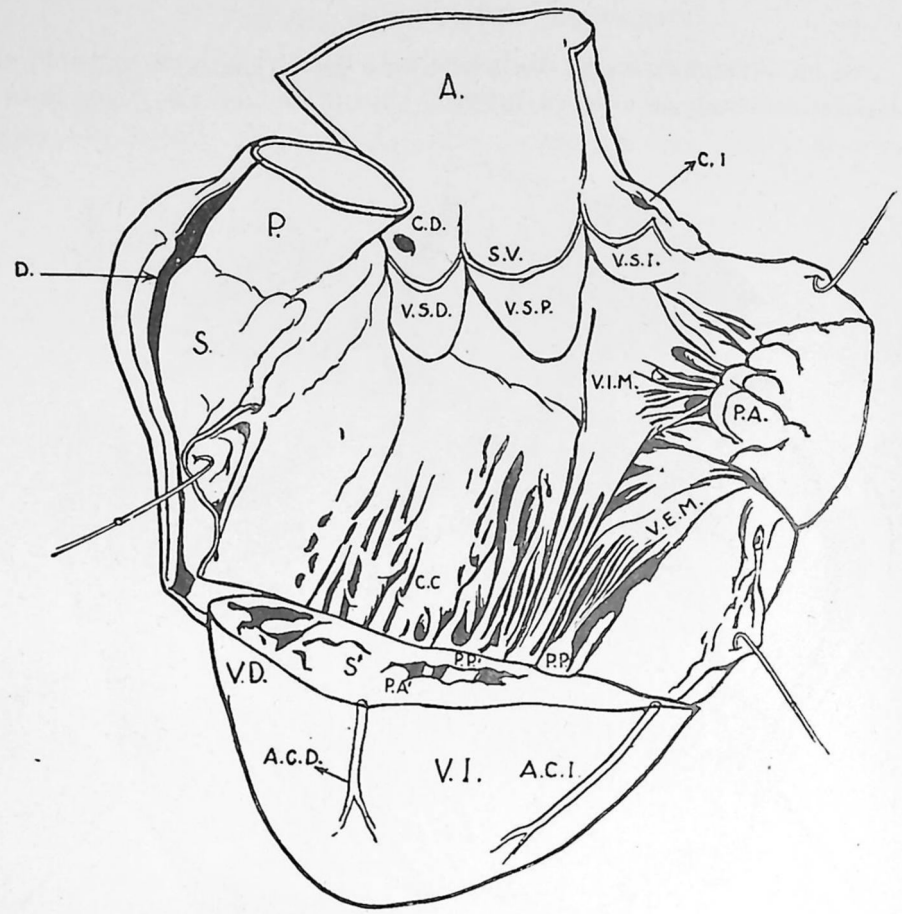

FIG. 218.— Indicaciones de las partes de la figura precedente

A., aorta. — *A. C. D.*, arteria coronaria derecha. — *A. C. I.*, arteria coronaria izquierda. — *C. C.*, columnas carnosas del ventrículo izquierdo. — *C. D.*, abocamiento de la arteria coronaria derecha. — *C. I.*, abocamiento de la arteria coronaria izquierda. — *P.*, arteria pulmonar. — *P. A.*, *P'. A'.*, pilar anterior de la mitral. — *P. P.*, *P'. P'.*, pilar posterior de la mitral. — *S.*, porción de la cara anterior del corazón correspondiente al tabique interventricular. — *S'.*, tabique interventricular. — *S. V.*, seno de Valsalva. — *V. D.*, ventrículo derecho. — *V. E. M.*, valva externa de la mitral. — *V. I.*, ventrículo izquierdo. — *V. S. D.*, válvula semilunar derecha de la aorta. — *V. S. P.*, válvula semilunar posterior de la aorta. — *V. S. I.*, válvula semilunar izquierda de la aorta.

En este momento se vuelven a inspeccionar las cavidades pleurales y si queda todavía líquido, se acaba de extraer añadiéndolo al extraído primeramente.

Se reclinan antes todos los tegumentos sobre la línea de sección de las costillas para no herirse las manos; se pasa luego la mano izquierda alrededor del pulmón izquierdo, para comprobar si está libre. Si existen algunas adherencias fácilmente destruíbles, se deshacen con la misma

mano. Si son fuertes, se cortan con las tijeras o con el cuchillo. Si existe una sínfisis pulmonar de antigua fecha, muy tenaz, es preciso, con las

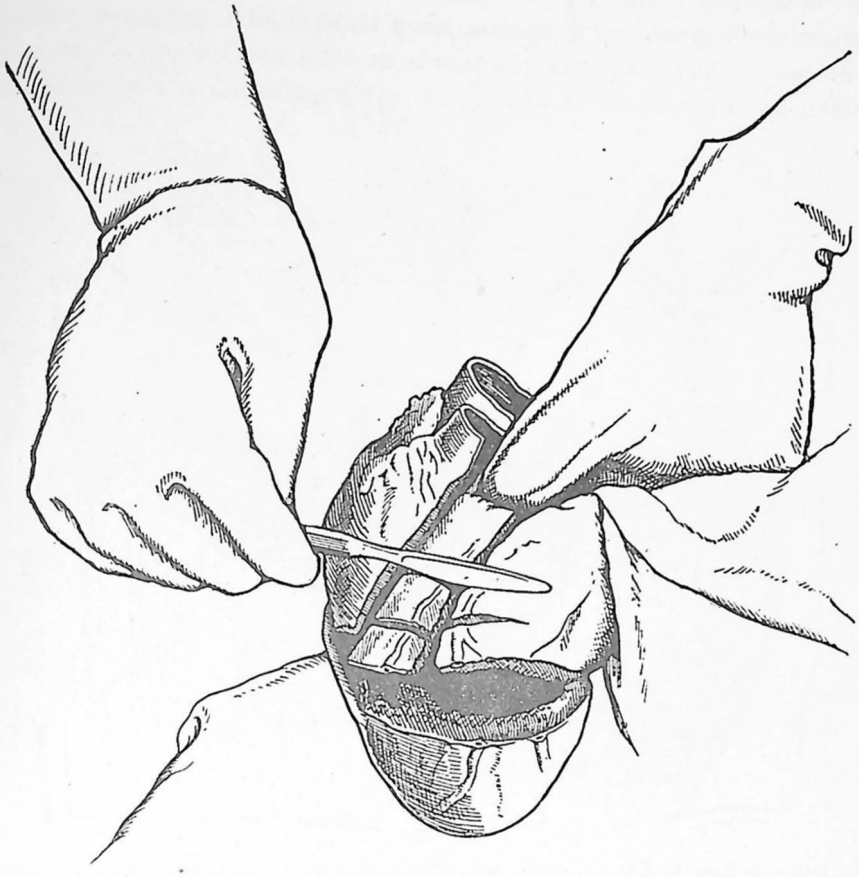

FIG. 219.—Noveno tiempo de los cortes del corazón. Corte transversal de las coronarias. Terminadas las secciones y el examen de las cavidades cardíacas, se reconstituye el corazón y se practican cortes transversales a lo largo de las coronarias para observar sus paredes, la luz y el contenido.

pinzas y el cuchillo o con las tijeras encontrar un plano de desdoblamiento entre la pleura perietal y la pared torácica, desprender esta última con los dedos pasando por debajo poco a poco toda la mano y liberar el pulmón, hasta el hilio, extrayéndolo con ambas pleuras.

Si el pulmón está fusionado con la pleura diafragmática, se corta el diafragma alrededor de la zona adherente y se extrae con el pulmón.

Lo mismo para el pericardio cuando hay sínfisis pulmonar a su nivel.

Si el pulmón está libre o las adherencias son fácilmente destruibles, se corta el ligamento triangular de la pleura; luego se exterioriza la vís-

cera de la cavidad pleural pasando la mano izquierda por detrás del vértice y llegando al hilio, cogiendo su base con la derecha. Se apoya así el pulmón sobre la pared torácica del lado opuesto y se mantiene sujeto con la mano izquierda para poner tenso el hilio, porque es preciso siempre ver bien las partes que habrán de cortarse. Con un cuchillo mediano se cortan ahora la arteria, las venas pulmonares y el bronquio

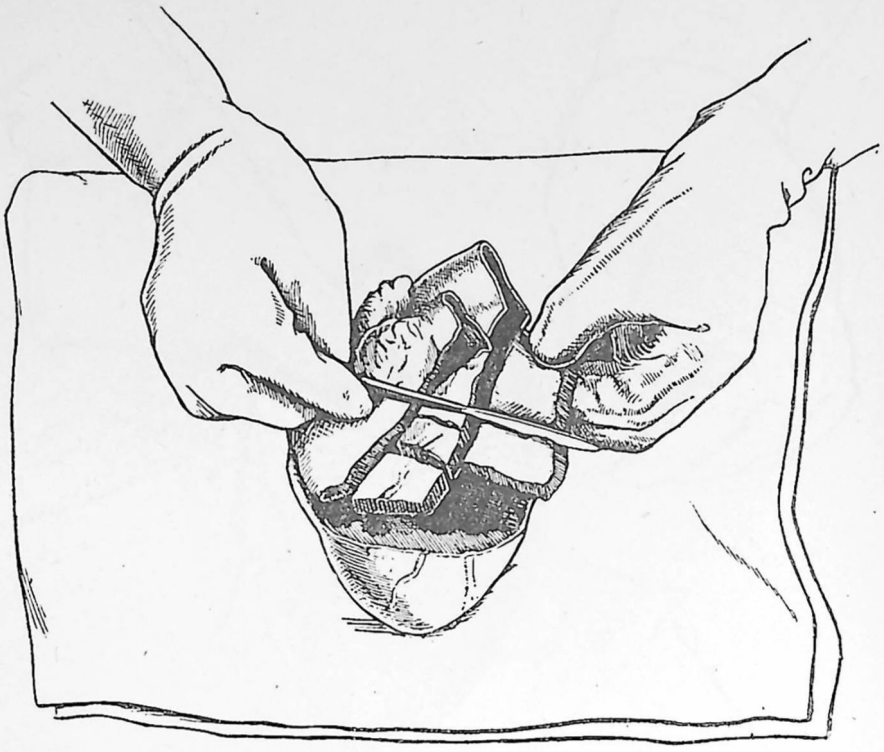

FIG. 220.— Secciones para el examen del corazón. El examen del músculo cardíaco, hecho ya en parte en las secciones transversales practicadas en la víscera para abrir sus cavidades, se completa ahora cortando de abajo arriba, según el espesor, el segmento de la pared anterior del ventrículo izquierdo que se halla entre los cortes a lo largo del borde izquierdo del tabique y el borde izquierdo del corazón. Siempre que sea necesario, se puede proceder análogamente en otros segmentos de la víscera.

(fig. 223) que están envueltos, como se sabe, en una prolongación del ligamento triangular de la pleura. Se observa lo que sale de estos conductos; si próximos a los mismos hay ganglios linfáticos, se seccionan para examinarlos inmediatamente. Extraído así el pulmón, se lavan sus superficies exteriores, procurando que no penetre agua en el bronquio ni en los vasos. Si hay nódulos supra o subpleurales, se incinden inmediatamente, examinándolos. Luego se pesa el pulmón y se le pone sobre el paño, encima de la mesita, con el hilio hacia arriba.

Se examina inmediatamente y con atención el hilio. Se abre con tijeras pequeñas botonadas el bronquio hasta sus ramificaciones media-

nas (fig. 224), luego se abren los vasos, observando su contenido y paredes. Finalmente, se estudian los ganglios que no se han examinado antes de incindir el hilio, cortándolos en todo su grosor. Examinado el hilio, se observa la cara interna del pulmón. Luego se pone sobre la

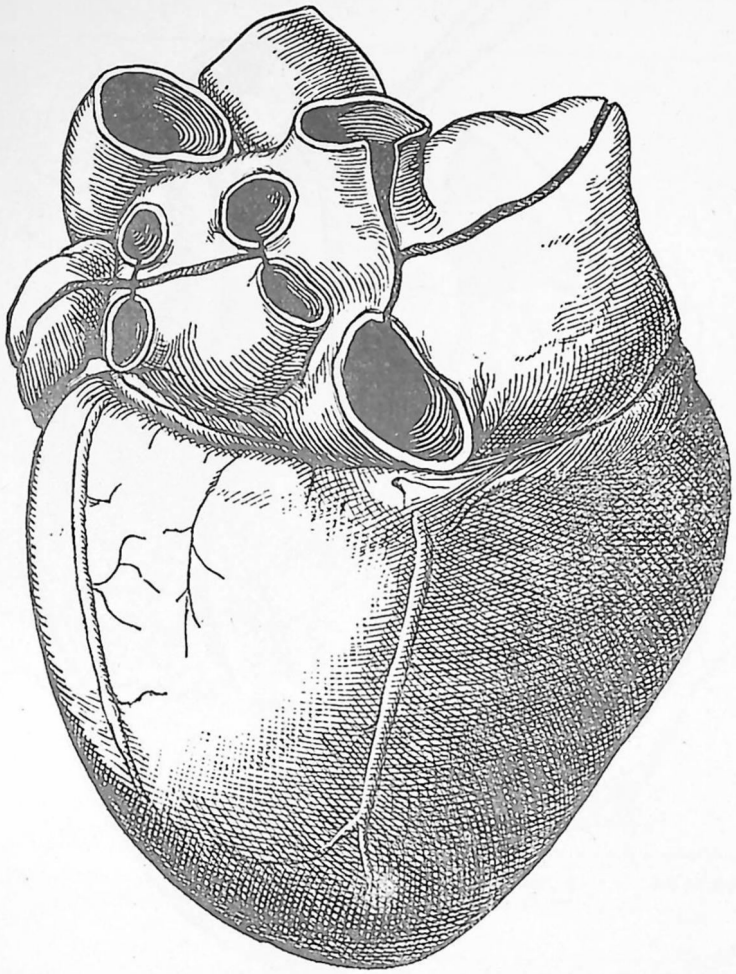

FIG. 221.— Reconstrucción del corazón después de los cortes, cara posterior.
No se siguieron los tiempos IX y X. Para las indicaciones de las partes de los cortes, véase la figura 201

mesita con el hilio hacia arriba y con la base dirigida al disector. Con los dos primeros dedos de ambas manos se toma el vértice y con delicadeza se palpa en todas sus partes (fig. 225) para percibir si hay en su interior, o también en su superficie, pequeños nódulos o puntos escleróticos, recordando que el pulmón se examina más con el pulpejo de los dedos que con los ojos. Se palpa luego todo el resto de las vísceras, se

examina el surco interlobular destruyendo las eventuales producciones que los obliteran. Hay que observar si la impresión de los dedos sobre

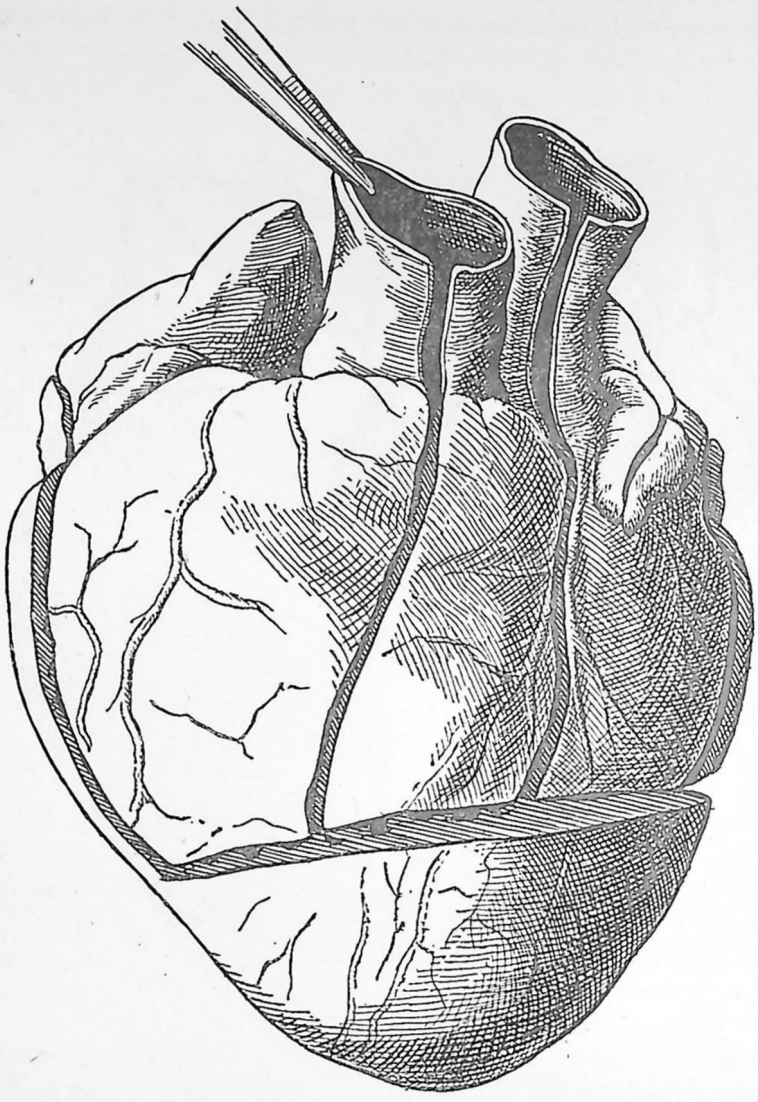

FIG. 222. — Reconstrucción del corazón. Cara anterior. No se han practicado los cortes IX y X. Para las indicaciones de las partes y de los cortes, véase la figura 202

el pulmón permanece después de cesada la presión de los mismos; en otras palabras, si el parénquima es o no elástico.

Hecho esto, se aplica de plano la mano izquierda sobre la cara anterior del órgano, fijándolo al plano subyacente. Luego, con el cuchillo grande se incinde todo el borde posterior (fig. 226) y se continúa a grandes trazos el corte hasta llegar a la cara interna, dejando una pequeña

parte no incindida, para no separar expresamente la víscera en dos mitades. Después se la abre como un libro, se pasa por la superficie de sección la hoja del cuchillo, inclinada (fig. 227), y se examina a la luz directa y luego por incidencia, para sorprender eventuales porciones de tejido de aspecto granuloso o compacto. Se observa además el líquido

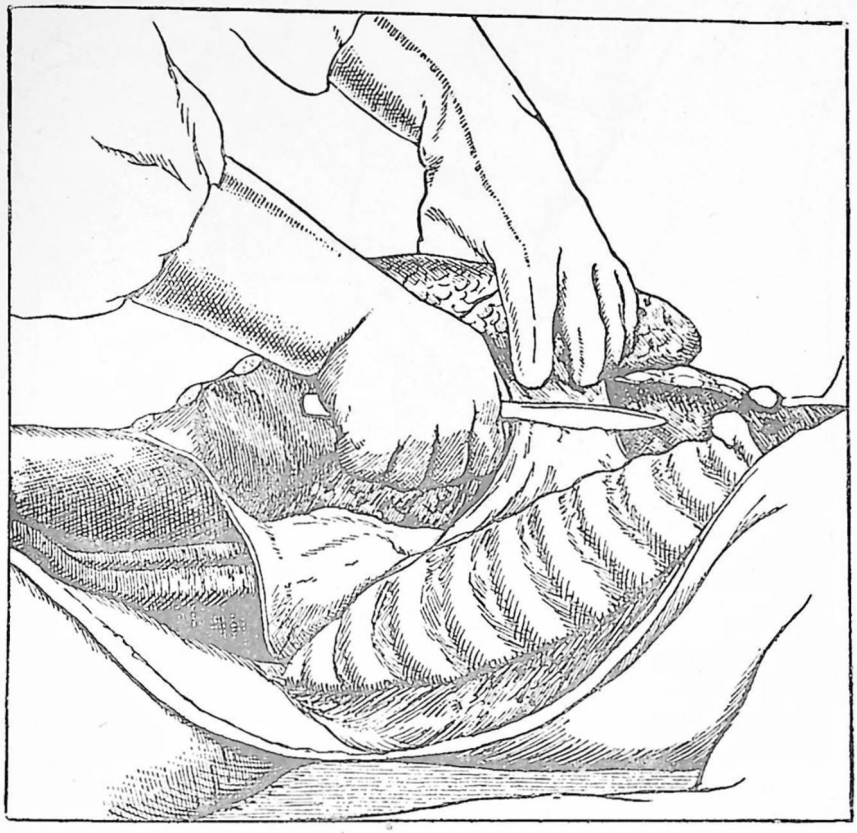

FIG. 223 — Extracción del pulmón izquierdo. Exteriorizada la víscera de la cavidad pleural y apoyándola sobre la pared torácica del lado opuesto, se corta el hilio

que puede salir y lo que queda en la superficie del cuchillo. Se palpan los cortes, se exprime ligeramente el parénquima para ver lo que sale de los alvéolos, bronquios y vasos cortados; si precisa, se incinden estos conductos con el bronquiótomo. Luego se practican en el parénquima otros cortes perpendicularmente a la superficie de sección primera.

Técnica análoga se emplea para el *pulmón derecho,* con la única diferencia de que al cortarlo desde el borde externo a la superficie interna, es preciso colocarlo con el vértice dirigido al disector.

Para saber si un fragmento de pulmón contiene aire o gases, se echa

en el agua para ver si flota. El pedazo de pulmón debe ser muy pequeño para evitar el caso de que en rededor de la parte que no contiene gases o aire haya otras que los contengan y que, por consiguiente, lo hagan



FIG. 224.— Demostración de los bronquios abiertos

flotar. Si se quiere conservar y fijar el pulmón antes de abrirlo, se inyecta formalina al 10 por 100 en los vasos y en los bronquios; luego se cierran con pinzas de presión y se suspende el órgano en un ancho recipiente lleno del mismo líquido. Si se ha comprobado neumotórax, se debe buscar la abertura de la pleura, a través de la cual ha penetrado

el aire en la cavidad torácica *antes de extraer los pulmones*. Si no se encuentra, lo que ocurre cuando hay muchas adherencias conjuntivas o gruesos estratos fibrinosos, se deben aislar ambos pulmones con la tráquea. Luego se liga una cánula en ésta y se sumergen los pulmones en

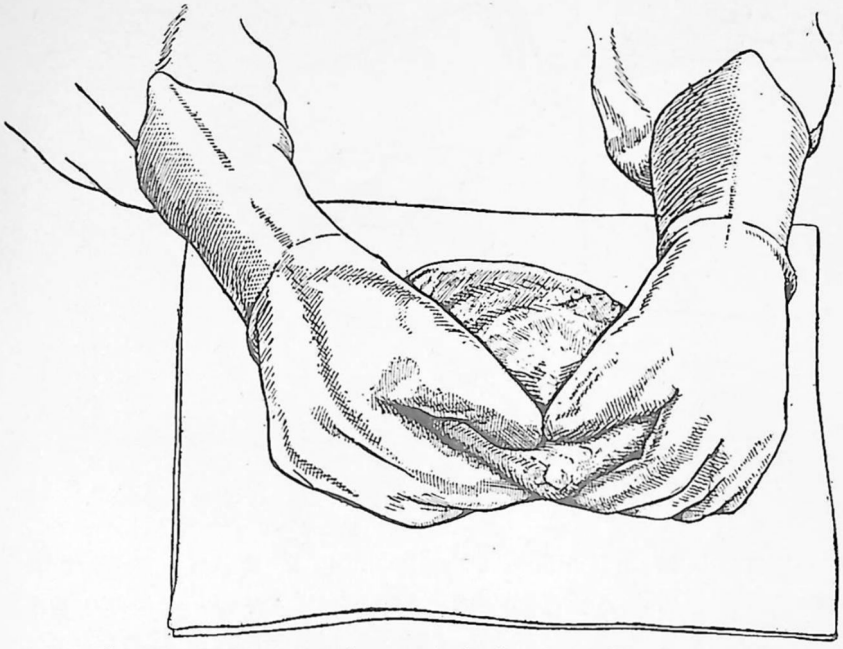

FIG. 225.— Palpación del vértice pulmonar entre los dos primeros dedos de ambas manos

el agua, insuflando aire en la cánula; el aire sale a través de la abertura de la pleura, haciendo burbujear el agua ambiente.

Si se sospecha trombosis de la arteria pulmonar, se deben extraer los pulmones con el corazón y abrir el cono venoso, siguiendo con el corte hasta las pequeñas ramificaciones de la pulmonar.

10. Ablación y secciones de los órganos de la boca, cuello, mediastino posterior y aorta

Se comienza por resecar las inserciones superiores del pericardio, luego se extiende el diafragma y se divide en dos mitades, derecha e izquierda, llegando hasta la aorta. Se procede luego a la sección de este músculo a derecha y a izquierda del vaso, cortando las inserciones diafragmáticas de las paredes posteriores y laterales del abdomen. Esto sirve para separar luego cómodamente de la columna vertebral los tejidos blandos con la aorta y la cava. Finalmente, con un cuchillo

mediano se aíslan los vientres del esternocleidomastoideo y se reclinan hacia fuera. En este momento se pone la cabeza del cadáver en flexión

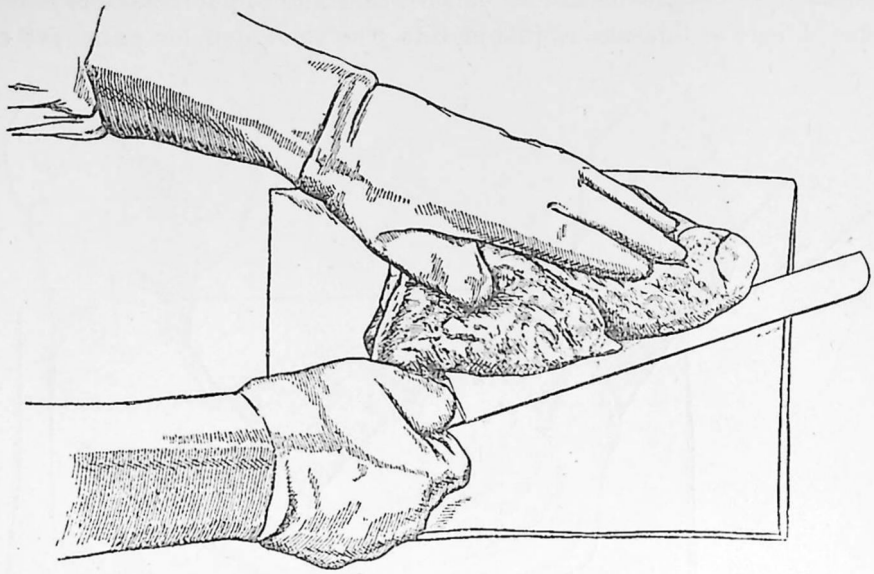

FIG. 226.— Incisión del pulmón izquierdo a lo largo de su borde posterior

dorsal forzada hasta contacto del plano de la mesa con la superficie de sección que se hizo en el cráneo para arrancar la calota. La mano izquier-

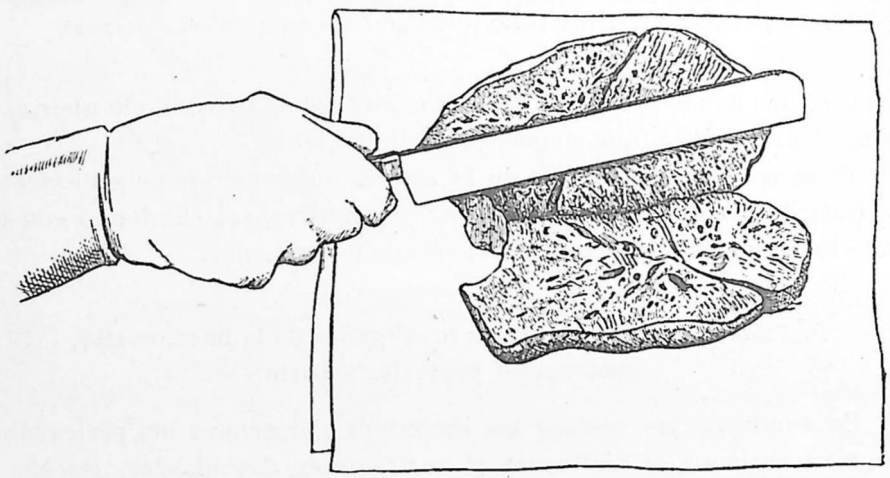

FIG. 227.— Seccionado el pulmón, se limpia la superficie de sección con la hoja del cuchillo para estudiar las características del parénquima

da, aplicada sobre el maxilar inferior, mantiene la cabeza en tal posición (fig. 228). Si se dispone de un ayudante, se le confía la cabeza del cadáver para que la sostenga como se ha dicho.

Se pasa ahora al suelo de la boca. Inmediatamente detrás de la sínfisis del mentón, se incinden las partes blandas hasta el ángulo izquierdo

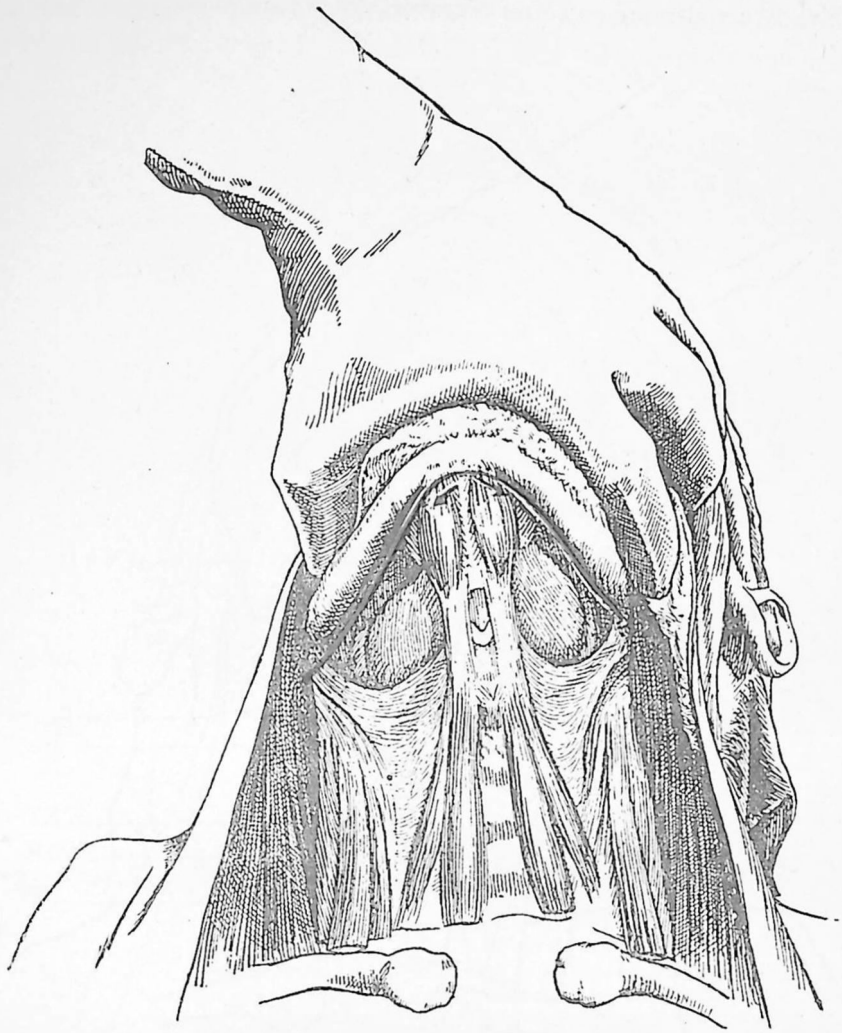

FIG. 228.— Separación del suelo de la boca de la mandíbula. Sujetando con la mano izquierda la cabeza del cadáver, de modo que la superficie de sección hecha en el cráneo para liberarlo de la calota contacte con el plano de la mesa y poniendo al mismo tiempo al descubierto el borde inferior de la mandíbula, se cortan de la cara posterior de este hueso las inserciones del suelo oral siguiendo las indicaciones de la línea roja y haciendo dos cortes, partiendo de la línea media en la dirección de las flechas.

del maxilar; hecho esto, se vuelve con el cuchillo al mentón y se opera análogamente llegando hasta el ángulo derecho del mismo hueso (figura 228). El corte debe ser a ras de la cara interna de las dos ramas hori-

zontales del maxilar inferior, cortando de ellas las inserciones del pavimento oral sin lesionar la lengua.

. Las dos glándulas submaxilares, puestas al descubierto, se examinan *in situ* y siempre en cortes transversales y paralelos.

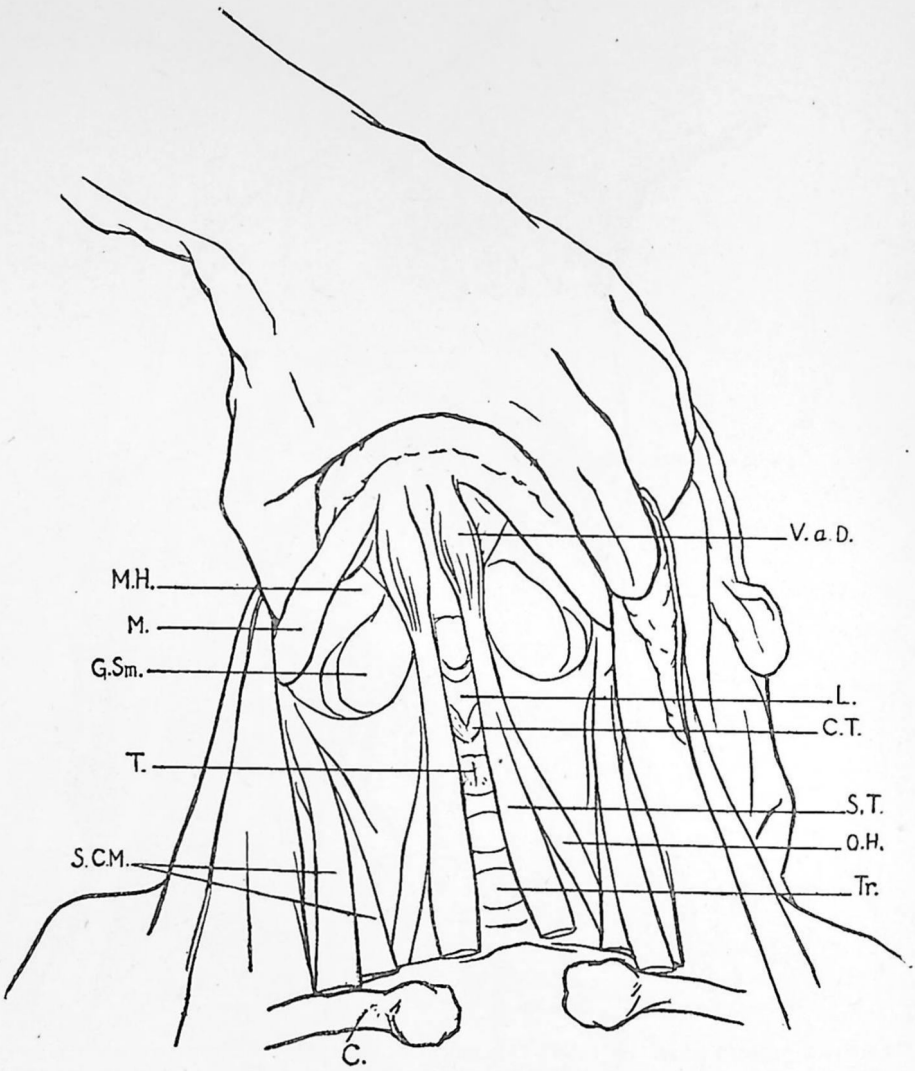

FIG. 229.—Indicaciones de las partes de la figura precedente

C., clavícula. — *C., T.*, músculo cricotiroideo. — *G. Sm.*, glándula submaxilar. — *L.*, laringe. — *M.*, borde inferior de la mandíbula. — *M. H.*, músculo milohioideo. — *O. H.*, músculo omohioideo. — *S. C. M.*, los dos vientres del esternocleidomastoideo separados hacia el exterior. — *S. T.*, músculo esternotiroideo. — *T.*, cuerpo tiroides. — *Tr.*, tráquea. — *V. a. D.*, vientre anterior del músculo digástrico.

Separado completamente de la mandíbula el suelo de la boca, lo que se ha hecho naturalmente entrando en la cavidad de esta última con la punta del cuchillo a través de la brecha practicada, se

toma, entre el pulgar y el índice izquierdos, la punta de la lengua y se tira de ella fuertemente hacia abajo para poner tensos los pilares del paladar blando (fig. 230). En la línea media de este último, en la proximidad del límite entre el paladar blando y el paladar duro, se clava un cuchillo de hoja delgada con el filo vuelto a la izquierda y que llegue



FIG. 230.—Incisión del paladar blando. Tirando fuertemente de la lengua hacia abajo, se practica en el paladar blando, siguiendo la línea roja, una incisión en todo su grosor, pero en dos tiempos, primero a la derecha, luego a la izquierda, partiendo de la línea media y siguiendo la dirección de las flechas.

con la punta hasta el hueso. Se incinden los tejidos blandos hasta el borde izquierdo del paladar; luego se vuelve con el cuchillo al punto inicial de las secciones, pero con el filo vuelto a la derecha, y se hace en este lado del paladar una incisión análoga a la que se ha practicado en el lado izquierdo.

Se pasa luego el cuchillo entre la faringe y el hueso, a ras de este último, aislando los tejidos blandos, descendiendo luego con el instrumento por detrás del esófago (fig. 230).

Al llegar a la clavícula, se cortan a uno y a otro lado las carótidas primitivas y las subclavias que quedan en el cadáver; luego se continúa, rasando la columna, pasando sucesivamente detrás de la porción torácica del esófago y por detrás de la aorta (fig. 231). A medida que avanza el corte se deben coger con la mano izquierda, siempre más abajo, y levantar los órganos que se van desprendiendo de las paredes.

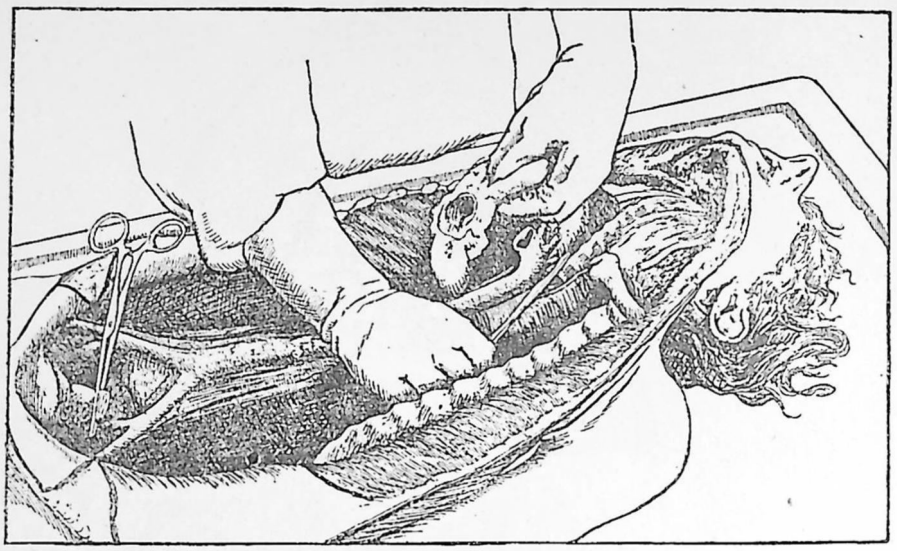

FIG. 231.— Separación del bloque de los órganos del cuello y de la aorta con los tejidos blandos circunstantes de la parte posterior del tórax. El filo cortante rasa la superficie anterior de la columna vertebral. Al llegar debajo de la bifurcación de la ilíaca, se cortan las arterias siguiendo la indicación de las líneas rojas.

Detrás de la bifurcación de la ilíaca primitiva, se detiene el corte y se seccionan primero a la izquierda y luego a la derecha, con un corte transversal, las ilíacas externa e interna, poco después de su origen.

Extraído del cuerpo del cadáver el bloque de los órganos que se han aislado de tal modo (fig. 232), se lavan éstos debajo de un chorro de agua y se ponen sobre la mesita de vísceras, disponiendo la faringe hacia arriba y la lengua hacia el disector (fig. 233). Se comienza examinando este último órgano, haciendo dos o tres cortes transversales y paralelos en casi todo su espesor (figs. 233, 234 y 235); luego se corta el paladar blando en su línea media, dividiendo también en dos mitades la úvula; en este momento se examinan los pilares y las amígdalas practicando en éstas un corte transversal (fig. 234); por último, se cortan en la línea media de la pared posterior la faringe y el esófago, se abren distendiéndolos bien, se examina su contenido y después de haberlos lavado con un chorro de agua, se estudian sus paredes.

Se pasa luego al estudio de la laringe. Se examina con cuidado el orificio, se penetra en su cavidad con el enterótomo, incindiendo la faringe en la línea media de su cara posterior; se continúa luego el corte hasta la bifurcación traqueal. De este modo se ha llegado a dividir en dos mitades la cara anterior del esófago (fig. 234).

Los dos gruesos bronquios se cortan también por su cara posterior.

Tomando ahora de uno y otro lado la laringe con el pulgar y el índice de ambas manos, se la abre fracturando el cartílago tiroides cuando está calcificado u osificado. Se examina su cara interna, luego se lava todo el tubo tráqueobronquial y se completa su examen.

Completado dicho examen, se reclina el bloque de los órganos de modo que las partes examinadas miren hacia abajo, pero conservan-

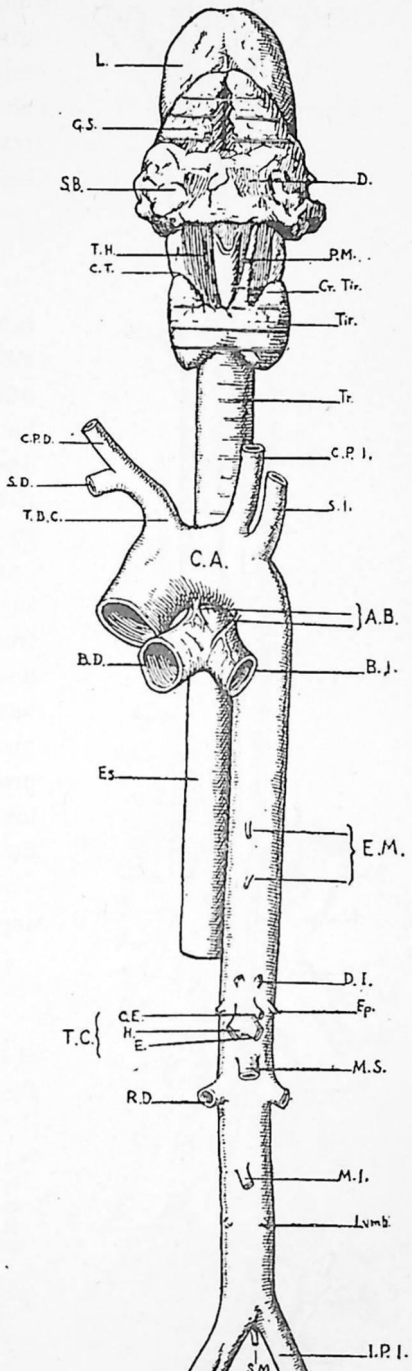

FIG. 232.— En ésta y en las figuras 233, 234 y 235 se han representado los órganos disecados para evidenciar especialmente las arterias que se desprenden de la aorta. Se han excluído la cava y los demás tejidos que se encuentran normalmente alrededor de los órganos representados. Las líneas rojas indican los cortes que se deben hacer sobre las glándulas sublinguales y en el cuerpo tiroides.

C. A., cayado aórtico. — *A. B.*, arterias bronquiales. — *B. D.*, bronquio derecho. — *C. P. D.*, carótida primitiva derecha. — *Cr. Tir.*, músculo cricotiroideo. — *C. E.*, arteria coronaria estomáquica. — *C. T.*, cartílago tiroides. — *D.*, músculo digástrico seccionado. — *D. I.*, arteria diafragmática inferior. — *H.*, arteria hepática. — *E. M.*, arterias esofágicas medias. — *Es.*, esófago. — *G. S.*, glándula sublingual. — *I. E.*, arteria ilíaca externa. — *I. I.*, arteria ilíaca interna. — *I. P. I.*, arteria ilíaca primitiva izquierda. — *L.*, lengua. — *Lumb.*, arteria lumbar. — *M. I.*, arteria mesentérica inferior. — *M. S.*, arteria mesentérica superior. — *S. B.*, tejidos del suelo bucal. — *P. M.*, pirámide de Morgagni. — *R. D.*, arteria renal derecha. — *E.*, arteria esplénica. — *S. D.*, arteria subclavia derecha. — *S. M.*, arteria sacra media. — *Ep.*, arteria espermática. — *S. I.*, arteria subclavia izquierda. — *T. B. C.*, tronco arterioso braquiocefálico. — *T. C.*, tronco celíaco.—*T. H.*, músculo tirohioideo. — *Tir.*, cuerpo tiroides. — *Tr.*, tráquea.

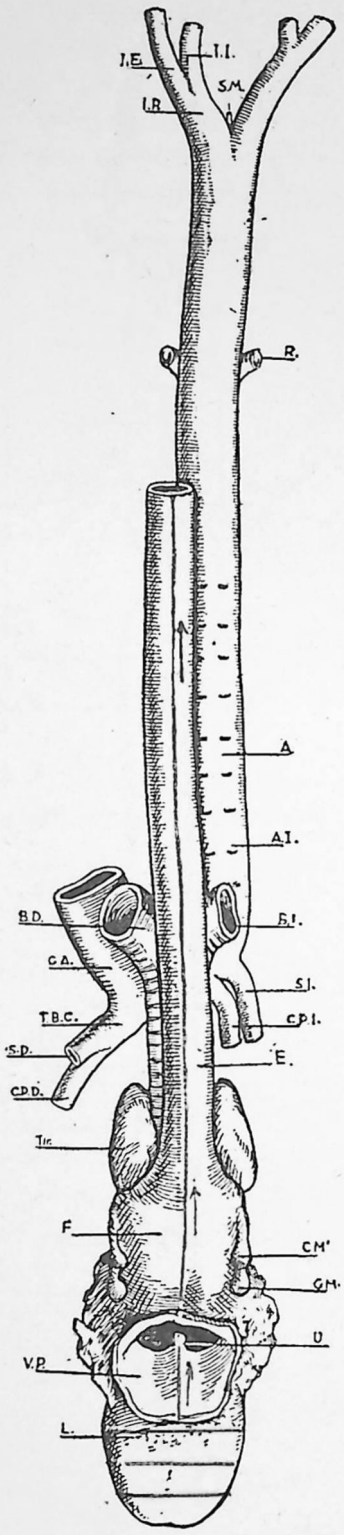

do la lengua frente al disector. Si las glándulas submaxilares no se han examinado e incindido *in situ*, se estudian ahora practicando en ellas incisiones transversales paralelas. Se pasa luego al estudio del cuerpo tiroides.

Cuerpo tiroides

Con una pinza de dientes se levantan los vientres de los músculos esternocleidohioideos y de los esternotiroideos que están debajo reclinándose hacia arriba y abajo los dos muñones, de modo que se ponga al descubierto la cara anterior del cuerpo tiroides. Se examina exteriormente la glándula y si no se la quiere separar del tubo laringotraqueal, se hacen en casi todo su espesor cortes transversales y paralelos (fig. 232). Es mejor aislar con pinzas y tijeras pequeñas, procurando no cortar el istmo ni la pirámide de Morgagni, cuando existe. Se practican cortes transversales y paralelos (fig. 236), se examinan las superficies de sección y se pesa la glándula.

Es preciso estudiar a continuación la aorta.

Aorta

Se vuelve el paño sobre el que está el bloque de los órganos de modo que las ilíacas vengan a estar dirigidas hacia el

FIG. 233.— Posición del bloque de los órganos para la abertura del esófago y de la tráquea. Cara posterior. Las líneas rojas indican los cortes en la lengua, paladar blando, faringe y esófago. Las flechas indican la dirección del corte.

A., aorta. — *C. A.*, cayado de la aorta. — *A. I.*, arteria intercostal. — *B. D.*, bronquio derecho. — *B. I.*, bronquio izquierdo. — *C. P. D.*, carótida primitiva derecha. — *C. P. I.*, carótida primitiva izquierda. — *E.*, esófago. — *F.*, faringe. — *C. M.*, cuerno mayor del hueso hioides. — *I. E.*, arteria ilíaca externa. — *I. I.*, arteria ilíaca interna. — *I. P.*, arteria ilíaca primitiva.—*L.*, lengua.—*C. M'.*, cuerno menor del hioides. — *V. P.*, velo del paladar. — *R.*, arteria renal. — *S. D.*, arteria subclavia derecha. — *S. M.*, arteria sacra media.—*S. I.*, arteria subclavia izquierda.—*T. B. C.*, tronco arterioso braquiocefálico. — *Tir.*, cuerpo tiroides.

disector. La cara posterior de la aorta debe mirar hacia arriba.

Con tijeras de botón o con el mismo enterótomo, se penetra en el muñón de la ilíaca externa izquierda y se corta en su cara posterior; se opera igualmente en la ilíaca interna y luego, sin levantar las tijeras, se procede al corte de la aorta, incindiéndola en su línea media posterior y seccionando a lo largo de ésta también todo el cayado. Se incinden asimismo los vasos que se originan de esta porción del vaso y se termina seccionando la ilíaca primitiva derecha y los muñones de las dos arterias que de ésta derivan (fig. 234).

Si hay motivos para ello, se abre también la cava inferior, análogamente a lo que se hace para la aorta, pero después de vuelto el bloque de los órganos con la cava hacia arriba.

Durante todas estas operaciones no hay que olvidar la observación de los diversos ganglios linfáticos de las diversas regiones extraídos con los órganos. El examen interno de éstos se hace cortándolos en todo su espesor.

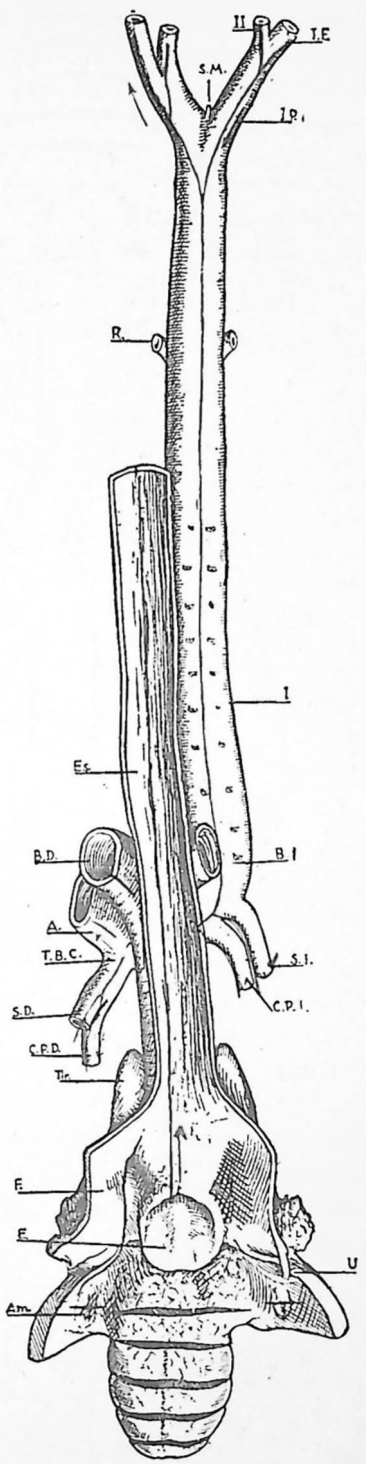

FIG. 234.— Posición del bloque de los órganos para la abertura de la tráquea. Cuando se debe proceder a la abertura de la tráquea habrá que volver el bloque de modo que las ilíacas estén delante del disector. Las líneas rojas indican los cortes que se practican en el esófago, que ha sido abierto ya en su cara posterior, para abrir el tubo laringotraqueal que está delante del mismo. Están indicados también los cortes de la aorta y de sus ramas y la dirección de todas estas incisiones.

A., aorta. — *Am.*, amígdala. — *B. D.*, bronquio derecho. — *B. I.*, bronquio izquierdo. — *C. P. D.*, carótida primitiva derecha. — *C. P. I.*, carótida primitiva izquierda. — *E.*, epiglotis. — *Es.*, esófago. — *F.*, faringe. — *I.*, arteria intercostal. — *I. E.*, arteria ilíaca externa. — *I. I.*, arteria ilíaca interna. — *I. P.*, arteria ilíaca primitiva. — *R.*, arteria renal. — *S. D.*, arteria subclavia derecha. — *S. M.*, arteria sacra media. — *S. I.*, arteria subclavia izquierda. — *T. B. C.*, tronco arterioso braquiocefálico. — *Tir.*, cuerpo tiroides. — *U.*, úvula seccionada.

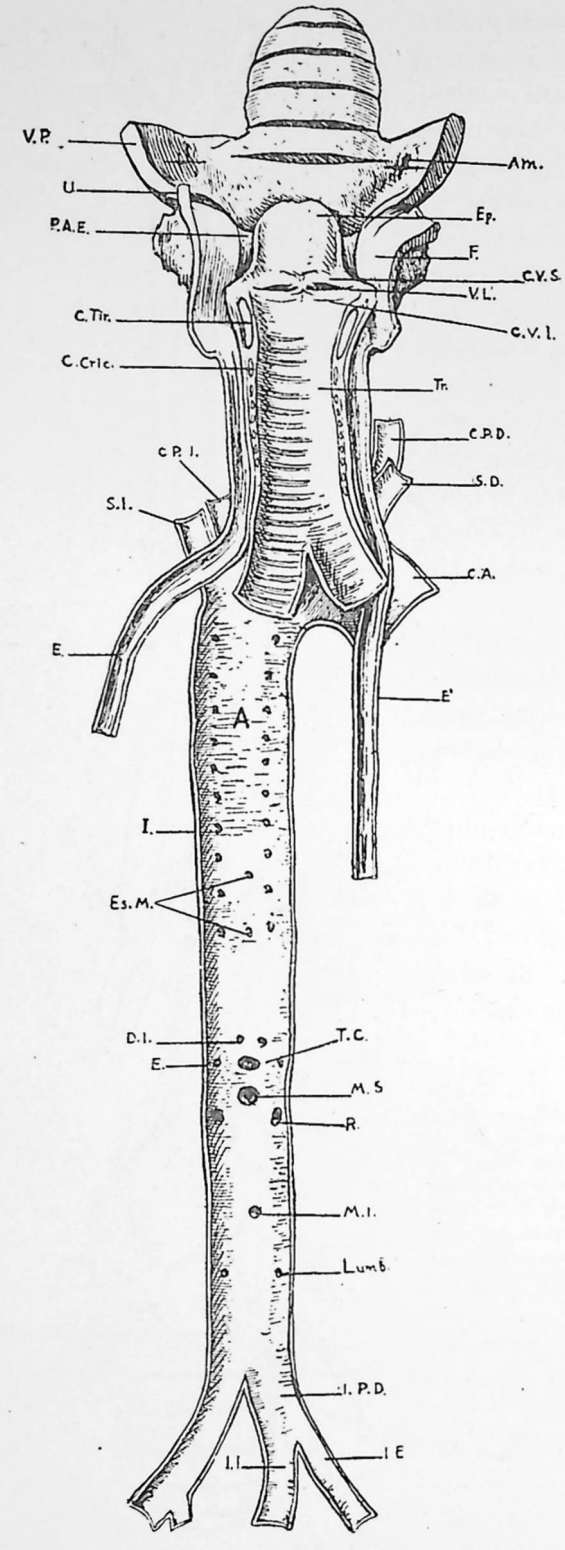

Habiendo dejado en su lugar las carótidas, se vuelve al cadáver y, abiertas con pequeñas tijeras, se examinan su contenido y sus paredes.

11. Ablación y sección de los órganos de la pelvis masculina y de los genitales externos masculinos.

Se comienza por la ablación y el examen externo de los testículos. Con un cuchillo mediano se incinden a lo largo del borde superior de la rama horizontal del pubis los tejidos blandos, sin cortar la

FIG. 235.— El esófago es cortado también por la mitad en su cara anterior, para poder abrir la tráquea y los bronquios gruesos. Igualmente se abrirán por su cara posterior la aorta y sus ramas nacidas, en el cayado.

A., aorta torácica. — *C. A.*, cayado de la aorta. — *Am.*, amígdala. — *C. Cric.*, cartílago cricoides. — *C. P. D.*, carótida primitiva derecha. — *C. P. I.*, carótida primitiva izquierda.—*C. Tir.*, cuerpo tiroides. — *C. V. I.*, cuerda vocal inferior. — *C. V. S.*, cuerda vocal superior. — *D. I.*, arteria diafragmática inferior. — *E. E'.*, las dos mitades del esófago.—*Ep.*, epiglotis. — *Es. M.*, arteria esofágica media. — *F.*, faringe.—*I.*, arteria intercostal. — *I. E.*, arteria ilíaca externa. — *I. I.*, arteria ilíaca interna. — *I. P. D.*, arteria ilíaca primitiva derecha. — *Lumb.*, arteria lumbar. — *M. I.*, arteria mesentérica inferior.—*M. S.*, arteria mesentérica superior.— *P. A. E.*, pliegue aritenoepiglótico. — *V. P.*, velo del paladar. — *R.*, arteria renal. — *E.*, arteria espermática. — *S. D.*, arteria subclavia derecha. — *S. I.*, arteria izquierda.—*T. C.*, tronco celíaco. — *Tr.* tráquea. — *U.*, úvula. — *V. L.*, ventrículo laríngeo.

inserción de los rectos abdominales, y se disecan desde la cara externa e interna del hueso, hasta llegar externamente al ligamento triangular subpúbico (fig. 237) e internamente a los ligamentos vésicopúbicos. Se aplican los últimos cuatro dedos de la mano derecha, al exterior, debajo del testículo izquierdo y el pulgar de la misma mano en la incisión ya practicada de los tejidos blandos; con los primeros dedos se empuja hacia arriba el testículo para extraerlo de las bolsas. Se coge con la mano izquierda, se pasa el índice izquierdo por debajo del cordón, enganchándolo (figura 237), y se aisla este último en un trayecto de cinco a seis centímetros. Estirado el testículo hacia la cabeza del cadáver, se pone tenso el ligamento testículoescrotal o *gubernaculum testis* y se le corta; luego se reseca el cordón a tres o cuatro centímetros por encima del dídimo (fig. 238). Se pone el testículo encima la mesita y se procede de un modo análogo para la extracción del testículo derecho. Después, como se hace para los riñones y en general en todos los órganos pares, se procede al examen y a las secciones del izquierdo y luego del derecho, para confrontarlos el uno próximo al otro.

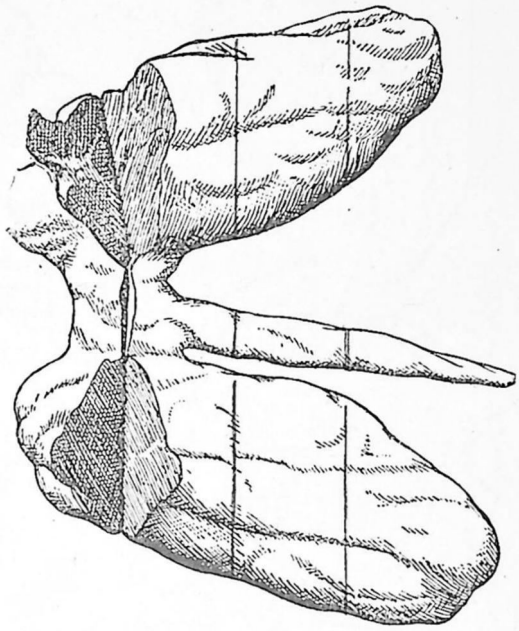

FIG. 236.— Secciones del cuerpo tiroides aislado. Se ha practicado un primer corte que interesa simultáneamente los dos lóbulos y el istmo; las demás secciones en los lóbulos y en la pirámide de Morgagni se practicarán según las indicaciones de las líneas rojas.

Se examinan primero los componentes del cordón (conducto deferente, plexo venoso, arteria espermática, arteria deferencial, linfáticos, nervios) con la ayuda de las pinzas de disección. Luego, con unas pinzas de dientes, se pellizca en la cara anterior, cerca del polo inferior, el saco vaginal y se abre de abajo arriba, llegando a la línea de reflexión de la vaginal propia del testículo sobre el cordón; se abre por un pequeño trazo encima de este punto la vaginal común al cordón y al testículo (figs. 239 y 240). Se observa si en el saco hay líquido, la cantidad y aspecto del mismo y el estado de la superficie interna de la sero-

sa; luego se reclinan hacia detrás los dos colgajos de la vaginal. Con unas tijeras pequeñas se incinde la vaginal propia a lo largo de la cara externa del epidídimo, para poner al descubierto el deferente desde su

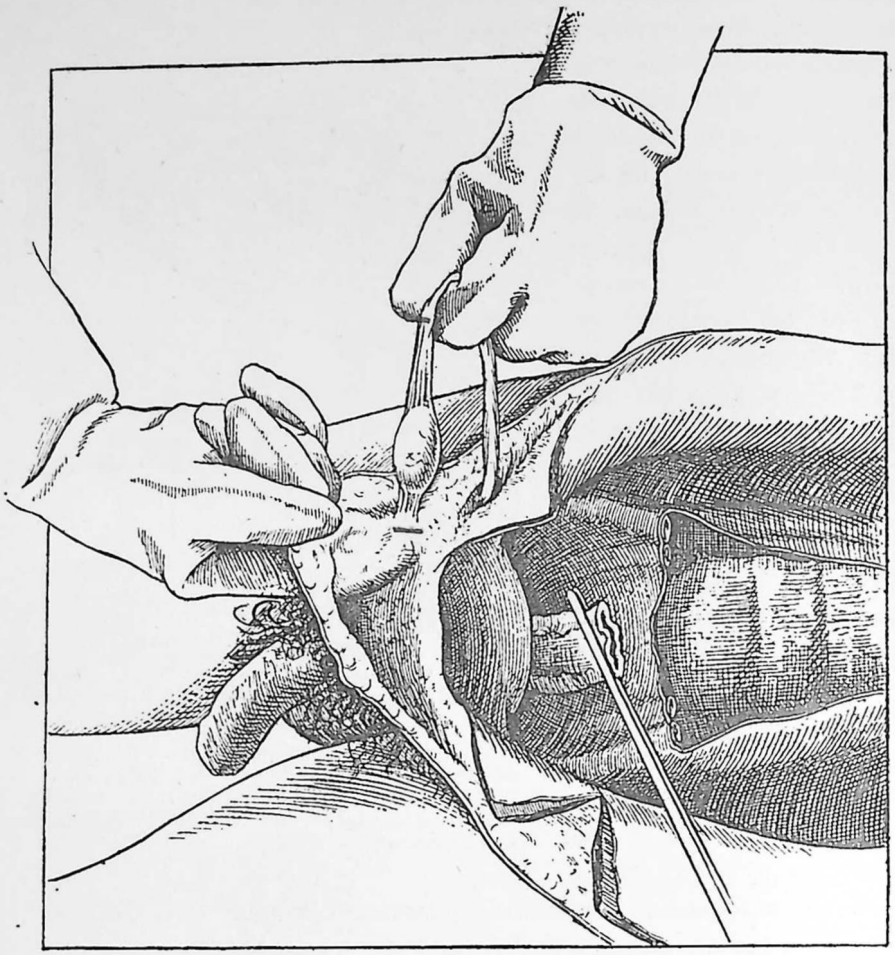

FIG. 237.—Ablación del testículo derecho. Reclinada al exterior la bolsa derecha, se engancha el cordón con el índice izquierdo. Se cortan el ligamento testículoescrotal y el cordón siguiendo la línea roja

origen junto a la cola del epidídimo y los vasos que salen por este último, a fin de examinarlos convenientemente (figs. 241 y 242).

Estudiados el testículo y el epidídimo en toda su superficie y extendidos sobre el paño con el polo inferior del testículo hacia el disector, sostenido fijo el órgano con la mano izquierda, se practican cortes transversales en el epidídimo distantes un centímetro uno del otro (fig. 243), examinando la superficie de sección. Luego se practica un corte de todo espesor en el testículo desde la cara anterior a la cara posterior (fig. 243)

y se abre el órgano como un libro para observar la pulpa, el cuerpo de Higmoro y la albugínea en la superficie de sección.

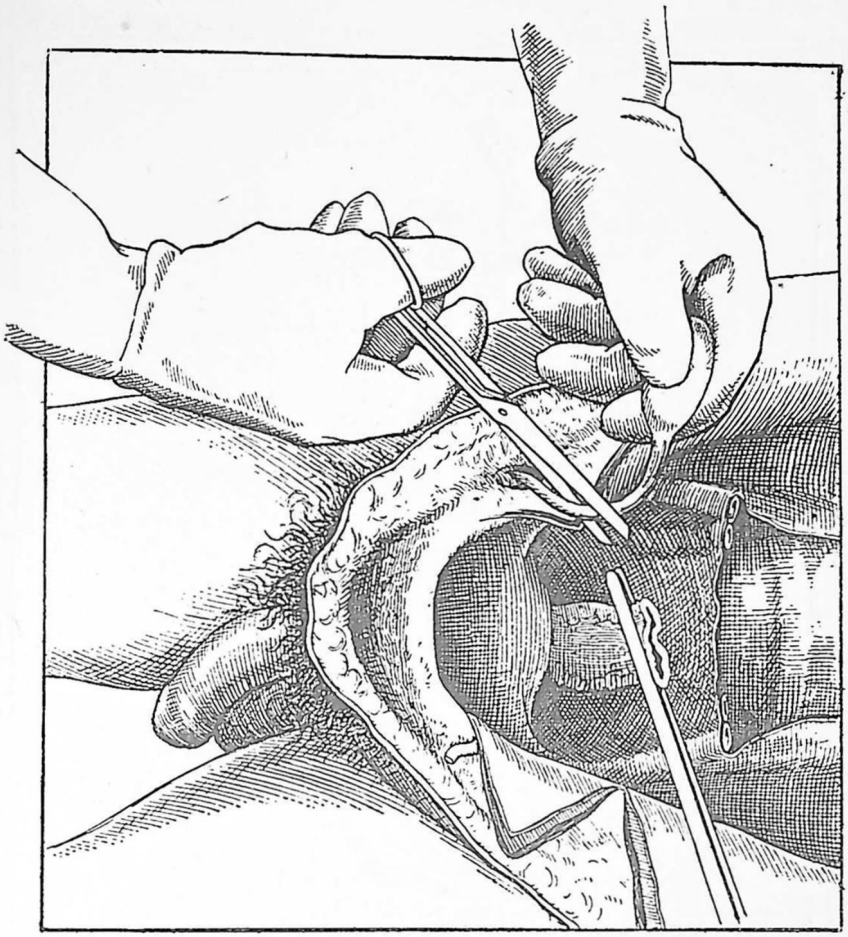

FIG. 238.— Ablación del testículo derecho. Corte del cordón espermático

Se reseca luego el cordón en la cabeza del epidídimo y se pesa el órgano.

Se pasa inmediatamente a la ablación de los órganos pélvicos.

Se comienza por reunir con dos cortes, primero a la derecha, luego a la izquierda, las dos líneas de sección ya practicadas en el peritoneo (fig. 244); la primera cuando se extrajeron los órganos del cuello junto con la aorta, hasta la bifurcación de las dos líneas, y la segunda antes de extraer los testículos. Cogiendo con las pinzas de dientes la superficie de sección del peritoneo y de los tejidos subyacentes junto al pubis, se despegan estos tejidos del hueso, se cortan los ligamentos anteriores

de la vejiga y luego se procede análogamente a la derecha y a la izquierda, llegando hasta la próstata. Posteriormente se despegan del sacro por detrás del recto los músculos y el tejido celular, llegando hasta

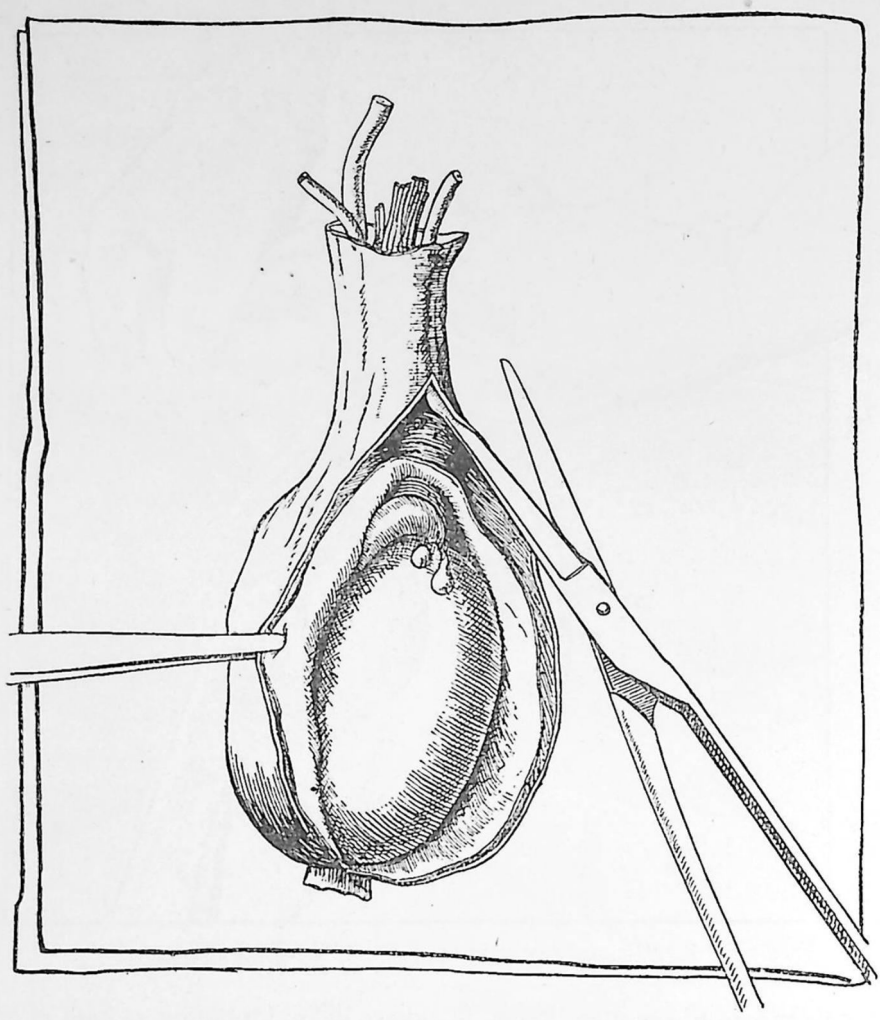

FIG. 239.— Abertura de la vaginal. Incindida en la cara anterior la vaginal propia, se incinde también una porción de la vaginal común al cordón y al testículo

el esfínter rectal interno. Cuando se tiene la seguridad de que los órganos de la pelvis sólo se adhieren a los tejidos blandos perineales, se pasa a practicar desde el exterior algunas incisiones que los librarán del todo.

Para esto se insinúa un zoquete debajo del sacro del cadáver, se ponen en flexión las rodillas y los muslos se alejan tanto como sea posible uno de otro (fig. 246).

La operación de flexionar las articulaciones de las rodillas y de se-

parar entre sí los muslos del cadáver en estado de rigidez es, especialmente en los sujetos musculosos, muy fatigosa y desagradable. Con la ayuda de un asistente se vence la rigidez cadavérica de la articulación coxofemoral, cogiendo cada uno una rodilla y tirando con fuerza lateralmente. Para flexionar las rodillas conviene empujar oblicua-

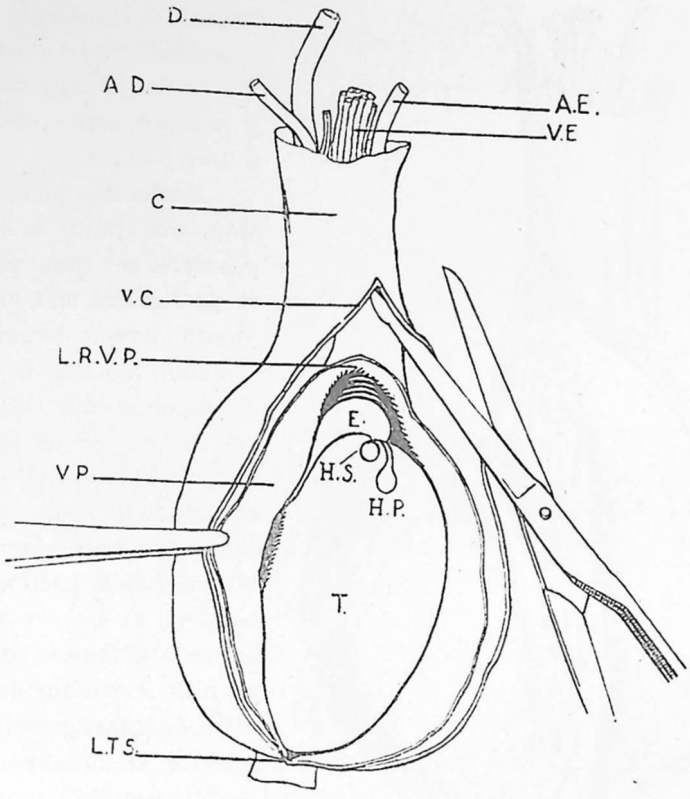

FIG. 240.— Indicaciones de las partes de la figura precedente

A. D., arteria deferencial. — *A. E.*, arteria espermática. — *C.*, cordón espermático. — *D.*, conducto deferente.—*E.*, cabeza del epidídimo.—*H. P.*, hidátide pediculado.—*H. S.*, hidátide sesil.—*L. R. V. P.*, ligamento de reflexión de la vaginal propia en el cordón. — *L. T. S.*, ligamento testículoescrotal. — *T.*, testículo. — *V. C.*, vaginal común. — *V. P.*, vaginal propia. — *V. E.*, venas espermáticas.

mente el cadáver de modo que la cabeza se dirija hacia un ángulo de la mesa. Entonces se coge el pie que está fuera del plano y se tira de él hacia fuera hasta que la región poplítea correspondiente toque el borde de la mesa. En este momento el ayudante fija fuertemente el muslo sobre la mesa, mientras el operador, empujando hacia abajo el pie, logra flexionar la rodilla. Se repite la operación en el lado opuesto, poniendo primero el cadáver en la posición oblicua inversa.

Tratándose de sujetos delgados o cuando la rigidez es escasa, basta

con pasar el antebrazo izquierdo por debajo de la rodilla y empujar con la mano derecha el pie hacia abajo y atrás.

Cuando el cadáver está en la posición deseada (fig. 246), con un cuchillo mediano se cortan, desde el pubis hasta el cóccix, todos los tejidos blandos describiendo con el corte, primero a la derecha, luego a la izquierda, un arco de concavidad interna; los dos cortes forman una elipse y comprenden el pene, las bolsas y el ano.

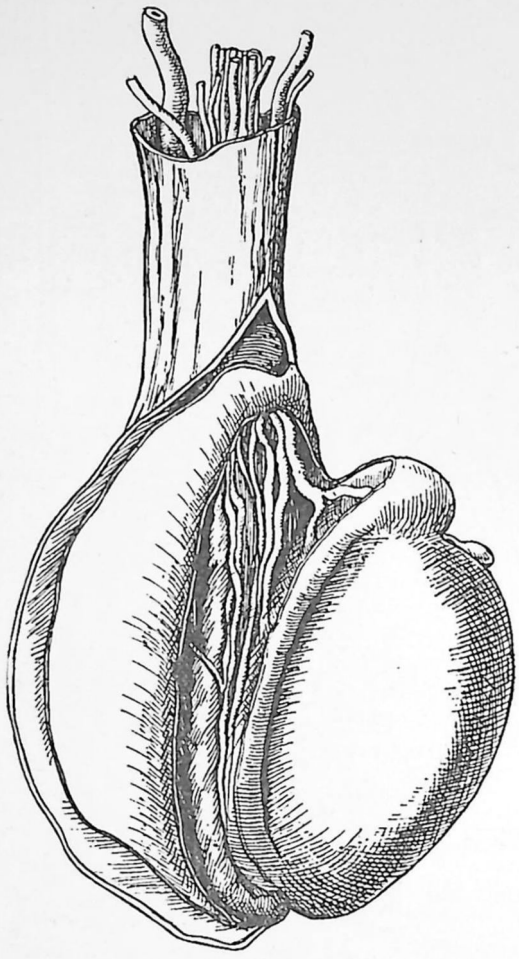

FIG. 241.—Incindida la vaginal propia sobre el epididimo, se han puesto al descubierto sus vasos y el conducto deferente.

Hecha una primera incisión, que junto a las nalgas debe ser muy profunda, se profundiza más en un segundo tiempo, llegando con el cuchillo hasta la cavidad de la pelvis (fig. 247). Entonces, a través de la brecha abierta debajo del pubis, se introduce el pene, y cogido éste desde dentro junto con la boca del saco peritoneal que contiene el recto y los otros órganos pélvicos, se pasa el cuchillo alrededor de todo el estrecho inferior de la pelvis, rasando el hueso para cortar las últimas adherencias que el bloque de los órganos que se quiere extraer pueda tener todavía con las paredes de la cavidad (fig. 248). Liberados así todos los órganos pélvicos junto con los genitales externos, son extendidos sobre la mesita disponiendo el recto hacia arriba de modo que la abertura anal esté dirigida hacia el disector.

Se quita en este momento el enteróstato que se había aplicado entre recto y sigma, y con el enterótomo se penetra en el ano, cortando el recto a lo largo de la línea media de la cara posterior, interesando, por lo tanto, también los músculos y el tejido celular de la pared interna de la pelvis

extraídos con el recto (fig. 249). Abierto el intestino, se le lava de las heces con un chorro de agua dirigido a la mucosa. Examinadas las paredes y especialmente la mucosa rectal, se reclina todo el bloque de los órganos de modo que ahora la vejiga venga a encontrarse encima y su

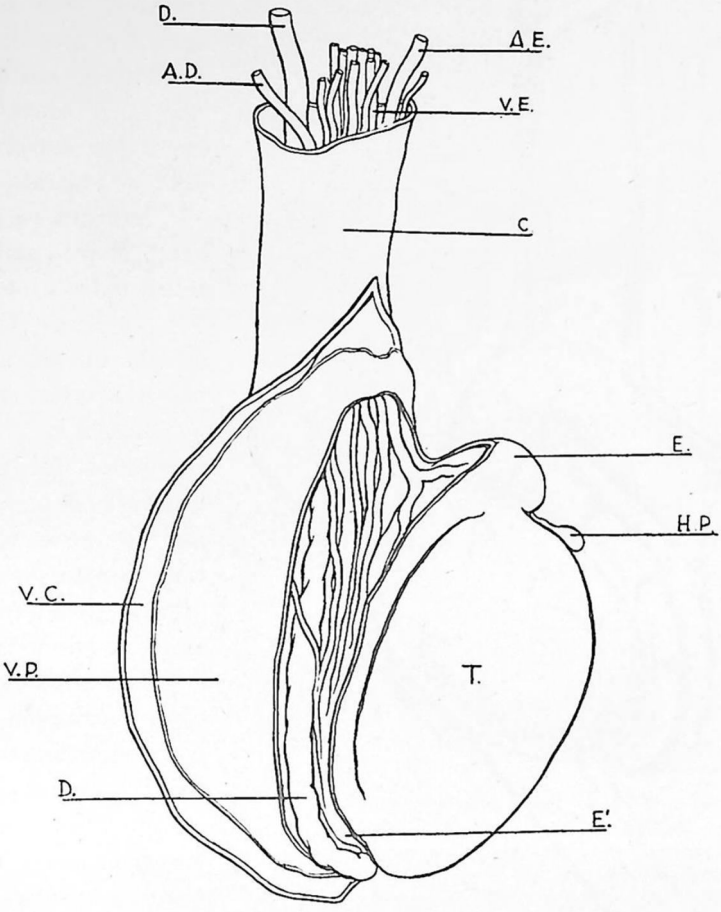

FIG. 242.— Indicación de las partes de la figura precedente

A. D., arteria deferencial. — *A. E.*, arteria espermática. — *C.*, cordón espermático. — *D.*, conducto deferente. — *E.*, cabeza del epidídimo. — *E'.*, cola del epidídimo. — *H. P.*, hidátide pedunculada. — *T.*, testículo. — *V. C.*, vaginal común al testículo y al cordón. — *V. P.*, vaginal propia. — *V. E.*, vena espermática.

cúpula esté dirigida hacia el disector. Se pone fuera del borde de la mesita esta última y se coloca debajo una copa graduada; luego, análogamente a cuanto se ha hecho para la vesícula biliar, se pellizca con unas pinzas de dientes y con las tijeras se practica un ojal, penetrando en su cavidad. Por esta abertura se deja fluir la orina, cuyos caracteres se examinan, si es necesario, después de haber medido su cantidad. Vacia-

da la vejiga, se continúa el primer corte hasta incindir toda la pared anterior llegando a la próstata (fig. 251). En este momento se suspende el corte para examinar las paredes, el trígono y el abocamiento de los uréteres, el orificio de la uretra prostática y las eventuales eminencias que la próstata pueda hacer por debajo de la mucosa vesical.

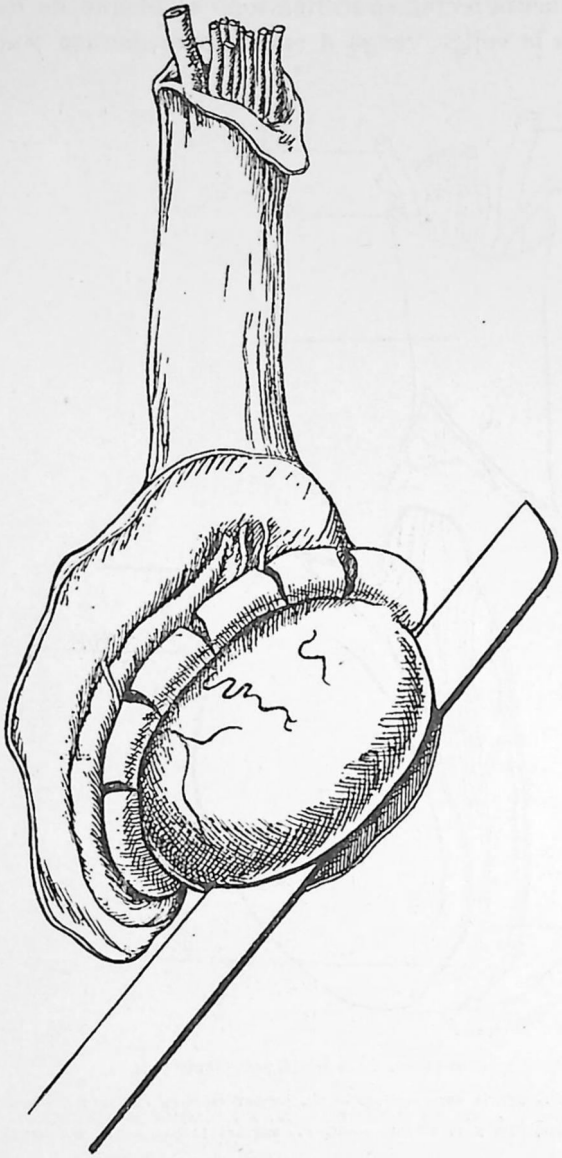

FIG. 243.— Secciones del epidídimo y del testículo

A veces es preciso comprobar la permeabilidad de los uréteres, lo que se hace introduciendo en su abocamiento una cerda y haciéndola salir por los conductos. En lugar de una cerda se puede usar también un estilete o una sonda delgada. Siempre que sea necesario, se puede incindir el uréter con la guía de estos instrumentos.

Con unas pequeñas tijeras, pero robustas, se continúan las secciones cortando ahora toda la uretra prostática y luego la membranosa y esponjosa hasta salir por el meato urinario (fig. 253). Como que si se quisiera abrir el conducto por su cara dorsal se encontrarían muchas dificultades al incindir los gruesos y duros cuerpos cavernosos del pene, es preferible abrirlo por su cara ventral, por la poca resistencia que ofrece el cuerpo esponjoso de la uretra. Para esto se dispone el pene con la cara ventral hacia arriba, y con las tijeras, inmediatamente por debajo de la próstata, se pasa a la

cara ventral del conducto, practicando de este modo necesariamente un corte espiral de 90°.

Si al cortar la uretra se encuentran resistencias debidas a estreheces, se retiran las tijeras y se procura introducir en el conducto una son-

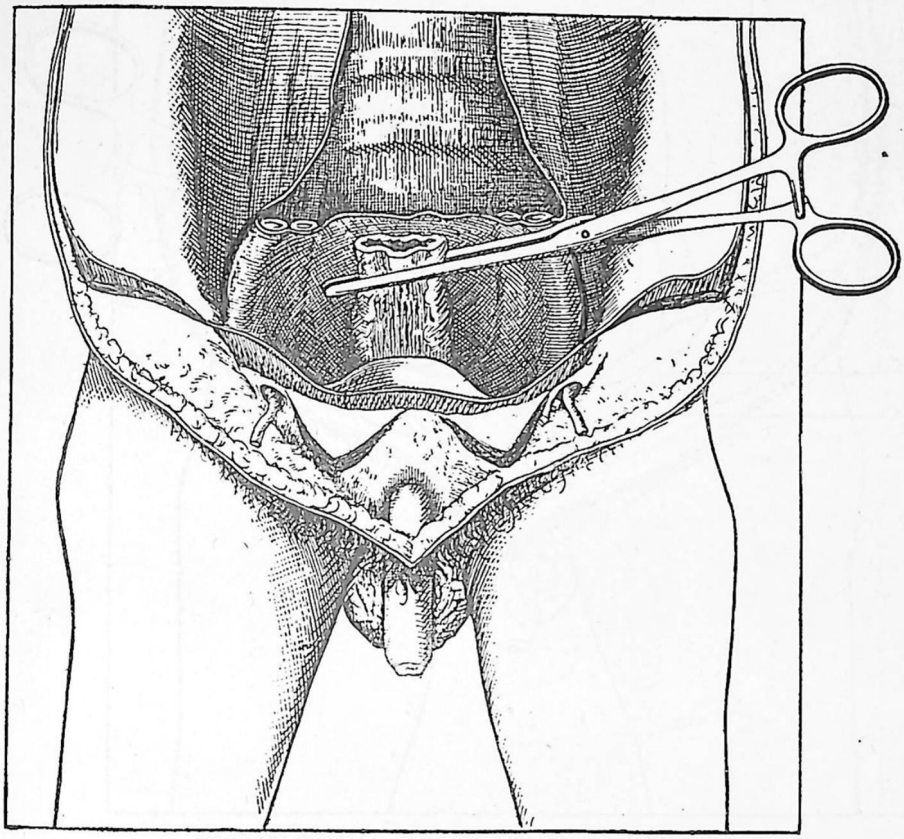

FIG. 214.— Desprendidos los tejidos blandos de la cara anterior del pubis, se han extraido ya los testículos. También los tejidos blandos de la cara posterior del pubis se han desprendido. Para extraer los órganos pélvicos, se reúnen con dos cortes las incisiones ya hechas en el peritoneo siguiendo las líneas rojas. Dichos órganos serán extraídos dentro de la especie de saco formado por la membrana.

da delgada, cortando luego con la guía de ésta. A menudo es conveniente detenerse en el punto estenosado y comenzar un segundo corte desde el meato urinario hasta llegar al punto estrechado que se corta luego en un segundo tiempo. Examinada la uretra, se vuelve el paño con los órganos yacentes sobre el mismo para que la vejiga venga a la izquierda del disector; se toma luego con la mano izquierda la próstata, de manera que los últimos cuatro dedos estén debajo de la glándula y el pulgar sobre el comienzo de la uretra esponjosa, poco después del bulbo uretral. Se practican cortes transversales y paralelos, distantes un centímetro uno del

otro en la próstata (fig. 253) para examinar no solamente ésta, sino también las vesículas siminales y los conductos deferentes. Si se quieren examinar las vesículas desde el exterior, la operación debe hacerse in-

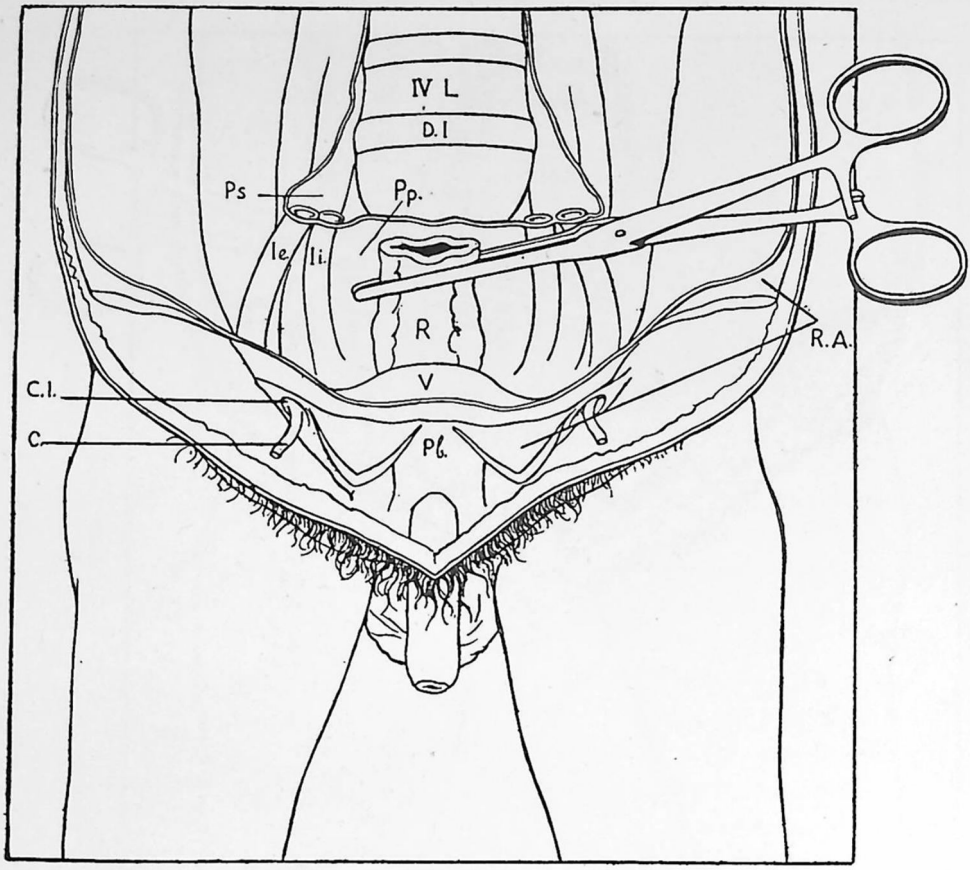

FIG. 245.— Indicaciones de las partes de la figura precedente

C. I., conducto inguinal. — *D. I.*, disco intervertebral entre la IV y V vértebras lumbares. — *C.*, cordón espermático resecado. — *I. e.*, arteria ilíaca externa. — *I. i.*, arteria ilíaca interna. — *Pb.*, pubis. — *Pp.*, peritoneo pélvico. — *Ps.*, músculo psoas. — *R.*, recto. — *R. A.*, músculo rectoabdominal. — *V.*, vejiga urinaria. — *IV. L.*, cuarta vértebra lumbar.

mediatamente después de abierto el recto del modo siguiente: dejados los órganos de la pelvis como están después de la abertura de este tracto de intestino, es decir, con la vejiga hacia arriba, se tira del recto hacia el disector de modo que se ponga tenso el peritoneo que constituye el fondo de saco vésicorrectal. De esta membrana se hace con las tijeras una incisión transversal junto a una línea que divida el tercio anterior de los dos tercios anteriores del fondo de saco. Luego, con un pequeño tijeretazo y auxiliándose también con los dedos, se pone al descubierto la cara posterior de la vejiga; siguiendo su curso, se aíslan los con-

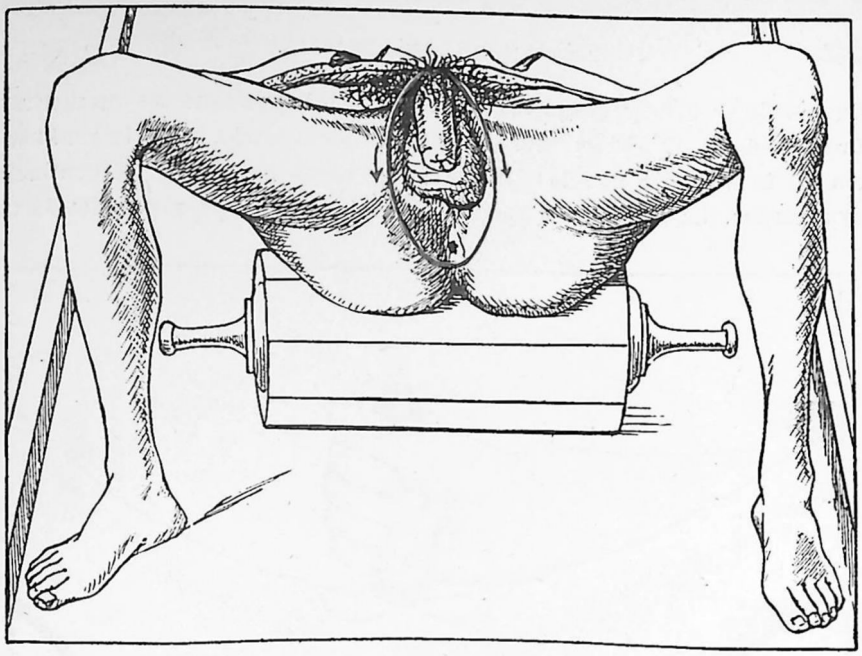

FIG. 246.— Posición del cadáver para proceder a la ablación de los genitales externos junto con los órganos de la pelvis. Las líneas rojas indican el corte que se hará en el tejido blando desde el exterior. Las flechas indican la dirección de las incisiones.

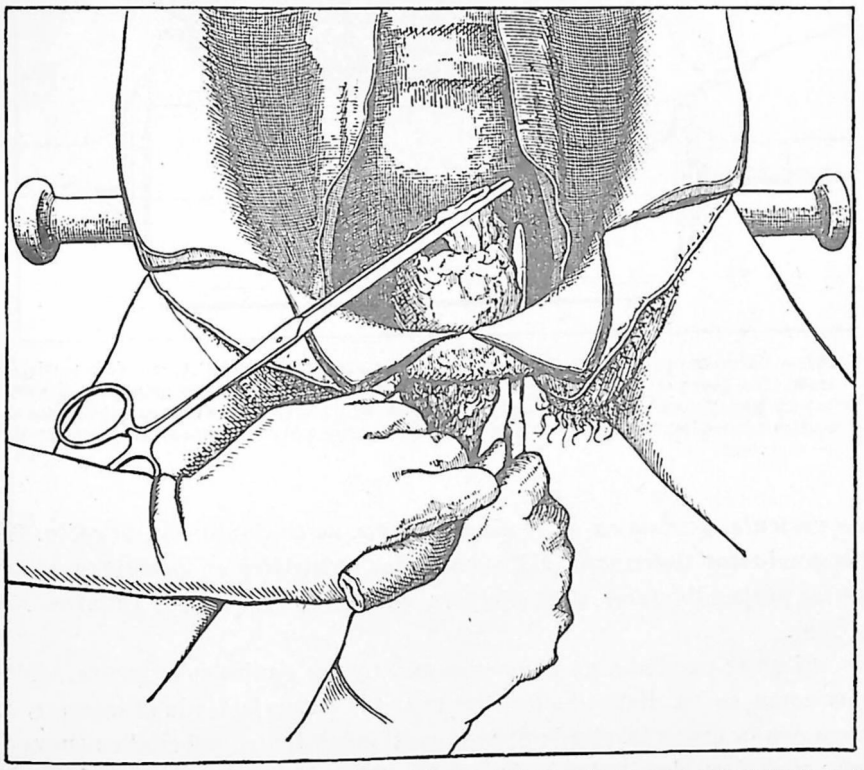

FIG. 247.— Practicada la incisión de los tejidos blandos desde el exterior, como se ha indicado en la figura precedente, se penetra con el cuchillo en la cavidad pélvica y se rasan los ísquiones separando el saco, formado por el peritoneo pélvico y en el que están contenidos los órganos que deben extraerse, de las paredes de la cavidad.

ductos deferentes y luego las vesículas seminales que se encuentran fuera de éstos. El aislamiento se continúa hacia abajo, hasta la confluencia de la vesícula con los deferentes y hasta evidenciar el conducto eyaculador. La aponeurosis próstatoperitoneal que pasa por detrás de

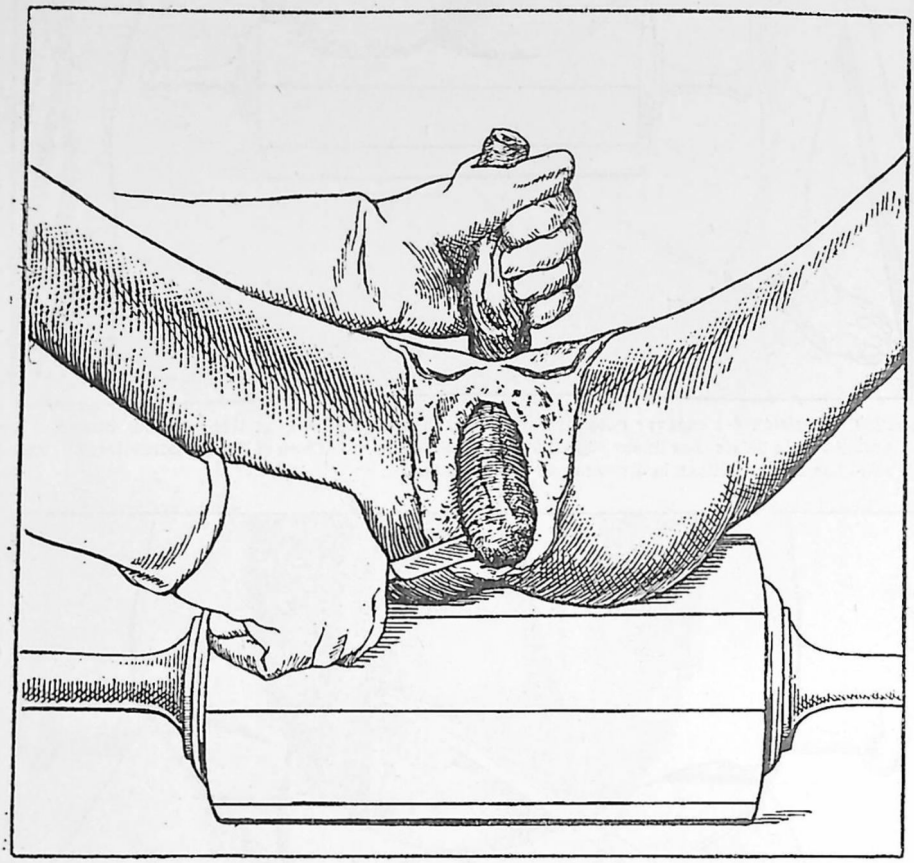

FIG. 248.—Último tiempo de la ablación de los genitales externos junto con los órganos de la pelvis. Introducido el pene y el escroto en la cavidad pélvica y estirados hacia arriba, se pasa el cuchillo entre la parte posterior de la pelvis y el saco peritoneal con objeto de cortar las últimas adherencias que existen entre ellos. Después de esto el bloque de los órganos, completamente aislado, será extraído de la cavidad.

las vesículas seminales es reclinada hacia atrás, junto con el recto. En los conductos deferentes y las vesículas seminales se practican luego cortes perpendiculares a su eje para examinar su interior (figuras 255 y 256).

Si no se pueden o no se quieren extraer los genitales externos, aislados como se ha dicho de los órganos de la pelvis desde el interior, se coge con la mano izquierda el saco peritoneal dentro del cual se encuentran y se tiran de ella hacia la cabeza del cadáver. Con un cuchillo de

filo curvo y fuerte se cortan, rasando el pavimento pélvico, la uretra y el

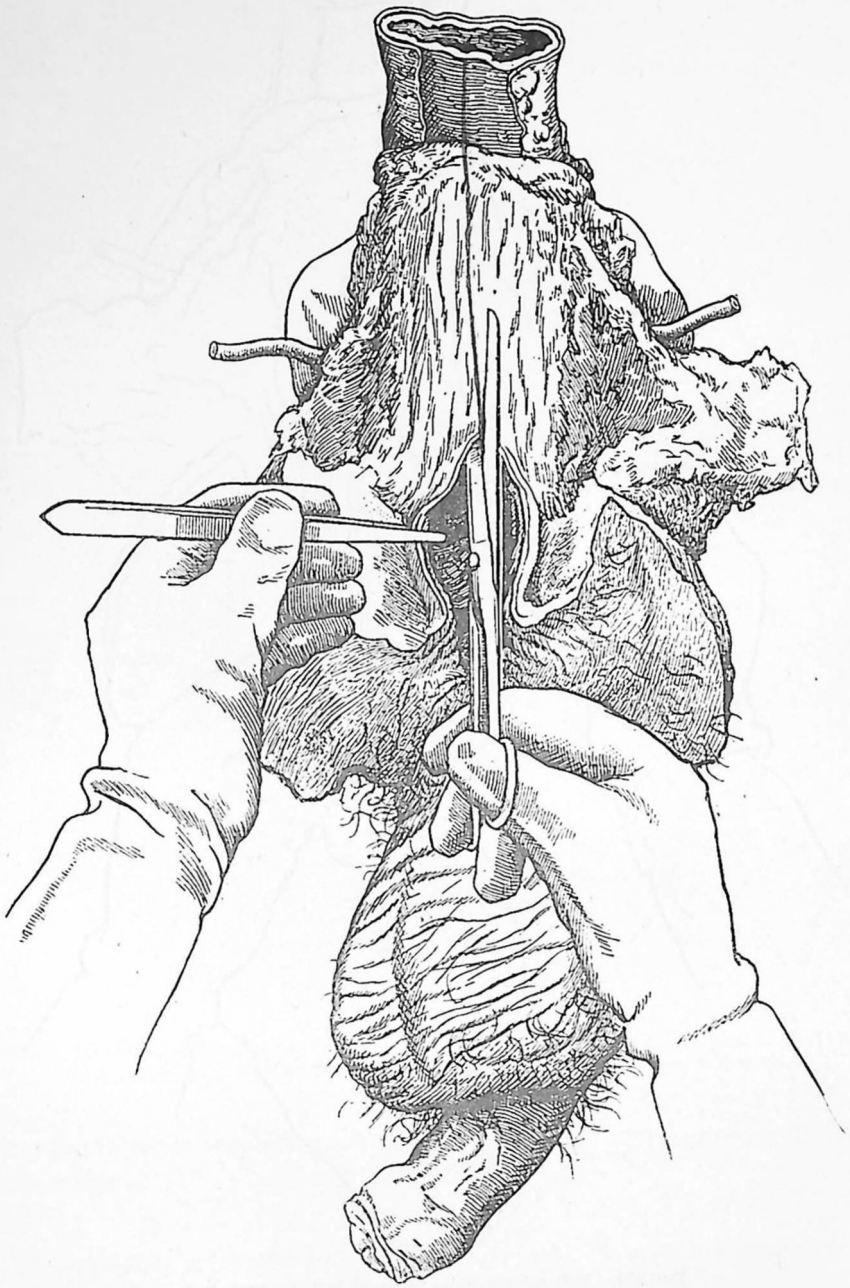

FIG. 249.— Abertura del intestino recto

recto. Los órganos extraídos se colocan sobre la mesita de autopsias y se

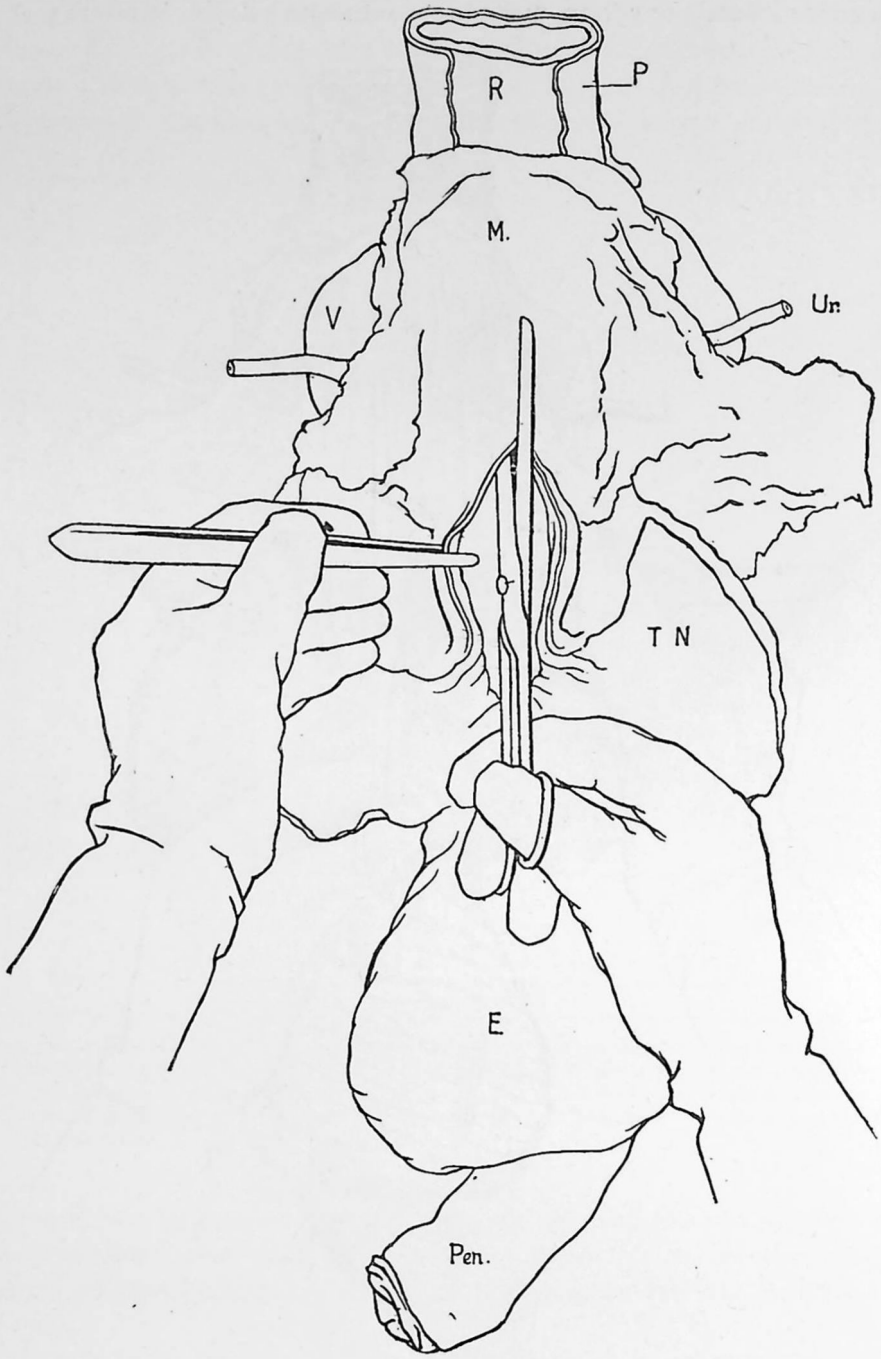

FIG. 250.— Indicaciones de las partes de la figura precedente

M., músculos y tejido celular de la pelvis entre el recto y la pared pélvica. — *P.*, peritoneo de la parte inferior de la denominada porción peritoneal del recto; esta membrana que cubre las paredes laterales de este segmento de intestino, no cubre la posterior que, como toda la porción denominada infraperitoneal del recto, está desprovista de revestimiento peritoneal. — *Pen.*, pene. — *R.*, recto. — *E.*, escroto. — *T. N.*, tejidos blandos de la nalga. — *Ur.*, uréter. — *V.*, vejiga.

examinan como se ha descrito. La uretra esponjosa puede examinarse

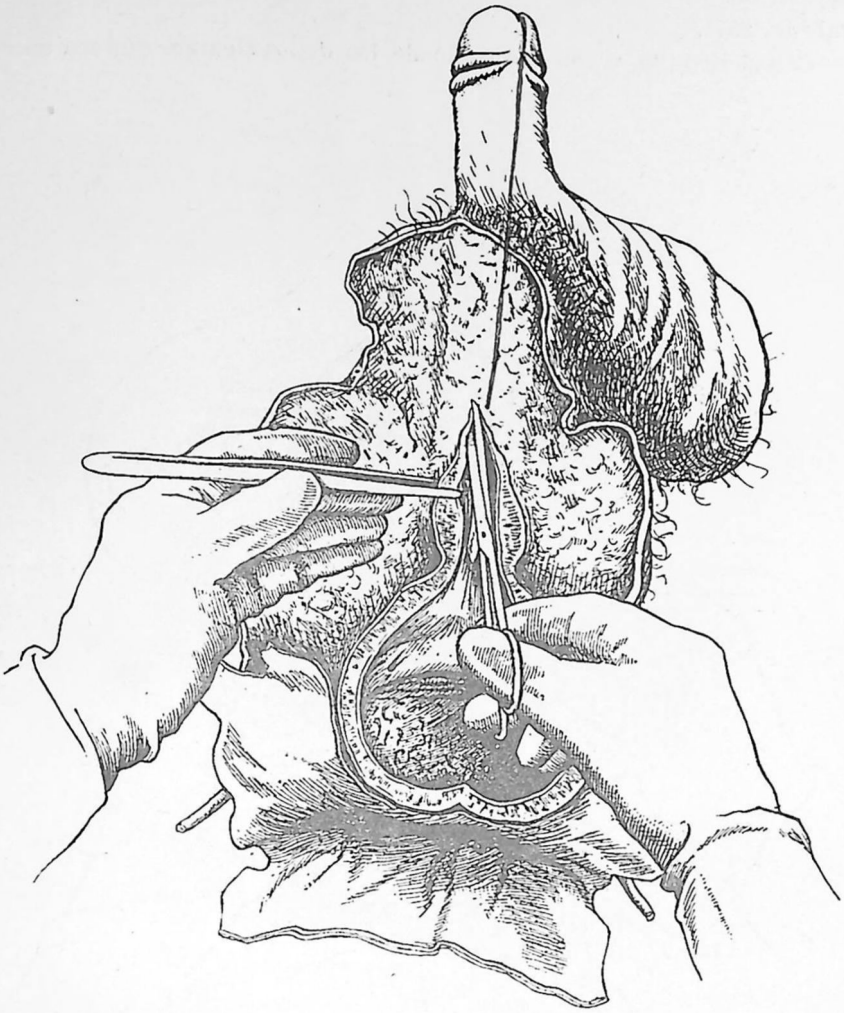

FIG. 251.— Abertura de la vejiga y de la uretra. Se ha reclinado el pene con la cara ventral hacia arriba para poder cortar la uretra esponjosa por su cara ventral. La vejiga está contraída

sin ningún inconveniente en su sitio, cortándola desde el exterior por su cara ventral.

12. Ablación y sección de los órganos de la pelvis y de los genitales externos femeninos

Análogamente a cuanto se ha hecho en el hombre, se hace un corte en el peritoneo en todo el rededor del estrecho superior de la pelvis,

primero a la izquierda, luego a la derecha, comenzando por el borde superior del pubis y llegando a la línea media del promontorio vertebral (fig. 257).

Con el cuchillo, y con el auxilio de los dedos siempre que sea nece-

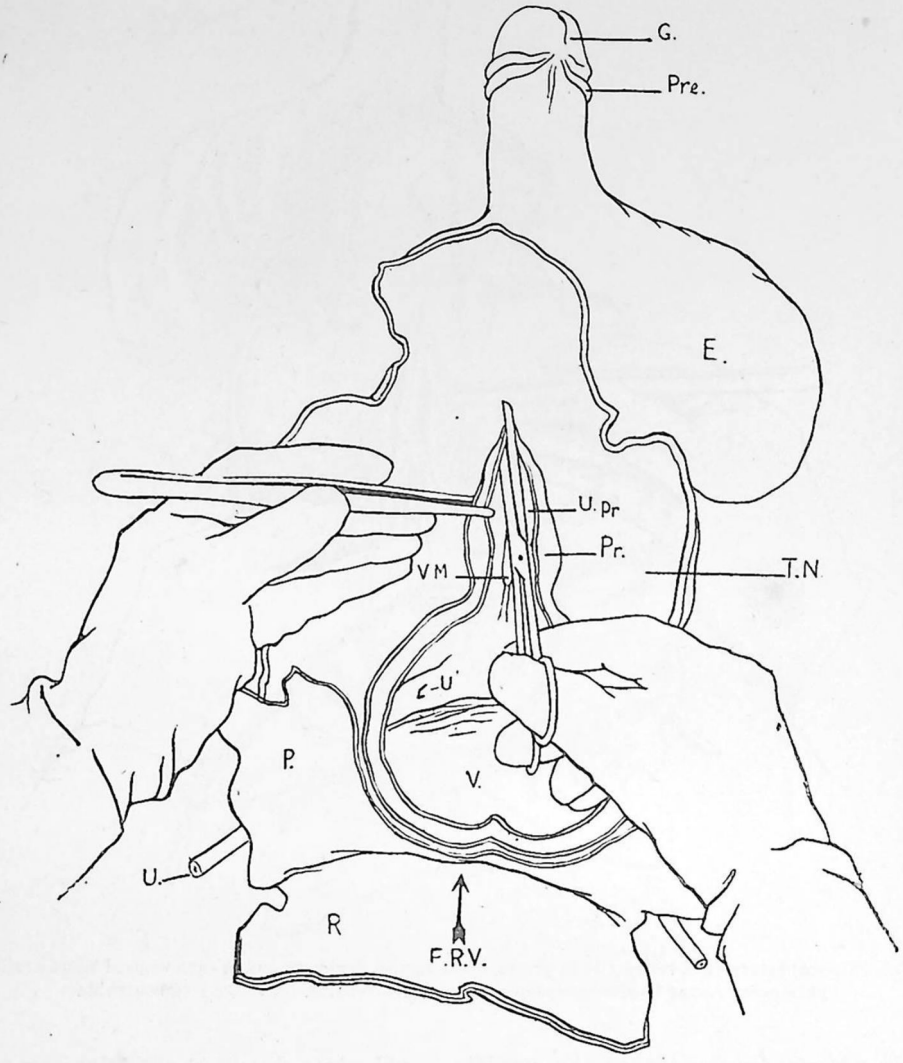

FIG. 252.— Indicaciones de las partes de la figura precedente

G., glande — *P.*, peritoneo. — *Prc.*, prepucio. — *R.*, recto. — *E.*, escroto. — *F. R. V.*, fondo de saco retrovesical. — *T. N.*, tejidos blandos de las nalgas. — *U.*, uréter izquierdo. — *U'.*, uréter izquierdo, su abocamiento en la vejiga. — *U. Pr.*, uretra prostática. — *V.*, vejiga. — *V. M.*, veru montánum.

sario, se desprenden la membrana y los tejidos blandos subyacentes a ésta, anterior, lateral y posteriormente (fig. 259). Hay que tener cuidado en no herir los órganos. En la parte anterior se rascan los ligamentos

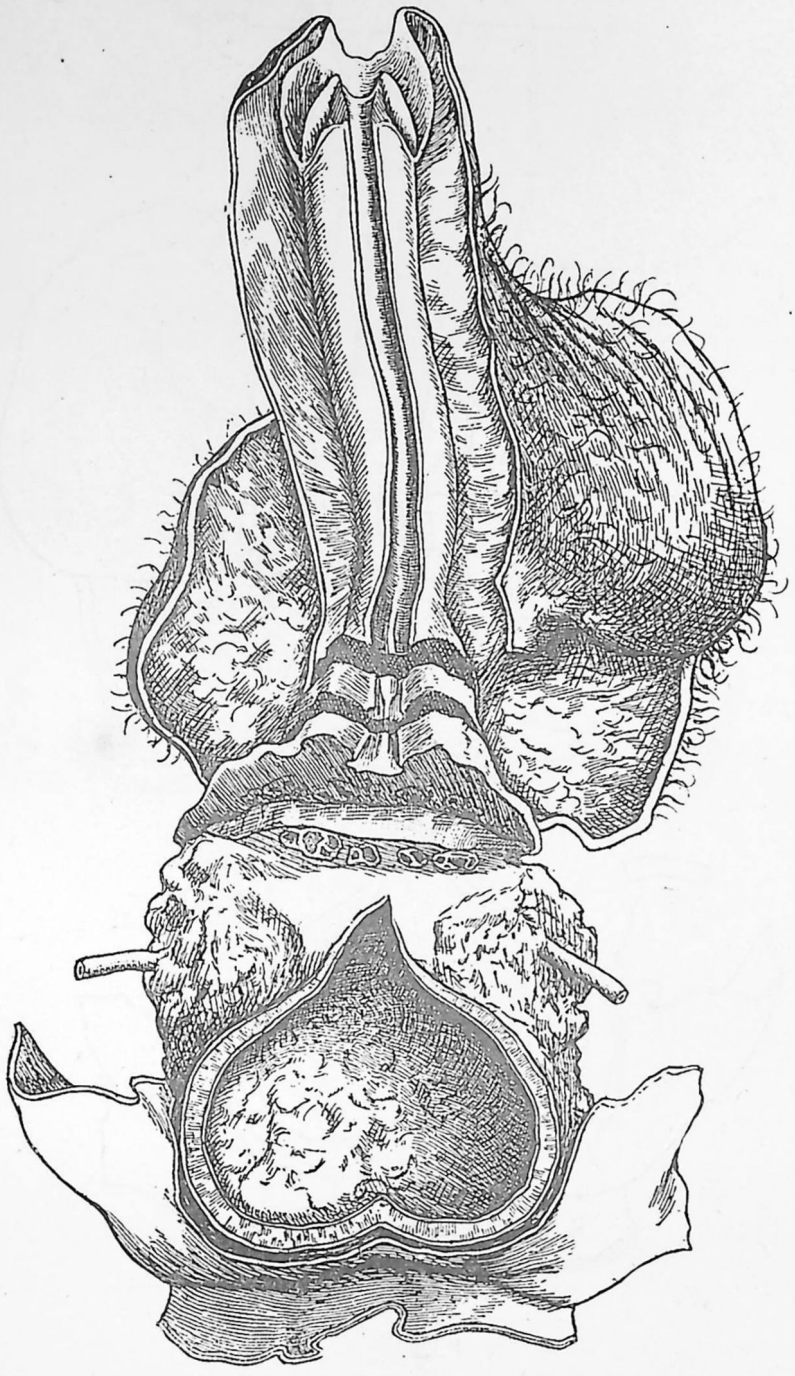

FIG. 253.— Los mismos órganos de la figura precedente después de la abertura completa de la uretra y las secciones transversales de la próstata para evidenciar las vesículas seminales y los conductos deferentes.

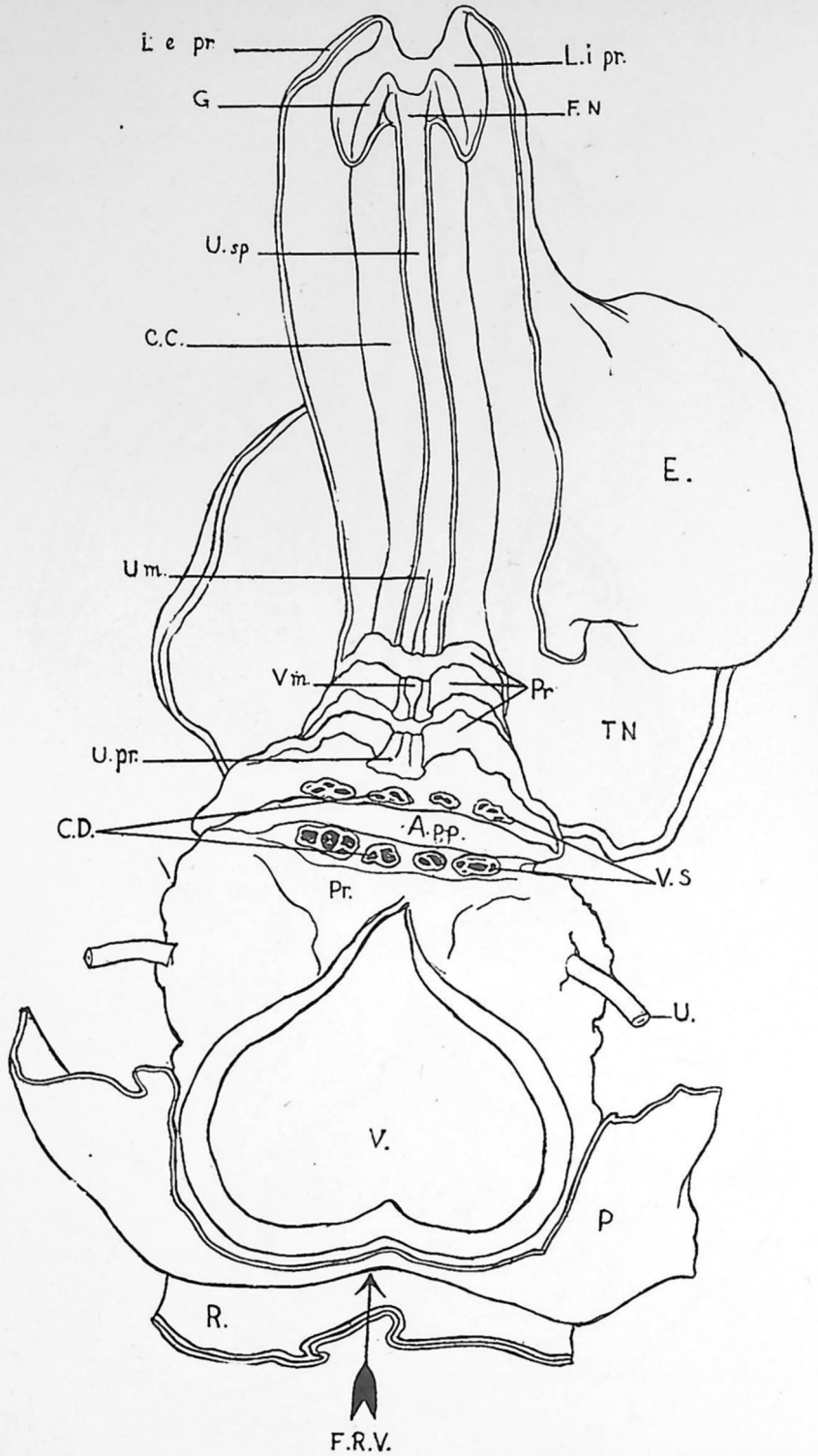

FIG. 254.— Indicaciones de las partes de la figura precedente

A. pp., aponeurosis préstatoperitoneal. — *C. C.*, cuerpos cavernosos. — *D.*, conducto deferente izquierdo seccionado. — *F. N.*, fosita navicular. — *Gl.*, glande. — *L. e. pr.*, hoja externa del prepucio. — *L. i. pr.*, hoja interna del prepucio. — *P.*, peritoneo. — *Pr. Pr'.*, próstata seccionada. — *R.*, recto. — *E.*, escroto. — *F. R. V.*, fondo de saco retrovesical. — *T. N.*, tejidos blandos de las nalgas. — *U.*, uréter. — *U. m.*, uretra membranosa. — *U. pr.*, uretra prostática. — *U. sp.*, uretra esponjosa. — *V.*, vejiga. — *V. m.*, veru montánum. — *V. S.*, vesículas seminales seccionadas.



FIG. 255.—Preparación anatómica de las vesículas espermáticas y de los conductos deferentes para examinarlos por su cara externa. Las líneas rojas indican los cortes en las vesículas y los conductos deferentes para examinar sus cavidades.

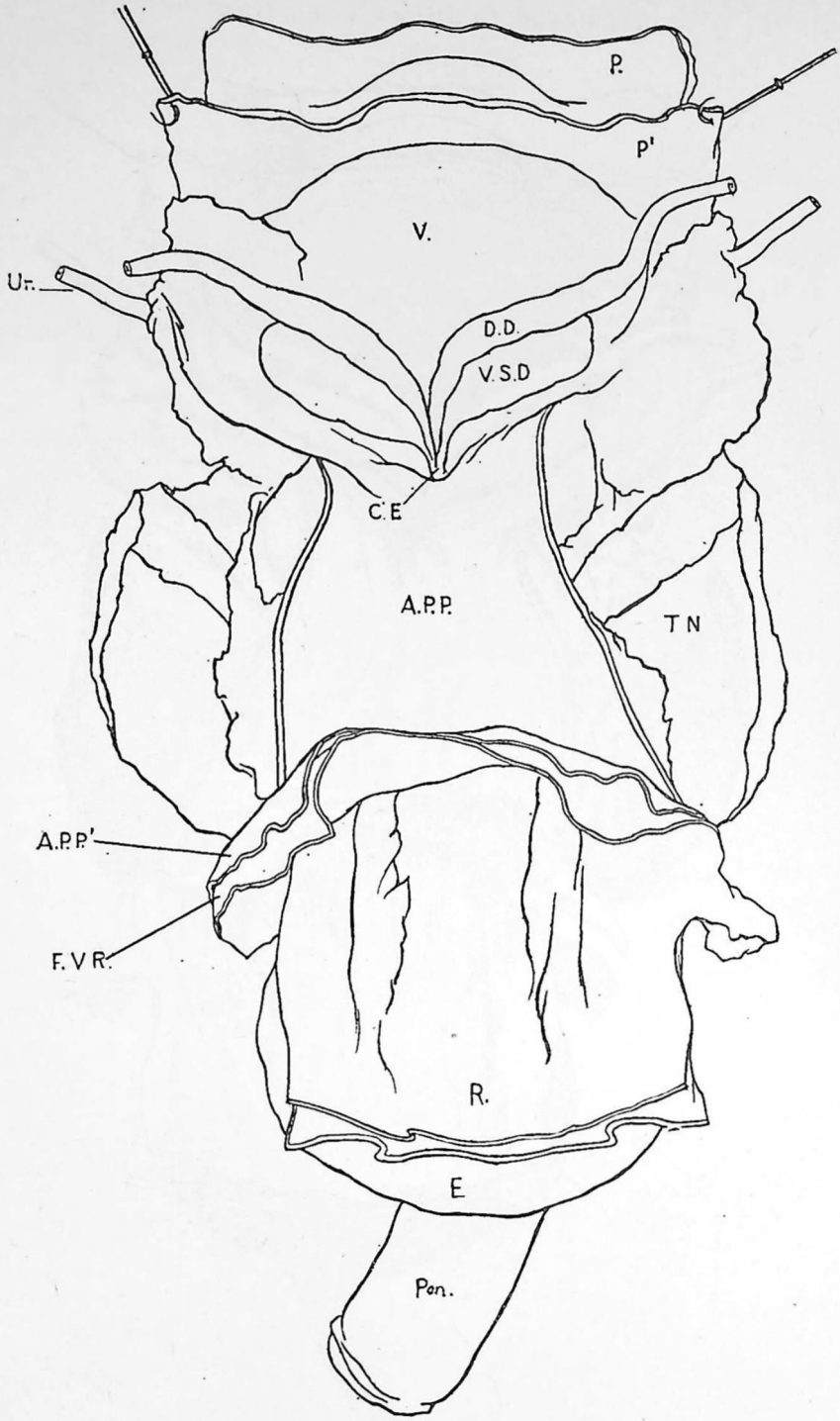

FIG. 256.— Indicaciones de las partes de la figura precedente

A. P. P., A. P. P.', aponeurosis próstatoperitoneal. — *C. E.*, conducto eyaculador. — *D. D.*, conducto deferente derecho. — *F. P'.*, peritoneo que cubre la parte superior de la vejiga y que luego pasa a la superficie de la denominada porción peritoneal del recto, formando el fondo de saco vésicorrectal. — *Pen.*, pene. — *F. V. R.*, Peritoneo del fondo de saco vésicorrectal. — *R.*, recto. — *E.*, escroto. — *T. N.*, tejido blando de las nalgas. — *Ur.*, uréter. — *V.*, vejiga. — *V. S. D.*, vesícula seminal derecha.

vésicopúbicos; lateralmente se cortan la arteria y la vena ilíaca primitiva y el nervio obturador.

Cuando se han aislado bien todos los órganos, no sólo de las partes laterales, sino también del pavimento pélvico (y es preciso hacer esto

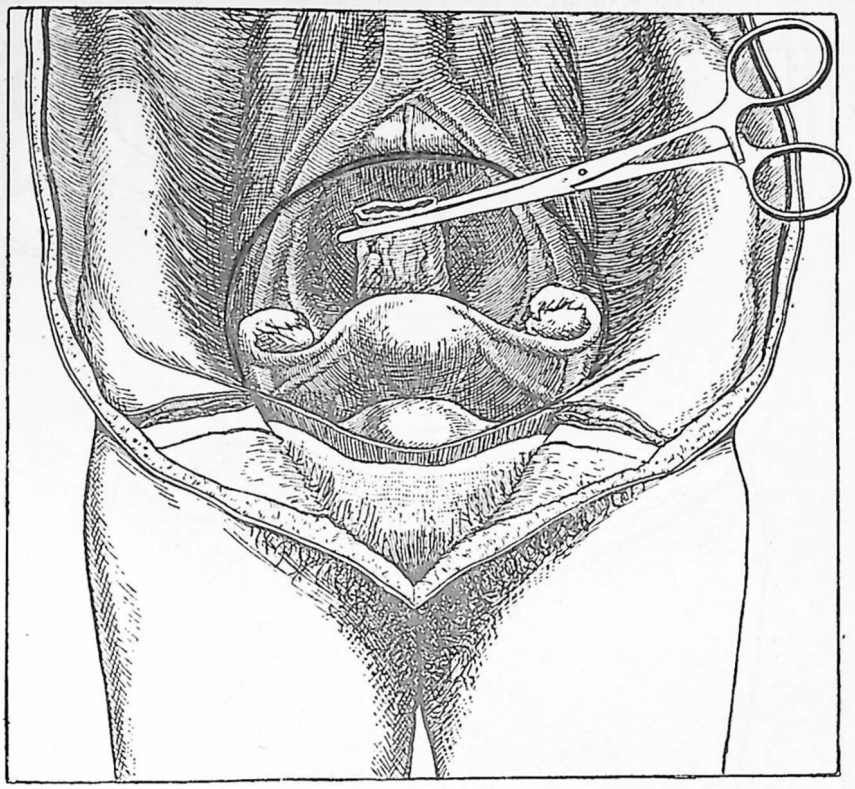

FIG. 257.—Cavidad de la pelvis femenina. El útero y los anexos están atraídos hacia arriba para demostrar las diversas partes. Los tejidos blandos se han desprendido del pubis hasta el ligamento subpúbico. Igualmente se ha desprendido el peritoneo del pubis. La línea roja indica la incisión necesaria en el peritoneo para la ablación de las vísceras de la pelvis. Anteriormente, en ambos lados, esta incisión deberá llegar a la parte del peritoneo ya desprendida (en este caso los órganos de la pelvis y los genitales externos se han extraído antes de la ablación de los órganos del cuello y de la aorta).

con cuidado para que luego sea más fácil la extracción de todo el contenido de la pelvis junto con los órganos genitales externos), se pasa a la desinserción de estos últimos.

Se desliza el zoquete debajo del sacro, se separan los muslos del cadáver y se flexionan las rodillas, manteniéndolas en esta posición. Luego se desprenden los tejidos blandos de la cara inferior del pubis hasta llegar al ligamento triangular subpúbico. Puestos luego de nuevo estos tejidos en su posición normal y sostenidos con la mano izquierda, se practican dos cortes, a la derecha e izquierda del pubis, hasta 2 centímetros

por detrás del ano: secciones curvas con la convexidad hacia dentro. En el segmento elíptico así formado, quedan comprendidas la vulva y el ano (fig. 260).

Hecho esto, se reúne a la izquierda toda la línea circular de incisión del peritoneo, encerrando en esta especie de saco todos los órganos pél-

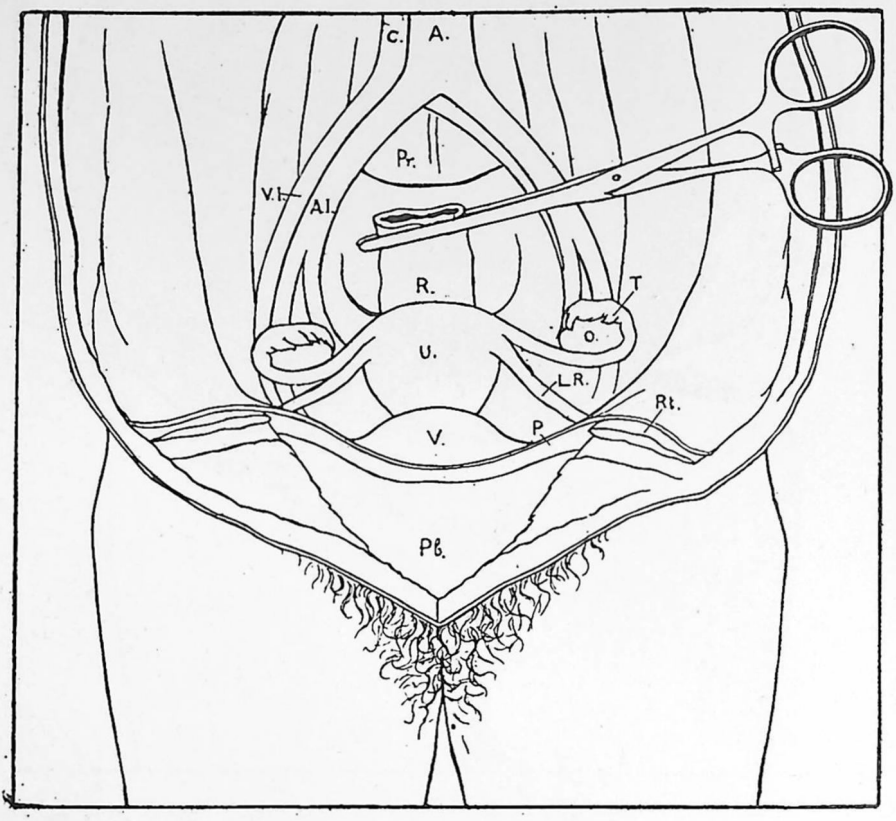

FIG. 258.— Indicaciones de las partes de la figura precedente

A., aorta. — *A. I.*, arteria ilíaca primitiva. — *C.*, vena cava inferior. — *L. R.*, ligamento redondo. — *O.*, ovario. — *P.*, peritoneo desprendido del pubis. — *Pb.*, pubis. — *Pr.*, promontorio. — *R.*, recto. — *Rt.*, músculo recto abdominal seccionado. — *T.*, trompa. — *U.*, útero. — *V.*, vejiga. — *V. I.*, vena ilíaca primitiva.

vicos. Sin dejar la boca del saco, se corta desde el exterior el ligamento triangular subpúbico y se rasan, siempre desde el exterior, los isquiones profundizando el corte arqueado practicado antes, hasta llegar con el cuchillo dentro de la cavidad pélvica, análogamente a cuanto se ha hecho en el hombre. La sección profunda se continúa hasta llegar posteriormente a la punta del cóccix.

Hecho esto a la derecha y a la izquierda, se tienen libres en la mano izquierda todos los órganos pélvicos envueltos por el saco peritoneal. Se abre éste sobre la mesita para practicar su examen, disponiendo las va-

rias vísceras en su posicion normal (fig. 261). Se estudian en este momento los genitales externos.

Practicado un primer examen del contenido pélvico, se da vuelta a la pieza extraída de modo que el recto se encuentre en la parte superior

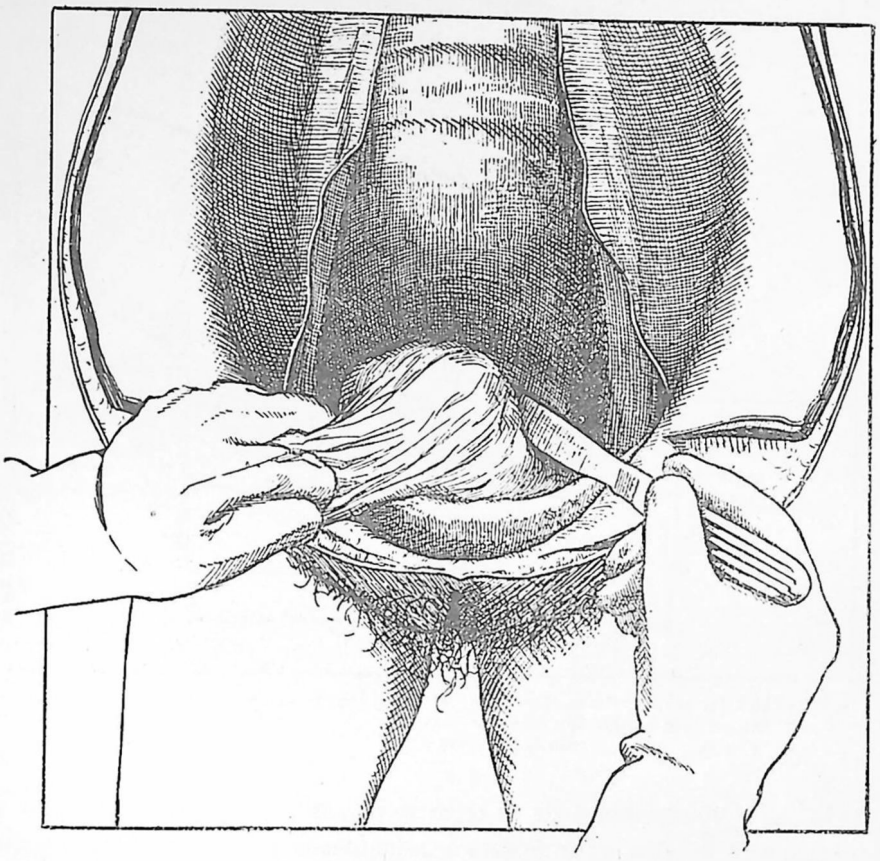

FIG. 259.—Aislamiento del saco constituido por el peritoneo pélvico, dentro del cual hay los órganos que se extraen de la pelvis

y la vejiga se apoye en el plano de la mesita. El ano estará dirigido hacia el disector. Introducido en el orificio anal un enterótomo, se abre el intestino a lo largo de la línea media de su cara posterior (fig. 263). Examinado el contenido, se lavan las paredes y se procede a su observación.

Inmediatamente se seccionan vagina y útero. Introducido en la primera el enterótomo, se abre por su línea media en la cara posterior, y como el recto no ha sido separado de la porción (lo que se hace solamente por excepción y por razones especiales), aquél es necesariamente seccionado a la derecha de la línea media en su cara anterior. Llegado el instru-

mento al fondo de saco posterior, se abre el conducto vaginal, se estudia su contenido eventual y, después de lavadas, se examinan sus paredes, el extremo inferior del útero y los fondos de saco vaginales.

Con la rama botonada de unas tijeras medianas, se penetra ahora en la cavidad uterina y se corta el borde derecho de la víscera hasta el fon-

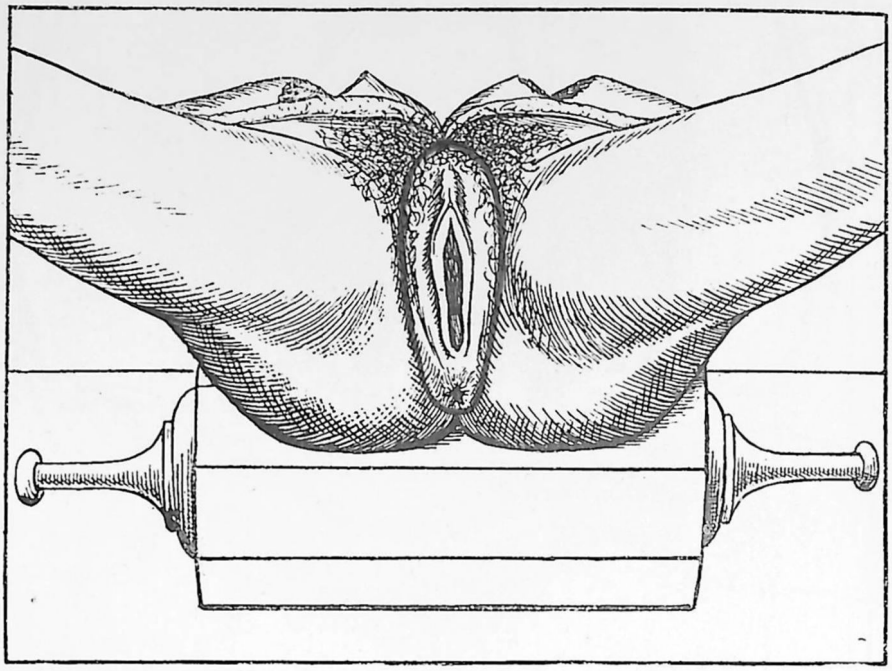

FIG. 260.—Ablación de los genitales externos y del ano. Colocado un zoquete debajo de la región lumbar del cadáver, con un cuchillo grande se cortan los tejidos blandos según una línea indicada en rojo en la figura y que comprende la vulva y el ano.

do, o sea el abocamiento de la trompa derecha. Luego se practica una sección de todo el espesor de ésta a la izquierda y se abre el útero como un libro (fig. 265), para estudiar su parte interna y especialmente los orificios tubáricos, que si es necesario deberán ser sondados para comprobar su permeabilidad. Es superfluo decir que para observar convenientemente el interior del útero, como el de cualquier otro órgano, debe lavarse bajo un chorro de agua corriente o bien limpiarse con una esponja o un paño mojado.

Cogido luego, con un paño, entre dos dedos de la mano izquierda el ovario izquierdo, se practica un corte en todo su espesor desde su borde posterior al ligamento ancho. Se abre el órgano y se estudia. Se procede del mismo modo para el examen del ovario derecho (fig. 265).

Cogida luego la trompa izquierda entre dos dedos y con el paño ordinario, con un pequeño y bien afilado cuchillo se practican cortes trans-

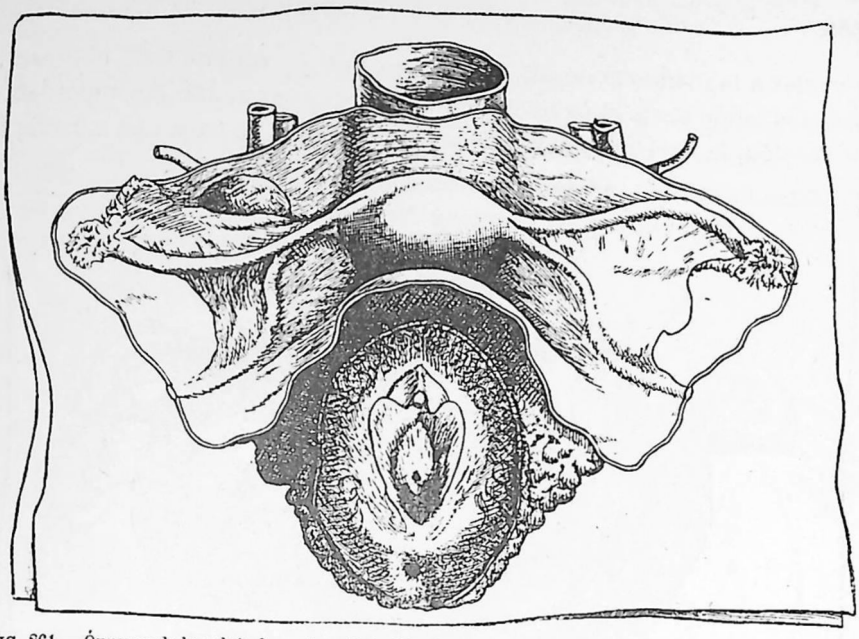

FIG. 261.— Órganos de la pelvis femenina. Extraídos los órganos de la pelvis junto con los órganos genitales externos y el ano, se colocan sobre un paño, poniendo el recto sobre el plano de la mesa. La trompa izquierda se ha tirado hacia abajo, junto con el ligamento ancho que, reclinado, deja ver el ovario. Se examinan todos estos órganos y luego se procede a su sección.

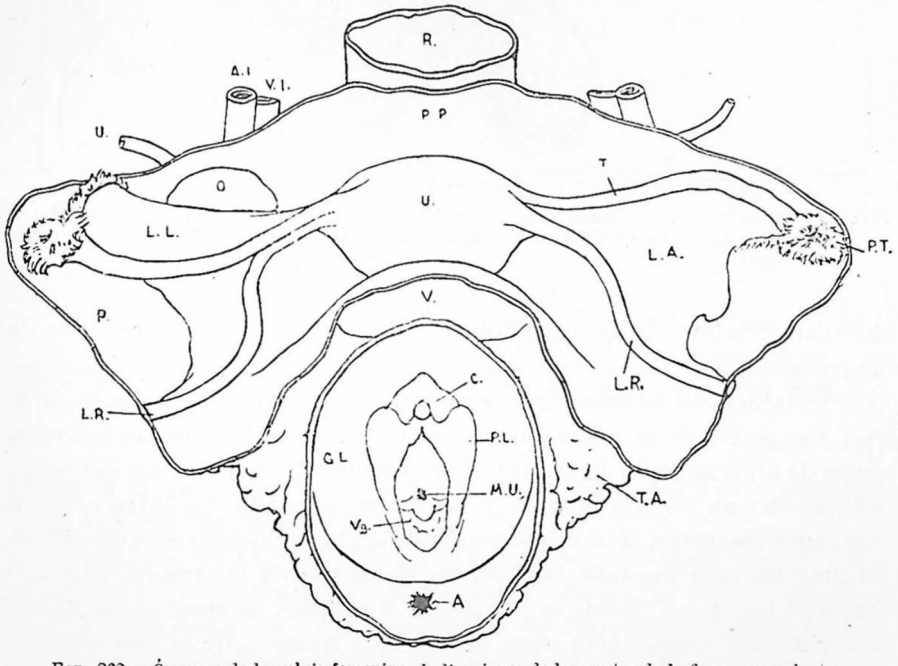

FIG. 262.— Órganos de la pelvis femenina. Indicaciones de las partes de la figura precedente

A., ano. — *A. I.*, arteria ilíaca primitiva. — *C.*, clítoris. — *G. L.*, labios mayores. — *L. I.*, ligamento ancho. — *L. R.*, ligamento redondo. — *M. U.*, meato urinario. — *O.*, ovario. — *P.*, peritoneo de la pared posterior de la pelvis, que pasa por delante del recto. — *P. T.*, pabellón de la trompa. — *R.*, recto. — *T.*, trompa. — *T. A.*, tejido adiposo. — *U.*, uréter. — *V.*, vejiga. — *V. I.*, vena ilíaca primitiva. — *V.*, vagina.

versales a la distancia de un centímetro uno de otro de todo el grosor, desde el istmo hasta el pabellón (fig. 265), y se examinan las superficies de sección, la cavidad y el contenido. Igualmente se hace con la trompa

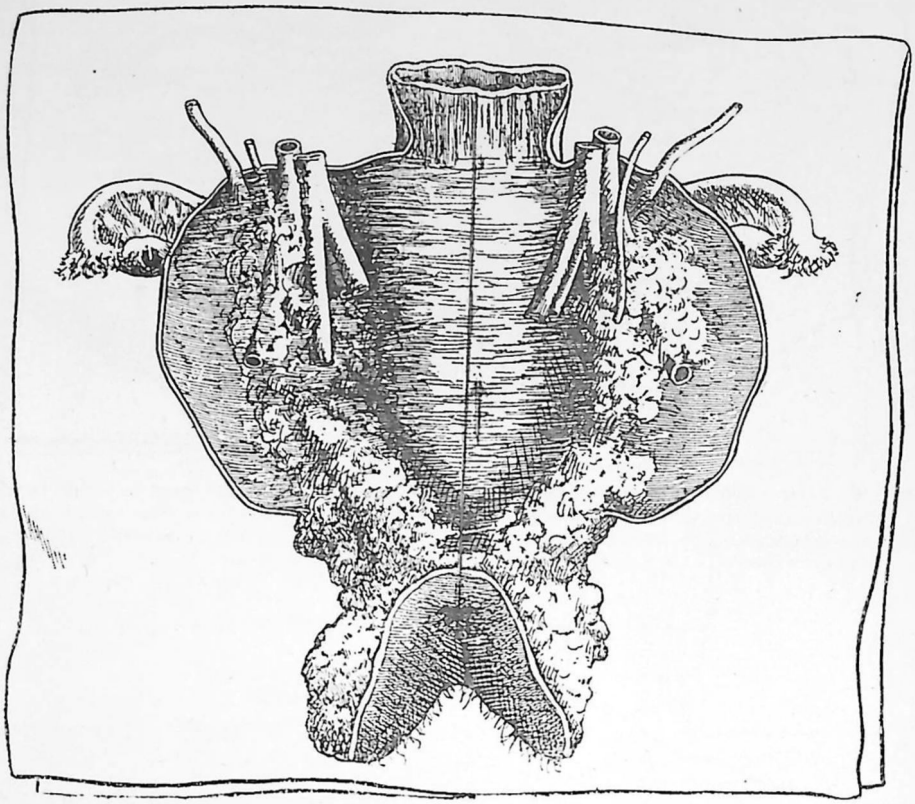

FIG. 263.—El conjunto de los órganos de la pelvis visto por su cara posterior. La línea roja indica el corte que se practicará con las tijeras-enterótomo en el recto para abrirlo. La flecha indica la dirección del corte.

derecha. Finalmente, se examinan los ligamentos ancho y redondo de uno y otro lado.

Terminado el examen de los genitales internos, se separan los ovarios y se pesan. Si se quiere comprobar la permeabilidad de las trompas, antes de abrirlas se insinúa, por el orificio uterino o por el del pabellón, una cerda o un estilete delgado y se recorre el conducto. Si los orificios son impermeables o si la introducción de los instrumentos es muy difícil, se practica una pequeña incisión en el cuerpo de la trompa, llegando hasta su luz, y se introduce la cerda o el estilete, primero hacia uno de los orificios y luego hacia otro, procurando hacer salir el instrumento. Las franjas del pabellón se estudian perfectamente sumergiendo la pieza en agua limpia.

Quedan por examinar la uretra y la vejiga.

Se da vuelta a la pieza de modo que la vejiga con su pared anterior mire hacia arriba y los genitales externos estén dirigidos al disector.

Se introduce la rama botonada de unas tijeras medianas en la uretra y se corta a lo largo de su pared anterior. Se continúa luego el corte

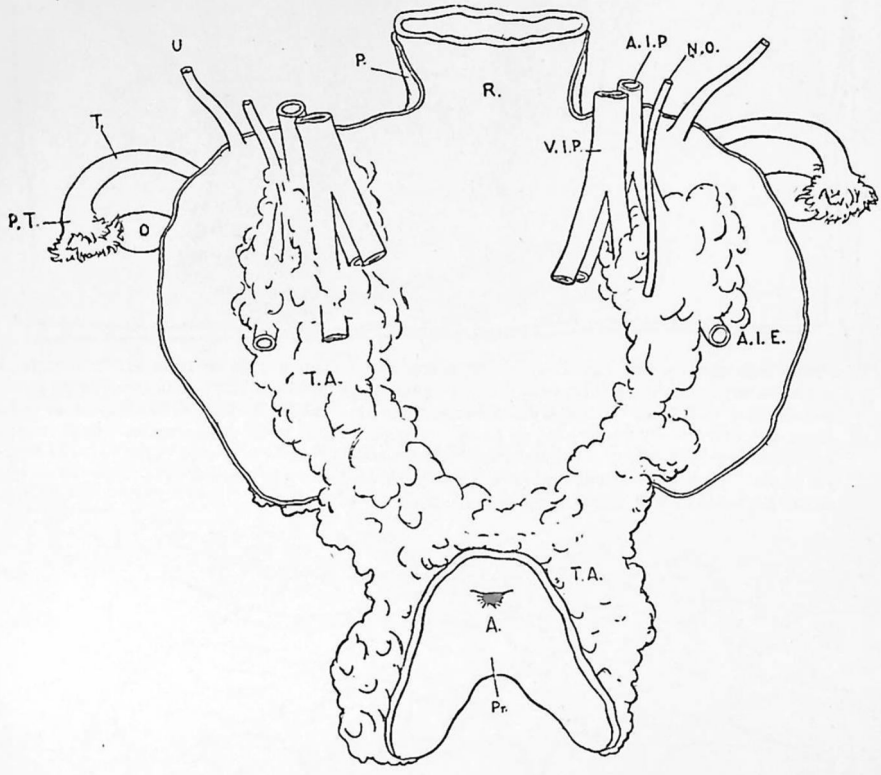

FIG. 264.— Indicaciones de las partes de la figura precedente

A., ano. — *A. I. E.*, arteria ilíaca externa. — *A. I. P.*, arteria ilíaca primitiva. — *N. O.*, nervio obturador. — *O.*, ovario. — *P.*, peritoneo que pasa por delante del recto. — *Pr.*, peritoneo. — *P. T.*, pabellón de la trompa. — *Pr.*, cara posterior del recto que más abajo está revestida del tejido celular de la excavación pélvica. — *T.*, trompa. — *T. A.*, tejido adiposo de la fosa isquiorrectal. — *U.*, uréter. — *V. I. P.*, vena ilíaca primitiva.

abriendo la vejiga en la línea media de la pared anterior y llegando hasta el fondo (fig. 267).

Abierta la vejiga, recogido siempre que sea necesario su contenido, se estudian las paredes y los abocamientos ureterales, se introduce en ellos la rama botonada de unas pequeñas tijeras y se abren los muñones de los dos uréteres para estudiar su interior, auxiliándose si es preciso con la introducción de una sonda.

Cuando no se pueden o no se quieren separar los genitales externos, se

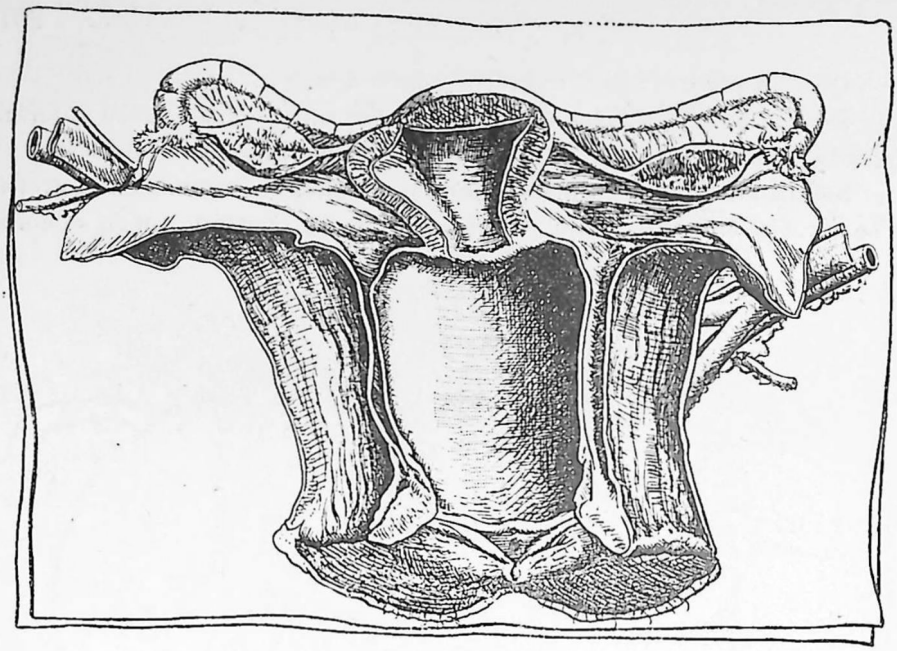

FIG. 265.—Secciones del recto, de la vagina, del útero, de los ovarios y de las trompas. Seccionada la pared posterior del recto a lo largo de la línea media, se ha incidido luego simultáneamente su pared anterior y la pared posterior de la vagina a lo largo del borde derecho de ésta. Luego se ha abierto el útero cortando primero su borde derecho, llegando hasta el abocamiento de la trompa del mismo lado, y luego el fondo del órgano hasta el abocamiento de la trompa izquierda. Las trompas se han cortado con secciones paralelas y sucesivas, desde el istmo hasta el pabellón, y los ovarios se han seccionado por la mitad, desde el borde posterior al anterior.

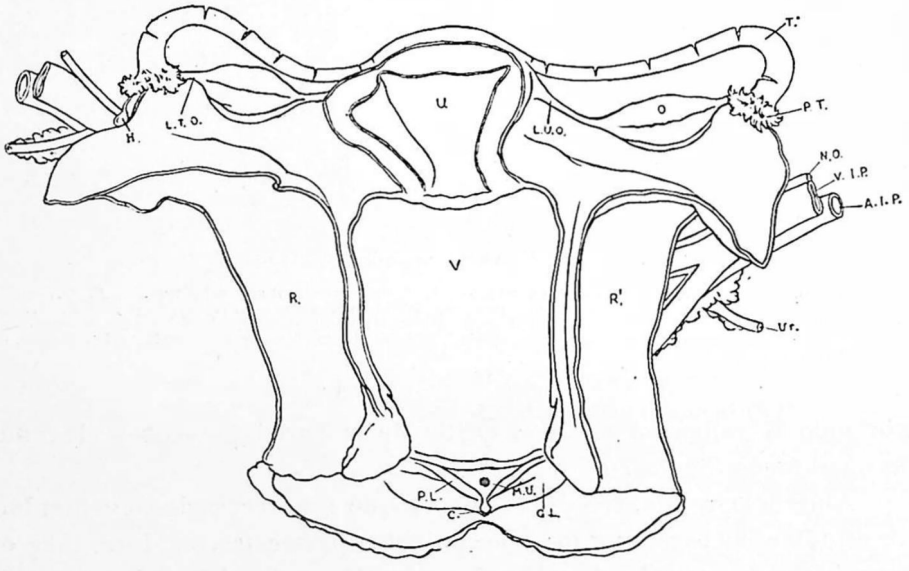

FIG. 266.—Indicaciones de las partes de la figura precedente

A. I. P., arteria ilíaca primitiva. — *C.*, clítoris. — *G. L.*, labios mayores. — *H.*, hidátide de Morgagni. — *L. T. O.*, ligamento tuboovárico. — *L. U. O.*, ligamento úteroovárico. — *M. U.*, meato urinario. — *N. O.*, nervio obturador. — *O.*, ovario. — *P. L.*, labios menores. — *P. T.*, pabellón de la trompa. — *R.*, parte izquierda del recto seccionado. — *R'.*, parte derecha del recto seccionado. — *U.*, cavidad del útero. — *Ur.*, uretra. — *V.*, vagina. — *V. I. P.*, vena ilíaca primitiva.

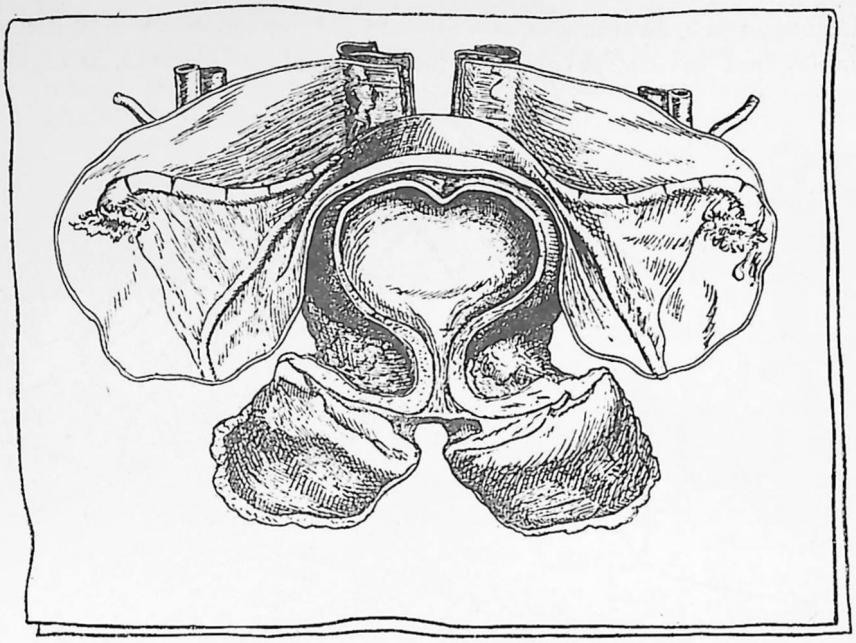

FIG. 267.— Abertura de la uretra y de la vejiga. Seccionados el recto, la vagina, el útero, las trompas y los ovarios, lo que se ha hecho por la cara posterior de la pieza, vuelta esta última de modo que la vejiga mire hacia arriba, se han seccionado la uretra y vejiga a lo largo de su línea media.

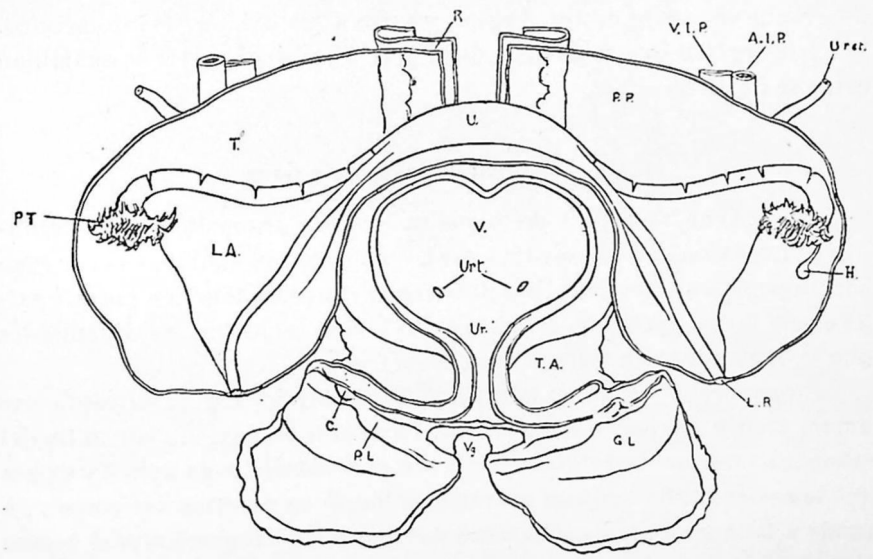

FIG. 268.— Indicaciones de las partes de la figura precedente

A. I. P., arteria ilíaca primitiva. — *C.*, clítoris. — *G. L.*, labios mayores. — *H.*, hidátide de Morgagni. — *L. L.*, ligamento ancho. — *L. R.*, ligamento redondo. — *P. L.*, labios menores. — *P. P.*, peritoneo de la pared posterior de la excavación pélvica. — *P. T.*, pabellón de la trompa. — *R.*, recto seccionado. — *T.*, trompa. — *T. A.*, tejido adiposo. — *U.*, fondo del útero. — *Ur.*, uretra. — *Uret.*, Uréter. — *Urt.*, abocamiento de los uréteres en la vejiga.—*V.*, vejiga. — *V. I. P.*, vena ilíaca primitiva. — *Vg.*, vagina.

examinan éstos *in situ*. Una vez aislados por dentro, como se ha dicho, los órganos pélvicos, se cogen con la mano izquierda el recto, la vagina

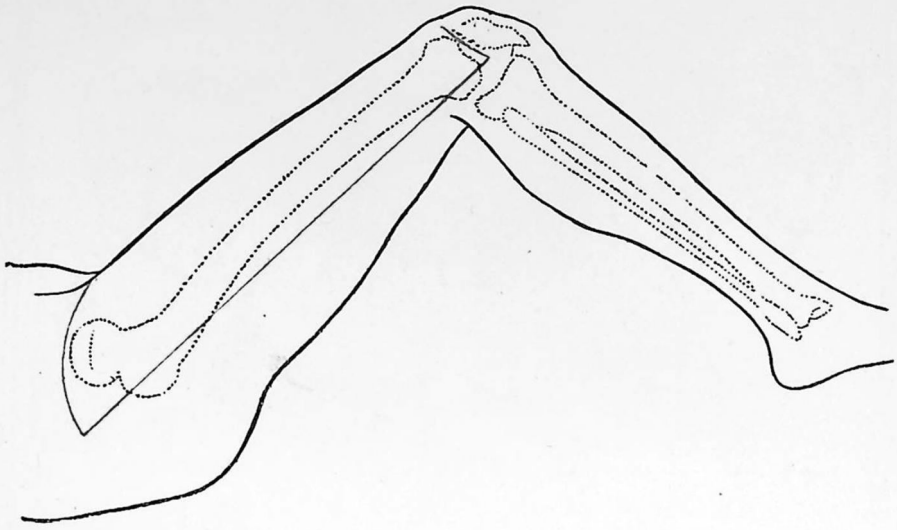

FIG. 269.— Indicación (en rojo) de las incisiones que se practican en los tejidos blandos para poner al descubierto el fémur (derecho)

y la vejiga, tirando de ellos hacia la cabeza del cadáver. Con un cuchillo grande se cortan uretra, vagina y recto a ras del pavimento pélvico.

Los órganos que se extraen de la pelvis se seccionan y se examinan como se ha dicho antes.

13. Examen de la medula ósea

Con mayor frecuencia de lo que se hace, la autopsia debiera terminar con el examen de la medula ósea que, como es sabido, es el órgano hematopoyético principal. Esta práctica se descuida también porque exige cierta fatiga; pero con un poco de hábito se remedian las dificultades que se encuentran en las primeras ocasiones.

En general se examina la medula del fémur después de extraído este hueso, todo o en parte, del cadáver. Para ello se flexiona la rodilla del miembro inferior derecho del cadáver y se confía a un ayudante para que lo sostenga. Luego, con un cuchillo fuerte se practica un corte profundo a lo largo de la cara externa del muslo que llegue hasta el hueso. Esta incisión comienza a 10 centímetros por encima del trocánter mayor y se prolonga hasta el cóndilo externo de la epífisis inferior del fémur. El corte pasa por el centro de la cara externa del trocánter mayor (figura 269).

Extendido ahora el miembro sobre el plano de la mesa, se circunda con una incisión semicircular el borde superior de la rótula, cortando la inserción del cuadríceps; se pasa con el cuchillo detrás de la rótula, reclinándola con el colgajo de tejidos blandos sobre la cara anterior de la

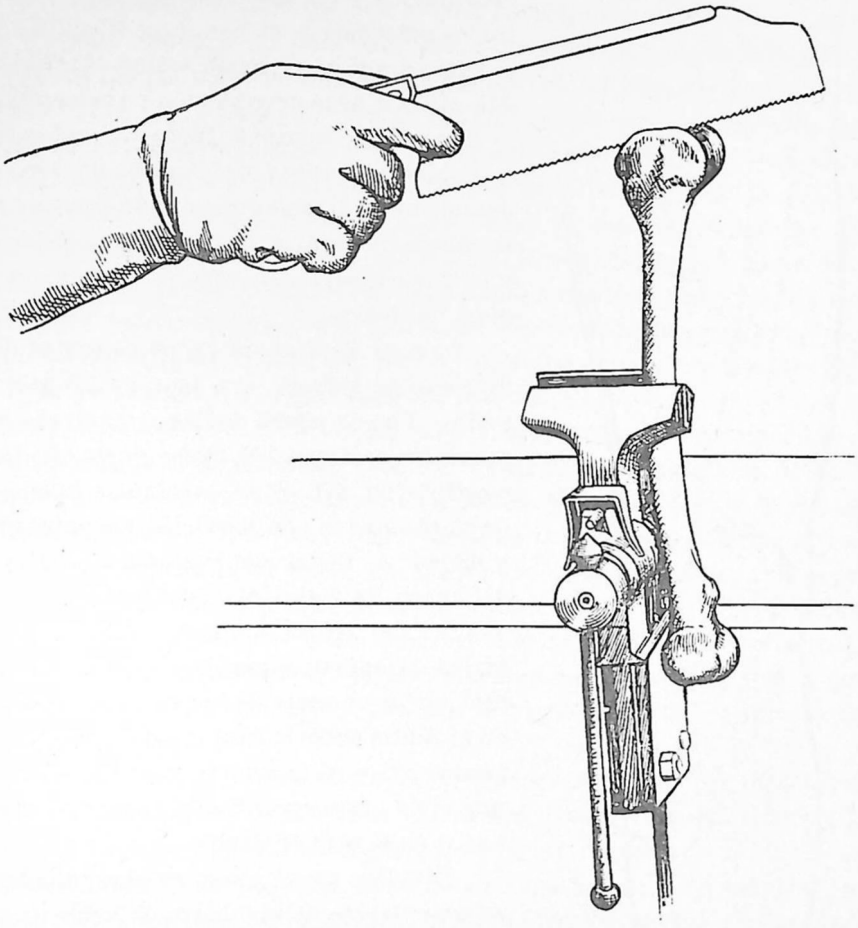

FIG. 270.— Corte del fémur extraído del cadáver

pierna. Hecho esto, se vuelve a poner el miembro en flexión y, partiendo del punto de comienzo de la primera incisión, se practica otra que circunda la raíz del muslo en dirección de fuera adentro y de arriba abajo, llegando hasta la mitad del triángulo de Scarpa. También este último corte debe ser muy profundo.

Se levanta el ángulo formado por las dos incisiones en la raíz del muslo y se continúa seccionando las partes profundas a ras del hueso

hasta la epífisis inferior del fémur, reclinando luego hacia dentro el gran colgajo de tejido obtenido de esta manera.

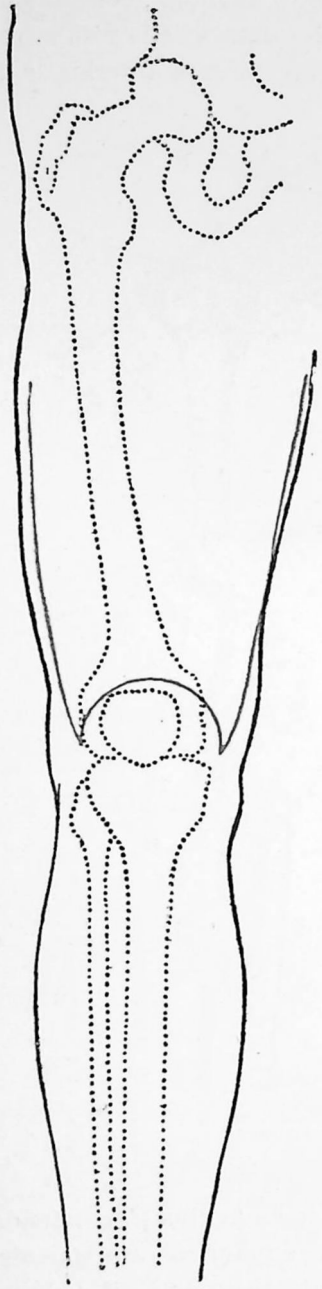

FIG. 271.— Indicacion (en rojo) de las incisiones que se deben hacer en los tejidos blandos para poner al descubierto la mitad inferior del fémur.

En la rodilla se resecan los ligamentos cruzados, los laterales y posteriores de la articulación y, pasando con el cuchillo entre los músculos y el fémur, se libera todo el hueso desde abajo hacia arriba. Al llegar a la cápsula de la articulación de la cadera, se corta toda, luxando fuera del reborde cotiloideo la cabeza del hueso. Se corta, finalmente, el ligamento redondo que sujeta la cabeza femoral a la cavidad cotiloidea y se logra de esta manera la liberación completa del fémur.

Se pone éste ahora entre las ramas de un torno de herrero, con los cóndilos hacia arriba. Con la sierra de dorso móvil se comienza a seccionar el hueso entre los dos cóndilos (fig. 270) y se continúa a lo largo de su eje mayor con movimientos extensos y lentos. Al llegar con la sierra a la mitad del hueso, se retira el instrumento, se da vuelta en el torno al hueso de modo que esté arriba la epífisis superior y se reanuda en esta parte el corte de sierra, comenzando en el límite entre la cara superior del cuello anatómico y el trocánter mayor, continuándolo hasta encontrar el trazo de sierra hecha en el primer tiempo.

Dividido así el hueso en dos mitades, se pone debajo de un chorro de agua (o de solución isotónica de cloruro de sodio, si se quieren tomar fragmentos de medula para exámenes histológicos sucesivos) la superficie de sección y se examinan el conducto medular, sus paredes y su contenido.

Si no hay razón para conservar el fémur, una vez se ha terminado el examen se pone de nuevo en posición y se dan algunos puntos de sutura en las partes blandas del miembro inferior.

Cuando no se quiera o no sea posible quitar todo el hueso y por otra parte sea necesario examinar la medula ósea, se procede de otro modo. Sobre la rodilla se practica un corte curvilíneo de los tejidos blandos que, partiendo a la izquierda de la interlínea articular, pasa por encima de la rótula para bajar a la derecha, llegando aquí también a la interlínea. Resecado el tendón del cuadríceps, se reclina la rótula con el colgajo de tejidos blandos, al cual está adherida sobre la cava anterior de la pierna. Luego, partiendo de los dos puntos, inicial y terminal, de la incisión curva encima de la rótula, se dan en todo el espesor dos cortes que llegan respectivamente hasta la mitad del muslo (fig. 271). Con pinzas fuertes de dientes se levantan los tejidos incindidos y con un cuchillo grande se desprenden del hueso hasta llegar al límite entre las dos incisiones cutáneas; se reclina luego sobre el muslo el colgajo cutáneo muscular así obtenido. Cortados los ligamentos cruzados y los posteriores de la articulación de la rodilla, liberando los cóndilos femorales, se pasa un fuerte cuchillo detrás del fémur, aislándolo también posteriormente de la masa muscular. Flexionada la articulación de la cadera del cadáver y bien sostenido el fémur por un ayudante, el disector, cogiendo con la mano izquierda el hueso, procede a aserrarlo con la sierra de dorso móvil, atacando transversalmente los dos cóndilos y continuando el corte hasta la mitad del hueso. Al llegar aquí, en la superficie anterior se hace un corte perpendicular en el eje mayor del fémur hasta llegar a la primera incisión. Se levanta luego como la tapa de una caja la porción ósea que se ha movilizado, se lavan las superficies de sección como se ha dicho para el fémur extraído por completo, se examinan hueso y medula, y después de poner nuevamente en posición la parte resecada, se suturan las partes blandas.

Si tampoco es posible esta operación económica y si, por otra parte, es necesario proceder al examen microscópico de la medula, se puede con un trépano trepanar un segmento de fémur, después de haber puesto al descubierto una pequeña parte de su superficie, o bien emplear con este objeto la gubia y el martillo. Luego se cierra la herida con algunos puntos en la parte blanda.

Indicaciones para la toma de fragmentos de medula

Es preciso ante todo recordar la gran delicadeza de los componentes de este órgano hematopoyético. Como se ha dicho, cuando se quiere proceder a un examen microscópico ulterior es preciso que la medula no tenga contacto con líquidos no isotónicos o nocivos para su estructura histológica.

Además, conviene la mayor cautela para no destruir las relaciones entre los diversos elementos constitutivos del cilindro medular; por esto, al querer tomar fragmentos del tejido, con un pequeño cuchillo bien afilado se dan cortes paralelos, a la distancia de un centímetro uno del otro, de todo el espesor del cilindro, *sin emplear pinzas;* luego se pasa por debajo de la medula así seccionada la hoja del mismo cuchillo para liberarla del hueso, y levantada la porción sobre el plano de la misma hoja, se sumerge en el líquido fijador. Después de algún tiempo, cuando los tejidos se han endurecido algo, se dividen en fragmentos más pequeños y éstos se sumergen de nuevo en el líquido fijador durante el tiempo que convenga.

CAPÍTULO VII

TÉCNICA DE LA AUTOPSIA DEL FETO Y DEL RECIEN NACIDO

La técnica de la autopsia del feto y del recién nacido es en general la misma que se emplea para el adulto, con pocas variaciones, que son las siguientes:

1.° *Partes duras.*—El *raquis* se abre siguiendo la línea indicada para el adulto, empleando las tijeras para seccionar las láminas vertebrales que se dejan cortar con facilidad, pues no están osificadas.

La *calota craneal* se extrae siguiendo la línea frontooccipital como en el adulto, pero sin aserrar, cortando simplemente los tejidos fibrosos con las tijeras medianas. Como la duramadre es muy adherente a la calota, casi siempre es conveniente, puesta ésta al descubierto, practicar un corte en cruz, cuya rama mayor pasa entre los dos frontales y los dos parietales, siguiendo la línea media ánteroposterior de la cabeza. Para esto se practica un ojal en el centro de la fontanela anterior o bregmática y se abre anteriormente la sutura metópica hasta la línea de desprendimiento de los tejidos blandos. Posteriormente, se llega también hasta la línea de desprendimiento de los tejidos blandos, interesando, por lo tanto, también parte del occipital. Se abre así el seno longitudinal superior. La rama más corta de la incisión cruzada, siempre partiendo del centro de la fontanela anterior, abre a la derecha y a la izquierda la sutura frontoparietal (fig. 272).

Hecho esto, se levantan uno por uno los cuatro colgajos fibrosos y se reclinan hacia fuera y abajo; la duramadre les queda adherida.

Descubierto el encéfalo envuelto en las pías, se extrae como en el adulto, teniendo cuidado de obrar con la máxima delicadeza dada la gran blandura del mismo en este período de desarrollo.

Si los colgajos reclinados molestan, se cortan a la altura de la línea de desprendimiento de las partes blandas. Luego se extrae el encéfalo del modo descrito en el adulto.

En lugar de operar de este modo, se puede, después de cortada la calota a lo largo de la línea horizontal occípitofrontal, introducir el cefalótomo de Virchow junto a los lóbulos frontales en la masa encefálica

y, rasando la misma línea de sección, se separa la calota con la mitad superior del cerebro revestida naturalmente de la correspondiente porción de duramadre. Se examina el encéfalo en las dos superficies de sección que han resultado y luego se quitan delicadamente las dos mitades, la

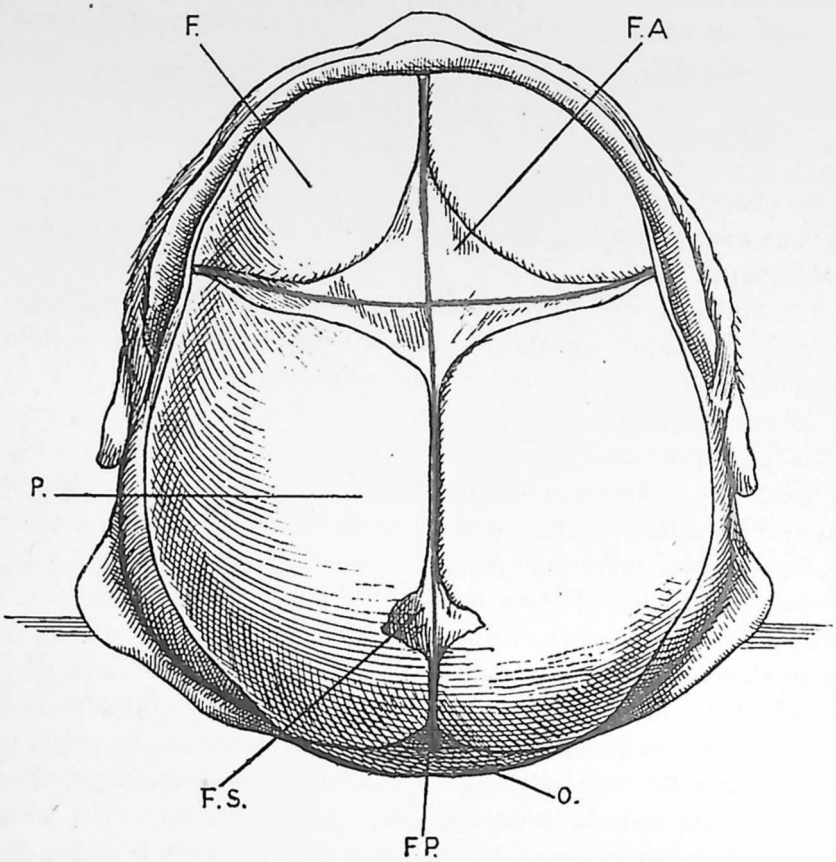

FIG. 272.—Bóveda del cráneo del recién nacido, después del desprendimiento de los tejidos blandos. Las líneas rojas indican los cortes para abrir el cráneo por medio de la incisión cruzada

F., frontal. — *P.*, parietal izquierdo. — *O.*, occipital. — *F. A.*, fontanela anterior. — *F. S.*, fontanela sagital. — *F. S.*, fontanela posterior.

contenida en la calota y la que ha quedado en la cavidad craneal. Naturalmente, para extraer esta última hay que cortar la tienda del cerebelo y los nervios craneales. El seno longitudinal superior se abre por su cara profunda, pues la dura de la bóveda queda adherida a la calota.

Para la sección de los otros huesos no calcificados se emplea un cuchillo fuerte.

Se procede igualmente para evidenciar los puntos de osificación, de los cuales el que se investiga más comúnmente es el denominado Béclard,

que se forma, según TESTUT, quince días antes del nacimiento en la epífisis inferior del fémur.

Con este objeto se practica en los tejidos blandos un corte que circunda el borde superior de la rótula, resecando el tendón del cuadríceps.

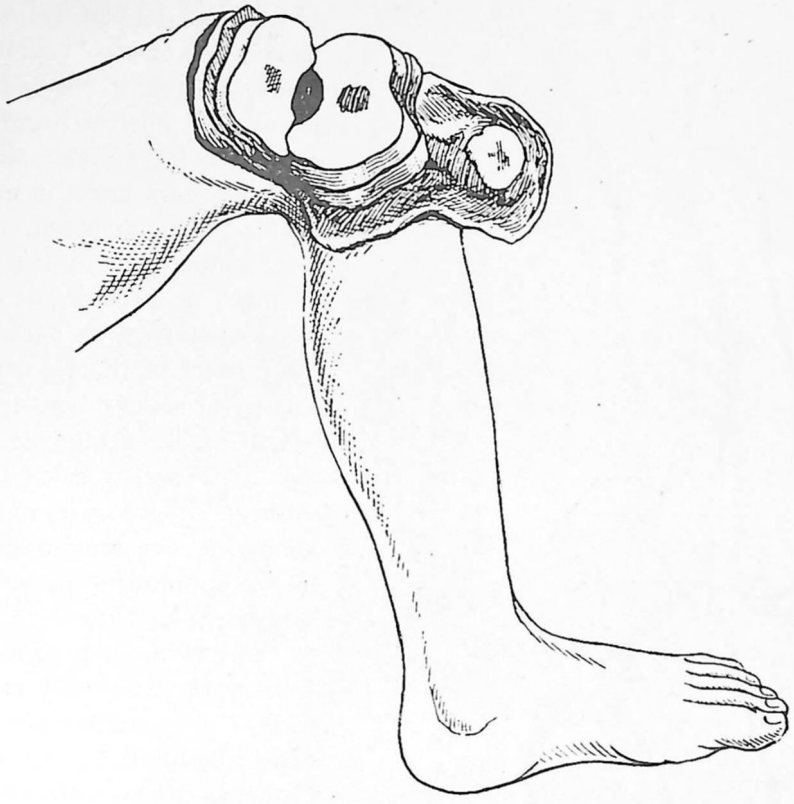

FIG. 273.—Demostración del núcleo de osificación de la epífisis inferior del fémur (núcleo de Béclard). Dislocada la rótula hacia abajo, abierta la articulación de la rodilla, se han hecho tres cortes transversales y paralelos en el extremo inferior del fémur, poniéndose así al descubierto el núcleo investigado.

Se abre ampliamente la articulación de la rodilla, poniendo bien al descubierto la epífisis femoral. Apoyada ésta en el plano de la mesa y comenzando desde abajo, se hacen cortes transversales y paralelos a distancia de 2 a 3 milímetros uno de otro, hasta llegar a la diáfisis. De este modo, si existe el punto de osificación, viene a caer con seguridad debajo del filo del cuchillo (fig. 273).

Análogamente se procede a la investigación de los demás puntos de osificación, como el del calcáneo, cuboides, etc.

2.° *Partes blandas.*—La abertura del cadáver varía de la del adulto

en la *zona abdominal* con objeto de no dañar las dos arterias y las venas umbilicales que deben examinarse antes de abrirlas.

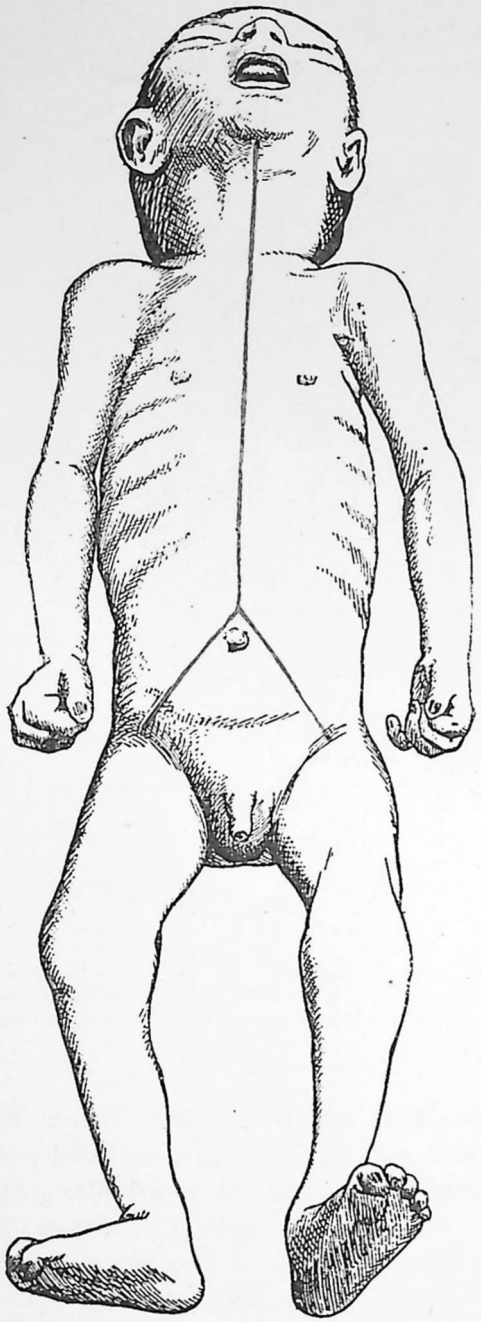

FIG. 274.— Recién nacido de quince días. El cráneo se ha abierto y vaciado del encéfalo. Abertura del tórax y del abdomen. Las líneas rojas indican los cortes que se hacen para no dañar los vasos umbilicales.

Al llegar con el corte, como en el adulto, hasta la proximidad del ombligo, empleando ahora no el cuchillo, sino las tijeras, se desvía primero a la izquierda, llegando con un corte oblicuo hacia abajo y afuera hasta la eminencia pectínea; luego, volviendo a partir de encima del ombligo, se procede de un modo análogo a la derecha (fig. 274). Examinados desde el exterior los vasos, se corta la vena umbilical algo por debajo del hígado y se reclina sobre el pubis el triángulo de tejidos blandos obtenidos con los dos supradichos cortes divergentes (fig. 275).

Se examinan luego los vasos y el uraco. Los vasos se pueden examinar abriéndolos longitudinalmente con pequeñas tijeras o con cortes transversales y paralelos.

Abierta la cavidad del tórax, se examina inmediatamente el estado del *timo* y se extrae liberándolo del tejido conjuntivo circunstante, se pesa y luego se practican en él cortes transversales (figuras 276, 277 y 278).

En el examen del *corazón* conviene investigar sistemáticamente, como por lo demás se hace también en el

adulto, el agujero interauricular de Botal y luego también el *conducto arterioso de Botal* que, como es sabido, en el feto y en los primeros

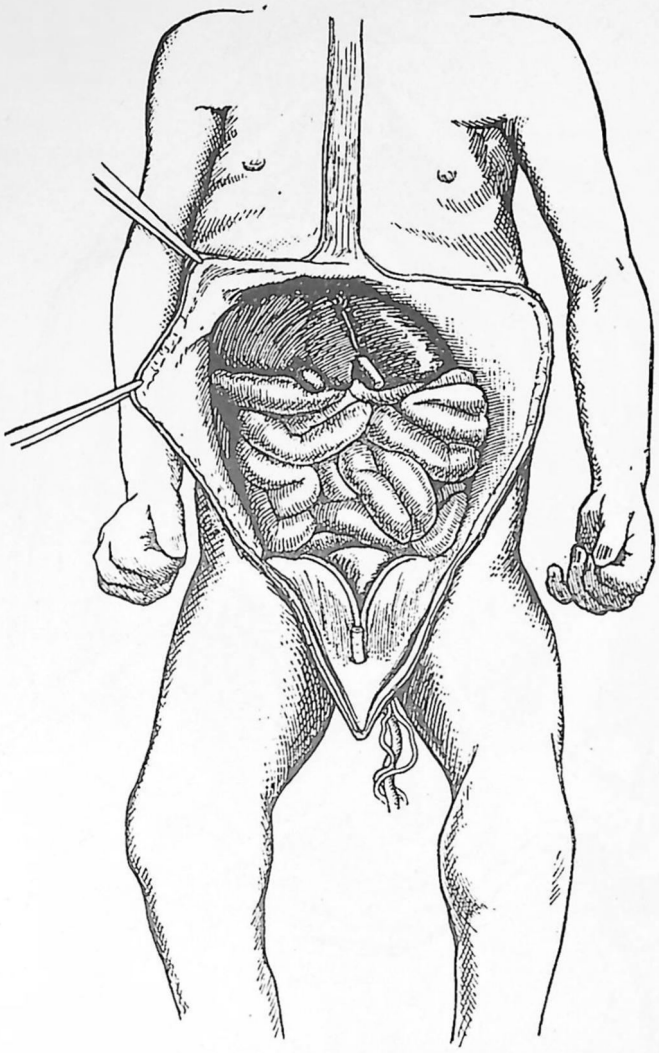

FIG. 275.— Recién nacido a término. Apenas abierta la cavidad abdominal, antes aún de desprender los tejidos del tórax, se han examinado los vasos umbilicales y se ha cortado la vena. Esta última y las dos arterias umbilicales se han aislado y preparado para poner mejor al descubierto su curso dentro del cuerpo y en el cordón.

días después del nacimiento, continúa haciendo comunicar entre sí la aorta y la arteria pulmonar. De ordinario, el conducto arterioso, que es extrapericardíaco, nace, según GERARD, de la rama pulmonar izquierda y va a la aorta en el borde superior del bronquio izquierdo por encima

de las primeras intercostales aórticas. Cesando su oficio con la función pulmonar, después del nacimiento el conducto arterioso se transforma

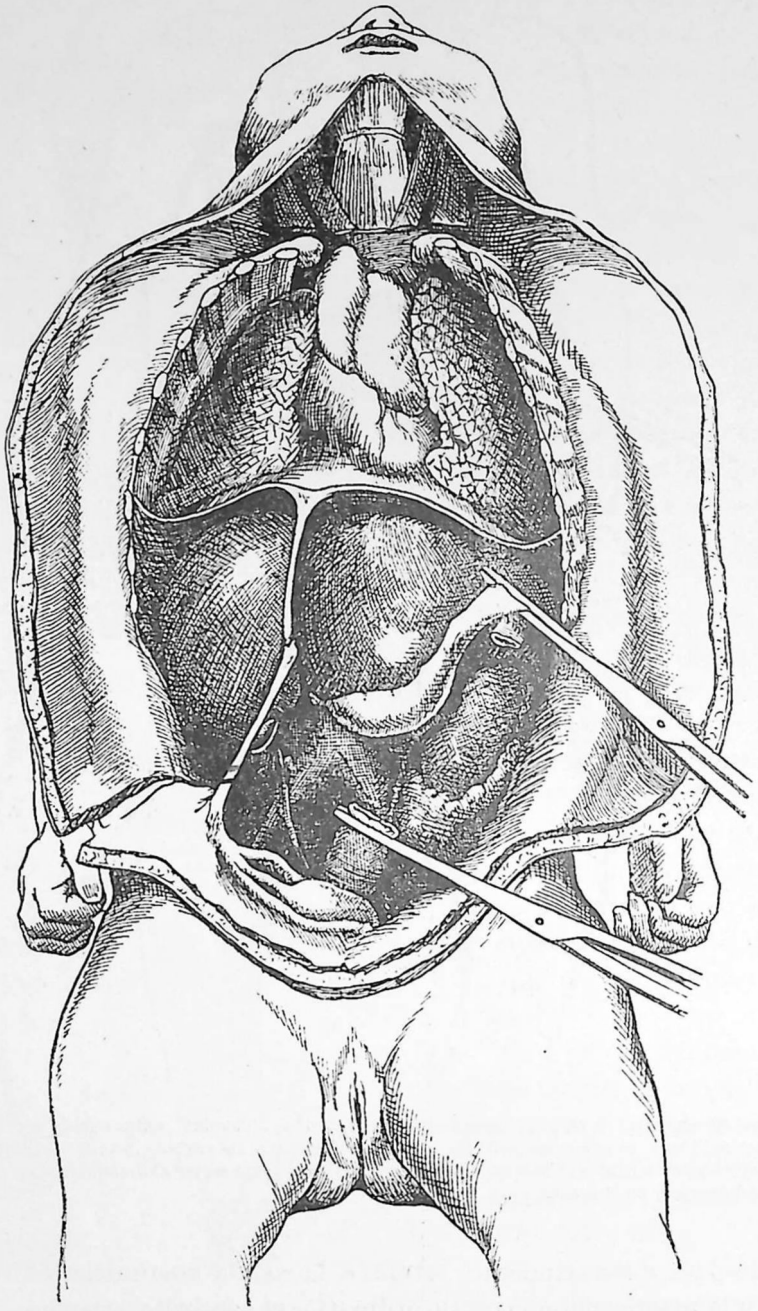

FIG. 276.— En este caso el cadáver se ha abierto completamente sin cortar la vena umbilical para demostrar las relaciones de la misma con el hígado y con las paredes. Al mismo tiempo se ha puesto completamente al descubierto el timo. La pequeña línea roja sobre la umbilical indica el punto donde puede ésta cortarse.

en cordón de aspecto fibroso, siempre bien reconocible. Se ha dicho ya

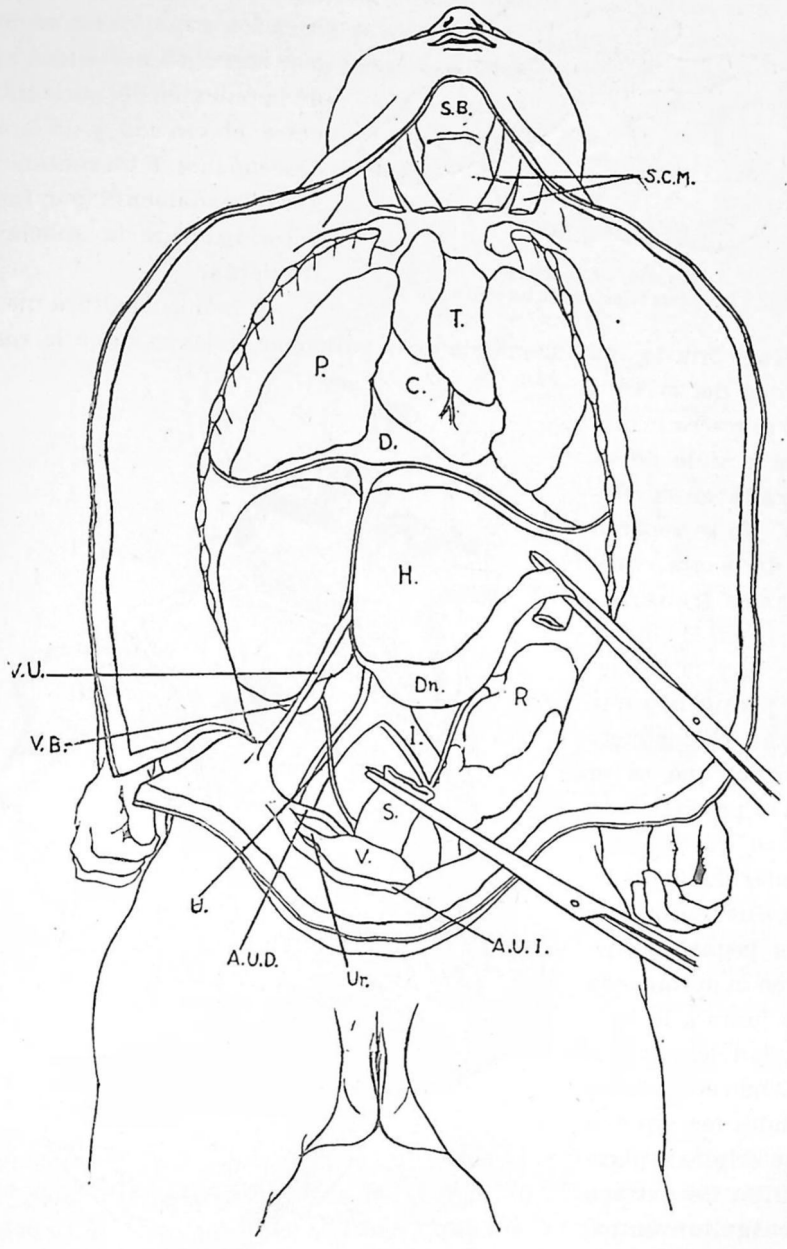

FIG. 277.—Indicaciones de las partes de la figura precedente

A. U. D., arteria umbilical derecha. — *A. U. I.*, arteria umbilical izquierda. — *C.*, corazón dentro del saco pericardíaco. — *D.*, diafragma. — *Dn.*, duodeno. — *H.*, hígado. — *I.*, arteria ilíaca primitiva izquierda. — *P.*, pulmón derecho. — *S. B.*, suelo de la boca. — *R.*, riñón izquierdo congénitamente bajo. — *S.*, última porción del sigma. — *S. C. M.*, las dos porciones del esternocleidomastoideo izquierdo. — *T.*, timo. — *U.*, uréter. — *Ur.*, uraco. — *V.*, vejiga urinaria. — *V. B.*, vesícula biliar. — *V. U.*, vena umbilical.

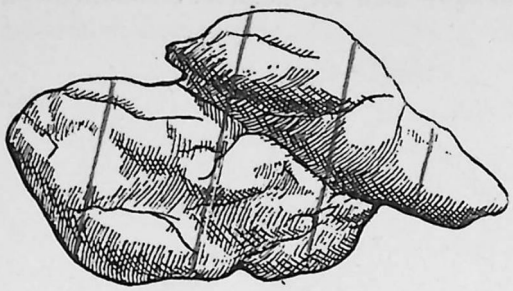

FIG. 278.— Timo aislado.
Las líneas rojas indican los cortes

que el conducto arterioso era extrapericardíaco, por lo tanto, para examinarlo es preciso cortar la aorta más allá de la reflexión del pericardio, entre el cayado y la aorta descendente, a un centímetro aproximadamente por fuera del origen de la subclavia izquierda.

A la misma altura que la aorta se corta la rama izquierda de la pulmonar, mientras que la rama derecha del mismo vaso se reseca lo más cerca posible de su entrada en el pulmón. No se separan una de la otra, como se hace generalmente en el adulto, la aorta y la pulmonar, porque hay que cortar el conducto arterioso que es el punto precisamente que se quiere evidenciar. En lugar de esto, introducidas unas pequeñas tijeras en la aorta, se la abre junto a la convexidad del cayado, abriendo también los grandes vasos que en él se originan (figura 279). Se extraen los coágulos eventuales, se lavan las paredes del vaso y se observa si se encuentra el orificio aórtico

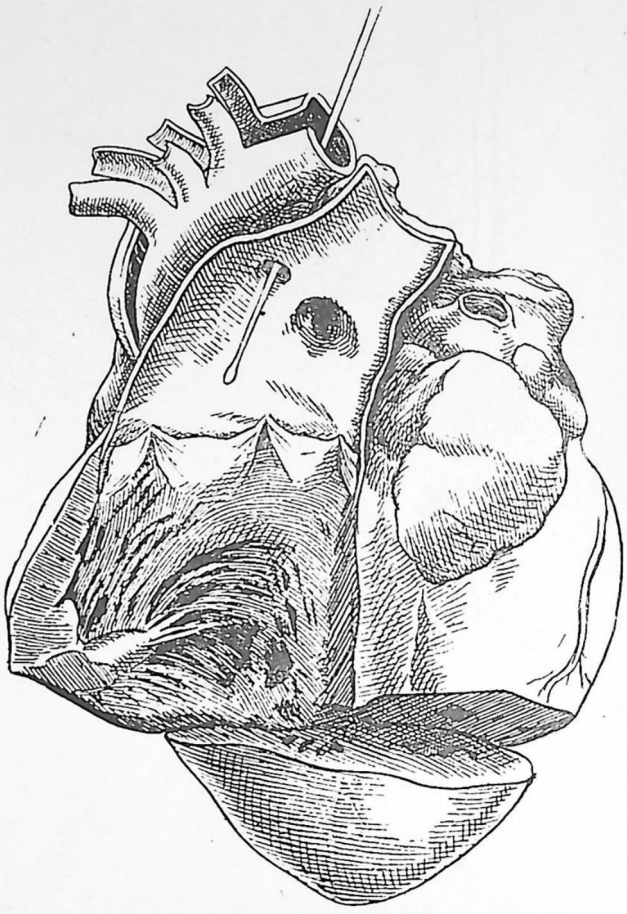

FIG. 279.— Corazón de un recién nacido de doce días. Se ha abierto la aorta a lo largo de la pared superior del cayado y la pulmonar, junto al ventrículo derecho, para poner al descubierto el conducto arterioso de Botal. El estilete, introducido en el agujero aórtico de este conducto, sale por el agujero pulmonar.

del conducto. Hecho esto, se practica el corte ordinario transversal de los ventrículos; luego se penetra con la rama obtusa de las tijeras en el ventrículo derecho y se corta su pared anterior al ras de tabique, prolongándose la incisión hasta abrir completamente la arteria pulmonar. Se abre

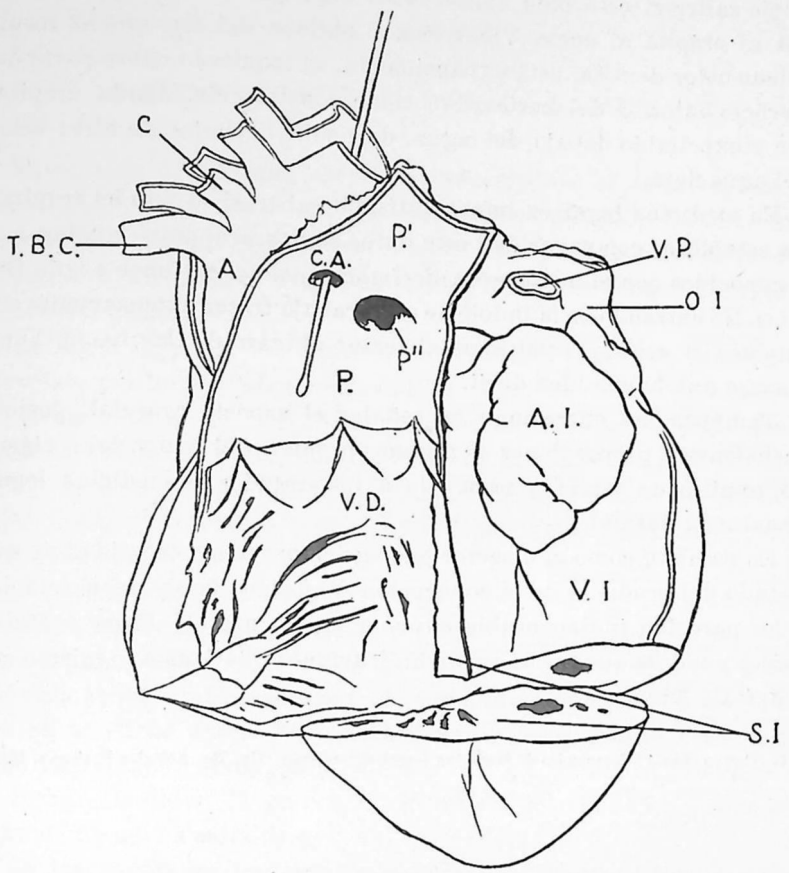

FIG. 280.— Indicaciones de las partes de la figura precedente

A., aorta. — *A. I.*, apéndice auricular izquierdo. — *C.*, carótida primitiva izquierda. — *C. A.*, orificio pulmonar del conducto arterioso. — *O. I.*, aurícula izquierda. — *P.*, arteria pulmonar con *P'*, su rama izquierda abierta y *P''*, abocamiento de su rama derecha. — *S. I.*, séptum interventricular. — *T. B. C.*, tronco braquiocefálico. — *V. D.*, cavidad del ventrículo derecho. — *V. P.*, vena pulmonar inferior derecha. — *V. I.*, cara anterior del ventrículo izquierdo.

también su rama izquierda, en la que es muy frecuente encontrar el orificio pulmonar del conducto de Botal (fig. 279). Si éste no existe en el tronco de la pulmonar ni en su rama izquierda, se abre la derecha. Una vez evidenciado este abocamiento, se sonda con un estilete cuidadosamente para comprobar si es completamente permeable. Se abren luego las cavidades cardíacas como en el adulto.

En el examen de los *pulmones* conviene establecer si el recién naci-

do ha respirado o no, aunque la autopsia no se haga con fines médicolegales. Es sabido que el pulmón que no ha respirado es de color apizarrado, no cubre el área cardíaca, sino que está pegado a los canales vertebrales, tiene consistencia carnosa, hepática; exprimido debajo del agua, no deja salir, si está bien conservado, burbujas de aire; no flota en el agua ni crepita al corte. Viceversa, el pulmón del feto que ha respirado tiene color de rosa, está expansionado, el izquierdo cubre parte de la superficie anterior del pericardio, tiene consistencia blanda, crepita al corte y exprimido debajo del agua, deja salir burbujas de aire; echado en el agua flota.

En medicina legal es importantísimo saber si el feto ha respirado; para establecer con seguridad este dato, se han propuesto muchos métodos conocidos con el nombre de *docimacia pulmonar* (once según CEVIDALLI). No entrando en la índole de este trabajo tratar extensamente como se merece el asunto, remitimos al lector al texto de CEVIDALLI (1) para formarse una buena idea de él.

Tampoco me entretengo en señalar el aspecto especial, posición, dimensiones y proporciones de algunos órganos del feto y del recién nacido, remitiendo también para ello a los tratados de medicina legal y de anatomía normal.

En cambio, como el disector puede siempre tener necesidad de saber el estado del producto de la concepción (embrión, feto y recién nacido), me ha parecido indispensable exponer en el capítulo *Pesas y Medidas* algunos cuadros que resuman las indicaciones relativas a lo mismo (véase capítulo XII).

(1) CEVIDALLI A. Compendio de Medicina Legal, 2.ª edición. (Un. Tip. Editrice Torinese, 1912.)

CAPÍTULO VIII

RECOMPOSICIÓN DEL CADÁVER

Terminada la autopsia, es preciso recomponer el cadáver. Esto es especialmente necesario cuando la familia del difunto reclama, como ocurre muy a menudo, ver los restos antes de ser inhumados. Es preciso, por lo tanto, disimular cuanto sea posible los cortes hechos durante las operaciones cadavéricas.

Es inútil disponer los órganos en su asiento primitivo preciso. Así el encéfalo puede muy bien encontrar un lugar en la cavidad torácica, porque en general no es fácil colocarlo nuevamente en la caja craneal. Puesta la calota en su lugar primitivo, se la cubre con el cuero cabelludo y se cose éste con sutura continua de cordel fino por medio de agujas curvas apropiadas (figs. 50 y 51), procurando ocultar la sutura con los cabellos.

Si parece conveniente conservar la calota para estudios ulteriores, se llena la caja craneal con trapos o retazos de algodón, heno o paja, o con estopa envuelta en un trapo y con este medio se reconstruye una especie de bóveda sobre la que se desliza el cuero cabelludo, que luego se cose como se ha dicho antes. Si la sutura resulta muy visible, como ocurre en los individuos calvos o con cabellos cortos o afeitados, conviene cubrir la cabeza del cadáver con un gorro de dormir de los que se usan comúnmente en las salas de hospital.

En las cavidades torácica y abdominal se reponen los varios órganos. Algunas veces si se conservan muchos, se suplen con trapos o con papel, luego se coloca en su lugar el plastrón esternal y se sutura la piel con cordel. En el suelo de la pelvis, desde la parte interna, se dispone un pedazo grueso de tela de saco o de otro tejido y luego se cosen la piel y el tejido subcutáneo. Conviene colocar en su sitio los órganos del cuello de modo que la lengua esté dentro de la boca porque su ausencia se notaría demasiado; se procurará que la boca permanezca cerrada, flexionando la cabeza sobre el tórax. Cuando se sabe que la familia quiere ver el cadáver, si es posible se evitarán los cortes de la lengua. Si ocurre que sea preciso conservar el plastrón esternal o parte del mismo, se substituirá con cartón grueso que es preciso tener a mano en la sala de

autopsias. Por lo demás, acontece a menudo que la familia desea que el cadáver sea vestido por el personal del hospital y, por consiguiente, las suturas de las incisiones del tronco y de los miembros no son vistas.

Los huesos largos sacados para el examen de la medula se colocan nuevamente en su lugar. En el caso que deban conservarse el hueso entero o fragmentos del mismo, se substituye con palos de madera. Las incisiones musculares y cutáneas practicadas para la ablación de los huesos son naturalmente suturadas con cordel fino. Así también se ponen en su lugar los trozos de columna vertebral resecados para la extracción de la medula y se cose luego la piel encima.

Es rarísimo que sea necesario volver a su sitio los genitales externos. Por lo demás, éstos encuentran un lugar dentro del abdomen y se sutura exteriormente la piel. Cuando se sabe que la familia quiere o puede ver el cadáver desnudo, no se hace la ablación de los órganos genitales externos. La uretra peneal puede abrirse *in situ* por la cara posterior, que luego se sutura.

Terminada la recomposición del cadáver, se completa con la mayor atención. Si se han debido extraer los globos oculares, se llenan las órbitas con trapos y se bajan los párpados haciéndolos adherir si es necesario con colodión.

Unicamente en casos muy excepcionales habrá que aplicar un ojo artificial.

Es conveniente que los rasgos de la cara no estén alterados por las maniobras practicadas; se recomponen de modo que el rostro adquiera una expresión de calma.

TERCERA PARTE

CAPITULO IX

INVESTIGACIONES ESPECIALES

I. -- Músculos y tendones

El primer examen sumario de la musculatura se hace exteriormente palpando las masas musculares a través de los tegumentos. Luego muchos músculos son puestos al descubierto durante la autopsia de las cavidades naturales del cuerpo, que se examinan durante estos actos operatorios.

En casos especiales es preciso poner al descubierto otros músculos, y entonces se opera como en una preparación anatómica de la región para estudiar las inserciones de las masas musculares. De este modo se examinan también los tendones.

Conviene siempre examinar los músculos de ambos lados del cuerpo para su relativa confrontación, sin olvidar que las diferencias de desarrollo pueden ser debidas al mayor empleo de uno de los mismos lados (dexterismo y zurdería).

Durante la disección de los músculos y de los tendones, se aíslan y se observan también los vasos y los nervios de la región.

II. — Articulaciones y bolsas serosas

Antes de proceder al examen interno de una articulación, se debe comprobar si ésta realiza normalmente su oficio, doblando los huesos que la forman. Si esta maniobra ofrece una resistencia que se sospecha es extraña a la de la rigidez muscular, no se debe forzar la articulación.

Para examinar las articulaciones, por su parte interior se incinden los tejidos blandos casi como si se tratara de practicar una desarticulación quirúrgica y entre tanto se observan los tejidos periarticulares, practicando sobre ellos, siempre que sea necesario, cortes suplementarios.

Examinados luego los ligamentos externos de la articulación, se abre ésta; si hay líquido en su cavidad, conviene recogerlo en una copa para su examen ulterior; y para esto, sospechada su presencia antes de abrir la articulación, se practica un ojal en los tejidos periarticulares y se aspira una parte del líquido con una gruesa pipeta. Si hay que examinarlo desde

el punto de vista bacteriológico, se esterilizan los tejidos blandos aplicando sobre ellos de plano la hoja enrojecida de un cuchillo o de otro instrumento análogo; luego, con unas pequeñas tijeras esterilizadas, se practica una pequeña abertura por la que se introduce el extremo de una pipeta también esterilizada. El líquido, en este caso, se recoge en un frasco esterilizado.

Para examinar las *bolsas serosas*, recordando la anatomía, es necesario proceder directamente a una preparación anatómica, como se hace en los ejercicios de anatomía topográfica.

Si hay anquilosis ósea, conviene resecar las dos cabezas a cierta distancia de la interlínea articular y con una sierra cortar la pieza separada a lo largo de una línea perpendicular a la misma interlínea.

III. — Vasos

Algunos vasos, comenzando por los gruesos troncos que constituyen el pedúnculo cardíaco, se examinan durante la autopsia común. Se ha dicho en otra parte que antes de extraer ningún órgano se debe examinar con todo cuidado su hilio. Hay casos especiales en los que es preciso examinar y, por consiguiente, aislar vasos que de ordinario no se observan con atención especial en las autopsias comunes. Por ejemplo, la cava inferior que se abre estando en su lugar después de la extracción del bloque formado por el estómago, duodeno, hígado y páncreas; los vasos del cuello, venas y arterias, que a veces conviene abrir *in situ*, desarticulando previamente o resecando hacia el extremo externo, la clavícula; la porta que también a menudo conviene examinar en su lugar después de haber preparado los troncos de origen (esplénica, mesentéricas mayor y menor). Si se sospecha trombosis de la arteria pulmonar, conviene extraer corazón y pulmones en conjunto y abrir posteriormente el vaso casi inmediatamente próximo al corazón, procediendo luego a abrir sus ramas intrapulmonares.

En todos estos casos los conductos vasculares se abren por regla general longitudinalmente. Algunas veces es preferible cortarlos transversalmente. Por ejemplo, cuando, tratándose de vasos trombosados, se quiera proceder a su examen histológico, o bien cuando fenómenos inflamatorios o tumores de las paredes exijan un estudio completo de éstos y de la luz vascular.

Tratándose de roturas vasculares (traumática o espontáneas) y que riendo buscar el punto exacto que puede no aparecer inmediatamente, después de una investigación no muy detallada, como ocurre a menudo en las arterias gástricas que, ulceradas, dieron lugar a hemorragias, no con-

viene insistir en la disección en el foco de alteración, sino que es mejor preparar el tronco arterial a distancia e, introducida en él y bien ligada una cánula, inyectar con una jeringa adecuada agua o mejor leche, que saliendo por la solución de continuidad vascular, demostrará con su color el asiento preciso.

IV. — Vasos y ganglios linfáticos
Conducto torácico y gran vena linfática

Al tratar del examen exterior del cadáver se ha dicho cómo debían examinarse los ganglios linfáticos superficiales, es decir, que si se debían explorar del mismo modo que hacen los médicos cuando examinan un enfermo.

Es preciso no olvidar esta investigación sistemática, pues tiene gran importancia para el diagnóstico anatomopatológico.

Si con el tacto o con la simple inspección se advierte un estado anormal de los ganglios linfáticos, es preciso seccionarlos. Tratándose de ganglios superficiales, esta operación se hace después de abierto el cadáver desprendiendo los tejidos hasta llegar a ellos; siempre que sea posible conviene evitar el corte directo de la piel suprayacente. Si los tegumentos exteriores se han adherido a los ganglios superficiales, como en los casos de periadenitis (y esto se advierte cuando los tejidos superficiales no resbalan sobre el ganglio), conviene incindir simultáneamente en todo su grosor estos últimos y el ganglio (o los ganglios) para examinar la superficie de sección. Si no hay adherencias, los ganglios linfáticos se estudian, como se ha dicho, atacándolos a través de las incisiones practicadas para abrir el cuerpo, ampliándolas en caso necesario.

Así se disecan los tejidos del cuello y de la parte superior del tronco para llegar a los varios ganglios de las regiones cervical y auxiliar; se disecan los tejidos abdominales hasta llegar al arco crural y la región del triángulo de Scarpa, donde hay los ganglios de la raíz del muslo, etc.

Para examinar los ganglios de otras regiones distantes de los cortes principales practicados para la abertura del cuerpo, será preciso naturalmente hacer incisiones con tal objeto, por ejemplo, cuando se quieran ver los ganglios del hueco poplíteo, el ganglio epitroclear, etc.

Sea lo que fuere, los ganglios linfáticos, aislados parcial o totalmente, según los casos, de los tejidos próximos, se inciden en todo su grosor con un cuchillete afilado o con una navaja plana y se estudian sus secciones. Es necesario a menudo, y siempre recomendable, examinar los cortes con una lente de aumento.

Respecto al estudio de los ganglios profundos, el disector debe tener

presente su distribución regional. Se ha hablado ya de los ganglios del hilio pulmonar; sin embargo, conviene recordar de nuevo que es muy conveniente el estudio de los ganglios linfáticos antes de cortar el órgano al cual están adheridos; si no se ven inmediatamente, precisa buscarlos con el tacto en su lugar habitual.

Es difícil, de ordinario, ver los vasos linfáticos, excepto si están dilatados, o varicosos, o infiltrados de células tumorales en el caso de lesiones que erróneamente se denominan linfangitis cancerosas, o cuando son invadidos por procesos gránulomatosos difusos.

Puede ser importante la investigación del *conducto torácico* que, durante la autopsia, escapa generalmente de la observación.

Extrayendo los órganos de la boca, del cuello, del mediastino posterior, la aorta y la cava hasta la bifurcación de las ilíacas, como se ha expuesto, lo que se efectúa a ras de la columna vertebral, se ha extraído todo el conducto torácico. Es conveniente en este caso extraer también con el bloque de los órganos los pilares del diafragma, entre los cuales se encuentra la cisterna del quilo. El conducto torácico se busca inmediatamente después de la ablación de tales órganos que deben disponerse con su cara anterior encima del paño.

Algunas veces el conducto que se halla normalmente en la proximidad de la cara anterior de la columna vertebral, de la que está separado por un poco de tejido céluloadiposo, en algunos trayectos de su curso aparece inmediatamente en la superficie, delgado, aplanado, flexuoso, blanco rosado, terminando en la parte inferior con uno o más engrosamientos ampollares que forman la denominada *cisterna de Pequet*, la cual, como se sabe, recoge los linfáticos de la pelvis y del abdomen y está colocada entre los dos pilares del diafragma, correspondiendo a la segunda o tercera vértebras lumbares.

Así pues, si el conducto torácico aparece en algunas de sus partes a la vista, se coge con unas pequeñas pinzas, se le hace una ojal con unas tijeritas y se le abre hacia abajo hasta el fondo de la cisterna y hacia arriba hasta su desembocadura en la vena subclavia izquierda que se ha extraído con el bloque de las vísceras para examinar.

Si el conducto torácico no es visible en ninguna parte inmediatamente después de extraídos los órganos, es preciso buscarlo con cuidado, dislacerando de arriba abajo (no transversalmente) el tejido céluloadiposo que lo rodea y oculta.

Se facilita la investigación recordando, además de lo que se ha dicho a propósito de la situación de la cisterna de Pequet, que el conducto discurre a menudo, por no decir casi siempre, próximo a la vena ácigos mayor o ácigos derecha que frecuentemente lo cubre y lo cruza pasándole por

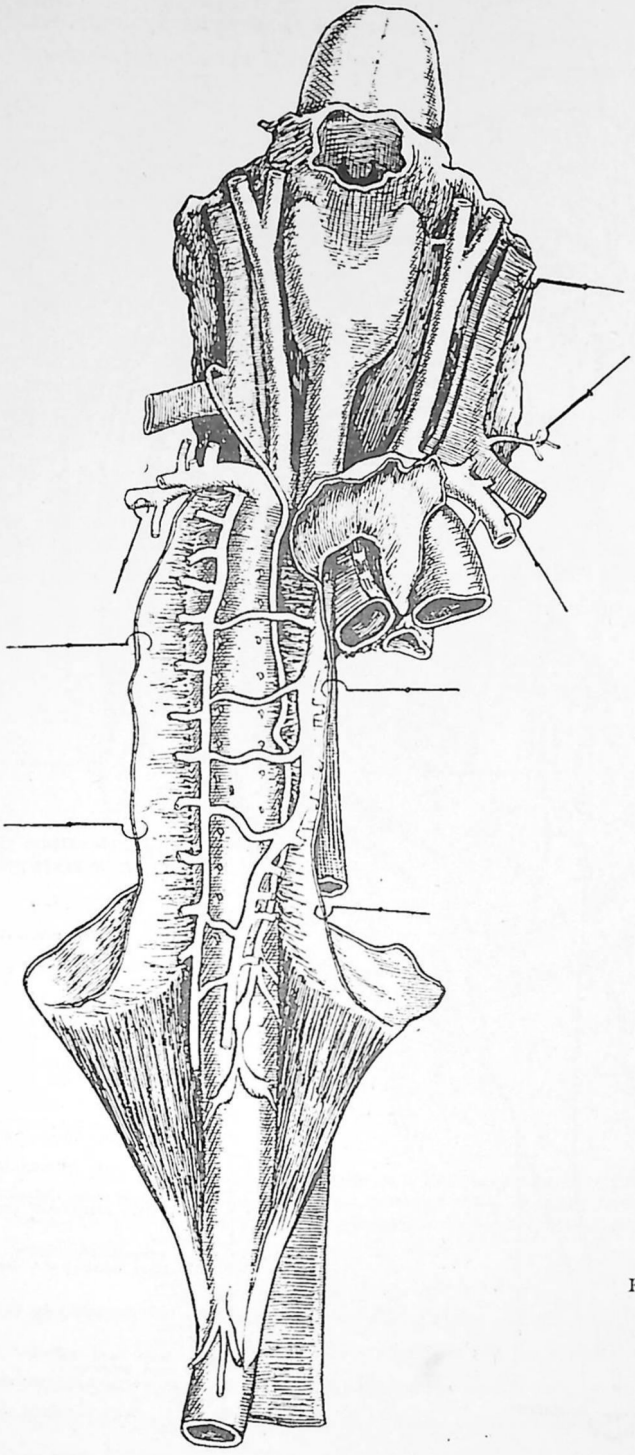

FIG. 281. — Demostración del conducto torácico y de la gran vena linfática con los órganos próximos. La gran vena linfática se ha enganchado y estirado hacia arriba y afuera.

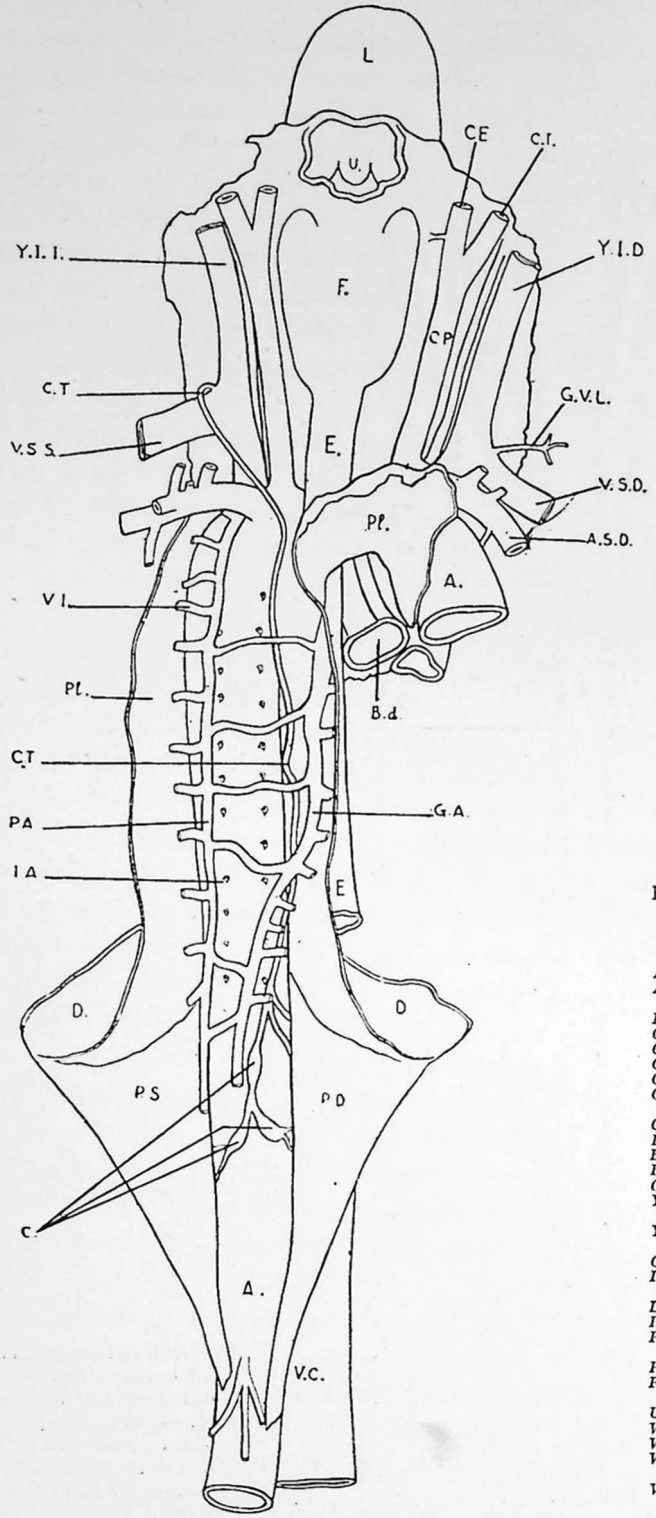

FIG. 282. — Indicaciones de las partes de la figura precedente.

A., aorta.
A. S. D., arteria subclavia derecha.
B. d., bronquio derecho.
C., cisterna de Pequet.
C. E., carótida externa.
C. I., carótida interna.
C. P., carótida primitiva.
C'. T'., cayado del conducto torácico.
C. T., conducto torácico.
D., diafragma.
E., esófago.
F., faringe.
G. A., vena ácigos mayor.
Y. I. D., yugular interna derecha.
Y. I. I., yugular interna izquierda.
G. V. L., gran vena linfática.
I. A., arteria intercostal aórtica.
L., lengua.
P. A., vena ácigos menor.
P. D., pilar derecho del diafragma.
Pl., pleura.
P. S., pilar izquierdo del diafragma.
U., úvula.
V. C., vena cava inferior.
V. I., vena intercostal.
V. S. D., vena subclavia derecha.
V. S. S., vena subclavia izquierda.

detrás algo por encima de la cisterna. El conducto se dirige luego hacia el borde externo de la aorta muy próximo al esófago, penetra en el canal

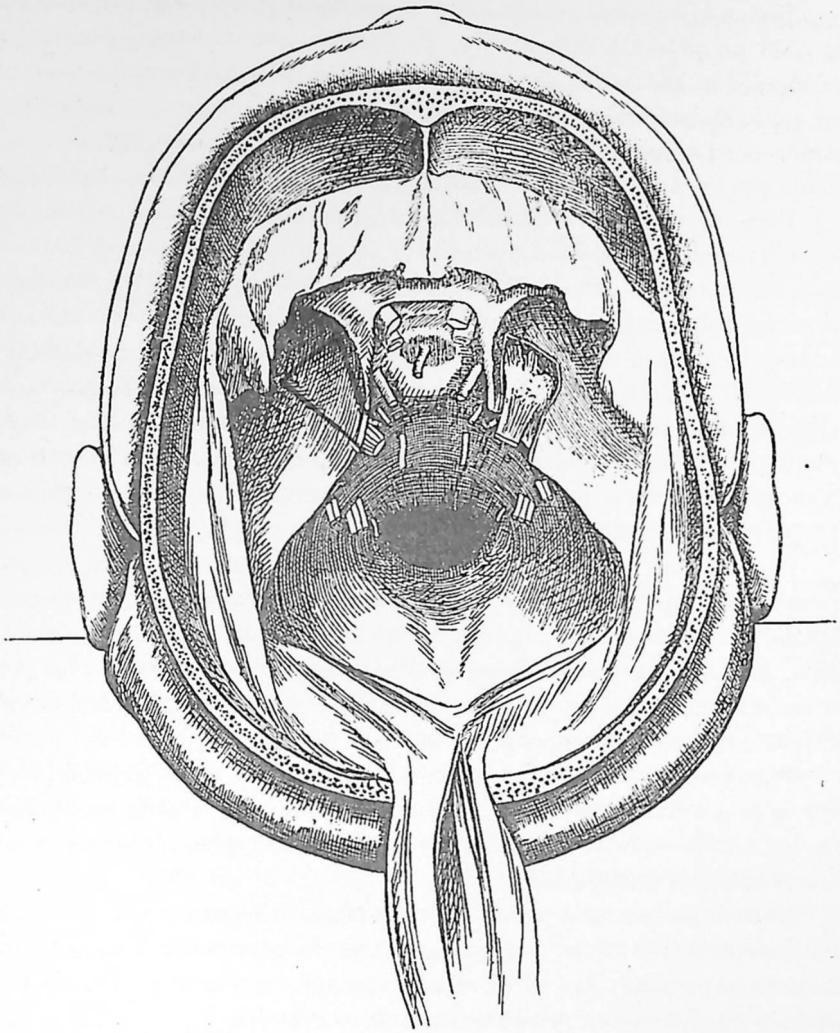

FIG. 283.— Demostración del ganglio de Gasser. A la derecha se ha puesto al descubierto, separando la pared superior de la cavidad de Meckel, mientras que a la izquierda las líneas rojas indican los cortes de la duramadre para evidenciar el ganglio. La dura de la base está parcialmente desprendida del hueso.

formado entre este tubo y el cayado aórtico, cruza oblicuamente de abajo arriba y de derecha a izquierda el origen de la subclavia izquierda y va a desembocar en el punto de confluencia entre ésta y la yugular interna, formando un pequeño cayado a veces ligeramente dilatado (fig. 281).

Nótese además que el conducto desde la salida de la cisterna o desde la dilatación ampollar superior hasta su cayado tiene un calibre uniforme y que es muy resistente a las tracciones.

Teniendo en cuenta estos datos topográficos y morfológicos, su investigación no presenta dificultades. Es preciso, sin embargo, pensar que quizá existan anomalías de asiento y también de constitución, pudiendo, por ejemplo, ser dobles en cualquiera de sus partes, y que puede estar separado por producciones patológicas surgidas en su proximidad, especialmente por los aneurismas de la aorta y por ganglios linfáticos engrosados.

Para encontrarlo con facilidad, lo mejor es proceder del modo siguiente: reconocidas la carótida primitiva y la arteria subclavia izquierda, se buscan por delante de estos vasos la yugular interna y la vena subclavia. Se aíslan con cuidado estos dos últimos vasos y en su punto de unión se busca y se aísla el cayado del conducto torácico. Una vez encontrado y aislado, es fácil seguir todo su curso hasta la cisterna, disociándolo del tejido céluloadiposo que le envuelve por medio de un instrumento obtuso (punta de una sonda, punta redonda de las tijeras, etc.). El tejido perivascular debe disociarse paralelamente a la dirección del conducto para no correr el riesgo de cortarlo.

Cuando se quiere encontrar y aislar la *gran vena linfática*, conviene recordar que este vaso corresponde exactamente a la parte terminal superior del conducto torácico del que tiene los mismos caracteres morfológicos. Análogamente al conducto linfático principal, la gran vena linfática se vacia de ordinario en el punto de unión de la yugular interna y vena subclavia derecha. Su longitud es de 1 a 2 cm. (fig. 281).

Para encontrarla, se obra análogamente a lo que se ha dicho a propósito de la porción terminal del conducto torácico. Se le aísla juntamente con los múltiples troncos linfáticos que la forman (subclaviculares, yugulares, broncomediastínicos).

Nótese que no raras veces estos últimos, en lugar de reunirse en un solo conducto y formar, por consiguiente, la gran vena linfática, desembocan separadamente en la vena subclavia derecha o en la yugular o también en el tronco venoso braquiocefálico derecho.

V. — Sistema nervioso periférico

Lo que se ha dicho para los músculos puede repetirse para los nervios. Para examinarlos es preciso a menudo hacer preparaciones expresas de la parte. Si se trata de los nervios del cuello, del tronco o del abdomen, a menudo conviene buscarlos y estudiarlos antes de comenzar la autopsia normal.

Si durante la preparación de los músculos de una parte se examinan necesariamente los nervios, no ocurre precisamente el hecho recíproco al investigar estos últimos, porque conociendo su curso normal, grupos enteros de músculos pueden permanecer intactos, no siendo necesario aislarlos unos de otros.

Al tomar fragmentos de cordón nervioso, conviene no comprimir con las pinzas las partes que se examinarán luego al microscopio; en este caso, inmediatamente después de separados del cuerpo, se sumergen los nervios en el líquido fijador.

Ganglio de Gasser

El ganglio semilunar del V par o ganglio de Gasser se pone al descubierto siempre que se arranca la duramadre de la base, lo que se hace cuando se sospechan lesiones de los huesos. Pero no es infrecuente que, durante esta brutal maniobra, parte del ganglio es también arrancado, de modo que si se quiere examinar con cuidado es preferible ponerlo al descubierto abriendo la cavidad de Meckel dentro de la que está alojado. Como es sabido, la cavidad de Meckel es un desdoblamiento de la duramadre en el que se encuentran situados el ganglio y la porción inicial de sus tres ramos eferentes, oftálmico, maxilar superior y maxilar inferior.

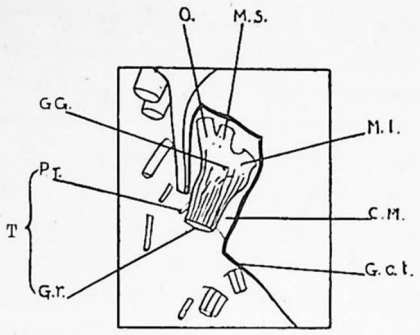

FIG. 284.—Indicaciones de las partes de la figura precedente que interesan el ganglio de Gasser

C. M., cavidad de Meckel. — *G. c. t.*, circunferencia mayor de la tienda del cerebelo. — *G. G.*, ganglio de Gasser. — *G. r.*, gran raíz del trigémino. — *M. I.*, nervio maxilar inferior. — *M. S.*, nervio maxilar superior. — *O.*, nervio oftálmico. — *P. r.*, pequeña raíz del trigémino. — *T.*, nervio trigémino.

Para tal objeto, reconocido el muñón del V par (trigémino) que ha quedado después de la ablación del encéfalo, lo que es facilísimo porque se trata del nervio más grueso de los cerebrales, se levanta con una pinza el trazo de la circunferencia mayor de la tienda del cerebelo que pasa por encima del nervio y se incinde esta última con unas pequeñas tijeras junto al borde anterior del ganglio, continuando el corte hasta el fondo de la cavidad, dirigiéndose oblicuamente hacia abajo y adentro. Luego se corta la circunferencia mayor de la tienda junto al otro borde del ganglio y se incinde la membrana también hasta el fondo de saco de la cavidad, dirigiéndose hacia abajo y afuera. Se corta el colgajo de duramadre así obtenido al nivel del fondo de saco (fig. 283) y se resecan los tres ramos eferentes con un cuchillo pequeño y afilado, junto a su entrada en el hueso, es decir, el oftálmico, en la cisura esfenoidal de la órbita; el maxilar superior, en el

agujero redondo mayor; el inferior, en el agujero oval. Se coge luego delicadamente el ganglio con unas pinzas anatómicas y se le extrae de su cavidad.

VI. — Sistema gran simpático

Cada vez con mayor frecuencia se deja sentir la necesidad de investigar durante la autopsia y estudiar al microscopio el gran simpático, porque cada vez se da más importancia a este sistema en la aparición y el curso de ciertas formas morbosas, especialmente en los denominados «síndromes simpáticos».

Para encontrar el simpático de las diversas regiones (cervical, torácico, abdominal, lumbar y sacro) conviene comenzar investigando los ganglios y luego, partiendo de éstos, aislar y estudiar los filamentos nerviosos.

Es necesario, naturalmente, conocer bien la situación y las relaciones de los ganglios simpáticos para encontrarlos con facilidad.

Simpático cervical. — Tres son de ordinario sus ganglios; el segundo o mediano no es raro que falte. El *ganglio cervical superior*, que es el más grueso de los tres, fusiforme, alargado, aplanado, grisáceo, está dispuesto con su eje mayor de arriba abajo; tiene una longitud de 2 a 4 centímetros; se halla entre la carótida interna y el músculo recto mayor anterior de la cabeza. Por su lado externo pasan oblicuamente el glosofaríngeo, el vago y el hipogloso mayor (TESTUT). Para encontrar el ganglio se busca la carótida interna y se la sigue de abajo arriba; al llegar a la segunda y tercera vértebras cervicales, se reconoce el recto anterior de la cabeza, y entre éste y aquéllas, guiándose posiblemente con el reconocimiento de los citados nervios, se busca en el tejido conjuntivo el ganglio cervical superior.

Ganglio cervical mediano o tiroideo de Haller. — Se ha dicho que no es raro que falte. Para encontrarlo se busca la arteria tiroidea inferior, que, como es sabido, nace de la subclavia. Al lado de este último vaso, a la altura de la quinta o sexta vértebras cervicales, se encuentra el ganglio que es bastante más pequeño que el precedente (2 ó 3 milímetros de longitud por 3 ó 4 de anchura). La sexta vértebra cervical es fácil de encontrar, porque basta reconocer con el dedo el tubérculo carotídeo o de Chassaignac que le pertenece.

Ganglio cervical inferior. — Conviene buscarlo después de extraídos los pulmones, porque se encuentra delante de la articulación entre la primera costilla y la primera vértebra dorsal, en el ángulo que la arteria vertebral forma al nacer de la subclavia.

Basta, por consiguiente, buscar el origen de la arteria vertebral para encontrar el ganglio, el cual, sin embargo, está a veces fundido con el primer ganglio torácico que está debajo y en parte detrás de la subclavia. El ganglio simpático cervical inferior no tiene una forma constante y su volumen es mayor que el mediano (7 milímetros de longitud por 3,5-4,5 de anchura).

Plexo cardíaco. — Este plexo, según TESTUT, se encuentra dentro de un espacio cuadrilátero, limitado por arriba por la porción horizontal del cayado aórtico y abajo por el ramo derecho de la arteria pulmonar, a la derecha por la porción ascendente del cayado aórtico y a la izquierda por el cordón fibroso que existe entre la aorta y la arteria pulmonar, y que representa el residuo del conducto arterioso de Botal (véase autopsia del feto y del recién nacido).

El plexo cardíaco está constituído por seis ramas simpáticas, a las cuales se mezclan seis nervios cardíacos del neumogástrico. En el centro del espacio cuadrilátero supradicho se encuentra constantemente el *ganglio del plexo cardíaco* o *ganglio de Wrisberg*, el cual es naturalmente pequeño (5 ó 6 milímetros de longitud por 2 ó 3 de anchura). Teniendo presente el cuadro limitado del espacio, no es difícil encontrar el ganglio y luego seguir los filetes nerviosos que van hacia él.

Para esta investigación conviene, después de extraído el plastrón esternal, quitar o alejar mucho los pulmones.

Simpático torácico propiamente dicho o cadena simpática del tórax.— A los dos lados de la columna vertebral, desde la primera a la segunda vértebra, desciende la cadena simpática formada por doce ganglios simpáticos que, en general, están situados en las articulaciones de las doce costillas con las vértebras correspondientes, pero raramente arriba o abajo. Los ganglios, pequeños, ovoideos, grisáceos. están reunidos entre ellos por un cordón simpático. Como la cadena simpática se encuentra detrás de la pleura, se la busca después de vaciada la cavidad.

Se incinde la pleura de la cara posterior del tórax a lo largo de una línea paralela a la columna vertebral, a 5-6 centímetros de distancia de ésta; se coge con una pinza y se la diseca con cuidado.

Delante de las articulaciones costovertebrales se buscan los ganglios simpáticos que se aislan con todas las precauciones, aislando luego también los cordones nerviosos que los unen unos con otros.

Nervios esplácnicos. — Los nervios esplácnicos del simpático son dos y se distinguen en mayor y menor.

El nervio esplácnico mayor se origina de cuatro o cinco raíces de los ganglios simpáticos torácicos medianos, se dirige abajo y atrás, pasando al abdomen a través del diafragma, junto a la segunda vértebra dorsal; el

nervio esplácnico mayor tiene un pequeño ganglio llamado ganglio de Lobstein.

El esplácnico menor se origina de raíces procedentes de los últimos dos o tres ganglios simpáticos torácicos. Está situado algo exteriormente

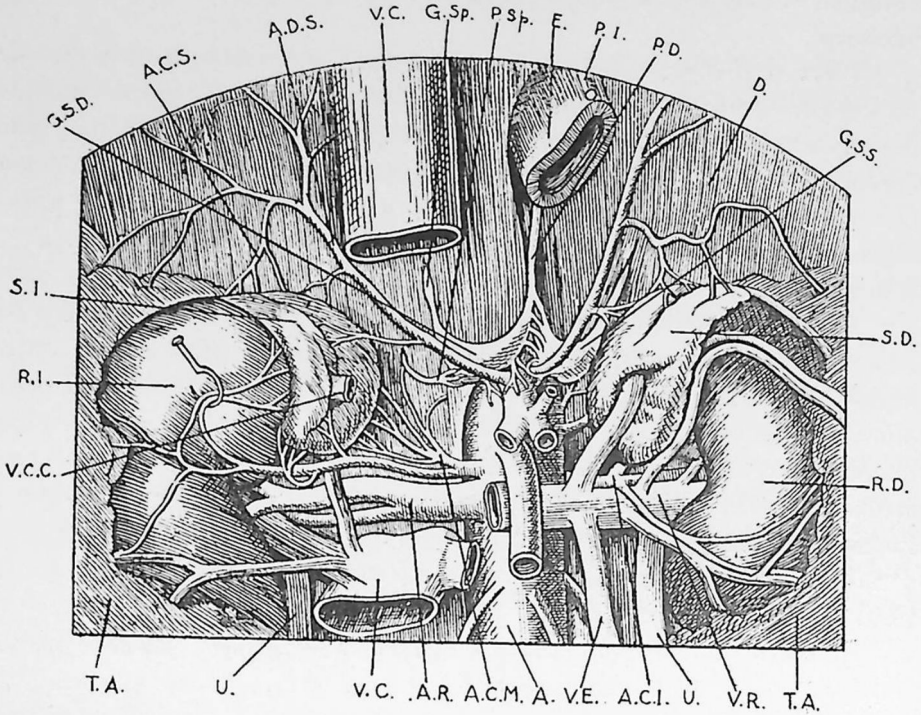

FIG. 285.— Ganglios semilunares y regiones adyacentes

A., aorta abdominal. — *A. C. I.*, arteria capsular inferior. — *A. C. M.*, arteria capsular media. — *A. C. S.*, arteria capsular superior. — *A. D. S.*, arteria diafragmática superior. — *A. R.*, arteria renal. — *D.*, diafragma. — *E.*, esófago. — *G. S. D.*, ganglio semilunar derecho. — *G. Sp.*, esplácnico mayor. — *G. S. S.*, ganglio semilunar superior. — *P. D.*, neumogástrico derecho. — *P. I.*, neucogástrico izquierdo. — *P. Sp.*, esplácnico menor. — *R. D.*, riñón derecho. — *R. I.*, riñón izquierdo. — *S D.*, suprarrenal derecha. — *S. I.*, suprarrenal izquierda. — *T. A.*, tejido adiposo perirrenal. — *U.*, uréter. — *V. C.*, vena cava inferior. — *V. C. C.*, vena central de la cápsula. — *V. R.*, vena renal. — *V. E.*, vena espermática.

al esplácnico mayor y es paralelo a éste. Penetra en el abdomen a través del diafragma y se divide luego en tres ramos, de los cuales uno va al ganglio semilunar o al esplácnico mayor, el segundo al plexo solar y el tercero al plexo renal (TESTUT).

La investigación de los nervios esplácnicos es muy delicada. Es preciso disecar con cuidado la pleura, como se ha dicho antes; reconocer los ganglios, de los que se originan los dos esplácnicos, seguir sus raíces, luego reconocer los dos troncos nerviosos simpáticos y seguirlos, finalmente, a través del diafragma hasta su porción subdiafragmática.

Para ello conviene extraer los pulmones y el corazón, dejando en su lugar la cava, la aorta y el esófago.

Simpático abdominal. Plexo solar. Ganglios semilunares. — Los ganglios semilunares son dos: derecho e izquierdo. Se encuentran en la superficie anterior de los pilares del diafragma, encima del páncreas, por dentro de las suprarrenales (fig. 285). Por consiguiente, para encontrarlos conviene extraer los intestinos y el hígado, levantar o extraer el estómago, bajar el páncreas y buscarlos por encima y lateralmente al tronco celíaco. No es difícil reconocerlos en medio del tejido conjuntivo, tanto más cuanto que son relativamente voluminosos (10-15 milímetros) y tienen forma de habichuelas con el hilio dirigido hacia arriba.

En el extremo externo de cada uno de los ganglios acaba, como se ha dicho, el nervio esplácnico mayor, por dentro del neumogástrico correspondiente. El conjunto del asa de concavidad superior así formada es conocido con el nombre de *asa memorable de Wrisberg*.

Partiendo del ganglio se aíslan los filetes eferentes, siguiendo los cuales se pueden encontrar pequeños ganglios, como, por ejemplo, alrededor de la arteria renal o de la mesentérica superior.

Cadena simpática lumbar. — Sigue la torácica. Comienza en el punto en que ésta pasa a través del diafragma y llega a la articulación entre la quinta vértebra lumbar y el sacro. Análogamente a la torácica, tiene de tres a cinco ganglios que están junto a las vértebras. Deben buscarse antes de la extracción de los órganos de la pelvis, dislocando con cuidado estos últimos y disecando oportunamente el peritoneo.

Cadena simpática sacrococcígea. — Continúa directamennte a la precedente.

Posee cuatro o cinco ganglios y se encuentra en la cara anterior del sacro a los lados del recto. Se busca como la cadena lumbar; es necesario, sin embargo, extraer los órganos de la pelvis dejando *in situ* el peritoneo de la parte posterior, porque la cadena se encuentra en el tejido conjuntivo detrás de aquella membrana. Partiendo de los ganglios se pueden aislar los filetes del plexo hipogástrico, lo que, sin embargo, es bastante difícil.

(Se omite la investigación de los *plexos especiales*, como el *prostático*, el *vésicoseminal*, el *vaginal*, etc., cuyo examen es absolutamente excepcional.)

VII. — Sistema músculonervioso de conducción atrioventricular del corazón o fascículo de Paladino-His

La musculatura de las aurículas del corazón está separada, como se sabe, de la de los ventrículos por medio de un anillo fibroso; pero existe una vía de conducción de los estímulos contráctiles que se propagan de las

primeras a los segundos: está representada por el denominado fascículo de Paladino-His (*junior*), el cual une las fibras de las aurículas a las de los ventrículos.

Este fascículo se denomina también *sistema muscular de conducción auriculoventricular*, pero sería mejor denominarlo *músculonervioso*, porque junto con los ribetes nerviosos medulares y células ganglionares se encuentran fibras musculares, las cuales son bastante parecidas a las embrionarias (fibras de Purkinje, abundantísimas en glucógeno); tal vez estas últimas no tienen función alguna y la conducción de los estímulos dependería completamente de los elementos nerviosos.

El fascículo de Paladino-His, visible, por lo menos en parte, en algunos animales (ternero, carnero) y bien disociable por la disección macroscópica, no es así en el hombre. Cuando se desea estudiarlo en la especie humana, es preciso recurrir a las secciones histológicas seriadas.

Por lo tanto, debemos recordar que el fascículo nace en la porción pósteroinferior del tabique interauricular, en la proximidad de la vena coronaria y más cerca de la aurícula derecha que de la izquierda; de aquí se dirige oblicuamente de atrás adelante y de derecha a izquierda, por debajo de la fosa oval.

Poco después de su origen se engruesa a modo de nódolo, nódolo atrioventricular o de Tawara; luego se adelgaza, se introduce en el espesor del tabique fibroso que separa la aurícula del ventrículo, sigue por el borde superior del tabique interventricular, pasa a la cara izquierda de éste y se divide en dos ramas, derecha e izquierda. La izquierda, ancha y aplanada, continúa su camino debajo del endocardio de la cara izquierda del tabique y luego, a su vez, se divide en dos fascículos secundarios, anterior y posterior, que acaban por desfibrilarse en delgadísimos fascículos que se pierden en la musculatura del tabique, en los músculos papilares próximos, en la carne de la punta del corazón y también en la superficie de las paredes de los ventrículos que está delante del tabique (Kulbs). La rama derecha del fascículo de Paladino- His es delgada y cilindroidea, no camina por debajo del endocardio de la cara derecha del tabique, sino en el espesor del mismo, y acaba por desfibrilarse como el del otro lado (Kulbs).

Para mayor claridad, véase la figura esquemática 286.

Para estudiar, por lo tanto, en secciones seriadas el sistema de conducción músculonerviosa atrioventricular del corazón, es necesario tomar de éste un pedazo que lo contenga todo o casi todo, para luego dividirlo en tantos fragmentos secundarios para fijar, incluir y cortar en serie después de exacta orientación.

De este modo se podrá estudiar todo el fascículo con sus ramificacio-

nes y tal vez reconstruirlo con uno de los sistemas que son apropiados para la reproducción plástica en grande de órganos estudiados al microscopio.

Para tomar la porción en la que está comprendido el fascículo de Paladino-His, conviene fijar el corazón en conjunto, sumergiéndolo, des-

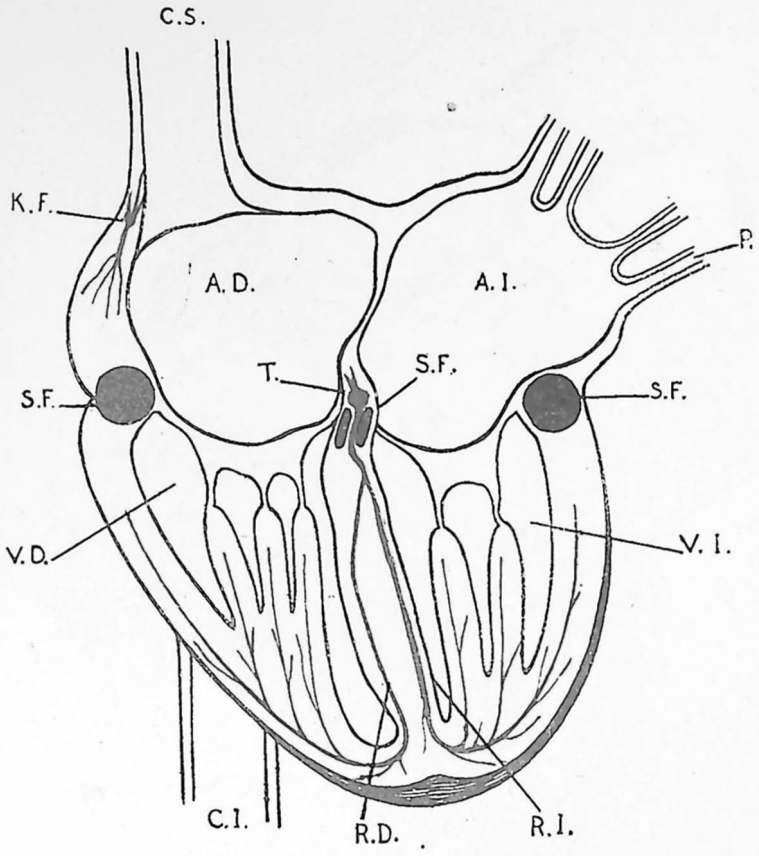

FIG. 286.— Esquema del corazón. Demostración (en rojo) del fascículo de Paladino-His con la distribución de sus ramas, y del nodo de Keith y Flack.

C. I., vena cava inferior. — *C. S.*, vena cava superior. — *K. F.*, nodo de Keith y Flack. — *A. D.*, aurícula derecha. — *A. I.*, aurícula izquierda. — *P.*, vena pulmonar. — *R. D.*, rama derecha del fascículo de His. — *R. I.*, rama izquierda del fascículo de His. — *S. F.*, tabique fibroso que divide la musculatura de las aurículas de la de los ventrículos. — *T.*, nodo de Tawara. — *V. D.*, ventrículo derecho. — *V. S.*, ventrículo izquierdo.

pués de los cortes macroscópicos ordinarios, en formalina al 10 por 100. Pero este fijador no sirve para evidenciar ninguna particularidad de estructura, para lo que es preciso un fijador especial; pero en este último caso se deben inmergir piezas muy pequeñas, lo que es un grave obstáculo para la orientación sucesiva de las porciones que deben seccionarse

al micrótomo. Sin embargo, el histólogo experto sabrá salvar las dificultades.

La porción que comprende todo, casi todo el fascículo, está constituída por las partes siguientes: porción pósteroinferior del tabique interauricular; tabique interventricular; pilares de la mitral y de la tricús-

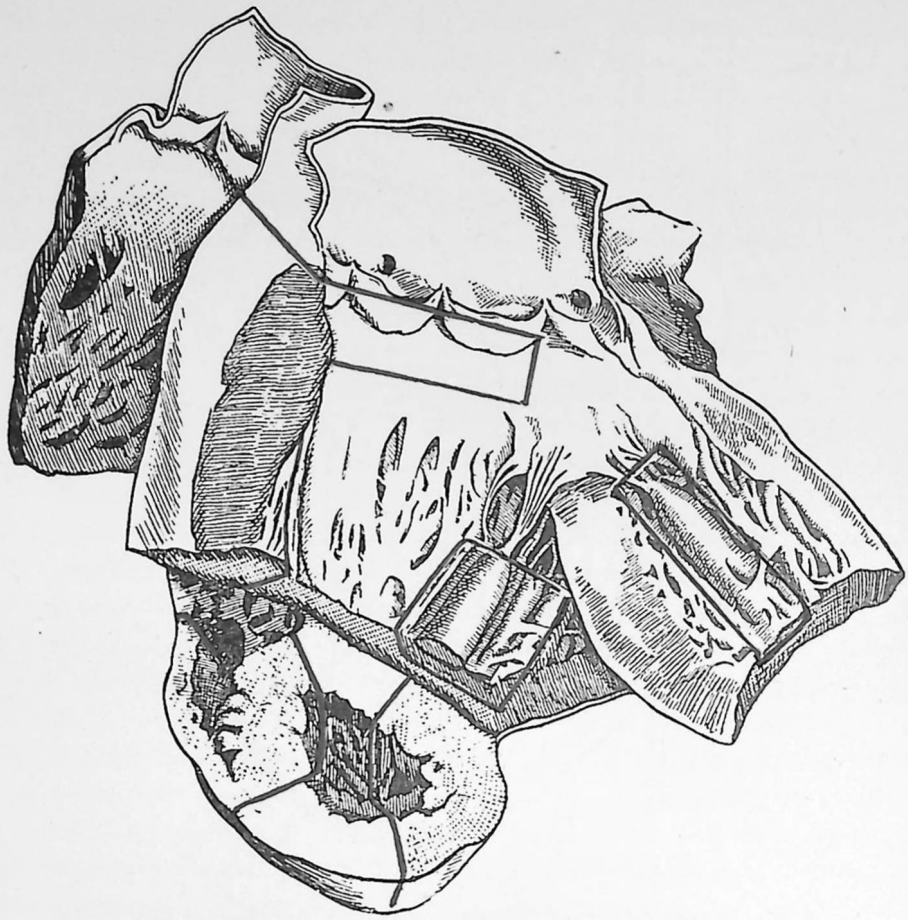

FIG. 287.—Corazón humano de adulto seccionado según el método expuesto en otro capítulo. Ventrículo izquierdo. Las partes que se deben quitar para investigar el fascículo de His están limitadas por líneas rojas. En la punta del corazón estas partes, para mayor claridad, han sido rayadas.

pide; punta del corazón; porción inferior de las caras de los ventrículos opuestas al tabique.

Conviene separar del corazón el bloque de carne que comprende todas estas porciones y luego, como se ha dicho, cortarlas una por una. Los cortes que se han hecho para abrir el corazón según la técnica indicada no dificultan los precisos para la obtención de la parte por la que discurre el

sistema de conducción atrioventricular (véanse para mayor claridad las figuras 287, 288 y 289).

Nodo seno atrial de Keith y Flack

El estudio del fascículo de Paladino-His sería incompleto si no se examinara también el nodo auricular de Keith y Flack, en el cual parece

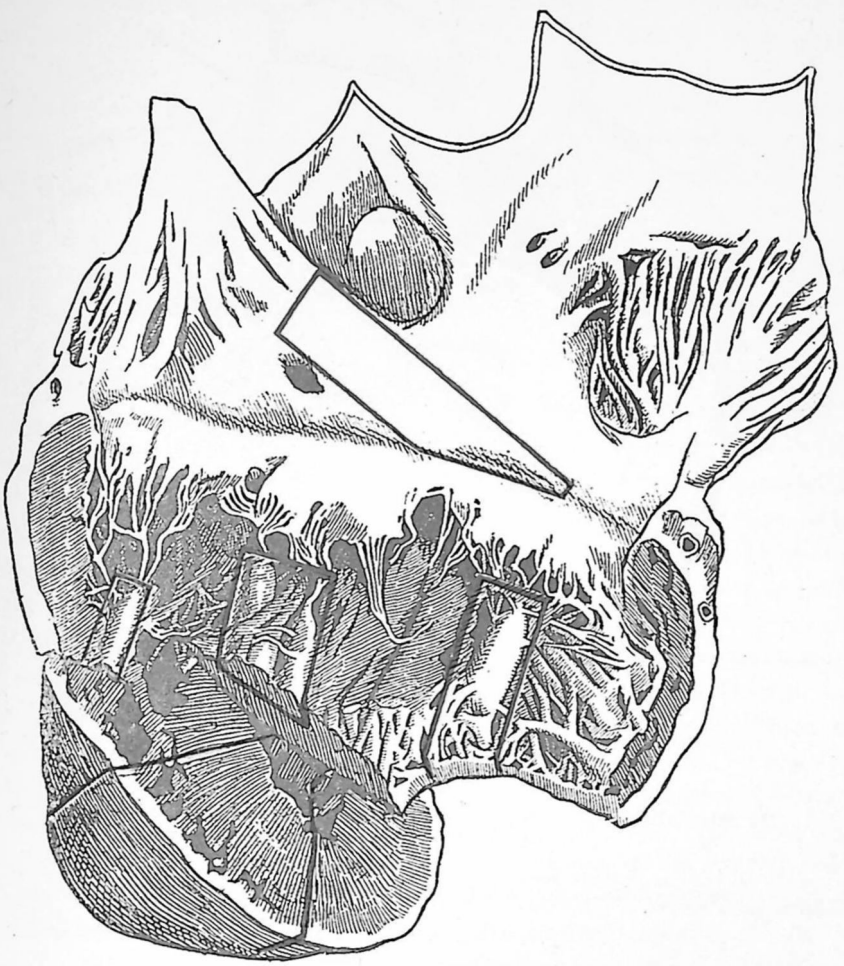

FIG. 288.—El mismo corazón de la figura precedente. Aurícula y ventrículos derechos. Las partes que se deben quitar para buscar el fasciculo de His están limitadas por líneas rojas. En la punta del corazón estas partes se han hecho adrede más obscuras.

formarse el impulso motor que después se transmitiría a las fibras de las aurículas, de las que pasaría luego al nodo de Tawara y a los ventrículos.

Se trata de una formación muscular aislada dentro de un revestimiento conjuntivo que se encuentra entre la aurícula derecha y la vena cava superior, cerca del borde anterior del denominado *surco en embudo de la cava*. El nodo se divide en dos partes: una gruesa, llamada cabeza, situa-

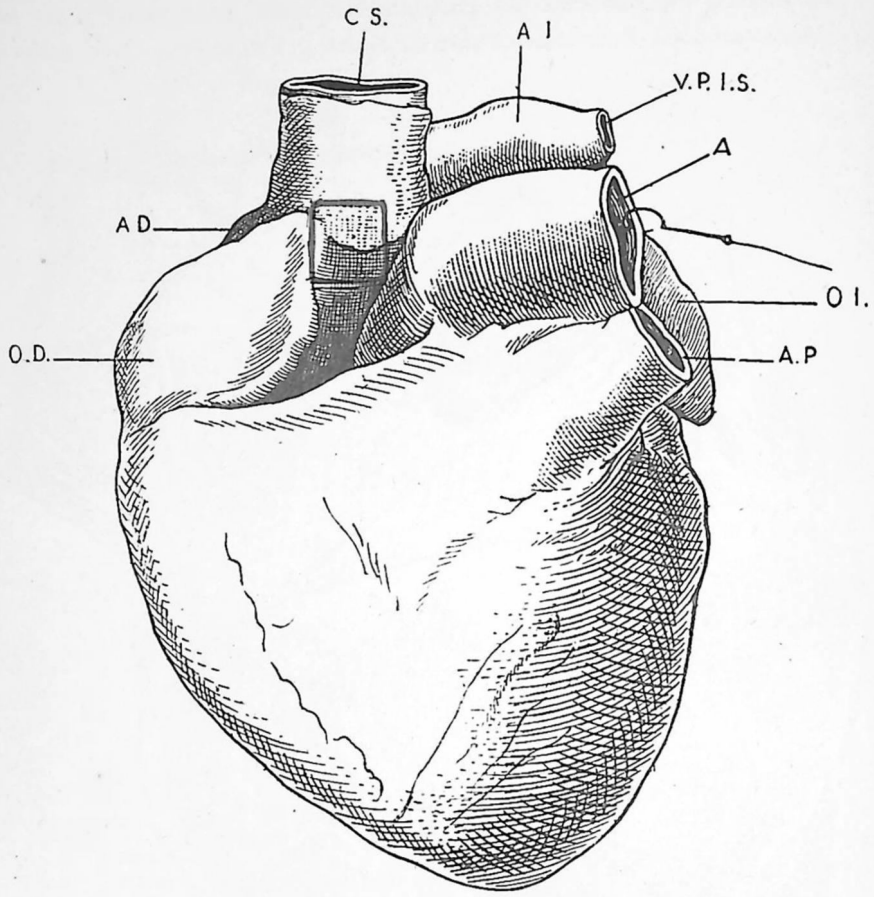

FIG. 289.— Indicación del fragmento que se debe extraer para estudiar al microscopio el nodo seno atrial de Keith y Flack

A., aorta. — *A. D.*, aurícula derecha. — *A. P.*, arteria pulmonar. — *A. I.*, aurícula izquierda. — *C. S.*, cava superior. — *O. D.*, orejuela derecha. — *O. I.*, orejuela izquierda. — *V. P. S. S.*, vena pulmonar izquierda superior.

da entre la aurícula y la vena; otra inferior, a la cabeza, que se dirige hacia abajo.

KEITH determina la situación del nodo con estas palabras: a lo largo del surco terminal que señala la unión del seno con la aurícula, inmediatamente delante de la cava superior (fig. 289).

BASTOS MONTEIRO dice precisamente: la histología nos ha demostrado

que en el punto donde la cava superior desemboca en la aurícula derecha existe un anillo de fibras finamente estriadas, muy abundantes en glucógeno, y que por esto deben considerarse como fibras cardíacas embrionarias. Corresponden al seno venoso primitivo y su presencia fué señalada en 1907 por KEITH y FLACK. Este conjunto de células especiales es conocido con el nombre de nodo de Keith y Flack o nodo senoauricular.

LIAN dice, al tratar de la situación del nodo: el tejido cardíaco primitivo forma en la unión de la cava superior con la aurícula derecha un anillo nítido, especialmente en la parte anterior de la vena: es el núcleo de Keith y Flack.

También la extracción de esta porción puede hacerse muy bien después de seccionado el corazón por el método ordinario, porque los respectivos cortes no interesan en nada la zona ocupada por el nódulo en cuestión (fig. 289).

VIII. — Glándulas salivales

1. *Submaxilar*

Al abrir el cadáver y disecar los tegumentos hasta el ángulo del maxilar inferior de uno y otro lado, como el músculo cutáneo del cuello se deja adherido al tejido subcutáneo, queda al descubierto la aponeurosis cervical superficial. En un desdoblamiento de esta aponeurosis se encuentra, engastada en su compartimiento, la glándula submaxilar, la que, estando la aponeurosis intacta, se ve por transparencia con su color amarillo ocre pálido.

De ordinario para examinar las dos submaxilares basta practicar en ellas una o dos incisiones, dejándolas *in situ*, lo que se puede hacer inmediatamente después de haber disecado los tegumentos, cortando la hojilla aponeurótica. Si en lugar de esto se quiere extraerlas, se corta la hoja superficial de la aponeurosis cervical superficial que forma la pared inferior del compartimiento, luego se pinza la glándula y con unas pequeñas tijeras, auxiliándose con el mango del escalpelo, se enuclea todo el cuerpo glandular, lo que no es muy difícil, pues está adherido al compartimiento por medio de tejido conjuntivo bastante laxo.

Precisa recordar que no deben confundirse los lóbulos glandulares con los ganglios linfáticos que normalmente, en número de seis o siete, se encuentran adheridos a la cara inferior del cuerpo glandular, dentro del mismo compartimiento. Los ganglios se reconocen por su forma ovalada, por su color pálido, por la superficie de sección que, naturalmente, no manifiesta la característica estructura glandular de las salivales. Cuan-

do se quiera extraer toda la glándula, hay que olvidar sus dos prolongaciones, la anterior de forma cónica, que se insinúa entre los dos músculos, hiogloso y milohiodeo, a veces casi desprendida de la glándula, debajo

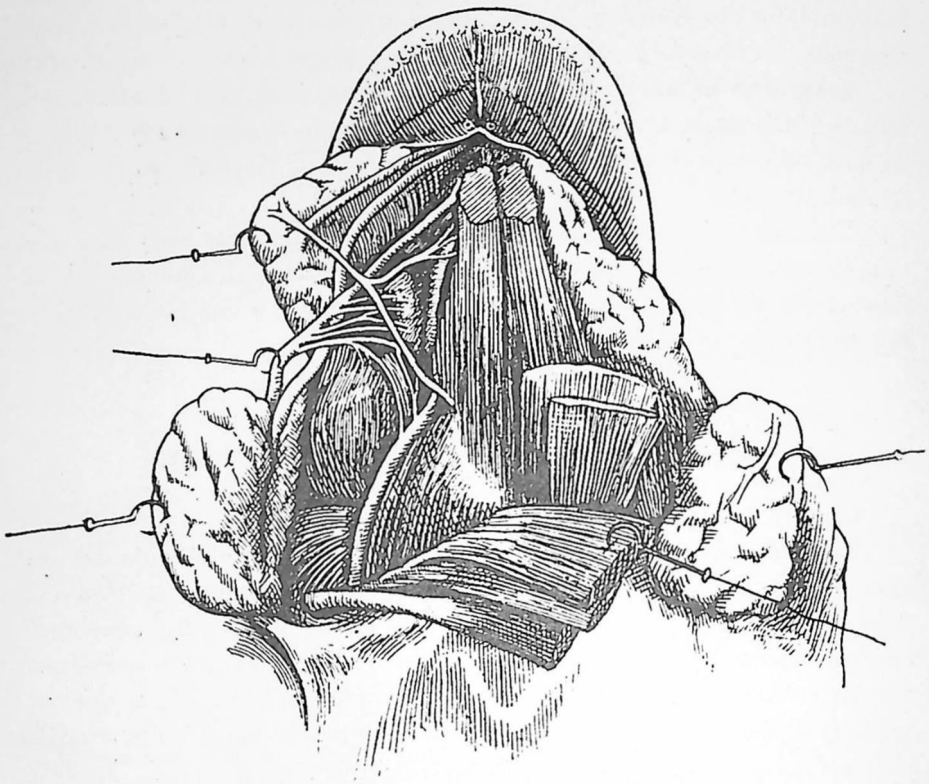

FIG. 290.— Demostración de las glándulas submaxilares y sublinguales, con sus conductos excretorios y con los órganos próximos. Las dos glándulas izquierdas han sido aisladas casi completamente, dirigiendo hacia arriba su cara interna. Se han preparado los vasos y nervios. Los músculos se han cortado a diferentes alturas y se han dislocado convenientemente para poner de manifiesto la preparación.

de la cual se encuentra el conducto de Warthon, y al posterior, más o menos desarrollada según los casos.

Extraída la glándula, se practican en ella dos o tres cortes, se examinan y se pesa.

El examen del conducto excretorio o de Warthon es posible con la glándula *in situ* (fig. 290) o bien después de haber extraído la glándula submaxilar y la correspondiente sublingual junto con los otros órganos del cuello.

En el primer caso, poniendo y sosteniendo el cuello en extensión forzada, se aísla la cara interna de la glándula, se reconoce la prolongación

anterior de la misma y en ésta se busca el conducto que mide de 4 a 5 centímetros de longitud por 2 a 4 de diámetro. Como éste al principio camina entre el hiogloso y el milohioideo, para ponerlo al descubierto se debe resecar este último músculo. Practicando un pequeño ojal en el conducto, es posible sondarlo con una cerda; si la luz es permeable, la

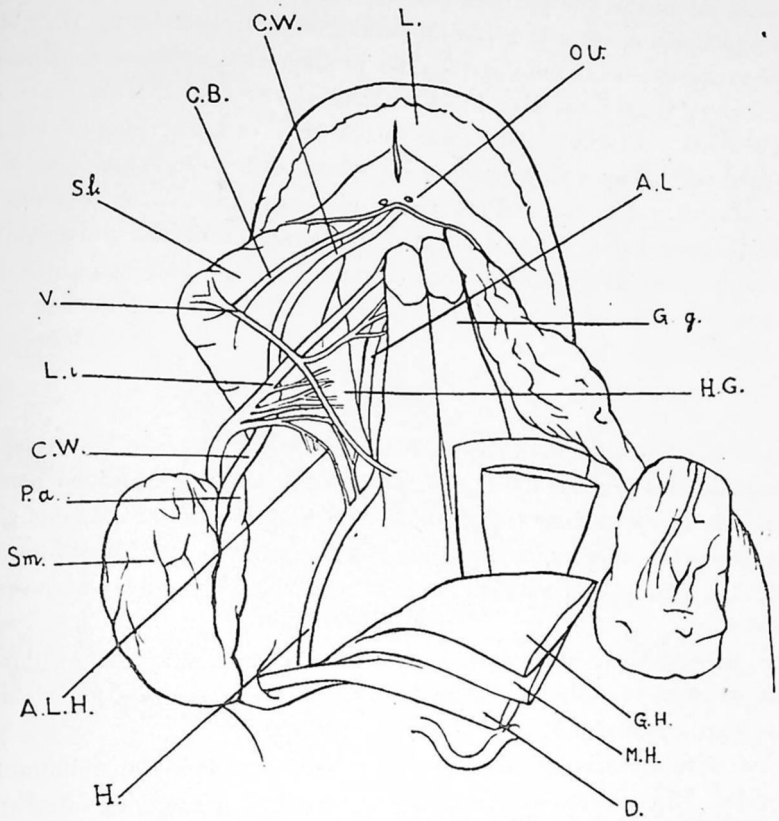

FIG. 291.— Indicaciones de las partes de la figura precedente

A. L., arteria lingual. — *A. L. H.*, arco lingual hipogloso. — *D.*, músculo digástrico. — *C. B.*, conducto de Bartolini. — *C. W.*, conducto de Warthon. — *G. g.*, músculo geniogloso. — *G. H.*, músculo genihioideo. — *H.*, nervio hipogloso mayor. — *H. G.*, músculo hiogloso. — *L.*, lengua. — *La.*, laringe. — *L. l.*, nervio lingual inferior. — *M. M.*, músculo milohioideo. — *O. U.*, *ostium umbilicale*. — *P. a.*, prolongación anterior de la submaxilar. — *S. l.*, glándula sublingual. — *Sm.*, glándula submaxilar. — *V.*, vena.

cerda saldrá a través del *ostiun umbilicale* donde, al lado del frenillo de la lengua, desemboca el conducto de Warthon. El sondaje de este conducto es necesario cuando se sospecha que está ocluído por algun cálculo, cicatrices, etc. Bastante más difícil es sondarlo por la cavidad de la boca, porque el *ostium umbilicale*, siempre muy estrecho, es a menudo muy poco visible.

Es más cómodo examinar la submaxilar y su conducto excretorio

después de extraída juntamente la glándula con los órganos del cuello y dejando *in situ*, como se hace siempre, la sublingual correspondiente.

Puestos los órganos con su cara posterior descansando sobre el plano de la mesita, sobre un paño, se incinde la hoja superficial de la aponeurosis que forma la pared inferior del compartimiento y se da vuelta a la glándula de modo que su cara interna venga a mirar hacia arriba. La misma posición se da a la glándula sublingual correspondiente (fig. 290). Entre el cuerpo de la sublingual y su prolongación anterior se busca el conducto y se continúa aislándolo en toda su extensión. Durante el aislamiento del conducto de Warthon se observan el nervio lingual inferior que pasa por debajo cruzándolo, el hipogloso, el arco anastomótico entre estos nervios y los vasos. Para poner al descubierto estos órganos, se deben reclinar hacia abajo y adentro los correspondientes músculos digástrico, milohioideo y genihioideo; el geniogloso y el hiogloso quedan en su lugar. Si se quiere pasar un estilete por el conducto, se procede como se ha descrito ya.

2. *Sublingual*

Las glándulas sublinguales se examinan especialmente bien después de extraídos los órganos del cuello. Dispuestas como se ha dicho para el examen de la submaxilar (fig. 290), se ven inmediatamente las dos glándulas que están encerradas en tejido conjuntivo laxo. Para examinarlas, basta en la gran mayoría de los casos practicar en ellas cortes transversos y paralelos.

Si no se hizo la ablación del suelo de la boca rasando el maxilar inferior, se corre el riesgo de dejar detrás de este hueso una parte de los dos cuerpos glandulares.

De ordinario existen una glándula principal y glándulas sublinguales accesorias. El conducto excretorio de la principal, denominado de Bartolini o de Rivini, nace en la parte posterior de la glándula, se dirige oblicuamente de atrás adelante, llega al lado extremo de conducto de Warthon y se abre en el suelo de la boca, al lado y algo por debajo del *ostium umbilicale*. De un calibre aproximado al de la submaxilar, se puede sondar de la misma manera.

Los conductos excretorios de las sublinguales accesorias, denominados de Walther, desembocan de ordinario cerca de la carúncula lingual y son extremadamente delgados.

3. *Parótida*

Para examinar esta glándula, la mayor de las salivales, si no hay contraindicaciones, por ejemplo, la de no querer afear la cara del cadáver

que después de la autopsia debe ser visitado por la familia, conviene hacer lo que suele denominarse una preparación anatómica de la región parotídea.

Con este objeto, colocada bien de lado la cabeza del cadáver, de modo que descanse sobre la mesa la mitad que no se opera, se incinden los

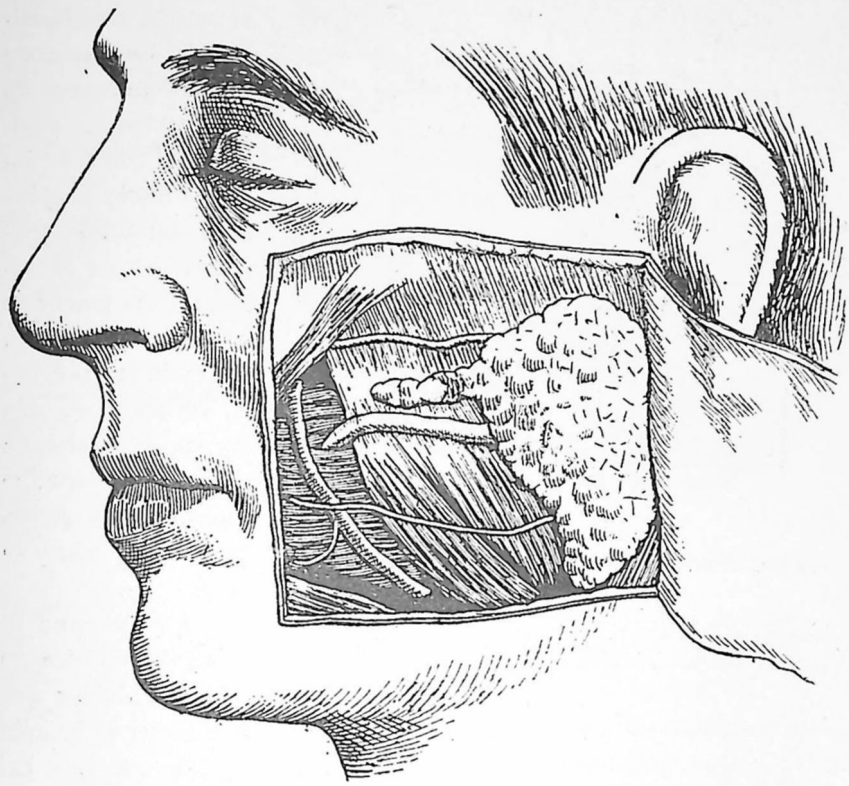

FIG. 292. — Demostración de la parótida y del conducto de Stenon, con los órganos próximos. Se han extraído la bola grasosa de Bichat y casi todas las ramas del facial que atraviesan la región

tegumentos a lo largo de una línea horizontal que, desde un centímetro por encima del trago, se dirige hacia el hueso malar llegando hasta cerca de la mitad del cigoma; luego se practica una segunda incisión de los tegumentos, paralela a la primera y de la misma longitud, comenzándola a dos centímetros aproximadamente por encima del ángulo de la mandíbula. Finalmente, con un tercer corte perpendicular, se reúnen los puntos terminales de las dos incisiones horizontales (fig. 292).

Cogido con una pinza de dientes el ángulo superior junto al hueso malar, se disecan con cuidado los tejidos, piel y subcutáneo, para poner al descubierto la aponeurosis superficial. Es sabido que la parótida se

encuentra dentro de un compartimiento ósteoaponeurótico formado en parte por un desdoblamiento de la aponeurosis cervical superficial. Si no es preciso extraer la glándula y se desea sólo examinar el parénquima *in situ*, se practican a través de su cuerpo algunos cortes y se estudian las superficies de sección. Cuando en lugar de esto es necesario extraerla, se corta la hoja aponeurótica que la cubre, la que se coge con las pinzas y de modo obtuso, y auxiliándose con las tijeras se libera la glándula del tejido conjuntivo que la adhiere a las paredes del compartimiento. Extraída la glándula, se hacen en ella los cortes paralelos a todo su espesor, se examinan las superficies de sección y se pesa.

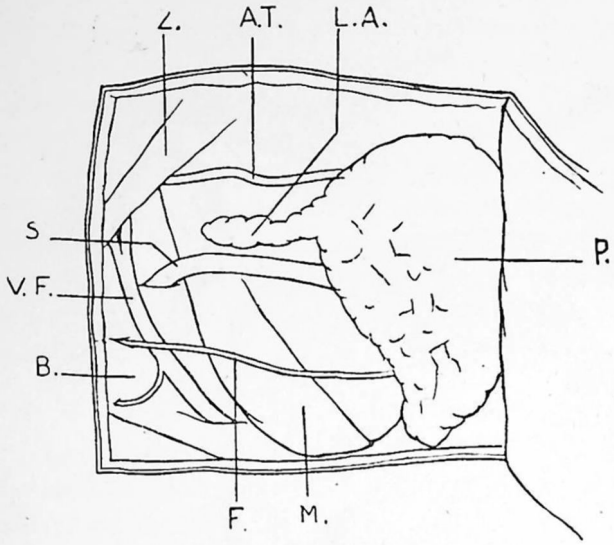

FIG. 293.— Indicaciones de las partes puestas al descubierto en la figura precedente

B., músculo buccinador. — *F.*, ramo del nervio facial. — *A. T.*, arteria transversal de la cara. — *L. A.*, lóbulo anterior de la parótida. — *M.*, músculo masetero. — *P.*, glándula parótida. — *S.*, conducto de Stenon. — *V. F.*, vena facial. — *Z.*, músculo cigomático.

Al extraer la glándula parótida no se debe olvidar que su cara posterior está a veces provista de una prolongación que se insinúa entre el esternocleidomastoideo y el digástrico, prolongación que debe extraerse con cuidado. Hay que extraer asimismo, cuando existe, la pequeña prolongación que, partiendo de la cara anterior de la glándula, se insinúa entre el pterigoideo interno y el maxilar; pero más importantes que estos apéndices glandulares que faltan con frecuencia, es la prolongación faríngea, que a menudo se encuentra extraordinariamente desarrollada. Esta prolongación, saliendo por un orificio del compartimiento, pasa por delante del paquete vásculonervioso (carótida y yugular interna, neumogástrico, glosofaríngeo, espinal e hipogloso mayor) y llega hasta la pared lateral de la faringe.

A veces la parótida está provista de un lóbulo accesorio que se encuentra en el borde anterior del masetero y que tiene un conducto propio que desemboca en el conducto de Stenon (denominada erróneamente parótida accesoria). Este lóbulo accesorio está alojado dentro del mismo

compartimiento de la fascia superficial, en la cual se encuentra la parótida.

Es preciso algunas veces examinar el conducto excretorio de la glándula o conducto de Stenon, el cual, como es sabido, tiene de 35 a 40 mi-

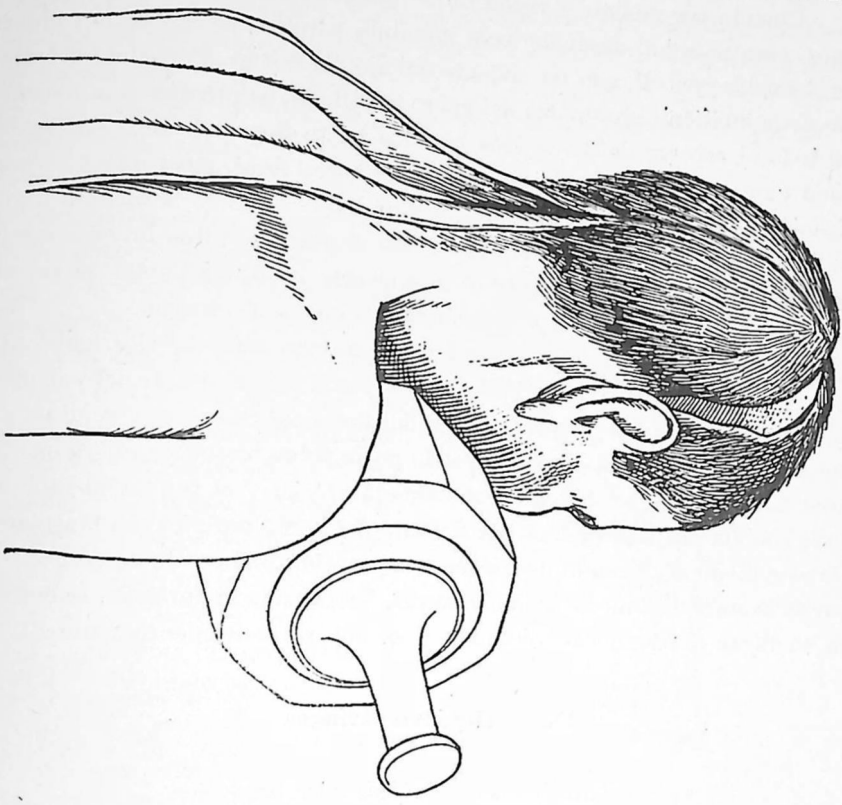

FIG. 294.— Posición del cadáver e incisión en el cuero cabelludo (en rojo) que se practica cuando se quiere poner al descubierto la parótida sin cortes en la cara o en el cuello

límetros de longitud y nace en la cara ánterointerna de la glándula, se dirige por lo regular oblicuamente hacia arriba y adelante, pasa a uno o dos centímetros por debajo del arco cigomático, circunda el borde anterior del masetero y la bola grasosa de Bichat, y entra en el buccinador atravesando oblicuamente este músculo (fig. 292) y la mucosa oral; desemboca en el vestíbulo oral, algo por delante del cuello del segundo molar grande.

Este conducto, envuelto en dos vainas fibrosas, aparece como un cordón aplanado, blanquecino, de cerca 3 milímetros de espesor; no se confunde fácilmente con la arteria transversal de la cara que corre por encima ni con los ramillos medianos del nervio facial.

Si se sospecha que hay algunos calculitos engastados en la luz del

conducto o que exista algún otro obstáculo, se puede practicar un pequeño ojal en la pared externa del conducto, por el que se introduce una cerda empujándola con precaución hacia dentro, y se va a la investigación del punto estenosado u ocluído.

Cuando por cualquier razón no se quieran hacer las incisiones en la cara, para poner al descubierto la glándula parótida se coloca el cadáver en decúbito ventral, con un zoquete debajo del cuello. Partiendo del centro de la incisión bimastoidea del cuero cabelludo, se practica una incisión de todo el espesor de los tejidos blandos hasta llegar al corte que se ha dado para poner al descubierto la columna vertebral, si es que la investigación de la parótida se hace después de haber extraído la medula (figura 296). Por el contrario, si esta operación se practica antes del examen de la medula o sea antes de poner al descubierto la espina dorsal, el supradicho corte se lleva hasta la protuberancia occipital externa.

Con unas pinzas de dientes se coge el ángulo entre las dos incisiones y se disecan del hueso los tejidos blandos hasta llegar, detrás del pabellón auricular, al conducto externo. A ras del hueso se reseca este conducto y luego, vuelta la cabeza de modo que la parte sobre la que se quiera operar mire hacia arriba, se disecan con cuidado la piel y el tejido subcutáneo de la mejilla hasta dos dedos por delante del borde anterior del masetero. De este modo se ponen al descubierto la parótida y el conducto de Stenon que se examinan como se ha dicho antes. Terminada la autopsia, se coloca en su lugar el colgajo así obtenido y se sutura convenientemente

IX. — Hipófisis faríngea

(*Parahipófisis, hipófisis accesoria*).

La hipófisis faríngea está situada regularmente en el espesor de la mucosa, en la línea media de la pared posterior de la faringe, junto a la apófisis basilar del esfenoides posterior (sincondrosis esfenooccipital), o bien también junto a este último hueso.

El pequeño órgano está situado de ordinario sobre la amígdala faríngea, la cual a su vez se encuentra inmediatamente por encima de la bolsa de Luschka. Algunas veces la posición de la hipófisis faríngea es anormal; sea como sea, es a menudo difícil verla porque la mucosa que se halla junto a la misma sobresale muy poco .

Para buscarla, desinserto el suelo de la boca de la manera ordinaria, en lugar de continuar con la técnica corriente, es decir, incindiendo el paladar blando, se dispone el cadáver de modo que se ilumine directamente la cavidad faríngea, se levanta la úvula con unas pinzas y se ob-

serva atentamente la mucosa de la pared posterior de la laringe. Un punto importante de referencia es, según Lunghetti, el tabique fibroso esfenovomeriano.

También se puede desinsertar como de ordinario el paladar y estudiar, tal vez con una lente, la superficie posterior de la faringe, abriendo esta última por una de sus caras laterales y no en la línea media de su cara posterior.

La hipófisis faríngea está más desarrollada en el niño que en el adulto; en el anciano está muy reducida. Se trata en general de un cuerpo ovoideo, de eje mayor dispuesto sagitalmente.

Si se reconoce a la vista la hipófisis faríngea, se practican en ella con una navaja uno o dos cortes paralelos. Si no se ve, se practican incisiones semejantes distantes una de otra un milímetro o milímetro y medio en la mucosa de la pared faríngea posterior.

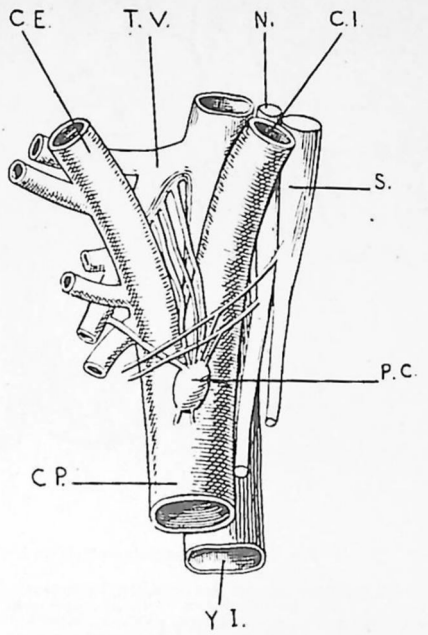

FIG. 295.— Paraganglio carotideo *(semiesquemática)*. Los vasos son vistos desde su cara posterior (de PRINCETAU, en TESTUT).

C. E., carótida externa. — *C. I.*, carótida interna. — *C. P.*, carótida primitiva. — *Y. I.*, yugular interna. — *N.*, neumogástrico. — *P. C.*, paraganglio carotídeo. — *S.*, simpático. — *T. V.*, tronco venoso tirolinguofacial.

X. — Sistema paraganglionar o parasimpático

1: *Paraganglio carotídeo* (KOHN) (*Glándula carotídea de Luschka. Ganglio de Arnold - Glándula intercarotídea - Corpúsculo retrocarotídeo*).

Se trata de un pequeño cuerpo ovoideo, rojizo, de eje mayor vertical, que se encuentra ordinariamente detrás del ángulo de bifurcación de la carótida primitiva.

Raras veces, en lugar de presentarse bajo una forma de masa única, se encuentra en la de dos o tres nódulos reunidos por tejido conjuntivo. Del polo inferior del corpúsculo se destaca un corto pedículo vascular arterial que lo une al tejido conjuntivo periarterial de la carótida primitiva, llamada ligamento de Mayer (figs. 295 y 296).

Para encontrar este corpúsculo es preciso cortar las carótidas exter-

na e interna a algunos centímetros por encima de la bifurcación, y naturalmente cortar la carótida primitiva por debajo de ésta.

Hecha la ablación de los órganos del cuello, se disponen sobre la mesita con su cara posterior hacia arriba. Se pone al descubierto la caró-

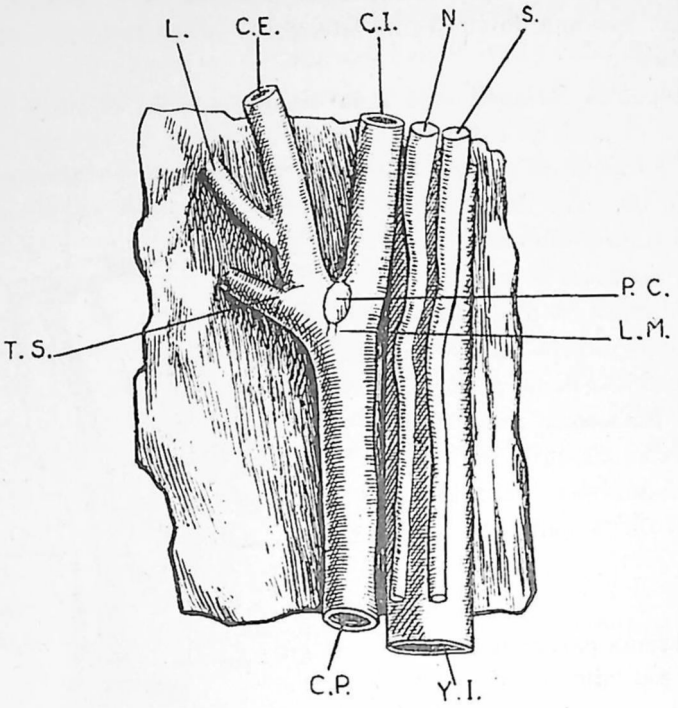

FIG. 296.— Paraganglio carotídeo. Los vasos son vistos por su cara posterior

C. E., carótida externa. — *C. I.*, carótida interna. — *C. P.*, carótida primitiva. — *Y. I.*, yugular interna. — *L.*, arteria lingual. — *L. M.*, ligamento de Meyer. — *N.*, neumogástrico. — *P. C.*, paraganglio carotídeo. — *S.*, simpático. — *T. S.*, arteria tiroidea superior.

tida primitiva y se disocia con precaución el tejido laxo periarterial. Llegados al paraganglio buscado, se le aísla con el mayor cuidado posible.

2. *Paraganglio abdominal*

(*Cuerpo de Zuckerkadl — Organos parasimpáticos abdominales. Paraganglio extrasuprarrenal*).

Como es sabido, son dos cuerpos retroperitoneales alargados, blandos, grisáceos, situados lateralmente en el origen de la arteria mesentérica inferior. El derecho está situado en el ángulo diedro formado por la aorta y la cava; el izquierdo, entre la aorta y el músculo psoasilíaco. El derecho de ordinario está más desarrollado que el izquierdo.

Alrededor de los mismos y también a cierta distancia se encuentran diseminados numerosos corpúsculos cromafines análogos, de variable tamaño, pero siempre muy pequeños. Raramente los dos principales están unidos por un istmo; están unidos a los ramos del plexo simpático próximo.

Relativamente desarrollados en el feto (figura 297), regresan poco a poco. Sólo por excepción existen más allá de la edad infantil (Pepere).

Para buscarlos, después de extraído como de ordinario el intestino, se reconoce el muñón de la arteria mesentérica inferior; se incinde con unas tijeras el peritoneo y se buscan los paraganglios abdominales en el lugar descrito. Son más blandos y más grises que los ganglios linfáticos. La investigación puede hacerse aún después de extraídos del cuerpo la aorta y la cava junto con los órganos del cuello, como se ha dicho a propósito de la autopsia ordinaria.

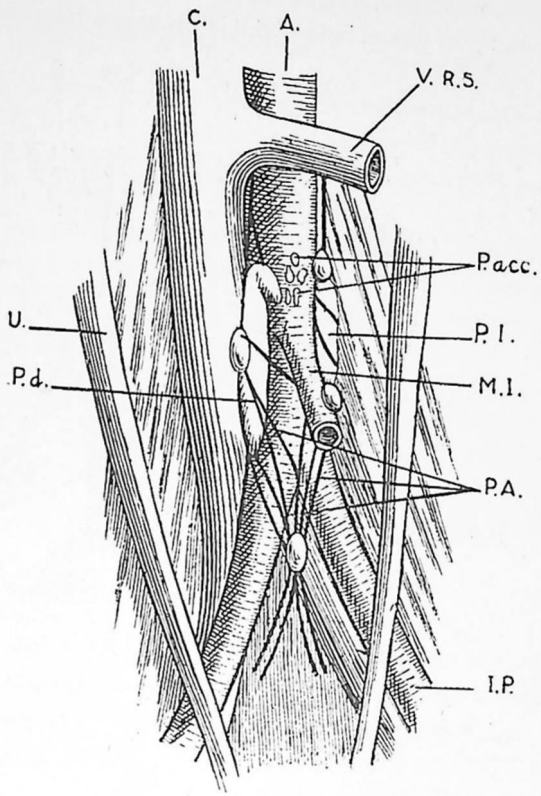

Fig. 297.— Paraganglios abdominales de un recién nacido

A., aorta. — *C.*, cava inferior. — *I. P.*, arteria ilíaca primitiva. — *M. I.*, arteria mesentérica inferior. — *P. A.*, plexo aórtico. — *P. acc.*, paraganglio accesorio. — *P. D.*, paraganglio derecho. — *P. I.*, paraganglio izquierdo. — *U.*, uréter. — *V. R. S.*, vena renal izquierda.

3. *Paraganglio coccígeo*

(*Glándula coccígea de Luschka*)

La investigación de este corpúsculo es muy delicada porque se encuentra situado muy profundamente en la cavidad de la pelvis, inmediatamente junto al vértice del cóccix, inferiormente al ganglio coccígeo del simpático, delante del cual pasa la arteria sacra media.

Se trata de una pequeña masa de color gris rojizo, globulosa y ovoidea, que se encuentra en todas las edades. Hundida en el tejido adiposo que circunda el vértice del cóccix, algunas veces, en lugar de representar una masa única, está dividida en varios lobulillos. Posee un corto pedícu-

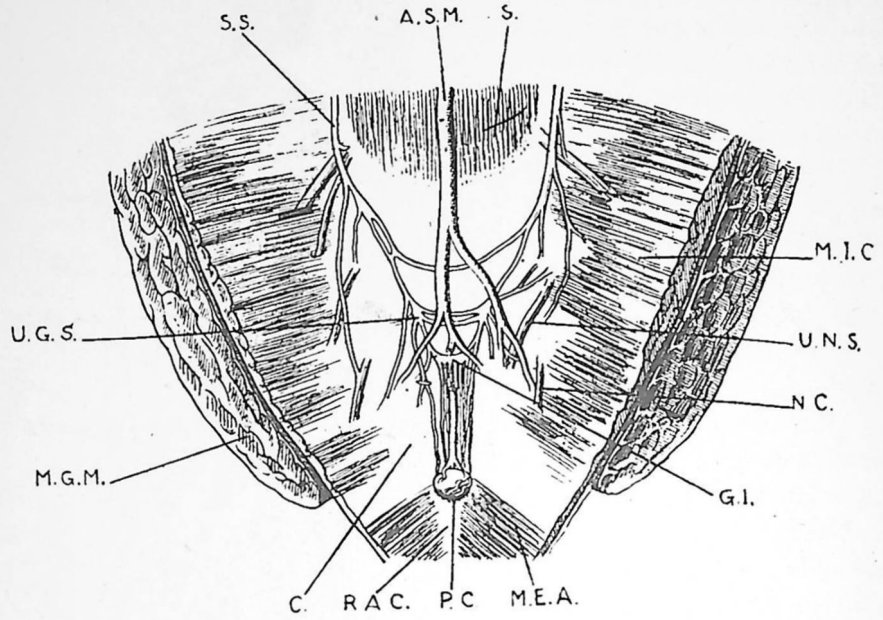

FIG. 298.—Paraganglio coccígeo *in situ* (TESTUT)

A. S. M., arteria sacra media. — *C.*, cóccix. — *G. I.*, ganglio impar con sus ramas descendentes. — *M. E. A.*, músculo elevador del ano. — *M. G. M.*, músculo glúteo mayor. — *M. I. C.*, músculo isquiococcígeo. — *N. C.*, nervio coccígeo. — *P. C.*, paraganglio coccígeo. — *R. A. C.*, rafe anococcígeo. — *S.*, sacro. — *S. S.*, simpático sacro. — *U. G. S.*, último ganglio sacro. — *U. N. S.*, último nervio sacro.

lo vásculonervioso que atraviesa una pequeña abertura existente en el anillo fibroso para la inserción del músculo elevador del ano (PEPERE).

Para buscar el paraganglio coccígeo se quitan los órganos de la pelvis teniendo mucho cuidado de no pasar el cuchillo por el cóccix. Luego se incinden en todo su grosor los tejidos blandos delante de la articulación sacrococcígea, se fractura en este nivel el hueso, se pasa detrás con el cuchillo para liberarlo completamente y, extrayéndolo del cuerpo, se busca el paraganglio, sirviendo como puntos de referencia el vértice del cóccix, la arteria sacra media y, siempre que sea posible, el ganglio simpático coccígeo. A veces se logra evidenciar los filetes simpáticos que de arriba abajo se dirigen a lo largo de la arteria desde el ganglio coccígeo a la glándula de Luschka (fig. 298).

Los otros dos paraganglios conocidos en el hombre son el *timpánico* situado cerca del nervio de Jacobson en el conducto timpánico y el *paraganglio suprarrenal.*

Este último está representado por la substancia medular de esta glándula endocrina.

XI. — Glándulas paratiroideas

También es muy rara la investigación de las glándulas paratiroideas. Es relativamente fácil, aunque el poco experto pueda confundirlas algunas veces con pequeños ganglios linfáticos, pelotillas de tejido adiposo o con pequeños lipomas.

De ordinario las paratiroideas están situadas en la cara posterior del cuerpo tiroides, fuera de su revestimiento conjuntivo. Generalmente son cuatro, dos por lóbulo: dos superiores o paratiroides verdaderas y dos inferiores que representan el paratimo (glándulas paratímicas de Pepere).

Las superiores se encuentran a menudo en el punto en que el nervio laríngeo inferior o recurrente cruza la arteria tiroidea inferior, rama de la subclavia, dorsalmente al vaso; las paratiroideas inferiores, cuyo asiento es mucho más instable, se encuentran en el lado ventral de la arteria (Wulsh).

Benjamins indica como punto de referencia de las paratiroideas el denominado «nódulo parenquimatoso intervascular», nódulo de tejido tiroideo situado entre los puntos de ingreso en la tiroides de los dos ramos, superior e inferior, de la arteria tiroidea inferior. Las paratiroides se encontrarían, según este autor, junto a los supradichos ramos arteriales o sea en los dos polos del nódulo parenquimatoso vascular (Pepere).

Sea como sea, las paratiroides son corpúsculos raramente globulosos, por lo general aplastados, redondos u ovales o también de contorno irregular, adherentes más o menos laxamente a la envoltura externa del tiroides por medio de tejido conjuntivo, algunas veces engastados en ella.

Tienen color amarillo obscuro en la infancia y ocre en el adulto. Según Testut, se parecen mucho a los lobulillos de grasa, de los cuales se distinguen por sus contornos más definidos y por una mayor consistencia. Por lo que sé de mi práctica personal, no son tan fácilmente confundibles. Aun sin hacer la preparación anatómica de las arterias y de los nervios, quien posea un poco de práctica con estos cuerpos los encuentra fácilmente.

Es raro que en el hombre se encuentren las paratiroides incluídas, como en algunos animales, en el parénquima tiroideo.

Para encontrar las paratiroides, teniendo en cuenta cuanto se ha dicho sobre su situación respecto a la arteria y al nervio laríngeo inferior o recurrente, conviene ante todo extraer los órganos del cuello y la aorta,

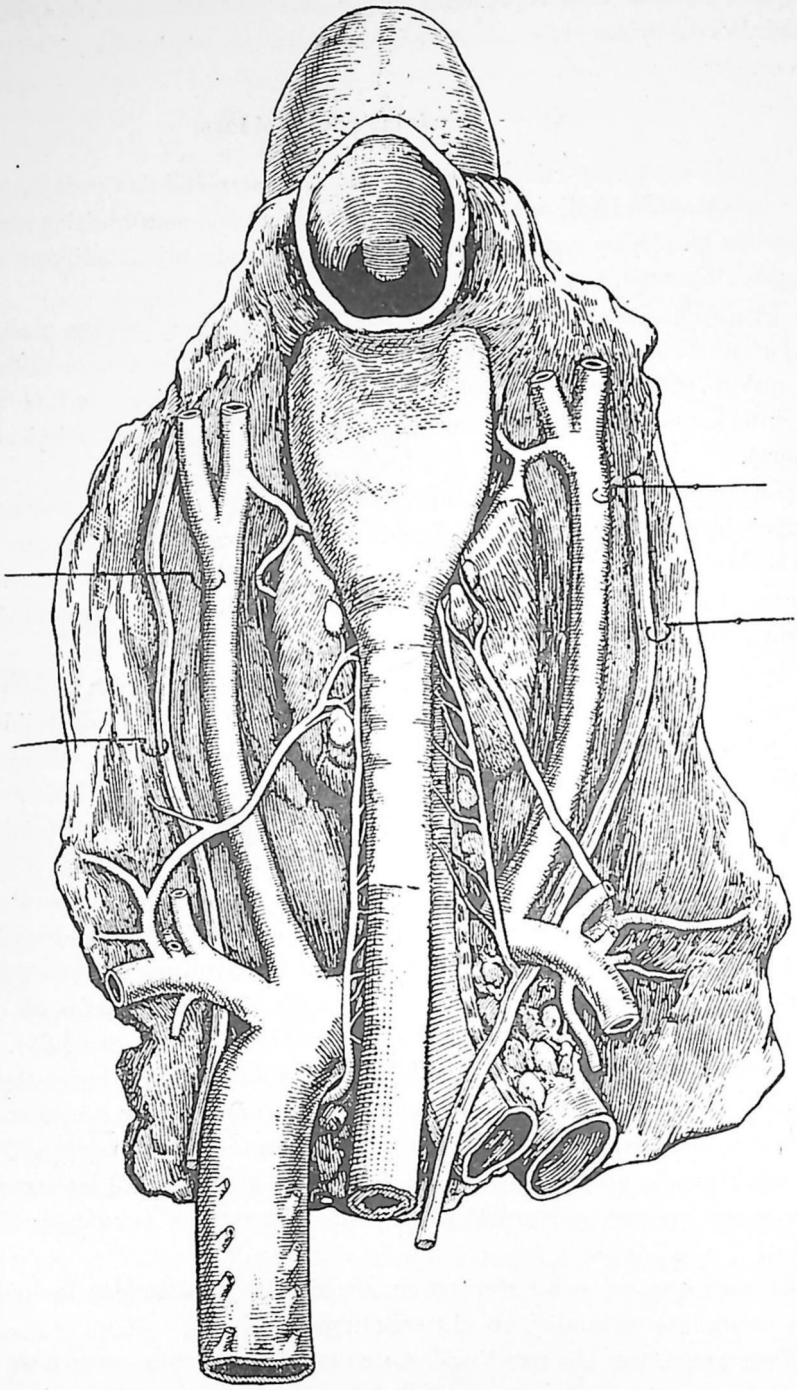

FIG. 299.—Preparación anatómica de la cara posterior de los lóbulos del cuerpo tiroides con sus arterias y las paratiroides. Las venas de la región y el simpático se han sacrificado. Nótese que en este caso las paratiroides derechas muy próximas tienen disposición anormal, no obstante sus normales relaciones con las dos ramas de la tiroidea inferior del mismo lado.

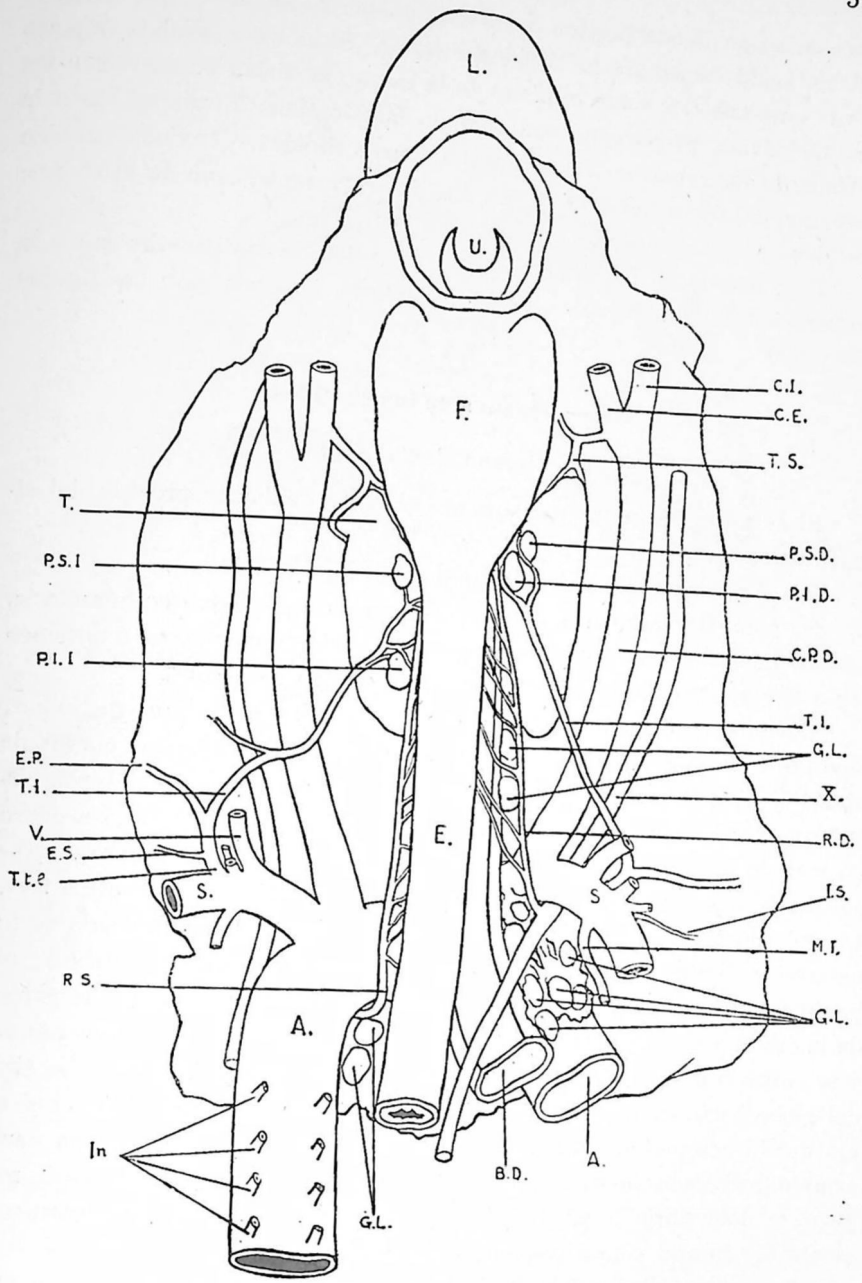

FIG. 300.—Indicaciones de las partes de la figura precedente

A., aorta. — *B. D.*, bronquio derecho. — *C. E.*, carótida externa. — *C. I.*, carótida interna. — *C. P D.*, carótida primitiva derecha. — *E.*, esófago. — *F.*, faringe. — *G. L.*, ganglio linfático. — *In.*, arteria intercostal. — *I. S.*, intercostal superior. — *L.*, lengua. — *M. I.*, arteria mamaria interna. — *P. I. D.*, paratiroides inferior derecha. — *P. I. I.*, paratiroides inferior izquierda. — *P. S. D.*, paratiroides superior derecha. — *P. S. I.*, paratiroides superior izquierda. — *R. D.*, recurrente derecho. — *R. S.*, recurrente izquierdo. — *S.*, arteria subclavia. — *E. S.*, escapular superior. — *E. P.*, escapular posterior. — *T.*, cuerpo tiroides. — *T. I.*, arteria tiroidea inferior. — *T. S.*, arteria tiroidea superior. — *T. t. e.*, tronco tiroescapular. — *U.*, úvula. — *V.*, arteria vertebral. — *X.*, décimo par.

resecando una buena porción de arteria subclavia de modo que se corte más allá del origen de la tiroidea inferior. Se colocan dichos órganos con la cara anterior sobre el plano de la mesa; se aislan en su origen las dos subclavias, preparando con cuidado las tiroideas inferiores hasta la entrada de sus ramas en el espesor del cuerpo tiroides. Conviene también preparar en ambos lados el vago y los dos recurrentes que de él se desprenden.

Todo cuanto se ha dicho sobre la situación de las paratiroides y la preparación de las regiones está claramente indicado por las figuras 299 y 300.

XII. — Organos de los sentidos

a) *Organo de la vista*

Si es necesario extraer solamente el bulto ocular se procede del siguiente modo:

El operador se coloca detrás de la cabeza del cadáver.

Se abren los párpados y se separan: si, como ocurre comúnmente, éstos tienden a cerrarse y no se dispone de un blefaróstato, se mantienen separados por medio de pinzas sostenidas por un ayudante.

Luego se pellizcan con unas pequeñas pinzas la conjuntiva bulbar, algo por encima del borde del iris, y con unas pequeñas tijeras curvas de plano se practica un ojal. Se incinde la conjuntiva alrededor del iris, circularmente. Con un estilete curvo (si no se tiene a propósito, se curva un estilete común) se busca el tendón de uno de los músculos rectos, se engancha y se corta, efectuándose la misma operación con los otros tres. Luego, con la pinza de dientes se muerde el muñón del músculo recto externo y se tira del globo ocular hacia dentro y fuera de la órbita; se pasan las tijeras medianas curvas de plano y semiabiertas entre la pared de la órbita y el globo ocular, se pasa el nervio óptico entre las dos ramas y se corta lo más profundamente posible. Sin abandonar la presa, se tira del globo hacia fuera de la cavidad, se cortan los músculos oblicuos y el ojo queda completamente libre. En lugar de esto, si hay razones para examinar el bulbo *in situ* junto con las partes blandas y duras que lo rodean, se debe abrir la cavidad de la órbita, resecando la parte correspondiente del frontal y una pequeña porción del esfenoides.

Para esto, desprendida de la base del cráneo la duramadre, con un escoplo pequeño y cortante se incinde el hueso de la fosa cerebral anterior, según una línea paralela a la sagital del cráneo, a dos centímetros de distancia de ésta, comenzando detrás del extremo interno del agujero óptico para abrir también éste y llegando casi al límite entre la cara

inferior y la cara posterior del hueso frontal (fig. 301). Llegados aquí, se detiene el corte y se vuelve al agujero óptico del esfenoides, practicando

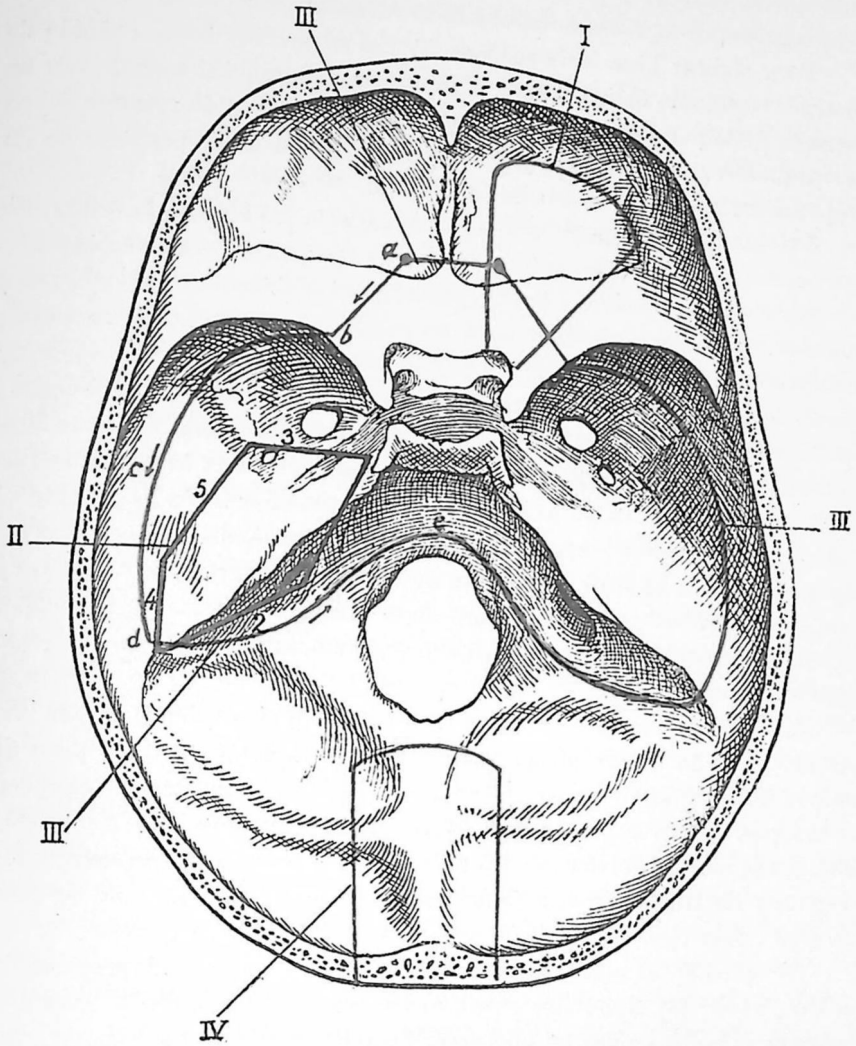

FIG. 301.—Base del cráneo liberada de la meninge, en la que con líneas rojas se señalan las incisiones para cortar el techo de la órbita (I), las partes que contienen el aparato de la audición (II) y el aparato auditivo en conexión con el espacio rinofaríngeo, con la trompa (III y IV) (imitación de Nauwerck).

con el escoplo una incisión oblicua de dentro afuera y de atrás adelante, hasta llegar casi de nuevo al límite entre la cara inferior y la posterior del frontal, donde este hueso se dobla dirigiéndose hacia arriba. Se unen luego, siempre con una incisión hecha con el escoplo pequeño, los dos

extremos de las incisiones practicadas; se introduce debajo del hueso el mango delgado de un bisturí, se empuja hacia arriba la lámina ósea aislada que representa precisamente la bóveda orbitraria y se la extrae. Si quedasen esquirlas óseas adherentes, se arrancan con pinzas.

Para resecar bien la bóveda orbitraria es preciso tener cuidado de sostener el escoplo oblicuamente para atacar al hueso únicamente con un extremo de la parte afilada del instrumento. Los golpes de martillo deben ser pequeños y ligeros, para no correr el riesgo de hacer penetrar de un golpe el instrumento dentro de la cavidad.

De este modo se ha puesto al descubierto la cavidad de la órbita. Se pueden estudiar cómodamente cada una de las partes y sus relaciones.

Si se quiere extraer el bulbo, puesto al descubierto el músculo recto superior, se le corta con las tijeras a la altura deseada. Luego se cortan asimismo a la altura requerida el nervio óptico y, separando el globo por medio de una pinza de dientes, se cortan los músculos rectos y oblicuos; finalmente, tirando del globo hacia atrás, se corta circularmente la conjuntiva bulbar. Extraídos el bulbo y la grasa que llena la cavidad orbitaria, se observan sus paredes. Si se quiere estudiar inmediatamente el bulbo, se le coloca sobre un paño, se hace una pequeña incisión con las tijeras pequeñas en un punto de su ecuador y se completa a lo largo de esta línea la abertura, obteniéndose de este modo dos mitades del bulbo, anterior y posterior, que se pueden sumergir inmediatamente en el líquido fijador conveniente.

Si se desea fijar el órgano en conjunto, conviene inyectar con una jeringa pequeña dentro del globo, mediante una aguja fina, un poco de líquido fijador (por ejemplo, formalina al 10 por 100), clavando la aguja en el ecuador. Luego se sumerge el órgano en un recipiente lleno del mismo líquido, poniendo previamente algodón en el fondo; pero de este modo el color y las transparencias de las partes se alteran mucho y no se tiene ya una visión clara de cómo se encontraba el órgano de la vista.

Al estudiar el aparato lagrimal, es preciso hacer una preparación anatómica de las glándulas, desde el exterior, con el párpado cerrado y dejando el bulbo ocular en su lugar. Lo mismo respecto al saco y a los conductos lagrimales. Para estas preparaciones, que raras veces se necesitan, remito al lector a los tratados de anatomía topográfica y de oftalmología.

b) *Aparato del olfato y cavidad nasofaríngea*

Es raro, pero no imposible, por los mismos motivos que imponen el examen de las porciones media e interna del oído, que se deba examinar

también la cavidad rinofaríngea. Para esto se practican en los huesos de la base del cráneo las incisiones indicadas en la figura 301.

Como para el examen del oído, para la ablación de las partes óseas en descubrimiento de la cavidad nasofaríngea conviene, después de desprendida la duramadre, hacer el diseño con lápiz.

La línea de incisión es la siguiente: se parte de un punto situado en la bóveda orbitaria izquierda, al centímetro de distancia de la mitad de la apófisis *crista-galli*, y se une con el punto de unión entre el tercio externo y el tercio medio del borde pósteroexterno del ala menor del esfenoides. En seguida con una línea curva, de concavidad hacia detrás, se une este punto con otro que se encuentra en la arista superior del peñasco, a un centímetro de la sutura témporoparietal. De aquí, dirigiéndose de fuera adentro y de atrás adelante, se circunda la base del peñasco hasta llegar al punto medio del borde externo del canal basilar del hueso occipital; entonces se deja la base del peñasco y se va horizontalmente hacia dentro, hasta llegar al punto central de dicho canal. Se prolonga el trazo horizontal hasta el punto opuesto del borde externo (derecho) del clivus y se continúa, haciendo el camino inverso, señalando en la mitad derecha de la base del cráneo el trazado marcado en la izquierda.

Se acaba reuniendo entre sí con un trazo horizontal los dos puntos, el de partida y el de llegada, señalados en la bóveda orbitaria.

Para resecar el hueso según el diseño hecho, se comienza por cortar la bóveda orbitaria; siendo ésta muy delgada, se emplean un escoplo pequeño y el mazo de madera, teniendo el primero algo inclinado hacia fuera. Los golpes con el martillo deben ser ligerísimos. Conviene aserrar el ala menor del esfenoides de atrás adelante, colocándose el operador frente a la cabeza del cadáver y empleando la sierra de cuchillo. El primer trazo de la sección del hueso correspondiente a la fosa cerebral media se puede hacer también con el escoplo pequeño y el martillo de madera, pero al llegar a la base del peñasco es preciso emplear un instrumento más fuerte, como el escoplo mediano o bien, lo que es más conveniente aún, la sierra de cuchillo. La sección deberá dirigirse hacia abajo y atrás. Con uno de estos instrumentos se continúa y se acaba la incisión, la que luego se repite del mismo modo a lo largo del trazado de la mitad derecha de la base craneal. La sección de la porción interna del peñasco se hace de arriba abajo y de dentro afuera; la del canal basilar del occipital, de arriba abajo y de atrás adelante. Una parte de las incisiones supradichas puede hacerse con la sierra de cinta. Al llegar a la incisión del suelo de la fosa cerebral media, se suspende la operación y se introduce en el extremo de la incisión una sonda acanalada. Por medio de ésta se desliza la sierra de cinta, que sale por la cavidad de la boca. Se aplican

entonces los mangos. El inferior es empuñado por un ayudante y el superior por el operador. Se asierra todo el curso del trayecto hasta el punto correspondiente, en la mitad derecha de la base a aquél en que se ha introducido la sierra. Entonces se retira ésta y se completa la incisión con el escoplo y con el mazo, como se ha hecho en la parte opuesta.

Practicada toda la sección, nos aseguramos de la movilidad del segmento óseo resecado penetrando en la línea de incisión con un cuchillo y completando el corte de la mucosa de las cavidades nasal y oral. Con el escoplo debajo la pieza ósea, a modo de palanca, se coge aquélla con unas fuertes pinzas de dientes y se extrae.

Así se pone al descubierto toda la cavidad de la laringe y se pueden estudiar los abocamientos de las trompas de Eustaquio y las coanas, la cavidad nasal, el antro de Higmoro del maxilar superior, las células del etmoides, etc. Estas maniobras son algo difíciles para el principiante. Sea como fuere, es necesario que un ayudante tenga fija la cabeza del cadáver en la posición más favorable para facilitar la operación. Conviene proceder a ésta al terminar la autopsia.

c) *Aparato del oído*

Se deben observar metódicamente y sucesivamente las tres partes del mismo: oído externo, oído medio y oído interno.

1.° *Oído externo.* — El estudio del pabellón del oído se hace durante el examen exterior. Así también el meato auditivo exterior, cuando se examinan los orificios naturales del cuerpo.

Si se quiere observar el conducto auditivo externo y la cara externa del tímpano, colocado el cadáver en decubito ventral, se incinde con el cuchillo mediano el conducto auditivo a ras del hueso, desprendiendo el pabellón hasta desinsertar completamente el trago, pero dejándole adherido a la piel de la cara. Estudiado el conducto, se repone el pabellón en su lugar fijándolo en su posición normal con algunos puntos de sutura.

2.° *Oído medio e interno.* — Para estudiar el oído medio es necesario abrir la cavidad por la base del cráneo. Se debe ante todo, por consiguiente, liberar esta última de la duramadre.

Si basta comprobar la existencia de una inflamación purulenta o hacer un examen sumario del oído medio y del interno (lesiones de la cara interna del tímpano, de la cadena de los huesecillos, empiema de la caja del tambor, alteraciones de su mucosa, laberintitis supurada, etc.), para poder responder adecuadamente al clínico que ha requerido la autopsia o bien para darnos cuenta de algunos hechos que se han encontrado en el cadáver y que pueden explicarse por lesiones primitivas del aparato

del oído será suficiente resecar el *tegmen tympani*. Para este objeto conviene dibujar con lápiz o con una punta del escoplo directamente en el hueso los trozos de la incisión (fig. 301) y luego proceder según el método de Politzer que describo íntegramente (1).

Si el *tegmen tympani* es duro y compacto, se quita con el escoplo y el martillo la parte de *tegmen* situada lateralmente a la prominencia del peñasco que corresponde al conducto semicircular superior. Para no correr el riesgo de dislocar los huesecillos que están inmediatamente debajo del *tegmen tympani*, se comienza con el escoplo detrás del *tegmen* a abrir el antro mastoideo y, sólo después de abierto éste, se sigue hacia delante. Si la bóveda de la caja del tímpano parece delgada, transparente, en algunos puntos dehiscente, no es difícil sacarla rápidamente con unas pinzas de hueso de ramas afiladas y poner al descubierto el contenido de la caja.

Para poder ver claramente la cavidad de la caja del tímpano, se debe resecar el *tegmen tympani* en toda su extensión y abrir la cavidad timpánica tan ampliamente, por detrás y por delante, que tanto el antro mastoideo, como la porción ósea de la trompa, después de haber extraído el músculo tensor del tímpano de su conducto óseo, se encuentren al descubierto. Operando con el escoplo, se pueden también examinar de modo suficiente la cóclea y los conductos semicirculares.

Si en lugar de esto *hay que hacer un examen completo del aparato de la audición*, es preciso resecar de la base del cráneo todos los huesos que contengan las diversas partes de éste. Transcribo íntegramente la descripción de los procedimientos de Politzer y de Polsche.

Si en vida no se ha comprobado ninguna alteración del oído externo, ni en la trompa de Eustaquio ni en el espacio nasofaríngeo, se puede prescindir de estas partes y procurar más bien extraer, sin alterarla, la cavidad del tímpano y el laberinto. Se puede extraer el órgano auditivo del cráneo de la siguiente forma, bastante sencilla:

Con el escalpelo más ancho (3 centímetros), que se aplica, en cuanto sea posible, horizontal y paralelamente a la base del cráneo, se divide la sutura petrobasilar desde la punta del peñasco hasta el agujero yugular (figura 301, 1). Mientras el filo del escoplo sale al exterior junto a la cara inferior del peñasco, se cortan también las adherencias inferiores constituídas por partes blandas. Luego con uno o dos golpes de escoplo se divide el seno transverso (fig. 301, 2). Una tercera incisión (fig. 301, 3) se dirige encima del agujero espinoso. La cuarta incisión (fig. 301, 4), de un centímetro de longitud, se hace en el ángulo posterior externo de la

(1) NAUWERCK. *Técnica de las Autopsias*. Traducción de T. CARBONE. Torino, Rosemberg y Sellier, 1897.

fosa cerebral media y se une con la segunda incisión. Con la quinta incisión (fig. 301, 5), que debe ser tan exterior como sea posible, entre la cara inferior de la fosa cerebral media y la escama del temporal, se divide el conducto auditivo óseo casi cerca de su mitad. Si aquí no se usa la debida prudencia con el escoplo, no sólo se fractura el conducto auditivo, sino que se forman esquirlas en todas direcciones que laceran el tímpano y dislocan los huesecillos.

Por esto, antes de pasar a esta parte más importante de la operación, es preciso unir entre sí los extremos coincidentes de las incisiones 1-2-3-4 por medio de un pequeño escoplo y, comunicando a éste movimientos de lateralidad, procurar la movilización de la pieza de las adherencias con las partes próximas. Sólo entonces, con débiles golpes de martillo, haciendo penetrar muy poco cada vez el escoplo mantenido verticalmente, se logra dividir el conducto auditivo óseo de la cavidad del cráneo. La dirección de la brecha 5 debe ser tal que sus dos extremos coincidan con los de las 3 y 4.

La pieza ósea así aislada es levantada y removida con un elevador introducido por las incisiones 1 y 2; luego se cortan las partes blandas que lo fijan todavía, se desarticula el maxilar inferior y se extrae la preparación, que contiene la parte interna del conducto auditivo óseo, el tímpano, la caja timpánica con una parte de las células mastoideas y todo el laberinto con el nervio auditivo y el nervio facial.

Este procedimiento puede aun simplificarse mucho en aquellos casos en que sólo debe separarse el peñasco, por ejemplo, en las afecciones manifiestas del laberinto.

Para esto, después de extraído con algunos golpes de escoplo el *tegmen tympani*, se inspecciona la cavidad timpánica y, después de asegurarse de que el tímpano y las articulaciones entre el martillo y el yunque son normales, se secciona la articulación entre el estribo y el yunque del tensor del tímpano.

Con tres o cuatro golpes de escoplo en la unión del peñasco con el clivus, en la punta del peñasco y en la base del mismo cerca del seno transverso, se puede en pocos minutos aislarlo y extraerlo del cráneo, en el cual quedan el tímpano con el martillo y el yunque.

Si se desea extraer el *aparato auditivo en conexión con el espacio nasofaríngeo y con la trompa*, se practican con un taladro robusto en la fosa cerebral anterior, a un centímetro a la derecha y a la izquierda de la apófisis *crista-galli*, dos conductos perpendiculares hacia abajo por las fosas nasales hasta la cara inferior del paladar duro y se introduce en la parte del cráneo una sierra delgada de cuchillo en el conducto de la derecha. Con ella se practica una incisión hacia atrás y algo afuera (figu-

ra 301, *a-b*) en la fosa anterior hasta el tercio interno de la cresta esfenoidal del ala menor del esfenoides (a 2 centímetros y medio de la línea media de la base del cráneo). En este punto la incisión pasa a la fosa media, doblándose en fuerte arco de círculo hacia fuera (figura 301, *b-c*) y hacia el punto de la base que corresponde a la raíz del arco cigomático, atravesando el ala mayor del esfenoides y dividiendo la articulación témporomaxilar. Cuando se ha llegado con la sierra detrás de la articulación y luego delante de la pared anterior del conducto auditivo óseo, punto que proyectado hacia atrás corresponde a la mitad del clivus de Blumenbach, se sigue, aserrando, la línea en la que la cara superior del peñasco se continúa con la escama del temporal y se prosigue la incisión hasta el seno transverso (figura 301, *c-d*).

Esta parte de la incisión cae hacia la mitad del conducto auditivo óseo y hacia el tercio interno de las células mastoideas. Partiendo del punto *d*, la sierra se vuelve hacia dentro y algo hacia delante, y, atravesando el seno transverso abierto, se dirige al agujero yugular y de aquí atraviesa el tercio posterior de la silla turca del dorso para caer inmediatamente delante del cóndilo (*e*). Del mismo modo se asierra simétricamente la calota al lado izquierdo y se unen los dos conductos del trépano con una sección transversal. La pieza así circunscrita es movilizada, dividiendo primero con algunos fuertes golpes de escoplo las adherencias que han quedado en la parte posterior y lateral de la brecha con la sierra, mientras junto al espacio nasofaríngeo los puentes óseos que quedan todavía deben ser divididos en parte por la base del cráneo y en parte por la cavidad bucal con una sierra de cuchillo.

Para separar la preparación así aislada de las partes blandas, se practican dos trazos de sierra paralelos a la derecha y a la izquierda de la cresta occipital interna, hasta el borde posterior del agujero occipital, y, aplicando la sierra desde abajo, se unen las dos incisiones con una tercera transversal (fig. 301, IV). Con esto se abre en el occipital una amplia brecha, por la cual se hace accesible la superficie inferior de la base del cráneo. Luego, mientras un ayudante desde la parte anterior coge con una pinza de ramas largas la preparación desde la silla turca a la incisión posterior o la tira hacia arriba, se cortan con un escoplo fuerte primero la pared posterior membranosa de la faringe y luego las paredes laterales, desarticulando el maxilar inferior en ambos lados; finalmente, con el cuchillo y las tijeras se cortan las adherencias fibrosas y musculares restantes hasta que la preparación quede completamente aislada.

Para poder, en la recomposición del cadáver, obturar nuevamente el agujero hecho en el hueso occipital, los dos trozos de sierra a los lados de la cresta occipital interna se hacen de modo que la superficie de sec-

ción sea oblicua hacia dentro; así, después de colocada en su lugar la pieza ósea, es sostenida por la presión de la masa con que se llena la cavidad craneal. Los métodos descritos para extraer el órgano auditivo no dejan ninguna lesión reconocible desde el exterior.

El método siguiente no tiene esta ventaja, pero es más sencillo.

Con un fuerte cuchillo se incinde la piel a 2 centímetros por detrás del pabellón de la oreja, es decir, inmediatamente detrás de la apófisis mastoides, perpendicularmente, en la extensión de 8-10 centímetros, y se desprende el colgajo anterior con la porción cartilaginosa del conducto auditivo externo y con el pabellón hasta el arco cigomático. Luego, en el caso que se quiera extraer un solo oído, se hace con la sierra anatómica una incisión que comienza detrás de la apófisis mastoidea y atraviesa la fosa craneal posterior, hasta un punto de la línea media del clivus, equidistante de la silla turca y del borde anterior del agujero occipital. Con una segunda incisión, casi paralela al diámetro transversal del cráneo, se divide la fosa cerebral media en un plano vertical, que va de la mitad del hueso cigomático al tubérculo de la silla turca y que divide la parte anterior de la escama del temporal, así como también el ala mayor del esfenoides y la apófisis pterigoides, a ras del maxilar superior. Se reúnen los extremos medios de las dos incisiones cortando con el escoplo la silla turca y el clivo en la línea media.

Los puentes óseos que pueden quedar se cortan con algunos golpes de escoplo.

De este modo la preparación sólo queda adherida por las partes blandas y la articulación témporomaxilar. Para resecar estas adherencias se comienza cortando rápidamente los músculos y tendones que se insertan en la apófisis mastoides, luego se da vuelta a la preparación hacia delante y arriba, y cortando la parte posterior de la cápsula articular, se desarticula el maxilar inferior. Entonces basta seccionar las partes blandas del cuello y del espacio nasofaríngeo, que todavía estaban adheridas a la pieza, para poderla extraer. En esta preparación se conserva la trompa con la parte correspondiente de la cavidad nasofaríngea. Si se desean extraer ambos aparatos auditivos, las secciones practicadas con la sierra en la base del cráneo no se prolongan hasta la línea media, sino solamente hasta los bordes laterales de la silla turca y del clivus, uniéndolas a cada lado con una incisión paralela al diámetro longitudinal del cráneo. De este modo, la silla turca y el clivus quedan como un puente sólido entre la parte anterior y la posterior del cráneo e impiden que éste se desuna.

En el órgano auditivo aislado, que en caso necesario se puede fijar en un torno, se practican las siguientes manipulaciones principales:

Para completar la inspección de la cavidad timpánica es necesario

a menudo, después de haber abierto la porción ósea y cartilaginosa de la trompa, poner al descubierto de delante atrás la cavidad timpánica para poder examinar la parte media e inferior de dicha cavidad. Según el asiento del proceso morboso, basta algunas veces quitar con las pinzas la parte externa de la trompa ósea con el anillo timpánico, mientras que en otros casos es preciso levantar sucesivamente toda la trompa ósea con el vértice del peñasco y la pared inferior de la cavidad timpánica hasta el lado del tímpano empleando la sierra, el escoplo y las pinzas.

En una serie de preparaciones se puede lograr el objeto simplemente extrayendo horizontalmente el tercio superior del peñasco con la sierra, hasta la altura del tendón del tensor del tímpano; en otras, en cambio, extrayendo el tercio inferior del peñasco hasta la ventana redonda, cuya concha se puede así inspeccionar.

Si se quiere examinar la cara interna del tímpano por una parte y los detalles de la pared interna de la caja por otra (ventana redonda y oval), es preciso separar el tímpano con el martillo y el yunque del peñasco, sin extraer o dislocar los huesecillos del oído. Algunas veces es necesario más tarde aislar la cara del estribo que mira hacia el laberinto, haciendo con la sierra en la mitad del peñasco una sección que divida el vestíbulo en una mitad externa y otra interna, paralelamente a la cara interna del tímpano. Como la entrada de la concha de la ventana redonda está fuertemente vuelta hacia atrás, no se puede ver el fondo sin extraer la correspondiente pared posterior e inferior de la cavidad timpánica con las pinzas incisivas.

Si queremos limitarnos a la simple ablación de la parte timpánica y escamosa, se corta con un cuchillete delgado, después de haber extraído el *tegmen tympani*, el tendón del tensor del tímpano, que transcurre transversalmente en la cavidad timpánica, por delante del martiillo, y se desarticula el martillo del yunque. Se sujeta en el torno la preparación de modo que la cavidad timpánica mire exactamente hacia arriba y, aplicando la sierra en el pavimento de la trompa ósea, se procede hacia la cavidad en la proximidad de la articulación, entre el yunque y el estribo. Ahora, para poder penetrar con la sierra entre el tímpano, martillo y yunque por una parte, y la cabeza del estribo por otra, sin lesionar o dislocar ninguno de los huesecillos, con una sonda sostenida en la mano izquierda se empuja hacia fuera el tímpano con el mango del martillo y la rama larga del yunque, y el estribo hacia la pared posterior de la caja del tímpano. Se completa el corte aserrando la apófisis y el seno sigmoideo.

O bien, después de haber cortado el tendón del tensor y la articulación del yunque con el estribo, se extraen con las pinzas incisivas las paredes anterior e inferior de la cavidad timpánica, que también se ha

abierto; basta entonces hacer una pequeña presión en el extremo anterior de la pirámide para desprenderla de la parte escamosa o timpánica.

Si se quiere hacer un corte sagital de todo el oído medio (figs. 302 y 303) sobre una preparación obtenida con el método indicado, se abre desde la pared superior la trompa ósea después de abierta la caja timpánica; luego se extraen con el escoplo y las pinzas las partes óseas del esfenoides

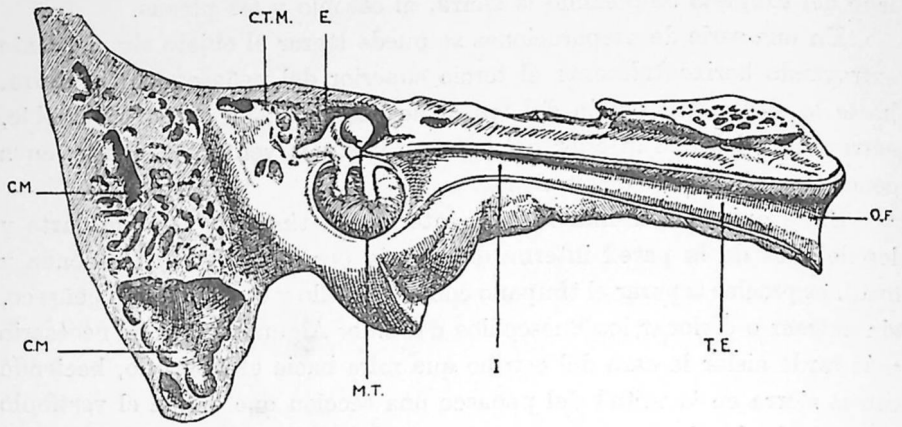

FIG. 302.—Sección sagital a través de todo el oído medio, mitad externa (oído izquierdo) (imitada de POLITZER en NAUWERCK)

C. M., células mastoideas. — *C. T. M.*, conducto timpánico mastoideo. — *I.*, istmo de la trompa. — *M. T.*, membrana del tímpano, con el yunque y el martillo. — *T. E.*, trompa de Eustaquio. — *E.*, espacio para el cuerpo de estos dos huesos. — *O. F.*, orificio faríngeo de la trompa.

que cubren la trompa cartilaginosa, hasta que se pueda abrir longitudinalmente toda la trompa desde su abocamiento en la faringe hasta el istmo.

Si después al dividir el hueso temporal en una mitad externa y una interna, se quiere seccionar del mismo modo la trompa cartilaginosa, se introduce una sonda en el conducto tubárico y con unas tijeras rectas y finas se divide primero su bóveda, desde el agujero faríngeo hasta la trompa ósea, y luego se divide del mismo modo longitudinalmente la parte membranosa; en seguida con una sierra se dividen la trompa ósea, la cavidad timpánica y la apófisis mastoides, practicando una sección sagital a través del *tegmen tympani* y del suelo de la cavidad timpánica, entre el segmento inferior del surco timpánico y la pared interna de esta misma cavidad.

Como en el peñasco intacto no es fácil mantener la dirección exacta, es mejor abrir con unas pinzas incisivas el *tegmen tympani* en una línea que vaya desde la abertura anterior del conducto tubárico a la incisura parietal, en una longitud de 1,5 a 2 milímetros.

Así se puede ver con claridad la cavidad timpánica y aserrar adecuadamente en la mitad del pavimento entre el surco timpánico y el promontorio.

Si se aplica la sierra al lado medial de la trompa, entre ésta y el peñasco, y al aserrar éste procura mantenerse lo más cerca posible de la pared interna de la cavidad timpánica, la trompa queda fija a la mitad

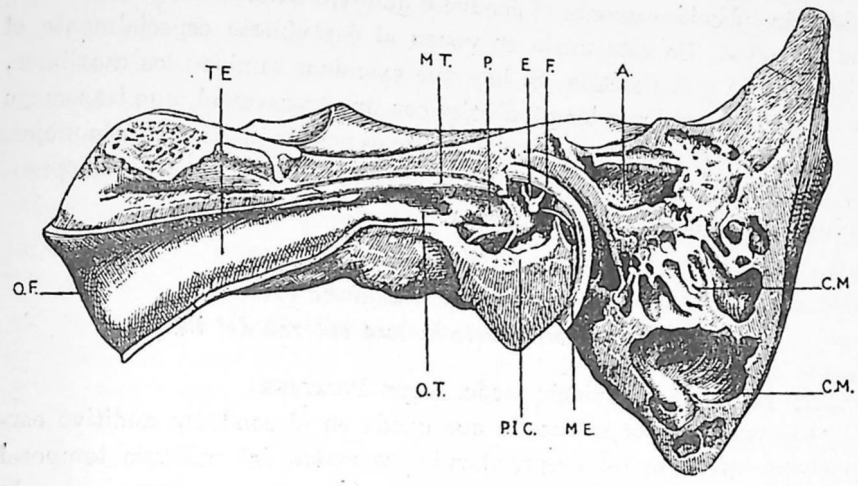

FIG. 303.—Sección sagital de todo el oído medio. Mitad interna del oído izquierdo (imitación de POLITZER en NAUWERCK)

A., antro mastoideo. — *C. M.*, células mastoideas. — *F.*, nervio facial. — *M. E.*, músculo del estribo. — *M. T.*, músculo tensor del tímpano. — *O. F.*, orificio faríngeo de la trompa. — *O. T.*, orificio timpánico de la trompa. — *P.*, promontorio. — *P. I. C.*, pared inferior de la caja del tambor. — *E.*, estribo. — *T. E.*, trompa de Eustaquio.

externa del temporal dividido; queda en cambio adherida a la pirámide, si el corte se ha practicado lateralmente a la trompa, que se ha abierto en la pared externa membranosa, a ras de la pared externa de la cavidad timpánica y la inserción del tímpano.

Si no se ha examinado, dividiéndola con la sierra, la apófisis mastoides, es posible después de abierto el antro desde arriba (en casos determinados, por ejemplo, de caries y necrosis) romper con el escoplo y las pinzas incisivas la cortical de su cara externa.

Un examen del laberinto es casi imposible en las preparaciones frescas. Sin embargo, es posible examinarlo aplicando un escoplo de tamaño mediano al borde lateral del conducto auditivo interno, en su parte superior y empujándolo horizontalmente de atrás adelante. En la mayoría de los casos la pared superior del laberinto óseo se desprende con la simple abertura del vestíbulo y del caracol, y ambos se pueden inspeccionar bien. Lo mismo ocurre con el conducto semicircular superior y el posterior,

y de su luz se puede extraer con unas pinzas la parte membranosa para examinarla en el agua.

Examen de la cara

Se prolonga hasta el cuello la incisión hecha en la cabeza; partiendo de aquí, se desprende la piel hacia delante tanto cuanto se crea necesario, cortando subcutáneamente el conducto auditivo externo cartilaginoso hacia su mitad. De este modo se ponen al descubierto especialmente el oído externo y la parótida. Si hay que examinar también los maxilares, se reúnen las incisiones longitudinales con una transversal, que transcurre el surco entre el maxilar y el cuello, donde es posible luego ocultarla mejor. El examen de la parte anterior de la cavidad nasal requiere el desprendimiento del hueso del labio superior.

Para abrir el conducto auditivo externo y para poner al descubierto la cara externa del tímpano

Se procede del siguiente modo, según POLITZER:

Se comienza por extraer lo que queda en el conducto auditivo cartilaginoso-membranoso, desprendiendo los restos del músculo temporal que han quedado adheridos a la escama, la aponeurosis temporal y la galea con el periostio de arriba abajo hasta la entrada del conducto auditivo externo óseo. Esto se logra fácilmente cogiendo las partes blandas a ras del hueso con unas pinzas incisivas y girando éstas sobre su eje longitudinal; cuando se han desprendido las partes blandas hasta el contorno superior del conducto auditivo óseo, se coge con las pinzas la parte de conducto auditivo cartilaginoso que se mantiene fija por los ligamentos auriculares anterior y posterior; torciendo lentamente, se la desprende del conducto, auditivo óseo. Si esto se practica demasiado bruscamente, se desprende la piel de la parte superior del conducto auditivo hasta el tímpano y se destroza la membrana de Shrapnell o la parte superior posterior del tímpano.

Con una pinza-osteótomo, en caso necesario con el martillo y escoplo o con la sierra, se extrae prudentemente a pedazos la pared anterior del conducto auditivo óseo, que por lo demás es delgada, y en parte también la inferior. Debe recomendarse en la proximidad del tímpano extraer las laminillas óseas en pedazos pequeñísimos y con las pinzas más pequeñas. Las esquirlas óseas que no se puedan coger con las pinzas y que intercepten la vista del tímpano se eliminarán con un delgado escoplo de mano.

Las esquirlas que queden en las gruesas paredes superior e inferior del conducto se quitan con el escalpelo y el martillo, pero con prudencia, estrato por estrato, o bien se asierran. Si la preparación (en el temporal aislado) se hace con la pinza-osteótomo, se fija la preparación con la mano izquierda provista de una tela; si se emplea el escoplo o la sierra, es preciso fijarla en el torno.

Si existen alteraciones patológicas en la pared anterior del conducto auditivo, es preciso quitar las paredes inferior y superior; en algunos casos también parte de la posterior con la apófisis mastoides.

Cuando se quiera *abrir* y *estudiar únicamente el antro y las células mastoideas* que lo rodean (anteriores, externas, posteriores e inferiores), y con las cuales comunica, conviene operar como sigue:

Vuelta la cabeza del cadáver de modo que descanse sobre la mesa la superficie opuesta a la que se va a operar, y sujeta en esta posición por un ayudante, se dispone que éste mantenga tirado hacia delante el pabellón auricular. Con el cuchillo pequeño se practica una primera incisión vertical inmediatamente detrás de la inserción del pabellón cuya longitud exceda de un centímetro la punta y de otro centímetro la base de la apófisis mastoides. A 3 centímetros de distancia de este primer corte y posteriormente al mismo se practica otro igual y se unen los extremos inferiores de ambas incisiones con una tercera. Se disecan luego a la altura de esta última los tejidos blandos y se reclinan hacia arriba poniendo al descubierto la apófisis mastoides. Se libera esta última con el periostótomo o con el escoplo mediano; luego con el escoplo pequeño y el martillo se corta la mitad externa de la mastoides. Se lava la superficie de sección con un chorro de agua y se observan las células, el antro, el conducto timpanomastoideo y el contenido de estas partes.

XIII. — Huesos

En la parte que trata de la técnica común hase hablado del modo de examinar la medula ósea. Se ha visto además que algunos huesos o porciones de hueso se ponen al descubierto durante la abertura de las cavidades de la cabeza, del tórax y del abdomen. Se ha dicho también que durante el examen exterior se debe observar, aun a través de los tejidos, el esqueleto palpando por si los huesos ofrecieran determinadas lesiones (fracturas, etc.), especialmente cuando en las partes blandas aparezcan signos de traumatismo.

Luego, cuando se han vaciado cada una de las cavidades del cuerpo de su contenido, es necesario palpar mejor los huesos para sorprender lesiones eventuales.

Sin embargo, hay casos en los cuales es necesario examinar *de visu* parte o también todo el esqueleto. Conviene, por lo tanto, saber cómo se debe proceder en tales ocasiones.

Si después de la autopsia el cadáver debe ser visitado por la familia, es preciso que las incisiones cutáneas no se vean una vez colocado el cadáver en la posición supina; para esto deberán practicarse, siempre que sea posible, en las regiones posteriores, y luego se suturarán, previa reconstrucción.

Cabeza

Además de la calota, de la base del cráneo, de los huesos que contienen el aparato auditivo y el de la vista, puede acontecer que sea necesario examinar y hasta quitar otras regiones óseas de la cabeza. En tales casos es preciso obrar según las circunstancias. Es claro que tratándose de partes de la cara no es posible abstenerse de incisiones que la deformen, tanto más si, como acontece frecuentemente, también los tejidos blandos están lesionados y la lesión de éstos se halla en relación con la enfermedad de los huesos.

Cuando se quiera examinar únicamente una parte de los huesos de la cabeza, basta ponerla al descubierto después de haber cortado adecuadamente las partes blandas. Sea como fuere, conviene siempre, si es posible, hacer ventanas o postigos con estas últimas de modo que se puedan reclinar luego sobre el hueso que se examina. En cambio, si queremos extraer para un estudio ulterior un pedazo de hueso, debemos emplear lo menos posible el escoplo y el martillo, utilizando la sierra y especialmente la de cadena y en caso necesario la de hilo. Estos dos instrumentos, como se ha dicho en el capítulo relativo al instrumental, se prestan bastante bien para este objeto, porque se pasan alrededor de los huesos a través de sus orificios naturales o bien con desprendimiento muy limitado de las partes blandas; la sierra de reloj realiza secciones nítidas y sútiles aun en huesos delicados.

Si, por ejemplo, se quiere resecar una porción de maxilar inferior, bastará desprender los tejidos blandos para hacer pasar alrededor del hueso la sierra; se adaptan luego los mangos y se opera como si se tratara de una intervención quirúrgica.

Si se quiere resecar un pedazo de la cara o del cráneo una vez terminada la autopsia, se cortan los ligamentos atlooccipitales, se desprenden los tejidos de la cara, se pasa la sierra por el gran agujero occipital y se asierra el hueso.

Para la resección de las diversas partes se siguen, en general, las indicaciones de los tratados de medicina operatoria.

Columna vertebral

Las partes óseas de la columna vertebral se han examinado ya por detrás cuando se abrió el conducto vertebral. Terminada la autopsia, se examinan los cuerpos de las vértebras desde la parte anterior. Cuando se quiera resecar y extraer un tracto de la espina dorsal, se desprenden los tejidos blandos, se cortan con el condrótomo los discos intervertebrales entre los cuales se encuentra el segmento que debe estudiarse y se extrae la porción. Si ésta corresponde a la columna dorsal, se deben cortar, naturalmente, las costillas si no se quiere desarticularlas, y para esto se emplea el costótomo.

Hueso de los miembros

Al hablar del examen de la medula ósea se ha dicho cómo se opera para liberar y extraer el fémur para el examen de la medula. De un modo parecido se opera para la extracción de otros huesos largos.

Otros huesos.

Si hay que examinar otros huesos, es preciso obrar según los casos y emplear diversos instrumentos según las circunstancias.

CAPITULO X

NORMAS PARA LA EXTRACCIÓN, FIJACIÓN Y CONSERVACIÓN DE ÓRGANOS, FRAGMENTOS DE ÓRGANOS, LÍQUIDOS, EXUDADOS, ETC.

Durante la autopsia es necesario muy frecuentemente recoger pedazos de órganos para someterlos más tarde a las investigaciones microscópicas adecuadas y establecer con exactitud un diagnóstico macroscópico dudoso; algunas veces conviene conservar uno o más órganos completos; muy a menudo se deben recoger líquidos o exudados para examinarlos luego histológicamente o desde el punto de vista de la microbiología. Es, por lo tanto, oportuno que el disector sepa cómo debe regirse en cada caso, de modo que no corra el riesgo de perder un material cuyo examen puede ser de importancia absolutamente fundamental.

Extracción de fragmentos de órganos

El caso más frecuente consiste en recoger pedazos de órganos que se someterán más tarde al examen microscópico.

Hay que tener en cuenta ante todo que el agua con que se lavan los órganos durante la autopsia provoca modificaciones en los elementos celulares, las cuales, sumándose a las que son debidas a fenómenos cadavéricos o de putrefacción, pueden inducir a error al observador. Y por esto no deberán dejarse los órganos sumergidos en el agua si se quiere practicar el examen histológico de los mismos; es necesario, en cambio, lavarlos con una solución isotónica de cloruro de sodio al 8 por 100.

Una práctica que ha caído mucho en desuso, pero que sería oportuno, más bien necesario, reanudar, es el estudio en fresco por dislaceración y maceración de los teijdos. Para esto, si tal examen no es posible hacerlo inmediatamente, conviene dejar el trozo que se examina envuelto en una grasa u otro tejido humedecido con la solución fisiológica para que no se deseque. Si la temperatura es tibia, los microorganismos que ya existían en los tejidos o que proceden del ambiente se multiplican desmesuradamente; por lo tanto, siempre que sea posible, conviene poner los fragmentos en la nevera o entre hielo. Simultáneamente, otros pedazos del mismo

órgano se pueden fijar inmediatamente; y como no todos los fijadores sirven para todas las investigaciones que se deben hacer en un tejido, es siempre conveniente sumergir pedazos de éste en diversos líquidos. Por ejemplo: alcohol al 70 por 100, formalina al 10 por 100, líquido de Zenker o sublimado acético (1) o en cualquier otro buen fijador.

Si se quiere conservan un pedazo, incluso voluminoso, para prepararlo de modo que no pierda o pierda en mínima parte sus características cromáticas o estructurales, conviene fijarlo en el líquido de Kariserling, de Pick o de Jores.

Luego se le someterá a los ulteriores procedimientos de estos métodos para la conservación húmeda de las piezas anatómicas (2).

(1) La formalina al 10 por 100 se obtiene diluyendo en tres partes de agua común el líquido fundamental, formalina del comercio, que contiene por lo general el 40 por 100 de formaldehido (SCHMORL).

El líquido de Zenker está compuesto de bicromato de potasio, 2,50 gramos; sulfato de sodio, 1; sublimado corrosivo, 5; agua destilada, 100, disueltos en caliente. En el momento del empleo se añade el 5 por 100 de ácido acético. Los pedazos pequeños se dejan veinticuatro horas; luego se lavan durante otras veinticuatro horas en agua corriente y de aquí pasan al alcohol yodado, continuando según las indicaciones mencionadas en cualquier libro de técnica histológica.

El sublimado acético está compuesto de solución acuosa saturada de sublimado, 95 partes; ácido acético, 5 partes. Los pedazos sufren luego un tratamiento idéntico a los fijados en el líquido de Zenker.

(2) El primer líquido de Kaiserling o líquido fijador está compuesto de:

Formalina del comercio (al 40 por 100).	200 c. c.
Acetato de potasio	30 gramos
Nitrato de plata..	15 —
Agua común.	1.000 —

Se dejan en él los fragmentos, según su volumen, de doce, veinticuatro a cuarenta y ocho horas; luego se lavan en agua corriente durante varias horas consecutivas. Después se pasan por alcohol de 80-85°, donde recuperan el color perdido en el líquido primero y en el que pueden permanecer hasta veinticuatro horas. Finalmente, se sumergen en el segundo líquido o líquido conservador que está compuesto así:

Acetato de potasio..	100 gramos
Glicerina neutra químicamente pura.	200 —
Agua destilada.	1.000 —

PICK compone su líquido fijador de este modo:

Formalina del comercio (al 40 por 100).	100 gramos
Solución de sal de Carlsbad en agua destilada.. . .	950 c. c.

Los fragmentos, según su volumen, permanecen en él de doce a veinticuatro horas o más. Después de un lavado prolongado en agua corriente, se pasan al alcohol de 80-85°; cuando han recuperado su color, permaneciendo en él de doce a veinticuatro horas, se deja escurrir este último y se transportan al segundo líquido de Pick o líquido conservador compuesto de:

Acetato de sodio purísimo..	300 gramos
Glicerina neutra químicamente pura.	600 —
Agua destilada.	1.000 c. c.

(Para prepararlos se disuelve completamente el acetato de sosa en el agua y luego se añade glicerina.)

JORES emplea como primer líquido fijador esta mezcla:

Formalina del comercio (al 40 por 100).	50 c. c.
Sal de Carlsbad artificial	50 gramos
Sol. conc. de hidrato de cloral en agua destilada. .	50 c. c.
Agua destilada	1.000 —

Cuando se recogen fragmentos para el examen microscópico ulterior, es preciso recordar algunas normas fundamentales.

1.° Recoger siempre fragmentos múltiples, posiblemente pequeños, de diversos puntos del órgano o del tejido y fijarlos, como se ha dicho, en diferentes líquidos. La cantidad de líquido fijador debe ser abundante.

2.° Junto con la parte lesionada procurar extraer, en el mismo fragmento también, la parte microscópicamente sana para poder estudiar en el microscopio el paso de una zona a la otra.

3.° No maltratar los tejidos comprimiéndolos con las manos, con las pinzas o de otro modo, especialmente si se trata de órganns de estructura delicadísima, como el sistema nervioso central, para que no se interpreten después como lesiones intravitales las modificaciones debidas a acciones mecánicas.

4.° Cortar los tejidos que se examinan con instrumentos bien afilados que no contundan y *cortar deslizando*, mas no comprimiendo. Poner un paño debajo del fragmento o del órgano que se corta fijándolo sobre éste con la mano; el fragmento no resbala y no se aplasta.

5.° No dejar que los fragmentos de examen se empapen en secreciones o líquidos (agua, bilis, sangre, etc.) por razones obvias.

6.° Muy útil para la orientación ulterior es hacer un rápido bosquejo del órgano del que se toman los fragmentos e indicar en él los que se han quitado para el examen histológico. Anotar en qué líquido se ha fijado cada pedazo y también el estado de conservación de la parte o del cadáver. A este bosquejo se pueden añadir otras indicaciones relativas al color, la resistencia, etc., con el fin de tenerlas presentes en el estudio ulterior.

7.° Aun cuando pueda parecer obvio y elemental, no puedo menos de recomendar que se sumerja en el recipiente en que se fija el fragmento de tejido u órgano una tarjeta en la que se escriben con lápiz las indicaciones de lo que se trata.

Antes de sumergir con el tejido en el líquido fijador, la tarjeta en la que están escritas las indicaciones (órgano, número de la autopsia, fe-

A diferencia del líquido fijador de Kaiserling y de Pick, este primer líquido de Jores conserva o debería conservar al trozo anatómico su color natural.

Cuando los tejidos sumergidos se han indurado convenientemente, se lavan abundantemente con agua corriente y luego se conservan en el denominado segundo líquido de Pick.

Muchas veces, por no decir muchísimas, me ha sucedido que en el líquido primero de Jores los fragmentos han perdido el color y para obtenerlo de nuevo me he visto obligado a recurrir al alcohol. Como JORES ha propuesto su líquido fijador especialmente para abolir el alcohol con objeto económico, economía discutible dado el elevado precio del hidrato de cloral, y puesto que, como se ha dicho, el paso por el alcohol se hace inevitable, el método de Jores desde el punto de vista del ahorro no parece muy aconsejable.

He obtenido, no raramente, muy buenos resultados fijando los fragmentos en formalina al 10 por 100, lavándolos luego con agua corriente y conservándolos en el segundo líquido de Pick.

Pero no puedo afirmar su conservación ilimitada, o por lo menos prolongada, del color.

cha, etc.) puede ser bañada en parafina dura fundida. La parafina impedirá que los líquidos la maceren y ensucien; la tarjeta, si es pequeña, puede seguir al fragmento en todos los recipientes, aun durante la inclusión. Con esto no habrá peligro de que un día no se recuerde de que pedazo de órgano o autopsia se trata.

Cuando se quieran conservar enteros algunos órganos, conviene hacerles sufrir un tratamiento previo de modo que, cortados después de cierta fijación, conserven en lo que sea posible su forma primitiva.

Esto está indicado especialmente para las vísceras huecas. Algunos órganos pueden fijarse parcialmente antes de la autopsia. Así, por ejemplo, sabiéndose que el individuo a quien se practicará la autopsia tiene hipertrofia prostática, un tumor de la vejiga, un divertículo de la misma y queriendo conservar este órgano despues de extraído de la mejor manera posible, se introduce a través de la uretra un catéter para vaciarla de la orina, facilitando la salida con la presión de la mano sobre la región hipogástrica. Si es necesario, se puede lavar la vejiga como en el vivo. Luego se introduce cierta cantidad de formalina al 10 por 100 o del primer líquido de Kaiserling, o de Pick, o de Jores hasta la requerida distensión de la vejiga, distensión que se puede vigilar con la percusión suprapúbica. Se retira el catéter, se liga el pene (o se aplica una pinza de presión si se trata de una mujer, de modo que cierre el meato urinario) y después de varias horas se puede practicar la autopsia; la vejiga se encontrará indurada, así como en óptimas condiciones para practicar los cortes que se crean necesarios y ser conservada como pieza demostrativa.

Tratándose de la vejiga o de otros órganos huecos, como el estómago, etcétera, esta operación se puede hacer también después de extraídos del cadáver. En este caso, después de haber llenado su cavidad con el líquido fijador, conviene sumergir el órgano en un recipiente lleno del mismo fijador. Es preciso siempre procurar que los recipientes sean capaces, de manera que los órganos no contacten con las paredes, porque se producirían aplastamientos irremediables con alteración de la forma y también del color. En el fondo del recipiente se dispone una gruesa capa de algodón hidrófilo para que la pieza no se aplaste. El corazón puede sufrir el mismo tratamiento después de extraído y antes de ser abierto. Sacado del tórax, se lava, se extraen los eventuales coágulos sanguíneos a través de los varios orificios venosos y arteriales, se introduce un tubo de goma en una de las cavas y en una de las pulmonares, y se vierte el fijador, que sale luego por la aorta y la pulmonar. Se acaban de llenar estos vasos con el mismo líquido y se cierran unos y otros con pinzas de presión o con cordel, lo que se logra fácilmente en especial si se dejan adherentes al órgano trozos largos de la cava y de las venas pulmonares. Se

sumerge el corazón en un vaso lleno de fijador, suspendiéndolo con un cordel o bien extendiéndole sobre una gruesa capa de algodón; cuando está convenientemente endurecido, se practican los cortes correspondientes. Procedimiento análogo se puede emplear para el riñón, llenando la pelvis renal y los cálices a través del uréter. *In situ* se pueden llenar de líquido fijador muchos órganos huecos; el estómago y el intestino delgado, a través del esófago; el intestino grueso, por el recto; el arbol bronquial, por la tráquea; pero este procedimiento tiene el inconveniente de que la formalina, impregnando el cadáver, hace que la autopsia se convierta en una operación penosísima a causa de las emanaciones que ofenden cruelmente las mucosas.

Un método muy aconsejado por Pedro MARIE y seguido especialmente por los autores franceses, es la denominada formalización de los centros nerviosos. Para esto ROUSSY y AMEUILLE aconsejan el empleo de un grueso trocar y de una jeringa inyectora cuya capacidad sea de 200 centímetros cúbicos.

La operación se practica lo más pronto posible después de la muerte del individuo. Se introduce el trocar en una de las fosas nasales y, deslizándole por el borde posterior de los huesos propios de la nariz, se le empuja hasta encontrar la resistencia del etmoides; el instrumento se mantiene fijo por sí mismo, fijado como está por los cornetes nasales. Se dan sobre el trocar o sobre su mandril pequeños golpes de modo que se perfore el hueso. Hecho esto, se extrae el mandril, se aplica al trocar la jeringa directamente o por medio de un tubo de goma y se inyectan lentamente de 150 a 200 centímetros cúbicos de formalina al 20 por 100, es decir, de 75 a 100 centímetros cúbicos de formalina del comercio al 40 por 100 diluída con un volumen igual de agua común.

De este modo el líquido penetra en los espacios subaracnoideos del encéfalo y de éstos en el espacio de la medula espinal. Con este método, según los supradichos autores, los centros nerviosos sufren, aun antes de ser extraídos, un principio de fijación; una vez extraídos conservan perfectamente su forma y se les preserva de las alteraciones cadavéricas. ROUSSY y AMEUILLE reconocen que pueden ocurrir inconvenientes como el de penetrar de un golpe en la masa encefálica, lo que provoca graves lesiones en ella; desaparece el color propio del tejido, lo que modifica el aspecto de las partes; no es posible someter los centros a fijaciones especiales como las requeridas por los métodos de Nissl y de Cajal, que excluyen la formalina. Se puede añadir que sospechándose alteraciones especiales, como, por ejemplo, un tumor del cerebro, si una vez se ha formalizado no es posible ya someterlo a fijaciones que permitan estudiar la fina estructura celular que con la formalina no se puede evidenciar. Como

se ve la formalinización de los centros nerviosos no es aplicable a todos los casos, pero en algunos puede ser útil.

Preparaciones por frotis

Además de los exámenes de los tejidos frescos y por dislaceración, otra práctica que merecería estar más difundida es la de los exámenes en preparaciones por frotis, después de la fijación y coloración. Con este método los elementos celulares no experimentan todas aquellas modificaciones que sufren durante la inclusión.

Naturalmente las preparaciones hechas de tal modo se pueden hacer solamente fuera de los líquidos, con tejidos parenquimatosos como el bazo y los ganglios linfáticos, la medula ósea, con tumores o producciones blandas. El examen efectuado de este modo suministra resultados óptimos, pero sólo parciales; es necesario examinar el tejido mismo no sólo en fresco sin coloración, con la ayuda, si es necesario, de una gota de solución fisiológica de cloruro de sodio, sino también en piezas fijadas e incluídas o por lo menos congeladas y cortadas con el micrótomo para estudiar, por un lado, la estructura celular, sin que las células hayan estado sometidas a ningún reactivo, y, por el otro, para observar las relaciones de cada elemento entre sí y con el tejido de sostén. Las preparaciones se pueden hacer restregando con uno de los bordes cortos de un vidrio portaobjetos sobre el tejido que se examina y luego deslizar este borde sobre el plano de otro cubreobjetos inclinado a 45° sobre el segundo, de la misma manera que se procede para las preparaciones con el líquido sanguíneo.

Si no se dispone de vidrios portaobjetos esmerilados, sino cortados al diamante, como la aspereza de los bordes dañaría los elementos, es buena práctica sumergir el vidrio en parafina dura fundida, dejar enfriar y operar como se ha dicho. En lugar de los cubreobjetos se puede proceder de un modo análogo con los portaobjetos.

Cuando el tejido no es demasiado blando y es más bien abundante de tejido conjuntivo, puede emplearse el procedimiento de aplastar un fragmento pequeño de éste entre dos cubreobjetos y luego separarlos restregando.

Muchos son los métodos de coloración para teñir las preparaciones por frotis; varían según los detalles que se quieran evidenciar, y se encuentran descritos en los manuales de técnica histológica. Un método bonísimo, rápido, simple y práctico, y que como tal pone de manifiesto muchísimos detalles celulares, incluso delicados, los glóbulos maduros e

inmaduros de la sangre, las plaquetas, los protozoos, los microorganismos, etcétera, es el del bieosinato de Tribondeau. Se deja secar el frotis al aire, se vierte encima un determinado número de gotas de bieosinato, cubriendo luego con una campánula para que no se evapore. Se deja durante cinco a diez minutos según el espesor del frotis y luego se añade un número doble de gotas de agua destilada; se deja un cuarto de hora. Se lava con fuerte chorro de agua destilada; se seca con papel de filtro, se monta y se examina. Tratándose de sangre, basta fijar durante diez minutos y dejar durante otros diez con el volumen doble de agua destilada.

Examen de los líquidos

Si se quieren examinar los líquidos contenidos en cavidades preformadas o neoformadas del cadáver, es preciso tener cuidado de que no se mezclen con sangre o que se mezcle en la menor cantidad posible. Para esto se practica una pequeña abertura en la pared de la cavidad; con una pipeta adecuada se extrae cierta porción del líquido que se recoge en un recipiente muy limpio y a ser posible esterilizado. Se puede centrifugar, examinar en fresco o también hacer con el sedimento una preparación por frotis y examinar después de la coloración. No se debe olvidar que después de la muerte acontece una gran descamación de las células de las paredes maceradas de la cavidad que contiene el líquido; que en los elementos celulares la autólisis produce graves modificaciones (vacuolización, fanerosis del tejido adiposo, difusión de líquidos, etc.) y que todos estos fenómenos deben tenerse en consideración para no confundirlos con hechos acaecidos durante la vida. Se debe saber que la orina recogida de la vejiga del cadáver, al cabo de cierto tiempo de la muerte, es turbia y albuminosa.

Si se quiere extraer líquido para hacer con él cutlivos, hay que esterilizar una parte de la pared de la cavidad, por ejemplo, con la aplicación de un hierro enrojecido al calor; luego se penetra en la cavidad con un instrumento puntiagudo y estéril, se le extrae y se substituye con una pipeta esterilizada, o bien se introduce un trocar esterilizado, se retira el mandril y se extrae el líquido con la cánula del mismo o con una aguja esterilizada adaptada a una jeringa esterilizada también. El líquido se vierte directamente en medio del cultivo o bien en un frasquito esterilizado; con esto se podrá en un segundo tiempo hacer siembras en los terrenos adecuados, inoculaciones en los animales, coloraciones del sedimento, etc. Será conveniente que el disector tenga a su disposición una asa de platino y una lámpara de gas o de alcohol para su esteriliza-

ción en el caso que se deseen algunas preparaciones, aun extemporáneas, del pus, las heces, etc.

No puedo terminar estas normas sin recomendar tener siempre a mano un poco de tintura de yodo fresca, gasa aséptica, algunas vendas, un poco de algodón para usarlos inmediatamente si el disector o sus ayudantes se hieren, hecho que no es infrecuente y que ha llevado a una muerte gloriosa a no pocos anatómicos, anatomopatológos y médicos.

CAPÍTULO XI

NORMAS PARA LA REDACCION DEL PROTOCOLO DE UNA AUTOPSIA

I. — Generalidades

El resultado del examen cadavérico debe redactarse en un documento denominado protocolo que se conserva en el archivo del Instituto donde se ha practicado la autopsia. Este documento es muy importante y puede servir inmediatamente o más tarde para investigaciones científicas. Importancia muy especial tiene el protocolo cuando sirve para fines médicolegales; no es raro, en efecto, que los datos de una autopsia practicada únicamente con objeto de comprobar la causa de la muerte o para aclarar al clínico fenómenos observados durante la vida del individuo fallecido, vengan a figurar como documento en un proceso médicolegal. Puesto que, como es obvio, no es posible conservar los órganos del cadáver para presentarlos al juicio cuando no se sepa que a propósito de aquella muerte se instituirá un procedimiento legal (aun cuando se conservaran a menudo muchas de sus características), se deberá recurrir a la descripción que será *completa*, *clara* y *concisa*, de modo que quien lea el protocolo se pueda formar inmediatamente una idea exacta de la situación y estado de los órganos, casi como si asistiera a la necroscopia.

Es necesario insistir en la concisión de la exposición escrita. Hay que prescindir de toda palabra inútil, pero no de manera que la brevedad del lenguaje haga obscuro o dudoso el concepto descriptivo. Repitamos con Horacio: «*Brevis esse laboro, obscurus fio*».

En la mayoría de los casos es inútil escribir: «en el órgano examinado no se encuentra tal o cual lesión», porque todas las alteraciones, por pequeñas que sean, deben observarse y relatarse en el protocolo; por lo tanto, cuando no se encuentran transcritas, se debe entender que no existían dichas lesiones.

Cuando un órgano o una víscera no presentan nada digno de notarse, se escribirá: «órgano o víscera sin lesiones visibles o sin alteraciones macroscópicas». Este modo de expresarse es más correcto que las locuciones,

«normal o sin nada notable» u otras semejantes. Por otra parte conviene añadir, como se ha dicho, la palabra o el concepto de «visible a simple vista», por que un órgano puede tener alteraciones revelables únicamente por el examen microscópico.

Hacer en el protocolo de autopsia la descripción de todos los órganos, aun de aquellos que macroscópicamente no presentan anomalías, lleva a una pérdida de tiempo siempre nociva, y especialmente en aquellos Institutos en los que es crecido el número de autopsias cotidianas.

Los aspectos de los órganos y de sus superficies de sección deben examinarse con un orden bien determinado y constante y precisamente del modo que sigue:

Examen del órgano

1.° Asiento.
2.° Relaciones con los órganos próximos.
3.° Volumen y dimensiones.
4.° Forma.
5.° Color.
6.° Consistencia.
7.° Continuidad, es decir, si existen soluciones de continuidad en la superficie.
8.° Peso.

Examen de las superficies de sección

1.° Color.
2.° Humedad y cantidad de sangre que sale de los vasos seccionados.
3.° Estructura macroscópicamente visible.
4.° Aspecto (liso, rugoso, etc.).
5.° Cualidades ópticas (semitransparencia, opacidad, etc.).
6.° Consistencia.
7.° Continuidad.

Con la misma progresión con la que se han observado los órganos en el protocolo se deben describir las lesiones. En la descripción escrita de las alteraciones es necesario ser muy preciso, casi pedante; únicamente así se puede tener la seguridad de no omitir nada.

II — Diagnóstico anatomopatológico

En el protocolo, al notar los caracteres de los órganos o de las vísceras, el disector deberá *limitarse a describir* y no deberá proponer el diag-

nóstico anatomopatológico. El concepto diagnóstico debe resultar claro y exacto de la descripción. En el curso del protocolo no se debe escribir, por ejemplo, «congestión de las meninges pías» o «pías meninges congestionadas», sino «vasos de las meninges pías dilatados y llenos de sangre», etc.

El diagnóstico de las lesiones de las diversas partes, resultado de la descripción de las mismas alteraciones, será hecho aparte, bajo el título de *Diagnóstico anatomopatológico*. Este se escribe en las hojas protocolarias, o inmediatamente después de las indicaciones generales del cadáver (nombre, edad, profesión, lugar y fecha de la muerte, lugar y fecha de la autopsia, etc.), o bien al terminar la descripción anatomopatológica. Es preferible la primera manera, porque aparece resumido, inmediatamente a la vista, cuando en un tiempo ulterior se consultan diversos protocolos por algún fin.

Este sistema de reunir en un solo capítulo el diagnóstico de las alteraciones de los órganos y de las vísceras es especialmente útil porque de tal modo se logra poner en evidencia todo el cuadro morboso, cuadro que sirve al disector de resumen de la necroscopia y de epicrisis al clínico. Y el que, en un tiempo más o menos lejano del día de la sesión cadavérica, deba consultar el protocolo, hojeando sólo el diagnóstico anatomopatológico podrá ahorrarse la lectura de todas las lesiones descritas, si estas últimas no le interesan especialmente.

Cuando la autopsia ha sido requerida por el clínico, habrá que mandarle una copia de dicho diagnóstico, aunque hubiese asistido a la necroscopia. Este documento, junto con la historia clínica, se completa. Igualmente el protocolo de autopsia se completa por las indicaciones clínicas insertas en un espacio destinado a las mismas en el folio protocolar.

La exposición del diagnóstico anatomopatológico debe hacerse según criterios especiales.

Teniendo siempre presente que la anatomía patológica nunca debe alejarse ni tampoco desprenderse de la clínica, los hechos morbosos comprobados en la autopsia deben ser enunciados en sus relaciones de causa a efecto, es decir, asociando entre sí las lesiones que están o que se suponen dependientes unas de las otras. Se comienza el diagnóstico con la lesión que, en la progresión de los hechos morbosos, se reputa de haber sido la inicial; por ejemplo, «endocarditis crónica verrugosa, etc.». Luego se notan las consecuencias de ésta: «estenosis de los orificios cardíacos donde reside, lesiones del miocardio, etc.». Más tarde, las lesiones de otros órganos o vísceras dependientes de la misma, como «embolia, gangrena embólica, etcétera». Después, los hechos generales a los que ha dado origen la lesión. A continuación se registran las alteraciones que con la primera no parecen

en nexo de causa a efecto, y, finalmente, las anomalías congénitas eventuales. Estas últimas, sin embargo, pueden describirse en primer lugar.

Debajo del diagnóstico anatomopatológico se puede indicar la *causa mortis* o sea el accidente terminal, rápido o lento, que determinó el fallecimiento del individuo.

III. — Propiedad y corrección del lenguaje científico

No puede considerarse bien redactado el protocolo en el que se descuidan la propiedad y la corrección del lenguaje científico.

La terminología debe ser rigurosamente exacta, especialmente cuando se trata de la topografía de las lesiones. Es, por lo tanto, necesario usar la terminología en uso en los tratados de anatomía topográfica.

El principiante no será inducido a error por la posición del cadáver echado sobre la mesa, sino que debe figurarse siempre el cuerpo humano de pie, en posición anatómica.

Especial atención debe concederse al clasificar algunas formas morbosas según se trate de fenómenos inflamatorios todavía en evolución o bien de reliquias de un proceso flogístico ya extinguido.

Es fácil o común confundir, por ejemplo, entre inflamación crónica e inflamación pregresa. La inflamación crónica es una flogosis lenta, pero en curso todavía ; la inflamación pregresa indica un proceso ya extinguido, de la cual se tienen delante únicamente los vestigios. En cuanto sea posible, es preciso evitar esta confusión ; más por desgracia en algunos casos el diagnóstico diferencial aparece muy difícil. Es frecuente leer en protocolos de autopsia diagnósticos de pleuritis crónica y otros semejantes, concluyendo de la descripción, en cambio, que no se trata de una inflamación todavía en acto, sino simplemente de consecuencias de flogosis antiguas y ya apagadas, que han terminado por adherencias conjuntivas, estenosis de orificios, etc.

No siempre es fácil la descripción escrita de la situación, forma, extensión, naturaleza de algunas alteraciones.

Algunas veces el disector se encuentra en presencia de casos complicados y entonces puede ser de gran utilidad añadir a la descripción escrita algunas figuras que la ilustren. En medicina legal las figuras son casi indispensables cuando se trata de lesiones violentas.

IV. — Esquemas y figuras

Casi todos los institutos de anatomía patológica y casi todas las salas de autopsias de los hospitales importantes están provistos de esque-

mas impresos aparte que reproducen el cuerpo entero o regiones o partes del mismo u órganos aislados; o bien de sellos de goma, con los cuales se estampan las figuras en las mismas hojas del protocolo. Sobre estas figuras se dibujan en su asiento preciso las alteraciones especialmente importantes que se encuentran en el curso de la autopsia.

Cuando no se dispone de figuras ni de estampas, es preciso hacer por sí mismo un dibujo. El disector que sepa bosquejar más o menos un órgano, una región, una parte cualquiera del cuerpo, sabrá auxiliarse en gran modo en la descripción. A este propósito me parece que nunca se recomendará bastante a los estudiantes y a los médicos el estudio del dibujo macro y microscópico. En los institutos anatómicos y anatomopatológicos importantes debería actuar siempre un dibujante experto; pero el disector debe saber por lo menos un poco de dibujo que le permita hacer un diseño rápido, aunque esquemático, de las partes.

Naturalmente es de gran auxilio la fotografía. Existen dispositivos especiales que permiten poner el objetivo en tal plano que pueda reproducir el cadáver o sus órganos en cualquier posición. Pero la fotografía no es un procedimiento sencillo, sino un arte difícil; además de esto, no en todos los institutos se encuentran los aparatos adecuados. De modo que, como decía, es de gran conveniencia que el disector sepa por lo menos un poco de dibujo.

V. — El orden en la redacción del protocolo

Es de extraordinaria importancia mantener el orden en la redacción del protocolo.

Después del número progresivo de la autopsia, del nombre del disector, del lugar, fecha y hora en que se ha practicado, deben ponerse las indicaciones relativas al individuo que se halla en la mesa anatómica como se exponen en la hoja clínica, en el folio de demanda de autopsia o en cualquier otro documento. Luego se escriben las indicaciones sobre el hospital, enfermería, sala, casa u otro lugar donde ha ocurrido el fallecimiento. Tratándose de un hospital, se añade el número de cama y eventualmente los números correspondientes a los del registro hospitalario en el que se tomó nota del individuo de quien se pidió la autopsia. Siguen las indicaciones clínicas obtenidas de la sala o del registro de las historias clínicas o dadas de viva voz por los médicos; luego se escribe el examen exterior del cadáver, señalando los diversos datos del mismo según el orden expuesto en el «*examen exterior*» del esquema (véase página 349).

A la descripción de los caracteres exteriores del cuerpo sigue el exa-

men interno. Y en la descripción de este último el protocolo puede redactarse de tres modos diferentes; a saber:

1. Describiendo los órganos a medida que se extraen y se examinan.
2. Reuniéndolos según las regiones que ocupan.
3. Reuniéndolos por aparatos o sistemas.

El primer método es muy cómodo, especialmente cuando se tiene a disposición una persona a quien se dicta el protocolo durante el mismo acto de la autopsia. De esta manera, acabada la sesión, el protocolo está ya hecho; basta únicamente hacer el diagnóstico anatomopatológico como resumen de lo que se ha descrito. Pero este sistema no está exento de inconvenientes, especialmente el de encontrarse descritos uno después del otro órganos y vísceras de diferentes sistemas y aparatos, de modo que quien después consulte el protocolo deberá hacer un notable esfuerzo mental para ponerlo en orden. Porque es natural que deseando resumir los resultados de una autopsia se procure reconstituir mentalmente el cuerpo según la sistematización de los órganos y de las vísceras.

Si la descripción se hace según el orden de la extracción, después del examen exterior se describen: columna vertebral y medula espinal; calota, meninges, encéfalo, base del cráneo; intestino delgado y grueso; plastrón del esternón, inspección de la cavidad torácica; bazo, hígado, estómago, duodeno, páncreas, suprarrenales, riñones; corazón, pulmones; órganos de la pelvis, etc., es decir, que si bien es cierto que resulta cómodo, no es práctico para hacer el resumen mental después de leído el protocolo de autopsia.

Es mejor describir los órganos según las regiones: raquis, cabeza, cuello, tórax, abdomen, extremidades. Pero en este caso es preciso dictar apuntes mientras se practica la autopsia, para coordinarlos y copiarlos después, o bien hacer escribir directamente la descripción en diversos puntos del folio dejando espacios en blanco para la descripción en tales sitios de lo que se irá viendo. Sistema incómodo, porque no se puede saber cuán extensa será la descripción de una víscera no observada todavía, y, por consiguiente, no es posible limitar el espacio que se debe dejar en blanco. Algunos emplean para esto hojas en las cuales están impresos los nombres de las diferentes partes y de los varios órganos; mas por las razones antedichas son irracionales.

El método mejor, por ser el más riguroso, es sin duda el tercero: reunir y describir los órganos por aparatos y sistemas.

Si hay alguien a quien dictar algunos apuntes, que luego se pondrán en orden, tanto mejor; de este modo se tiene la seguridad de no olvidar nada; en el caso contrario, es necesario confiar en la propia memoria y redactar el protocolo inmediatamente después de finida la autopsia.

El orden aconsejable es el siguiente:

1. Examen exterior.
2. Sistema óseo.
3. Sistema muscular.
4. Sistema nervioso central.
5. Cavidad torácica (cavidad pleural, mediastino).
6. Sistema circulatorio (pericardio, corazón, vasos arteriales, vasos venosos, sistema linfático).
7. Aparato respiratorio (cavidades nasales, laringe, tráquea, bronquios gruesos, pulmones).
8. Cavidad abdominal (peritoneo, diafragma, relaciones entre las vísceras, etc.).
9. Aparato digestivo (boca, faringe, esófago, estómago, duodeno, yeyuno, íleon, ciego y apéndice, intestino grueso, recto, ano).
10. Aparato urinario (riñones y su envoltura, cálices, pelvis renal, uréter, vejiga, uretra).
11. Aparato genital.
    a) Masculino (vaginal y su cavidad, testículo, epidídimo, vesículas seminales, glándulas bulbouretrales, próstata, pene, escroto).
    b) Femenino (ovarios, útero, trompas, ligamentos, vagina, vulva).
12. Glándulas endocrinas (hipófisis, epífisis, tiroides, suprarrenales, timo).
13. Organos hematopoyéticos (bazo, medula ósea).
14. Investigaciones especiales (paratiroides, simpático, órganos de los sentidos, etc.).

VI. —Indicaciones de los pesos y medidas

El cadáver deberá ser medido y las medidas se escriben en la primera línea del protocolo (cadáver de sexo....., de longitud..... cm., etc.); este modo de indicar la estatura es bastante más preciso que decir persona alta o baja, de mediana estatura, etc.

Igualmente en la descripción de una cavidad, de una mancha, de un nodo tumoral, de una víscera más voluminosa de lo que se observa de ordinario, etc., conviene abolir los modos de expresarse comúnmente usados: «del calibre de una pluma de ganso o de una pluma de escribir, de la extensión de una moneda de....., del volumen de un huevo, o del puño, o de una cabeza de feto a término, etc.», y substituirlos por la longitud de los diámetros expresados en cifras. Por esto, durante la sesión hay que

tener siempre a mano un doble decímetro, una cinta métrica metálica, un compás de espesor, etc. De este modo se evitan no solamente los errores de juicio bastante fáciles cuando durante la necropsia no se han tomado apuntes y se debe recordar sólo de memoria, sino que también se evita referirse a objetos cuyas dimensiones pueden ser variables (por ejemplo la pluma de escribir, el puño, etc.) o a monedas desconocidas en el extranjero o que han variado de dimensiones o ya no existen.

Tampoco es apropiado decir de un órgano que ha *aumentado* o *disminuido* de volumen, porque no siempre se pueden saber las dimensiones que en condiciones normales tenía dicho órgano; refiriéndonos a la proporción con el desarrollo y con las dimensiones del individuo, se podrá decir a veces órgano pequeño o grande, grueso o delgado, pero el método mejor será siempre el de expresarse en centímetros o gramos.

Al lado del nombre de cada víscera se debe escribir su peso. Un buen sistema es el de hacer imprimir en las hojas dos líneas perpendiculares que formen columna. A la izquierda de ésta se anota el nombre de la víscera, y entre las dos líneas antedichas, el peso y la medida; a la derecha se describen los caracteres macroscópicos.

VII. — Indicaciones de los órganos o de los fragmentos conservados y de su examen consecutivo

Durante la autopsia ocurre muy a menudo que se deben poner aparte órganos o sus fragmentos, ora para conservarlos en el museo, ora para proceder a su examen microscópico o químico o de otra naturaleza.

Es necesario que esto quede anotado en el protocolo. Acabada la descripción de los órganos, se abre un capítulo titulado «piezas recogidas» y se describen los órganos o los fragmentos de los mismos, anotando, si se trata de piezas que deban servir para estudios ulteriores, exámenes microscópicos, en qué líquidos se han fijado; si se trata de piezas para el museo, cómo han sido preparadas, etc. En tiempo oportuno se añadirá también el número correspondiente de la colección del museo o de las preparaciones microscópicas, es decir, que se facilitarán los estudios ulteriores o investigaciones que se deseen y eventualmente el diagnóstico y la descripción microscópica.

VIII. — Conservación del protocolo

De cuanto se ha dicho se deduce que la conservación de los protocolos es de la mayor importancia. Cuando están bien redactados y son claros, lo más completos posible, constituyen un archivo de valor inestimable, una mina de hechos y de observaciones preciosa para los estudiosos.

Esquema de un

Protocolo de autopsia

AUTOPSIA N.°

practicada el ..... (1) ..... *a las* .....

por (2) .....

en el cadáver de .....

edad ..... *profesión* .....

nacido en .....

y fallecido en ..... *a las* .....

en (3) .....

DIAGNÓSTICO ANATOMOPATOLÓGICO

.....

.....

.....

.....

.....

(1) Fecha de la sesión cadavérica.
(2) Nombre y apellidos del disector.
(3) Hospital, enfermería, sala, número de la cama, o casa, vía publica, etc., añadiendo indicaciones más precisas.

Período Facturado Serv. Urbano
15 FEBRO. AL 14 MARZO 1947
Nº 12646

EXAMEN EXTERIOR

parente.

de muerte (rigidez cadavérica, manchas hipostáticas, hemáticas, manchas de infiltración hemoglobínica, manchas de putrefacción, zonas apergaminadas, estado del ojo, etc.).

(En la autopsia precoz nótense: la facies cadavérica, la temperatura del cuerpo, la coloración difusa de las palmas de las manos y de las plantas de los pies, la detención de la respiración y de las pulsaciones cardíacas, la amplitud de la pupila, la ausencia de reflejos, el estado de transparencia o opacidad de la córnea, la contractura o la relajación de los esfínteres, la falta de reacciones a los estímulos exteriores (calor, pinchazos, etc.).

4. Longitud del cuerpo.
5. Peso del cuerpo (en el feto y recién nacido; en casos especiales, también en el adulto, por ejemplo, en la emanación de grado elevado, o en la obesidad enorme, o en otros).
6. Estado de la nutrición general.
7. Color y estado de la piel (coloración difusa, manchas, tatuajes, cicatrices, soluciones de continuidad, tumores, parásitos cutáneos eventuales, etc.).
8. Desarrollo y color del sistema piloso y parásitos eventuales.
9. Estado de los orificios naturales (cerrados o abiertos, estenosis, deformaciones, oclusiones, líquidos que salen por ellos, color y estado de las mucosas).
10. Estado de los ganglios linfáticos palpables (dimensiones, consistencia, movilidad, aislados o adheridos entre sí, etc.).
11. Forma del cráneo (mesocéfalo, dolicocéfalo, braquicéfalo, ortocéfalo, platicéfalo, ipsicéfalo, etc.).
12. Forma del cuello y tórax (tórax plano, cilíndrico, de zapatero, etcétera). Examen exterior de las mamas y, eventualmente, del líquido que sale por los pezones espontáneamente o por expresión del órgano.
13. Forma del abdomen (hinchado, deprimido, de rana, etc.) y características del ombligo (deprimido, saliente, etc.).
14. Forma de las extremidades.

15. Actitud del cadáver (posición de defensa en los muertos quemados, contracturas debidas a enfermedades de los centros nerviosos, deformidades por anquilosis, desviaciones de la columna vertebral, deformaciones por cicatrices, etc.).

EXAMEN INTERIOR

I. — Sistema óseo y articulaciones

Cráneo. — Calota. Simetría. Eventualmente, medida de la circunferencia y de los diámetros. Integridad de los huesos. Espesor de los huesos y, en casos especiales, espesor de las tablas y del diploe expresado en milímetros. Contenido hemático del diploe (cantidad, color, densidad). Zonas de transparencia de los huesos. En casos especiales, peso de la calota, anotando por qué puntos pasa la superficie de sección. Estado de las suturas. Presencia eventual de la sutura media frontal y de las fontanelas. Surcos de la arteria meníngea media. Impresiones de las granulaciones de Pacchioni.

Base. — Integridad y estado de los huesos después del desprendimiento de la duramadre (1).

Raquis. — Columna vertebral en general. Curvaturas normales; exageración o ausencia de las mismas. Existencia de curvas anormales. Estado de la columna por la parte anterior y la posterior. Relaciones entre las vértebras.

Conducto raquídeo. Dirección, amplitud. Estado de las paredes y del contenido. Si existen cuerpos sólidos, describir su asiento, refiriéndonos a las vértebras, es decir, en correspondencia de cuáles vértebras y de cuáles segmentos de la columna se encuentran; luego el número de ellos, su volumen, forma, color, consistencia, continuidad. Si en el conducto existen líquidos entre las paredes y la misma medula, se anotan su cantidad, color, consistencia, transparencia u opacidad, eventualmente el olor y las reacciones, y si hay substancias sólidas mezcladas con ellos.

Vértebras y discos intervertebrales. Volumen, forma, color, consistencia y continuidad. Estado de los ligamentos intervertebrales.

Otros huesos. — Volumen, forma, color, consistencia, continuidad.

Para los huesos pares y simétricos se instituye la confrontación entre derecho e izquierdo; en el caso de diferencias, anotar las dimensiones de ambos.

Articulaciones. — Notar si, vencida la rigidez cadavérica, se mueve

(1) En el caso de fractura, describir su trayecto y reproducirlo en esquemas o dibujos adecuados a este objeto.

normalmente. En el caso de tumefacción visible desde el exterior, tomar medidas. Si se trata de articulaciones pares y simétricas, conducirse como en los huesos pares simétricos.

Si existen anquilosis, descripción del estado de las diversas partes después de haber seccionado longitudinalmente toda la articulación con cierta extensión de los huesos más allá de las cabezas articulares.

Ligamentos articulares. Volumen, forma, color, consistencia, continuidad, elasticidad.

Cavidades articulares. Amplitud. Estado de las paredes, respecto especialmente a su lisura o aspereza. Contenido líquido normal (sinovia) o anormal: cantidad, color, consistencia, transparencia, opacidad.

Bolsas mucosas. Paredes. Capacidad de su cavidad. Estado interior de las partes y contenido (análogamente al de las articulaciones).

II. — Sistema muscular

Estado del desarrollo general de la musculatura. En los casos de hipertrofia limitada a determinadas regiones, descripción de los músculos después de disección de éstos: volumen, forma, color, consistencia, continuidad. Si se trata de lesiones de grupos musculares de regiones pares y simétricas, hacer la confrontación entre ambas y anotar eventualmente las relativas medidas. Comprobada la existencia de parásitos en las masas musculares o en las aponeurosis, descripción de los mismos después del examen con una lente de aumento.

Cada músculo lesionado se describe desde los ordinarios puntos de vista del volumen, forma, color, consistencia y continuidad, estado de humedad o sequedad.

III. — Sistema nervioso central

a) *Medula espinal*

1. *Meninges.* — Duramadre. Superficie exterior, anterior y posterior, del saco dural (aspecto liso o rugoso, color, consistencia, continuidad). Superficie interior, anterior y posterior: se considera desde los mismos puntos de vista que la exterior.

Espesor de la duramadre. Contenido del saco dural (cuerpos sólidos: número, forma, color, consistencia, continuidad; líquidos: cantidad, color, transparencia, opacidad, consistencia, olor; eventualmente reacciones químicas).

Meninges pías. Superficie exterior, anterior y posterior; se conside-

ran desde los mismos aspectos que la de la duramadre. Espacios subaracnoideos y su contenido (tomar nota como para el contenido del saco dural). Estado de los vasos: paredes y su contenido.

2. *Medula propiamente dicha.* — Superficie exterior (forma general, aplanada, hinchada, etc. ¡No confundir los engrosamientos normales cervical y lumbar con modificaciones patológicas! Color, consistencia, continuidad. En casos especiales anotar las medidas de los segmentos anormalmente espesos o sutiles.

Superficie de sección: substancia gris o substancia blanca (conformación, color, consistencia, continuidad, estado húmedo o seco.

Conducto del epéndimo (forma en las diversas regiones, amplitud, contenido y caracteres de este último).

3. *Raices y ganglios espinales.* — Volumen, forma. Superficie exterior (color, consistencia, continuidad). Superficie de sección (aspecto, color, estado de humedad o de sequedad).

b) *Encéfalo*

1. *Meninges.* — Duramadre. Superficie exterior de la dura en la bóveda cerebral (adherencia con la calota, aspecto liso o rugoso, eminencias debidas a las granulaciones de Pacchioni, color, transparencia, grado de tensión de la membrana, continuidad, espesor; estado de los vasos; paredes y contenido).

Superficie externa de la duramadre en la base craneal (facilidad o dificultad de desprenderla de los huesos subyacentes).

Superficie interior de la duramadre (aspecto, color, continuidad, eventuales adherencias con las meninges pías). Espesor de la misma.

Gran hoz del cerebro, tienda del cerebelo (desde los mismos puntos de vista del resto de la duramadre).

Senos venosos. Seno longitudinal superior y senos de la base (cavernoso, coronario, occipital, transversal, petroso superior e inferior, occipital posterior, recto y laterales). Estado de sus paredes y contenido (cantidad, color, consistencia, adherencia a las paredes de trombos eventuales, etcétera).

Meninges pías. Superficie exterior en la bóveda y la base (aspecto, color, transparencia, continuidad, espesor). Estado de los vasos y de su contenido. Espacio subaracnoideo y su contenido. Granulaciones de Pacchioni (volumen, forma color, consistencia). Facilidad o dificultad de desarrollar la pía del encéfalo. Estado de las arterias del heptágono de Willis y de la cerebral media o silviana (aspecto, dirección recta o sinuosa, continuidad, consistencia, espesor de las paredes, calibre, continuidad)

2. *Cerebro.* — Superficie exterior (forma, simetría de los hemisferios, volumen, color; diseño, espesor, eminencias o depresiones o aplastamiento de las circunvoluciones; consistencia, continuidad).

Partes internas. Substancia gris de la corteza y de los núcleos de la base, y substancia blanca (espesor, conformación, color, consistencia, continuidad, estado de humedad, contenido hemático de los vasos).

Ventrículos laterales y mediano (dimensiones, estado de las paredes y del epéndimo; color, consistencia, continuidad. Contenido (cantidad, aspecto, color, consistencia, transparencia u opacidad).

Peso del cerebro. Se toma aisladamente en casos especiales, porque de ordinario se pesa el encéfalo en conjunto después de sus secciones, o bien antes y después de las secciones para tener así indirectamente el peso del contenido ventricular que sale durante los cortes del encéfalo. También en casos especiales se toma separadamente el peso de los dos hemisferios cerebrales y su medida.

3. *Cerebelo.* — Superficie exterior (volumen, forma, simetría de los hemisferios; desarrollo de los vermes; color, continuidad, peso).

Partes internas. Substancia gris de la corteza y de los núcleos centrales, y substancia blanca (desde los mismos puntos de vista que los del cerebro).

4. *Istmo del encéfalo y bulbo raquídeo.* — Protuberancia anular, pedúnculos cerebrales y cerebelosos, tubérculos cuadrigéminos, bulbo, Examen exterior (volumen, forma, simetría, color, consistencia, continuidad de cada una de estas partes).

Superficies de sección (conformación, espesor, color, estado de humedad y contenido sanguíneo, consistencia de la superficie de sección). Acueducto de Silvio (paredes y contenido).

Peso y medidas del istmo y del bulbo sólo se tomarán en casos excepcionales.

IV.—Caja torácica

1. *Superficie externa del tórax, después de la ablación de los tejidos blandos.* — Aspecto, volumen, forma, simetría de ambas partes, color de los huesos, de los cartílagos, de los músculos; elasticidad de la jaula ósteocartilaginosa; ángulo entre el manubrio del esternón y el cuerpo de este hueso. Estado del apéndice xifoides y de las articulaciones esternocostales. Eminencia o depresión de los espacios intercostales.

2. *Superficie interior del plastrón esternal.* — Huesos, cartílagos, músculos, vasos y su contenido, etc.

3. *Mediastino anterior.* — Examen exterior y relaciones de los órganos contenidos entre la cara posterior del esternón y la bifurcación traqueal, y entre la horquilla esternal y el diafragma, y entre las dos pleuras, derecha e izquierda. Examen de las superficies de sección.

4. *Mediastino posterior.* — Examen exterior y relaciones de los órganos contenidos entre un plano superior, desde la primera vértebra torácica hasta la incisura yugular del esternón, y un plano inferior que va desde la XII vértebra torácica a la cara posterior del corazón, siguiendo la cúpula diafragmática; entre los gruesos vasos y, más abajo, entre el pericardio anteriormente y la columna vertebral posteriormente; entre las dos pleuras, derecha e izquierda, lateralmente. Examen de las superficies de sección.

5. *Cavidad pleural izquierda.* — Pleura parietal (aspecto liso o rugoso, color, espesor, consistencia, continuidad). Presencia de líquidos (cantidad, color, transparencia u opacidad, cuerpos sólidos que pueden estar mezclados, consistencia, olor) o de sólidos (número, adherencias con las hojas pleurales y, en este caso, determinar el asiento refiriéndose a las costillas, a los espacios intercostales y a las líneas verticales que se suelen tomar como puntos de referencia del tórax: hemiclavicular, axilar anterior, axilar posterior y media, etc.). Eventuales adherencias entre las pleuras parietal y visceral y su descripción. Presencia de gases que el disector habrá comprobado utilizando los medios que ya hemos descrito antes de abrir el tórax.

6. *Cavidad pleural derecha.* — Se describe como la izquierda.

V.—Sistema circulatorio

a) *Sanguíneo*

1. *Pericardio.* — Asiento, superficie exterior (forma, color, consistencia, continuidad, grado de tensión del saco).

Superficie interior (aspecto liso o rugoso, consistencia, continuidad, eventuales adherencias entre saco y corazón, y sus localizaciones y descripciones). Cuerpos sólidos o líquidos existentes entre serosa parietal y visceral: se estudian desde los mismos puntos de vista que en la cavidad pleural.

2. *Corazón.* — Lugar, posición, inclinaciones, volumen, forma, consistencia, continuidad. ¿De qué ventrículo está formada la punta del corazón?

Contractura o relajación de las paredes de las varias secciones cardíacas.

Cara anterior (aspecto, color, consistencia, cantidad y estado del tejido adiposo subepicárdico). Vasos coronarios (trayecto rectilíneo o sinuoso, color, consistencia, continuidad). Espesor de las paredes. Contenido (cantidad, aspecto, color, consistencia; tratándose de trombos, es conveniente su descripción y anotar también el estado de adherencia con las paredes vasculares).

Cara posterior. Se describe como la anterior.

Superficie interior. Presencia o ausencia del agujero de Botal y eventualmente su descripción y medida. Defectos del tabique interauricular. Defectos del tabique interventricular.

Corazón izquierdo. Aurícula. Dimensiones de la cavidad y del orificio auriculoventricular; eventualmente, medida en milímetros de este último. Endocardio (aspecto, color, grosor, transparencia, consistencia, continuidad). Extremos de las venas pulmonares (calibre, espesor, consistencia, continuidad de las paredes). Miocardio (aspecto, color, espesor, consistencia, continuidad, estado de humedad, desarrollo de los músculos pectíneos). Contenido de la aurícula (sólido o líquido, considerarlo como el contenido eventual de la cavidad pleural. En los casos considerados especiales se pesan los coágulos y los grumos cruóricos, así como también se mide la sangre líquida).

Orejuela. Amplitud de la cavidad. Estado de las paredes y contenido (análogamente a la aurícula).

Ventrículo. Dimensiones de la cavidad. Agujero venoso u orificio auriculoventricular izquierdo. Forma y dimensiones.

Válvula bicúspide o mitral. Aspecto general de la válvula. Su borde adherente. Cara axil o atrial, cara parietal o ventricular y borde libre de las dos cúspides o valvas, anterior o ánteromedial, o cúspide grande o valva aórtica, y cúspide posterior o pósterolateral, o cúspide pequeña. Lengüetas valvulares o cúspides accesorias (describir cada una desde los siguientes puntos de vista: forma, aspecto, dimensiones, color, consistencia, continuidad; lisura o aspereza de sus superficies). Estado de sus bordes libres (independientes o unidos entre sí, etc.). Desarrollo de los nódulos de Albini.

Músculos papilares o pilares anterior y posterior. Sus tendones (aspecto, forma, volumen, color, consistencia, continuidad). Endocardio (aspecto, transparencia, color, espesor, consistencia, continuidad). Miocardio de las paredes, de los músculos papilares y de las columnas carnosas (aspecto, color, consistencia, continuidad, estado de humedad, eventualmente medida de las secciones de las paredes y de los músculos papilares). Orificio aórtico. Calibre (notar eventualmente las dimensiones en milímetros), forma, estado de las válvulas semilunares (número, defectos,

color, espesor, consistencia, continuidad, elasticidad); suficiencia o insuficiencia de estas válvulas.

Corazón derecho. Aurícula: como la izquierda. Estado del extremo de las dos venas cavas (calibre, color, consistencia, espesor, continuidad de sus paredes; ¿existen trombos?

Orejuela: como la izquierda.

Ventrículo: como el izquierdo. Naturalmente en éste se considera la válvula tricúspide con sus tres cúspides o valvas anterior, posterior o inferior, y medial o septal, y con sus músculos papilares anteriores, posteriores y mediales, con las columnas carnosas y con los tendones, desde los mismos puntos de vista que en la mitral y el orificio pulmonar exactamente igual que el aórtico.

Peso del corazón, teniendo en cuenta la longitud de las porciones de grandes vasos del pedúnculo cardíaco.

Vasos. — Aorta. Calibre (dimensiones, regularidad). Superficie exterior (color, aspecto, continuidad). Paredes (espesor, color, consistencia, continuidad, elasticidad). Estado de los orificios de las arterias que se desprenden de la aorta y sus eventuales anomalías congénitas, de asiento y de número.

Ilíaca primitiva, externa e interna. Tronco braquiocefálico. Carótidas. Subclavia. Tronco celíaco y sus ramas. Mesentéricas. Espermáticas o úteroováricas, etc.

Arteria pulmonar. Tronco braquiocefálico venoso. Venas yugulares. Cava, ilíaca. Mesentérica, esplénica y vena porta, etc. Se consideran desde los mismos puntos de vista que las arterias. Además, hay que tomar nota de las válvulas que en ciertas ocasiones existen en algunas de ellas.

b) *Linfático*

1. *Cisterna y conducto torácico.* — Examen exterior (aspecto, forma, trayecto, calibre, color, continuidad).

Paredes (espesor, color, continuidad).

Contenido (cantidad, color, consistencia). Vasos aferentes a la cisterna (se consideran desde el punto de vista de su calibre y trayecto, y luego igual que el conducto torácico).

2. *Vena linfática mayor.* — Como el conducto torácico. Se deben estudiar también los ramos que constituyen su tronco.

3. *Ganglios linfáticos.* — Se describen dividiéndolos según las regiones y los grupos, procediendo desde las partes superiores á las inferiores.

Superficie externa (forma, volumen, consistencia, continuidad, número). Se observa si están aislados o fusionados entre sí, móviles o fijos

a los tejidos próximos. Superficie de sección (aspecto, color, consistencia, continuidad, humedad).

VI.—Aparato respiratorio

1. *Laringe.* — Forma, volumen, consistencia. Superficie exterior (aspecto, color, continuidad).

Superficie interna. Glotis (calibre de la abertura de la glotis). Cuerdas vocales superiores o falsas e inferiores o verdaderas (espesor, forma, color, consistencia, continuidad).

Ventrículos laríngeos: profundidad y estado de sus mucosas y de la mucosa laríngea en general (aspecto, color, consistencia, continuidad, humedad. Contenido eventual de la laringe (cantidad, aspecto, color, consistencia). Estado de los cartílagos (espesor, color, consistencia, continuidad, osificación eventual).

Epiglotis y pliegues aritenoepiglóticos (volumen, forma, aspecto, color, consistencia, continuidad); estado de los músculos intrínsecos de la laringe.

2. *Tráquea y grandes bronquios.* — Forma, calibre, trayecto.

Superficie exterior (aspecto, color, continuidad).

Superficie interior (espesor de las paredes, estado de los cartílagos, aspecto, color, consistencia, continuidad).

Contenido eventual (cantidad, aspecto, color, consistencia, olor).

3. *Pulmón izquierdo.* — Volumen, forma, número de los lóbulos, consistencia, elasticidad, peso.

Superficie exterior. Pleura visceral (aspecto, color, transparencia, continuidad; estado de la pleura de la incisura interlobar).

Organos del hilio pulmonar. Vasos: calibre, paredes (aspecto, espesor, color, consistencia, continuidad, su contenido). Ganglios linfáticos: se consideran desde los mismos puntos de vista que en las otras regiones.

Superficie de sección de los pulmones (aspecto, color, consistencia, elasticidad, continuidad, humedad, contenido de aire).

Bronquios medianos y pequeños (calibre, espesor de las paredes, consistencia, continuidad; contenido: cantidad, aspecto, color, consistencia, eventualmente olor).

4. *Pulmón derecho.* — Como el izquierdo.

VII.—Cavidad del abdomen

1. *Diafragma.* — Se nota a qué costilla o a qué espacio intercostal, derecho e izquierdo, llega su cúpula en la línea hemiclavicular. Aspecto,

forma, grosor, color, consistencia, continuidad del músculo diafragmático y de su centro tendinoso.

2. *Cavidad peritoneal.* — Situación de las vísceras y sus relaciones. Obsérvense las eventuales adherencias patológicas de las vísceras entre sí o de las vísceras y las paredes.

Peritoneo (aspecto, color, transparencia, grosor, consistencia, continuidad). Líquidos o cuerpos sólidos que se pueden encontrar en la cavidad peritoneal (cantidad, aspecto, color, consistencia, olor).

Ligamentos y medios normales de conexión de las vísceras: epiplón, mesenterio, etc. (posición, aspecto, color, espesor, consistencia, continuidad, estado de sus vasos, cantidad y caracteres de su tejido adiposo, etc.).

VIII. — Aparato digestivo

1. *Cavidad de la boca.* — Mucosa de los labios, de las encías, de la cara interna de las mejillas, del paladar blando y duro, del suelo de la boca (aspecto, color, espesor, consistencia, continuidad, humedad).

Uvula. Examen exterior (volumen, forma, aspecto, color, consistencia, continuidad). Examen de las superficies de sección (aspecto, color, continuidad, humedad).

Amígdala: como la úvula.

Dientes. (Estado de conservación, ausencias, alteraciones, sarro dental, obturaciones, dientes artificiales. Estado de desarrollo de la dentadura.)

2. *Lengua.* — Forma, volumen. Superficie exterior (aspecto, color, consistencia, continuidad, desarrollo de las papilas, depósitos eventuales de sabura lingual). Superficie de sección (espesor de la mucosa, estado de los músculos intrínsecos: grosor, aspecto, color, consistencia, continuidad).

3. *Faringe.* — Forma, volumen. Superficie externa (aspecto, color, continuidad). Superficie interna. Amplitud de la cavidad. Estado y desarrollo de la amígdala faríngea; mucosa (aspecto, color, consistencia y continuidad). Espesor, color, consistencia, continuidad de las paredes de la faringe.

4. *Esófago.* — Trayecto, forma, calibre. Superficie exterior (aspecto, color, consistencia, continuidad). Paredes (aspecto, espesor, color, consistencia, continuidad). Estado de la mucosa (se describe desde los mismos puntos de vista que en la faringe). Contenido (cantidad, aspecto, color, consistencia, residuos reconocibles de alimentos, eventualmente parásitos).

5. *Estómago.* — Lugar, dirección, posición, forma, volumen, grado de distensión. Superficie exterior (color, consistencia, continuidad).

Examen interno. Paredes (aspecto, espesor, color, consistencia, continuidad, grado de contracción o de distensión). Superficie de la mucosa (aspecto color, consistencia, continuidad). Contenido (cantidad, aspecto, color, consistencia, eventualmente olor.). Nótese si hay residuos reconocibles de alimentos y parásitos eventuales.

6. *Duodeno.* — Desarrollo y trayecto del asa duodenal. Superficie externa. Serosa (aspecto, grosor, olor, transparencia, continuidad). Superficie de sección de las paredes (espesor, color, consistencia, continuidad). Superficie de la mucosa (aspecto, color, consistencia, continuidad). Estado de las válvulas conniventes. Carúncula mayor y menor de Santorini (situación, volumen, aspecto, color, consistencia, continuidad, eventualmente permeabilidad de sus orificios). Contenido duodenal (cantidad, aspecto, color, consistencia, olor).

7. *Yeyuno e íleon.* — Desarrollo y disposición de las asas. Su estado de mutua independencia o de fusión. Relación con las paredes de la cavidad. Superficie exterior: serosa, superficie de sección de las paredes y superficie de la mucosa (desde los mismos puntos de vista que para el estómago y duodeno. Aquí se deben describir además los folículos linfáticos y las placas de Peyer (número, aspecto, forma, volumen, color, consistencia, continuidad). Contenido (como el del estómago y duodeno).

8. *Ciego.* — Aspecto, grado de distensión. Superficie exterior (color, consistencia, continuidad, existencia o ausencia de mesociego). Superficie de sección de las paredes y superficie de la mucosa. Contenido (como en el delgado).

Válvula íleocecal (forma, calibre, estado de la mucosa en este lugar).

9. *Apéndice cecal.* — Desarrollo, eventualmente medida; posición, dirección, aspecto, forma. Superficie exterior (color, consistencia, continuidad). Calibre. Superficie de sección de las paredes; superficie de la mucosa; contenido (análogamente al de las otras partes del intestino).

10. *Colon y recto.* — Colon ascendente, transversal, descendente, sigma y recto. Se describen desde los mismos puntos de vista que los otros segmentos del intestino. En el examen exterior se debe describir la cintilla longitudinal; en el recto, de un modo especial, se describen las venas hemorroidales (aspecto, paredes y contenido).

11. *Ano.* — Véase examen exterior del cadáver.

12. *Glándulas salivales.* — Aspecto, volumen, forma, consistencia, peso eventualmente. Superficie exterior (color, continuidad). Superficie de sección (aspecto, color, diseño de los lóbulos y del tejido conjuntivo interlobulillar). Conductos excretorios. Examen exterior (curso, calibre, espesor de las paredes, estado de la mucosa; contenido; descripción de los orificios de abocamiento).

13. *Páncreas.* — Sus relaciones con el asa duodenal y con el bazo. Para el resto se describe como las salivales. Peso del páncreas.

14. *Hígado.* — Volumen, forma. Superficie exterior (aspecto, estado de los bordes: cortantes, obtusos, etc.; color, consistencia, continuidad. Peso. Eventualmente dimensiones. Estado de los ligamentos (desarrollo, espesor, consistencia, continuidad). La vena del ligamento redondo ¿es permeable? Cápsula de Glisson (color, transparencia, espesor, continuidad).

Organos del hilio: arteria hepática, vena porta, nerviosa, ganglios linfáticos; como los órganos análogos de la economía.

Parénquima. Superficie de sección (aspecto, color, diseño de los acinos, consistencia, continuidad, humedad).

Ramificaciones intrahepáticas de los sanguíferos y de los biliares (calibre, estado de la superficie interna, contenido).

15. *Vesícula biliar.* — Forma, volumen. Superficie exterior (aspecto, color, consistencia, continuidad), superficie de sección de las paredes y superficie de la mucosa: como la de los segmentos de tubo digestivo. Contenido (cantidad, color, consistencia; si hay cálculos, su examen exterior (número, aspecto, color, consistencia, continuidad). Peso de los cálculos y descripción de su superficie de sección (diseño, color, consistencia, continuidad).

16. *Grandes vías biliares.* — Permeabilidad, trayecto, calibre exterior.

Superficie de sección de las paredes, examen interno y contenido: como en los otros conductos.

IX.—Aparato urinario

1. *Riñón izquierdo.* — Lugar. Cápsula adiposa (desarrollo, color, espesor, consistencia, continuidad). Estado de los vasos y su contenido. Forma y volumen del riñón. Superficie exterior del riñón privado de la cápsula adiposa (aspecto, color, consistencia, continuidad). Peso del riñón. Cápsula fibrosa (aspecto, color, transparencia, espesor, consistencia, continuidad, facilidad o dificultad de desprenderla).

Parénquima. Superficie exterior del córtex (persistencia o ausencia de las lobulaciones fetales; aspecto, color, consistencia, continuidad; estado de las venillas estrelladas de Verheyen). Superficie de sección. Substancia cortical (desarrollo: nótese si, incindida la cápsula fibrosa, la substancia cortical se hernia; aspecto, color, consistencia, continuidad, humedad, visibilidad de los glomérulos de Malpighi: nótese si la substancia cortical se distingue bien de la medular).

Substancia medular (desarrollo, color, consistencia, continuidad, humedad).

Organos del hilio. Ramos arteriosos y venosos; se consideran desde los mismos puntos de vista de los otros órganos.

2. *Cálices y pelvis renales.* — ¿La pelvis es extra o intrarrenal? (Forma, capacidad, espesor de las paredes; estado de la mucosa: aspecto, color, espesor, consistencia, continuidad.) Contenido (cantidad, aspecto, color, consistencia).

Si hay cálculos, se describen desde los mismos puntos de vista que los de la vejiga biliar.

3. *Uréter.* — Trayecto, calibre exterior; el estado de las paredes, la mucosa y el contenido se describen como en la pelvis y cálices renales.

4. *Riñón derecho y su aparato excretorio.* — Se describen del mismo modo que en el otro lado.

5. *Vejiga.* — Forma, volumen, estado de repleción. Superficie exterior (color, consistencia, continuidad). Superficie interna. Mucosa (aspecto, espesor, color, consistencia, continuidad). Estado de permeabilidad de los orificios ureterales. Desarrollo del trígono. Contenido (cantidad, aspecto, color, consistencia, olor; si hay cálculos, se describen como los de la vejiga biliar; si hay cuerpos extraños, su descripción y eventualmente su peso, anotando si en la superficie hay incrustaciones o depósitos salinos).

6. *Uretra.* — Se describe como cualquier otro segmento del aparato excretorio de la orina. Meato urinario; su situación en el epi e hipospadias; forma, amplitud. Estado de los tejidos próximos (véase también examen exterior del cadáver).

X. — Aparato genital

a) *Masculino*

1. *Testículo izquierdo.* — Situación. Saco vaginal: superficie exterior (aspecto, color, consistencia, continuidad, grado de tensión). Superficie interna (aspecto, color, consistencia, continuidad). Contenido (cantidad, aspecto, color, consistencia, eventualmente olor).

Testículo propiamente dicho. Forma, volumen. Superficie exterior (color, consistencia, continuidad). Peso. Examen de la superficie de sección (aspecto, color, consistencia, continuidad, espesor y estado de la albugínea). Epidídimo. Superficie exterior (aspecto, forma, volumen, color, consistencia, continuidad). Superficie de sección (aspecto, color, consistencia, continuidad). Descripción de las hidátides, sesil y pediculada.

2. *Cordón espermático.* — Superficie exterior de su capa fibrosa: se describe desde los mismos puntos de vista que la vaginal del testículo. Conducto deferente: superficie exterior (trayecto, aspecto, espesor del vaso). Superficie de sección del conducto y superficie interior; calibre del vaso, su contenido; se describen como las partes análogas de los otros conductos. Vasos del cordón: arteria espermática, arteria deferencial y venas. Se describen como todos los otros vasos.

3. *Testículo derecho.* — Se describe como el izquierdo.

4. *Cordón espermático derecho.* — Se describe como el izquierdo.

5. *Vesícula seminal izquierda y su conducto deferente.* — Superficie exterior (aspecto, volumen, forma, color, consistencia, continuidad). Superficie de sección de las paredes (espesor, aspecto, color, consistencia, continuidad). Contenido (cantidad, color, consistencia).

6. *Glándula bulbouretral izquierda.* — Se describe desde los mismos puntos de vista de la vesícula seminal.

7. *Vesícula seminal derecha y su conducto deferente.* — Como la izquierda.

8. *Glándula bulbouretral derecha.* — Como la izquierda.

9. *Próstata.* — Aspecto, volumen, forma. Superficie exterior (color, consistencia, continuidad). Eventualmente peso. Superficie de sección (aspecto, forma, simetría de los lóbulos, color, consistencia, continuidad, humedad). Caracteres del líquido que sale comprimiendo la próstata (cantidad, aspecto, color, consistencia).

10. *Pene.* — Forma, desarrollo. Existencia del prepucio, amplitud de su orificio y posibilidad de descapullar el glande. Superficie exterior de la piel del pene y de la mucosa del glande (aspecto, color, consistencia, continuidad). Superficie de sección de las diversas túnicas de revestimiento del pene (aspecto, espesor, color, consistencia, continuidad). Superficie de sección de los cuerpos cavernosos peneales y del cuerpo esponjoso de la uretra (aspecto, color, consistencia, continuidad; su contenido hemático). Orificio uretral (véase examen exterior del cadáver).

11. *Escroto.* — Superficie externa (aspecto, desarrollo, color, consistencia, continuidad). Superficie de sección (aspecto, espesor, consistencia, continuidad de las diversas túnicas).

b) *Femenino*

1. *Ovario izquierdo.* Aspecto, volumen. Superficie exterior (forma, color, consistencia, continuidad, humedad; en los casos de gestación o de puerperio se nota si existe el cuerpo lúteo gravídico). Restos embrionarios: epovario o cuerpo de Rosenmuller; parovario o paroóforo de Waldeyer;

hidátide pedunculada de Morgagni (asiento, desarrollo, aspecto, color, consistencia, continuidad, estado de la superficie de sección; contenido de la hidátide). Peso.

2. *Ovario derecho.* — Se describe desde los mismos puntos de vista que el izquierdo.

3. *Trompa izquierda.* — Aspecto, trayecto, posición, volumen. Superficie exterior (aspecto, color, consistencia, continuidad; desarrollo y estado del pabellón). Superficie de sección (aspecto, espesor de las paredes. color, consistencia, continuidad). Calibre de la luz. Superficie de la mucosa (aspecto, color, consistencia).

4. *Trompa derecha.* — Se describe análogamente a la izquierda.

5. *Utero.* — Asiento, posición, dirección, forma, volumen, consistencia. En casos especiales, peso.

Superficie exterior (color, continuidad). Estado del hocico de tenca y de su orificio. Superficie de sección (espesor, aspecto, color, consistencia, continuidad, humedad). Contenido de la cavidad uterina (cantidad, aspecto, color, consistencia). En casos especiales, por ejemplo, en el estado puerperal, comprueben las dimensiones de la cavidad uterina.

6. *Utero grávido.* — Describir:

Placenta: asiento de inserción, forma, volumen, consistencia. Eventualmente peso y dimensiones.

Superficie exterior (aspecto, diseño de los cotiledones, color, continuidad). Superficie interna (aspecto, color, espesor, consistencia y continuidad con la placenta materna.

Superficie fetal. Aspecto, color, espesor, consistencia y continuidad del amnios que reviste la placenta. Superficie de sección (aspecto, grosor. color, consistencia continuidad y contenido hemático).

Cordón umbilical. Longitud, trayecto, aspecto, consistencia, espesor, continuidad. Superficie exterior (aspecto, color). Superficie de sección (estado de las dos arterias y de las venas y su contenido; estado de la gelatina de Warthon). Si en el útero existe el feto, describir las eventuales vueltas del cordón alrededor del mismo (véase *Feto*).

Líquido amniótico. Cantidad, aspecto, color, consistencia.

Feto. Posición y actitud. Estado de conservación (reblandecimiento, maceración, momificación, etc.). Véase *autopsia del feto*, pág. 365.

Membranas propiamente dichas (el complejo constituído por la caduca verdadera y refleja, por el corion, la túnica media y el amnios). Aspecto, color, espesor, consistencia, continuidad).

7. *Ligamento ancho izquierdo.* — Desarrollo, aspecto, color, consistencia, continuidad, independencia de las partes próximas.

8. *Ligamento ancho derecho.* — Como el izquierdo.

9. *Ligamento redondo izquierdo.* — Se considera desde los mismos puntos de vista que el ligamento ancho.

10. *Ligamento redondo derecho.* — Como el izquierdo.

11. *Vagina.* — Trayecto, forma, superficie exterior (aspecto, color, consistencia, continuidad). Superficie de sección de las partes. Cavidad de la vagina y superficie de la mucosa; contenido. Se describen como las partes análogas del útero.

12. *Vulva, labios mayores y menores.* — Desarrollo, forma, color, grosor, consistencia, continuidad; eventualmente estado de la superficie de sección.

Clítoris. Desarrollo, forma, consistencia. Superficie exterior (color, continuidad). Estado de la superficie de sección. Contenido hemático.

Himen. Integridad, forma, color, espesor, consistencia. Eventualmente descripción de las carúnculas mirtiformes.

Glándulas de Bartholin. Aspecto, forma, color, espesor, consistencia, continuidad, orificio excretorio y líquido que eventualmente sale por él.

Meato uretral. Amplitud, estado de los bordes y líquido que sale por él eventualmente.

13. *Mama izquierda.* — Forma, volumen, aspecto, consistencia, continuidad.

Pezón (desarrollo, color, continuidad: líquido que eventualmente sale por él espontáneamente o por compresión de la glándula).

Aréola (desarrollo, color, estado de los tubérculos de Morgagni o de los de Montgomery).

Glándula mamaria. Aspecto exterior (véase examen exterior). Superficie de sección (desarrollo, color, consistencia, continuidad, líquido que sale). Abundancia y estado del tejido adiposo peri y retromamario.

14. *Mama derecha.* — Se describe como la izquierda.

XI. — Glándulas endocrinas

1. *Timo.* — Volumen, forma, aspecto, consistencia, color de la superficie exterior. Superficie de sección (aspecto, color, consistencia, continuidad). Peso. En la ausencia del *timo* se describen desde los mismos puntos de vista el *cuerpo adiposo retroesternal*, notándose los eventuales restos tímicos.

2. *Cuerpo tiroides.* — Forma, volumen; existencia y desarrollo de la pirámide de Morgagni; consistencia. Superficie exterior (color, continuidad). Superficie de sección (aspecto, color, consistencia, continuidad). Peso.

3. *Hipófisis cerebral.* — Desarrollo, aspecto, forma, volumen, con-

sistencia del lóbulo anterior o glandular y del lóbulo posterior o nervioso, de la parte intermedia y del pedúnculo. Superficie exterior de la glándula (aspecto, color, continuidad de cada parte). Peso.

4. *Suprarrenal izquierda.* — Forma, volumen, consistencia. Superficie exterior (aspecto, color, continuidad). Superficie de sección (aspecto, color, consistencia, continuidad, peso).

5. *Suprarrenal derecha.* — Se describe como la izquierda.

XII. — Órganos hematopoyéticos

1. *Bazo.* — Forma, volumen, consistencia. Superficie exterior (aspecto, color, consistencia, continuidad). Superficie de sección (espesor de la cápsula, aspecto, color, consistencia, continuidad de la cápsula y del parénquima; visibilidad y desarrollo de las trabéculas y de los folículos; contenido hemático).

Componentes del hilio esplénico. Se describen como los de otros órganos.

Si hay *bazos complementarios*, se describen como los bazos principales.

2. *Medula ósea.* — Indíquese de qué hueso se ha extraído. Aspecto, color, consistencia, continuidad.

XIII. — Feto y recién nacido

La descripción de los hallazgos de autopsia del feto y del recién nacido se hace como la del niño y del adulto. Además de esto, se debe anotar lo que sigue:

a) *Feto*

Posición y actitud del feto en la cavidad del útero (véase también *Organos genitales femeninos, útero grávido*). Estado de conservación del feto (reblandecimiento, maceración, momificación, etc.).

Cordón umbilical (véase también *órganos genitales femeninos, útero grávido*). Trayecto, nudos, vueltas alrededor del cuello del feto, etc. Forma, aspecto, color, consistencia; luz de los vasos y su contenido (como en los otros vasos de la economía).

b) *Recién nacido*

Cordón umbilical. Longitud, aspecto, color, consistencia del muñón; continuidad de su superficie exterior. Estado del extremo del muñón, si se presenta cortado o arrancado, etc.

Describir desde los mismos puntos de vista los vasos del muñón y de su trayecto abdominal.

Cabeza. Tomar eventualmente las medidas de los diversos diámetros y de las *fontanelas.*

Extremidades inferiores. Presencia o ausencia del *punto de osificación de la epífisis inferior del fémur* (punto de Béclard) y eventualmente del *calcáneo* y del *cuboides.* Cuando dichos puntos existen, nótese el aspecto, el color y la consistencia al medir.

Sistema circulatorio. Conducto arterioso de Botal. Permeabilidad completa o incompleta. Dirección. Orificio pulmonar; su asiento (nótese si se halla en el tronco del vaso, en su rama derecha o en la izquierda). Su forma y amplitud. Orificio aórtico. Asiento. Su forma y amplitud. Trayecto del conducto.

INVESTIGACIONES ESPECIALES

XIV. — Órganos de los sentidos

a) *Vista*

Párpados. De ordinario se describen en el examen exterior del cadáver. En casos particulares puede ser oportuno describirlos aparte (forma, volumen, aspecto, color, espesor, consistencia, continuidad). Superficie posterior o conjuntival (aspecto, color, espesor, consistencia, continuidad de la conjuntiva palpebral).

Superficie libre (forma, espesor, color, consistencia, continuidad; estado de las pestañas).

Saco conjuntival (amplitud, forma y contenido eventual, cantidad, aspecto, color, consistencia, olor).

Superficie de sección de los párpados (aspecto, color, espesor, consistencia, continuidad).

Globo ocular. Eventual ausencia (anoftalmía congénita; anoftalmía adquirida; substitución con un ojo artificial).

Situación (¿desviación?). Forma, volumen, consistencia y continuidad.

Esclerótica. Superficie exterior (aspecto, color, consistencia, continuidad). Superficie de sección (aspecto, espesor, color, consistencia y continuidad).

Córnea (aspecto, transparencia, consistencia, continuidad). Superficie de sección (aspecto, espesor, transparencia, consistencia, continuidad).

Iris (aspecto, color, espesor, consistencia, continuidad, estado de la pupila: dilatada, contraída, y eventualmente su forma).

Cristalino. Situación (¿dislocación?). Forma, aspecto, transparencia, espesor, consistencia, continuidad.

Vítreo. Aspecto, consistencia, transparencia, continuidad de la membrana hialoides. Contenido.

Retina (aspecto, color, espesor, consistencia, continuidad, estado de vascularización de la papila y de la fosa central).

Coroides (aspecto, color, espesor, consistencia y continuidad).

Nervio óptico. Forma, volumen, aspecto, color, consistencia, continuidad. Superficie de sección (forma, color, consistencia, aspecto y continuidad).

Músculos rectos y oblicuos. Forma, aspecto, volumen, color, espesor, consistencia, continuidad, inserciones.

Cápsula de Ténon. Aspecto, espesor, color, consistencia, continuidad.

Tejido adiposo de la órbita. Cantidad, aspecto, color, consistencia, continuidad.

Glándula lagrimal. Volumen, aspecto, color, consistencia, continuidad.

Vías lagrimales. Laguna, papilas y puntos lagrimales; conducto, saco lagrimal y conducto nasal (forma, calibre, disposición de los puntos, mucosa, contenido; se describen desde los ordinarios puntos de vista).

Periostio orbitario. Aspecto, espesor, color, consistencia, continuidad.

Paredes de la órbita. Aspecto, espesor, color, consistencia, continuidad.

Fisura esfenoidal, fisura esfenomaxilar, conducto lagrimal, agujero orbitario, agujero redondo mayor, conducto infraorbitario (forma, amplitud, estado de los bordes).

b) *Oído*

Oído externo (*pabellón*). Forma, volumen, aspecto, color, consistencia, continuidad. En casos especiales se indican las lesiones de los músculos y de la superficie de sección del pabellón.

Conducto auditivo externo. Trayecto, calibre, aspecto, color, espesor, consistencia y continuidad de sus paredes. Contenido (calidad, aspecto, color, consistencia, olor).

Oído medio y caja del tambor. Amplitud, forma, aspecto, color, consistencia y continuidad de sus paredes. Contenido (como en el conducto auditivo).

Membrana timpánica. Forma, dimensiones, grado de tensión, color, espesor, consistencia y continuidad.

Cadena de los huesecillos. Situación y relaciones. Eventual ausen-

cia congénita o adquirida (forma, volumen, color, consistencia y continuidad de cada uno de los huesecillos).

Cavidad mastoidea. Antro y células. Forma, amplitud, aspecto.

Mucosa. Aspecto, color, espesor, consistencia, continuidad. Contenido eventual (cantidad, aspecto, color, consistencia, olor).

Trompa de Eustaquio. Dirección, forma, calibre; estado y forma de los orificios interno o faríngeo y externo o timpánico.

Mucosa. Aspecto, color, espesor, consistencia, continuidad. Contenido (cantidad, aspecto, color, consistencia, olor).

Oído interno. Vestíbulo óseo, conductos semicirculares, caracol, laberinto membranoso, vestíbulo membranoso, caracol membranoso y conducto coclear. Amplitud, forma, calibre de cada uno: su mucosa y contenido (como la mucosa y el contenido de otras partes del oído).

Tronco del acústico. Aspecto, forma, volumen, consistencia y continuidad.

c) *Cavidad de la nariz. Fosas nasales*

Nariz. Simetría, forma, amplitud. Estado del revestimiento mucoso y vibrisas (aspecto, color, espesor, consistencia, continuidad). Contenido (cantidad, color, consistencia, olor).

Fosas nasales. Simetría, forma, amplitud. Volumen y forma de los cornetes superior, medio e inferior, izquierdos y derechos.

Tabique cartilaginoso y tabique óseo. Forma, volumen, dirección, espesor, color, consistencia, continuidad.

Mucosa pituitaria y olfativa. Aspecto, color, espesor, consistencia, continuidad. Contenido de las fosas nasales: se describen desde los mismos puntos de vista que los del vestíbulo.

Cavidades accesorias. Senos maxilares, etmoidales, frontales y esfenoidales. Amplitud, simetría, forma; topografía de las celdas (especialmente de las etmoidales). *Mucosa* (aspecto, color, espesor, consistencia y continuidad.) Estado de los orificios y su topografía. Contenido (cantidad, aspecto, color, consistencia, olor).

XV. Cuerpos paratiroides

Número, situación, forma, volumen, consistencia y continuidad. Peso de cada uno.

Superficie de sección (aspecto, color, consistencia, continuidad).

XVI. Otras glándulas endocrinas

Epífisis, hipófisis faríngea. Paraganglio timpánico. Paraganglio carotídeo. Paraganglios abdominales. Paraganglio coccígeo o de Cuskha.

Se describen desde los mismos puntos de vista que las glándulas paratiroides.

XVII. — Nervios periféricos

Aspecto, grosor, color, consistencia, continuidad. Superficie de sección (aspecto, forma, color, continuidad).

XVIII. — Sistema gran simpático

1. *Ganglios.* — Situación, forma, aspecto, color, consistencia, continuidad. Superficie de sección (aspecto, forma, color, consistencia, continuidad).

2. *Ramos simpáticos.* — Se describen como los nervios periféricos.

Primer ejemplo de un

Protocolo de autopsia

AUTOPSIA núm. 5.233

practicada el 17 de marzo de 1924, a las diez horas, por el Dr....., en la sala de autopsias del Instituto de Patología General y de Anatomía patológica de la Universidad de Lisboa.

CADAVER de T. de M., de 60 años de edad, del país, muerta el 15 de marzo de 1924, a las 19 horas, en el Hospital Estefanía, enfermería de Santa Ana, cama núm. 48, registrada en el Boletín 594, libro 198.

Diagnóstico clínico o síndrome más importante: *Bronconeumonía.*

(*Firma del médico tratante*)

DIAGNOSTICO ANATOMOPATOLOGICO

Foco único de bronconeumonía del diámetro de 4 centímetros, subpleural en la parte superior y externa del lóbulo inferior del pulmón derecho: pleuritis fibrinosa localizada reaccional. Inflamación mucopurulenta de la porción inferior de la tráquea y de los grandes bronquios. Inflamación purulenta difusa de los bronquios medianos y pequeños, más intensa a la derecha. Enfisema alveolar de los bordes anteriores de los

pulmones; congestión de los lóbulos inferiores. Edema pulmonar bilateral difuso. Pleuritis crónica fibrosa con adherencias diseminadas entre las dos pleuras, bilateral, pero más intensa a la derecha. Zona circunscrita de pleuritis callosa diafragmática derecha.

Nefritis crónica intersticial izquierda (riñón granuloso genuino) con formación de pequeños quistes urinosos y coloideos. Nefritis crónica intersticial derecha menos avanzada, igualmente con formación de pequeños quistes y con degeneración adiposa de los canalículos.

Arteriosclerosis de la aorta, especialmente de su porción abdominal, y de las ilíacas. Ligero ateroma de la valva anterior de la mitral y de las carótidas. Perivasculitis crónica productiva, no muy desarrollada, del pedúnculo cardíaco con estenosis consecutiva del segmento terminal de la cava superior. Ectasis de la arteria pulmonar y de sus ramas. Ligera atrofia total del miocardio con esteatosis del mismo y dilatación de las cavidades cardíacas. Hidropericardias.

Congestión del estómago y de todos los intestinos; congestión de las meninges pías encefálicas. Atrofia encefálica y ligero edema de los ventrículos cerebrales.

Hipotrofia y esteatosis hepática. Ligera hipotrofia esplénica con parénquima de estasis; ligera perisplenitis crónica hiperplásica total no adhesiva.

Dos pequeñas tumefacciones submucosas sesiles en la parte anterior del cuerpo del útero.

Hemorroides interna.

Lordoescoliosis acentuada del segmento lumbar de la columna vertebral.

EXAMEN EXTERIOR

Cadáver de una mujer de edad aparente de 65 a 70 años. Rigidez ausente.

Ligeras manchas de imbibición hemoglobínica en las regiones posteriores del dorso donde se observa también un notable edema hipostático. Ancha mancha verde de putrefacción en todo el ámbito de la superficie abdominal. Bulbos oculares deprimidos; córneas opacas.

Longitud del cuerpo: 151 centímetros. Condiciones de la nutrición general muy deficientes. Piel pálida, lisa, fláccida. Sistema piloso desarrollado: cabellos grises, pelos del pubis rubios. Orificios naturales sin nada digno de nota. Ganglios linfáticos palpables pequeños, elásticos, desplazables.

Cráneo mesocéfalo. Cuello y tórax cilíndricos; este último con base

algo ensanchada. Mamas fláccidas. Vientre deprimido, sin nada de notable en las extremidades. La región lumbar de la columna vertebral presenta una acentuada lordoescoliosis con la concavidad hacia la izquierda.

EXAMEN INTERIOR

Sistema óseo

Cráneo. — Calota simétrica, con tablas poco gruesas; diploe escasamente irrigado. Suturas soldadas. Base íntegra.

Raquis. — Al examen de la columna vertebral puesta al descubierto en su cara posterior y luego en su cara interior se nota acentuadísima la escoliosis notada en el examen exterior. No existen lesiones macroscópicas de las vértebras referibles a procesos morbosos actuales o pasados, como caries y otros.

Sistema muscular

Músculos en general pálidos y fláccidos; los del dorso están fuertemente infiltrados de los líquidos (edema hipostático). Nada más digno de mención.

Sistema nervioso central

Medula espinal. — Nada digno de nota en las meninges espinales y en la misma medula.

Encéfalo. — Duramadre no adherente a la calota, opaca, rugosa, con vasos escasos en sangre. Poca sangre, en parte grumosa, en parte líquida, en sus senos.

Peso antes de las secciones: 1.210 gramos.

Después de las secciones: 1.180 gramos.

Pías. — Poco tensas, delgadas, transparentes, con vasos muy visibles. Granulaciones de Pacchioni poco desarrolladas. Escaso líquido límpido en los espacios subaracnoideos. Las pías se desarrollan con gran facilidad.

Arterias de la base encefálica sin lesiones, excepto una pequeña zona amarillenta y blanda (ateroma) en el tronco basilar.

Cerebro. — Pequeño en relación con las dimensiones de la caja craneal. Las dos mitades son simétricas. Circunvoluciones bien manifiestas, pero delgadas, especialmente en los lóbulos frontales. Cisuras y surcos muy profundos y amplios. El espesor de la substancia gris es exiguo.

Ambas substancias cerebrales están muy húmedas. De los vasos seccionado salen lentamente pequeñas gotas de sangre. Los ventrículos cerebrales y el medio son anchos y contienen un abundante líquido límpido, claro; ninguna alteración macroscópica en sus paredes.

Cerebelo, istmo del encéfalo y bulbo. — Nótase, como en el cerebro, su pequeño volumen en relación con la caja craneal. Sus substancias son muy húmedas y contienen poca sangre.

Cavidad torácica

Ningún hecho digno de nota en la superficie exterior e interior del *plastrón del esternón* y en el *mediastino anterior.*

Cavidad pleural izquierda. — Existen numerosos puentes de substancia fibrosa, resistente, entre las superficies laterales y posteriores de los pulmones y la pared torácica. No hay líquido en la cavidad.

Cavidad pleural derecha. — El vértice y la superficie del pulmón están íntimamente adheridos a las paredes. Tampoco en esta cavidad hay líquido. La pleura diafragmática derecha ofrece una zona redondeada, del diámetro de 10 centímetros, blanquecina, gruesa, con bordes definidos de consistencia cartilaginosa. El pulmón no está adherido a la misma.

Aparato circulatorio

Pericardio. — En el saco se encuentran 150 centímetros cúbicos de líquido cetrino, ligeramente turbio. Nada más digno de mención.

Corazón. — Más bien pequeño en relación con la complexión del sujeto.

Punta constituída por el ventrículo izquierdo. Víscera fláccida. Abundante tejido adiposo subepicárdico, amarillo. Vasos coronarios sinuosos, blanquecinos, no duros, vacíos. Ausencia del agujero de Botal. Cavidad ancha que contiene poca sangre líquida y grumos cruóricos. Músculos papilares y columnas carnosas aplanadas. Endocardio íntegro, transparente en todas partes. Aparatos valvulares también íntegros, menos la valva anterior de la mitral que presenta algunas pequeñas zonas gruesas, amarillas, elásticas. Miocardio blando, friable, seco, no elástico. Los músculos papilares del ventrículo izquierdo presentan el aspecto característico del *cor tigratum.*

Después de las secciones pesa 295 gramos.

Vasos. — El pericardio visceral que envuelve el *pedúnculo vascular del corazón* es grueso y blanquecino. Son especialmente evidentes estas lesiones en la aorta y en la cava superior. Este último vaso, en su porción

terminal, está comprimido por la neoformación y la esclerosis del tejido, de modo que va estrechándose a medida que se acerca a la aurícula derecha, donde desemboca por un orificio del diámetro de un centímetro. Las venas inmediatamente tributarias de la cava superior son anchas, pero no contienen gran cantidad de sangre. Su íntima, como la de la cava superior, está íntegra.

La *arteria pulmonar* es ancha y anchas son también sus ramas. La *vena cava inferior* y las *venas pulmonares* no presentan nada digno de mención. La *aorta*, en el cayado y en la porción torácica, ofrece en la íntima pequeñas zonas diseminadas, gruesas y amarillentas, elásticas; hacia la porción abdominal se encuentran zonas como las descritas, mayores, que confluyen, más especialmente evidentes alrededor de los orificios de las arterias que se desprenden del vaso. A medida que se desciende por la parte inferior de la arteria, dichas lesiones aumentan; las zonas llegan a ser duras y en parte calcificadas, rompiéndose con ruido de resquebrajadura. Alteraciones idénticas se encuentran en la íntima de las ilíacas.

En la íntima de la *carótida* existen pequeños focos irregulares y amarillentos, ligeramente salientes.

Sistema linfático

Ganglios. — Alteraciones macroscópicas se ven únicamente en los ganglios del hilio pulmonar derecho (véase pulmón derecho).

Aparato circulatorio

Laringe. — Sin alteraciones visibles.

Tráquea y grandes bronquios. — Su superficie interior está cubierta de un exudado espeso, amarillento, denso, del aspecto de mucopus. Separado con un chorro de agua, la mucosa aparece íntegra hasta el tercio inferior de la tráquea; luego se enrojece e hincha progresivamente. Los mismos caracteres ofrecen la mucosa de los bronquios.

Pulmón izquierdo. — Pesa 410 gramos. De forma normal, pálido en su borde anterior, rojo obscuro en todo el resto de su superficie. Consistente por todas partes, menos en el borde anterior donde es fláccido, inelástico, no crepitante. Pocas adherencias fibrosas entre los dos lóbulos. Pleura opaca, gruesa en los puentes de substancia que ligan el órgano a la pared torácica, transparente y lisa en el resto. Organos del hilio: ramas arteriales anchas, sin alteraciones visibles; ganglios linfáticos pequeños, elásticos, húmedos, rosados.

De la superficie del pulmón seccionado sale abundante líquido espu-

moso, rosado (edema). El parénquima es rojo especialmente en el lóbulo inferior. De los bronquios medianos y pequeños sale un líquido amarillento y denso de aspecto purulento.

La membrana mucosa de los tubos bronquiales es de un color rojizo y está hinchada.

Pulmón derecho. — Pesa 430 gramos. De forma normal. Pálido en el vértice y en todo su borde anterior. En el resto su superficie es rojiza, especialmente en las partes inferiores. Vértice y borde anterior, además de la palidez, tienen las características señaladas en el borde anterior del pulmón izquierdo. Los lóbulos están fusionados entre sí por medio de lazos fibrosos, blanquecinos, bastante fuerte. En la víscera se ven los restos de las adherencias tenaces que lo ligaban a la pared y que son fibrosas, blanquecinas y muy resistentes.

En la parte superior de la superficie externa del lóbulo inferior existe un nudo consistente, globoso, que sobresale ligeramente debajo de la pleura, la que presenta en su superficie, en este punto, un exudado denso, ligeramente amarillento, con el aspecto de fibrina. Practicado un corte en este nudo, se pone al descubierto una superficie rojovinosa, ligeramente granulosa, desprovista de aire. Exprimiendo sale un líquido rojizo sin burbujas de gases. El nudo no tiene límites definidos, sino que también en el lóbulo medio el parénquima ofrece como única lesión macroscópica una cantidad de sangre mayor que la ordinaria y un abundante líquido espumoso, rosado, que sale de los alvéolos exprimidos; únicamente se diferencia el borde anterior del órgano por su escasez de contenido hemático y por la ausencia de líquido; aquí la consistencia del tejido es manifiestamente algodonosa, inelástica.

De los *bronquios medianos y pequeños* salen gruesas gotas de pus amarillo verdoso y denso. La membrana mucosa de estos tubos es gruesa y rosada.

Los *órganos del hilio* se presentan como los de la izquierda; menos los ganglios linfáticos que son mucho más gruesos, blandos, bastante húmedos y rojos en su superficie de sección. La antracosis es poco manifiesta.

Cavidad del abdomen

El *diafragma* llega, a la izquierda, al V espacio intercostal, y, a la derecha, al IV espacio.

Cavidad peritoneal. — Vísceras *in situ*, en sus relaciones normales. No hay líquido.

Peritoneo sin lesiones aparentes.

Aparato digestivo

Cavidad de la boca. — Mucosa pálida, seca. Existen únicamente el canino inferior derecho y dos incisivos y el canino superior izquierdo. Abundante sarro dental.

Lengua, faringe, esófago. — Sin lesiones macroscópicas.

Estómago. — Grande, fláccido. Contiene pocos residuos alimenticios y gases. Mucosa muy roja. Ningún otro hecho digno de mención.

Intestinos. — En todo el tubo intestinal no se notan lesiones visibles, salvo un fuerte enrojecimiento difuso en toda la mucosa y la presencia en la parte terminal del *recto*, inmediatamente encima del ano, tumefacciones múltiples, pequeñas, papudas, submucosas, de color azulado, que se reconocen como ectasias de las venas hemorroidales. Dentro de ésta no se palpan cuerpos resistentes. Los intestinos contienen heces pultáceas, amarillentas.

Glándulas salivales. — Sin alteraciones macroscópicas.

Páncreas. — Pesa 90 gramos. Sin lesiones visibles.

Hígado. — Pesa 690 gramos. De forma normal, es muy pequeño, con bordes delgadísimos. Tiene consistencia blanda. La cápsula es ligeramente opaca; la superficie es lisa. El parénquima en la superficie de sección es seco, color de ocre, inelástico; los vasos contienen poca sangre. Nada notable en los bordes del hilio.

Vesícula biliar grande, sin lesiones. Contiene 30 c. c. de bilis densa, de color castaño. *Grandes vías biliares* permeables.

Aparato urinario

Riñón izquierdo. — Pesa 130 gramos. *In situ.* Cápsula adiposa poco desarrollada, fácilmente separable. Organo muy desarrollado en el sentido de la longitud, consistente y rígido. Cápsula fibrosa ligeramente opaca, especialmente en el borde externo. La superficie renal, rojo obscura, está sembrada de pequeñísimas elevaciones que le dan un aspecto finamente granuloso. No se ven las venas vorticosas. Quistes superficiales numerosos tienen un contenido, ora líquido y de color pajizo, ora denso y pardo obscuro.

En la superficie de sección la substancia cortical tiene un grosor variable, pero siempre muy exiguo y de color rojo obscuro. Aun más obscura es la medular, no muy desarrollada. En muchos puntos ambas substancias se confunden entre sí. El tejido adiposo que envuelve la pelvis renal

es abundante. En los cálices, la pelvis renal y el uréter no se observan lesiones macroscópicas. Lo mismo puede decirse respecto de los vasos emulgentes.

Riñón derecho. — Pesa 100 gramos. *In situ.* Cápsula adiposa poco desarrollada, fácilmente desprendible.

Organo de forma normal, menos consistente que el del lado opuesto. Cápsula fibrosa desprendible con mayor o menor facilidad, según las regiones. Superficie renal rojoobscura, finamente granulosa como la del riñón opuesto. No se ven las venas vorticosas. Algunos pequeños quistes coloideos en la superficie. En las secciones la substancia cortical, siempre bien distinta de la medular, es más o menos delgada según los puntos, pero de grosor inferior al normal. Destacan sobre el fondo rojo numerosas estrías amarillentas. En la substancia medular se encuentran diseminados algunos quistes de volumen algo mayor que el de los de la superficie, de contenido denso, pardo obscuro (quistes coloideos). Su máximo diámetro es de medio centímetro. Cálices, pelvis, uréteres y vasos no manifiestan lesiones macroscópicas.

Vejiga. — Contraída. Contiene pocos centímetros cúbicos de orina turbia. No tiene lesiones visibles.

Uretra. — Nada de notable.

Aparato genital

Ovario izquierdo. — Pequeño, blanquecino, aplanado, con superficie llena de protuberancias y dura. Las superficies de sección muestran aspecto fibroso y son blanquecinas y consistentes.

Ovario derecho. — Presenta los mismos caracteres del otro.

Trompas. — No presentan lesiones visibles.

Utero. — *In situ.* De forma normal, pequeño, rojo, muy duro. Hocico de tenca con orificio alargado y hendidura transversal. Cavidades del cuerpo y del cuello bastante restringidas. Mucosa sin lesiones aparentes, salvo en la cara anterior del cuerpo, hacia el fondo, donde, debajo una de la otra, se ven dos pequeñas tumefacciones rojizas, sesiles, blandas, de aspecto poliposo.

Ligamentos. — Sin lesiones visibles.

Vagina. — Amplia, sin alteraciones. La mucosa está cubierta de una capa de moco denso.

Vulva. — Sin alteraciones macroscópicas. Pequeñas y escasas carúnculas mirtiformes.

Mamas. — (Véase también examen exterior.) Glándulas pequeñas, sin lesiones macroscópicas en la superficie de sección.

Glándulas endocrinas

Timo. — Substituído por el cuerpo adiposo retroesternal muy visible.

Tiroides. — Pesa 11,5 gramos. Poco desarrollo sin lesiones macroscópicas. Ausencia de la apófisis piramidal.

Hipófisis cerebral. — Pesa 0,80 gramos. Bien conservada, con lóbulos bien distintos, húmeda.

Suprarrenal izquierda. — Pesa 6,30 gramos. Bien conservada; tiene la característica forma semilunar. Substancia bien desarrollada, sin lesiones visibles.

Suprarrenal derecha. — Pesa 7,30 gramos. Tiene la forma característica de pirámide. Por lo demás es igual a la del lado opuesto.

Órganos hematopoyéticos

Bazo. — Pesa 115 gramos. *In situ.* Pequeño, ovoideo, con cápsula opaca y amarillenta. Tiene consistencia dura. En la superficie de sección se observa la cápsula gruesa, el parénquima rojo vinoso, con trabéculas muy evidentes y folículos casi invisibles. La consistencia de la pulpa es notable. De los vasos cortados no sale mucha sangre. Los componentes del hilio parecen íntegros macroscópicamente.

Órganos y piezas conservados

1) La mitad derecha del diafragma (para el museo).
2) El útero (para el examen microscópico de las dos tumefacciones).

Ambos en formalina al 10 por 100.

Examen microscópico de las dos formaciones uterinas.

Los dos nodulitos presentaron cuadros histológicos sensiblemente iguales.

Se trata de dos fibroadenomas quísticos.

Segundo ejemplo de un

Protocolo de autopsia

AUTOPSIA núm. 4.353

practicada el 13 de noviembre de 1920, a las 15,30, por el Dr....., en la sala de autopsias del Instituto de Patología general y de Anatomía patológica de la Universidad de Lisboa.

CADAVER de J. L., de 34 años, barbero, fallecido el 12 de noviembre de 1920, a las 10,30, en el hospital de S. José, enfermería de S. José, cama 16.

Registrado en el Boletín 236, libro 262, pág. 24.

Diagnóstico clínico: *Tuberculosis pulmonar. Nefritis crónica.*

(*Firma del médico tratante*)

DIAGNOSTICO ANATOMOPATOLOGICO

Tuberculosis crónica úlcerocaseosa difusa del pulmón derecho.

Pleuritis anterior del mismo lado que ha terminado por sínfisis pulmonar total. Tuberculosis crónica ulcerocaseosa del lóbulo superior y del pulmón izquierdo (menos extensa que en el derecho). Tuberculosis nodular caseosa crónica circunscrita de las bases de ambos lobos del mismo órgano. Tuberculosis nodular de los bronquios medianos y pequeños de ambos pulmones. Tuberculosis nodular caseosa y tuberculosis ulcerosa de la última porción del íleo. Tuberculosis caseosa de los ganglios de los hilios pulmonares, de los mediastinos, mesentéricos y peripancreáticos; hipertrofia de los preaórticos y de los lumbares.

Hipertrofia y esteatosis del hígado. Hipertrofia y ligera dilatación del ventrículo izquierdo del corazón: esteatosis y tumefacción turbia del miocardio. Esteatosis y tumefacción turbia de los riñones. Ligerísimo ateroma de la túnica íntima de la aorta.

Gastritis crónica hipertrófica difusa. Ligera esplenomegalia. Edema subaracnoideo del encéfalo; congestión y edema de la substancia encefáli-

ca. Varicocele izquierdo. Persistencia del foramen de Botal. Aplasia del istmo de la tiroides.

EXAMEN EXTERIOR

Cadáver de un individuo del sexo masculino, de edad aparente de 30-35 años. Rigidez cadavérica en los miembros. Extensas manchas de infiltración hemoglobínica en las regiones posteriores del cuerpo. Ligeras manchas verdes de putrefacción inicial en la fosa ilíaca derecha. El cuerpo, de 176 centímetros de longitud, está bastante emaciado. Piel pálida, sutil, seca. Cabeza con pelo raro y negro. Ninguna lesión visible en los orificios naturales del cuerpo; mucosa de los labios y del ano de color rojo obscuro. Los ganglios linfáticos superficiales son, a la palpación, pequeños, duros, aislados, móviles. Cráneo mesocéfalo, tórax cilíndrico; abdomen ligeramente deprimido, miembros sin alteraciones macroscópicas.

EXAMEN INTERIOR

Sistema óseo

Cráneo. — De notable sólo hay la presencia de la sutura metópica en toda su extensión; la porción ánteroinferior de la misma está en vías de sinostosis. En la base craneal y en el resto de esqueleto no se observan lesiones macroscópicas.

Sistema muscular

Está difusamente hipotrófico.

Sistema nervioso central

Medula espinal. — La *duramadre* y las *meninges pias*, la *medula* propiamente dicha, las *raíces* y los *ganglios espinales* no tienen alteraciones macroscópicas.

Encéfalo. Meninges. — La *duramadre* se adhiere total y tenazmente a la calota, pero se logra separarla por medio tan sólo de los dedos. Sin embargo, no presenta lesiones y está muy tensa en todas partes. También sus *senos* están íntegros y contienen poca sangre líquida. Las *meninges pías* son tensas por la presencia de líquido abundante, seroso y turbio en los espacios subaracnoideos. Las *granulaciones de* Pacchioni están bien desarrolladas y los vasos sanguíneos llenos de sangre líquida. Las *arterias*

del polígono de Willis y la *cerebral media* no tienen alteraciones; la *piamadre* se desarrolla sin dificultad.

Cerebro. — *Hemisferios simétricos*, con circunvoluciones ligeramente aplanadas. Las *dos substancias*, gris y blanca, están muy húmedas. Los *ventrículos laterales* y el *tercero* son anchos y contienen abundante cantidad de líquido turbio y rosado; los *plexos coroideos* son pálidos, tumefactos, húmedos. Ninguna lesión en el *epéndimo*.

Cerebelo, istmo del encéfalo y bulbo. — Están como el cerebro, muy húmedos. El *acueducto de Silvio* es ancho. No hay otras lesiones dignas de mención.

Peso del encéfalo: 1.185 gramos.

Cavidad torácica

Adheridos a la superficie interior del plastrón esternal y en el mediastino anterior se encuentran algunos *ganglios linfáticos*, grandes, húmedos, parcialmente antracóticos, en cuya superficie de sección se perciben algunos nódulos, aislados o confluentes, irregulares, constituídos por una substancia amarillenta, seca, blanda, de aspecto caseoso. La *cavidad pleural izquierda* contiene pocos centímetros cúbicos de líquido opaco, ligeramente rosado; no existen adherencias entre *pleura parietal* y *visceral*. La *cavidad pleural derecha* ha desaparecido completamente; el pulmón forma cuerpo con la pared torácica.

Sistema circulatorio

Pericardio. — El saco pericardíaco es tenso. El *pulmón derecho* está íntimamente unido a él, pero el área descubierta del mismo tiene las dimensiones normales. En la cavidad pericardíaca se encuentran 125 centímetros cúbicos de líquido cetrino, límpido. No se ven otras alteraciones macroscópicas.

Corazón. — Posición anormal. Forma ligeramente redondeada; punta constituída por el ventrículo izquierdo. Toda la víscera es floja. El tejido adiposo epicardíaco está todo embebido de líquido seroso. Los *vasos coronarios* rectilíneos, sin lesiones visibles.

Examen interior. Existe el *agujero de Botal*: su calibre mide 2 milímetros. Las *válvulas* de los grandes vasos no están lesionadas y son suficientes a la prueba del agua.

El *miocardio* tiene un color entre amarillento y de carne hervida; se lacera con facilidad. Las paredes del ventrículo izquierdo son más gruesas de lo que normalmente se comprueba; los músculos papilares son

gruesos; las cuerdas tendinosas, gruesas y ligeramente aplanadas. Toda la cavidad ventricular es amplia; también es ancho el orificio auriculoventricular izquierdo. El endocardio es por todas partes transparente, liso, sin lesiones; íntegras están las cúspides de la válvula mitral.

Ninguna lesión en el *ventrículo derecho* y en la *auricula*, como tampoco en el segmento inicial de los *vasos* que parten del mismo.

En la *cavidad cardiaca* se encuentra poca sangre líquida y algunos coágulos fibrinosos.

Peso del corazón vacío: 265 gramos.

Arterias y venas. — En la íntima de la *aorta*, junto a los orificios de las arterias que nacen en el cayado y del segmento abdominal, se encuentran pequeñas zonas amarillas, ligeramente eminentes, blandas. En la íntima del *tronco braquicefálico*, de las *carótidas*, de las *subclavias*, de las *iliacas*, no se ven alteraciones y tampoco en la de la *arteria pulmonar*, *cava* y *venas iliacas*.

Sistema linfático

Los *ganglios del mediastino posterior* y los *peripancreáticos* son grandes, aislados, consistentes, con superficie exterior irregular. Al corte se ve que son asiento de zonas de substancia amarillenta seca, de aspecto caseoso. En el resto el parénquima es húmedo y rosado. Los *mesentéricos* y los del *hilio pulmonar* serán descritos más adelante (véase mesenterio y pulmón). Los *preaórticos* y los *lumbares* son grandes, húmedos, elásticos, sin otras lesiones evidentes. Los demás ganglios linfáticos parecen íntegros.

Aparato respiratorio

Laringe. — Sin alteraciones macroscópicas.

Tráquea y grandes bronquios. — No ofrecen lesiones. En su luz existe abundante líquido espumoso, blanquecino, mezclado con pequeños bloques mucosos y pequeñas masas de substancia de aspecto purulento.

Pulmón izquierdo. — Globoso, grande, consistente. La pleura es transparente en todas las regiones, menos en dos zonas en la base de los dos lóbulos, hacia el borde anterior del órgano, donde la membrana es blancoamarillenta, granulosa, gruesa, seca, consistente. Las porciones de la pleura alterada de tal manera son ovoideas, con el eje mayor dispuesto siguiendo el borde pulmonar, eje que en la zona del lobo inferior mide 7 centímetros y el del lobo superior 10 centímetros. Practicado un corte a través de tales zonas, las superficies de sección tienen el aspecto de la

substancia caseosa y se ve que ésta profundiza, pero no mucho en el subyacente parénquima pulmonar.

Los dos lóbulos pulmonares no se adhieren recíprocamente.

La superficie del órgano no presenta cicatrices o zonas retraídas. El borde anterior tiene color amarillo claro; debajo de la pleura se ven pequeñas marcas. El color del borde posterior es rojo obscuro.

En el resto, a través de la pleura, se observan zonas grises o negras por antracosis. Los órganos del hilio, arterias y venas no ofrecen lesiones. Algunos *ganglios linfáticos* son muy grandes; presentan extensas zonas negruzcas y focos múltiples y extensos de una substancia blanda de color amarillento, del aspecto del cáseo.

A la palpación, el pulmón, en su borde anterior, bastante escaso de sangre, es de menor consistencia que en las otras regiones; al parecer se tiene entre los dedos una masa algodonosa que conserva la huella de estos últimos; en el parénquima del mismo borde, en la superficie de sección, se advierten pequeñas cavidades redondeadas diseminadas y vacías, de paredes fláccidas (enfisema crónico substancial del borde anterior). En todo el resto del órgano se palpan gran cantidad de nódulos consistentes, de volumen variado y de superficie irregular. En los cortes estas tumefacciones se presentan ora aisladas ora confluentes, de límites irregulares, de color amarillo claro, secas, de consistencia blanda, con el aspecto, por consiguiente, de la substancia caseosa. A menudo los nódulos que están más próximos a los bronquios medianos y pequeños invaden las paredes de estos conductos, llegando a ulcerar su mucosa.

En la zona superior del parénquima del lobo superior se advierten ulceraciones de diferentes dimensiones que llegan cuando más a 5 centímetros de diámetro, con paredes bastante irregulares, violadas o verduscas. Después del lavado, en las paredes de esta cavidad se observan eminencias cordoniformes rojizas. En todo el rededor el tejido tiene aspecto lardáceo. El tejido pulmonar entre los nódulos y las ulceraciones es rojo obscuro y aireado. Menos aireado y más obscuro es el parénquima hacia el borde posterior; la presión provoca aquí la salida de mucha sangre flúida y obscura.

En el lobo inferior se encuentran nódulos iguales a los del superior; algunos de ellos presentan la parte central de color apizarrado. No hay ulceraciones.

Los *bronquios pequeños y medianos*, además de las lesiones antedichas, tienen la mucosa gruesa y encarnada; en su luz hay poco líquido aireado con pequeñas masas de substancia de aspecto caseoso.

El pulmón pesa 990 gramos.

Pulmón derecho. — Como se ha dicho en el examen de la cavidad

del tórax, está muy adherido a las paredes. Su extracción requiere gran esfuerzo, y como el parénquima es notablemente frágil, se lacera el órgano en más de un punto. El pulmón es globuloso, con bordes fuertemente redondeados, y pesa más que el izquierdo.

La *pleura* es blanquecina, opaca, cubierta por los residuos de las adherencias conjuntivas que se arrancaron durante la extracción. Los *surcos interlobulares* han desaparecido completamente y los lóbulos están enteramente fusionados entre sí.

Ninguna lesión visible en los componentes del *hilio*. Los *ganglios linfáticos*, muy gruesos, están en parte fusionados entre sí; muestran en su superficie irregular zonas negras que alternan con zonas amarillentas. En su superficie de sección aparecen anchos tractos de substancia amarilla, seca, friable, en el seno del parénquima ganglionar negro, húmedo y elástico.

El parénquima del pulmón tiene el mismo aspecto en todo el órgano; en ningún punto se logra ver la estructura normal. El pulmón se ha transformado en una masa de nodos confluentes, más o menos consistentes, algunos amarillentos, otros de color apizarrado; entre ellos existen tractos de tejido compacto, húmedo y negruzco. En los tres lobos hay numerosas cavernas de bordes bastantes irregulares, de un diámetro que varía entre 2 y 6 centímetros. Dentro de estas cavidades anfractuosas se encuentra una substancia obscura, verdosa, muy blanda, con pequeñas masas amarillentas. Lavado el pulmón, las paredes de estas cavidades aparecen sembradas de nodulillos amarillos. Por medio de un estilete se comprueba si estas excavaciones comunican con bronquios medianos y pequeños.

En una caverna del vértice más extensa que las otras se nota una especie de cordón grueso y obscuro que la atraviesa de parte a parte. En la superficie de sección este cordón no presenta ninguna cavidad.

Los *bronquios medianos y pequeños* están llenos de substancia caseosa que nada en un líquido seromucoso, no espumoso. Sus paredes son gruesas. En la mucosa hay nodulillos amarillentos, aislados y confluentes.

Peso del pulmón: *1.150 gramos.*

Cavidad del abdomen

El diafragma llega por ambas partes a la V costilla.

Las vísceras no tienen adherencias patológicas. En los hipocondrios y en la pelvis pequeña se encuentran 130 centímetros cúbicos de líquido cetrino, flúido, ligeramente opaco. No se ven copos de aspecto fibrinoso. Los órganos abdominales están todos en su lugar conservando sus rela-

ciones normales. Unicamente el hígado, bastante grande, excede en nueve centímetros el borde costal en la línea hemiclavicular. Se comprueba que este hecho no es debido al descenso del órgano por alargamiento de sus ligamentos, sino por el aumento de sus dimensiones (véase *Hígado*).

En el *peritoneo parietal* y en los diversos *ligamentos* nada patológico se observa, excepto el mesenterio, que contiene *ganglios linfáticos* grandes, aislados, amarillos, consistentes, cuyas superficies de sección son asiento de extensas zonas de substancia caseosa.

Aparato digestivo

Cavidad bucal. — No ofrece alteraciones. Dientes íntegros, pero obscuros por falta de aseo. Sarro dental abundante.

Velo del paladar, úvula, amígdalas. — Obscuras por abundancia de sangre.

Lengua, faringe y esófago. — Sin lesiones visibles.

Estómago. — Posición y forma normales. En el saco gástrico hay 500 centímetros cúbicos de líquido lactescente, ligeramente obscuro. La serosa y la muscular no ofrecen alteraciones. La mucosa está muy hinchada, blanquecina, ligeramente rugosa, con pequeñas eminencias planas en toda su superficie. Arrugas y eminencias no desaparecen, haciendo presión con los dedos ni distendiendo las paredes. Después de vaciado el contenido adherido a la superficie interna del ventrículo, queda un estrato de substancia vítrea, clara, blanda y viscosa, con aspecto de moco.

Intestino. — El *duodeno* y el *yeyuno* no ofrecen lesiones. La última porción del *íleo* tiene la mucosa ligeramente tumefacta; debajo de ella se advierten pequeños nódulos hemisféricos que corresponden a los folículos linfáticos tumefactos. Algunos de éstos son amarillentos y mayores que los demás; otros tienen dimensiones aun mayores y están ulcerados en el centro; hay luego nódulos que están más extensamente ulcerados, con los bordes de la pérdida de substancia tumefactos, irregulares y minados. El fondo de la ulceración está cubierto de una substancia que tiene el aspecto del cáseo.

No parece que estas ulceraciones interesen la muscular. En la luz del intestino delgado se hallan abundantes heces pultáceas y amarillas.

En el *intestino grueso* y en el *apéndice*, en el *recto* y en el *ano* no se ven alteraciones. También en ellos hay heces pultáceas y amarillas.

Glándulas salivales. — No presentan lesiones.

Páncreas. — Sin lesiones macroscópicas. *Pesa 98 gramos.*

Hígado. — Grande, con bordes gruesos; es blando y las depresiones de los dedos no desaparecen una vez cesada la presión. Ninguna lesión en los ligamentos. La *cápsula de Glisson* es uniformemente delgada y

transparente; debajo de ella se ve el parénquima amarillento. En la superficie de sección no se advierte el dibujo de los lobulillos y el tejido es friable, seco, blando; poca sangre sale de los vasos incindidos. La hoja del cuchillo, después de la sección de la víscera, queda cubierta de substancia adiposa. Nada de notable en las ramificaciones de la *vena porta*, de la *arteria hepática*, de la *cava intrahepática* y en las *suprahepáticas*. *El hígado pesa 2.040 gramos.*

La *vesícula biliar* no presenta particularidades dignas de anotarse. No está muy tensa. En su cavidad hay 22 centímetros cúbicos de bilis tenue, negruzca. Las paredes de la vesícula no tienen lesiones; lo mismo puede decirse de las *grandes vías biliares* que son permeables.

Aparato urinario

Riñón izquierdo. — *In situ.* La *cápsula adiposa* está poco desarrollada, la grasa fláccida, amarilla. El órgano es globuloso y blando. La *cápsula fibrosa* es uniformemente sutil y transparente, y se desarrolla con facilidad. La superficie del riñón, librado de su cápsula, es rosada, las venillas estrelladas, poco visibles. Apenas incindidas la cápsula y la corteza, el parénquima renal se hernía. Las superficies de sección son amarillentas, secas, friables; los glomérulos poco visibles. La substancia cortical es bien distinta de la medular y no muy desarrollada. Igualmente se puede decir de las columnas de Bertin. Las *pirámides de Malpighi* son pálidas y turbias. *El riñón pesa 173 gramos.*

Los *vasos emulgentes*, los *cálices*, la *pelvis* y los *uréteres* no tienen lesiones visibles.

Vejiga. — Contiene pocos centímetros cúbicos de orina amarilla y turbia. No ofrece alteraciones. Tampoco está alterada la uretra.

Aparato genital

Testículo izquierdo. — *In situ. Saco vaginal* sin líquido. Hojillas de la vaginal lisas, lucientes, independientes. Organo de forma normal, blando. *Albugínea* blanca y lisa. *Parénquima* sin lesiones visibles. El *epidídimo*, el *deferente*, los *componentes del cordón*, no muestran alteraciones. *Peso del testículo y del epidídimo: 29 gramos.*

Testículo derecho. — Aparece íntegro como el del otro lado. Integros se encuentran también el *epidídimo*, el *deferente* y los *componentes del cordón.*

El testículo y el epidídimo pesan 26 gramos.

Las *vesículas seminales*, la *próstata*, el *pene* y el *escroto* no ofrecen alteraciones visibles.

Glándulas endocrinas

Timo ausente. — Bien desarrollalldo el *cuerpo adiposo retroesternal.*

Cuerpo tiroides. — Sus dos lóbulos están separados por la ausencia del istmo. La *pirámide de Morgagni* está bien desarrollada y se origina del lóbulo izquierdo, llegando hasta el borde inferior del cartílago tiroides. Ambos lóbulos tienen superficie irregular, debida a las lobulizaciones propias del órgano. No se ven lesiones macroscópicas. *Peso, 9 gramos.*

Hipófisis cerebral. — El único hecho digno de nota lo suministra la acentuada humedad de sus lóbulos. *Peso, 0,84 gramos.*

Suprarrenal izquierda. — Sin lesiones visibles. *Peso, 9 gramos.*

Suprarrenal derecha. — Se presenta íntegra, como la otra. *Peso, 8,5 gramos.*

Órganos hematopoyéticos

Bazo. — *In situ.* Grande, globuloso, de color pardo, blando. La *cápsula* es uniformemente lisa, transparente, delgada. *Pulpa* rojiza, obscura, blanda, muy húmeda, ligeramente fluente. No se perciben distintamente los folículos ni las trabéculas.

Los *vasos del hilio* no ofrecen lesiones visibles.

Peso, 270 gramos.

Medula ósea del fémur izquierdo. — Amarilla, húmeda en la epífisis y rosada y consistente, más bien seca en la diáfisis del hueso.

CAPÍTULO XII

DIMENSIONES Y PESOS PRINCIPALES DEL CUERPO Y SUS PARTES

ESTATURA MEDIA

(En centímetros)

NACIONALIDAD	H.	M.	OBSERVACIONES
Italianos	156,0 (1)		
Españoles			
Franceses	154,0	150,6 (2)	
Austriacos	155,3		
Belgas		158,0 (3)	
Alemanes de Baden	157,0		(1) Morache, en población compleja.
Norteamericanos			(2) Tenon, en parisienses.
Ingleses	160,0		(3) Quetelet.
Suecos	160,8		(4) Krause, en alemanes del Norte.
Prusianos	162,1	162,6 (4)	

NACIONALIDAD	Estatura H.	OBSERVACIONES
Italianos de veinte años : media general	162,0	
» » : Vénetos	165,0	
» » : Sardos	158,5	
» reclutas	162,42	Livi.
Reclutas de la Suiza italiana	163,9	Kümmer.

ESTATURA DEL RECIÉN NACIDO

(En centímetros)

NACIONALIDAD	H.	M.	OBSERVACIONES
Países europeos : media de varios autores	49,50		Vierordt.
Italianos	50		Bajla.
» de Pisa	49,0	49,0	Sfameni.
Portugal	49,33		Costa Sacadura.
»	50,26	49,55	Costa Alfredo.

N. B.— Estatura de los primogénitos (FASKENDER) y de los gemelos (FESSER, MILLER) algo inferior.

DIMENSIONES Y PROPORCIONES DEL CUERPO DESARROLLADO COMPLETAMENTE

(En centímetros)

SEGMENTO	H.		M.		Por 100
	Hoffmann	Krause	Hoffmann	Krause	Topinard
Estatura	167,8	173,4	156,5	162,6	100,0
Longitud del cuerpo (del vértice al perineo)	98,5		93,7		52,5
Altura de la cabeza (del vértice al ángulo de la mandíbula)	18,5	ant. 22,0 / post. 14,0	17,4	ant. 20,0 / post. 13,0	13,3
Longitud del cuello (del occipucio a la apófisis espinosa de la VII cervical)	24,6	anter. 11,0	23,4	anter. 10,0	4,2
Longitud del tronco (de la apófisis espinosa de la VII cervical al perineo)	61,6		58,2		35,0
Longitud de los miembros inferiores (del íleo a la planta de los pies)	103,0		98,4		47,5
Longitud de los miembros superiores (del acromion a la punta del II dedo)	74,2		69,2		45,0
Distancia biacromial	39,1		35,2		23,0
» biilíaca (anchura de la pelvis)	30,5		31,4		18,8
Brazo	31,2	32,0	29,0	30,0	19,5
Antebrazo	24,6	27,0	22,8	24,0	14,0
Mano	18,4	20,0	17,4	18,0	11,5
Miembro inferior (desde el trocánter)	89,8		84,8		
Muslo	41,9	43,0	39,8	37,0	20,0
Pierna	39,6	43,0	37,8	36,0	23,0
Pie	7,8		7,8		4,5
Longitud desde el vértice al ombligo		69,0		65,0	40,0
Circunferencia del cuello		34,0		32,0	
Altura de la región esternal		19,0		18,0	
» de la fosita epigástrica al ombligo		18,0		18,0	
» del ombligo al pubis		14,0		16,0	
Circunferencia abdominal en la región ilíaca		70,0		73,0	
» » » en la cresta ilíaca		81,0		84,0	
» » » un cm. sobre el ombligo	75,0 (Frölich) / 86,0 (Ammion) / 86,11 (Daffner)				
» » del brazo		28,0		26,0	
» » del antebrazo, superior		27,0		24,0	
» » del antebrazo, inferior		19,0		18,0	
» » de la muñeca		18,0		16,0	
» » del muslo, superior		51,0		49,0	
» » del muslo, media		47,0		41,0	
» » del muslo, inferior		35,0		32,0	
» » de la rodilla		34,0		32,0	
» » de la pierna debajo de la rodilla		31,0		28,0	
» » de la pantorrilla		37,0		34,0	
Longitud del pie (del calcáneo a los dedos)		26,0		23,0	15,0

CIRCUNFERENCIA TORÁCICA

(En centímetros)

Valores medios segmentales	Inspiración		Espiración		Excur. respir.	
	H.	M.	H.	M.	H.	M.
Frölich	89,0					
Krug, en hombres de 30 a 40 años.	90,7		82,0		7	
Fetzer	89,0		82,2		8,5	
» valores medios	86-95		81,8		8	
» valores extremos.	76-100		76-85		8-10	
Seggel			70-95		4-12	
Vierordt, media general					7,3	
» circunferencia torácica inferior			82,0	76,0		
Eckerlein, recién nacidos.	33,0		76,0	70,0		
			31,0		1,2	

MEDIDAS DE LA PELVIS

(En centímetros)

	H.	M.			OBSERVACIONES
	Krause	Krause	Schroeder (1)	Spiegelberg (2)	
Diámetro transverso entre los bordes internos de las crestas ilíacas	25,7	25,7	29 (2)		
Diámetro transverso entre las espinas anteriores de las crestas ilíacas	24,4	24,4	26,0 (3)		
Conjugado externo	17,6	18,3	20,25	19-20	
Conjugado verdadero	10,8	11,6	11,0		
Conjugado diagonal	12,2	12,9		12,5	
Diámetro transv. entre la línea arqueada infer.	12,8	13,5	13,5		
Diámetro oblicuo entre el tuber. ileopectíneo y la anfiartrosis sacroilíaca del otro lado	12,2	12,6	12,75	12,5	
Distancia sacroilíaca			9,0		
Circunferencia de la entrada.	40,6	44,7		40,0	
Diámetro oblicuo entre la cara posterior de la sínfisis del pubis y la unión entre la segunda y tercera sacra	10,8	12,2	12,75		
Diámetro transversal entre el punto más elevado de los acetábulos			12,5	12,0	
Diámetro oblicuo entre la escotadura ciática mayor y el surco obturador del pubis				13,5	
Diámetro entre el vértice del sacro y el vértice del arco púbico			11,5		
Diámetro transv. entre las dos espinas ciáticas	8,1	9,9	10,5	10,0	(1) Medidas medias completadas por peso obstét.
Circunferencia del estrecho	36,5	42,0			
Diám. ant. post. del cóccix al lig. art. inferior	7,4	9,0	9-9 5	9,5-11,5	
Diám. transv. entre las tuberosidades isquiáticas.	8,1	10,8	11,0		(2) Borde externo de la cresta.
Diámetro oblicuo de la mitad del lig. sacro-tub a la sinostosis isquiopúbica correspondiente				11,0	(3) Por fuera de la inserción del sartorio.
Circunferencia del estrecho inferior	28,4	32,5			
Circunf. con el cóccix empujado hacia atrás	32,5	36,5			

PESO DEL CUERPO: a) ADULTOS

(En kilogramos)

AUTORES	H.	M.	OBSERVACIONES
Vierordt	65		Peso medio del adulto
Frölich	62		» » de los reclutas alemanes
Krause	64 (42 84)	52 (38-76)	
Hoffmann	61,35	52,7	
Quetelet	60 70	52 56	en los belgas
Kobylen		54,5	
Jansen	57		en los reclutas belgas
Aitken	58		» » » ingleses
Bälz	55		» » japoneses
Seggel	64		» » artilleros bávaros (media)
»	58		estatura cm. 160
»	62		» » 165
»	64,6		» » 170
»	68		» » 175
»	72		» » 180

b) RECIEN NACIDOS

(En gramos)

AUTORES	H.	M.	Peso medio	OBSERVACIONES
Sfameni	3174	3175	3175	Pisa
Vierordt	3333	3200	3250	Media de la Europa Central
Bajla			3(00	Italia
Costa Sacadura			3200	Portugal
Alfredo Costa	3236	3103		»
Fesser	2554	2425	2501	En los gemelos
Fourman	2723,7	2316		» »
Recht	2315	2050	2185	
Miller	2190	1770		

RELACIÓN ENTRE EL PESO Y LA ESTATURA

(de QUETELET en VIERORDT)

ESTATURA (m.)	PESO (Kg.)		COCIENTE PESO	ESTATURA
	H.	M.	H.	M.
0,50	3,20	2,91	6,19	6,09
0,60	6,20	—	10,33	—
0,70	9,30	9,06	13,27	12,94
0,80	11,36	11,21	14,20	14,01
0,90	13,50	13,42	15,00	14,91
1,00	15,90	15,82	15,90	15,82
1,10	18,50	18,30	16,82	16,64
1,20	21,72	21,51	18,10	17,82
1,30	26,63	26,83	20,04	20,64
1,40	34,48	37,18	24,63	26,63
1,50	46,29	48,00	30,86	32,00
1,60	57,15	56,73	35,72	35,45
1,70	63,28	65,20	37,22	38,35

ESPESOR DE LA CALOTA CRANEAL

(KRAUSE)

En la protuberancia occipital externa.	15 mm.
En la bóveda.	5-7 »
En la escama del temporal	2 »
En los puntos de robustez mediana (según HENLE)	3-4 »

DIÁMETROS EXTERNOS DEL CRANEO

(En centímetros)

	H.	M.	OBSERVACIONES
D. sagital, entre glabela y protuberancia occipital externa	20	18	Krause
D. transversal anterior (bitemporal) entre los vértices de las alas mayores del esfenoides	12	11	»
D. transversal posterior (biparietal) entre los parietales	16	14	»
Altura entre el agujero occipital y el vértice	13,5	13	»
Altura y longitud de la bóveda de la raíz de la nariz al mentón	12	11	»
Anchura entre los huesos malares	11	10	»
» » » arcos cigomáticos	14	13	»
» » las ramas mandibulares	10	9	»
D. mentoparietal, entre mentón y vértice	24	22	»
Máxima longitud del cráneo	17,5-18,5	17-18	Benedikt
» » » » de los recién nacidos	12		»
» anchura » »	13,6-15,6		»
» » » » (media)	14,6		»
» » » » »		14,2	Weissbak, Aeby
» » » » »		14	Zuckerkandl
» altura » » »	12-15		Benedikt
» » » » »	13,5		»

DIAMETROS EXTERNOS DEL CRANEO (KRAUSE)

(En centímetros)

	H.	M.	
D. sagital inferior entre el foramen ciego y la protuberancia occipital externa	15	13,5	
D. sagital entre el centro de la cresta frontal interna y la línea cruzada superior del occipital	17	15	
D. transversal entre los dos puntos de unión de las partes petrosa y escamosa del temporal	11,5	11	
Altura	12,1	11,9	

ÍNDICES CRANEALES

ÍNDICE HORIZONTAL: $\frac{\text{DIAMETRO TRANSVERSAL} \times 100}{\text{DIAMETRO SAGITAL}}$

(Conv. Internacional — VIERORDT)

GRUPO PRINCIPAL	Grupo N°	Denominación del grupo	INDICE
Dolicocéfalos	1	Extrema dolicocefalía	55,5 — 59,9
	2	Ultradolicocefalía	60 — 64,9
	3	Hiperdolicocefalía	65 — 69,9
	4	Dolicocefalía	70 — 74,9
Mesocéfalos	5	Mesocefalía, mesaticefalía . . .	75 — 79,9
Braquicéfalos	6	Braquicefalía	80 — 84,9
	7	Hiperbraquicefalía	85 — 89,9
	8	Ultrabraquicefalía	90 — 94,9
	9	Extrema braquicefalía	95 — 99,9

(TESTUT)

Grupo N.°	GRUPO	INDICE
1	Dolicocéfalos	75 y menos
2	Subdolicocéfalos	75,01 — 77.77
3	Mesaticéfalos	77,78 — 80
4	Subbraquicéfalos	80,01 — 83,33
5	Braquicéfalos	83,34 — y más

INDICE VERTICAL: $\frac{\text{ALTURA} \times 100}{\text{DIAMETRO SAGITAL}}$

(VIERORDT)

Grupo N.°	GRUPO	INDICE
1	Ipsicéfalos	75,01 y más
2	Ortocéfalos.	70—75
3	Platicéfalos	69,99 y menos
4	Quemencéfalos . . .	

PESO MEDIO DEL ENCÉFALO DEL ADULTO

(En gramos)

AUTORES	NACIONALIDAD O RAZA	H.	M.
Davis	Raza europea	1367	1204
Manouvrier		1347	1213
Sappey		1358	1256
Weistach	Militares de raza italiana en el ejército austríaco	1365	
Tenchini	Lombardía	1378	1235
Marchand		1375-1400	1250-1275

PESO DEL ENCÉFALO DESDE EL NACIMIENTO

(En gramos)

EDAD	H.					M.				
	Boyd	Parrot	Vierordt	Pfister	Marchand	Boyd	Parrot	Vierordt	Pfister	Marchand
Recién nacido	393	288-350 (D'Arrigo para ambos sexos)	381	340 (Mies)	371	347		384,2	330 (Mies)	361
Meses 2-3	493	490	548,9	461-519	474	495	412	527,4	415-504	450
» 4-6	603	575	632,4	583-733	612	560	552	575,4	562-666	587
Años 1-2	941	964	944,7-1025,4	851-958	1011	845	913	872-960,7	727-901	896
» 2-4	1097	1167	1112,4	1099	1080-1310	991	1063	1040,2	1044	1099-1124
» 4-8	1140	1261	1282,1-1353	1219	1343-1360	1137	1137	1220,9-1258,4		1242-1245
» 9-14	1304			1289	1346	1156			1265	1221
» 15-19	1376				1404	1246				1309

(En gramos) (MANOUVRIER)

EDAD	H.	M.
De los 20 a los 30 años	1364	1236
» » 31 » » 40 »	1374	1228
» » 41 » » 50 »	1354	1233
» » 51 » » 60 »	1347	1210
Pasando de los 60 »	1296	1162

(En gramos)

	AUTORES	H.	M.
Duramadre	Bischoff	42	40
Piamadre y aracnoides	»	25-40	
Pia, aracnoides, plexos coroides y sangre líquida	Husckhe	50 60	
Pía y líquido subaracnoideo	Giacomini	5-5,5 % del peso del encéfalo	
» » »	» (congestión)	6-6,5	» »
Líquido cerebroespinal	Contugno (1764)	125-156	
Cerebro	Sappey	1182	1093
Cerebelo	»	143	137

(En milímetros)

	H. — M.			AUTORES
	Longitud	Anchura	Altura	
Cerebro	167-172	123-142	102-108	Krause
»	166-174	132-146		Serrano
Cerebelo	41	115	14	Krause
»	60	90	50	Serrano

CORAZON

PESO DEL CORAZÓN EN EL PERÍODO DEL CRECIMIENTO

(En gramos)

EDAD	H	M.
En el recién nacido	236	24,0
»	15,0 — 200	(D' Arrigo)
A un mes	17,2	15,2
» los seis meses	23,0	21,4
» 1 año	41,2	32,8
» 2 años	51,9	51,3
» 3 »	64,5	60,1
» 4 »	74,7	69,0
» 5 »	83,7	80,3
» 8 »	95,0	106,0
» 9 »	108,3	123,3
» 10 »	130,9	125.0
» 13 »	172,2	142,5
» 14 »	216,1	173,8
» 17 »	250,9	234,4
» 19 »	298,4	263,3
» 21 »	303,5	250,6
» 25 »	301,7	260,6 (Vierordt)
De los 15 a 30 años	260	260 (Clendenning)

PESO DEL CORAZÓN EN EL ADULTO

(En gramos)

		H.	M.
Krause-Vanzetti. . . .	Peso medio	300	250
Vierordt	» »		
	De varios autores . . .	313	310
Junker.	Más de 50 años	386	251
Krause.	Relación con el peso del cuerpo	1 : 169	1 : 162
Clendenning	De los 30 a los 50 años. .	272	272
»	» 50 » 70 » . .	298	272
»	Más de 70 años	312	386
»	Peso medio	286	272

DIMENSIONES DEL CORAZÓN

(En centímetros)

AUTORES	EDAD	H.		M.	
		Longitud	Anchura	Longitud	Anchura
Bizot	De 1 a 4 años	5,14	6,09	5,10	5,84
»	» 5 » 9 »	7,03	7,44	6,00	6,54
»	» 10 » 15 »	7,67	8,35	6,63	7,03
	» 16 » 29 »	9,54	10,30	8,72	9,61
	» 30 » 49 »	9,73	10,69	9,26	9,93
	» 50 » 79 »	10,29	11,80	9,52	10,52
Haushalter . .	» 70 » 90 »	10,50	12,50	9,00	11,00
Testut	En el adulto	9,80	10,50	8,80-9,30	9,50-10,00

CIRCUNFERENCIA

(En centímetros)

AUTORES	H.	M.
Testut	25,00	24,00 — 24,50
Karfemkel	24,40	
Sappey	25,80	

CIRCUNFERENCIA DE LOS ORIFICIOS VALVULARES

(En milímetros)

AUTORES	TRICÚSPIDE		MITRAL		PULMONAR		AORTA	
	H.	M.	H.	M.	H.	M.	H.	M.
Bizot	122,2	109,4	102,6	93,2				
Wulff	129,7	124,5						
Testut.	120,0	105,0	102.0	90,0	72,0	68,0	70,0	65,0
Peacock y Reid. . . .	127 0	120,0	109,0	104,0	92,0	89,0	80,0	77,0
Marchand	125,0		105,0					
Nauwerk (valores mnemónicos)	110		100		90		80	

VASOS

CIRCUNFERENCIA DE LOS VASOS ARTERIALES

(En milímetros)

VASO	CIRCUNFERENCIA	AUTORES
Arteria pulmonar	80	Bühl, Marchand
Aorta	70	Marchand
» ascendente	74	Bühl
» torácica	45-60	Orth
» abdominal	35-45	Orth, Marchand
» espesor de la pared	1,5-3,0	Orth

ESPESOR DEL MIOCARDIO

(En milímetros)

	VENTRÍCULO IZQUIERDO		VENTRÍCULO DERECHO		AUTORES
	H.	M.	H.	M.	
Espesor medio . .	17,0	16,0	6,0	4,0	Bühl
» » . .	11,0 — 14,0		5,0 — 7,0		Krause
En la base . . .	10,5	9,9	4,5	3,7	Bizot
En el tercio medio .	11,0	10,8	3,4	2,8	»
En la punta . . .	8,5	7,9	2,3	2,1	»
Espesor del tabique interventricular			9,0 — 12 0		Luschka
» » interauricular			2,5 —		»
» de las aurículas			0,5 — 3,5		»

PULMONES

PESO

(En gramos)

EDAD	AUTORES	PULMÓN DERECHO		PULMÓN IZQUIERDO	
		H.	M.	H.	M.
Adulto	Vierordt	513	500	411	424
»	Marchand	570		430	
»	Testut	600		500	
»	Nauwerk	360 — 570		325 — 480	
Recién nacido	D'Arrigo	23 — 30		25 — 28	
» » que no ha respirado completamente.	Testut			65	
Recién nacido que ha respirado completamente. .	»			90	
Recién nacido	Vierordt	30,2	31,9	23,9	23,4

DIMENSIONES DE LOS PULMONES

(En milímetros)

AUTORES		DERECHO		IZQUIERDO	
		H.	M.	H.	M.
Krause	Altura en la superficie exterior . .	271	216	298	230
	» » » interior . .	162	135	176	156
	Diametro ánteroposterior. . . .	203	176	176	162
	» transverso en el hilio . .	95	88	81	74
	» » en la base . .	135	122	129	108
Testut	» vertical máximo . . .		250		
	» ánteroposterior en la base		160		
	» transversal	100		70	

HÍGADO

PESO DEL HÍGADO

(En gramos)

	AUTORES	H.	M.	MARCHAND
Media en el adulto . .	Vierordt	1579	1526	
	Testut	1450 — 1500		
	Marchand	1580	1525	
Más de 50 años . . .	Junker	1498	1320	
Adulto	Vierordt	1819		
	» (en Marchand) .	1247 — 1981 : media 1600		
Recién nacido	Vierordt	142,6	164	150
		115 — 135		
	D'Arrigo	91 — 118		
A 1 año	Vierordt	333,5	275,5	300
» 3 años	»	482,2	444,2	460
» 5 »	»	554,1	566,3	560
» 10 »	»	868,4	786,7	830
» 15 »	»	1218,6	1355,6	1220 — 1360

DIMENSIONES DEL HÍGADO

(En milímetros)

	AUTORES	Diámetro transversal	Diámetro sagital	Diámetro vertical
Adulto.	Serrano	300	150	75
»	Marchand . . .	280	210	70
» completo . . .	Nauwerk-Orth . .	250-300		60-90
» lóbulo derecho. .	» . .	180-200	200-220	
» lóbulo izquierdo .	» . .	80-100	150-160	
»	Vierordt	320	190-210	65-75
Recién nacido	Arnovljevic . . .	115	50 (a izquierda)	
» »	Vierordt		88	32
» »	Güntz.		74	

DIMENSIONES DE LA VESÍCULA BILIAR

(En milímetros)

EDAD	LONGITUD	ANCHURA	AUTORES
Adulto.	80-140 hasta 170	Más de 30	Nauwerk
»	80-110	En el fondo, 34	Vierordt
»		En el centro, 23	»
Recién nacido	32		Güntz
Espesor de las paredes. .	1—2		Vierordt, Nauwerk

PANCREAS

PESO DEL PÁNCREAS

(En gramos)

EDAD	AUTORES	H.	M.
Recién nacido		2,85	4 00
» »	Vierordt	3,50	
A los 16 años	Bischoff-Marchand . .	78,00	70.00
» 21 »		69,60	72,50
» 30 45 »	Liebig	105.00	
Adulto	Krause	66,00 – 102,00	
»	Vierordt	97,60	
»	Testut.	70,00	66,00
»	Marchand.	100.00	
»	Orth	90,00—120,00	

DIMENSIONES DEL PÁNCREAS

(En milímetros)

	AUTORES	LONGITUD	ANCHURA	ESPESOR
En el adulto	Vierordt	190-220	40-60 (cabeza)	15-20 cabeza)
»	Tschaussow . . .	120-140	50-60	20 40
»	Fabris.	1 0-200	40	20
»	Serrano	150-200	30-50	15 30
»	Marchand . . .	200	35	20
»	Orth-Nauwerk . .	230	45	38
En el recién nacido	Güntz.	54	20	16 (?)

Diámetro del conducto pancreático (de VIRSUNG) en la cabeza, 2,3 mm.
Desembocadura del accesorio (de SANTORINI) a 2-3 cm. de la papila duodenal.

GLANDULAS SALIVALES

PESO DE LAS GLÁNDULAS SALIVALES

(En gramos)

	AUTORES	PARÓTIDA		SUBMAXILAR		SUBLINGUAL	
		Derecha	Izquierda	Derecha	Izquierda	Derecha	Izquierda
Recién nacido				6,50			
A los 22 años	Bischoff			M. 65,50			
» 33 »	»	21,90	17,40	8,60	8,60	3,00	2,70
» 30 45 »	Liebig.			89,75			
Adulto	Krause	22,50—29,20		7,30—11,00		2,50—3,80	
»	Testut. . . .	25,00—30,00		7,00—8,00		3,00	

DIMENSIONES DE LAS GLÁNDULAS SALIVALES

(En milímetros)

	ALTURA	ANCHURA	ESPESOR
Parótida (de Vierordt) . . .	65	35	25 (Luschka)
» anteriormente. . .	47		7-9
» posteriormente . . .	34		27
Submaxilar	20	16	41
Sublingual.	7	18	41
» (Testut)	0-8,4	10—12	25—30

RIÑONES

PESO DE LOS RIÑONES

(En gramos)

EDAD	AUTORES	H.	M.
Adultos	Vierordt	277	264
»	»	305,9	
»	Nauwerk	320	293
»	Cesaris-Demel-Testut . .	140 (× 2)	125 (× 2)
»	Marchand	300	275
Más de 50 años	Junker	307	237
80-90 »	Geist.	272,19	192,48
Más de 80 »	Thoma	234	194
30-40 »	»	322	293
25 »	Vierordt	302,8	291,6
10 »	»	160,8	155
1 »	Nauwerk	62	
Recién nacido	Vierordt	23,7	23,3 23,1
» »	Marchand	24	
» »	D'Arrigo	26,5	
		11,0—12,0	

DIMENSIONES DE LOS RIÑONES

(En milímetros)

AUTORES		LONGITUD	ANCHURA	ESPESOR
Cesaris-Demel . .		120	60	45
Serrano		120	60	30
Marchand . . .		110	60	30
Nauwerk. . . .		110-120	50-60	30-40
Krause		108-114	54-63	34-45
Luschka		103	Superiormente 72	
Demange. . . .	En los ancianos	107-108	48-58	
Güretz . . .	En recién nacidos	45	27	23
Arnovljevic . . .	» » »	40	25	

TESTÍCULOS

PESO DE LOS TESTÍCULOS

(En gramos)

EDAD	PESO	AUTORES	OBSERVACIONES
Recién nacido	0,88	Vierordt	
A los 15 años	24,0	Marchand	
» 16 »	24,7	Bischoff	
» 23 »	41,0	Schwann	
» 29 »	54,5	Gluge	
» 35 »	47,2	Busch	
» 40 »	39,5	»	
Adulto	15,0—24,2	Krause	
»	2,1	»	(Epidídimo)
»	20,0—27,0	Spangaro	(Dídimo y epidídimo de los que 4 gr. corresponden al epidídimo)
»	18,0—22,0	Testut	
»	49	Vierordt	

DIMENSIONES DE LOS TESTÍCULOS

(En milímetros)

EDAD		AUTORES	ALTURA	ANCHURA	ESPESOR
Recién nacido		Nauwerk	10	5	3-4
Púber		»	30	20	16
Adulto		»	40-50	25-35	20-27
»		Marchand	45	25	20
»		Krause	40-55	20-35	18-27
»		Serrano	45	35	25
En desarrollo	Epidídimo	Nauwerk	20		
»	» (cabeza)	»	10	10	
Adulto	»	Cagnetto	50		8-10
»	»	Serrano	60		
»	» (cabeza)	»		6	
»	»	Krause	68-81		
»	» (cabeza	»	6,8	10	2,3-3,4
»	» (cuerpo y cola)	»		5,6-6,8	

VESÍCULAS SEMINALES

DIMENSIONES

(En milímetros)

AUTORES	LONGITUD	ANCHURA	ESPESOR
Krause-Nauwerk	41 - 45	16 - 18	9

PROSTATA

PESO DE LA PRÓSTATA

(En gramos)

EDAD	AUTORES	PESO	
A los 6 años	Lorey	1,8	
» 20-30 »	Simmonds	15	
» 30-40 »	»	16	
» 40-50 »	»	17	
» 51-60 »	»	20	
» 61-70 »	»	23	
» 71-80 »	»	40	
» 51 60 »	»	18	Excluyendo la próstata aumentada patológicamente
» 61-70 »	»	16	
» 71-80 »	»	15	
» 33 »	(En Vierordt)	20,5	
Adulto	Serrano	20-25	
»	Krause.	19	
»	Thompson.	21	

DIMENSIONES DE LA PRÓSTATA

(En milímetros)

AUTORES		LONGITUD	ANCHURA	ESPESOR
Krause		23 - 34	32 - 47	14 - 23
»	Media	27	45	20
Waldeyer		28 - 30	40 - 45	20 - 25
Marchand y Serrano	(De los 20 a los 50 años)	30	40	20

OVARIOS

PESO DE LOS OVARIOS

(En miligramos)

EDAD	AUTORES	PESO	
Recién nacidos	Puech..	0,4 0,8	
»	Testut..	0,5-0,6	
Niña	Puech-Testut.	2,0-3,0	
Púber	Puech..	4,5-5,25	
»	Testut..	4,0-5,0	
Adulta	Puech..	7,5	(5-10, media 7, en Nauwerk)
»	Testut.	6,0 8,0	
»	Krause.	4,8-6,6	
»	Marchand	15	En vírgenes
»	»	5	En mujeres que han parido
»	Krause	2,4	

DIMENSIONES DE LOS OVARIOS

(En milímetros)

	AUTORES	LONGITUD		ANCHURA		ESPESOR	
		Derecho	Izquierdo	Derecho	Izquierdo	Derecho	Izquierdo
Recién nacida..	Puech . .	19 8	18,2	6,0	6,0	2,5	2,5
» » . . .	Güntz . .						1,8
A 5-6 años.	Waldeyer .	20.0		5,0		2.5	
	Waldeyer .	25.0		8,0		4.0	
A 6-11 »	Puech . .	26,7	24,0	9,0	8,4	4,4	4,5
A 13-15 »	Puech . .	29,6	25.0	15,0	14,0	10,0	9,3
A 19-35 »	Puech . .	36,5	35,0	18,0	16,7	13,7	13,1
Adulta (media)	Puech . .	35,7		17,3		13,4	
» »	Waldeyer .	30-50		15,30		5,15	
Virgen..	Krause . .	41 52		20-27		10-11	
Mujer adulta que ha parido. .	Krause . .	27-41		14-16		7-9	
4 días antes de la menstruación.	Raciborski .	50	50	23	28		
Inmediatamente antes. . . .	Raciborski .	43	41	38	16		
En el 2.° día de la menstruación	Rociborski .	45	41	36	24	26	12
En el 3.er » de la menstruación. . . .	Raciborski .	38	38	18	29	8	22
Al final de la menstruación	Rociborski .	47	42	30	20	24	12
Diámetro del folículo de Graaf maduro	Krause . .	10-12					

UTERO

PESO DEL UTERO

(En gramos)

ÉPOCA	AUTORES	PESO
Vírgenes.	Krause.	33-41
»	Waldeyer.	40-50
»	Testut	40-45
»	Marchand	35
Mujer que ha parido. . .	Krause-Marchand . . .	102-117
Idem.	Waldeyer-Testut . . .	60-70
Al final del embarazo. . .		700-1200
Inmediatamente después del parto.	Simpson	750

DIMENSIONES EXTERNAS DEL ÚTERO

(En milímetros)

	VÍRGENES	NULÍPARAS	PLURÍPARAS	AUTORES
Longitud. . .	50	60	70	Serrano
Anchura . . .	30	40	50	»
Espesor . . .	40	23	26	»

	AUTORES	VÍRGENES	MUJERES QUE HAN PARIDO
Longitud: del fondo al orificio externo. .	Krause	74-81	87-94
Id. en la recién nacida	Symington . . .	25-30 (de aquél al cuello, 20)	
» » » »	Güntz y Legay . .	33 (cuerpo, 9; cuello, 24)	
» » » »	Hach	33-36	
» 6 años	Symington . . .	28	
» 13 años	» . . .	30	
Anchura del fondo.	Krause	34-45	54-61
» » en la recién nacida. .	Güntz.	18	
Espesor debajo del fondo.	Krause	18-27	32 36
Longitud del cuello	»	29-34	
Anchura.	»	25	27-32
Espesor.	»	16-20	18-25
» de las paredes del cuerpo. . .	»	9-11	14-16
» » » del cuello. . .	Krause-Orth . .	7-9	8-9
» » » del cuerpo. . .	Orth	10,5	20
» de la mucosa del cuerpo. . .	Nauwerk	0,5-1,0	
» » » del cuello.. . .	»	1,0	

DIMENSIONES INTERNAS DEL UTERO

(En milímetros)

		VÍRGENES	MUJER QUE HA PARIDO
Cavidad del útero	Serrano . . .	20	40
Longitud.	» . . .	25	30
» en el fondo.	Krause . . .	23	27
» en la mitad del cuerpo .	» . . .	8	11
Espesor.	» . . .	2-3	2-5
Longitud de la cavidad uterina .	Schuepf . . .	52	57
» después de la menopausia	» . . .	56	62
»	Waldeyer . .	55 (40-70)	65
» del útero senil . . .		30	

ÚTERO GRAVIDO — DIMENSIONES EXTERNAS

(Careau-Fournier en de Vecchi)

(En centímetros)

MESES	Diám. vertical	Diám. transversal	Diám. sagital
3	7	7	7
4	9,5	9,5	9,5
6	22	16	16
9	32-37	24	22

DIMENSIONES DEL ÚTERO DESPUES DEL PARTO (Aufetage)

(En centímetros)

	Diám. vertical	Diám. transversal
Después del alumbramiento. . .	19,0 — 24,0	10,0 — 11,0
Al cabo de horas 1-6	16,0	12.0
» » 6-12	16,5	12,5
» » 12-18	16,5	13,0
» » 18-14	16,2	12,2
Al cabo de días 1	16,3	12,5
» » 2	15,0	12,2
» » 3	14,4	11,3
» » 4	13,5	10,1
» » 5	12,7	9,5
» » 6	11,7	8,9
» » 7	11,4	8,2
» » 8	10,6	7,8
» » 9	9,0	6 9
» » 10	8,0	
» » 11	6,0	

HIPOFISIS CEREBRAL

PESO DE LA HIPÓFISIS

(En gramos)

EDAD Y ESTADO	PESO	AUTORES
Recién nacido	0,13	
II decenio	0,563	
III - VII decenio	0,612	Erdheim y Stumme
Hombre adulto y mujer nulípara .	0,35-0,45	» »
» » » »	0,48	Testut
» » » »	0,58	Comte
» » » »	0,60	Lannois
» » » »	0,80	Poirier
» » » »	0,60-0,80	Schönemann, Benda
En 189 soldados	0,62	Pende
Peso máximo a los 40 años. . .	0,75	Petersilie
Primípara	0,847	Erdheim y Stumme
Plurípara	1,06	» »
» hasta	1,65	» »
		Pende

DIMEMSIONES DE LA HIPÓFISIS

(En centímetros)

EDAD Y ESTADO	AUTORES	LONGITUD	ANCHURA	ESPESOR
Adulto	Testut	0,80	1,20-1,50	0,60
»	Krause	0,70	1,40	0,60 0,70
»	Thom	0,68	1,21	0,51
»	Zander	0,80 (0,60-1,05)	1,19 (1,00-1,45)	0.655 (0.50-0,975
»	Erdheim y Stumme .	1,44	2,15	0,55
Hombre adulto y mujer nulípara .	Pepere	1,15	1,44	0,55
Primípara . . .	»	1,10	1,56	0,75
Plurípara. . . .	»	1,10	1,75	0,84

DIMENSIONES DE LA HIPÓFISIS FARÍNGEA O PARAHIPÓFISIS

(En milímetros)

EDAD	AUTORES	LONGITUD	ANCHURA
Recién nacido .	Lunghetti . .	5,40	0,50
Media. . . .	Pepere . . .	2,0-6,0	0,30-0,80
»	Testut . . .	2,0-5,0	

EPIFISIS

PESO DE LA EPÍFISIS

(En gramos)

EDAD	AUTORES	PESO
Adulto. . . .	Pepere . . .	0,10 0,25
»	Huschke . . .	0,218

DIMENSIONES DE LA EPÍFISIS

(En milímetros)

EDAD	AUTORES	LONGITUD	ANCHURA	ESPESOR
Adulto. . . .	Pepere . . .	8-12	6-8	
»	Huschke . . .	9-11	5-7	5

TIMO

PESO DEL TIMO

(En gramos)

EDAD	PESO SEGÚN								
	Silva Amado	Ronconi	Friedleben	Hammar	Lorey	Scheele	Krause	Vierordt	Scheele
5.° mes	0,80								
6.° »	1,90								
7.° »	2,80								
8.° »	4,50								
9.° »	10,50								
Feto a término		7.60						H. M.	
Recién nacido	8,0-14,0	10,126	13,98			5,0 (Testut)		8,15-10,85	
Un mes	(D'Arrigo)				4,0-3,0				
2-3 meses					6,0-2,5				H. M.
4-6 »					2,25-3,2				13,5-5,2
1-9 »			20,40						
9 meses-2 años			26,60						
1-2 años					3 6,75				
2-3 »					5,10-5				16,2
5 días-18 años	13,83								
3 años-14 años			26,31						
1-5 años		16,75		22,98-19,26					
6-10 »		21,50		26,10-22,08					
11-15 »		28,25		37,52-25,18		25,0			
16-20 »		20.76	21,54	25,58-12,71				47,0 (Bischoff)	35,5
21-25 »		18,31		24,73 4.95					
26-35 »		14,84	3,02	19,87-3.87					
36-45 »		13,30		16,27 2,89					
46 55 »		9.66		12.85-1,48					
56 65 »		12,08		16.08 0,73					
66-75-79 años		5,08		6,0-0,03					
Media adultos							4,0-34,0		

DIMENSIONES DEL TIMO

(En milímetros)

EDAD	AUTORES	LONGITUD	ANCHURA	ESPESOR
Recién nacido . . .	Testut . .	50,0	12,0-14,0	12,0-14,0
Hasta 9 meses . . .	Friedleben . .	59,1		
De 9 meses a 2 años .	» . .	69,6		
De 3 a 14 años . . .	» .	84,4		
Media	Krause . . .	54,83	27,0-41,0 (parte media)	
Adulto.	Waldeyer . .	85,0	7,0-9,0 (superiormente e inferiormente)	5,0-20,0
Hasta un año (lóbulo derecho)	Kaplau . . .	25,63	Hasta 25,0	6,0-15,0
Hasta un año (lóbulo izquierdo).	» . . .	21,88	» 30,0	5,0-11,0

CUERPO TIROIDES

PESO

(En gramos)

EDAD	AUTORES	PESO	
		H.	M.
Recién nacido .	Vierordt	4,85	9,75
» » .	Guiart	2,50	
» » .	Testut	2,00 3,00	
» » .	Marchand	5,00	
» » .	Kloeppel	En localidades bociógenas más del doble	
A 1 año . . .	»	3,00	
A 3 años. . .	»	8,00	
A 5 años. . .	»	8.00	
A 10 años . .	»	20,00	
A 15 años . .	»	23,00	
Adulto . . .	»	35,00	
» . . .	Testut	25,00-30,00	
» . . .	Liebig	36-40	
» . . .	Krause	Poco más de 30,00	
» . . .	Guiart	25.00	
» . . .	Orth.	30,00-70 00	
» . . .	Poirier-Sobotta	22,00-30,00	
Patológico . .	Osvald (para Suiza)	Sólo más de 95,00	

DIMENSIONES DEL CUERPO TIROIDES

(En milímetros)

EDAD Y PARTES	AUTORES	ALTURA	LONGITUD	ESPESOR
Lóbulos laterales, en los niños.	Weibgen	25-40	14-17	12-14
» » en los adultos	»	59-65	Parte media 27-36	19-24
» »	Vierordt-Krause	54-68	37-31 (y más en la mujer)	14-18
» »	Testut	60-70	30	15-20
» »	Marchand	60	30	15
» »	Orth-Nauwerck	50-70	30-40	15-25
Istmo, en los adultos.	Vierordt-Krause	18	18	9
	Testut			4-6

En la mujer el cuerpo tiroides es más voluminoso que en el hombre y aumenta durante la gestación.

CUERPOS PARATIROIDES

PESO Y DIMENSIONES MEDIAS		
Peso de los cuatro componentes.	0,08 — 0,12 gr.	Marañón
Dimensiones	5 × 8 mm.	Stiede
»	3 × 5 »	»
»	1,5 × 2 »	»
»	1 — 12 »	Testut

ORGANOS PARAGANGLIONARES O PARASIMPÁTICOS

DIMENSIONES DE LOS CUERPOS PARAGANGLIONARES O PARASIMPÁTICOS

(En milímetros)

ÓRGANOS	AUTORES	LONGITUD	ANCHURA	ESPESOR
Cuerpo cromafín coccígeo	Thulin (un caso)	5	1	1
Paraganglio carotídeo	Pepere (Luschka)	5-7	2,5-4	1,5-2
» »	Testut	5-6	2-3	0-5
» abdominal (recién nacido)	Pepere (Luschka)	8-15 izq.		
	» »	8-20 der.		
» abdominal (adulto)	Sperino y Balli	1-30 der.	4-5	
» » »	» »	1-15 izq.	4-5	
» » (istmo)	Zuckerkandl	5	3	
» cardíaco	Wiesel e Wiepur	10	1-5	3-4
» coccígeo	Luschka, Pepere	3-4	2-3	2-2,5
» »	Testut	2-3	2-3	2-3

CUERPOS SUPRARRENALES

PESO DE LOS CUERPOS SUPRARRENALES

(En gramos)

EDAD	AUTORES	PESO	
		H.	M.
Recién nacido	Vierordt	7,05	5,25
»	Marchand	6,00	
1 mes	Lorey	3,50	2.63
2-3 meses	»	2,25	3,38
4-6 »	»	1.94	2,40
1-2 años	»	3,00-3,63	2,25-3,33
Nacimiento-1 año	Ganfini	2.00 2.20	
1-10 años	»	3,00 3.50	
1 año	Marchand	2,00	
3 años	»	3,00	
15 »	»	7,00	5,00
Adulto	»	6,00	
Adulta (embarazada)	»		19,00
Adulto	Testut	5,00 6,00	
»	Hoffmann	11,00-18.00 (en total)	
»	Simmonds	3,30-10 00; término medio, 5,6	
»	Schwann	10,00	9,00
»	Krause	4,80 7,20	
»	Weibgen	8,60	
»	Ganfini	4,80 4,60	
»	Vierordt	7,40	

DIMENSIONES DE LOS CUERPOS SUPRARRENALES

(En milímetros)

EDAD	AUTORES	LONGITUD	ANCHURA	ESPESOR
Adulto	Testut	30	25	7-8
»	Chiarugi	30	45	6
»	Serrano	50	40	10
»	Marchand	30	45	4
»	Nauwerck	40-50	25 35	5
»	Vierordt	20 34	41-54	3-6
»	»			En la base, 9

BAZO

PESO DEL BAZO

(En gramos)

EDAD	AUTORES	PESO	
		H.	M.
En el nacimiento . . .	Vierordt . . .	10,7	10,8
» . .	Marchand . .	11,0	
» . . .	En Foà . . .	9,0 11,0	
» . . .	D'Arrigo . . .	8,0-11,0	
1 mes-1 año	Vierordt . . .	10,0-20,3	11,3-21,5
18 meses	» . . .	30,5	31
» »	Banti	25,0-30,0	
5 años	Vierordt . . .	56,4	47,9
10 »	» . . .	88,2	85,0
15 »	» . . .	114,6	119,8
Adulto	» . . .	149,0	180,0
» más de 50 años. .	Junker . . .	123,0	109,0
»	Testut . . .	180,0-200,0	
»	Nauwerck . .	150,0-200,0	
»	Krause . . .	150,0-250,0	
Anciano (60-95 años) . .	Geist	139,5-92,6	140,1-81,6

DIMENSIONES DEL BAZO

(En milímetros)

EDAD	AUTORES	LONGITUD	ANCHURA	ESPESOR
Feto cm. 7	En Foà	1,5		
» 12	»	6,5		
» 28	»	20,0		
» 53	»	47,0		
Recién nacido	Arnovljevic	51,0	25,0	
»	Güntz	40,0	18,0	14,0
Adulto	Testut	130,0	80,0	30,0-35,0
»	En Foà	120,0	70,0-80,0	30.0-40,0
»	Nauwerck	120,0-140,0	80,0-90,0	30,0-40,0
»	Marchand	100,0	70,0	30,0
»	Krause	140,0-150,0	80,0-100,0	30,0
»	Luschka	120,0	75,0	30,0
»	Serrano	120,0	80,0	30,0

TUBO DIGESTIVO

LONGITUD (NAUWERCK) (En centímetros)	
De la línea dentaria al cartílago cricoides	15
Del cartílago cricoides al cardias	25
Del cardias al píloro	20
Duodeno	30
Delgado.	550-650
Grueso	150-170

APÉNDICE CECAL

Longitud media. . . . 8-10 cm.
Anchura » . . . . . 6-8 mm.

TESTUT

PRODUCTO DE LA CONCEPCIÓN

LONGITUD DEL PRODUCTO DE LA CONCEPCIÓN

(En centímetros)

EDAD		Haase	Bajla	De Vecchi	Charpentier
12–13 días					0,1-0,2
Hasta el 1.er mes lunar	1 er mes solar	1			1
» el 2.º » »	2.º » »	4	2,4		2,3
» el 3 er » »	3.er » »	9	7,9		7-9
» el 4.º » »	4.º » »	16	10-17	15	
» el 5.º » »	5.º » »	25	18-27	21	
» el 6.º » »	6.º » »	30	28-34	27	
» el 7.º » »	7.º » »	35	35-38	33	
» el 8.º » »	8.º » »	40	40	39	
» el 9.º » »	9.º » »	45	42-44	45	
» el 10 » »		50	50	51	

PESO DEL PRODUCTO DE LA CONCEPCIÓN

(En gramos)

EDAD (meses solares)	Mayer y Schwab	De Vecchi
1 er mes	1	
2.º »	11	
3.er »	55	125
4 º »	270	250
5.º »	650	500
6.º »	1.000	700
7.º »	1.750	1.750
8.º »	2.500	2.500
9.º »	3.250	3.250

CARACTERES PARA ESTABLECER LA EDAD DEL EMBRION

(hasta el final del tercer mes) O DEL FETO (del cuarto mes al nacimiento)

EDAD DEL PRODUCTO DE LA CONCEPCION		Longitud	Peso	Longitud cordón	Peso placenta	
Meses lunares	Semana					
I	3.ª - 4.ª	Cm.	Gr.	Cm.	Gr.	Forma de navecilla con un extremo redondeado y el otro en punta; ojos y orejas rudimentarios; cuatro arcos branquiales; cuatro botones carnosos para los miembros; no se reconocen los órganos genitales.
II	4.ª - 8.ª	2,1	4	—	—	Nariz, boca y cuello distintos; desaparecen los arcos branquiales; crecen los miembros; dedos distintos, pero soldados; desaparece el extremo en punta y salen la protuberancia genital, el pliegue genital y el surco urogenital.
III	8.ª - 12	7-9	20	7	36	Formados los párpados (pegados); formado el pabellón; miembros crecidos; dedos distantes; órganos genitales evidentes (distinguible el sexo).
IV	12 - 16	10-17	120	19	80	Formadas las uñas (sólo cutáneas).
V	16 - 20	18 27	284	31	178	Las uñas se hacen córneas. (Hacia el final del quinto mes aparece el punto de osificación del calcáneo.)
VI	20 - 24	28-34	634	37	273	Las circunvoluciones cerebrales comienzan a ser manifiestas. (Hacia el final del sexto mes aparece el punto de osificación del astrágalo).
VII	24 - 28	35 38	1218	42	374	Párpados desplegables. Los testículos penetran en el anillo inguinal interno.
VIII	28 - 32	40	1500 1700	46	451	Los testículos están próximos al anillo inguinal interno.
IX	32 - 36	42-44	2000	47	461	Mayor desarrollo de los cabellos. Suturas craneales menos abiertas.
X	36 - 40	50	3000	50	500	Veánse caracteres de madurez del niño.

MEDIDAS MEDIAS DE LA CABEZA DE FETOS DE AMBOS SEXOS, A TÉRMINO, NACIDOS EN PRESENTACIÓN CEFÁLICA

(En centímetros)

DIÁMETRO	
Occípitomental	12,13
Occípitofrontal	11,09
Suboccípitobregmático	9,29
Suboccípitofrontal	10,47
Submentobregmático	9,98
Biparietal	8,89-9
Bitemporal	7,86-8
Mentosincipital	13,19
CIRCUNFERENCIA	
Suboccípitobregmática	31,22
Submentobregmática	31,27
Suboccípitofrontal	32,42

COSTA-SACADURA

DIÁMETROS	
Mentomáximo	13,5
Occípitofrontal	11,0
Occípitofrontal basilar	10,0
Occípitomentoniano	13,0
Suboccípitobregmático	9,5
Submentobregmático	9,5
Mentonasal	5,0
Mentobregmático	10,0
Mentofrontal	8,0
Suboccípitomental	12,5
Biparietal	8,8-9,2
Bitemporal	8,0
Bimalar	7,5
Bimastoideo	7,5

CUZZI en COSTA-SACADURA

CARACTERES DE MADUREZ DEL NIÑO

Peso, 3.000 gr. — Longitud, 50 cm.

Diámetros de la cabeza (Occ.-fr., 11 cm.; Biparietal, 9-10 cm ; Occ.-menton., 13 cm.)

Circunferencia craneal (superciliar), 33-35 cm.

Longitud de los cabellos: 2,5 cm.

» de las uñas: sobrepasan el pulpejo.

Anchura de la fontanela bregmática: 2 cm., cubierta completamente por el pulpejo del índice.

Desarrollo de los pabellones auriculares: bien destacados de la apófisis mastoides y de consistencia cartilaginosa.

Inserción del cordón umbilical: en el centro de la línea esternopúbica.

Presencia de los testículos en el escroto.

Desarrollo de los labios mayores que cubren completamente los menores.

Presencia del punto de osificación en la epífisis inferior del fémur (de BÉCLAR).

BAJLA

DATOS PRINCIPALES
PARA DETERMINAR LOS DIAS DE VIDA DEL RECIÉN NACIDO

Descamación epidérmica. Comienza entre el tercer y cuarto día y acaba entre los 30-40 días.

Cordón umbilical:

- Momificación: comienza al segundo día y se completa al cabo de cuatro a cinco días.
- Línea de limitación: entre el cuarto y quinto días.
- Erosión de la arteria: entre el tercero y sexto días.
- Erosión de la vena: entre el cuarto y octavo días.
- Desprendimiento: a los ocho días.
- Cicatriz: entre el décimo y décimosexto días.

BAJLA

Vasos umbilicales intraabdominales	Retracción	En la arteria: cinco a diez días después de la caída del cordón. En la vena: cuatro a ocho días después de la arteria.
	Obliteración	En la vena: después de un mes por la extensión de 6-7 mm.
		En la arteria: comienza al cabo de cinco a ocho semanas. Al cabo de un año ha alcanzado la extensión de 25-30 milímetros.

Conducto de Botal. — La obliteración comienza al tercer día y es completa al cabo de diez a quince días.

Agujero oval. — Se cierra completamente al cabo de quince o veinte meses.

Punto de osificación de la epífisis inferior del fémur. — En el nacimiento, 5-6 mm. de anchura; al cabo de nueve o diez días, 8-9 mm. (En el feto a término, 2-5 mm.) (Cevidallo).

Bajla

PESO DE LAS PRINCIPALES VÍSCERAS DE UN FETO A TÉRMINO

DE 3.000 GRAMOS

(Véanse las tablas respectivas)

Masa encefálica	288-350 gr.
Hígado	91-118 »
Pulmón derecho	23-30 »
» izquierdo	25-28 »
Corazón	15-20 »
Riñón	11-12 »
Timo	8-14 »
Bazo	8-11 »

D'Arrigo

Atlas

de

Disección por Regiones

por

L. Testut

Profesor de Anatomía de la Facultad de Medicina de la Universidad de Lyón
Socio nacional de la Academia de Medicina

O. Jacob

Medico inspector del Ejército, Director de la Escuela de Val-de-Grâce
Miembro de la Sociedad de Cirugía

y

H. Billet

Médico Mayor de primera clase
Profesor de Anatomía en la Escuela de Val-de Grâce

Se han publicado numerosos compendios y manuales para guiar e ilustrar a los alumnos de Anatomía en los trabajos de disección, especialmente en las preparaciones de anatomía sistemática, pero faltaba a los estudiantes un guía para la disección de las regiones. En efecto, la anatomía topográfica es completamente distinta de la anatomía sistemática. En la primera, el estudio sale del terreno puramente especulativo; es ante todo práctico, orientado hacia deducciones clínicas y operatorias. Disecar una región es poner al descubierto los diversos elementos anatómicos que entran en la constitución de la misma, estudiándolos metódicamente, plano por plano, conservando al mismo tiempo, en la medida de lo posible, sus relaciones esenciales. Es indispensable al práctico conocer perfectamente los diversos planos anatómicos, la situación y relaciones normales de los principales puntos de referencia, los órganos peligrosos que es necesario evitar, los espacios precisos por donde discurren vasos y nervios, las hojas aponeuróticas o fibrosas que tabican la región, etc. En la disección por regiones todos los órganos son interesantes: así, la grasa, que en una disección de anatomía descriptiva debe extirparse hasta el último lobulillo, deberá ser conservada; por lo menos en parte, en los trabajos de disección por regiones, pues es uno de los elementos constitutivos, cuya falta podría alterar las relaciones de otros elementos esenciales. Con la publicación de este Atlas, únicamente dedicado a las preparaciones de anatomía topográfica, se llena una laguna importante en la enseñanza de la Anatomía. Su carácter es eminentemente práctico, pues está escrito en el mismo anfiteatro de disección, y los consejos que en él se exponen son el fruto de una experiencia fundada en gran número de investigaciones cadavéricas. Una ilustración tan abundante como cuidada debe ser forzosamente el complemento de toda descripción anatómica.

Forma un tomo en cuarto mayor, de 264 páginas, esmeradamente impreso, ilustrado con 68 figuras intercaladas en el texto y 72 láminas en colores.

Manual

de

Medicina operatoria

por

P. Lecène

Profesor agregado de la Facultad de Medicina de París
Cirujano de los hospitales

Segunda edición

Este libro está destinado a servir de base para la práctica de la Cirugía operatoria; no es un tratado en que se describan las intervenciones sin número con que se ha enriquecido la ciencia, sino un manual de anfiteatro, escrito por un maestro expertísimo y conocedor de las necesidades del futuro cirujano para el ejercicio seguro y razonado de su profesión. El *Manual* del Dr. Lecène constituye una guía preciosa para formar la mano del alumno, a manera de una gimnástica preparatoria para los mayores empeños. No es una obra completa, sino un libro de educación técnica, que podría ser de extraordinaria utilidad para un cursillo práctico, de que tan necesitado se halla precisamente el actual plan de estudios de las Facultades de Medicina en nuestro país. Por su carácter elemental, la claridad de las descripciones y lo bien escogido de los puntos de que trata, es ese *Manual* una verdadera introducción para el estudio de la Cirugía mayor y la alta Cirugía. En posesión el alumno de los conocimientos adquiridos en este *Manual,* podrá abordar confiadamente las más difíciles intervenciones. El Dr. Lecène se ha limitado a la descripción de las operaciones cadavéricas reglamentadas y consagradas por el uso, entrando en todos sus detalles: ligaduras, desarticulaciones, algunas amputaciones y disecciones típicas, esto es, a lo que constituye el objeto de la medicina operatoria *clásica,* sobre la cual debe cimentarse la educación manual del futuro intervencionista. La profusión de grabados, modelo de exactitud, que contiene la obra, auxilia poderosamente a la ejecución de los ejercicios descritos en la obra, habiéndose cuidado de que no falte absolutamente ninguno de los que mejor pueden guiar la mano del alumno. En cuanto al texto, es un modelo acabado de precisión, sin incurrir ni en la concisión obscura ni en la difusión equívoca. El autor dice todo cuanto se debe decir, y de una manera que desde luego quede grabado en la inteligencia. El favor con que esta obra ha sido acogida en el extranjero, como precioso auxiliar para el estudio de la Medicina operatoria, habrá de ser secundado, por nuestra juventud médica.

Forma un tomo en octavo, de 328 páginas, esmeradamente impreso, ilustrado con 321 grabados en el texto (*Biblioteca del Doctorado en Medicina*).

Tratado

de

Anatomía Humana

por los

Dres. L. Testut y A. Latarjet

L. Testut: Catedrático de Anatomía de la Facultad de Medicina de la Universidad de Lyón
A. Latarjet: Profesor de Anatomía de la Facultad de Medicina de Lyón

Octava edición, revisada, corregida y aumentada

Este TRATADO comprende once libros, repartidos entre los cuatro volúmenes: el tomo I contiene la Osteología, la Artrología y la Miología; el II, la Angiología y el sistema nervioso central; el III, el Sistema nervioso periférico, los Órganos de los sentidos y el Aparato de la respiración y de la fonación; el IV y último, el Aparato de la digestión, el Aparato urogenital y la Embriología. Dentro de este cuadro comprende a la vez la anatomía descriptiva, la anatomía microscópica y la embriología. Inútil ha de ser todo elogio que pueda hacerse de esta obra; el éxito obtenido se demuestra en el número de ediciones hasta hoy publicadas y a pesar de ser una obra científica destinada a una sola clase profesional, revela claramente mérito superlativo en el autor y creciente emulación instructiva en la clase médica contemporánea.

Cuatro tomos ilustrados con multitud de grabados, en su mayoría impresos en varios colores.

Tratado

de

Anatomía Topográfica

con aplicaciones médicoquirúrgicas

POR LOS DOCTORES

L. Testut

Profesor de Anatomía de la Facultad de Medicina de la Universidad de Lyón

O. Jacob

Médico mayor del Ejército
Profesor agregado de la Escuela de Val-de-Grâce

Cuarta edición, revisada, corregida y aumentada

Deberíamos excusarnos de presentar esta obra cuya publicación anunciamos, pues su título y el nombre de sus autores son su mejor recomendación. Por fortuna el interés del público médico hispanoamericano hacia las obras de verdadero valor científico se muestra cada vez más vivo; así hemos podido ver agotarse en plazo breve las anteriores ediciones del Tratado de Anatomía Topografica. Esto indica que ya no es necesario, al anunciar un libro de ciencia, encarecer hasta la hipérbole las recomendaciones; el gusto de los lectores, educado en el estudio de los buenos clásicos, saber distinguir y escoger por sí solo. Y si algún libro hace todavía más innecesario el anuncio de antiguo género, es, sin duda, el que hemos publicado, ya que a su interés científico puro une suma importancia práctica.

Esta obra consta de dos tomos en cuarto, formando un total de 2.456 páginas, esmeradamente impresos sobre excelente papel glaseado, ilustrados con 1.477 grabados, a tres y cuatro tintas.

Tratado

de

Anatomía Sistemática

por el

Dr. Julius Tandler

Profesor de Anatomía de la Universidad de Viena

Traducción española de la segunda edición alemana

Lo ideal para el estudio de una región anatómica cualquiera sería tener constantemente a la vista la preparación anatómica correspondiente del cadáver junto al libro qne la describe y detalla. Ninguna figura o dibujo supera, ni äún iguala, a la realidad visible y palpable, como ninguna fotografía de un paisaje da la sensación de realidad que produce la visión directa del mismo. Pero casi nos atreveríamos a asegurar que este ideal se realiza completamente en la obra del notable profesor de la Universidad de Viena, Julius Tandler. En efecto, no se conoce ninguna obra de anatomía antigua o moderna en la que se llegue a tal extremo de perfección en las figuras y láminas contenidas en la misma. Cada dibujo es la exacta representación de una preparación anatómica, pulida, acicalada, por decirlo así, que hubiese hecho un prosector, artista consumado y notabilísimo en su especialidad. Esta obra resulta, pues, por su magnífica ilustración, un verdadero Atlas de Anatomía descriptiva. En cuanto al texto, huelga decir que nada tiene que envidiar al de los tratados más celebrados escritos sobre esta rama de la Medicina, pues es claro, correcto y conciso, y propio no solamente para los que comienzan el estudio de la ciencia anatómica, sino para los que ya están versados en la misma.

Constará de cuatro tomos en cuarto mayor. Publicados el primero, segundo y tercero, con un total de 1.220 páginas, 824 figuras, la mayor parte en colores.

Compendio

de

Anatomía y Disección

por el

Dr. H. Rouvière

Profesor agregado
Jefe de trabajos anatómicos de la Facultad de Medicina de París

Las condiciones especiales en que evoluciona la enseñanza práctica de la Anatomía, justifican sobradamente la publicación de este nuevo libro. En general, el tiempo destinado a las prácticas de Disección anatómica es insuficiente, dada la índole de los trabajos de detalle que en ella se ejecutan. Además, en primer lugar, el material de estudio, o sea el cadáver, tiende a hacerse cada vez más raro y, en segundo lugar el personal de enseñanza que organiza y dirige el trabajo en las salas de disección es notoriamente escaso, y á pesar de su buena voluntad no puede dedicar a cada alumno en particular el tiempo requerido. En estas condioiones, el principiante, más o menos abandonado a sus propias fuerzas, tiene que recurrir a obras especiales que desempeñan, por consiguiente, un papel fundamental. Teniendo en cuenta las necesidades de la práctica, H. Rouvière, jefe de los trabajos anatómicos de la Facultad de Medicina de París ha escrito este libro a la vez descriptivo y técnico. En esta obra, ilustrada con profusión inusitada, se da completamente hecho el trabajo preparatorio que supone toda obra de disección, es decir, el estudio somero de la región que se va a disecar. De esta manera, con un libro único, el alumno conoce de un modo general, pero suficiente, el segmento orgánico que le ocupa, y luego emprende la disección siguiendo las indicaciones del párrafo relativo a la técnica, sin verse detenido por la obligación de buscar en otro libro la significación de lo que va descubriendo el escalpelo. Así se evitan las dudas, los tanteos, que poco a poco llevan al alumno a descuidar los ejercicios de anfiteatro, prácticas necesarias a su educación, no solamente anatómica, sino profesional. La ilustración de la obra alcanza límites no superados por ninguna de sus similares.

Consta de dos tomos en octavo mayor, formando un total de 930 páginas, ilustrados con 556 grabados en negro y colores intercalados en el texto.