

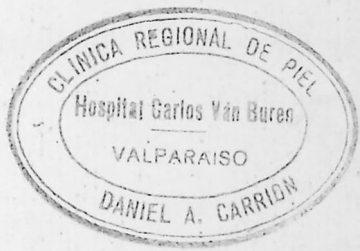Zieler

Tratado y Atlas
de las Enfermedades de la piel
y venéreas

Atlas

EDITORIAL EL LIBRO S.A. - ARGENTINA / BUENOS AIRES

4/200





Tratado y Atlas de las
Enfermedades de la piel y venéreas

Tratado y Atlas de las Enfermedades de la piel y venéreas

EN DOS TOMOS

POREL

DR. KARL ZIELER

Profesor Universitario y Director de la Clínica y Policlínica universitarias de
enfermedades de la piel y venéreas, en Würzburg

Cuarta edición, corregida y aumentada.

*Con 171 figuras en el Texto y 358 figuras en color, distribuidas
en 196 láminas*

Versión española por los Doctores

AUGUSTO NAVARRO MARTÍN

Jefe del Servicio de Dermatología y
Sifiliografía de la Casa de Salud
Val de cilla, Santander

JULIO G. SÁNCHEZ-LUCAS

Jefe del Servicio de Anatomía
Patológica de la Casa de Salud
Val de cilla, Santander

A T L A S

1 9



3 9

EDITORIAL LABOR S. A. ARGENTINA / BUENOS AIRES

Indice de las láminas

Afecciones cutáneas

Absceso glandular sudoríparo, v. Estafilodermia aguda sudorípara.		Circinaria, v. Eczema seborréico de la región esternal.	
Acantosis nigricans	4	Círculos emigrantes de la lengua, v. Glositis exfoliativa marginada.	
Acné necrótico (varioliforme)	44	Cloasma	6
Acné por el uso del bromo, v. Toxicodermia por el uso del bromo.		Comedones, v. Acné vulgar (de la cara y del dorso).	
Acné por el uso del yodo, v. Toxicodermia por el uso del yodo.		Condilomas acuminados, v. Fibroepiteliomas.	
Acné por la fabricación del cloro	68	Condilomas subcutáneos, v. Molluscum contagiosum.	
Acné rosado, v. Rosácea.		Condilomatosis penfigoide maligna, v. Pénfigo vegetante (Neumann).	
Acné varioliforme de Bazin, v. Molluscum contagiosum.		Costra láctea, v. Eczema crónico infantil.	
Acné vulgar (a. simple, juvenil o punctata), comedones (de la cara)	44	Creeping disease, v. Miasis lineal.	
Acné vulgar, comedones (del dorso)	45	Depigmentación (vitíligo), v. Vitíligo.	
Acrodermatitis crónica atrófica	126	Dermatitis contusiforme, v. Eritema nudoso.	
Acrodermatitis crónica atrófica con esclero- dermia	127	Dermatitis herpetiforme (Duhring)	13—14
Actinomicosis cutánea	98	Dermatitis liquenoide crónica de la nuca	25
Adenoma sebáceo (Pringle)	49	Dermatitis liquenoide crónica (líquen simple crónico de Vidal)	26—27
Aftas	100	Dermatitis papilar del cuero cabelludo	122
Angina de Plaut-Vincent	99	Dermatitis pseudomembranosa por el bacilo diftérico (de la cara)	125
Angiomas seniles, v. Verrugas seniles.		Dermatitis pseudomembranosa por el bacilo diftérico (ectima infantil)	126
Antrax (pústula maligna)	124	Dermatomicosis favosa, v. Favus.	
Ateromas múltiples (quistes sebáceos)	49	Dermatomiomas múltiples	55
Atrofia idiopática (adquirida) de la piel, v. Acrodermatitis crónica atrófica.		Discromia saturnina de las encías	75
Atrofodermia pigmentaria, v. Xeroderma pigmentario.		Dishidrosis	17
Blastomicosis cutánea	95	Ectima gangrenoso	124
Cancroide, v. Ulcus rodens.		Ectima terebrante, v. Ectima gangrenoso.	
Carbunco, v. Antrax.		Eczema artificial, v. Eczema profesional.	
Carcinoma (basocelular múltiple)	52	Eczema córneo de la planta del pié	23
Carcinoma del labio inferior	54	Eczema córneo crónico de la cara palmar de la mano	22
Carcinoma del pene	54	Eczema crónico escamoso (con lesiones ungueales)	21
Carcinoma de la cara (ulcus rodens)	51	Eczema crónico infantil (costra láctea)	24
Carcinoma de la lengua	54	Eczema costroso de la axila	19
Cavernomas seniles	47	Eczema costroso de la mama	19
Cicatriz postulcerativa por la acción de los rayos Roentgen	66		

Eczema figurado, v. Eczema psoriasiforme de la región esternal.		Eritema indurado scrophulosorum de Bazin, v. Tuberculosis subcutánea indurativa.	
Eczema madidans (rubrum)	18	Eritema iris, v. Eritema multiforme.	
Eczema mamilar de Paget, v. Enfermedad de Paget.		Eritema nudoso (contusiforme)	106
Eczema micótico, v. Enfermedad de Unna.		Eritema papuloso descamativo, v. Pitiriasis rosada.	
Eczema orbicular de la boca	20	Eritema papuloso posterosivo	63
Eczema perigenital (por oxiuros)	20	Eritema tóxico, v. Toxicodermias.	
Eczema profesional	21	Eritrasma	94
Eczema psoriasiforme del dorso (dermatitis mediotorácica)	25	Eritrodermia descamativa	28
Eczema psoriasiforme de la región esternal (dermatitis mediotorácica)	24	Eritrodermia maculosa perstans (xantoeritrodermia perstans, enfermedad de Brocq) ...	34
Eczema rubrum, v. Eczema madidans.		Eritromelalgia	127
Eczema seborréico de Unna, v. Enfermedad de Unna.		Erosión interdigital	95
Elefantiasis del pene y del escroto	43	Escabiosis (del pene)	83
Elefantiasis de los griegos, v. Lepra (tuberosa).		Escabiosis (de las manos)	84
Elefantiasis secundaria, v. Lupus vulgar (escleroso).		Escabiosis (pustulosa)	84
Enfermedad de Boeck (granuloma o lupus pernio)	146	Escarlatina	107
Enfermedad de Darier (disqueratosis folicular vegetante)	3	Escarlatina (de la lengua)	107
Enfermedad de Osler, v. Hemangiomatosis hemorrágica hereditaria.		Esclerodermia circunscrita („en placas“) ...	41
Enfermedad de Paget (de la mamila)	53	Esclerodermia striata („en bandas“)	41
Enfermedad de Raynaud (acroasfixia)	8	Esclerodermia difusa	42
Enfermedad de Recklinghausen, v. Neurinoma múltiple.		Escleroma nasal, v. Rinoscleroma.	
Enfermedad de Unna (eczema seborréico) ...	23	Escrofulodermia, v. Tuberculosis colicuativa subcutánea.	
Enfermedad de Werlhof	9	Esporotricosis (de Beurmann)	96
Epidermoficia (de la mano)	91	Esporotricosis epidérmica (de Beurmann) ...	97
Epidermoficia (de la planta del pié)	91	Esporotricosis verrugosa (de Beurmann) ...	97
Epidermoficia („eczema marginado“)	90	Estafilodermia aguda sudorípara y supurativa	121
Epitelioma, v. Carcinoma basocelular múltiple y Carcinoma de la cara.		Estafilodermia aguda superficial y penfigoide del recién nacido (pénfigo agudo del recién nacido)	121
Epitelioma contagioso, v. Molluscum contagiosum.		Estafilodermia superficial vesiculosa (impétigo contagioso)	120
Erisipela	123	Estomatitis aftosa, v. Aftas.	
Erisipeloide	123	Estomatitis fibrinoso-maculosa, v. Aftas.	
Eritema centrífugo, v. Lupus eritematoso.		Estomatitis mercurial	75
Eritema exudativo multiforme	106	Estreptodermia superficial vesiculosa y costrosa (impétigo contagioso)	120
Eritema exudativo multiforme (eritema iris del dorso de la mano)	104	Estrías (de distensión)	40
Eritema exudativo multiforme (eritema iris de la cara palmar de la mano)	104	Estrófulas, v. Urticaria papulosa infantil.	
Eritema exudativo multiforme (papuloso) ...	104	Exantema menstrual „angioneurótico“	80
Eritema exudativo multiforme (vesicular) ...	105	Excoriaciones crónicas de la lengua, v. Glositis exfoliativa marginada.	
Eritema exudativo multiforme, vesicular y hemorrágico	105	Exfoliación marginada de la lengua, v. Glositis exfoliativa marginada.	
Eritema facial en la poliglobulia	8	Favus scutular	92
		Favus scutular y herpético	92
		Fibroepiteliomas (condilomas acuminados) .	48
		Fibroepiteliomas (verrugas vulgares)	47
		Fibromas moluscoideos, v. Neurinoma múltiple.	
		Fiebre escarlatinosa, v. Escarlatina.	
		Foliclis, v. Tuberculosis pápulo-necrótica.	

Foliculitis de la barba (sicosis estafilocócica)	122	Kerion de Celso, v. Tricoficia profunda del cuero cabelludo.	
Gangrena diabética	80	Leishmaniosis ulcerosa de la piel	98
Glositis de Moeller (o de Hunter)	99	Lengua en pliegues, v. Lengua escrotal.	
Glositis exfoliativa marginada	5	Lengua escrotal	5
Gomas escrofulosas, v. Tuberculosis colicua- tiva subcutánea.		Lengua geográfica, v. Glositis exfoliativa marginada.	
Gota rosada, v. Rosácea.		Lepra anestésica	150
Granuloma anular	146	Lepra de Willan, v. Psoriasis gyrata.	
Granuloma fungoide, v. Micosis fungoide.		Lepra; mal perforante del pié	150
Granulosis rubra de la nariz	45	Lepra tuberosa (del pabellón de la oreja) ...	148
Hemangioma telangiectásico (nevus vascular)	58	Lepra tuberosa (de la cara)	149
Hemangiomatosis hemorrágica hereditaria (enfermedad de Osler)	59	Lepra tuberosa (de la lengua)	148
Herpes circinado, v. Eritema multiforme vesicular.		Lepra tuberosa (de la mano)	147 149
Herpes febril, v. Herpes labial.		Lepra tuberosa (facies leontina)	148
Herpes iris, v. Eritema multiforme.		Lepra tuberosa (psoriasisiforme)	147
Herpes labial	101	Leucemia cutánea	114
Herpes penfigoide, v. Dermatitis herpetiforme de Duhring.		Leucopatía adquirida, v. Vitíligo.	
Herpes progenital o genital (del pene)	102	Leucoplasia de la lengua	5
Herpes progenital (de la vulva)	101	Linfangitis tuberculosa, v. Tuberculosis colicuativa subcutánea.	
Herpes simple, v. Herpes labial, Herpes progenital.		Linfoadenosis aleucémica	115
Herpes tonsurante, v. Tricoficia.		Liodermia esencial con atrofia y telangiecta- sias, v. Xeroderma pigmentario.	
Herpes tonsurante maculoso, v. Pityriasis rosada.		Liquen anular serpiginoso, v. Eczema psoria- siforme de la región esternal.	
Herpes zoster, v. Zoster.		Liquen circinado, v. Eczema psoriasisiforme de la región esternal.	
Herpes zoster gangrenoso, v. Zoster.		Liquen circunscrito de Willan, v. Eczema psoriasisiforme de la región esternal.	
Hidrangirosis de la mucosa de la boca (angina mercurial)	75	Liquen córneo, v. Liquen ruber verrugoso.	
Hidroa pruriginosa, v. Dermatitis herpeti- forme de Duhring.		Liquen gyratus, v. Eczema psoriasisiforme de la región esternal.	
Hidroa vaciniforme	65	Liquen pilar, v. Queratosis pilar.	
Hidroa vesicular, v. Eritema multiforme vesicular.		Liquen ruber plano	36
Hiperqueratosis congénita difusa benigna (ictiosis histrix)	2	Liquen ruber plano anular	37
Hiperqueratosis congénita difusa maligna ...	3	Liquen ruber plano atrófico	36
Hiperqueratosis palmar, v. Toxicodermia por el uso del arsénico.		Liquen ruber plano de la mucosa de la boca	35
Hiponoderma, v. Miasis linear.		Liquen ruber plano circinado	37
Ictiosis congénita, v. Hiperqueratosis congénita.		Liquen ruber verrugoso	38
Ictiosis fetal, v. Hiperqueratosis congénita difusa maligna.		Liquen scrophulosorum, v. Tuberculosis papulosa miliar.	
Ictiosis histrix, v. Hiperqueratosis congénita difusa benigna.		Liquen simple crónico de Vidal, v. Dermatitis liquenoide crónica.	
Ictiosis simple y serpentina	1	Liquen urticariano, v. Urticaria crónica infantil.	
Impétigo contagioso, v. Estafilodermia y Estreptodermia superficiales.		Lupus de Chilblain, v. Lupus eritematoso.	
Inflamación diftérica (pseudomembranosa) del istmo de las fauces (angina diftérica)	125	Lupus en gelure, v. Lupus eritematoso.	
		Lupus eritematoso (del pabellón de la oreja)	128
		Lupus eritematoso (de la cabeza)	129
		Lupus eritematoso (de la cara)	128
		Lupus eritematoso (de la mano)	129
		Lupus eritematoso de la mucosa de la boca ..	130

Lupus eritematoso diseminado (de la cara) ..	131	Pelagra (de la cara y del cuello)	79
Lupus eritematoso túmido	130	Pelagra (de las manos)	79
Lupus pernio, v. Enfermedad de Boeck.		Peliosis, v. Púrpura hemorrágica.	
Lupus vulgar, etc., v. Tuberculosis luposa.		Pénfigo agudo, v. Impétigo contagioso.	
Mal perforante del pié, v. Lepra.		Pénfigo del recién nacido (pénfigo agudo con- tagioso del recién nacido), v. Estafilodermia.	
Mancha cerúlea (chancro blando vegetante, bubón inguinal)	82	Pénfigo foliáceo	15
Melanodermia lenticular progresiva, v. Xeroderma pigmentario.		Pénfigo histérico	64
Melanodermia por pediculosis de los vestidos	82	Pénfigo vegetante (de Neumann)	16
Melanodermia uterina, v. Cloasma.		Pénfigo vulgar (crónico)	14
Melanomas múltiples	50	Pénfigo vulgar de la mucosa de la boca	16
Micosis fungoide (del brazo)	116	Perniones (sabañones)	63
Micosis fungoide (del muslo)	116	Pitiriasis lingual, v. Glositis exfoliativa marginada.	
Micosis fungoide (de la región sacra)	118	Pitiriasis liquenoide crónica	35
Micosis fungoide; período eczematoso	117	Pitiriasis rosada (p. maculosa circinada o p. rubra aguda diseminada)	94
Micosis tonsurante, v. Tricoficia.		Pitiriasis rubra pilar (del cuerpo)	39
Microsporia, v. también Tricoficia del cuero cabelludo.		Pitiriasis rubra pilar (del dorso de la mano)	38
Microsporia liquenoide (del tórax)	89	Pitiriasis versicolor	93
Miasis linear	83	Porrigo decalvante, v. Alopecia areata.	
Miliar rubra (sudamina)	17	Porrigo favoso, v. Favus.	
Mollusca fibrosa, v. Neurinoma múltiple.		Prúrigo de Hebra (brazo)	12
Molluscum contagiosum	46	Prúrigo de Hebra (muslo)	12
Morphaea, v. Esclerodermia.		Pseudoleucemia cutánea	115
Muermo agudo (del tórax)	151	Psoriasis de las mucosas, v. Leucoplasia de la lengua.	
Muermo agudo (de la cara)	151	Psoriasis gyrata y serpiginosa	30
Muermo crónico	152	Psoriasis vulgar (confluente y nummular) ...	29
Neurinoma múltiple (enfermedad de Reckling- hausen)	62	Psoriasis vulgar (del dorso)	31
Neurodermitis crónica circunscrita, v. Liquen simple crónico.		Psoriasis vulgar (del pene)	32
Neurofibromas, v. Neurinoma múltiple.		Psoriasis vulgar de la cabeza	27
Nevus linear, neuropático, unilateral o zoni- ciforme	60	Psoriasis vulgar (de la cara palmar de la mano)	33
Nevus pigmentario; sarcoma	62	Psoriasis vulgar de las uñas	32
Nevus pigmentario verrugoso	61	Psoriasis vulgar guttata y ostrácea	29
Nevus telangiectásico angiomatoso, flammeus o vascular, v. Hemangioma telangiectásico.		Psoriasis vulgar rupioide (del pié)	32
Onychauxis, v. Onicogriposis.		Psoriasis vulgar rupioide (de la mano)	33
Onicogriposis	46	Púrpura hemorrágica	9
Onicomycosis tricofítica, v. Tricoficia de las uñas.		Pústula maligna, v. Antrax.	
Oniquia eczematosa, v. Eczema crónico escamoso.		Queiroponfolix, v. Dishidrosis.	
Oniquia psoriásica, v. Psoriasis vulgar de las uñas.		Queloides	55
Papiloma maligno, v. Carcinoma de la lengua, Carcinoma del pene.		Queratoma senil	49
Papilomas (condilomas acuminados), v. Fibroepiteliomas.		Queratosis pilar (liquen pilar)	1
Pediculosis de la cabeza; piodermia	81	Quistes epidérmicos, v. Ateromas múltiples.	
Pediculosis de los vestidos; melanodermia ..	81	Quistes sebáceos, v. Ateromas múltiples.	
		Radiodermatitis aguda, v. Ulcera por la acción de los rayos Roentgen.	
		Radiodermatitis crónica, v. Cicatriz postulcera- tiva por la acción de los rayos Roentgen (eczema crónico).	
		Rinoescleroma	152
		Rinofima	40

Rosácea	7	Tricoficia anular (iris)	85
Roseola escamosa, v. Pitiriasis rosada,		Tricoficia superficial del cuero cabelludo	
Rubeola	109	(microsporia)	88
Sabañones, v. Perniones.		Tricoficia liquenoide del dorso	89
Sarampión	108	Tricoficia liquenoide del tórax (microsporia)	89
Sarampión (de la cara)	108	Tricoficia profunda del cuero cabelludo	
Sarcoma idiopático múltiple hemorrágico		(kerion de Celso)	88
(o pigmentario)	119	Tricoficia profunda de la barba (sicosis	
Sarcomatosis cutánea	60	tricrofítica)	87
Seborrea circunscrita de Duhring, v. Eczema		Tricoficia profunda (de la mano)	85
psoriasiforme de la región esternal.		Tricoficia profunda de la nuca	86
Seborrea congestiva, v. Lupus eritematoso.		Tricoficia superficial del cuello	86
Sicosis parasitaria, v. Tricoficia profunda de		Tricoficia superficial ("eczema marginado"),	
la barba.		v. Epidermoficia.	
Sicosis simple, no parasitaria o estafilocócica,		Tricoficia de las uñas	87
v. Folliculitis de la barba.		Tuberculosis colicuativa subcutánea; elefan-	
Sicosis vulgar, simple, no parasitaria, v. Foli-		tiasis secundaria	140
culitis de la barba.		Tuberculosis colicuativa subcutánea	
Siringoma múltiple (nevus cistoepiteliomato-		(escrofuloderma)	140
sos diseminados)	50	Tuberculosis de la lengua	143
Telangiectasias por la acción de los rayos		Tuberculosis de la mucosa del velo del paladar	
Roentgen (eczema crónico)	67	y de la úvula	142
Tiña favosa, v. Favus.		Tuberculosis de la nariz	143
Tiña pelada, v. Alopecia areata.		Tuberculosis luposa cicatrizante	136
Tiña tricofítica, v. Tricoficia del cuero		Tuberculosis luposa; cuerno cutáneo	136
cabelludo.		Tuberculosis luposa del labio superior y de la	
Toxicodermia acneiforme (del tórax) por el		mucosa de la boca	132
uso del yodo	69	Tuberculosis luposa de la cara (mutilación	
Toxicodermia acneiforme (de la cara) por el		gravísima)	137
uso del yodo	68	Tuberculosis luposa de la mano; mutilación .	135
Toxicodermia eritematosa mercurial (del		Tuberculosis luposa de la mucosa de la boca	138
brazo)	72	Tuberculosis luposa; epitelioma	137
Toxicodermia eritematosa mercurial (del		Tuberculosis luposa hipertrófica	133
tórax)	73	Tuberculosis luposa incipiente de tipo serpi-	
Toxicodermia fitógena por la prímula (del		ginoso	131
antebrazo y dorso de la mano)	72	Tuberculosis luposa (isquemizada en parte	
Toxicodermia fitógena por la prímula (de la		por presión con un vidrio)	133
cara)	71	Tuberculosis luposa miliar (de la cara)	144
Toxicodermia mercurial (descamación lami-		Tuberculosis luposa serpiginosa	132
nar)	74	Tuberculosis luposa serpiginosa y cicatrizante	134
Toxicodermia por el uso del arsénico (hiper-		Tuberculosis luposa serpiginosa y mutilante	135
queratosis)	77-78	Tuberculosis luposa serpiginosa y recidivante	134
Toxicodermia por el uso del arsénico (mela-		Tuberculosis miliar y nodular, necrotizante .	144
nosis difusa)	76	Tuberculosis miliar ulcerosa, v. Tuberculosis	
Toxicodermia por el uso del arsénico (mela-		de la nariz (y de la lengua).	
nosis reticular)	77	Tuberculosis milo-papulosa agregada,	
Toxicodermia por el uso del bálsamo de		v. Tuberculosis papulosa miliar.	
copaiba	67	Tuberculosis pápulo-necrótica	143
Toxicodermia por el uso de la antipirina	78	Tuberculosis papulosa miliar (liquen	
Toxicodermia vegetante (de la región glútea)		scrophulosorum)	145
por el uso del bromo	69	Tuberculosis subcutánea indurativa (eritema	
Toxicodermia vegetante (del brazo) por el uso		indurado de Bazin)	141
del bromo	70	Tuberculosis ulcerosa del labio inferior	142

TBC

Tuberculosis verrugosa de la piel (mano) ...	138	Varicela	112
Tuberculosis (verruca necrogénica) de la piel (mano)	138	Varicela (de la cara y de la mucosa de la boca)	113
Tuberculosis verrugosa de la piel con reacción inflamatoria aguda por la tuberculina de Koch	139	Varicela (en el adulto)	111
Ulceraciones artificiales (histerismo)	64	Varicela (en el niño)	113
Úlcera aftosa del labio inferior	100	Verrugas gonorréicas, v. Fibroepiteliomas (condilomas acuminados).	
Úlcera endémica de los trópicos, v. Leishmaniosis.		Verruga necrogénica, v. Tuberculosis verrugosa de la piel.	
Úlcera por acción de los rayos Roentgen	66	Verrugas seborréicas, v. Verrugas seniles.	
Ulcus rodens (de la cara), v. Carcinoma de la cara.		Verrugas seniles (cavernomas seniles)	47
Ulcus rodens, v. también Carcinoma basocelular múltiple.		Verrugas vulgares, v. Fibroepiteliomas.	
Uleritema centrífugo, v. Lupus eritematoso.		Viruela	111
Urticaria	10	Viruela discreta	112
Urticaria papulosa de la infancia (estrófulas)	11	Vitíligo	6
Urticaria pigmentosa	58	Vitiligoides, v. Xantoma.	
Urticaria rubra	10	Xantoma palpebral	57
Vacuna generalizada (del pene y del escroto)	110	Xantoma plano de la cara palmar de la mano	56
Vacuna generalizada (de la cara)	110	Xantoma tuberoso múltiple	57
Vaccinolae, v. Vacuna.		Xantoma tuberoso múltiple (de la mano)	56
		Xeroderma pigmentario	65
		Zoster gangrenoso	102
		Zoster torácico	103

Afecciones venéreas

Balanitis circinada erosiva	196	Esclerosis sifilíticas (chancros duros o sifilíticos) en el surco coronario	153
Bubón; bubonocèle, v. Úlcera mollia.		Esclerosis sifilítica (chancro duro o sifilítico) de tipo fagedénico	153
Caries sifilítica de los huesos del cráneo	187	Esclerosis sifilíticas (chancros duros o sifilíticos) del labio superior	155
Cicatrices del paladar blando por ulceraciones sifilíticas	187	Esclerosis sifilíticas (chancros duros o sifilíticos) de la lengua	155
Condilomas planos, v. Sífilis papulosa.		Esclerosis sifilíticas (chancros duros o sifilíticos) de la piel del pene	153
Chancro blando, v. Ulcus molle y Úlcera mollia.		Esclerosis sifilíticas (chancros duros o sifilíticos) de los dedos	156
Chancro duro, v. Esclerosis sifilítica.		Exantema blenorragico de la planta del pie ..	196
Chancro redux, v. Sífilis gomosa del glande.		Exantema maculoso, v. Sífilis maculosa.	
Chancro sifilítico, v. Esclerosis sifilítica.		Exantema maculoso orbicular, v. Sífilis maculosa recidivante.	
Dientes de Hutchinson, v. Sífilis congénita.		Exantema pápulo-escamoso, v. Sífilis pápulo-escamosa.	
Esclerosis sifilítica (chancro duro o sifilítico) del labio superior	156	Exantema papuloso lenticular, v. Sífilis papulosa lenticular.	
Esclerosis sifilítica (chancro duro o sifilítico) del prepucio	153	Exantema papuloso orbicular, v. Sífilis papulosa orbicular.	
Esclerosis sifilítica (chancro duro o sifilítico) de la mamila	157	Exantema pustuloso, v. Sífilis pápulo-pustulosa.	
Esclerosis sifilíticas (chancros duros o sifilíticos) de las amígdalas	158	Leucoderma sifilítico, v. también Sífilis maculosa	162
Esclerosis sifilítica (chancro duro o sifilítico) de un labio mayor	154		
Esclerosis (sifilítica) y edema indurativo (en la infancia)	154		

Linfomatosis inguinal	195	Sífilis pápulo-pustulosa	169
Liquen sífilítico, v. Sífilis papulosa miliar liquenoide.		Sífilis pápulo-pustulosa (framboesiforme) ...	176
Paroniquia sífilítica	175	Sífilis pápulo-pustulosa (impetiginosa)	168
Pénfigo sífilítico, v. Sífilis congénita flictenosa (de la cara palmar de la mano).		Sífilis pápulo-pustulosa (variceliforme)	168
Placas opalinas, v. Sífilis papulosa de la lengua y Sífilis papulosa de la mucosa de la boca.		Sífilis pápulo-ulcerosa de los labios y de la lengua	171
Psoriasis sífilítica, v. Sífilis pápulo-escamosa.		Sífilis papulosa	173
Roseola, v. Sífilis maculosa.		Sífilis papulosa anular	163
Roseola recidivante, v. Sífilis maculosa recidivante.		Sífilis papulosa (anular) del paladar blando y de la úvula	172
Rupia sífilítica, v. Sífilis maligna.		Sífilis papulosa circinada (de la cara)	166
Sífilis anular o circinada, v. Sífilis papulosa orbicular.		Sífilis papulosa circinada (de la piel del pene)	166
Sífilis congénita gomosa ("tardía") de la piel y de los huesos de la cara	191	Sífilis papulosa corimbiforme	164
Sífilis congénita de los dientes (Hutchinson) .	190	Sífilis papulosa del paladar blando y de la úvula	172
Sífilis congénita de los huesos de la nariz ...	190	Sífilis papulosa de la lengua	170
Sífilis congénita flictenosa (pénfigo sífilítico)	189	Sífilis papulosa de la mucosa de la boca (labio inferior)	170
Sífilis congénita gomosa ("tardía")	191	Sífilis papulosa de la mucosa de la boca (labio superior y lengua) (placas opalinas)	170
Sífilis congénita papulosa (de la cara)	188	Sífilis papulosa lenticular	163
Sífilis congénita papulosa (de la región glútea y del escroto)	188	Sífilis papulosa miliar (liquenoide) ...	165—166
Sífilis congénita papulosa (de la vulva)	188	Sífilis papulosa orbicular	165
Sífilis corimbiforme, v. Sífilis papulosa corimbiforme.		Sífilis papulosa (pápulas exudativas, condilomas planos)	174—175
Sífilis de los huesos de la nariz, v. Sífilis congénita.		Sífilis papulosa (vegetante) del paladar blando	173
Sífilis eritematosa de la mucosa de la boca (labio superior)	171	Sífilis psoriasiforme, v. Sífilis pápulo-escamosa.	
Sífilis framboesiforme, v. Sífilis pápulo-pustulosa (framboesiforme).		Sífilis tuberosa aggregata	178
Sífilis gomosa	182	Sífilis túbero-serpiginosa (del dorso)	179
Sífilis gomosa del glande (reinduración) ...	185	Sífilis túbero-serpiginosa (del tórax y del brazo)	179
Sífilis gomosa de la lengua	184	Sífilis túbero-serpiginosa (de la cara)	181
Sífilis gomosa difusa de la lengua	184	Sífilis túbero-serpiginosa (de la palma de la mano)	178
Sífilis gomosa (de la mano)	185	Sífilis túbero-serpiginosa (de la pierna)	180
Sífilis gomosa de los huesos de la nariz ...	185	Sífilis serpiginosa ulcerosa y gomosa	183
Sífilis liquenoide, v. Sífilis papulosa miliar liquenoide.		Sífilis ulcerosa del labio inferior	182
Sífilis maculosa confluyente; leucoderma	159	Sífilis ulcerosa del paladar blando	186
Sífilis maculosa folicular	162	Sífilis ulcerosa del paladar duro	186
Sífilis maculosa recidivante (roseola recidivante)	161	Sífilis ulcerosa y serpiginosa	181
Sífilis maculosa (roseola)	160	Úlcera mollia (chancros blandos) del prepucio; bubón inguinal perforado	194
Sífilis maligna del istmo de las fauces	177	Úlcera mollia (chancros blandos) del prepucio; bubonocele	194
Sífilis maligna del paladar blando y de la úvula	177	Úlcera mollia (chancros blandos) de la vulva	192
Sífilis maligna (rupia sífilítica)	176	Úlceras agudas de la vulva	195
Sífilis pápulo-escamosa	167	Úlcus molle (chancro blando) del dedo	192
		Úlcus molle (chancro blando) gangrenoso ...	193
		Úlcus molle (chancro blando) vegetante; bubón inguinal; mancha cerúlea	82
		Úlcus molle (chancro blando) del meato uretral	192
		Úlcus molle (chancro blando) serpiginoso ...	193

Índice de los modelos de cera empleados para la confección de las láminas

Las láminas en colores han sido confeccionadas según modelos de cera de los Srs. siguientes:

Sr. **Baretta**, París: Láminas 5b, 5c, 20a, 23a, 36a, 37a, 54b, 56a, 56b, 65b, 86b, 92a, 96a, 96b, 97a, 97b, 98b, 102a, 129a, 136b, 137b, 143a, 143b, 149a, 149b, 152b, 156c, 163b, 184d, 185a, 185b.

Sr. Dr. **Brooke**: Lámina 144a.

Sr. Prof. Dr. **Cranston Low**: Láminas 151a, 151b.

Sr. **Fiweisky**, Moscú: Láminas 53, 187b.

Sr. Prof. Dr. **Gougerot**, París: Lámina 130a.

Sr. Dr. **Henning**, Viena: Láminas 9a, 55a, 67b, 75a, 79a, 79b, 83a, 110a, 110b, 123a, 124b.

Sr. Prof. Dr. **Jacobi**, Friburgo: Lámina 138b.

Sr. **Johnsen**, Friburgo: Láminas 1a, 3b, 5a, 6b, 18a, 19b, 22b, 24b, 42b, 46a, 51a, 51b, 58a, 68a, 68b, 78b, 81a, 82b, 83b, 84a, 122a, 122b, 131a, 131b, 133a, 138a, 138c, 145a, 159, 160, 162a, 163a, 167a, 170b, 179a, 181b, 194a.

Sr. **Jumelin**, París: Láminas 43, 111a, 184a, 186b, 187a, 192a, 192b.

Srta. **Kalkschmidt**, Rostock: Láminas 9b, 16b, 20b, 28, 35a, 42a, 59a, 59b, 67a, 89b, 115a, 121a, 134b.

Sr. **Kasten**, Berlín: Láminas 41b, 55b, 62b, 115b, 147a.

Sr. Prof. Dr. **Klingmüller**, Kiel: Lámina 34.

Sr. **Kolbow**, Berlín: Láminas 19a, 30, 46b, 54a, 57b, 60a, 62a, 63b, 64a, 69a, 72b, 74, 75c, 100b, 102b, 106b, 107a, 108a, 112a, 112b, 113a, 121b, 127a, 146c, 153a, 153b, 154a, 154b, 155b, 155c, 156b, 157, 164, 166a, 169b, 174, 182b, 188a, 188b, 189a, 189b, 190a, 190b, 193b.

Sr. **Kröner**, Breslau: Láminas 1b, 3a, 4, 6a, 7b, 8b, 10a, 10b, 11, 12a, 12b, 13, 14a, 15, 16a, 17a, 17b, 21a, 21b, 22a, 23b, 24a, 25a, 25b, 26a, 26b, 27a, 27b, 29a, 29b, 31, 31b, 32c, 33a, 33b, 36b, 37b, 40b, 41a, 44a, 44b, 45b, 47a, 47b, 49a, 49b, 50a, 50b, 52, 54c, 57a, 58b, 60b, 61, 63a, 66b, 69b, 70, 72a, 73, 76, 78a, 80a, 80b, 81b, 82a, 85a, 85b, 86a, 87a, 87b, 89a, 90, 92b, 94b, 95a, 98a, 103, 104a, 104b, 104c, 105a, 105b, 106a, 107a, 107b, 108b, 109, 111b, 114a, 114b, 116a, 116b, 117, 118a, 118b, 120a, 124a, 125b, 126a, 126b, 128a, 128b, 129b, 132a, 132b, 134a, 135a, 135b, 136a, 137a, 139, 140a, 140b, 141b, 143c, 144b, 145b, 146a, 146b, 147b, 148a, 148b, 148c, 150a, 150b, 152a, 155a, 156a, 161, 162b, 165a, 165b, 166b, 166c, 167b, 168a, 168b, 169a, 170a, 175a, 175b, 176a, 176b, 178a, 178b, 179b, 180, 181a, 183, 184b, 184c, 185c, 188c, 191b, 192c, 193a, 194b, 195a, 196a, 196b.

Sr. Prof. Dr. **Pospelow**, Moscú: Lámina 127b.

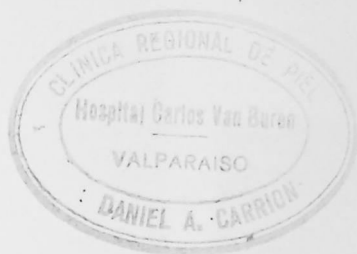Sr. Dr. **Arpád Skutta**, Budapest: Lámina 123b.

Sr. **Vogelbacher** Friburgo: Láminas 2, 8a, 14b, 18b, 32a, 35b, 38a, 38b, 39, 40a, 45a, 48a, 48b, 65a, 66a, 71 (?), 77a, 77b, 84b, 88a, 88b, 91a, 91b, 94a, 101a, 101b, 113b, 120b, 133b, 141a, 153c, 153d, 158, 173b, 182a, 186a, 191a.

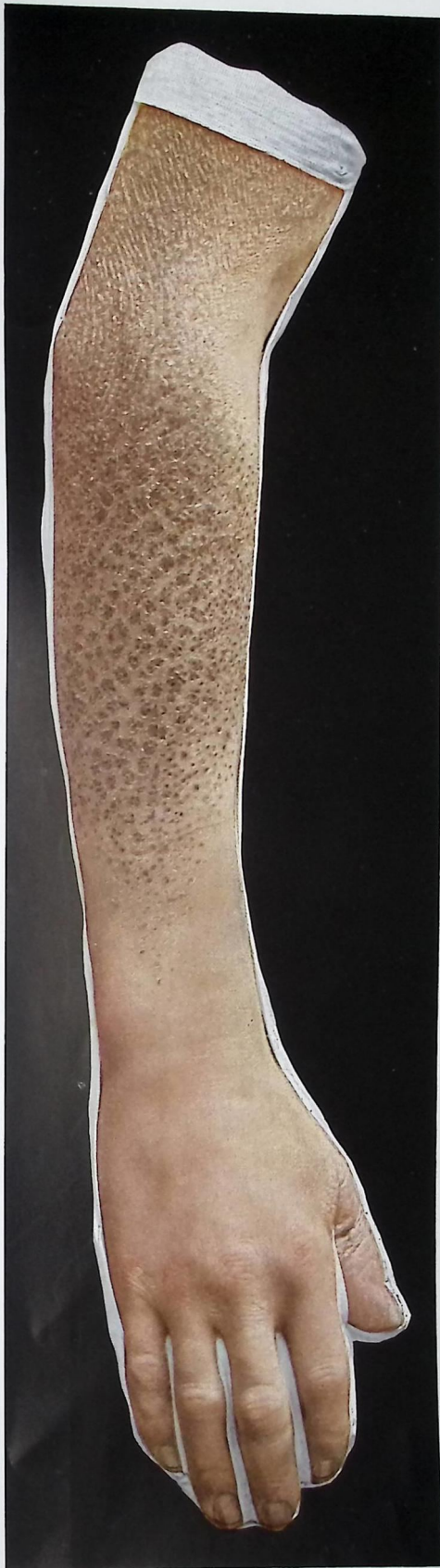
Según modelo de cera de la Clínica de Colonia: Lámina 93.

Según el Atlas de la Sífilis de la Boca, de F. Zinsser: Láminas 75b, 99a, 99b, 100a, 125a, 130b, 142a, 142b, 170c, 171a, 171b, 172a, 172b, 173a, 177a, 177b.

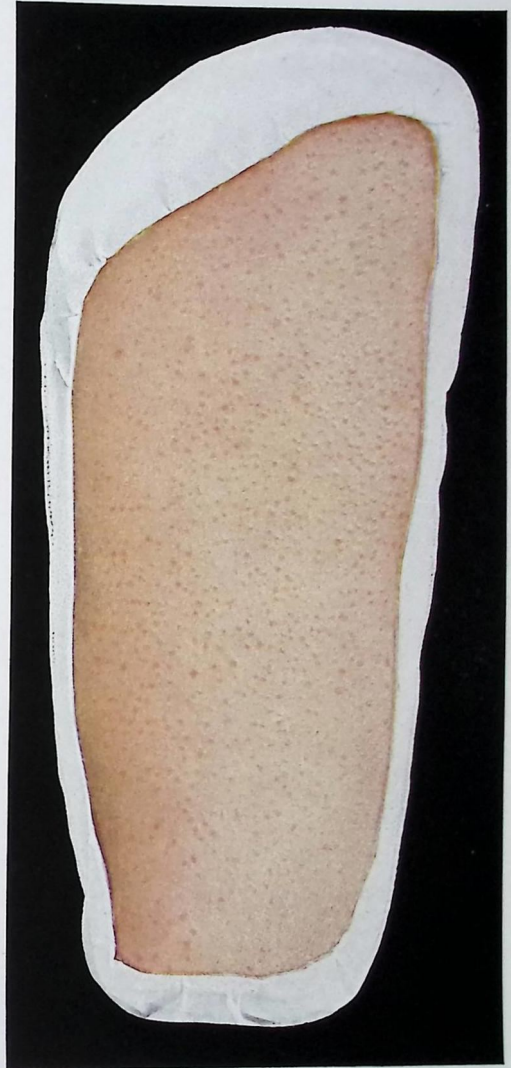Del libro de Arzt-Zieler, Las Enfermedades genitales y de la piel, Tomo II: Láminas 7a (Neuber), 64b (Arzt), 119 (Arzt), Tomo III: Lámina 95b (Arzt), Tomo V: Lámina 195b (Scherber).



Láminas 1—196

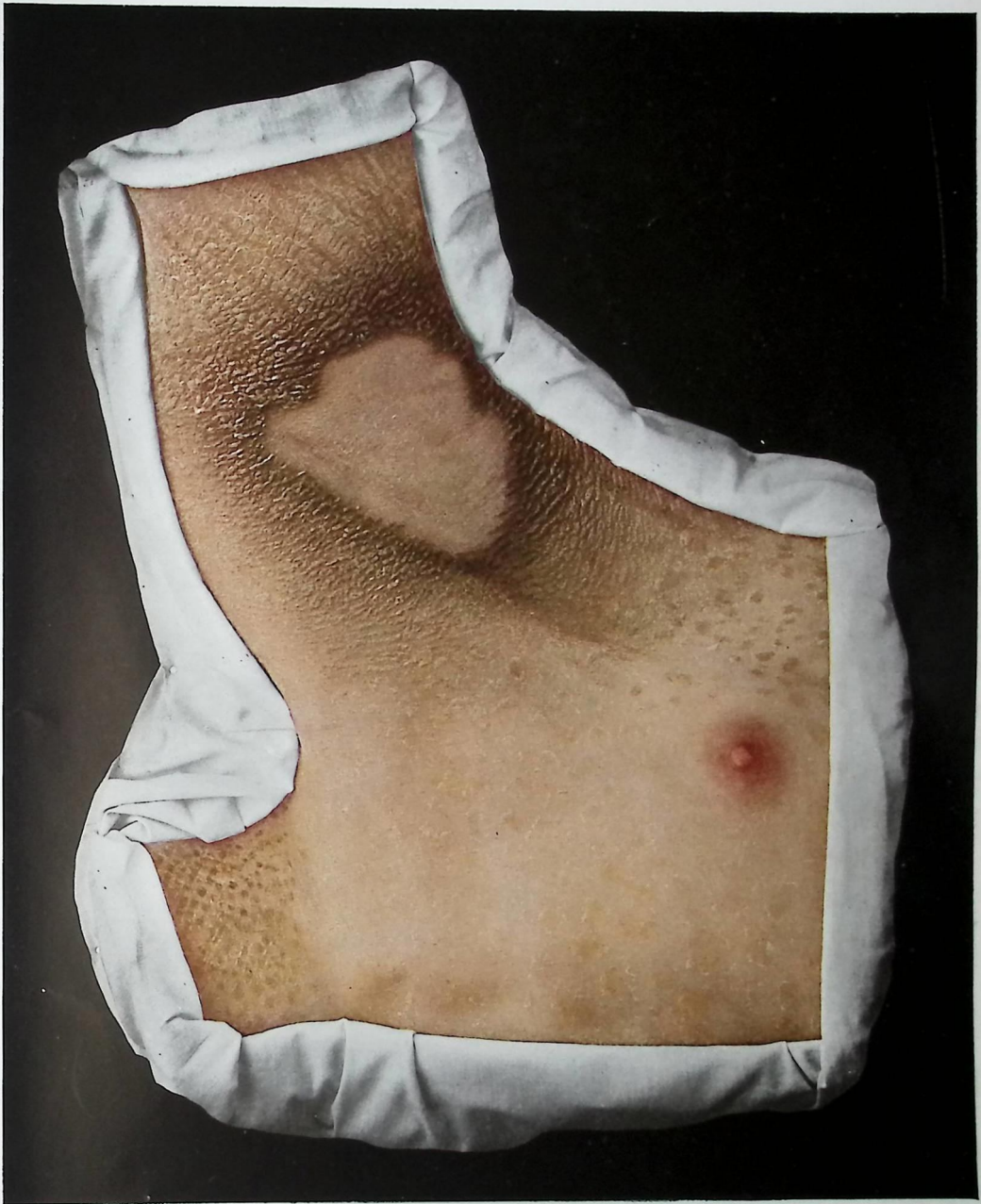

a Ictiosis simple y serpentina

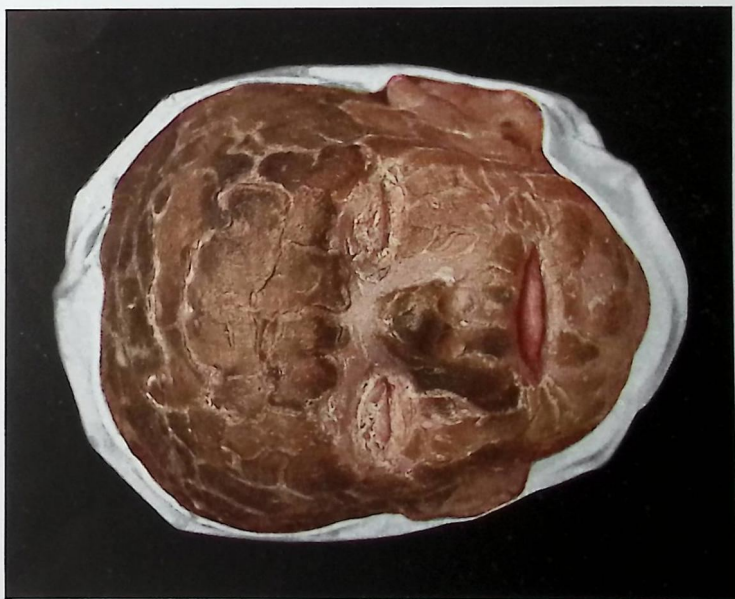


b

Queratosis pilar (liquen pilar)

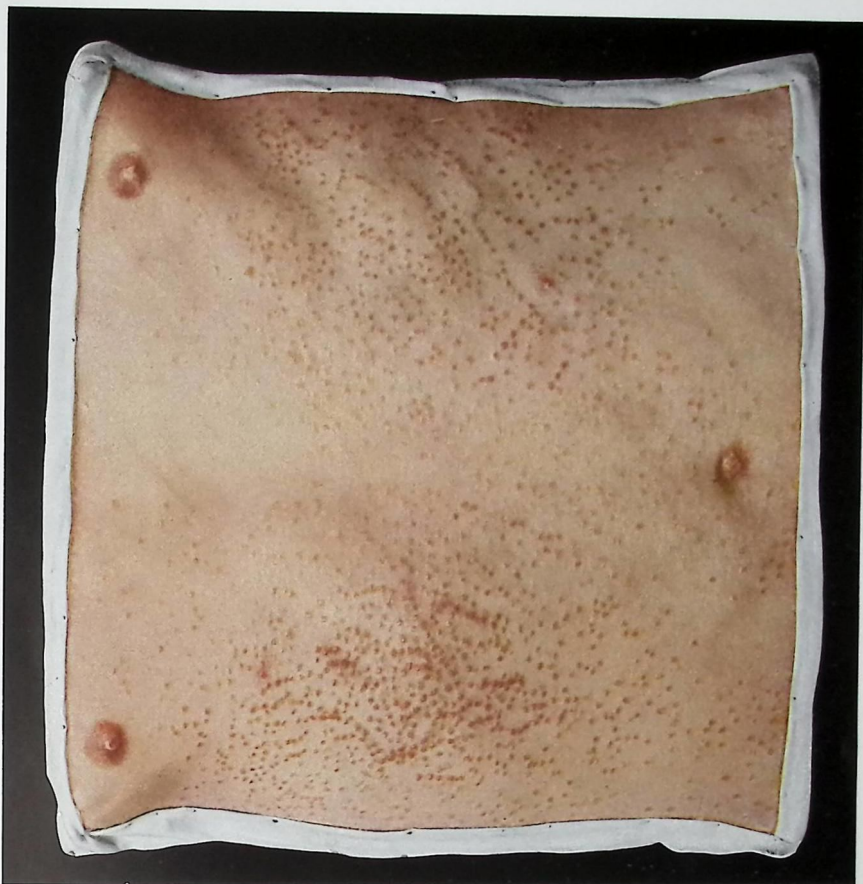

Hiperqueratosis congénita difusa benigna (ictiosis histrix)



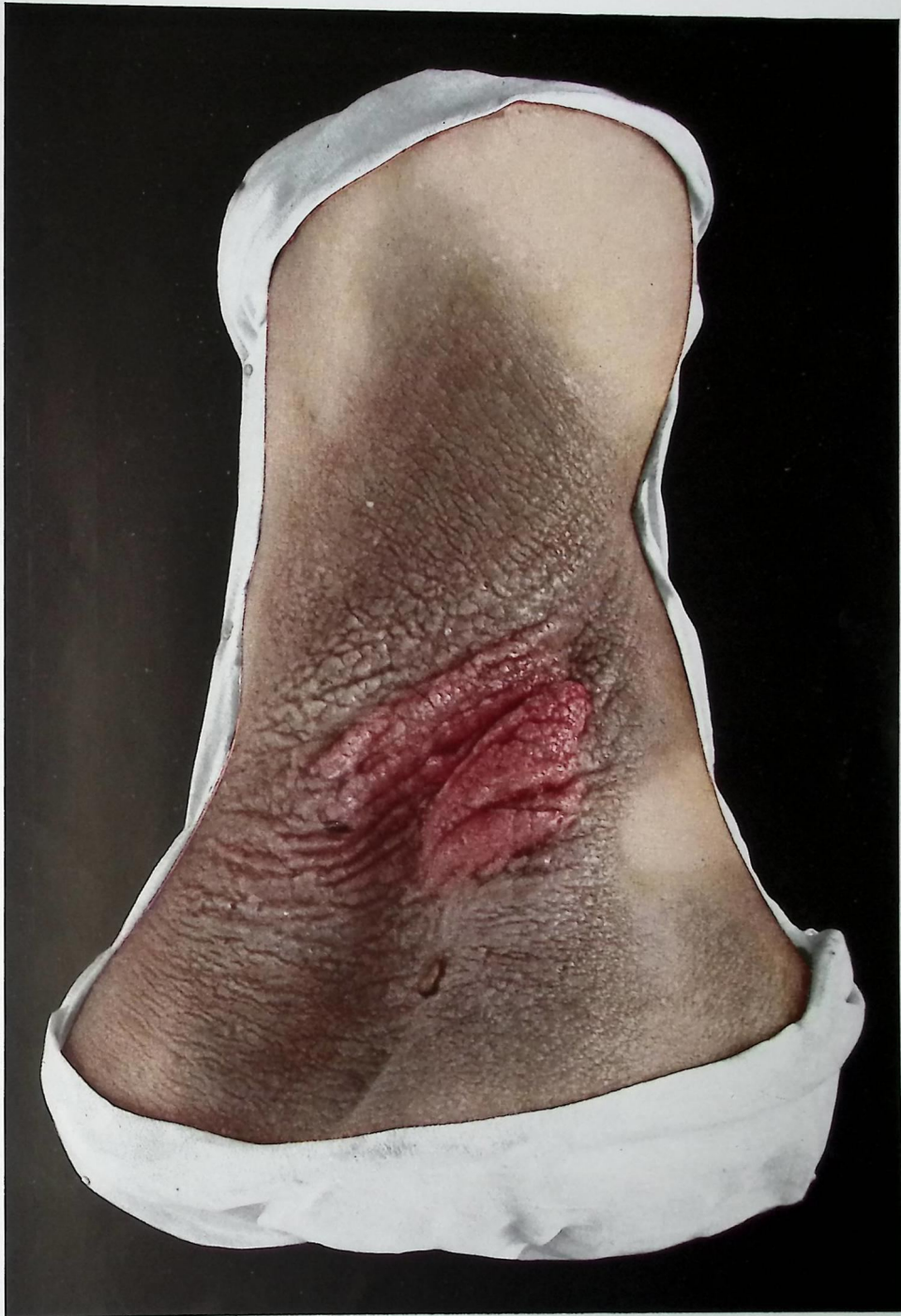a

Hiperqueratosis congénita difusa maligna (ictiosis fetal)

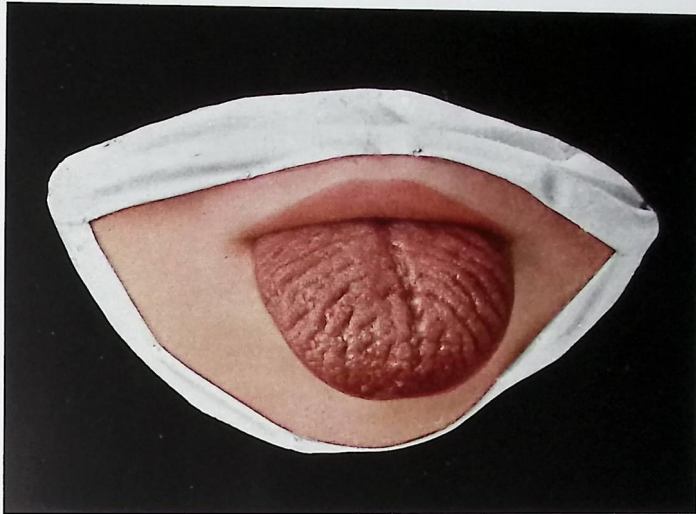


b

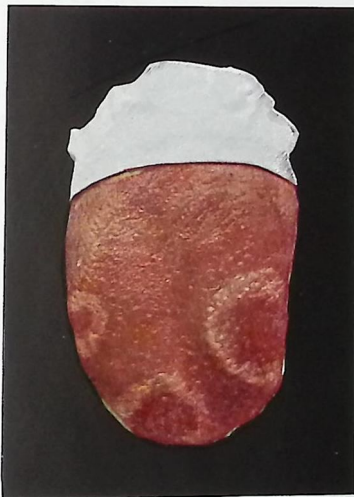Enfermedad de Darier (disqueratosis folicular vegetante)



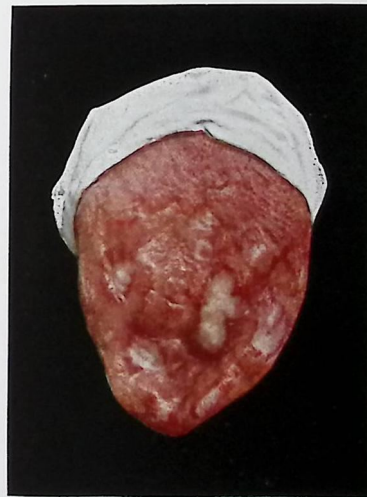Acanthosis nigricans



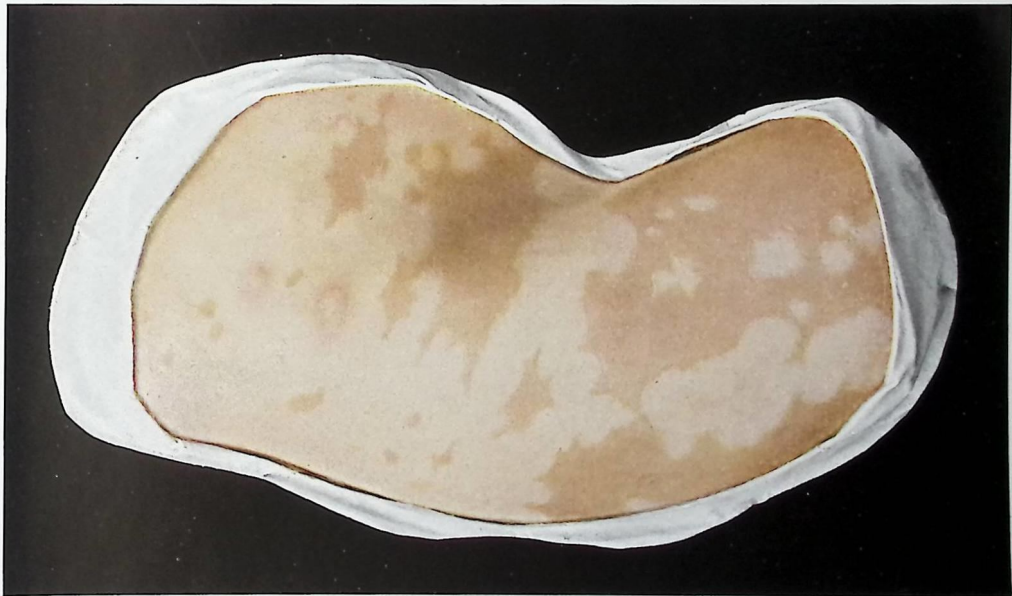
a
Lengua escrotal



b
Glositis exfoliativa marginada



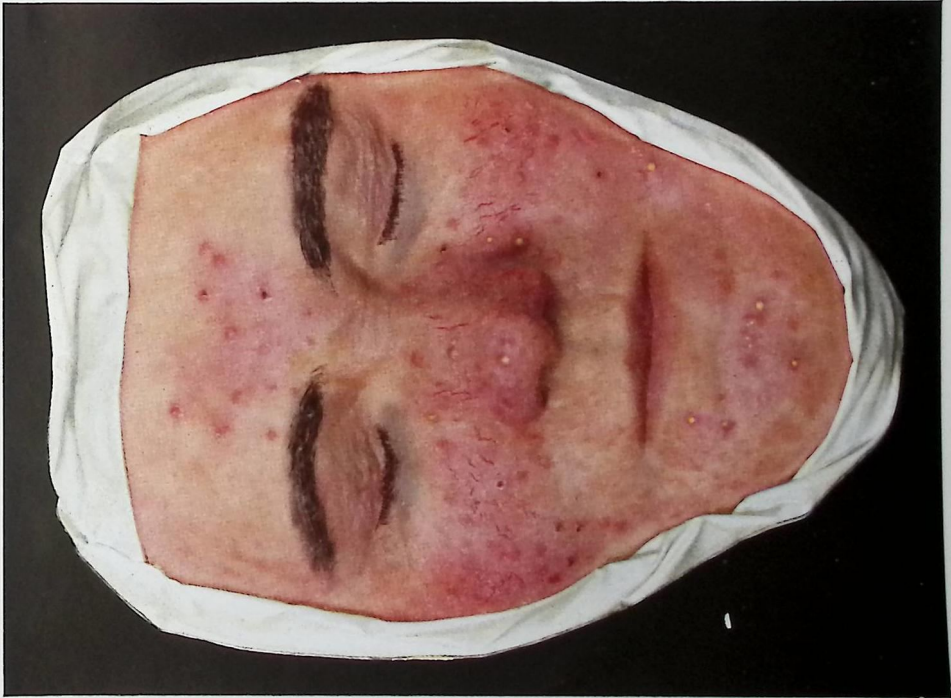c
Leucoplasia lingual



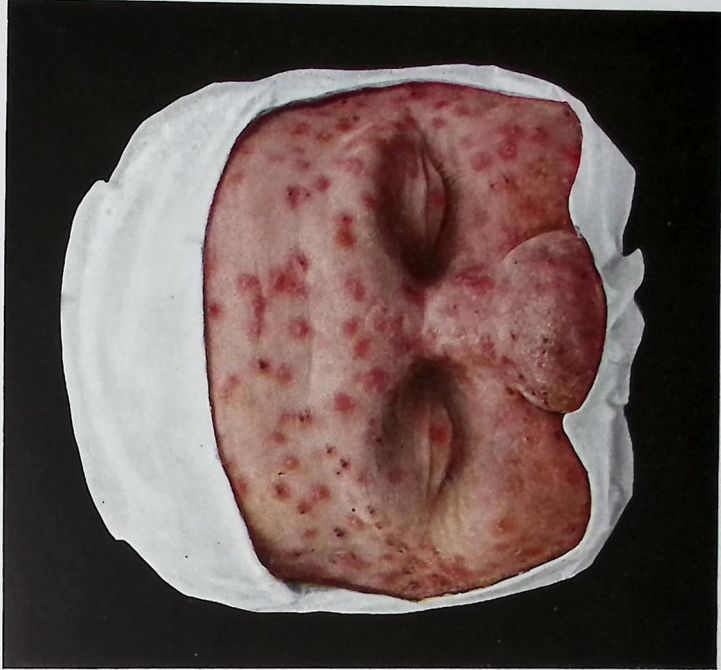
a
Vitiligo



b
Cloasma

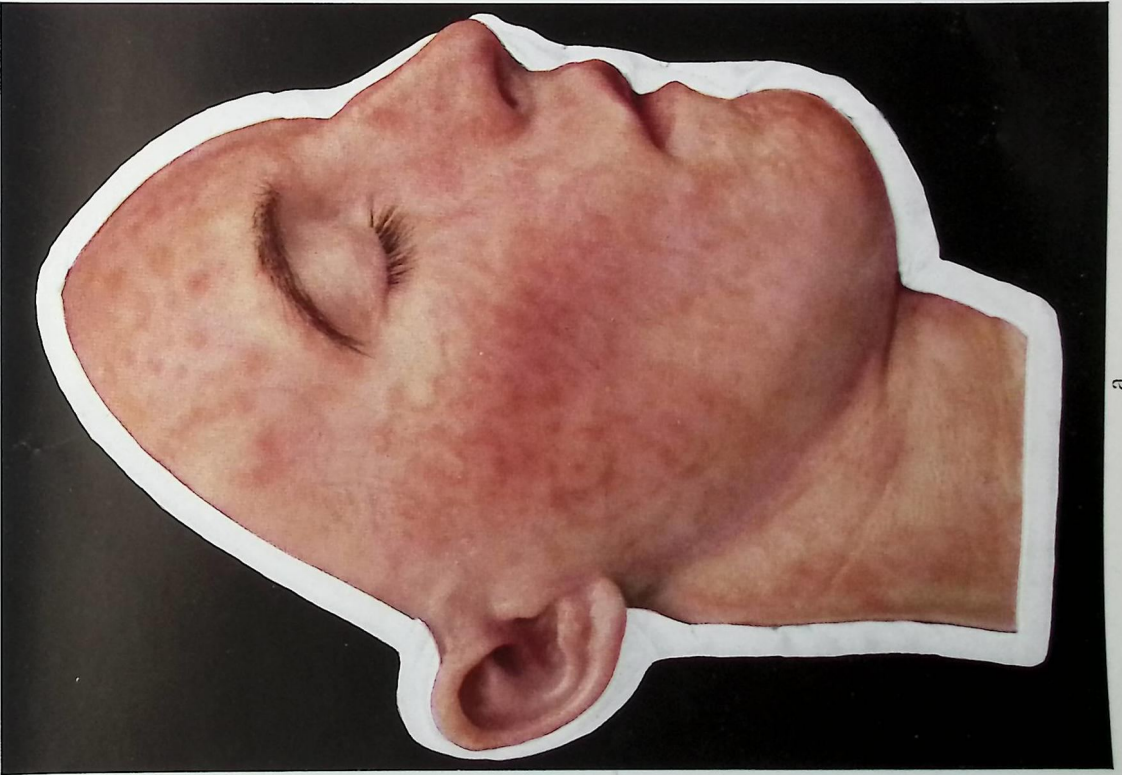

a

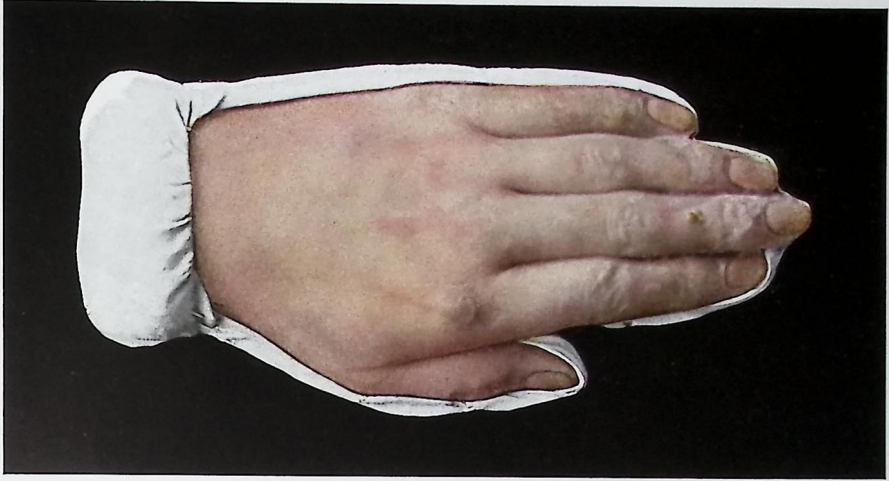


b

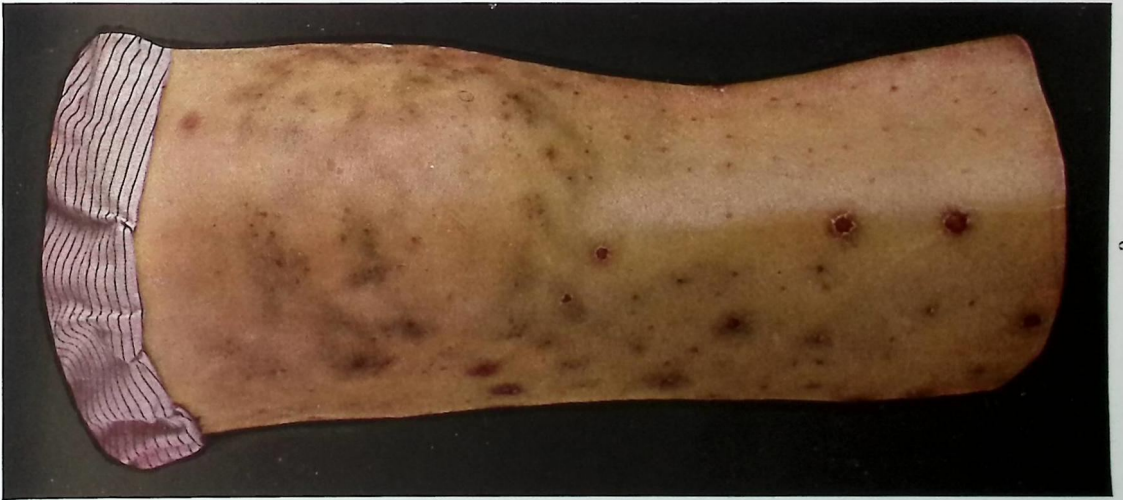Rosácea



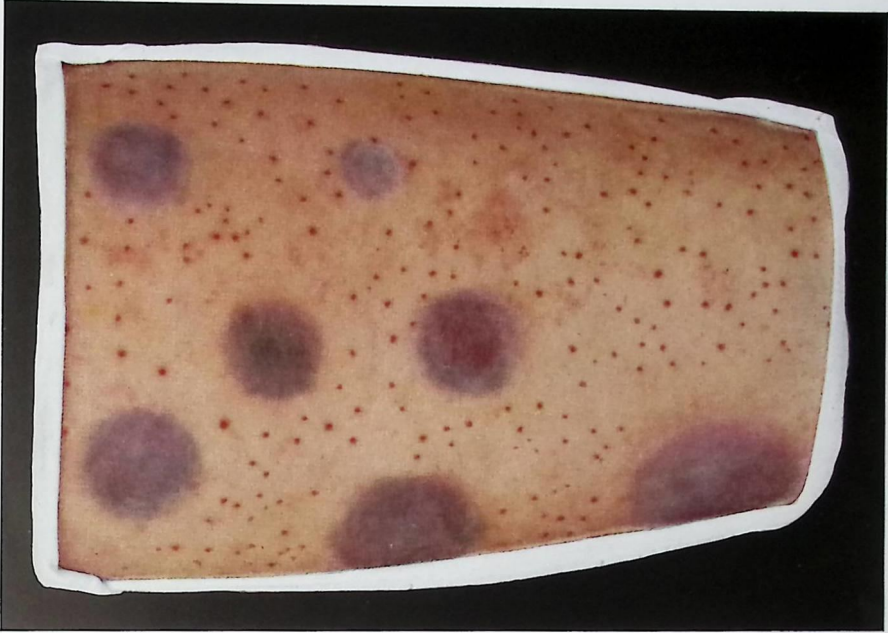
a
Eritema facial en la poliglobulia



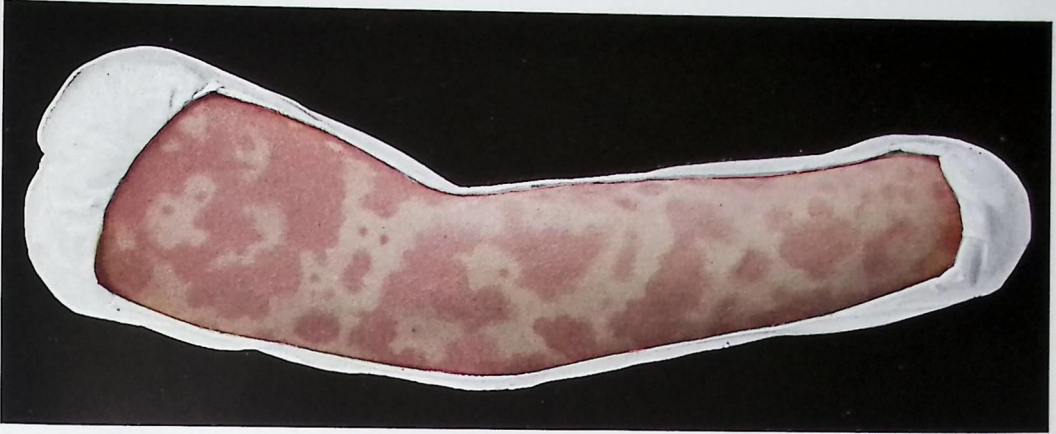b
Enfermedad de Raynaud (acrosfíxia)



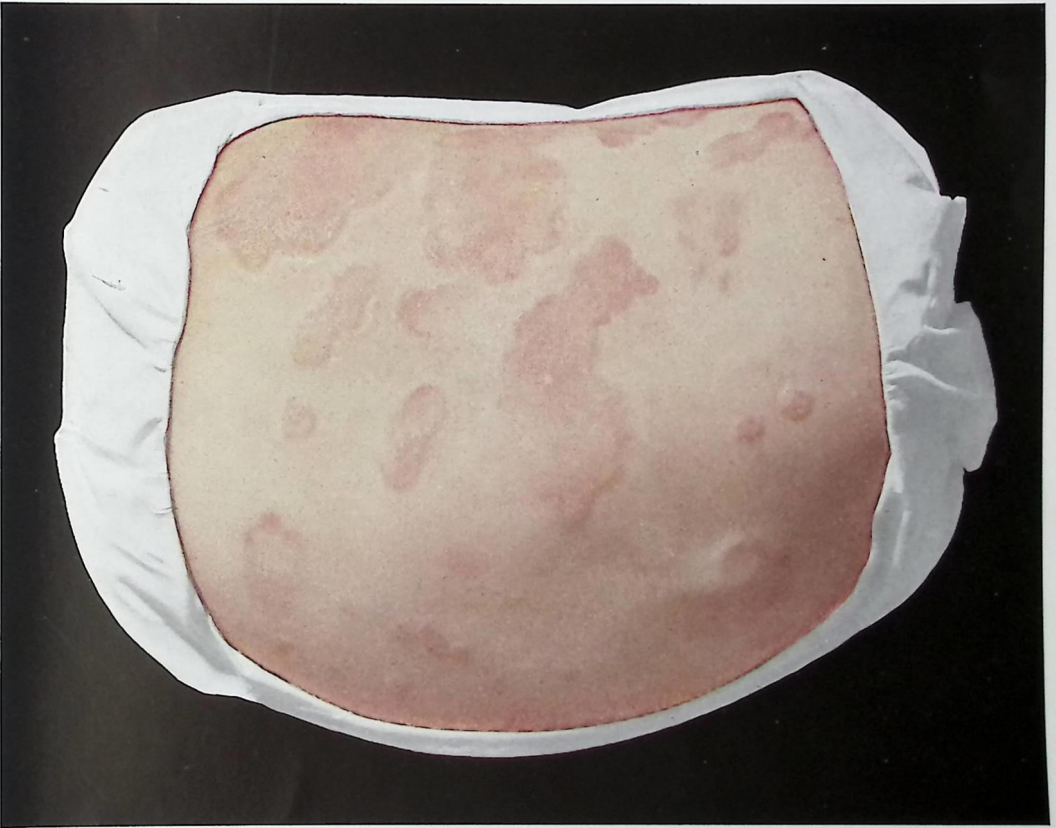a
Púrpura hemorrágica



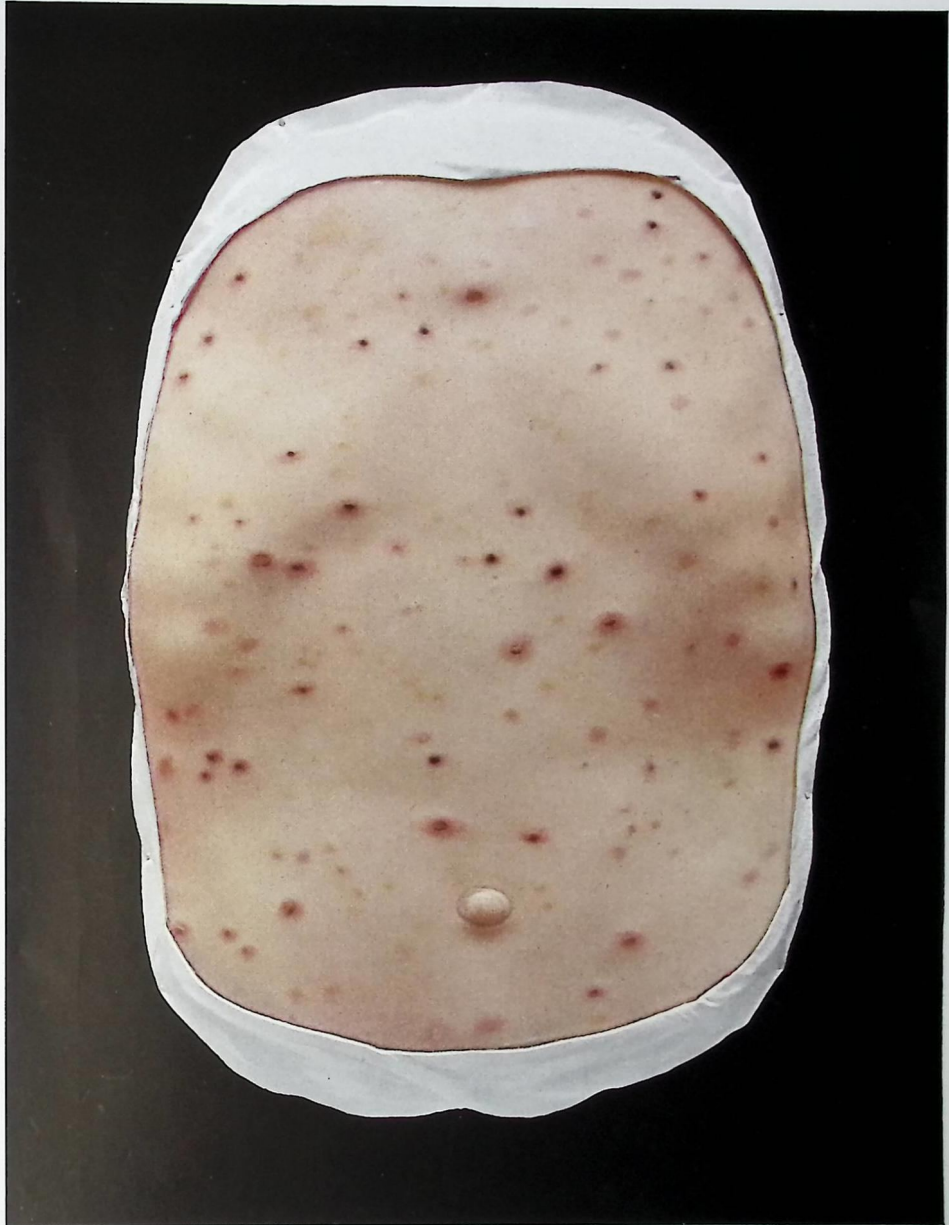b
Enfermedad de Werilhof



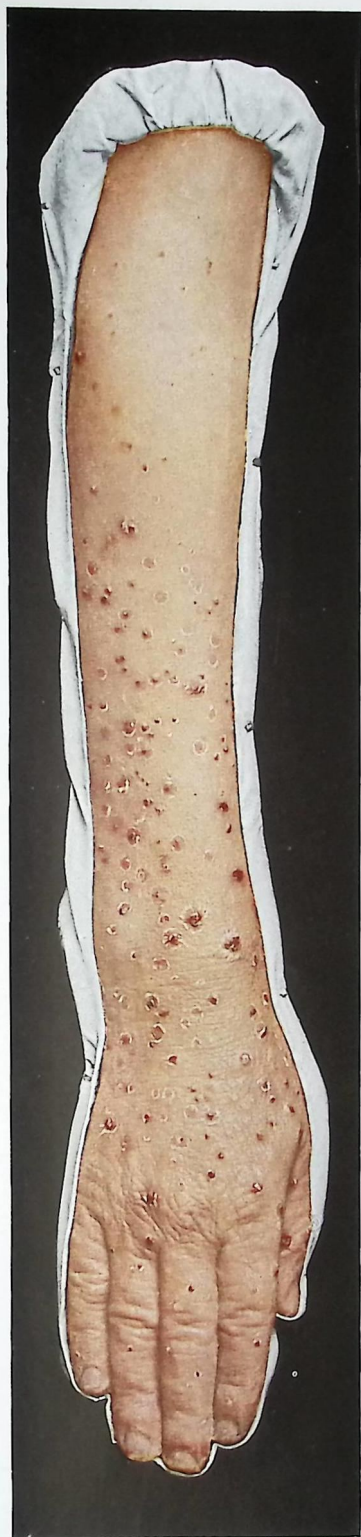b
Urticaria rubra



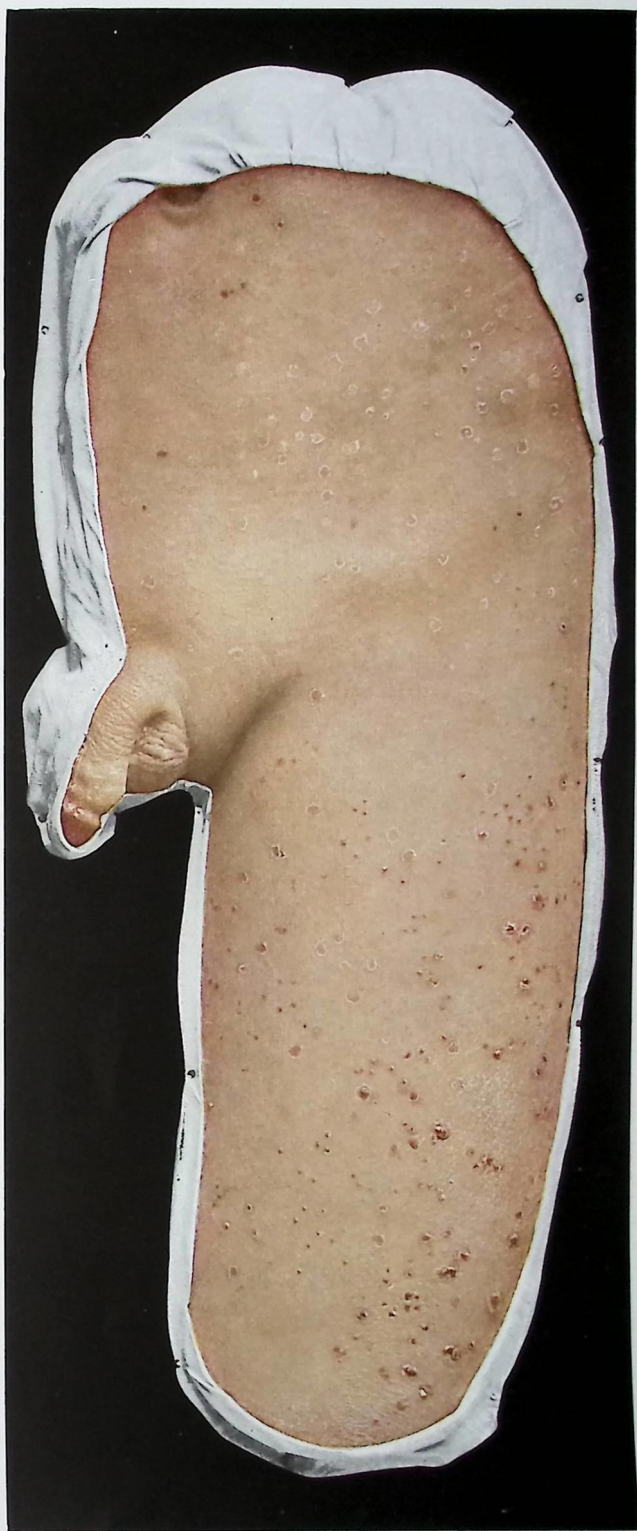a
Urticaria



Urticaria papulosa de la infancia (estrófulas)

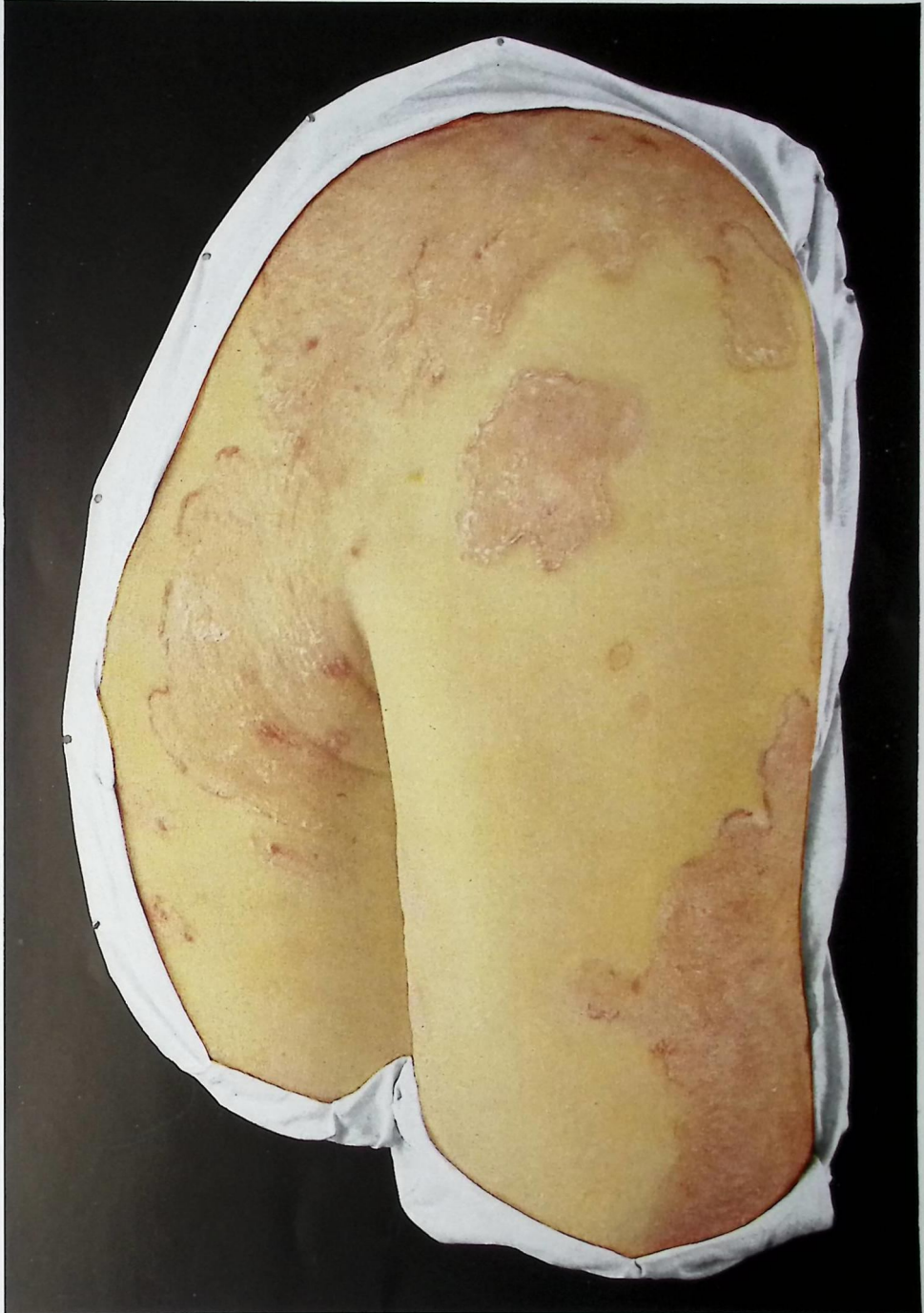

a

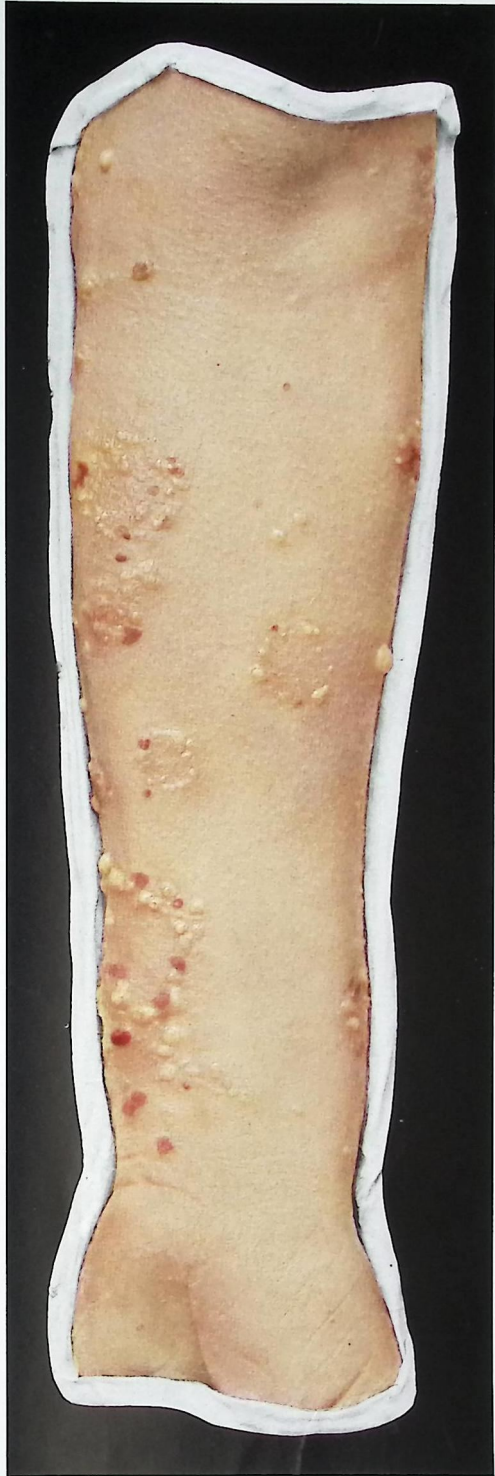

b

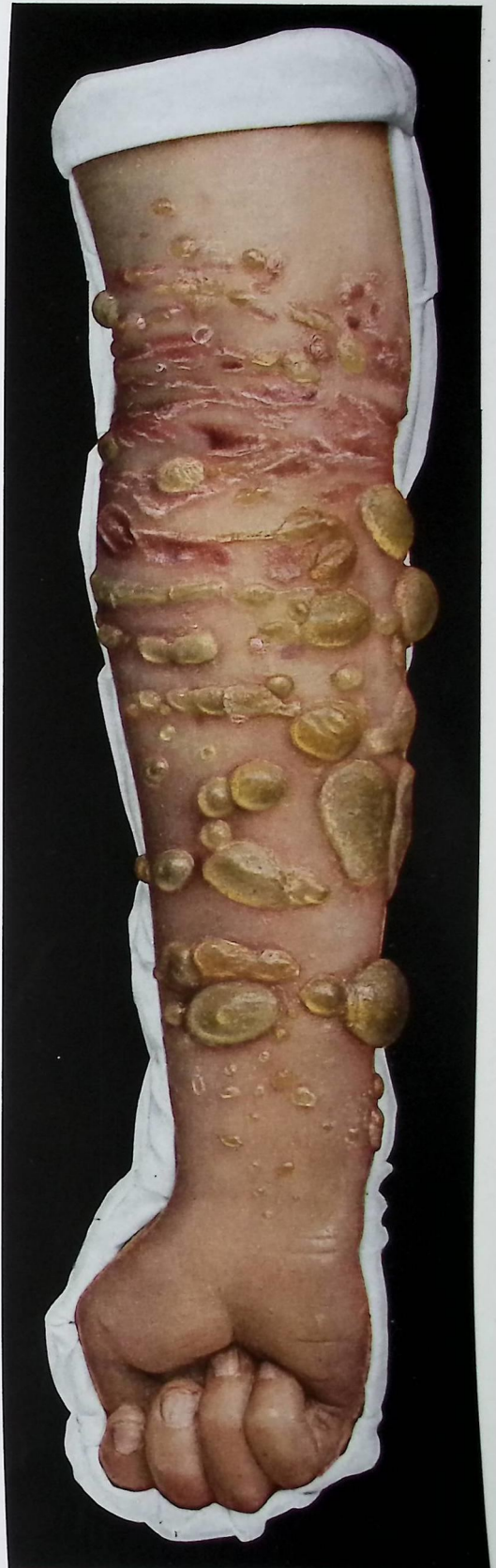Prúrigo de Hebra



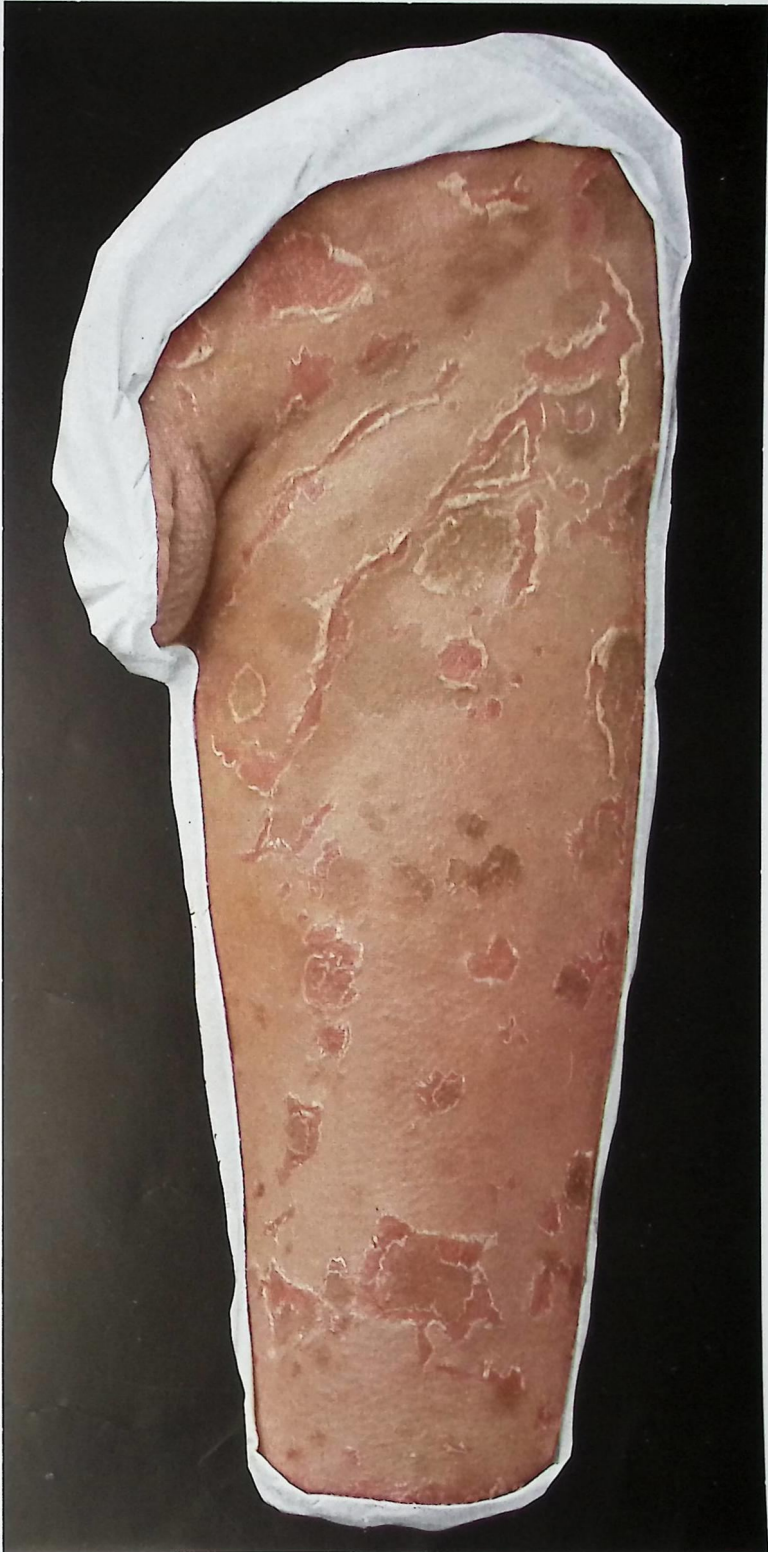Dermatitis herpetiforme (Duhring)



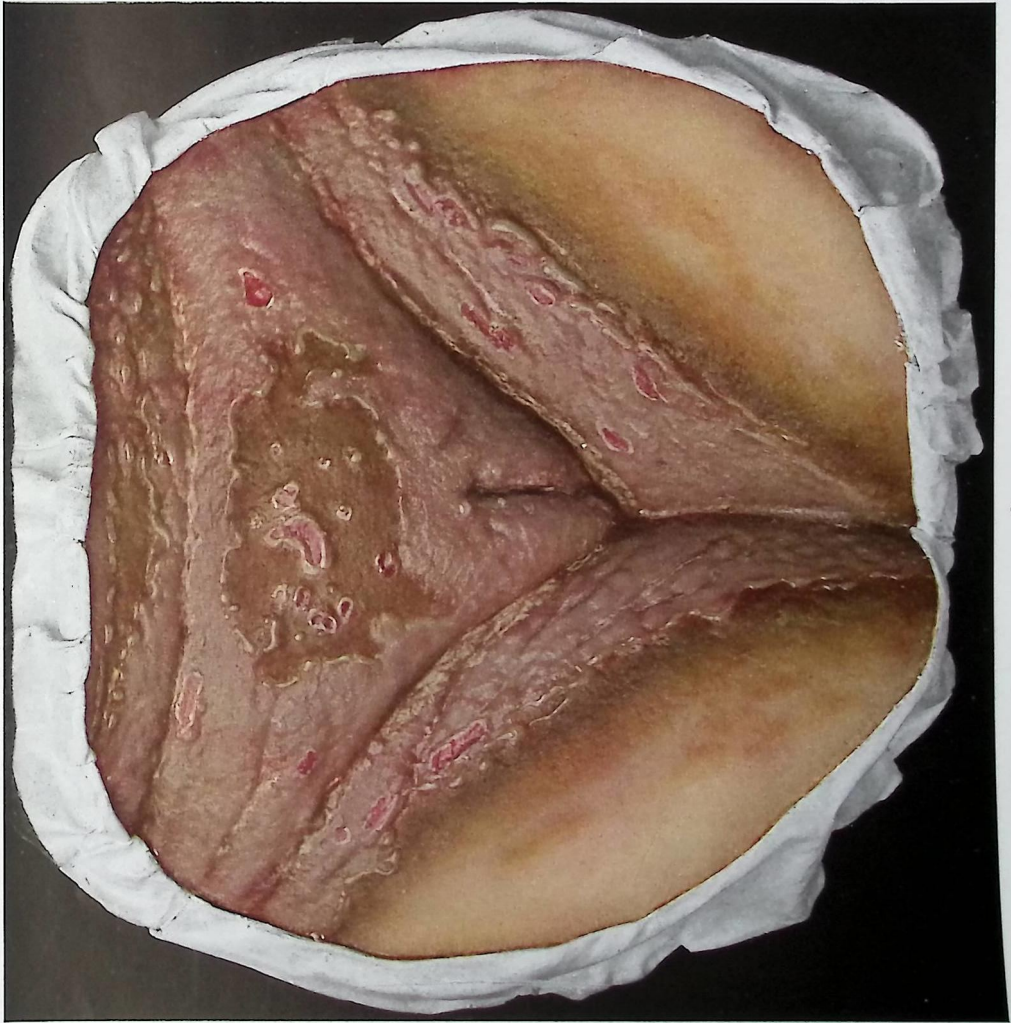a
Dermatitis herpetiforme (Duhring)



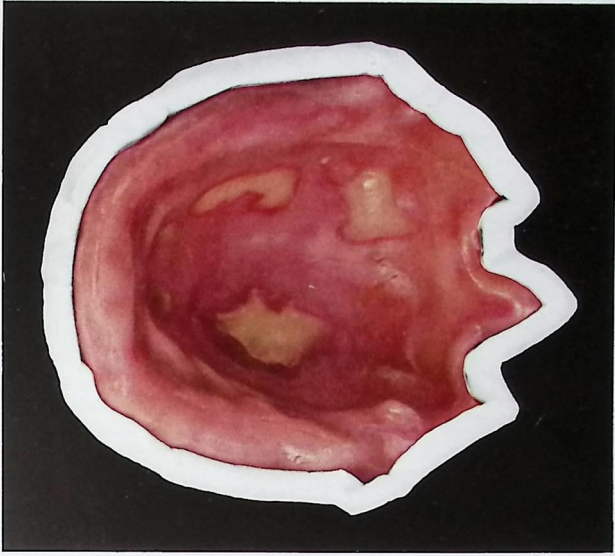b
Pénfigo vulgar



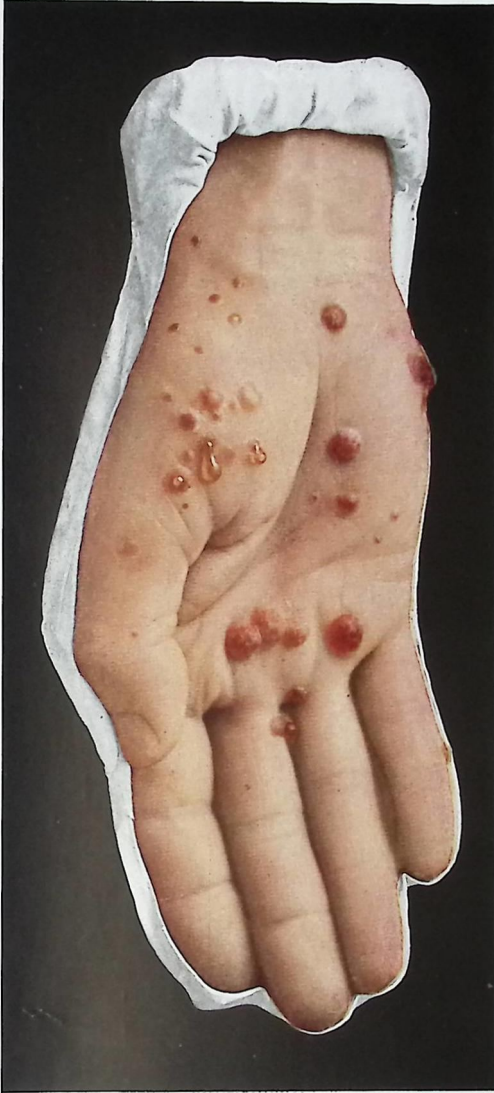Pénfigo foliáceo



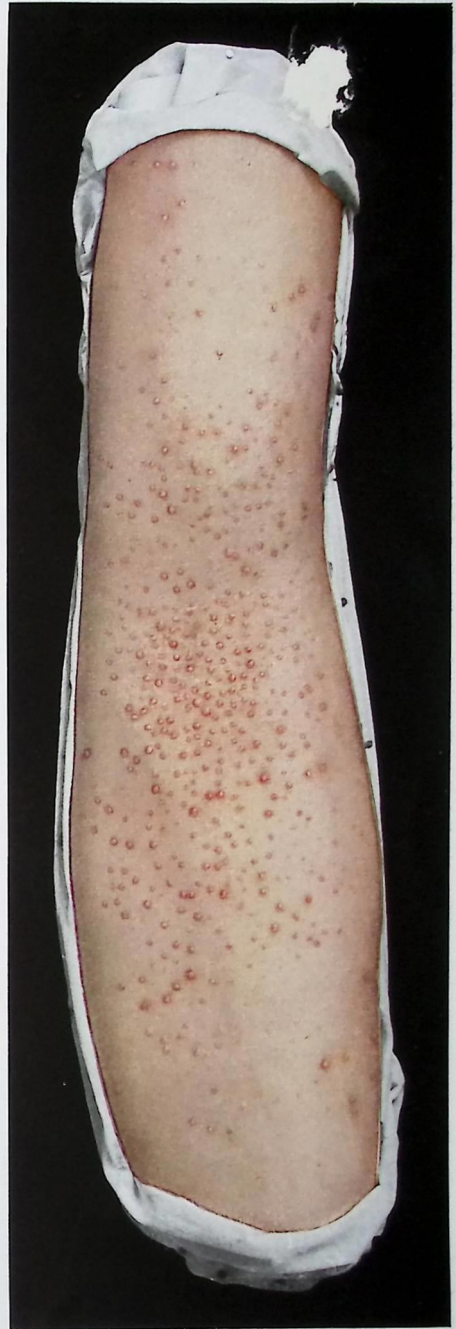
a
Pénfigo vegetante



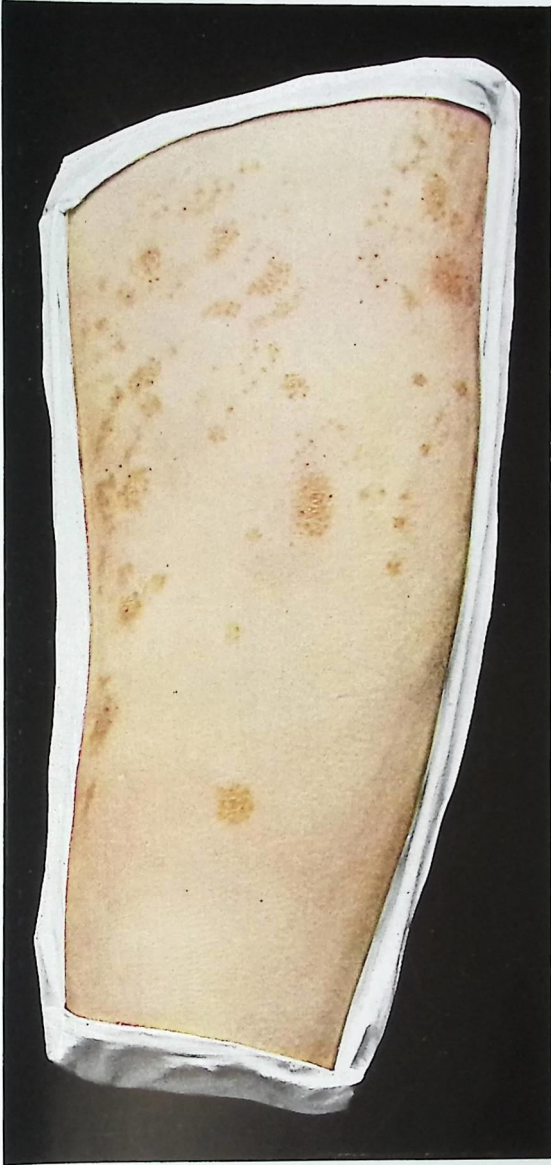
b
Pénfigo vulgar de la mucosa de la boca



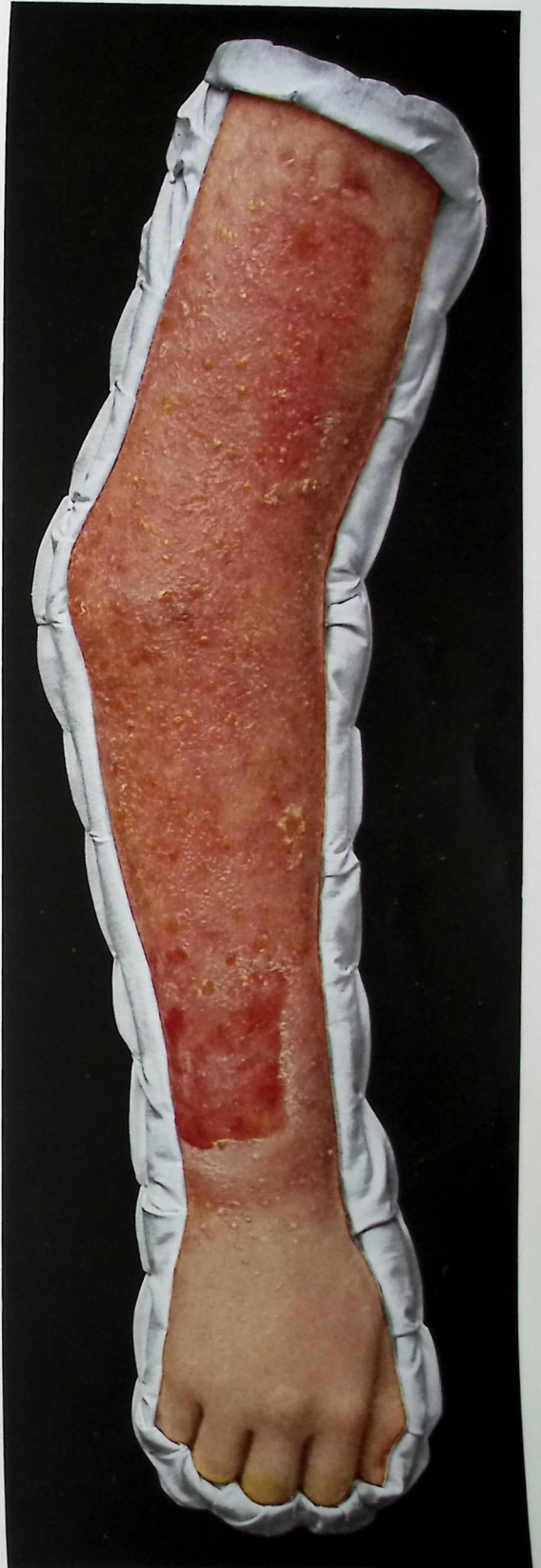a
Dishidrosis



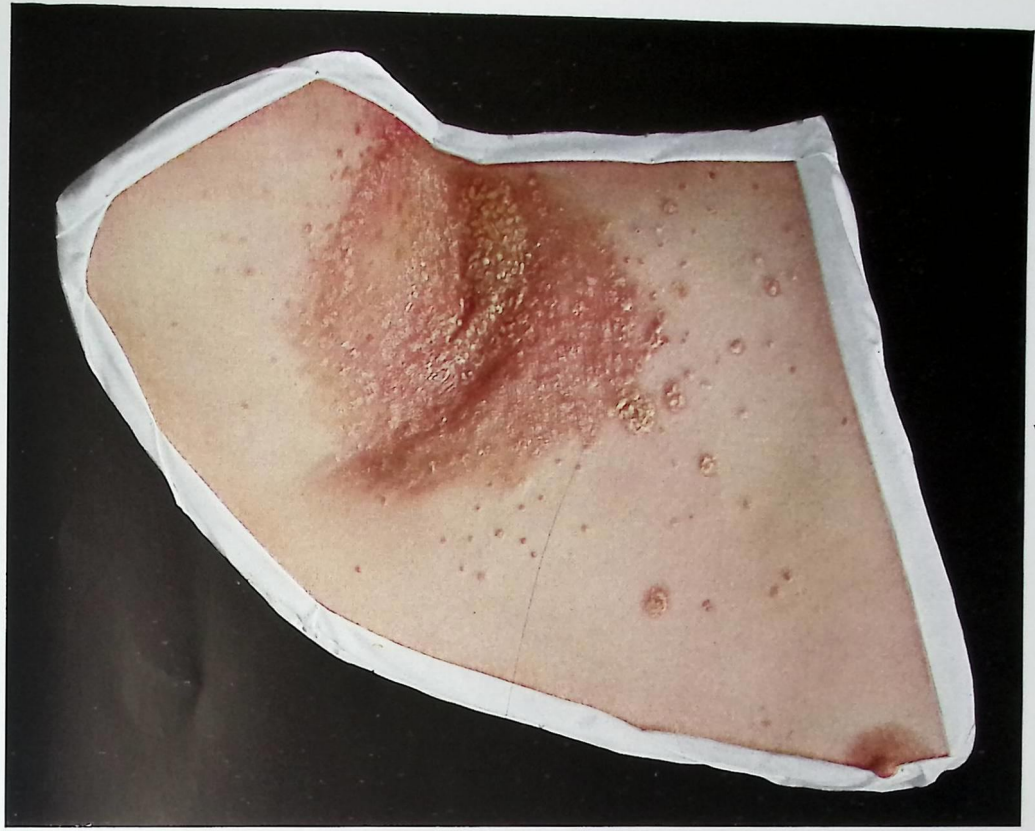b
Miliar rubra (sudamina)



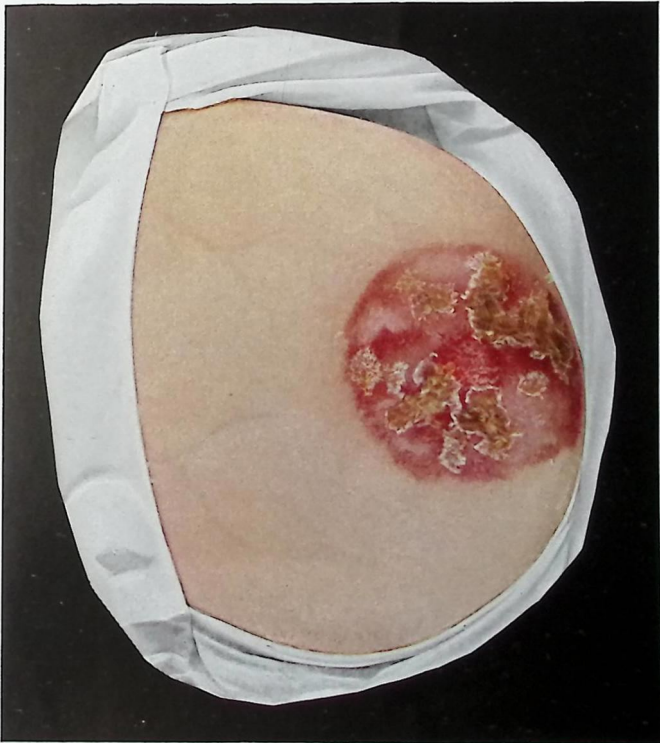
a
Eczema follicular



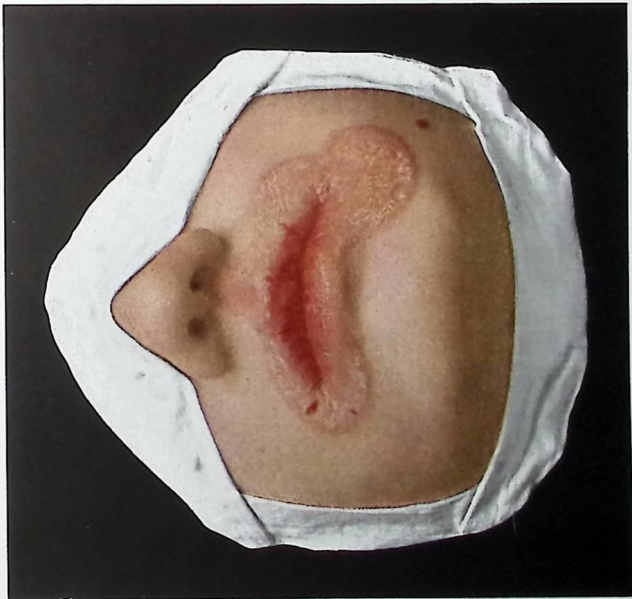b
Eczema madidans (rubrum)



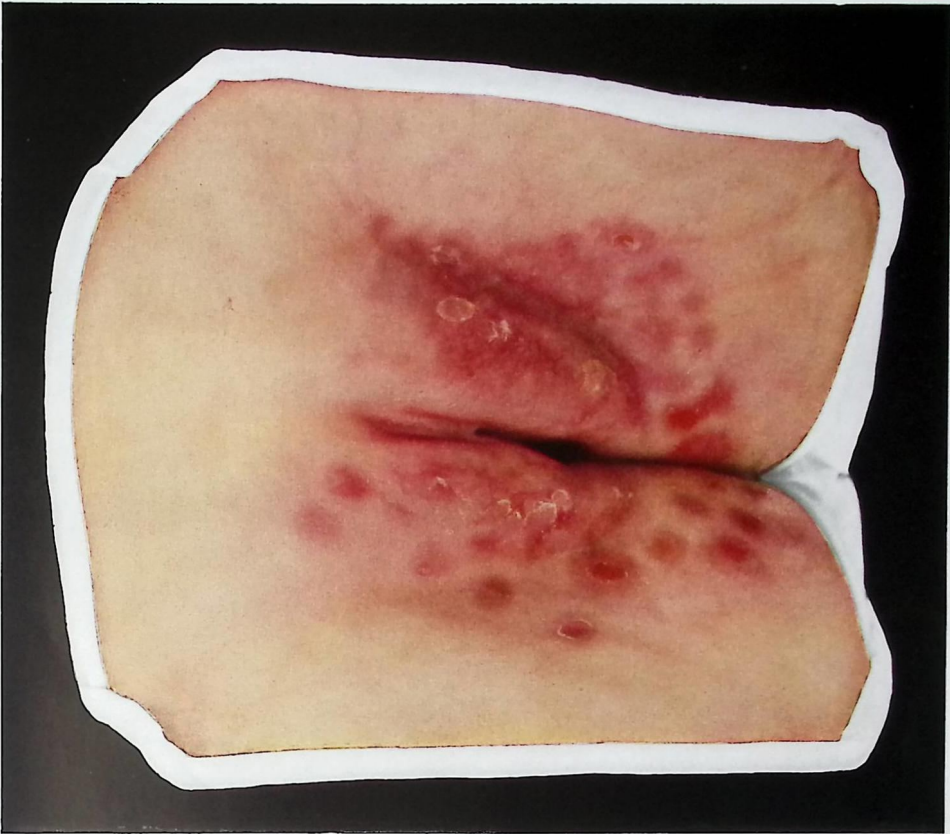b
Eczema costroso de la axila



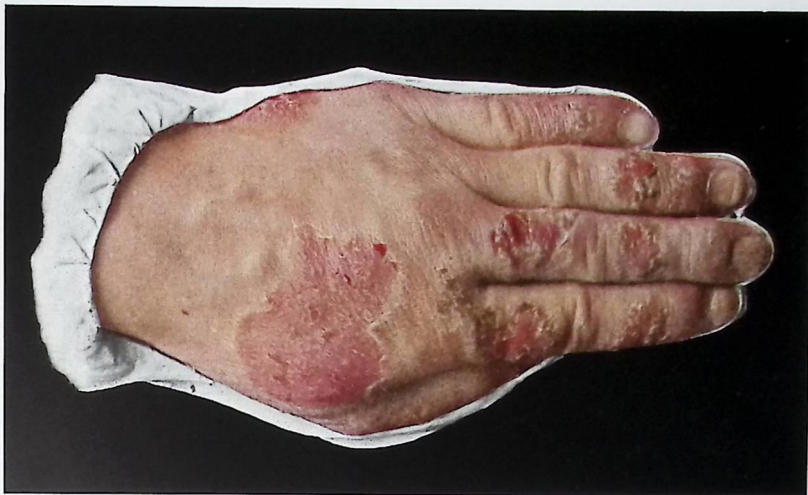a
Eczema costroso de la mama



a
Eczema orbicular de la boca

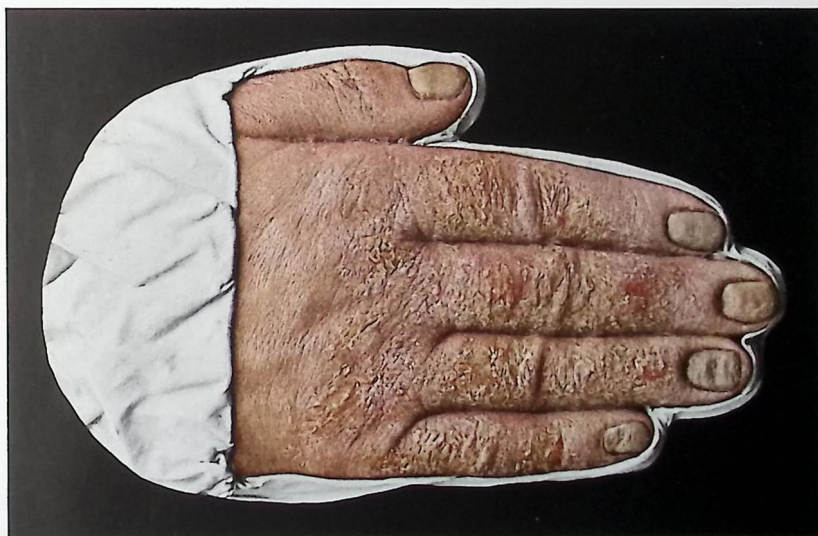

b
Eczema perigenital (por oxiuros)



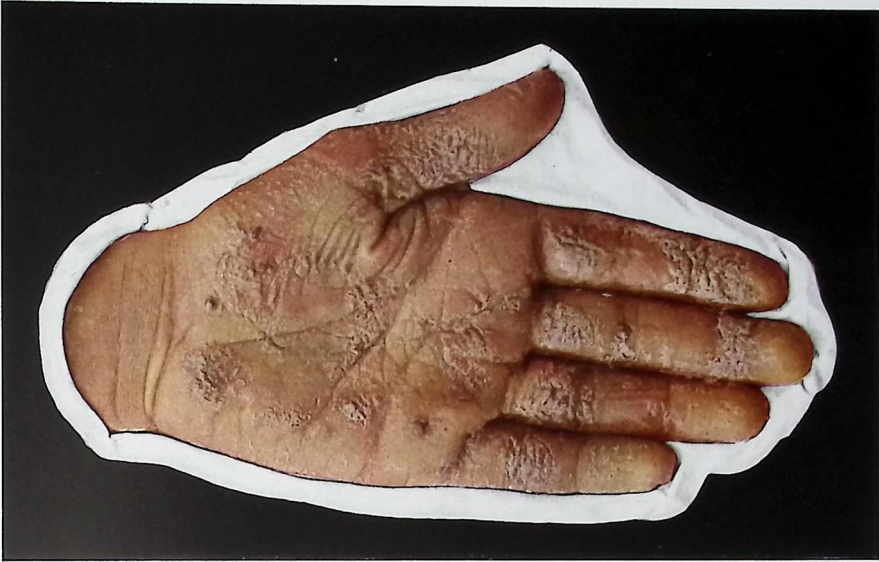a

Eczema del dorso de la mano (profesional)



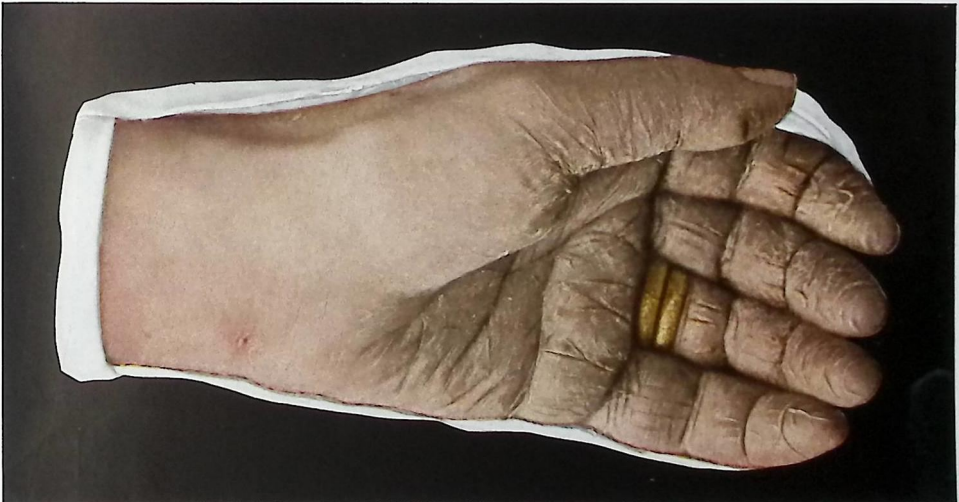b

Eczema crónico escamoso



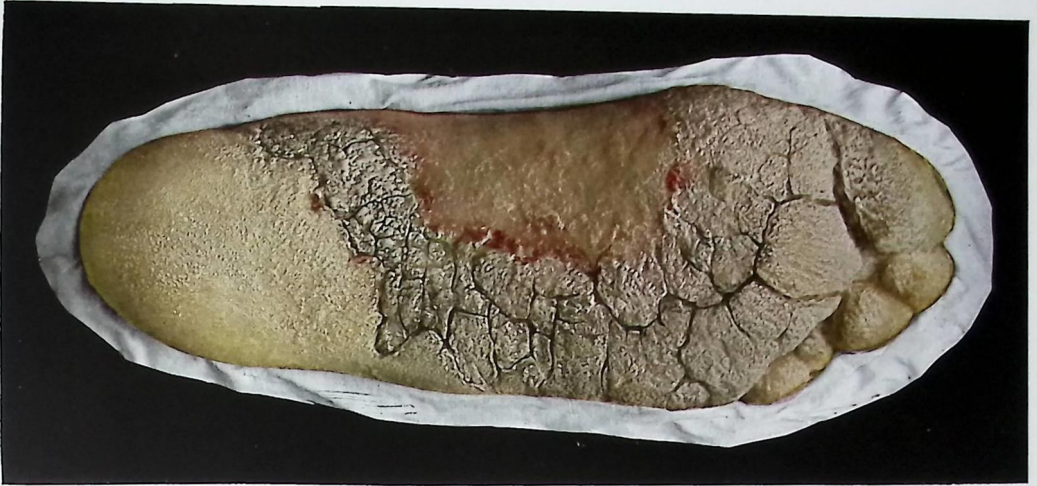a

Eczema córneo crónico de la cara palmar de la mano

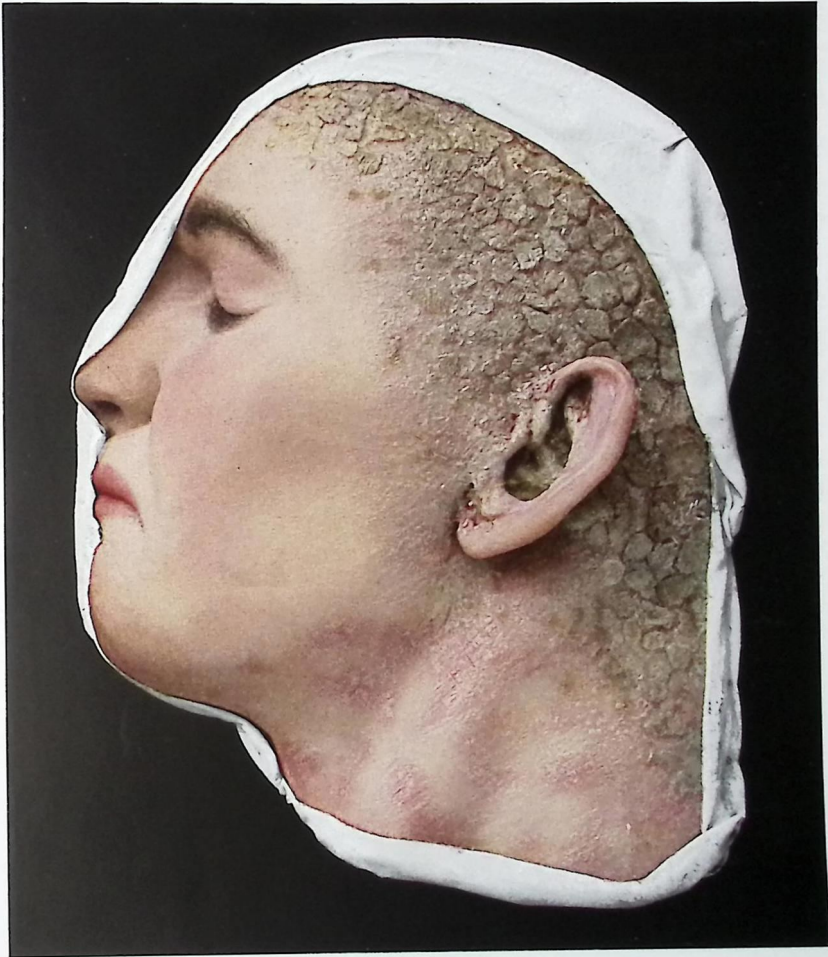


b

Eczema tilótico crónico de la cara palmar de la mano

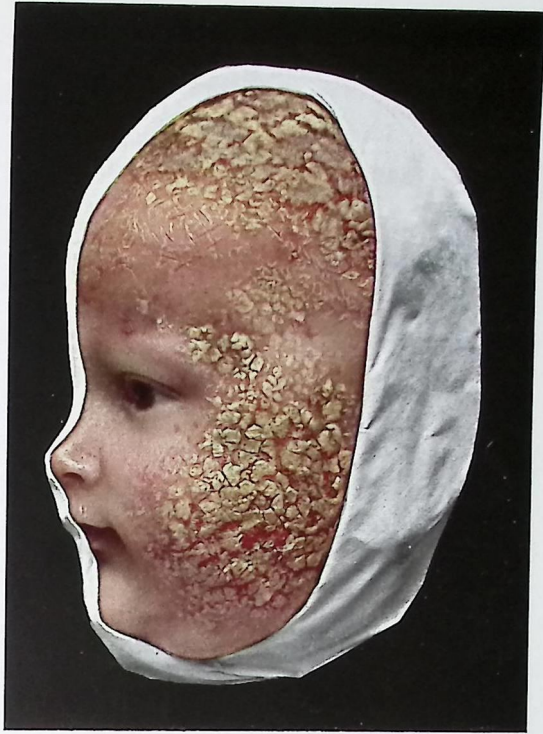

a Eczema córneo de la planta del pie



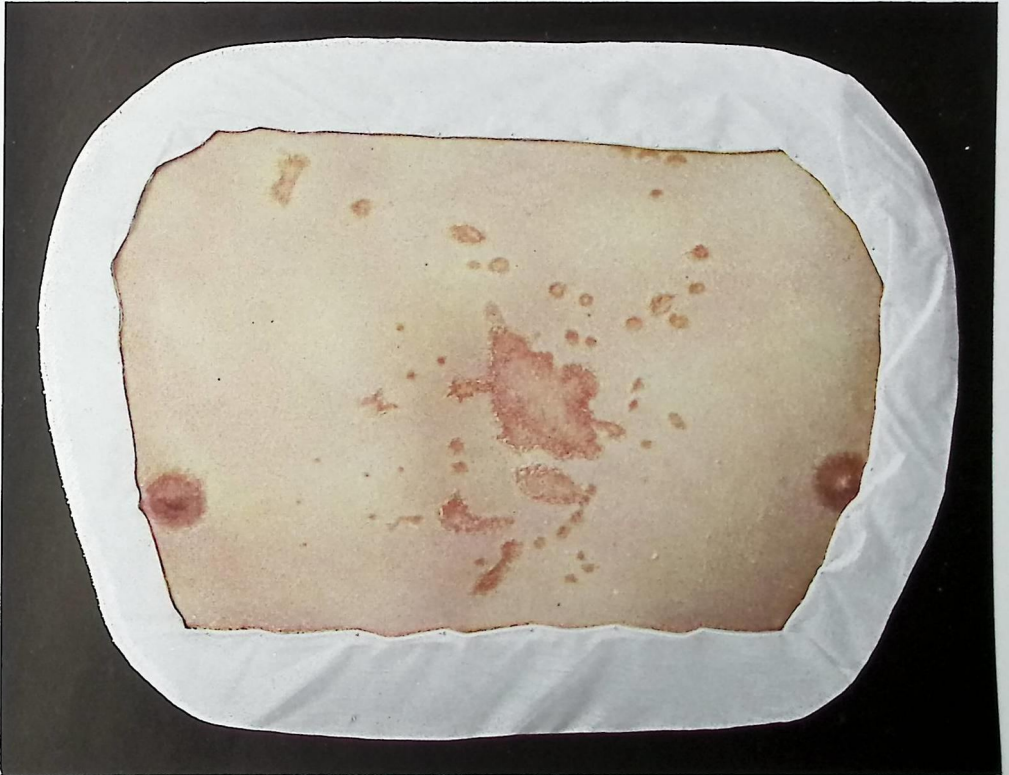
b

Enfermedad de Unna (eczema seborréico)



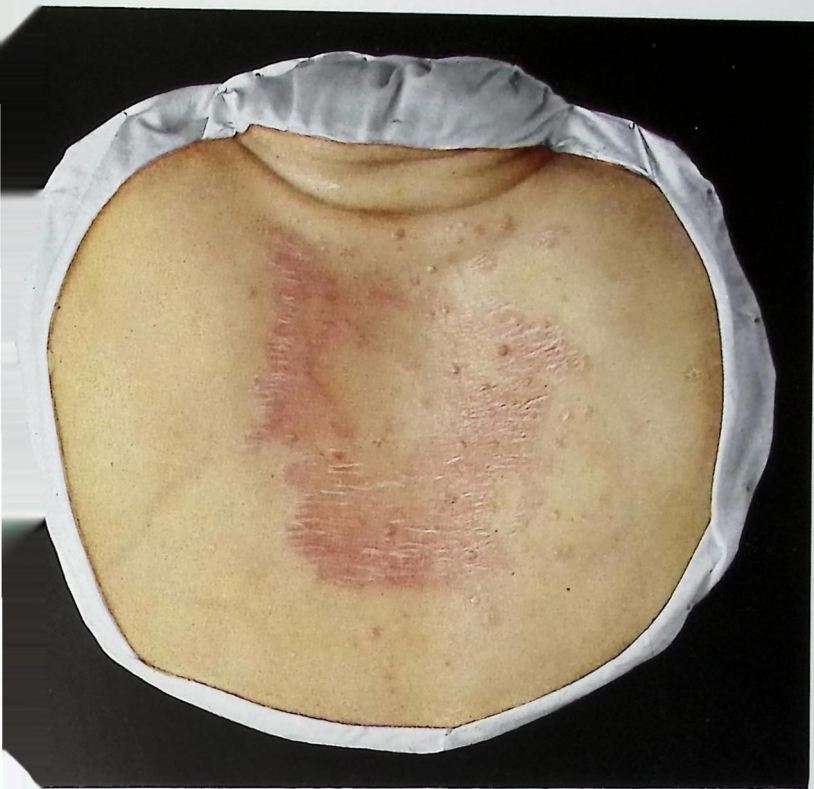a

Eczema crónico infantil (costra láctea)



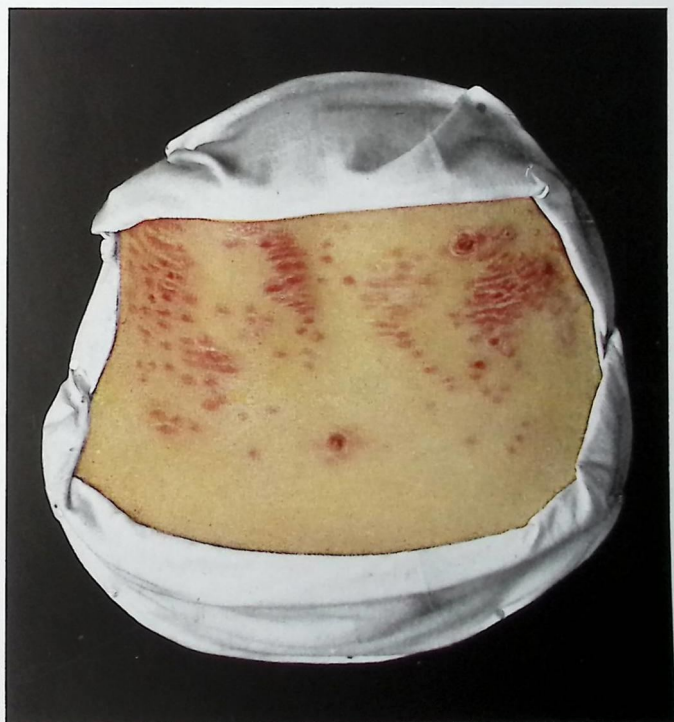b

Eczema psoriasiforme de la región esternal (dermatitis medio-torácica)



a

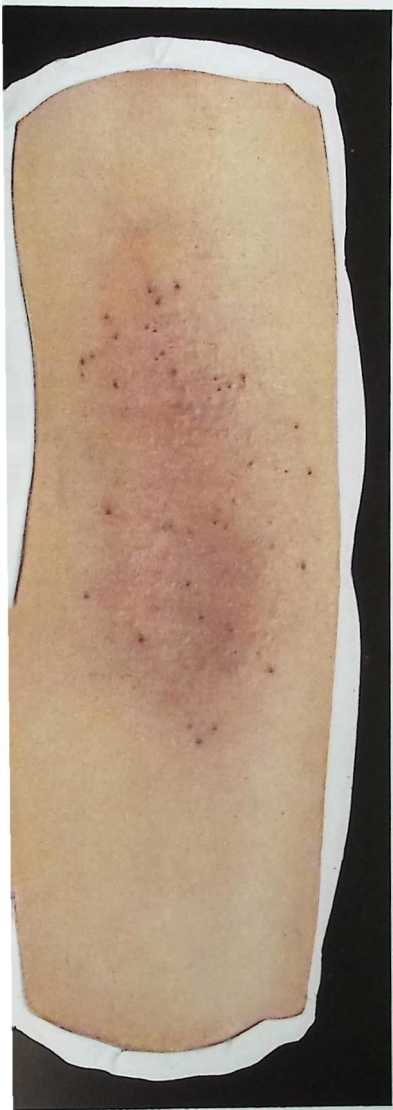Eczema psoriasiforme del dorso (dermatitis medio-torácica)



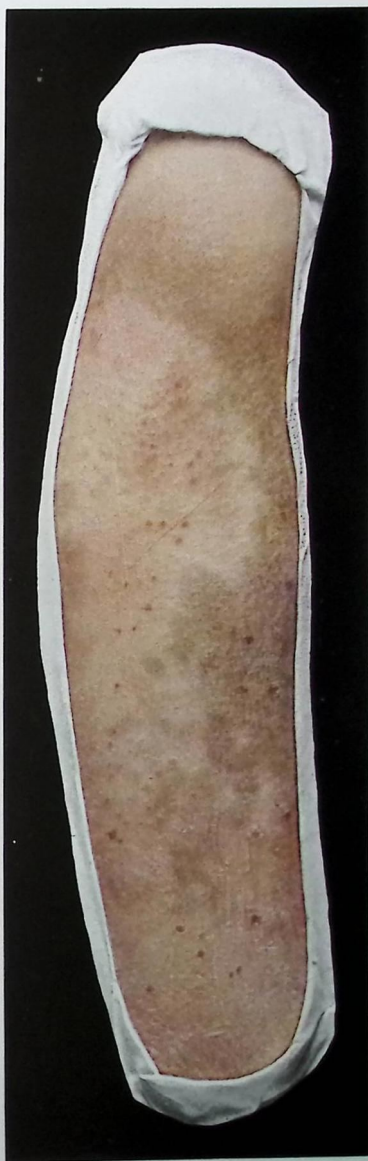b

Dermatitis liquenoide crónica de la nuca



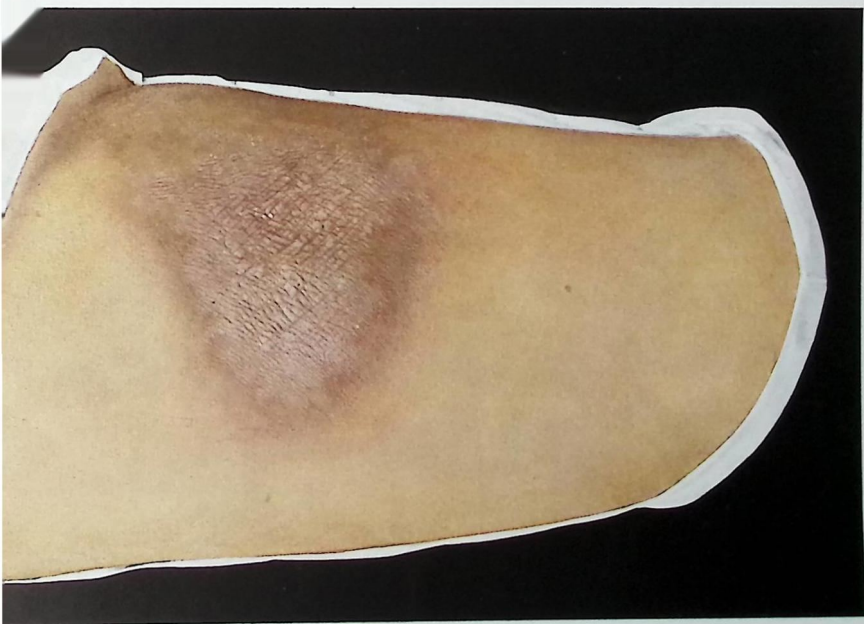

a

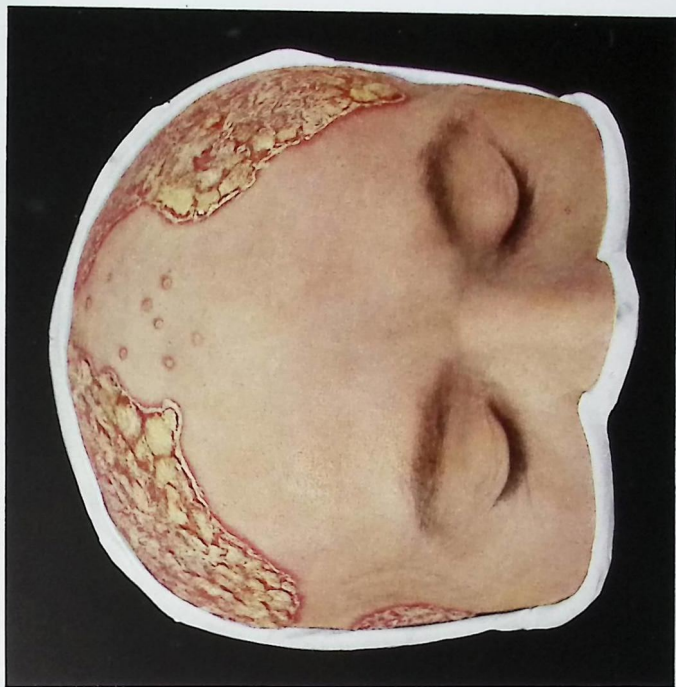


b

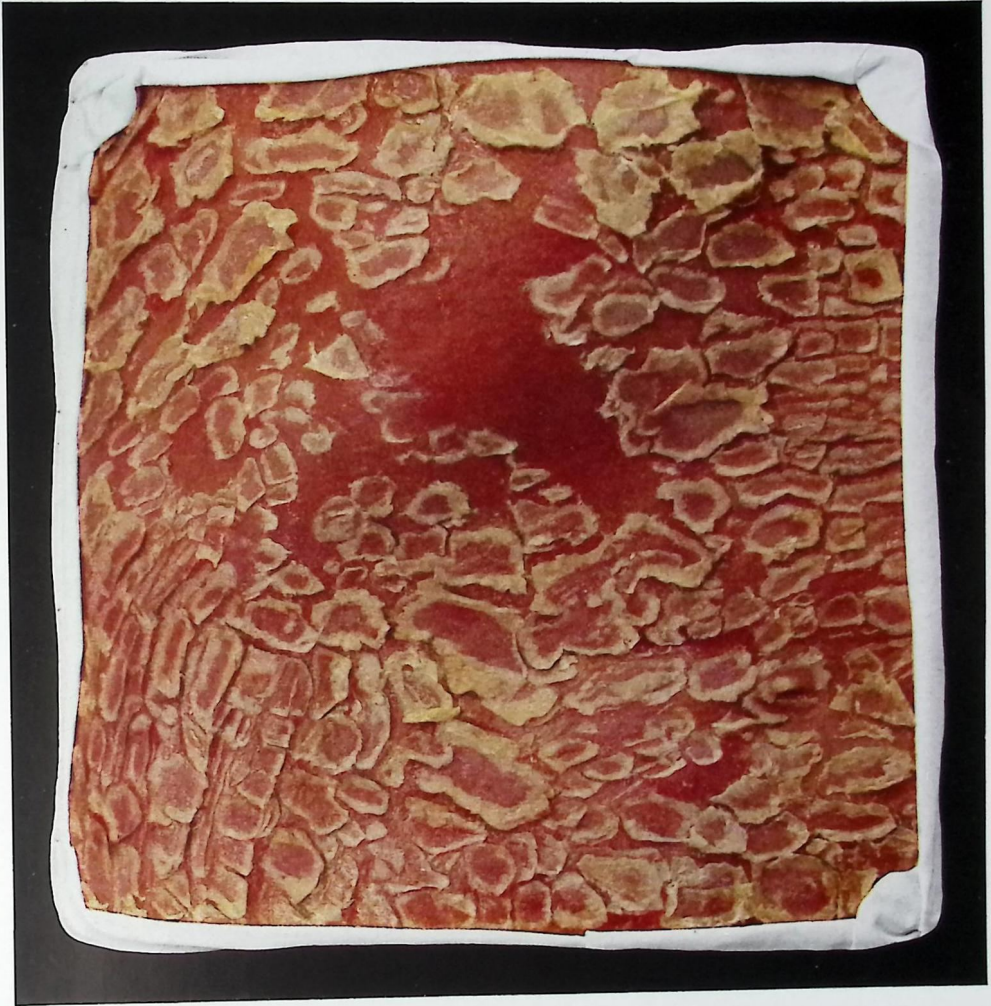
Dermatitis liquenoide crónica (liquen simple crónico de Vidal)



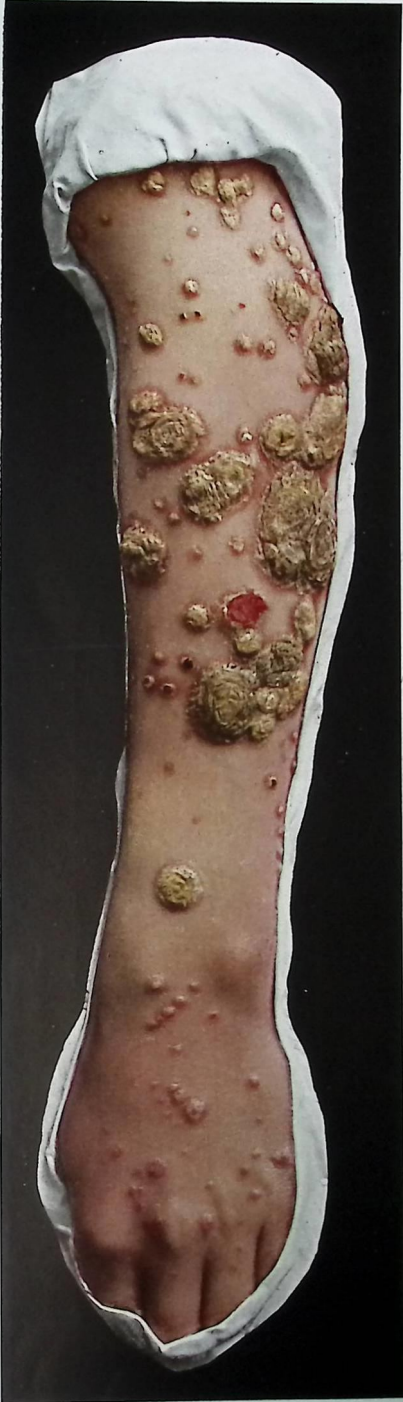a
Dermatitis liquenoide crónica
(liquen simple crónico de Vidal)



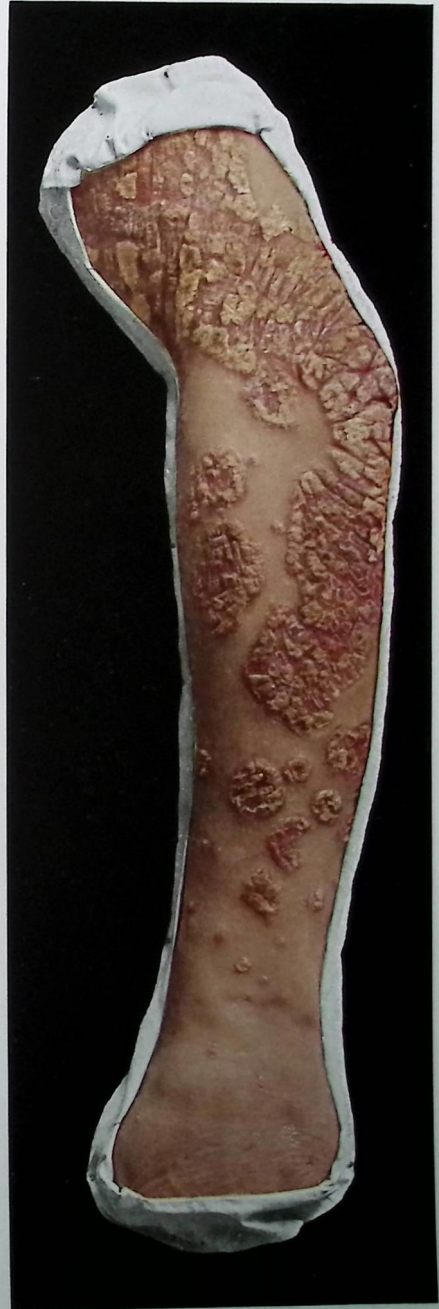b
Psoriasis de la cabeza



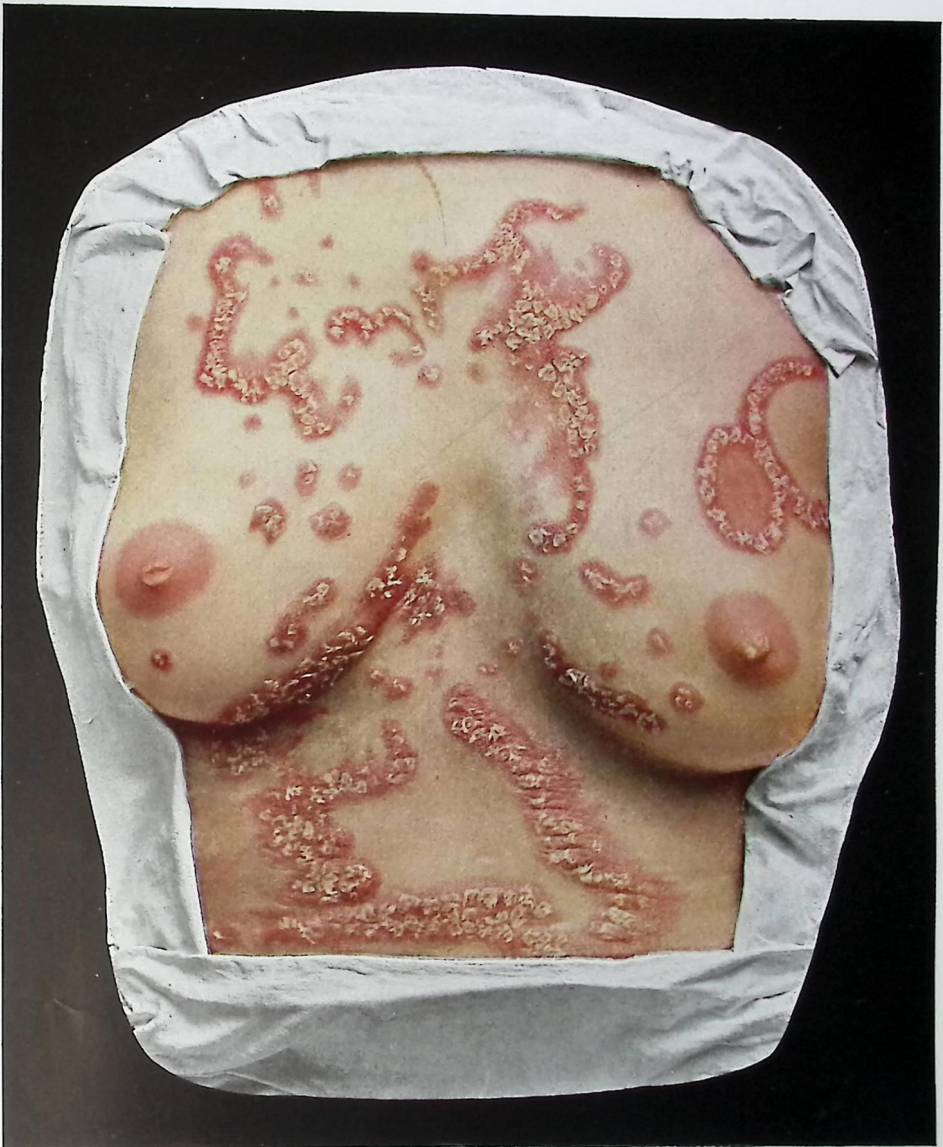Eritrodermia descamativa (en la psoriasis)



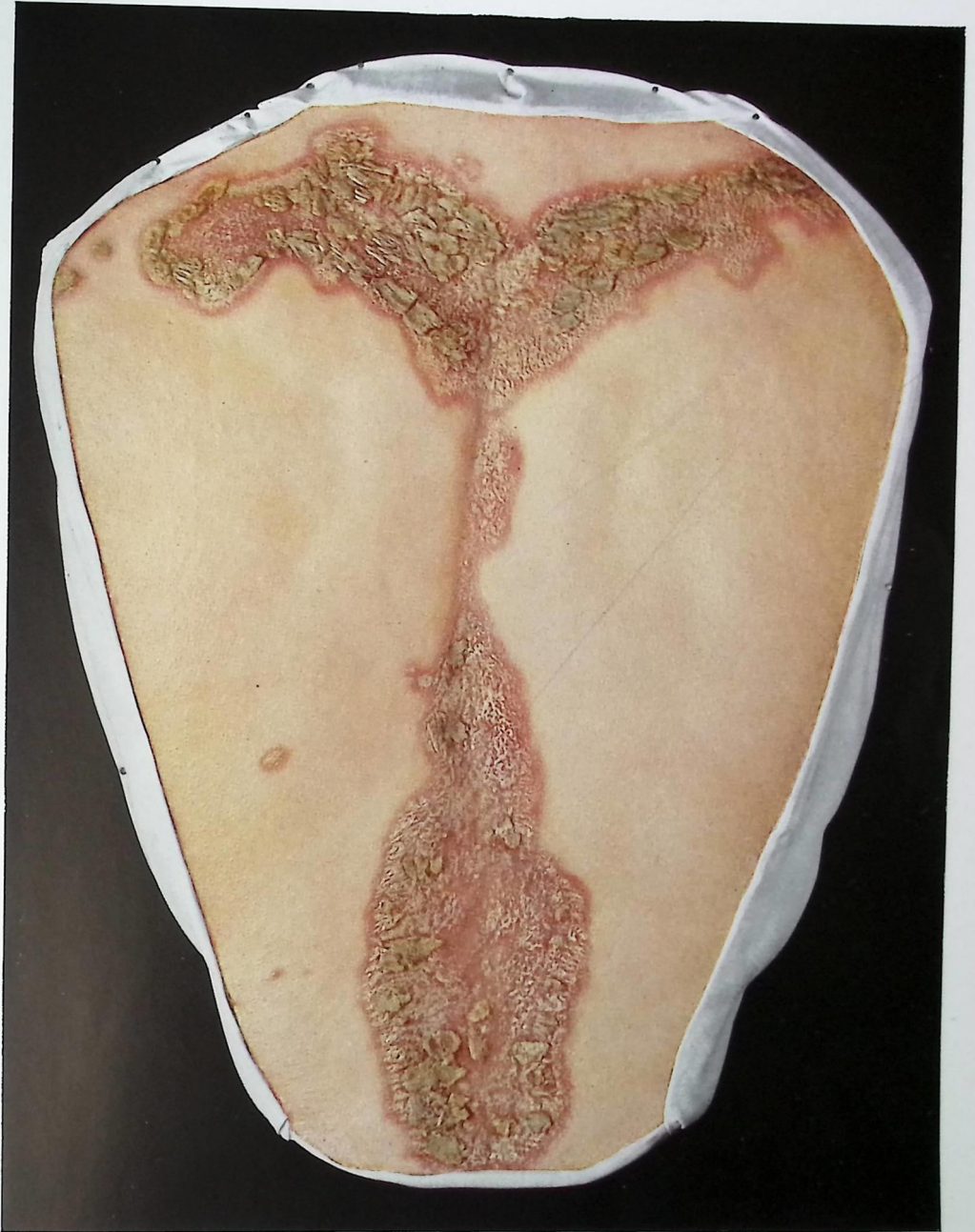
a
Psoriasis vulgar guttata y ostrácea



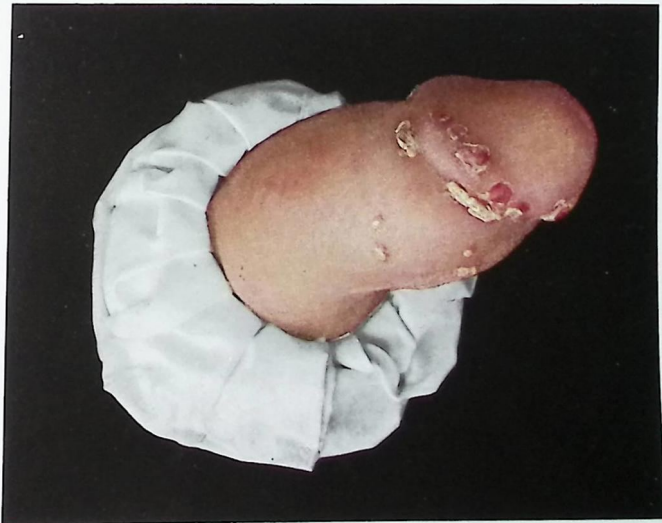b
Psoriasis vulgar



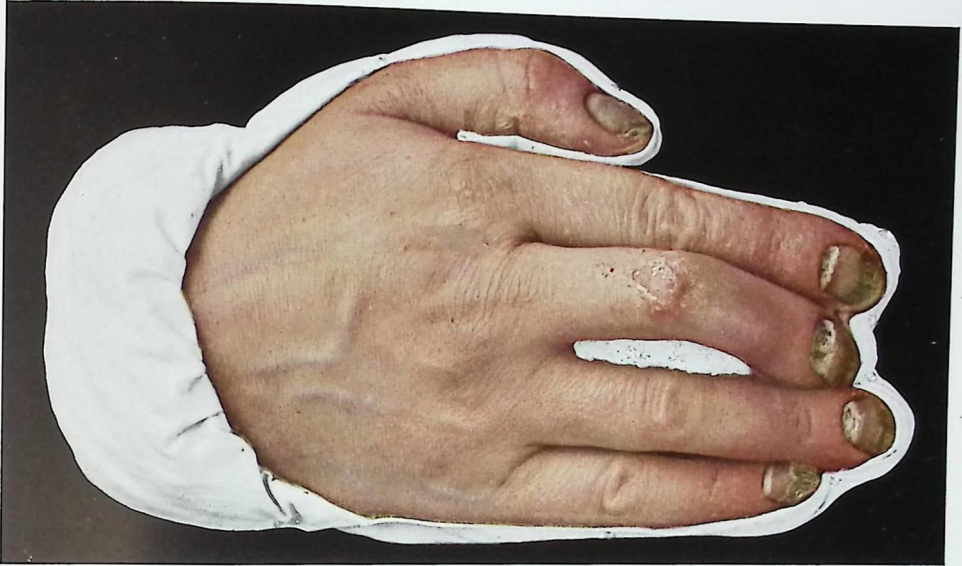
Psoriasis gyrata y serpiginosa



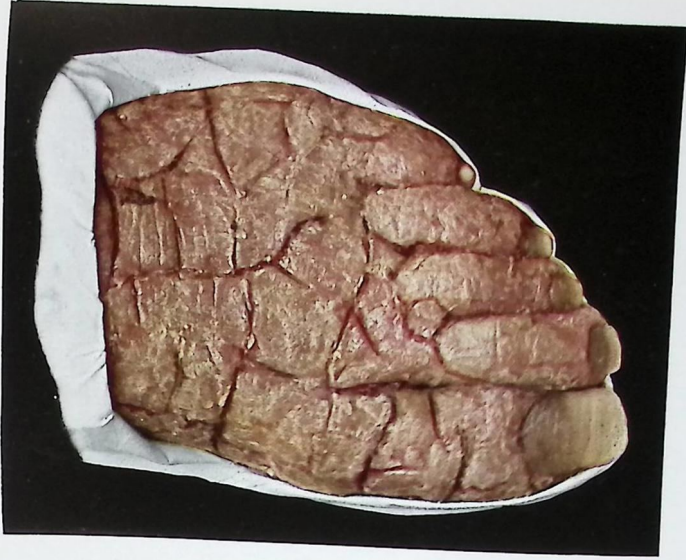Psoriasis vulgar



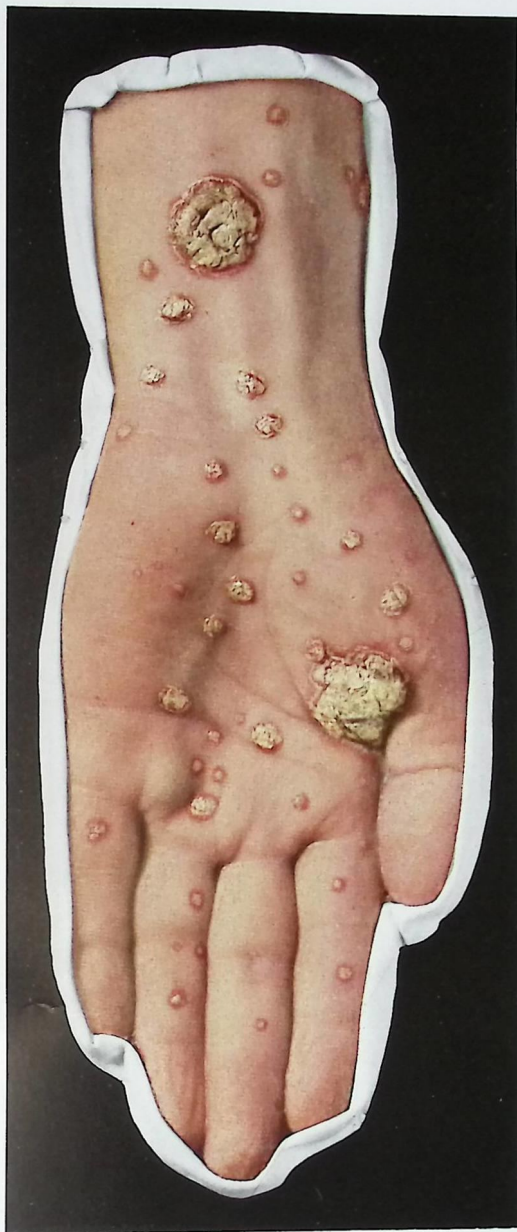
a
Psoriasis vulgaris del pene



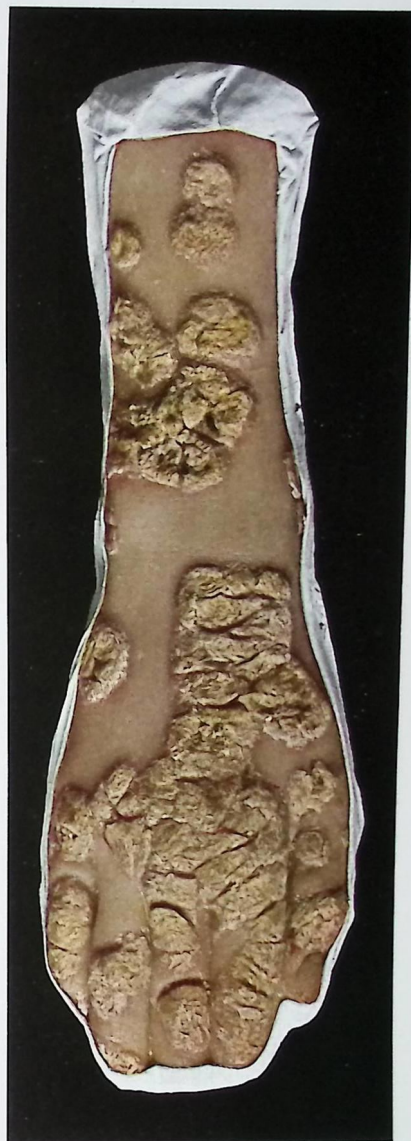b
Psoriasis vulgaris de las uñas



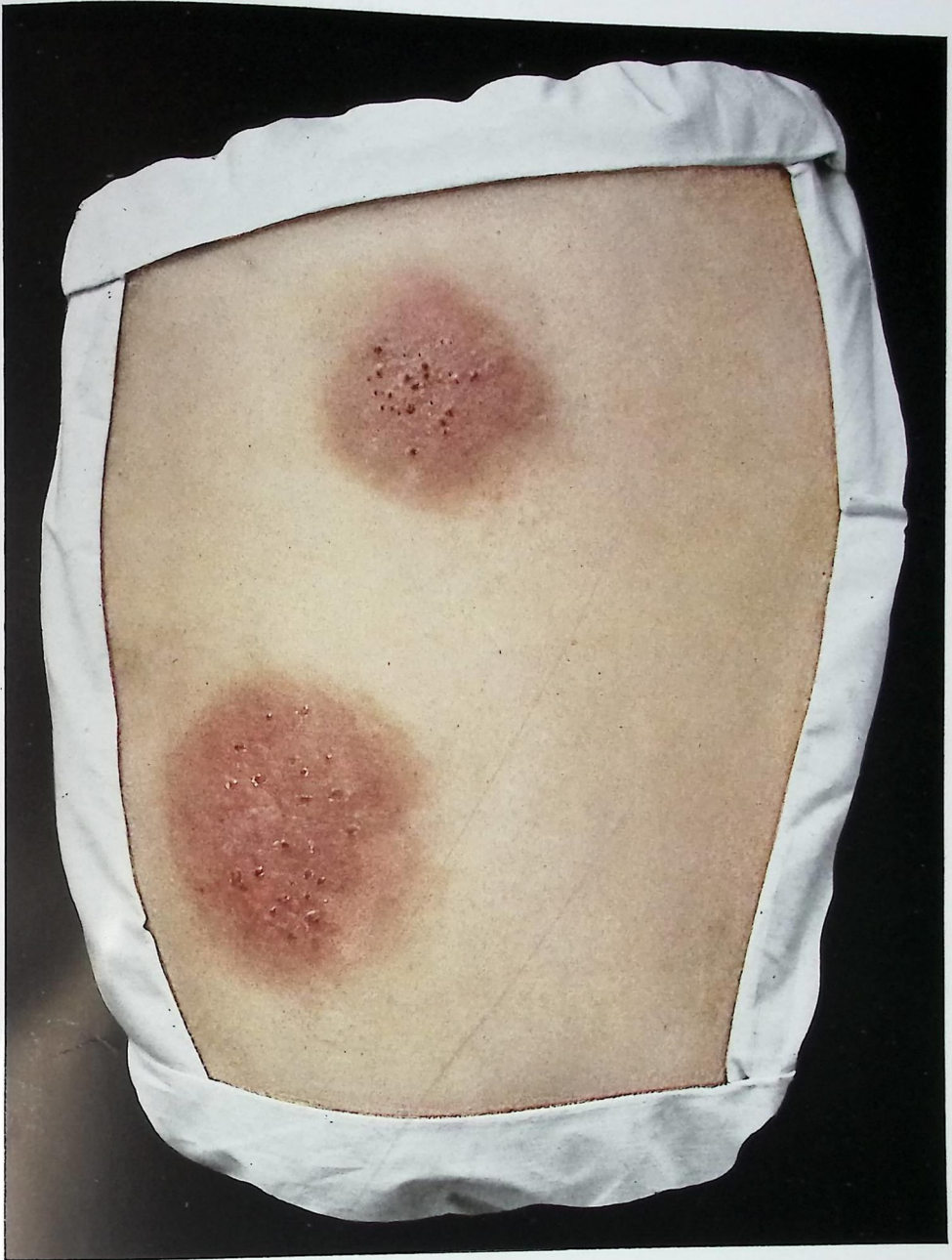c
Psoriasis vulgaris rupioide



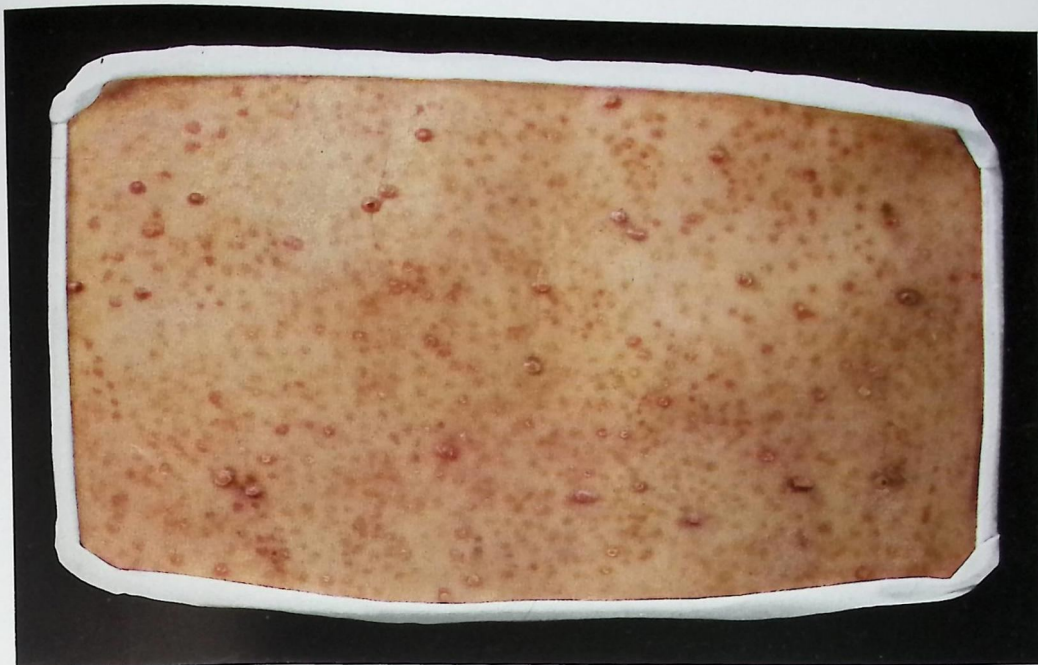
a
Psoriasis vulgar



b
Psoriasis vulgar rupioides

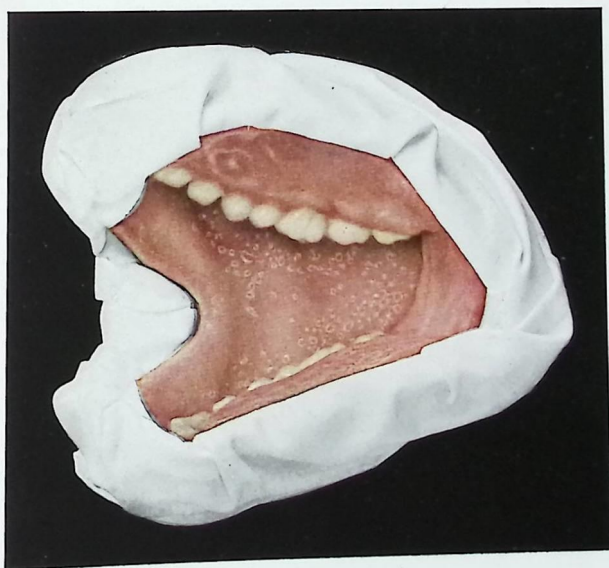


Eritrodermia maculosa perstans (xantoeritrodermia perstans, enfermedad de Brocq)



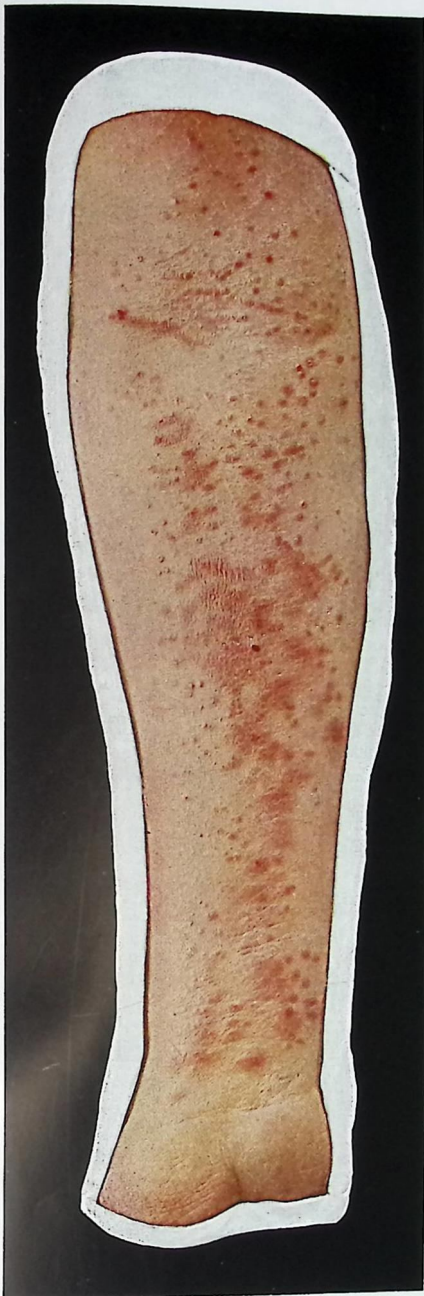a

Pitiriasis liquenoide crónica (en parte varioliforme)

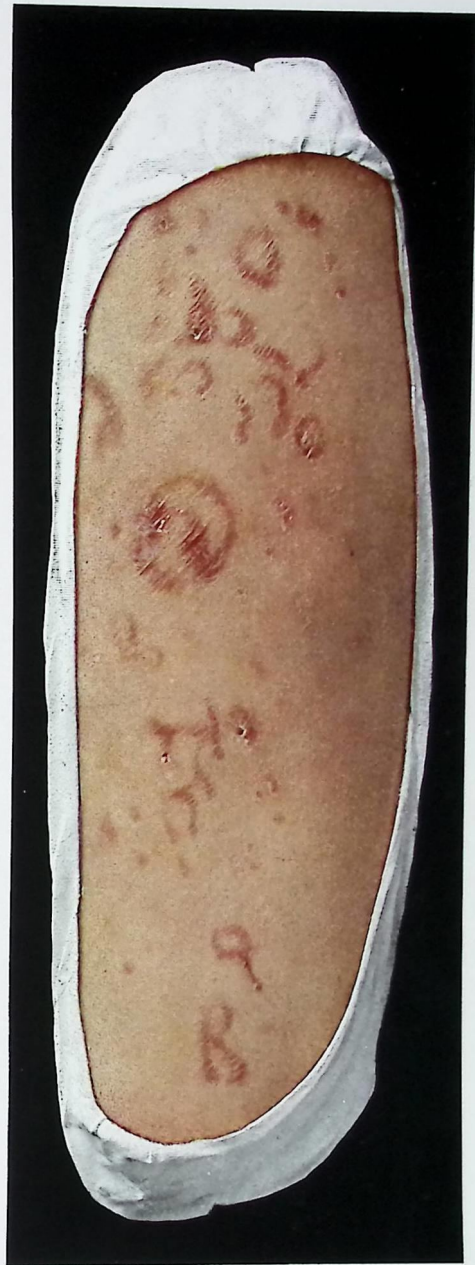

b

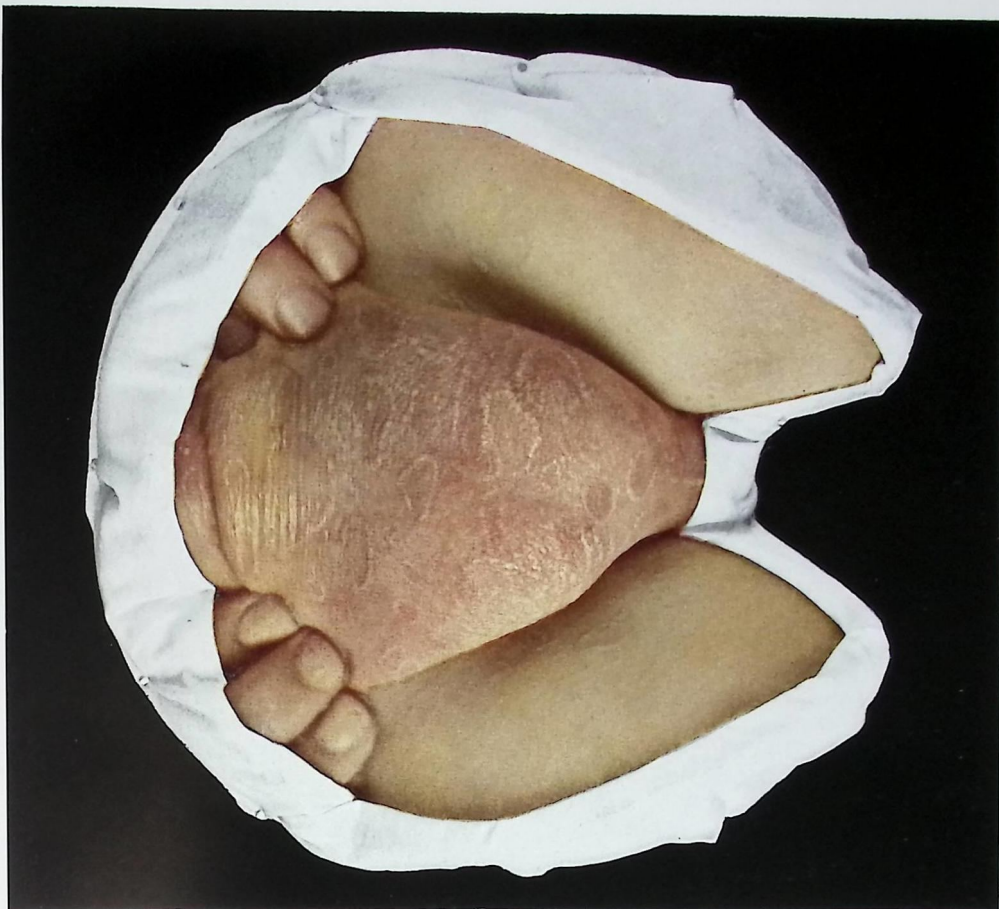Liquen ruber plano de la mucosa de la boca



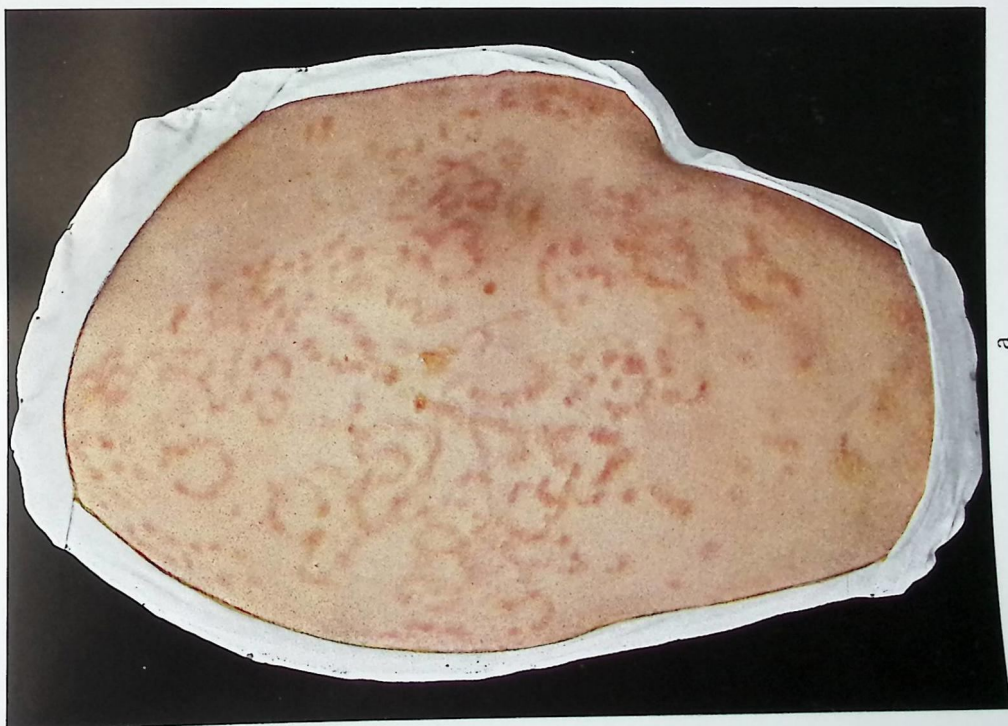a
Liquen ruber plano



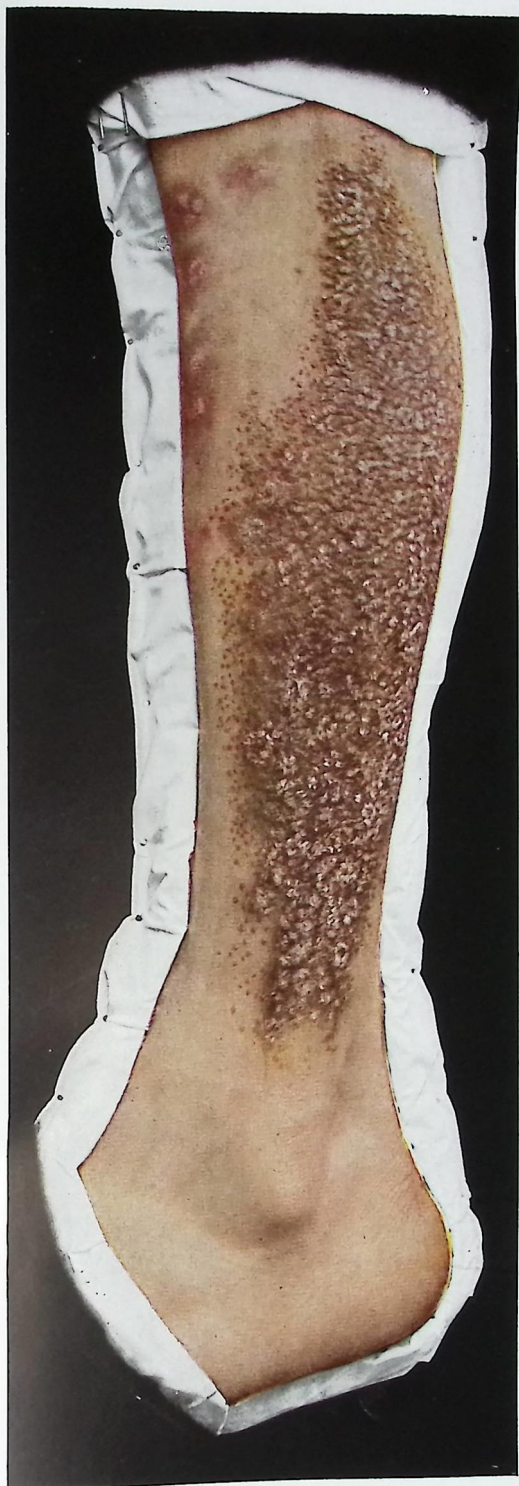b
Liquen ruber plano atrófico



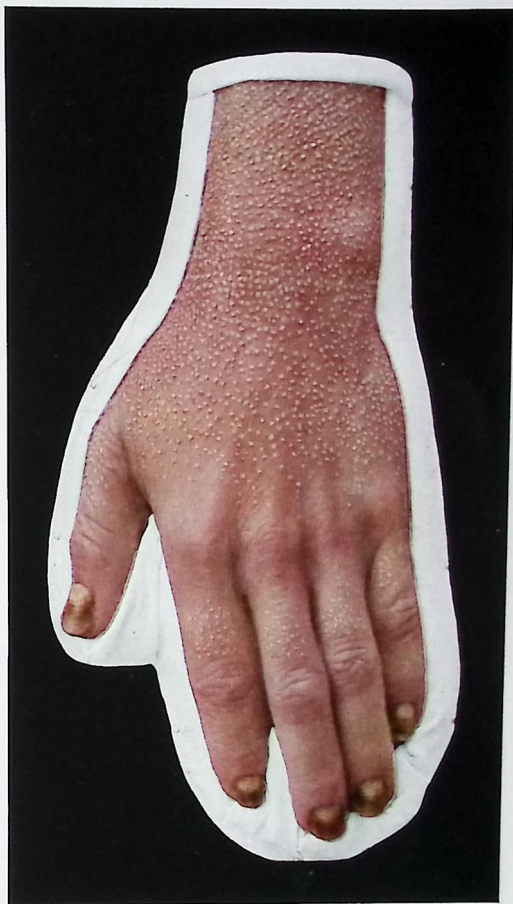b
Liquen ruber plano circinado



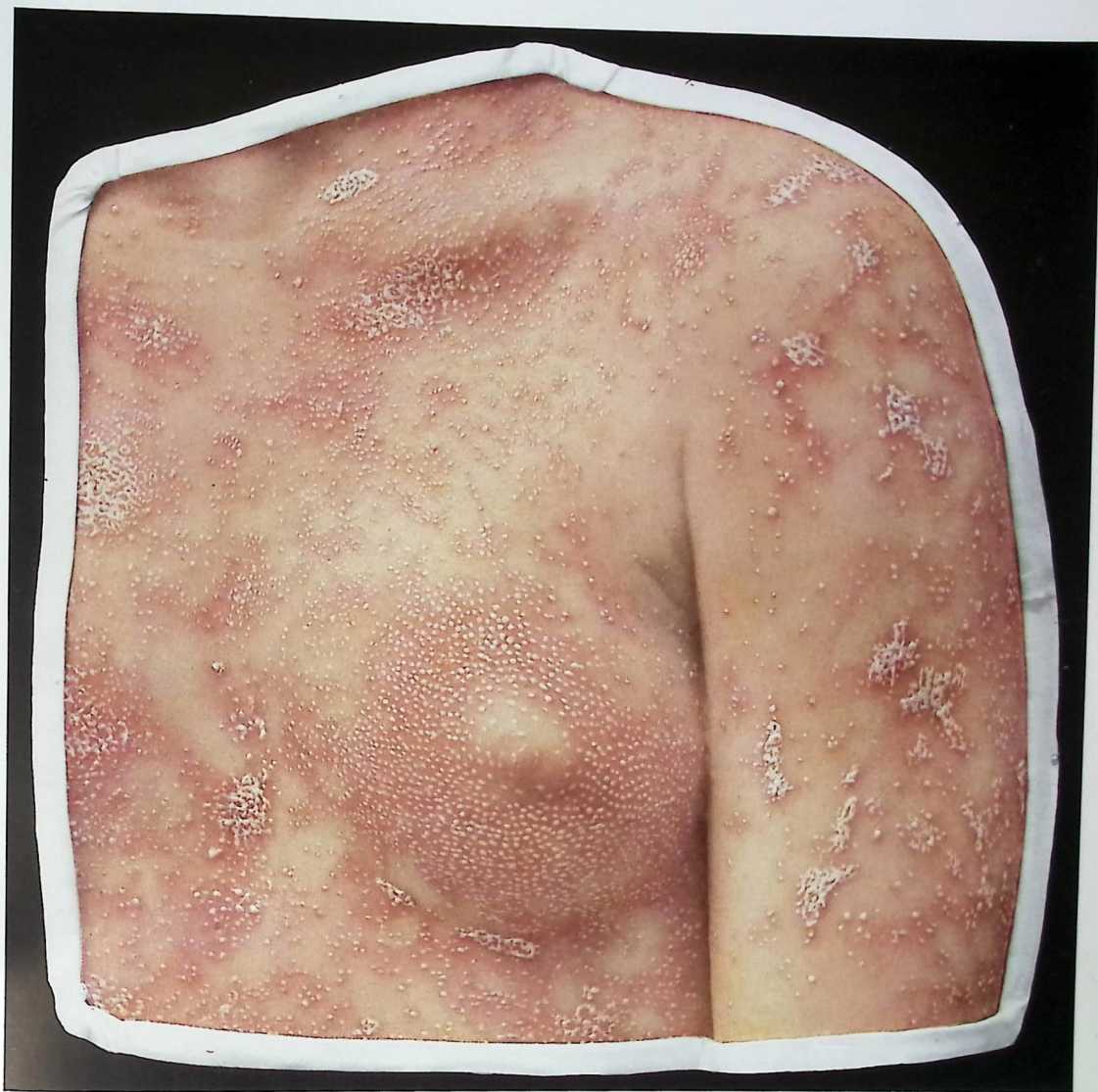a
Liquen ruber plano anular



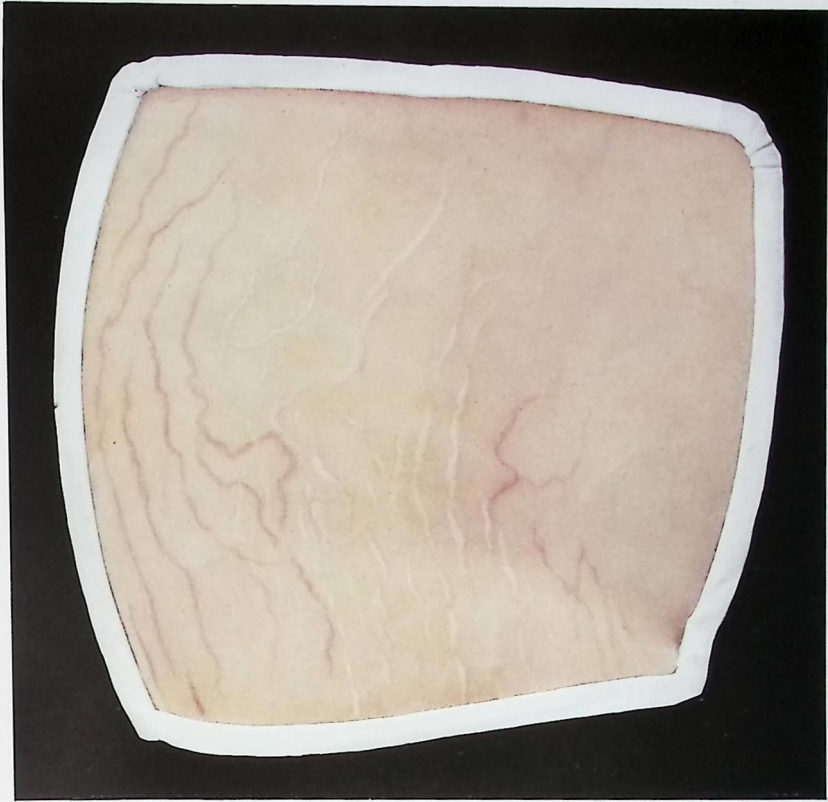
a
Liquen ruber verrugoso



b
Pitiriasis rubra pilar

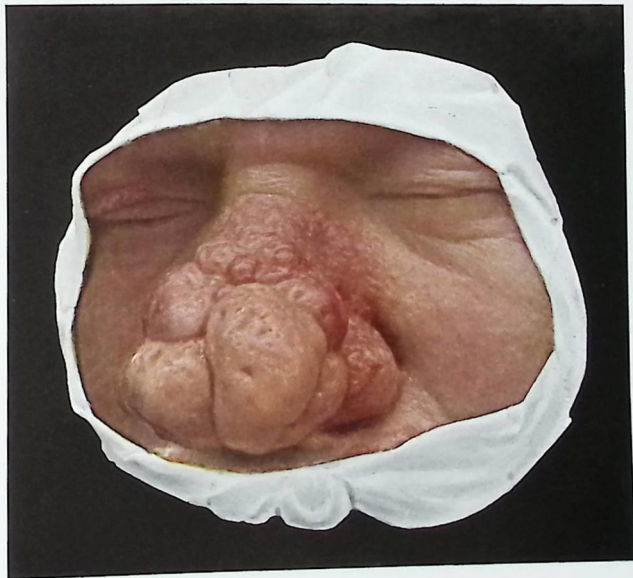

Pitiriasis rubra pilar



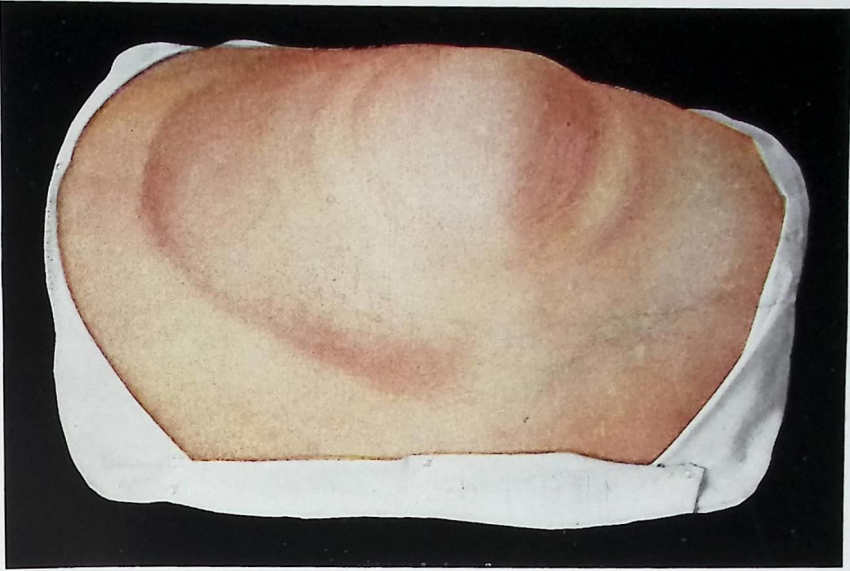a

Estrias de distensión de la piel

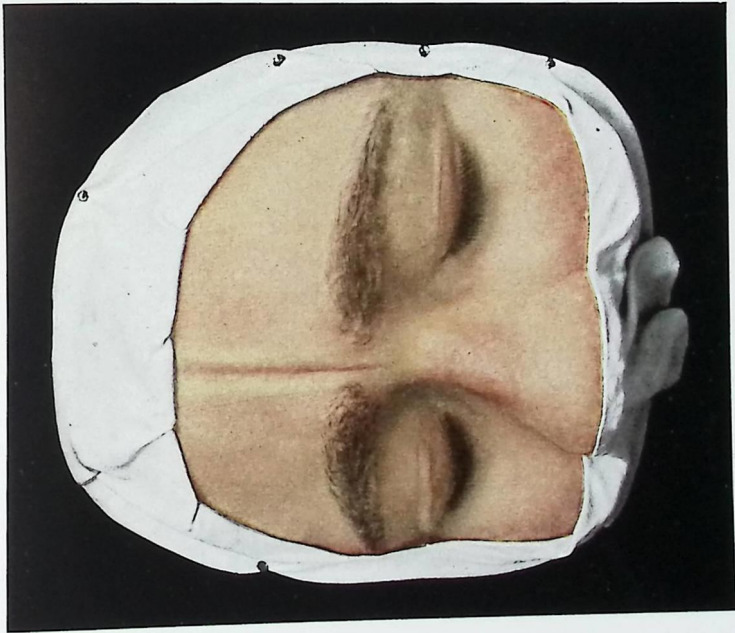


b

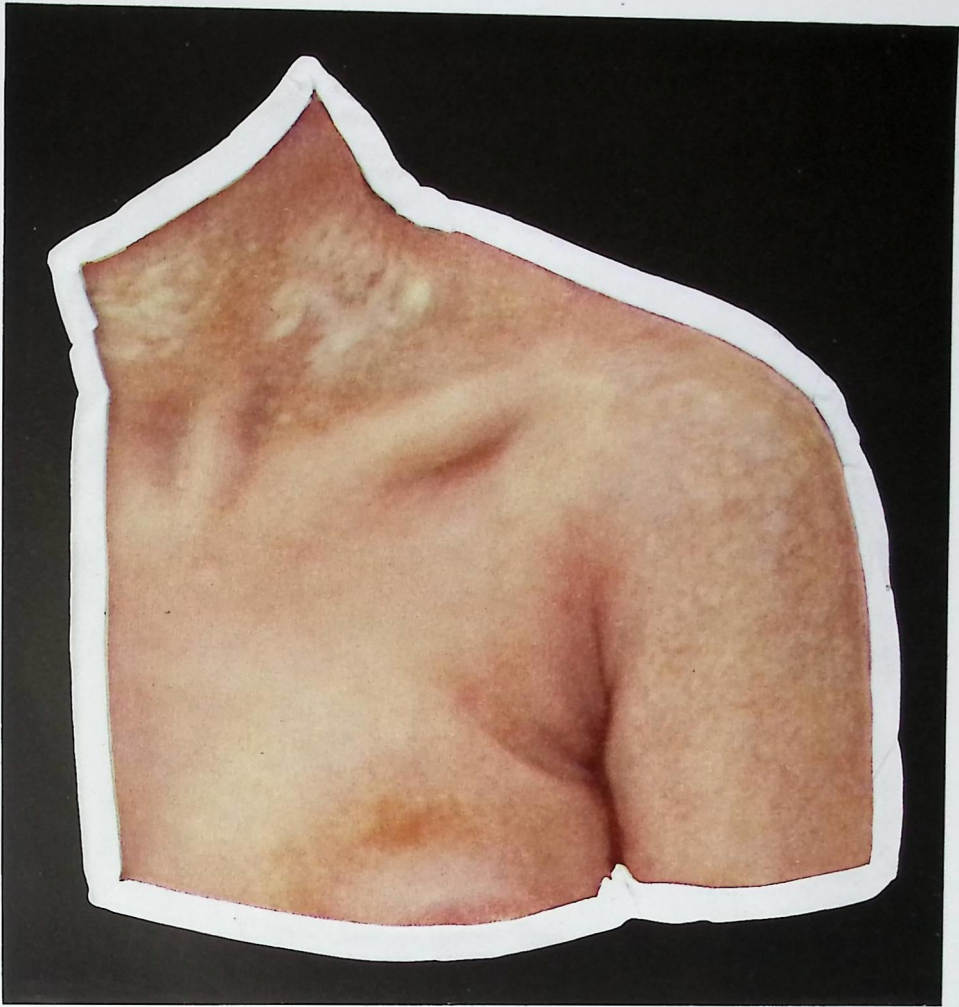Rinofima



b
Esclerodermia circumscrita

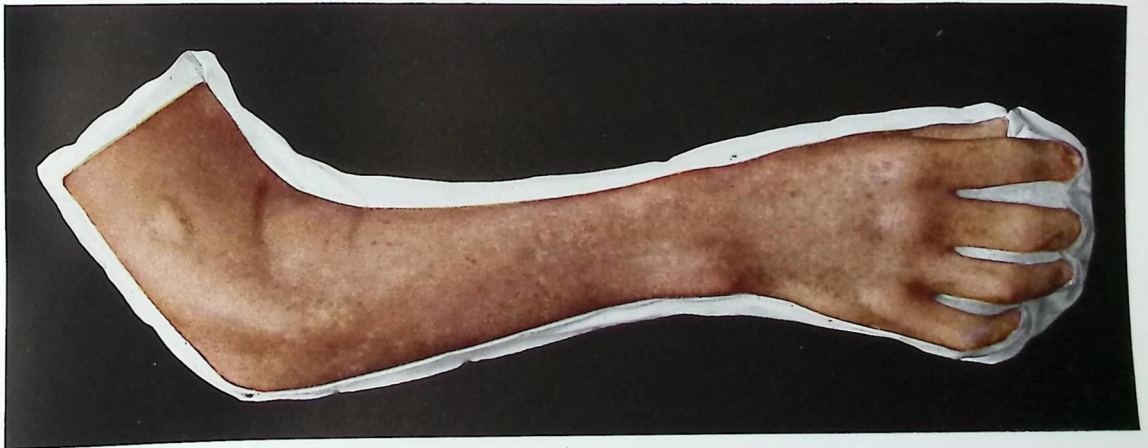

a
Esclerodermia striata („en bandas“)



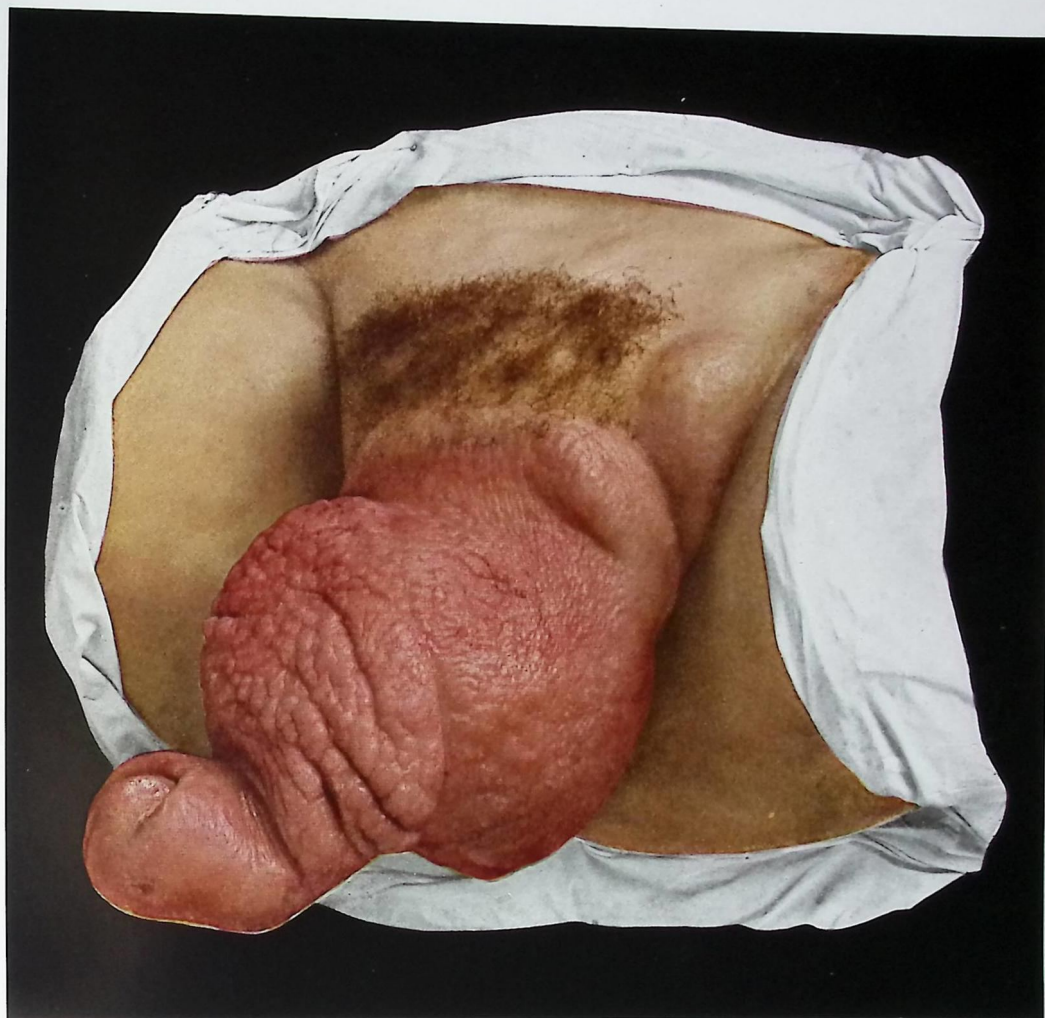
a

Esclerodermia difusa

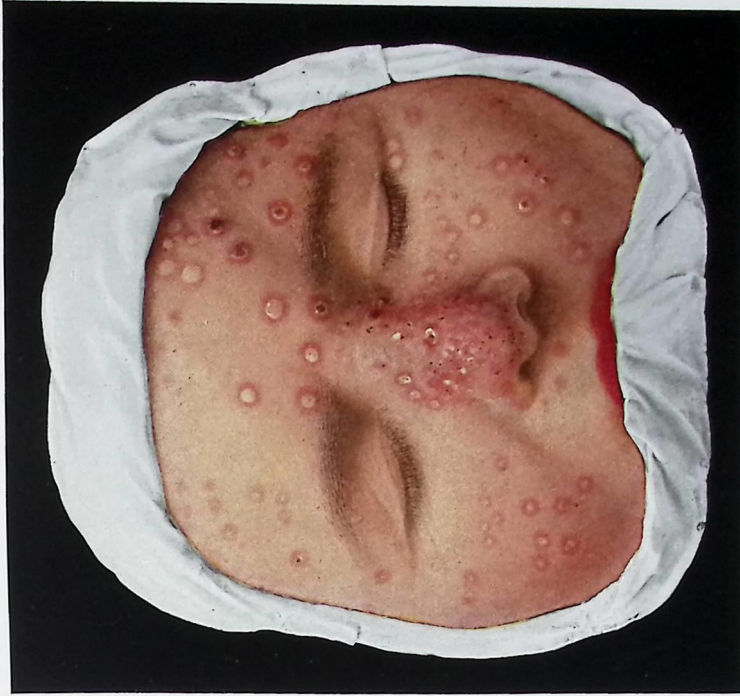

b

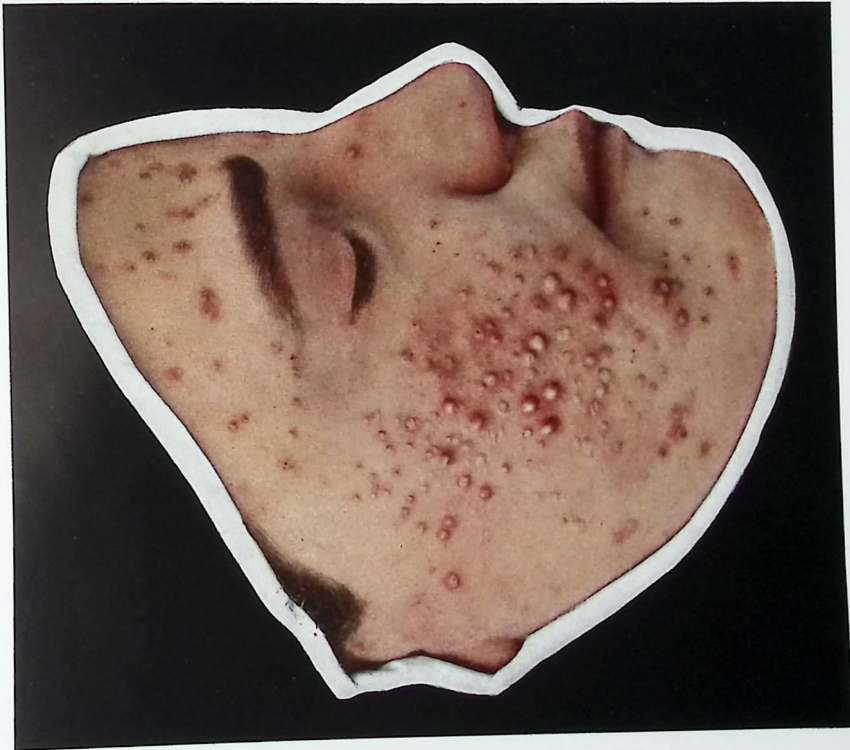Esclerodermia difusa con pigmentación




Elefantiasis del pene y del escroto



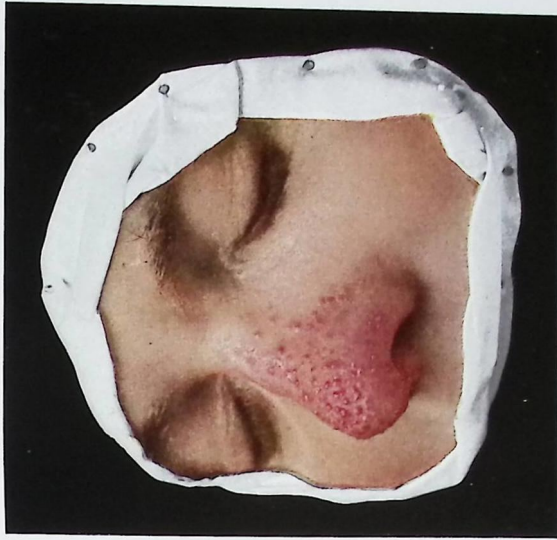b
Acné necrótico (varioliforme)



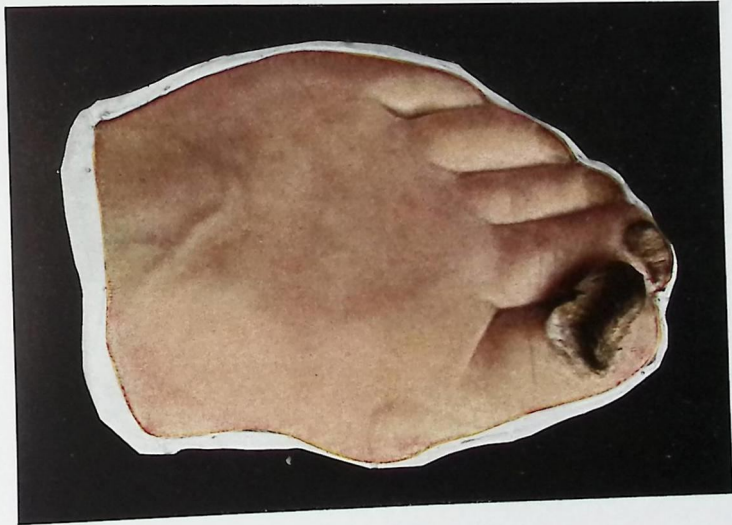a
Acné vulgar



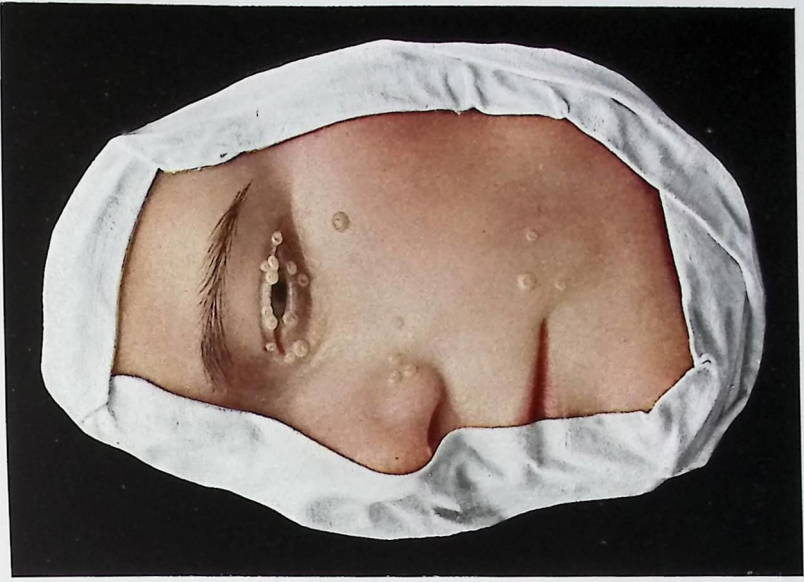a
Acné vulgar del dorso



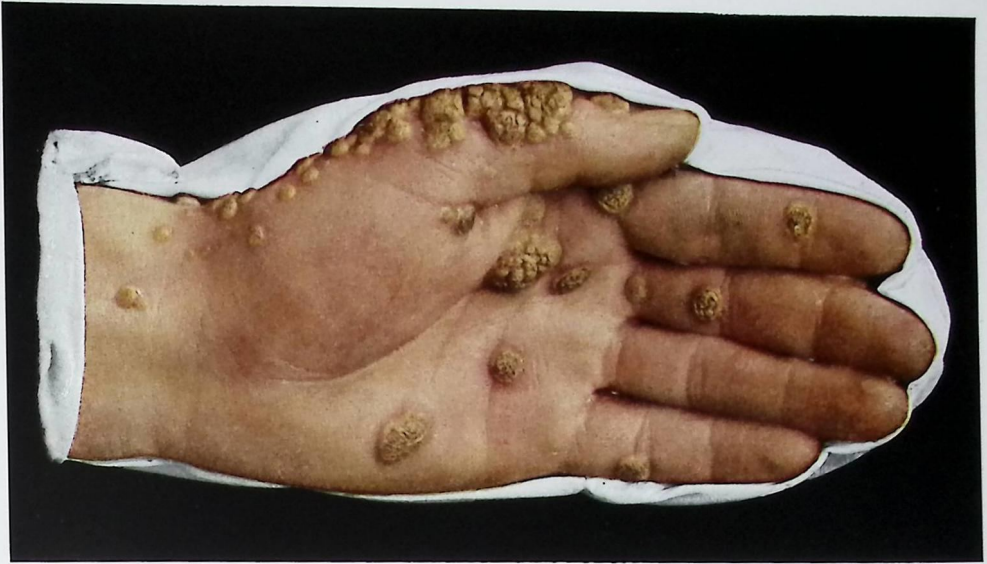b
Granulosis rubra de la nariz



a
Onychogriphosis

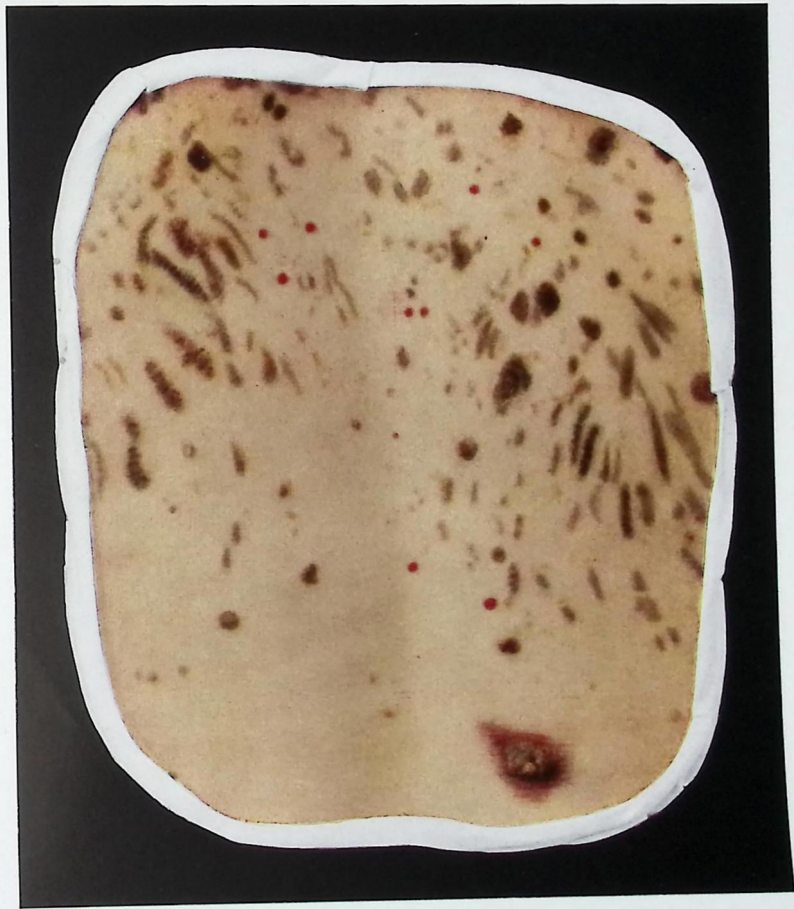

b
Molluscum contagiosum



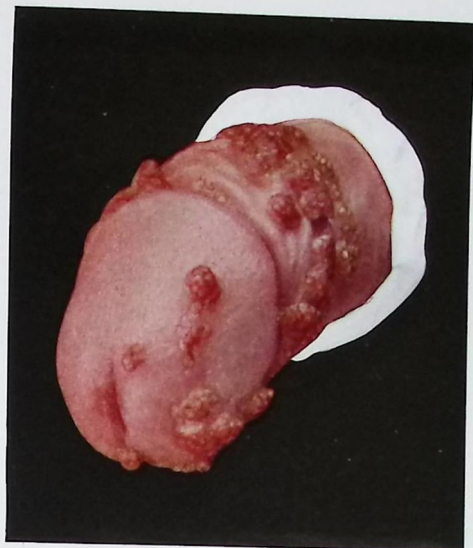a

Fibroepiteliomas (verrugas vulgares)

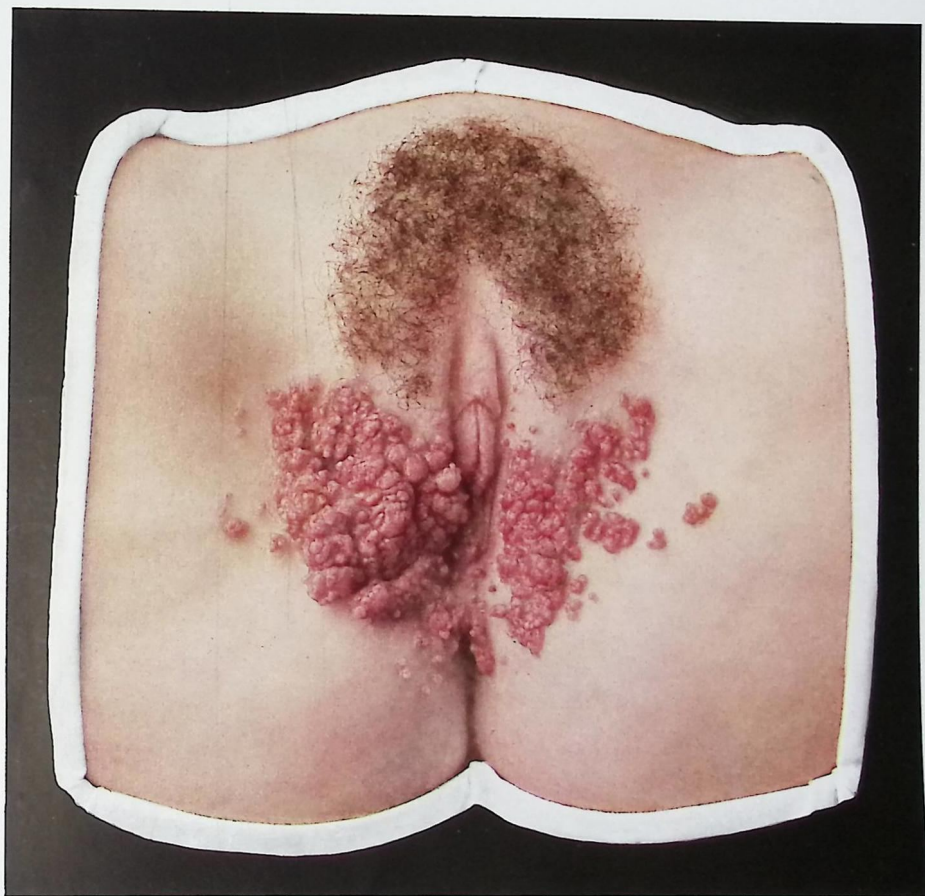

b

Fibroepiteliomas (verrugas seniles); cavernomas seniles

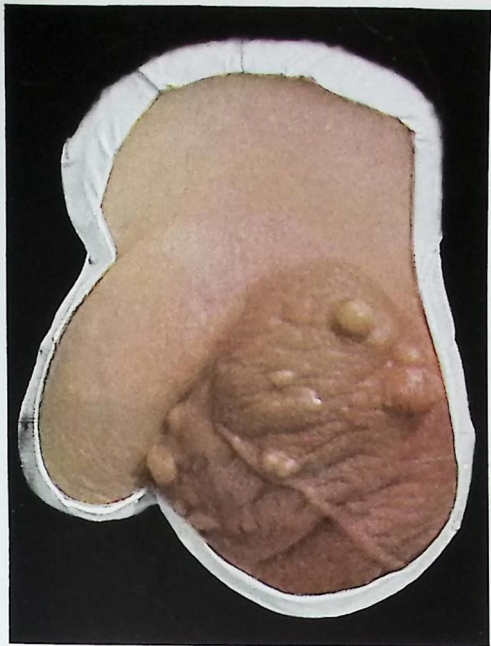

a



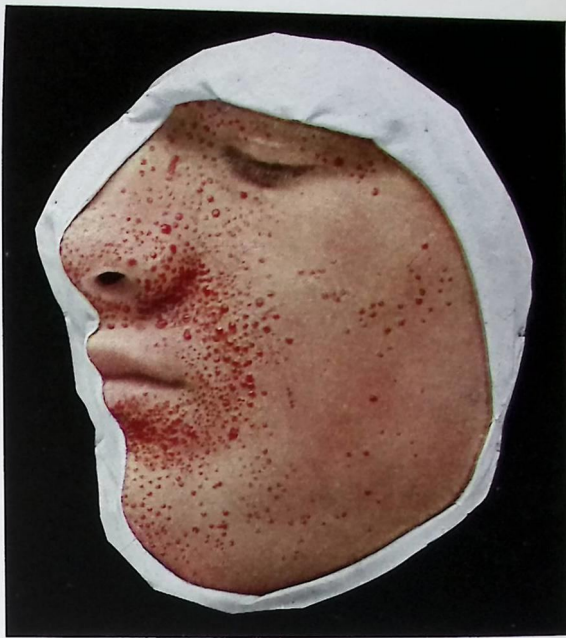b

Fibroepiteliomas (condilomas acuminados)



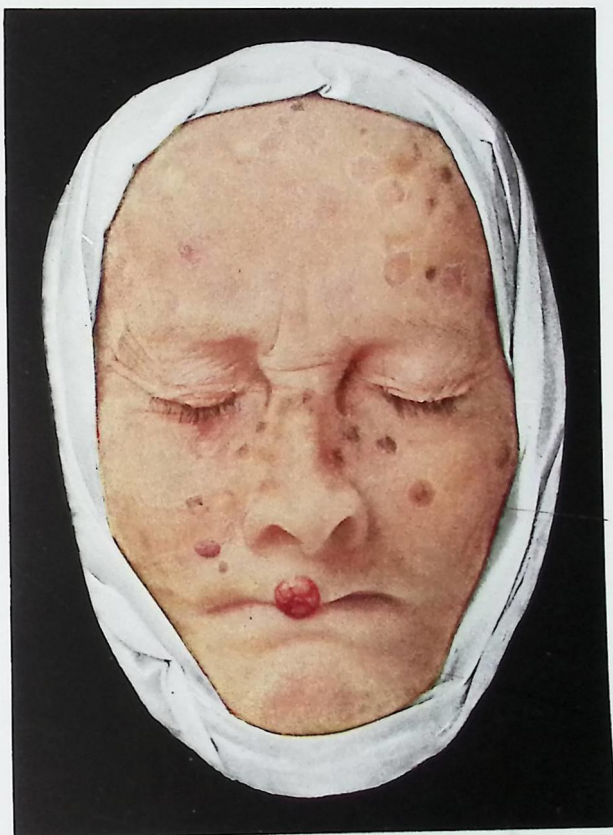a

Ateromas múltiples (quistes sebáceos)



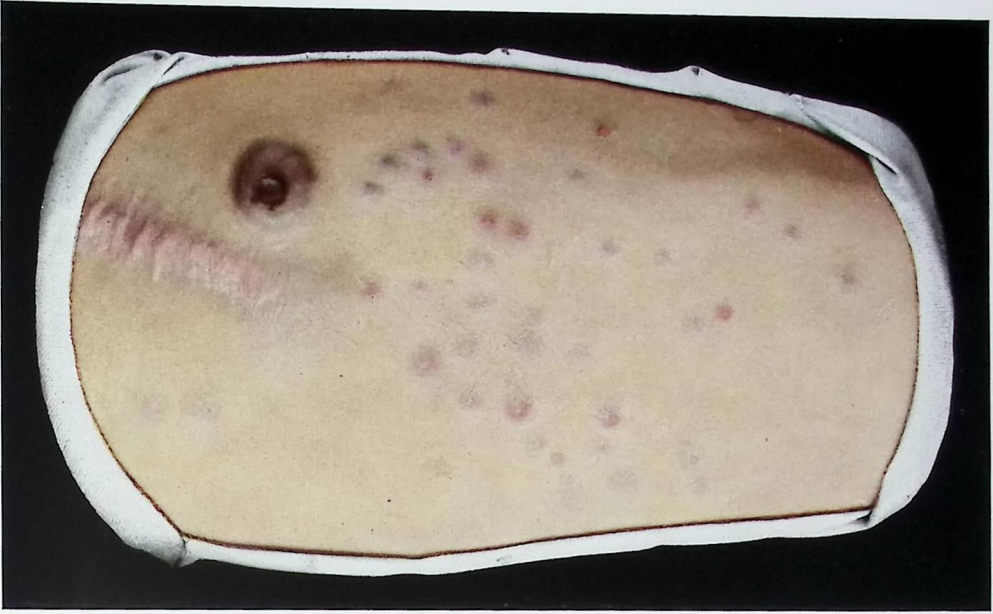
b

Adenoma sebáceo

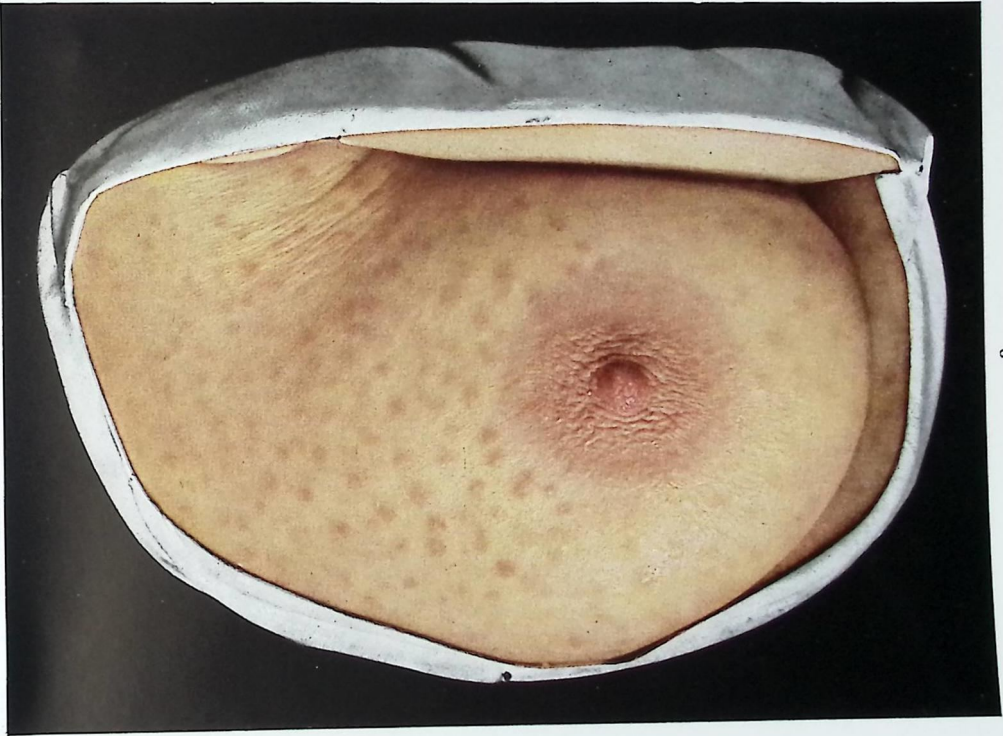

c

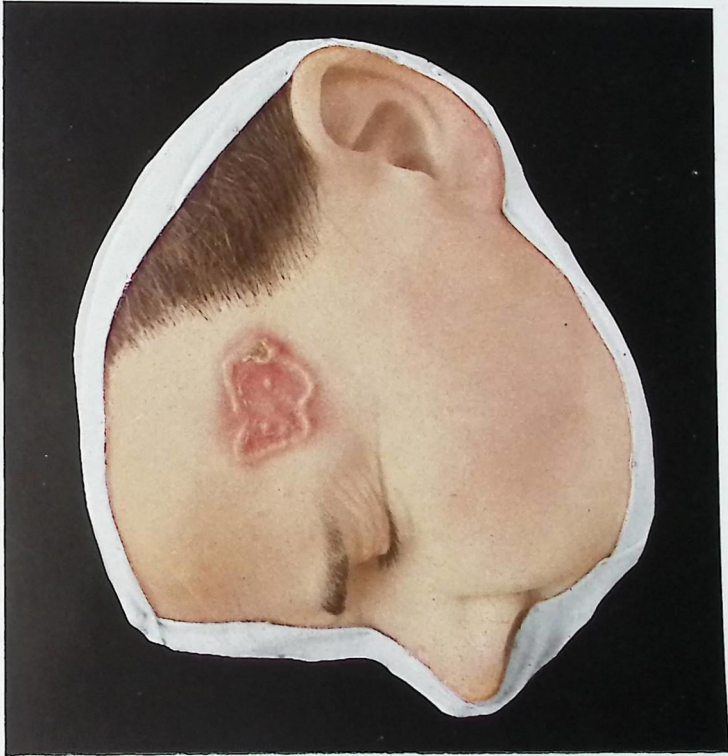
Queratoma senil



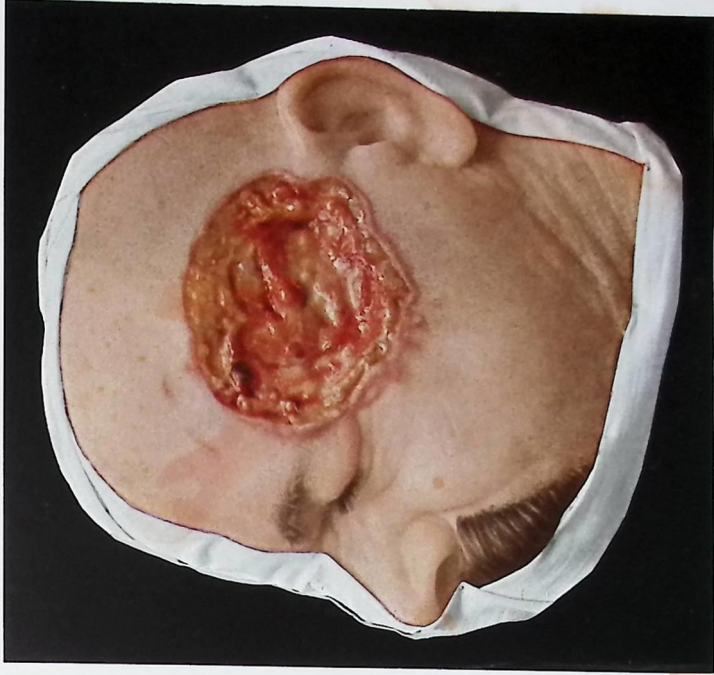
b
Melanomas múltiples



a
Siringomas múltiples (nevus cistioepiteliomatosos diseminados)

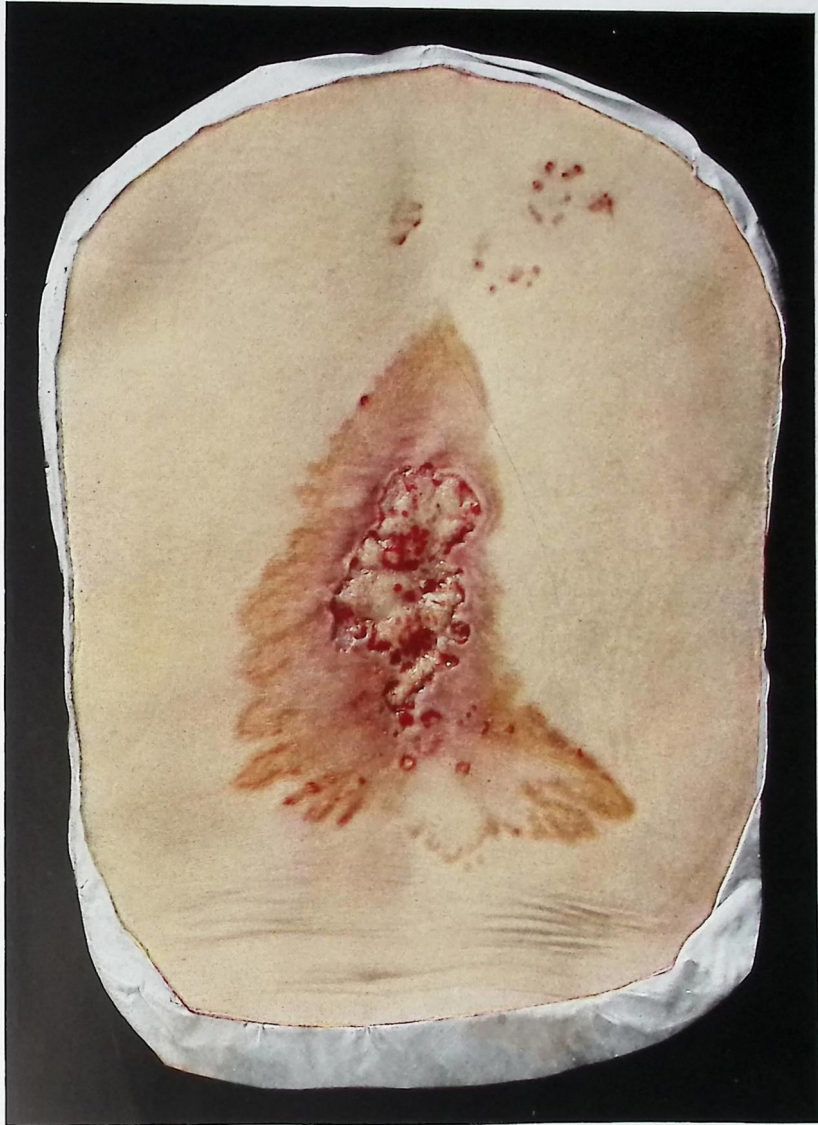

a

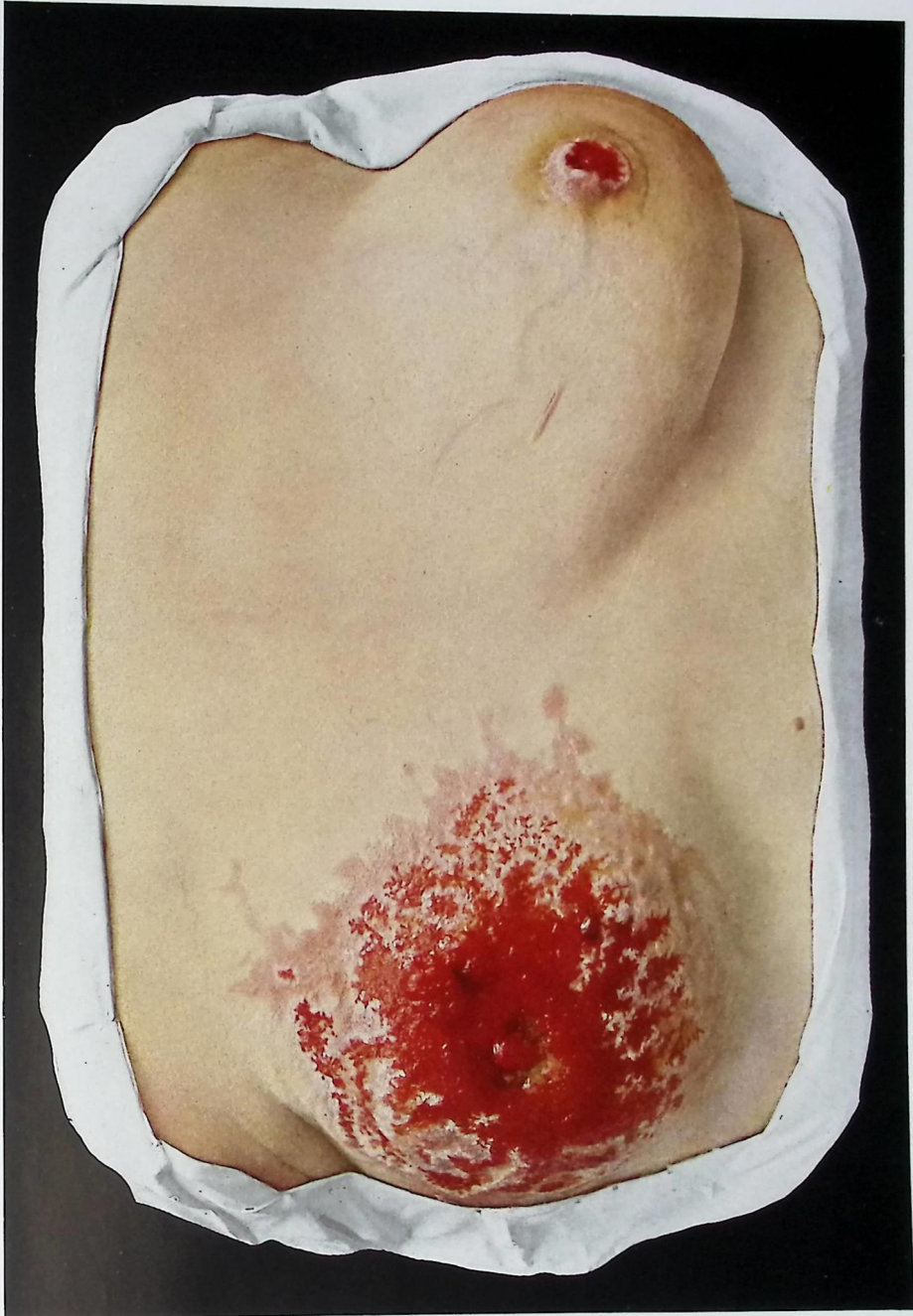

b

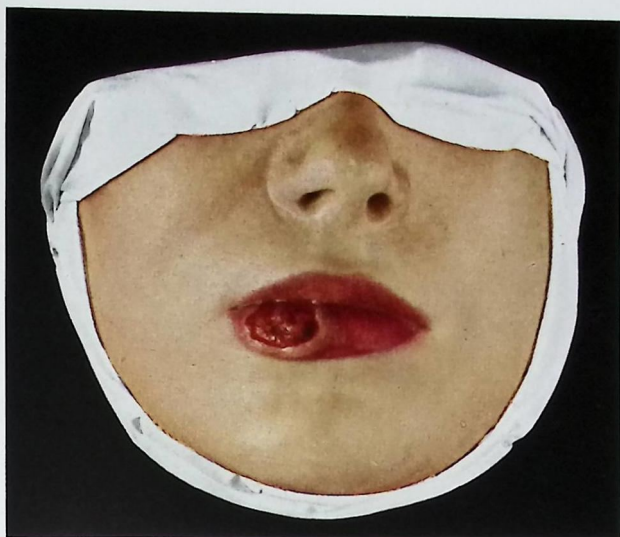
Carcinoma cutáneo (ulcus rodens)



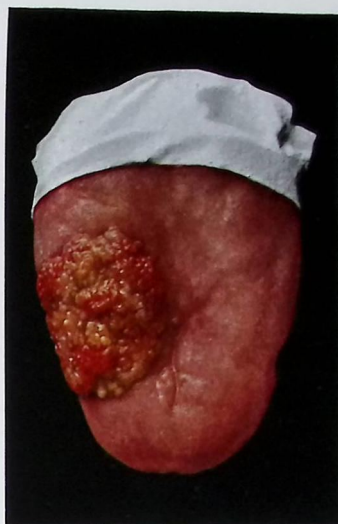Carcinoma basocelular múltiple



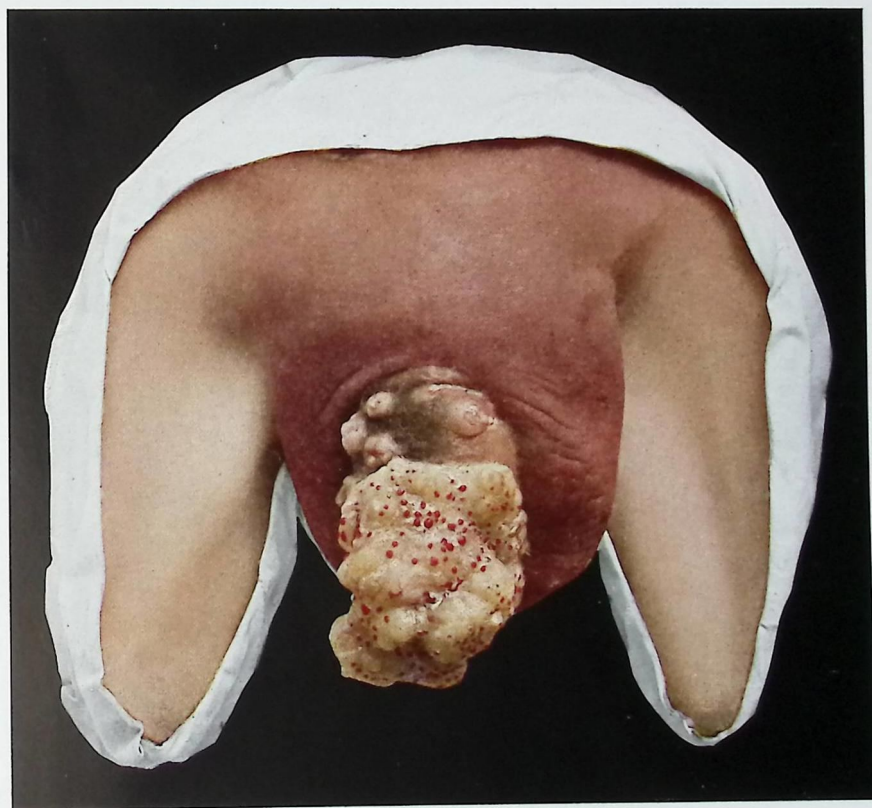
Enfermedad de Paget



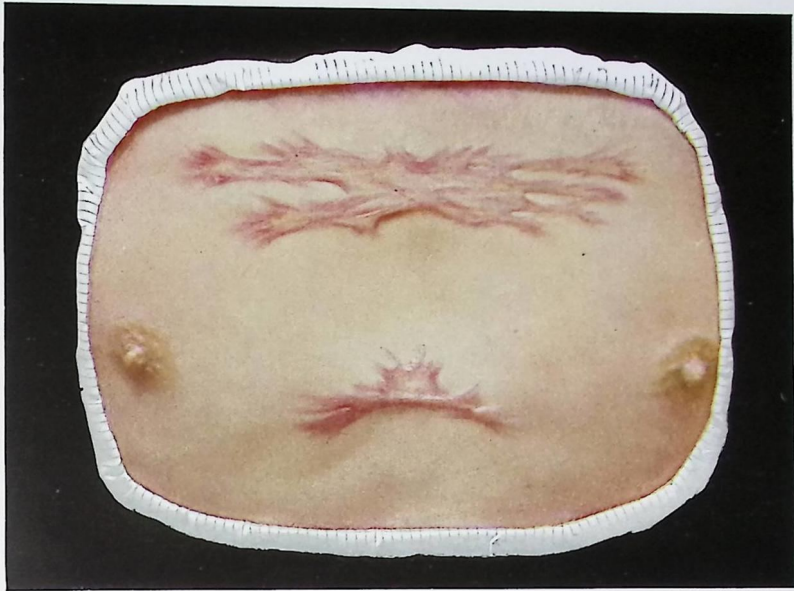a
Carcinoma del labio inferior



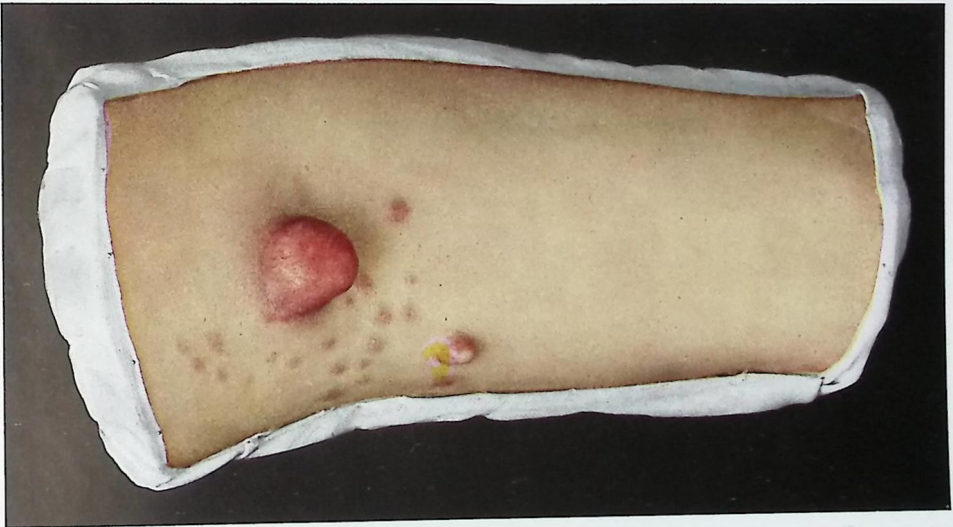b
Carcinoma de la lengua



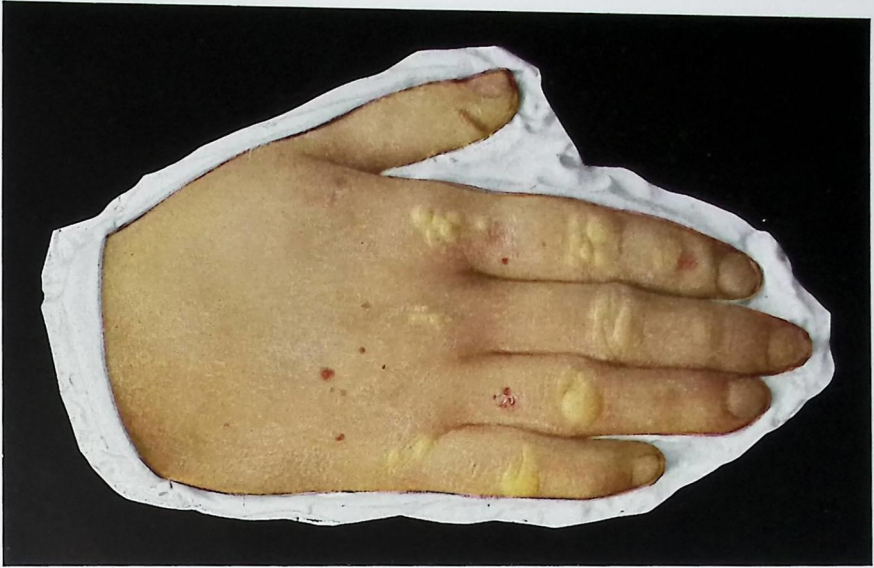c
Carcinoma del pene



a
Queloides

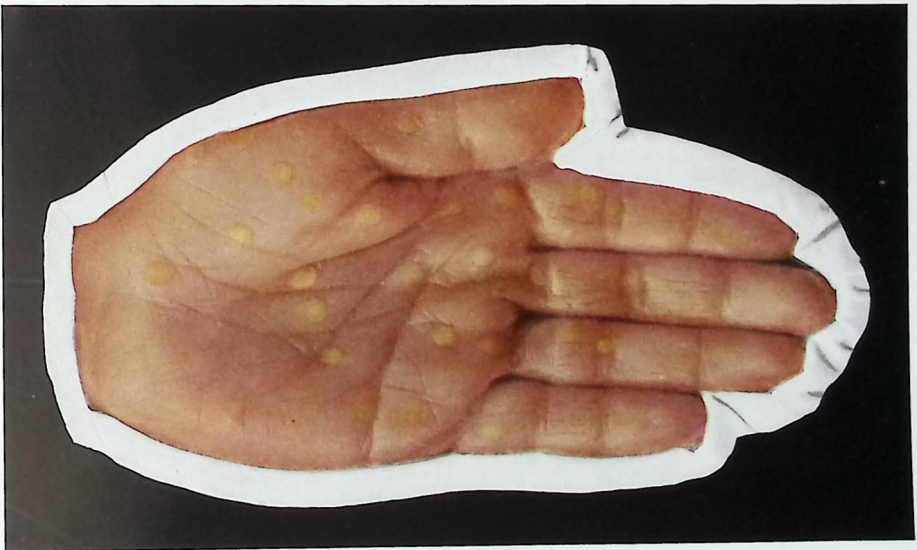

b
Dermatomiomas múltiples



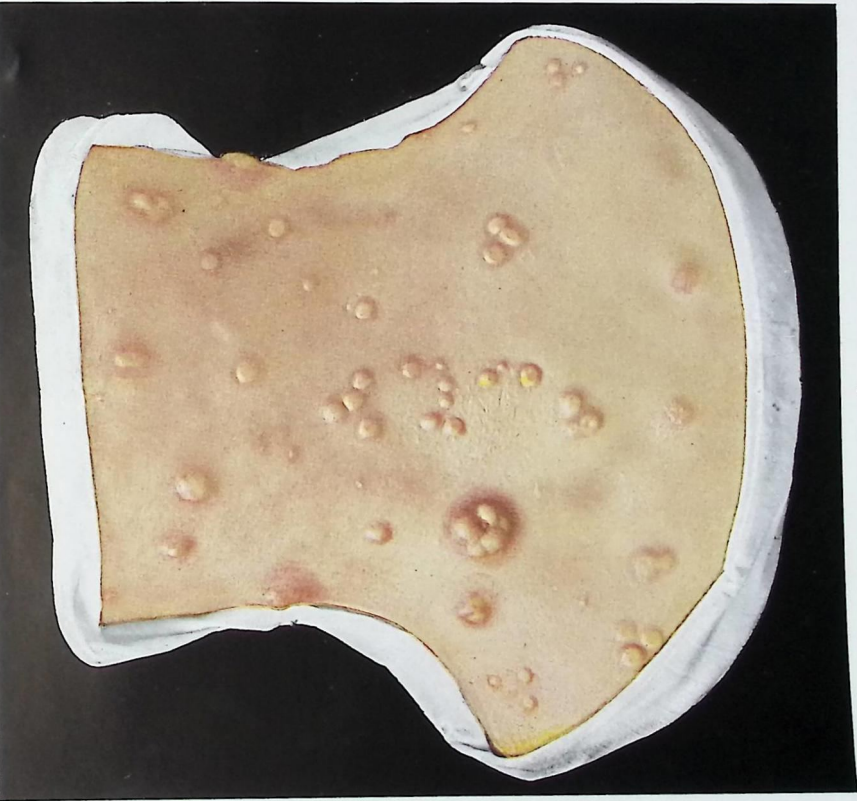a

Xantoma tuberoso múltiple

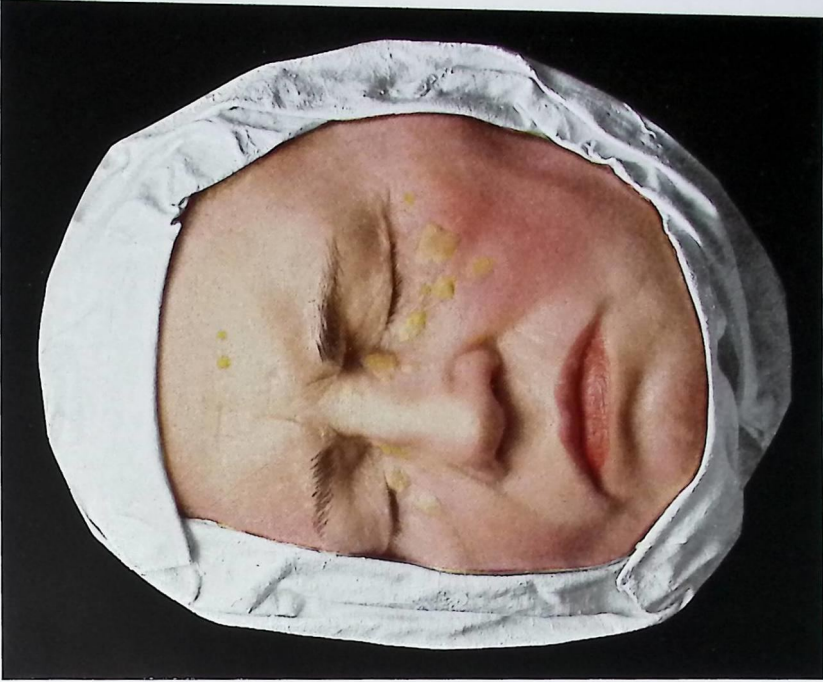

b

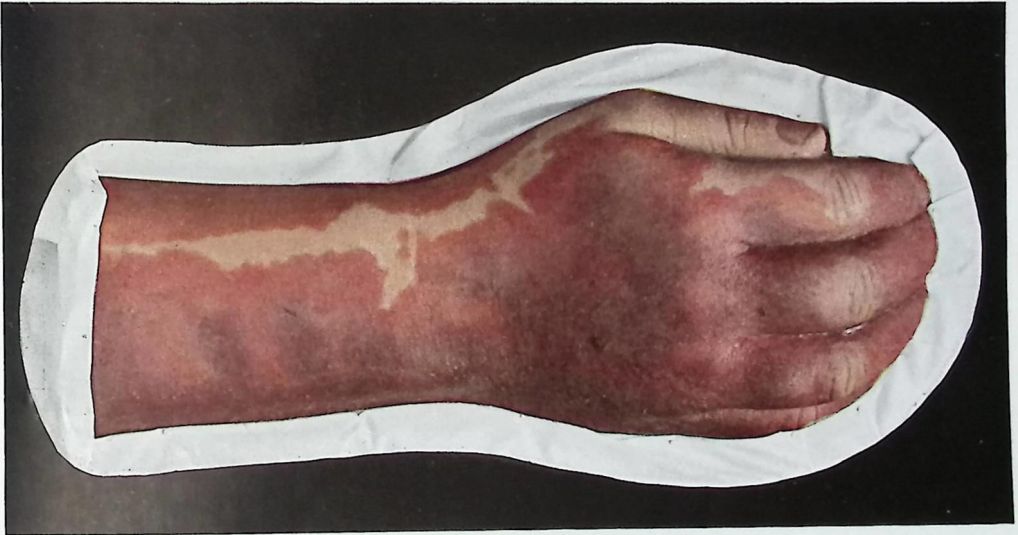Xantoma plano de la cara palmar de la mano



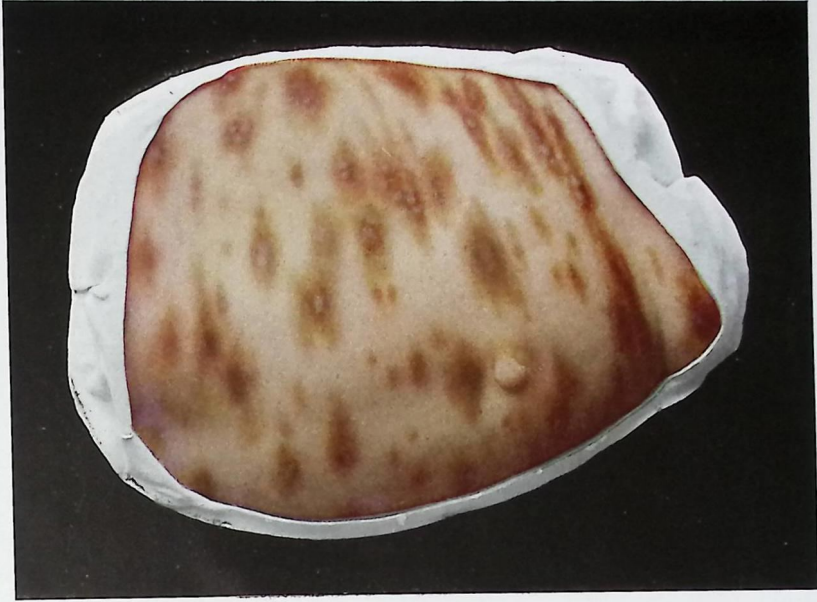a
Xantoma tuberoso múltiple



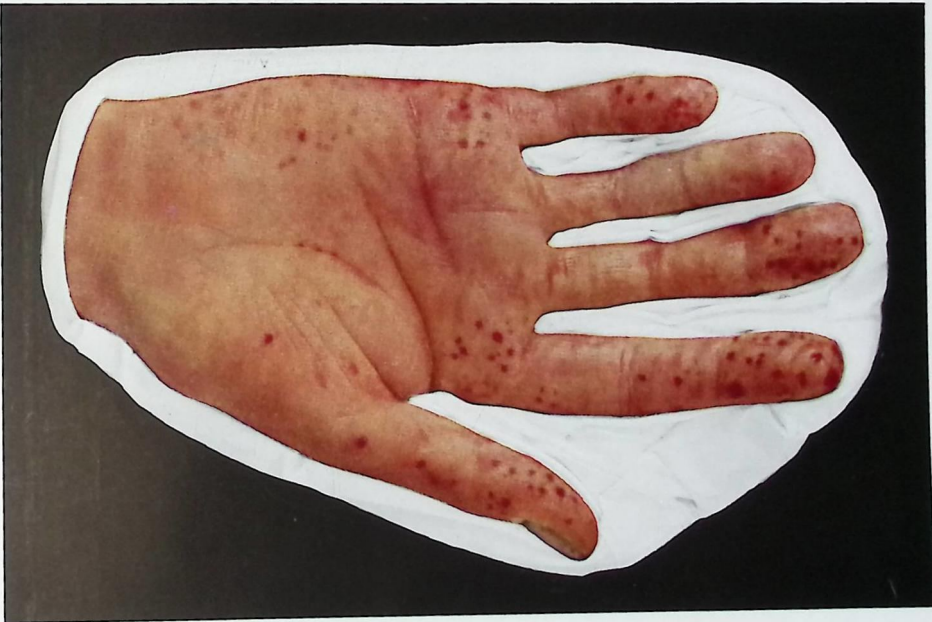b
Xantoma palpebral



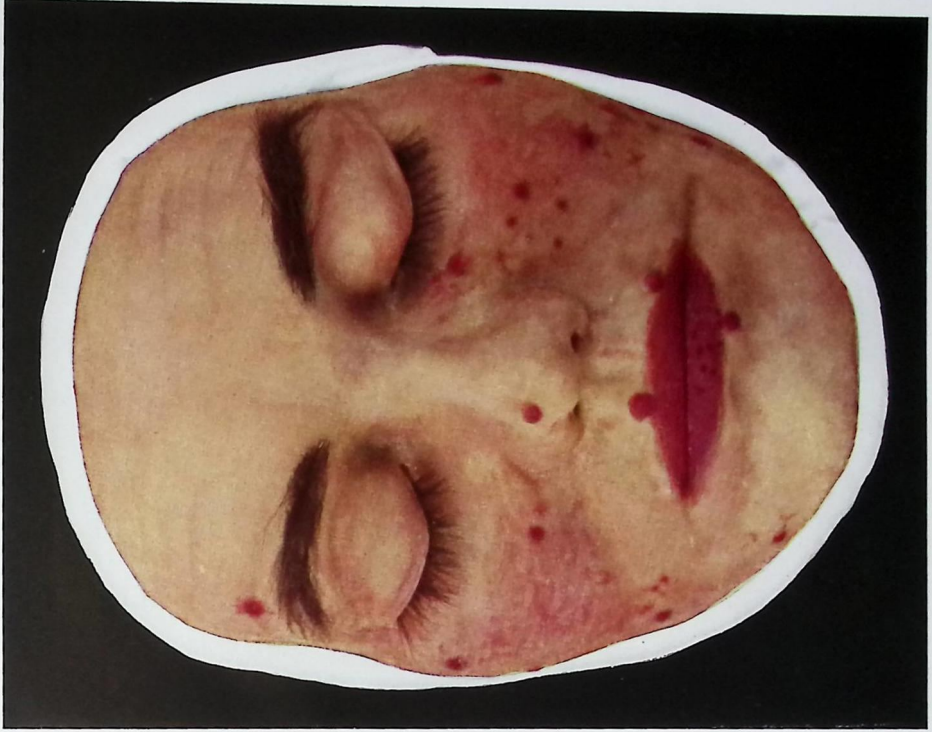^a
Hemangioma telangiectásico (nevus vascular)



^b
Urticaria pigmentosa

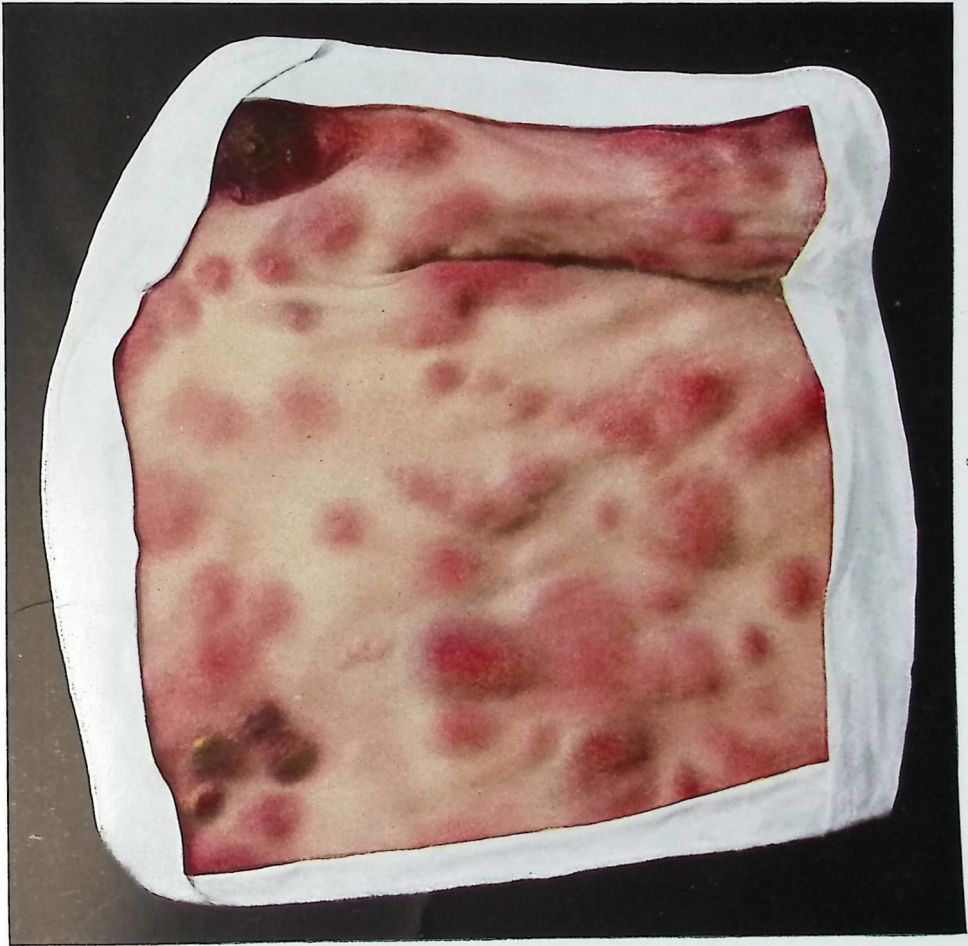

a

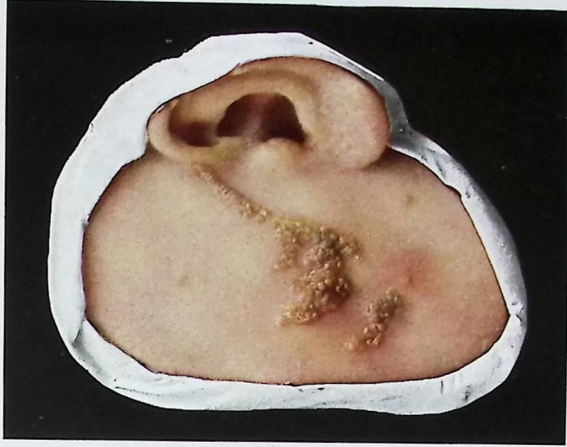

b

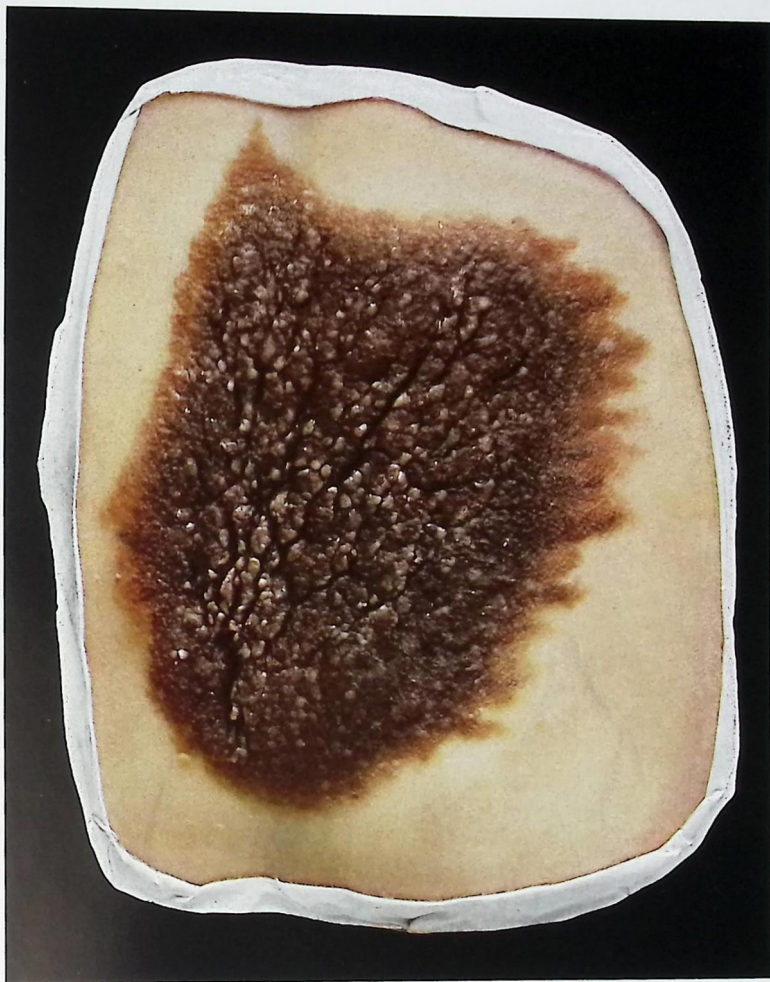Hemangiomatosis hereditaria hemorrágica (enfermedad de Osler)



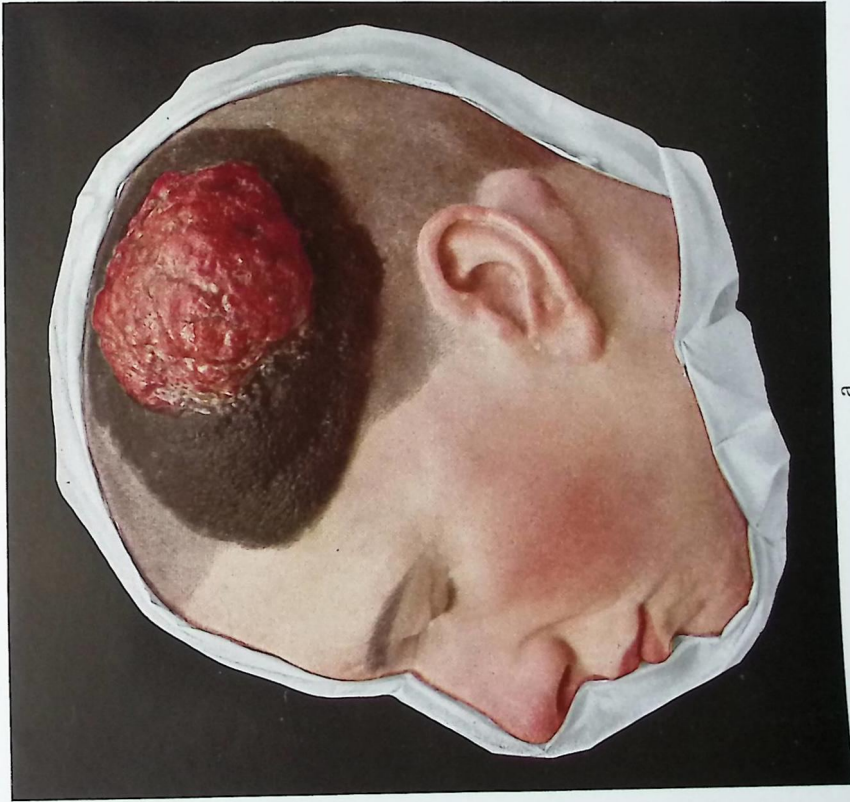a
Sarcomatosis cutánea



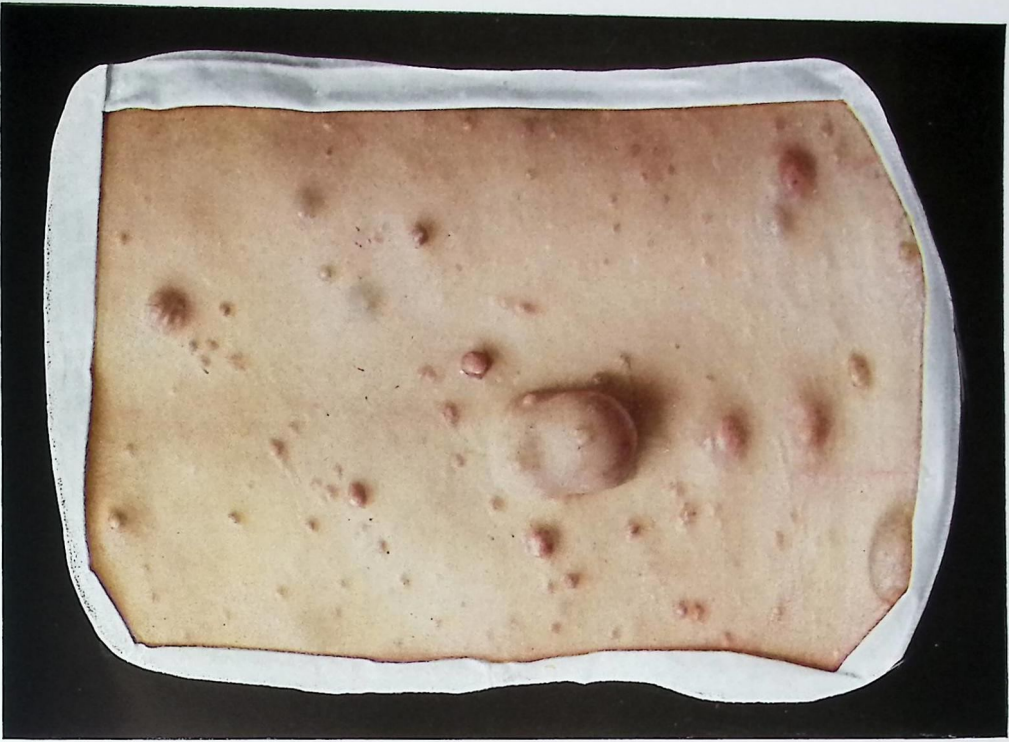
b
Nevus linear



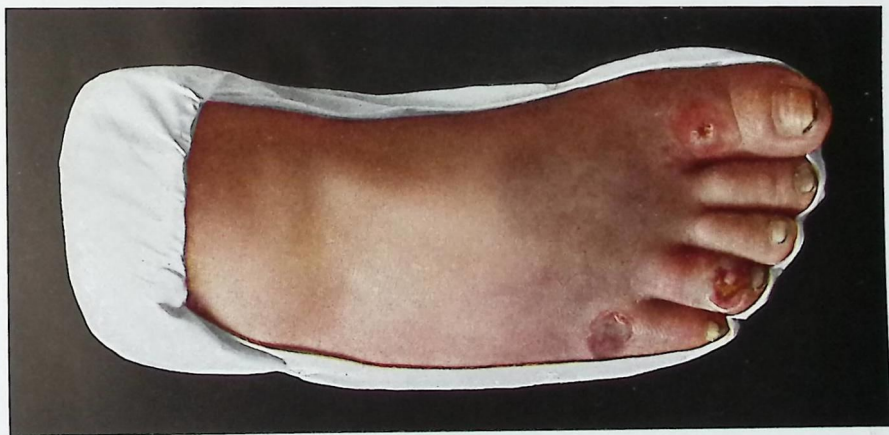Nevus pigmentario verrugoso



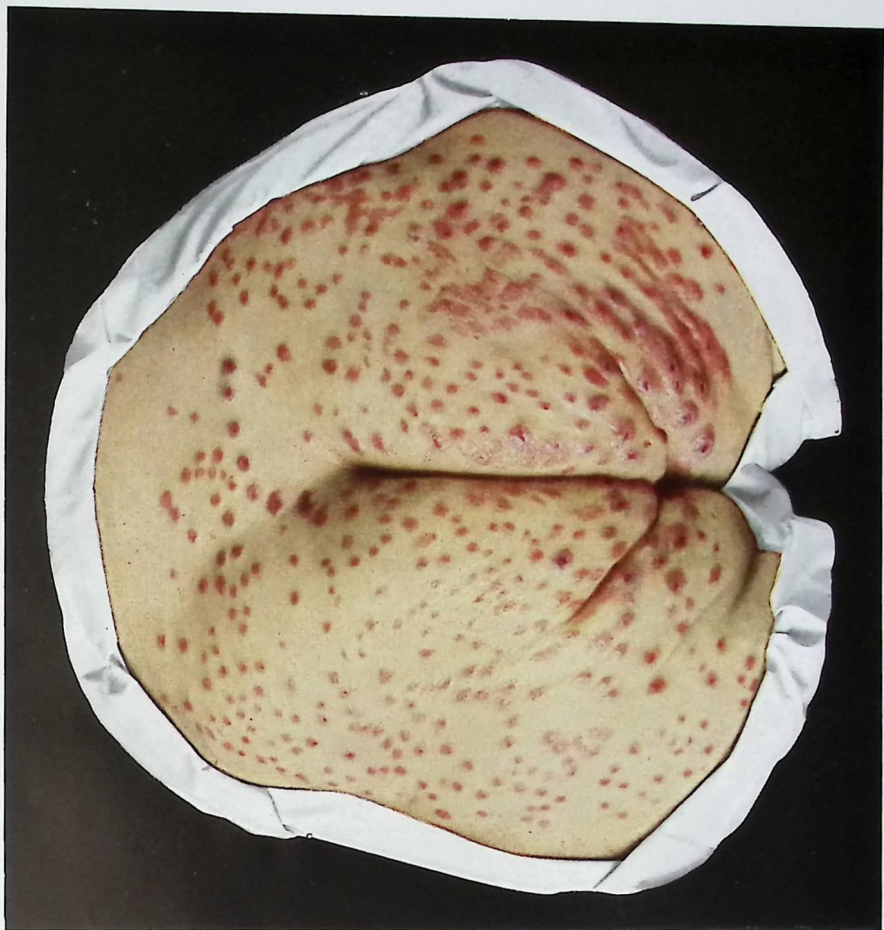a
Nevus pigmentario; sarcoma



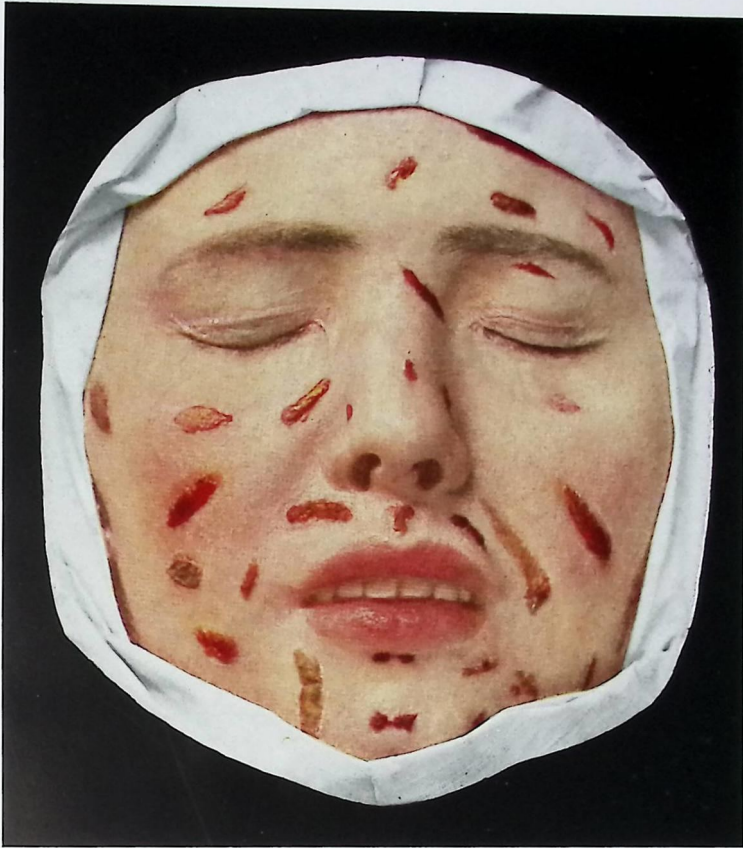b
Neurinoma múltiple (enfermedad de Recklinghausen)



a
Perniones (sabañones)

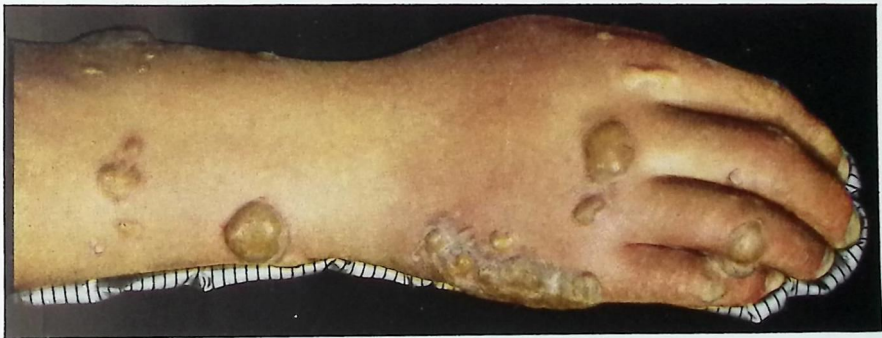

b
Eritema papuloso posterosivo



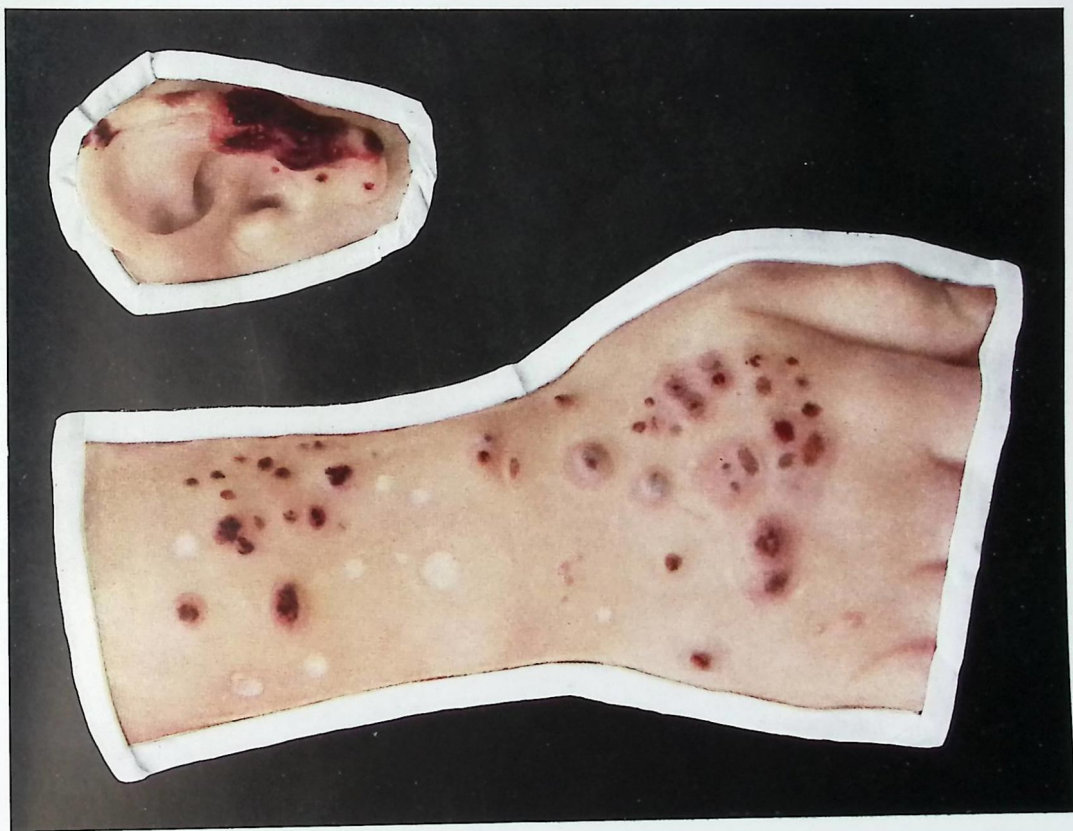a

Ulceraciones artificiales (histerismo)



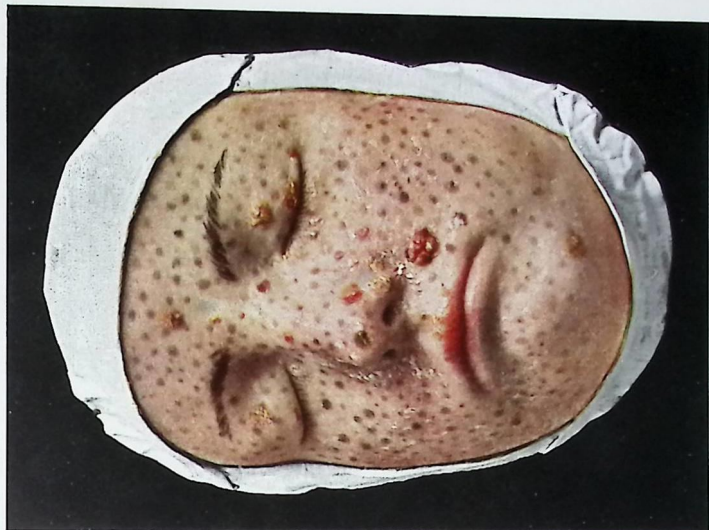
b

Pénfigo histérico



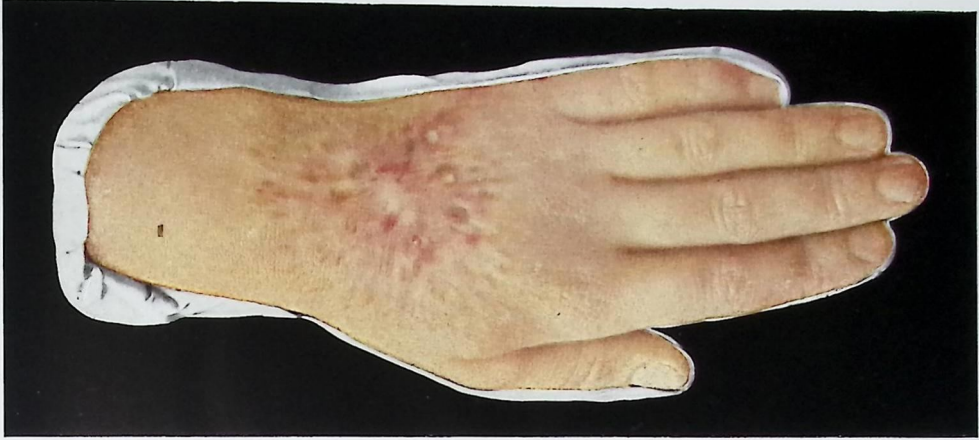a

Hidroa vaciniforme

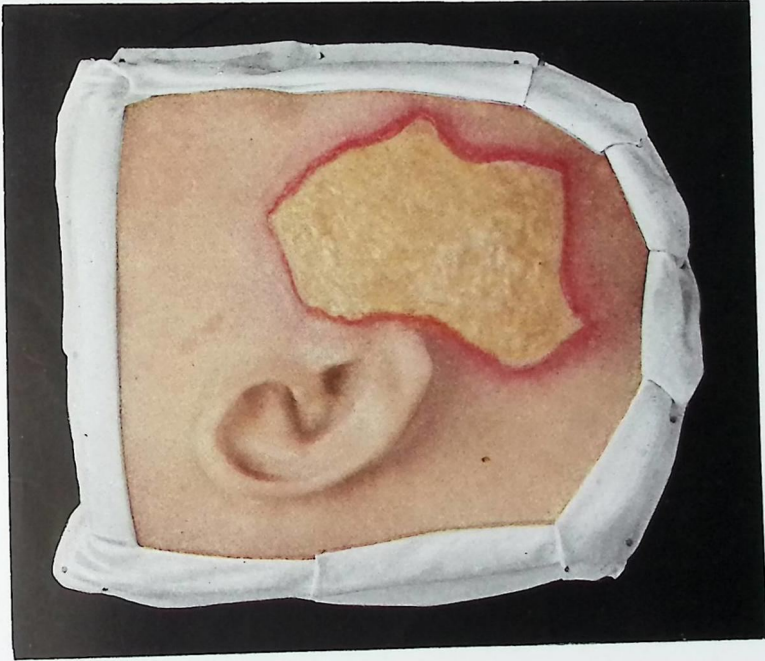

b

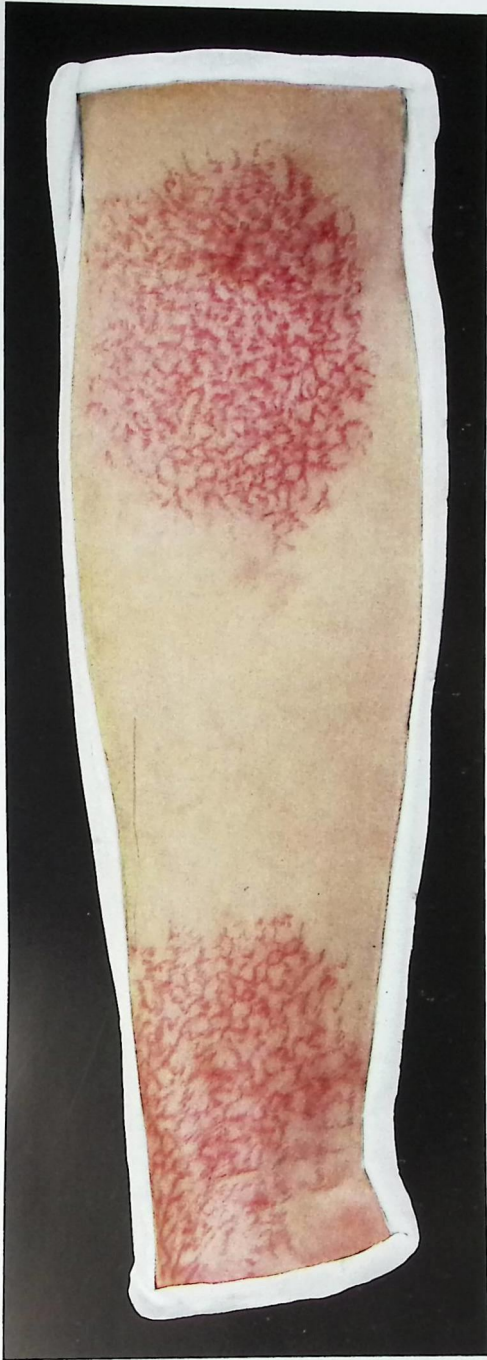Xeroderma pigmentario



b
Cicatriz postulcerativa por la acción
de los rayos Röntgen

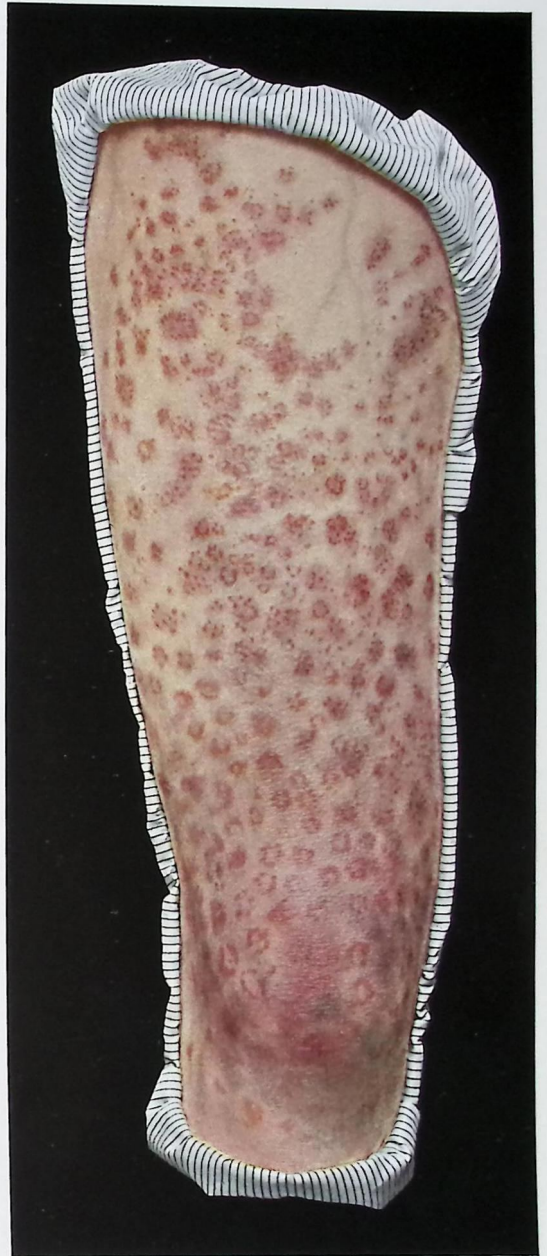

a
Úlcera por la acción de los rayos Röntgen



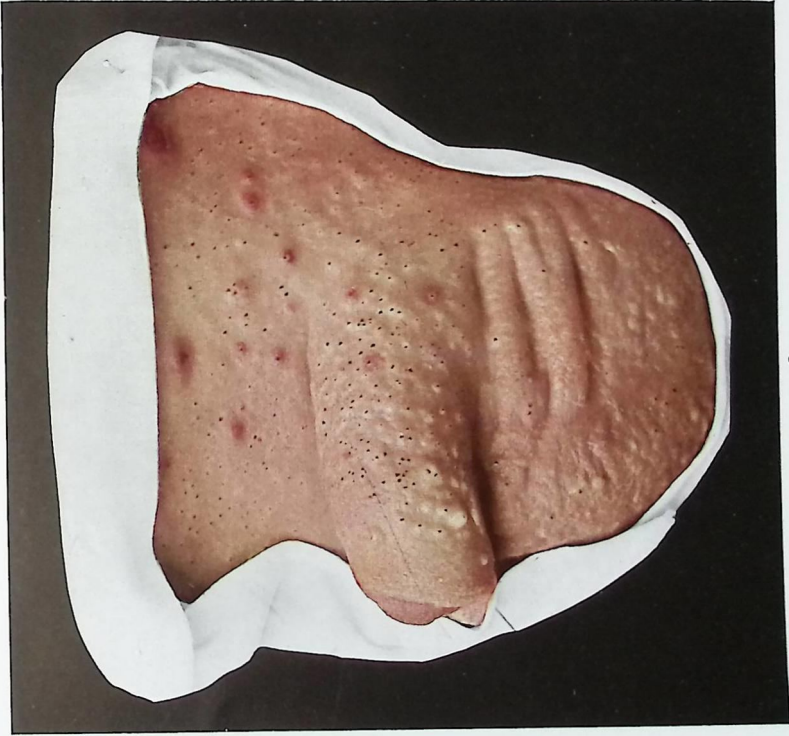
a

Telangiectasias por la acción de los rayos Röntgen (eczema crónico)

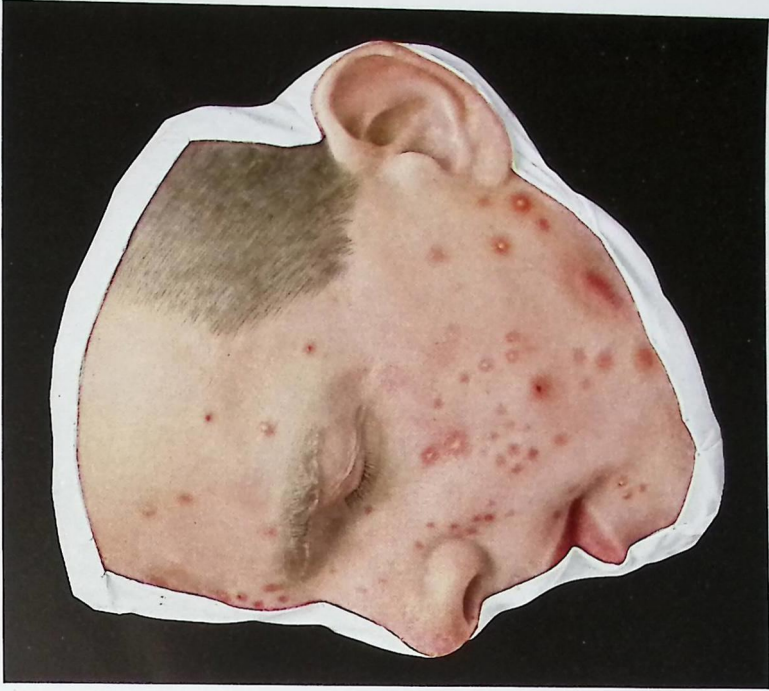

b

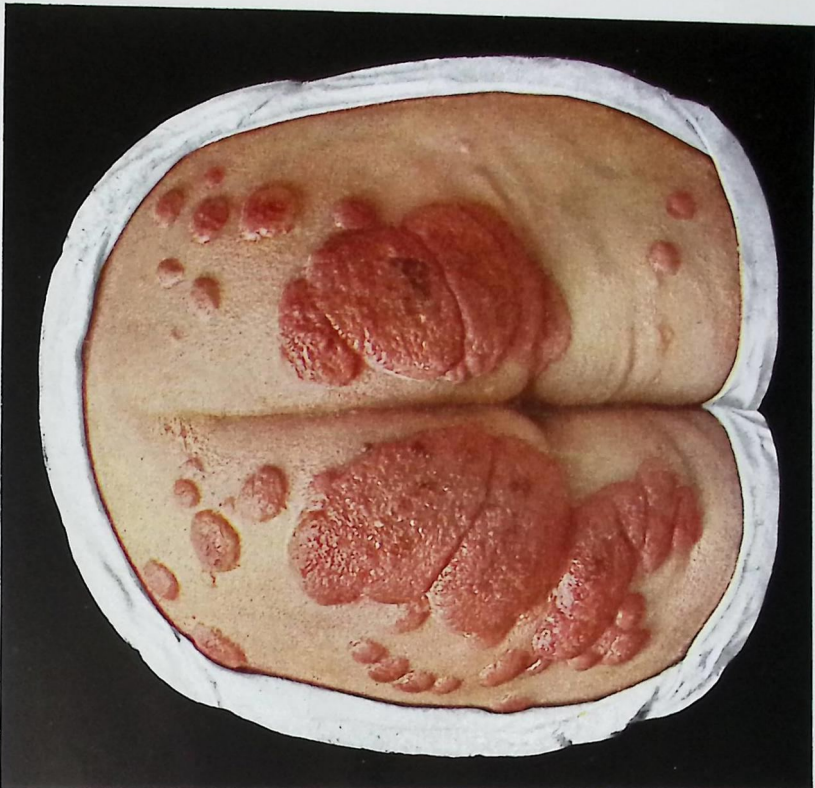Toxicodermia por el uso del bálsamo de copaiba



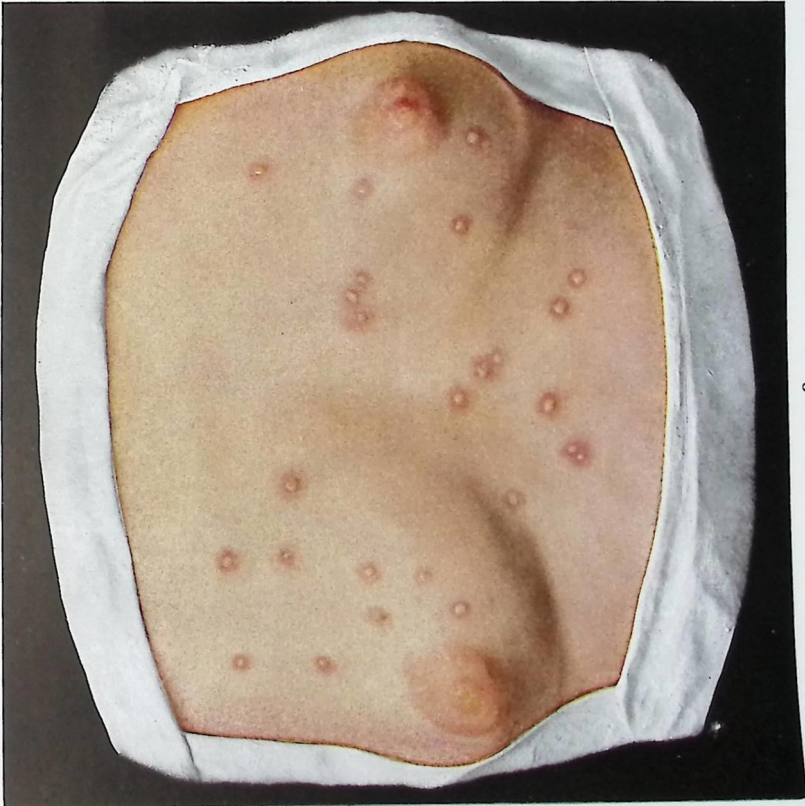^a
Acné provocado por la fabricación del cloro



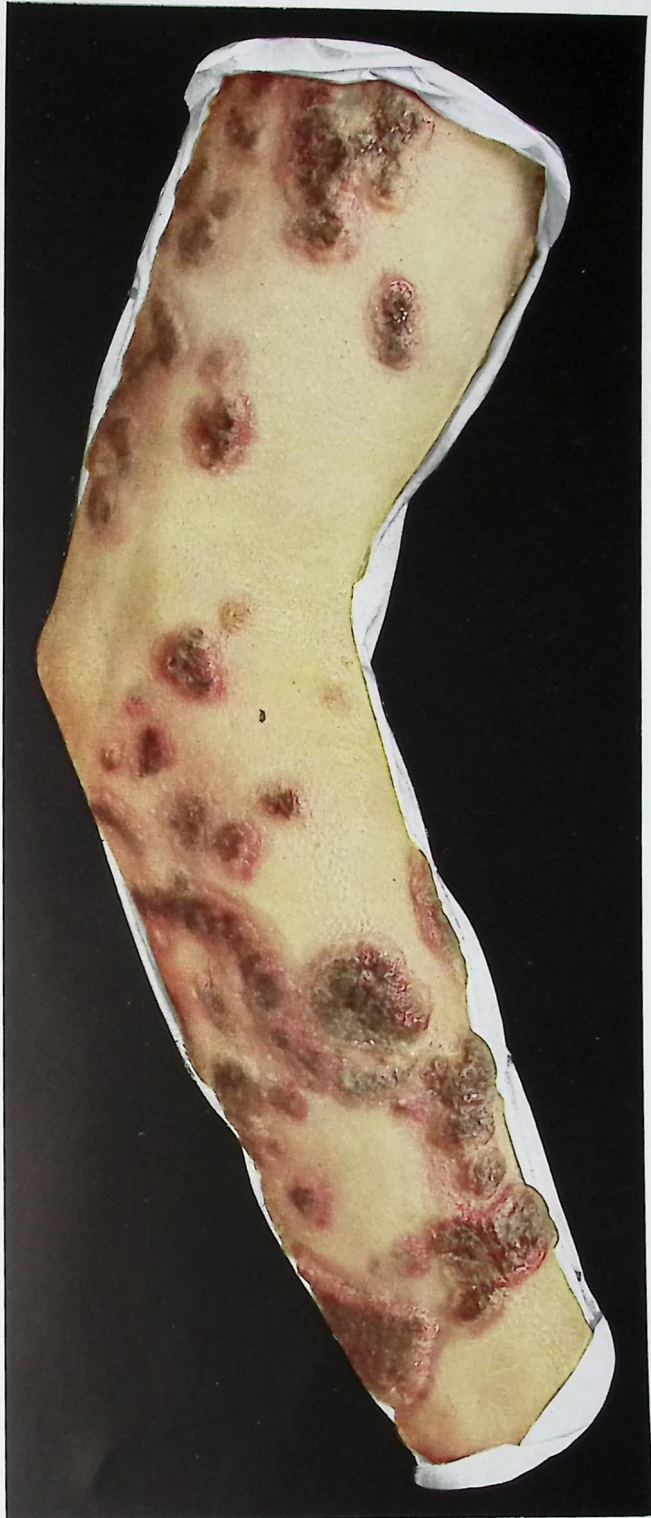^b
Toxicodermia acneiforme por el uso del yodo



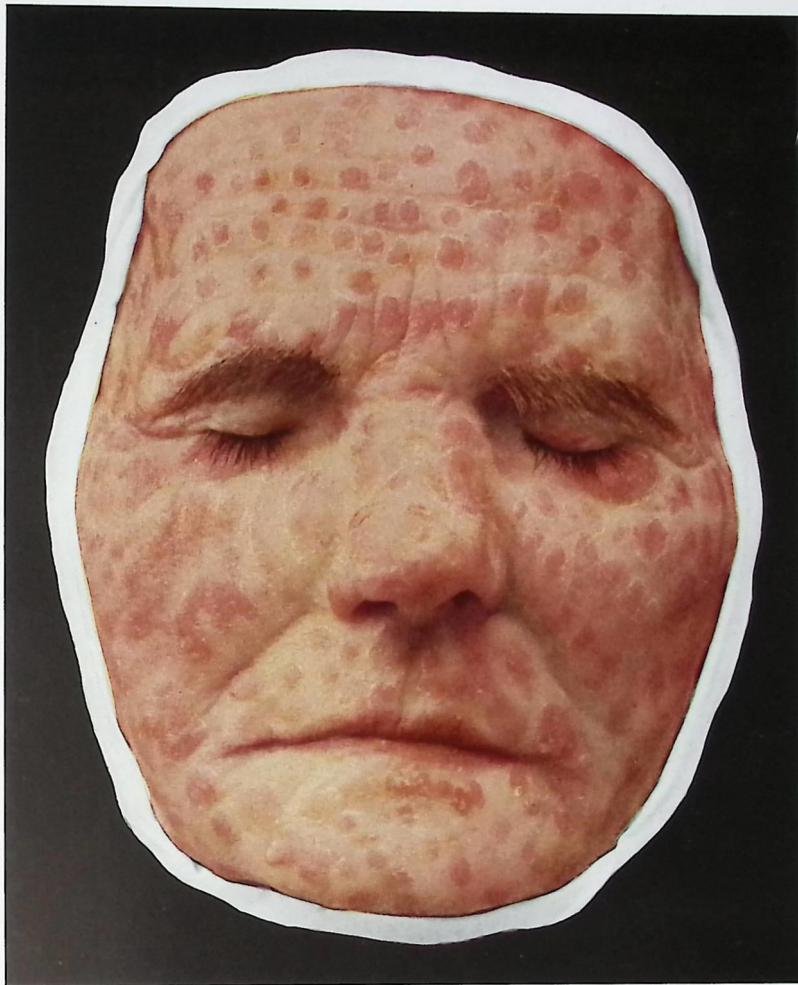
b
Toxicodermia vegetante por el uso del bromo



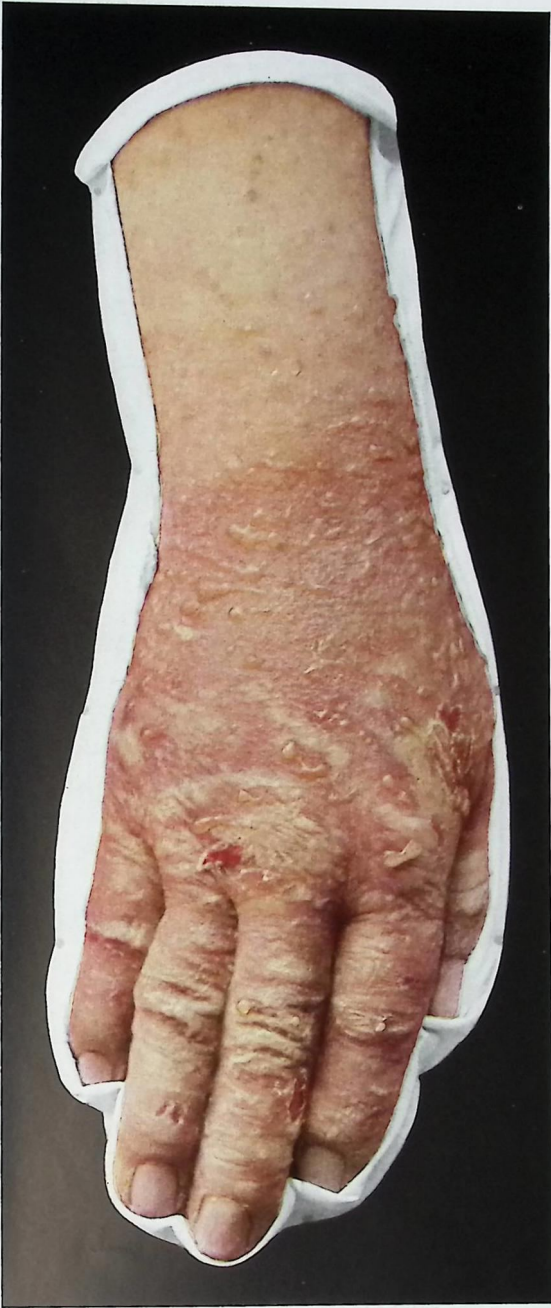a
Toxicodermia acneiforme por el uso del yodo



Toxicodermia vegetante por el uso del bromo

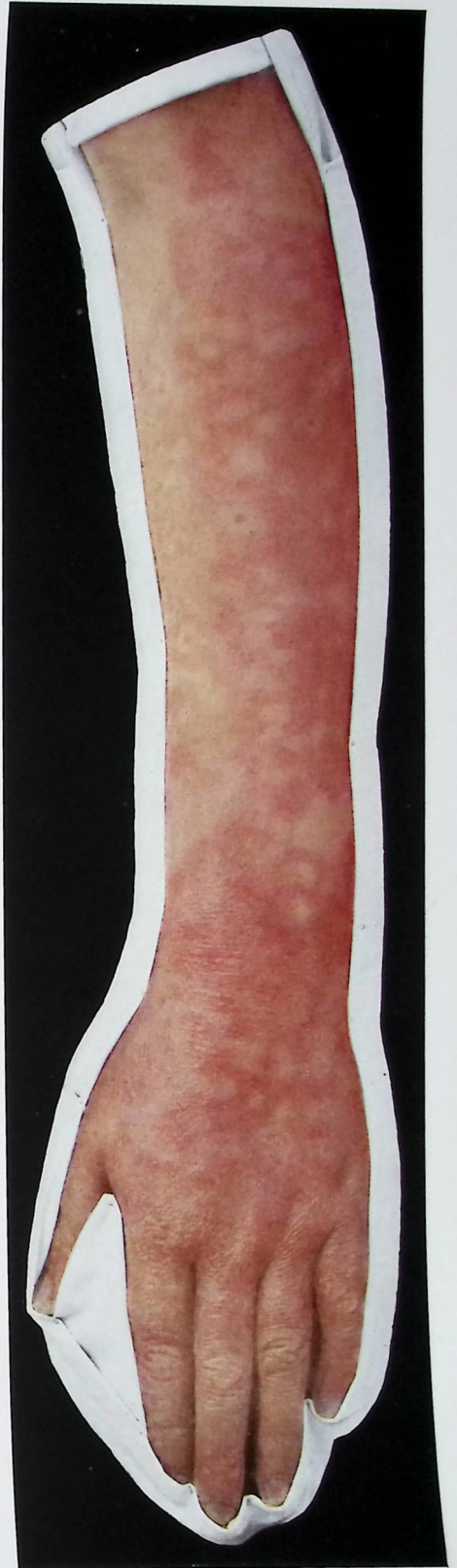

Toxicodermia fitógena por la primula



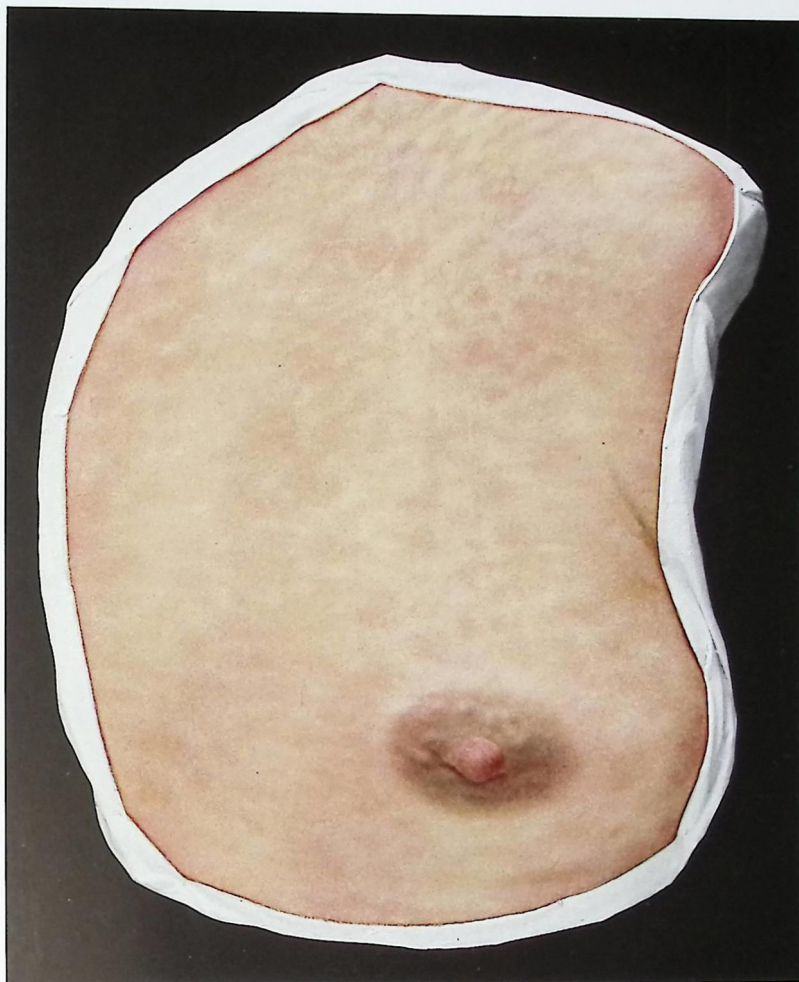a

Toxicodermia fitógena por la primula

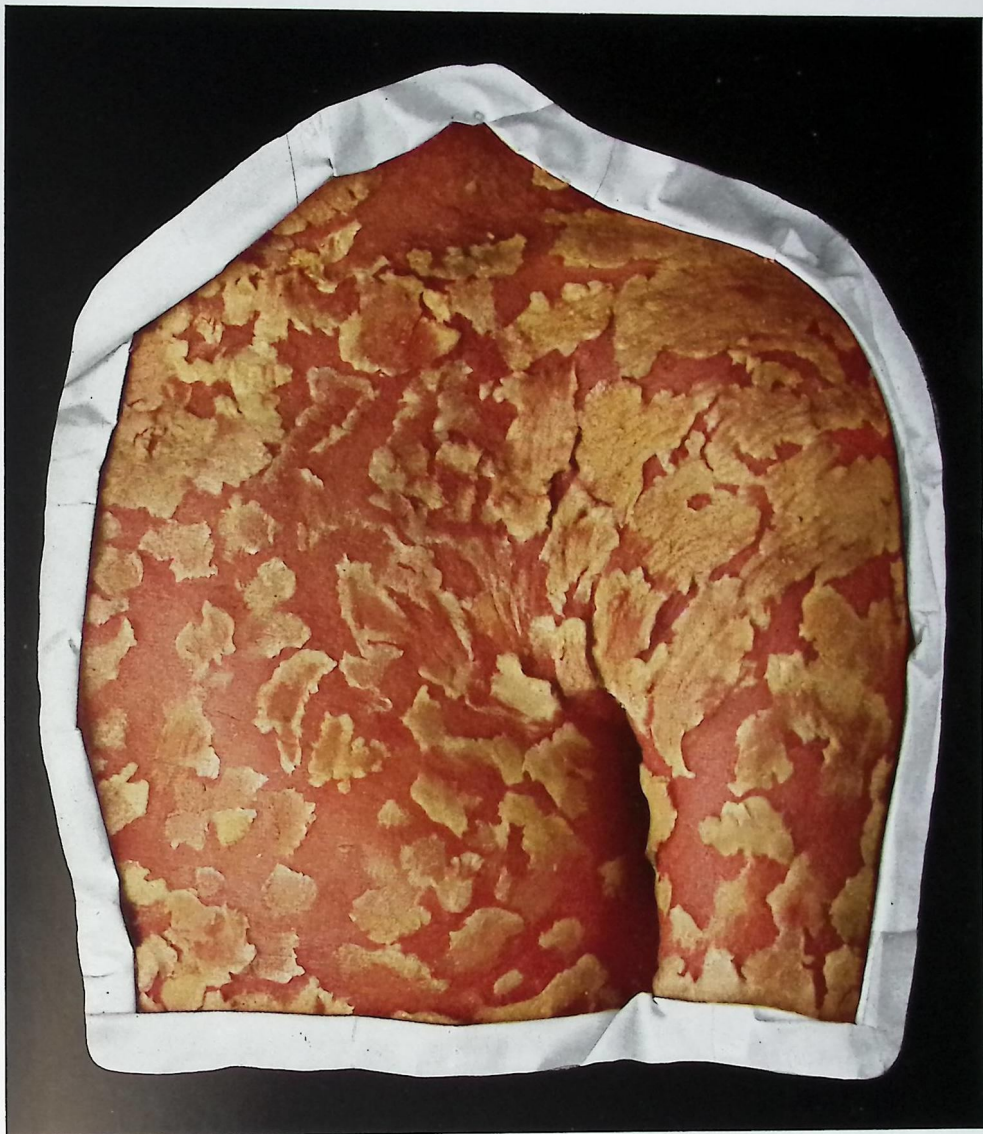


b

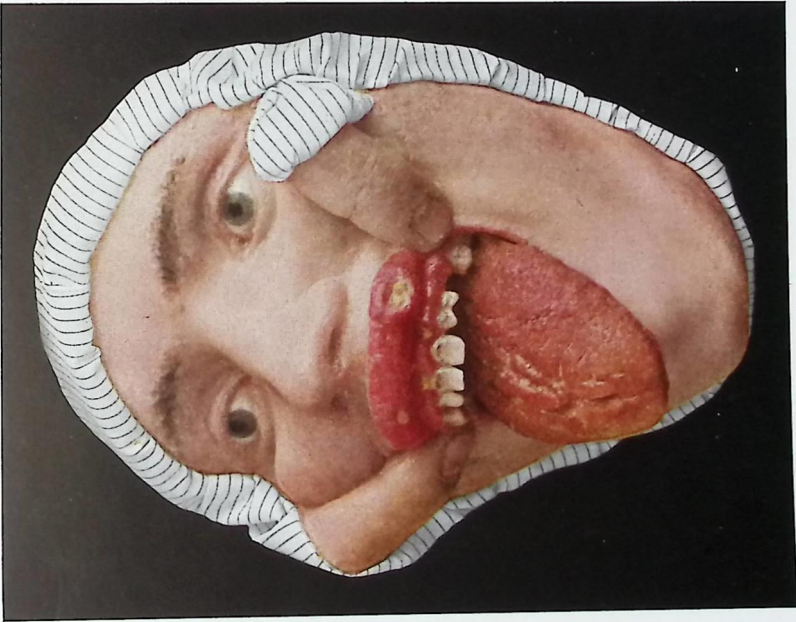
Toxicodermia eritematosa mercurial



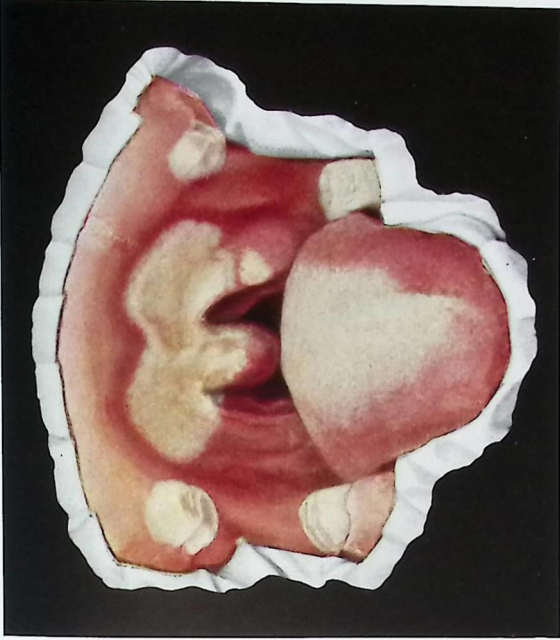
Toxicodermia eritematosa mercurial



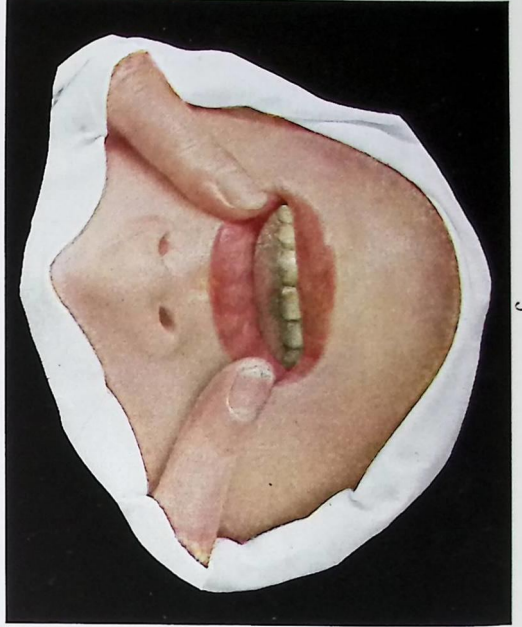
Toxicodermia mercurial (descamación laminar)



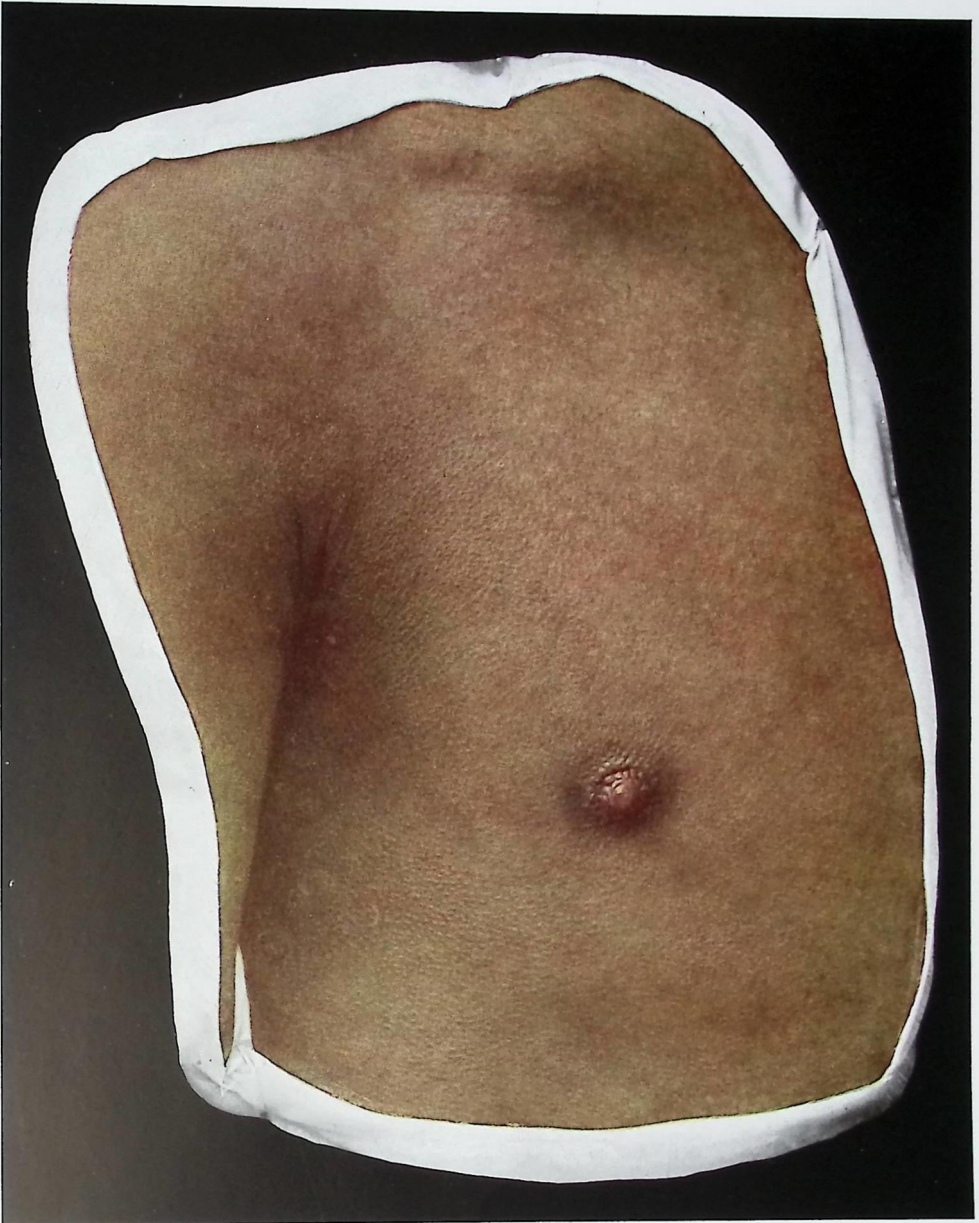a
Estomatitis mercurial



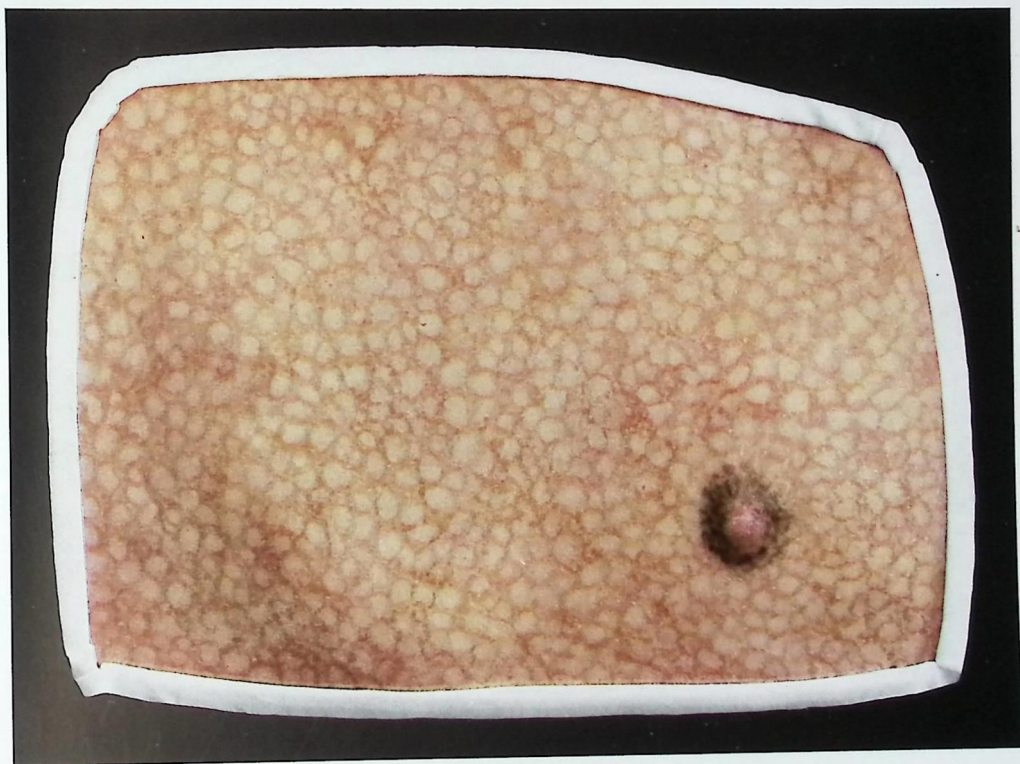b
Hidragrirosis de la mucosa de la boca (angina mercurial)



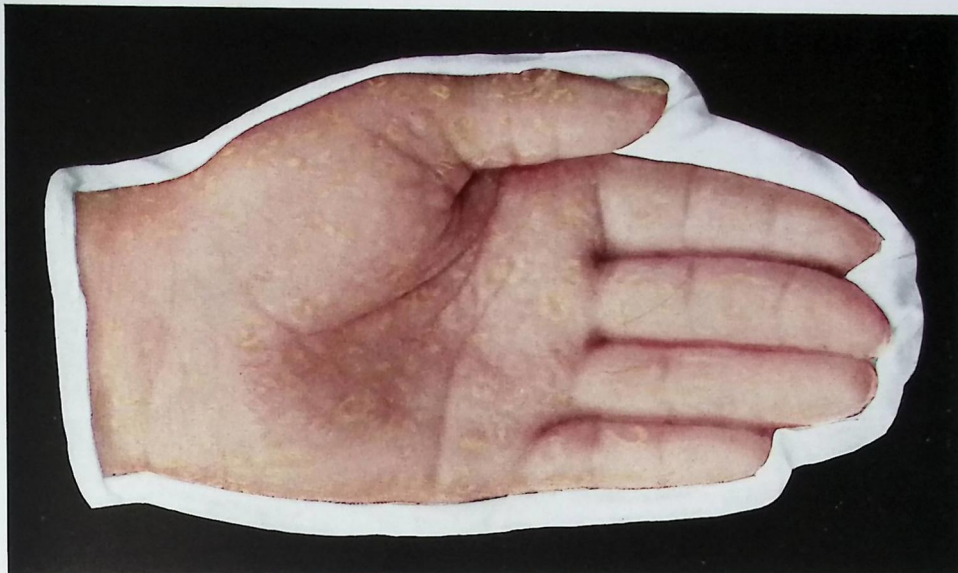




Toxicodermia por el uso del arsénico (melanosis)

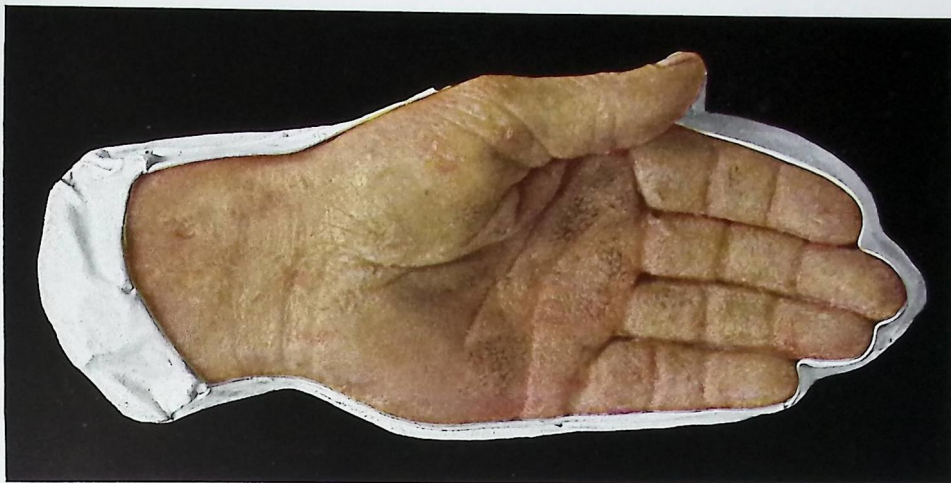

a
Melanosis



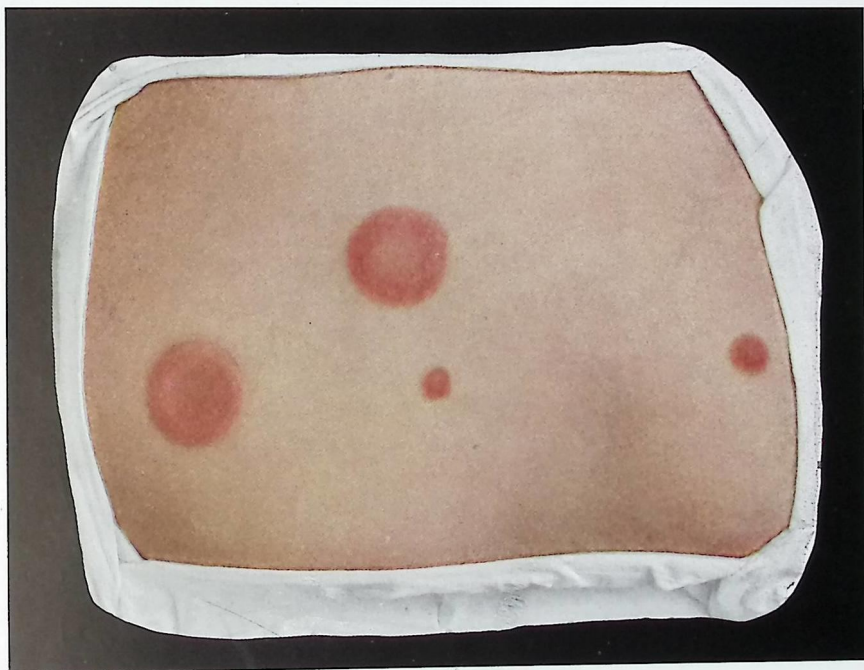b
Hiperqueratosis

Toxicodermias por el uso del arsénico



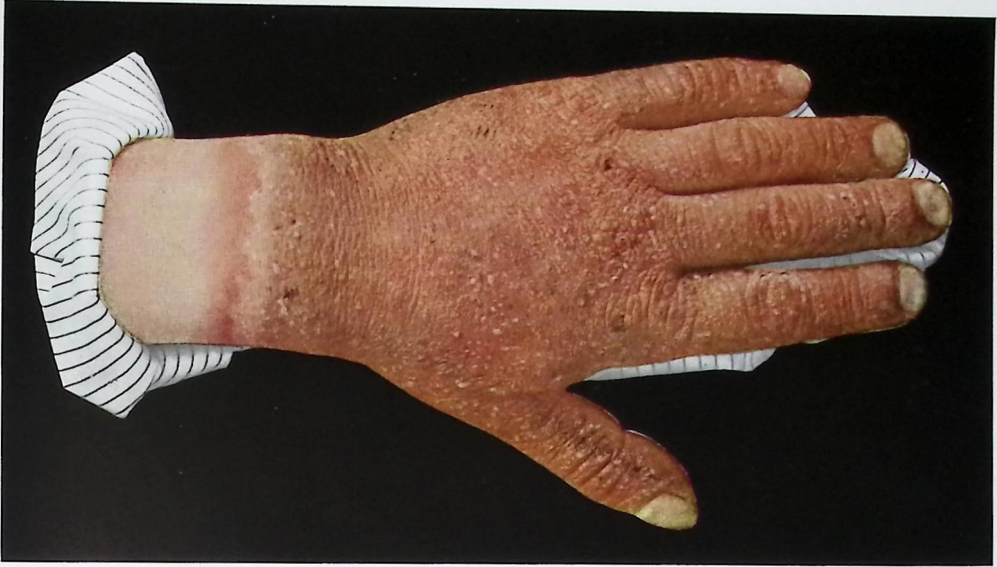a

Toxicodermia por el uso del arsénico (hiperqueratosis)

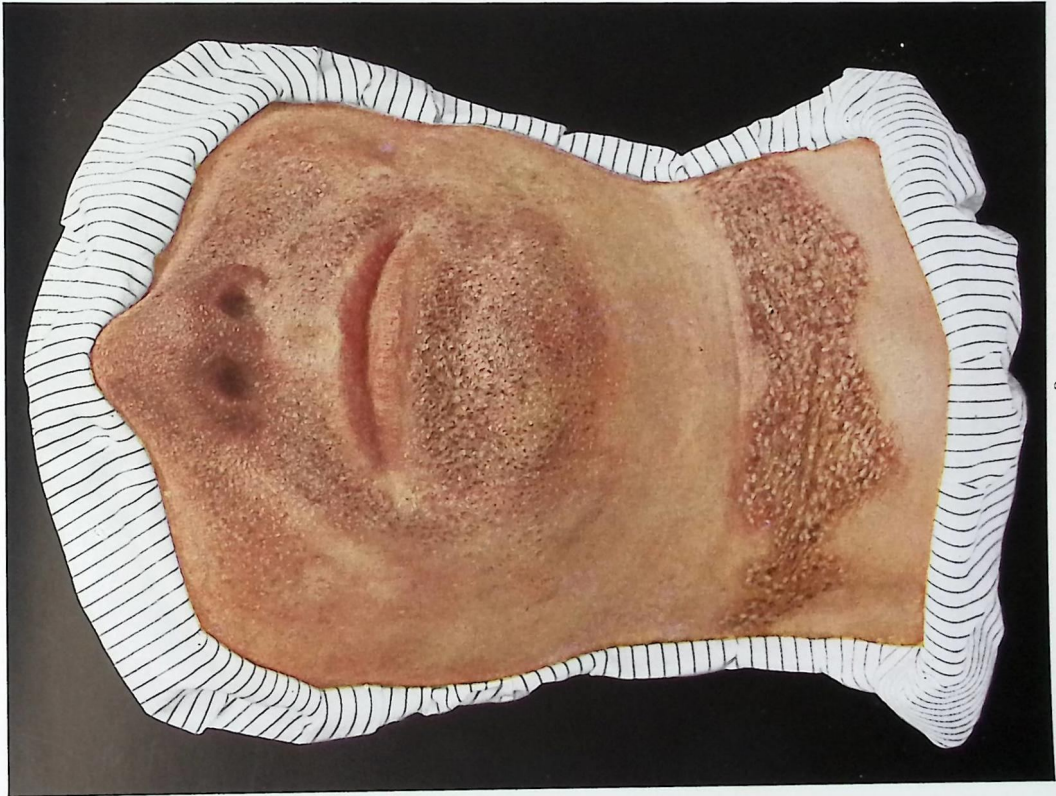

b

Toxicodermia por el uso de la antipirina

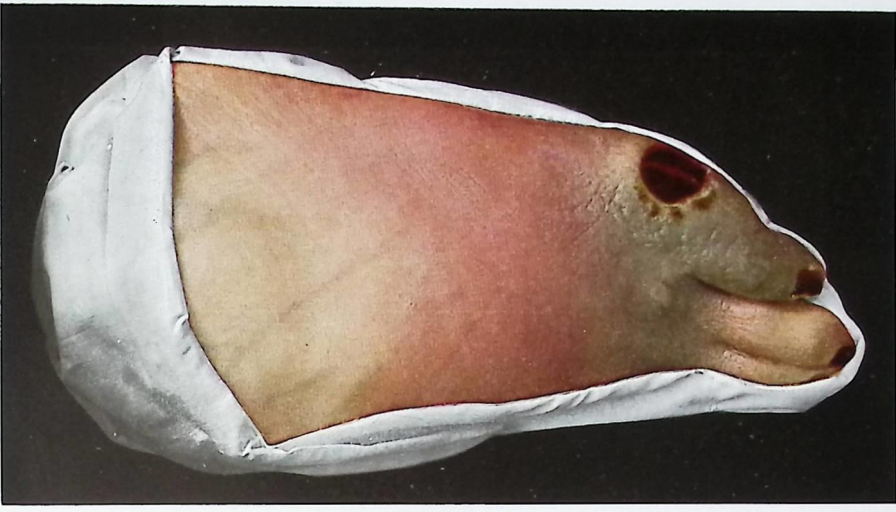

b

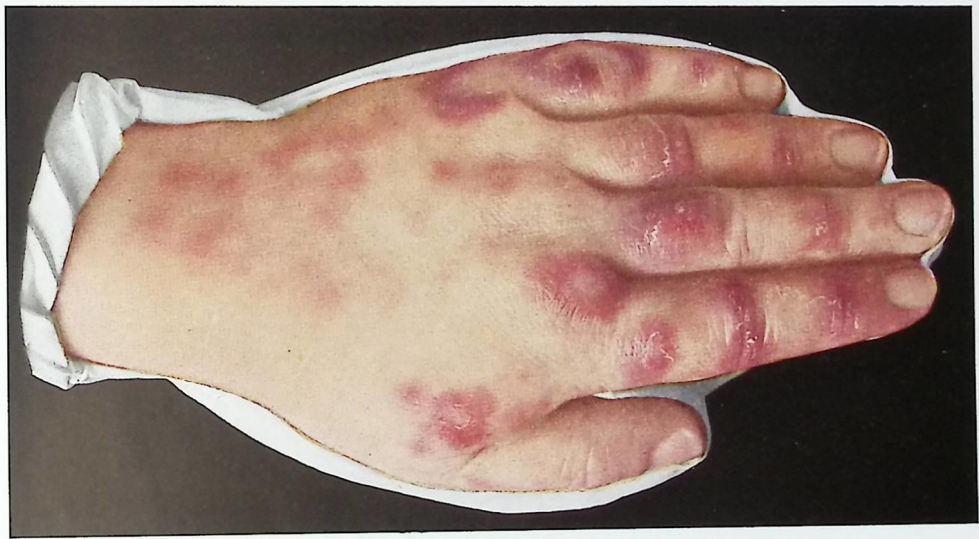

a

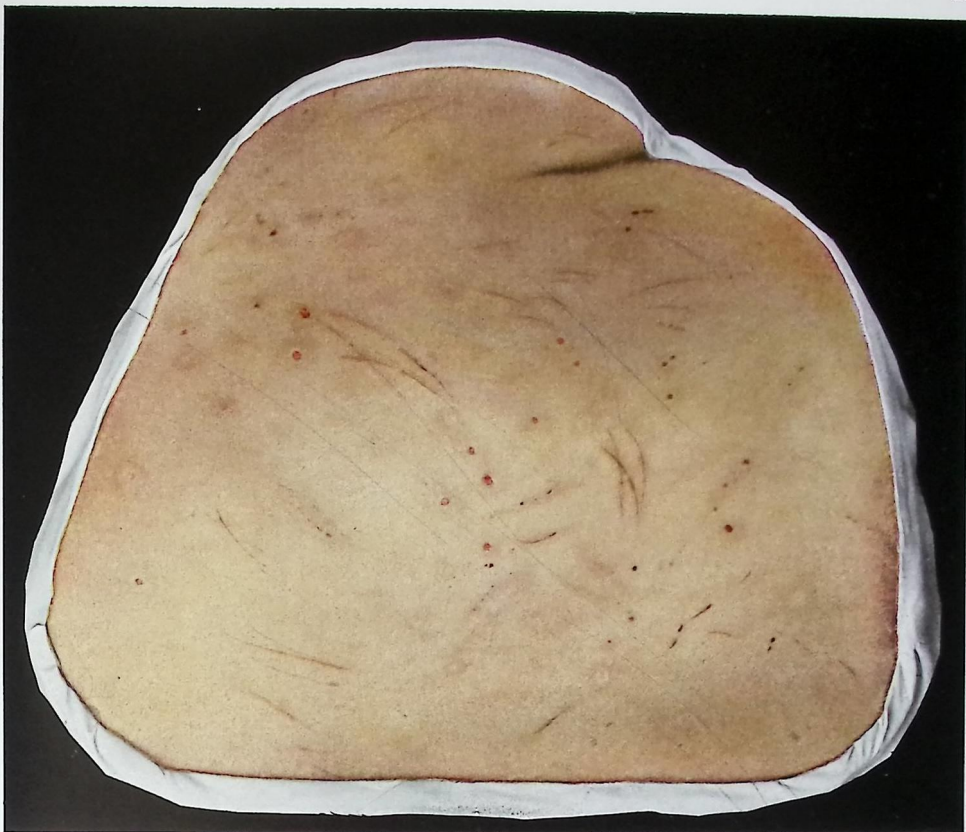
Pelagra



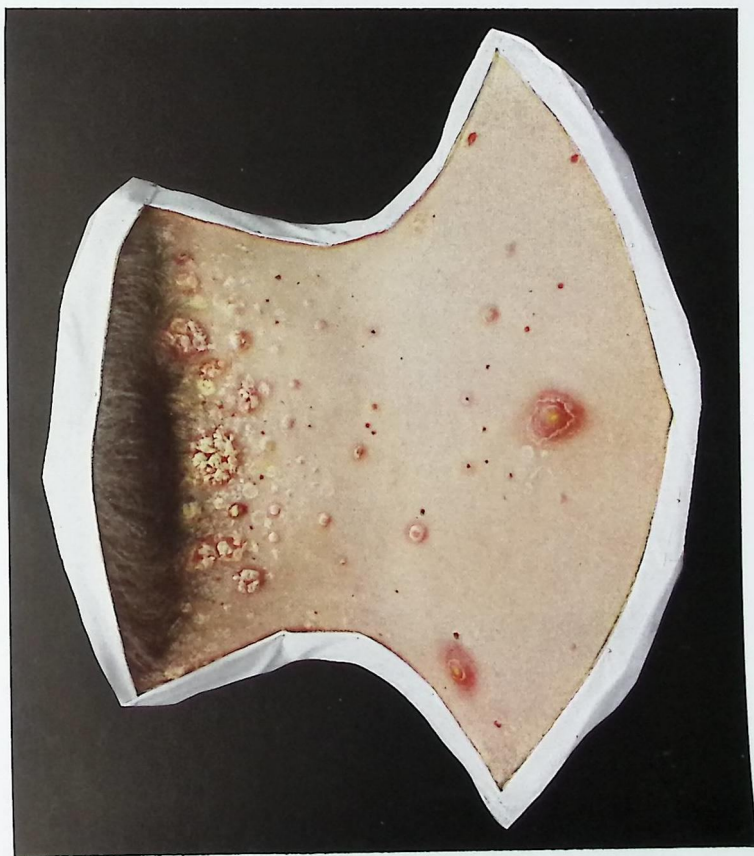b
Gangrena diabética



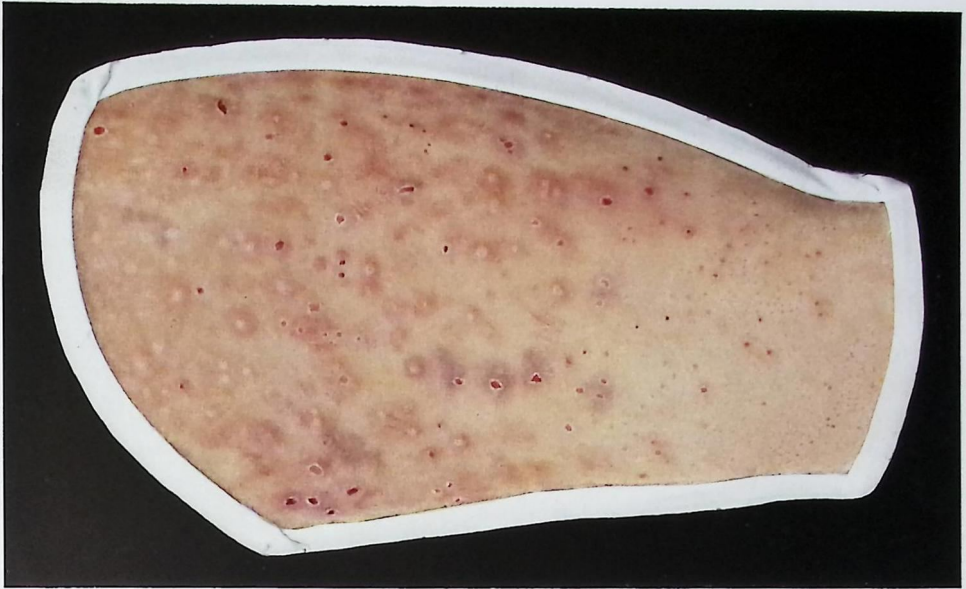a
Exantema menstrual "angioneurótico"



b
Pediculosis de los vestidos; melanoderma

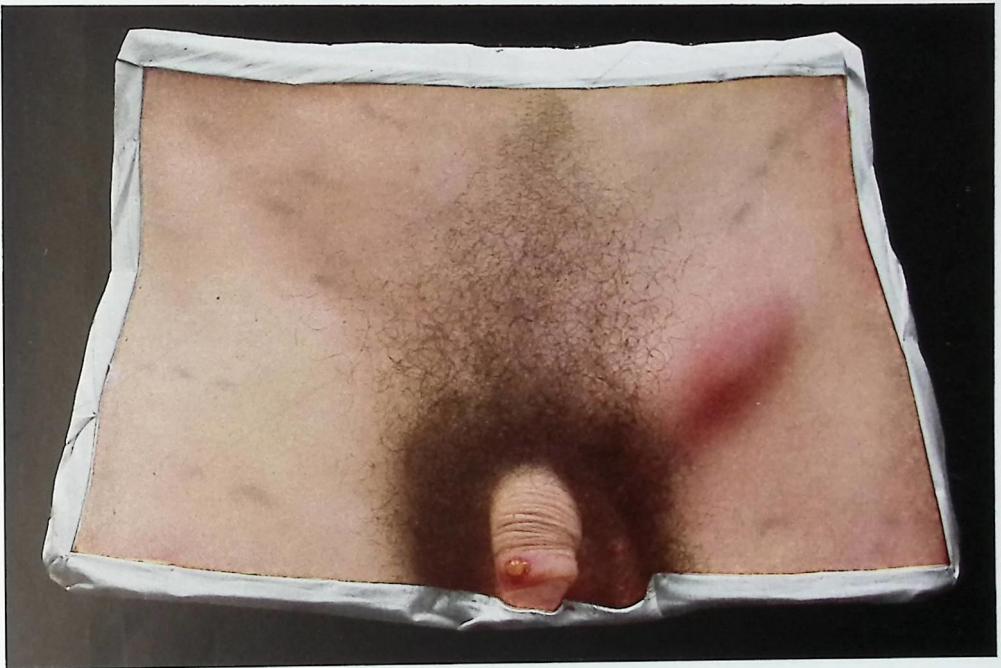

a
Pediculosis de la cabeza; pioderma



a

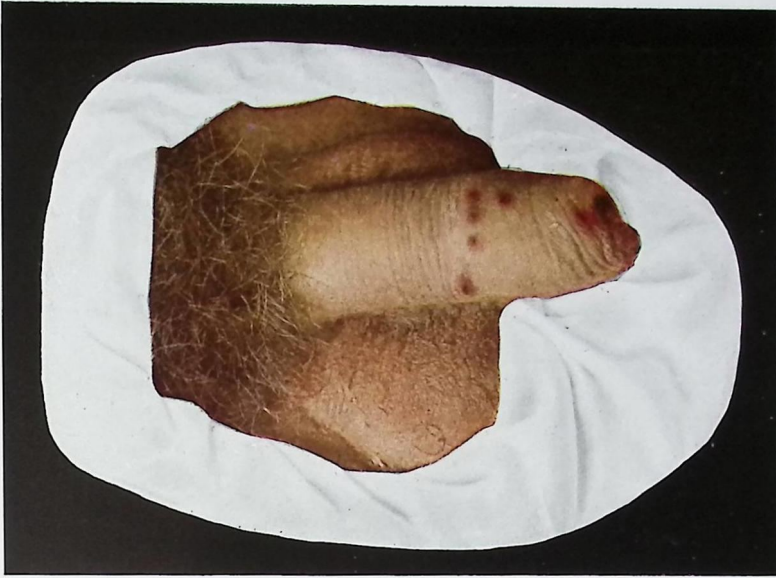
Melanodermia por pediculosis de los vestidos



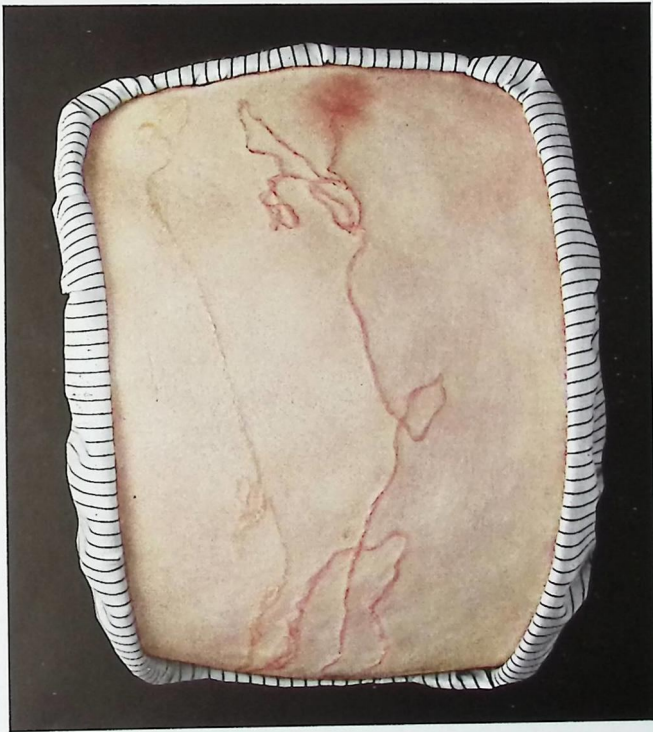
b

Mancha cerúlea (chancro blando vegetante, bubón inguinal)



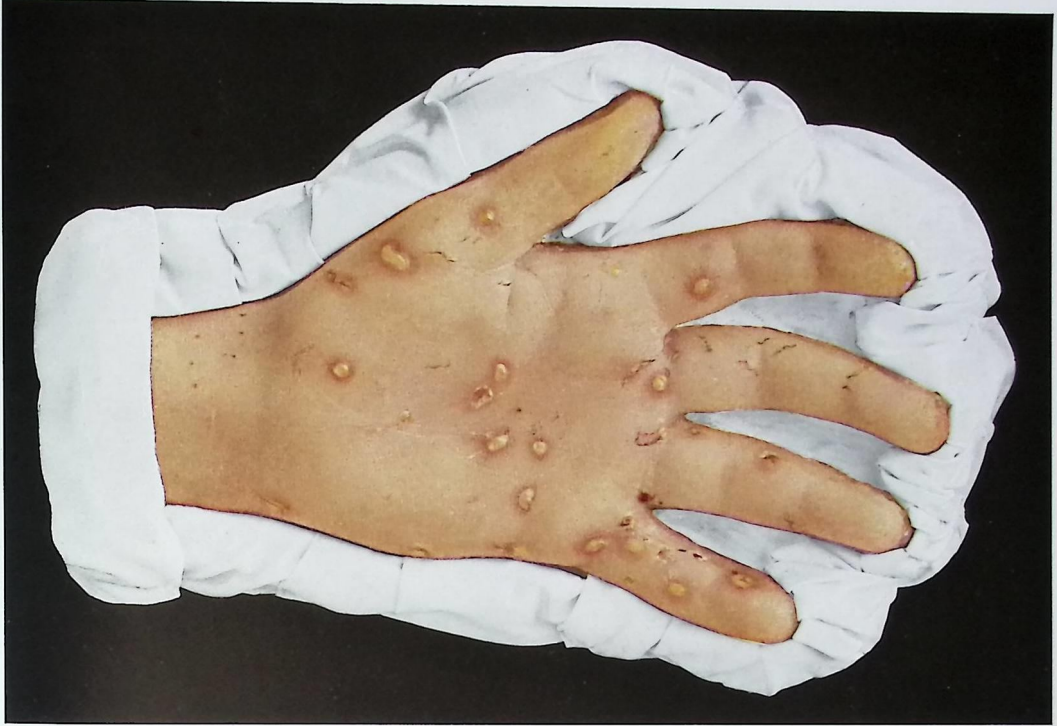

b
Escabiosis

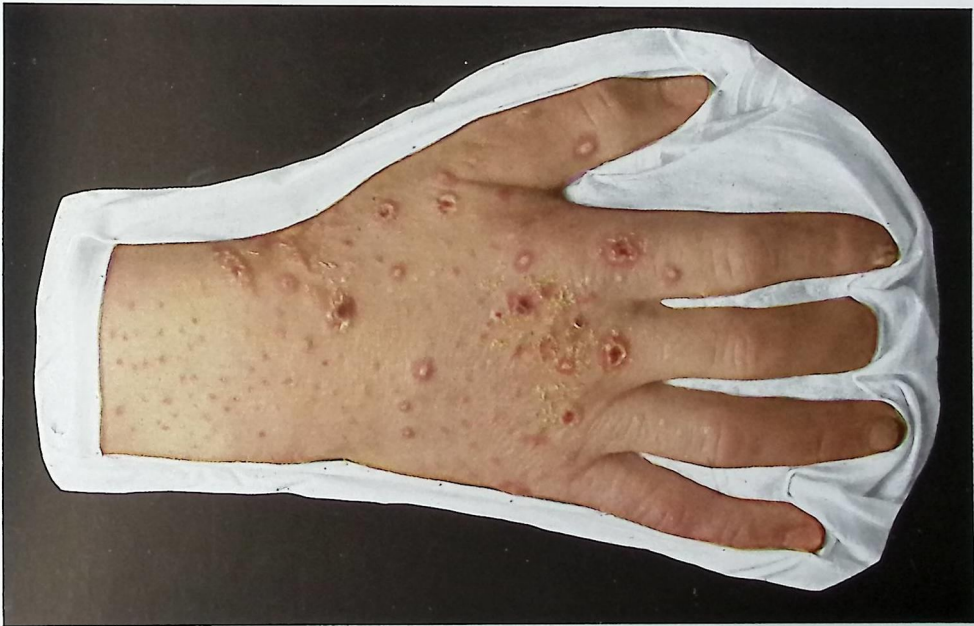

a
Miasis linear





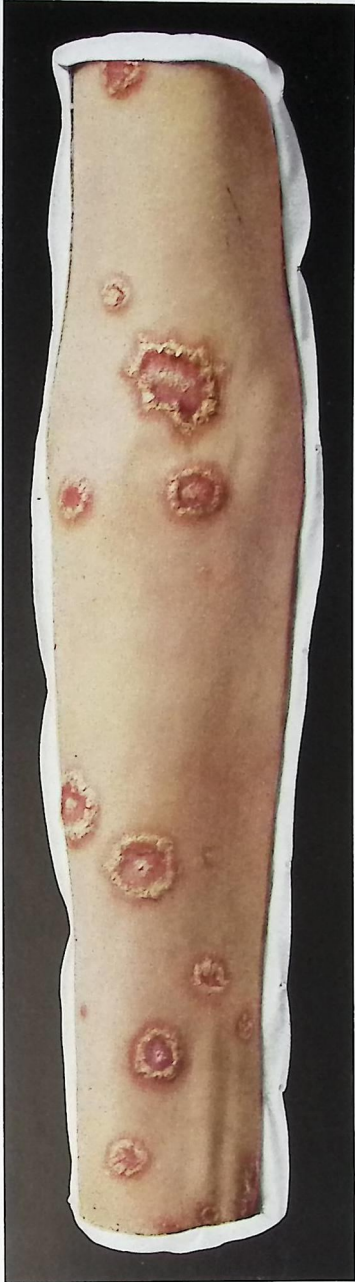b



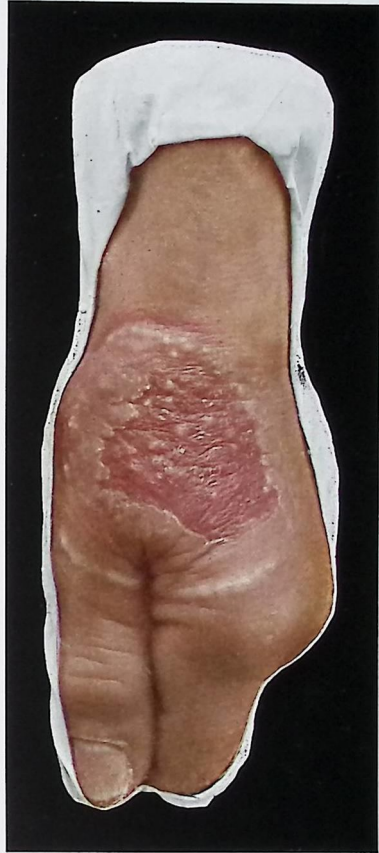a

Escabiosis



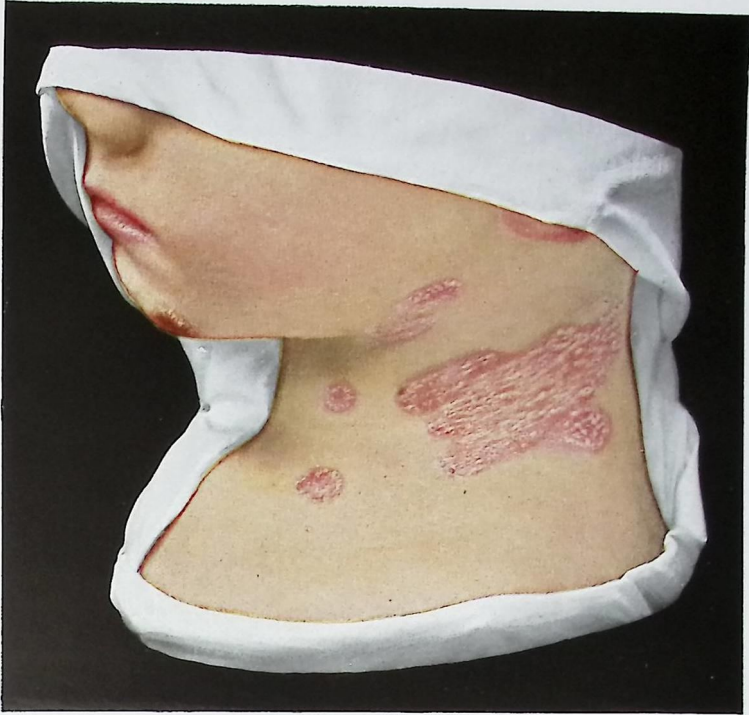

a
Tricoficia anular



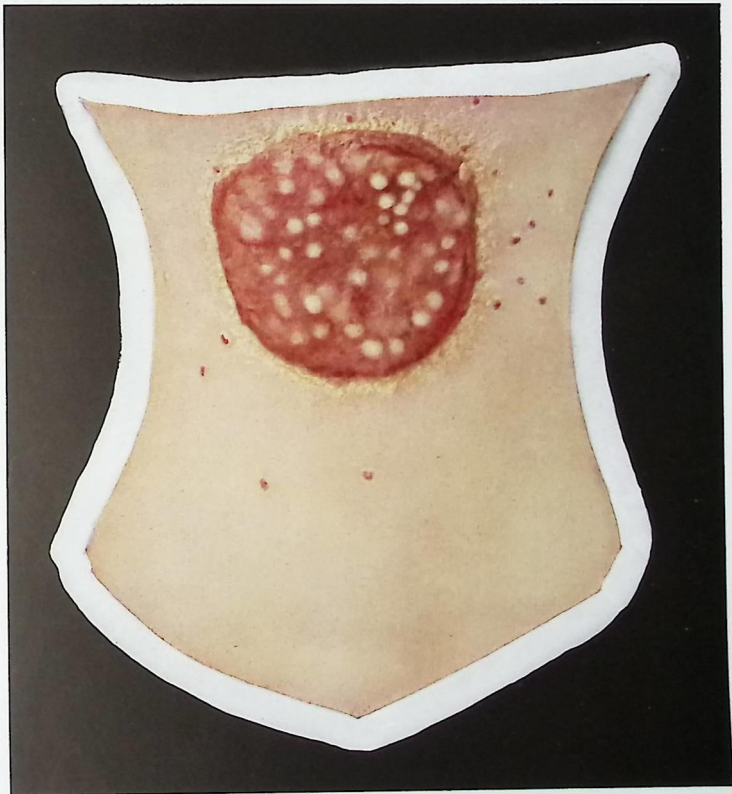
b
Tricoficia profunda





a

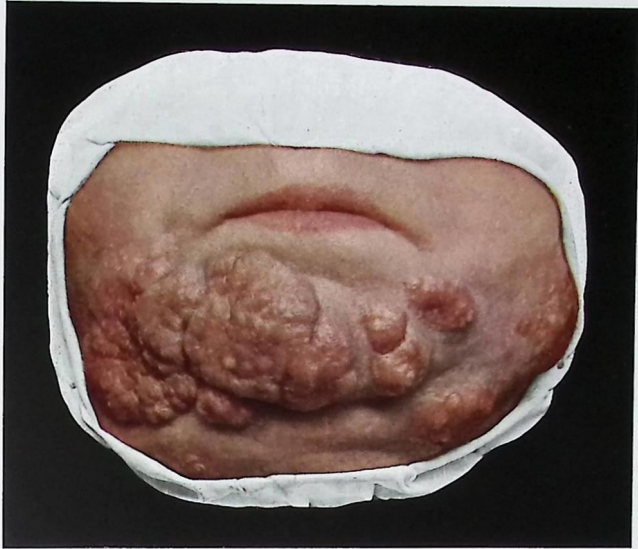Tricoficia superficial del cuello



b

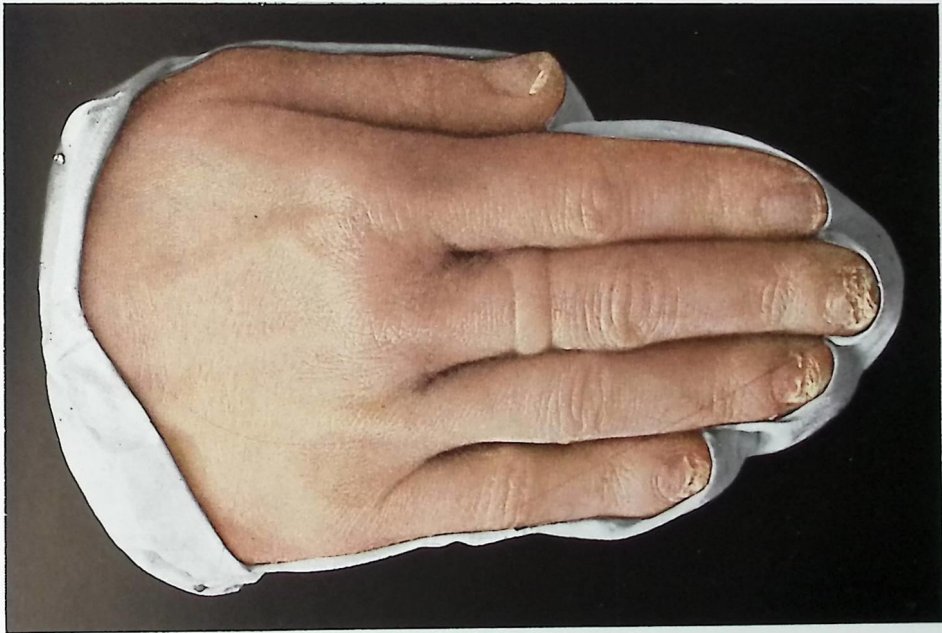Tricoficia profunda de la nuca





a

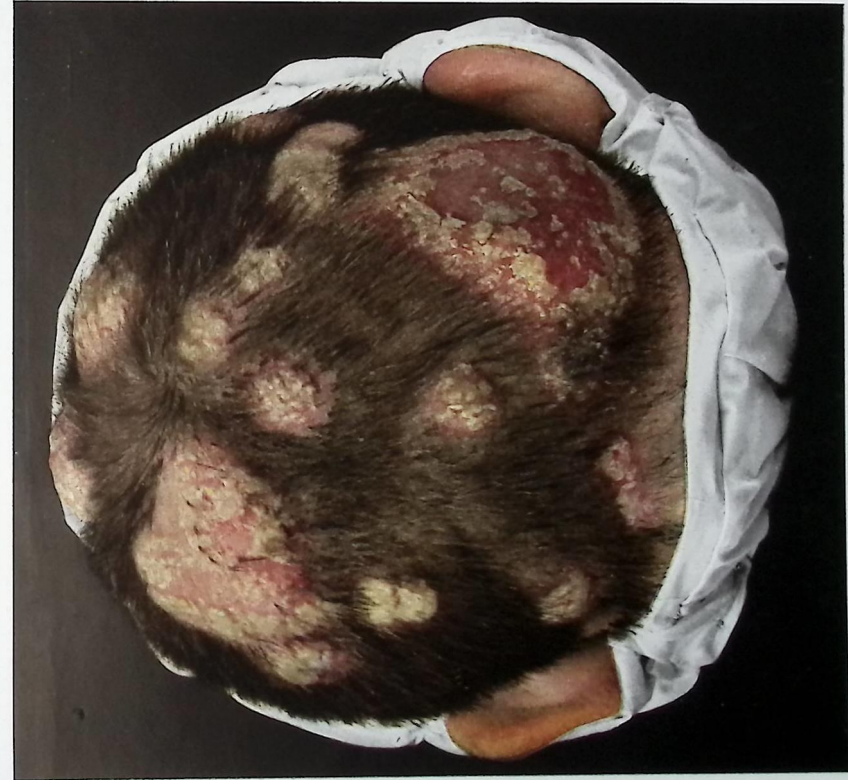Tricoficia profunda de la barba (sicosis tricofítica)



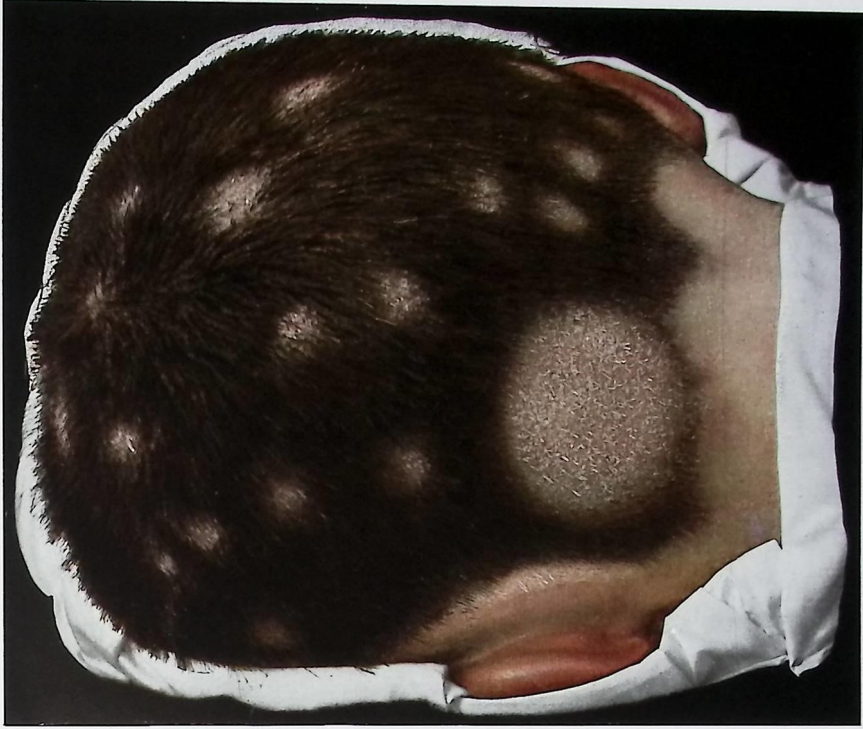b

Tricoficia de las uñas

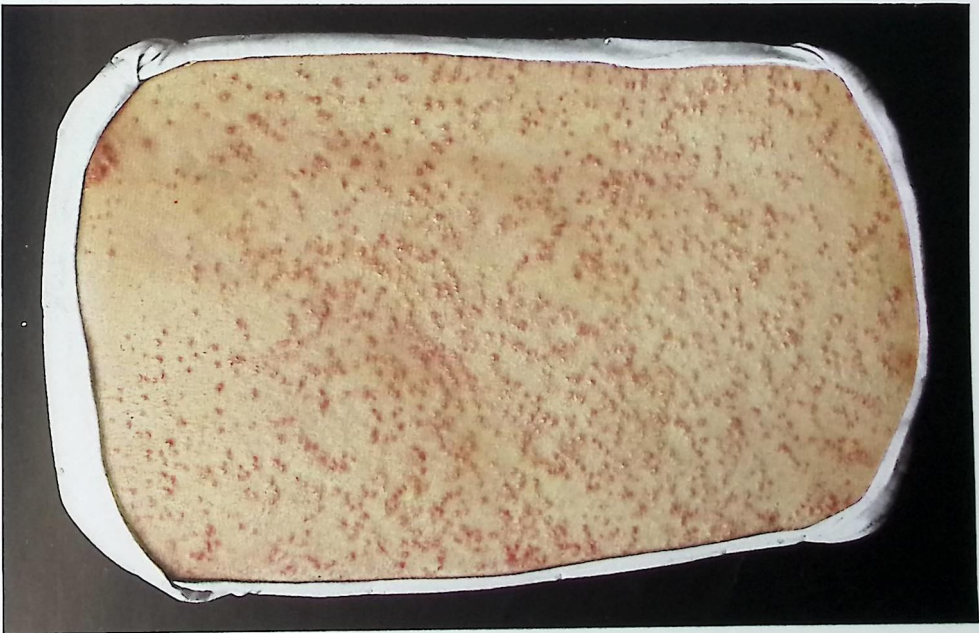



a
Tricoficia profunda del cuero cabelludo (kerion de Celso)

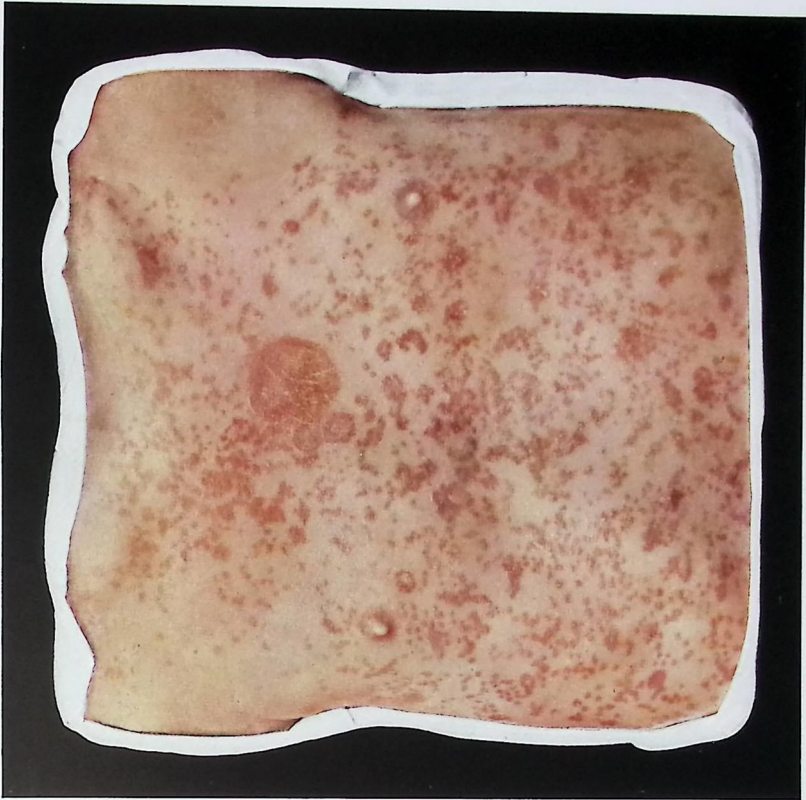


b
Tricoficia superficial del cuero cabelludo (microsporia)



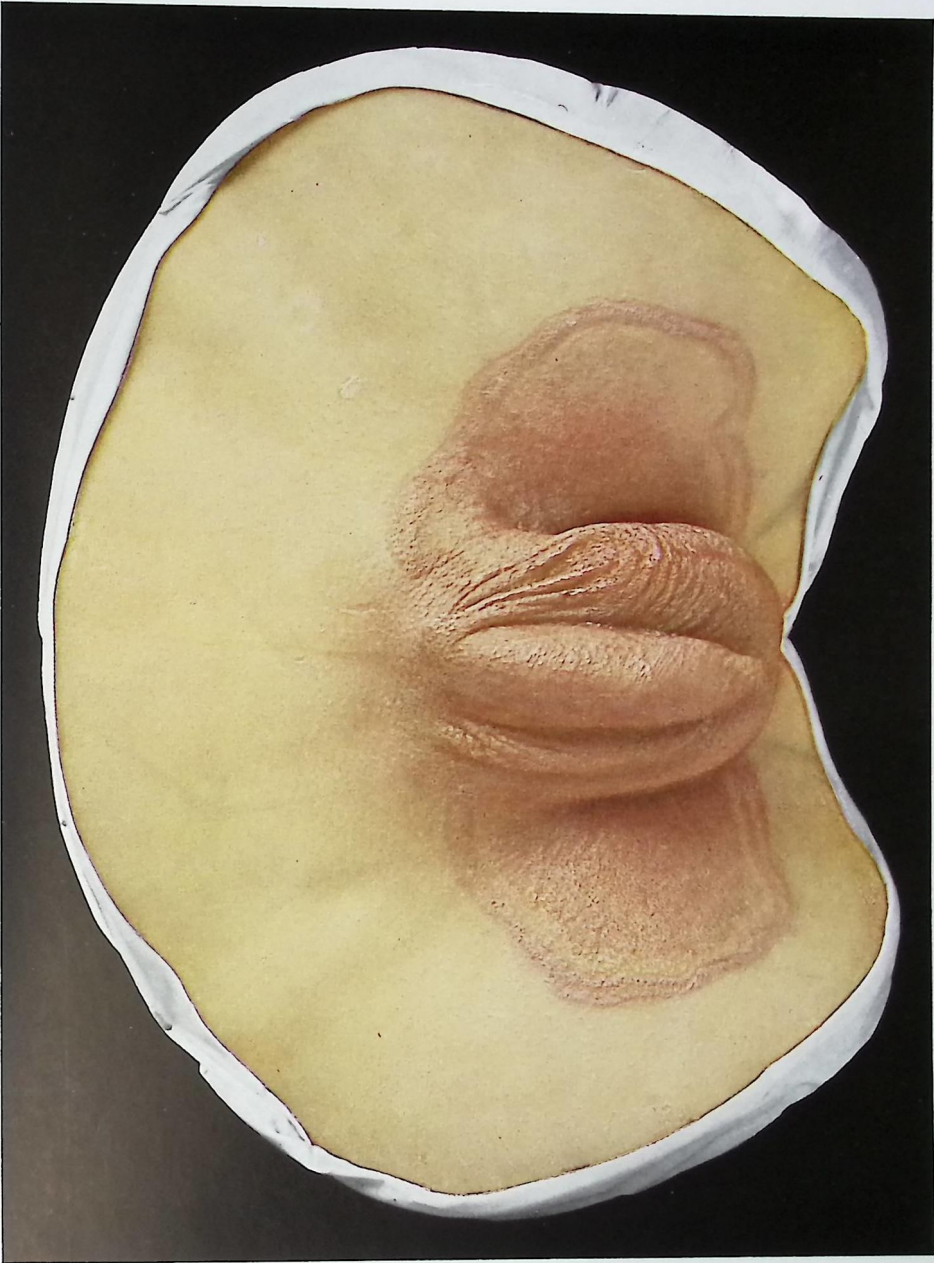
a

Tricoficia liquenoide del dorso

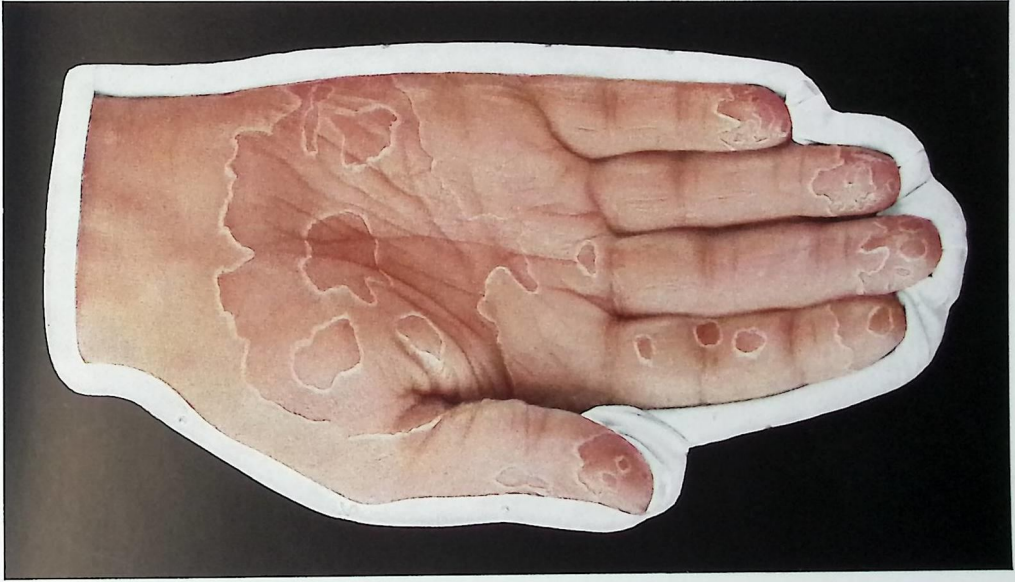

b

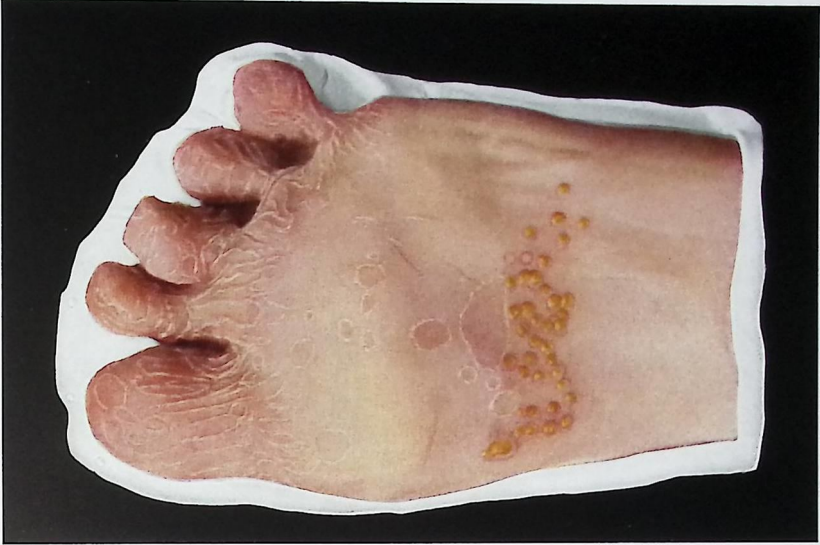Tricoficia liquenoide del tórax (microsporia)



Epidermoficia ("eczema marginado")



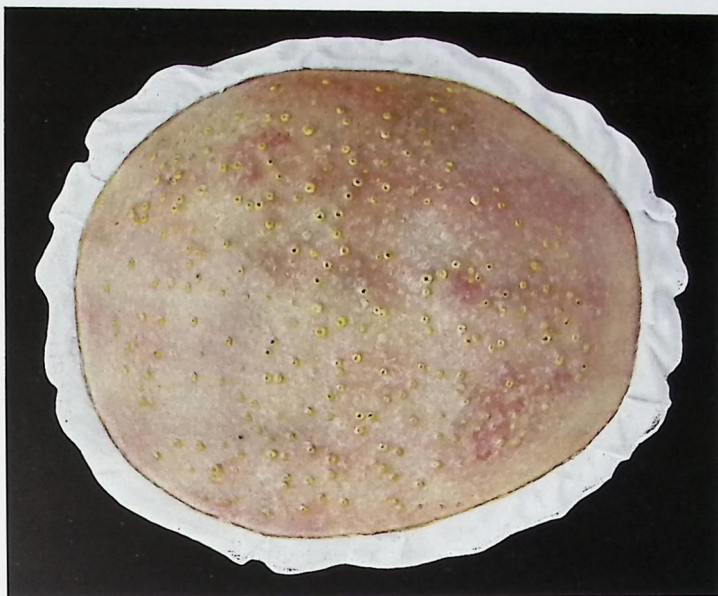a



b

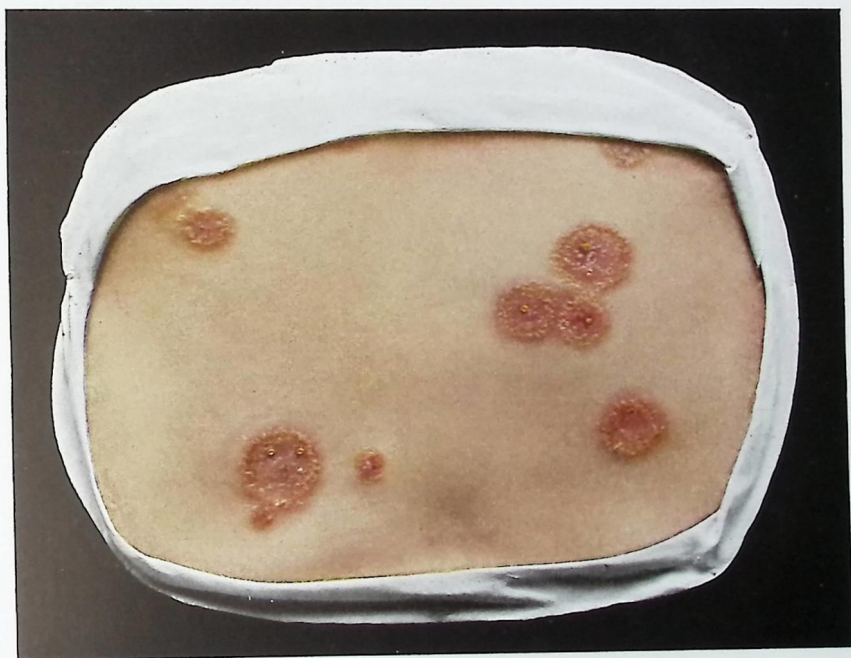Epidermolysis





a

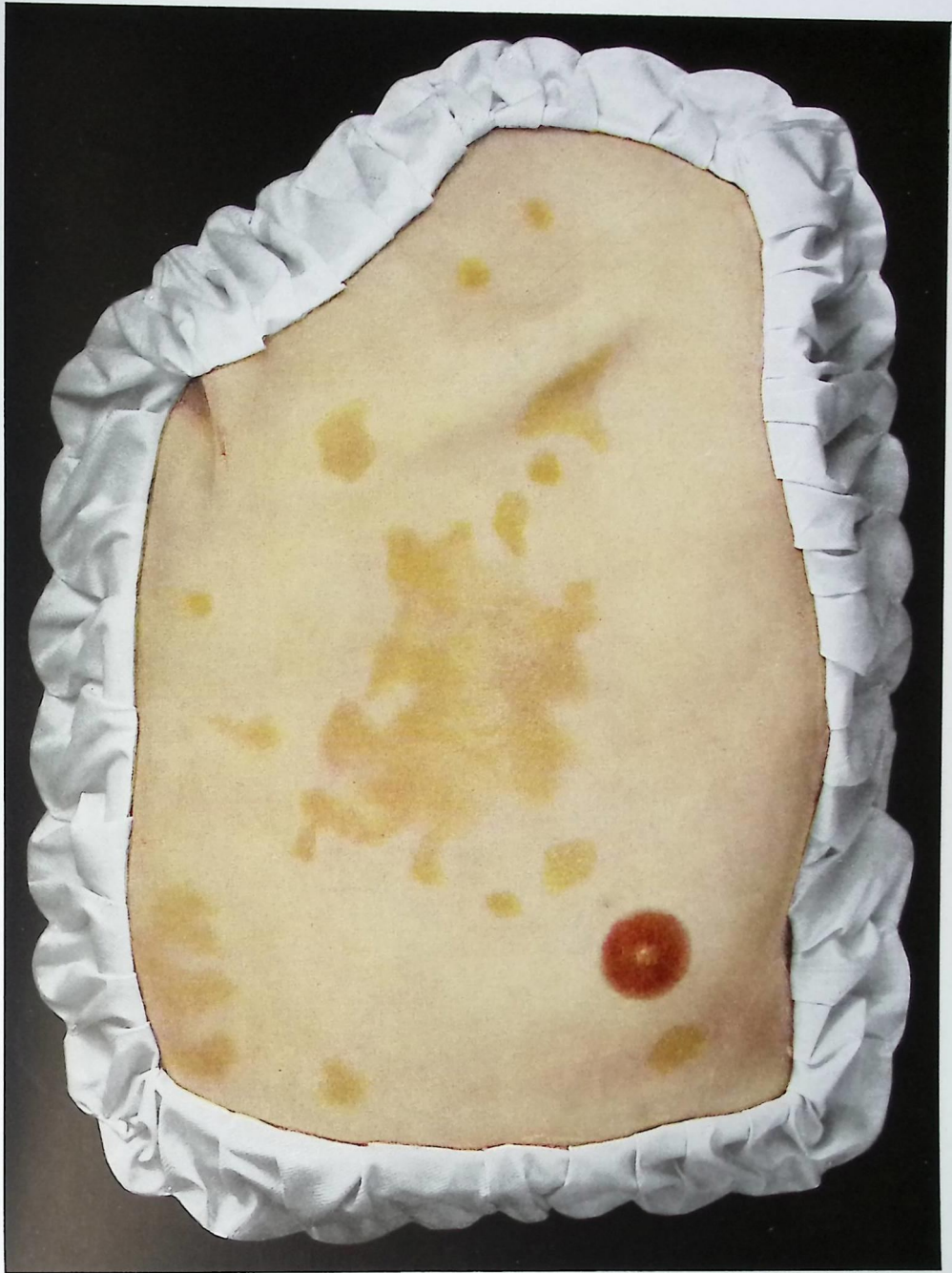Favus scutular



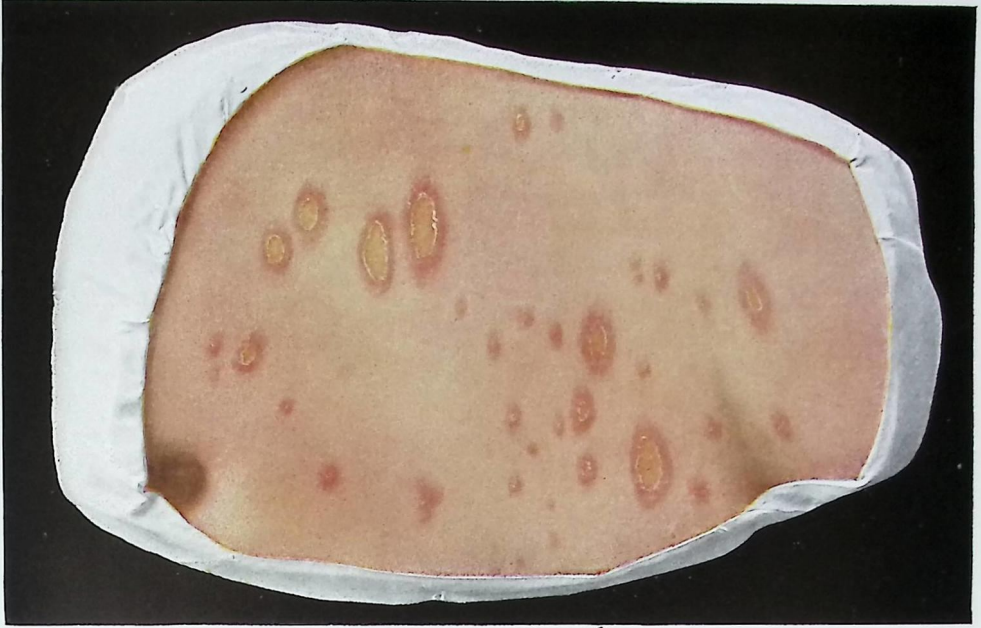b

Favus scutular y herpético

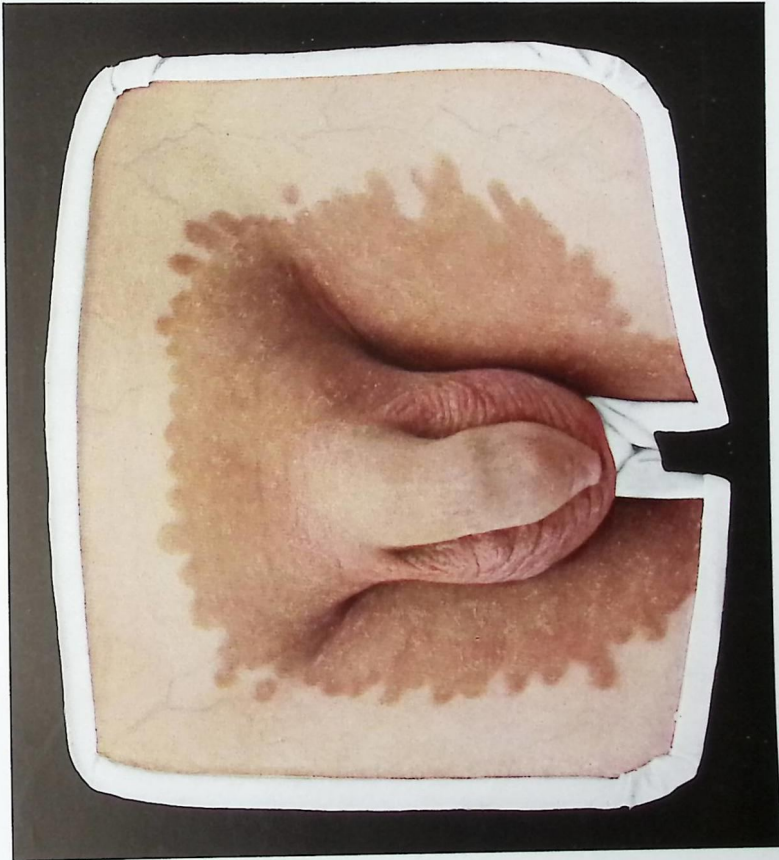



Pityriasis versicolor

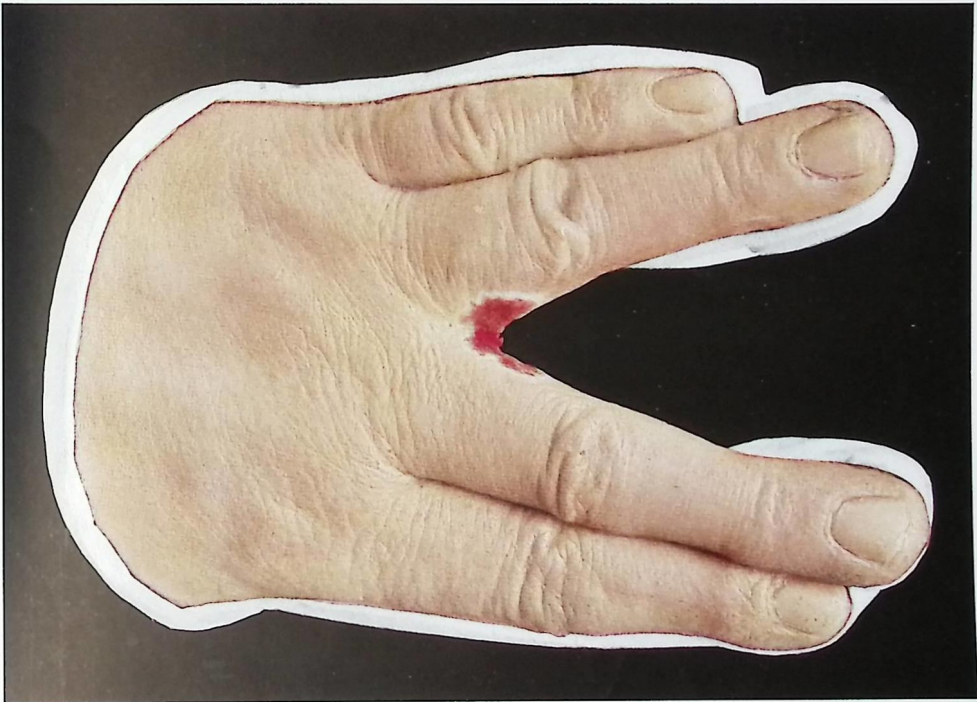


b
Pitiriasis rosada

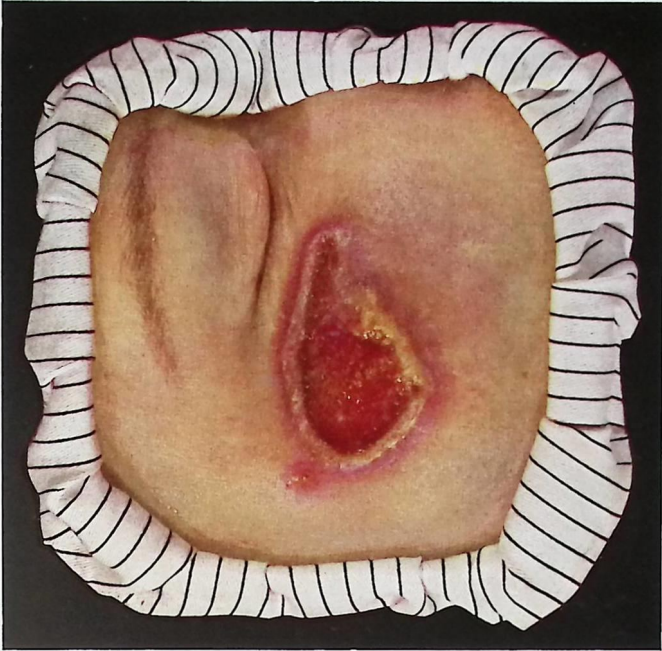


a
Eritrasma

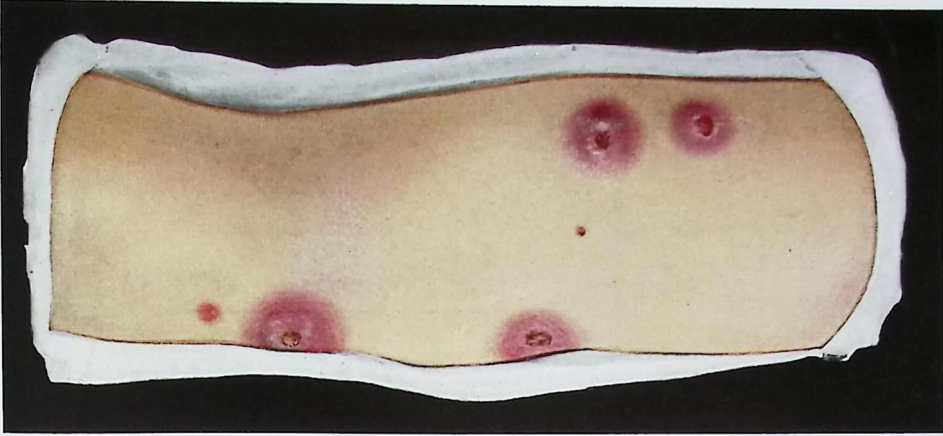



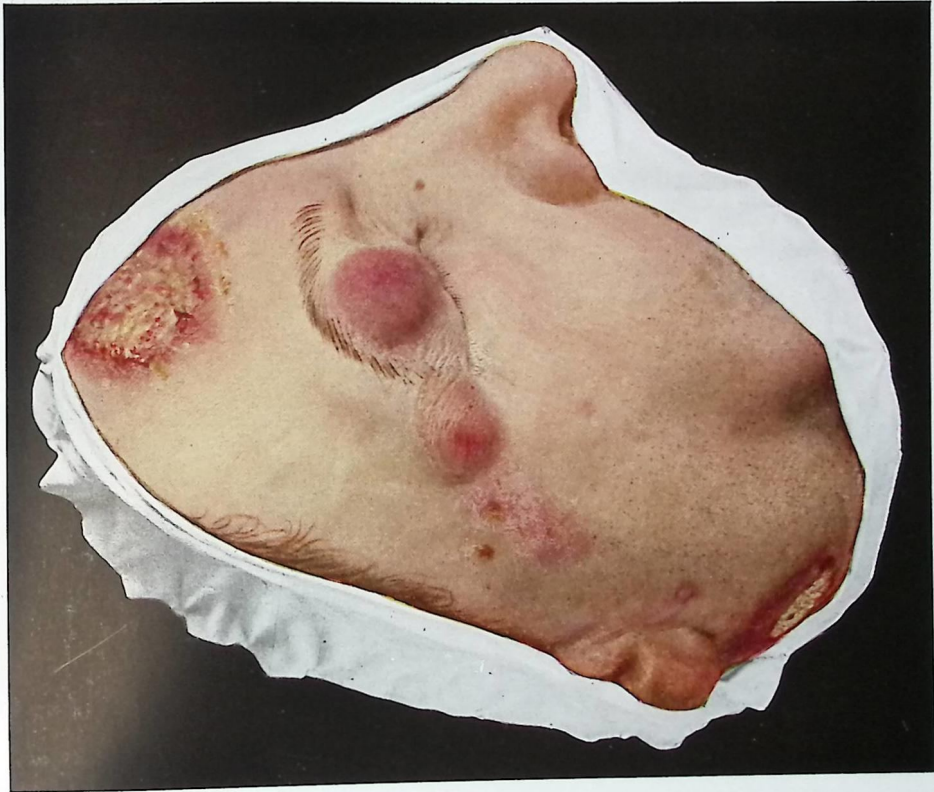a
Erosión interdigital



b
Blastomicosis cutánea

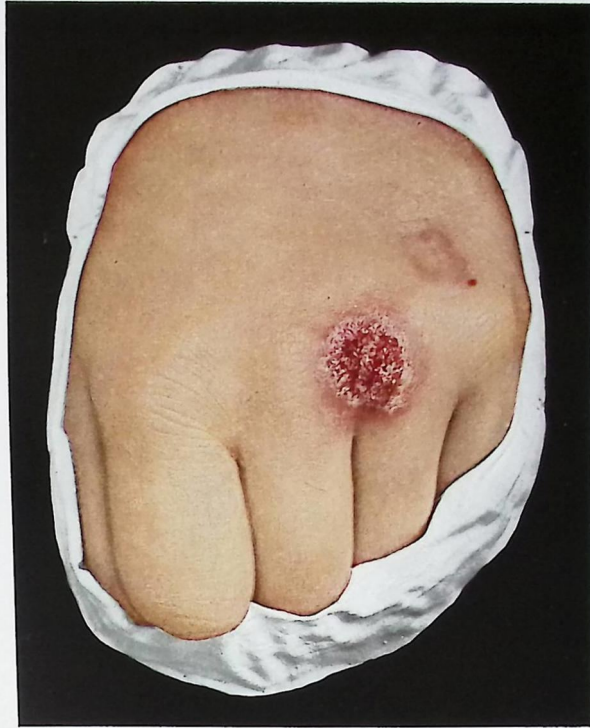

b



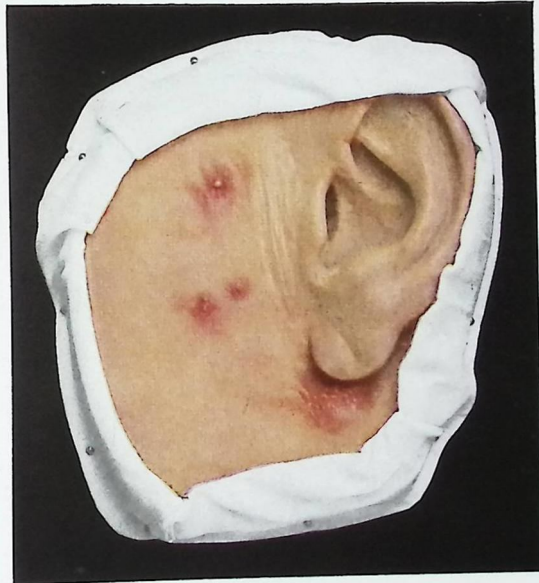a

Esporotricosis (de Beurmann)



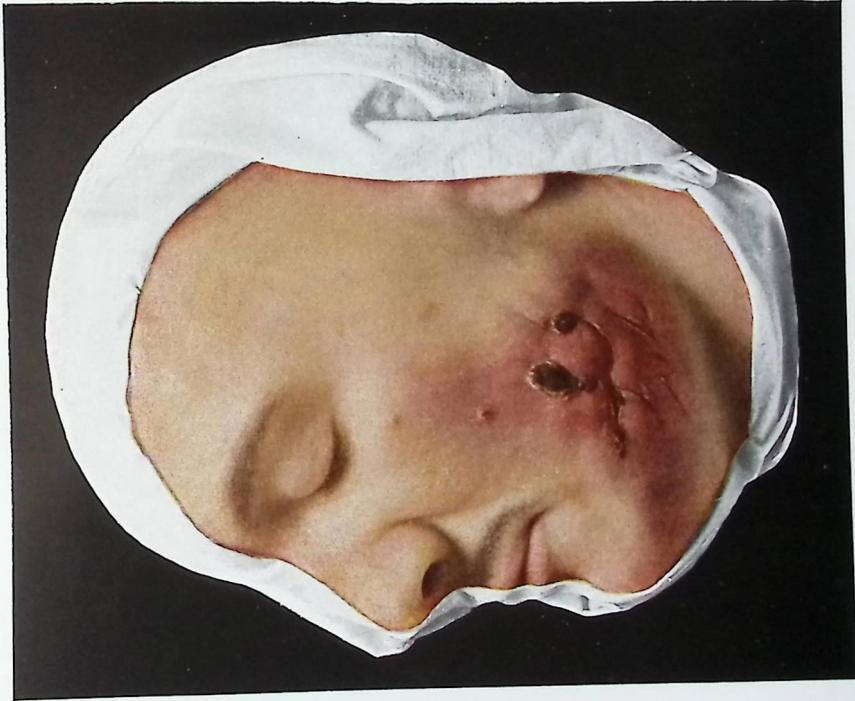a

Esporotricosis verrugosa

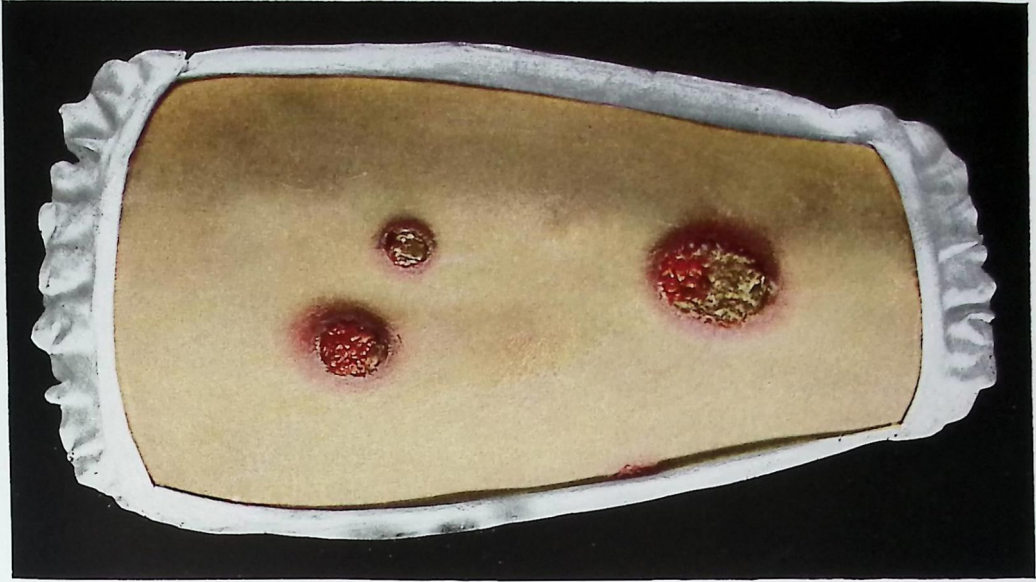

b

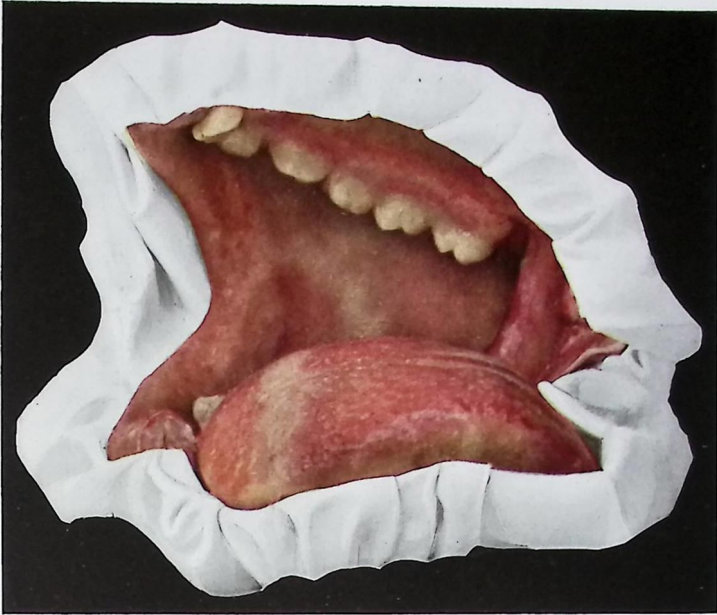Esporotricosis epidérmica



a
Actinomycosis cutánea

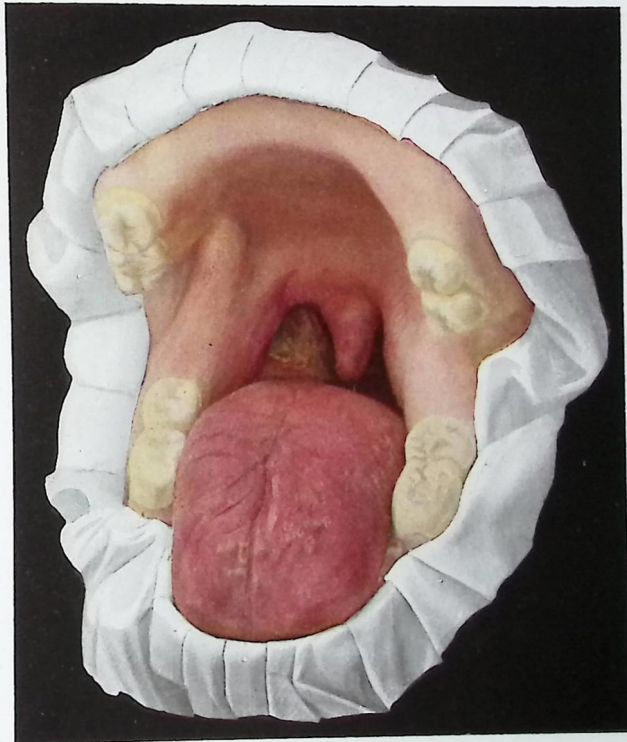


b
Leishmaniasis ulceroosa de la piel



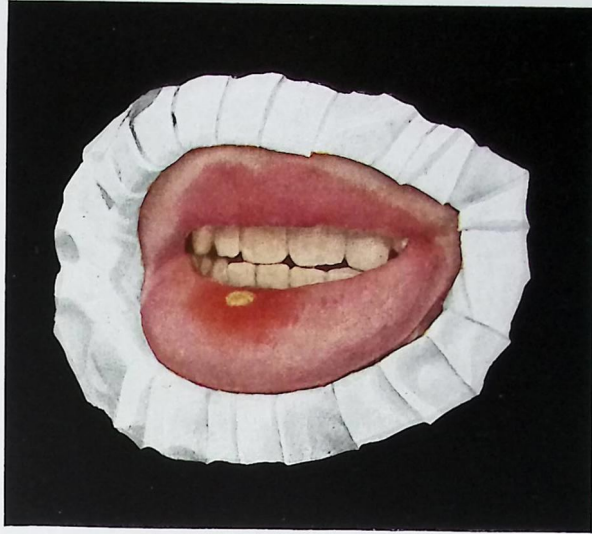
a

Glositis de Moeller (o de Hunter)



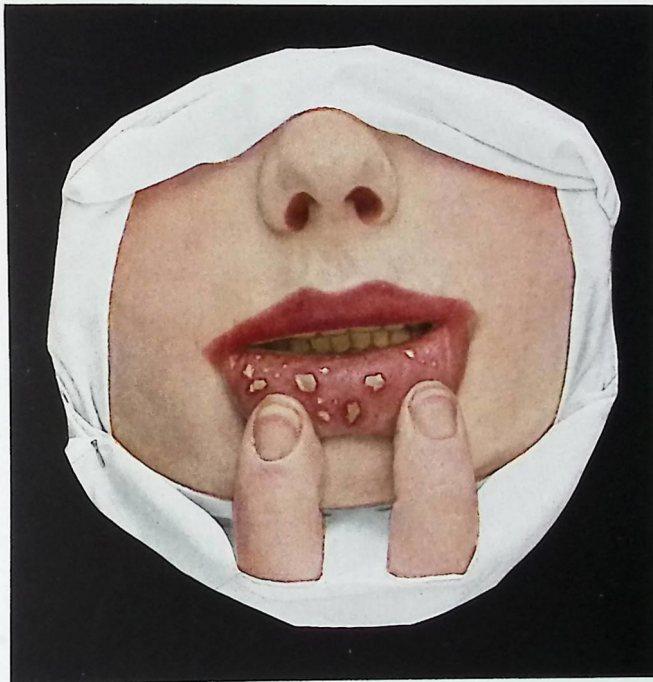
b

Angina de Plaut-Vincent



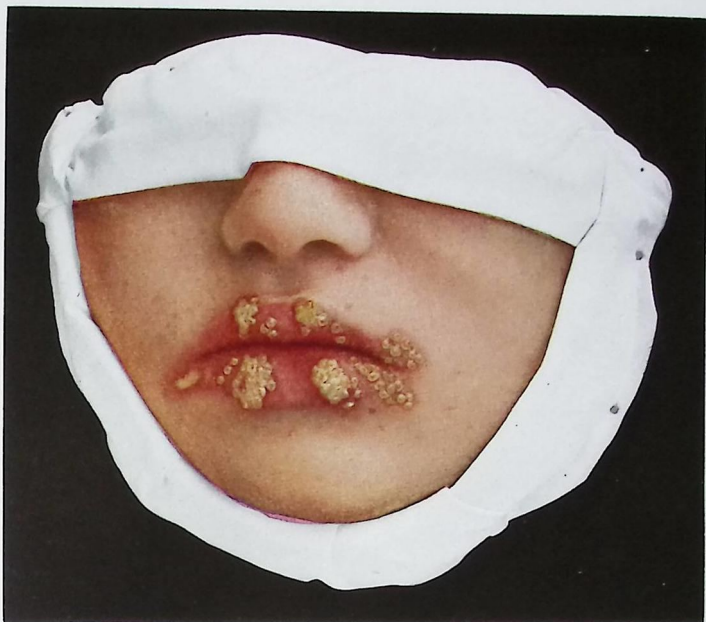a

Úlcera aftosa del labio inferior

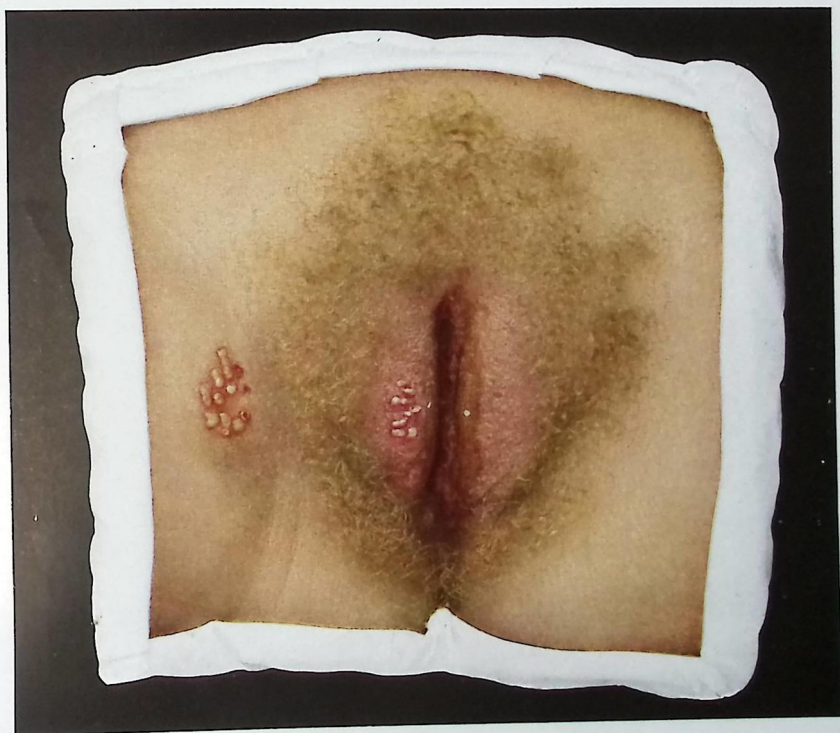

b

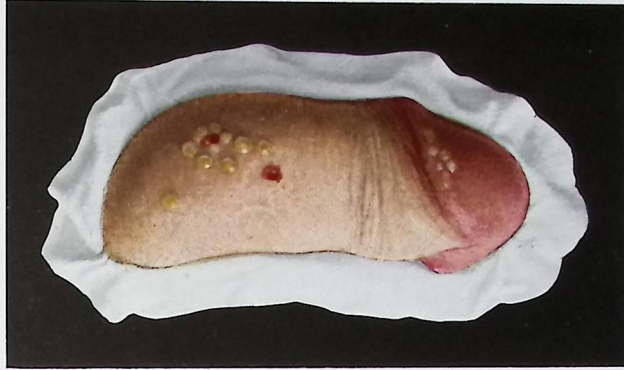Aftas



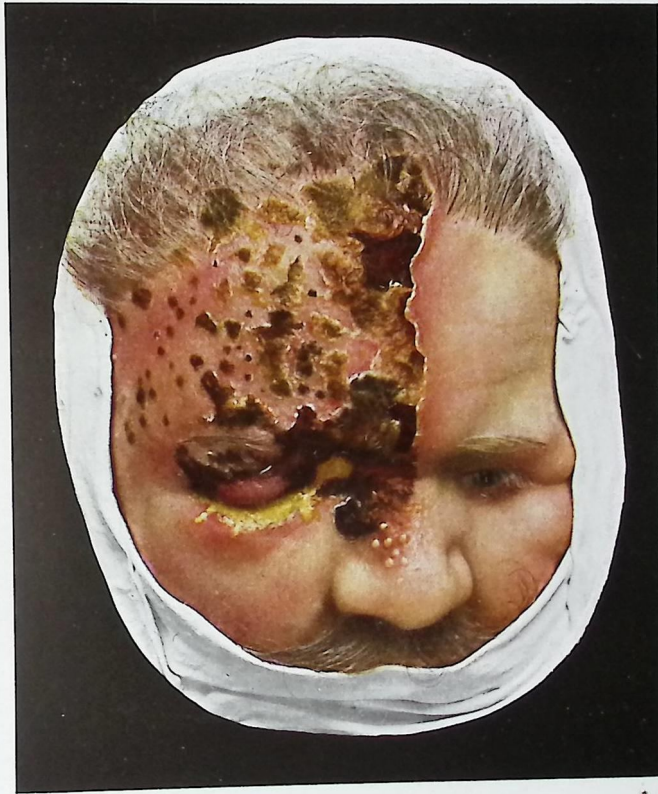
a
Herpes labial



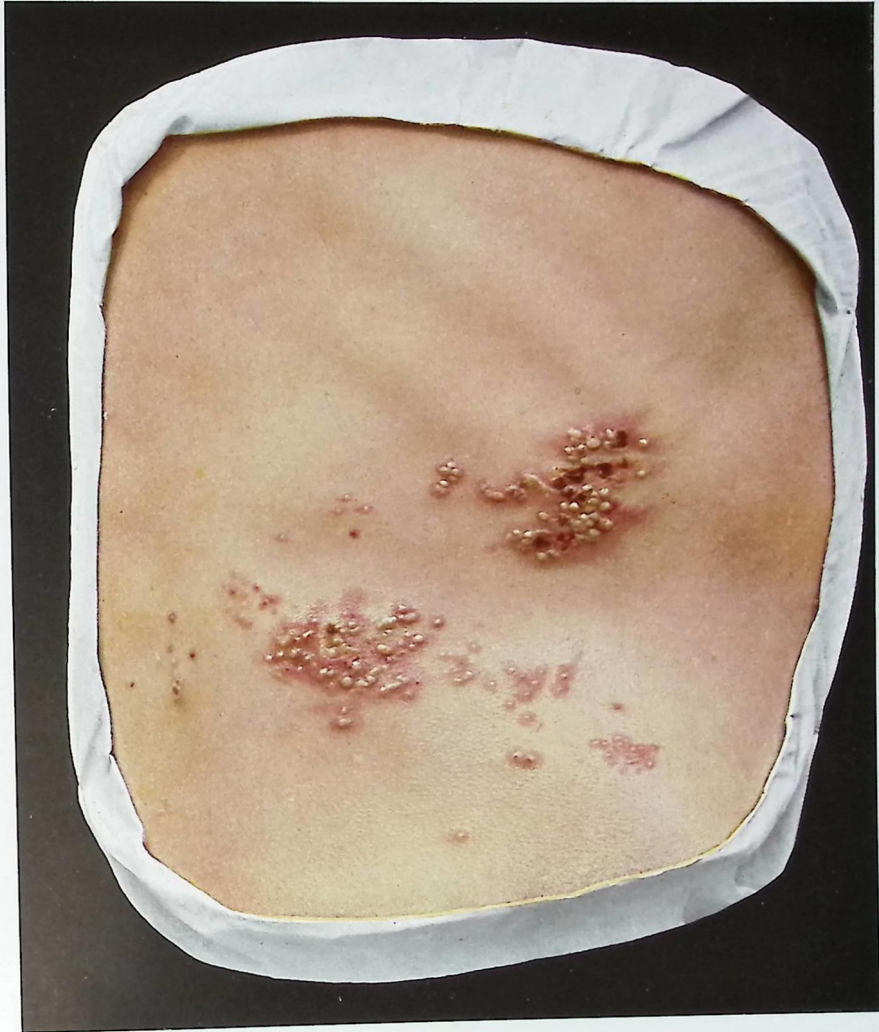b
Herpes progenerital



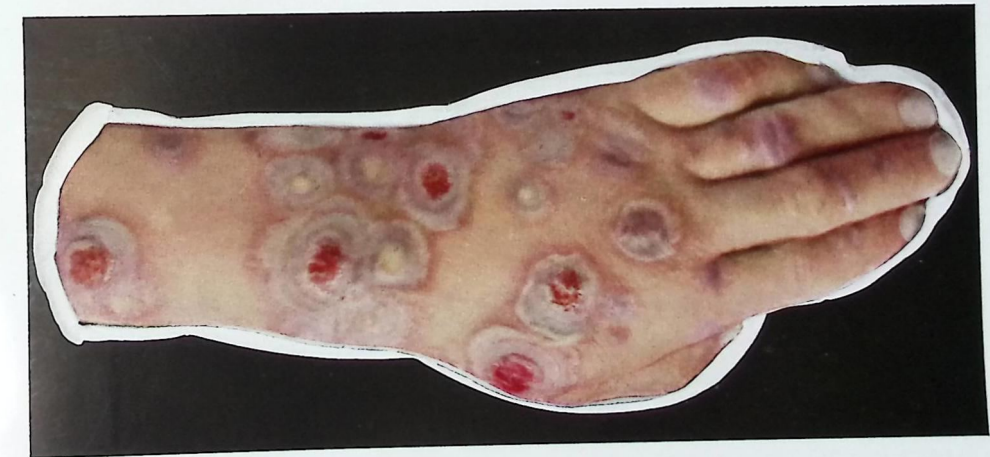a
Herpes progenital



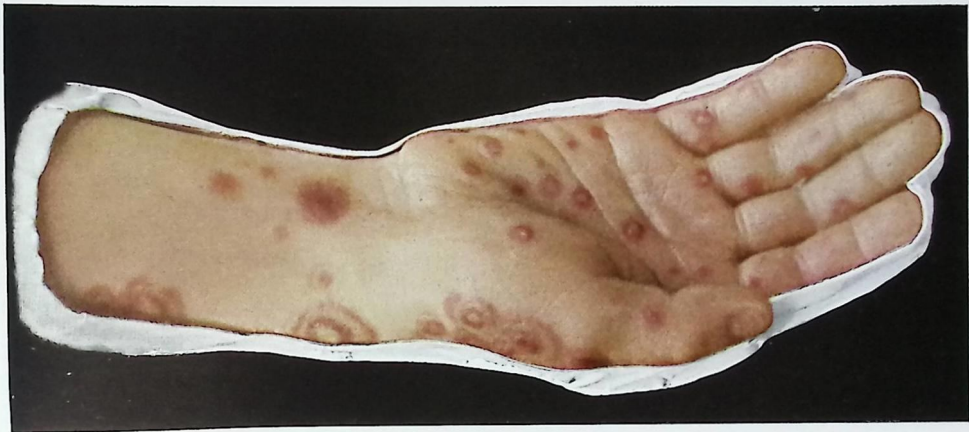b
Zoster gangrenoso



Zoster torácico

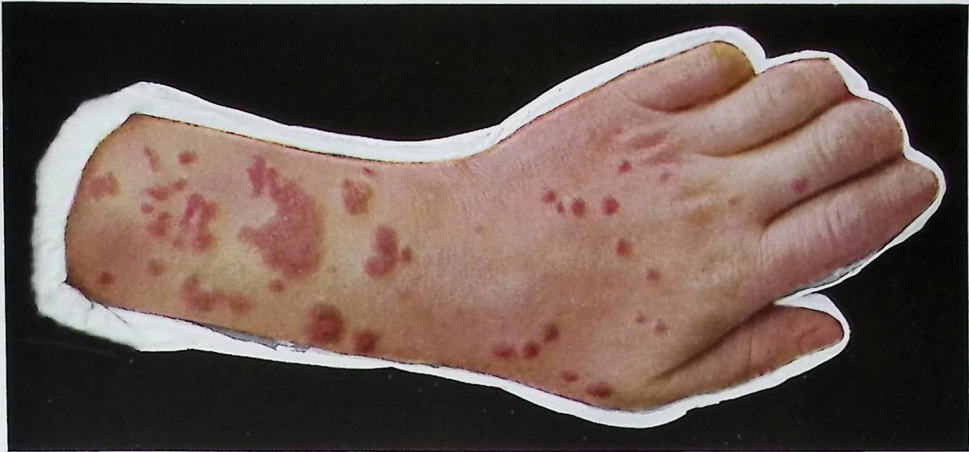

a

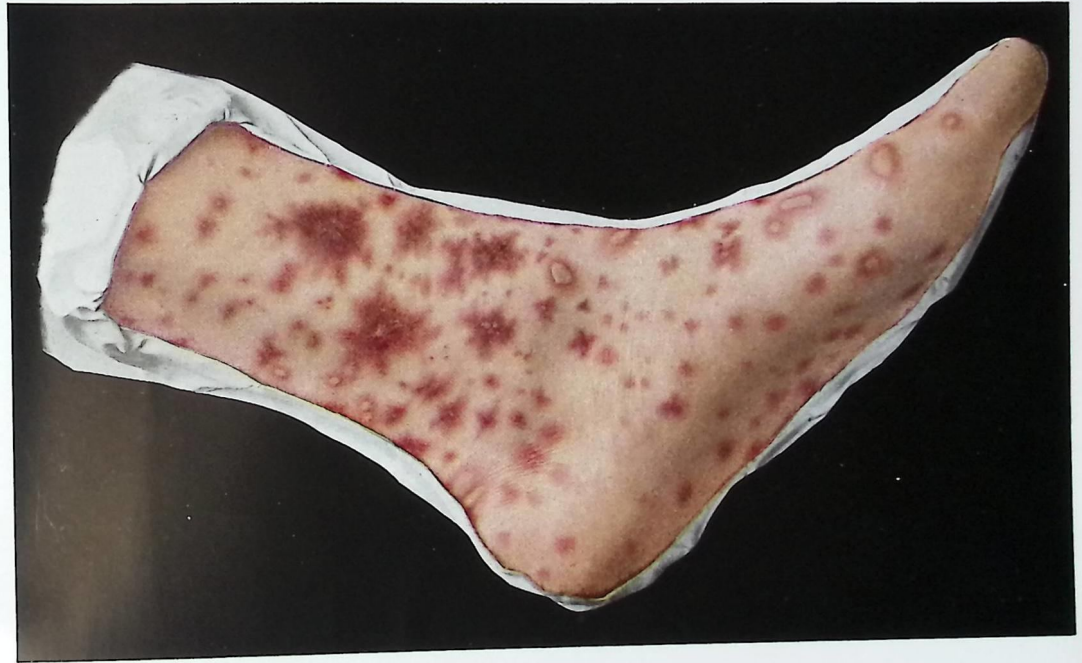

b

Eritema exudativo multiforme

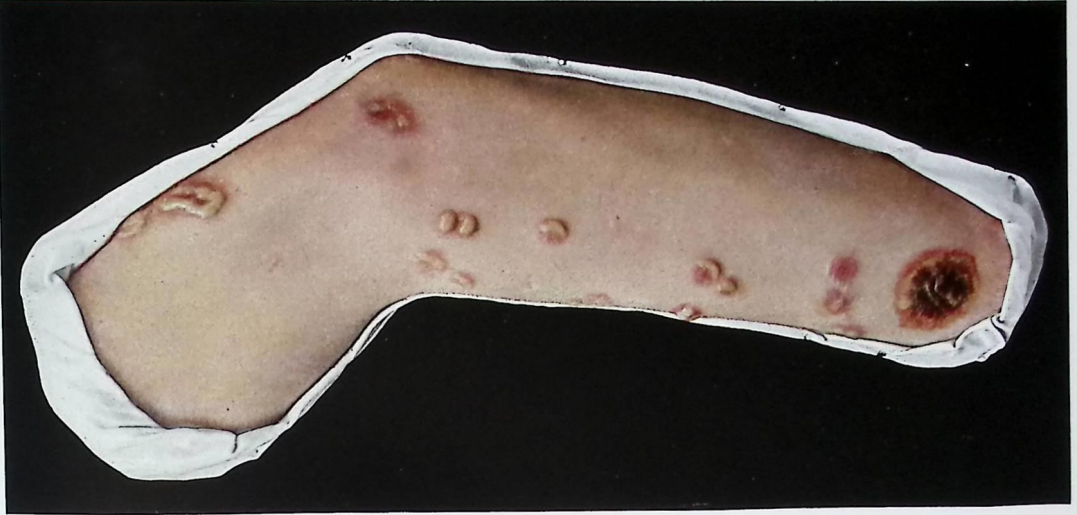

c



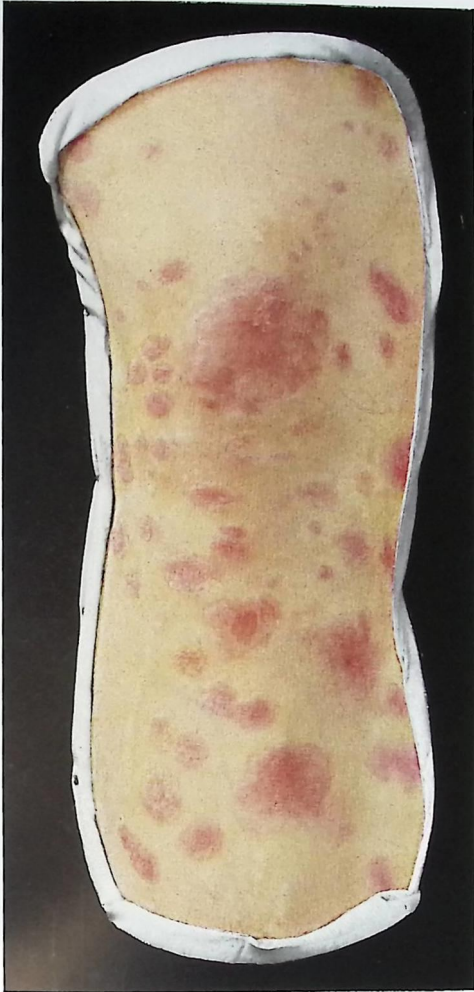a

Eritema exudativo multiforme, vesicular y hemorrágico

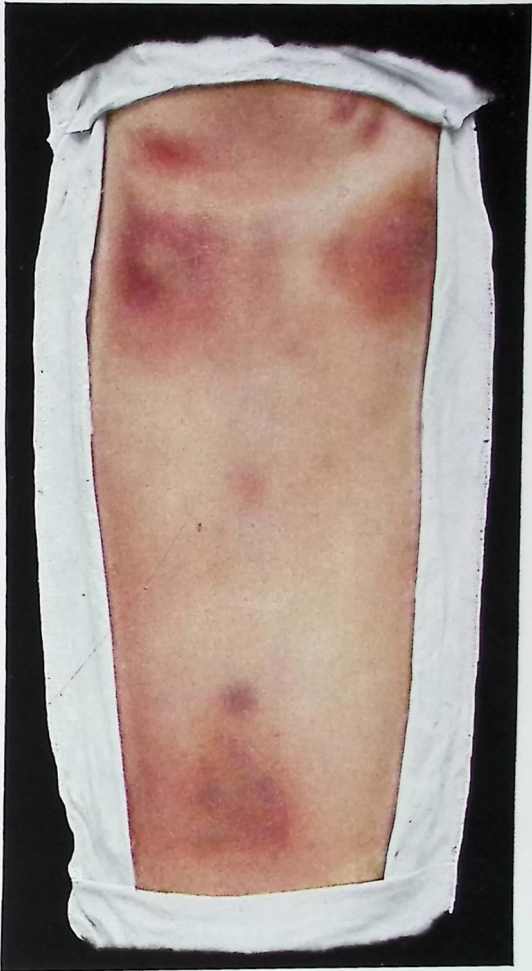

b

Eritema exudativo multiforme vesicular

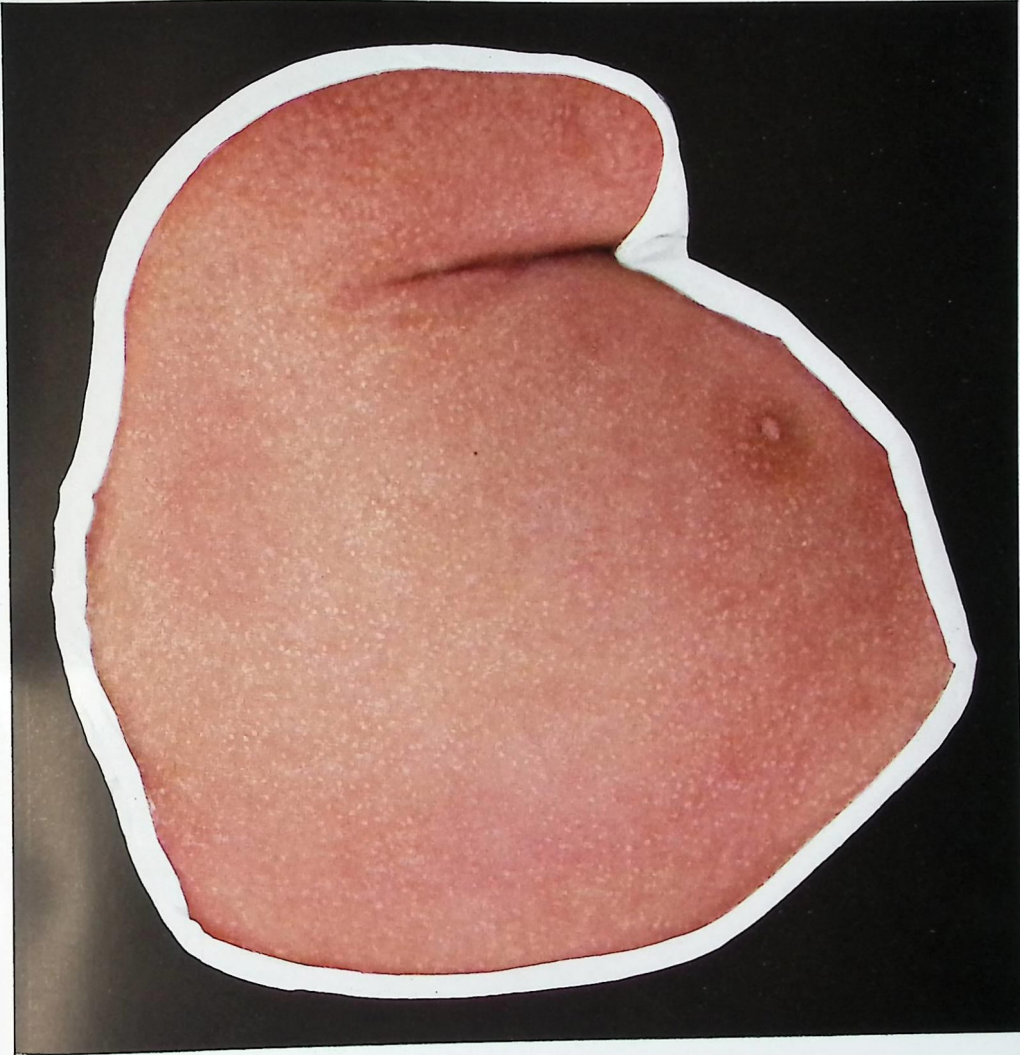


a
Eritema exudativo multiforme



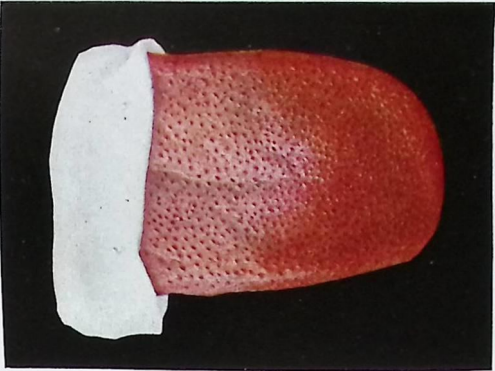
b
Eritema nudoso





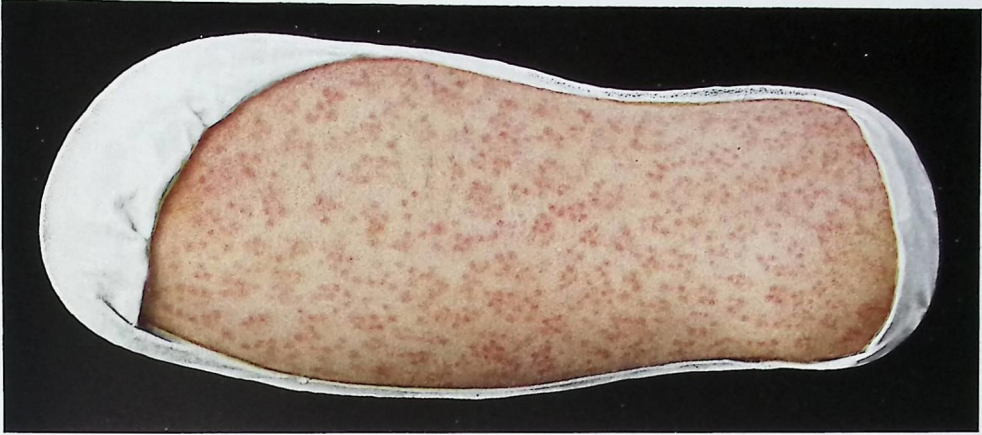
a

Escarlatina

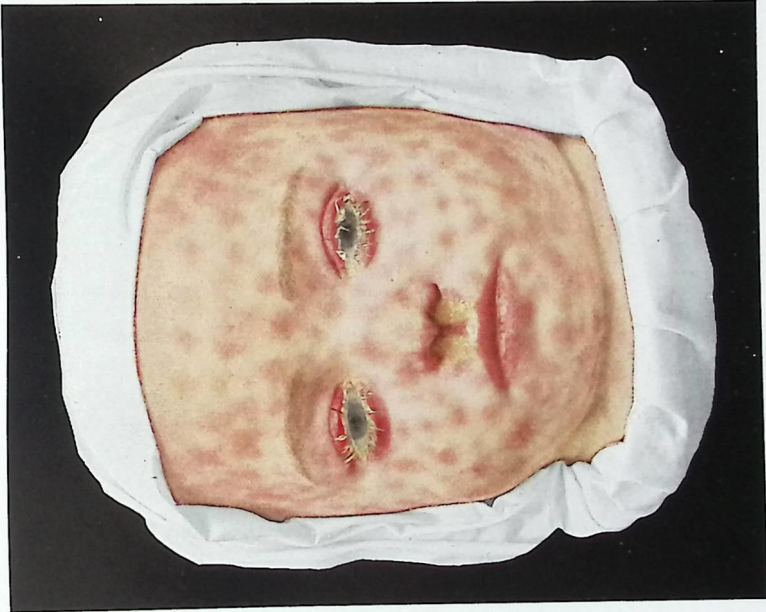


b





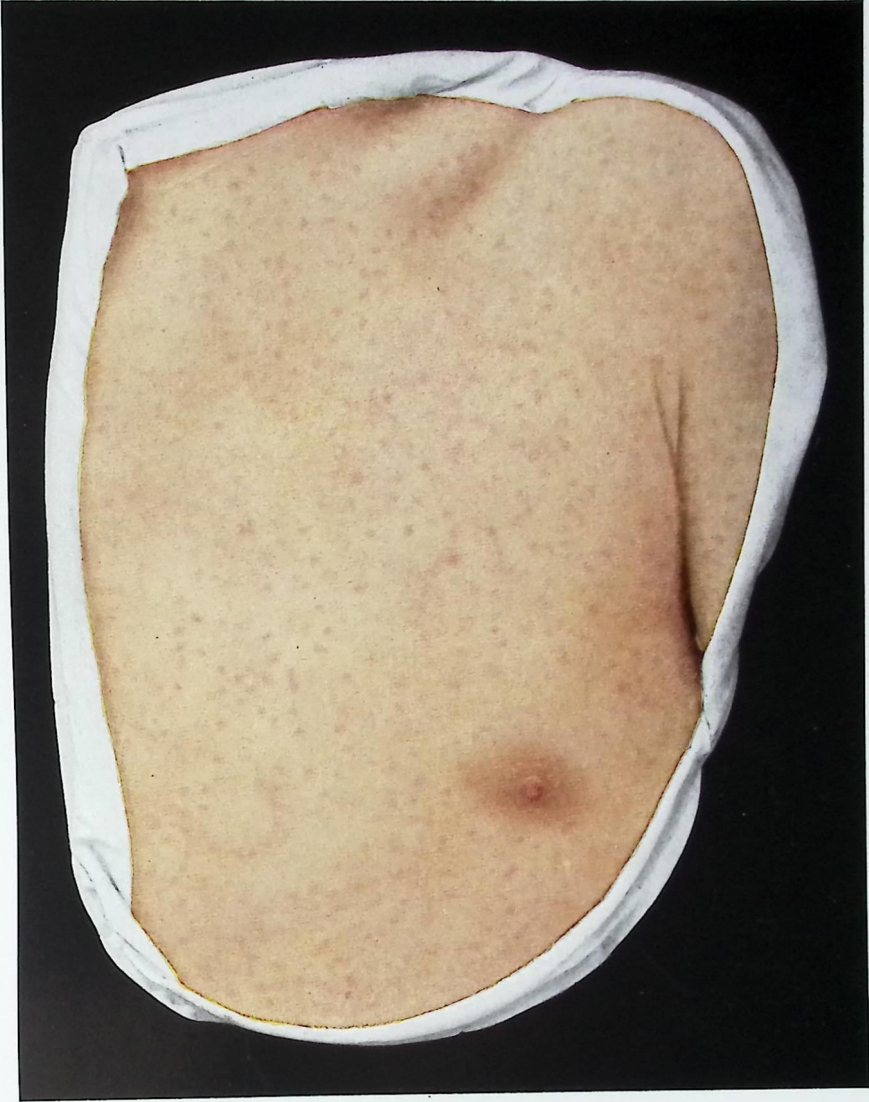
b



a

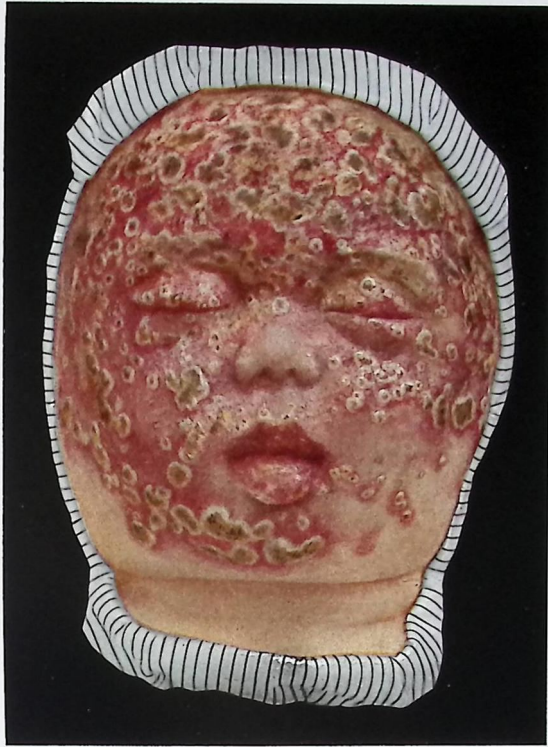Sarampión



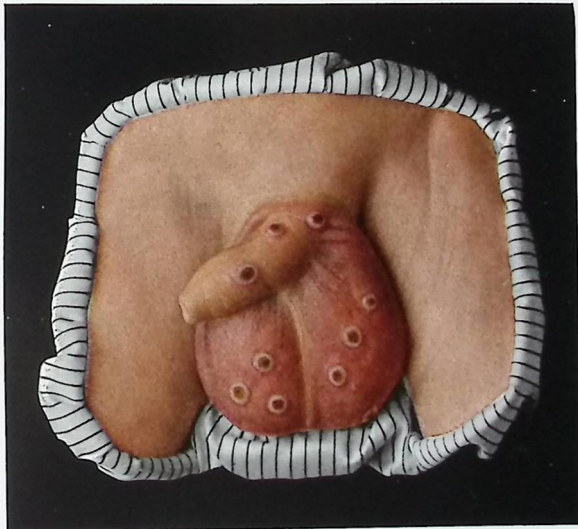

Rubeola



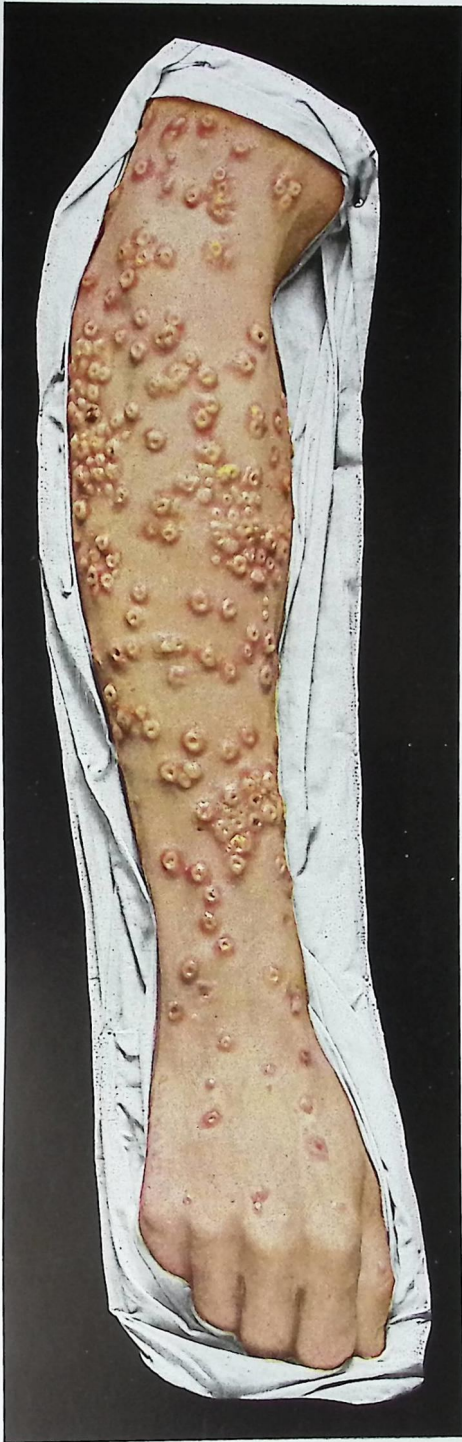


a

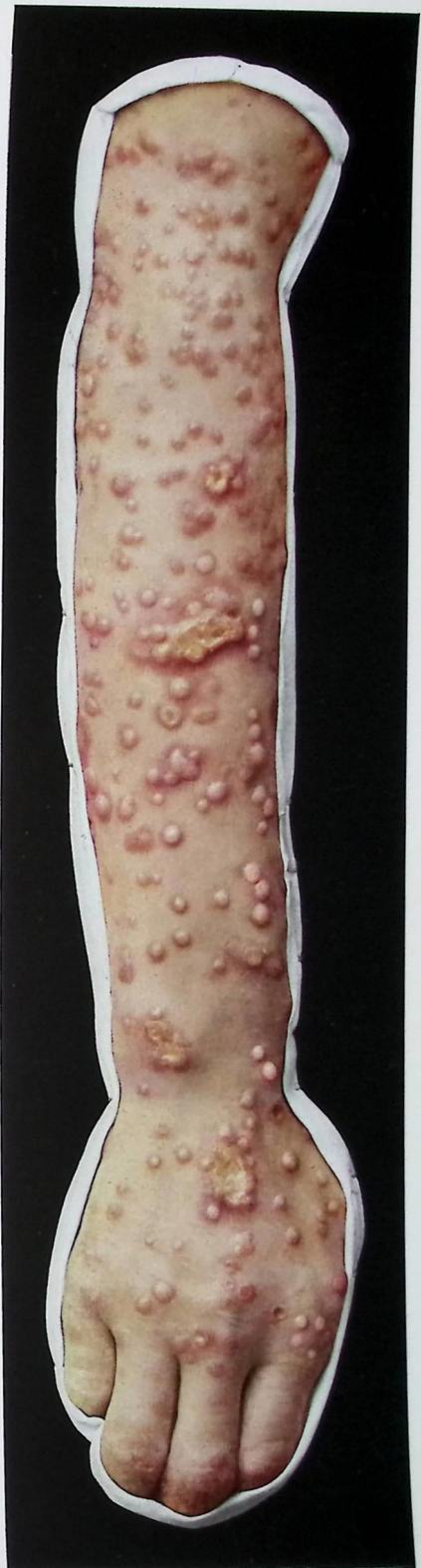

b

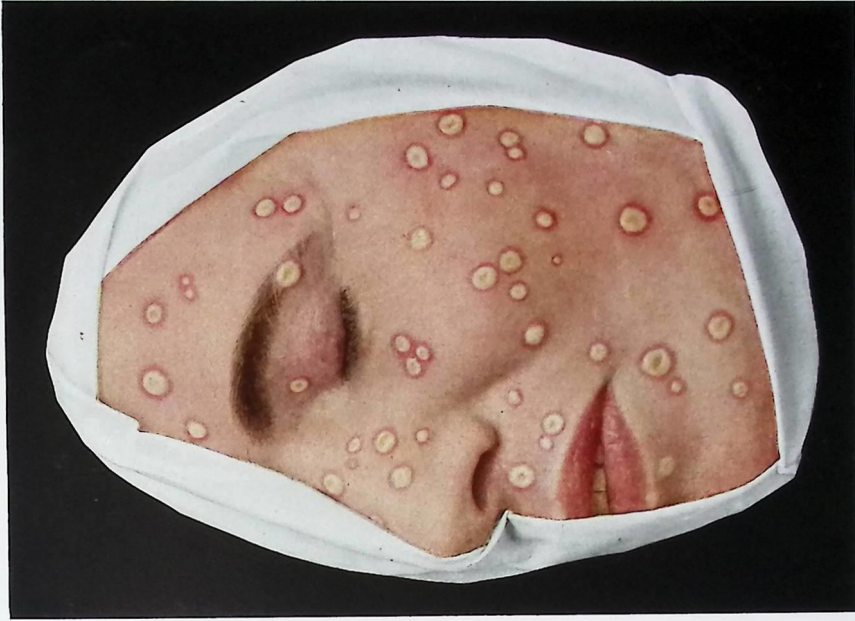
Vacuna generalizada



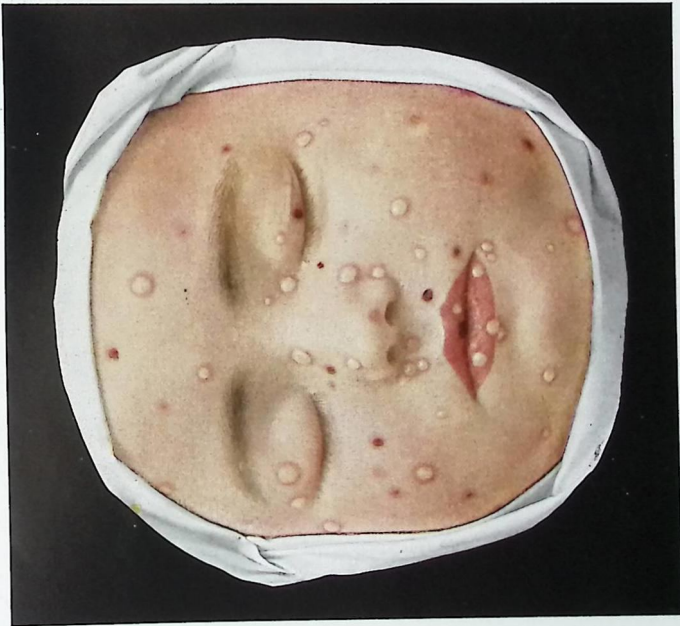
a
Viruela



b
Varicela (en el adulto)

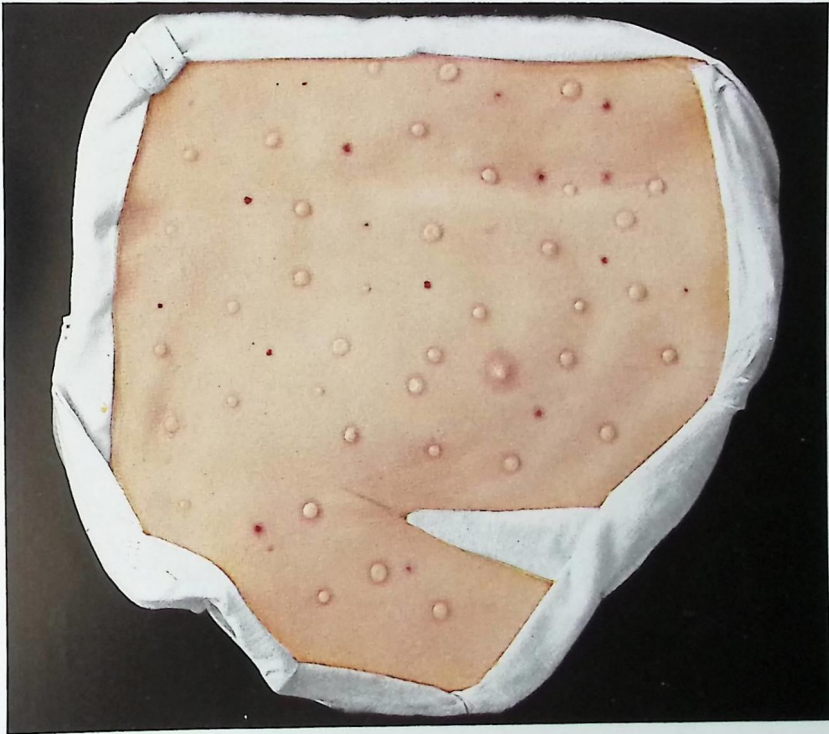


b
Viruela discreta

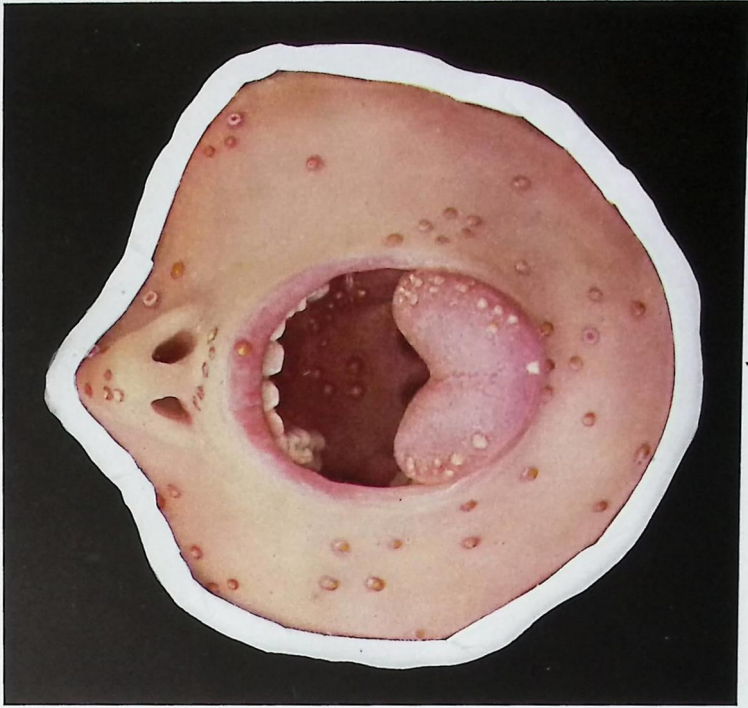


a
Varicela



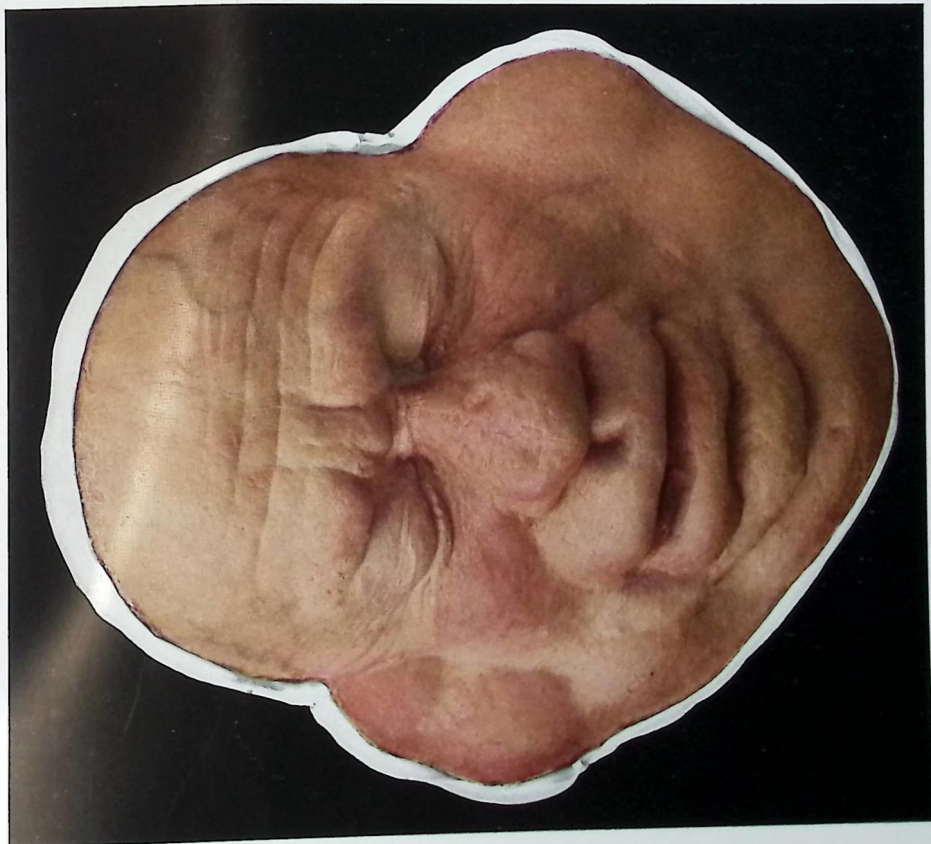


a
Varicela (en el niño)

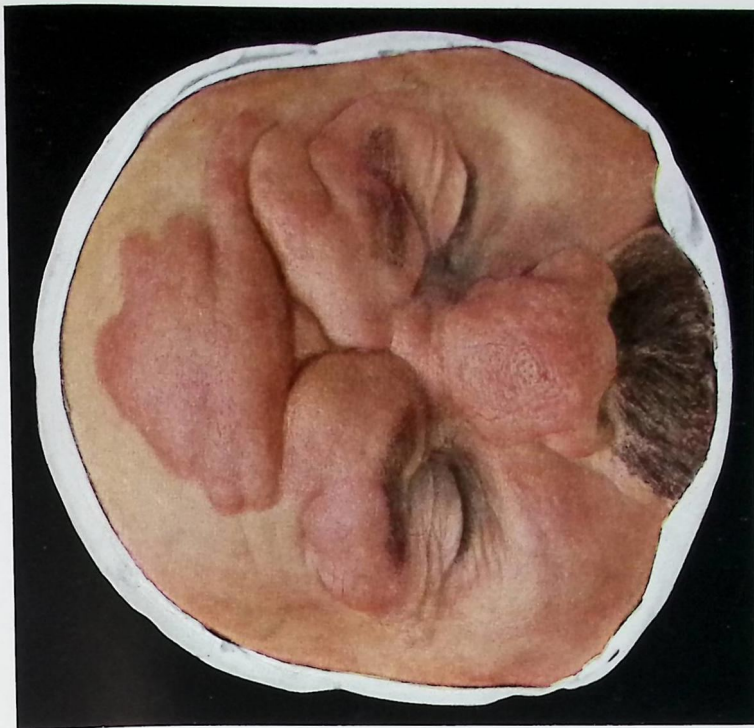

b
Varicela de la caray de la mucosa de la boca



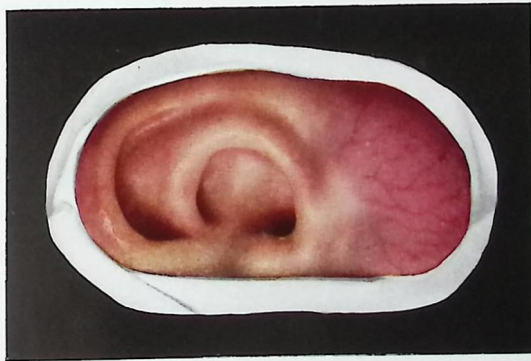

a

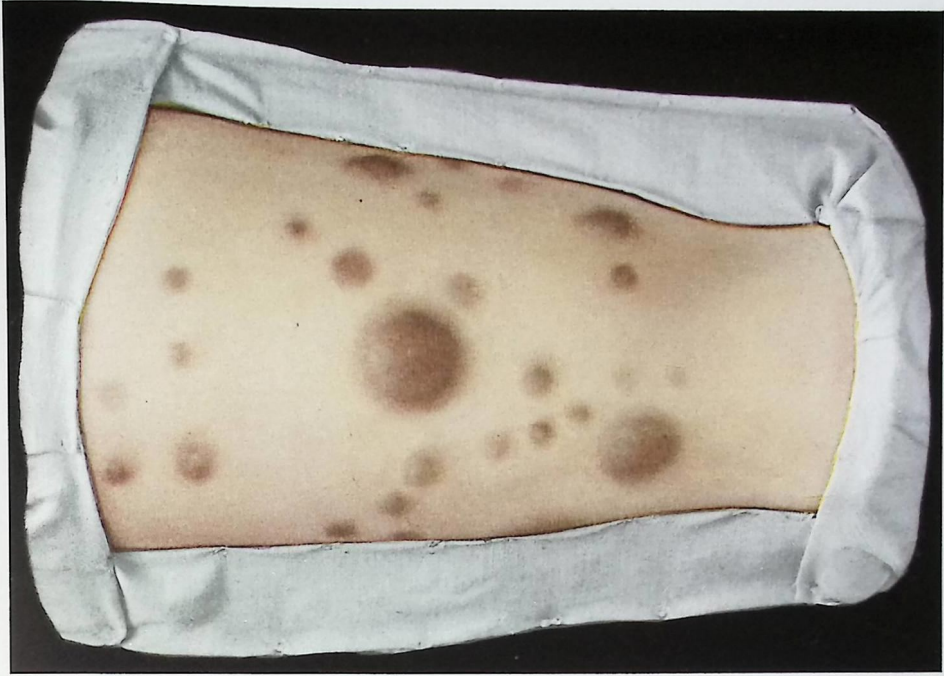


b

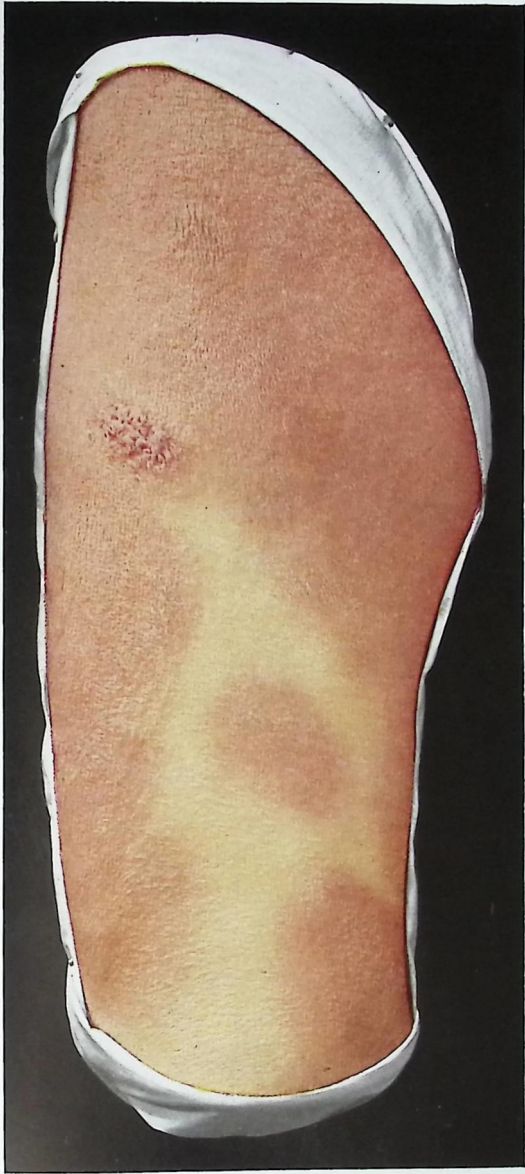Leucemia cutánea (linfadenosis leucémica)



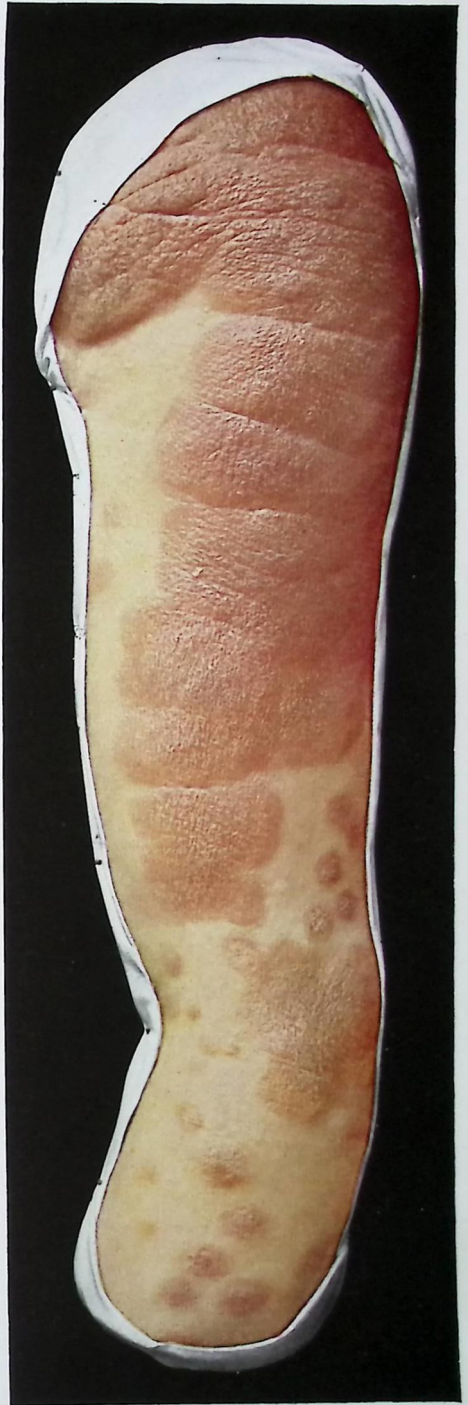a
Linfoadenitis aleucémica



b
Pseudoleucemia cutánea

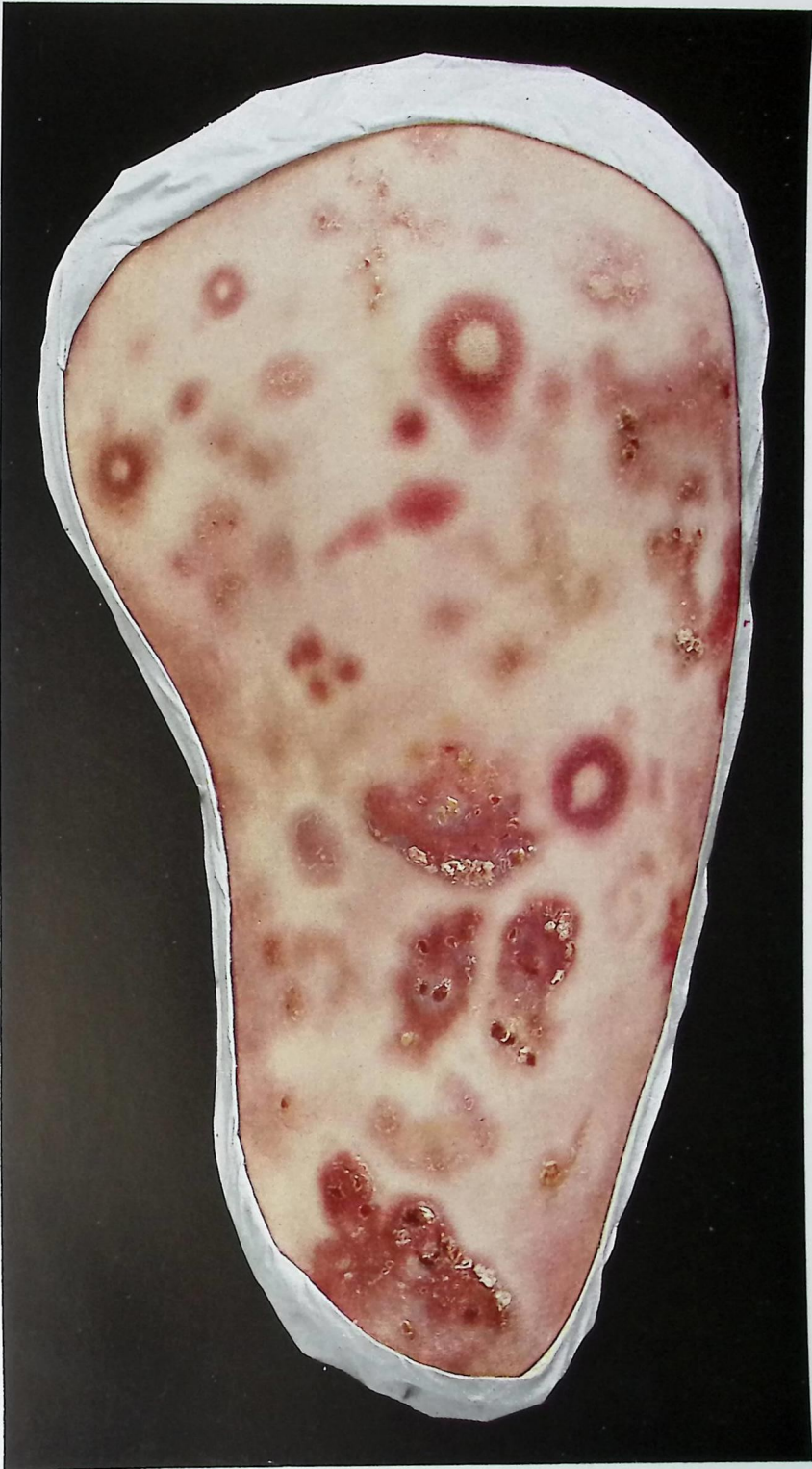

a



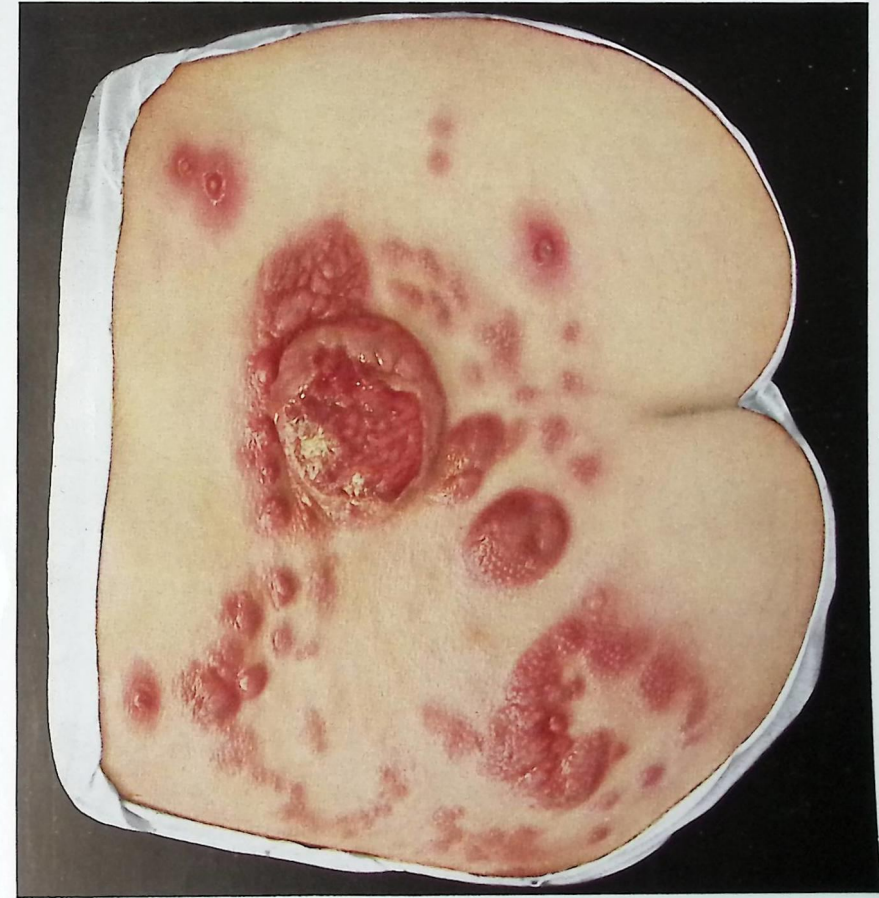b

Micosis fungoide

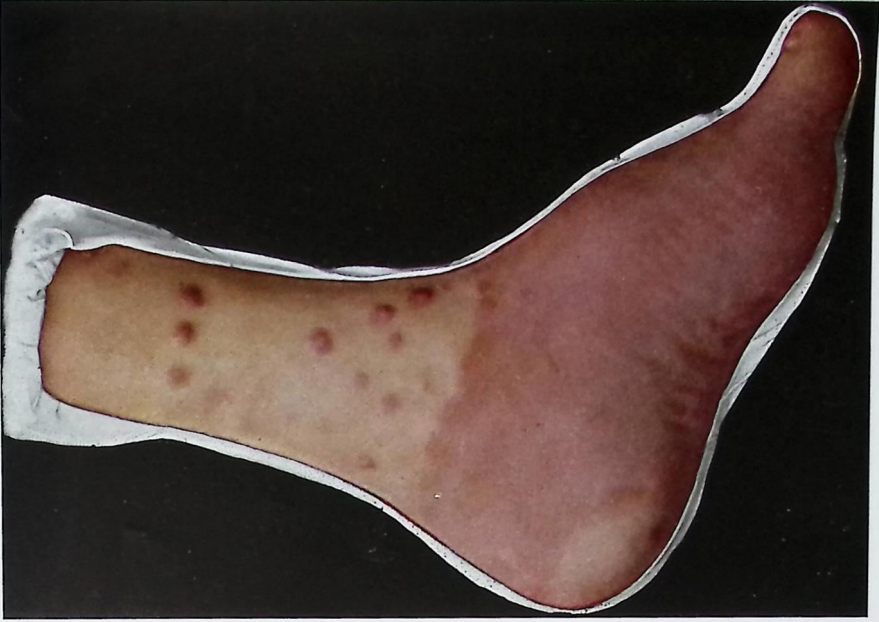


Micosis fungoide (período eczematoso)

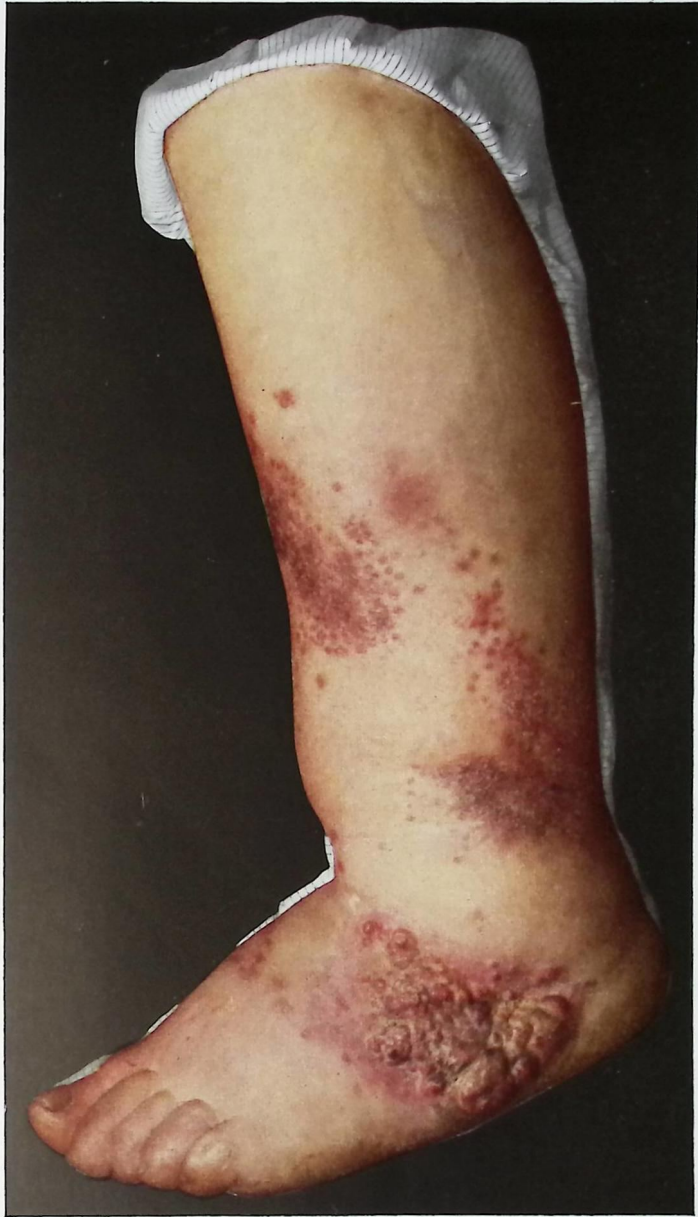



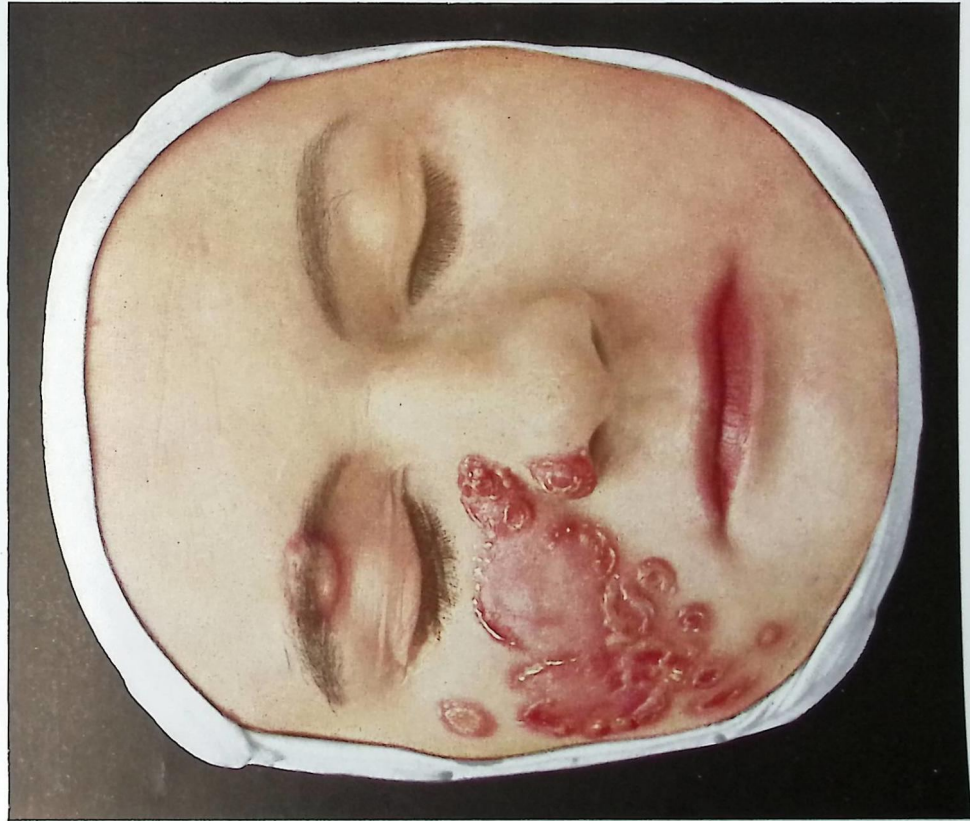a
Mícosis fungoide



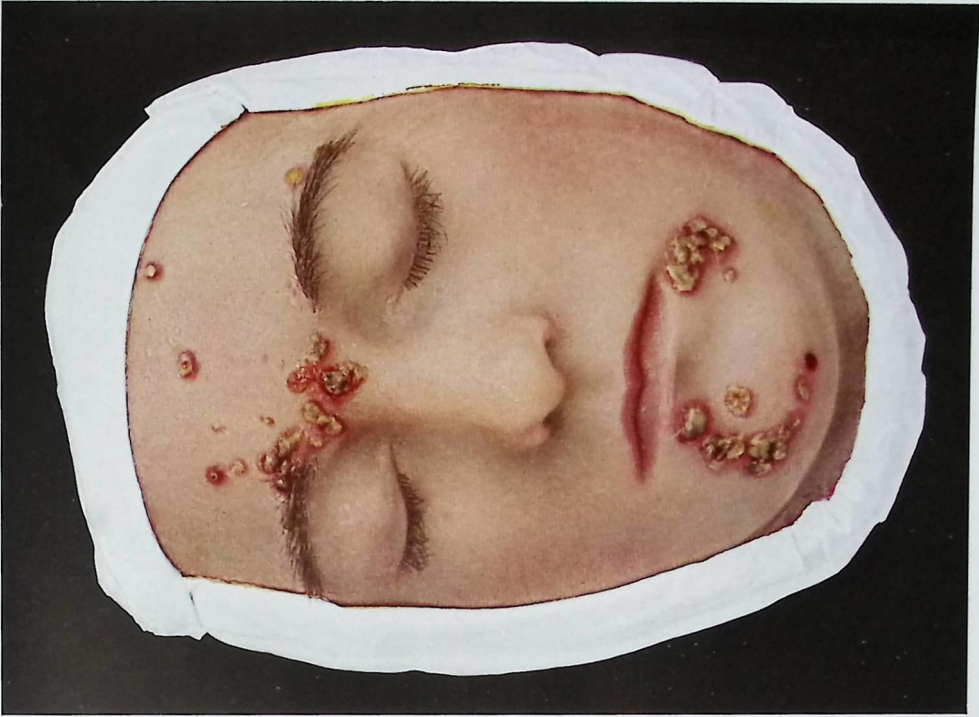
b
Sarcoma idiopático múltiple hemorrágico
(enfermedad de Kaposi)



Sarcoma idiopático múltiple hemorrágico (enfermedad de Kaposi)

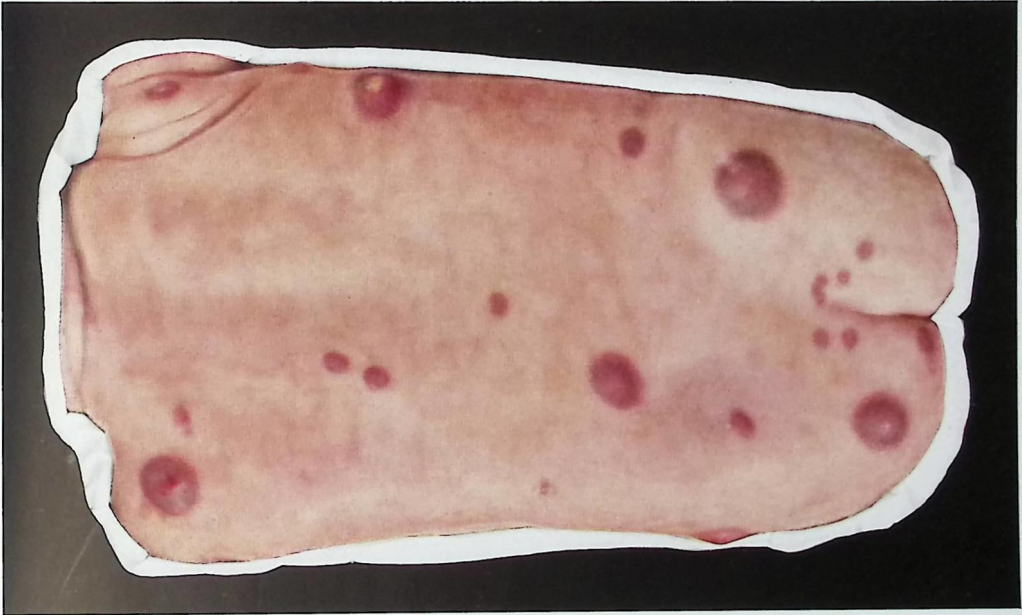

a
Estafilodermia superficial vesiculosa (impétigo contagioso)



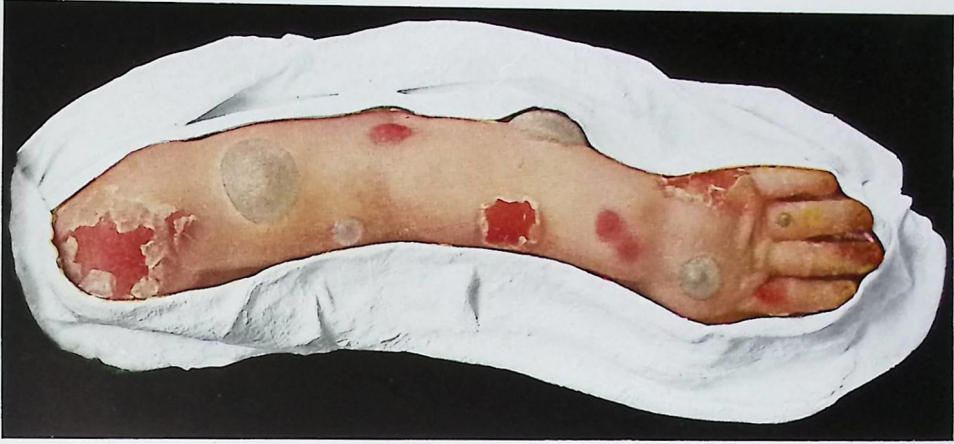b
Estreptodermia superficial vesiculosa y costrosa
(impétigo contagioso)





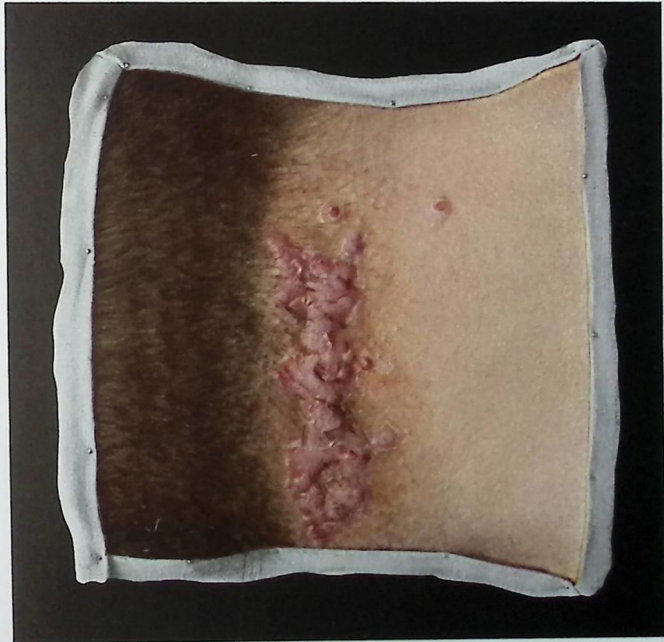
a

Estafilodermia aguda sudorípara y supurativa (abscesos de las glándulas sudoríparas)

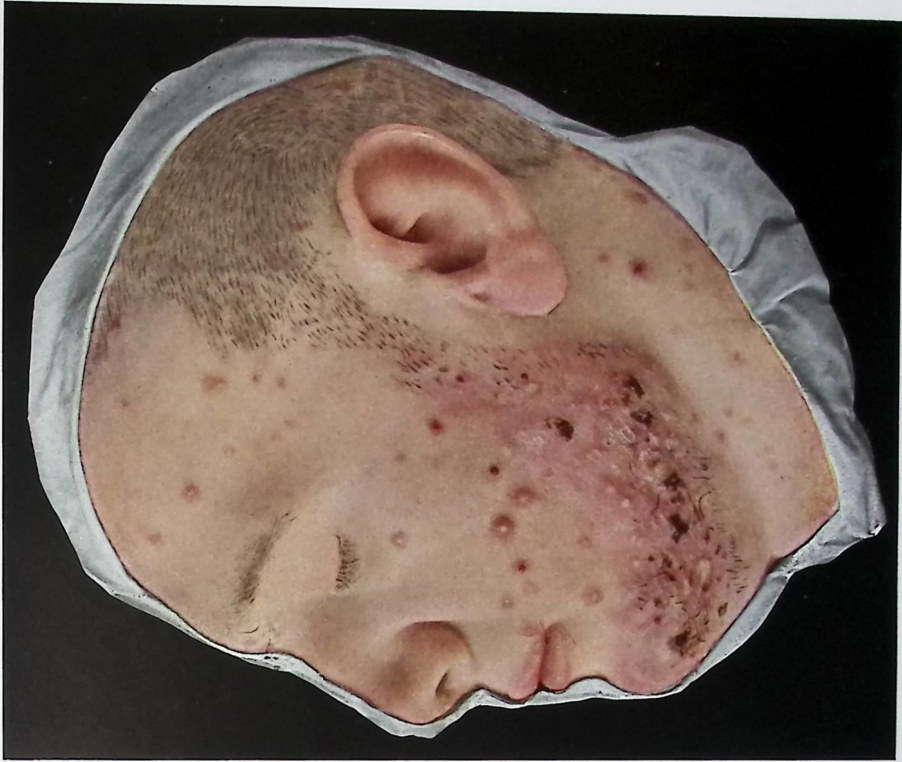

b

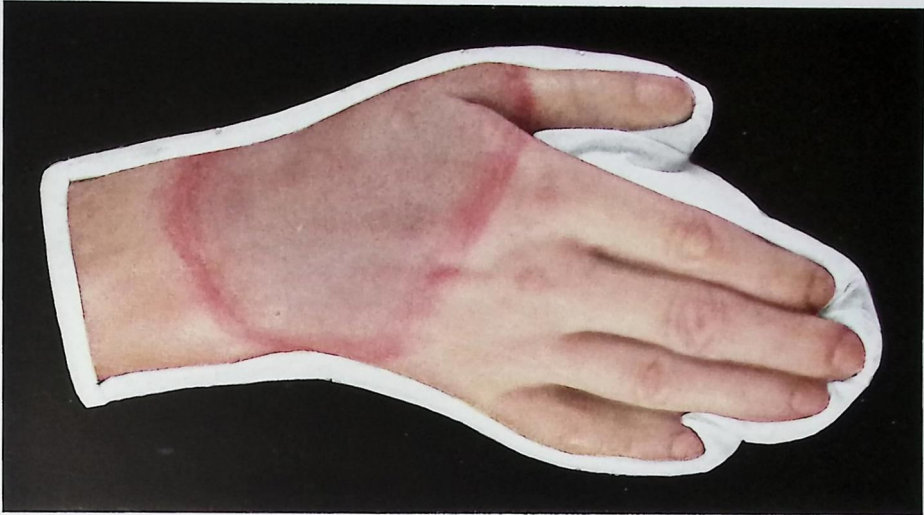Estafilodermia superficial aguda y penitente del recién nacido (pénfigo agudo del recién nacido)



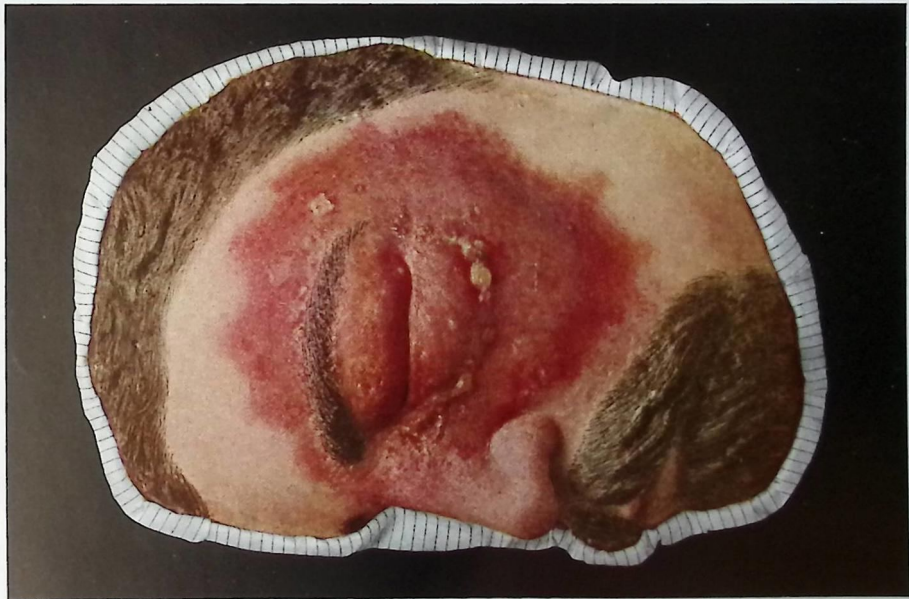a
Dermatitis papilar del cuero cabelludo



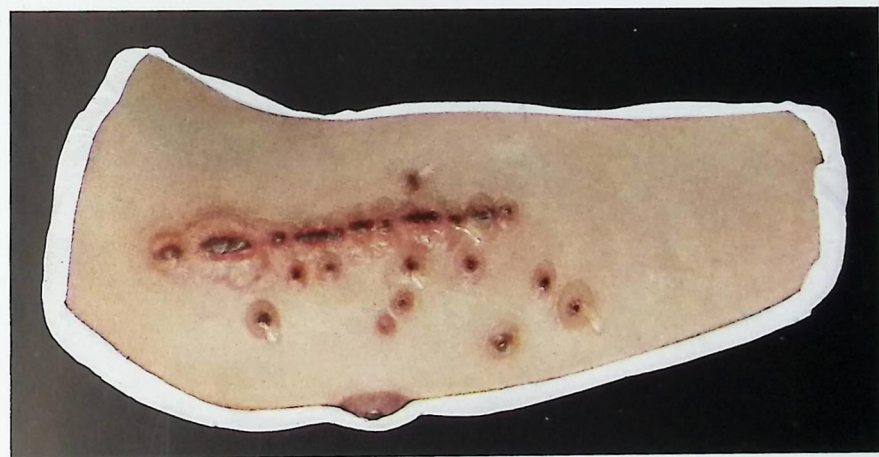b
Foliculitis de la barba (sicosis estafilocócica)



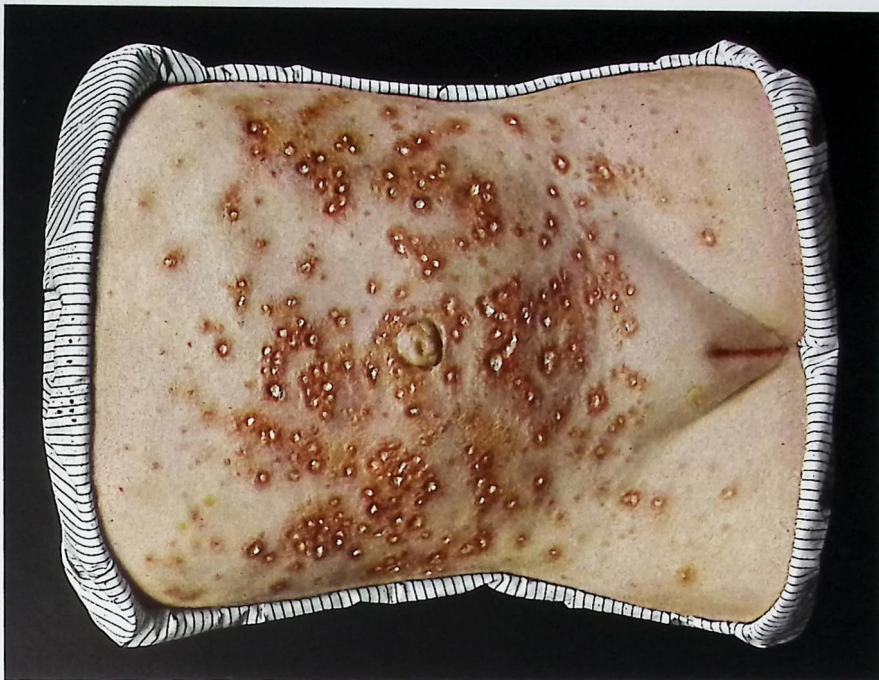b
Erysipeloide



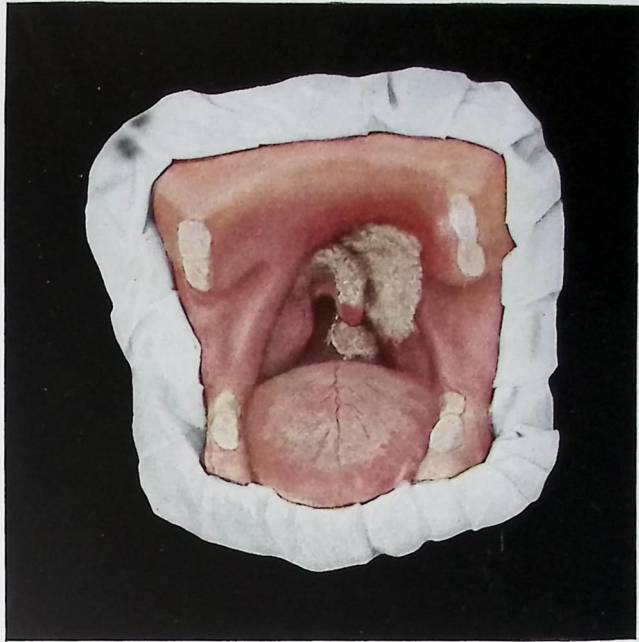
a
Erisipela



a
Antrax (pústula maligna)

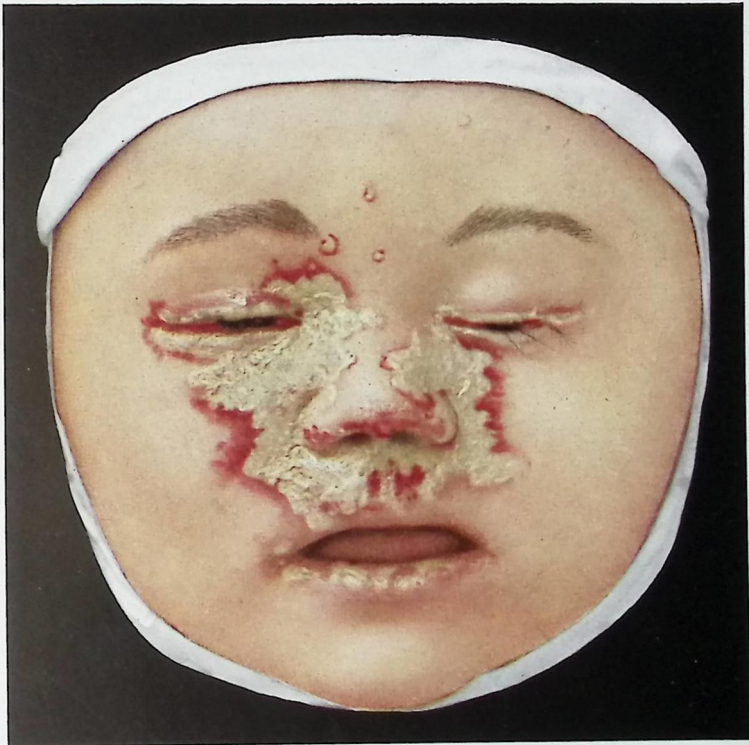

b
Ectima gangrenoso




a

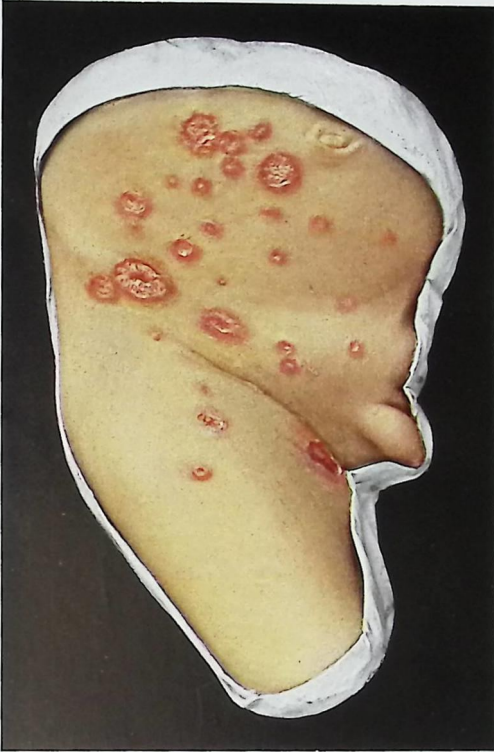Inflamación diftérica (pseudo-membranosa)
del istmo de las fauces (angina diftérica)



b

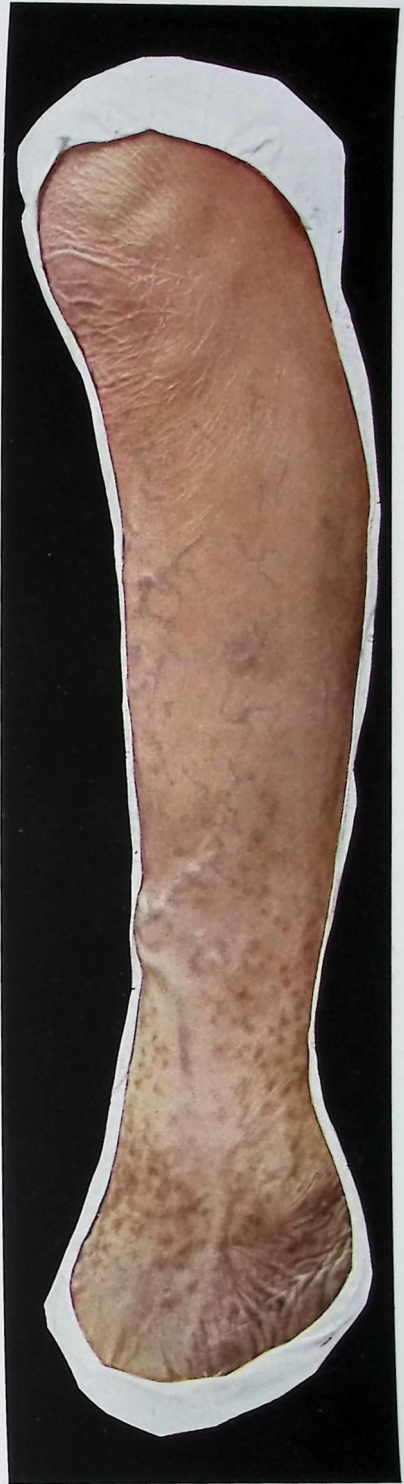Dermatitis pseudo-membranosa producida por el bacilo diftérico





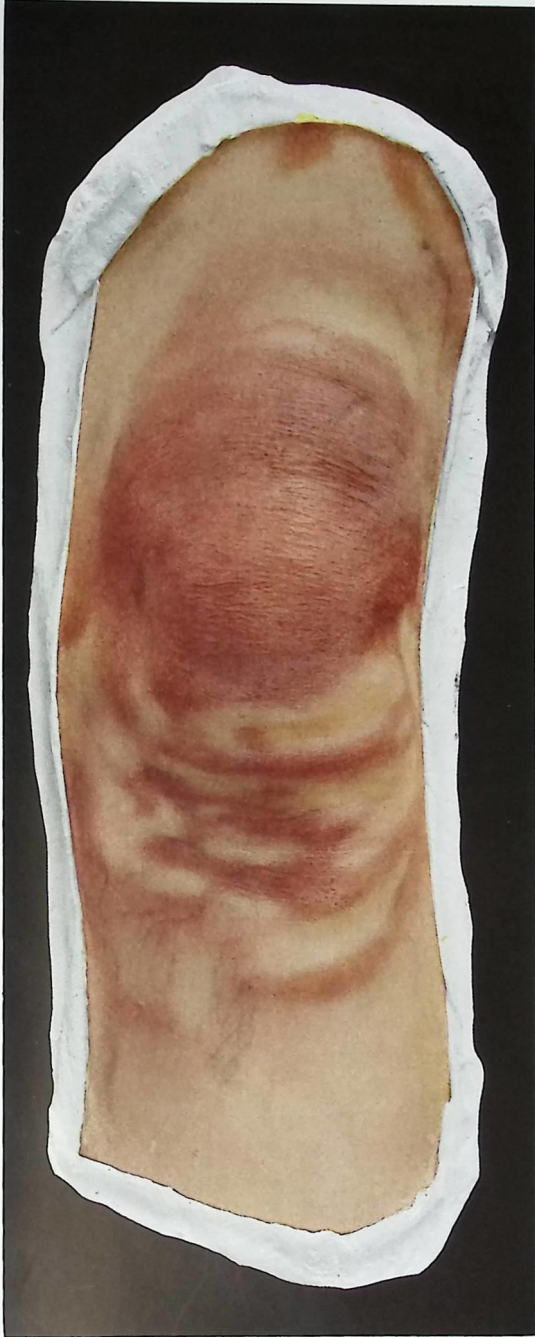a

Dermatitis pseudo-membranosa producida por el bacilo diftérico („ectima infantil”)



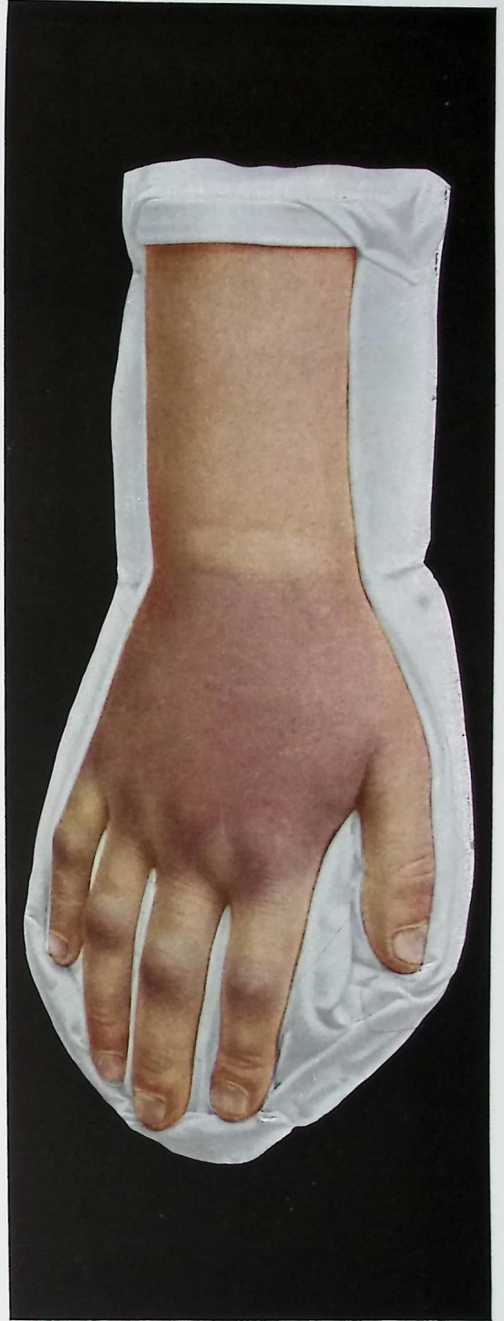b

Acrodermatitis crónica atrófica



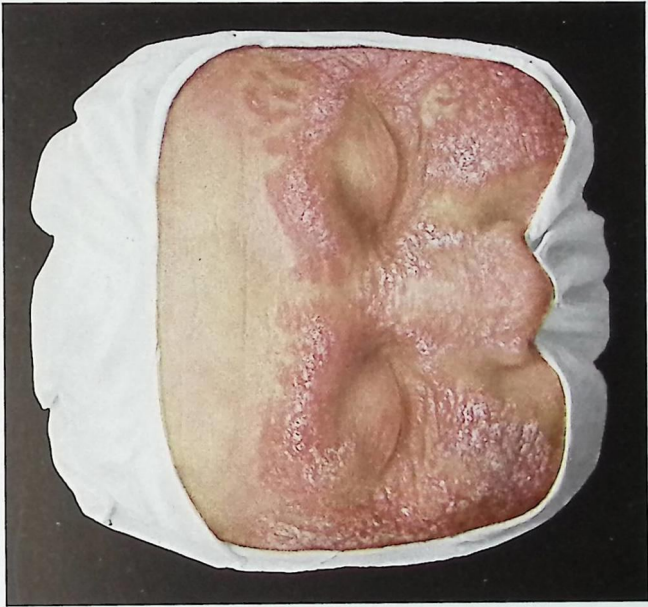a

Acrodermatitis atrófica con esclerodermia

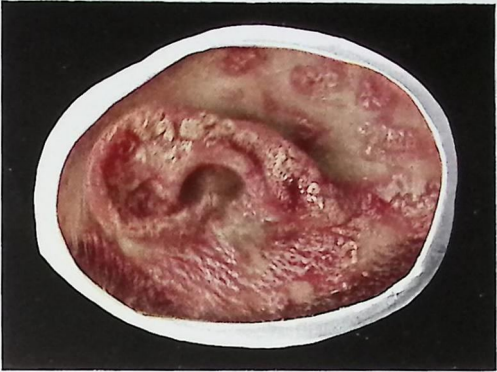

b

Eritromelalgia

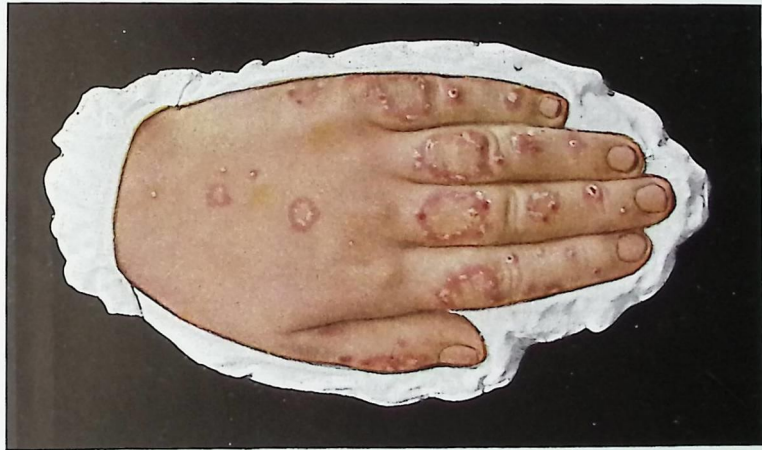

a

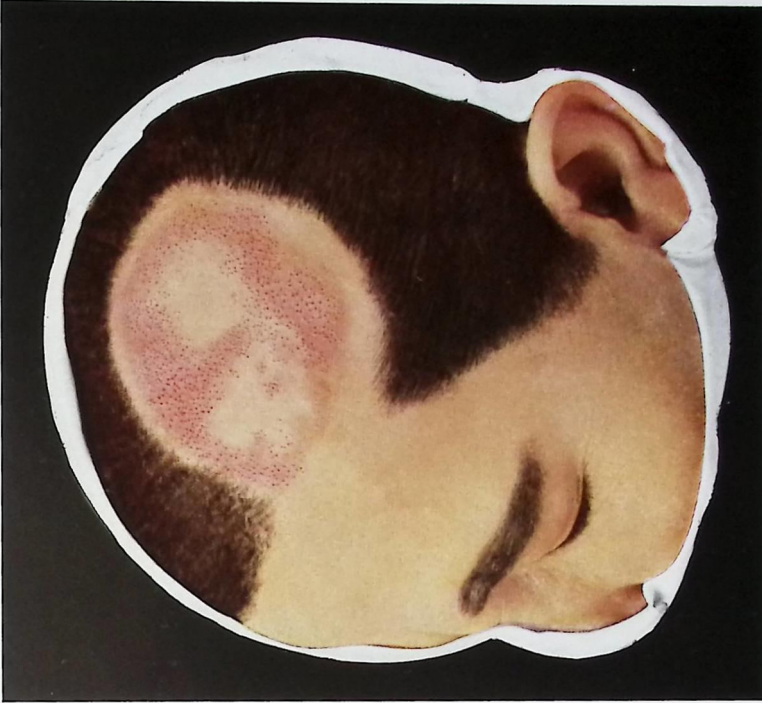

b

Lupus eritematoso

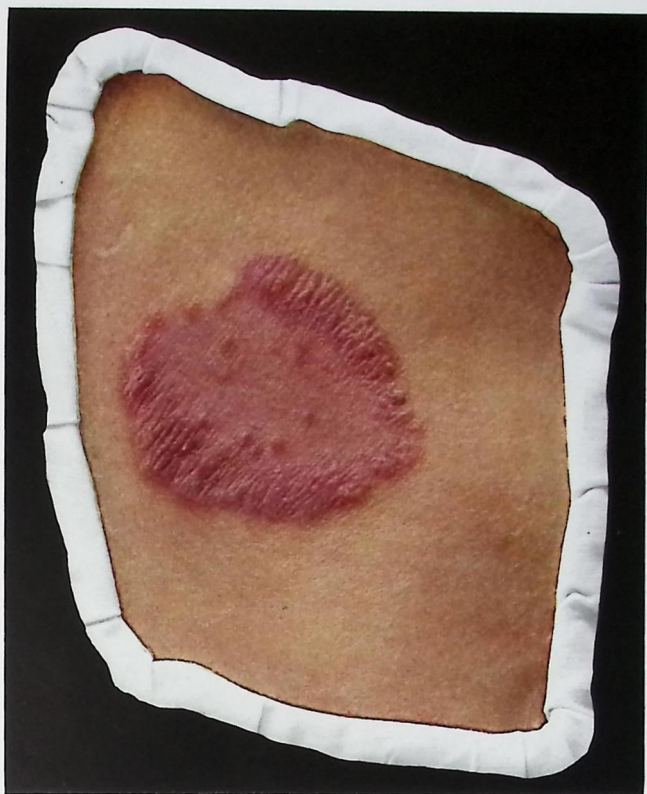

a



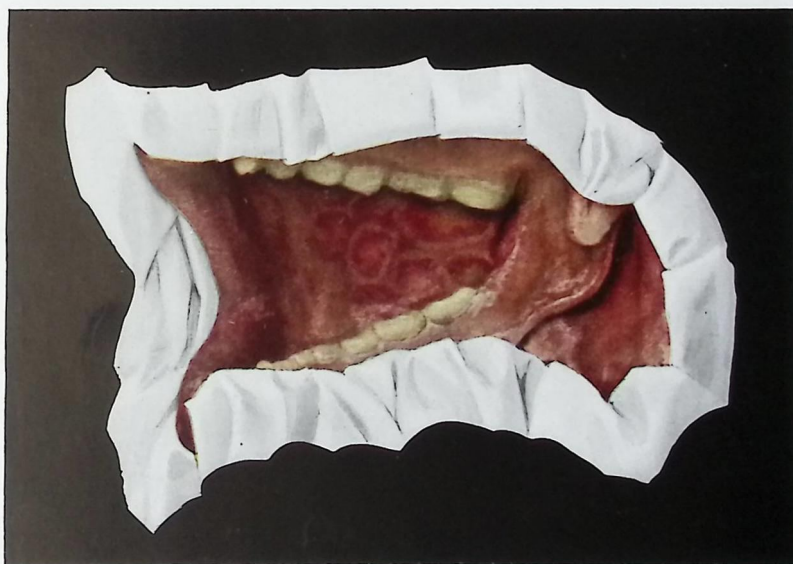b

Lupus eritematoso



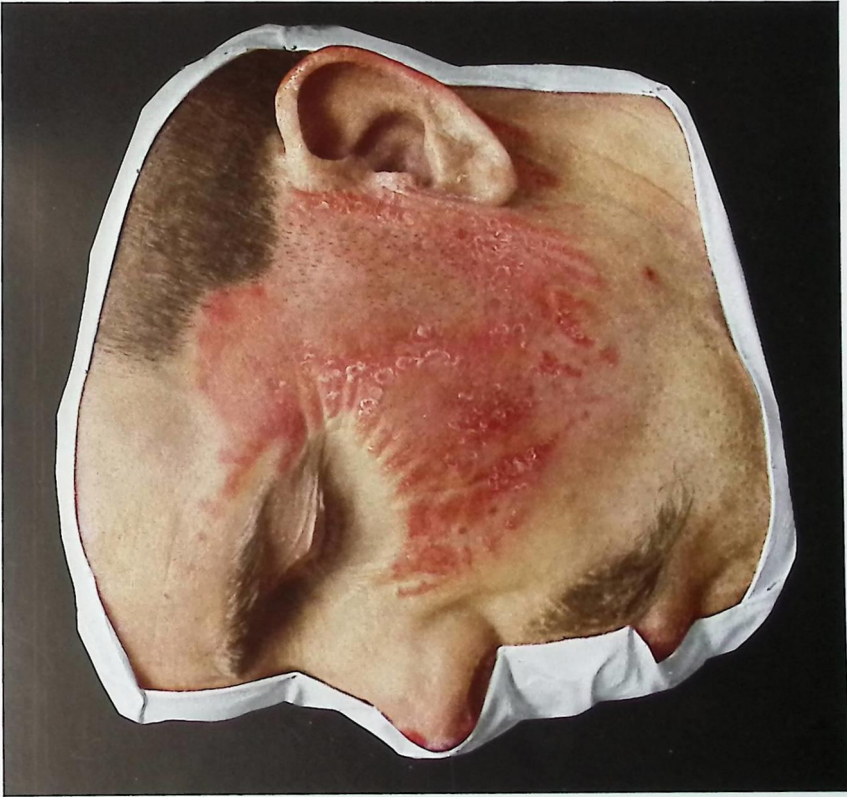a

Lupus eritematoso túmido

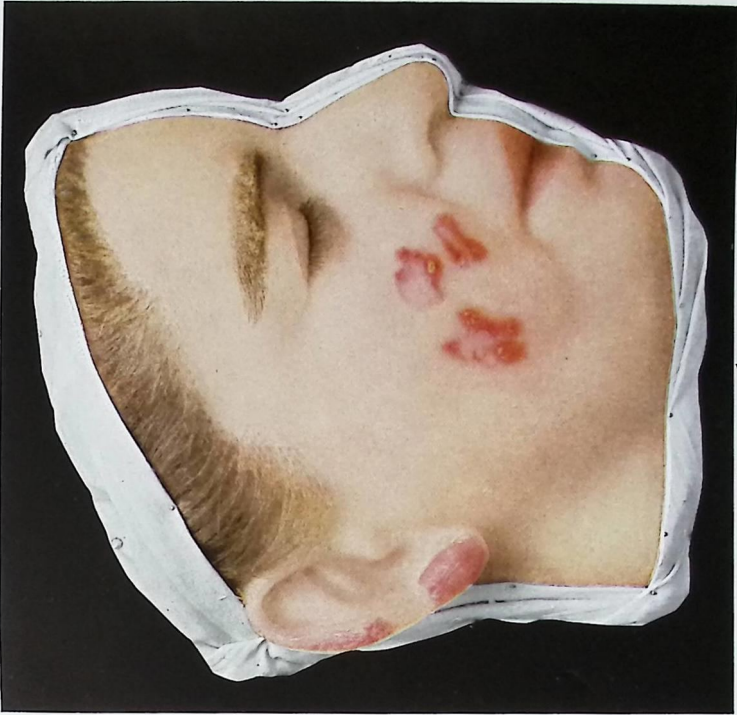

b

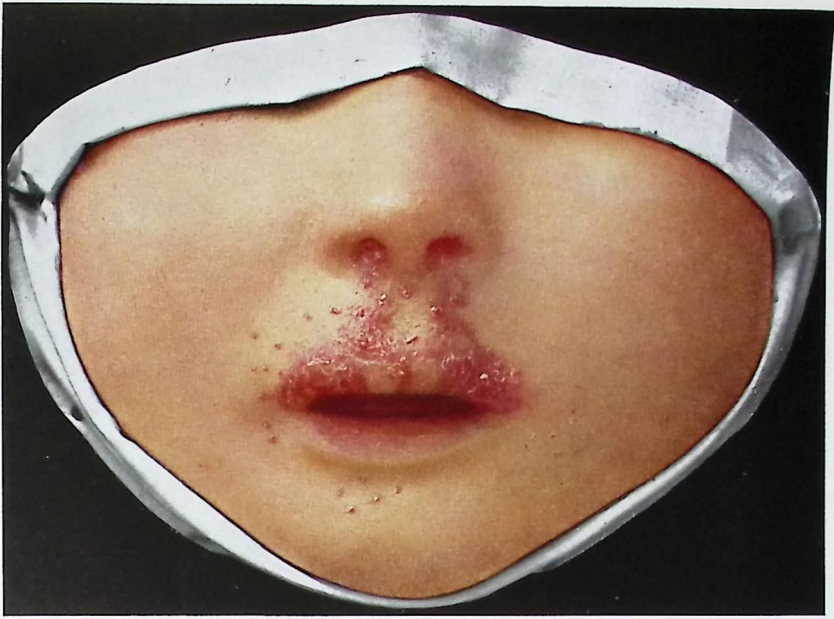Lupus eritematoso de la mucosa de la boca



a
Lupus eritematoso diseminado

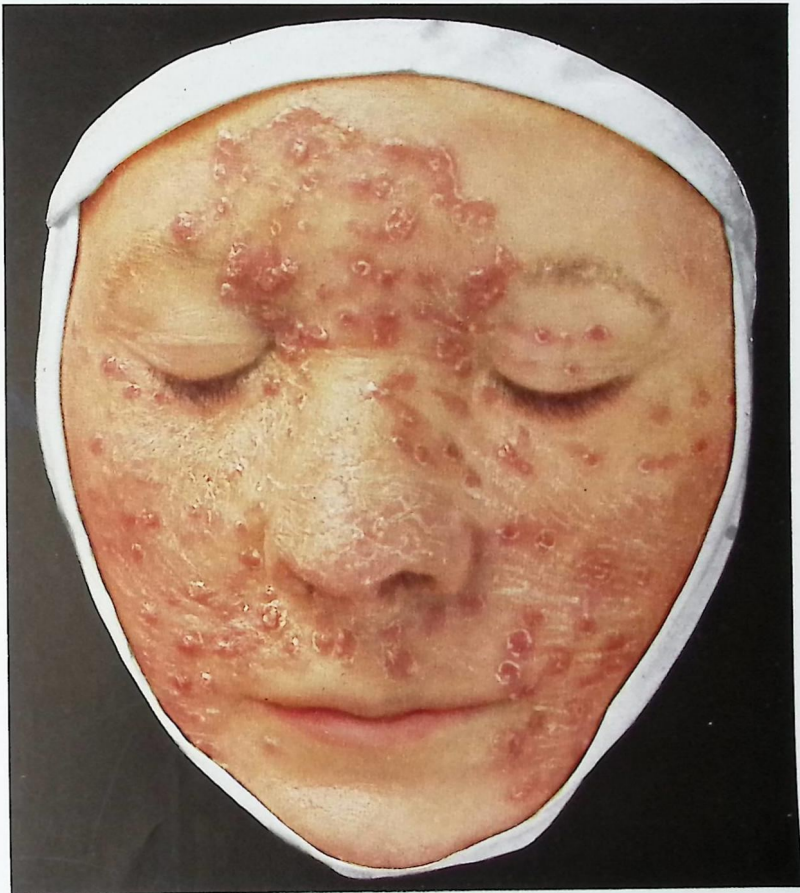


b
Tuberculosis luposa incipiente de tipo serpiginoso



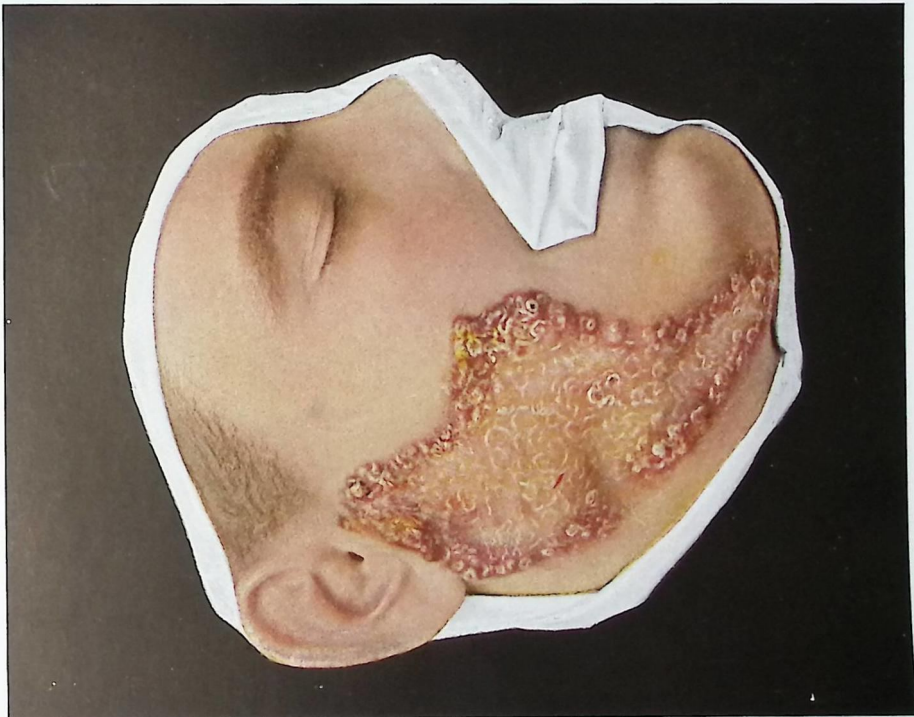a

Tuberculosis luposa del labio superior y de la mucosa de la boca

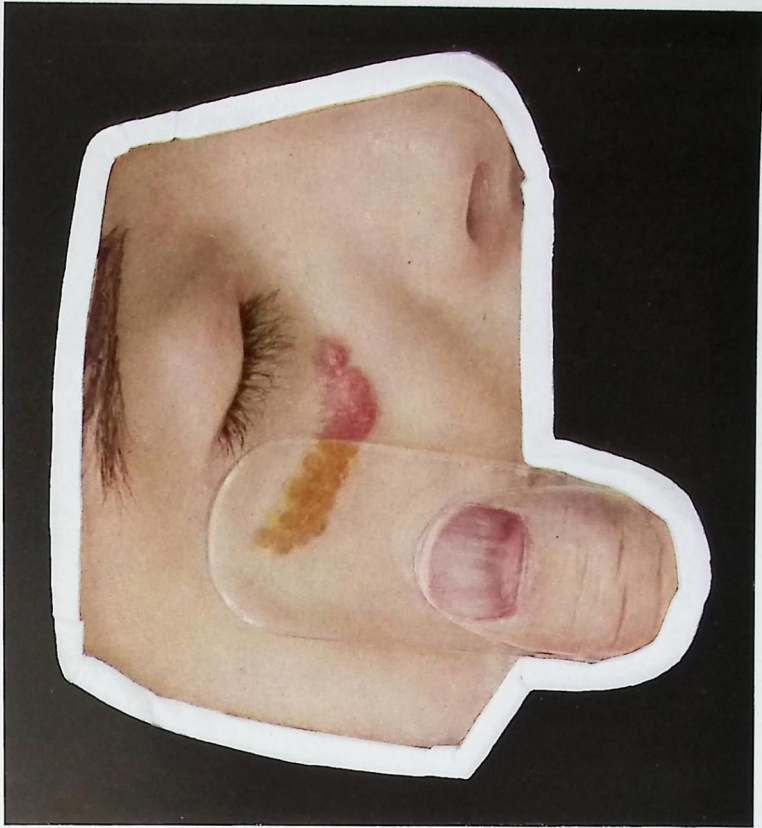

b

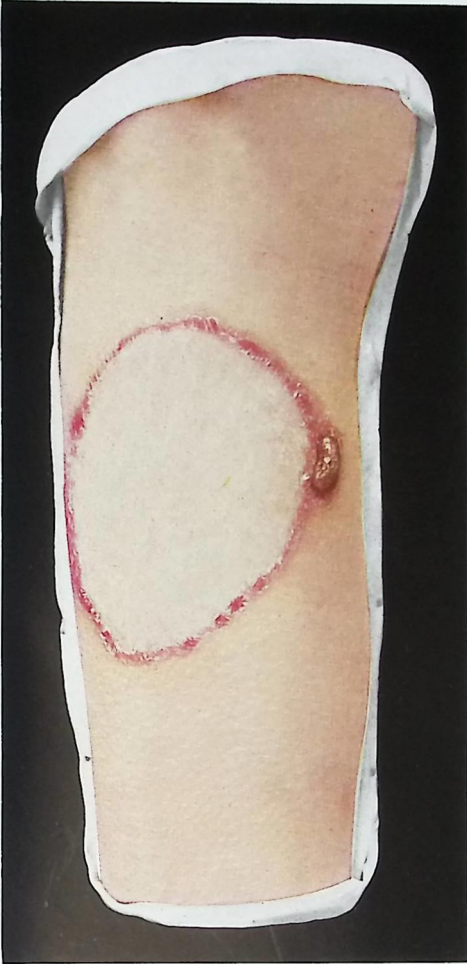Tuberculosis luposa serpiginosa



a
Tuberculosis luposa hipertrófica

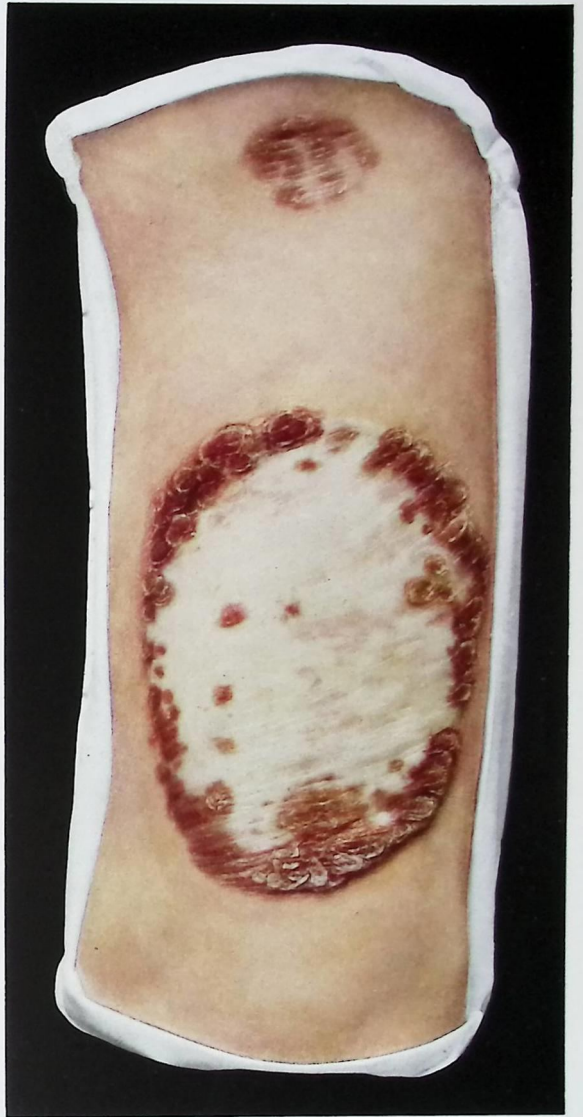

b
Tuberculosis luposa (isquemizada en parte por presión con un vidrio)



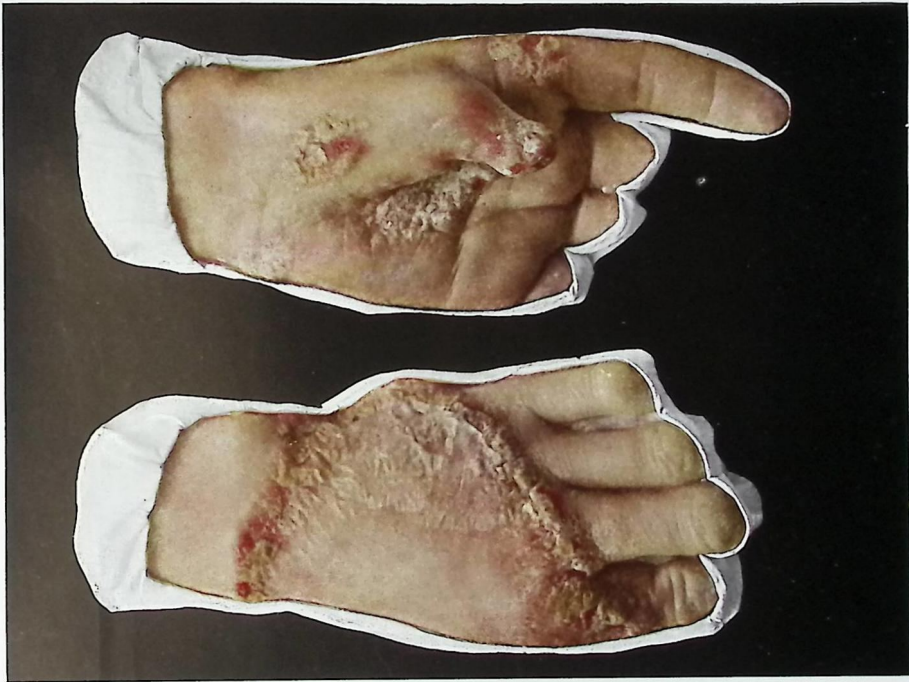a

Tuberculosis luposa serpiginosa y cicatrizante



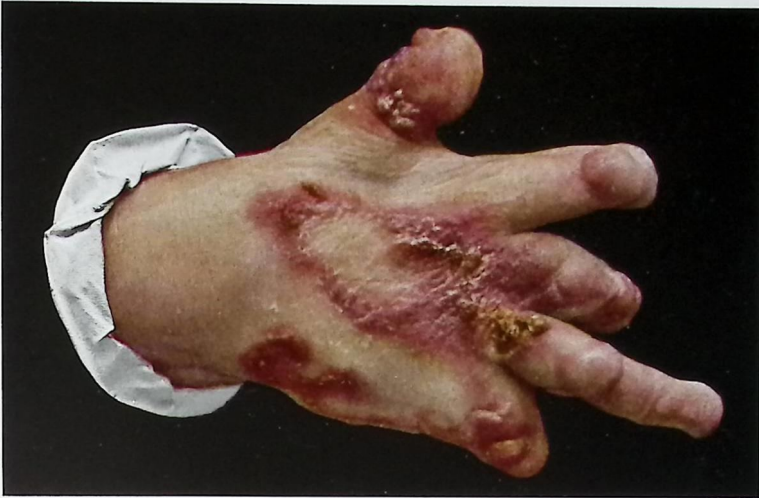b

Tuberculosis luposa serpiginosa



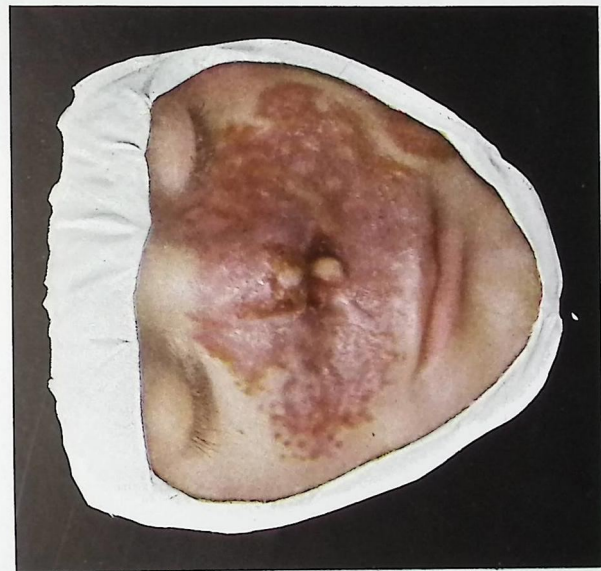a

Tuberculosis luposa serpigiosa y mutilante

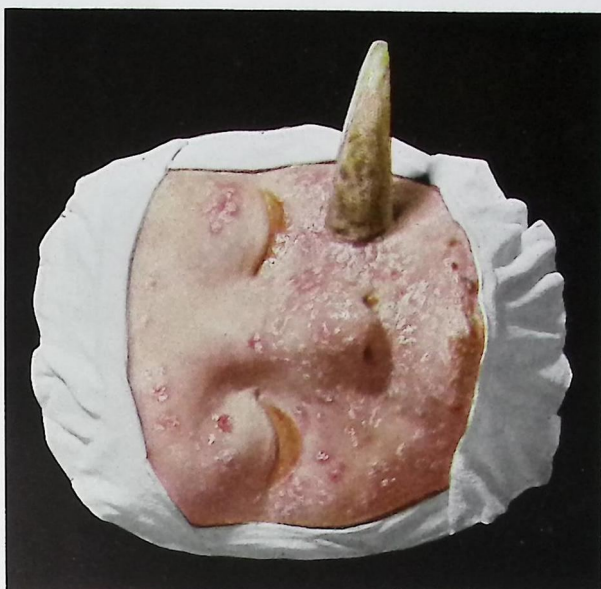

b

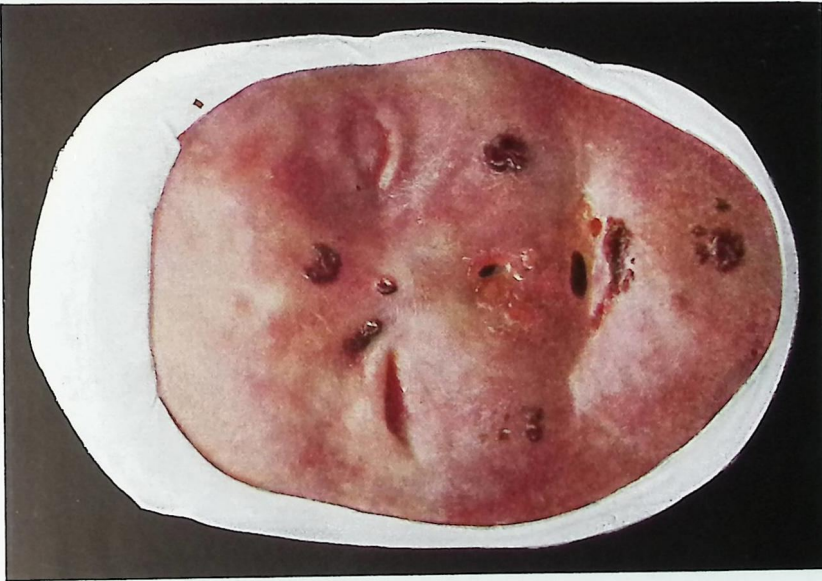Tuberculosis luposa; mutilación



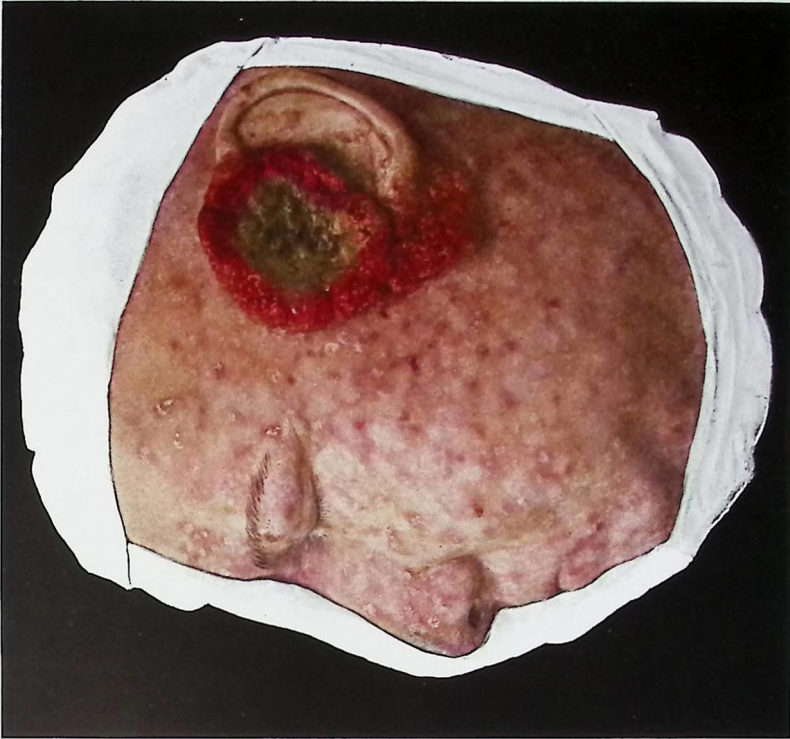
a
Tuberculosis luposa cicatrizante



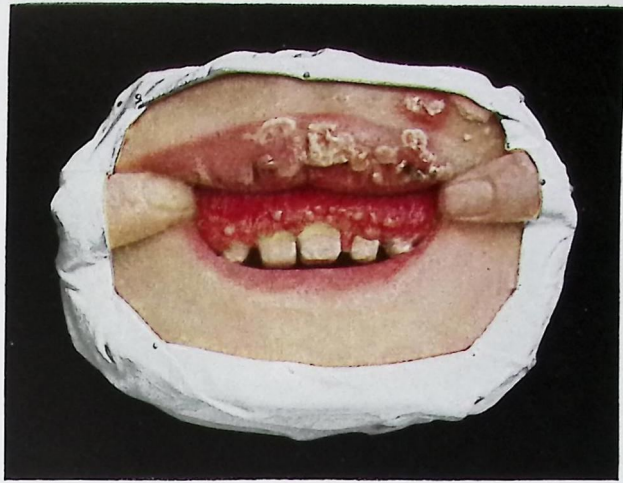
b
Tuberculosis luposa; cuerno cutáneo



a
Tuberculosis luposa de la cara (mutilación gravísima)

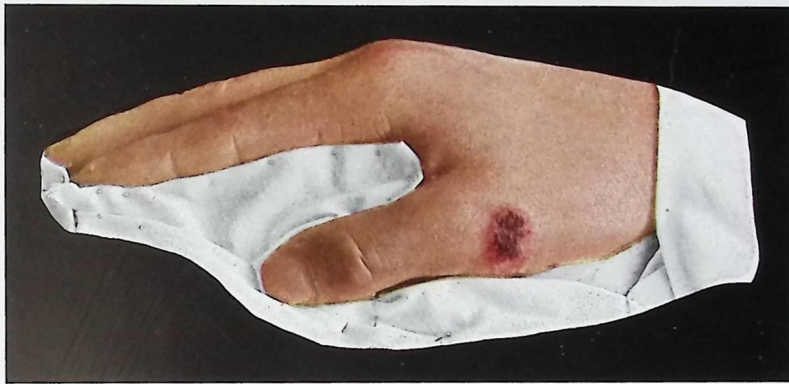

b
Tuberculosis luposa; epitelioma



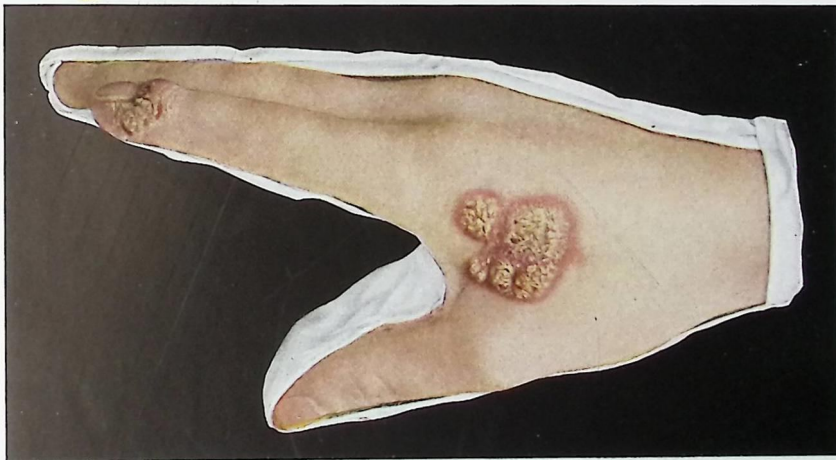a

Tuberculosis luposa de la mucosa de la boca



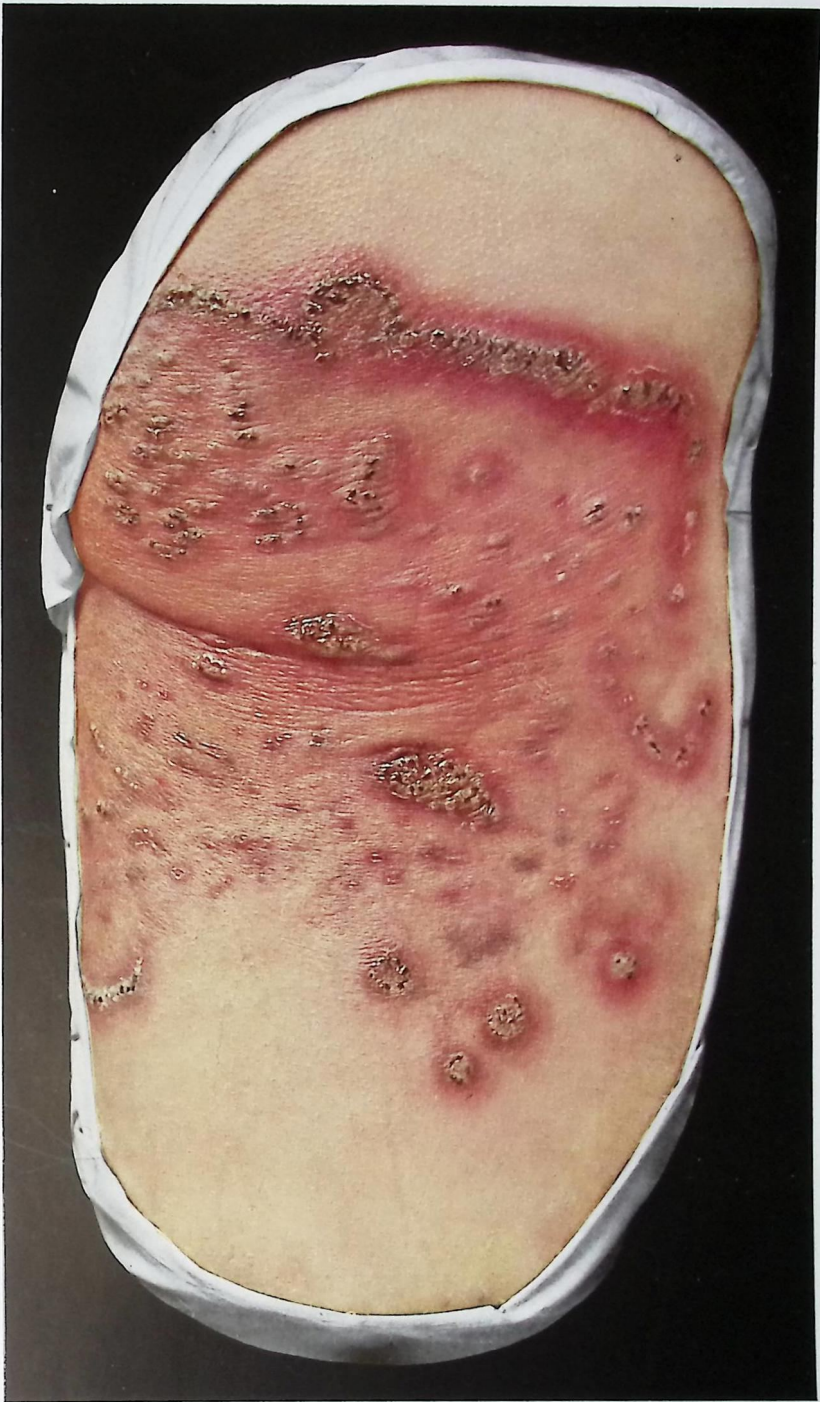b

Tuberculosis verrugosa (verruca necrogénica)

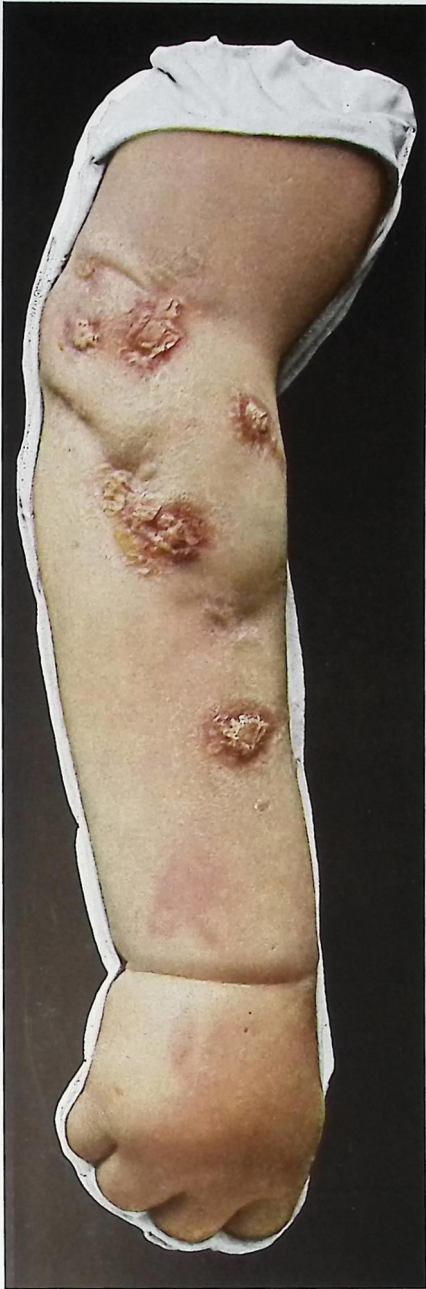

c

Tuberculosis verrugosa de la piel

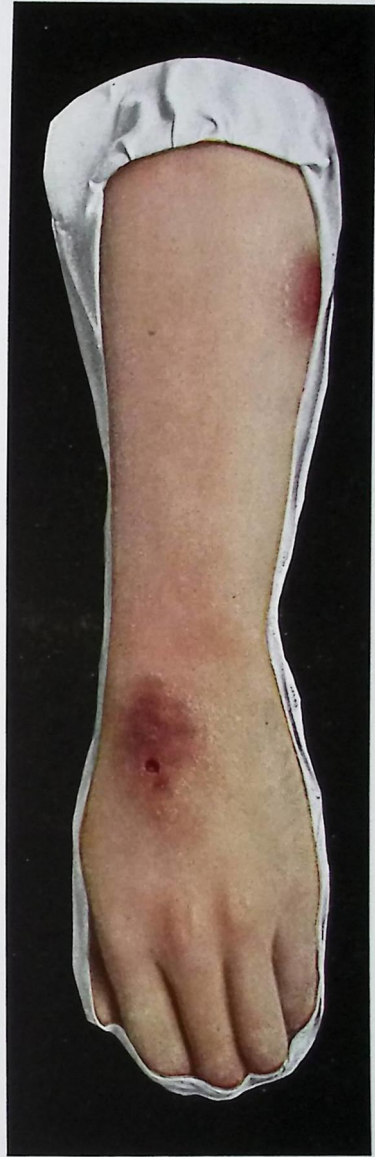

Tuberculosis verrugosa de la piel con reacción inflamatoria aguda por la tuberculina de Koch



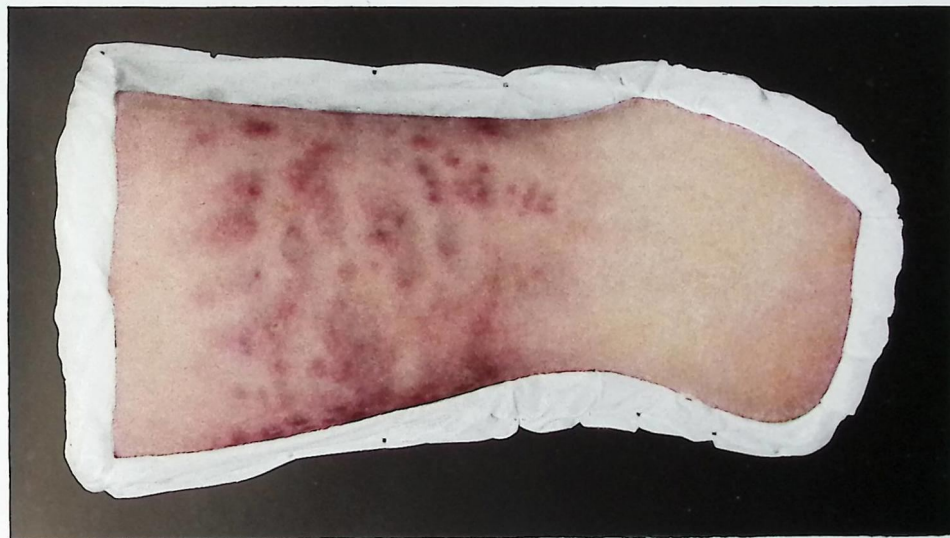a

Tuberculosis colicuativa
subcutánea; elephantiasis secundaria

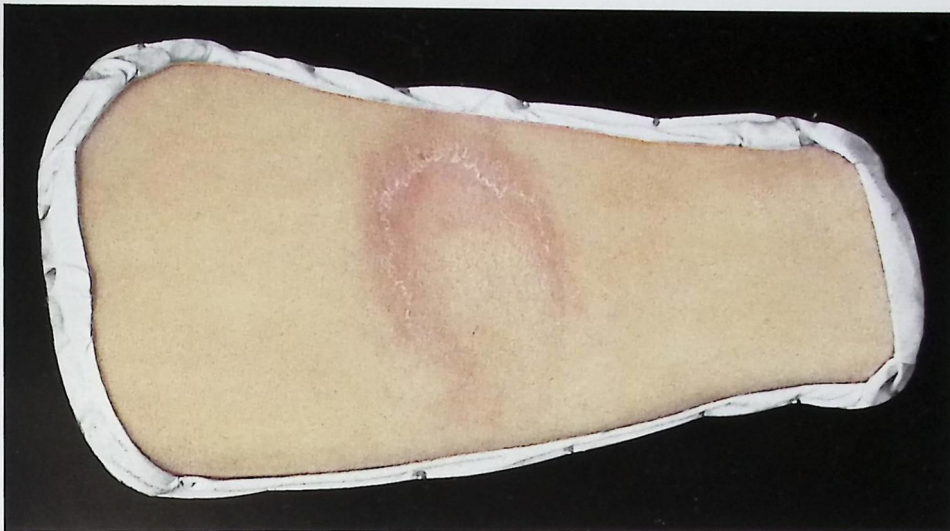

b

Tuberculosis colicuativa
subcutánea (escrofuloderma)

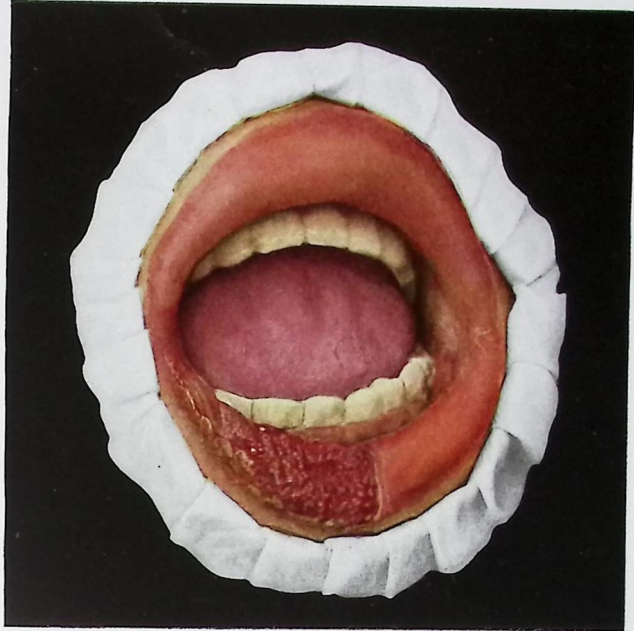

a



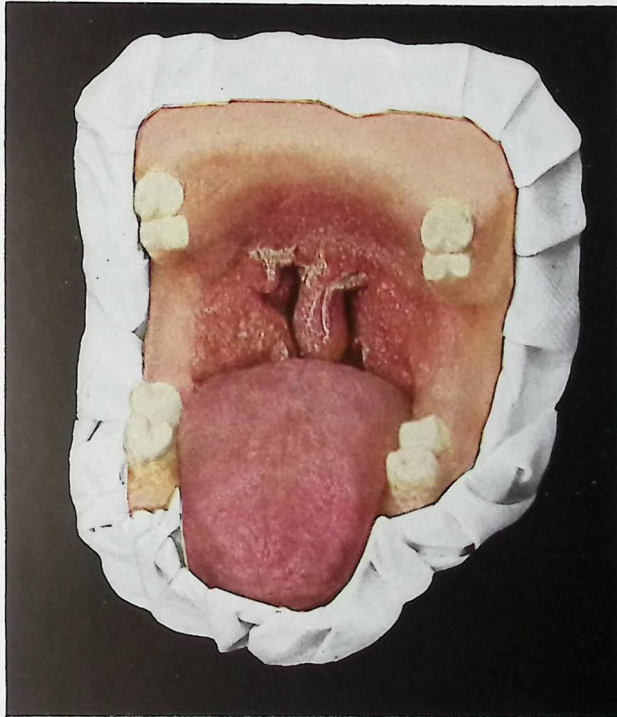
b

Tuberculosis subcutánea indurativa (eritema indurado de Bazin)



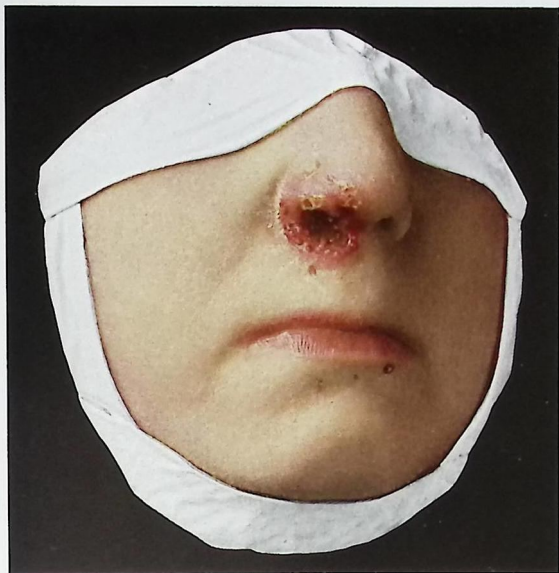a

Tuberculosis ulcerosa del labio inferior

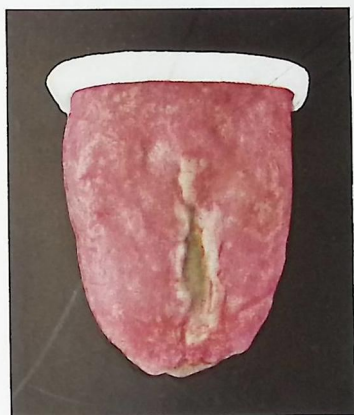


b

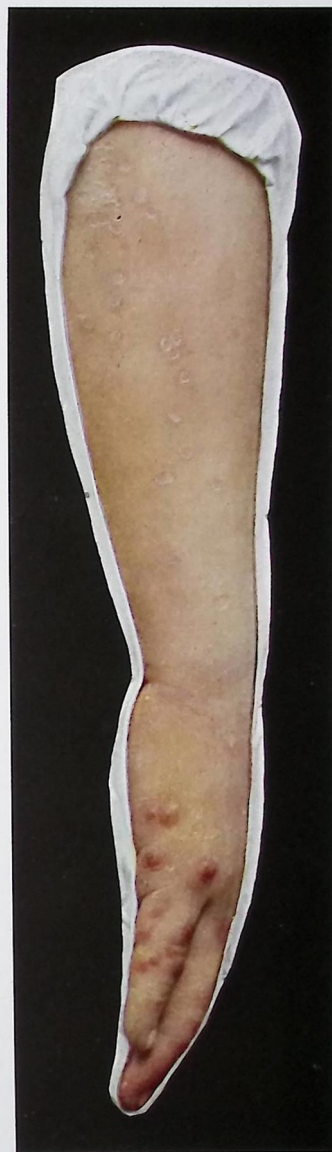Tuberculosis miliar de la mucosa del velo del paladar y de la úvula



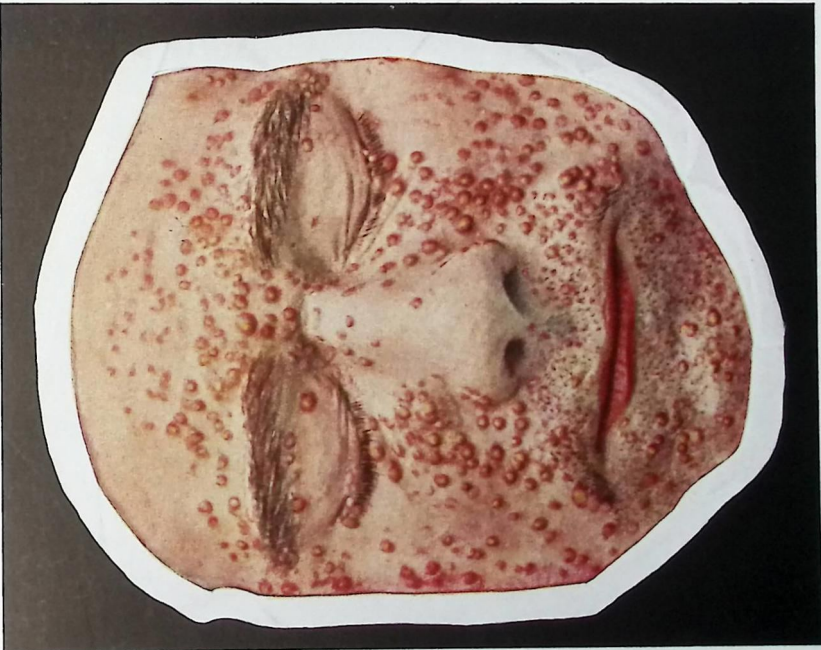a
Tuberculosis de la nariz



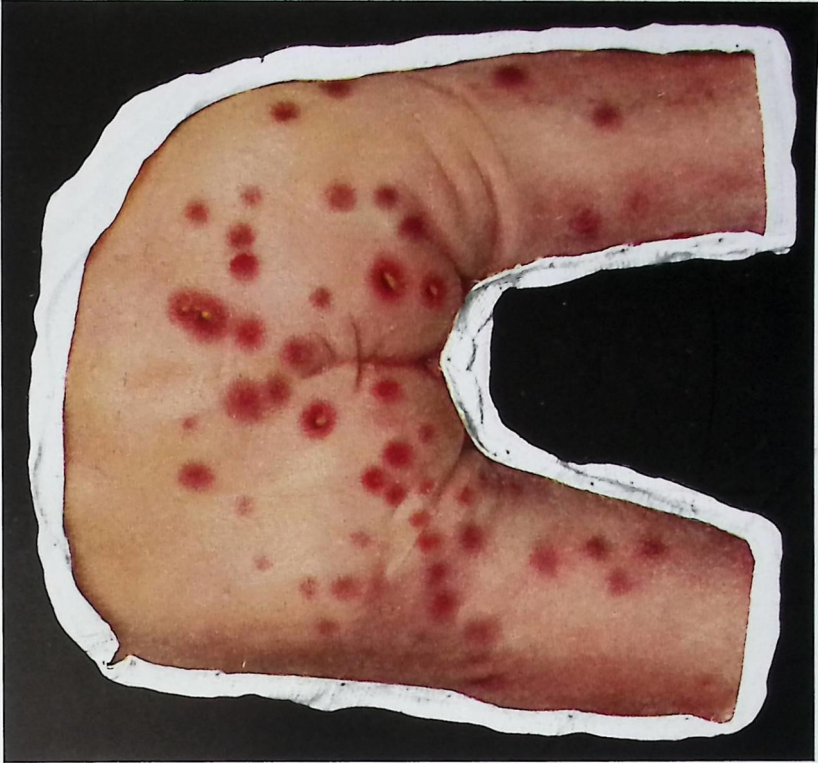
b
Tuberculosis de la lengua



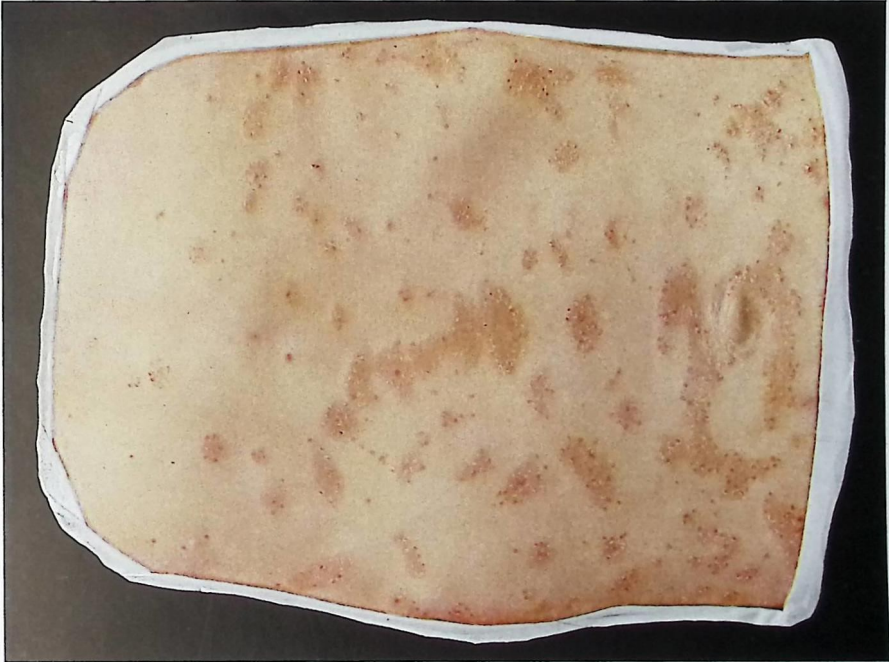c
Tuberculosis pápulo-necrótica



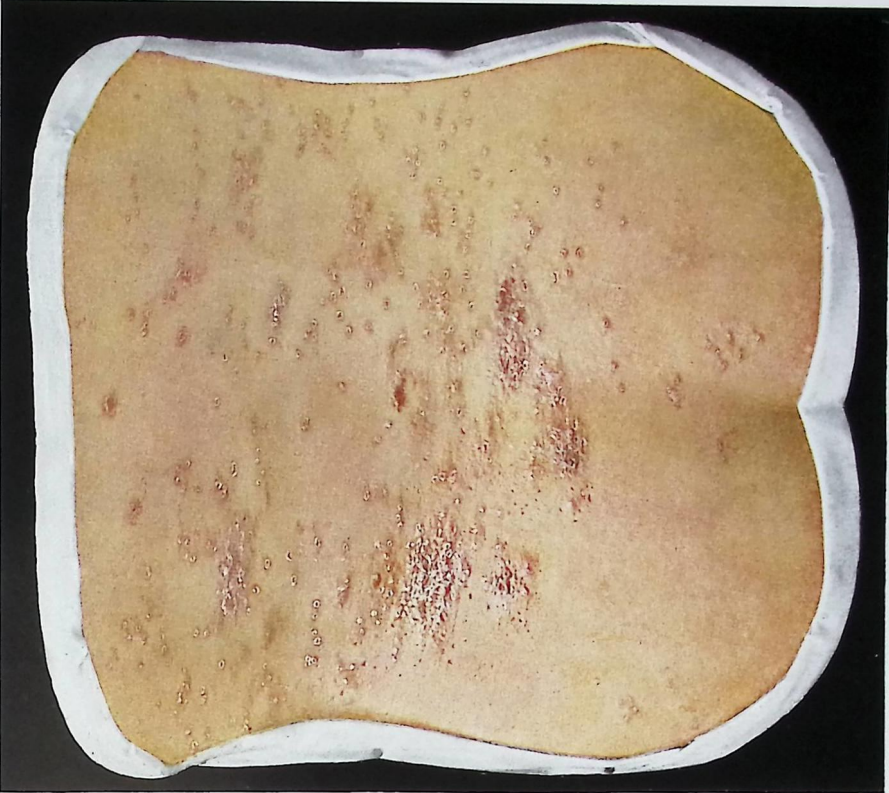
a
Tuberculosis luposa miliar



b
Tuberculosis miliar y nodular necrotizante

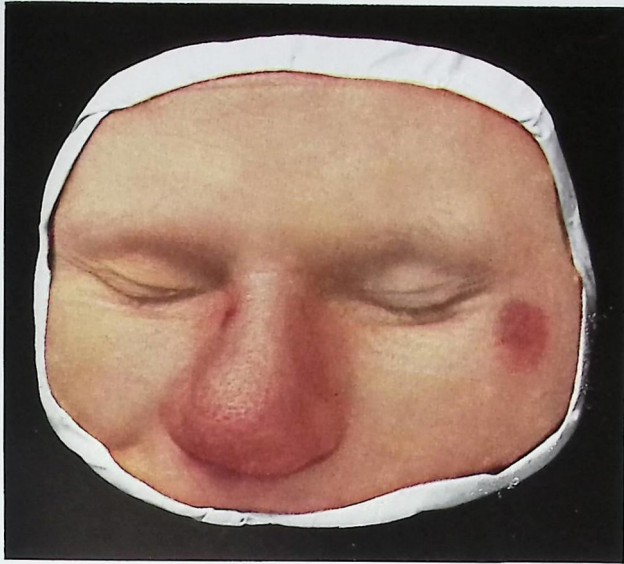

a

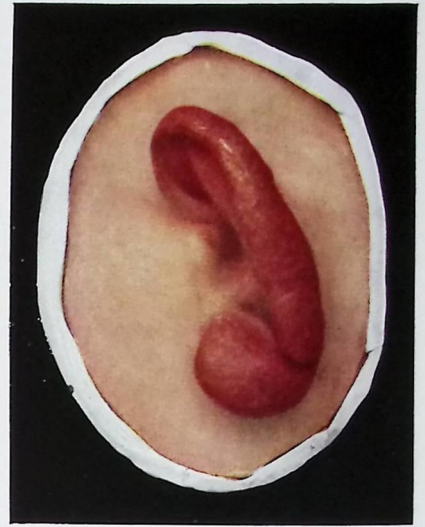


b

Tuberculosis papulosa miliar (liquen scrophulosorum)

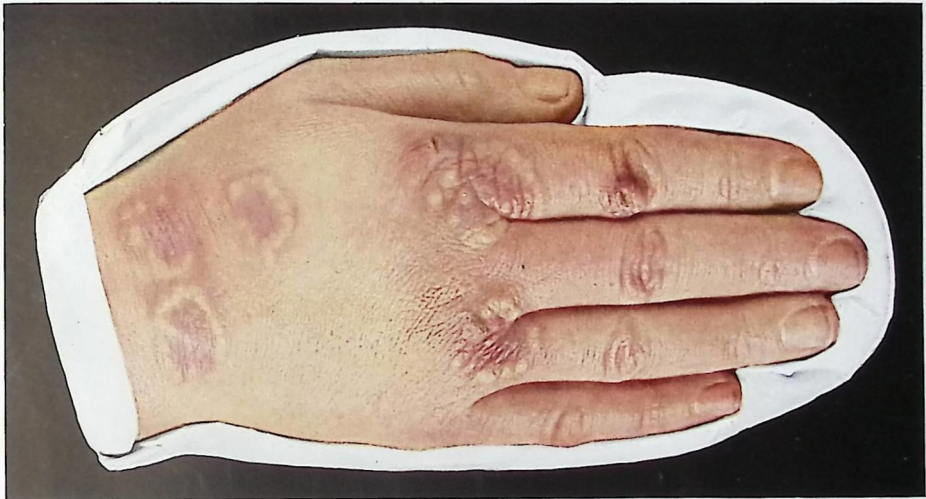

a



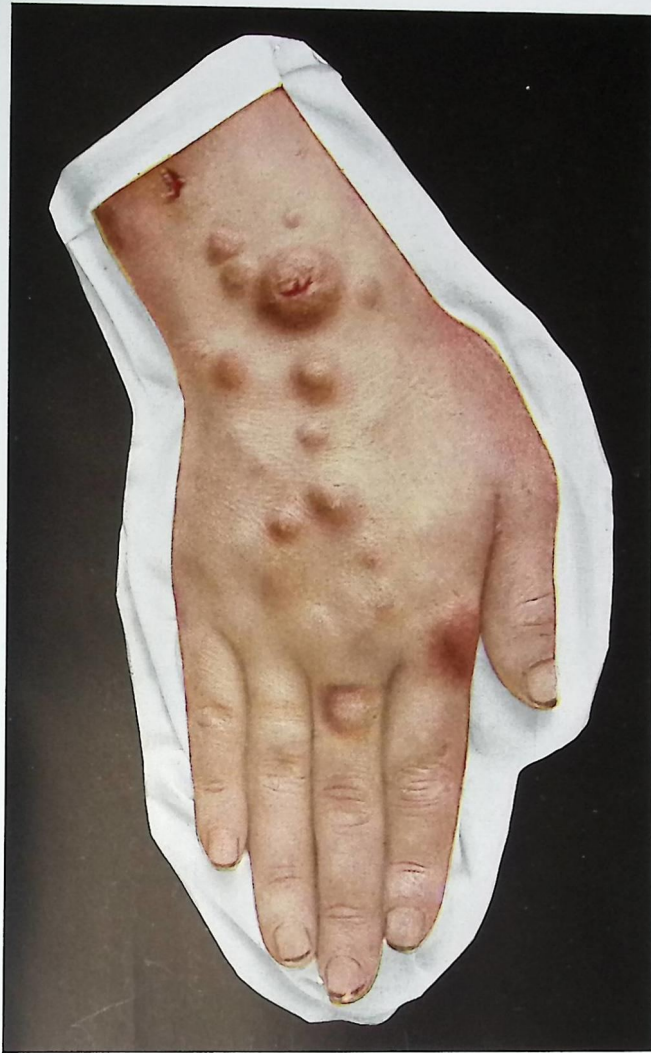
b

Enfermedad de Boeck (granuloma o lupus pernio)



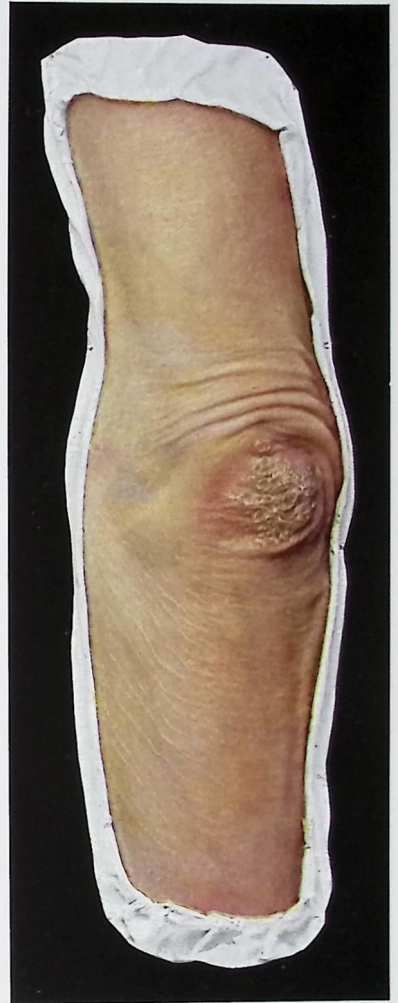c

Gránuloma anular



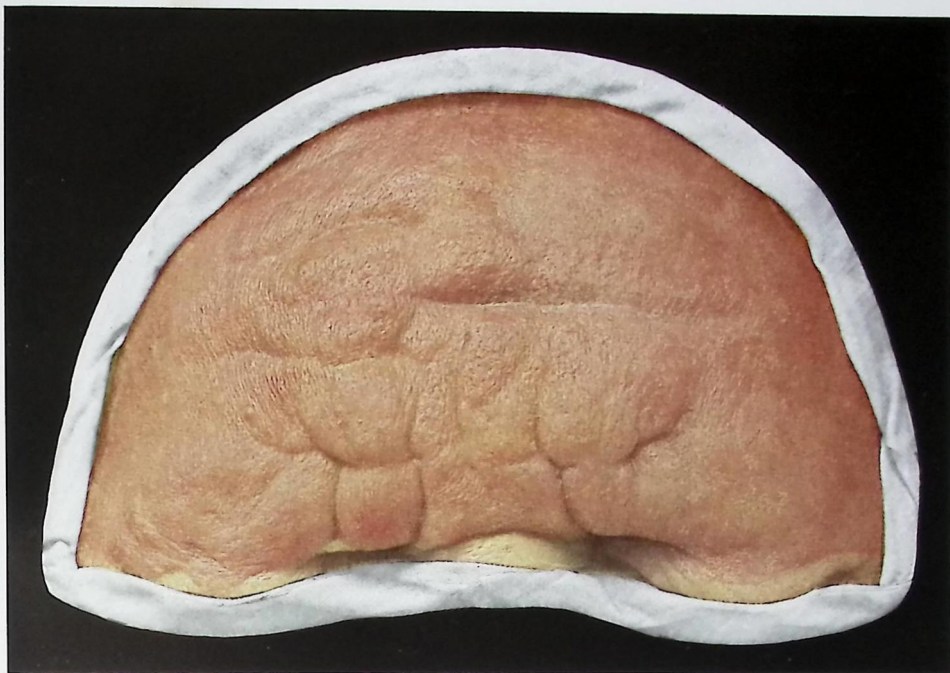
a

Lepra tuberosa



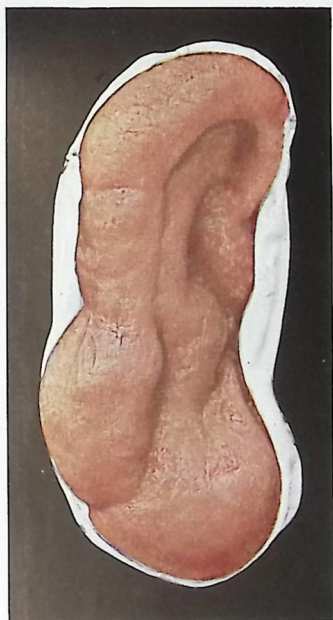b

Lepra tuberosa (psoriasiforme)

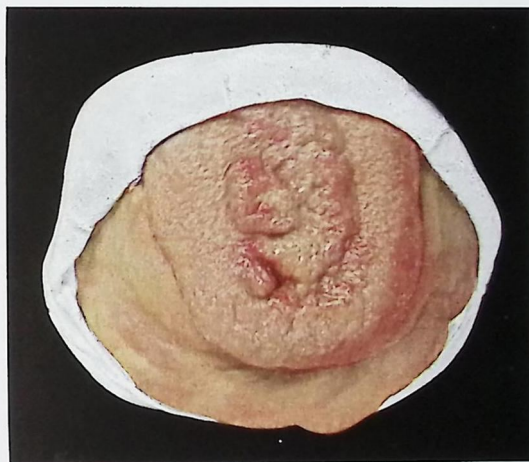

a

Lepra tuberosa (facies leontina)

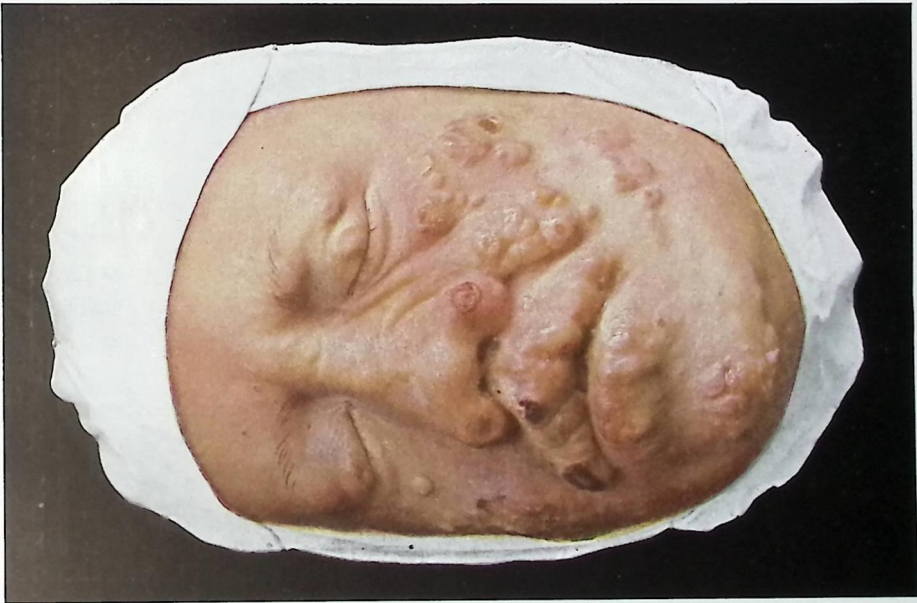

b

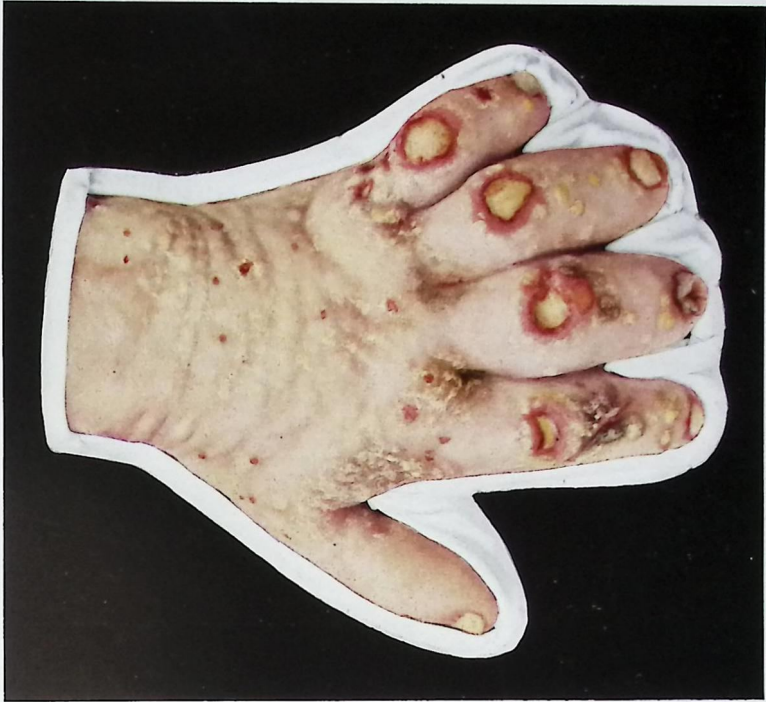

c

Lepra tuberosa

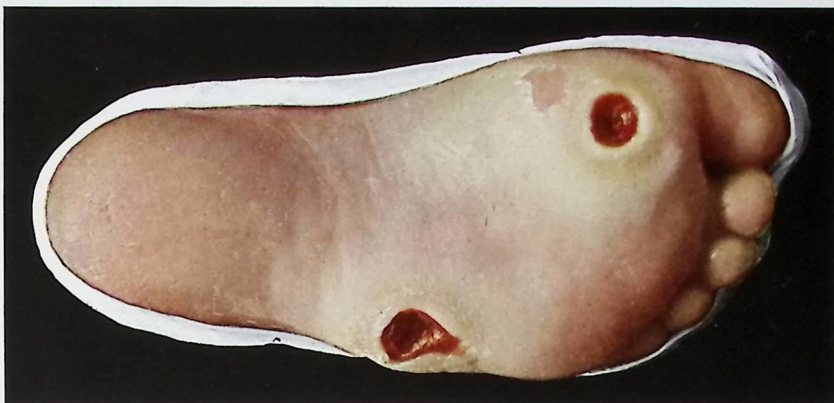

a

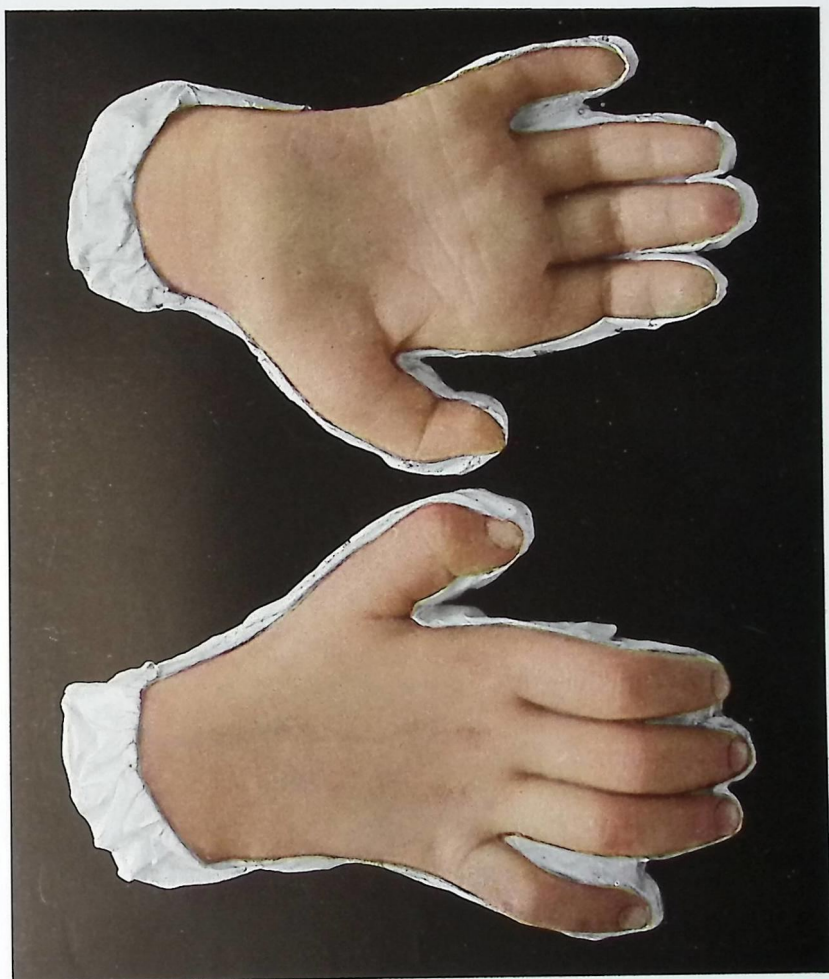


b

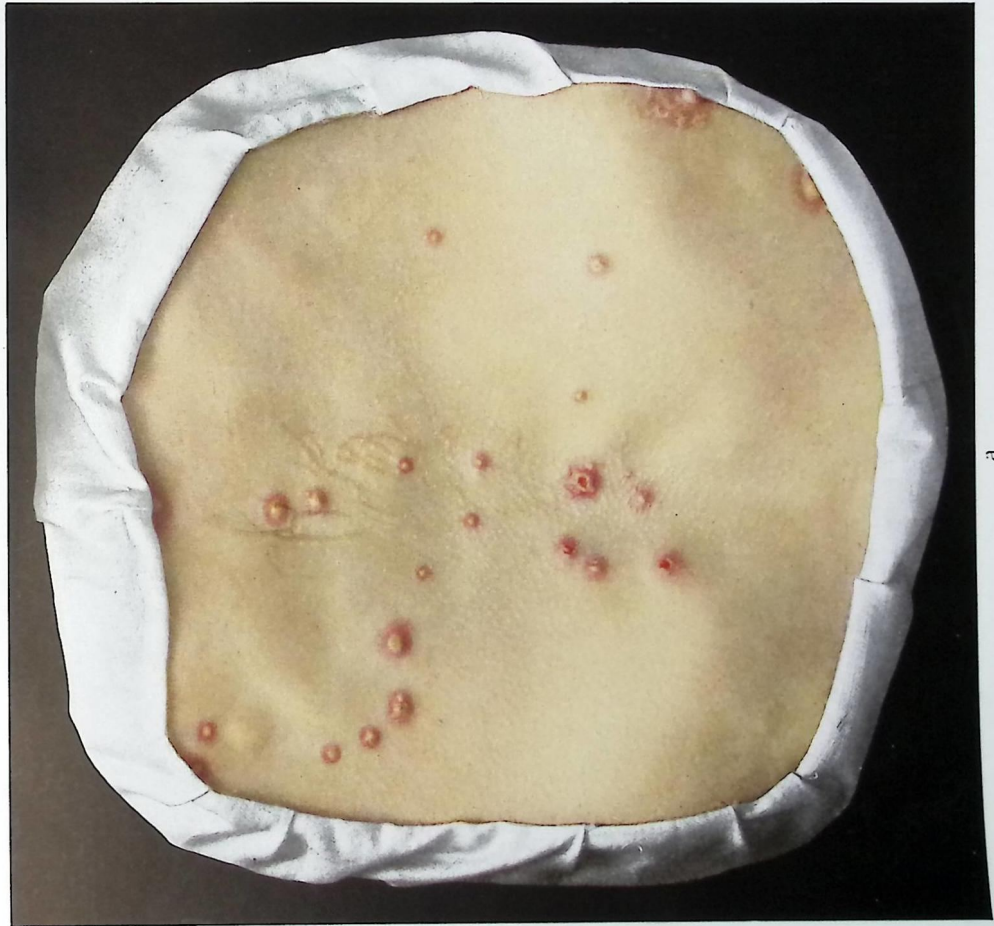
Leprosy tuberosa



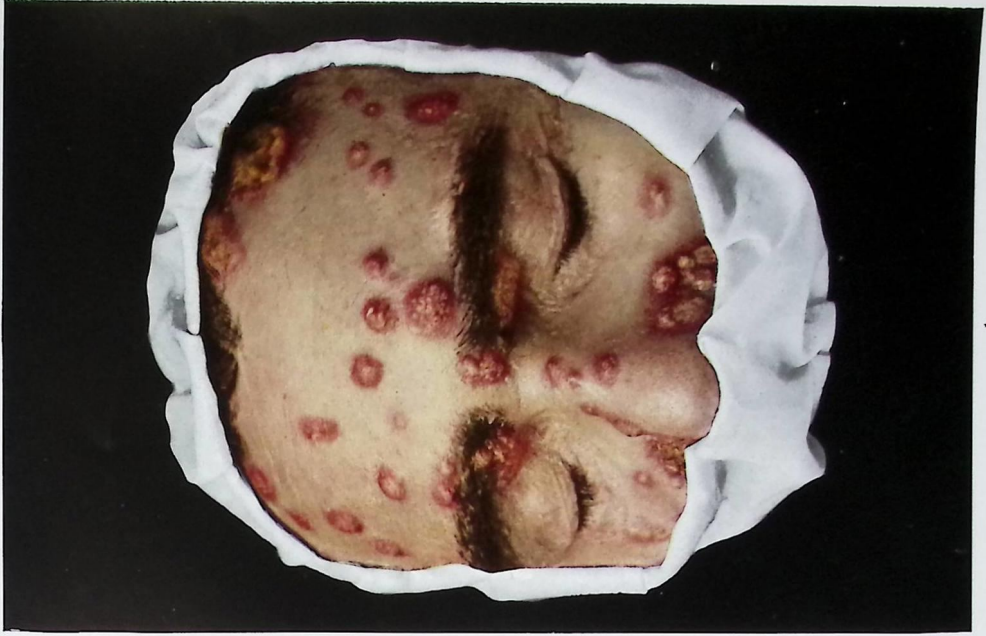b
Lepra; mal perforante del pié



a
Lepra anestésica

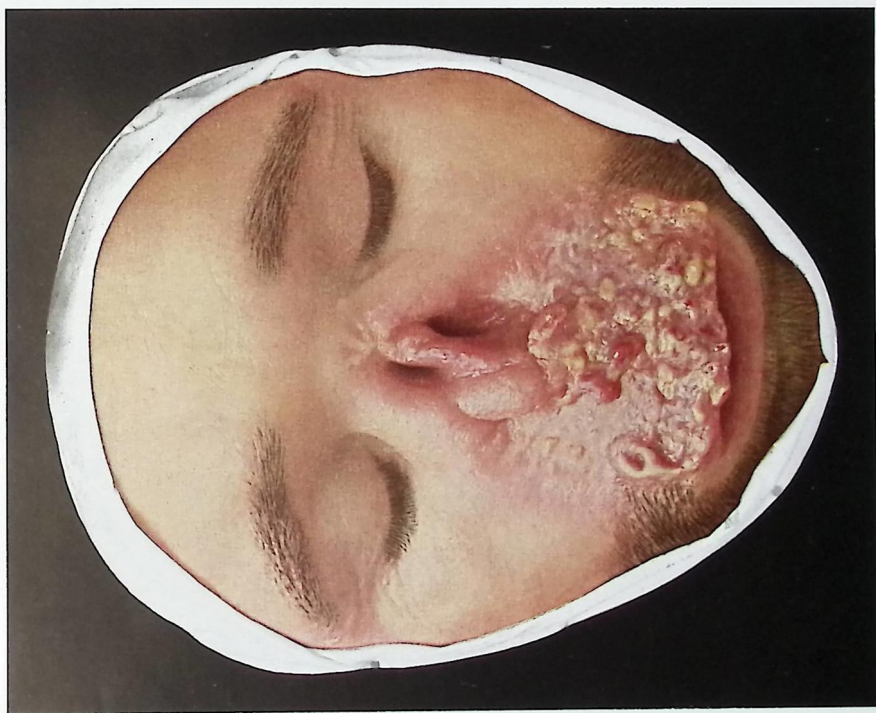


a

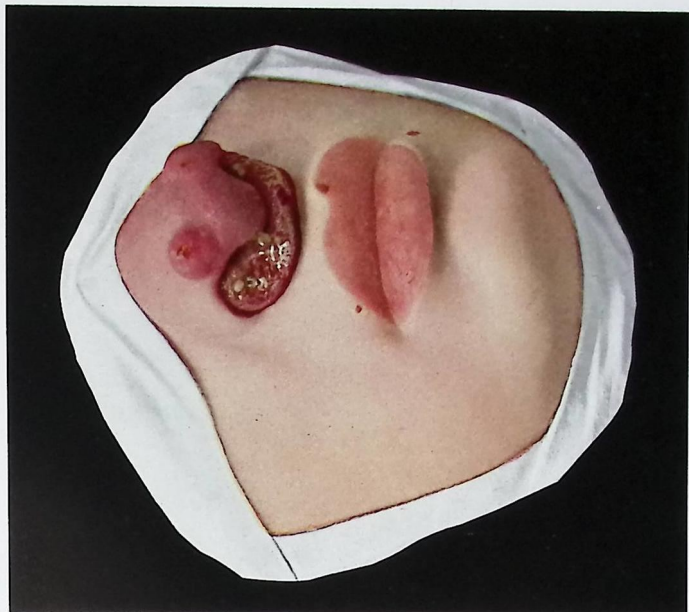

b

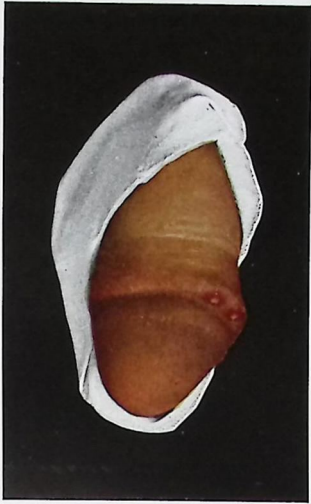Muermo agudo



a
Muermo crónico

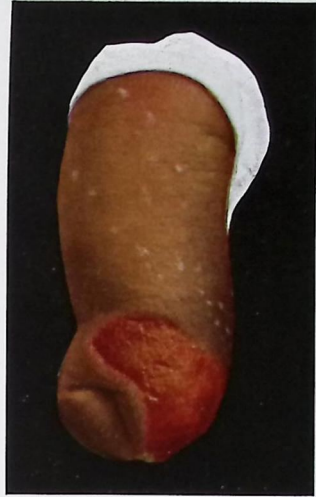

b
Rinoscleroma



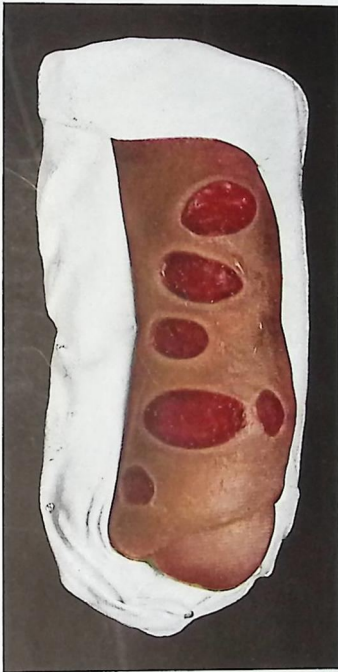a

Esclerosis sífilítica (chancro sífilítico) doble en el surco coronario



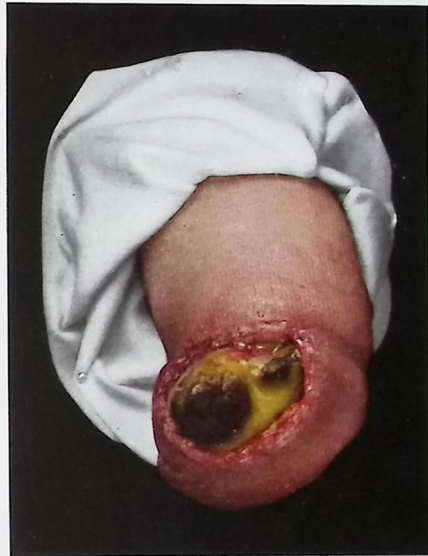b

Esclerosis sífilítica (chancro sífilítico) del prepucio



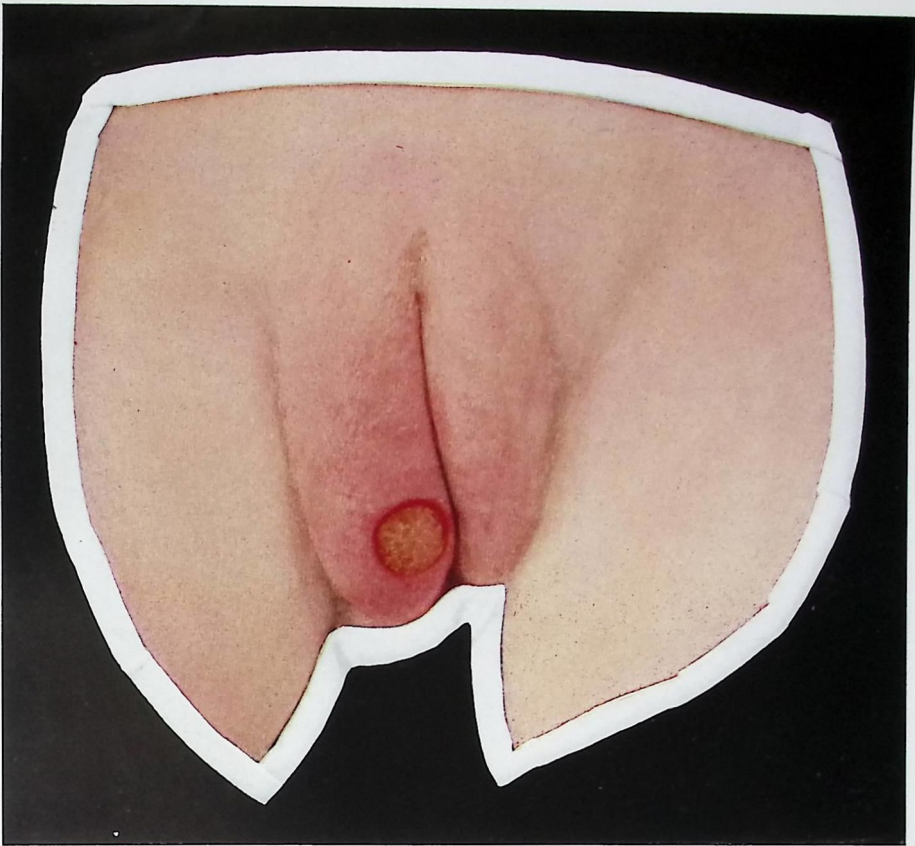
c

Esclerosis sífilíticas (chancros sífilíticos) de la piel del pene



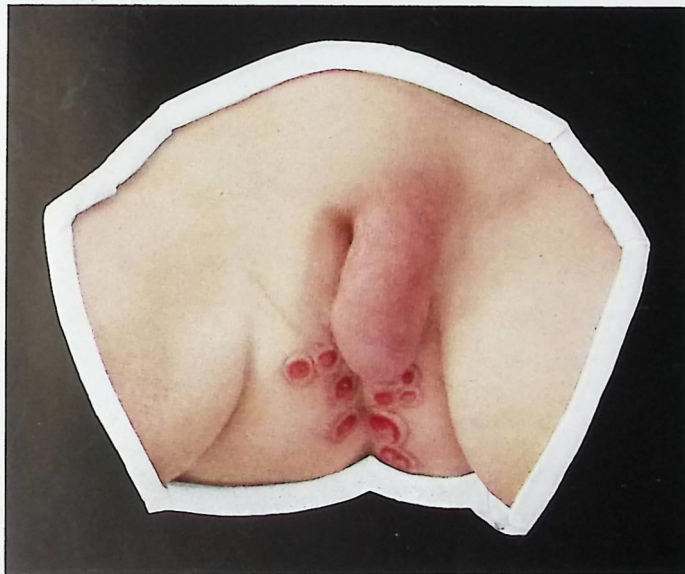d

Esclerosis sífilítica (chancro sífilítico) de tipo fagedénico



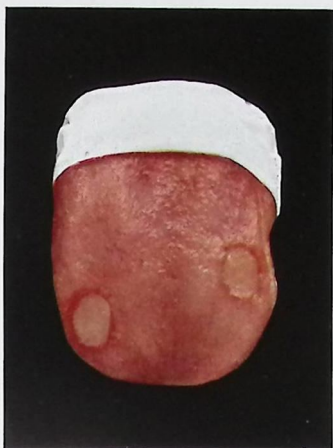a

Esclerosis sifilítica (chancro sifilítico) de un labio mayor

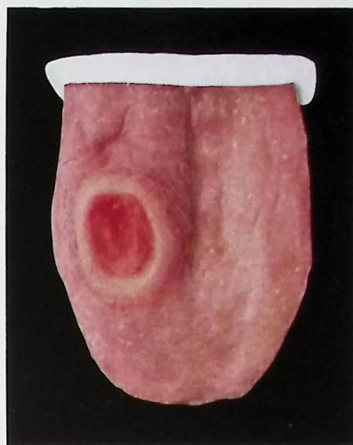

b

Esclerosis sifilítica y edema indurativo (en la infancia); pápulas exudativas

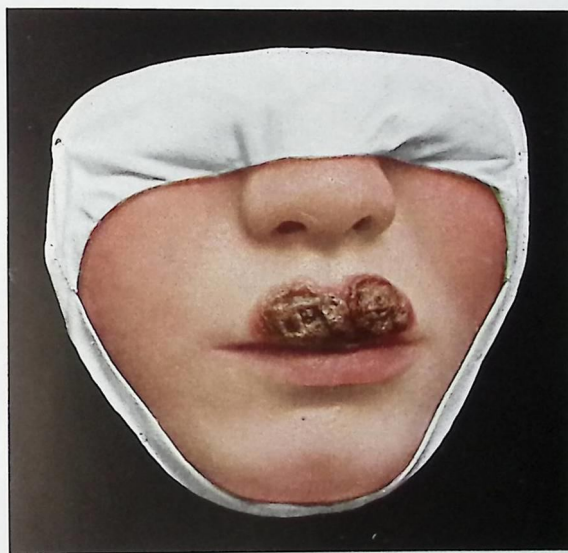

a



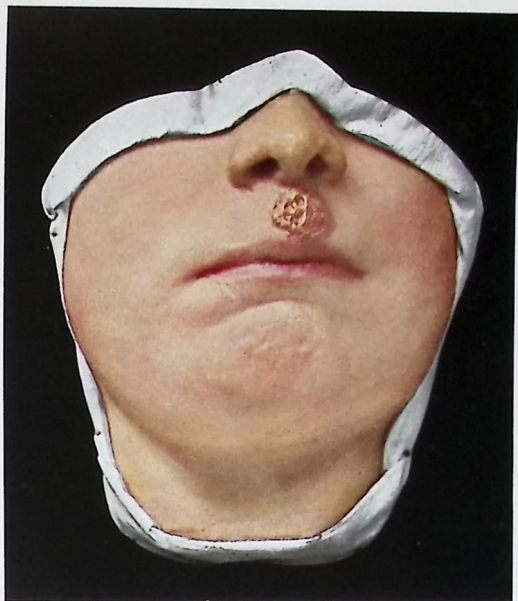b

Esclerosis sifilíticas (chancros sifilíticos) de la lengua



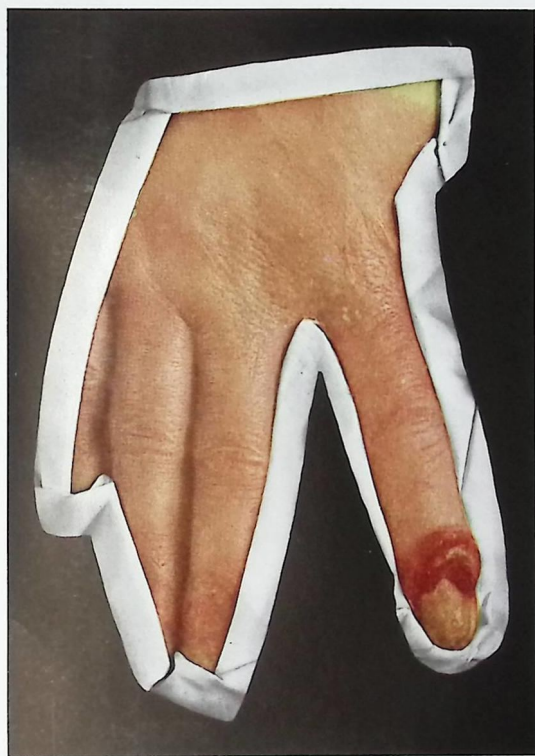c

Esclerosis sifilíticas (chancros sifilíticos) del labio superior



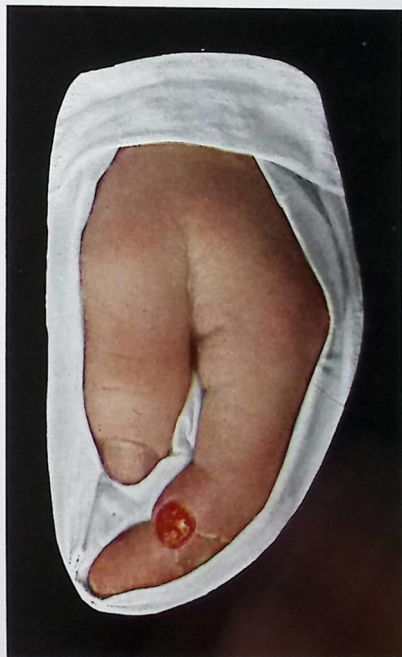a

Esclerosis sifilítica (chancro sifilítico) del labio superior

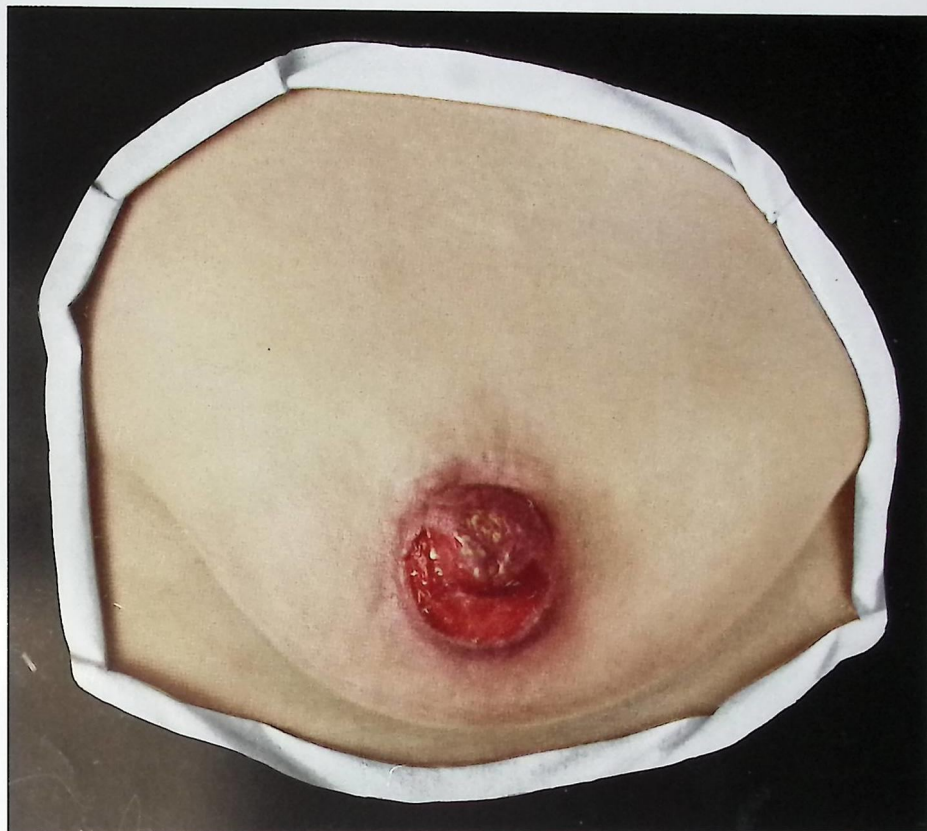

b

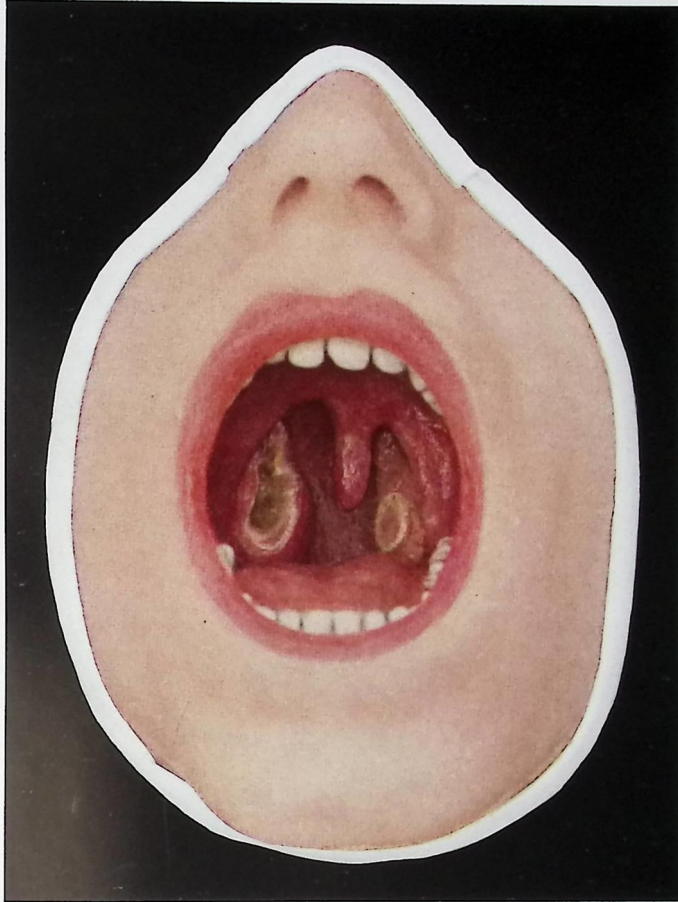Esclerosis sifilíticas (chancros sifilíticos) de los dedos



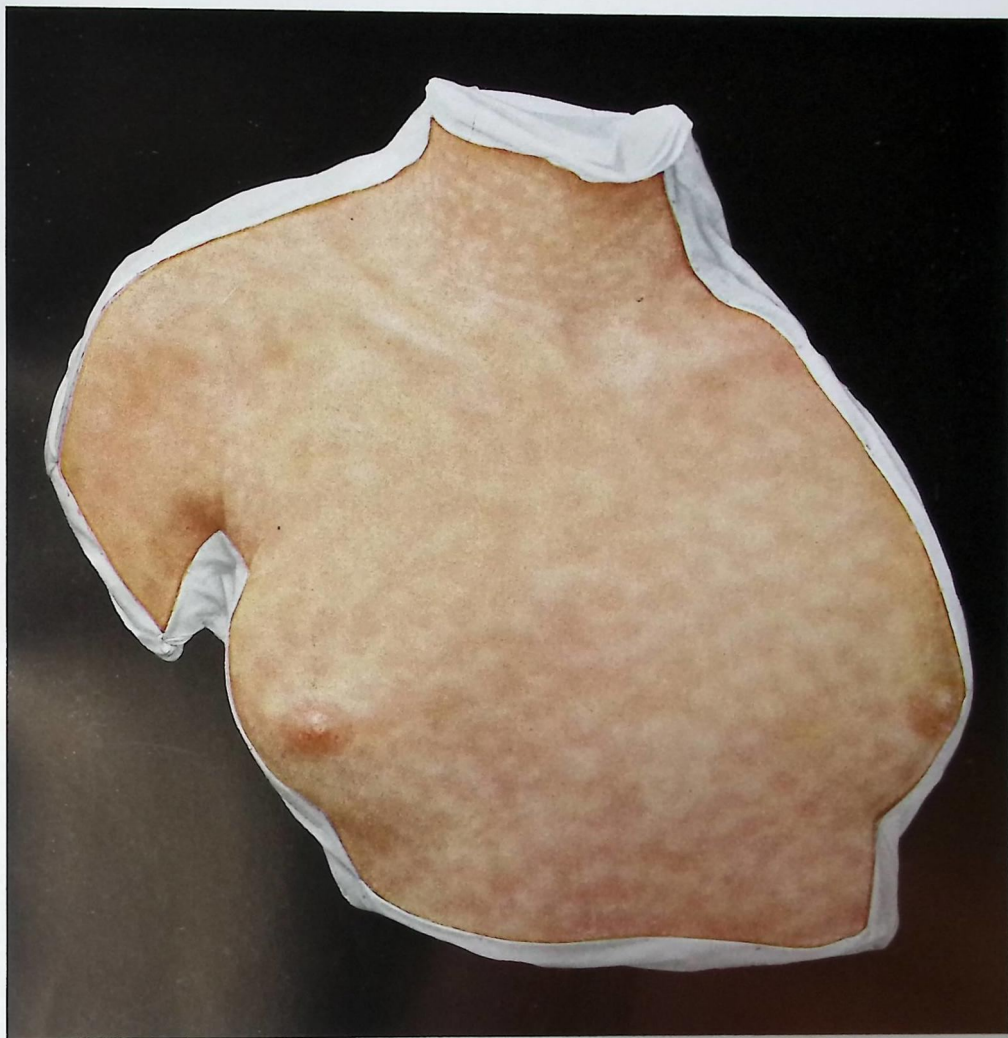c



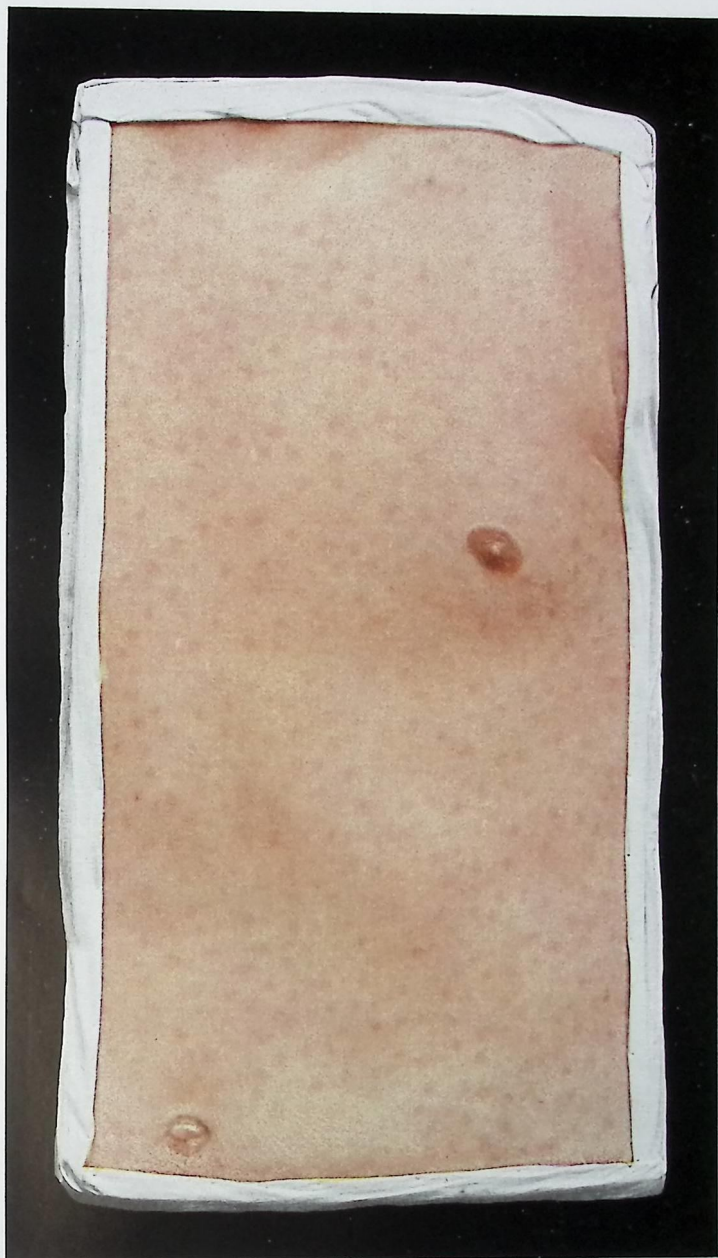Esclerosis sífilítica (chancre sífilítico) de la mamila



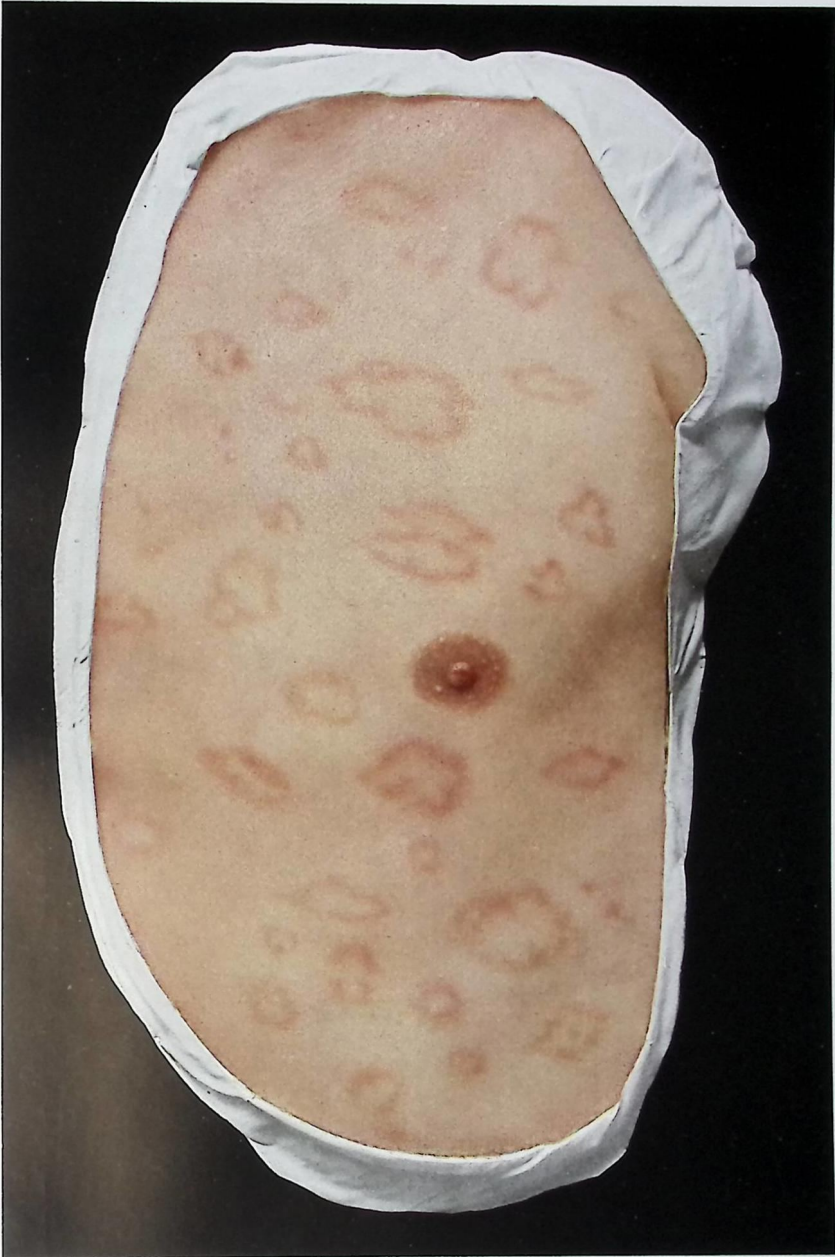Esclerosis sifilítica (chancro sifilítico) doble de las amígdalas



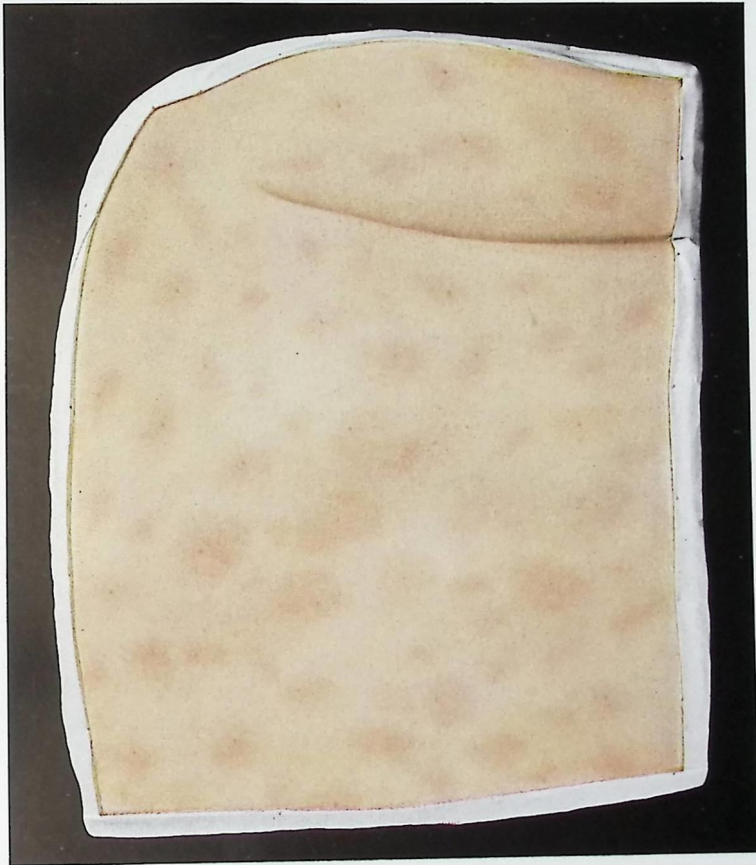Sífilis maculosa confluyente; leucoderma



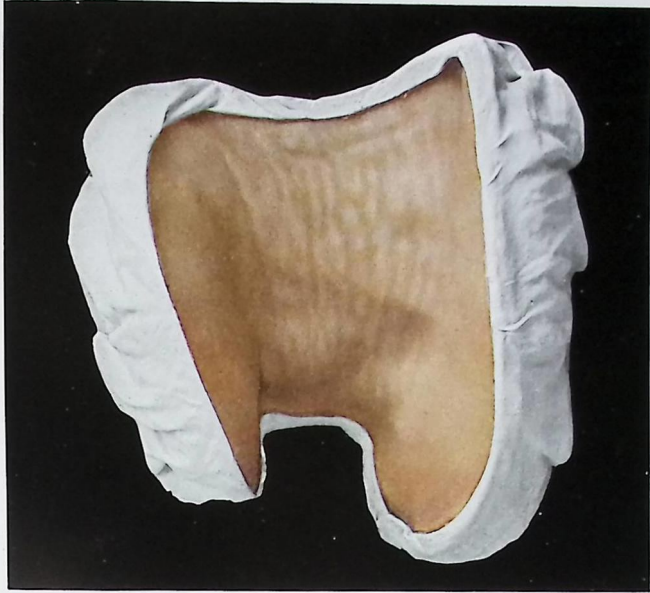Sífilis maculosa (roseola)



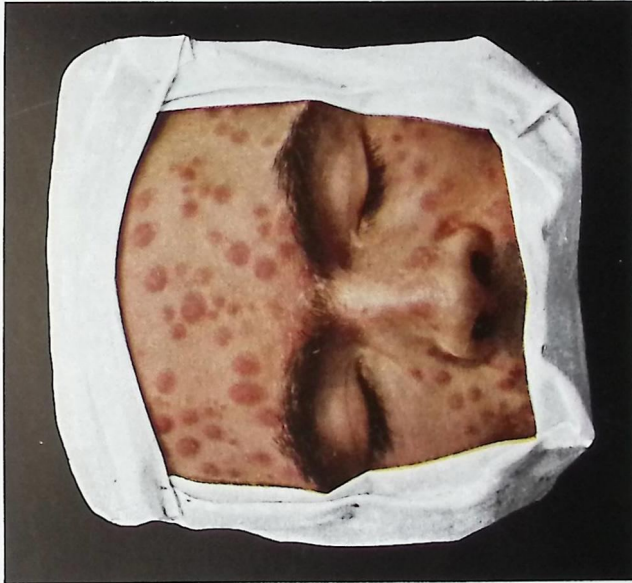Sífilis maculosa recidivante (roseola recidivante)



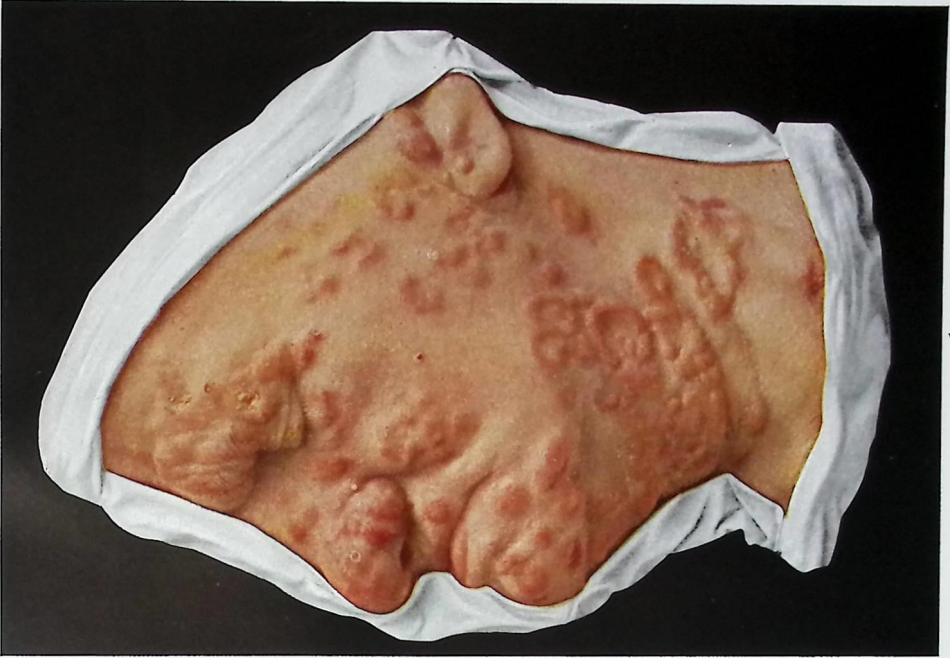a
Sifilis maculosa follicular



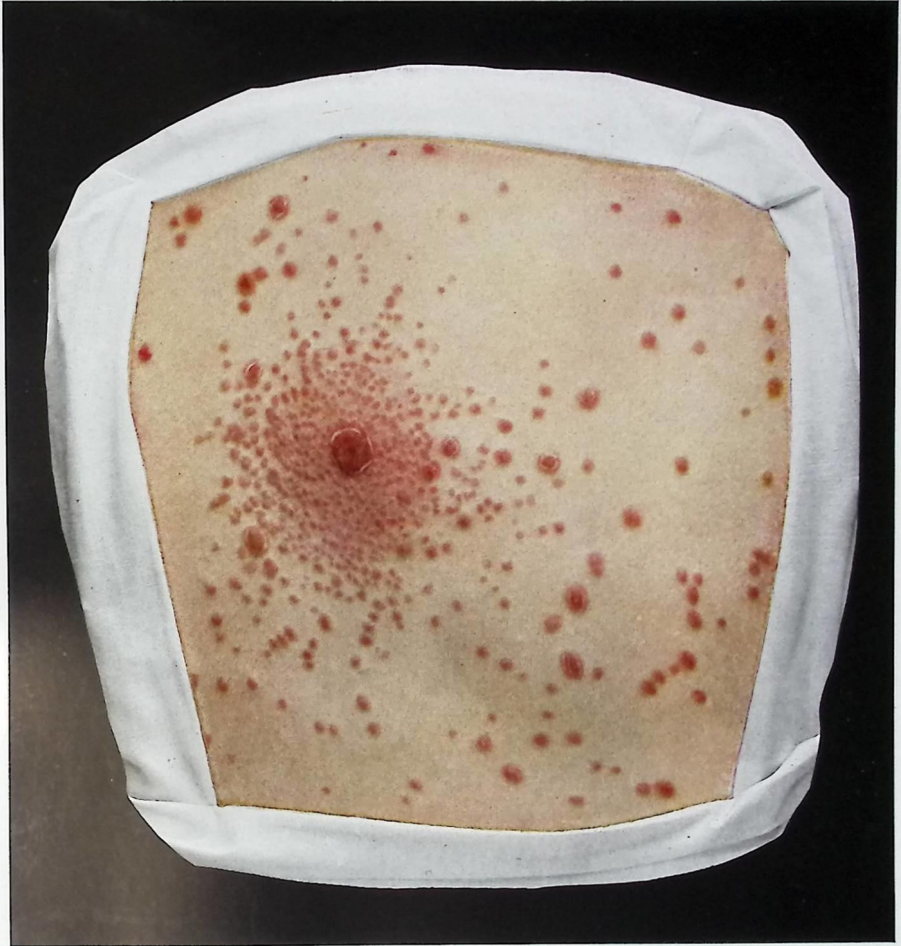
b
Leucoderma sifilitico



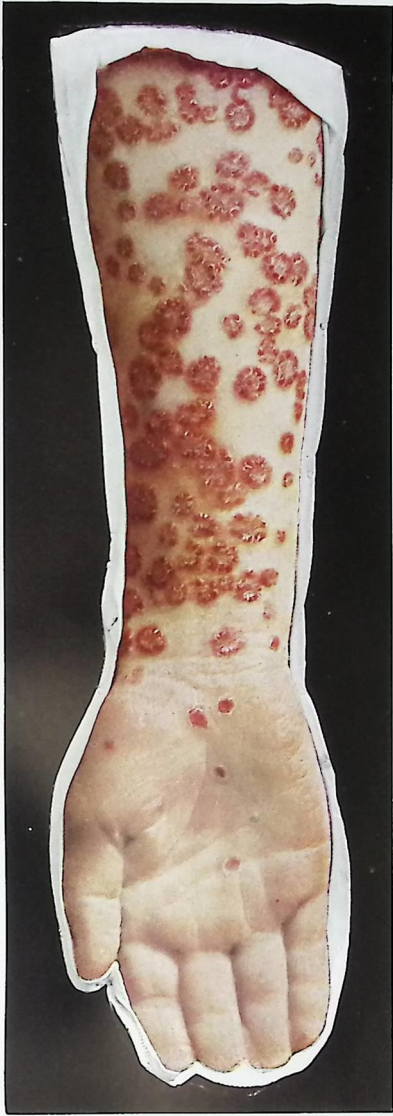
a
Sífilis papulosa lenticular



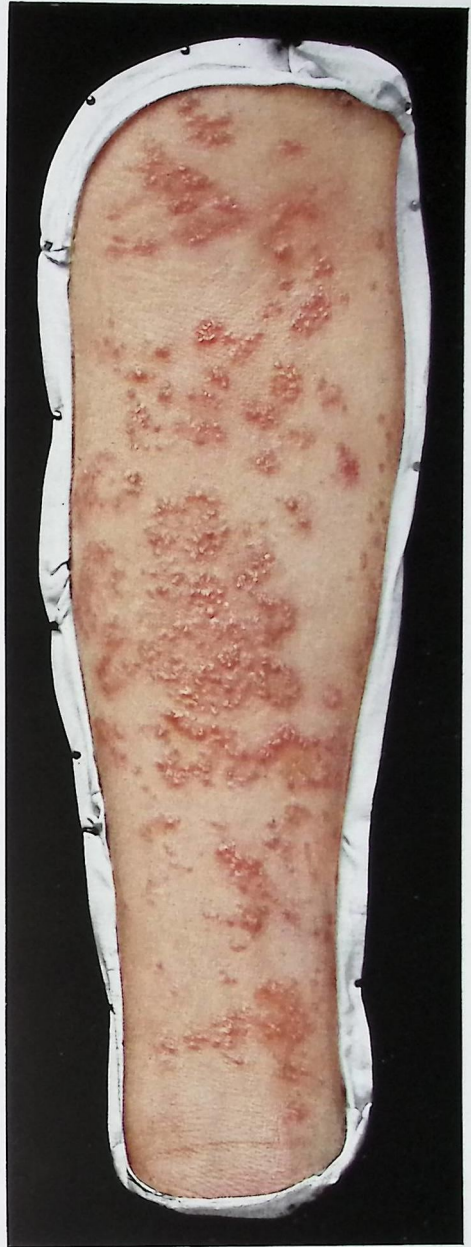b
Sífilis papulosa anular



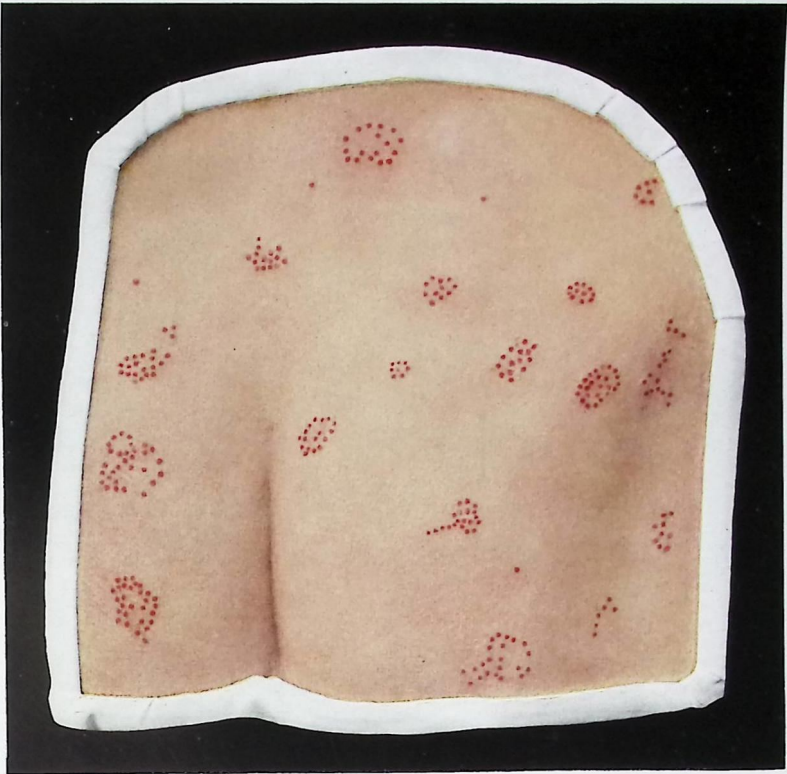Sifilis papulosa corimbiforme



a
Sífilis papulosa orbicular

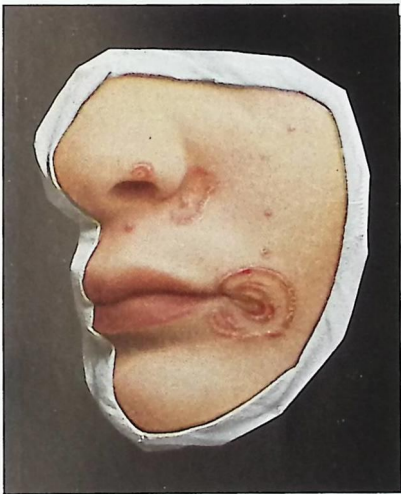


b
Sífilis papulosa miliar (liquenoide)

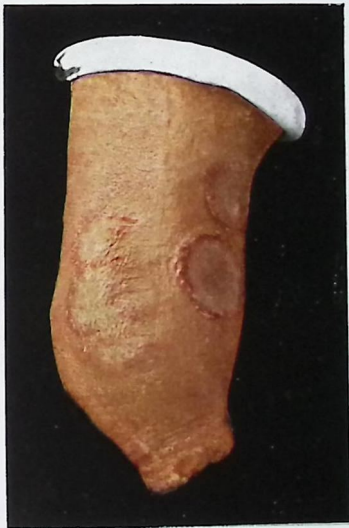

a

Sifilis papulosa miliar (liquenoide)

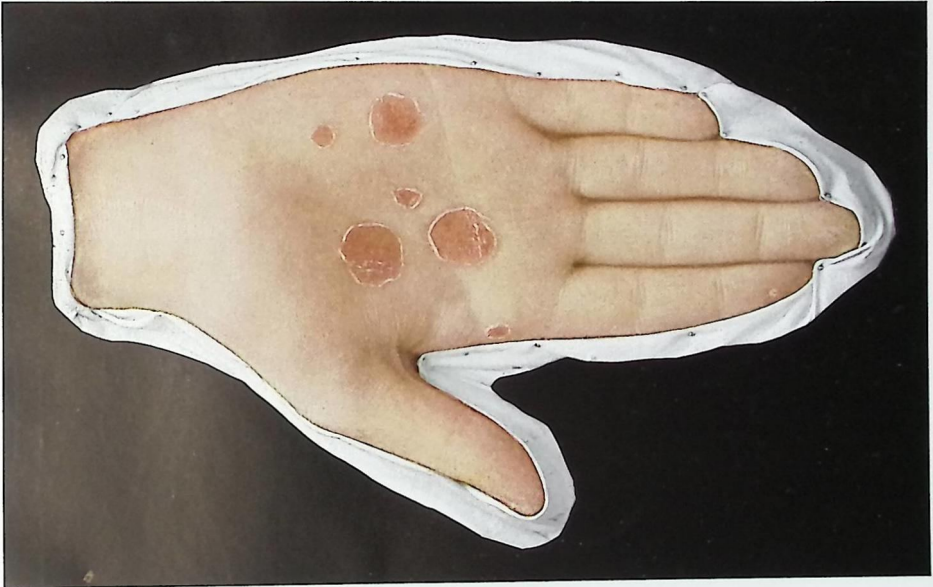


b

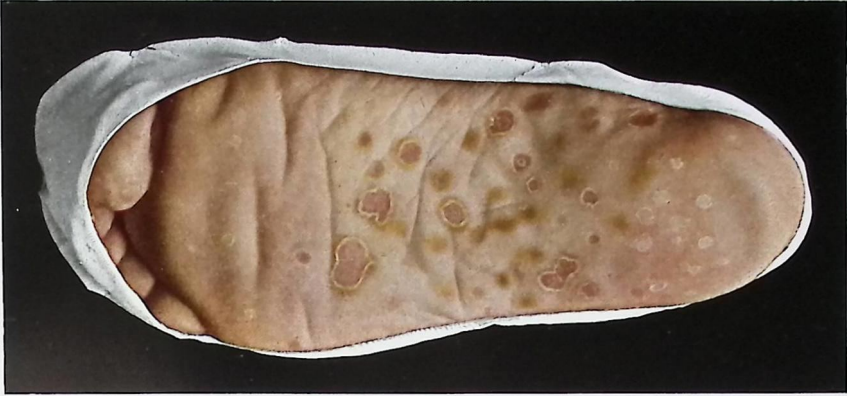

c

Sifilis papulosa circinata

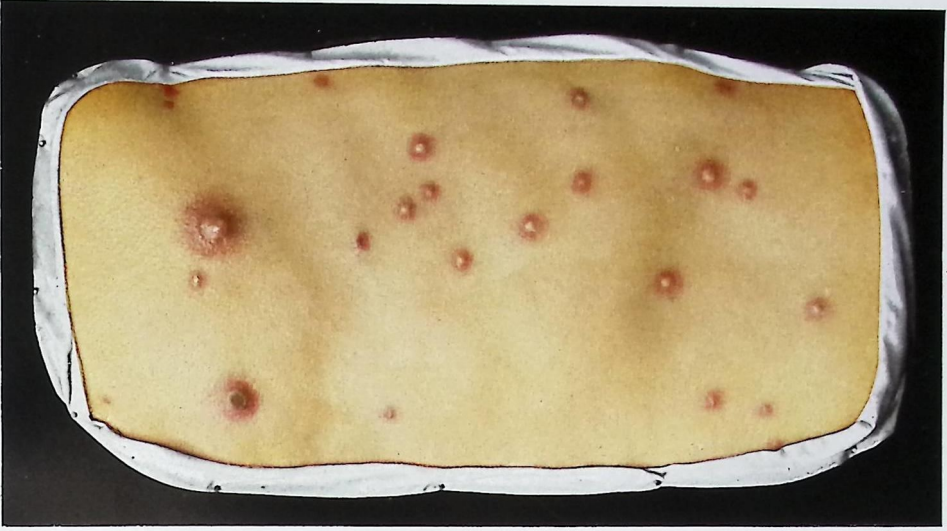

a

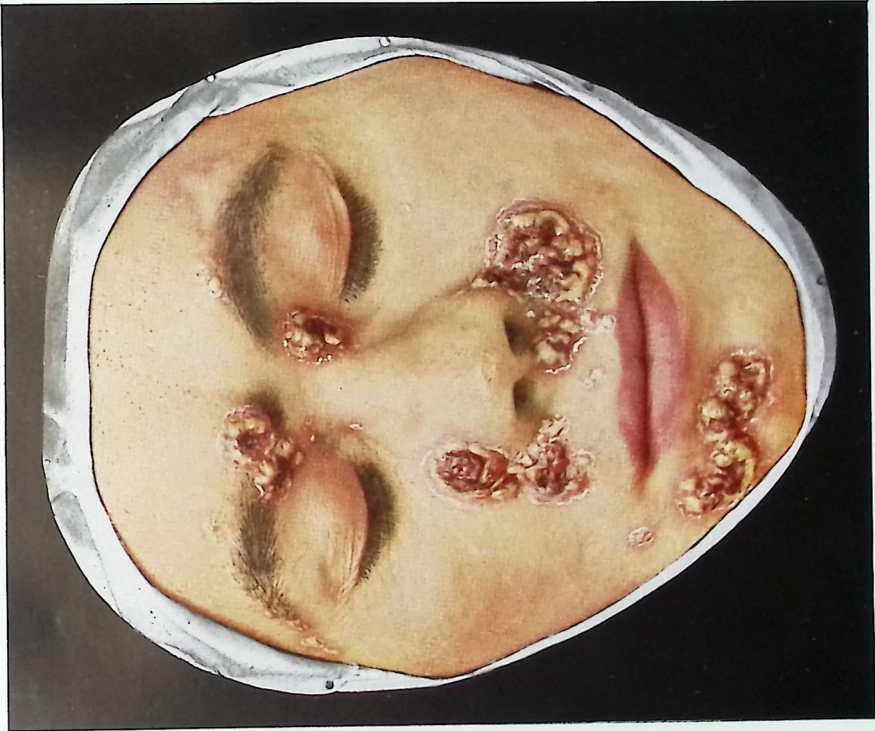


b

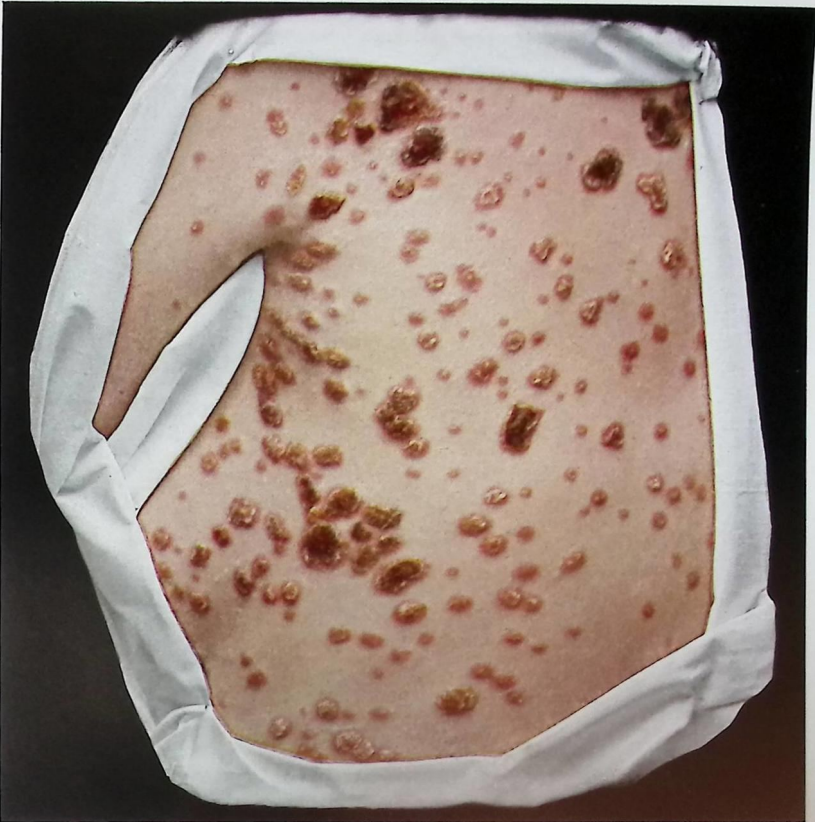Sifilis pápulo-escamosa



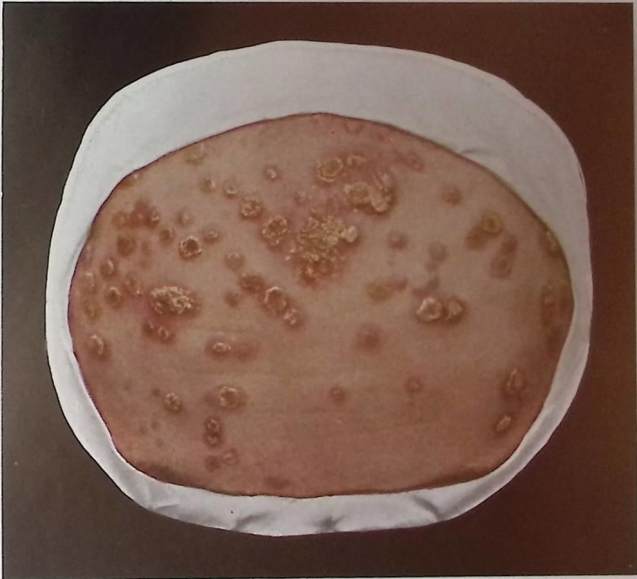b
Sífilis pápulo-pustulosa (variceliforme)



a
Sífilis pápulo-pustulosa (impetiginosa)

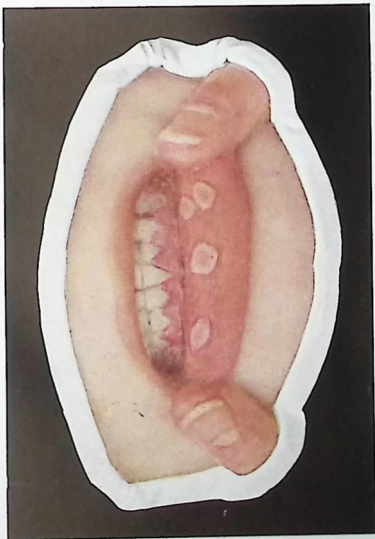


a

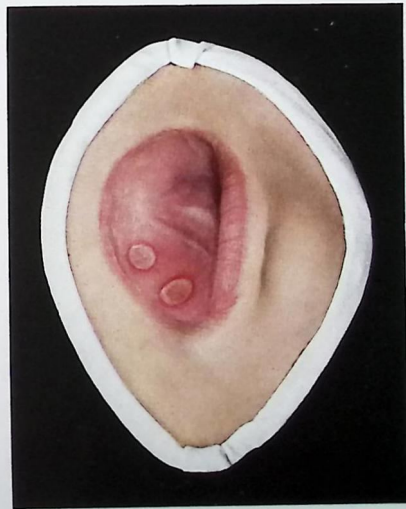


b

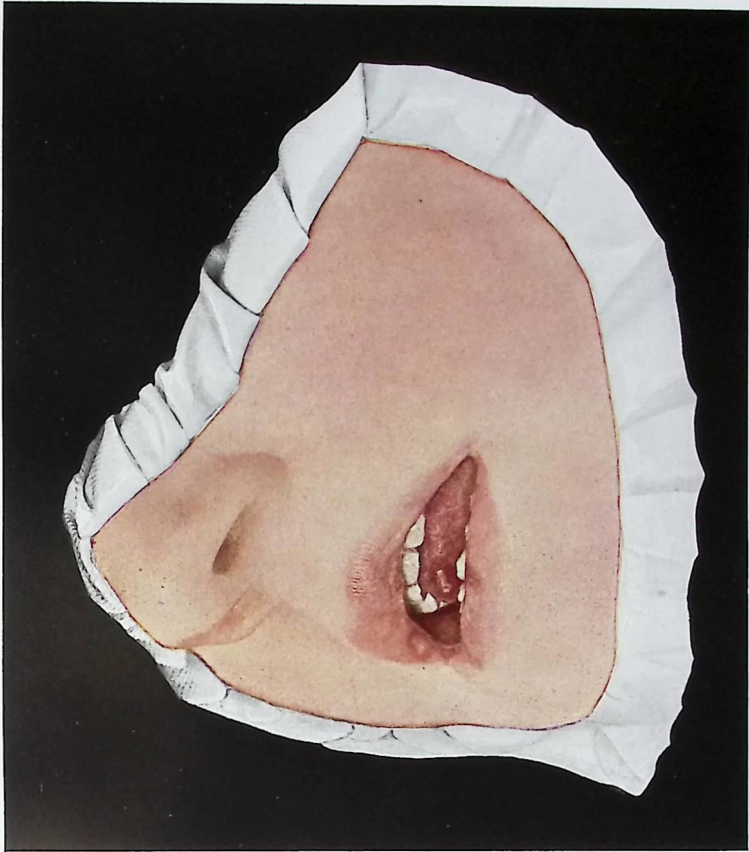
Sífilis pápulo-pustulosa



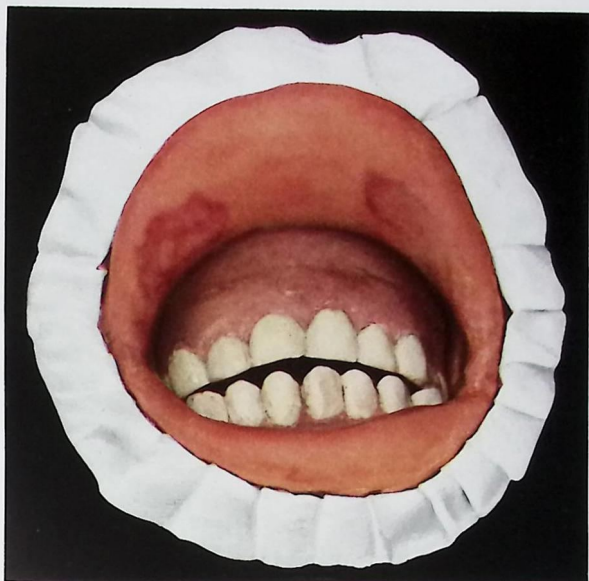a
Sífilis papulosa de la mucosa de la boca
(labio inferior)



b
Sífilis papulosa de la lengua

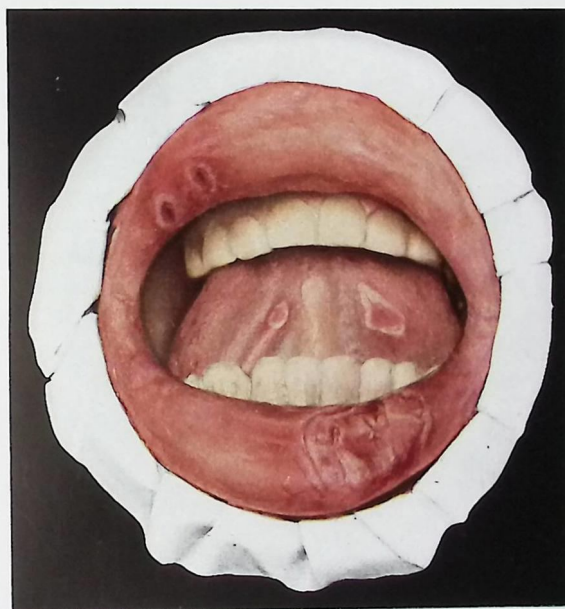


c
Sífilis papulosa de la mucosa del labio superior
y de la lengua (placas opalinas)



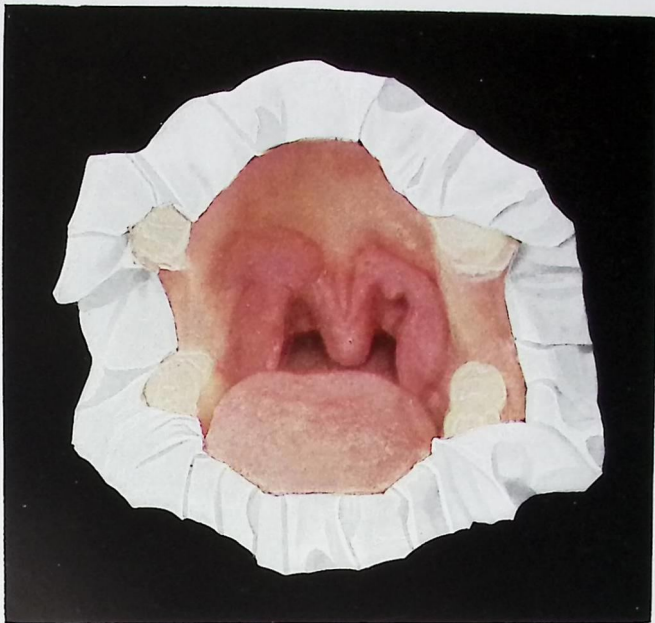
a

Sífilis eritematosa de la mucosa de la boca (labio superior)



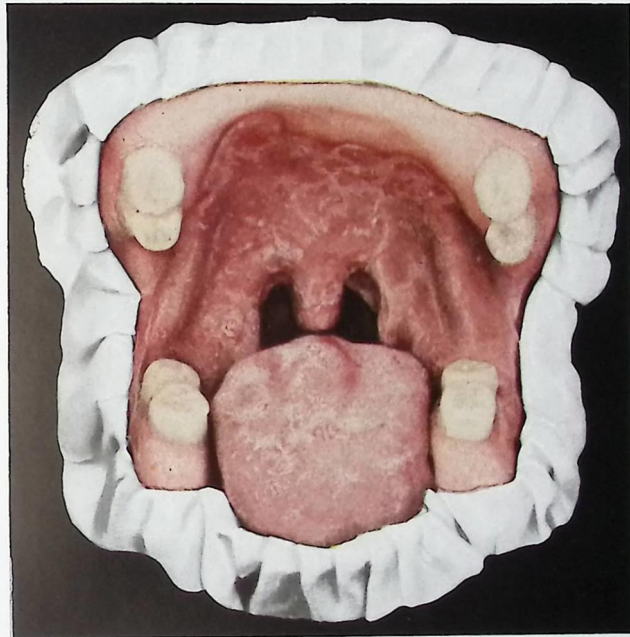
b

Sífilis pápulo-ulcerosa de los labios y de la lengua



a

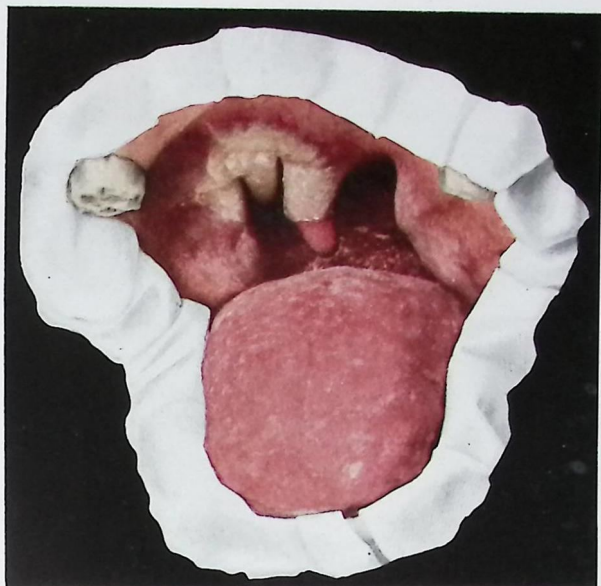
Sífilis papulosa del paladar blando y de la úvula



b

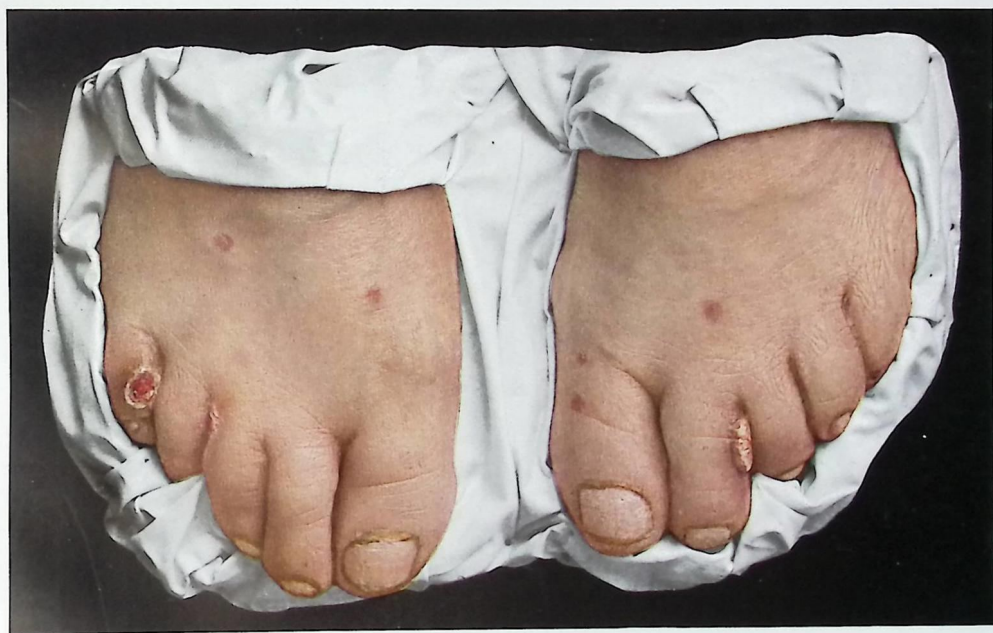Sífilis papulosa (anular) del paladar blando y de la úvula





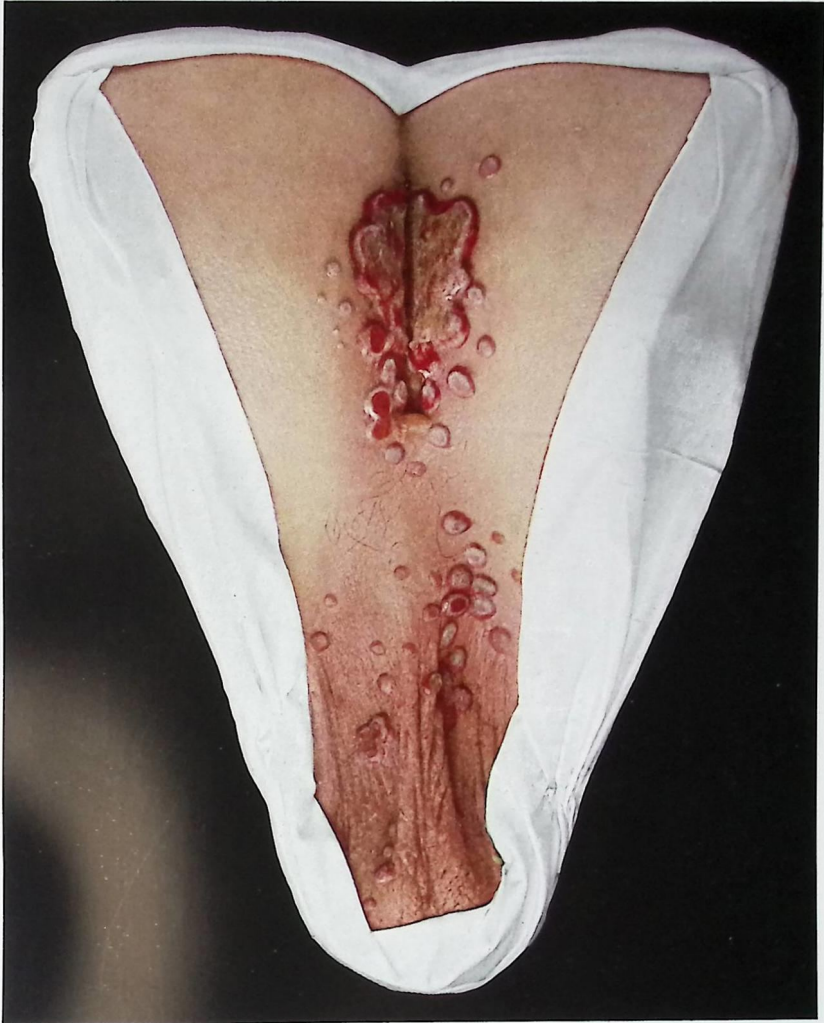a

Sífilis papulosa (vegetante) del paladar blando

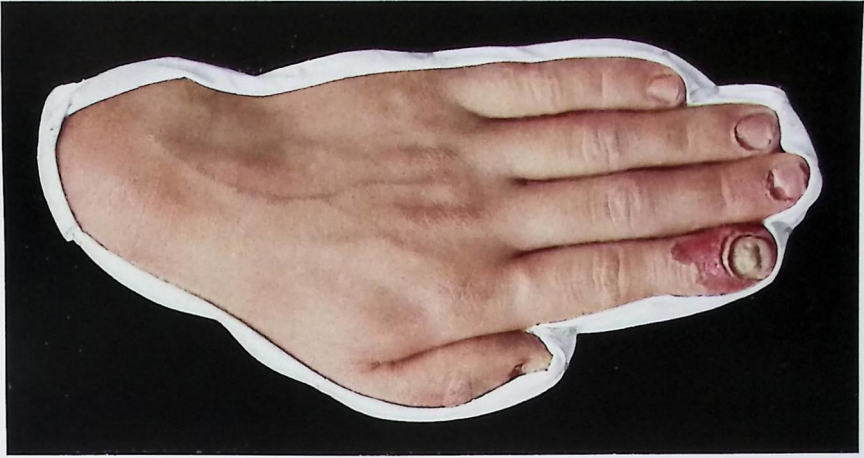

b

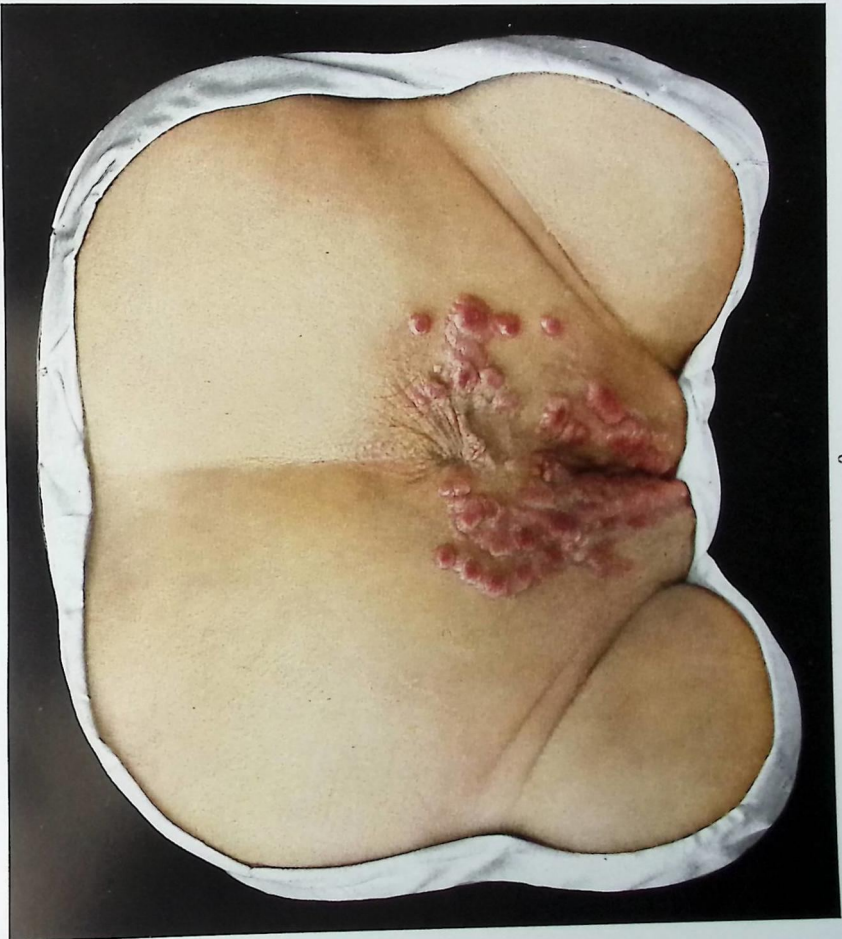Sífilis papulosa



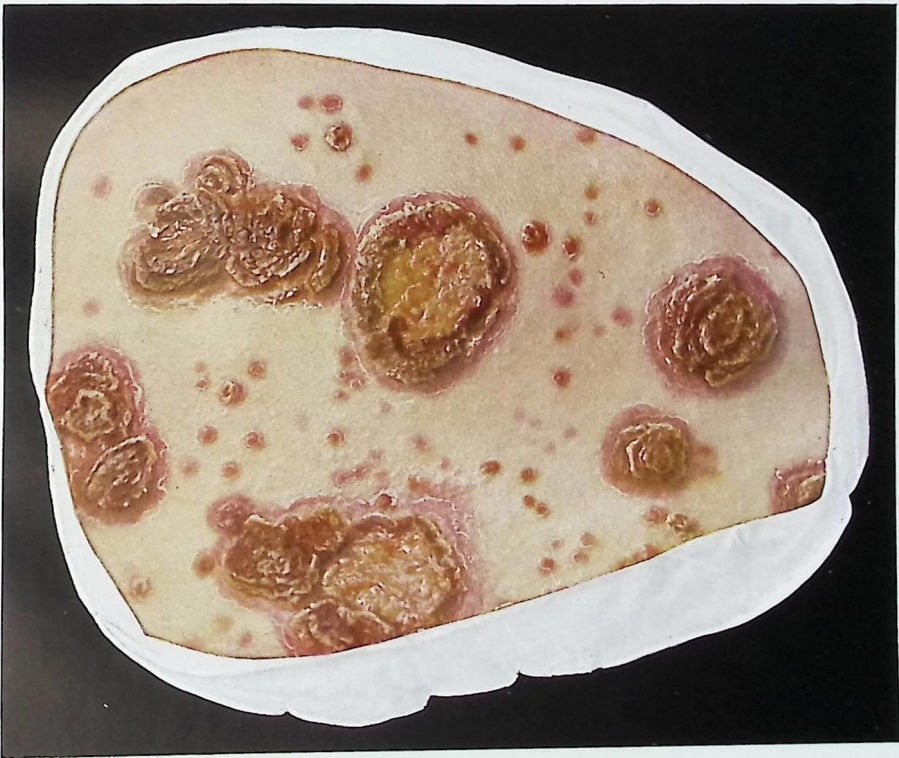Sífilis papulosa (pápulas exudativas, condilomas planos)



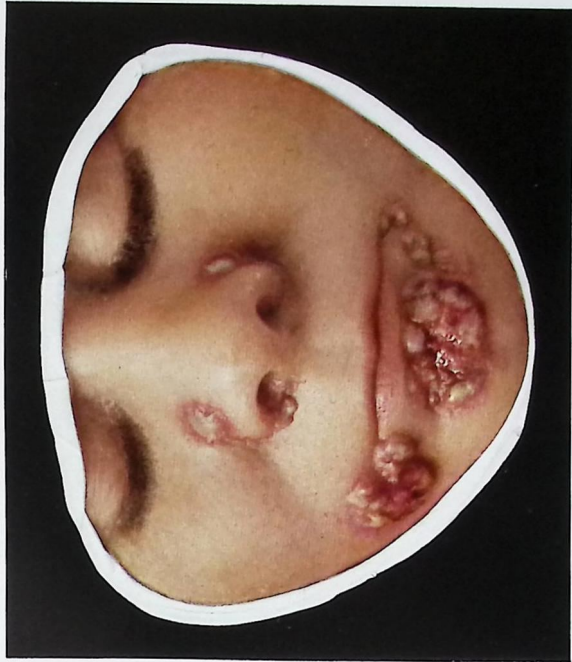
b
Paroniquia sifilítica



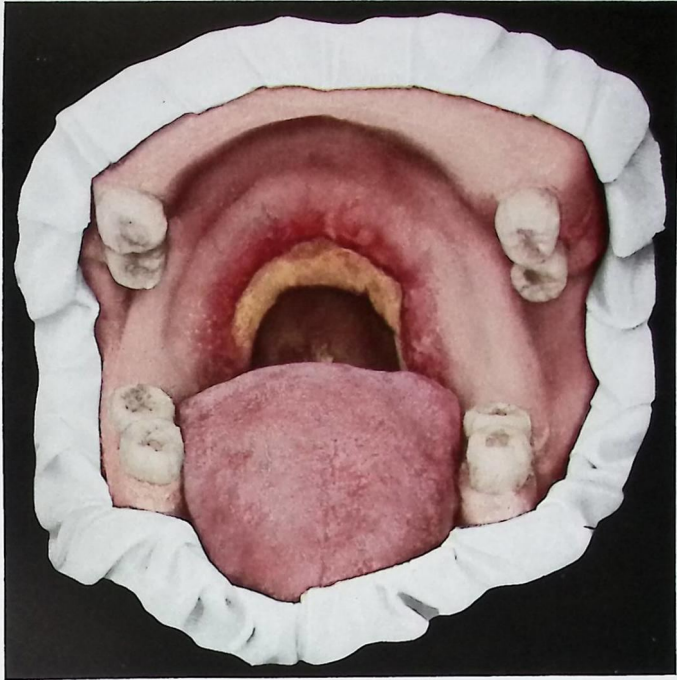
a
Sífilis papulosa (pápulas exudativas, condilomas planos)



a
Sífilis maligna (rupia sifilítica)

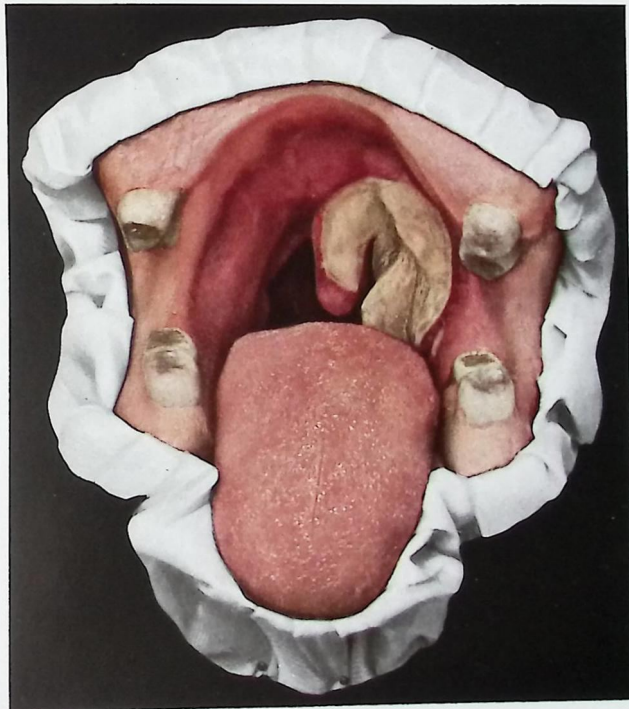


b
Sífilis pápulo-pustulosa framboesiforme



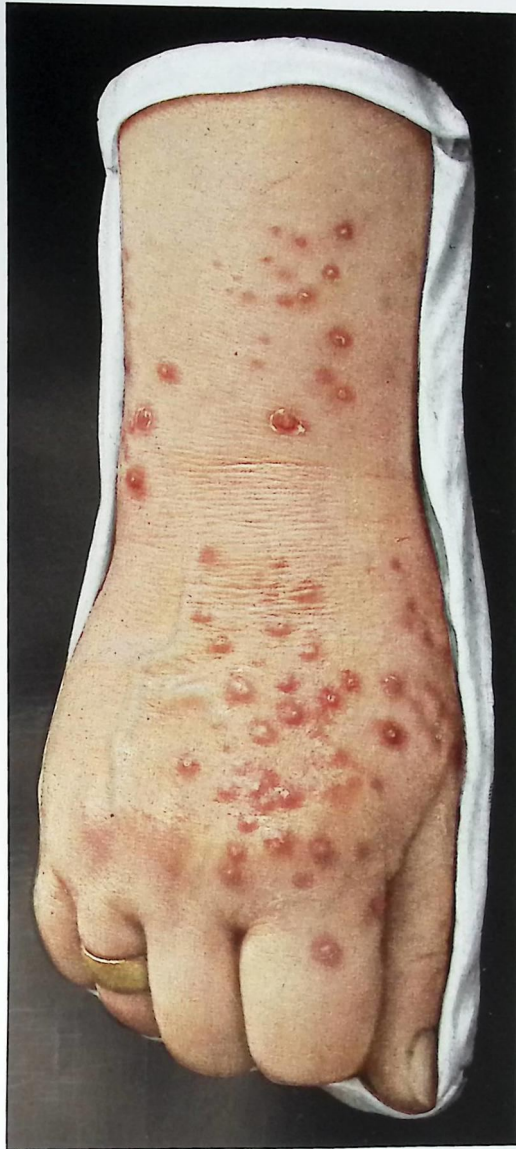a

Sífilis maligna del istmo de las fauces

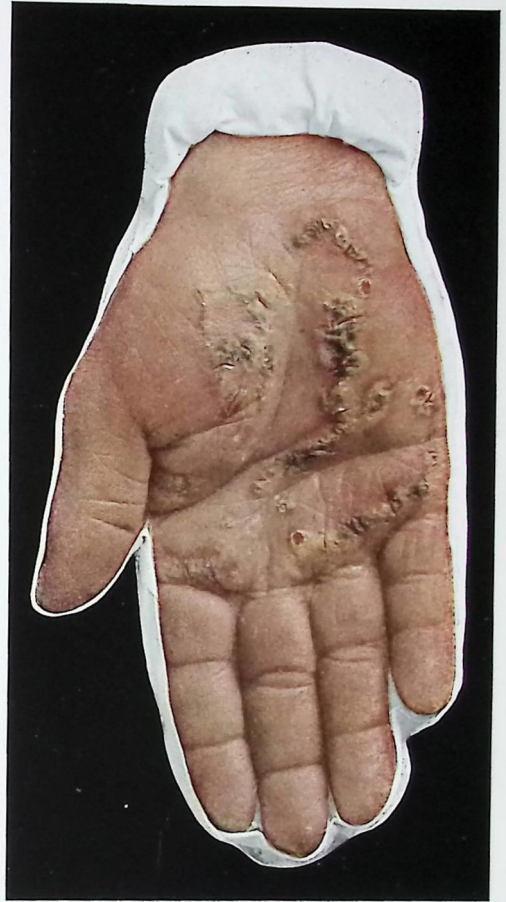

b

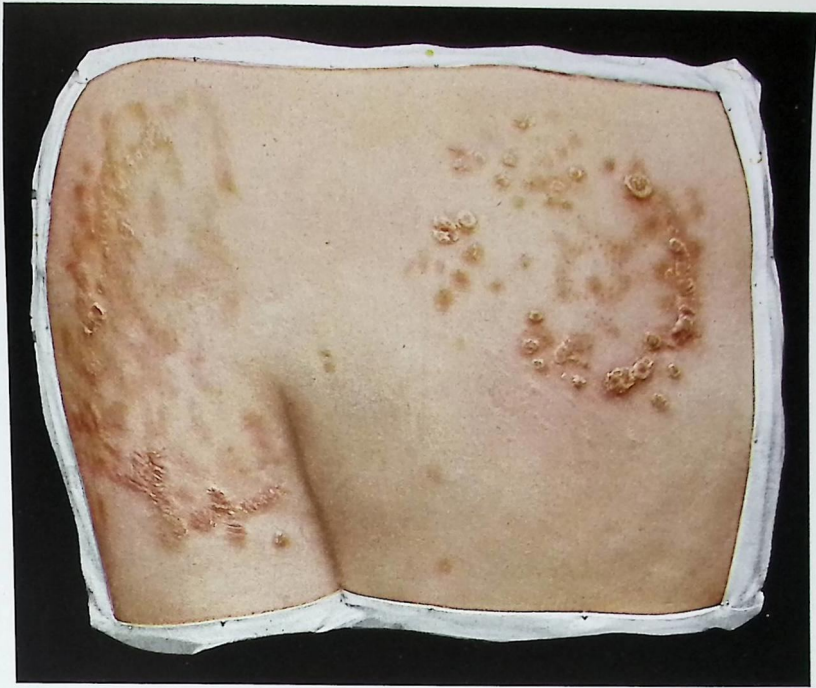
Sífilis maligna del paladar blando y de la úvula



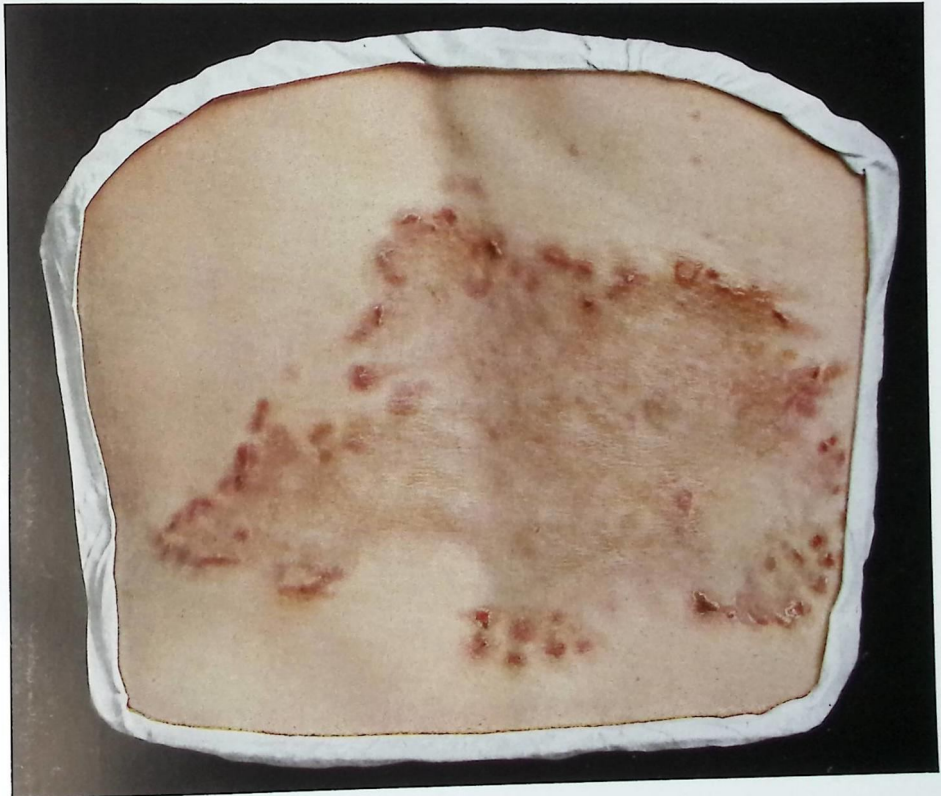
a
Sífilis tuberosa aggregata



b
Sífilis túbero-serpiginosa

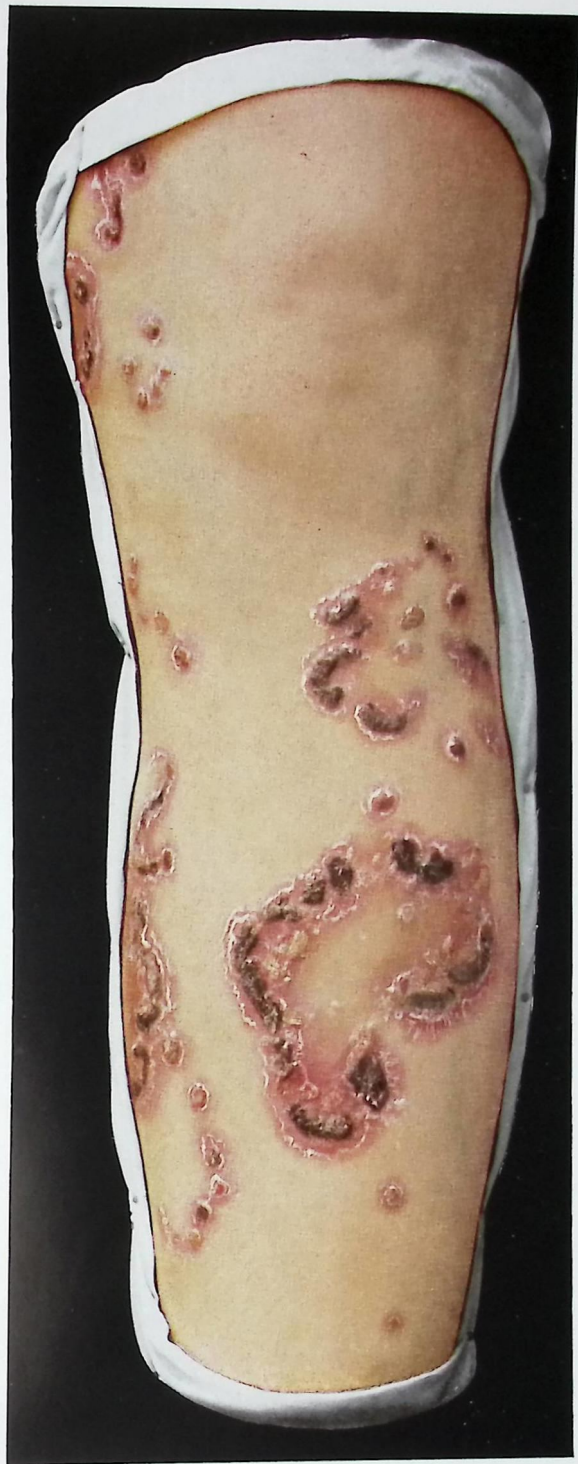

a



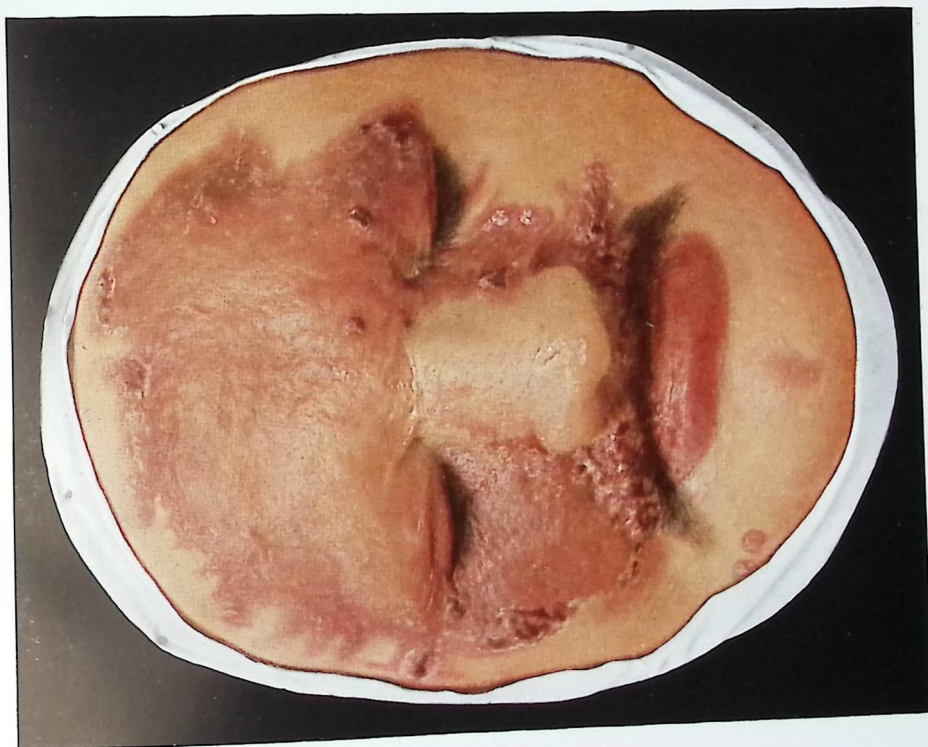b

Sífilis túbero-serpiginosa

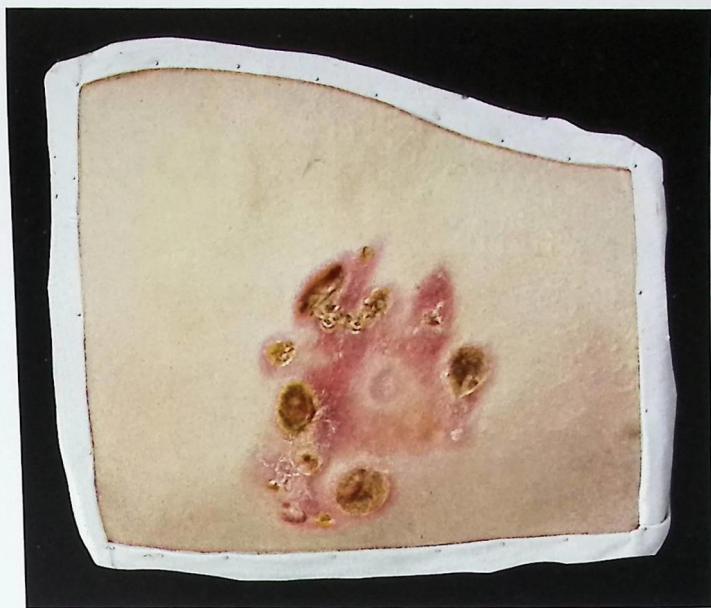

Sífilis túbero-serpiginosa



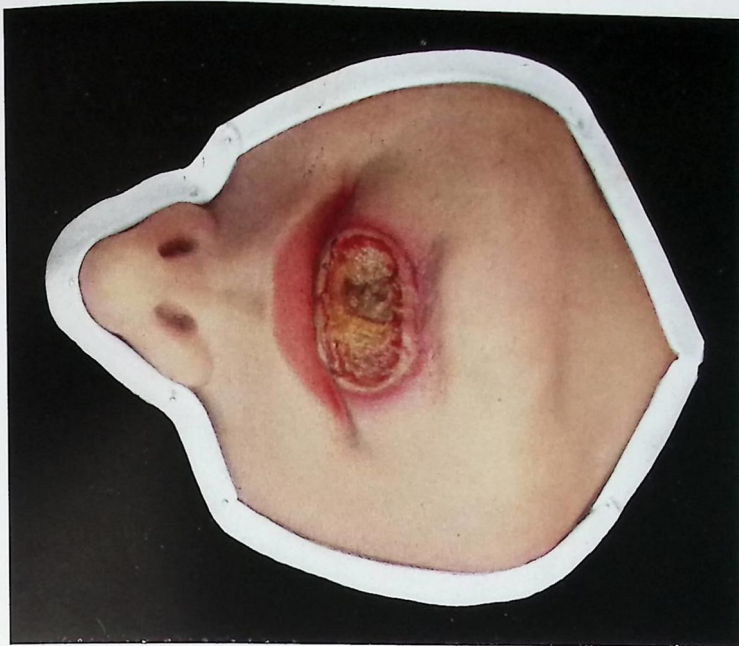

a
Sífilis túbero-serpiginosa

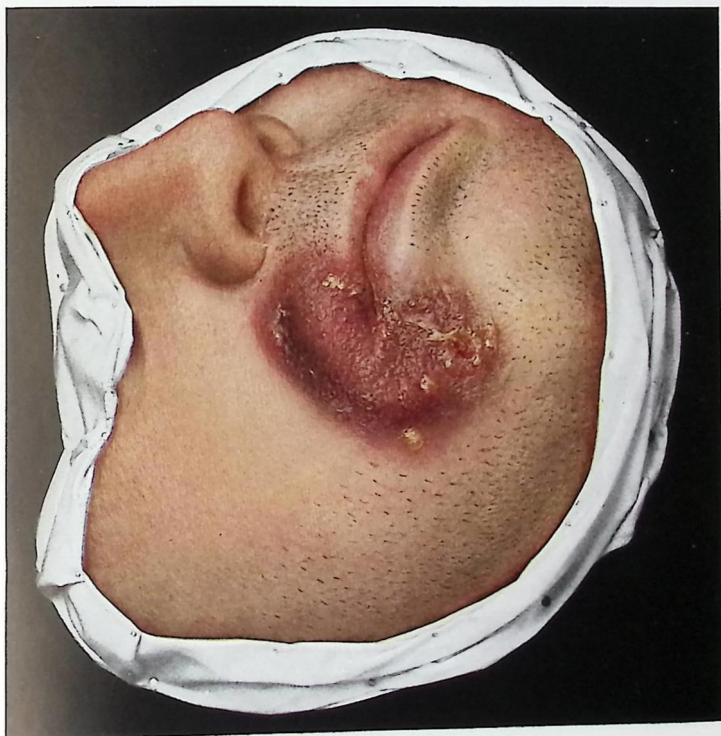

b
Sífilis ulcerosa y serpiginosa



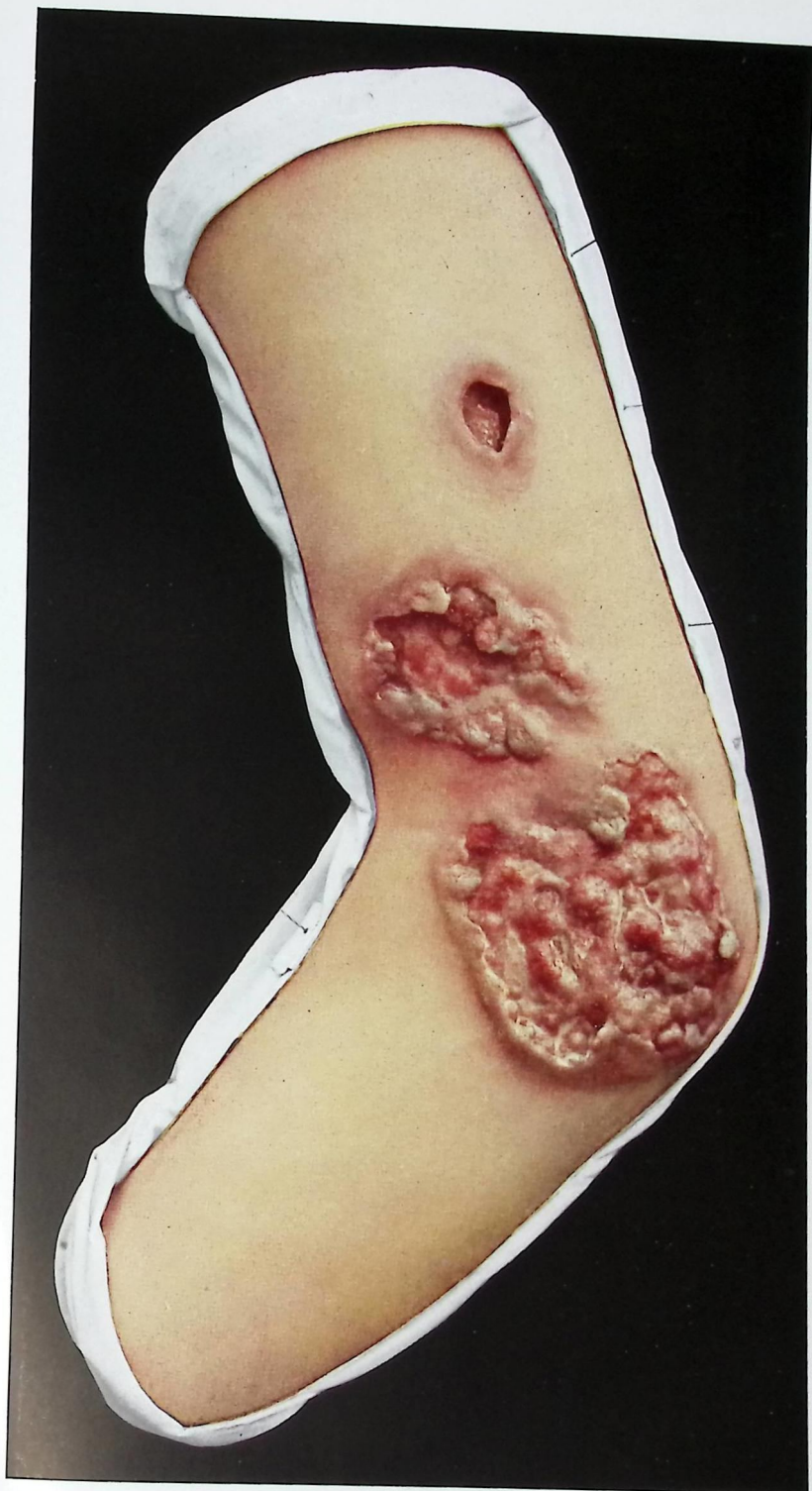

b
Sífilis ulcerosa



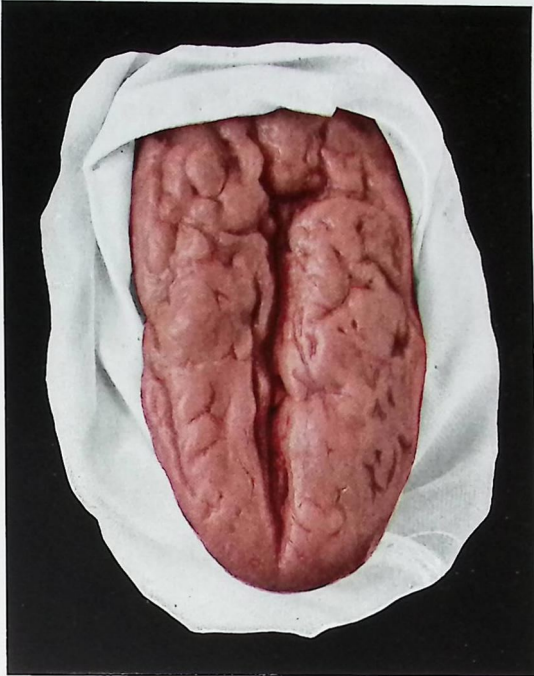
a
Sífilis gomosa



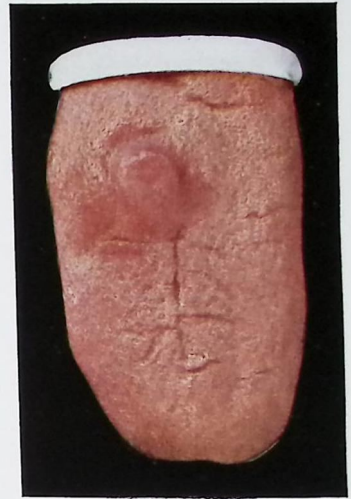


Sífilis ulcerosa serpiginosa y gomosa

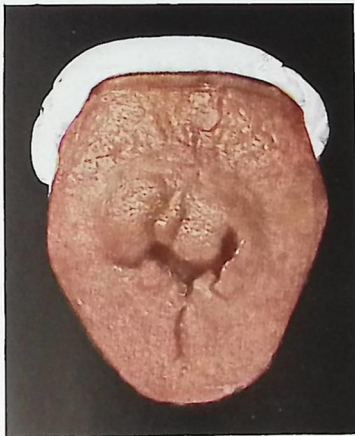




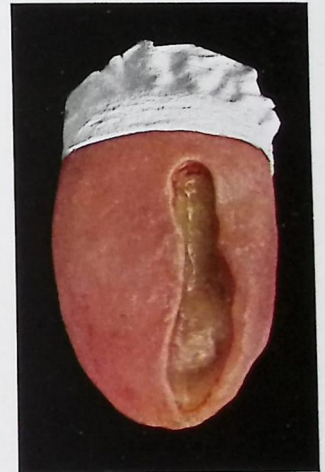
a
Sífilis gomosa difusa de la lengua



b
Sífilis gomosa de la lengua

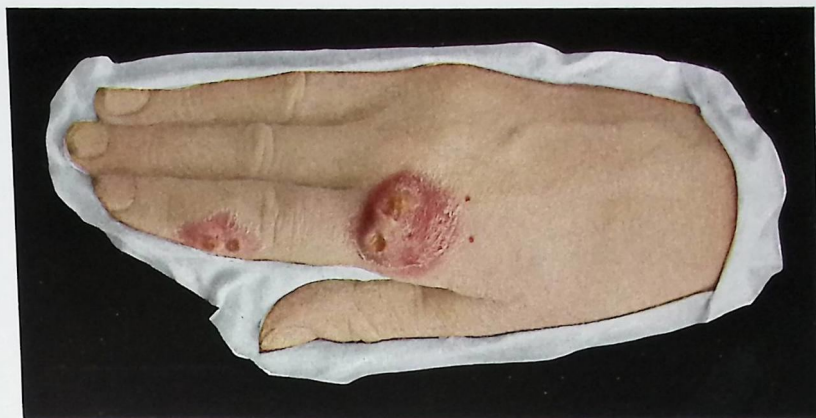

c

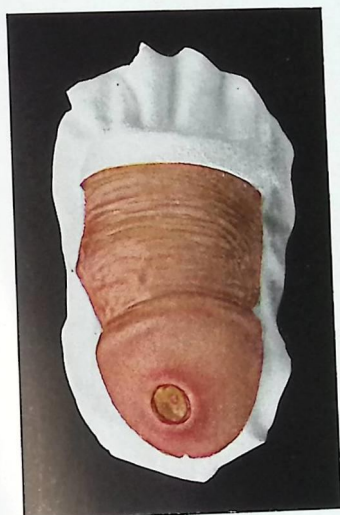

d

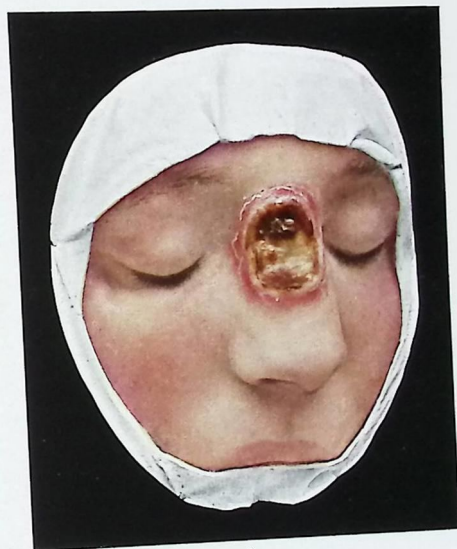Sífilis gomosa de la lengua



a
Sífilis gomosa

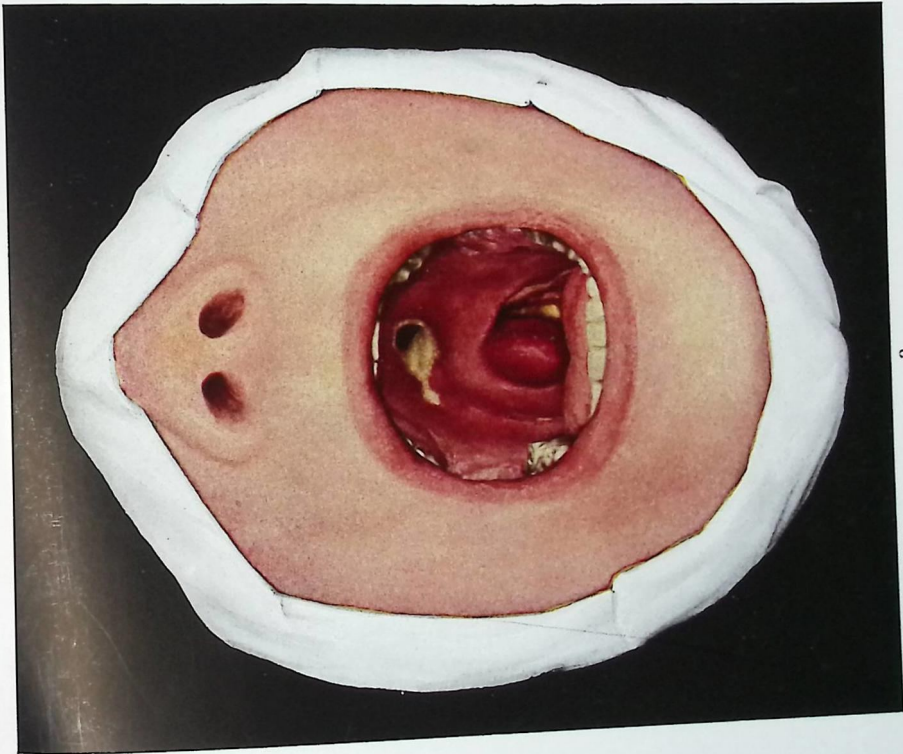


b
Sífilis gomosa del glande
(reinduración)

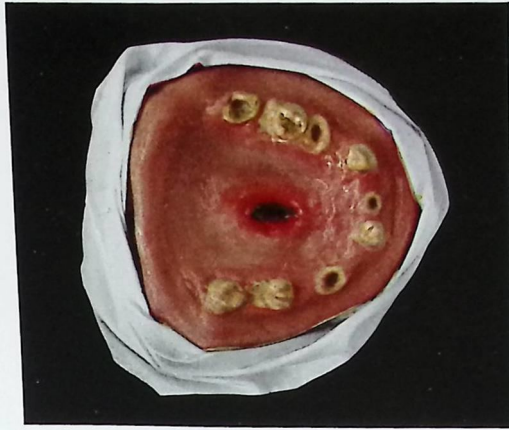

c
Sífilis gomosa de los huesos de la nariz



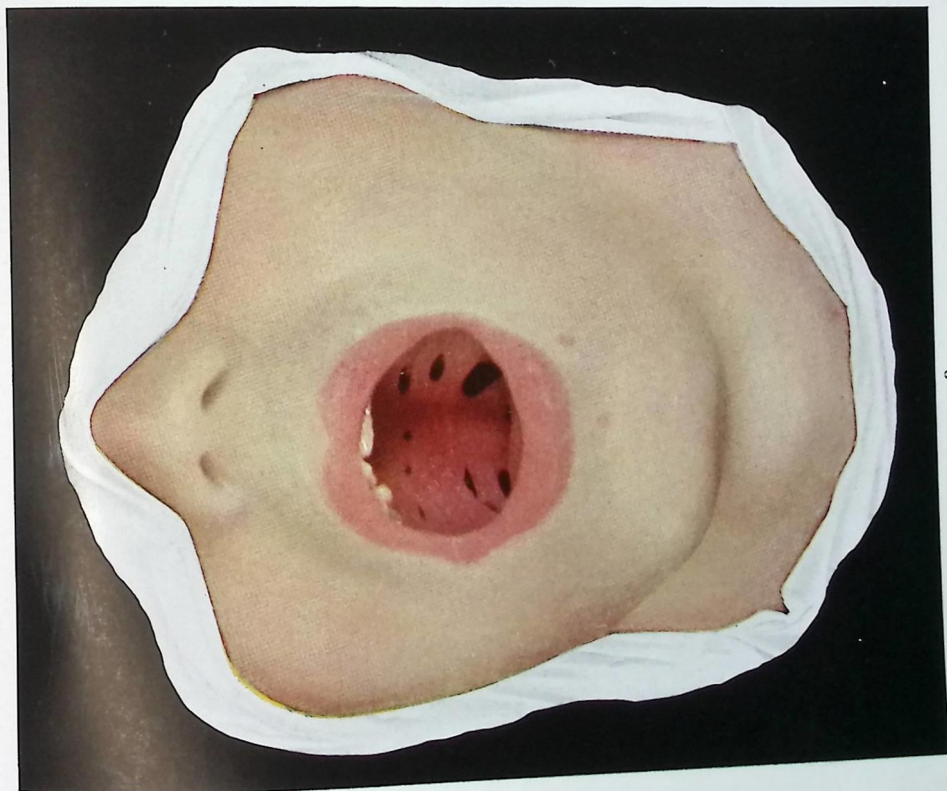


a
Sifilis ulcerosa del paladar blando

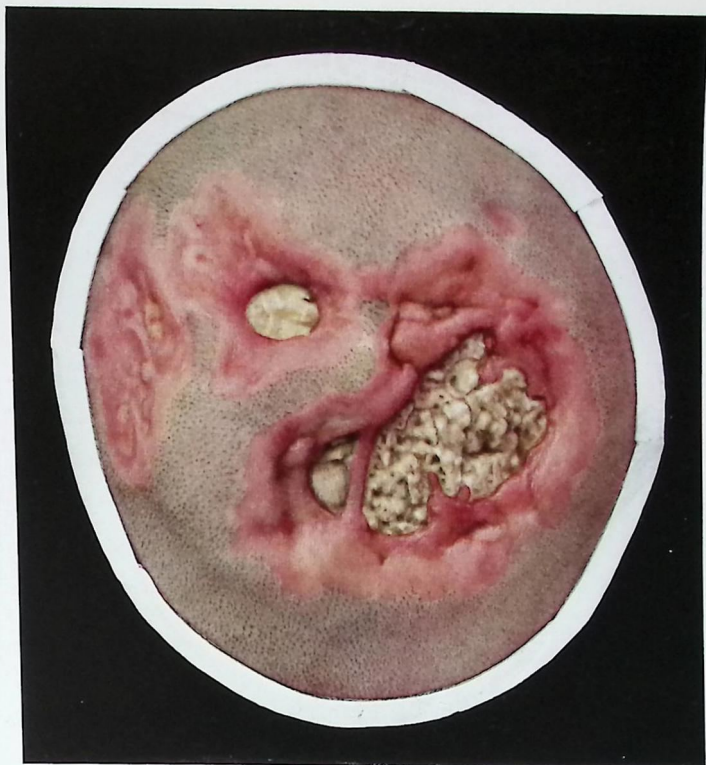

b
Sifilis ulcerosa del paladar duro



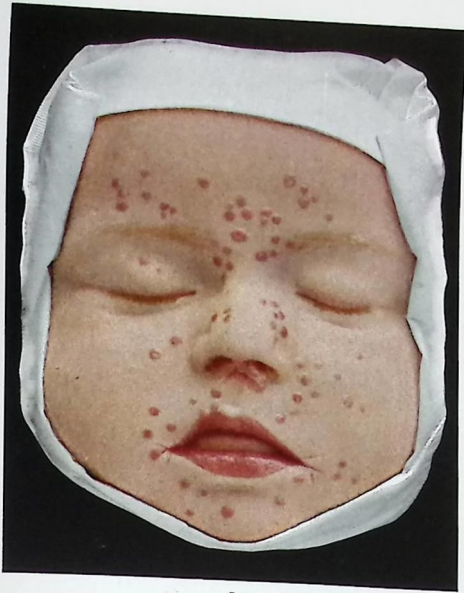

a
Cicatrices del paladar blando por ulceraciones sífilíticas

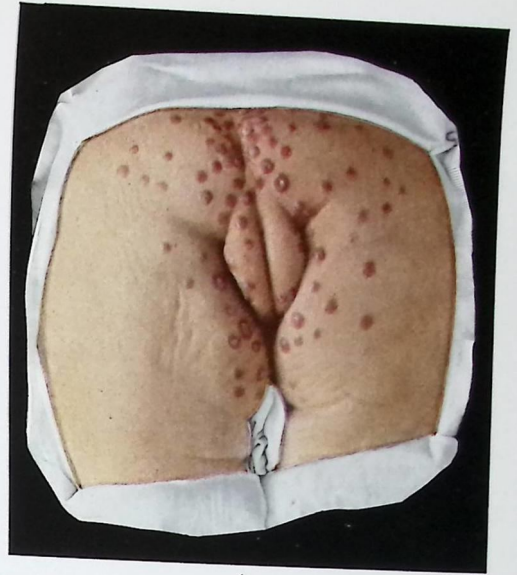

b
Caries sífilítica de los huesos del cráneo

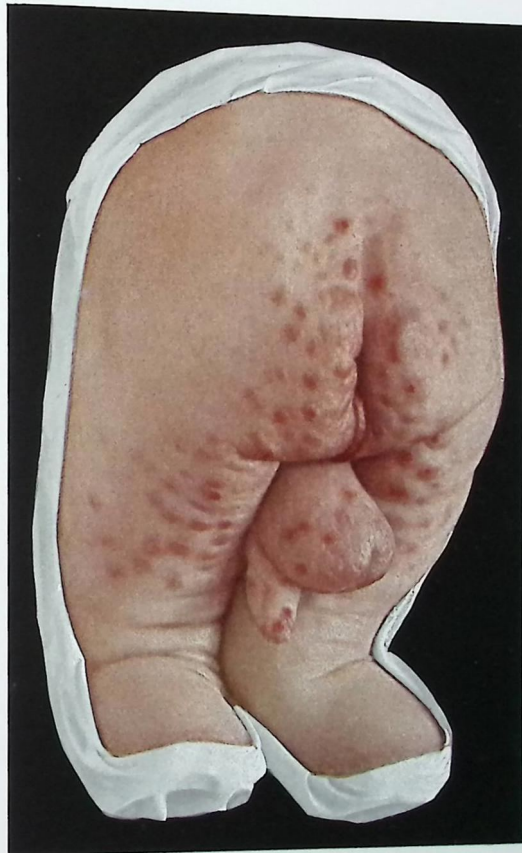



a



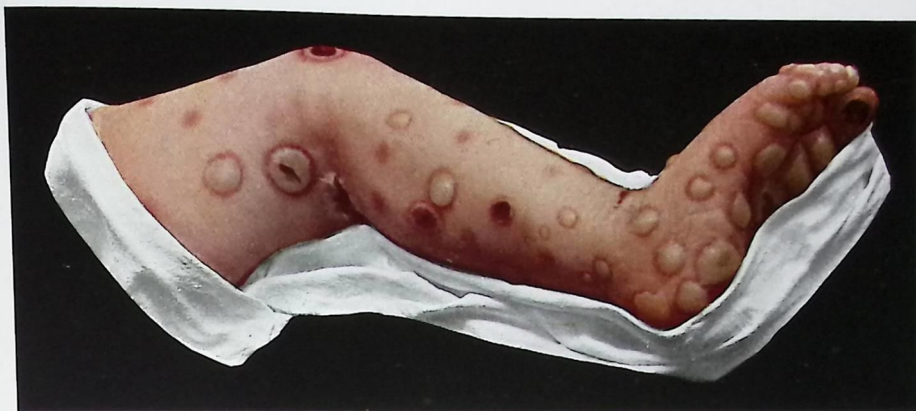b



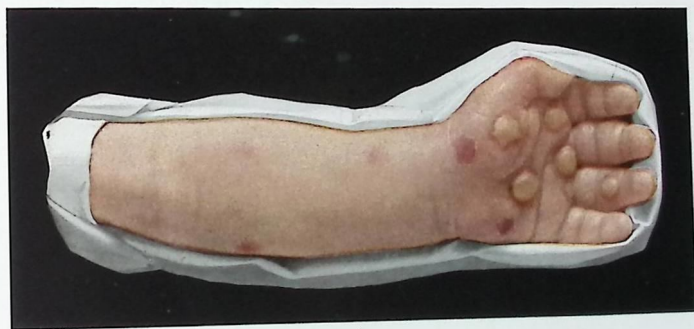c

Sífilis congénita papulosa





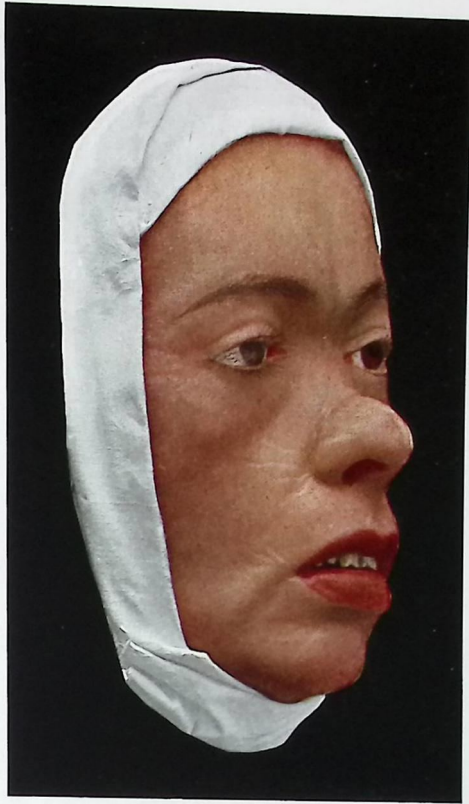a



b

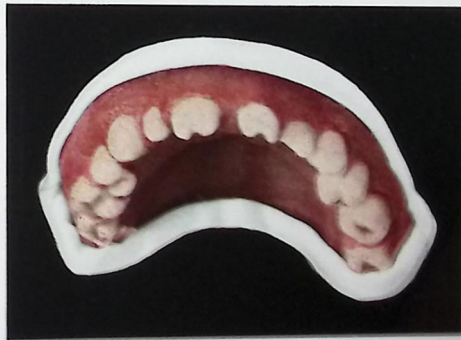Sífilis congénita flictenosa (pénfigo sífilítico)





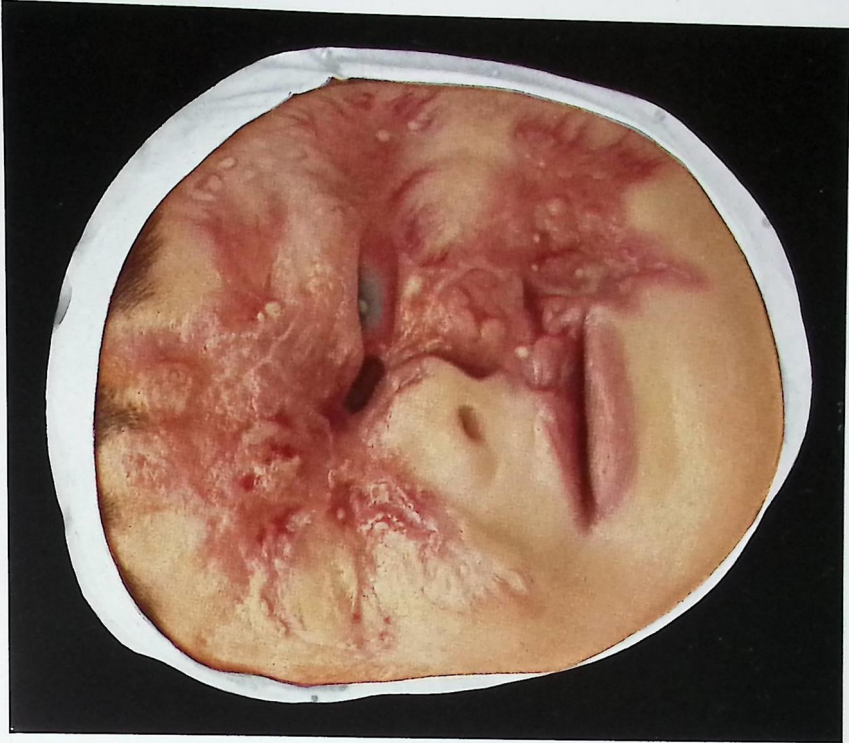a

Sífilis congénita de los huesos de la nariz

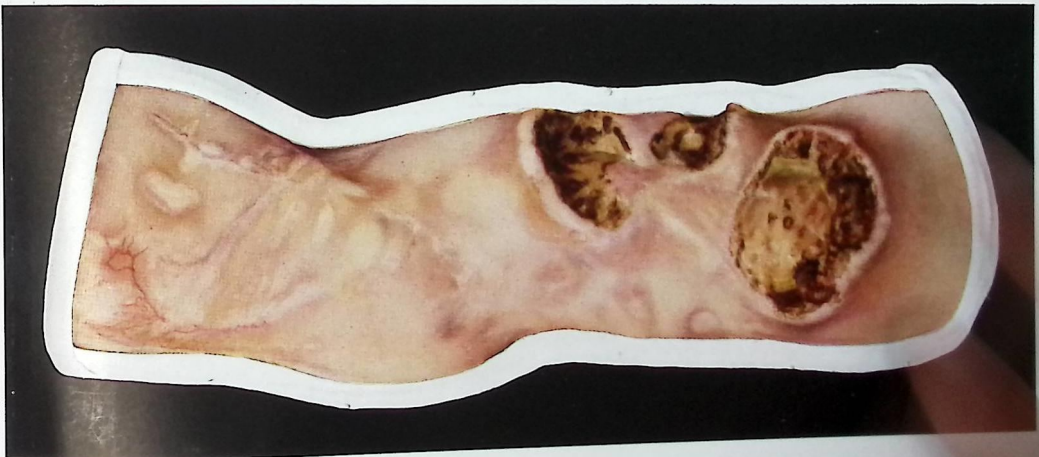

b

Sífilis congénita de los dientes (Hutchinson)

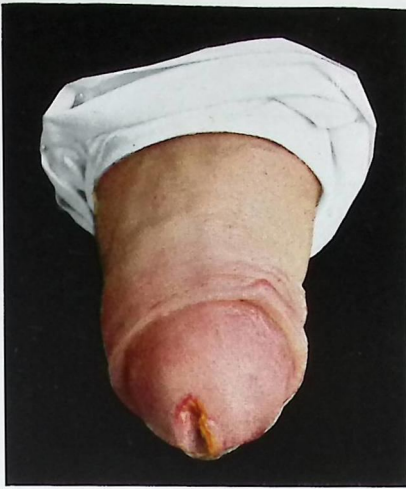


b
Sifilis congénita ("tardía") ulcerosa y gomosa de la piel
y de los huesos de la cara (en parte cicatrizada)



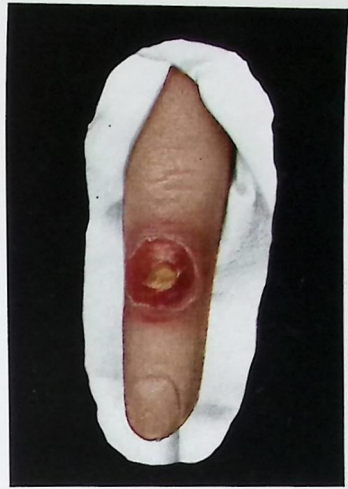a
Sifilis congénita gomosa ("tardía")





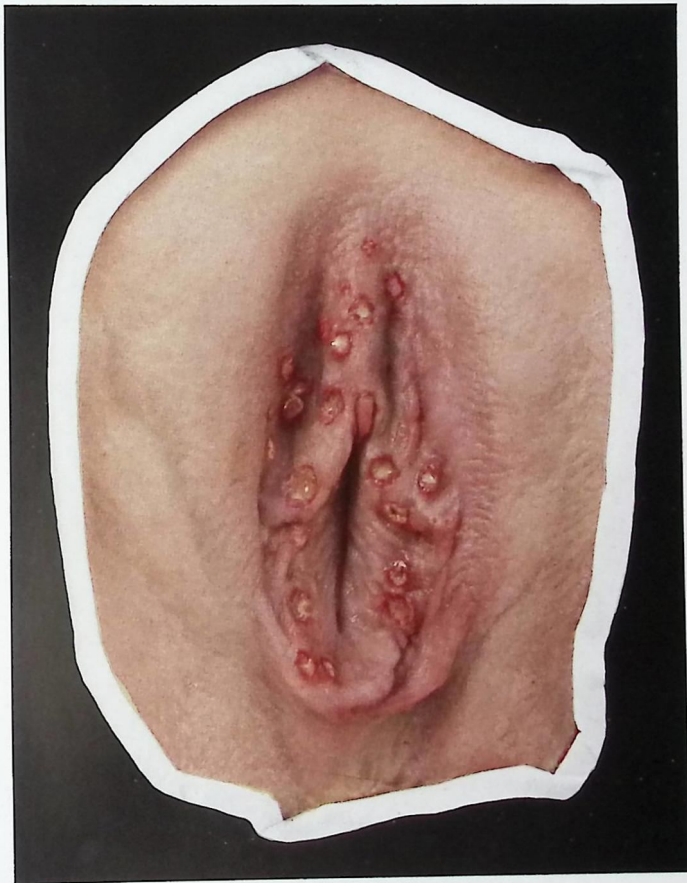a

Ulcus molle (chancro blando)
del meato uretral



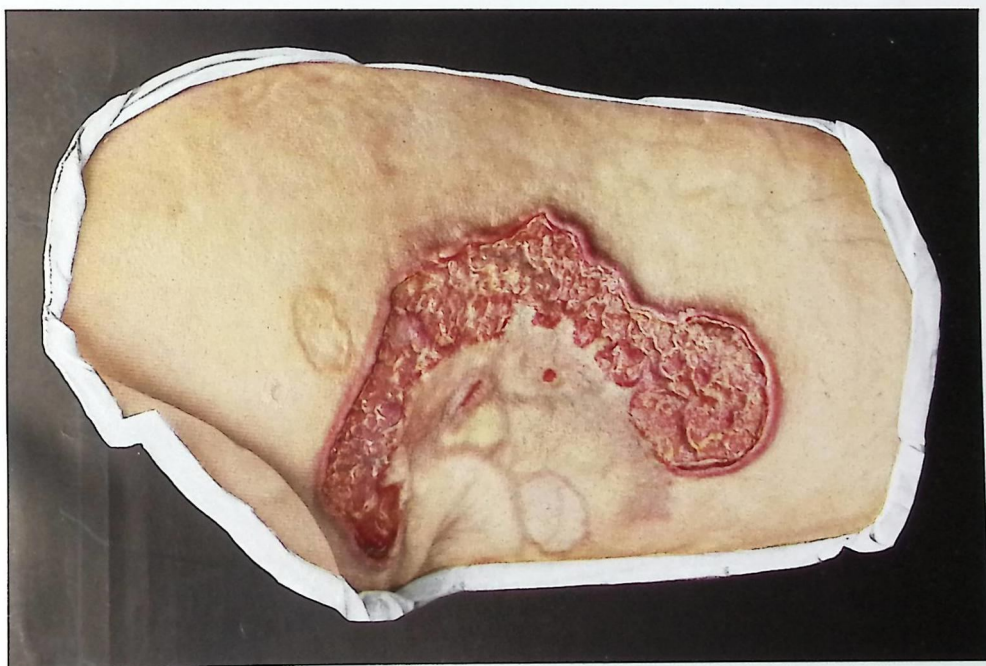b

Ulcus molle (chancro blando)
del dedo

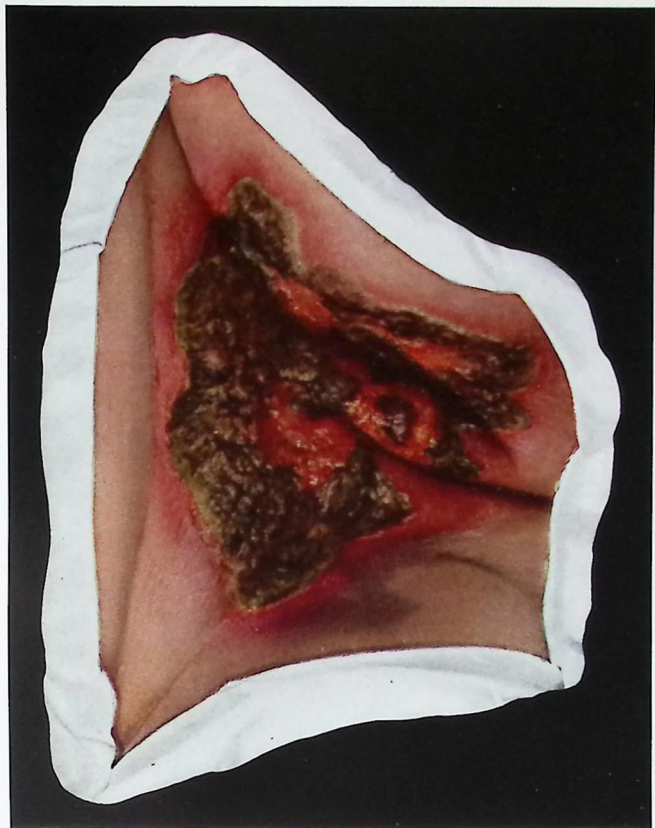

c

Ulcera mollia (chancros blandos) de la vulva

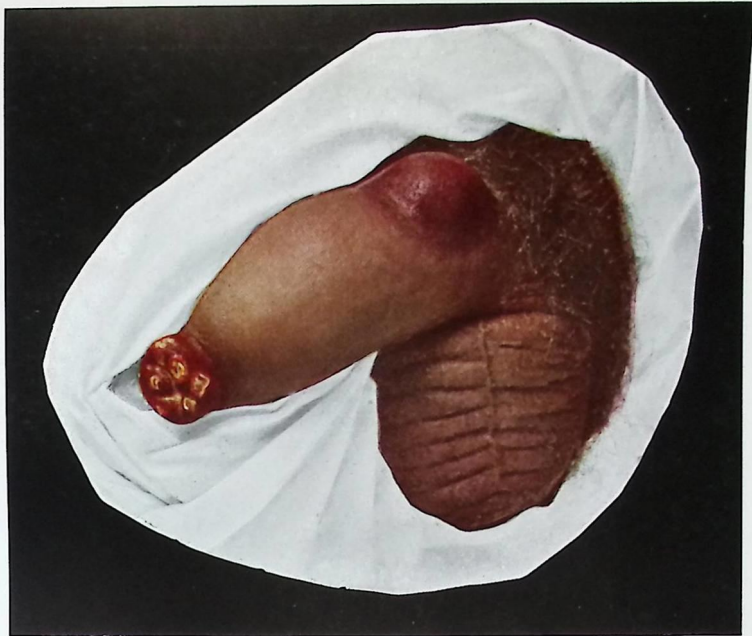

a
Ulcus molle (chancro blando) serpiginoso

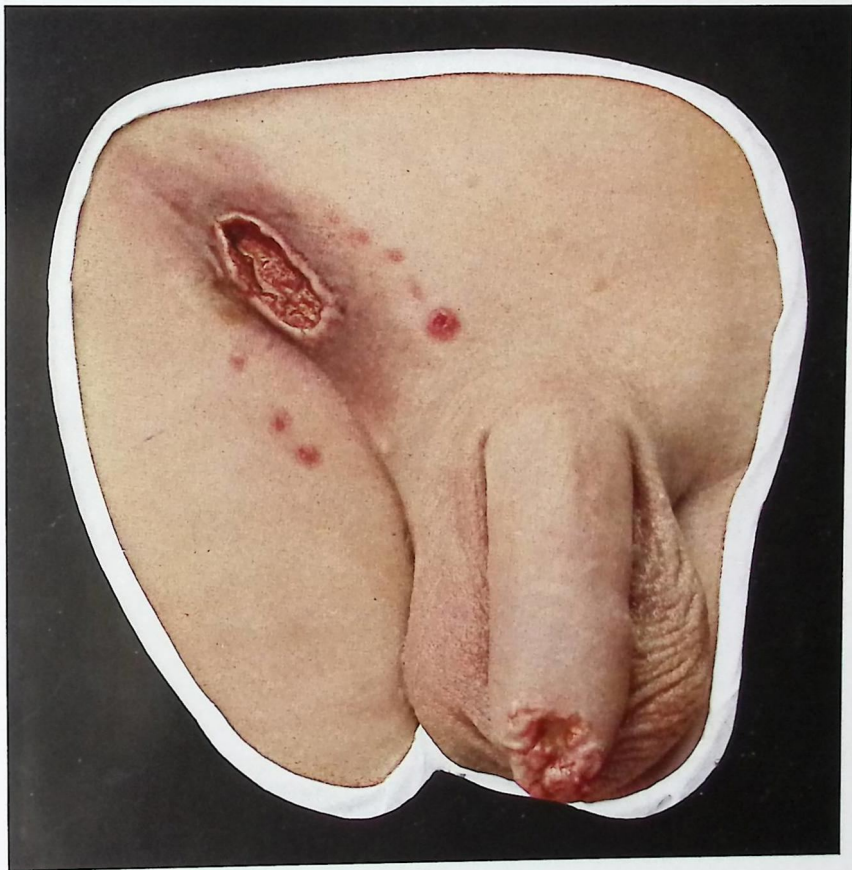

b
Ulcus molle (chancro blando) gangrenoso





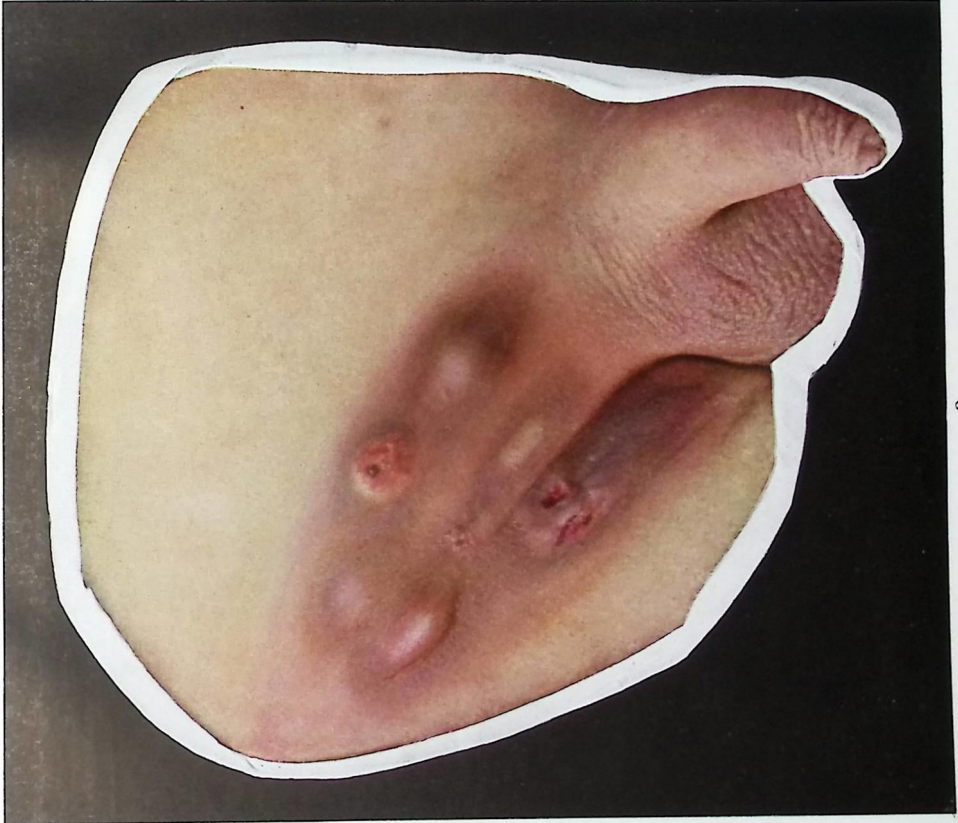a Ulcera mollia (chancros blandos) del prepucio; bubonocele



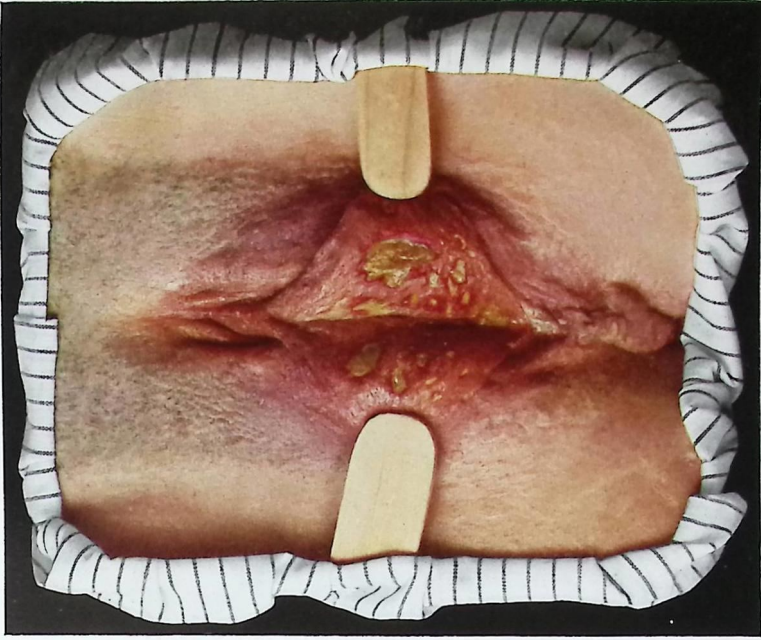
b

Ulcera mollia (chancros blandos) del prepucio. Bubón inguinal perforado



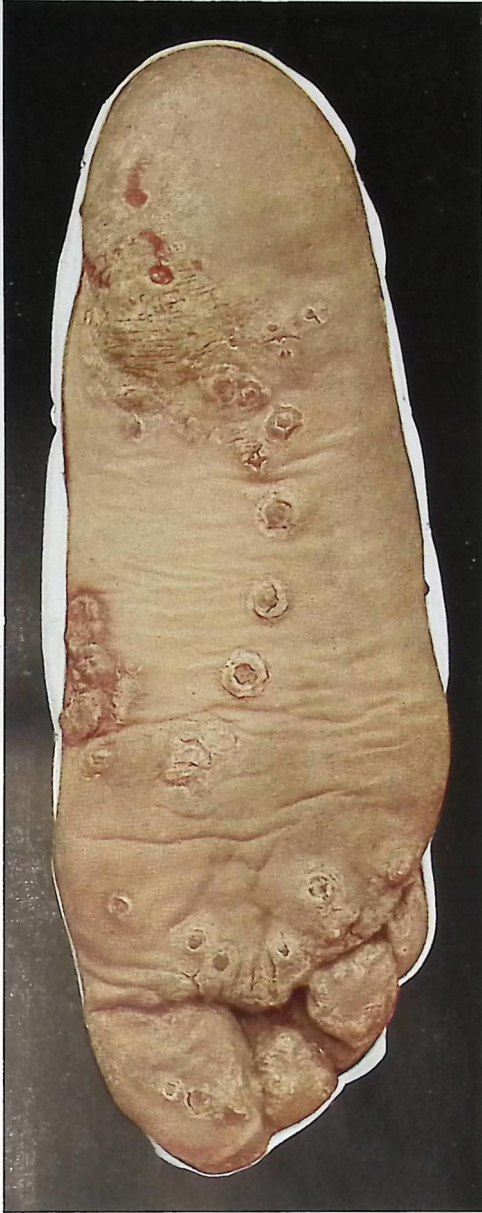


a
Linfomatosis inguinal



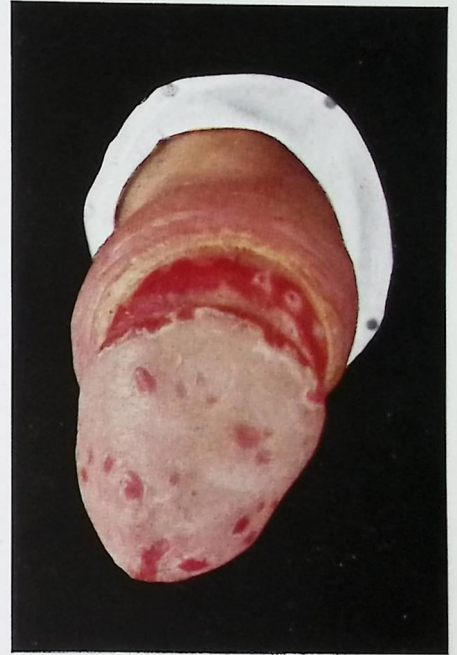b
Úlceras agudas de la vulva





a

Exantema blenorrágico de la planta del pie



b

Balanitis circinada erosiva



