ATLAS DE LAS ENFERMEDADES DE LA PIEL

con inclusión de las afecciones venéreas más importantes,

para uso de Médicos generales y de estudiantes

POR EL

Doctor E. Jacobi

Profesor y director de la clínica dermatológica de la Universidad de Friburgo de Brisgovia.

Traducido directamente de la quinta edición alemana por el

Doctor D. Jaime Nonell.

Especialista en enfermedades de la piel y venéreas, Ex-ayudante de las clínicas de la especialidad en Berlín, Hamburgo y París.

161 láminas con 256 grabados en colores y 2 en negro.

TOMO II

1913.

Imprenta LA EDITORA
San Bernardo, 19.—Madrid.

Toxicodermiæ.

Toxicodermias.

Láminas 79 á 83.

Por absorción de ciertos medicamentos, ya lleguen al torrente circulatorio como procedentes de su introducción por la boca, por el ano, por inhalación ó á través de la piel, se producen manifestaciones cutáneas en algunos individuos especialmente predispuestos, manifestaciones que son extraordinariamente diversas en su intensidad y morfología y que á menudo pueden sobrevenir con las dosis más mínimas, pero que, en cambio, en otros casos sólo se producen cuando llegan á eliminarse cantidades mayores del correspondiente medicamento por los folículos de la piel. Debe considerarse como especialmente característica la polimorfia, pues se observan desde las eflorescencias simples y circunscritas, eritematosas, maculosas y papulosas hasta las dermatitis generalizadas hemorrágicas, vesiculosas y ampollosas, formas entre las cuales oscila el cuadro de las toxicodermias. Mientras en algunos individuos el uso del medicamento provoca cada vez la erupción, que casi siempre se localiza en el mismo sitio (mucosa bucal, genitales, extremidades, más rara vez en el tronco), otros pueden tolerar temporalmente la sustancia medicamentosa. Suprimida su administración, suele sobrevenir pronto la curación, á menudo seguida de formación de manchas pigmentadas.

De los medicamentos que provocan un exantema de aparición rápida debe citarse en primer término la *antipirina* (fig. 133): vesículas aisladas, grandes, semejantes á las de urticaria, y ampollas en las mucosas; la quinina, que con frecuencia ocasiona erupciones hemorrágicas, y además eritema difuso con descamación subsiguiente; el *opio* y sus alcaloides; el *yodo* (que en ocasiones produce vesículas y ampollas, fig. 136), el *mercurio* (fig. 132), la *atropina* y el *ácido salicílico,* la *trementina* y los *balsámicos* (fig. 131); además, el *hidrato de cloral,* y más rara vez

---

Fig. 133. Vaciado de la Clínica de Friburgo (Johnsen). Anciano médico que cada vez que tomaba migranina sufría una erupción vesiculosa circunscrita en la región glútea, en la pierna, el hombro y las mucosas, que curaba á los 14 días aproximadamente, dejando pigmentaciones en la piel.

Fig. 136. Vaciado de la Clínica de Lesser, en Berlín (Kolbow).

Fig. 132. Vaciado de la Clínica de Neisser, en Breslau (Kröner).

Fig. 131. Vaciado procedente de la Clínica de Neumann, en Viena (Dr. Henning). Exantema hemorrágico consecutivo á la ingestión de copaiba.

la *fenacetina* y la *antifebrina*, pueden provocar análogas manifestaciones. También deben mencionarse la *tuberculina* y el *suero antidiftérico*. No es nada raro que después de la inyección de *salvarsán* se produzca algunas veces un extenso exantema escarlatiniforme, con fiebre alta, en ocasiones con manifestaciones anafilácticas.

Sobre todo después de su empleo prolongado, provocan toxicodermias el *yodo* y el *bromo;* el primero, en forma de pústulas de acné que sobrevienen con bastante agudeza y se asemejan mucho á las de acné vulgar (fig. 137), en tanto que el último produce en la piel eflorescencias especiales papulosas y pápulo-pustulosas (fig. 135). Como acción especialmente peculiar al arsénico debe mencionarse el *herpes zoster* que se padece después de usar largo tiempo dicho cuerpo, y, de otra parte, la *queratosis arsenical* (fig. 134), en que toda la palma de la mano está ocupada por masas córneas, gruesas, hialinas, de color gris sucio, y se encuentran pequeñas eminencias córneas muy abundantes ordenadas circularmente alrededor de los orificios de salida de las glándulas sudorales. Es de notar que, aun cuando rara vez, puede desarrollarse el carcinoma consecutivamente á la *queratosis arsenical*. Finalmente, citaremos las coloraciones oscuras que después de usar el arsénico aparecen en la piel, principalmente en la del tronco.

En algunos obreros ocupados en la preparación de lejías de cloro y de sodio á expensas de la sal común por procedimientos electrolíticos, cuando llevan largo tiempo trabajando en determinados departamentos de esas fábricas se observa una enfermedad de la piel de la cara, de los órganos genitales, y también de la del tronco, acompañada de graves alteraciones del estado general: se denomina á tal dolencia *acné clórico;* las otras partes de la piel sólo están afectadas ligeramente. Primero se forman abundantes y pequeños comedones situados unos muy cerca de otros, que sobre todo rodean á los ojos y están localizados en la región temporal y detrás de la oreja, de modo que la cara toma una coloración gris cenicienta particular: también se observan manifestaciones análogas en los órganos genitales. Los comedones van aumentando en número y dimensiones: ocluyen por completo los folículos, de modo tal, que éstos se trasforman en pequeñas dilataciones ó ateromas miliares en cuya cúspide se ve un punto negro; la cabeza del comedón (fig. 138). El pecho y la espalda tienen el mismo aspecto, mientras que en los brazos sólo se encuentran pequeños comedones en cantidad variable. En cierto número de casos, especialmente cuando las causas nocivas

---

Figuras 137 y 138. Vaciados procedentes de la Clínica dermatológica de Friburgo (Johnsen).
Figuras 134 y 135. Vaciados procedentes de la Clínica de Neisser, en Breslau (Kröner).

llevan actuando mucho tiempo, los ateromas y comedones se trasforman por infección secundaria en nódulos de acné dolorosos, que al confluir constituyen grandes infiltraciones. Esto ocurre sobre todo en el pecho y en la espalda. La enfermedad puede persistir mucho tiempo, repitiéndose los brotes incluso cuando el obrero abandona su oficio; pero al fin termina por la curación. Algunos enfermos sucumben de tuberculosis. Parece notable que las mujeres y los hijos de los trabajadores, que no están ocupados en las fábricas, enferman de la misma afección, si bien en grado más ligero. Una enfermedad completamente análoga se observó en algunos obreros de una fábrica de ácido clorhídrico, y es muy probable que fuese determinada por la absorción por vía bucal de ciertos derivados cloro-alquitranados que provocan la dolencia al ser eliminados por los folículos.

Á menudo es difícil hacer el **diagnóstico** de exantema medicamentoso cuando no pueden obtenerse de los enfermos datos anamnésicos exactos. La sospecha de que se trate de tal cosa se tendrá siempre que se observe un exantema polimorfo cuyo cuadro morboso no corresponda al de ninguna de las otras enfermedades cutáneas conocidas. Es de advertir que la antipirina forma parte de una porción de medicamentos designados con otro nombre y que los profanos toman con frecuencia sin necesidad de prescripción médica (por ejemplo, la migranina, la salipirina, el piramidón). Á veces para confirmar el diagnóstico es necesario que el enfermo ingiera nuevamente el medicamiento que se sospecha sea la causa. El acné clórico se diagnostica sin dificultad á causa de la peculiar localización de las eflorescencias y teniendo en cuenta las ocupaciones de los enfermos.

El **pronóstico,** en general, es favorable: sólo en los eritemas muy extensos con descamación acentuadísima—por ejemplo, después de la ingestión de quinina—pueden producirse estados de agotamiento, y hasta la muerte, sobre todo cuando se repite el empleo del medicamento.

Hecho el diagnóstico, suele quedar planteado también el **tratamiento.** Sólo en las toxicodermias brómicas no suele bastar la supresión del medicamento: á veces hay que procurar la curación de las proliferaciones por cauterización superficial con el termocauterio de Paquelin, escarificaciones ó raspado con la cucharilla cortante. En la hiperqueratosis arsenical la separación de las masas córneas por medio de pomadas macerantes ó de emplastos de igual índole acelera la curación. Los obreros amenazados de acné clórico deben ser trasladados á locales donde tengan otra ocupación así que aparezcan los primeros comedones. Aún es de esperar que mediante una modificación del procedimiento electrolítico hasta ahora empleado—eliminación completa de la brea—puedan impedirse los casos futuros de acné clórico: en todo caso, en los últimos años no hemos visto ningún enfermo grave.

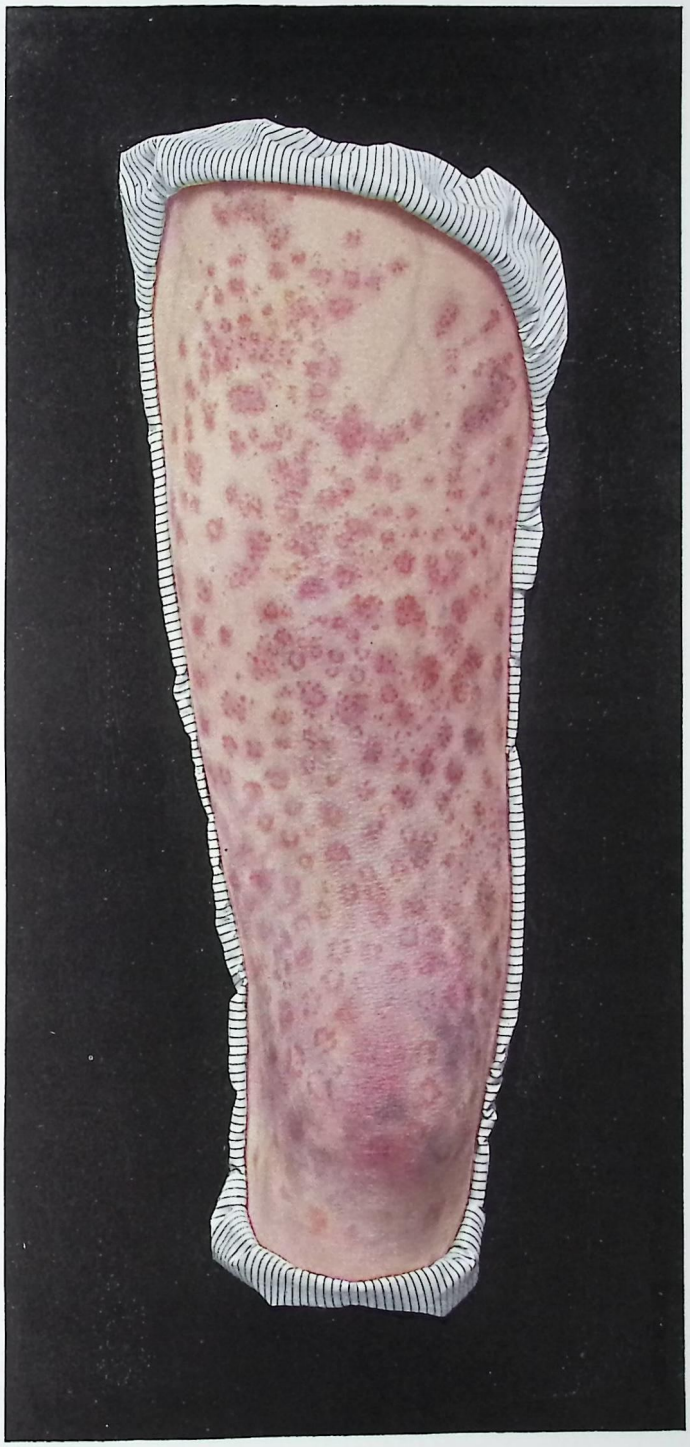

No. 131. Toxicodermia ex usu balsami Copaivae.

S. Calleja, Editor, Madrid.

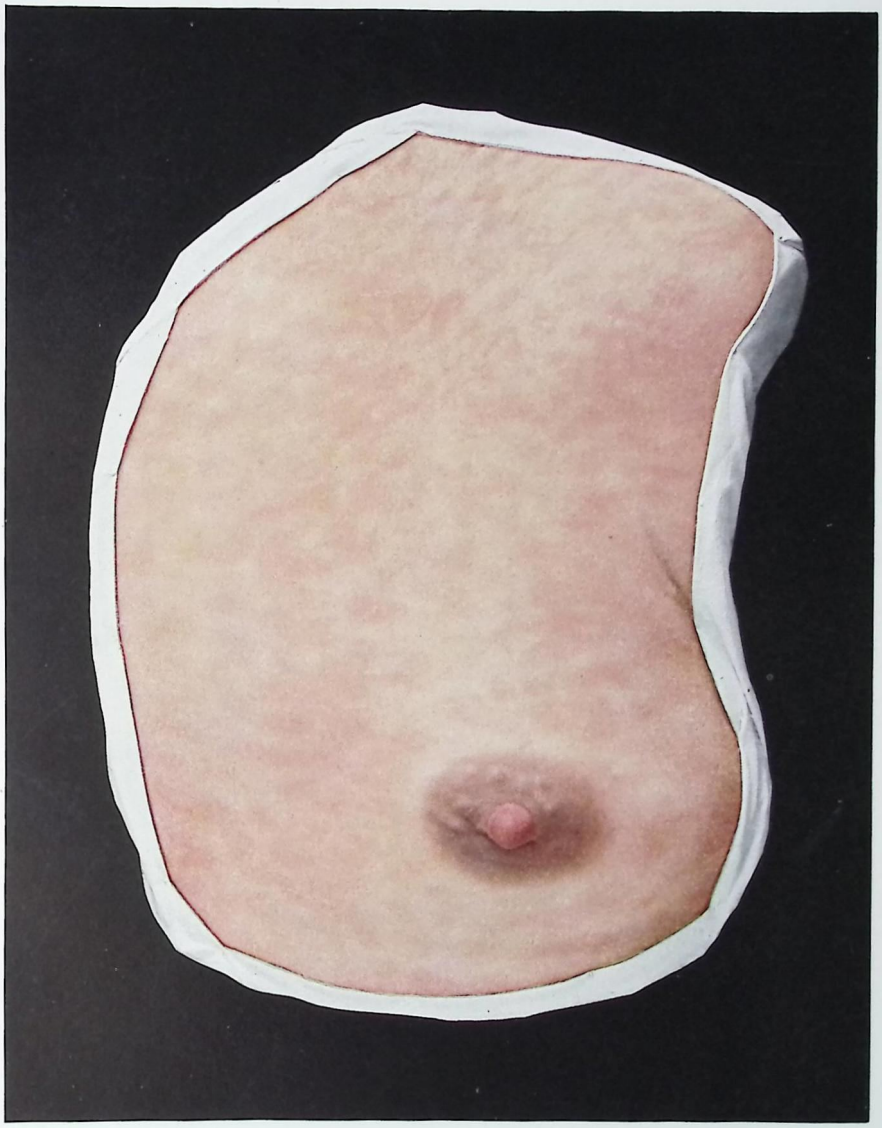

No. 132. Toxicodermia mercurialis.

S. Calleja, Editor, Madrid.

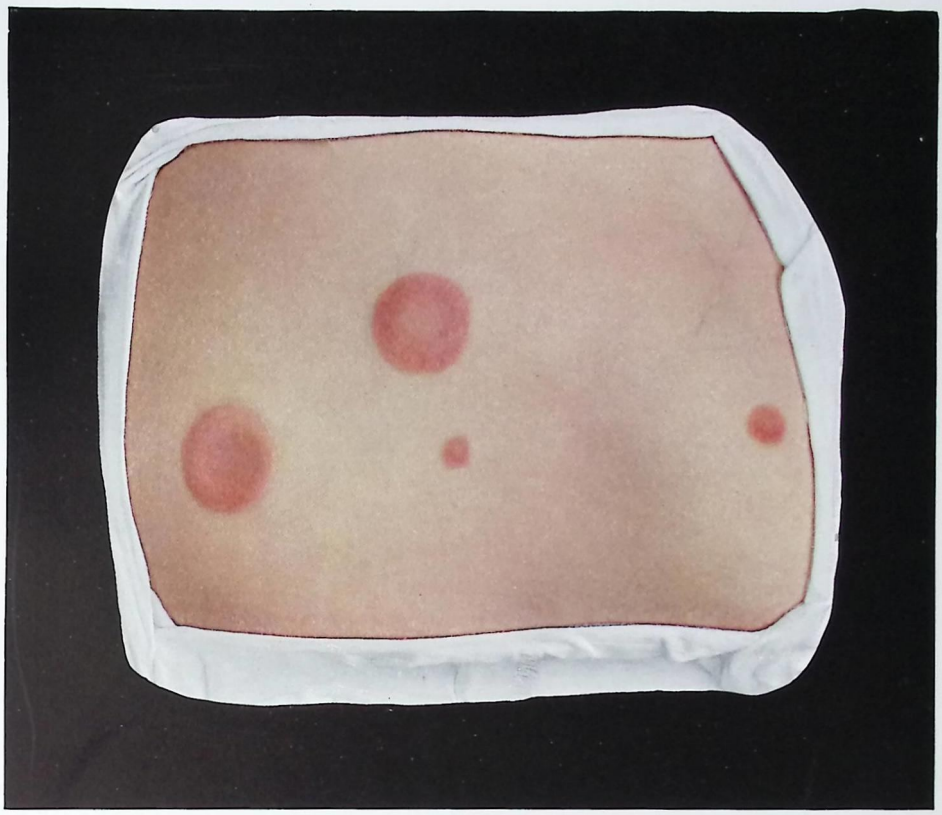

No. 133. Toxicodermia ex usu Antipyrini.

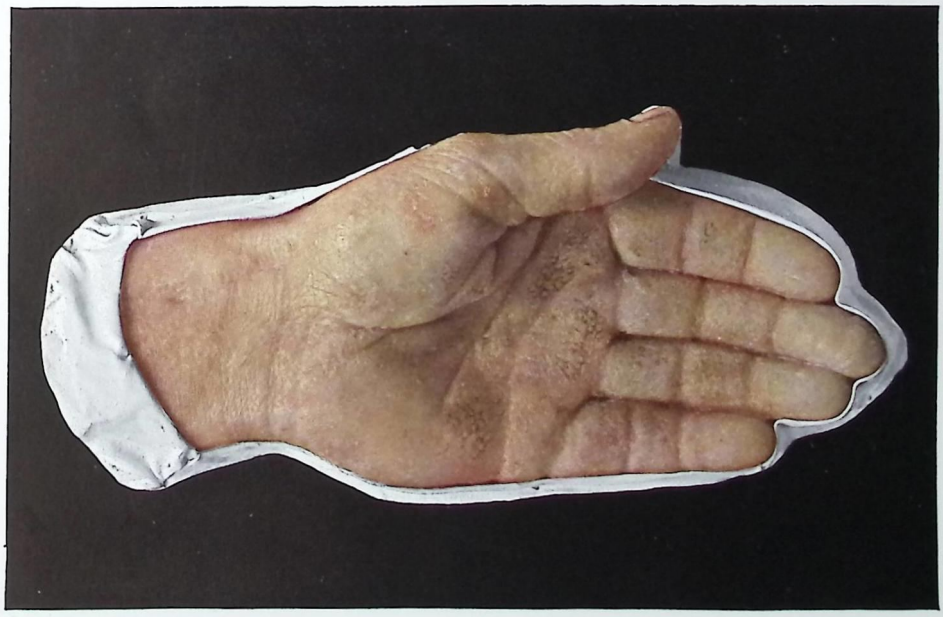

No. 134. Toxicodermia ex usu Arsenii (Hyperkeratosis).

S. Calleja, Editor, Madrid.

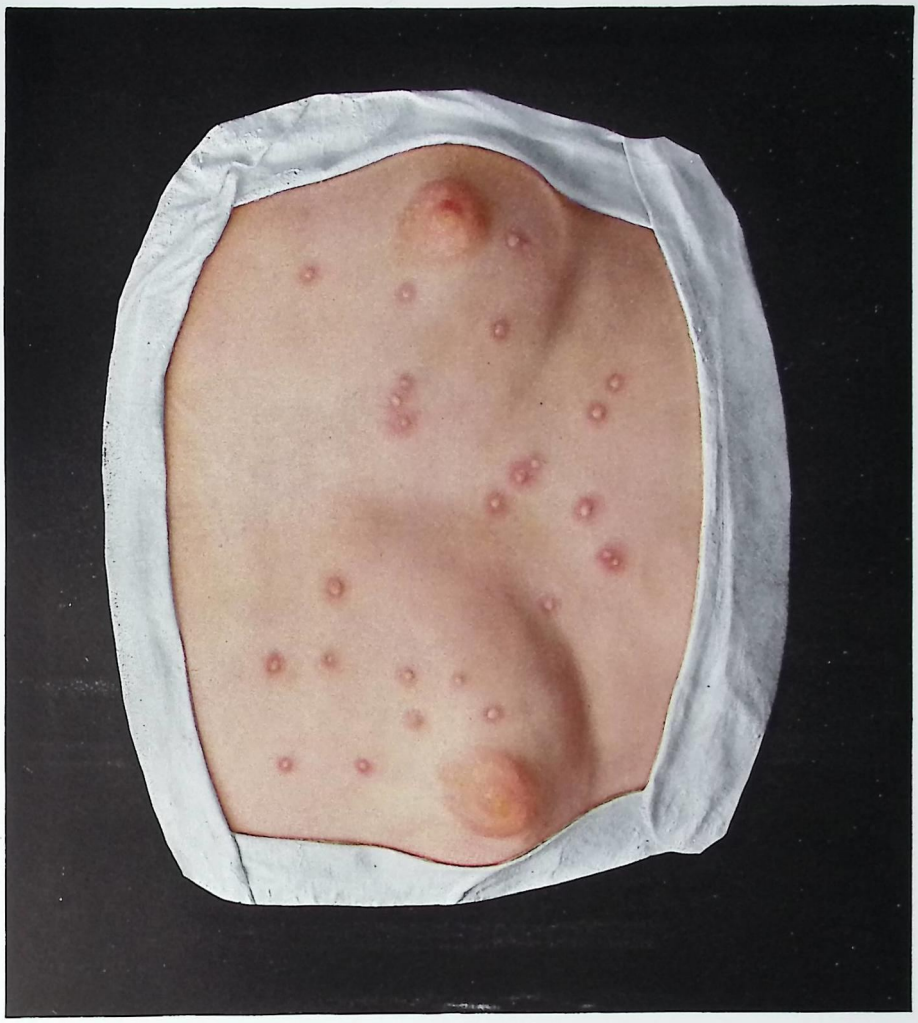

No. 136. Toxicodermia ex usu Jodi.

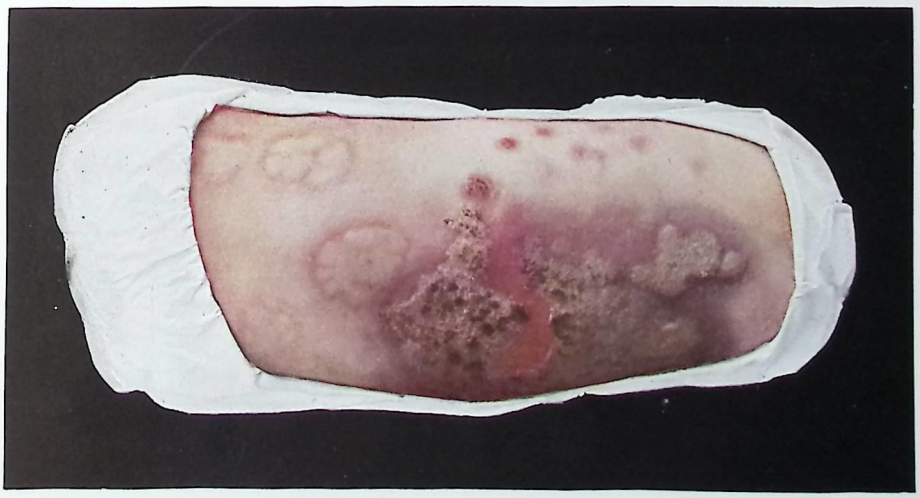

No. 135. Toxicodermia ex usu Bromi.

S. Calleja, Editor, Madrid.

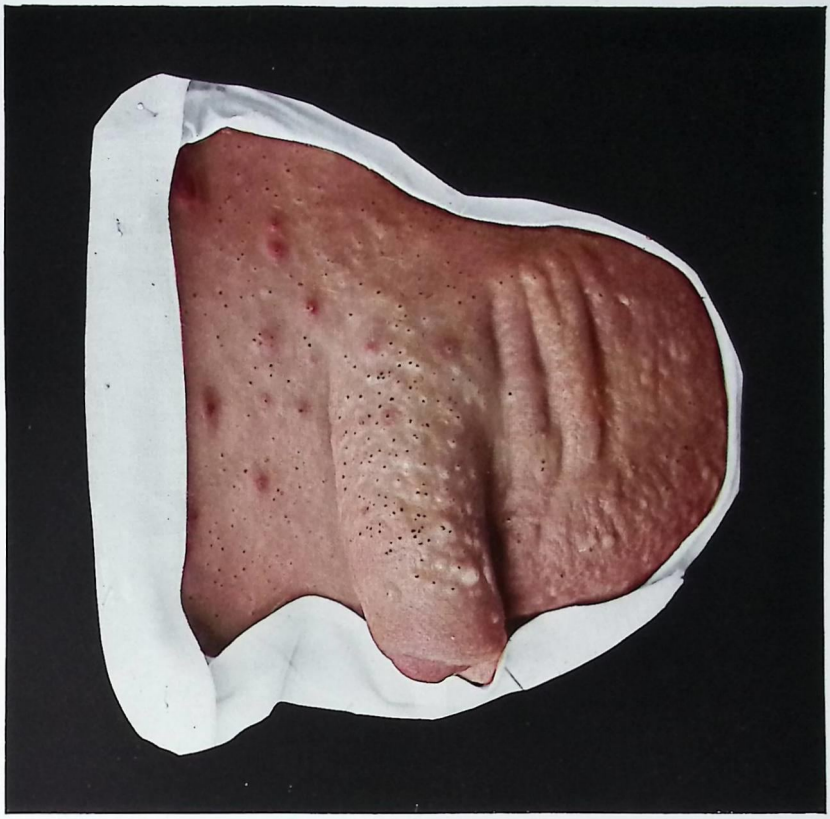

No. 138. Acne e fabricatione Chlori.

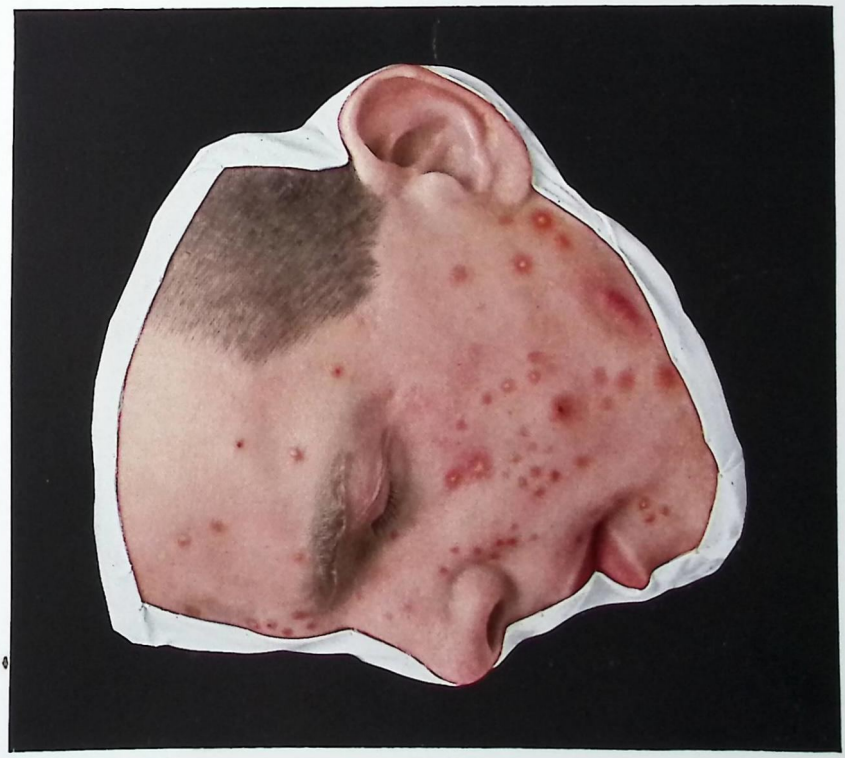

No. 137. Acne ex usu Jodi.

S. Calleja, Editor, Madrid.

Pellagra.

Pelagra.

Láminas 84 y 85.

La *pelagra*, enfermedad grave que se padece en algunas regiones tropicales, pero especialmente en el Norte de Italia, en el Tirol, en España y en los Balkanes, es una dolencia provocada por la alimentación prolongada con harina de maíz en mal estado, podrida ó enmohecida, en la cual se encuentran hifomicetos ú otras materias tóxicas.

Con dolores articulares, dejadez, cefalalgia y fiebre sobrevienen principalmente trastornos intestinales; síntomas nerviosos, como temblor, parálisis, convulsiones y perturbaciones psíquicas, así como manifestaciones por parte de la piel; en los casos graves el síndrome puede acarrear la muerte en algunas semanas, pero por lo general el curso se prolonga varios años.

La enfermedad cutánea, que es la que á nosotros nos interesa principalmente, y que se denomina *eritema pelagroso*, es provocada por la acción de los rayos luminosos químicamente activos sobre la piel, cuya sensibilidad ha aumentado á causa de la intoxicación crónica. En consecuencia, el eritema aparece por regla general coincidiendo con el comienzo de los trabajos al aire libre, sobre todo en las partes de la piel que se llevan al descubierto, en el dorso de las manos (figura 85), en los antebrazos, en la cara y en el cuello (fig. 84); en este último sitio en forma del llamado collar de Cazal; con menos frecuencia en el pecho y en el dorso del pie. Á partir de pápulas aplanadas y aisladas se forman los eritemas confluentes, cubiertos por escamas, exudados ó costras; también se encuentran vesículas y pústulas. El color rojo, vivo al principio, más oscuro luego, se trasforma después de larga persistencia en una pigmentación morena, y la afección cutánea desaparece paulatinamente en los casos recientes en el curso del verano y

---

Figuras 139 y 140. Vaciados procedentes de la Clínica dermatológica de la Universidad de Innsbruck (Dr. Henning); la reproducción de este vaciado, que figura en la monografía de Merk "Manifestaciones cutáneas de la pelagra„, nos ha sido permitida amablemente por el director de la Clínica dermatológica de Innsbruck, señor profesor Merk.

del otoño; después de repetidas recidivas persisten las alteraciones cutáneas con intensidad varia. También se localiza la enfermedad en las mucosas en forma de estomatitis difusa con formación de vesículas, ó de vulvitis con síntomas análogos.

El síndrome de la pelagra es muy variado. Los diversos síntomas, que varían muchas veces en el curso de la enfermedad, por lo general aumentan en gravedad cuando la dolencia persiste mucho tiempo, hasta que casi siempre sobreviene la caquexia que conduce á la muerte.

El **diagnóstico** de la pelagra suele hacerse sin grandes dificultades por la localización del eritema, que aparece en la primavera, y teniendo en cuenta los trastornos nerviosos é intestinales; se confirma cuando el enfermo procede de una región pelagrosa.

El **pronóstico** sólo es favorable en los casos recientes: cuando la enfermedad lleva largo tiempo de existencia está excluída toda posibilidad de curación.

El **tratamiento** de la pelagra que ha evolucionado por completo es completamente inútil, y sólo puede influir sobre síntomas aislados. Lo más importante es la profilaxia, que puede obrar muy beneficiosamente por eliminación del factor etiológico.

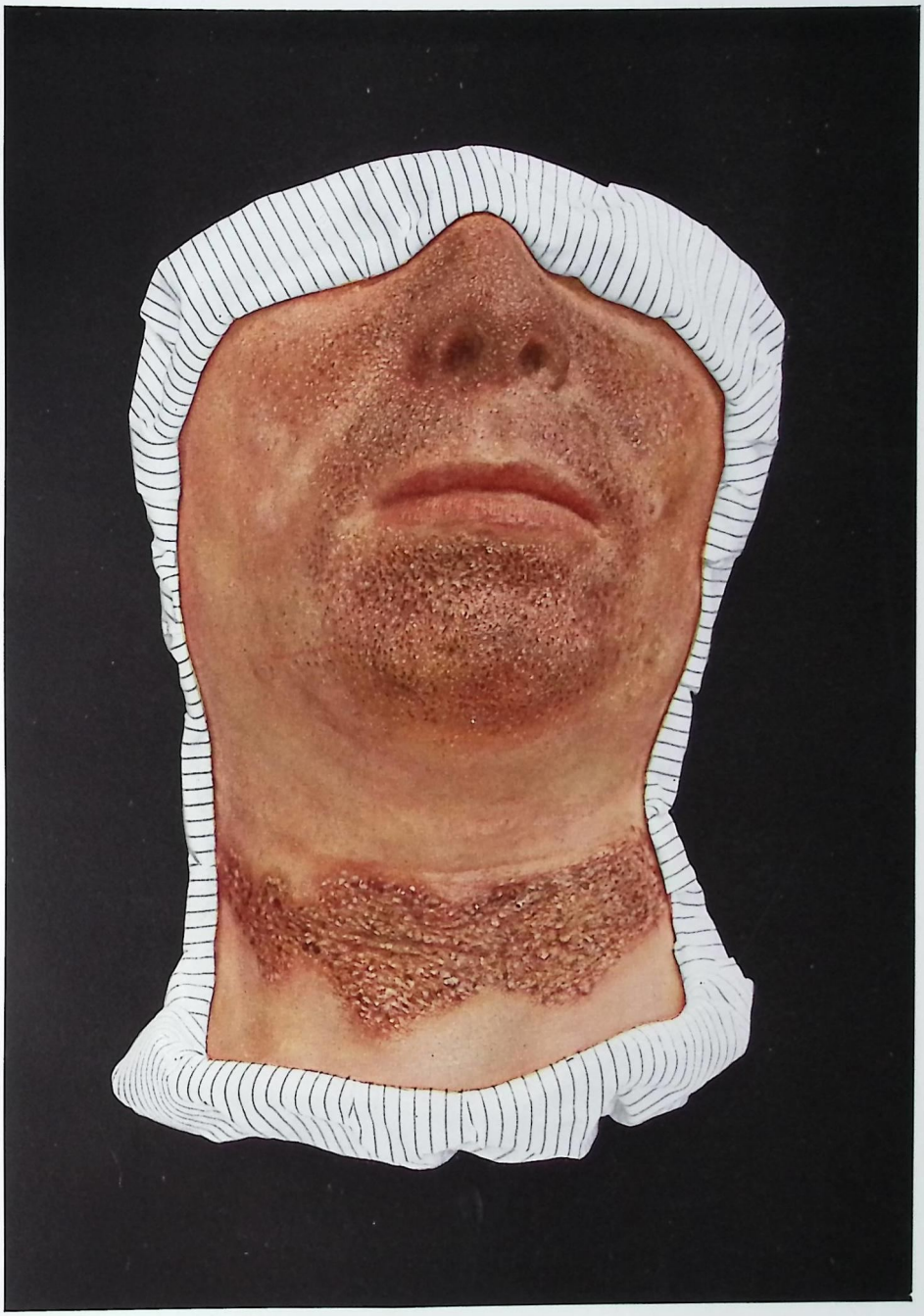

No. 139. Pellagra.

S. Calleja, Editor, Madrid.

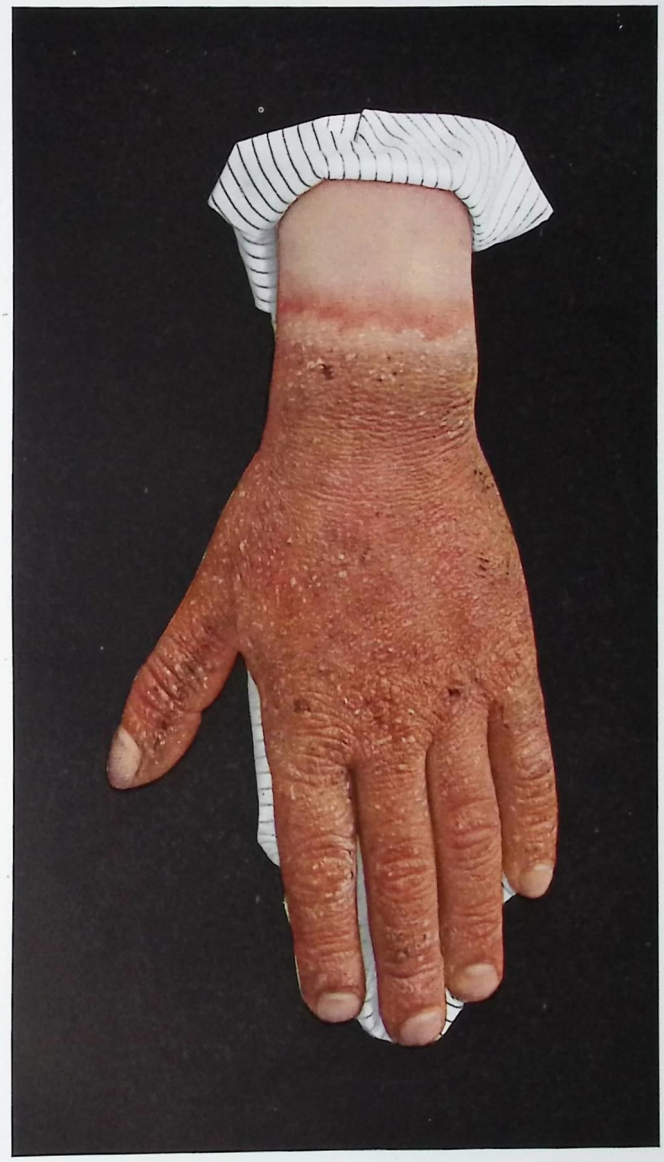

No. 140. Pellagra.

S. Calleja, Editor, Madrid.

Sclerodermia.

Esclerodermia.

Láminas 86 y 87, Figura 143.

En la *sclerodermia adultorum* (así llamada en oposición al *sclerema neonatorum)* por regla general pueden distinguirse dos períodos. Con sensaciones subjetivas ó sin ellas, dolores en los miembros y neuralgias, se desarrolla una tumefacción pastosa de la piel, que se trasforma gradualmente en induración cutánea leñosa, en tal forma que las porciones induradas rara vez sobresalen; á veces están al nivel de la piel, y con frecuencia aparecen también más hundidas. Durante este proceso la piel está primero rojiza, rojo-azulada ó pardusca; más tarde este color suele cambiarse por un tono pardo brillante; pero también puede permanecer normal. En los puntos de transición de las partes enfermas á la piel normal no es raro hallar una zona coloreada en tono lila *(lilac ring)* que resalta con bastante precisión sobre la piel normal (fig. 142). Según la extensión se distinguen formas universales y circunscritas. Á las primeras pertenecen, además de las esclerodermias completamente difusas, que por regla general tienen un curso más rápido y curan con bastante frecuencia, la forma simétrica localizada en la cabeza y en las extremidades. En las manos esta última forma conduce á las alteraciones conocidas con el nombre de *esclerodactilia*, en la cual la piel de los dedos se atrofia considerablemente y se suelda con la capa subyacente, de modo que los dedos toman la posición en garra (fig. 143).

En la forma circunscrita, que puede tener forma de cinta ó de disco *(sclerodermie en bandes, sclerodermie en plaques*, figuras 141, 142), el curso es generalmente más crónico, y no es raro que la localización corresponda al trayecto de un nervio.

Fig. 143. Vaciado procedente de la Clínica dermatológica de Friburgo (Johnsen). Forma universal de esclerodermia en una mujer de 24 años, que enfermó siete meses antes súbitamente con tumefacción de las articulaciones. Hace seis meses la piel de todo el cuerpo tiene una dureza leñosa, está brillante y pigmentada de oscuro con manchas claras y escoriaciones, especialmente en las articulaciones anquilosadas. La enferma, que había enflaquecido de un modo considerable, murió de una pleuritis exudativa.

Fig. 141. Vaciado procedente de la Clínica de Neisser, en Breslau (Kröner). Esclerodermia en forma de *coup de sabre* (sablazo).

Fig. 142. Vaciado procedente de la Clínica de Lassar, en Berlín (Kasten).

Además de la piel, sobre todo en las formas circunscritas, pueden enfermar las mucosas de modo semejante.

Las alteraciones causadas por la esclerodermia no pueden pasar inadvertidas: cuando se localiza en la cara, la piel esta rígida, la expresión del rostro cambia; cuando la localización es unilateral, no es rara la hemiatrofia de la piel de la cara, que se adhiere á los músculos y huesos subyacentes. Los movimientos de los dedos de la mano pueden entorpecerse de un modo considerable por soldarse la piel con las partes que están debajo de ella; las fisuras que á menudo se forman pueden provocar considerables dolores. Es digno de notarse el descenso de la temperatura en las partes enfermas: la sensibilidad no está perturbada al principio; pero más tarde puede estar disminuída, así como también la secreción de las glándulas cutáneas.

Si se prescinde de la forma universal, el curso suele ser crónico. El estado general depende de la extensión de la dolencia; en las formas extensas está perturbado en más alto grado, y el entorpecimiento mecánico de ciertas funciones corporales ocasiona una acentuada depresión psíquica.

La **etiología** es oscura en absoluto: mientras muchos autores la achacan á afecciones de los nervios, otros hacen responsables de la enfermedad á alteraciones de los vasos sanguíneos ó á trastornos generales de la nutrición; también se han puesto en relación con la esclerodermia las enfermedades infecciosas, especialmente el reumatismo articular. Es estos últimos años han aumentado las observaciones según las cuales se hace verosímil una conexión de la esclerodermia con las enfermedades de las glándulas sanguíneas, tiroides é hipófisis.

El **diagnóstico** de la esclerodermia nada tiene de difícil en los casos que han evolucionado por completo, sobre todo cuando ambos períodos están bien marcados. La esclerodactilia puede confundirse con la asfixia local de Raynaud: no obstante, en la última la piel no se adhiere á las partes subyacentes ni se constituye la posición en garra. En el mixedema falta la induración leñosa.

El **pronóstico** debe formularse siempre con precaución.

El **tratamiento** sólo puede paliar las molestias locales, pero no es capaz de detener el curso del proceso. Además de la dieta general corroborante se recurrirá principalmente al empleo de baños; baños de sudación, envolturas con lodos y baños de arena: también se emplearán el amasamiento, las vendas con pomadas salicílicas y de resorcina, los emplastos con mercurio y jabón salicílico y los movimientos activos y pasivos hechos con asiduidad. Podrán ensayarse en algún caso los preparados de hipófisis y tiroides y las inyecciones y emplastos de tiosinamina y fibrolisina.

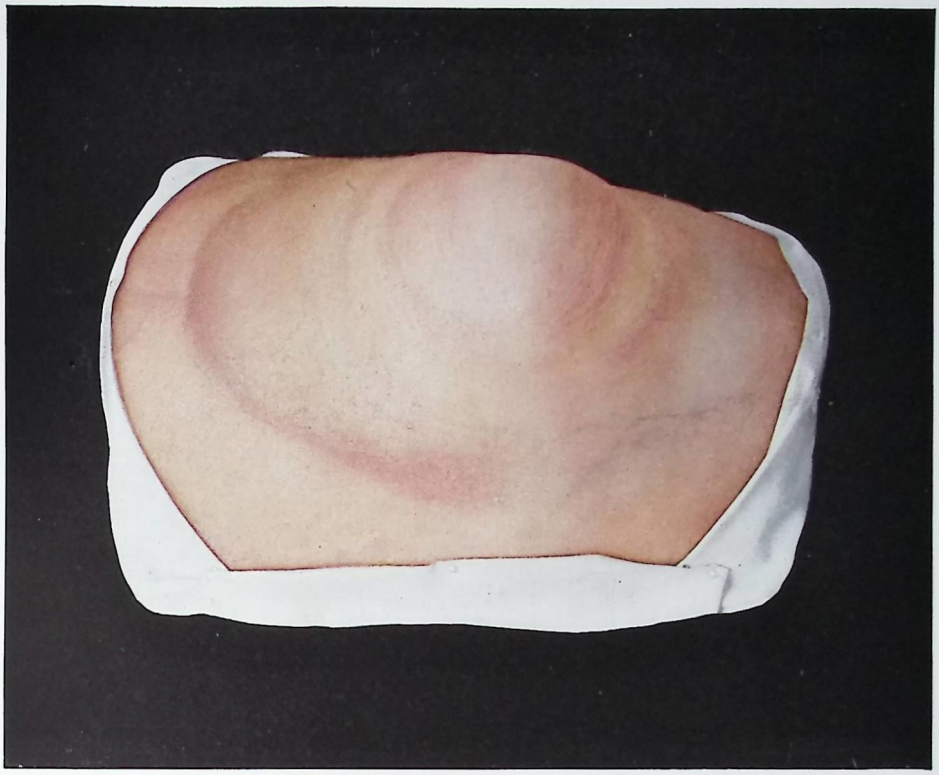

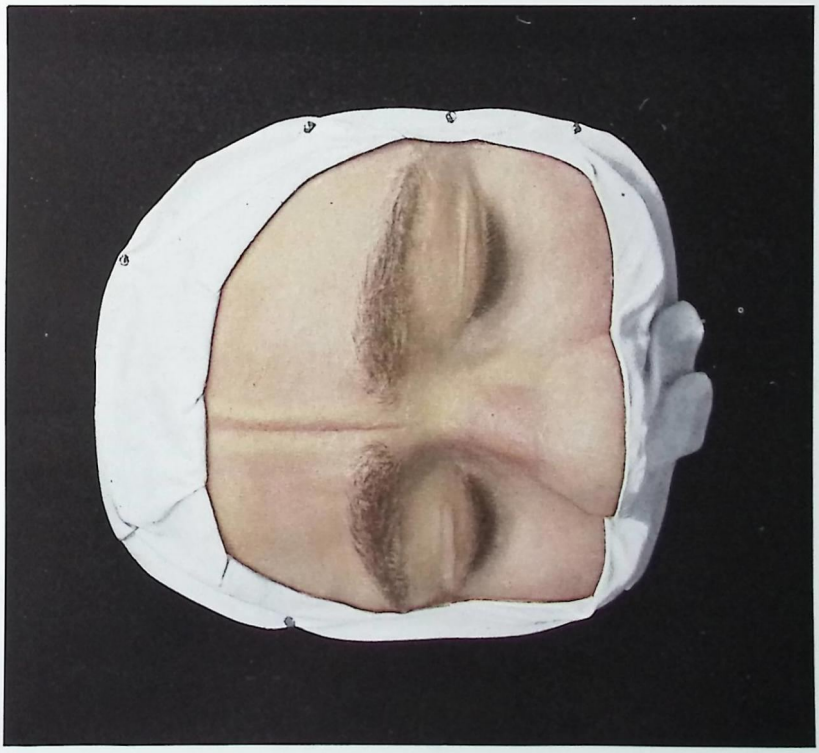

No. 141. 142. Sclerodermia.

S. Calleja, Editor, Madrid.

Atrophia cutis idiopathica.

Atrofia cutánea idiopática.

Lámina 87, Figura 144.

Un proceso que sólo en los últimos años se ha observado con frecuencia, y cuya etiología se desconoce, es la atrofia cutánea idiopática; enfermedad que por lo general se localiza en las extremidades, y en la cual la piel y el tejido subcutáneo se retraen en islotes aislados ó en superficies mayores: suelen destruirse los pelos y las glándulas cutáneas, hasta que por fin la piel muy adelgazada aparece plegada como un papel de cigarrillos arrugado y como *si sobrara,* especialmente en las extremidades. El color de las partes enfermas es desde blanco hasta rojo: este último sobre todo en los sitios donde la enfermedad es reciente, á trozos lívido, y también pigmentado, resultando un aspecto abigarrado especial; los vasos dilatados y flexuosos se vislumbran á través de la piel trasparante (fig. 144). La enfermedad, en cuyo período inicial pueden comprobarse procesos inflamatorios, permanece por regla general estacionaria después que con mayor ó menor rapidez ha alcanzado su punto culminante, y no tiene como consecuencia trastorno notable alguno de la sensibilidad ni del estado general.

El **diagnóstico** puede hacerse sin dificultad deduciéndolo de las manifestaciones características que integran el síndrome morboso: debe fijarse la atención en que también hay una atrofia congénita de la piel, que afecta sobre todo á las extremidades inferiores.

El **pronóstico** es favorable en lo relativo al estado general, pero en absoluto desfavorable en lo que se refiere á la curación: hasta ahora no se ha observado ninguna regresión de las alteraciones una vez producidas.

El **tratamiento** es impotente para combatir esta dolencia; especialmente en los comienzos pueden ensayarse los baños calientes y el amasamiento.

Fig. 144. Vaciado procedente de la Clínica de Neisser, en Breslau (Kröner).

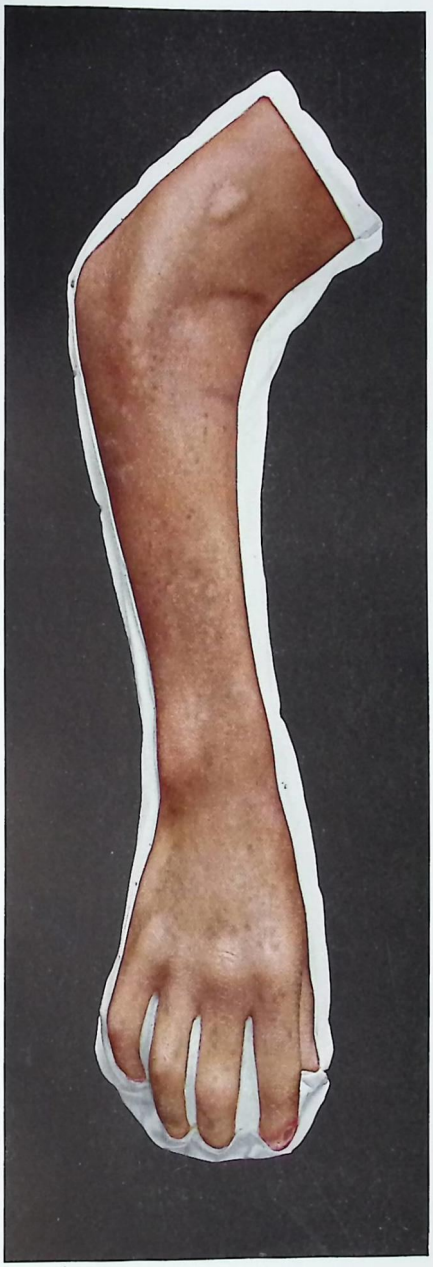

No. 143. Sclerodermia diffusa.

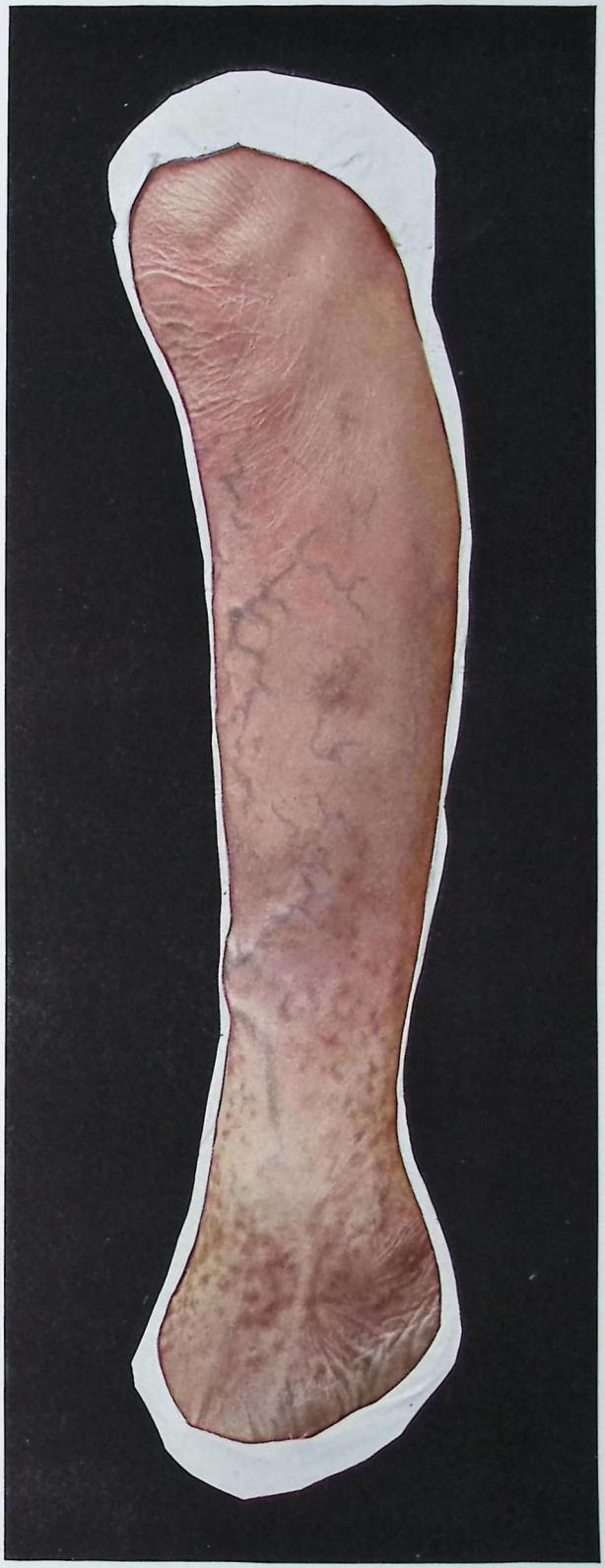

No. 144. Atrophia cutis idiopathica.

S. Calleja, Editor, Madrid.

Striæ.

Estrías cutáneas por distensión.

Lámina 88.

Principalmente en las embarazadas, aun cuando no en todas, y también en la obesidad, se producen, sobre todo en el abdomen y en los muslos, con más rareza en otras partes de la piel, alteraciones cutáneas en forma de líneas por efecto de la distensión exagerada. Estas líneas suelen estar dispuestas paralelamente, y tienen una longitud de varios centímetros por una anchura de 2 á 10 milímetros. El color de las estrías recientes es lívido, azul claro, y el de las más antiguas blanco puro. No obstante, el color cambia según el ángulo de incidencia de la luz (figura 145). La consistencia de las estrías, que están bastante claramente limitadas, es más blanda que la de los alrededores: el dedo que palpa experimenta la sensación de hundirse.

Además de las estrías originadas por la excesiva distensión cutánea se observan alteraciones semejantes después del tifus abdominal y de otras graves enfermedades infecciosas. Aún no se ha explicado el modo de originarse en esos casos.

Con los años, las estrías pueden hacerse menos notables; pero, sin embargo, nunca desaparecen.

El **diagnóstico** no tiene dificultades de ninguna clase, sobre todo cuando se tiene presente que pueden producirse en otros casos además de en el embarazo y en la obesidad.

No hay **tratamiento.**

Fig. 145. Vaciado procedente de la Clínica dermatológica de Friburgo (Vogelbacher).

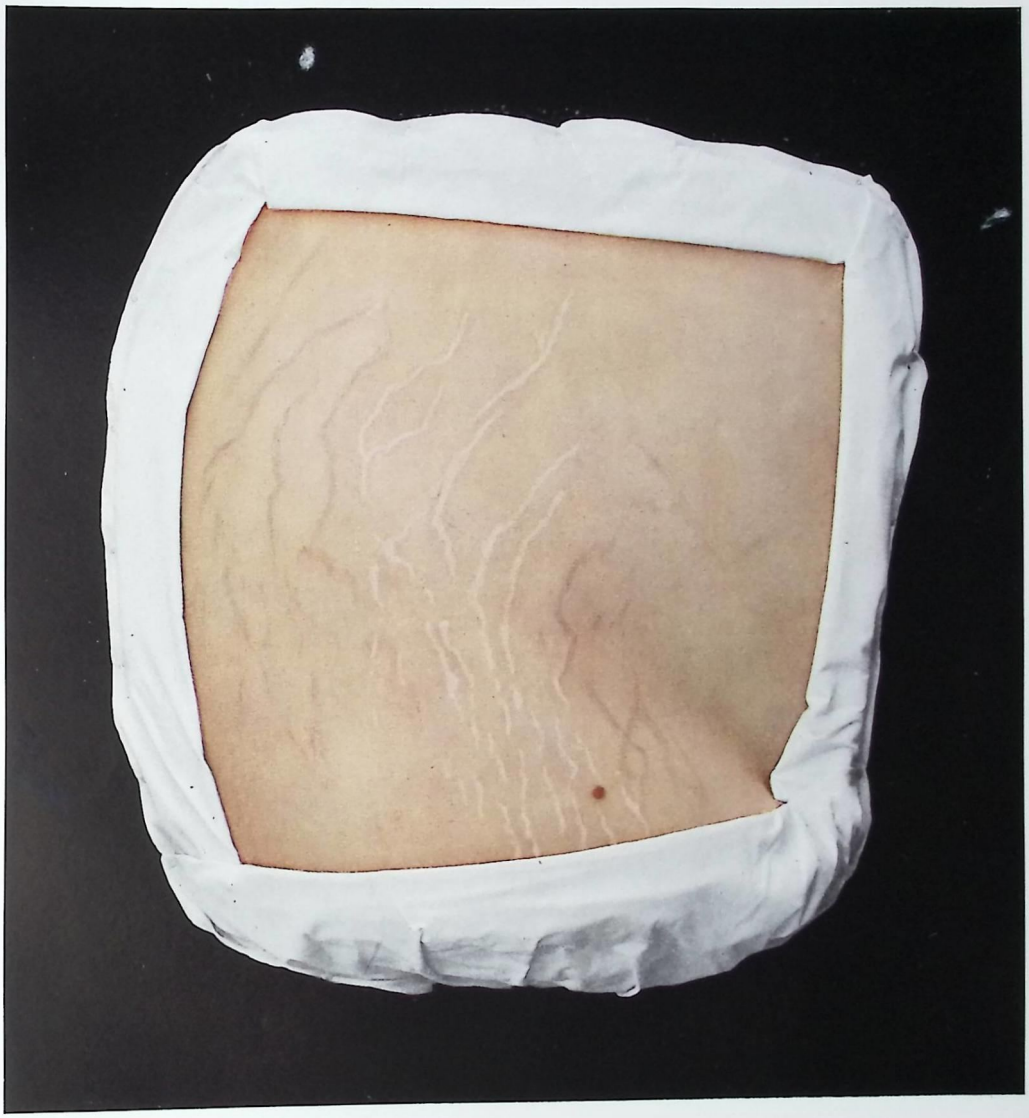

No. 145. Striae (distensae).

S. Calleja, Editor, Madrid.

Elephantiasis penis et scroti.

Elefantiasis del pene y del escroto.

Lámina 89.

Como estado consecutivo de procesos inflamatorios recidivantes, eczema, erisipela, frecuentemente á continuación del lupus, de la sífilis ulcerosa, de las úlceras de las piernas, etc., por obturación de las vías linfáticas se produce un edema estacionario que con el trascurso del tiempo acarrea un considerable aumento de volumen de la piel y del tejido celular subcutáneo de las partes afectas. En los casos de desarrollo muy acentuado participan también de la hiperplasia los músculos y los huesos; la piel puede estar lisa, brillante y tensa, ó hallarse en ella ulceraciones, proliferaciones papilares y engrosamientos ó, finalmente, vasos sanguíneos y linfáticos dilatados. Con más frecuencia se encuentra la elefantiasis en las extremidades (fig. 43), sobre todo en las piernas, en los genitales, que no es raro que afecten formas realmente extraordinarias (fig. 146), y en la cara. Á veces no es posible demostrar ninguna de las causas citadas, sino exclusivamente alteraciones en los sistemas linfático y sanguíneo; pero en ocasiones también faltan éstas. En la elefantiasis muy acentuada pueden ser muy considerables las molestias que la tumefacción acarree al enfermo.

Del síndrome morboso descrito debe separarse la *forma tropical de la elefantiasis*, la cual se origina por inmigración de la *filaria sanguinis* en los vasos linfáticos cutáneos.

El **diagnóstico** de la elefantiasis nada tiene de difícil: más dificultades representa la comprobación de las causas de la enfermedad, pues el proceso que ocasiona las alteraciones mencionadas puede haber pasado hace mucho tiempo sin dejar tras sí indicios fehacientes de su anterior existencia.

El **pronóstico** es favorable *quoad vitam*, pero menos optimista en lo que al completo restablecimiento se refiere.

Fig. 146. Vaciado procedente del Hospital Cochin, en París (Jumelin). Mauriac.
Fig. 43. Vaciado procedente de la Clínica de Neisser, en Breslau (Kröner).

La *profilaxia* tiene importancia suma: su objeto es impedir y combatir las inflamaciones que la experiencia acredita que conducen á la elefantiasis, y, en lo posible, evitar la repetición de las erisipelas y eczemas recidivantes.

En el período inicial de la elefantiasis puede proporcionar mejoría, y á veces hasta curaciones, la *terapéutica* física enérgicamente aplicada, en especial los baños, el amasamiento, los vendajes y envolturas y el éstasis de Bier; en los casos más graves suele ser bastante frecuente tener que recurrir á escisiones ó amputaciones para obviar trastornos funcionales.

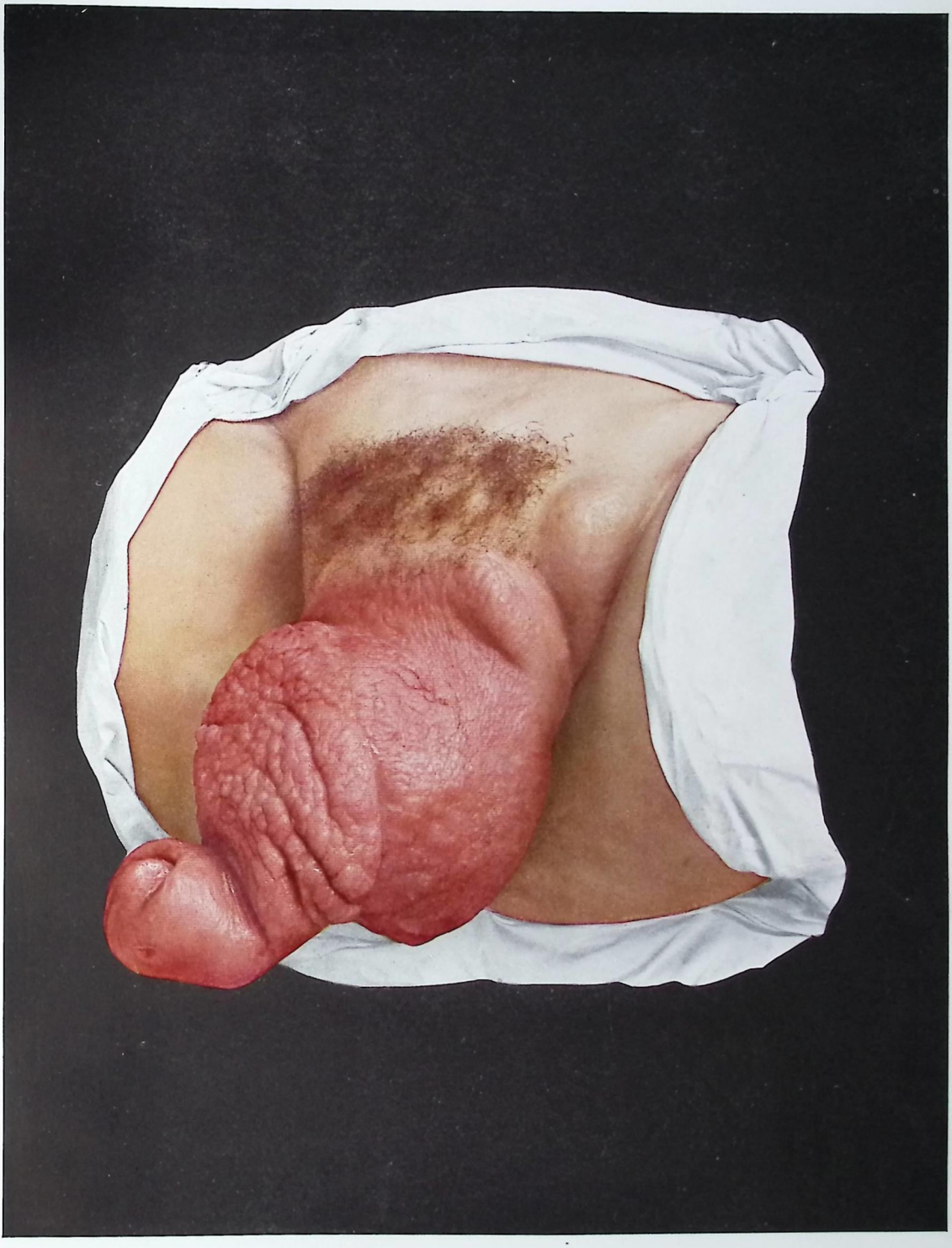

No. 146. Elephantiasis penis et scroti.

S. Calleja, Editor, Madrid.

Vitiligo.

Vitíligo.

Lámina 90, Figura 147.

Fuera de la falta congénita de pigmento, que puede ser universal—albinismo—ó parcial, y que por regla general permanece estacionaria, sin causa comprobable se observa en algunos individuos una desaparición del pigmento en la cual se constituyen manchas blancas redondas, en parte simétricamente dispuestas, en parte correspondiendo al trayecto de determinados nervios, ó también sin localización especial. En el borde convexo de estas manchas puede apreciarse una hiperpigmentación bien marcada, sobre todo cuando el proceso avanza, de modo que puede hablarse con propiedad de una emigración del pigmento. Vitíligo ó leucopatía. Faltan en esta afección los síntomas subjetivos y los trastornos de la sensibilidad. Cuando el proceso se extiende más, al fin sólo quedan algunos sitios oscuros aislados, que están limitados por líneas arqueadas cóncavas (figura 147). Por la confluencia de manchas acrómicas próximas se forman las figuras serpiginosas que son bien conocidas. La enfermedad, por lo general incurable, se hace temporalmente más patente cuando, como ocurre en verano, la piel normal toma un color más oscuro. No se ha observado nunca la curación.

Las causas del proceso permanecen desconocidas; á veces puede hacerse responsable de ella á afecciones generales ó nerviosas.

El **diagnóstico** de la leucopatía en los casos que ya han evolucionado es fácil: el leucoderma sifilítico se excluirá por su localización, la forma regularmente redondeada de las manchas y los bordes menos bien marcados.

En la actualidad se desconoce un **tratamiento** eficaz para la leucopatía. Los medicamentos que—como, por ejemplo, la papilla de mostaza, las cantáridas, etc.—provocan la pigmentación anormal de la piel, fallan en los sitios enfermos. Si sólo quedan algunos sitios poco pigmentados, podrán ensayarse el subli-

---

Fig. 147. Vaciado procedente de la Clínica de Neisser, en Breslau (Kröner). En el abdomen, dos habones de urticaria.

mado (con precaución) ó el agua oxigenada, y la pasta de resorcina fuerte para quitar el pigmento. Cuando la localización es muy llamativa, podrá emplearse un procedimiento cosmético para disimular el defecto.

Chloasma.

Cloasma.

Lámina 90, Figura 148.

En tanto que gran número de las pigmentaciones maculosas ó difusas de la piel deben su origen á causas externas y quedan como residuos de múltiples afecciones cutáneas—por ejemplo, el psoriasis, el liquen y la pediculosis,—hay otras formas que son atribuíbles á una causa interna. Así, la pigmentación color bronceado constituye un importante síntoma en la enfermedad de Addison; después de hacer uso prolongado de ciertos medicamentos, en especial del arsénico, se producen en las personas predispuestas notables pigmentaciones, en parte en forma difusa, y maculosa parcialmente: también la piel de los caquécticos propende á los acúmulos de pigmento.

Como forma especial de la hipertrofia pigmentaria debemos citar el cloasma, en el cual se produce una coloración oscura que á modo de máscara ó antifaz cubre principalmente la frente, la nariz y las mejillas, en la cual muchas veces puede apreciarse que está formada por la reunión de diferentes manchas pequeñas que se hallan á nivel de la piel (fig. 148). El embarazo y las afecciones uterinas dan ocasión á que se produzca: es oscuro el origen del cloasma congénito.

Suprimida la causa, desaparece ó disminuye la pigmentación. Las sustancias que provocan una enérgica descamación incluso de las capas más profundas del epidermis obran terapéuticamente de un modo favorable; las pincelaciones con alcohol sublimado al 1 por 100, las fricciones con pasta de resorcina al 40 por 100 hasta desprender el epidermis, proporcionan una mejoría transitoria; pero el resultado rara vez es duradero, y lo mismo ocurre con el obtenido por la irradiación muy enérgica con la lámpara de cuarzo.

Fig. 148. Vaciado procedente de la Clínica de Friburgo (Johnsen). Embarazada de 9 meses.

No. 148. Chloasma.

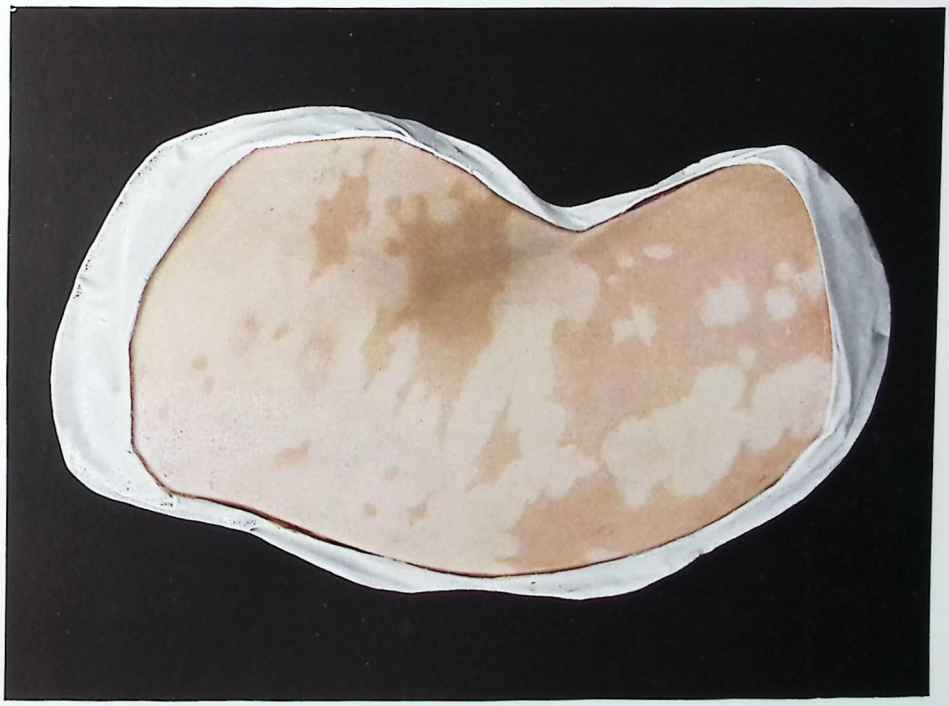

No. 147. Vitiligo.

S. Calleja, Editor, Madrid.

Nævi. Adenomata sebacea. Verrucæ senile.

Nævi. Adenomas sebáceos. Verrugas seniles.

Láminas 91 á 94.

Congénitamente á veces, pero mucho más á menudo á consecuencia de una disposición innata, en la piel de muchas personas se desarrollan neoplasias benignas que contienen uno ó varios componentes histológicos, que pueden afectar las más diversas dimensiones y estar dispuestas del modo más variado. Desde el punto de vista histológico los de estructura más sencilla son los *nævi pigmentarios*, entre los cuales deben contarse las efélides. Estos *nævi* están constituídos por manchas redondas ó irregulares de diverso tamaño, y en parte también están dispuestas hemilateralmente ó en grupos lineales (líneas fronterizas ó límites de Voigt).

En los *nævi* llamados blandos además del acúmulo de pigmento se produce una neoformación celular; también pueden afectarse los pelos y las glándulas cutáneas. La superficie tiene á veces una estructura mamelonada, papilar *(nævi verrucosi* ó *papillomatosi,* fig. 149). Estos *nævi*, de conformación extraordinariamente variada, que tan pronto constituyen elevaciones aplanadas como neoplasias semiesféricas, son dignos de atención porque en ocasiones pueden desarrollarse á sus expensas tumoraciones melánicas malignas (fig. 152).

Otro grupo de *nævi,* los *nævi* vasculares (fig. 150), son congénitos y más frecuentes en la cara; también los hay hemilaterales: no obstante, pueden ocupar una gran parte de la superficie del cuerpo y presentan diferentes grados de neoformación vascular, ó sólo proliferaciones vasculares capilares, ó también neoformación simultánea de vasos mayores y más profundos, de modo que la superficie aparece alterada, semejando mamelones ó frambuesas. En el curso posterior

---

Fig. 149. Vaciado procedente de la Clínica de Neisser, en Breslau (Kröner).

Fig. 152. Vaciado procedente de la Clínica de v. Bergmann, en Berlín (Kolbow).

Fig. 150. Vaciado procedente de la Clínica de Friburgo (Johnsen). Joven de 17 años con *nævus flammeus* colosal, que ocupaba casi toda la mitad derecha del cuerpo y sólo dejaba libre escasa piel normal.

estos *nævi* pueden regresar en toda ó en su mayor parte, pero también es posible que aumenten por crecimiento periférico.

Se designan con el nombre de *nævi* glandulares aquellos en que lo más importante es la neoplasia de las glándulas cutáneas: á esta clase pertenecen los llamados *adenomata sebacea*, ó adenomas sebáceos, que padecen los individuos de mentalidad disminuída ó epilépticos (fig. 153), y que se caracterizan porque generalmente su desarrollo ocurre en la pubertad. Consisten en abundantes mamelones amarillentos, y hasta rojizos, de diverso grosor, que sobre todo están más apretados en el pliegue naso-labial. No se han observado otras alteraciones en las eflorescencias producidas.

Los *nævi* mamelonados, duros, sin participación del pigmento son más raros.

De especial interés son los *nævi* llamados sistematizados ó hemilaterales, los cuales están formados por los distintos componentes de la piel, y con frecuencia parecen seguir el curso de los nervios *(¿nævi* nerviosos?). Sin embargo, no ha podido comprobarse la influencia que los nervios puedan tener en su producción. Tales *nævi* pueden extenderse uniformemente en forma lineal ó superficial, ó bien es posible comprobar en ellos que están formados por *nævi* distintos más pequeños (fig. 151). En el tronco es comprobable en ocasiones una propagación metamera.

Finalmente, entre los *nævi* pueden incluirse las llamadas *verrugas seniles* (seborreicas), *verrucæ seniles (seborrohoicæ),* que suelen aparecer después de los 40 años y se encuentran en muchas personas, no siendo raro que estén entremezcladas con pequeños angiomas *(cavernomata senilia).* La localización recae principalmente sobre el pecho y la espalda; con frecuencia es en la región escapular donde están más manifiestas. Á veces puede apreciarse una disposición lineal (véase la figura 154). Las diferentes verrugas, llenas de grasa, son al comienzo pardo-claras, y más tarde de color gris ó pardo-negruzco; se descaman y granulan ligeramente en la superficie.

Su tamaño oscila entre el de una lenteja y el de una judía. Las verrugas extraordinariamente aplanadas pueden rascarse con las uñas, y quedar al descubierto el cuerpo papilar ligeramente sangrante. La trasformación en neoplasia maligna es muy rara; pero puede ocurrir.

El **diagnóstico** de los *nævi* rara vez tiene dificultades, y es sencillo hacerlo

---

Figuras 151 y 153. Vaciados procedentes de la Clínica de Neisser, en Breslau (Kröner).

Fig. 154. Vaciado procedente de la Clínica de Neisser, en Breslau (Kröner). En la parte inferior de la espalda se encuentra un cancroide sorprendido en su desarrollo.

teniendo en cuenta la anamnesia, la índole congénita, el desarrollo precoz y la permanencia más tarde estacionaria.

El **pronóstico** es favorable, excepto en los casos en que ocurre la ya citada trasformación en tumoración maligna. Los *nœvi* son de importancia, sobre todo á causa de de los recursos cosméticos á que dan pretexto.

El **tratamiento** tiene que ser quirúrgico en la mayoría de los casos: los *nœvi* pigmentados pequeños lo mejor es tocarlos con ácido fénico en solución ó con alcohol sublimado al 1 por 100 hasta que se produzca reacción. En las verrugas blandas mayores da hermosos resultados cosméticos la electrolisis. En los *nœvi* vasculares se consigue su desaparición con la punción galvanocáustica superficial, ó por el procedimiento de Finsen ó la luz de mercurio, que los hacen palidecer; también en los *nœvi* planos superficiales es muy conveniente el empleo de frío intenso (congelación) en forma de ácido corbónico líquido ó solidificado, y hasta da buen resultado en los *nœvi* pigmentados blandos. El radium, recomendado recientemente, no da resultados estéticos de ninguna clase. Las verrugas seniles se raspan con la cucharilla cortante, y se cauteriza la base de implantación con lápiz cáustico. En los *nœvi* grandes por regla general fallan todos los tratamientos.

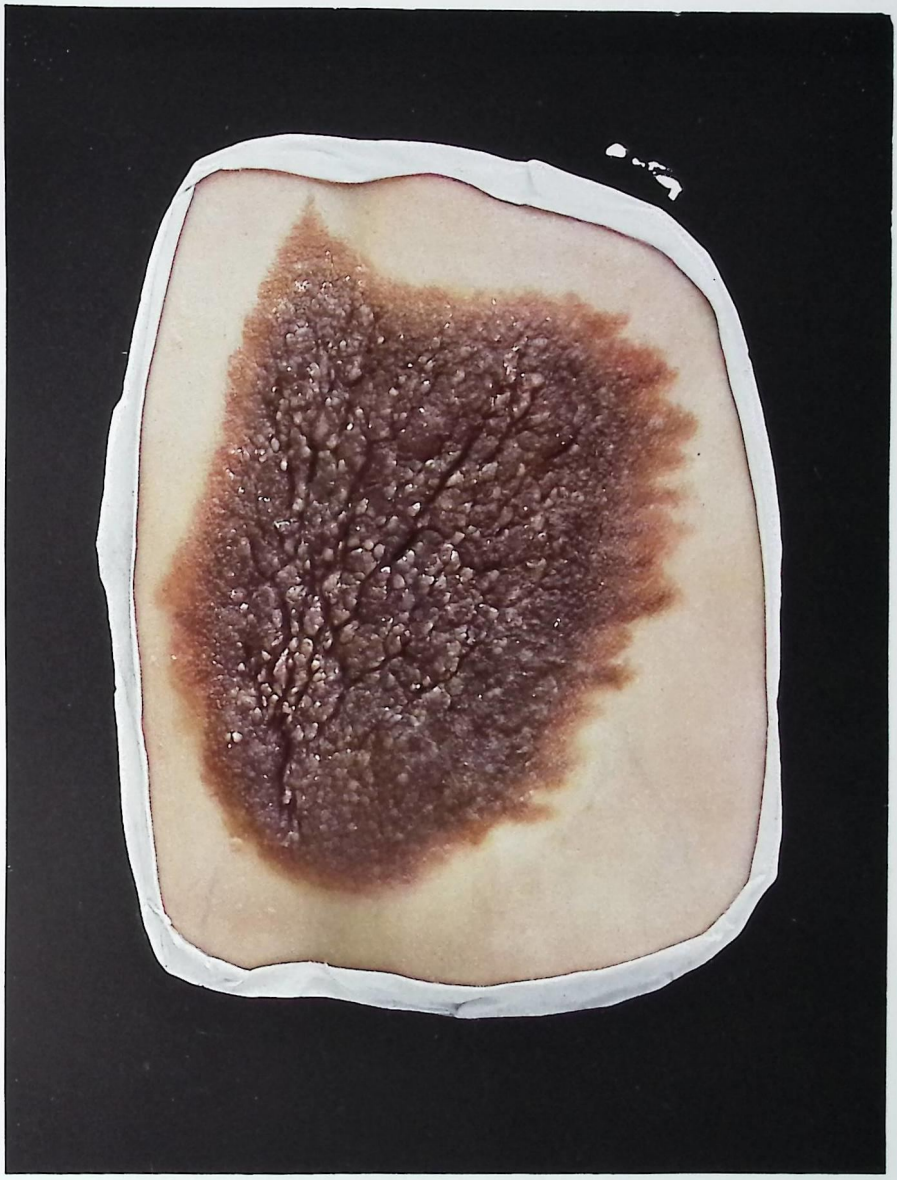

No. 149. Naevus papillaris pigmentosus.

S. Calleja, Editor, Madrid.

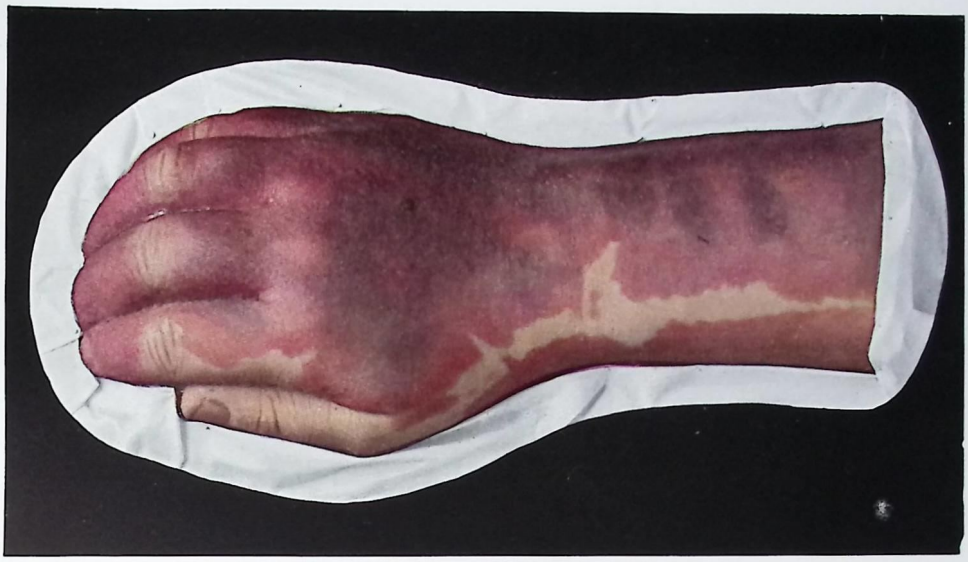

No. 150. Naevus teleangiectodes.

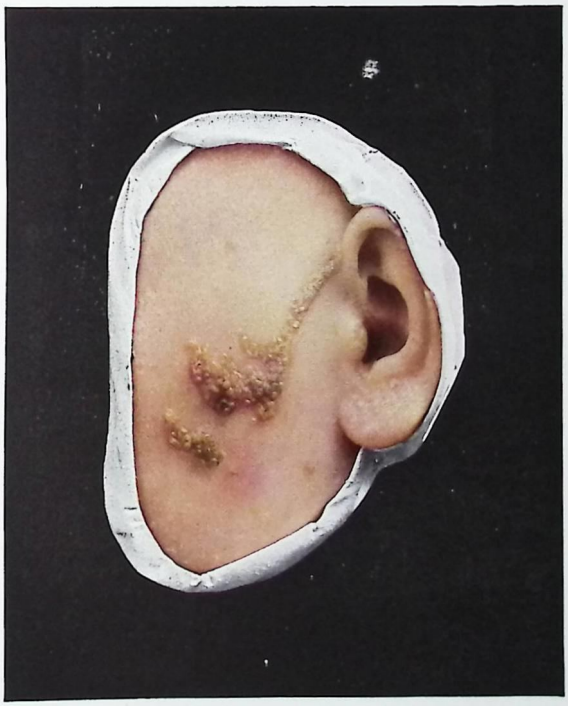

No. 151. Naevus linearis.

S. Calleja, Editor, Madrid.

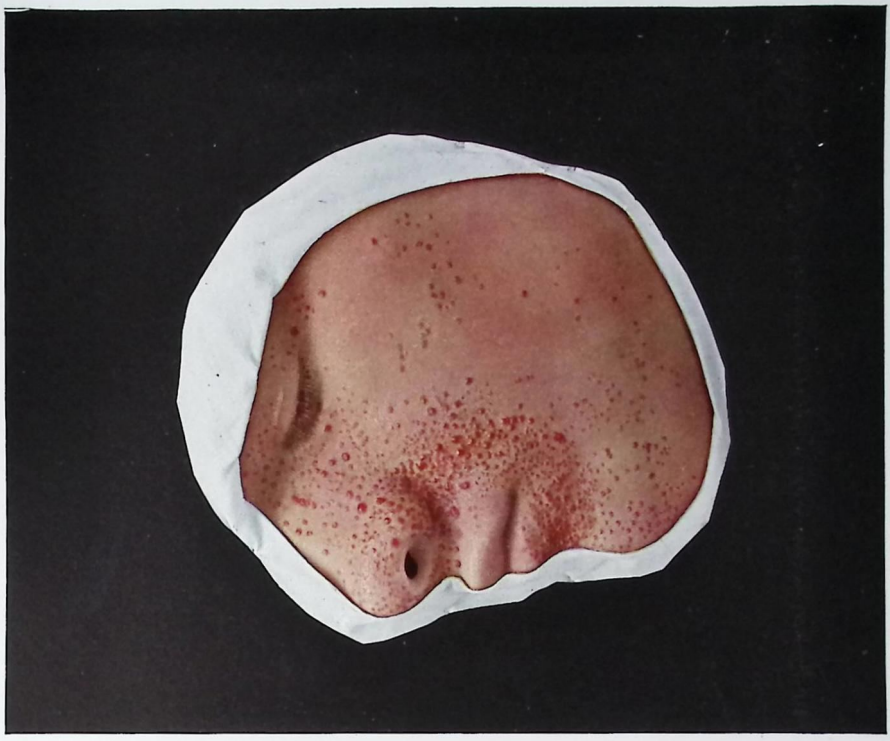

No. 153. Adenoma sebaceum.

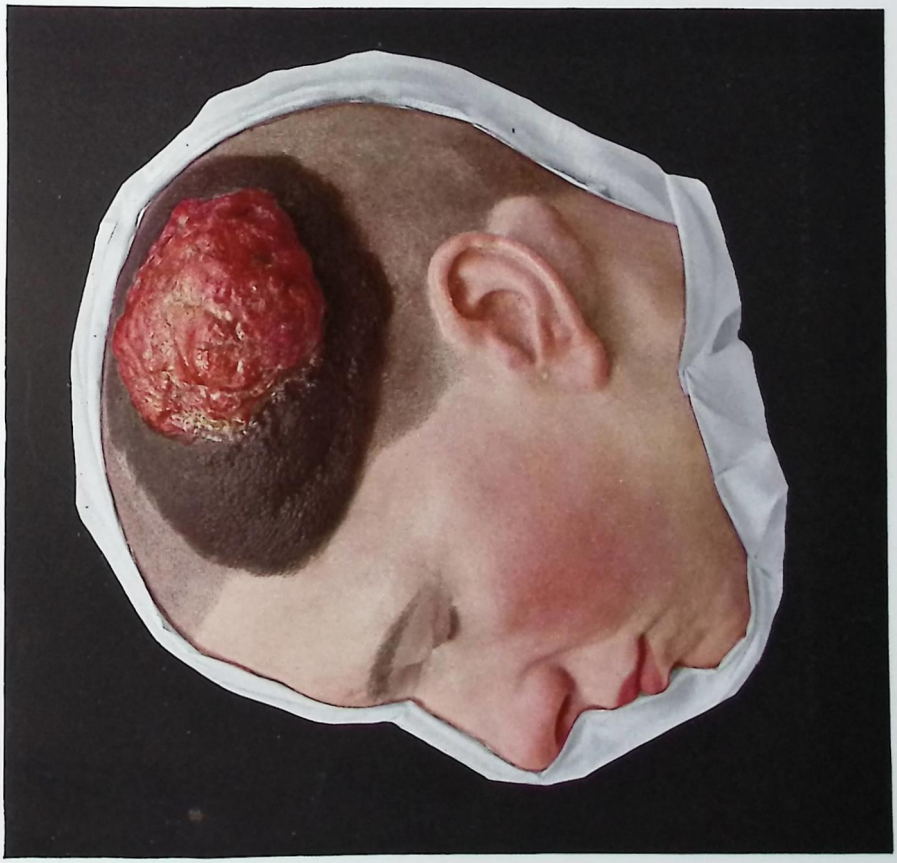

No. 152. Naevus pigmentosus; Sarcoma.

S. Calleja, Editor, Madrid.

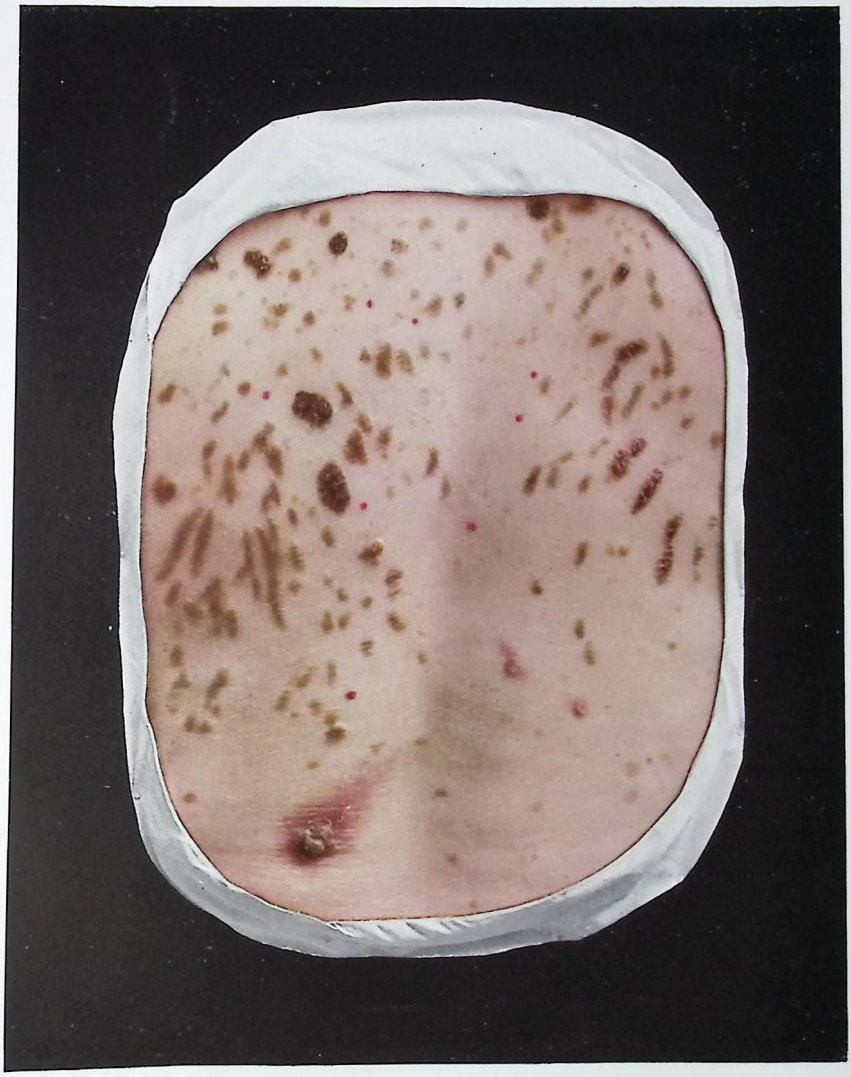

154. Verrucae seniles; Cavernomata senilia.

S. Calleja, Editor, Madrid.

Verrucæ vulgares.

Verrugas vulgares.

Lámina 95, Figura 155.

Las verrugas vulgares, que se observan principalmente en individuos jóvenes (más rara vez en la edad media de la vida) en las manos, en la cara, y también en la cabeza, suelen constituirse en forma de eminencias aplanadas, redondeadas ó poligonales, que á medida que va progresando su queratinización toman un aspecto resquebrajado en su superficie, un color gris sucio, y al fin pueden llegar á tener consistencia muy grande (fig. 155). No creemos posible establecer una distinción entre las verrugas planas (juveniles) y las verrugas duras. Al principio el tamaño apenas es el de una lenteja: sin embargo, con el progresivo crecimiento pueden llegar á las dimensiones de un guisante ó de una judía. No es raro encontrar una porción de verrugas más recientes alrededor de otra más antigua (siembra). Como lo han demostrado ensayos de inoculación hechos con feliz resultado, estas verrugas son sin duda alguna de origen infeccioso: sin embargo, tienen una incubación extraordinariamente larga, que se prolonga durante meses. Los síntomas subjetivos sólo existen cuando las verrugas se localizan en la planta del pie, allí donde el crecimiento hacia afuera no es posible, cuando asientan en el surco ungueal, ó cuando se forman grietas.

El **diagnóstico** de las verrugas vulgares suele ser muy sencillo, fuera de cuando asientan en la palma de la mano (fig. 155): en este caso cuando se infectan las verrugas secundariamente pueden simular cierta semejanza con sifilides. El liquen plano tiene otro color, y por lo general diferente localización; además, pica. Las queratosis arsenicales y la ictiosis se extienden de un modo difuso, y las verrugas producidas por picaduras anatómicas siempre están rodeadas por un borde inflamado.

El **pronóstico** es absolutamente favorable.

El **tratamiento** consiste á menudo en la administración de arsénico al inte-

---

Fig. 155. Vaciado procedente de la Clínica de Neisser, en Breslau (Kröner).

rior, el cual puede ocasionar la regresión de las verrugas después de empleado mucho tiempo. No obstante, en la generalidad de los casos suele ser necesaria la intervención quirúrgica: destrucción con cáusticos, ácido tricloracético, ácido nítrico fumante (con precaución) y ácido acético cristalizable. Además, se emplean la electrolisis, la ablación y el raspado con la cucharilla cortante, previa anestesia con el cloruro de etilo. Varias veces ha ocurrido que después de extirpada la verruga grande central han desaparecido las restantes (¿?). Recientemente se han logrado resultados muy rápidos con la radioterapia, especialmente cuando se trata de verrugas recientes que aún no están demasiado queratinizadas.

Papillomata (condylomata acuminata)

Papilomas (condilomas acuminados).

Lámina 95, Figura 156.

Principalmente en la piel y en la mucosa de los genitales, desde donde se propagan á las superficies próximas de los muslos y al periné hasta el ano, se encuentran neoplasias benignas, papilomas, en los cuales se constituyen por proliferación de las papilas cutáneas y del epitelio eflorescencias en forma de coliflor, compuestas de papilas repetidamente ramificadas y que confluyen en ocasiones (fig. 156). Más raro es que semejantes proliferaciones recaigan en el conducto auditivo, en la nariz, en los labios, y, en fin, en la porción inicial del recto: en este último punto pueden ser origen de un prurito pertinaz. Los papilomas que suelen hallarse en mayor número tienen al principio una superficie semejante á mucosa: sin embargo, también puede producirse una especie de queratinización. Cuando las proliferaciones son grandes, entre los distintos papilomas macerados se encuentra una secreción de olor en extremo repugnante. Por regla general no se observan manifestaciones inflamatorias en los alrededores; cuando persisten mucho tiempo por crecimiento hacia afuera y en las inmediaciones pueden originarse tumores hasta del tamaño de un puño.

Los papilomas son provocados las más de las veces por irritación de la secreción gonorreica: sin embargo, con frecuencia se observan bastantes casos en que no ha precedido blenorragia alguna. El modo de propagación, que á menudo re-

Fig. 156. Vaciado procedente de la Clínica de Friburgo (Johnsen). Muchacha de 19 años dedicada al servicio doméstico. No pudo demostrarse ningún padecimiento gonorreico.

cuerda una siembra, hace sospechar una causa infecciosa, que, sin embargo, aún es desconocida.

El **diagnóstico** de los papilomas se hará sin dificultad teniendo en cuenta su aspecto típico, la clara limitación de las manifestaciones patológicas y el punto donde se localizan. El nombre de condilomas puede dar lugar á confusiones con pápulas sifilíticas: por eso es mejor sustituirle por la designación de papilomas.

El **pronóstico** es absolutamente favorable.

Respecto de la profilaxia será conveniente conservar seco y limpio el miembro viril ó la vulva, especialmente cuando se padece blenorragia.

El **tratamiento** consiste en primer término en suprimir las causas (gonorrea, balanitis, vulvitis).

Las proliferaciones mayores se escindirán con tijeras y pinzas ó con el asa galvano-cáustica. Los papilomas abundantes y pequeños es lo mejor rasparlos con la cucharilla cortante, y cauterizar á continuación la base sobre que se implantan con nitrato de plata ó solución de percloruro de hierro. No es raro que los papilomas aparezcan sin más que procurar la sequedad, y también espolvoreándolos con medios indiferentes (ácido bórico, óxido de zinc). Con rapidez y casi sin dolor desaparecen los papilomas, incluso los más grandes, por congelación con el cloruro de etilo ó por medio de la nieve de ácido carbónico; si es necesario, puede repetirse el procedimiento. Sirven también para procurar su desaparición los medios cáusticos generalmente conocidos: plomo cáustico (según Gerhardt), sumidades de sabina y alumbre calcinado á partes iguales: lo mejor es la solución de resorcina al 10 por 100; también conducen al objeto deseado las pincelaciones con formalina ó con ácido crómico al 10 por 100.

En los papilomas queratinizados muy rebeldes se recomienda el embadurnamiento con una papilla hecha con resorcina y agua ó pegar sobre ellos un emplasto salicílico preparado sobre gasa.

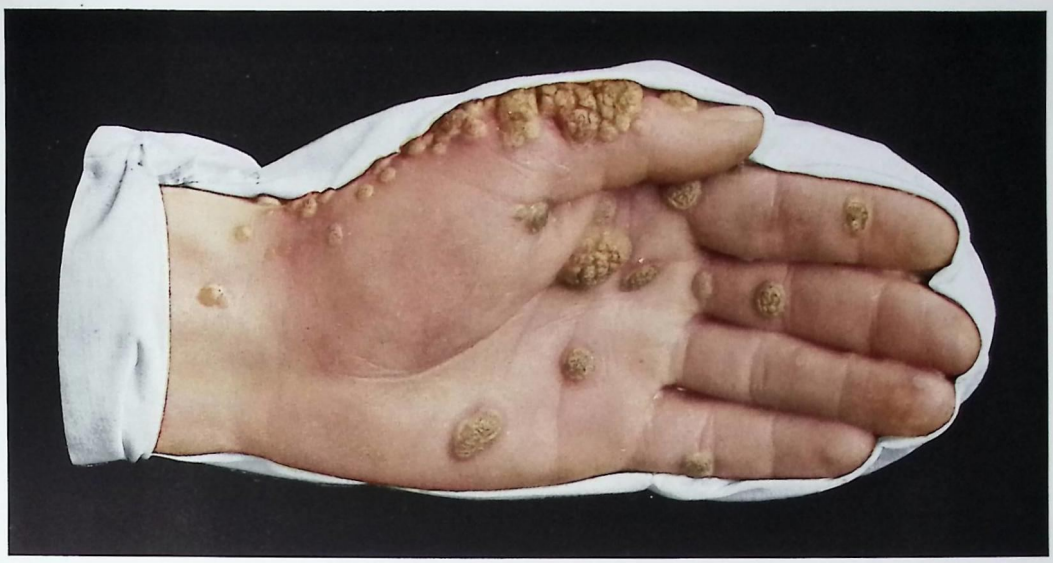

No. 155. Verrucae vulgares.

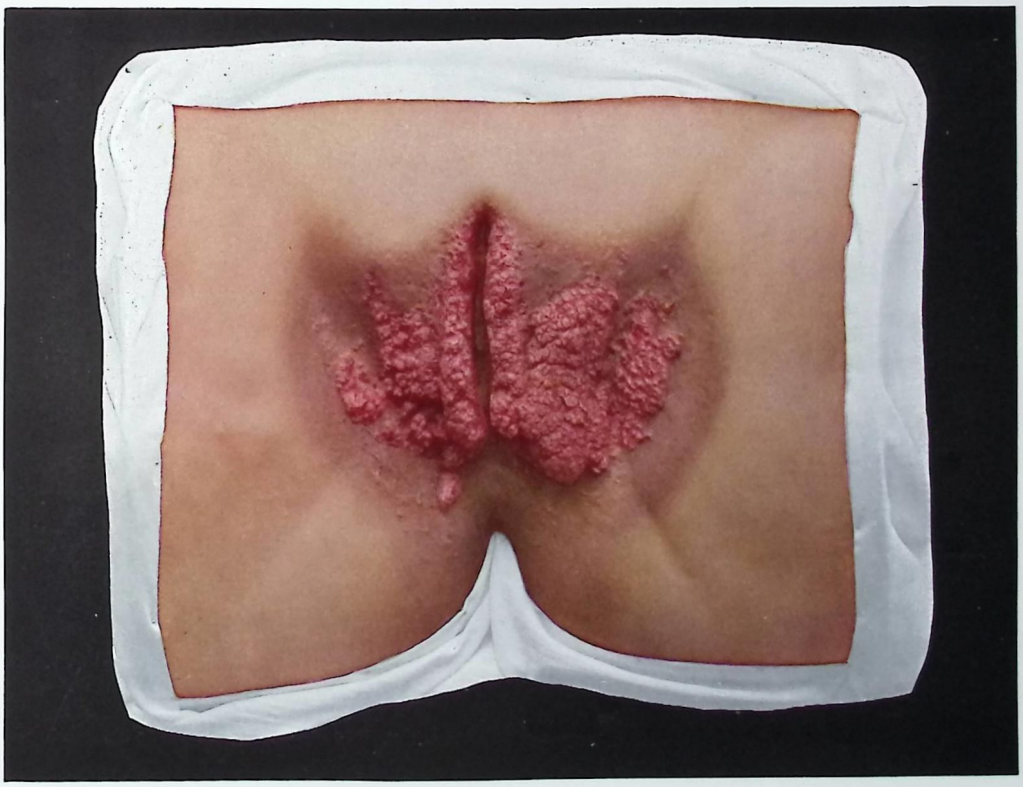

No. 156. Papillomata (Condylomata acuminata).

S. Calleja, Editor, Madrid.

Fibromata mollusca.

Lámina 96, Figura 157.

Es relativamente raro observar fibromas cutáneos aislados; más frecuentes son los fibromas blandos múltiples congénitos ó que se desarrollan con motivo de una disposición congénita, y que parten de las vainas nerviosas (neurofibromas). Éstos suelen encontrarse en número extraordinariamente grande y tener muy diversos tamaños; en parte asientan sobre la piel, siendo su base de implantación ancha, pero otras veces son pediculados ó se alojan en los pliegues cutáneos bursiformes (fig. 157). Una vez desaparecido el contenido puede persistir la bolsa cutánea vacía. La piel se extiende sobre las tumoraciones sin que en ella se aprecie ninguna alteración, ó se observan vasos dilatados y conductos excretores glandulares también ampliados. Por crecimiento tales tumores pueden llegar á adquirir dimensiones excesivas, y por fin á ulcerarse en la superficie. Además de los tumores descritos pertenece al cuadro de las neurofibromatosis la llamada enfermedad de Recklinghausen, pigmentaciones que en forma de *nævi* múltiples se encuentran entre los fibromas cutáneos de localización profunda, que se trasparentan con una coloración azulada, ó bien constituyen descoloraciones ó manchas superficiales y planas: tampoco es raro que haya trastornos psíquicos; pero también pueden faltar. Entre los trastornos subjetivos deben citarse los dolores violentos. Además, es digno de anotarse que pueden sufrir la degeneración sarcomatosa. La deformidad provocada por los tumores puede alcanzar grados muy considerables.

El **diagnóstico** apenas encuentra dificultades.

El **pronóstico,** si prescindimos de la trasformación en tumor maligno, es favorable: sin embargo, puede esperarse una regresión espontánea, y con ella la desaparición de la deformidad y de las molestias.

El **tratamiento** es puramente quirúrgico, y debe limitarse á la ablación de las tumoraciones mayores ó que más perturbaciones causen.

Dermatomyoma multiplex.

Dermatomiomas múltiples.

Lámina 96.

Una afección bastante rara constituyen los *dermatomiomas múltiples*, que suelen localizarse en las extremidades, y que en general se desarrollan partiendo de las fibras musculares lisas de los *arrectores pilorum*, y forman nodulillos alargados

---

Fig. 157. Vaciado procedente de la Clínica de Lassar, en Berlín (Kasten).

ó redondos, blandos, blanquecinos, á veces también lívidos, rojizos, y hasta rojo-pardos, y que se hallan agrupados ó distribuídos difusamente (fig. 158). No sólo son muy dolorosos á la presión, sino que en la mayor parte de los casos producen de cuando en cuando accesos dolorosos neurálgicos de inusitada violencia, con los cuales sufre grandemente el enfermo. Por regla general no se observa la regresión.

El **diagnóstico** se hace con facilidad en vista de los nódulos característicos, de su sensibilidad á la presión y de los accesos dolorosos.

El **pronóstico** no es desfavorable, por cuanto no tienden á la propagación, y una vez extirpados quirúrgicamente los nódulos no recidivan.

Tratamiento.—Sólo da alguna esperanza el quirúrgico. En un enfermo tratado por nosotros en el cual se hizo una extirpación muy extensa, persistieron los accesos neurálgicos.

Fig. 158. Vaciado procedente de la clientela del Dr. Touton, de Wisbaden.

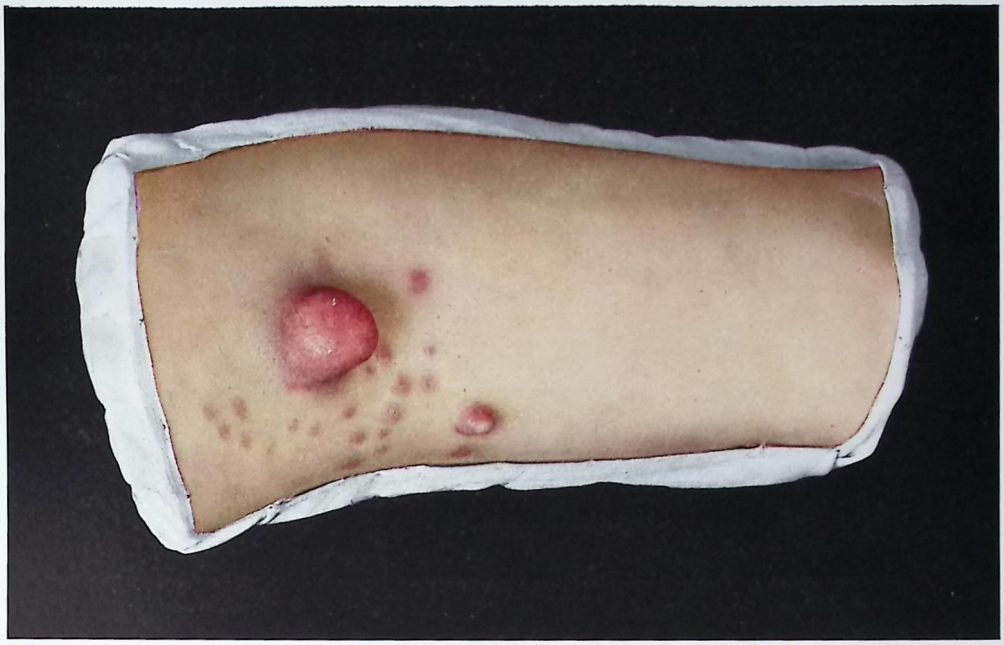

No. 158. Dermatomyoma multiplex.

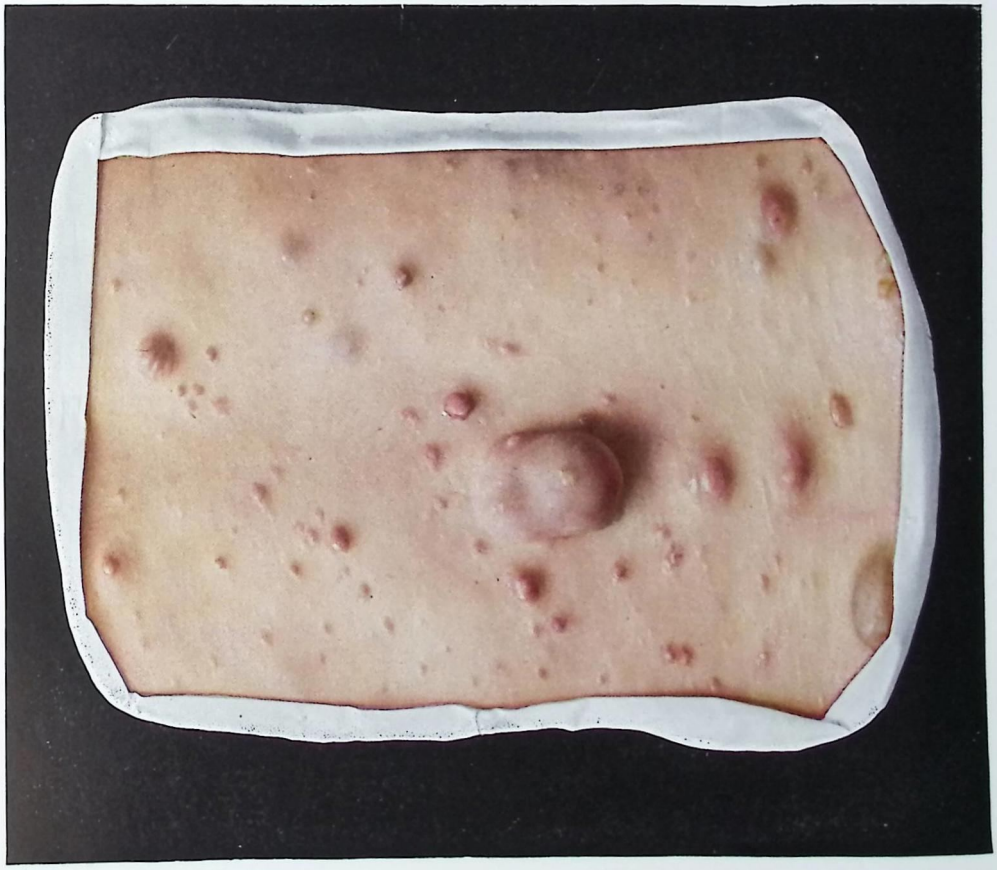

No. 157. Fibromata mollusca.

S. Calleja, Editor, Madrid.

Mollusca contagiosa.

Lámina 97, Figura 159.

Con más frecuencia en los órganos genitales externos en los adultos, y, en cambio, más á menudo en la cara en los niños (fig. 159) ó en el cuero cabelludo, se desarrollan nodulillos semiesféricos, pequeños, de brillo mate, de color rojizo pálido y algo traslucientes, que por crecimiento gradual pueden alcanzar el tamaño de una lenteja ó un guisante, mas rara vez mayor. En la parte central se encuentra una depresión bien limitada por una línea arqueada, dentro de la cual la piel está finamente granulosa y seca. Rara vez se encuentra un *molluscum* solo; en cambio, es frecuente hallar cierto número de ellos más pequeños y recientes alrededor de un ejemplar más antiguo (siembra), á veces afectando también disposición lineal que corresponde al surco producido por un arañazo al rascarse. La porción central puede exprimirse por completo, produciéndose una ligera hemorragia cuando se comprime con fuerza lateralmente; el tapón que sale entonces aparece ligeramente hialino, y visto al microscopio se encuentran en él abundantes gránulos brillantes—corpúsculos del *molluscum;*—la parte restante de nódulo involuciona luego. Los *mollusca contagiosa* se desarrollan con extraordinaria lentitud, y persisten mucho tiempo si no se interviene. Aún no se ha explicado por completo la causa de estas neoplasias indudablemente infecciosas (se ha conseguido la inoculación con resultado positivo); se sospecha que son responsables de su génesis pequeños seres vivos de la clase de los protozoarios (¿?).

El **diagnóstico** se hace con facilidad por la configuración especial (depresión central). La posibilidad de exprimir el tapón y la demostración microscópica de los corpúsculos del *molluscum* decidirán en los casos dudosos.

El **pronóstico** es favorable.

El **tratamiento** consiste en la expresión mediante un aplastador de comedones ó con las uñas de los dedos; los nódulos mayores pueden extirparse.

Fig. 159. Vaciado procedente de la Clínica de Lesser, en Berlín (Kolbow).

Keloid.

Queloide.

Lámina 97, Fig. 160.

Según que se desarrolle sobre una cicatriz ya existente ó sobre tejido normal, se distinguen un queloide cicatricial y un verdadero queloide: sin embargo, no se excluye la posibilidad de que este último se forme sobre una lesión superficial. Los queloides constituyen tumores planos circunscritos, en forma de banda ó de aspecto tuberoso. En las porciones marginales se encuentran á menudo prolongaciones en el tejido sano, con el cual se continúan insensiblemente, y que afectan la forma de vedijas. La superficie del queloide es lisa, por lo general de aspecto cicatricial, muchas veces surcada por finos vasitos, de tal modo que en la parte marginal tiene una coloración rojiza. Prescindiendo de la deformidad que ocasionan, los queloides, pueden producir trastornos por provocar dolores espontáneos, ó por su gran sensibilidad á la presión. La causa de los queloides es aún desconocida; por regla general se admite una predisposición hereditaria ó de raza (negros): sin embargo, no se excluye por completo la infecciosidad. La localización más frecuente de los queloides es sobre el esternón (fig. 160): sin embargo, especialmente los queloides cicatriciales, pueden recaer en la cara y en todas las partes del cuerpo.

El **diagnóstico** se hará teniendo en cuenta la localización, el dolor y el aspecto peculiar tuberoso ó acintado.

El **pronóstico** no es nada favorable, puesto que después de hecha cualquiera operación recidivan siempre, y la regresión espontánea puede incluirse entre las mayores rarezas.

El resultado del **tratamiento** es, en consonancia con esto, poco halagüeño; se ensayarán las inyecciones con tiosinamina ó fibrolisina al 10 por 100, la aplicación local de emplastos de tiosinamina, la electrolisis y la extirpación en terreno sano con trasplantación consecutiva. La radiación con los rayos Röntgen ha dado alguna vez buenos resultados, así como también la congelación con la nieve de ácido carbónico.

Fig. 160. Vaciado procedente de la Clínica de Kaposi, en Viena (Dr. Henning).

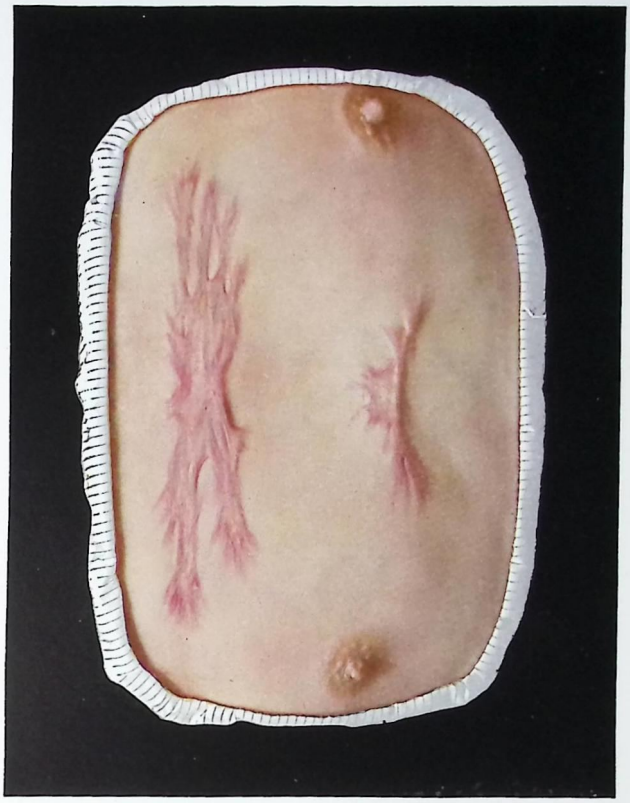

No. 160. Keloid.

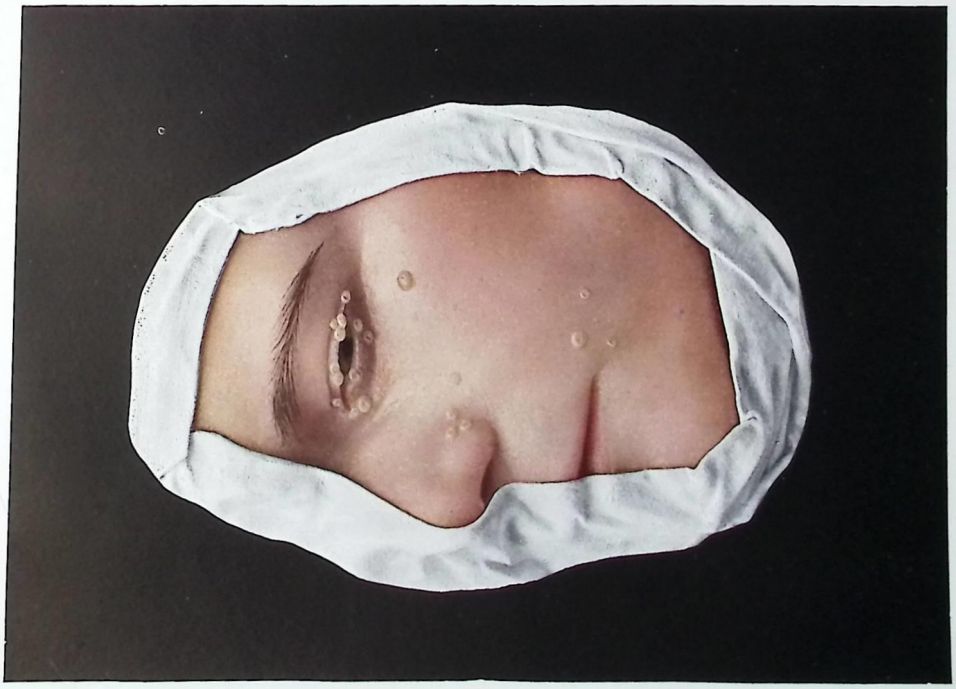

No. 159. Mollusca contagiosa.

S. Calleja, Editor, Madrid.

Xanthoma.

Láminas 98 y 99, Fig. 163.

El xantoma es una neoplasia benigna, por lo general dependiente de una disposición congénita, que se singulariza por su coloración peculiar desde el amarillo de azufre hasta el amarillo rojizo; neoplasia que se observa aislada en forma de xantoma circunscrito (principalmente de los párpados) ó como xantoma diseminado plano, ó tuberoso cuando su extensión es mayor. En la forma primera se encuentran en la piel de los párpados manchas indoloras, aplanadas, más ó menos elevadas, de color amarillo intenso y diseminadas. Estas manchas no provocan manifestación subjetiva alguna, y sólo se localizan en el sitio mencionado ó en sus alrededores (fig. 163). La forma diseminada puede formar también abombamientos aplanados, que entonces se localizan en los pliegues de las articulaciones y en la palma de la mano (fig. 162), ó pueden producirse neoplasias tuberosas, duras, á menudo con nódulos lobulados, á veces de tamaño muy considerable, y por lo general localizadas en la cara de extensión de las articulaciones (fig. 161). Además del color amarillo se observan también matices rojo y violeta. Los xantomas, que en general están ordenados simétricamente, se desarrollan con lentitud hasta llegar á un tamaño determinado; la regresión no se observa casi nunca. Es digno de atención el hecho de que especialmente en los xantomas diseminados se han observado alteraciones hepáticas (ictericia), y por otra parte también xantomatosis de los tejidos de los órganos internos. Aún no se sabe de un modo definitivo si el xantoma diabético (afección que sobreviene agudamente en la glucosuria, y por regla general involuciona espontáneamente después de persistir más ó menos tiempo) debe ó no incluirse entre los verdaderos xantomas. Tampoco se sabe en qué proporción es atribuible la presentación de xantomas diseminados á ciertas afecciones internas, en especial á enfermedades del hígado.

El **diagnóstico** se hace sin dificultad por la localización y el color amarillo. El **pronóstico** es favorable. El **tratamiento** sólo puede ser quirúrgico, y electrolítico alguna vez. En el xantoma palpebral hemos visto buenos resultados con las puncturas galvano-cáusticas.

Fig. 163. Vaciado procedente de la Clínica de Lesser, en Berlín (Kolbow).
Fig. 162. Vaciado procedente del Hospital San Luis, en París (Baretta), Dr. Castel.
Fig. 161. Vaciado procedente del Hospital San Luis, en París (Baretta), núm. 655, Besnier.

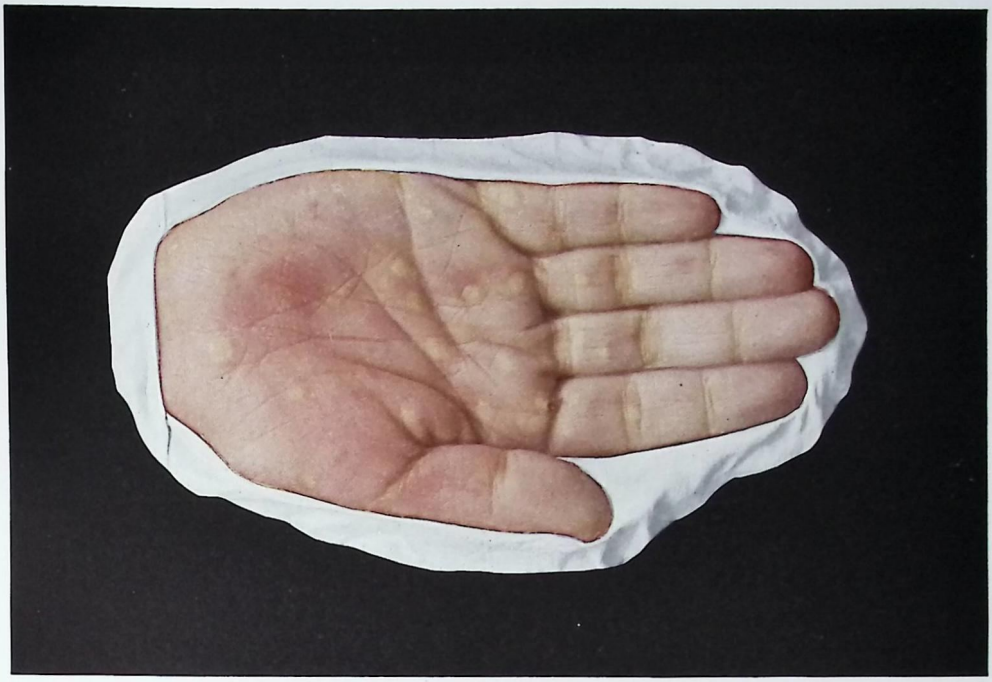

No. 162. Xanthoma planum volae manus.

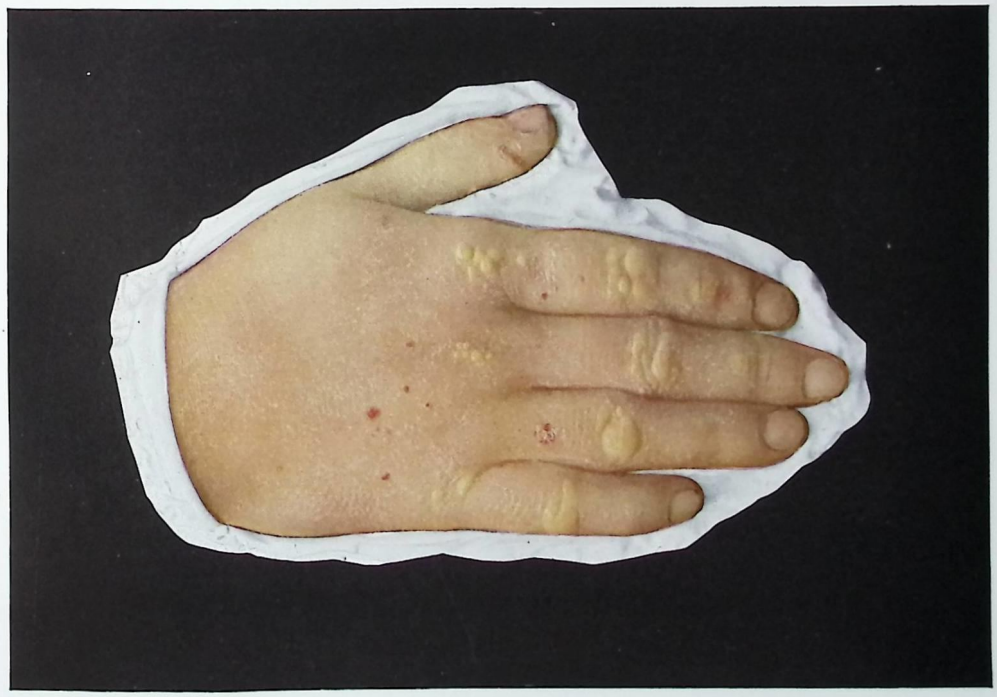

No. 161. Xanthoma tuberosum multiplex.

S. Calleja, Editor, Madrid.

Atheroma multiplex (Cystes sebaceæ).

Ateroma múltiple (Quistes sebáceos).

Lámina 99, Figura 164.

En la edad media de la vida, por lo general en el cuero cabelludo, y más rara vez en la cara ó en los órganos genitales externos (fig. 164), se origina á expensas de las glándulas sebáceas, por neoformación de tejido glandular, supuraciones y degeneración quística de su contenido, la formación de tumoraciones semiesféricas ó nodulosas que tienen del tamaño de un guisante hasta el de un puño. Ordinariamente son múltiples, y en ocasiones todavía es posible apreciar el orificio del conducto excretor en su punto más culminante. Si se comprime sobre él, se da salida á la llamada *papilla ateromatosa*. Estos tumores están rodeados por una membrana bastante gruesa de tejido conjuntivo, que á veces es posible enuclear totalmente, sobre todo en los quistes que asientan sobre la cabeza. La abertura y la curación espontáneas por salida del pus al exterior son relativamente muy raras; también lo es la degeneración maligna.

El **diagnóstico** de los ateromas se deduce fácilmente de la localización, falta de dolor, forma, y sobre todo del examen del contenido.

El **pronóstico** es en absoluto favorable.

El **tratamiento** debe ser quirúrgico, y han de evitarse siempre las recidivas por la separación cuidadosa de la membrana quística envolvente.

Fig. 164. Vaciado procedente de la Clínica de Neisser, en Breslau (Kröner).

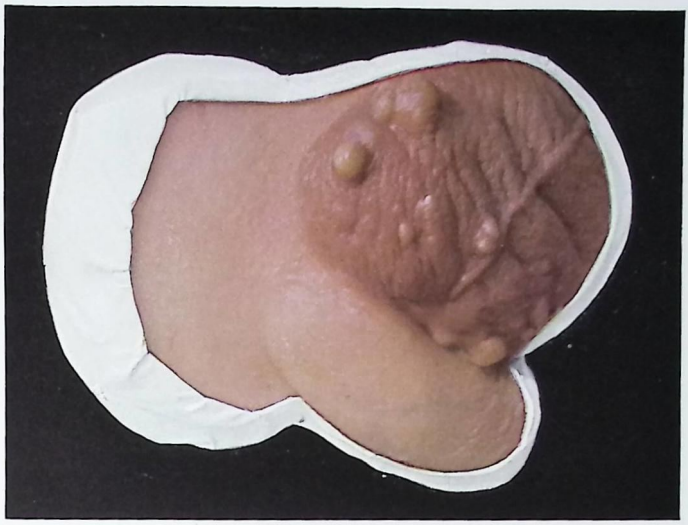

No. 164. Atheroma multiplex (Cystes sebaceae).

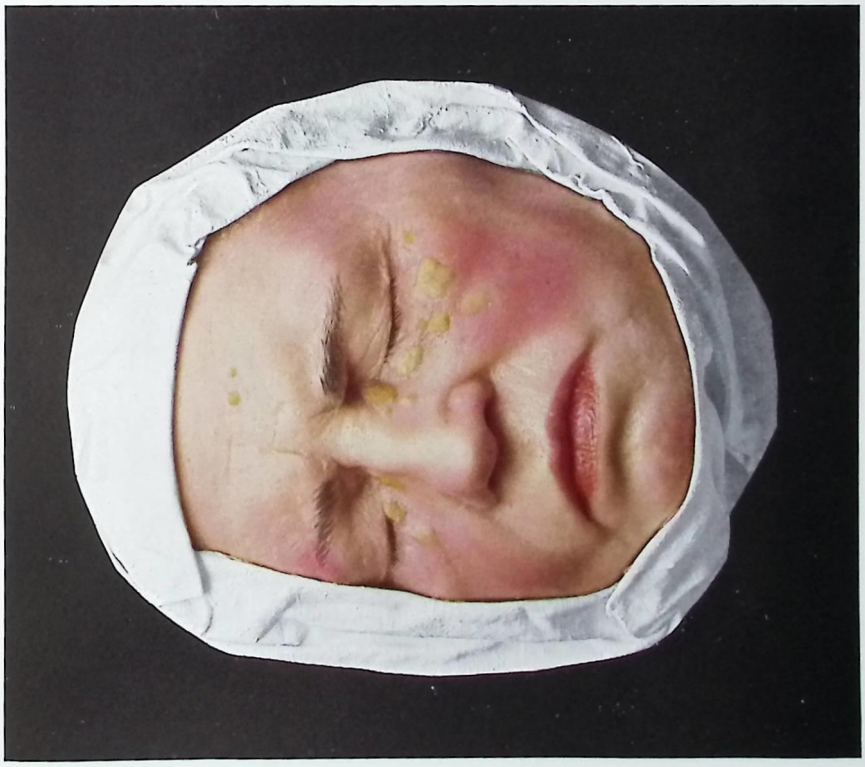

No. 163. Xanthoma palpebrarum.

S. Calleja, Editor, Madrid.

Keratoma senile.

Queratoma senil.

Lámina 100, Figura 165.

Á menudo se encuentran en la cara, más rara vez en el cuello y en el antebrazo, así como también en el dorso de la mano, cierto número de eminencias semejantes á verrugas, muy circunscritas, completamente planas é hiperqueratósicas, que también se han llamado verrugas seborreicas (fig. 165). Estos *queratomas,* que no son idénticos á las verrugas seniles, merecen especial atención, porque con frecuencia son punto de partida, y hasta muchas veces constituyen el período precoz de epiteliomas de relativa benignidad. De cuando en cuando se desprenden las cutículas ó escudetes queratinizados y se renuevan rápidamente.

El **diagnóstico** se hace sin ninguna dificultad.

El **pronóstico** debe hacerse teniendo presente la posibilidad de que se desarrollen epiteliomas: no obstante, estos últimos suelen ser de índole poco maligna.

Tratamiento.—Después de lavar con alcohol jabonoso (si se cree preciso, previa maceración por medio de la pomada ó emplasto salicílico) se consigue con facilidad su desprendimiento; pero sólo desaparecen temporalmente. Con los rayos Röntgen se logran resultados más permanentes: lo mejor será evitar el uso de medios cáusticos. En los queratomas sospechosos el tratamiento será análogo al de los epiteliomas.

Xeroderma pigmentosum.

Lámina 100, Figura 166.

El *xeroderma pigmentosum* (melanosis lenticular progresiva, liodermia esencial) constituye una afección por lo general familiar y que se desarrolla en la más temprana juventud. Bajo la acción de la luz se origina primero una inflamación eritematosa ó eczematosa de la piel de la cara, de los brazos y de las manos, después de lo cual se desarrollan gradualmente abundantes manchas de pigmento de diverso color, telangiectasias, proliferaciones verrugosas, y finalmente manchas atróficas, blancas y deprimidas (fig. 166). La atrofia puede alcanzar con el tiempo una

---

Fig. 165. Vaciado procedente de la Clínica dermatológica de Friburgo (Vogelbacher). En las mejillas y en el labio superior hay varios pequeños epiteliomas que curaron muy rápidamente con el tratamiento por los rayos Röntgen.

Fig. 166. Vaciado procedente del Hospital de San Luis, en París (Baretta). Núm. 464. Quinquaud.

extensión considerable; también las pigmentaciones pueden aumentar en número y dimensiones. Es de importancia especial la circunstancia de que á menudo, ya en la temprana juventud, y á veces después, á expensas de las manchas de pigmento se desarrollan tumores pigmentados malignos, carcinomas y sarcomas, que pueden ocasionar metástasis. El **diagnóstico,** difícil al principio, se hace sencillo con el posterior desarrollo. El **pronóstico** es en absoluto desfavorable: sin embargo, la enfermedad puede prolongarse durante años. El **tratamiento** consistirá al principio en evitar los progresos del proceso por la eliminación de los rayos luminosos que actúan químicamente (velos amarillos, pomadas en cuya composición entren sustancias colorantes ó quinina, ungüentos de zeozón ó ultrazeozón). Los tumores deben extirparse quirúrgicamente: sin embargo, es raro que falten tanto las recidivas como las metástasis.

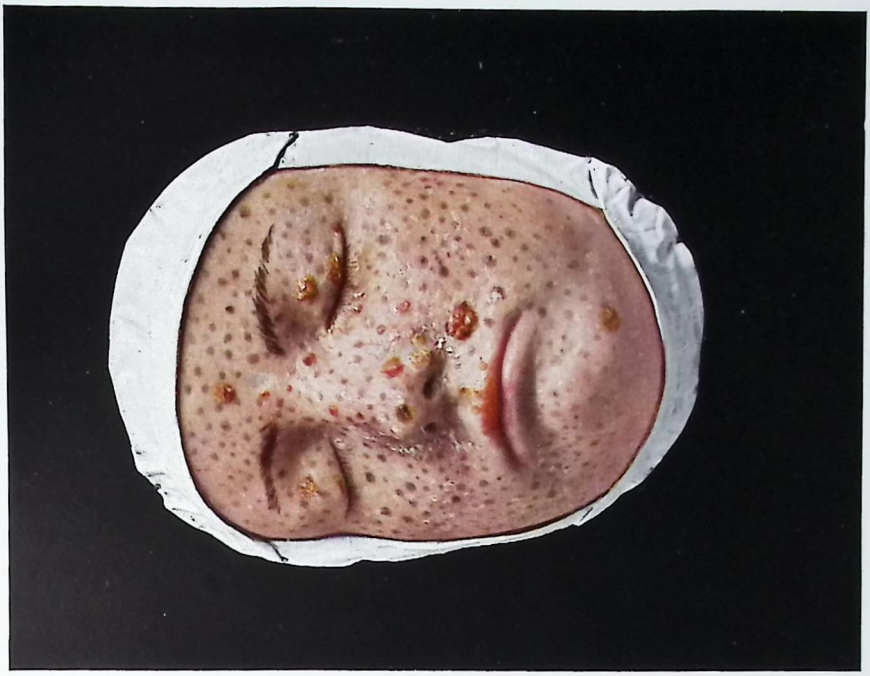

No. 166. Xeroderma pigmentosum.

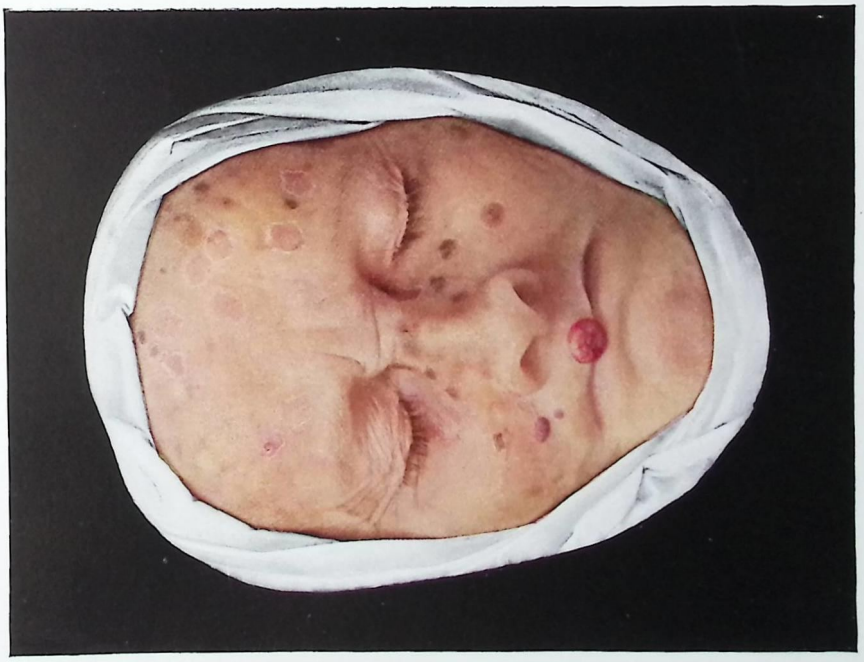

No. 165. Keratoma senile.

S. Calleja, Editor, Madrid.

Morbus Paget.

Enfermedades de Paget.

Lámina 101.

La enfermedad de Paget comienza de ordinario con el síndrome de un eczema húmedo tenaz que se localiza en el pezón mamario y sus inmediaciones en las mujeres que han llegado á la menopausia; más raro es encontrar tal dolencia en otros sitios del cuerpo, como, por ejemplo, en la región anal, etc. La superficie húmeda, pequeña al principio, escoriada y cubierta á trozos por proliferaciones papilares, en parte queratinizadas, crece gradualmente hacia las inmediaciones. Pasado más tiempo, suele sustituirla una induración plana, apergaminada, y el proceso adquirir una extensión considerable, lo que da lugar á manifestaciones regresivas, retracción y hundimiento del pezón (fig. 167); finalmente, suele complicar el proceso un carcinoma de los ganglios linfáticos próximos ó de la glándula mamaria.

El **diagnóstico** de la enfermedad de Paget ha de hacerse al principio por exclusión con el eczema húmedo crónico simple, en el cual no se aprecia una limitación tan estricta. El diagnóstico se asegurará además por la larga duración del proceso, la induración apergaminada, y, en los casos dudosos, por el examen microscópico de una partícula de tejido (biopsia). El **pronóstico** es dudoso en general; el **tratamiento** sólo puede ser quirúrgico en los casos de completo desarrollo, y consistir en la extirpación de toda la mama: únicamente al comenzar la enfermedad, cuando todavía está el proceso superficialmente localizado, es posible obtener la curación con la radioterapia.

Fig. 167. Vaciado procedente de la Clínica de Pospelow, en Moscou (Fiweisky).

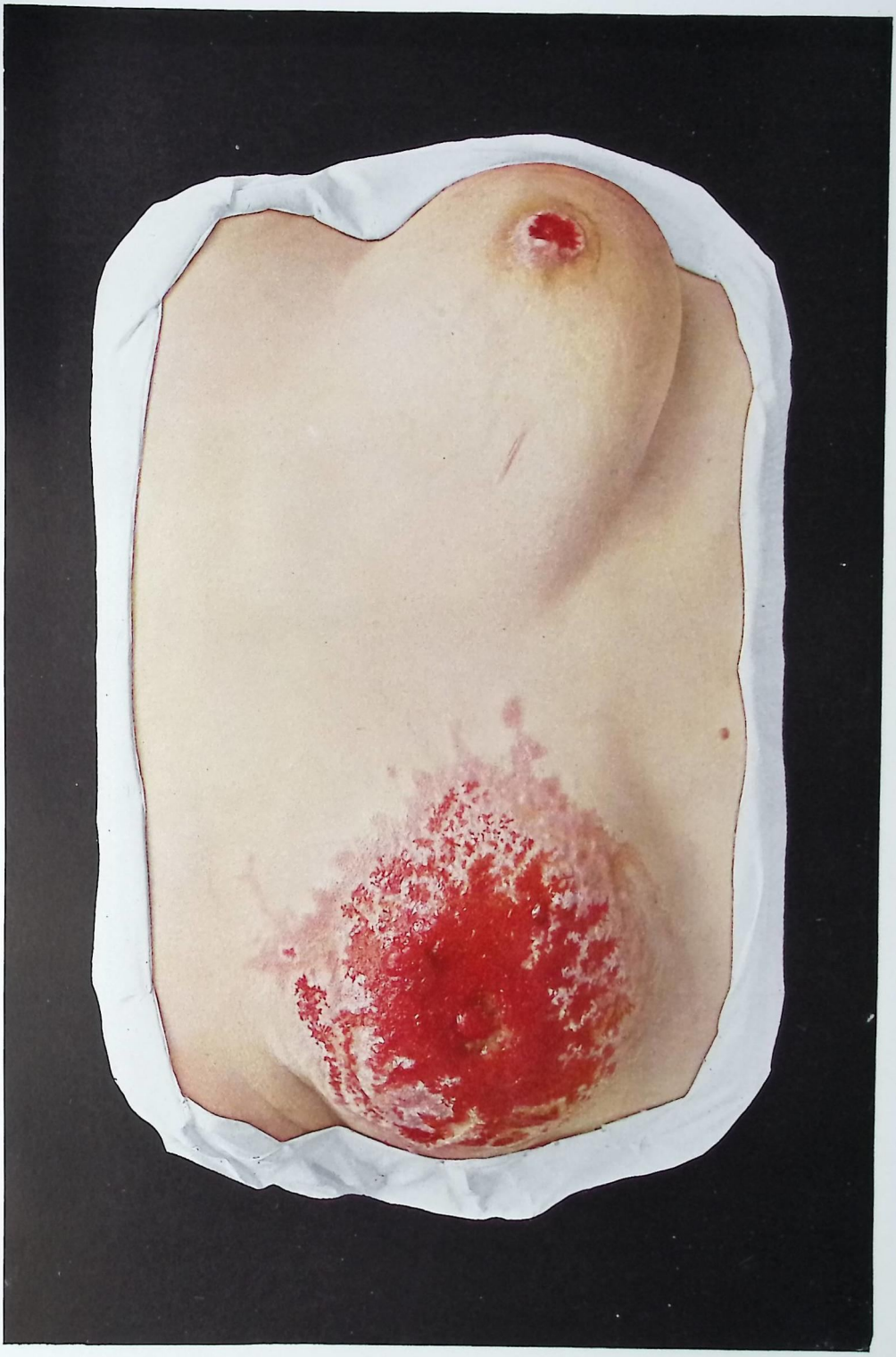

No. 167. Morbus Paget.

S. Calleja, Editor, Madrid.

Ulcus rodens.

Cancroide.

Láminas 102 y 103.

Entre los carcinomas cutáneos primarios desde luego el más frecuente y el que más interesa á los dermatólogos es el *ulcus rodens* ó cancroide, que afecta á las personas que están en edades medias y avanzadas. En esta afección, á expensas de pequeños nódulos duros de color normal ó ligeramente rojo se desarrollan finalmente, con avance periférico del proceso y destrucción central, ulceraciones planas, por lo general de forma redondeada ó reniforme y de bordes y fondo duros (figuras 168 y 169). El borde de la úlcera, blanquecino y ligeramente elevado, permite por regla general apreciar claramente el carácter de la neoplasia, y en algunos puntos está marcado con poca precisión. La úlcera misma, que por lo demás puede estar temporalmente cutificada por completo, aparece poco granulosa y de color desde rojo claro hasta rojo oscuro. La secreción, que es insignificante, se deseca fácilmente formando costras muy adherentes. Con relativa frecuencia se observa la curación central, y es más raro, ó sólo ocurre pasado más tiempo, que se produzca un avance hacia la profundidad. Por tales razones, y porque son raras las metástasis en los ganglios linfáticos, ó no existen, el cancroide puede designarse como afección de relativa benignidad: no obstante, también puede trasformarse en una forma de carcinoma maligno. Á veces sobrevienen nuevas alteraciones carcinomatosas en las partes ya curadas de epiteliomas hasta entonces benignos y con tendencia á la cicatrización central y á los progresos periféricos (fig. 170); semejantes casos á menudo son malignos. La localización preferida de estas neoplasias es la cara, la nariz, la frente, las sienes y los párpados; también lo son los órganos genitales; es relativamente raro que se afecten las restantes partes del cuerpo. Á menudo se ha visto formarse un cancroide á expensas de un queratoma senil preexistente.

Figuras 168 y 169. Vaciados procedentes de la Clínica de Friburgo (Johnsen); el caso 169 procede de la Clínica de Jadassohn, en Berna.

Fig. 170. Vaciado procedente de la Clínica de Neisser, en Breslau (Kröner).

El **diagnóstico** del cancroide se hará sin dificultades por regla general atendiendo á la localización, á la edad del enfermo, á la dureza del borde y del fondo, y á la lentitud extrema del curso. Á veces no resulta nada fácil hacer el diagnóstico diferencial con la sífilis, especialmente á causa de que en la sífilis es frecuente la curación central de las lesiones y su avance periférico; en los casos dudosos decidirá el examen microscópico ó el fracaso de un tratamiento específico, así como la falta de otros síntomas sifilíticos, y también la reacción de Wassermann.

El **pronóstico** es favorable al principio, cuando el cancroide es poco extenso: sin embargo, la malignidad puede sobrevenir más tarde.

Tratamiento.—Es indudable que los mejores resultados se consiguen con la radioterapia, tanto con la irradiación con los rayos Röntgen como con el bromuro de *radium*, con los cuales se logran además hermosos resultados estéticos. Tampoco es raro obtener curaciones en los casos de cancroides de relativa benignidad con el raspado, la cauterización con el termocauterio de Paquelin ó el empleo de medicamentos cáusticos (resorcina ó arsénico en forma de pasta de Fray Cosme). No obstante, conviene no perder de vista á tales enfermos, y cuando el proceso tenga tendencia á profundizar ó á progresar rápidamente sólo estará indicada una terapéutica quirúrgica enérgica. En los casos más extensos se recomienda con especialidad el empleo de la diatermia. Es dudosa la eficacia de un tratamiento interno ó subcutáneo por los arsenicales.

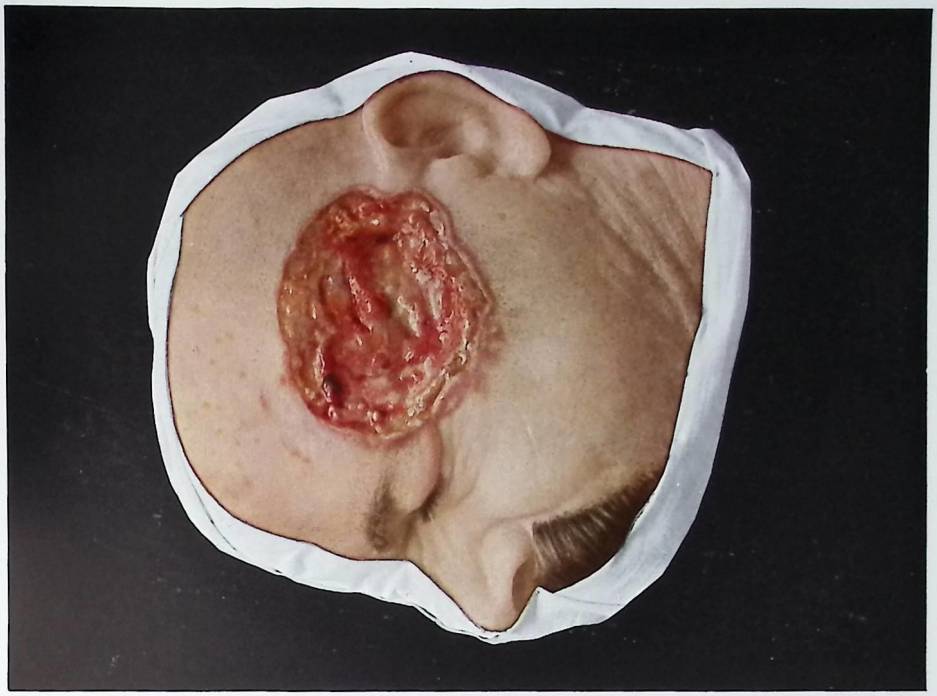

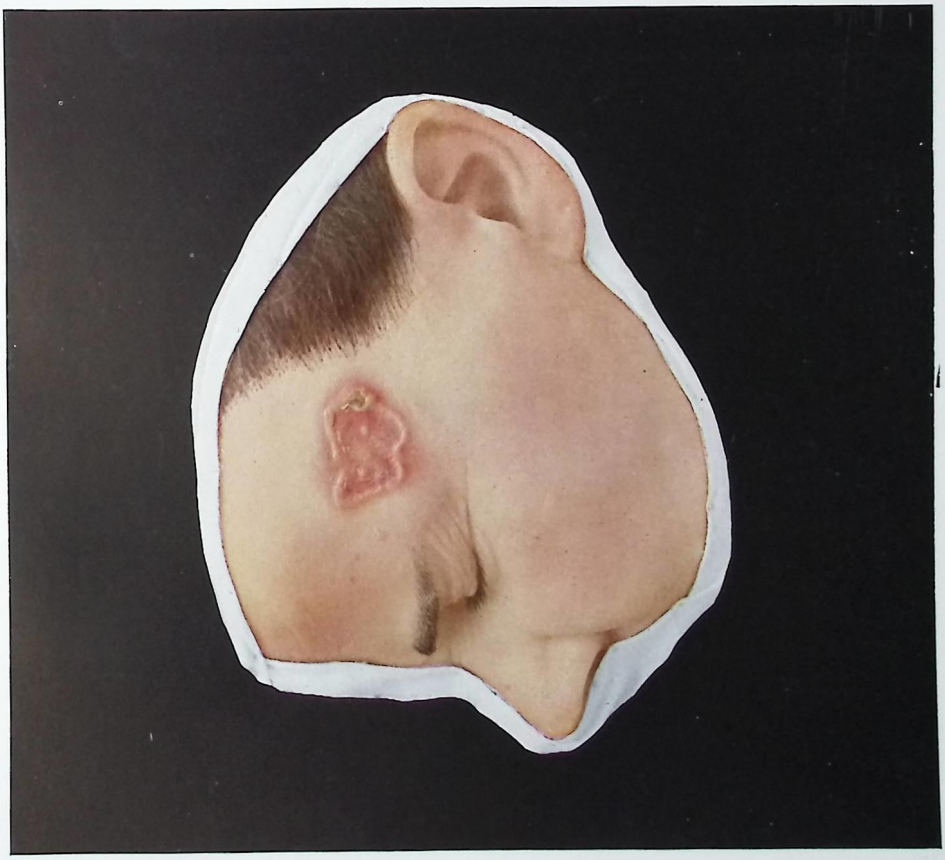

No. 168. 169. Ulcus rodens.

S. Calleja, Editor, Madrid.

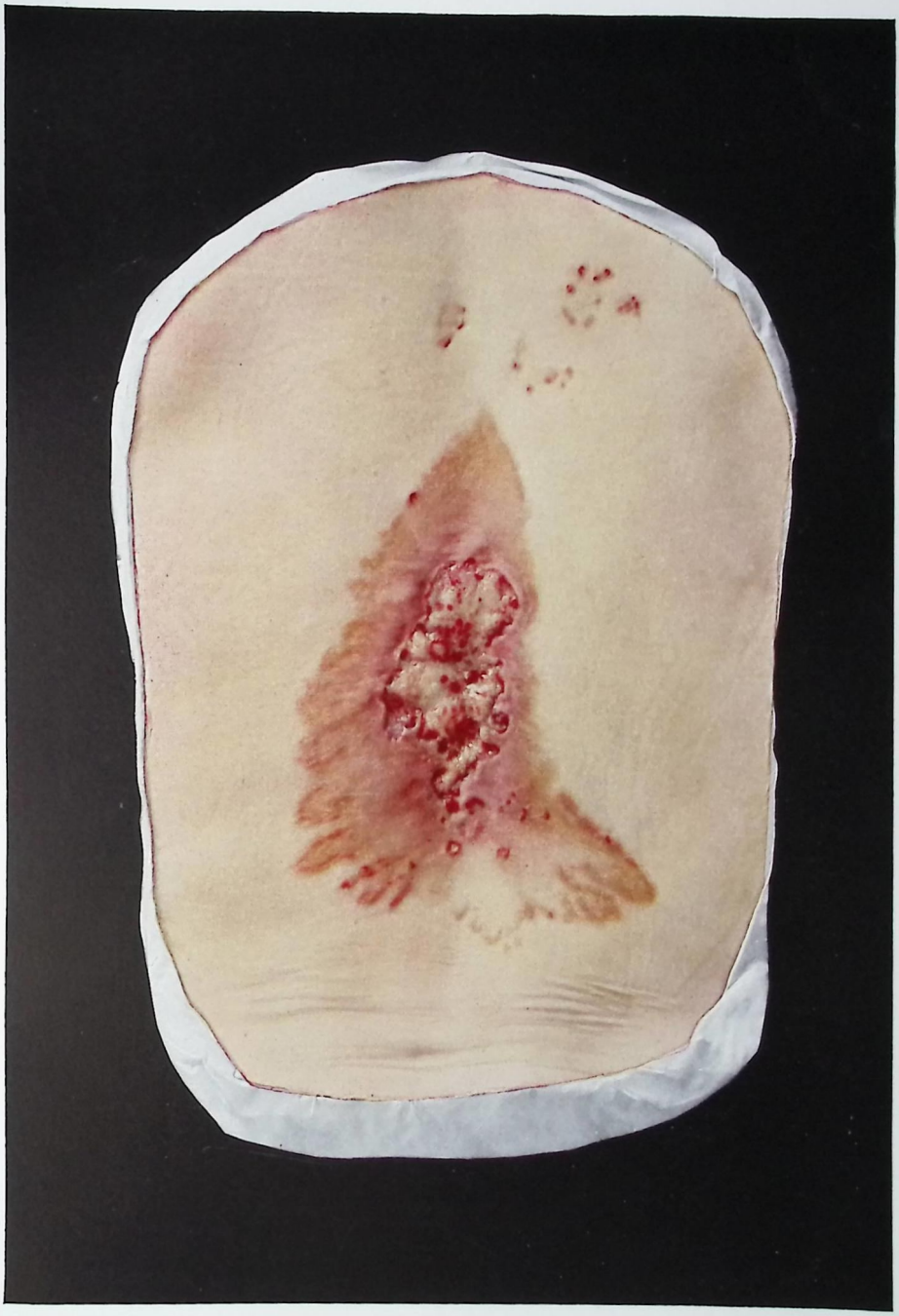

No. 170. Carcinoma epitheliale cicatrisans.

S. Calleja, Editor, Madrid.

Carcinoma linguæ. Carcinoma penis.

Cáncer de la lengua. Cáncer del pene.

Lámina 104.

En las edades media y avanzadas, además del *ulcus rodens* de benignidad relativa, se observan en la piel carcinomas primariamente malignos, que en parte se desarrollan sobre la epidermis intacta, pero con más frecuencia allí donde la piel padece procesos ulcerosos crónicos, como lupus, sífilis tardía, queratosis, verrugas seniles, etc. Tampoco es raro que los labios y la lengua constituyan el asiento de neoplasias carcinomatosas, que la mayor parte de las veces proceden de nódulos duros y con frecuencia de leucoplasias, se destruyen por ulceración ó se trasforman en papilomas malignos (fig. 171). Esta última forma se encuentra también especialmente á menudo en el pene (fig. 172). El incesante crecimiento en los alrededores y hacia la profundidad, los dolores, hemorragias, afecciones de los ganglios regionales y formación de metástasis, así como la caquexia que sobreviene al cabo de larga persistencia, atestiguan á menudo su gran malignidad.

El **diagnóstico** se hará fijándose en la dureza, especialmente de los bordes, en la dureza cartilaginosa de los ganglios tumefactos, y en la edad del enfermo. Si se trata de un carcinoma en los comienzos podrá plantearse la cuestión de hacer un diagnóstico diferencial especialmente con la sífilis y la tuberculosis ó el lupus: se excluirá la primera enfermedad por la falta de resultado del tratamiento específico, y la última, por la falta de reacción á las inyecciones de tuberculina antigua *(alttuberkulin)*. En casos dudosos se hará el examen microscópico.

El **pronóstico** sólo es relativamente favorable cuando se hace muy precozmente; pero en general es siempre dudoso.

El mejor **tratamiento** consiste en la extirpación quirúrgica amplia en tejido sano con extirpación simultánea de todos los ganglios enfermos ó sospechosos.

Fig. 171. Vaciado procedente del Hospital de San Luis, de París (Baretta). Núm. 1.557. Hallopeau.

Fig. 172. Vaciado procedente de la Clínica de Neisser, en Breslau (Kröner).

Si la localización y lo extenso del carcinoma no permiten proceder tan radicalmente, ó si en la cicatriz sobrevienen recidivas, el tratamiento con los rayos Röntgen ó la irradiación con el *radium* dan todavía á veces buenos resultados: después de cutificarse y mejorar temporalmente, por lo general se consigue que también desaparezcan los dolores, á menudo muy violentos. Los medios cáusticos, el raspado con la cucharilla cortante y el empleo del termocauterio de Paquelin, así como la electricidad estática, pueden conseguir la cutificación transitoria, pero nunca una curación permanente. En cambio, los carcinomas no muy extensos curan á menudo con el empleo de la diatermia, cuya especial ventaja consiste en impedir el peligro de la inoculación.

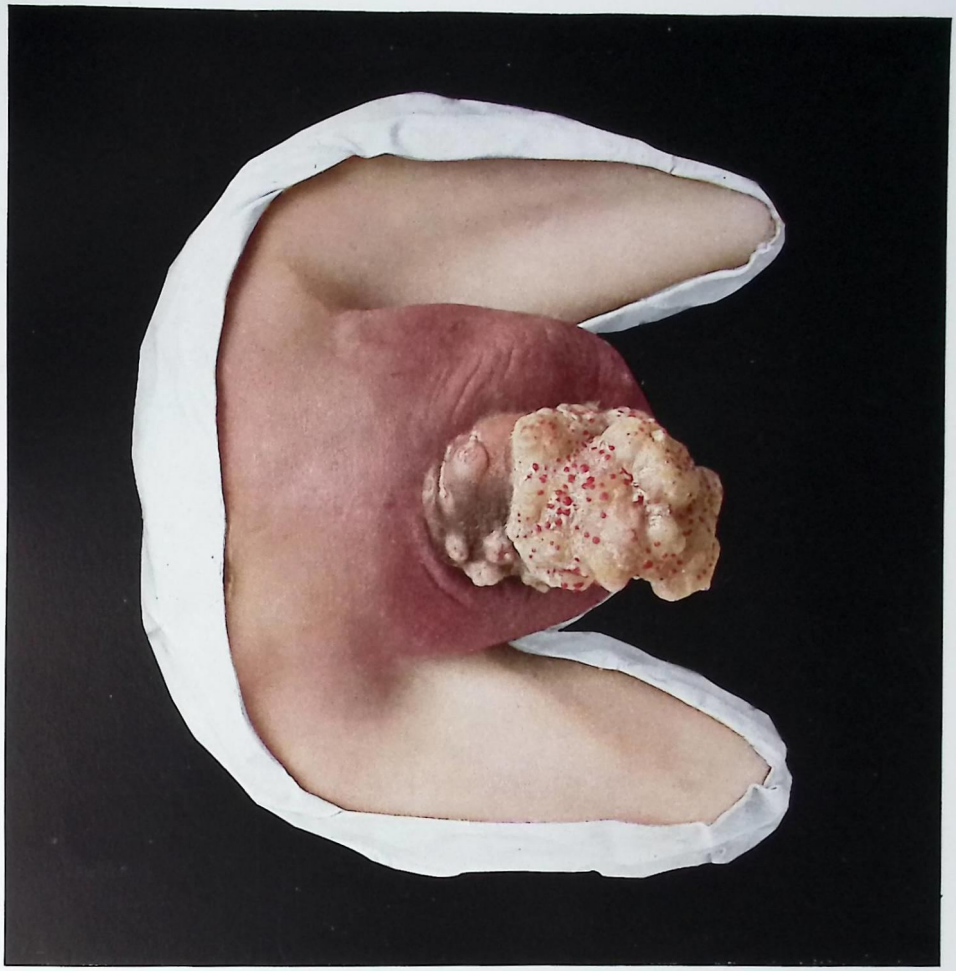

No. 172. Carcinoma penis.

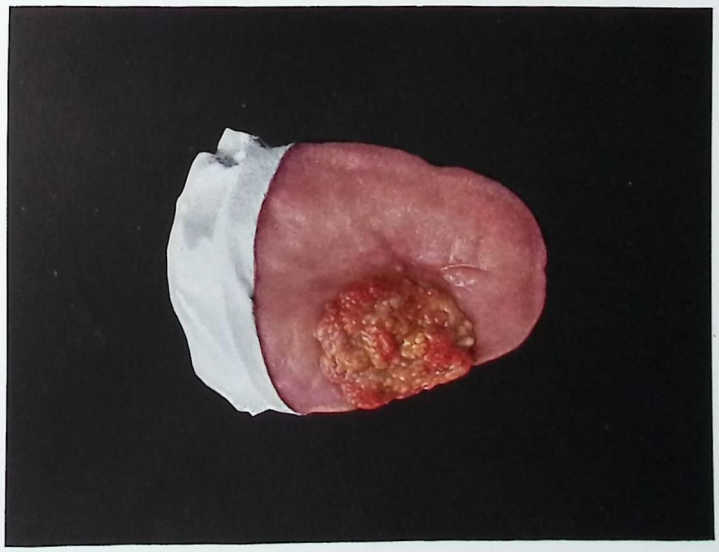

No. 171. Carcinoma linguae.

S. Calleja, Editor, Madrid.

Leukæmia cutis.

Leucemia cutánea.

Lámina 105.

En la leucemia linfática se han observado alteraciones cutáneas, lo más frecuentemente en forma de tumores, que aparecen diseminados en forma de nódulos pequeños y aplanados, del tamaño de cerezas y abundantes, ó en figura de tumoraciones más pequeñas, de color rojo claro ó rojo caoba, blandos, y por lo general simétricos, que se localizan de preferencia en la cara, en los párpados, la nariz, las mejillas y la barba, dando lugar con su desarrollo á una extraordinaria deformidad. La piel está muy tensa sobre los tumores, y surcada por abundantes vasos ectásicos (figura 173).

Con menos frecuencia que los nódulos circunscritos se halla una infiltración difusa de la piel semejante á la del eczema: entonces la superficie cutánea está húmeda, escamosa ó seca, y aparece considerablemente engrosada y tumefacta *(facies leontina)*. Ambas formas son debidas á la infiltración linfocitaria de los tejidos.

El **diagnóstico** se hará sin dificultad atendiendo á las manifestaciones de leucemia, tales como la tumefacción de los ganglios linfáticos, del bazo y del hígado, y se confirmará por el examen microscópico de la sangre.

El **tratamiento** da pocas esperanzas de buen éxito. Se emplean grandes dosis de arsénico y la irradiación con los rayos Röntgen: sin embargo, sólo se logra con ello resultados pasajeros. También se ensayará el tratamiento por el *radium* y por el *mesotorium*.

Fig. 173. Vaciado procedente de la Clínica de Neisser, en Breslau (Kröner).

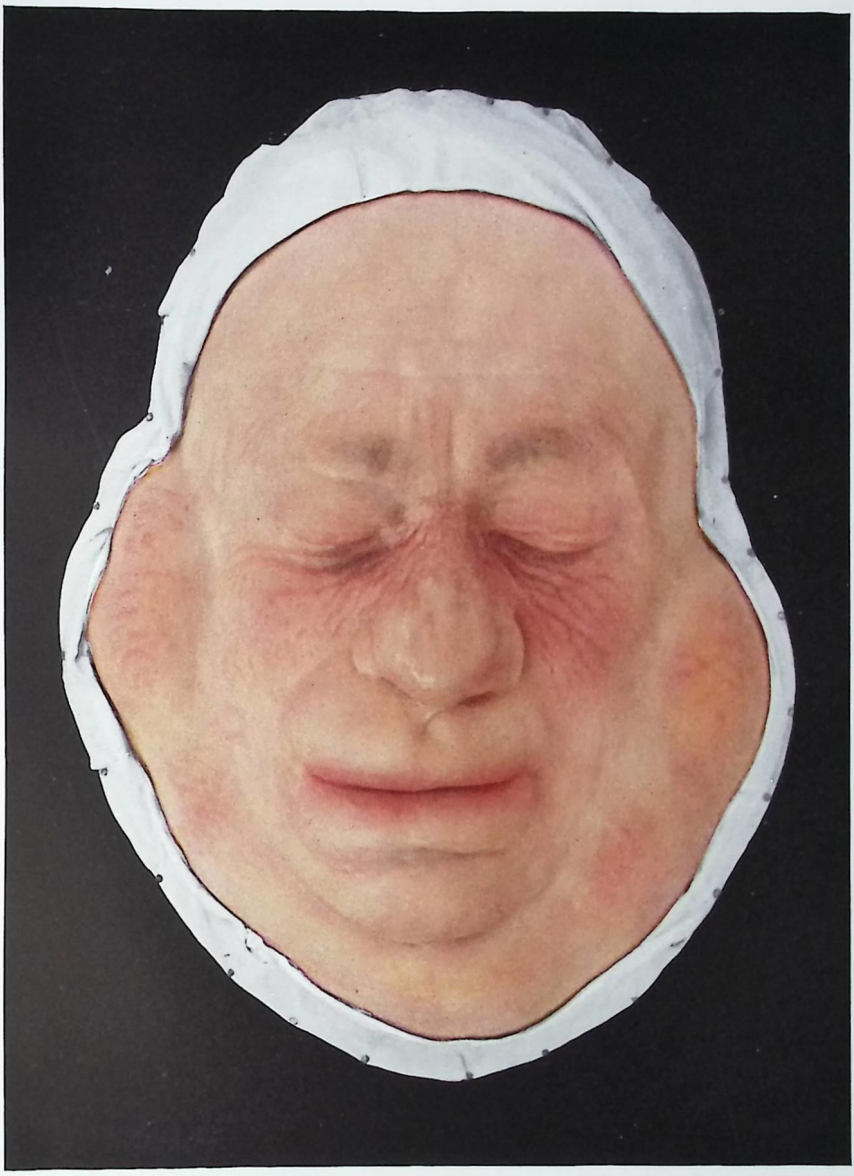

No. 173. Leukaemia cutis.

S. Calleja, Editor, Madrid.

Mycosis fungoides.

Micosis fungoide.

Láminas 106 y 107, Figura 175.

El primer período de la micosis fungoide (granuloma) se caracteriza por la aparición en la piel de extensas placas de aspecto eczematoso ó psoriasiforme que provocan gran prurito, son de curso muy crónico y resisten á toda clase de tratamiento: estadio ó *período premicósico* (fig. 174).

Después de persistir durante años en esos puntos infiltrados flegmásicamente, pueden desarrollarse tumores especiales parecidos á ciertas setas, que se extienden á la piel sana, tienen color rojo-azulado á rojo-pardo, y en ocasiones se ulceran en la superficie (fig. 175). Luego que la afección ha durado más tiempo sobreviene la muerte por efecto del marasmo; á menudo, de metástasis internas. En casos raros se forman en la piel intacta los tumores característicos sin período premicósico precedente *(micose fungoide d'emblée):* entonces el curso suele ser muy maligno.

Se desconoce la *etiología* de la enfermedad; anatómicamente se encuentra una estructura semejante á la del sarcoma.

El **diagnóstico** es muy difícil en el período precoz, y sólo puede hacerse por la extraordinaria resistencia de las placas respecto de las medidas terapéuticas, por el intenso prurito y por la larga duración; en el segundo período suele hacerse sin especial dificultad, gracias á los tumores caracteristicos.

El **pronóstico** es reservado.

Se han publicado curaciones obtenidas con el **tratamiento** arsenical: sin embargo, este medicamento es muy insuficiente; en cambio, aun en casos muy avanzados, se han producido curaciones con el tratamiento por los rayos Röntgen.

Fig. 174. Vaciado procedente de la Clínica de Neisser, en Breslau (Kröner).

Fig. 175. Vaciado procedente del Hospital San Luis, en París (Baretta). Núm. 1.706. Hallopeau.

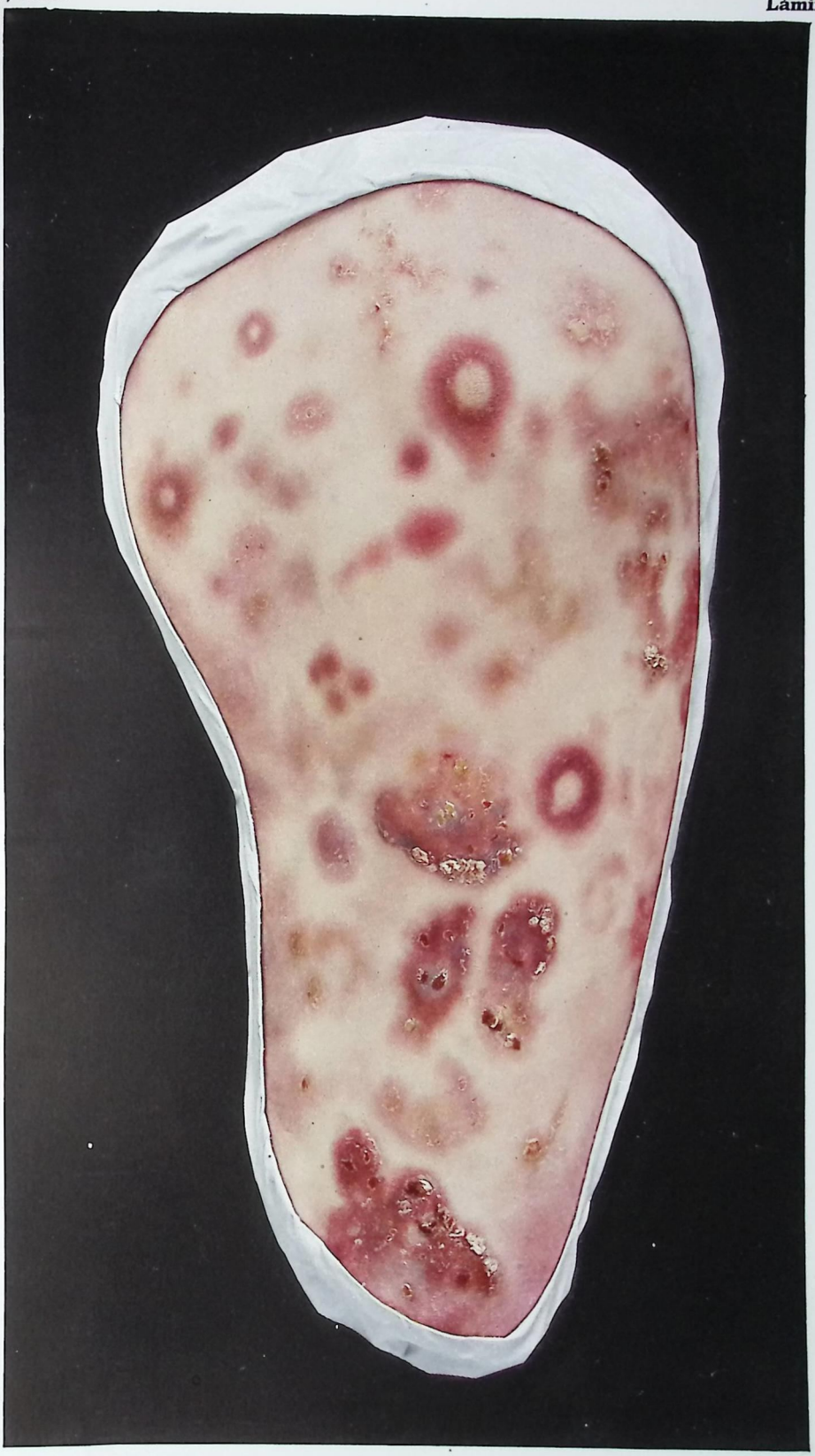

No. 174. Mycosis fungoides; stadium eczematosum.

S. Calleja, Editor, Madrid.

Sarcomatosis cutis. Sarcoma idiopathicum multiplex hæmorrhagicum.

Sarcomatosis cutánea. Sarcoma idiopático múltiple hemorrágico.

Lámina 107 (Figura 176) y 108.

Los sarcomas cutáneos sobrevienen como metástasis de otros tumores de igual índole localizados en órganos internos, ó como sarcomas cutáneos primitivos; entre los últimos se conocen como especialmente malignos los sarcomas pigmentados que proceden de *nævi* irritados (fig. 152), que por regla general ocasionan metástasis muy precozmente. Se observan además otras formas no pigmentadas, en las cuales pueden invadir la superficie cutánea en mayor ó menor parte unos nódulos aislados ó diseminados, duros, del color de la piel normal, ó rojos y hasta lívidos (fig. 177). El curso es más ó menos rápido según la malignidad, y acarrea pronto metástasis en los órganos internos y en las vías linfáticas. Los tumores mayores se ulceran. Corresponde un lugar especial al *sarcoma pigmentado idiopático múltiple hemorrágico*, descrito por Kaposi, el cual se presenta al principio en las extremidades bajo la forma de nódulos de color rojo vivo, que por efecto de las hemorragias se cambia pronto en rojo azulado. Á esto se añaden afecciones sarcomatosas de la piel, que se extienden en superficie, que tienen el mismo carácter que los nódulos aislados, ocasionan dolores bastante considerables y son de color rojo-azulado á rojo pardo (fig. 176). En oposición con los otros sarcomas de curso rápido, la propagación ulterior y la infección de los órganos internos se efectúa relativamente tarde: no es raro observar la regresión de algunos nódulos con pigmentación y atrofia. La muerte sobreviene al cabo de algunos años, en consonancia con la lentitud del curso de la dolencia.

La **etiología** del sarcoma no se conoce aún: sin embargo, son muchas las circunstancias que denotan que se trata de una infección.

Fig. 176. Vaciado procedente de la Clínica de Neisser, Breslau (Kröner).
Fig. 177. Vaciado procedente de la Clínica de Lesser, en Berlín (Kolbow).

El **diagnóstico** de los sarcomas pigmentados aislados no tiene especial dificultad cuando se trata de sarcomas desarrollados sobre *nævi* pigmentados; es mucho más difícil cuando se trata de tumores no pigmentados, en los cuales debe hacerse el diagnóstico diferencial respecto de los granulomas, sífilis, tuberculosis, actinomicosis, y á veces también de la micosis fungoide: á veces sólo es posible mediante el examen histológico, por la falta de eficacia del tratamiento específico, falta de reacción á la tuberculina, etc. El sarcoma múltiple idiopático hemorrágico puede diagnosticarse con certeza atendiendo á la localización y al curso.

El **pronóstico** es absolutamente malo, prescindiendo de las formas mencionadas en último lugar, pues, incluso cuando se procede á la extirpación precoz, es excepcional que falten las reproducciones y las metástasis, sobre todo en las formas pigmentadas.

Desde el punto de vista *terapéutico* debe apelarse en primer término á las inyecciones de arsenicales, la extirpación en algunos casos de *nævi* pigmentados aislados tan pronto como se observen signos de proliferación. Las radiaciones de *radium* y de los rayos Röntgen sólo suelen dar resultado pasajero.

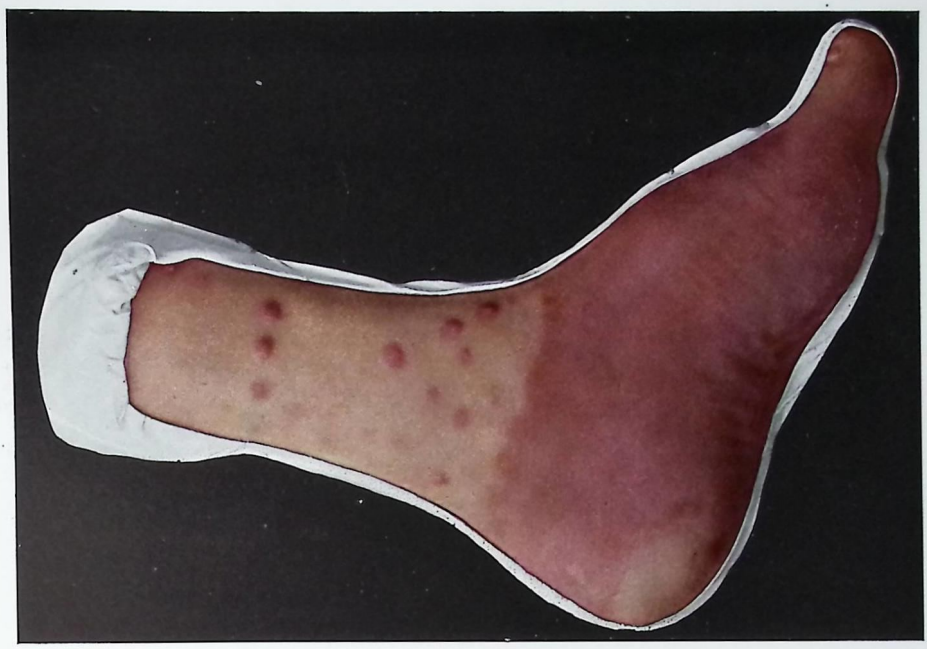

No. 176. Sarcoma idiopathicum multiplex haemorrhagicum.

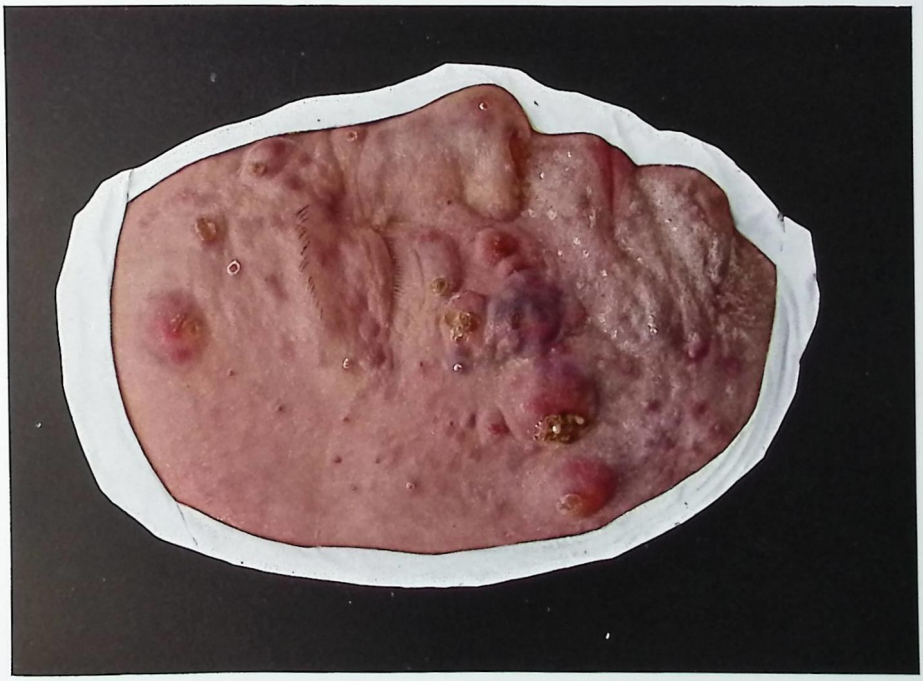

No. 175. Mycosis fungoides.

S. Calleja, Editor, Madrid.

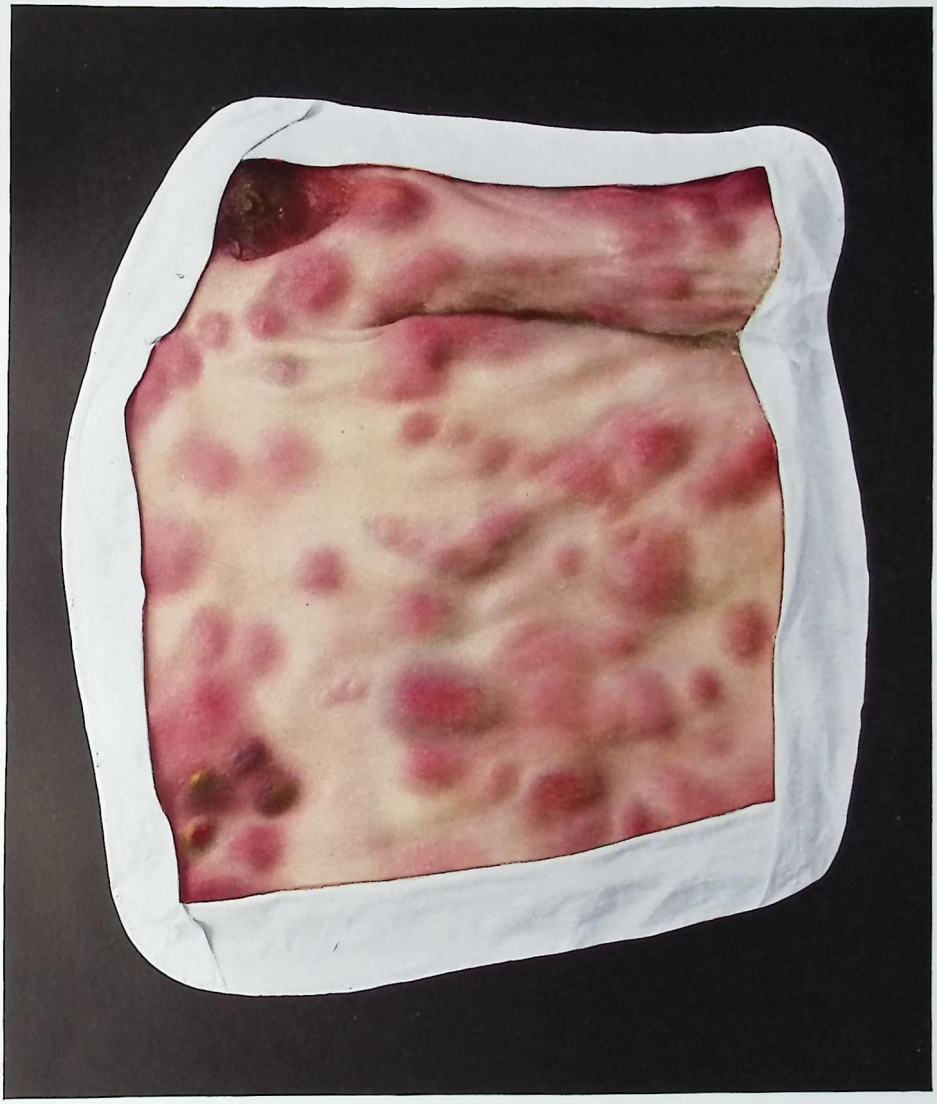

No. 177. Sarcomatosis cutis.

S. Calleja, Editor, Madrid

Eczema.

Láminas 109 á 116 y 121. Figura 197.

Se designa con el nombre de eczema una afección cutánea que suele afectar con la mayor frecuencia una disposición superficial, y en la cual, con vivo prurito, suelen observarse los diversos grados de la inflamación, ya sucesiva, ya simultáneamente. Según la intensidad del proceso exudativo, que se desenvuelve sobre todo en el epitelio, pero que cuando la duración se prolonga y en los grados más acentuados ataca también á las capas más profundas de la piel, se distinguen el período simplemente eritematoso, en cual sólo es comprobable enrojecimiento y tumefacción difusa; papuloso, en que se manifiestan diversos focos de exudación (figura 178), y el vesiculoso, en que se constituyen vesículas por el despegamiento de las capas epidérmicas superficiales. En este período el contenido de las vesículas puede enturbiarse por inmigración de leucocitos (eczema pustuloso). Si por romperse espontáneamente ó por causas mecánicas se desprende la cubierta de las vesículas y se segregan cantidades considerables de líquido seroso, se habla de eczema húmedo *(eczema madidans* ó *rubrum);* la última denominación se usa de preferencia cuando quedan al descubierto porciones mayores del cuerpo reticular (figura 180). Si la secreción es más escasa, la serosidad se deseca y forma costras *(eczema crustosum* ó *impetiginosum)* (fig. 182), que al desprenderse dejan una superficie que se cutifica (en el caso de no sobrevenir un nuevo brote), en tanto que la piel, todavía infiltrada, queda con un aspecto escamoso que le da el resto de inflamación aún subsistente *(eczema squamosum)* (fig. 185). Las recidivas por irritaciones mecánicas ó de otra índole son fáciles en este período, y entonces vuelve á producirse la secreción, de modo que á menudo es dado observar que coexisten en el mismo enfermo diversos períodos del eczema (polimorfia). Precisamente por efecto de esos sucesivos brotes resulta muy difícil la curación completa del eczema: el proceso tiene tendencia á persistir mucho tiempo, y se observan exacerbaciones de cuando en cuando *(eczema crónico).* No obstante, el último período del eczema, el eczema escamoso, puede desarrollarse también directamente á expensas del papuloso ó del vesiculoso, de modo que el escamoso debe considerarse como período terminal de la afección. Debe advertirse además que después de una curación al parecer completa puede quedar la piel con cierta falta de capacidad de resistencia respecto á irritaciones mecánicas y químicas, á menudo mínimas; de modo que la regla general la constituyen las recidivas después de la curación.

Fig. 178. Vaciado procedente de la Clínica de Neisser, en Breslau (Kröner).

Fig. 180. Vaciado procedente de la Clínica dermatológica de Friburgo (Vogelbacher).

Fig. 182. Vaciado procedente de la Clínica dermatológica de Friburgo (Johnsen). Eczema húmedo y costroso de la cavidad axilar en un hombre grueso que sudaba abundantemente, y en el cual estaban también afectos de eczema los genitales y sus inmediaciones, las márgenes del ano y la región umbilical.

Fig. 185. Vaciado procedente de la Clínica de Neisser, en Breslau (Kröner).

En la actualidad todavía es muy oscuro lo concerniente á la **etiología** del eczema. No es posible hacer responsables de su presentación únicamente á las irritaciones exteriores, sino que también ha de contribuir una predisposición interna: esta última obraría desde luego tan sólo como un factor concomitante, pero no puede considerarse como causa única. Así sucede que en general los individuos que padecen trastornos de la nutrición, anemia, clorosis, perturbaciones digestivas (especialmente en los niños de pecho), y además enfermedades infecciosas constitucionales y crónicas, diabetes, nefritis ó escrófulosis, enferman de eczema más fácilmente que aquellos otros cuya nutrición general y cutánea es más completamente normal. Se admiten generalmente como causas directas del eczema las irritaciones de índole química y mecánica, sobre todo cuando actúan sobre la piel repetidamente ó durante largo tiempo: sin embargo, también en este caso es precisa cierta predisposición para que se produzca el síndrome eczematoso. De hecho ocurre muchas veces que no es posible demostrar la causa irritativa correspondiente. Es más que probable que una gran porción de las sustancias que en la vida diaria se ponen en contacto con la piel sean susceptibles de producir el eczema en los sujetos predispuestos: así, hace ya muchos años se descubrió que la *primula obconica* daba ocasión á eczemas muy intensos y pertinaces. Como causa de eczema se reconoce la acción de algunas sustancias químicas; por ejemplo: el yodoformo, el sublimado, el ácido fénico, el árnica, los aceites etéreos, la trementina, ciertos jabones, y hasta el agua ordinaria cuando se emplea prolongadamente; por ejemplo, en forma de compresas de Priessnitz, etc. También pueden provocar el eczema los rayos luminosos químicos, é igualmente pueden originarlo el polvo de cemento, el yeso negro y el de harina (fig. 184): no obstante, en esos casos hay que agregar á la acción química un efecto mecánico que por sí solo es susceptible de producir el eczema, como ocurre también en el típico que se produce por el rascado continuado durante mucho tiempo en los sujetos que padecen sarna.

Gracias á recientes trabajos se ha determinado que á los agentes habituales de la supuración, á los estafilococos, les corresponde también un papel en la etiología del eczema; pero parece que sólo les pertenece un lugar secundario, ó que únicamente intervienen en el ulterior desarrollo del eczema. Finalmente, hay ciertas enfermedades de la piel que se incluyen entre los eczemas, de las cuales, aun cuando no como únicos agentes, puede considerarse como causantes á los hongos micelios, que ocasionan una forma especial, el eczema micósico ó seborreico.

En el cuadro clínico y en el curso del eczema tiene gran influencia la localización, así como las causas nocivas que pueden ocasionarle. En la localización en la cara, muy frecuente, se encuentran diversas formas; en los niños constituye la afección conocida con el nombre de costra láctea (fig. 189), en la cual en las mejillas, en la frente, en las orejas y en la porción de la cabeza cubierta de pelo se encuentran costras amarillo-grisáceas ó parduscas, y también de sangre desecada, alternando con porciones húmedas muchas veces llenas de arañazos. Ade-

---

Fig. 184. Vaciado procedente de la Clínica de Neisser, en Breslau (Kröner).
Fig. 189. Vaciado procedente de la Clínica de Neisser, en Breslau (Kröner).

más suele hallarse tumefacción de los ganglios linfáticos próximos. En los adultos no es raro encontrar un eczema agudo de la cara que evoluciona con fiebre, gran tumefacción, picores muy vivos, edema y formación de vesículas, y que tiene gran parecido con una erisipela; cuando se extiende á la porción pilosa de la cabeza puede sobrevenir una alopecia, por lo general transitoria. En los individuos más jóvenes se encuentra á menudo un eczema impetiginoso de la nuca y el cuero cabelludo que persiste largo tiempo, observándose también en el rostro y en las manos algunas eflorescencias aisladas semejantes por completo á las pústulas de impétigo, siendo todo el proceso debido á la presencia de los *pediculi capitis* (figura 197). No es nada inverosímil que la gran mayoría de los casos llamados de impétigo sean atribuíbles á los piojos, aun cuando la enfermedad pueda trasmitirse por si sola sin necesidad de parásitos, por medio del contenido de las pústulas, en alto grado infeccioso. También en tal caso hay gran tumefacción ganglionar, de suerte que á menudo se tiene el proceso equivocadamente por escrofuloso. Á consecuencia del abandono se llega á la adhesión y enmarañamiento de los cabellos que se ha descrito con el nombre de *plica polonica.*

De especial importancia son los ezcemas que en personas jóvenes se localizan en los orificios de las fosas nasales y que se propagan á la mucosa, pues pueden constituir el punto de partida de un lupus nasal.

En los individuos que tienen bigotes no es raro observar el desarrollo de un eczema costroso del labio superior á continuación de un catarro de la mucosa nasal, el cual se extiende al resto de la barba y puede conducir á la inflamación crónica de los folículos. Los alrededores de la boca, así como también la porción roja del labio, son á veces asiento de un eczema pertinaz y en extremo penoso, crónico, escamoso y complicado con formación de fisuras, que á veces se ha atribuído al empleo como colutorios de sustancias inapropiadas (aceites etéreos, timol). Tal es el eczema *orbiculare oris* ó eczema orbicular bucal, que puede verse en la figura 183.

Los eczemas de la cara que recidivan ó se exacerban con frecuencia ocasionan un engrosamiento general de la piel del rostro, de un modo semejante á como ocurre en la lepra *(facies leontina).* El eczema de las orejas es muy pertinaz: no es raro que lo provoque y sostenga un proceso inflamatorio ó supurativo crónico existente en el interior del oído.

En las manos, y con menos frecuencia en los pies, se observan con preferencia eczemas profesionales, que pueden localizarse tanto en el dorso como en la palma de la mano (fig. 184): en esta forma la causa radica en las causas nocivas de que antes hemos hablado, que pueden provocar, ya placas eczematosas crónicas perfectamente circunscritas, ya también erupciones vesiculosas y ampollosas. En la enfermedad del dorso de la mano están á veces interesadas las uñas, que á consecuencia del proceso exudativo que ataca á la matriz ungueal pueden caerse, ó sufrir trastornos en su desarrollo, ó tornarse opacas y estriadas (fig. 185). Como

---

Fig. 197. Vaciado procedente de la Clínica dermatológica de Friburgo (Johnsen).
Fig. 183. Vaciado procedente del Hospital San Luis, en Paris (Baretta). Núm. 295, Lailler.

es natural, tales eczemas se complican además con perionixis. En las palmas de las manos y en las plantas de los pies el aspecto del eczema se modifica de un modo peculiar por efecto del grosor de la piel (fig. 188). Las vesículas, profundamente localizadas y á menudo apenas perceptibles, provocan una acentuada tensión de la piel, de modo que con los movimientos fácilmente se producen grietas dolorosas. Á consecuencia de una producción exagerada de epitelio y de la queratinización anormal, especialmente en determinadas profesiones—lavanderas, muchachas dedicadas al servicio doméstico,—se llega á la depositación de gruesas masas córneas, cuyo origen eczematoso sólo es recognoscible en los bordes ó después de levantar las capas engrosadas (figuras 186 y 187). En los procesos más agudos y con exudación mayor el epidermis se levanta en forma de grandes ampollas, la capa córnea de la palma de la mano ó de la planta del pie se desprende en totalidad ó en grandes tiras ó colgajos. Precisamente en los eczemas de las manos es muy difícil la curación completa; de una parte, porque rara vez es posible eliminar por completo las causas nocivas que actúan etiológicamente, y de otra, porque la generalidad de las veces la profesión de los enfermos exige que reanuden sus tareas antes de la curación completa.

Además, es frecuente que los eczemas se localicen en las piernas, donde, sobre todo á consecuencia de trastornos circulatorios ocasionados por varices, se favorece la producción de eczemas por lo general crónicos y escamosos, y en parte también eczemas húmedos, que al producir infiltraciones profundas pueden acarrear engrosamientos elefantiásicos, especialmente cuando se agregan las temidas úlceras varicosas.

Muy á menudo son los genitales asiento de un eczema que unas veces se localiza en las superficies que están en contacto y es ocasionado por la descomposición del sudor de estos sitios, que es abundante, sobre todo en las personas obesas, así como por los roces mecánicos, pero que en otras ocasiones se localiza en otros puntos: por ejemplo, en el monte de Venus; á menudo es la causa de esta última localización la presencia de *pediculi pubis* ó de cualquiera de las pomadas empleadas contra ellos, sobre todo el ungüento gris. No es raro que la causa del eczema de los genitales sea la diabetes (descomposición de la orina que contiene glucosa). Desde los genitales el ezcema, que suele ser muy pertinaz, húmedo, costroso ó escamoso y ocasionar un prurito muy vivo, se extiende á las partes próximas, como son los pliegues anales, pudiendo ser el eczema, ya espontáneo ó consecutivo al rascado que provoca el prurito anal. También son muy rebeldes los eczemas húmedos intertriginosos ó eritematosos que recaen también en otras superficies en contacto: debajo de las mamas, en la región umbilical, en los pliegues génito-crurales, etc. En los niños se producen escoriaciones profundas, semejantes á las del ectima, á consecuencia de la infección secundaria de tales ecze-

---

Fig. 188. Vaciado procedente del Hospital San Luis, en París (Baretta). Núm. 770. Fournier.
Fig. 186. Vaciado procedente del Hospital San Luis, en París (Baretta). Núm. 591. Fournier.
Fig. 187. Vaciado procedente de la Clínica dermatológica de Friburgo (Johnsen).

mas intertriginosos, que á causa de la dificultad de mantenerlas libres del contacto con la orina y las heces resultan, como el eczema, muy difíciles de curar.

Los eczemas costrosos de los pezones mamarios y de sus inmediaciones se producen especialmente en las mujeres que lactan, á consecuencia de la descomposición de los restos de leche que quedan sobre el mamelón, así como por la irritación mecánica que el niño causa al mamar. Las grietas que se forman son muy dolorosas; tanto, que hacen imposible que la mujer lacte (fig. 181).

Especial mención exigen los eczemas llamados "micósicos„, en los cuales, ó por colonización de agentes patógenos micósicos en puntos eczematosos, ó también por irritación eczematosa de placas micósicas, se desarrollan focos patológicos característicos, claramente limitados. Aún no se ha podido demostrar con seguridad absoluta la presencia de los agentes patógenos. Además, incluiremos en la cuenta el *eczema folicular*. En él se reúnen en grupos nodulillos amarillo-rojizos localizados en los folículos, pero también pueden desarrollarse superficies eczematosas confluentes de mayores dimensiones (fig. 179).

Otra enfermedad probablemente también de índole micósica es el *eczema seborreico esternal* (liquen circunscrito de Willan, *flanelrash,* eczema psoriasiforme), en el cual se desarrolla sobre el esternón una mancha amarillo-rojiza limitada con precisión por líneas arqueadas, y cuyas partes marginales están cubiertas por costras amarillentas y muy adherentes: por lo general se encuentran otros focos foliculares más pequeños en las inmediaciones, y en la espalda entre los omoplatos (fig. 191). Nos parecen en absoluto injustificadas las tentativas hechas recientemente para incluir estas formas en el psoriasis.

De igual modo se ha atribuído á un origen micósico el *eczema seborreico de Unna*, consecutivo á seborrea del cuero cabelludo, pero que á veces puede sobrevenir sin que haya tal enfermedad. Con manifestaciones subjetivas escasas, partiendo de la cabeza pueden extenderse por el cuello y el resto del cuerpo focos escamosos secos, que á menudo tienen tendencia á propagarse en forma serpiginosa y á curar centralmente: son además de color amarillento, y á veces están cubiertos por escamas grasientas. Por efecto de irritación local, por el sudor ó á causa del rascado, esos focos pueden hacerse eczematosos y húmedos. El asiento preferido de la enfermedad es el cuero cabelludo y sus inmediaciones (fig. 190), el cuello, la región esternal, las cavidades axilares, el ombligo y los alrededores de los órganos genitales: sin embargo, también se observan focos aislados en la piel del resto del cuerpo. En algunos casos de la enfermedad que nos ocupa, que, según Unna, está extraordinariamente extendida y es en extremo multiforme, es considerable la semejanza con el psoriasis.

El **diagnóstico del eczema** debe hacerse sin dificultad en la mayoría de los casos atendiendo á la polimorfia, y acaso también á la humedad y á la curación

---

Fig. 181. Vaciado procedente de la Policlínica del profesor M. Joseph, de Berlín (Kolbow).
Figuras 179 y 191. Vaciado procedente de la Clínica dermatológica de Friburgo (Johnsen).
Fig. 190. Vaciado procedente de la Clínica de Neisser, en Breslau (Kröner).

sin dejar cicatrices. Debe tenerse en cuenta el picor, que nunca falta en el eczema típico. En el eczema agudo de la cara á veces es difícil hacer el diagnóstico diferencial con la erisipela: sin embargo, la altura de la fiebre, el borde bien marcado con algunas prolongaciones en forma de lengüetas y el dolorimiento permiten distinguir que se trata de una erisipela. El psoriasis nunca es húmedo, y en él se observan eflorescencias primitivas típicas, así como manifestaciones del rascado: no obstante, hay casos en que el psoriasis se complica con eczema. La *pityriasis rosea* tiene á veces en sus comienzos semejanza con el eczema, pero puede distinguirse de él sin dificultad gracias á su curso ulterior. El *lichen ruber planus* se confunde bastante á menudo con el eczema, sobre todo en las extremidades inferiores: no obstante, el color peculiar del liquen, sobre todo en las porciones marginales, y la presencia posible de algunas eflorescencias típicas primarias, así como la constante falta de humedad en el liquen, suelen permitir hacer con alguna facilidad el diagnóstico. Debe tenerse en cuenta que en muchas enfermedades—sarna, pediculosis, prúrigo—el eczema secundario pertenece muchas veces al síndrome de la dolencia, y sólo por el examen atento de los surcos hechos por las uñas al rascarse ó por el de los nódulos de prúrigo puede conocerse la diferencia. Respecto de la sífilis se fijará la atención en que las sifílides no pican casi nunca, y, en cambio, tienen gran infiltración y color ajamonado ó rojo Borgoña típico, lo que se tendrá sobre todo en cuenta para hacer la distinción, á menudo difícil, de las sifílides pápulo-escamosas de la palma de la mano ó la planta del pie y el eczema córneo de los mismos sitios: á veces sólo decidirá el buen éxito ó la falta de él cuando se emplea la terapéutica específica, ó el resultado de la reacción de Wassermann en el suero sanguíneo. En el período premicósico de la micosis fungoide suele ser ya apreciable la infiltración profunda. El impétigo contagioso se distingue por la clara limitación de las eflorescencias respecto de la piel de color normal ó poco enrojecida, y cura más fácilmente que el eczema impetiginoso.

El **pronóstico** es favorable en los eczemas agudos; será reservado en los crónicos á causa de la difícil curabilidad y de las recidivas. Los eczemas seborreicos son especialmente pertinaces.

Tratamiento.—En primer lugar, se tratarán los trastornos probablemente existentes en el estado general ó en la nutrición: por ejemplo, la anemia, la clorosis, la diabetes, etc. La alimentación, y sobre todo la evacuación intestinal, deben regularizarse: por lo demás, los medicamentos de uso interno tienen poca influencia sobre el eczema. Tampoco da resultados seguros el tratamiento arsenical, ensayado á menudo, ni se logra más favorable éxito con el ictiol y medios análogos ó con los procedimientos dietéticos. En cambio, se logra aminorar el picor con los medicamentos de uso interno, tales como la antipirina, el piramidón, la fenacetina, y proporcionar descanso al atormentado enfermo con los hipnóticos, con lo cual indirectamente se favorece la curación del eczema. El *tratamiento externo del eczema* procurará en primer término alejar los factores nocivos que hay que tener presentes etiológicamente, y además procurar á la piel reposo por medio de apósitos que impidan el rascado y separando las secreciones que se produzcan. En los períodos de inflamación reciente se evitarán todos los medicamentos irri-

tantes: en cambio, estarán indicados cuando para que desaparezcan infiltrados crónicos se trate de producir una inflamación aguda bien dosificable.

En los eczemas eritematosos y papulosos se emplean ventajosamente los lavados alcohólicos para combatir la excitación pruriginosa: pueden añadirse al alcohol ácido salicílico, del 1 al 2 por 1000; mentol, del 2 al 4 por 100; timol, al $^1/_4$ por 100, y para impedir la mayor aspereza cutánea, glicerina hasta el 10 por 100, ó aceite de ricino hasta el 4 por 100. Después se terminará espolvoreando con almidón, talco, arcilla blanca, tierra silícea ó cuerpos semejantes. Los baños y lociones alcohólicas se usarán con precaución en este período, pues á menudo se producen á continuación fuertes irritaciones.

En el período vesiculoso, en tanto que se conserva la cubierta de las vesículas, se emplean con buen éxito los mismos medicamentos; no obstante, cuando la inflamación es mayor y en el período pustuloso se emplearán con ventaja las compresas ó vendajes con soluciones medicamentosas: subacetato de alúmina al 1 por 100, agua de vegeto, ácido bórico al 2 ó 3 por 100, resorcina al 1 ó 2 por 100 y ácido pícrico del $^1/_4$ al 1 por 1.000. Lo mejor para los baños, tanto locales como generales, es darlos con la adición de algunos medicamentos: por ejemplo, con ácido bórico, 200 gramos por baño; permanganato potásico, 20 á 30 gramos; bórax, 100, etc. Después de la loción ó del baño se pincelará con una solución alcohólica, y después se espolvoreará la superficie eczematosa.

Si el eczema es de forma húmeda, debe cuidarse en primer lugar de que la secreción no se estanque sobre la piel y pueda allí descomponerse: esto se consigue del modo más conveniente con los vendajes húmedos antes citados, para los cuales también puede utilizarse la solución argéntica del $^1/_4$ al $^1/_2$ por 100; eventualmente, previa pincelación, con una solución más fuerte, hasta al 5 por 100. También actúan muy favorablemente las pincelaciones desecantes que se secan sobre la piel y dejan un residuo fuertemente absorbente: por ejemplo, las mezclas de óxido de zinc, talco, glicerina y agua en partes iguales, con ó sin adición de ácido tánico al 3 por 100, ictiol ó tumenol de 5 la 10 por 100; ó una mezcla de zinc, almidón y glicerina en partes iguales, *aa,* 20 con 100 de agua, y agregando resorcina, ácido tánico y medicamentos análogos. En este período son también de utilidad las pastas, de las cuales la más antigua es la de Lassar (zinc y almidón en partes iguales, 25; vaselina amarilla, 50; ó zinc, almidón, lanolina y vaselina en partes iguales, 25, añadiendo ó no ácido salicílico, 1 por 100; ácido tánico, 1 á 3 por 100; tumenol, 1 á 10 por 100, resorcina ó *lenigalol* (1), 1 á 3 por 100). Estas pastas se aplican directamente ó se extienden sobre una compresa que se coloca encima de la piel: así se estimula de un modo extraordinario la absorción de las secreciones, y actúa la pasta sin irritar absolutamente nada. Debe advertirse en este punto que los preparados terapéuticos destinados á ser empleados en la piel han de estar hechos con el mayor cuidado, pues su eficacia depende de ello por una parte, y también por otra del modo de emplearlos, por lo cual su aplicación siempre se hará á presencia del médico.

---

(1) *Lenigalol:* triacetato de pirogalol.—*(N. del T.)*

De un modo análogo obran las pomadas de caseína con adición de otras sustancias ó sin ella, el *Gelanthum* de Unna (1) y otros remedios. Los eczemas húmedos y costrosos de la cabeza curan á menudo rápidamente empleando la conocida pomada de óxido rojo (cinabrio, 1; azufre, 24; vaselina amarilla, 100).

Cuando se formen grandes costras, se procurará separarlas por medio de apósitos humedecidos con aceite, ungüento de diaquilón, pomada de bismuto ó ungüento de Wilson antes de emprender el tratamiento propiamente dicho. Debe advertirse con este motivo que los distintos enfermos reaccionan de muy diverso modo á determinados medicamentos: así ocurre en unos casos que no soportan las grasas, y en otros que los vendajes húmedos, las pastas y medios semejantes provocan irritaciones; en suma, que en cada caso particular el médico inspeccionará constantemente, no sólo el modo de emplearlo, sino también el efecto del tratamiento prescrito.

En el período terminal del eczema agudo, y también en los eczemas no húmedos y crónicos, se procurará que desaparezcan los residuos de la inflamación por medio de sustancias irritantes. Entre éstas se cuentan en primer término la brea, que puede emplearse en el tratamiento del eczema mezclada en proporción creciente con pomadas ó pastas ó en forma de baños de brea (aceite de enebro, 100 gramos; solución de potasa cáustica, 50 gramos; añádase alcohol de vino, 300 gramos para un baño completo), de pincelaciones con tintura de brea, aceite ó brea pura, y también en forma de brea de hulla inglesa ó *coaltar*. Medios más suaves que la brea ó alquitrán ordinarios son el antrasol, el carboneol y la solución carbonosa detergente (2), que, como la brea, actúa también ventajosamente por sus propiedades calmantes del prurito. Una forma cómoda y limpia de emplear la brea la constituyen los emplastos: por ejemplo, emplastos de jabón salicílico con brea.

Se logra una acción intensa de la brea cuando se mezcla con jabón verde y azufre (ungüento de Wilkinson); el azufre se emplea también por sí solo en el período terminal del eczema. Cada vez que vaya á emplearse la brea es recomendable tratar primero sólo un pequeño territorio y observar el efecto en él obtenido.

Además, en las infiltraciones profundas es muy ventajoso el uso de la crisarobina hasta que comience á iniciarse una ligera dermitis: también dan á menudo buenos resultados en el tratamiento del eczema crónico el pirogalol y el lenigalol; este último en forma de pasta de zinc y lenigalol. En los eczemas muy rebeldes se producirá una intensa reacción mediante el empleo de baños ó pincelaciones con lejía de potasa, ó por la aplicación de jabón verde, con lo cual bastante á menudo se logrará iniciar la curación. Así que sobrevenga una irritación más viva ó se manifiesten recaídas, se abandonarán todos los medios que actúen con energía, y se recurrirá al uso de pastas ó pomadas indiferentes hasta tanto que pase el proceso irritativo. Por último, en los casos muy pertinaces es recomendable la apli-

(1) *Gelanthum:* barniz preparado según fórmula de Unna. Se compone de goma tragacanto, gelatina, glicerina y agua de rosas.—*(N. del T.)*

(2) Se prepara por digestión de 1 parte de brea de hulla en 4 de tintura de corteza de quilaya.—*(N. del T.)*

cación de la luz de mercurio ó de los rayos Röntgen; los segundos tienen especial eficacia en los eczemas de las manos y de la región anal. También se ha usado el *radium* con buen éxito.

En consonancia con las diferencias que tienen las distintas formas de eczema según su localización, para la terapéutica habitual se prepara antes el terreno mediante variaciones del tratamiento. Así, por ejemplo, en el caso de eczema costroso del cuero cabelludo se procurará separar las costras aplicando una envoltura empapada en aceite; en las palmas de las manos y en las plantas de los pies se separarán las masas gruesas y córneas allí depositadas por medio de un emplasto macerante; en el eczema orbicular de la boca se comenzará el tratamiento por la aplicación de un emplasto de jabón salicílico que se adhiera bien. Por regla general, el eczema intertriginoso no sólo requiere aplicar un vendaje conveniente, sino también la más escrupulosa limpieza una vez lograda la curación.

Después de separar las escamas el eczema seborreico se tratará por maceración con pastas de azufre, azufre y resorcina ó sulfuros, y con pomadas de ictiol y crisarobina, alternando con lociones con alcohol jabonoso ó alcohol con resorcina. También actúan en esta forma muy favorablemente la brea y sus preparados, en especial las combinaciones con azufre.

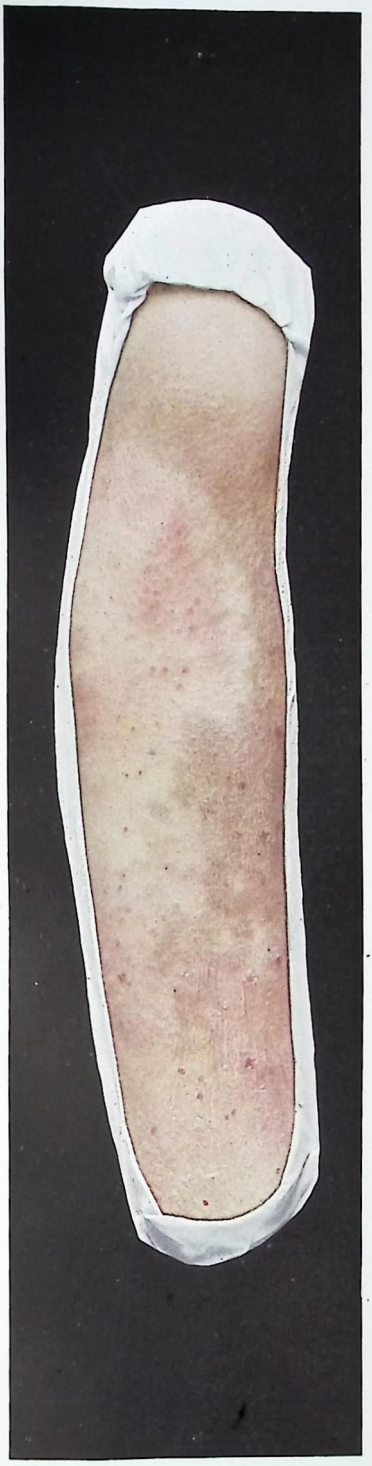

No. 178. Eczema acutum cum pigmentatione.

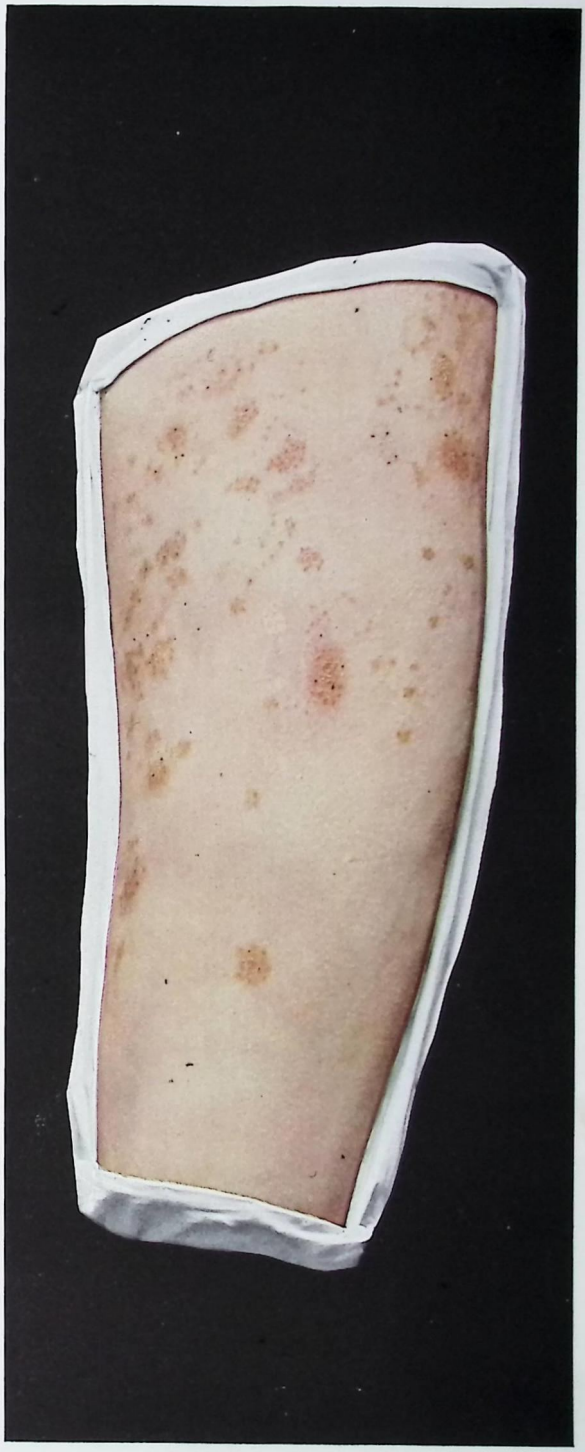

No. 179. Eczema folliculare.

S. Calleja, Editor, Madrid.

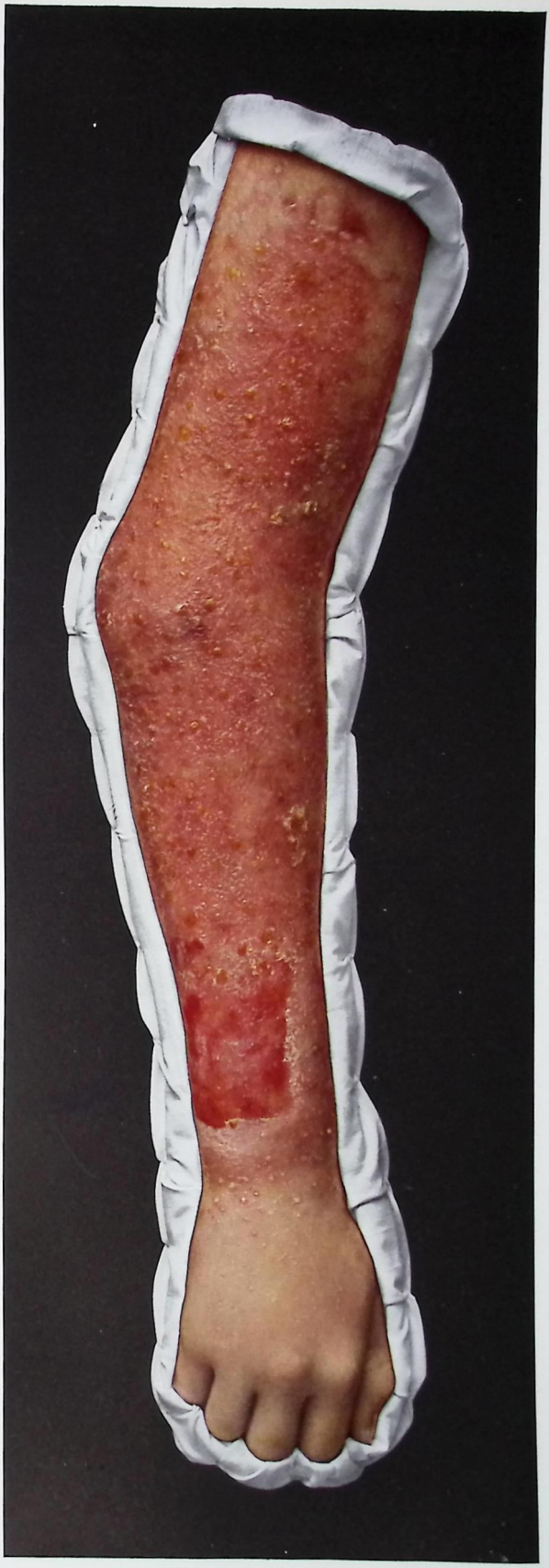

No. 180. Eczema madidans (rubrum).

S. Calleja, Editor, Madrid.

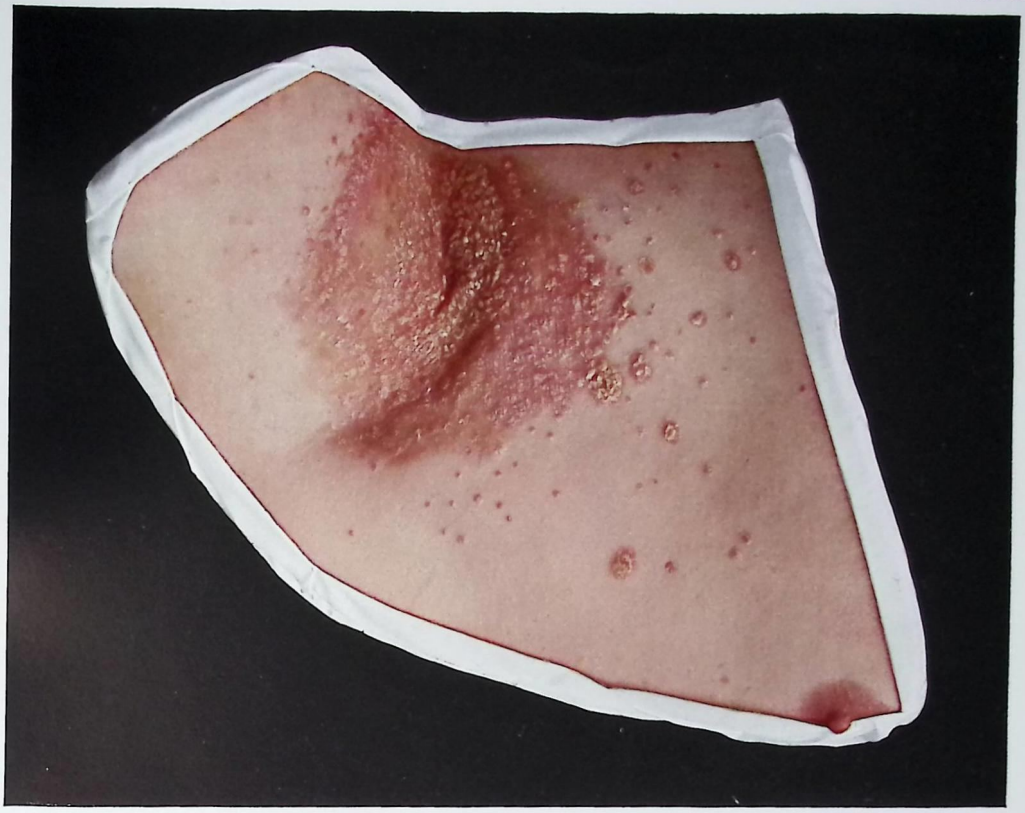

No. 182. Eczema crustosum axillae.

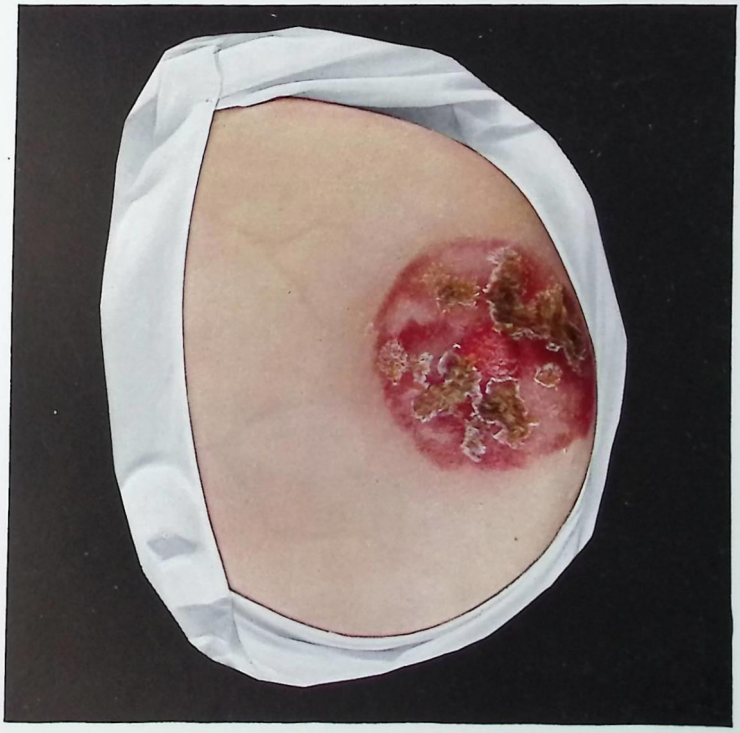

No. 181. Eczema crustosum mammae.

S. Calleja, Editor, Madrid.

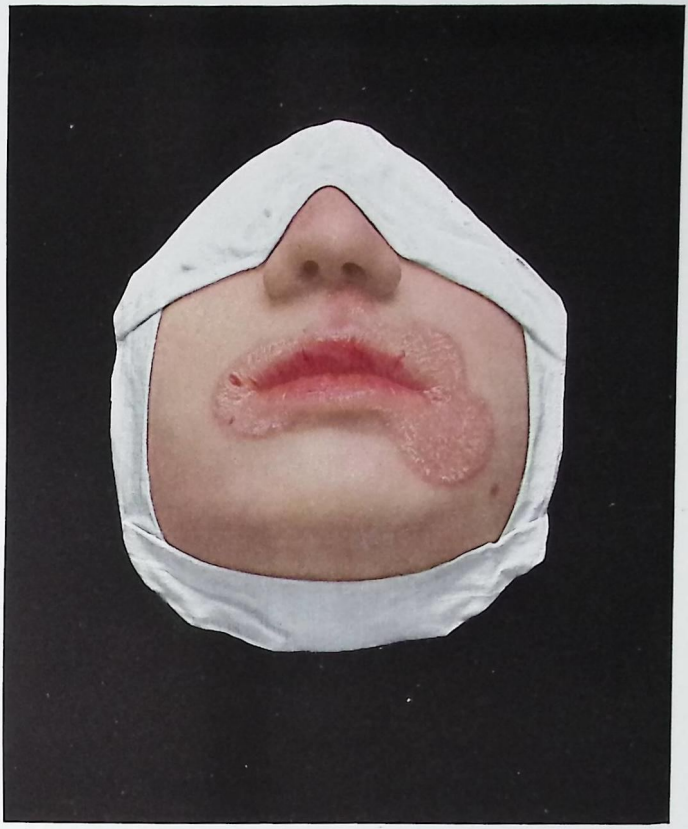

No. 183. Eczema orbiculare oris.

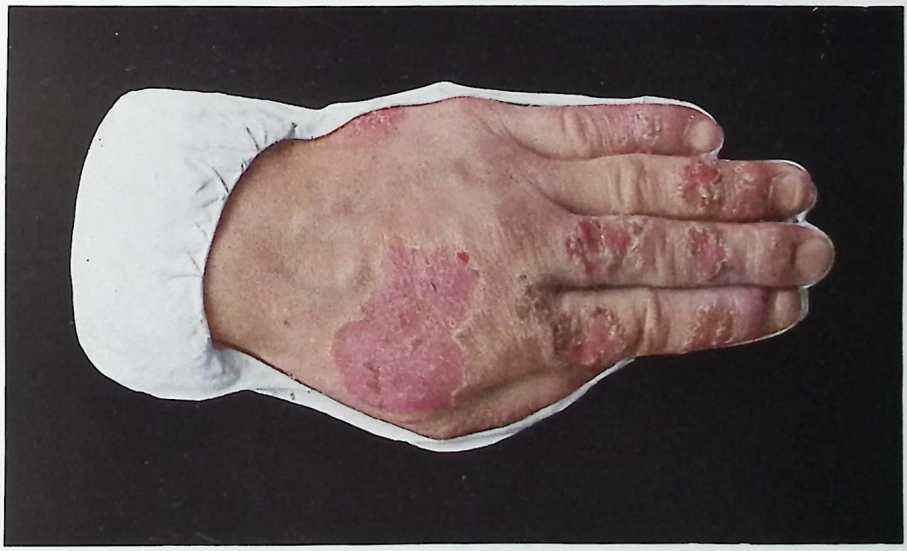

No. 184. Eczema e professione.

S. Calleja, Editor, Madrid.

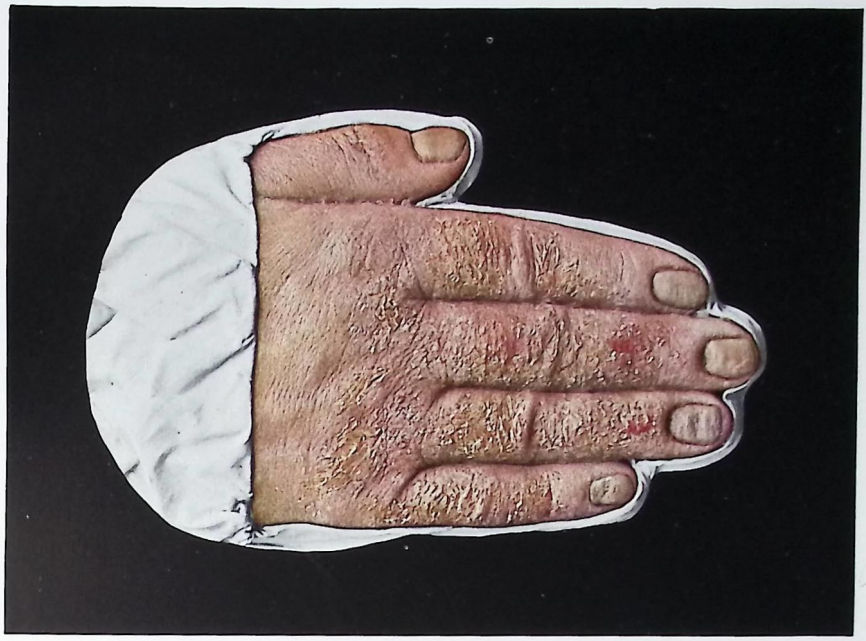

No. 185. Eczema chronicum squamosum

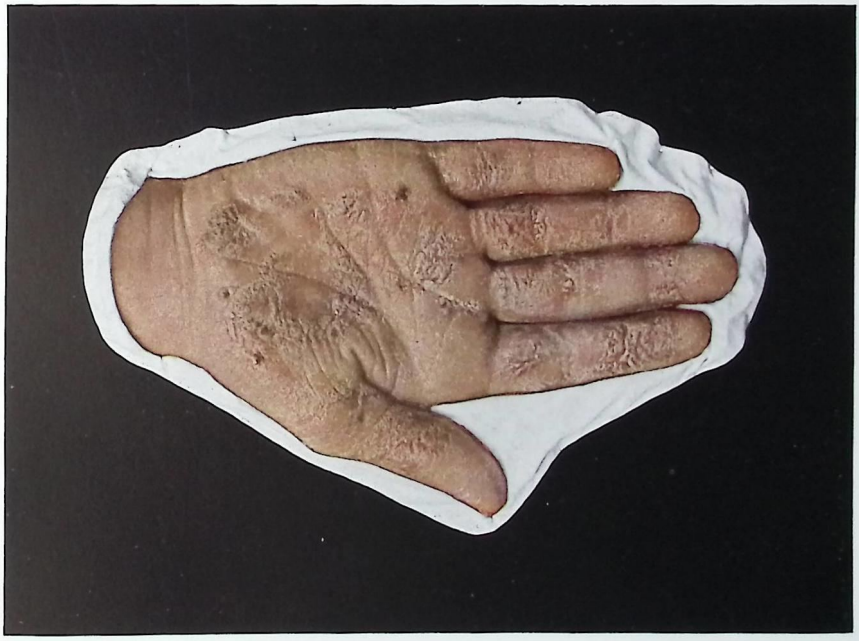

No. 186. Eczema chronicum volae manus corneum.

S. Calleja, Editor, Madrid.

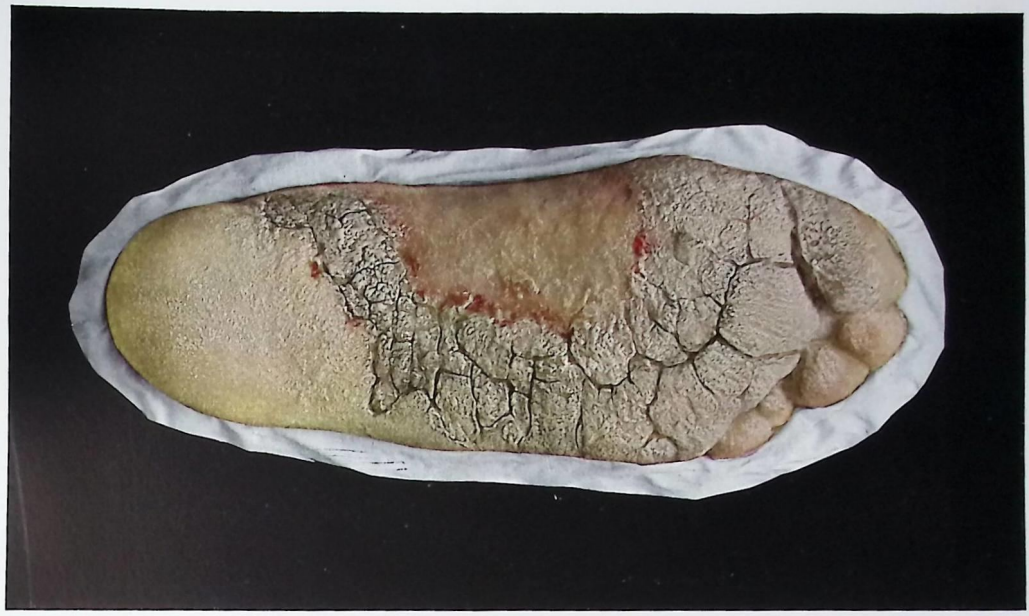

No. 188. Eczema corneum plantae pedis.

No. 187. Eczema chronicum volae manus corneum.

S. Calleja, Editor, Madrid.

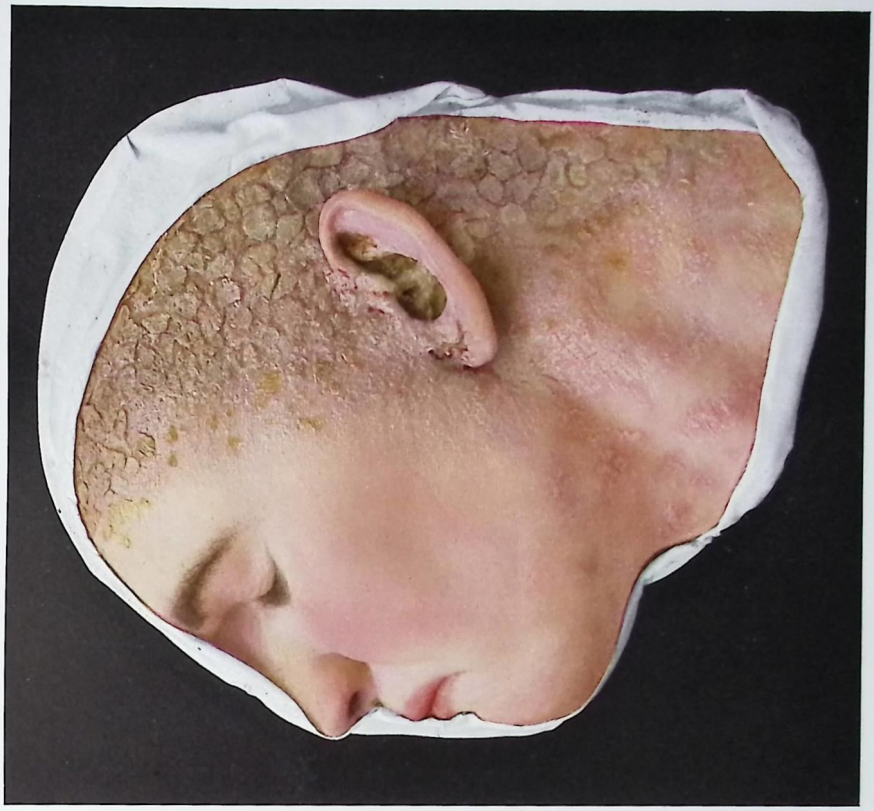

No. 190. Eczema seborrhoicum (Unna).

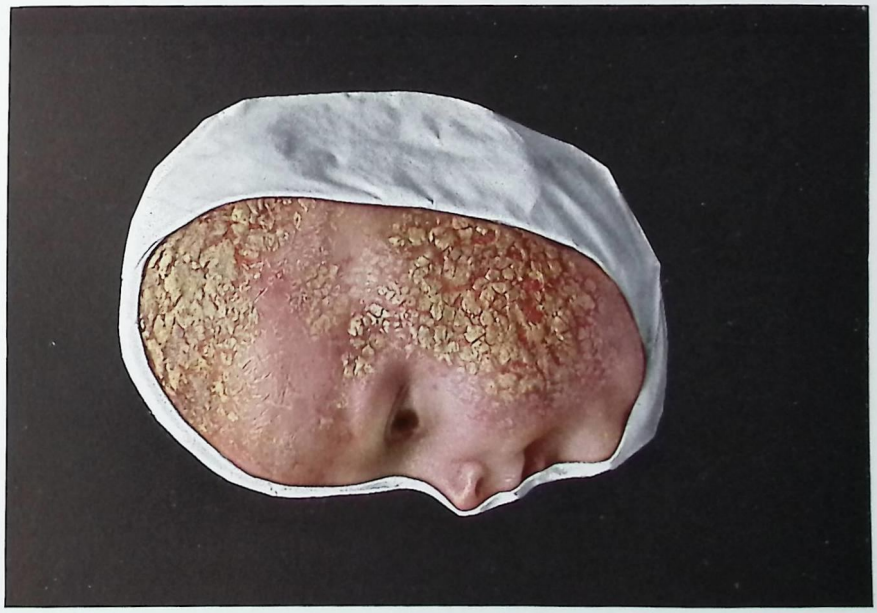

No. 189. Eczema chronicum infantum (Crusta lactea).

S. Calleja, Editor, Madrid.

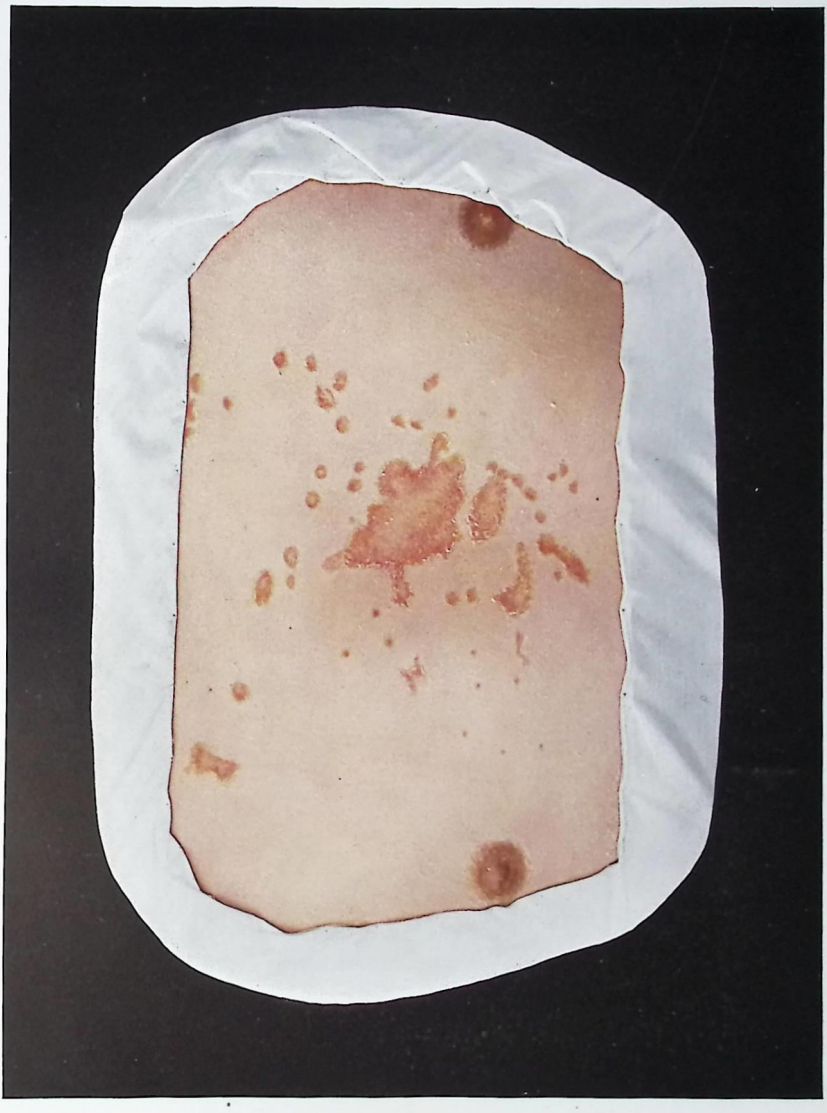

No. 191. Eczema seborrhoicum sterni (psoriasiforme).

S. Calleja, Editor, Madrid.

Impetigo contagiosa.

Impétigo contagioso.

Lámina 117.

En la afección llamada impétigo contagioso, por lo general en los niños, pero en ocasiones también en los adultos, en los sitios de piel no cubiertos habitual mente suelen producirse por brotes grupos de vesículas situadas superficialmente, de diverso grosor y cuyo contenido se enturbia y se deseca pronto, formando costras traslucientes de color amarillo claro que á menudo dejan percibir en sus bordes restos de las vesículas (fig. 192). Las manifestaciones inflamatorias son insignificantes, así como los síntomas de orden general, que con frecuencia faltan por completo. Cuando se levantan las costras, las capas basales del cuerpo reticular de Malphigio quedan al descubierto (no se observan nunca pérdidas de sustancia mayores): no obstante, algunas veces se ha visto la ligera proliferación de las papilas. Por trasmisión del contenido, que es muy contagioso, se producen brotes en forma de grupos, con lo cual puede alargarse á varias semanas la duración del proceso. Las distintas eflorescencias curan pronto sin formación de cicatrices y dejan tras sí un punto enrojecido y pigmentado más tarde.

Es de notar que los síntomas subjetivos, como el prurito, faltan por completo; en cambio, por regla general suele comprobarse la tumefacción de los ganglios linfáticos próximos. La afección sobreviene en forma generalmente endémica que á menudo alcanza gran difusión. De ella se ha hecho responsables á las bacterias: probablemente se trata de estreptococos. En la mayoría de los casos designados como de impétigo contagioso hay *pediculi capitis*, por lo cual algunos atribuyen siempre la enfermedad á la existencia de tales parásitos. La trasmisión puede provocarse exclusivamente por inoculación con el contenido de las pústulas; pero en un impétigo de indudable origen pediculoso puede ocurrir que no sea demostrable la presencia de los parásitos microbianos.

El **diagnóstico** se hará por lo general sin dificultades fundándose en el ca-

---

Fig. 192. Vaciado procedente de la Clínica dermatológica de Friburgo (Vogelbacher).

rácter agudo de la enfermedad, en lo bien circunscrito de las eflorescencias, en las costras amarillas, en la falta de picor y también en la localización.

El **pronóstico** es favorable.

El **tratamiento** consistirá primero en exterminar los *pediculi capitis*, cuando los tales existan, con petróleo, aceite de cebadilla ó naftol β al 10 por 100; después se macerarán las costras con aceite ó pomadas para reblandecerlas, y luego de hecho esto se emplearán pomadas sulfuradas, lo mejor en forma de la tan conocida pomada roja, compuesta de 1 á 2 por 100 de cinabrio y 25 por 100 de azufre, ó con mixturas azufradas, con las cuales se logra la curación en poco tiempo. Las inmediaciones de los puntos enfermos se limpiarán ventajosamente con alcohol timolado del $^1/_1$ al $^1/_2$ por 100 ó con alcohol sublimado al $^1/_2$ por 1.000, para impedir que la enfermedad se propague.

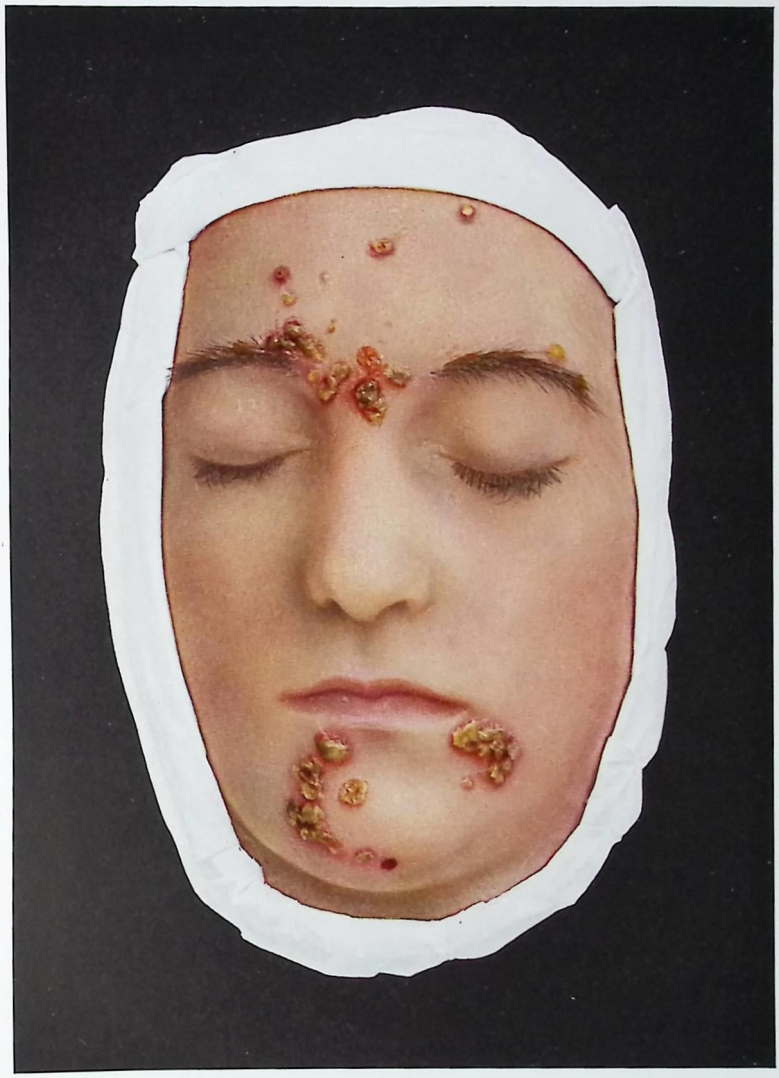

No. 192. Impetigo contagiosa.

S. Calleja, Editor, Madrid.

Ecthyma gangrænosum.

Ectima gangrenoso.

Lámina 118.

En los primeros años de la vida se desarrollan en los niños caquécticos ulceraciones á expensas de nodulillos diseminados, que por lo general se localizan en la región glútea, y también con alguna frecuencia en el abdomen (fig. 193): esas pérdidas de sustancia, de bordes netos, como hechas con sacabocados, cuyo fondo está cubierto por tejidos esfacelados, pueden llegar á alcanzar considerables dimensiones por crecimiento periférico y por confluencia. Generalmente á causa de la afección fundamental ó primaria, pero también por efecto de infecciones sépticas de las ulceraciones, suele ser la regla que los niños sucumban. Desde el punto de vista etiológico se ha culpado de la enfermedad á infecciones procedentes de fuera; en algunos casos se ha demostrado la presencia del bacilo piociánico (suciedad por contacto con orina ó heces).

El **diagnóstico** se hace sin dificultad teniendo en cuenta la precisión con que están limitadas las úlceras y el estado caquéctico del enfermito.

El **pronóstico** suele ser desfavorable.

El **tratamiento** tenderá ante todo á combatir la caquexia y á procurar la eliminación de las causas nocivas que pueden actuar etiológicamente. Los vendajes antisépticos, los baños con sublimado, el espolvoreamiento con dermatol ó yodoformo, pueden en ocasiones tener buen éxito, que por lo general es transitorio.

Fig. 193. Vaciados procedentes de la Clínica de Kaposi, en Viena (Dr. Henning).

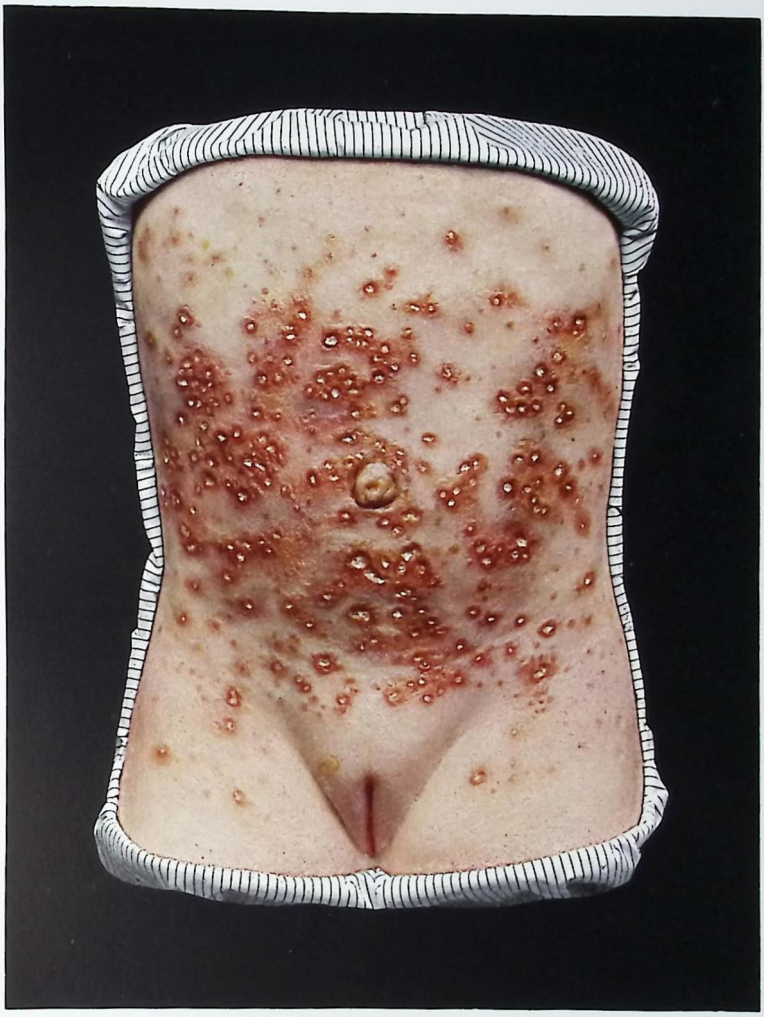

No. 193. Ecthyma gangraenosum.

S. Calleja, Editor, Madrid.

Scabies.

Sarna.

Láminas 119 y 120.

Así que una hembra fecundada del arador de la sarna *(acarus scabiei, sarcoptes hominis)* llega á ponerse en contacto con la piel, mina en ella para buscar su alimento y depositar los huevos, fragua un camino por entre la capa córnea y la reticular de Malpighio, túnel que en el punto de entrada está ligeramente prominente, en tanto que en su extremo ciego es perceptible el arador, que aparece como un puntito blanquecino de unos $^{2}/_{10}$ á $^{3}/_{10}$ de milímetro. Esos caminos, que donde mejor se aprecian es en las caras laterales de los dedos y en la articulación de la muñeca, y en los niños también en las palmas de las manos y en las plantas de los pies (fig. 194), así como en el pene, aparecen como líneas en forma de zig-zags, blanquecinas, en las cuales se trasparentan á menudo puntitos negros (suciedad ó heces de los aradores). No es raro que la piel se infiltre en los puntos correspondientes en forma de pápulas diminutas, en cuyo vértice se encuentra una costrita de sangre desecada; en otros casos se forma una pústula por bajo de la cual marcha el túnel fraguado por el parásito. Los machos sólo habitan en huecos pequeños y superficiales del epidermis. Las restantes manifestaciones de la sarna son de índole secundaria, y por lo general causadas por el atroz prurito que ocasionan los aradores al fraguar sus túneles. Encontraremos en primer término alteraciones que son directamente atribuíbles al rascado, en forma de escoriaciones, arañazos y eczemas, y, por otra parte, procesos infectivos que pueden originarse por la penetración de los agentes piógenos en las lesiones epiteliales: tales son las pústulas, frecuentes sobre todo en los niños, los nodulillos semejantes al acné (fig. 195), y también en ocasiones forúnculos. Cuando el proceso persiste más tiempo, se origina una pigmentación oscura, semejante á la que se observa en

---

Fig. 194. Vaciado procedente de la Clínica dermatológica de Friburgo (Vogelbacher). Caminos fraguados por los aradores de la sarna en número extraordinario, y muy característicos, en un niño de cinco años; además, se ven pústulas características de la sarna infantil.

Fig. 195. Vaciado procedente de la Clínica dermatológica de Friburgo (Johnsen).

la pediculosis, y consecutiva al rascado frecuente. En circunstancias especiales, que aún se desconocen en detalle, se llega á una forma inusitadamente grave de la sarna, en la cual la piel del enfermo, que suele hallarse en deplorable estado, está rígida, infiltrada y cubierta con gruesas costras, en las cuales se encuentran aradores en cantidad muy grande *(scabies norwegica* ó sarna noruega).

Las mencionadas alteraciones se encuentran en todo el cuerpo, con excepción de la cara: sin embargo, preferentemente afectan á los pliegues axilares, los pezonés, la cintura, y además el ombligo, el pene, en el cual provocan infiltraciones muy típicas redondeadas ó alargadas, que en su superficie están cubiertas por una costra producto del rascado (fig. 196), y en todos los sitios donde se apoyan las vestiduras, así como en los que por la ocupación de los respectivos pacientes experimentan una presión en cierto modo constante: por ejemplo, en la región glútea en los sastres y zapateros.

Á pesar de que la sarna no influye en el estado general, puede observarse una acción desfavorable sobre el estado de nutrición á consecuencia del intensísimo picor, que se exacerba sobre todo por la noche con el calor de la cama. Son raras otras complicaciones en forma de erisipelas y flemones.

La trasmisión de la sarna casi siempre se hace de modo inmediato por emigrar una hembra fecundada ó una pareja de aradores, lo que por regla general ocurre cuando se utiliza una cama en común: por eso es tan frecuente entre los aprendices, mancebos, y también, en fin, entre las prostitutas.

El **diagnóstico** de la sarna se hace con toda seguridad por la demostración de los aradores (abertura de un conducto con investigación microscópica subsiguiente ó extracción de un arador). Además, la localización de los arañazos en los sitios mencionados y la existencia de infiltraciones alargadas en el pene bastan en muchos casos para el diagnóstico, sin necesidad de comprobar directamente la presencia del parásito. El *diagnóstico diferencial* se hará con otras afecciones que provocan picor, como el eczema, la pediculosis, el prúrigo y la urticaria; pero todas ellas se singularizan por su localización, que no es la misma, y por otras eflorescencias primarias.

El **pronóstico** es en absoluto favorable, pues la sarna se cura con seguridad en poco tiempo.

El **tratamiento** consiste en el empleo de insecticidas, entre los cuales debemos mencionar los balsámicos (bálsamo del Perú, y estoraque), puros ó diluídos en alcohol; se emplearán además sucesivamente durante varios días el peruol, el jabón de nicociana y el ungüento de Wilkinson. Á menudo se usa la pomada de

---

Fig. 196. Vaciado procedente de la Clínica dermatológica de Friburgo (Johnsen).

naftol β al 10 por 100 con adición de jabón verde, propuesta por Kaposi, de la cual bastan pocas fricciones para acabar con los acáridos. Sin embargo, este tratamiento se hará con alguna precaución á causa de la acción tóxica é irritativa sobre los riñones. La epicarina, preparado no tóxico de naftol, es inocua, y también se emplea con buen éxito. Un tratamiento limpio, rápido y de probada eficacia es el empleo de la ristina, que no parece causar ninguna irritación renal: como este producto es completamente incoloro é inodoro, se recomienda especialmente para la clientela particular. Debemos citar también el rápido tratamiento consistente en las pincelaciones con solución de Vlemingkx (que irrita vivamente, y por eso no debe emplearse estando la piel muy inflamada), el uso de pomadas de azufre hasta el 30 por 100, etc. Lo mejor será que los enfermos se friccionen primero con el medicamento y después de algunos días tomen un baño jabonoso.

Nada tiene de raro que después de curada la sarna quede una viva sensación de picor, que se combate con el empleo de alcohol con brea ó de pastas de brea. Si queda además un eczema, se tratará independientemente.

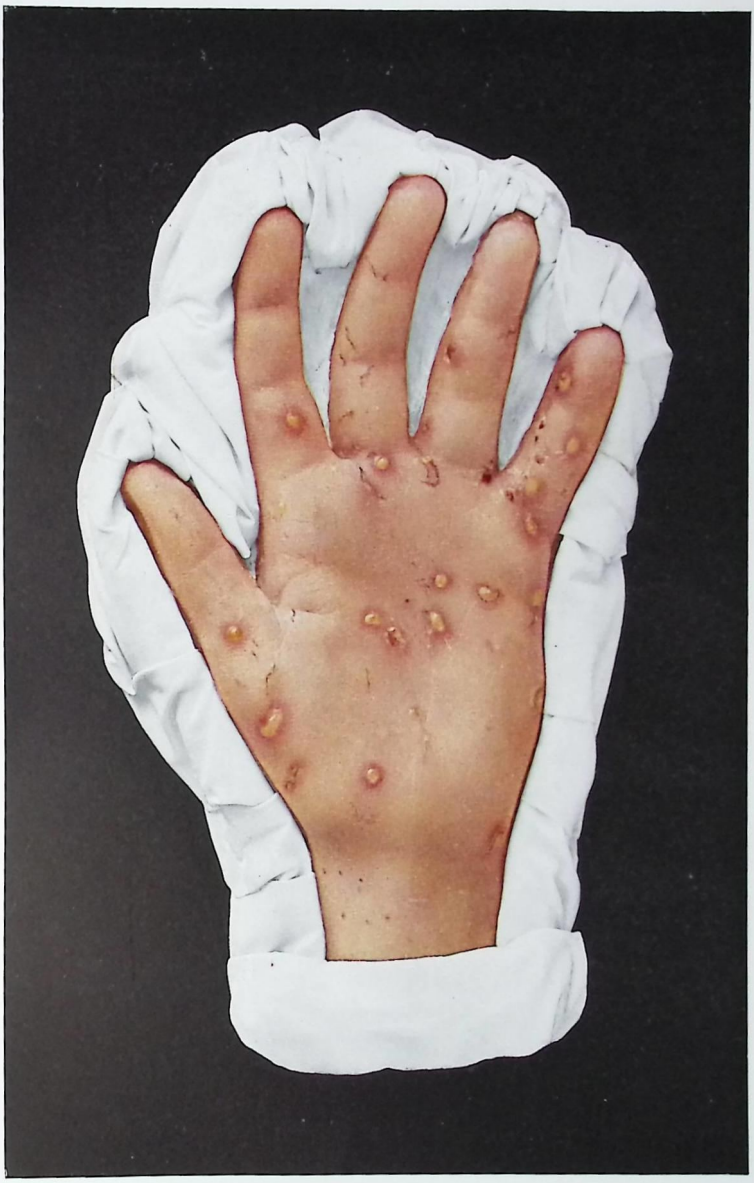

No. 194. Scabies.

S. Calleja, Editor, Madrid.

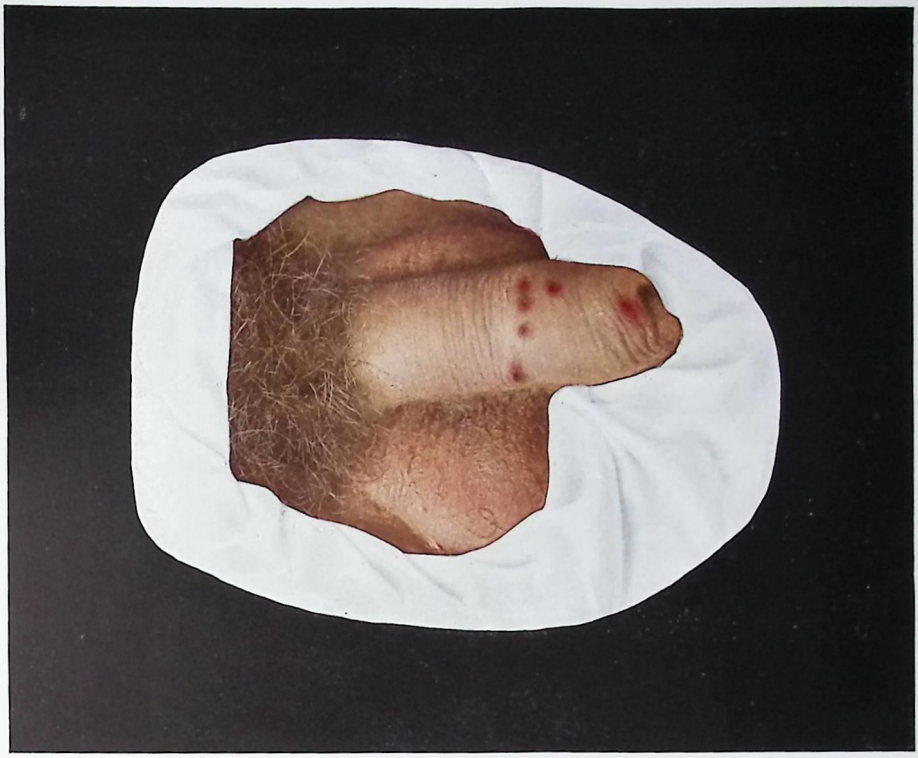

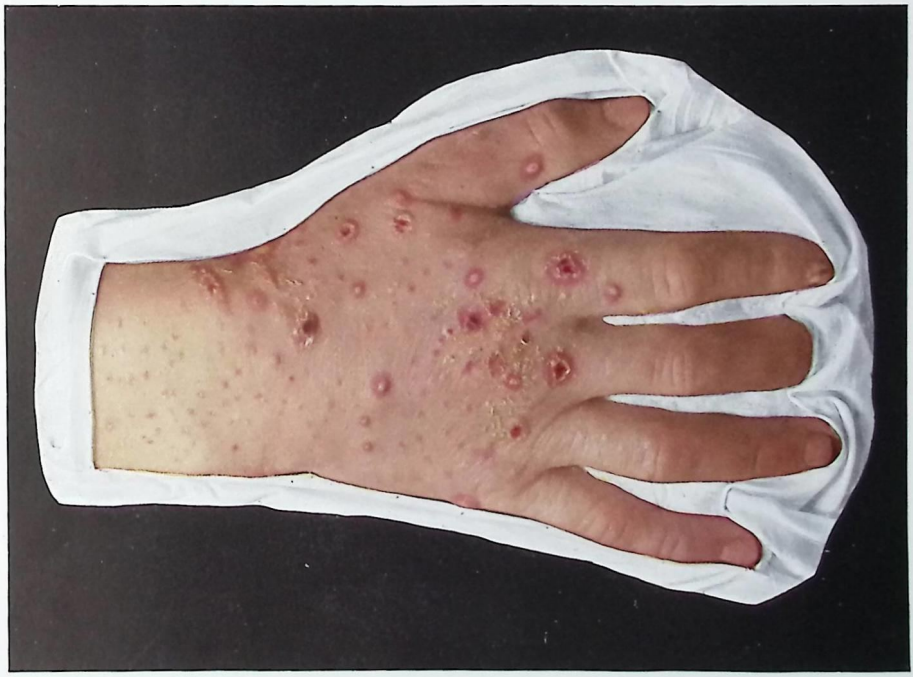

No. 195. 196. Scabies.

S. Calleja, Editor, Madrid.

Pediculosis capitis; eczema impetiginosum.

Lámina 121, Figura 197.

Las afecciones cutáneas provocadas por los *pediculi capitis* se han mencionado al hablar del eczema y del impétigo contagioso.

Pediculosis vestimentorum. Melanodermia e pediculis vestimentorum.

Lámina 121, Figura 198; Lámina 122, Figura 199.

El picor en extremo intenso ocasionado por la presencia de los piojos de los vestidos da ocasión á que los individuos afectados se rasquen violentamente, con lo cual se originan múltiples sugilaciones paralelas, peculiarmente características, en cuya trayectoria se hallan algunas escoriaciones allí donde las uñas han arañado más profundamente (fig. 198).

Al curar, tales escoriaciones dejan cicatrices pigmentadas. Cuando un individuo ha sido afectado con mucha frecuencia durante su vida de pediculosis las pigmentaciones pueden confluir en grandes superficies; se produce así una coloración oscura de la piel á veces tan intensa, que suscita la impresión de una enfermedad de Addison: sin embargo, es muy fácil distinguir esta enfermedad de la melanodermia, pues en ésta quedan exentas las mucosas, así como también se diferencia por las cicatrices superficiales que á menudo se destacan como puntos blancos sobre la piel oscura que las rodea (fig. 199).

El **diagnóstico** se hace sin dificultades teniendo presente los efectos peculiares del rascado antes descritos y su principal localización en la nuca, en la cintura, región glútea, y también, á veces, por la demostración de los parásitos en los vestidos (ropa interior).

Fig. 197. Vaciado procedente de la Clínica dermatológica de Friburgo (Johnsen).
Figuras 198 y 199. Vaciados procedentes de la Clínica de Neisser, en Breslau (Kröner).

El **tratamiento** consiste en la separación de los *pediculi,* que puede conseguirse sin más que cambiar la ropa interior. La coloración desaparece con extraordinaria lentitud, y nunca por completo en los casos muy graduados.

Maculæ cærulæ.

Manchas azules.

Lámina 122, Figura 200.

Los *pediculi pubis* (morpiones ó ladillas) que se encuentran principalmente en los adultos en el monte de Venus, pueden emigrar á los muslos, al pecho, las cavidades axilares, y á veces á la barba, á las cejas, á las pestañas, y en los niños muy rara vez, al cuero cabelludo. Provocan un picor que, aun cuando no tan intenso como el ocasionado por los *pediculi vestimentorum*, puede en algunas circunstancias molestar al paciente de un modo considerable, especialmente cuando está en la cama. Son de especial interés las manchas azuladas, de color azul mate hasta violeta, que se observan en el abdomen (fig. 200), en las regiones laterales del tórax y en los muslos, coloración producida por una sustancia colorante propia de los parásitos. Estas manchas no provocan ninguna sensación subjetiva: sin embargo, son de importancia porque en ocasiones pueden confundirse con la roséola sifilítica y con la tífica.

El **diagnóstico** de las *maculæ cærulæ* se hace con gran facilidad por el color especial, la falta de toda clase de infiltración, la existencia de las ladillas ó de sus liendres, y por los efectos del rascado, apreciables en la mayoría de los casos.

El **tratamiento** consiste en matar los parásitos mediante el empleo de la glicerina sublimada del $^1/_4$ al $^1/_2$ por 100 ó de la pomada de naftol del 2 al 3 por 100. La pomada ó ungüento gris, empleada con tanta frecuencia, será mejor evitarla, porque precisamente en la región del monte de Venus provoca con gran facilidad una dermitis intensa, que á veces invade todo el cuerpo. Las manchas desaparecen pronto espontáneamente.

Fig. 200. Vaciado procedente de la Clínica dermatológica de Friburgo (Johnsen). El enfermo padecía al mismo tiempo una úlcera venérea y un bubón inguinal.

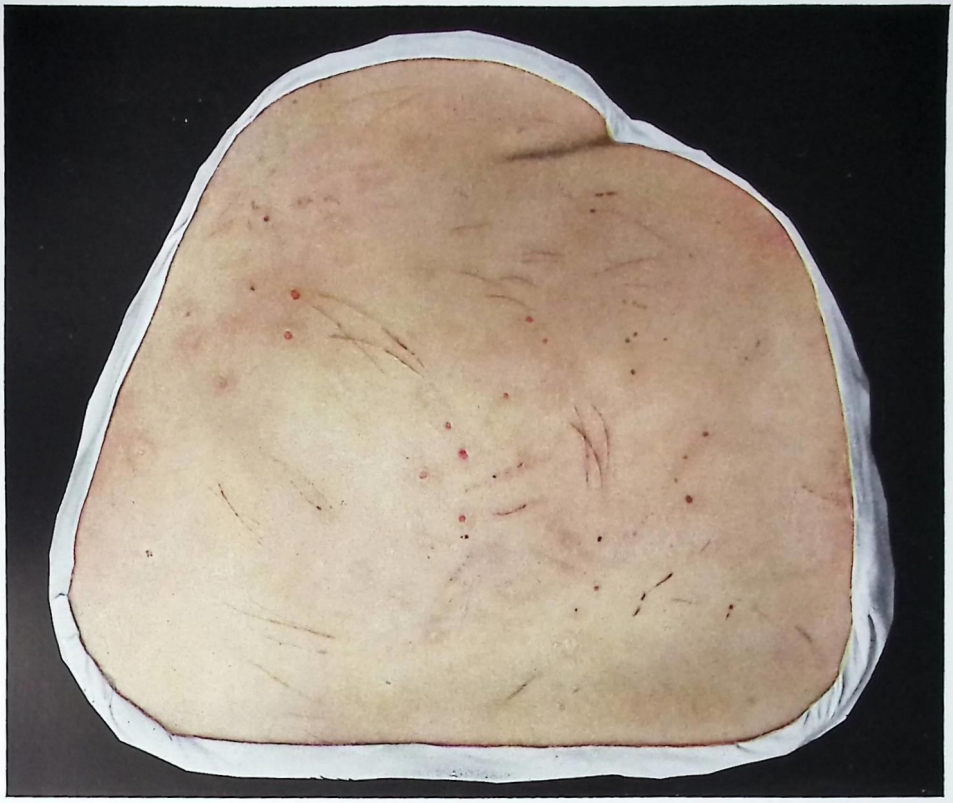

No. 198. Pediculosis vestimentorum.

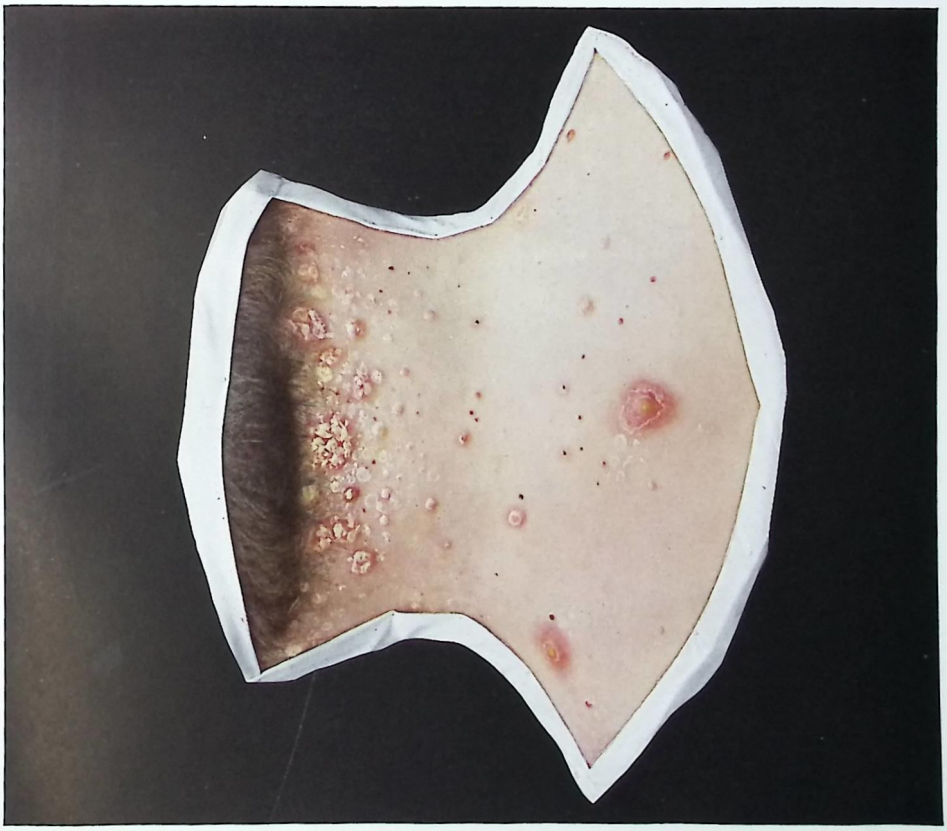

No. 197. Pediculosis capitis; Eczema impetiginosum.

S. Calleja, Editor, Madrid.

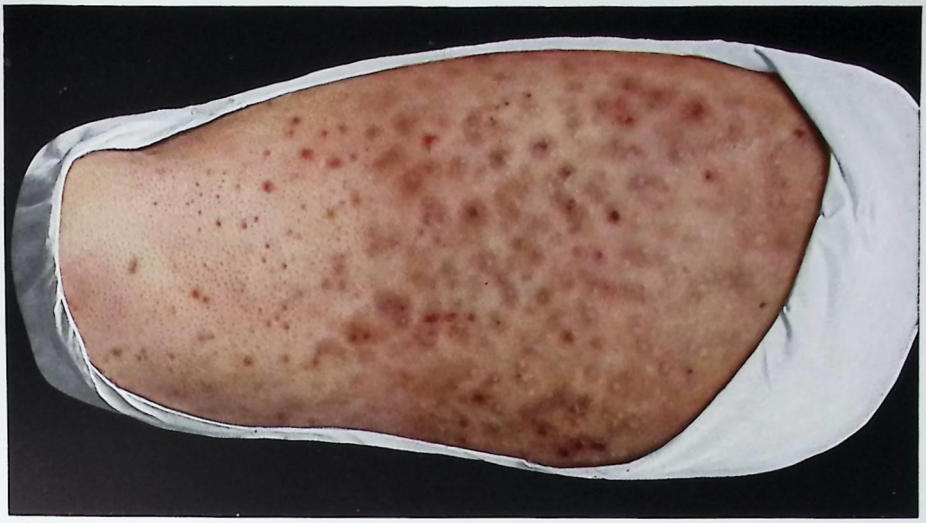

No. 199. Melanodermia e pediculis vestimentorum.

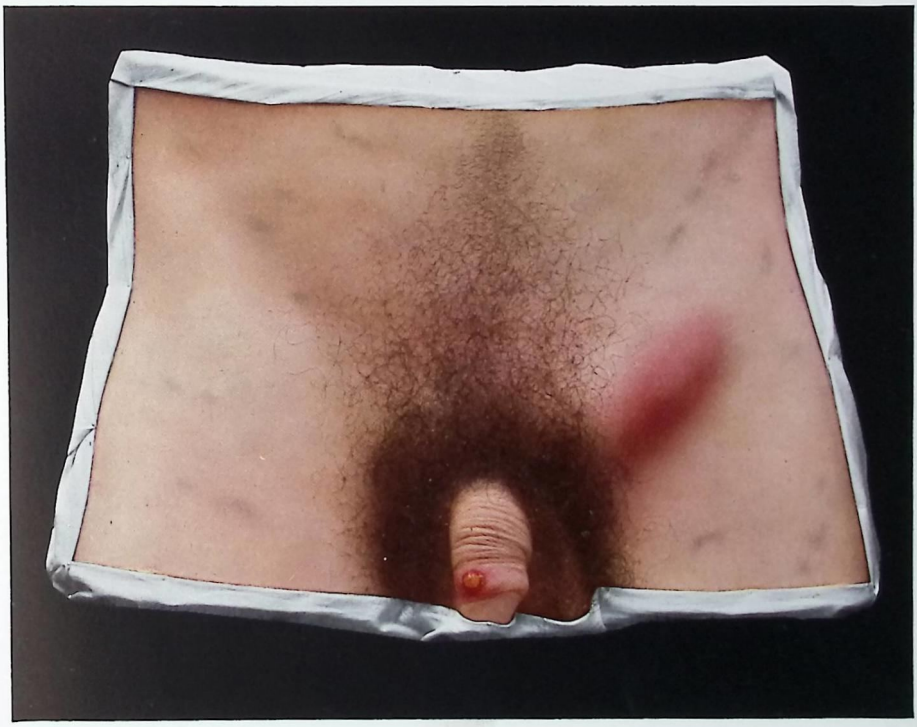

No. 200. Maculae caeruleae (Ulcus molle elevatum, Bubo inguinalis).

S. Calleja, Editor, Madrid.

Myasis linearis.

Lámina 123, Fig. 201.

El síndrome en extremo peculiar de la enfermedad descrita con los nombres de *myasis linearis, creeping disease* y *hautmaulwurf* (en latín, inglés y alemán, respectivamente) es provocado probablemente por la inmigración de un parásito (que quizás sea una larva de gastrófilo ó de estrideno) en el epidermis. El animal fragua largos conductos, rectilíneos, en zig-zag y también en forma de arco, que á menudo se cruzan, pero nunca se ramifican. En el punto donde se halla el parásito hay intenso prurito y se observa una zona inflamatoria enrojecida; por lo demás, tales conductos, que en 24 horas pueden prolongarse de 1 á 15 centímetros, aparecen como finas líneas rojas que palidecen poco á poco (fig. 201). La afección es frecuente en algunas comarcas de Rusia, pero también se observa en Alemania.

El **diagnóstico** es muy sencillo; el **tratamiento** consiste en desenterrar el animal ó en la escisión de la porción de piel en que se encuentra el parásito. No obstante, habrá que escindir un trozo mayor de piel para estar seguros de que con ella se ha extraído la larva.

Onychogryphosis.

Onicogrifosis.

Lámina 123, Fig. 202.

Por la compresión causada por los zapatos, y á veces también por inflamaciones crónicas de la matriz ungueal, se produce en los ancianos, sobre todo en el dedo gordo del pie, y más rara vez en los otros dedos, un cambio de forma en la sustancia ungueal, que puede llegar á grados muy diversos. En los casos más ligeros la uña queda separada exclusivamente del lecho ungueal por una masa córnea blanda (fig. 83); en los más graves, en cambio, la uña muy engrosada tiene

Fig. 83. Vaciado procedente de la Clínica de Neisser, en Breslau (Kröner).
Fig. 201. Vaciado procedente de la Clínica de Finger, en Viena (Dr. Henning).
Fig. 202. Vaciado procedente de la Clínica dermatológica de Friburgo (Johnsen).

una coloración oscura, está estriada vertical ó trasversalmente, se desarrolla verticalmente hacia arriba ó á los lados, y toma la forma de garra ó caracol (fig. 202).

El **diagnóstico** puede hacerse sin ninguna dificultad.

Como **terapéutica** se ensayará primero reblandecer las masas córneas por medios macerantes, como baños, lejía de potasa, emplasto salicílico sobre gasa, ó por vendajes con jabón para fricciones, y después se separan mecánicamente; además, se emplearán después emplastos embreados ó salicílicos para impedir la neoformación de la sustancia córnea ó contener su desarrollo dentro de ciertos límites. La extirpación quirúrgica de la matriz ungueal sólo es recomendable en casos de urgencia extraordinaria, pues la falta de uña es precisamente de efectos muy desagradables cuando se trata del dedo gordo.

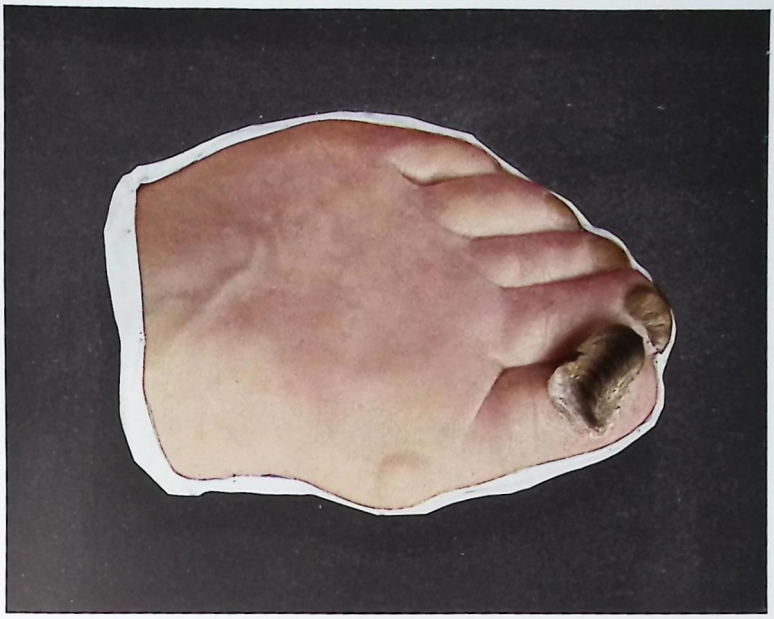

No. 202. Onychogryphosis.

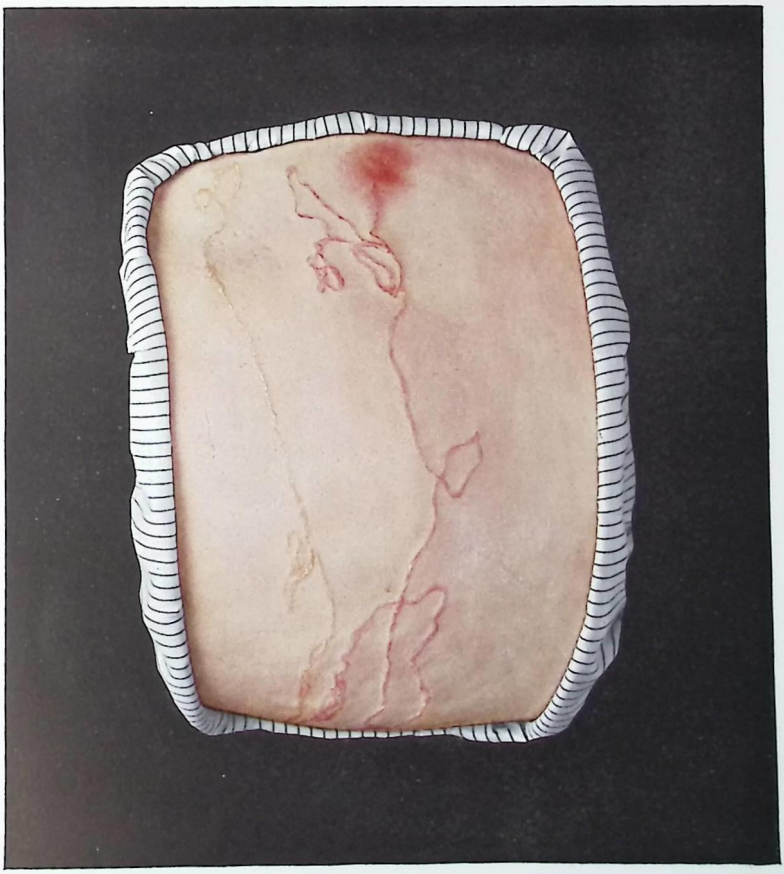

No. 201. Myiasis linearis.

S. Calleja, Editor, Madrid.

Alopecia areata.

Pelada.

Lámina 124, Figura 203.

En la cabeza, en los sitios de la cara y del tronco cubiertos de pelo, no es raro observar una caída aguda de los pelos en forma de placas, quedando la piel completamente intacta: *alopecia areata* ó *area Celsi* (fig. 203). Durante la enfermedad, que va unida á síntomas subjetivos insignificantes ó nulos, se movilizan los pelos de las inmediaciones; acá y allá se encuentran algunos restos de pelos quebrados, y en los bordes se ven pequeños tapones parecidos á los comedones, que por presión se expulsan con facilidad. En tanto que la forma descrita cura por regla general después de una duración de semanas ó meses, es mucho más desfavorable el pronóstico de la *alopecia universal,* en la cual cae el pelo de todo el cuerpo, incluso el vello: no obstante, también cuando se extiende de tal modo se observan curaciones aun después de pasados 18 años. Es dudoso si la *ofiasis* descrita por Sabouraud, alopecia que comienza por la nuca en los niños menores de 12 años, debe considerarse como afección especial.

La **etiología** de la enfermedad aún no está dilucidada: sin embargo, la presentación epidémica observada á veces, así como casos de trasmisión indubitable, indican que se trata de una causa infecciosa; el poder patogénico de los bacilos hallados, que sobre todo se encuentran en los tapones ("*cocons*") extraídos por expresión de los folículos pilosos (¿variante de los bacilos de la seborrea dotada de especial virulencia?) no ha podido comprobarse todavía. Por otra parte, se ha aceptado una causa nerviosa (¿enfermedades dentarias?)

El **diagnóstico** se hará sin dificultad atendiendo á la manera aguda de producirse, á los caracteres normales de la piel y á la forma circular de las zonas alopécicas.

El **pronóstico** de la alopecia circunscrita casi siempre es favorable; el de la total debe ser reservado. Para impedir que la afección se propague se recomienda aislar á los individuos atacados é impedir el uso en común de peines y cepillos.

No hay **tratamiento** específico para la alopecia areata, y es difícil juzgar de la eficacia de los medicamentos empleados, pues por lo general tiene tendencia á la curación espontánea. Se emplean principalmente medios bactericidas, así como medicamentos que producen un considerable aumento del riego sanguíneo cutáneo.

Fig. 203. Fotografía tomada en la Clínica dermatológica de Friburgo.

Antes de empezar el tratamiento se recomienda afeitar 1 centímetro el pelo alrededor del sitio enfermo. Después seguirán fricciones con pomadas de naftol y crisarobina hasta obtener la reacción, lavados con alcohol sublimado, toques breves con ácido fénico en solución, y además fricciones con pomadas de brea y azufre ó aceite de croton, pincelaciones con tintura de brea ó de cantáridas, aplicación de emplasto de cantáridas, faradización, etc. Muchas veces se emplea la cura capilar de Lassar (frotaciones con jabón de brea ó de brea y azufre, lavado con agua, nuevo lavado con solución acuosa de sublimado y glicerina al $^1/_2$ por 100, frote otra vez con una solución alcohólica de naftol al $^1/_2$ por 100, engrase con aceite). El tratamiento más limpio y seguro que puede procurar la curación, incluso en casos en que hace ya años hay alopecia total, consiste en la radiación con luz de mercurio; para ello se recomienda especialmente la lámpara de cuarzo.

Syphilis.

Sífilis.

Láminas 124 á 158, Figura 204.

La sífilis, observada por primera vez en el año 1493 durante el sitio de Nápoles, y probablemente importada de América, es una enfermedad infecciosa crónica que, trasmitida directa ó indirectamente, puede prolongar su evolución durante años. En la generalidad de los casos se logra la inmunidad para el resto de la vida una vez que se ha sufrido una infección.

No hemos conocido el agente causal de la sífilis hasta hace pocos años: ya no hay ninguna duda acerca de la patogenidad del *spirochæte pallida*, descubierto por Schaudinn. Aunque la dificultad de la comprobación de tan finos espirilos no permita aún en todos los casos dudosos la utilización práctica del descubrimiento de Schaudinn que había de abrir nuevas vías á la investigación, no obstante, dado lo escaso del espacio de tiempo trascurrido desde él, tanto la patología como el diagnóstico y la terapéutica de la sífilis han experimentado un amplio impulso. Por el empleo del examen en campo oscuro ó ultra-microscópico, así como en particular, gracias á la aplicación del procedimiento de la tinta china, se ha facilitado de tal modo la investigación del espirilo, que su comprobación muchas veces decisiva puede hacerla cualquier médico sin gran trabajo y del mismo modo que se investiga la presencia de los bacilos de la tuberculosis ó de los gonococos en todos los casos dudosos que puedan exigirlo.

En la mayor parte de los casos la sífilis se adquiere por las relaciones sexuales ó de otro modo *(siphilis insontium)*, y se manifiesta primero en el punto de entrada después de trascurrido el llamado período de incubación, que dura de 8 á 20 días, por determinadas alteraciones, *chancro, esclerosis inicial* ó *lesión primitiva:* á pesar

de esto la infección general puede constituirse sin lesión primitiva, por inoculación directa en la vía sanguínea (sífilis *d'emblée)*. El chancro, que generalmente suele ser único, pero que también se observa á veces múltiple, tiene al principio la forma de una erosión pequeña, de un nodulillo ó vesícula poco característicos. Hasta algunas semanas después de la infección no se forma la esclerosis inicial típica (figuras 205 y 207), consistente en un nódulo de variable tamaño, aplanado y que asienta en los tejidos cutáneos. Según la localización anatómica, es decir, según que la lesión primaria se desarrolle sólo en las redes vasculares superficiales de la piel ó en las más profundas, se tratará de una induración aplanada semejante al pergamino ó de otra más compacta: la primera es especialmente frecuente en el glande del pene.

La esclerosis inicial puede estar cubierta por piel intacta ó tener una superficie ulcerada, húmeda y brillante, como barnizada: sobre todo se concederá importancia á la zona marginal de la erosión, pues en ella es donde por regla general se encuentra la esclerosis. Finalmente, y sobre todo en los individuos mal nutridos, caquécticos, el chancro, se hace ulceroso ó también gangrenoso (fagedénico), de modo que alcanza mayor extensión y profundidad (fig. 208). La extensión en superficie se encuentra especialmente cuando se localiza en el prepucio (fig. 206) y en el cuerpo del pene, donde no es raro encontrar cierto número de focos escleróosicos (fig. 207). En los genitales femeninos la esclerosis asienta con mayor frecuencia en los grandes labios (fig. 209), donde en ocasiones conduce á una tumefacción dura de los tejidos, edema indurativo (fig. 210). En las localizaciones extragenitales, que en primer término radican en los labios (fig. 211), los dedos (figura 212) y las amígdalas (fig. 215), si bien pueden observarse en otras partes del cuerpo—por ejemplo, en la lengua (figuras 213 y 214)—falta la induración con bastante frecuencia; á veces la esclerosis inicial está cubierta por una gruesa costra (fig. 211).

Cuando el virus de la úlcera blanda y el de la sífilis se trasmiten simultáneamente, uno ó varios de los chancros, blandos al principio, se induran más tarde y se trasforman en la esclerosis inicial (chancro mixto).

Figuras 205 y 206. Vaciados procedentes de la Clínica de Lesser, en Berlín (Kolbow).

Figuras 207 y 208. Vaciados procedentes de la Clínica dermatológica de Friburgo (Vogelbacher).

Fig. 209. Vaciado procedente de la Real Clínica Ginecológica (consejero privado Leopold) en Dresde (Kolbow).

Fig. 210. Vaciado procedente del Hospital municipal de Berlín (Städtischen Krankenhaus am Urban. Dr. Buschke) (Kolbow).

Fig. 211. Vaciado procedente de la Clínica de Neisser, en Breslau (Kröner).

Fig. 212. Vaciado procedente de la Clínica de Lesser, en Berlín (Kolbow).

Fig. 215. Vaciado procedente de la colección Fournier del Hospital San Luis, en París (Jumelin). Núm. 306.

Fig. 214. Vaciado procedente del Hospital San Luis en París (Baretta). Núm. 1.574. Quinquaud.

Fig. 213. Vaciado procedente de la Clínica de v. Bergmann, en Berlín (Kolbow).

Entonces por vía linfática se infectan desde luego las regiones ganglionares; los ganglios se inflaman aisladamente ó formando rosario y forman nódulos duros, por lo general indoloros al tacto y de dimensiones considerables, sobre todo cuando la esclerosis se localiza extragenitalmente. Sin embargo, tanto en el chancro mixto como en la lesión primaria típica pueden supurar, aun cuando rara vez lo hacen. Antes de que sobrevengan las manifestaciones generales en la piel y en las mucosas se produce una tumefacción de los ganglios linfáticos, especialmente de los del cuello, la nuca, la cavidad axilar y el codo, aun cuando los ganglios, indolentes de forma ovoidea ó cilíndrica, casi nunca llegan al tamaño que alcanzan los ganglios linfáticos que corresponden á la región en que radica la lesión primaria.

La esclerosis inicial puede persistir mucho tiempo cuando la enfermedad no se trata; pero al fin desaparece, y muchas veces no deja cicatriz alguna: sólo queda una pigmentación pasajera.

El **diagnóstico** de la *lesión sifilítica primaria* se hace atendiendo á la dureza cartilagínea, y á veces también por los caracteres de la superficie rojo-parda y de aspecto como barnizado: asegura el diagnóstico la comprobación de que los ganglios que corresponden á la región afecta están infartados; pero, no obstante, debe fijarse la atención en que por un tratamiento inapropiado las erosiones, los chancros blandos, etc. (cauterizaciones con lápices), pueden experimentar una induración que dé por completo la impresión de una esclerosis inicial. Tampoco es un signo de absoluta seguridad la tumefacción de los ganglios linfáticos regionales, pues puede ser ocasionada por otros procesos. La confrontación facilita el diagnóstico en alto grado; en cambio, los datos anamnésicos la dificultan á causa de la inseguridad de los enfermos. No es raro que un proceso gomoso que recae sobre el sitio de la antigua esclerosis *(chancre redux)* dé ocasión al error diagnóstico de que se trata de una reinfección (fig. 241). En todos los casos dudosos se hará siempre la investigación del *spirochaete pallida,* tanto en preparación por frote (coloración por el método de Giemsa, por la tinta china, examen con el ultramicroscopio) como en el tejido de un trocito escindido (impregnación argéntica según Levaditi): el resultado positivo certifica el diagnóstico. Poseemos ahora un medio de diagnóstico muy valioso con la investigación del suero según Neisser, Wassermann y Bruck, que si bien en las primeras semanas después de la infección no da ningún resultado utilizable (por regla general la fijación del complemento sólo se observa hacia la quinta ó la sexta semana), cuando es positivo es seguramente patognomónico para la sífilis: en cambio, la falta de reacción no excluye la sífilis.

De siete á doce semanas después de la infección, próximamente de cuatro á seis después del desarrollo de la esclerosis, cuando ha trascurrido el llamado "segundo período de incubación„, se inician los síntomas del período de la sífilis llamado secundario, con dejadez, cefalalgia, fiebre, inapetencia, dolores articulares y manifestaciones en la piel y en las mucosas.

Fig. 241. Vaciado procedente del hospital de San Luis, en París (Baretta). Núm. 1.917, Fournier.

Las sifílides cutáneas, que es como se llama á las manifestaciones principales de este período, tienen una porción de signos característicos, de los cuales los más importantes son: la infiltración dura, que sólo falta en las sifílides maculosas; la reabsorción sin desarrollo de tejido conjuntivo; la tendencia á propagarse en dirección centrífuga con curación en el centro; la localización en las caras de flexión de las extremidades, palmas de las manos y plantas de los pies, así como alrededor de las aberturas naturales; el color moreno-rojizo, que no desaparece por completo á la presión; la propensión á formar grupos y la falta de excitación pruriginosa.

El primer exantema, por lo general una sifílide maculosa *(roséola sifilítica)*, durante cuya aparición se extinguen con gran frecuencia los síntomas prodrómicos, consiste en la producción de manchas abundantes de color rojo claro (fig. 216), que con frecuencia se entremezclan con pápulas muy planas de $^1/_4$ á 1 centímetro de diámetro. Las distintas manchas de roséola dejan á veces apreciar en el centro un folículo fuertemente infiltrado (fig. 219). Estas manchas están localizadas de preferencia en el tronco, en el pecho y en la espalda, en la cara de flexión de las extremidades, y más rara vez en el rostro. La ingestión de mercurio provoca una tumefacción eritematosa en las manchas ya existentes y la aparición de otras nuevas. Después de pocos días, pero á veces sólo después de semanas, desaparece el exantema sin descamación.

Más ó menos tiempo después de desaparecer este exantema puede sobrevenir un segundo maculoso, *roséola recidivante* ó *anular* (fig. 217), de modo que alrededor de algunas de las primitivas manchas se originan anillos enrojecidos y aplanados, que también pueden confluir formando figuras serpiginosas ó constituyendo una red completa (fig. 218).

Cuando hay gran desarrollo de tejido de granulación se encuentran pápulas en lugar de las manchas: esta *sifílide papulosa* puede ser el primer exantema; pero, no obstante, es más frecuente observarlo como recidiva. Está constituído por nódulos del tamaño de lentejas, rojo-morenos brillantes y bien delimitados (sifílide lenticular, fig 221), ó está extendido por todo el cuerpo, ó localizado, ú ocupando los llamados sitios de predilección: límite del cuero cabelludo *(corona veneris)*, alrededor de las aberturas naturales (fig. 223), en la cara de flexión de las extremidades, así como también en las palmas de las manos y plantas de los pies; en estas últimas la cubierta epidérmica gruesa se exfolía en el borde en forma circular (figuras 230 y 232). Sobre todo cuando se padece la sífilis hace mucho tiempo, no es raro encontrar agrupadas alrededor de una antigua pápula gran número de eflorescencias recientes (fig. 235, *sifílide corimbiforme)*, disposición que también se observa en la sífilis terciaria. Por confluencia se producen placas mayores en cuyo centro pueden quedar espacios de piel normal (fig. 220). Estas placas pueden ade-

---

Figuras 216, 218 y 219. Vaciados procedentes de la Clínica dermatológica de Friburgo (Johnsen).

Figuras 217 y 232. Vaciados procedentes de la Clínica de Neisser, en Breslau (Kröner).

Figuras 221 y 230. Vaciados procedentes de la Clínica dermatológica de Friburgo (Johnsen).

Fig. 223. Vaciado procedente de la Clínica dermatológica de Friburgo (Vogelbacher).

más originarse á expensas de pápulas por curación central y progresión periférica, así como por agrupación de eflorescencias anulares en forma de círculo (*sifílide anular* ú *orbicular*, fig. 231), placas que tienen igual localización y con alguna frecuencia sufren cierta moderada descamación, lo mismo que las pápulas sencillas, mientras la descamación es mayor cuando al curar la lesión lo hace con depositación de pigmento. Si en el centro de una eflorescencia anular antigua sobreviene una recidiva en forma de pápula ó de un pequeño círculo, se constituye una forma con aspecto de orla ó de escarapela, cosa que también puede ocurrir por el desenvolvimiento de sifílides recientes circinadas alrededor de eflorescencias centrales más antiguas (fig. 234).

En las superficies de contacto, especialmente cuando á la irritación mecánica del roce se añade la acción química por efecto de la descomposición de secreciones, sudor, flujos, etc., las pápulas pueden proliferar, formando grandes placas aplanadas, á veces de considerable tamaño, de superficie erosionada, húmeda ó cubierta de un exudado difteroide: *condilomas planos* (figuras 225, 226 y 227). Estas pápulas proliferadas, que se localizan con más frecuencia en los genitales, en el ano y también debajo de las mamas, entre los dedos de los pies, en el ombligo, en la axila y en el pliegue naso-labial, así como también las pápulas que asientan en la palma de las manos y en la planta de los pies y las eflorescencias papulosas del ángulo bucal que á menudo se complican con grietas ó fisuras, sobrevienen por lo general como recidivas, y pueden repetirse con inusitada frecuencia en el curso de una sífilis. La secreción de los condilomas planos fuertemente infecciosa es la que con mayor frecuencia da lugar á la trasmisión de la dolencia. También puede la lesión primaria adoptar la forma de condiloma plano á consecuencia de irritaciones locales.

Mucho tiempo después de la infección, especialmente en personas caquécticas, y sólo rara vez al comienzo de la sífilis, se observa una *sifílide micropapulosa*, formada por nodulillos puntiagudos parecidos al liquen, localizados por lo general en los folículos y dispuestos en grupos ó círculos, y en ocasiones entremezclados con pápulas mayores (fig. 233). Después de curada una sifílide de pápulas grandes se encuentran á veces nodulitos de sifílide de pápulas pequeñas alrededor del borde de las manchas de pigmento que han quedado. Esta forma de exantema, que es muy rebelde, da ocasión con relativa frecuencia á confusiones con el liquen escrofuloso y con el plano.

Fig. 235. Vaciado procedente del Departamento dermatológico del Hospital Friedrichstadt (Dr. Werther), en Dresde (Kolbow).

Fig. 220. Vaciado procedente del Hospital San Luis, en París (Baretta). Núm. 1.786. Hallopeau.

Fig. 231. Vaciado procedente de la Clínica de Neisser, en Breslau (Kröner).

Fig. 225. Vaciado procedente de la Clínica dermatológica de Friburgo (Vogelbacher).

Figuras 227 y 234. Vaciado procedente de la Clínica de Neisser, en Breslau (Kröner).

Fig. 226. Vaciado procedente de la Policlínica del Dr. Max Joseph, en Berlín (Kolbow).

Fig. 233. Vaciado procedente de la Clínica de Lesser, en Breslau (Kolbow).

También sucede con frecuencia encontrar las *sifílides pustulosas* entremezcladas con eflorescencias papulosas, principalmente en la frente y piernas, y también en el tronco de personas caquécticas (figuras 228 y 229): siempre hay como fundamento ó base de las verdaderas pústulas una infiltración papulosa.

Al comienzo de la sífilis puede sobrevenir un exantema pustuloso generalizado, mientras que cuando ha trascurrido más tiempo después de la infección se observan las pústulas dispuestas en grupos y con relativa frecuencia ordenadas en círculos. Según las dimensiones de las eflorescencias aisladas se distinguen sifílides de grandes y pequeñas pústulas; por lo general las pústulas se desecan pronto, y después de la caída de las costras queda una pápula con una pérdida de sustancia central de diverso tamaño. También se observa la trasformación en ulceraciones más profundas.

Por la localización de pápulas sifilíticas ó de pústulas en la canal de implantación de la uña puede producirse la inflamación del lecho ungueal, con lo cual se acompañan trastornos de la nutrición y crecimiento de la uña: ésta aparece opaca, quebradiza, resquebrajada, y á veces hasta puede destruirse definitivamente. La afección, poco característica, al principio se localiza con frecuencia en las partes laterales de la canal de implantación ungueal, y en el resto de su evolución no es demostrable su génesis á expensas de eflorescencias papulosas *(paronychia* ó *perionixis sifilítica)* (fig. 236).

Como resto en extremo característico después de la curación de sifílides maculosas y papulosas se encuentran principalmente en las mujeres, y por lo general en el cuello, pero también en otros puntos de la piel pigmentados de oscuro, el *leucoderma sifilítico (leucoderma sphiliticum)* en forma de manchas redondas ó alargadas faltas de pigmento y limitadas bastante estrictamente, entre las cuales se observa el pigmento más oscuro dispuesto en forma reticular (figuras 218 y 237). Esta manifestación, que está fuera de la influencia de todo tratamiento, persiste durante años, desaparece espontáneamente, y es un signo infalible de sífilis relativamente reciente.

Tanto en el cuero cabelludo como en la barba y el bigote, en las cejas y pestañas, no es raro observar al mismo tiempo una forma de *alopecia* característica para la sífilis (fig. 204), en la cual los cabellos caen dejando espacios redondos, donde los pelos han desaparecido, aunque no por completo, de modo que la cabeza adquiere un aspecto especial, como moteado. Por lo general, al poco tiempo vuelve á crecer el pelo.

Correspondiendo á la roséola cutánea, y por lo general al mismo tiempo que ella, sobreviene en la mucosa bucal una sífilide maculosa, que al principio es poco típica. Sólo cuando sobreviene la infiltración papulosa adquiere tal manifestación

---

Fig. 228. Vaciado procedente de la Clínica de Neisser, en Breslau (Kröner).

Fig. 229. Vaciado procedente del Departamento dermatológico del Hospital Friedrichstadt (Dr. Werther), en Dresde (Kolbow).

Figuras 236 y 237. Vaciados procedentes de la Clínica de Neisser, en Breslau (Kröner).

Fig. 204. Fotografía procedente de la Clínica dermatológica de Friburgo.

un aspecto característico, pues los bordes bien marcados se enrojecen intensamente, mientras la parte interna toma un color blanquecino, lechoso, opalescente, por opacificarse y engrosarse el epitelio: *placas opalinas.* En el curso ulterior puede observarse un avance centrífugo con curación central de tales placas, ó bien se destruyen trozos de la mucosa y se forman úlceras perfectamente limitadas, muy superficiales y cubiertas por un exudado difteroide muy adherente, ó lardáceo y que se separa con facilidad: estas ulceraciones sangran al menor contacto. La localización suele ser en las amígdalas, arcadas palatinas y úvula, y además en los labios (figuras 222 y 223) y bordes de la lengua (fig. 224), en la parte interna de las mejillas y en el paladar duro, sobre todo en los sitios expuestos á lesiones mecánicas. En ocasiones pueden originarse también úlceras más profundas á expensas de esas placas, que luego curan dejando cicatrices blancuzcas. Más raro es que las placas mucosas se formen en la conjuntiva y en la mucosa nasal, y, en cambio, es frecuente hallarlas en los genitales femeninos y en el recto.

Las llamadas sifílides secundarias descritas hasta aquí, y marcadamente infecciosas, se observan en todos los sifilíticos en una ú otra forma, ya directamente á continuación de la infección ó como recidivas en el curso de los dos primeros años. Las manifestaciones llamadas terciarias pueden observarse excepcionalmente en los dos años primeros en la *sífilis precoz:* en cambio, pasado cierto período constituyen los síntomas únicos de la sífilis, y pueden persistir durante tiempo ilimitado después de la infección, sobre todo cuando el tratamiento es insuficiente ó nulo, y á veces también en casos que no se han diagnosticado. El parecer, generalmente dominante, de que las lesiones terciarias de la sífilis no son trasmisibles, se ha rectificado gracias á las inoculaciones hechas en monos hace pocos años, las cuales en algunos casos han ido seguidas de resultados positivos. Sin embargo, aún no parece excluída la posibilidad de que las sifílides terciarias no ulceradas no sean infecciosas.

Las formas cutáneas más frecuentes de las manifestaciones sifilíticas terciarias aparecen unas veces agrupadas y con tendencia á progresar periféricamente *(sifílides tuberosas)*, y otras aisladas, como *tumoraciones gomosas* ó *gomas.* Estas últimas se originan en forma de nódulos duros, localizados en la piel ó en el tejido celular subcutáneo, que aumentan de tamaño gradualmente y se reblandecen, tomando un color rojo ó lívido (fig. 240), después de lo cual ó se reabsorben, dejando una cicatriz retráctil, ó se abren dando salida á un contenido viscoso. Las úlceras así originadas parecen hechas con sacabocados, y en ellas puede apreciarse el fondo cubierto de tejido destruído, necrótico, ó de exudado gris ó gris-amarillento (fig. 243). Por progreso de la neoplasia y de la destrucción se forman ulceraciones extensas y profundas, que en parte no sólo se constituyen á expensas de los nódulos gomosos cutáneos, sino también de los tejidos situados debajo de los

---

Fig. 222. Vaciado procedente de la Clínica de Neisser, en Breslau (Kröner).

Figuras 223 y 240. Vaciado procedente de la Clínica dermatológica de Friburgo (Vogelbacher).

Fig. 224. Vaciado procedente de la Clínica dermatológica de Friburgo (Johnsen).

Fig. 243. Vaciado procedente de la Clínica de Neisser, en Breslau (Kröner).

gomas que se han abierto al exterior, de los huesos necrosados (figuras 250 y 254), de los músculos y de los ganglios. La curación de los gomas, que siempre se realiza con formación de cicatriz ó retracción cicatricial, rara vez sobreviene espontáneamente después de persistir largo tiempo.

En oposición con los nódulos gomosos aislados las sifílides tuberosas se encuentran agrupadas en la mayoría de los casos: se componen de pápulas distintas, duras, que asientan sobre la piel y son del tamaño de lentejas al de guisantes, cuyo color es claro, y más tarde moreno, y hasta rojo-pardo; pasado cierto tiempo sufren una regresión, no siendo raro que alrededor aparezcan nuevos nódulos (figura 246). Éstos pueden confluir y constituir figuras serpiginosas características por su progresión periférica y la atrofia cicatricial de la parte situada en el centro *(sifílide tubero-serpiginosa,* fig. 244). La destrucción de esos nódulos, designados con el nombre de "pápulas terciarias", ocasiona su ulceración, y así al curar en el centro se forman cicatrices alargadas de bordes serpiginosos, ulcerados, que hacen que las distintas úlceras tengan la forma de riñón, característica en especial de la sífilis *(sifílide tubero-úlcero-serpiginosa,* figuras 247 y 248). La localización predilecta es en la cara, la nariz y la frente; también se encuentra en las piernas, en las cuales con facilidad se complica el proceso con la elefantiasis. Además se observan estas sifílides en la palma de la mano (fig. 245), y entonces únicamente con dificultad pueden distinguirse de las sifílides pápulo-escamosas secundarias.

Las sifílides tardías suelen tener en la mucosa bucal gran tendencia á la destrucción, y por eso es raro observarlas en la forma nodular; las ulceraciones gomosas se encuentran en la mucosa de los labios, de las mejillas y de las encías: sin embargo, con más frecuencia se observan en la lengua tanto gomas ulcerados, á menudo muy extensos y aislados, como nódulos superficiales y profundos con tendencia á la destrucción y, finalmente, infiltración gomosa difusa (fig. 249). Los procesos gomosos del paladar duro conducen generalmente á la rápida perforación por destrucción del hueso (fig. 252). En el paladar blando tales ulceraciones avanzan á menudo muy rápida y casi insensiblemente alrededor de sí (fig. 251), destruyendo amígdalas y úvula y formando perforaciones, por lo cual no es raro que la curación se efectúe con formación de retracciones cicatriciales, creándose condiciones tales que apenas es posible orientarse (fig. 253). En la entrada de la laringe pueden formarse graves estenosis cicatriciales á consecuencia de procesos gomosos ulcerativos.

En oposición al curso normal de la sífilis, en general suave, se observan algunos casos en que desde el primer momento ó muy pronto y consecutivamente á

Fig. 250. Vaciado procedente del Hospital de San Luis, en París (Baretta). Núm. 678. Lailler

Fig. 254. Vaciado procedente de la Clínica de Pospelow, en Moscou (Fiweisky).

Figuras 246 y 247. Vaciados procedentes de la Clínica dermatológica de Friburgo (Johnsen).

Figuras 244, 245 y 248. Vaciados procedentes de la Clínica de Neisser, en Breslau (Kröner).

Fig. 242. Vaciado procedente del Hospital de San Luis, en París (Baretta). Núm. 1.451. Fournier.

Fig. 249. Vaciado procedente del Departamento del Dr. Jullien del Hospital de San Lázaro, en París (Jumelin).

un chancro fagedénico, ó también de una lesión primaria normal, sobrevienen graves manifestaciones generales: fiebre, abatimiento, é incluso caquexia; ó sifílides que tienen tendencia precoz á la destrucción, y sifílides cutáneas de inusitada pertinacia. Á expensas de pústulas ó de pápulas destruídas se forman úlceras superficiales cubiertas por costras estratificadas *(rupia sifilítica,* fig. 238): cuando éstas se desprenden aparece la ulceración, por lo general dolorosa. Además, se encuentran pústulas mayores y más pequeñas y pápulas ulceradas, que también pueden estar localizadas en las mucosas. Por proliferación de las granulaciones se originan vegetaciones peculiares (sifílides framboesiformes, fig. 239), forma, que, por lo demás, se observa además en el tercer período. La generalidad de las veces sobreviene la curación en el curso ulterior, aun cuando también después de muy larga persistencia: se ha supuesto por algunos que, sobre todo los individuos que enferman de estas sífilis denominadas *malignas,* no han tenido nunca, ó á lo menos desde hace mucho tiempo, ningún sifilítico entre sus ascendientes, de modo que les falta la llamada "inmunidad general„. De otra parte, se achacan á infecciones mixtas.

Por regla general el **diagnóstico** de la sífilis tiene que hacerse teniendo en cuenta los síntomas característicos ya citados y sin perder de vista el conjunto sindrómico: sólo cuando hay sifílides tardías es frecuente que se hallen éstas como signo único. En todos los casos dudosos se asegurará el diagnóstico por la investigación de los espirilos—si se cree conveniente, en campo oscuro (ultra-microscopio),—así como el resultado favorable ó adverso del tratamiento específico. Sobre todo la roséola no da ocasión á dificultades para el diagnóstico cuando se hace un examen general cuidadoso del enfermo; su acentuación después de administrar el mercurio ó de inyectar el salvarsán facilitará el diagnóstico. Mientras las sifílides lenticulares y anulares ú orbiculares suelen diagnosticarse sin dificultad, el diagnóstico de las sifílides liquenoides, que á menudo se asemejan en mucho tanto al *lichen scrupholosorum* como al *ruber,* puede suscitar dificultades no despreciables: sin embargo, son diferenciables, porque en las sifílides la infiltración es mucho menor, y porque los nodulillos del líquen plano se distinguen por su configuración, así como por el picor de la sifílide micropapulosa Para el diagnóstico diferencial entre las sifílides pápulo-escamosas de la palma de la mano y el eczema ó el psoriasis vulgar se tendrán en cuenta principalmente la infiltración y el color de las porciones marginales. El leucoderma y la alopecia sifilíticos se reconocen como tales á primera vista. En las sifílides pustulosas, que cuando van acompañadas de fiebre alta pueden en ocasiones confundirse con la viruela, nos permitirá hacer el diagnóstico la presencia de pápulas lenticulares típicas además de las pústulas, así como también el resultado de la exploración general

---

Fig. 252. Vaciado procedente de la colección Fournier del Hospital de San Luis, en París (Jumelin). Núm. 417.

Fig. 251. Vaciado procedente de la Clínica dermatológica de Friburgo (Vogelbacher).

Fig. 253. Vaciado procedente de la colección Fournier del Hospital de San Luis, en París (Jumelin). Núm. 417.

Figuras 238 y 239. Vaciados procedentes de la Clínica de Neisser, en Breslau (Kröner).

(lesión primaria, tumefacción ganglionar, afecciones de las mucosas). Lo más difícil resulta muchas veces el diagnóstico diferencial de las sifílides gomosas y tuberosas, en especial respecto del lupus, del acné y del *ulcus rodens*. En tales casos ocurre á menudo que sólo es posible el diagnóstico atendiendo al resultado de la reacción de Wassermann ó al rápido éxito de un tratamiento yódico.

Las sifílides precoces de las mucosas dan lugar en ocasiones á dificultades de diagnóstico respecto de las aftas simples, el pénfigo de las mucosas, el herpes y la leucoplasia. Debe tenerse primeramente en cuenta la marcada limitación, el borde enrojecido é inflamado, así como en las placas opalinas, el enturbiamiento del epitelio, y, en fin, la localización. Además, en tales casos debe examinarse minuciosamente la piel. Las sifílides gomosas de las mucosas no suelen ser difíciles de diagnosticar, dado lo circunscritas que son y lo relativamente deprisa que progresan, así como por la extraordinaria prontitud con que obedecen á la terapéutica, que se planteará siempre que se piense en sífilis.

El **pronóstico** de la sífilis cuando se instituye el tratamiento correspondiente puede calificarse de favorable; en los casos no tratados, así como en aquellos en que á pesar de haberlo sido sobrevienen posteriormente manifestaciones gomosas ó paralíticas, debe considerarse como dudoso ó reservado. Los casos de sífilis maligna tienen siempre un pronóstico menos favorable.

Cuando se trata de la *sífilis hereditaria* trasmitida al feto por uno ó por ambos padres, la intensidad de los síntomas depende de la antigüedad de la sífilis de los ascendientes, así como del tratamiento á que antes hayan estado sometidos. Mientras que cuando la herencia es más marcada ocurren abortos y partos prematuros, ó los niños nacen muertos y macerados, más tarde pueden nacer vivos, y hasta conservar la vida. Los niños heredo-sifilíticos, cuya piel tiene por regla general un aspecto caquéctico peculiar, por lo que dan la impresión de ancianidad, pueden padecer la generalidad de los exantemas observados en los adultos (por ejemplo, sifílides papulosas, figuras 255, 256 y 257): sin embargo, el aspecto de tales erupciones se modifica muchas veces por la tendencia de la piel infantil á formar pústulas. El *pénfigo sifilítico* puede considerarse como especialmente característico: por regla general sobreviene asociado á un coriza y se localiza en las palmas de las manos y plantas de los pies (figuras 258 y 259), pero también puede afectar al resto del cuerpo. Las vesículas, cuyo contenido se hace pronto purulento ó se enturbia por hemorragias, se rompen al poco tiempo de aparecer y se trasforman pronto en ulceraciones. En los exantemas papulosos debe advertirse que tienen tendencia á extenderse en superficie, de modo que, especialmente los talones, y á veces también las manos y la región glútea, así como la cara, tienen una coloración rojo-morena. En los ángulos de la boca ó comisuras labiales y alrede-

---

Fig. 255. Vaciado procedente de la Clínica de Neisser, en Breslau (Kröner).

Figuras 256, 257 y 258. Vaciados procedentes de la casa-cuna de Schlossmann, en Dresde (Kolbow).

Figuras 259 y 260. Vaciados procedentes de la Clínica de Lesser, en Berlín (Kolbow)

dor de la nariz se encuentran pápulas erosionadas y fisuras que tienen forma lineal y dejan tras sí cicatrices radiadas.

En la pubertad se observa á veces en los niños heredo-sifilíticos que á menudo quedan retrasados en su desarrollo, manifestaciones tardías de sífilis como en los adultos—*sífilis hereditaria tardía*—(fig. 262) en las cuales puede llegarse á las destrucciones más considerables: sobre todo es frecuente la sífilis de los huesos de la nariz, que ocasiona la típica forma en "silla de montar„ (fig. 260). Se discute si los diferentes síntomas de la "triada de Hutchinson", sordera laberíntica, queratitis parenquimatosa y erosiones dentarias semilunares de los dos incisivos superiores medios (fig. 261), son siempre atribuíbles á sífilis; la común presencia de los tres síntomas, sobre todo cuando se encuentran alrededor de la boca y de la nariz las ya citadas cicatrices de forma lineal, debe considerarse como signo seguro de sífilis hereditaria (fig. 260).

El **diagnóstico** de la sífilis hereditaria se hará considerando los exantemas, el coriza y el aspecto de vejez de los niños enfermos: también en este caso se asegurará el diagnóstico por el resultado del tratamiento y la reacción de Wassermann. En la sífilis hereditaria tardía los síntomas antes enumerados permiten el diagnóstico en la mayoría de los casos. La sífilis hereditaria tardía en el sentido de Fournier, es decir, sin que hayan precedido manifestaciones de los períodos precoces, es poco conocida en Alemania.

Tratamiento.—Aun cuando las probabilidades de impedir la infección general (aun en casos de intervenir temprano quirúrgicamente y extirpar la lesión primaria ampliamente comprendiendo tejidos sanos), son muy escasas, cuando la localización del chancro sea favorable, esto es, cuando recaiga en el prepucio ó en la piel del pene, y tan sólo para lograr una curación rápida ó eliminar una cantidad no despreciable de material infeccioso y así hacer que el curso de la sífilis se convierta quizás en más benigno, puede intentarse en algunos casos apropiados la extirpación quirúrgica con sutura consecutiva; con demasiada frecuencia sobreviene la induración de la cicatriz ó una nueva lesión primaria. En el moderno tratamiento de la sífilis por medio del salvarsán se ha recomendado calurosamente la extirpación ó destrucción de la lesión primaria con el termocauterio de Paquelin.

Debe rechazarse en absoluto el tratamiento de las erosiones ó úlceras sospechosas con medios cáusticos, especialmente con nitrato de plata, porque así se producen fácilmente induraciones artificiales y se dificulta el diagnóstico. Estaría justificado el ensayo de impedir la producción del accidente primitivo por medio de una cauterización enérgica con el termocauterio de Paquelin: en lo referente á la profilaxia podrá probarse á friccionar con una pomada de calomelanos del 30 al 50 por 100, ó con ungüento gris al 50 por 100, según recomienda Metschnikoff. Cuando ya se ha desarrollado la esclerosis se espolvoreará con calomelanos ó dermatol (este último obra de un modo completamente específico) cuando la secreción sea moderada, y se lavará varias veces al día con solución de sublimado. Cuando

---

Fig. 261. Vaciado procedente de la Clínica oftalmológica de Greef, en Berlín (Kolbow).
Fig. 262. Vaciado procedente de la Clínica dermatológica de Friburgo (Vogelbacher).

hay destrucción ulcerosa se empleará el yodoformo en solución alcohólico-etérea ó *eurófeno,* cuando; la inflamación sea mayor se aplicarán compresas humedecidas en solución de sublimado ó un vendaje de la misma índole. Si sólo hay una esclerosis con secreción mínima, sobrevendrá rápidamente la cutificación y regresión con el empleo del emplasto mercurial: este último medio es de uso especialmente cómodo en las esclerosis del meato.

La pregunta de cuándo ha de comenzar el tratamiento de la sífilis es de la mayor importancia: por regla general, debe contestarse que nunca debe iniciarse un tratamiento general antes de tener una seguridad absoluta en el diagnóstico. Ahora bien; como antes sucedía muchas veces que sólo después de la aparición de síntomas generales se certificaba por completo el diagnóstico, y, por otra parte, como un tratamiento general comenzado prontamente no impide la producción de síntomas constitucionales, ni aun es posible atenuarlos de un modo cierto, el plazo justo para comenzar el tratamiento general coincidía con la aparición del primer exantema. Únicamente cuando no podía atajarse la destrucción gangrenosa ó ulcerosa de la esclerosis ó chancro por medios locales, baños permanentes, yodoformo, etc., nos aparecía justificada la conveniencia de un tratamiento general prematuro. Por el descubrimiento del agente etiológico de la sífilis, cuya investigación se logra con alguna frecuencia pocos días después de la infección, y, por otra parte, por la introducción del salvarsán de Ehrlich en la terapéutica de la sífilis (clorhidrato de dioxidiamidoarsenobenzol), que en muchos casos hace posible un verdadero tratamiento abortivo de la sífilis en el período primario, resulta ahora indicado un proceder completamente contrario: cuanto antes se instituya el tratamiento, tanto más favorables serán las probabilidades de obtener una curación rápida y completa, cuya duración podrá inspeccionarse por el examen de la sangre según Wassermann, investigación que se hará con intervalos regulares.

Dos son principalmente los medicamentos de que hemos de tratar en el tratamiento de la sífilis en su comienzo: el mercurio, de antiguo acreditado, y modernamente el salvarsán. Según nuestra propia experiencia, que, por lo demás, aún no es definitiva, nos parece que lo que más seguramente obra es una combinación de ambos medicamentos.

En primer lugar, por lo referente al salvarsán se inyecta ahora casi exclusivamente por vía intravenosa, en solución muy débilmente alcalina ó como neosalvarsán en solución neutra; las inyecciones intramusculares de soluciones ácidas ó alcalinas concentradas de salvarsán ó de esta sustancia en suspensión oleosa se usan rara vez. De gran importancia es el empleo de agua esterilizada reciente destilada y la cuidadosa observación de las reglas de la asepsia. La dosis media para adultos es de 0,5 á 0,6 gramos (1): sin embargo, se recomienda comenzar con dosis más pequeñas; unos 0,15. Á las inyecciones de salvarsán, repetidas con intervalos de 6 á 8 días, seguirá una cura mercurial enérgica, y, si se estima conve-

---

(1) Ya hemos expuesto en otros trabajos que esta dosis, usual en Alemania, nos parece excesiva, dadas las condiciones de corpulencia, etc., de nuestros enfermos.—*(N. del T.)*

niente, se terminará por la inyección de una ó varias dosis de salvarsán. Otro método, también empleado con buen éxito, consiste en tratar con salvarsán y mercurio alternativamente. Cuando se tiene la precaución necesaria (exclusión de enfermos cardíacos graves y enfermos en los cuales el tratamiento por el salvarsán puede provocar una reacción local con síntomas amenazadores por padecer afecciones específicas de partes del sistema nervioso central, de gran importancia para la vida), apenas entraña más peligros el tratamiento con dioxidiamidoarsenobenzol que la medicación mercurial, que en modo alguno es en absoluto indiferente; las neuro-recidivas, observadas con alguna frecuencia durante cierto tiempo, ocurren muy rara vez cuando se emplean dosis bastante elevadas de salvarsán ó si se emplea el tratamiento combinado de administrar mercurio y salvarsán, y casi siempre curan pronto. Los accesos epilépticos, que en cierto número de casos pueden acarrear la muerte y dependen del aumento de la presión cerebral, pueden evitarse con bastante seguridad cuando se comienza con dosis pequeñas y sólo se llega gradualmente á las dosis completas.

Mientras que el salvarsán casi sólo se emplea hoy en solución diluída y en inyección intravenosa, y únicamente por excepción se ponen inyecciones intramusculares concentradas, para la administración del mercurio disponemos de una porción de métodos.

Mencionaremos en primer término el percutáneo: baños con sublimado, que cuando está intacta la piel sólo son eficaces en forma de baño bicelular de Gärtner; pero que, en cambio, cuando hay grandes pérdidas de epitelio, cosa que ocurre con frecuencia en la sífilis hereditaria, ó cuando existen ulceraciones, desenvuelve una buena acción general á más de la local; la envoltura circular con emplastos de mercurio es en particular utilizable cuando se trata de niños; las pincelaciones con calomelanos y traumaticina, las fumigaciones con calomelanos, y sobre todo el método mejor y más seguro, cual es el de las fricciones ó unciones mercuriales. Para éstas se usa el ungüento gris oficinal, la pomada mercurial de vasógeno ó el jabón mercurial, así como también se distingue por su limpieza y facilidad de absorción la pomada de mercurio y resorbina, preparados todos que contienen el 33 por 100 de mercurio metálico.

La fricción se hará diariamente en los niños, con $^1/_2$ á 1 $^1/_2$ gramos, y en los adultos con 3 á 5 gramos,—y se seguirá para ello el procedimiento cíclico de Sigmund; es decir, cada día se friccionará una parte del cuerpo, de modo que en seis días casi todo el cuerpo se habrá cubierto de pomada; al sétimo día se tomará un baño jabonoso de limpieza. Para las fricciones, que será lo mejor que las haga el enfermo mismo, se emplearán cinco minutos para cada gramo de pomada, y se frotarán sobre todo los puntos en que no haya pelo. Para una cura completa, que cuando la nutrición sea buena se hará bajo la inspección del peso del cuerpo, bastan de 30 á 36 fricciones; la ropa interior no se cambiará mientras dure toda la cura.

Para impedir lo molesto de la cura por fricciones, en la cual la absorción del mercurio se efectúa en su mayor parte por la respiración, se ha ensayado sustituirlo por el embadurnamiento con ungüento gris llevando un delantal impregnado en mercurio metálico *(merkolintschursz)* ó por una máscara de mercurio que se aplica

durante la noche: sin embargo, la eficacia de estos métodos es muy inferior á la de una cura de fricciones bien hecha; sólo será ventajoso el empleo del *delantal de mercolint* por un tratamiento previo ó consecutivo suave.

Entre los preparados mercuriales para uso interno sólo son recomendables los calomelanos, especialmente en la sífilis hereditaria é infantil. Se dará en dosis pequeñas, así como el oxidulo-tanato de mercurio, que se administra en píldoras de 0,1 gramos (una píldora dos veces al día). Cuando haya diarreas se añadirá un poco de tanino ó de opio puro, 0,01 por cada píldora. El tratamiento interno no puede nunca compararse con las fricciones.

Tanto á causa de su comodidad y limpieza como por la seguridad de la acción, gozan de gran preferencia las inyecciones mercuriales. Entre las sales solubles de mercurio la más usual es el sublimado en forma de solución de Müller y Stern (1 de sublimado por 2 á 10 de sal común en 100 de agua), de la cual se inyecta diariamente una jeringuilla de Pravaz (las inyecciones de cantidades mayores con pausas más largas provocan fácilmente síntomas de intoxicación). Más cómodas, porque se propinan con mayores intervalos, y más activas son las inyecciones con preparados mercuriales no solubles, de los cuales la inyección de calomelanos (despáchese: de calomelanos por el vapor, 1; aceite de olivas esterilizado, 9); se hará cada cuatro días, y se inyectará media jeringa cuando se soporte sin reacción marcada, inyectando cada semana una entera. Para una cura bastan cinco inyecciones completas). Aún más recomendable, pues es menos dolorosa, es la preparación de calomelanos al 40 por 100 según Neisser, que se inyecta mediante la jeringa de Barthélemy: cada división contiene 1 centigramo de calomelanos; se administran de 5 á 10 centigramos por dosis una vez á la semana. Estas inyecciones constituyen desde luego el método más eficaz de tratamiento mercurial, y dan buen resultado incluso en la sífilis maligna. Menos intensos en su acción que los calomelanos, que fácilmente provocan enteritis ó estomatitis grave, son el salicilato y el timolato de mercurio, cuya eficacia es casi igual á la de las unciones. Se comienza también por una á tres medias jeringuillas de Pravaz, que se inyectan con intervalos de tres días, y se pone después una inyección de jeringuilla completa cada cinco ó seis días; en total, seis ú ocho jeringuillas enteras. También se ha usado muchas veces para el tratamiento por inyecciones el mercurio metálico finamente dividido en forma de aceite gris, por lo general al 40 por 100, según Barthélemy ó Neisser. La dosis es de 0,07 á 0,12 gramos una vez por semana. En estas inyecciones, para la cuales se eligirán de preferencia las capas superiores de la musculatura glútea, se hará la aspiración antes de inyectar á fin de evitar el peligro de una embolia pulmonar: si la sangre penetra en la jeringa, se buscará para inyectar otro punto. En los sujetos caquécticos ó debilitados, especialmente en los tuberculosos, que fácilmente sufren hemoptisis consecutivas, se evitará el empleo de sales mercuriales no disueltas.

En todo tratamiento mercurial es de la mayor importancia el cuidado de la boca: limpieza frecuente de los dientes (que se habrán arreglado á prevención), sobre todo antes de ir á acostarse; enjuagatorios de la boca hechos con regularidad con líquidos dentífricos débilmente antisépticos y astringentes: por ejemplo, con

soluciones diluídas de acetato de alúmina, agua oxigenada, clorato potásico, tintura de ratania ó de mirra, etc., impedirán la mayor parte de las veces con seguridad la estomatitis. Si á pesar de todo sobreviene ésta, una vez suspendida la administración del mercurio, curará, con lavados y pincelaciones hechos con soluciones más concentradas de los medicamentos citados ó con bálsamo del Perú, toques con nitrato de plata, ácido bromhídrico, crómico, etc., por lo general en corto tiempo. Si hay intolerancia para el mercurio, habrá que habituar gradualmente á los enfermos al medicamento. Se prohibirá fumar á los sifilíticos, sobre todo durante el tratamiento. Á continuación de una cura mercurial se inyectará el salvarsán con ventaja, y, si se cree oportuno, se dará también yoduro potásico: unos 2 gramos diarios; los preparados de yodo están indicados especialmente en el período terciario de la sífilis, en el cual constituyen el principal medio de que desaparezcan las neoplasias gomosas y tuberosas y las ulceraciones. El yoduro potásico, y también los yoduros de sodio, amonio, litio y estroncio, será lo mejor darlos muy diluídos, con leche ó agua mineral, 3 ó 6 veces por día, 1 gramo de cada vez, al tiempo de las comidas. Si se exceptúan el coriza yódico y el acné, rara vez dan ocasión á manifestaciones secundarias desagradables, aun en los casos en que se hace de ellos un uso prolongado. En las personas que á consecuencia de una especial idiosincrasia enferman de yodismo más grave, á veces hasta febril, el yoduro potásico se sustituirá por la sayodina, 4 ó 6 veces al día 0,5 gramos, ó por la yodipina, ó bien al interior una cucharada pequeña 3 veces al día de la preparación al 10 por 100, ó por vía subcutánea, lo cual es mucho más eficaz, una inyección diaria de 10 gramos de yodipina al 25 por 100, hasta la completa desaparición de todos los síntomas. Al mismo tiempo ó después se emprenderán también en el período tardío de la sífilis curas mercuriales y por el salvarsán. En algunos casos especialmente rebeldes de sífilis tardía ósea ó visceral se consiguen buenos resultados con la cura de Zittmann, sobre todo cuando se emplea la prescripción antigua:

Por la mañana se beben calientes 300 gramos de cocimiento de Zittmann fuerte (1) (preparada con calomelanos), después se suda varias horas; por la tarde se ingieren otros 300 gramos del cocimiento de Zittmann mediano. Precisamente en esos casos pertinaces que resisten al yodo y al mercurio obra el salvarsán de un modo completamente específico.

La curación de las manifestaciones sifilíticas se acelera mucho con un tratamiento local apropiado: cuando se trata de pápulas y pústulas lo mejor es cubrirlas con un emplasto mercurial, y en las sifílides pápulo-escamosas de la palma de la mano y de la planta del pie, la aplicación de pomadas y emplastos macerantes con objeto de separar la gruesa capa córnea; los condilomas planos desaparecen muy rápidamente después de pincelar con una pasta de calomelanos y agua de sal. Las ulceraciones cutáneas se espolvorean con calomelanos, y se cubren con vendajes humedecidos en solución de sublimado cuando la secreción es intensa, ó se

---

(1) Es un cocimiento de zarzaparrilla. Según la prescripción original de Zittmann (médico militar sajón), se cocía con la zarzaparrilla un saquito de hilo que contuviese calomelanos y cinabrio, de modo tal que cada litro contenía 1 miligramo de mercurio.—*(N. del T.)*

espolvorean con yodoformo. Los secuestros óseos se extraen cuando ya están completamente desprendidos; los tejidos necrosados se separan si se juzga conveniente: sin embargo, las grandes intervenciones quirúrgicas casi siempre suelen ser superfluas. Las placas de las mucosas se tratan con pincelaciones ó pulverizando con ácido crómico al 10 por 100, ó cauterizando con nitrato de plata, ó bien á veces combinando ambos medios. Las úlceras terciarias de las mucosas suelen curar sin tratamiento local; la curación se acelera con el empleo del sublimado ó de lápices cáusticos.

La sífilis hereditaria se trata en general como la adquirida; sólo que, como se comprende desde luego, las dosis son tan reducidas como lo exigen las circunstancias.

Haciendo caso omiso de las manifestaciones visibles de sífilis, debe inspeccionarse también el resultado del tratamiento antisifilítico mediante el resultado de la reacción de Wassermann; en caso necesario, siempre que sea posible sin perjuicio para el estado general del enfermo, el tratamiento se continuará ó repetirá con intervalos hasta que el resultado de la dicha reacción sea negativo. En casos recientes suele lograrse este objeto, aun cuando á veces sólo después de un enérgico tratamiento continuado por mucho tiempo. Si la infección es antigua ó se trata de casos que en el período primario no fueron tratados ó lo fueron muy insuficientemente, aun empleando el tratamiento más intenso, no se conseguirá siempre, lograr un cambio en la reacción positiva de Wassermann. Para tales casos se recomienda el tratamiento crónico intermitente según Fournier y Neisser.



No. 204. Alopecia syphilitica.

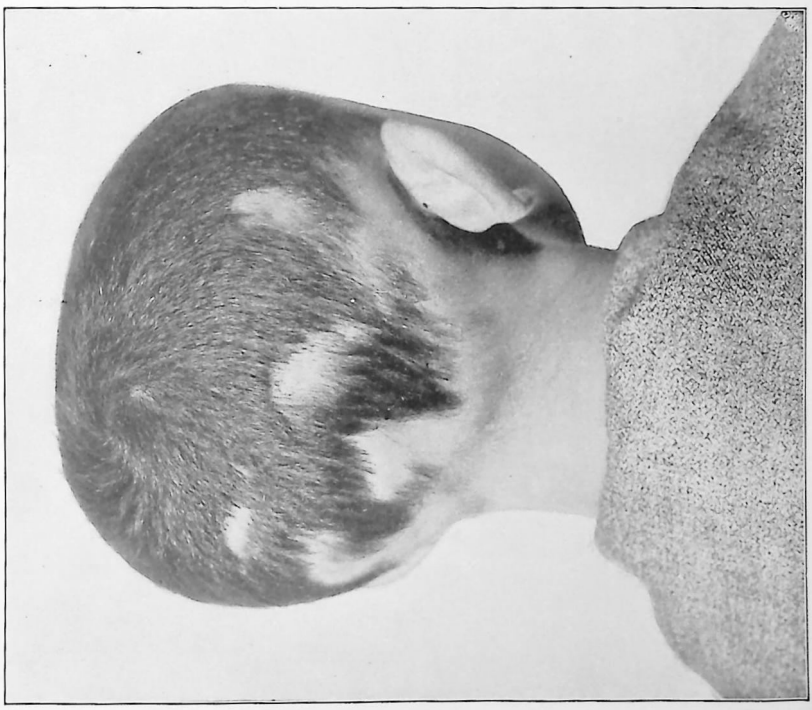

No. 203. Alopecia areata.

S. Calleja, Editor, Madrid.

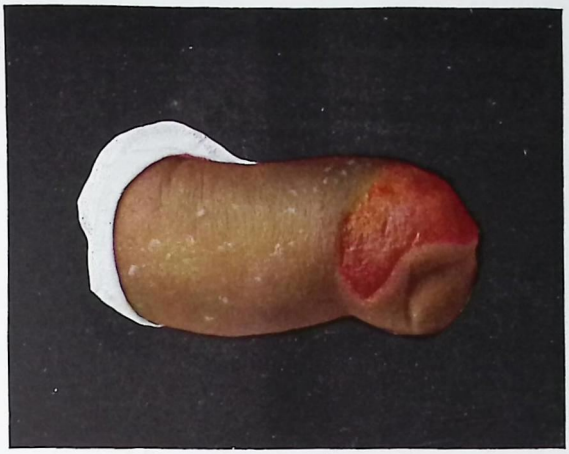

No. 205. 206. Scleroses syphilíticae.

S. Calleja, Editor, Madrid.

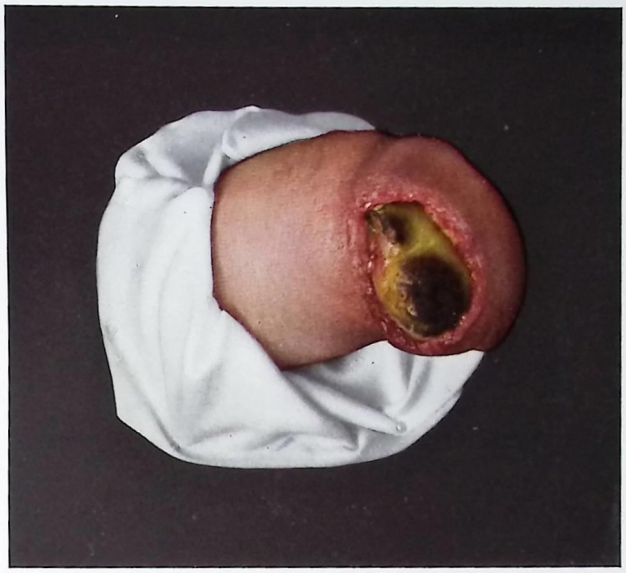

No. 208. Sclerosis phagedaenica.

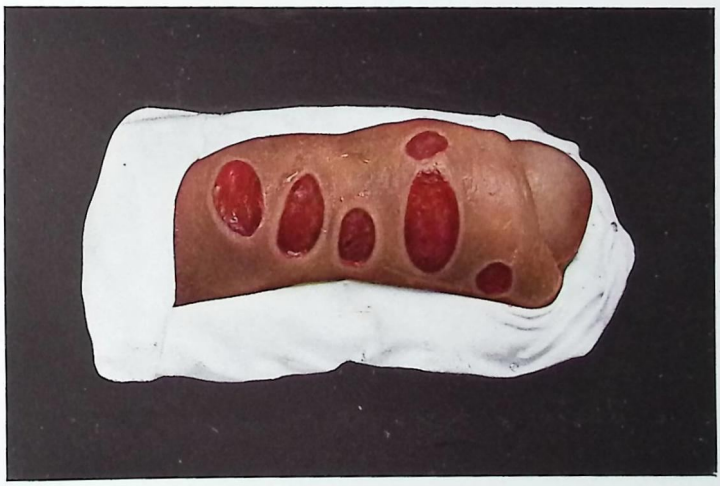

No. 207. Scleroses syphiliticae.

S. Calleja, Editor, Madrid.

No. 209. Sclerosis labii majoris.

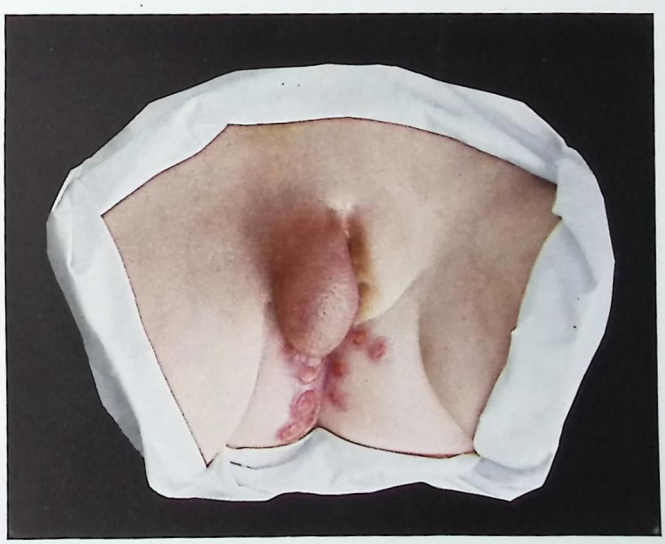

No. 210. Sclerosis et oedema indurativum (in infante).

S. Calleja, Editor, Madrid.

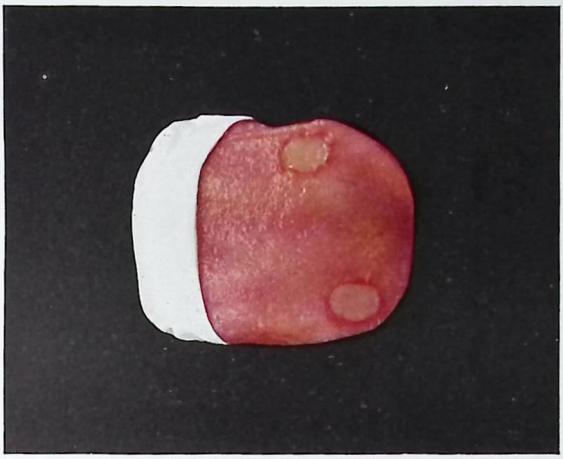

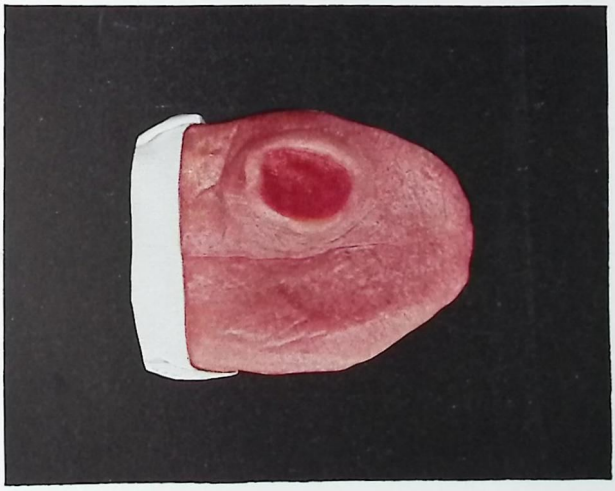

No. 211. 212. Scleroses syphiliticae.

S. Calleja, Editor, Madrid.

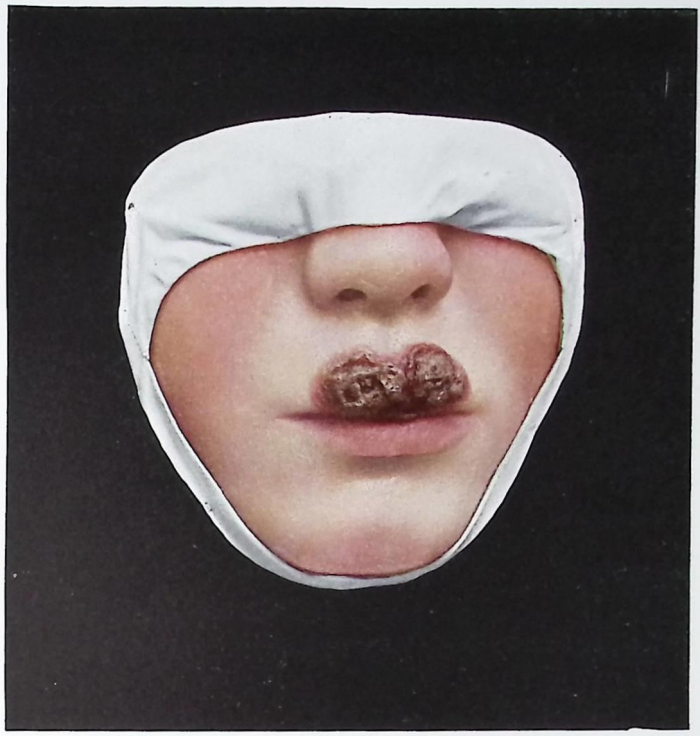

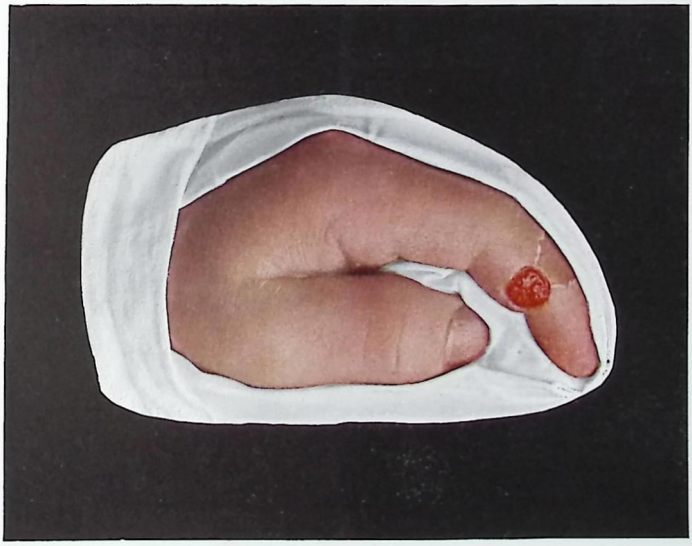

No. 213. 214. Scleroses syphiliticae.

S. Calleja, Editor, Madrid.

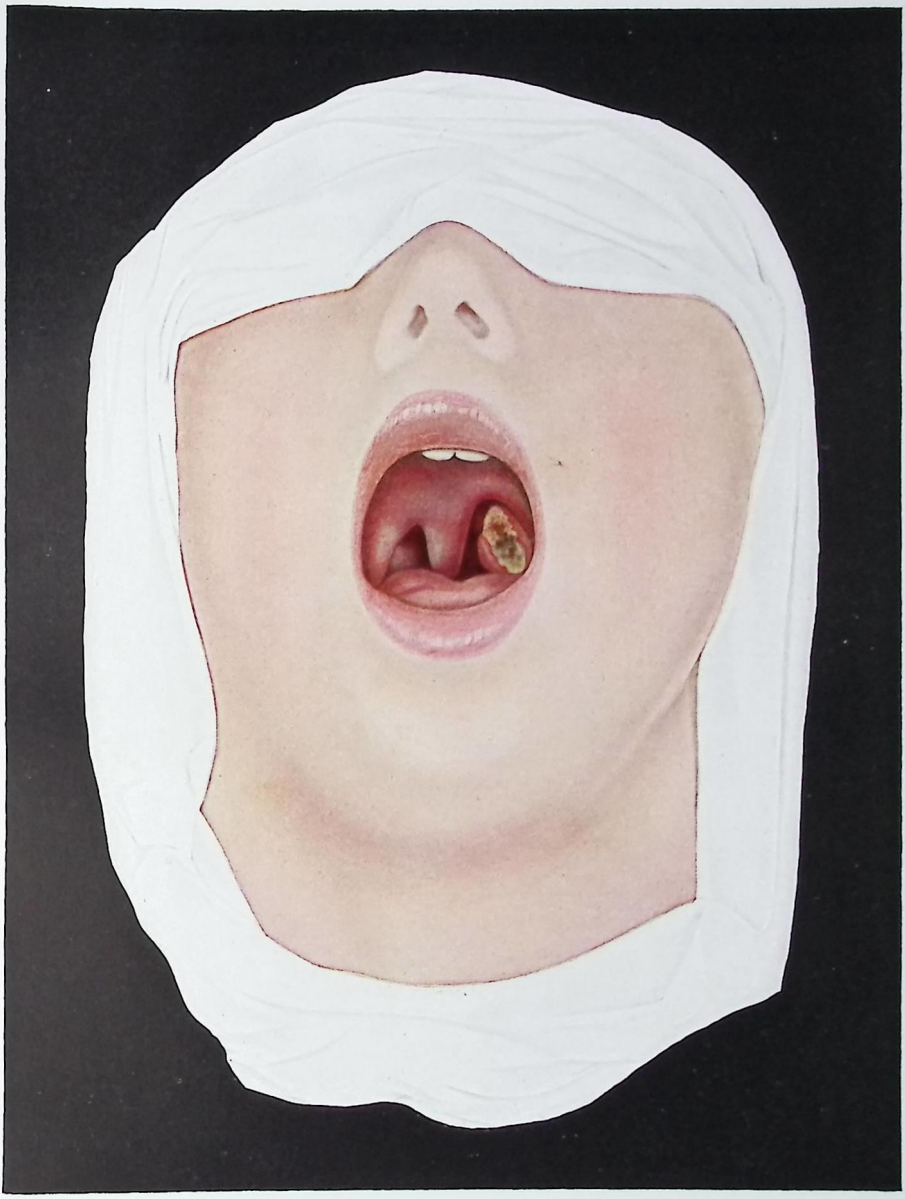

No. 215. Sclerosis syphilitica tonsillae.

S. Calleja, Editor, Madrid.

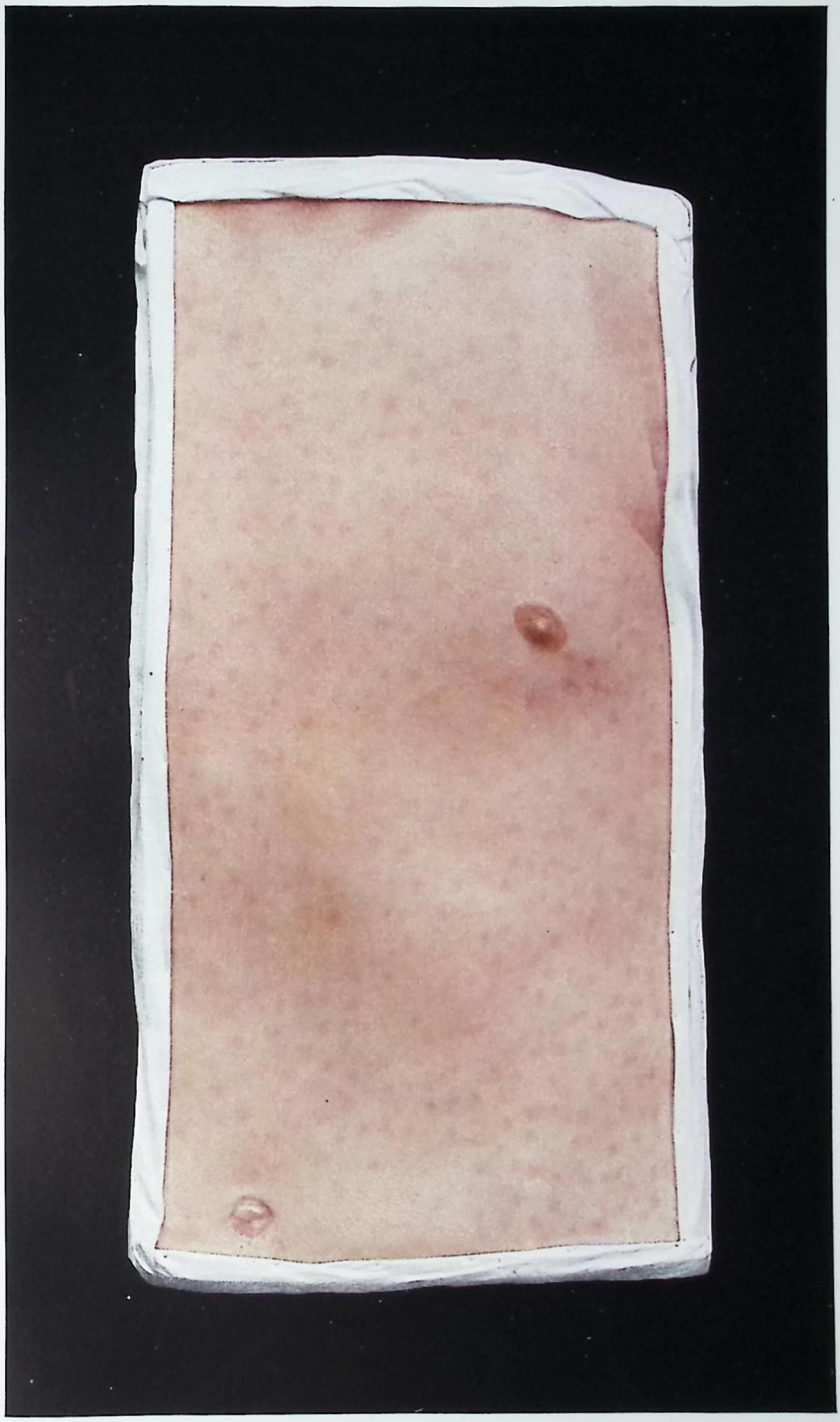

No. 216. Syphilis maculosa (Roseola).

S. Calleja, Editor, Madrid.

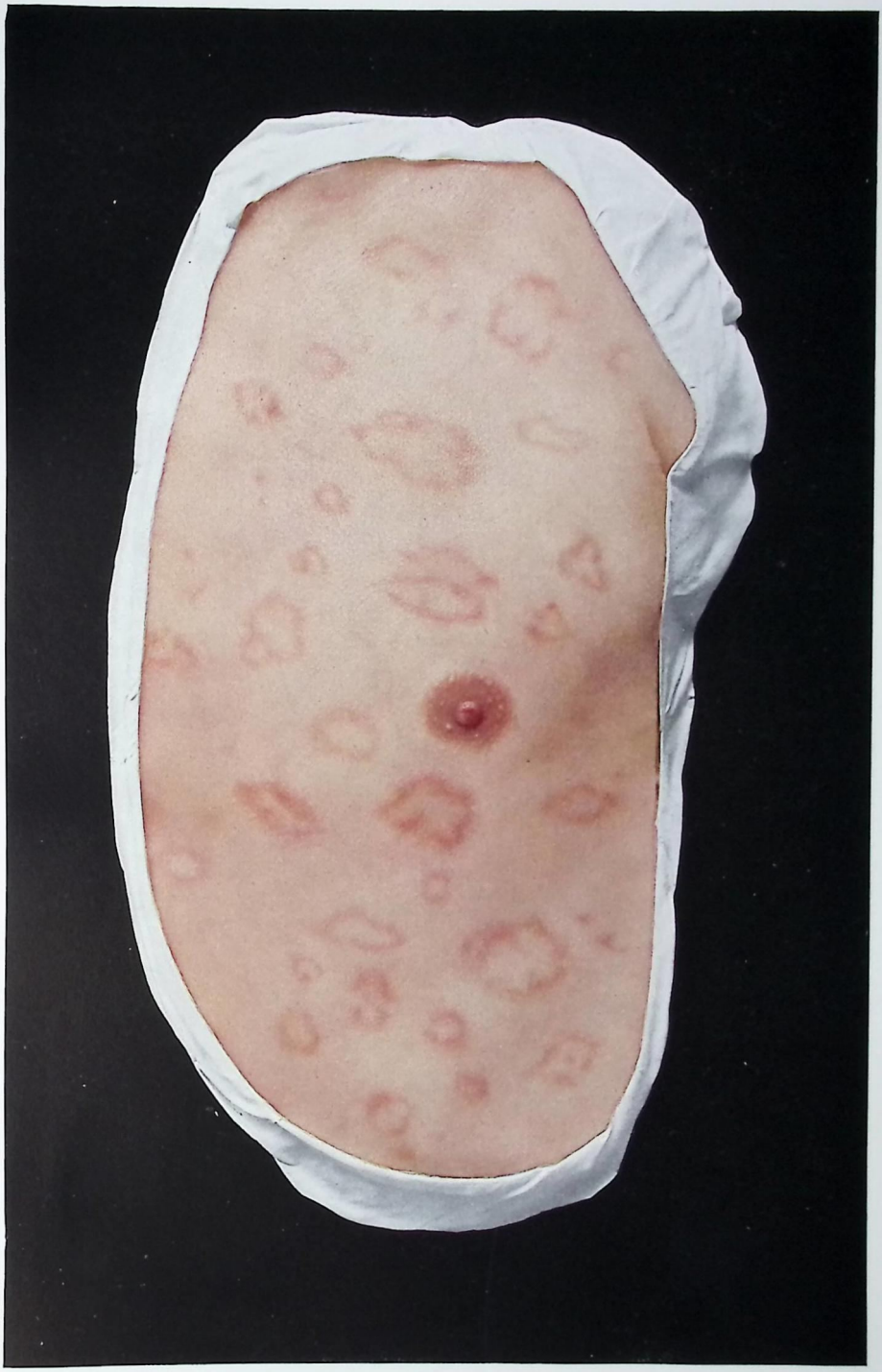

No. 217. Syphilis maculosa recidiva (Roseola recidiva).

S. Calleja, Editor, Madrid.

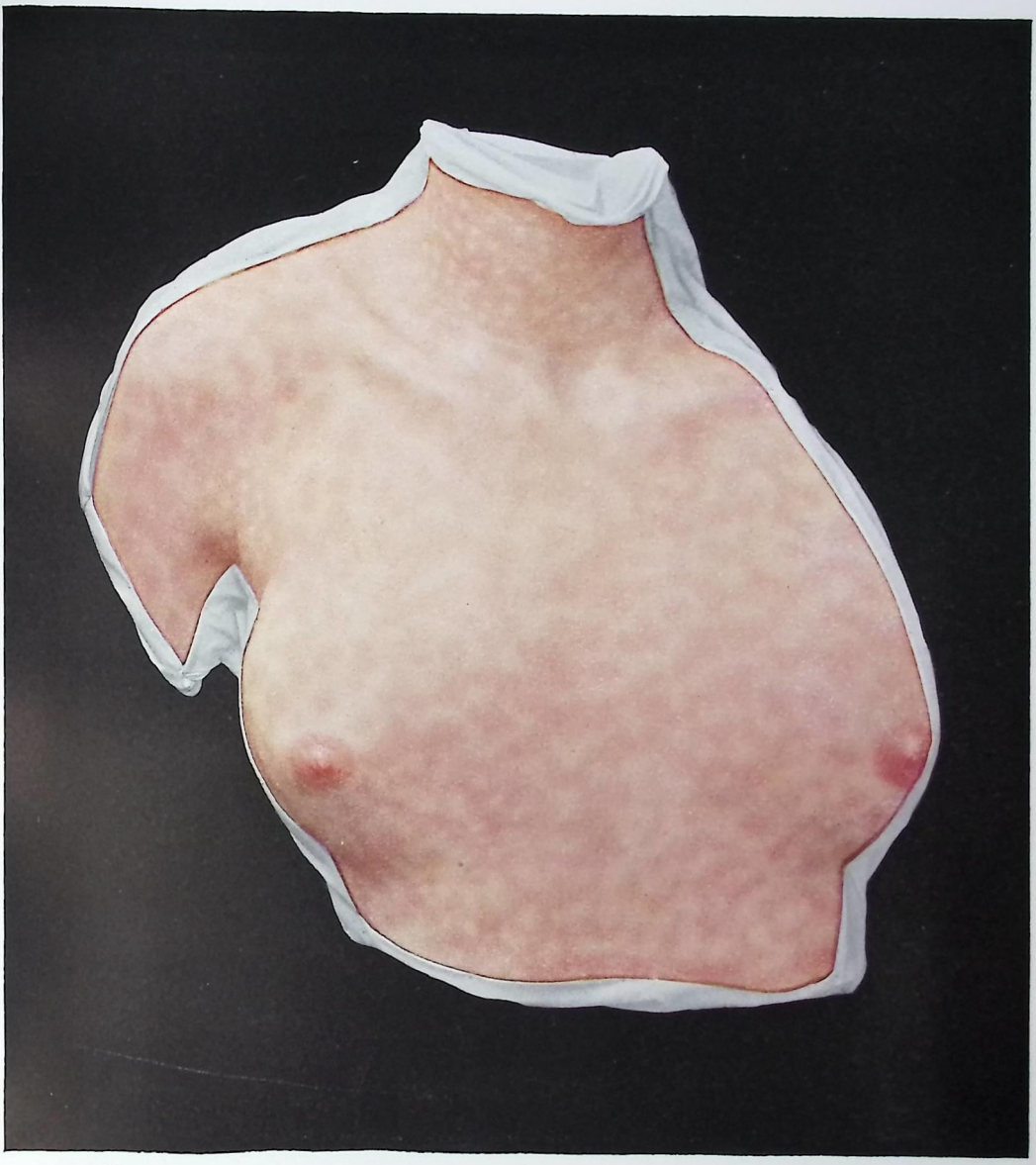

No. 218. Syphilis maculosa confluens; Leucoderma.

S. Calleja, Editor, Madrid.

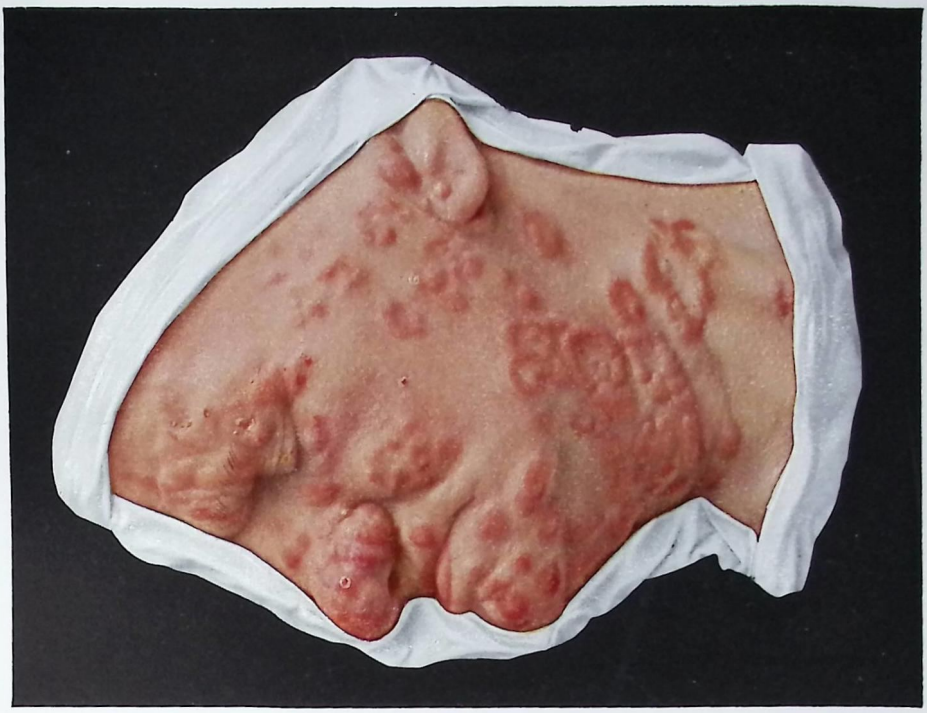

No. 220. Syphilis papulosa annularis.

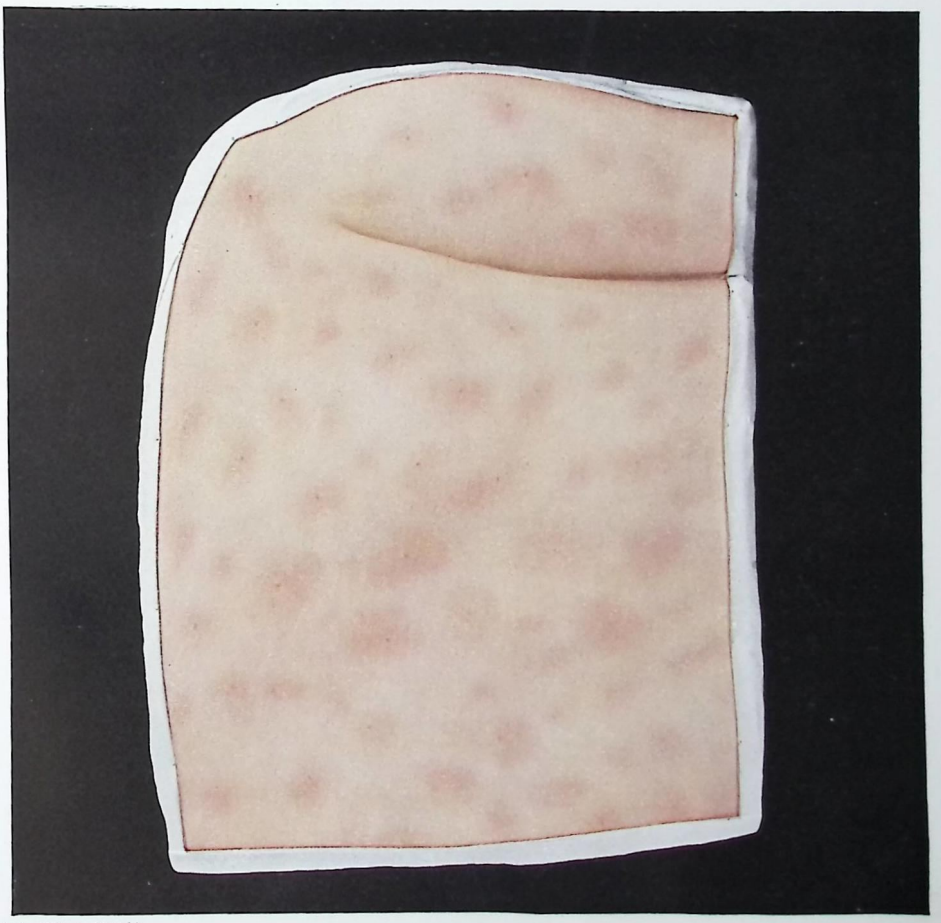

No. 219. Syphilis maculosa follicularis.

S. Calleja, Editor, Madrid.

No. 222. Syphilis papulosa mucosae oris.

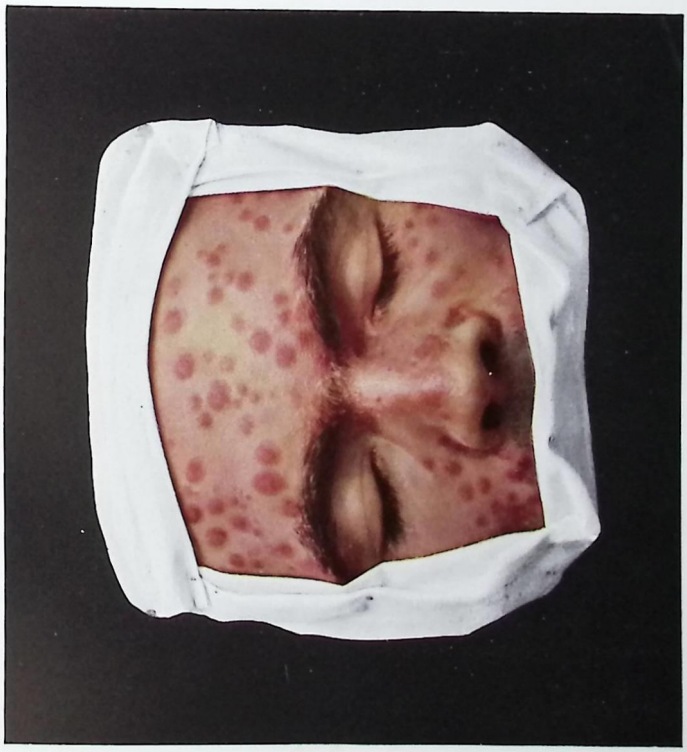

No. 221. Syphilis papulosa lenticularis.

S. Calleja, Editor, Madrid

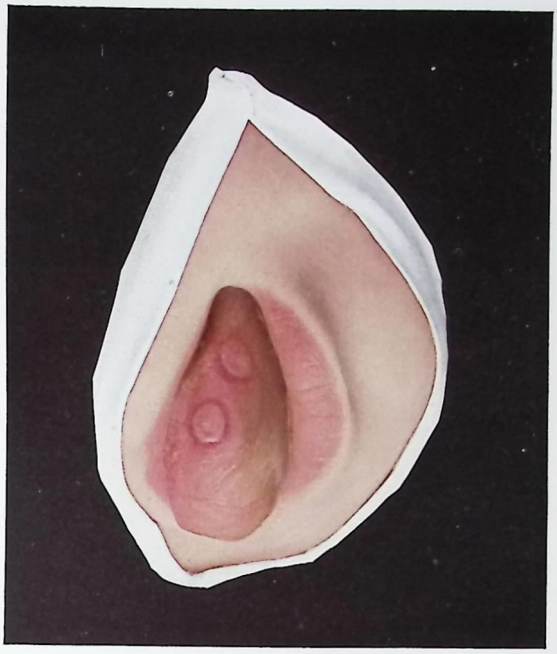

No. 224. Syphilis papulosa linguae.

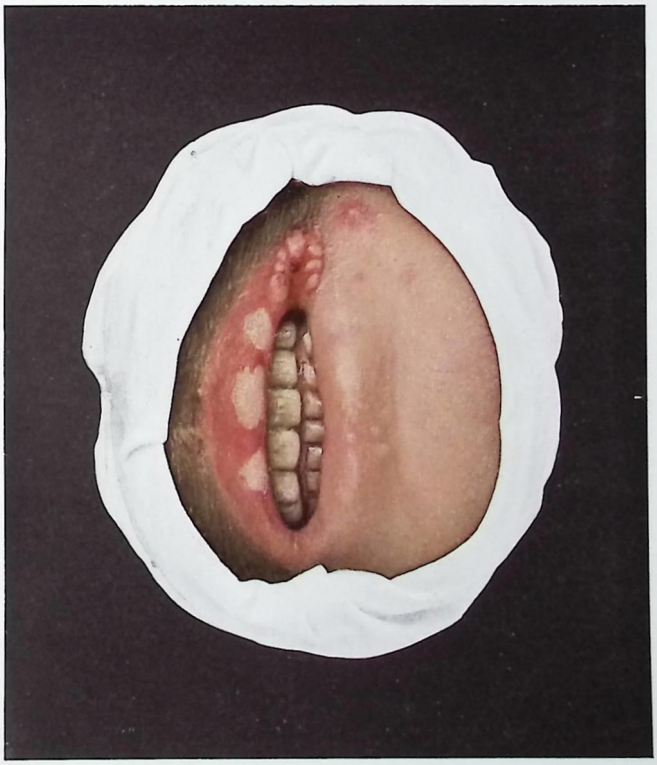

No. 223. Syphilis papulosa mucosae et anguli oris.

S. Calleja, Editor, Madrid.

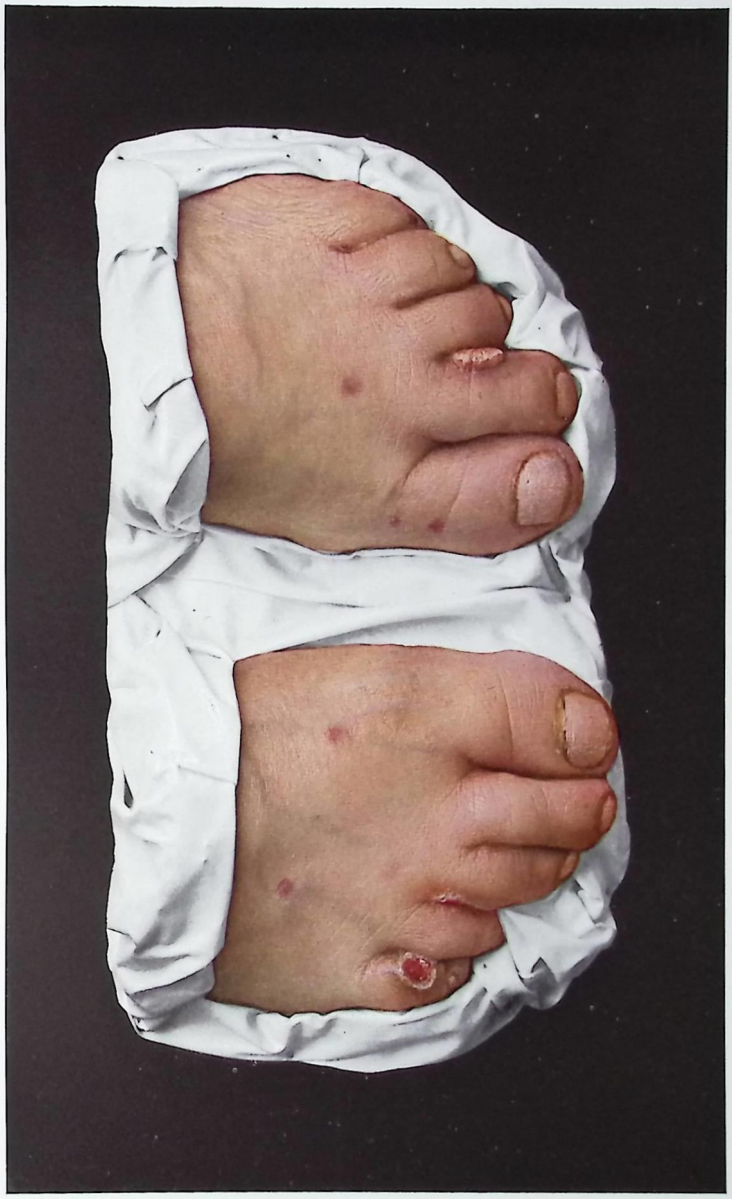

No. 225. Syphilis papulosa.

S. Calleja, Editor, Madrid.

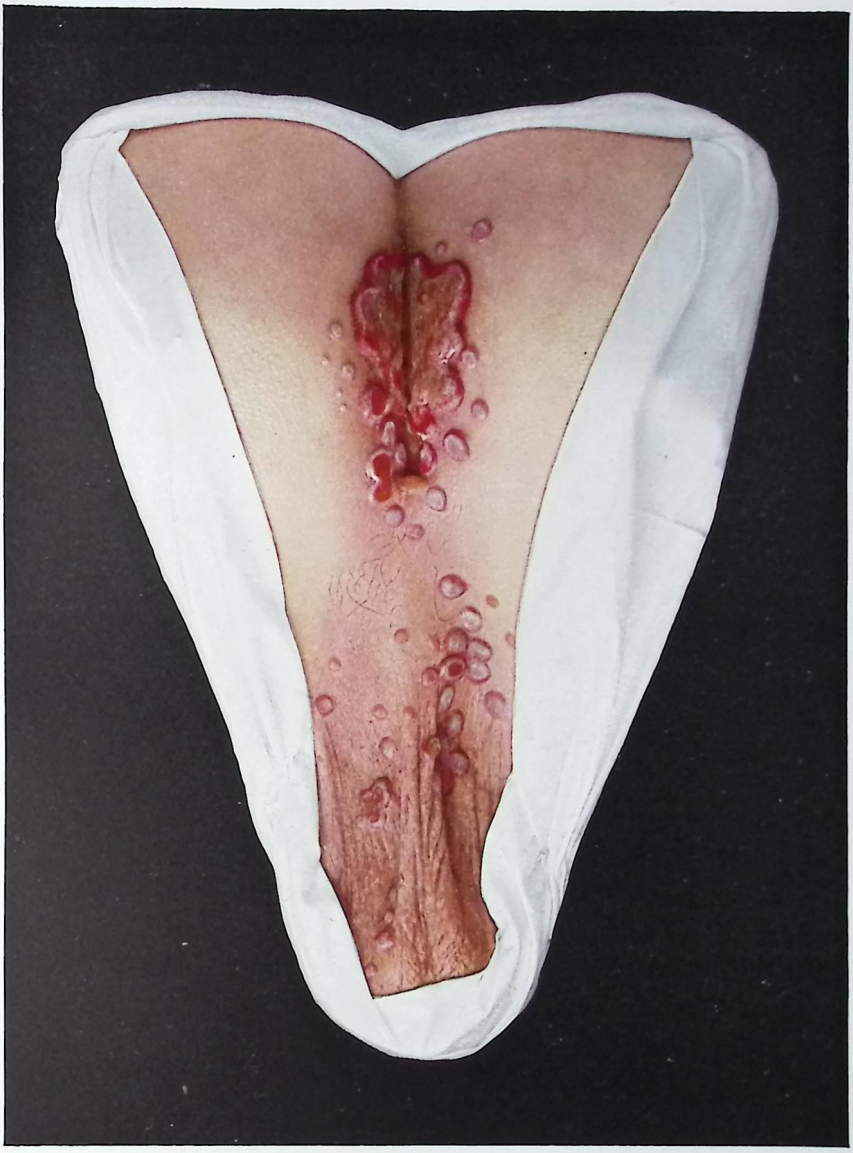

No. 226. Syphilis papulosa (Condylomata lata).

S. Calleja, Editor, Madrid.

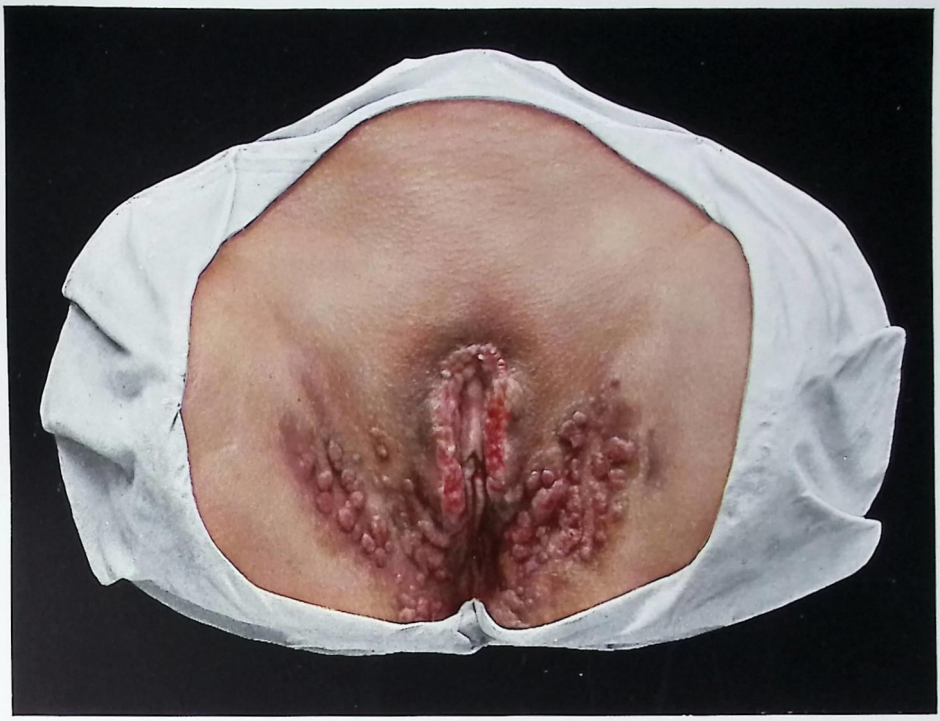

No. 227. Syphilis papulosa (Condylomata lata).

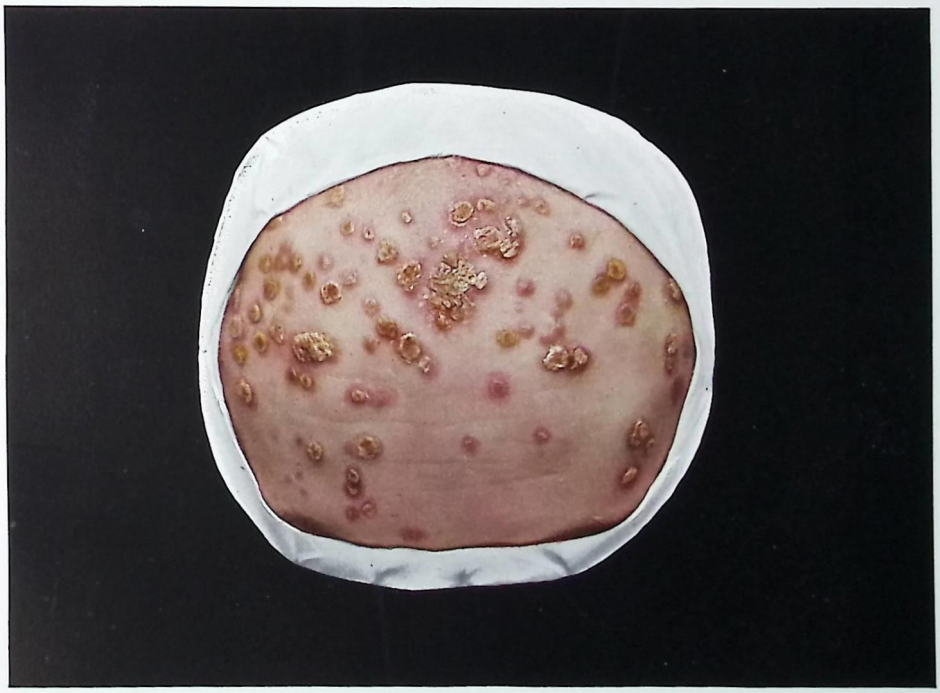

No. 228. Syphilis papulo-pustulosa.

S. Calleja, Editor, Madrid.

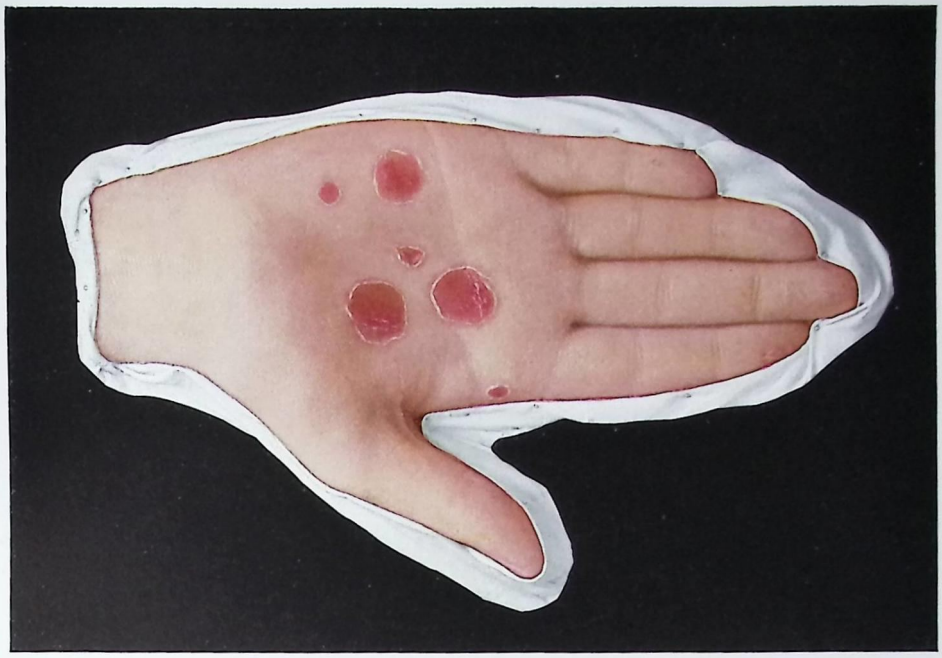

No. 230. Syphilis papulo-squamosa.

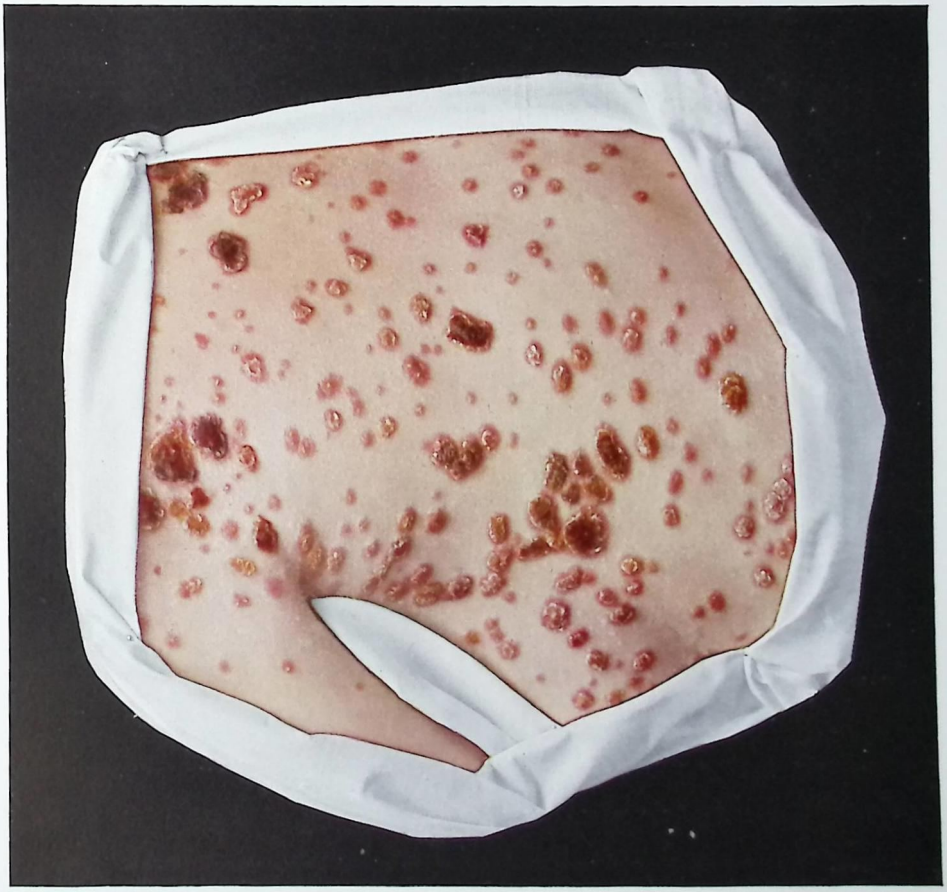

No. 229. Syphilis papulo-pustulosa.

S. Calleja, Editor, Madrid.

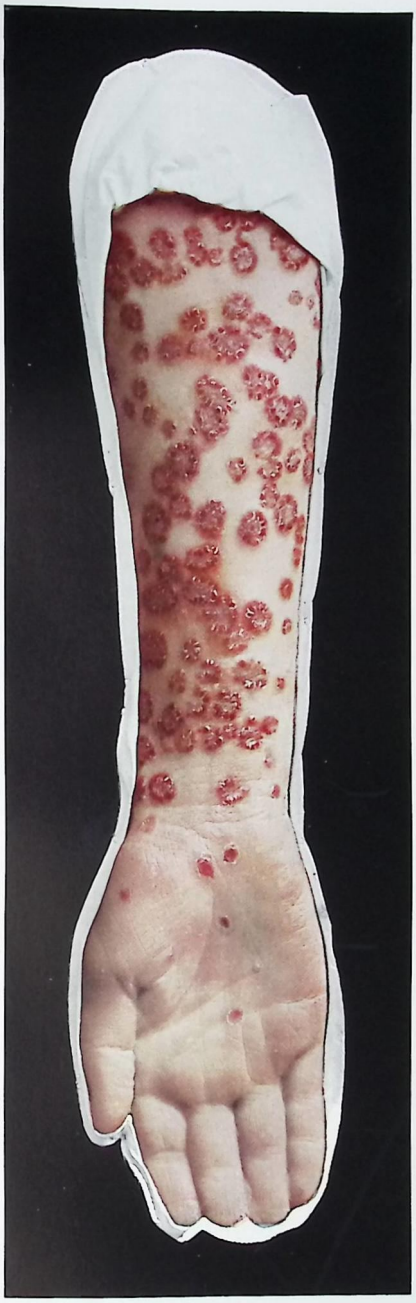

No. 231. Syphilis papulosa orbicularis.

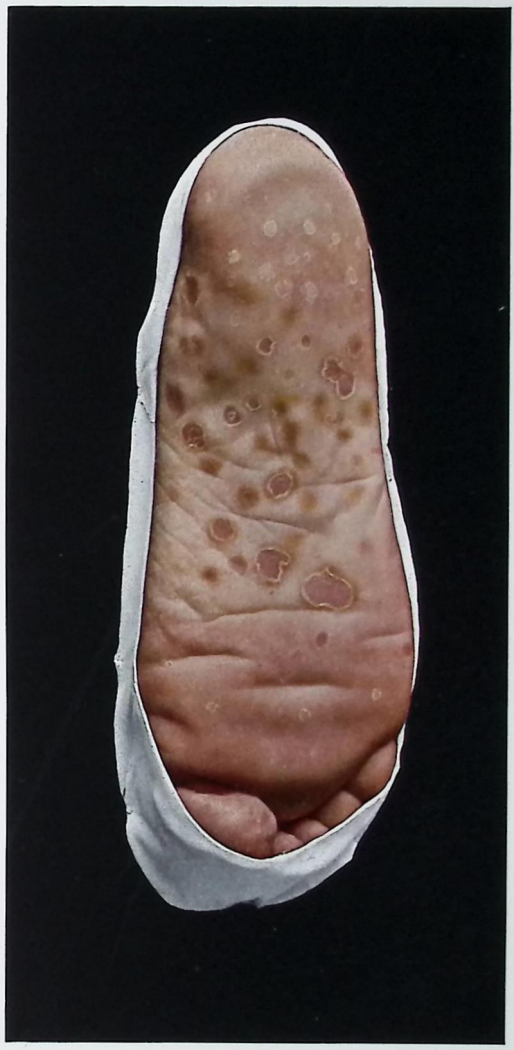

No. 232. Syphilis papulo-squamosa.

S. Calleja, Editor, Madrid.

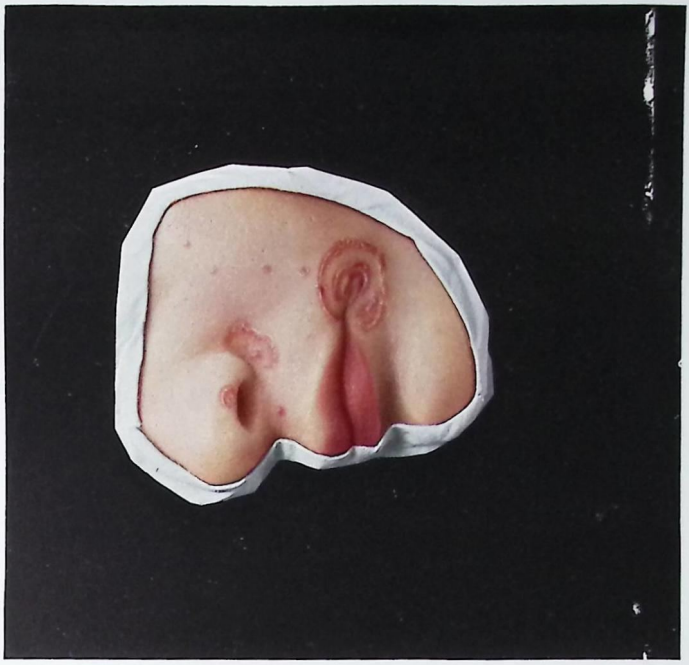

No. 234. Syphilis circinaria.

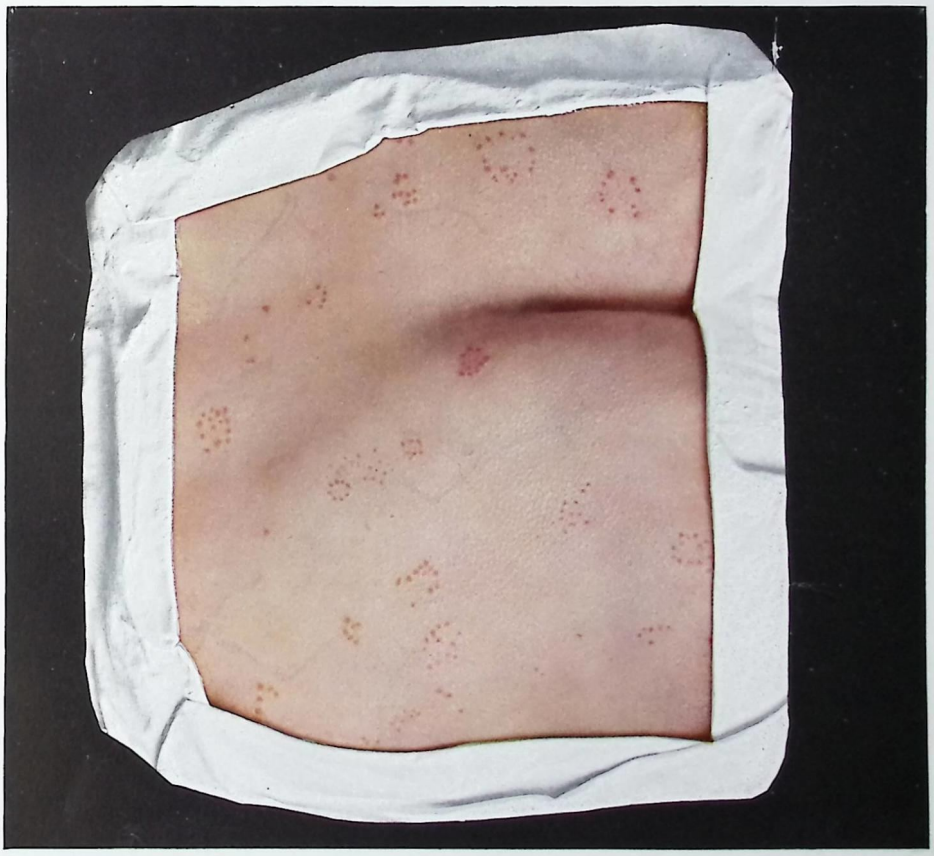

No. 233. Syphilis milio-papulosa (lichenoides).

S. Calleja, Editor, Madrid.

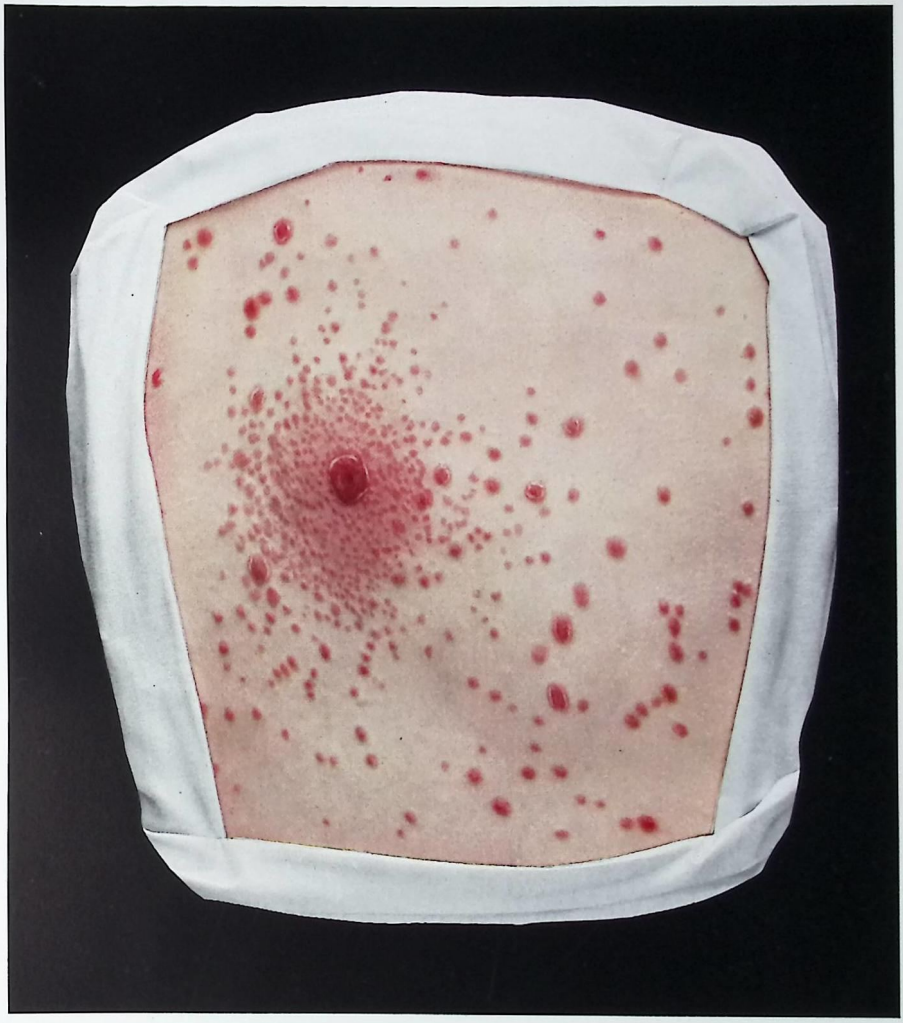

No. 235. Syphilis corymbiformis.

S. Calleja, Editor, Madrid.

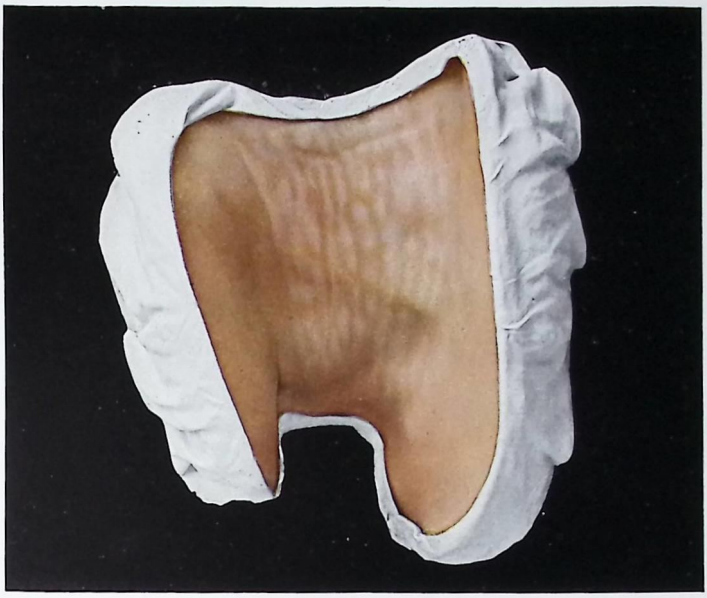

No. 237. Leucoderma syphilitícum.

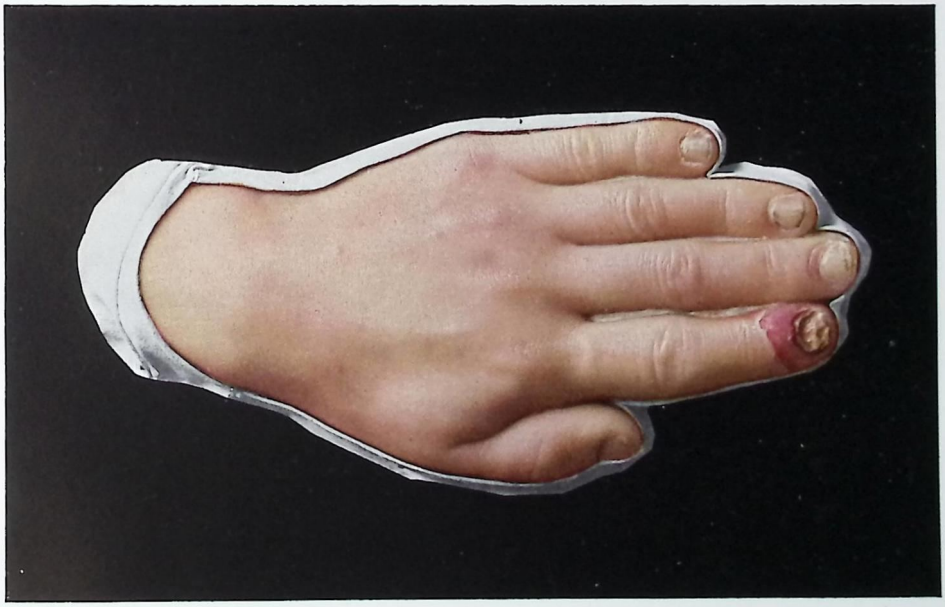

No. 236. Paronychia syphilitica.

S. Calleja, Editor, Madrid.

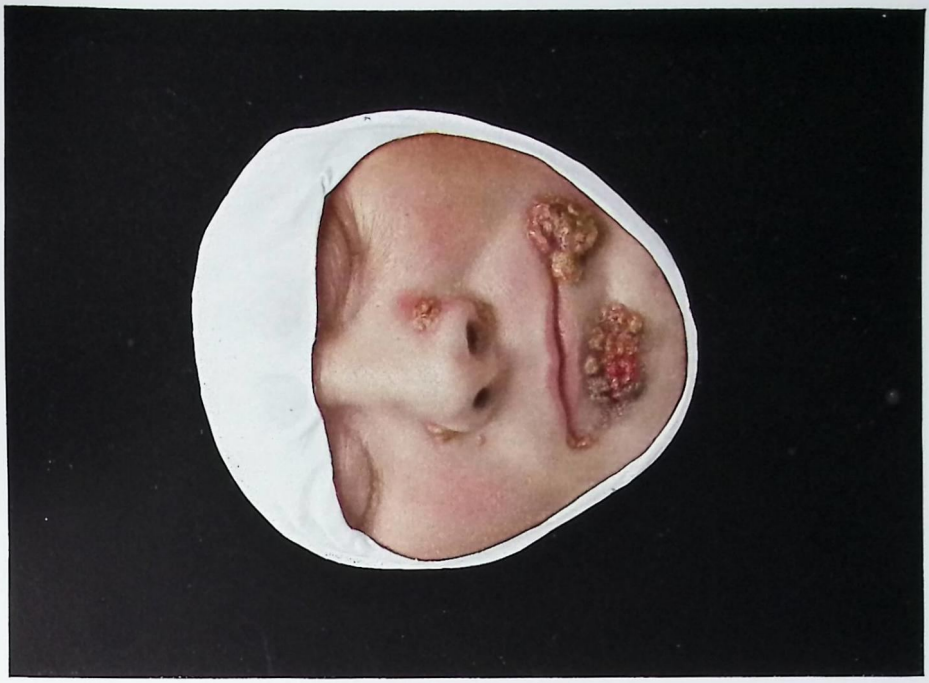

No. 239. Syphilis framboesiformis.

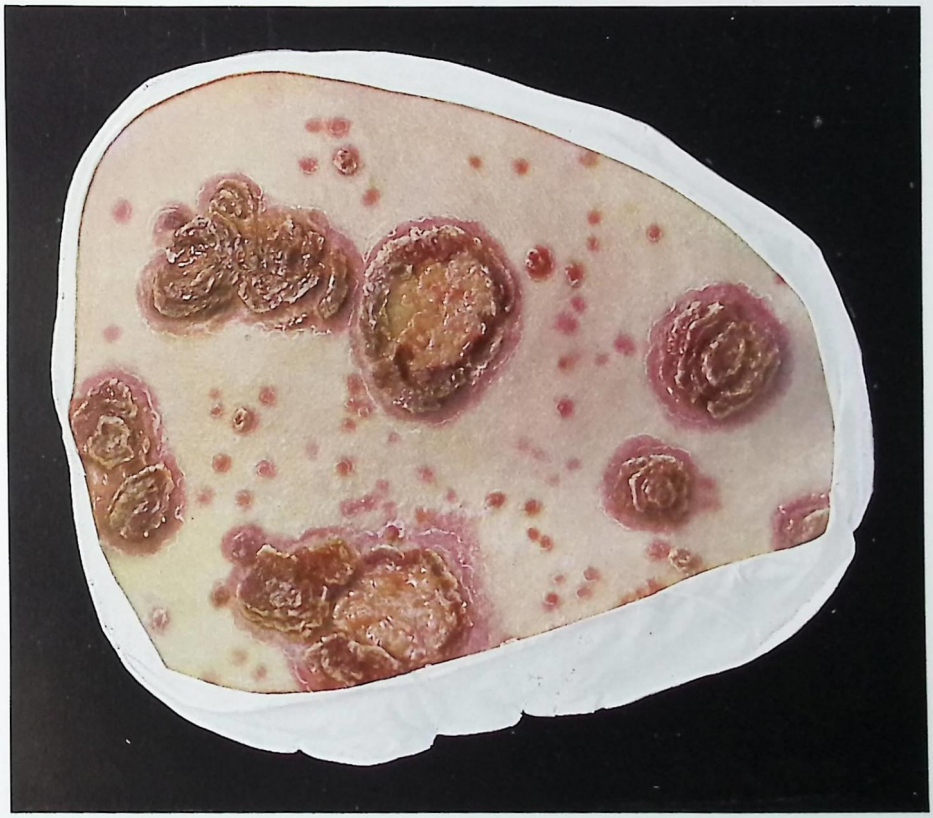

No. 238. Syphilis maligna (Rupia syphilitica).

S. Calleja, Editor, Madrid.

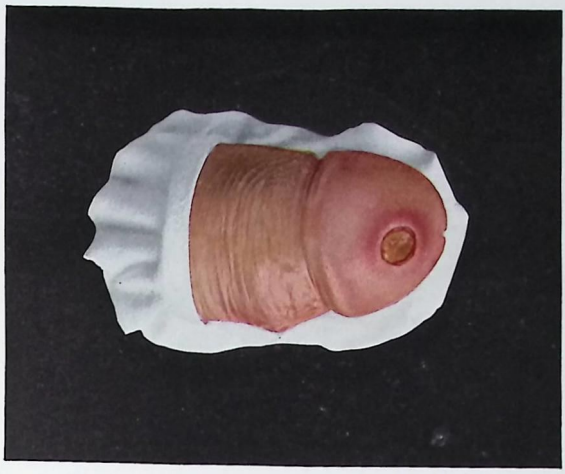

No. 241. Syphilis gummosa glandis (Chancre redux).

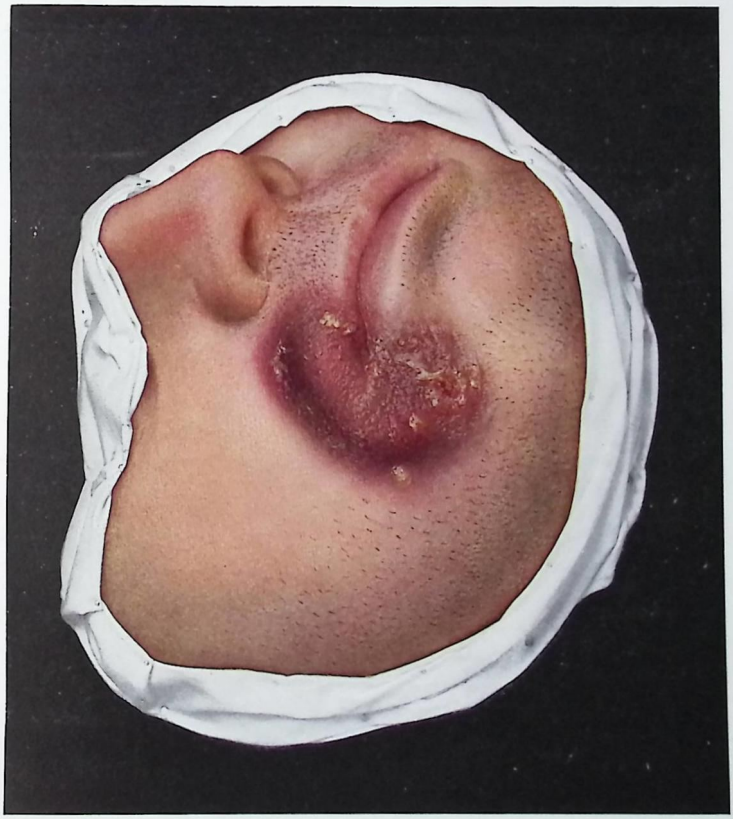

No. 240. Syphilis gummosa.

S. Calleja, Editor, Madrid.

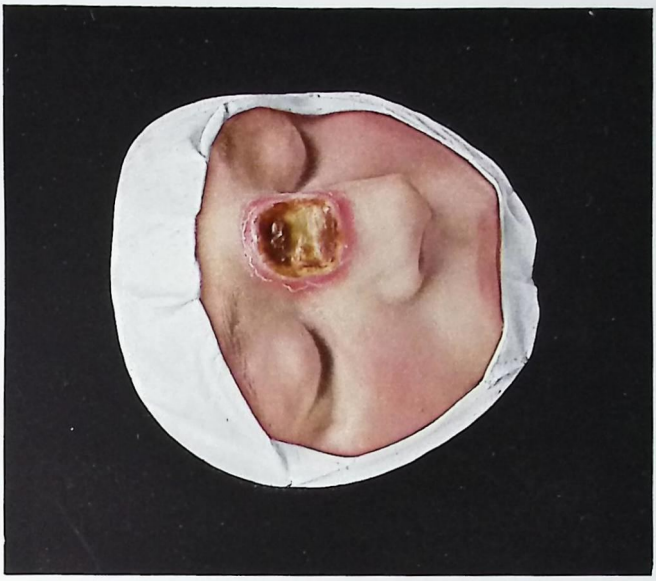

No. 242. 243. Syphilis gummosa.

S. Calleja, Editor, Madrid.

No. 244. Syphilis tubero-serpiginosa.

No. 245. Syphilis tertiaria.

S. Calleja, Editor, Madrid.

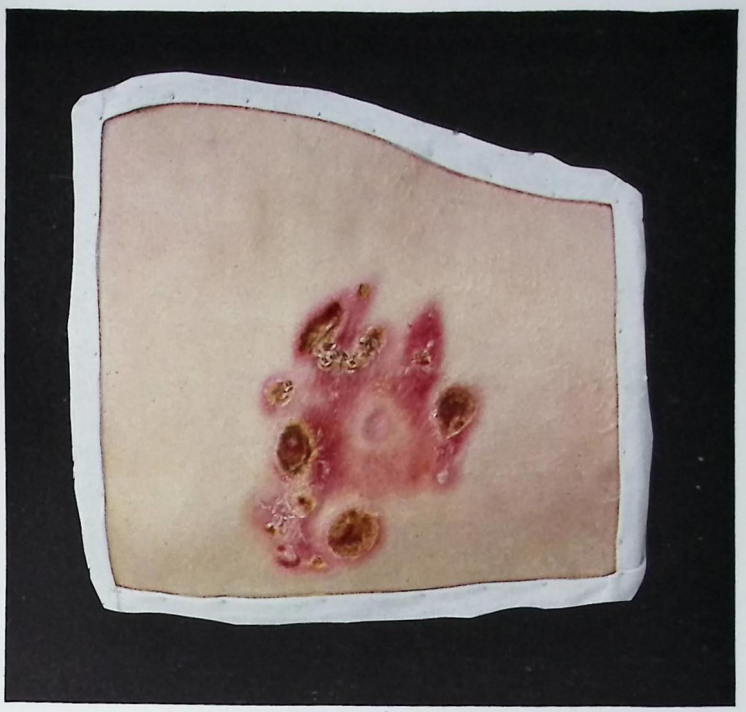

No. 247. Syphilis ulcero-serpiginosa.

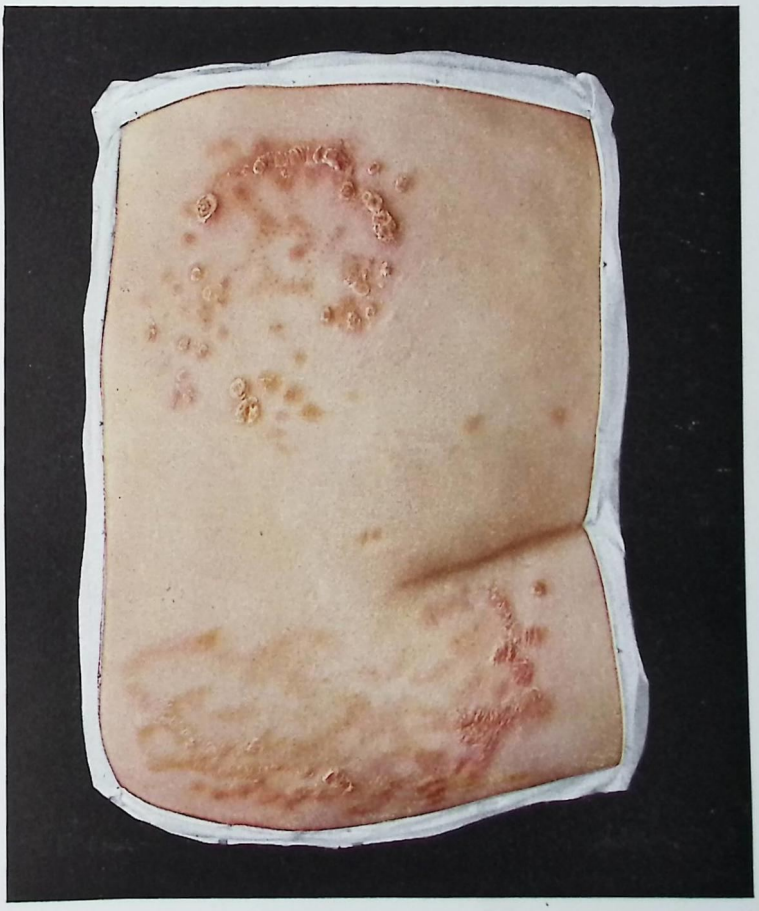

No. 246. Syphilis tubero-serpiginosa.

S. Calleja, Editor, Madrid.

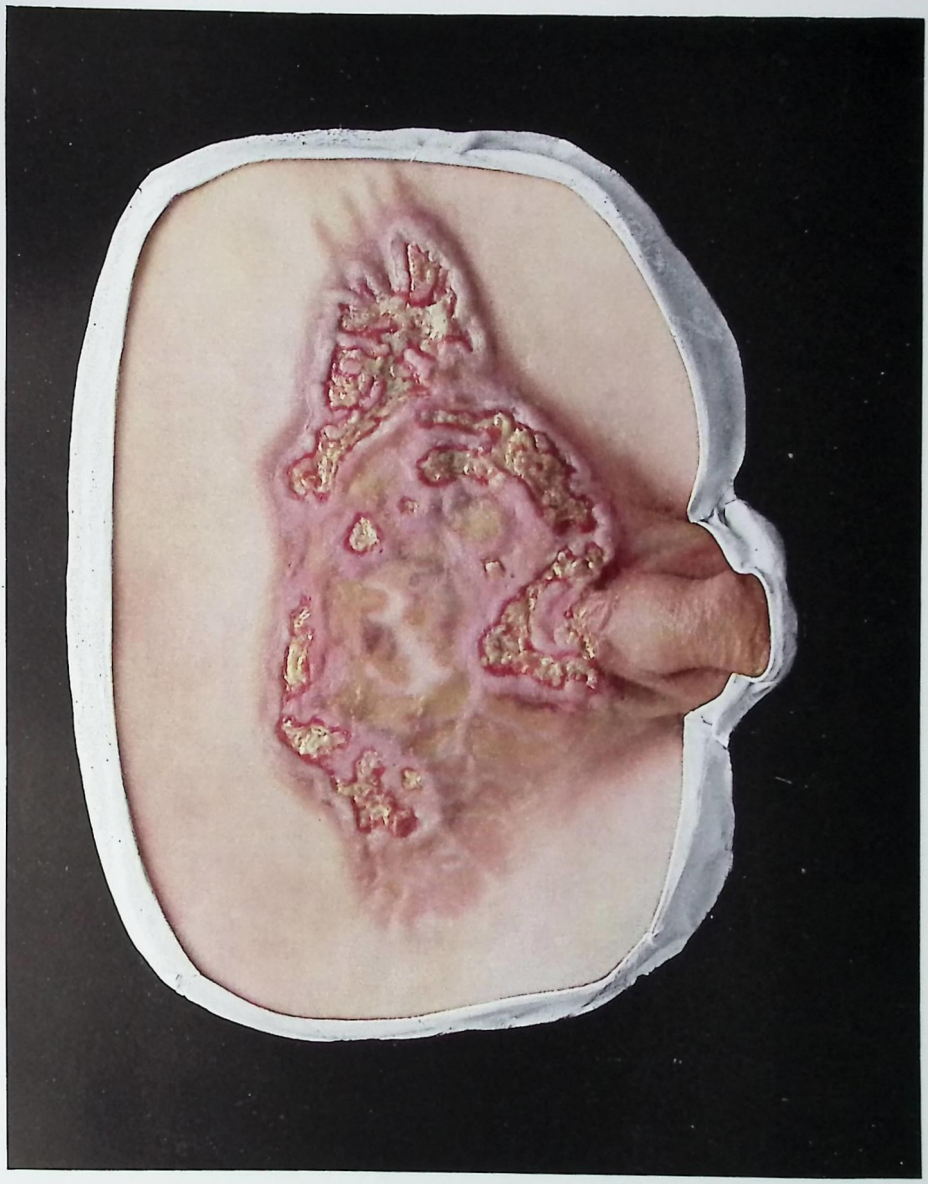

No. 248. Syphilis ulcero-serpiginosa.

S. Calleja, Editor, Madrid.

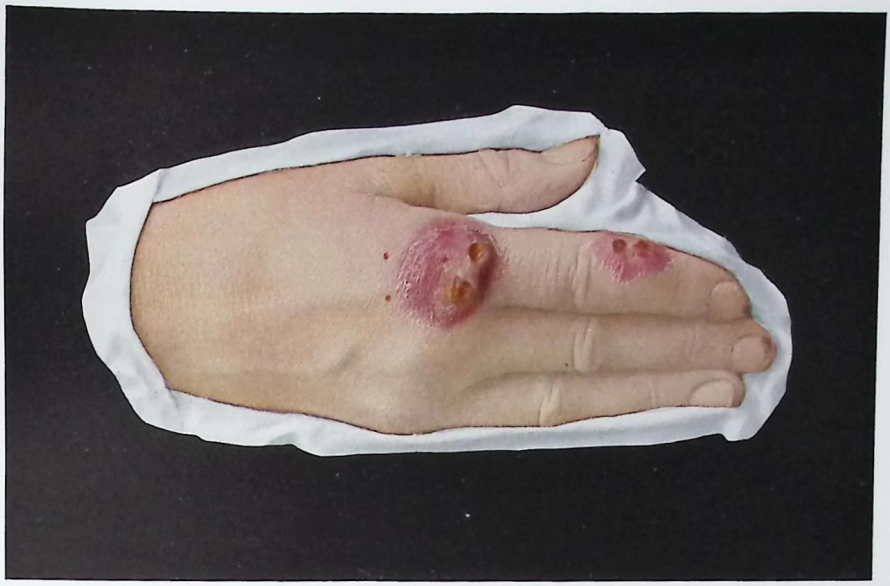

No. 250. Syphilis gummosa digiti.

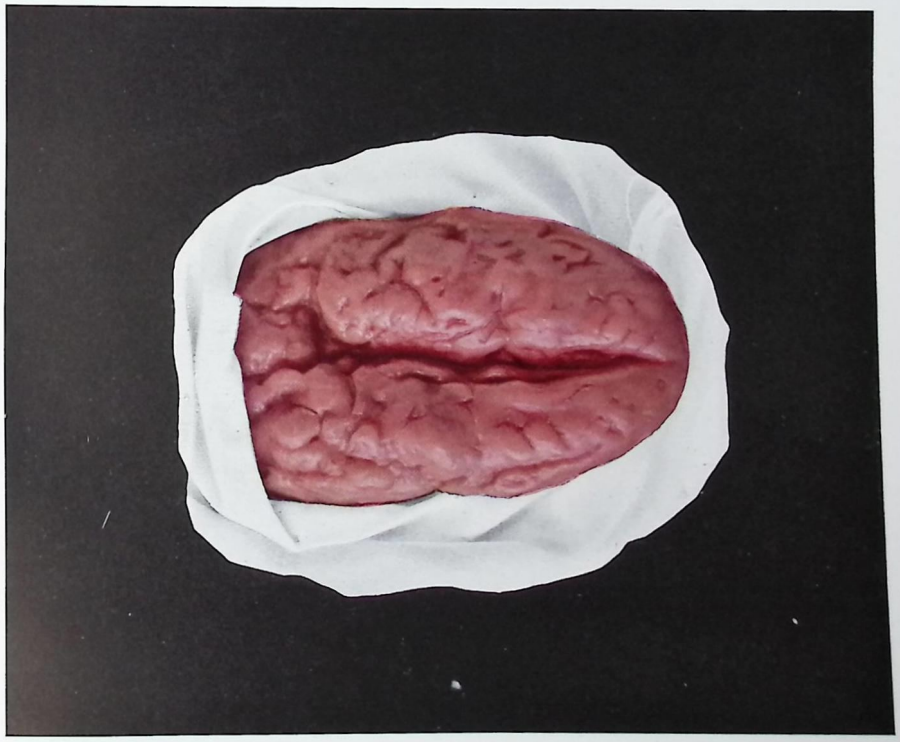

No. 249. Syphilis gummosa linguae diffusa.

S. Calleja, Editor, Madrid.

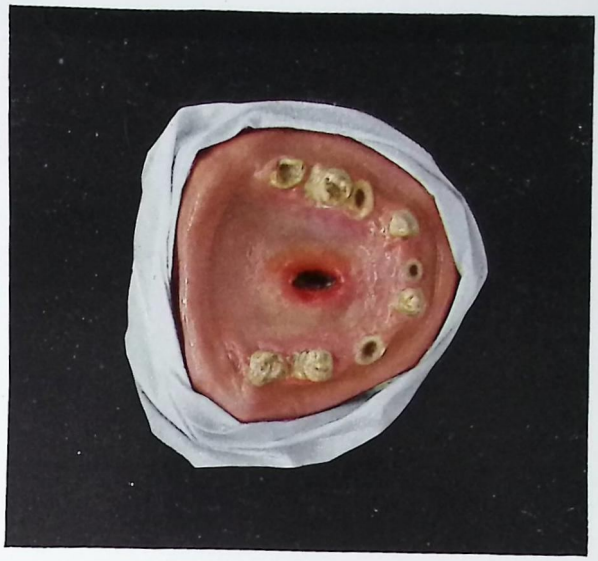

No. 252. Syphilis ulcerosa palati duri.

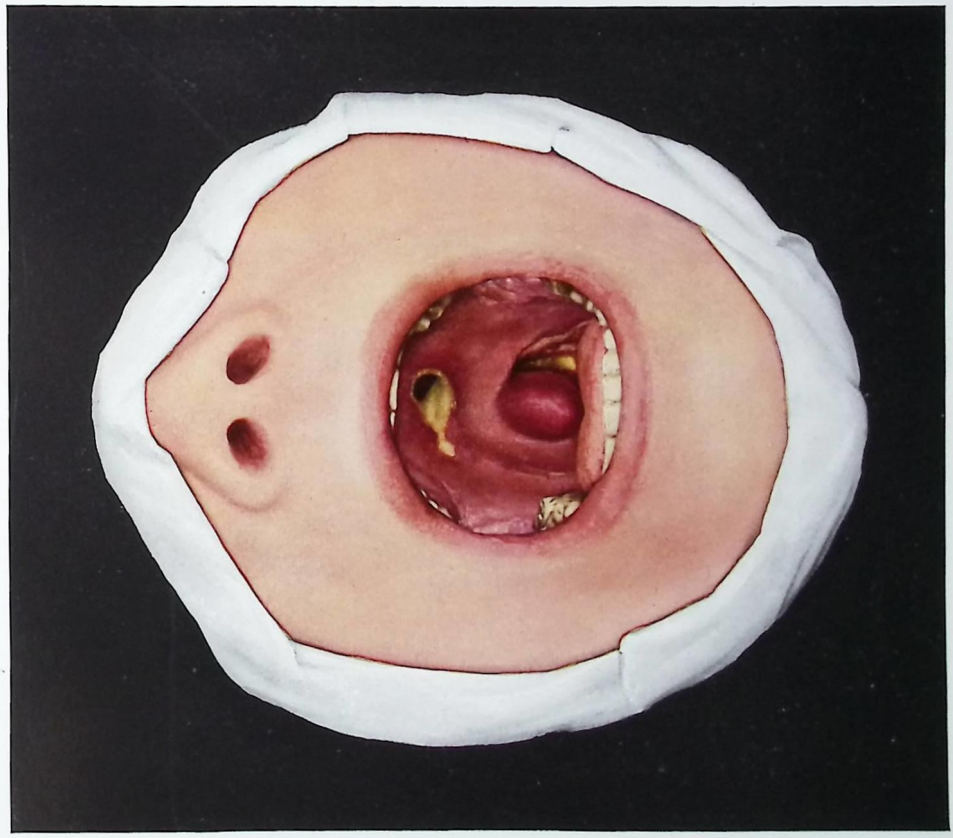

No. 251. Syphilis ulcerosa palati mollis.

S. Calleja, Editor, Madrid.

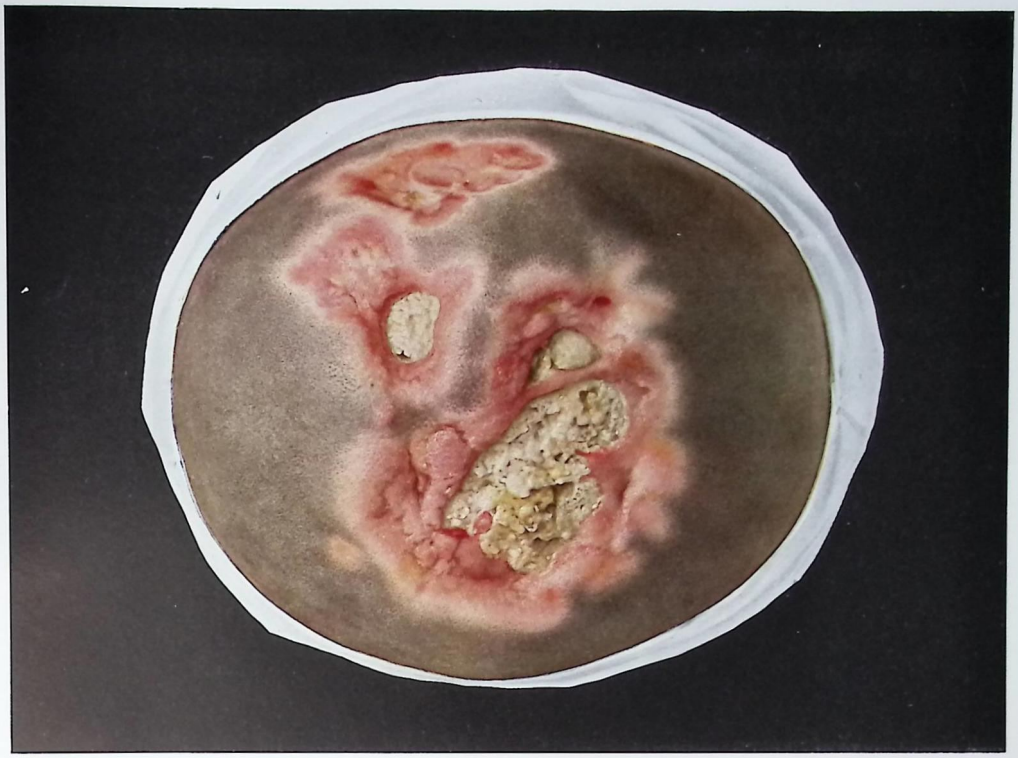

No. 254. Caries syphilitica ossium cranii.

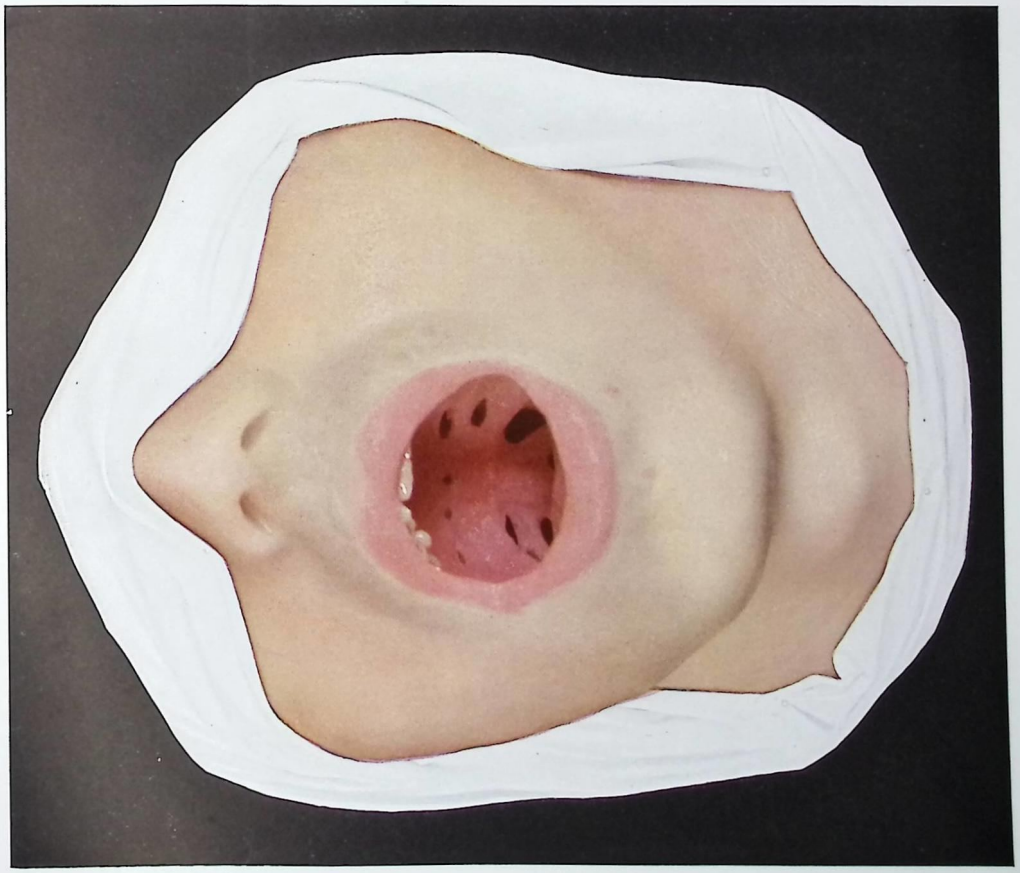

No. 253. Cicatrices palati mollis post ulcerationes syphilíticas.

S. Calleja, Editor, Madrid.

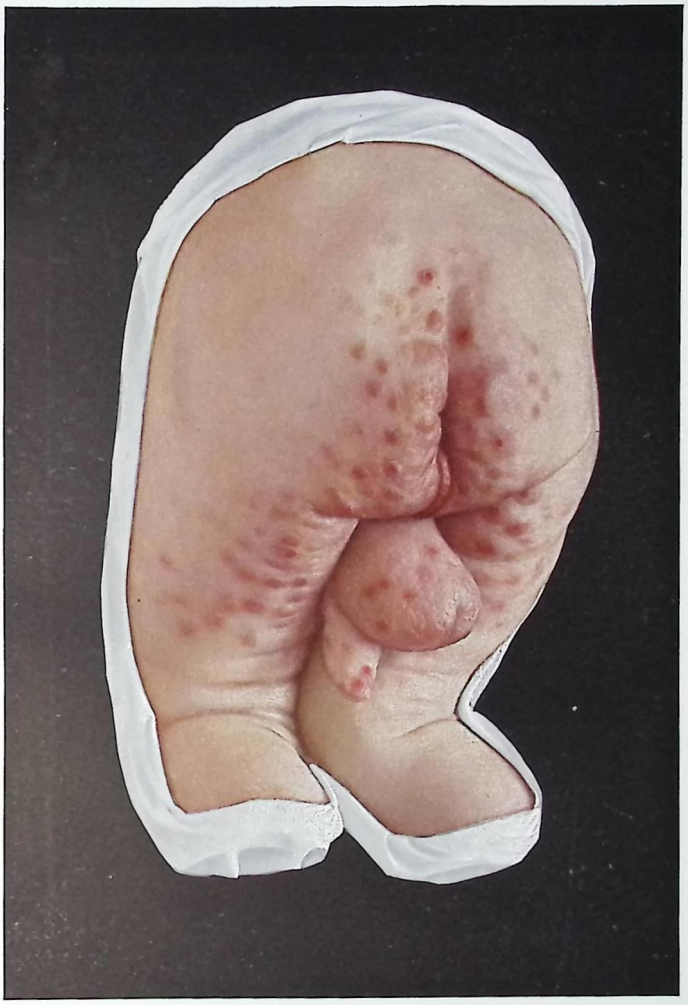

No. 255. Syphilis hereditaria papulosa.

S. Calleja, Editor, Madrid.

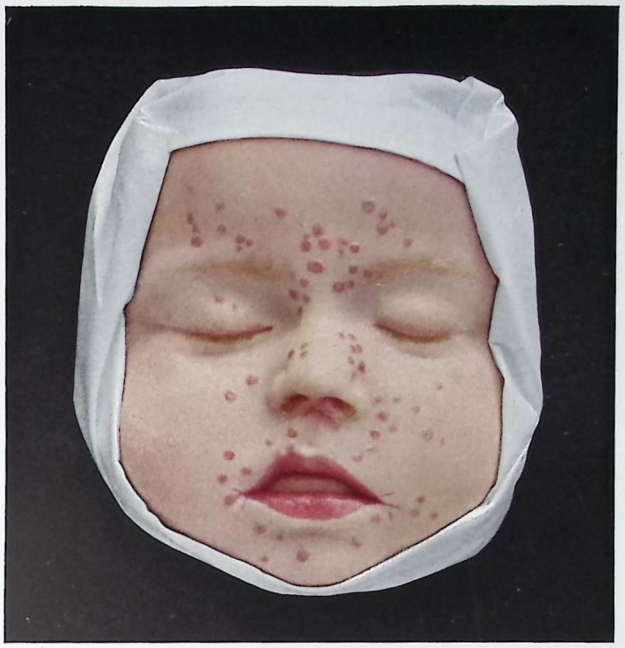

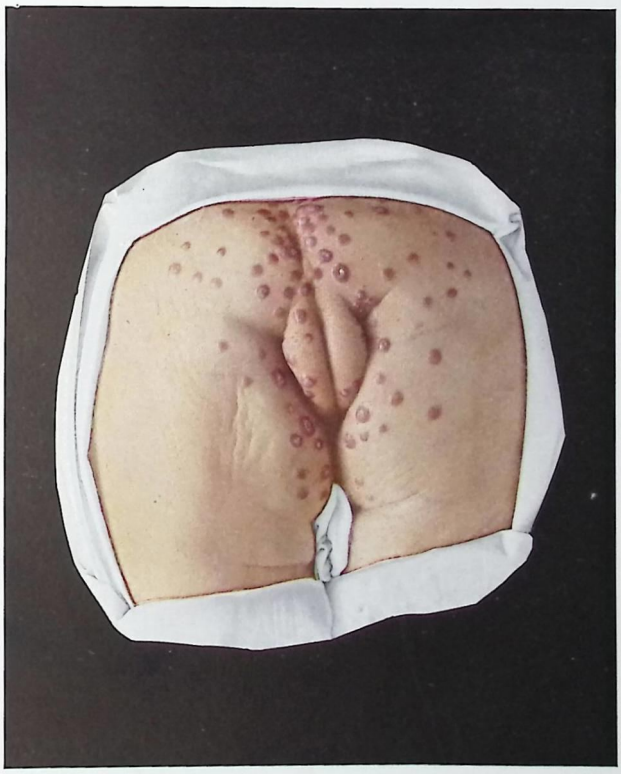

No. 256. 257. Syphilis hereditaria papulosa.

S. Calleja, Editor, Madrid.

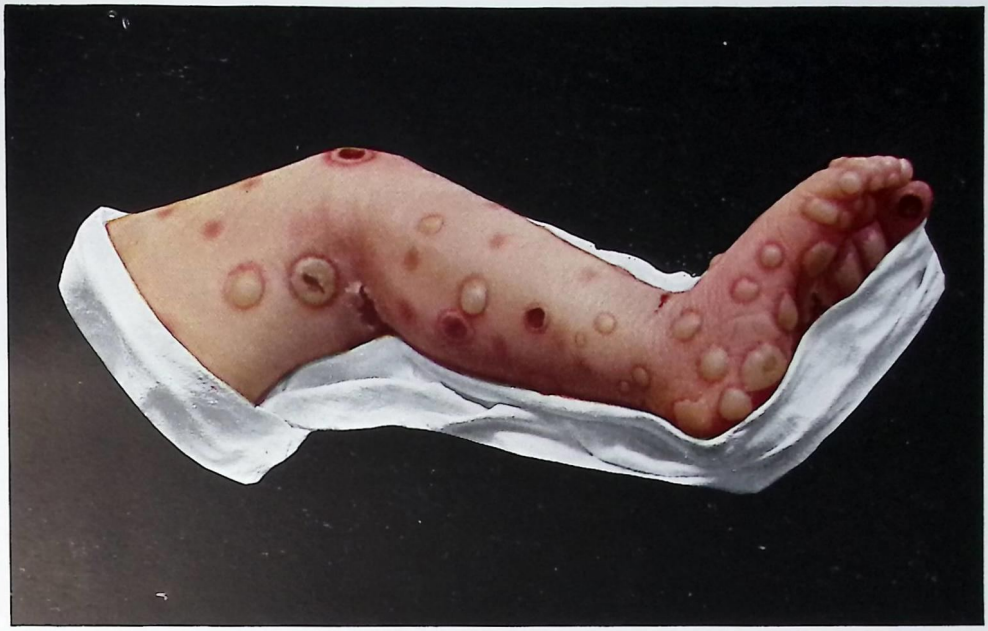

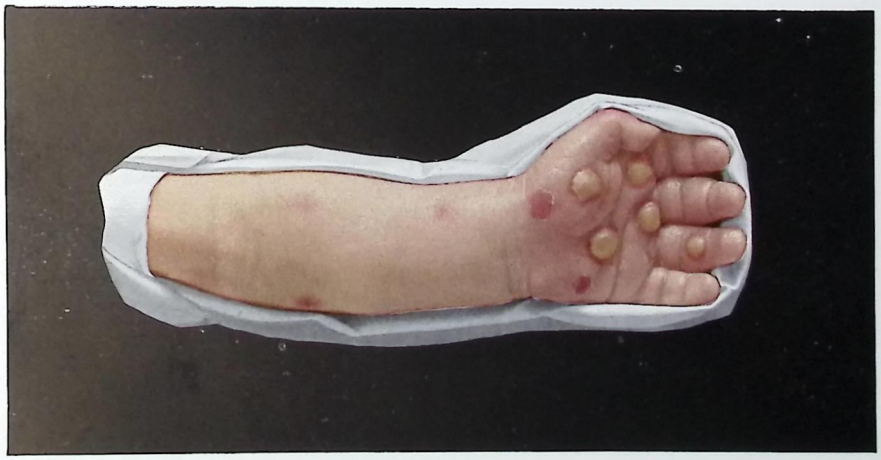

No. 258. 259. Syphilis hereditaria bullosa (Pemphigus syphiliticus).

S. Calleja, Editor, Madrid.

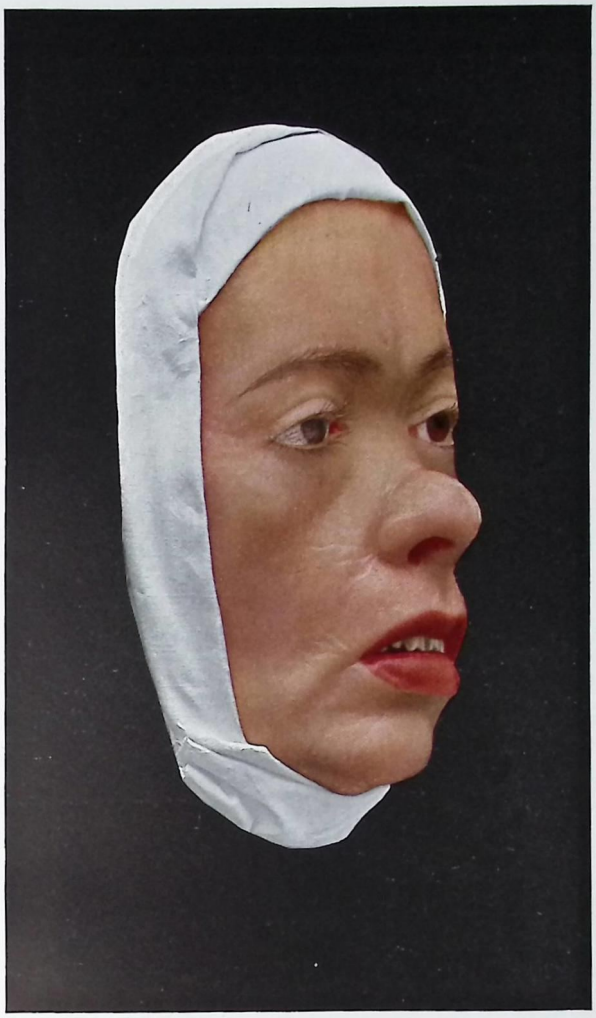

No. 260. Syphilis hereditaria ossium nasi.

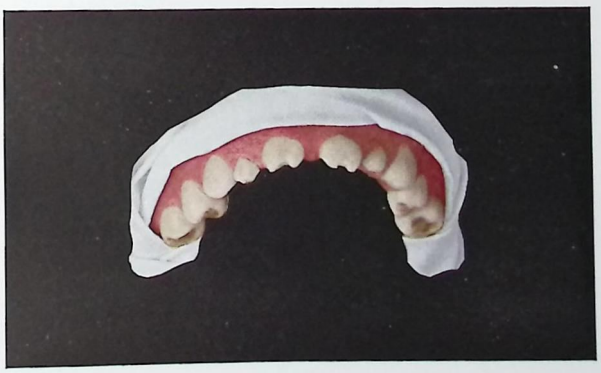

No. 261. Syphilis hereditaria dentium (Hutchinson).

S. Calleja, Editor, Madrid.

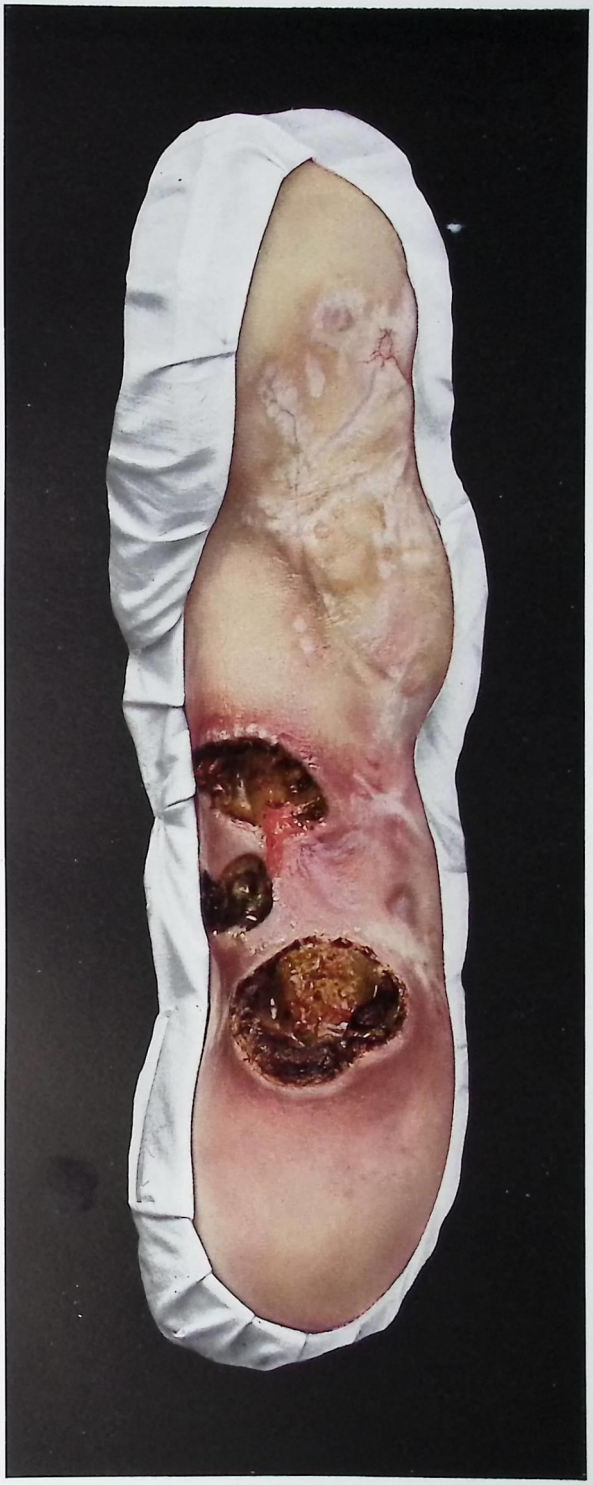

No. 262. Syphilis hereditaria (tarda).

S. Calleja, Editor, Madrid.

Ulcus molle.

Úlcera blanda. Chancro venéreo.

Láminas 159 á 161.

Por colonización de los estreptobacilos de Unna y Ducrey en una lesión superficial ó profunda de la piel, casi siempre en los genitales, muy rara vez extragenitalmente (fig. 264), y después de un período de incubación de 24 á 48 horas, á expensas de una vesícula de base infiltrada se origina una ulceración, la úlcera ó chancro blando, que corresponde en su configuración á la lesión primitiva y por regla general es múltiple (figuras 263, 265 y 267). El fondo de la úlcera, que suele ser blanda, está cubierto por exudado lardáceo; los bordes son bien marcados, de forma irregular, y rara vez están algo indeterminados. Cuando se infecta un folículo se produce un chancro folicular á modo de agujero, y por proliferación de las granulaciones se origina el chancro blando elevado *(ulcus molle elevatum)* (fig. 200). En el curso de algunas semanas se limpia el fondo de la ulceración, y mientras hasta entonces fué inoculable el chancro en innúmeras generaciones, luego se trasforma en una úlcera benigna que ya no es trasmisible. En casos raros, en diabéticos y caquécticos, pero también en sujetos sanos por completo, por invasión de los alrededores, en profundidad y con fagedenismo ó gangrena, se origina una extensa úlcera que puede acarrear considerables destrozos *(úlcera blanda gangrenosa)* (figuras 266 y 268). Probablemente, esto es debido á una infección mixta en que participan otros microorganismos (¿espirilos?). Aún más rara es la *úlcera blanda serpiginosa*, en la cual mientras va curándose por un lado progresa

---

Fig. 264. Vaciado procedente del departamento del Dr. Jullien en el Hospital San Lázaro, en París (Jumelin). Chancro blando muy típico en el dedo índice derecho; al mismo tiempo había en esta enferma varios chancros en la vulva.

Fig. 263. Vaciado procedente del Hospital Cochin, en París (Jumelin). Número 384. Heurtelongo.

Fig. 265. Vaciado procedente de la Clínica de Neisser, en Breslau (Kröner).

Fig. 266. Vaciado procedente del Hospital Cochin, en París (Jumelin). Mauriac.

Figuras 267 y 200. Vaciados procedentes de la Clínica dermatológica de Friburgo (Johnsen).

Fig. 268. Vaciado procedente de la Clínica de Lesser, en Berlín (Kolbow).

por el otro: así se constituye un curso inusitadamente crónico, durante el cual gradualmente pueden afectarse grandes extensiones de la superficie del cuerpo.

La úlcera blanda es una afección puramente local, y se complica de un modo exclusivo por la participación, también local, del sistema linfático; en el trayecto de los cordones linfáticos se forman abultamientos semiesféricos *(bubonuli,* fig. 267) que se abren hacia afuera, y á veces se tornan chancriformes; es decir, que pueden tener el aspecto del chancro. En los ganglios linfáticos cercanos se originan bubones (fig. 200), que ó son abscesos ganglionares sencillos, ó se tornan chancrosos una vez abiertos.

El **diagnóstico** de la úlcera blanda en los casos típicos es fácil de hacer atendiendo al corto período de incubación, á su multiplicidad y al cuadro clínico. Se evitará la confusión con el herpes genital fijándose en la superficialidad del herpes. Respecto de la lesión sifilítica primaria se hará constar la falta de induración cartilaginosa, así como la índole de la tumefacción ganglionar: debe advertirse que las úlceras blandas tratadas de modo inconveniente, por ejemplo, con cáusticos, se induran y pueden simular un chancro duro; también se tendrá en cuenta que puede ocurrir la trasmisión simultánea del virus venéreo y del sifilítico (chancro mixto). La inoculación (que puede hacerse sin titubear en el abdomen del enfermo) facilitará el diagnóstico.

El **pronóstico** en la úlcera blanda ordinaria es en absoluto favorable: sólo será reservado en los chancros serpiginosos ó gangrenosos.

El **tratamiento** de la úlcera blanda se propone en principio trasformar el chancro específico en una úlcera ordinaria: esto se logra con la cauterización con ácido fénico líquido ó con el empleo del calor radiante, valiéndose del termocauterio de Paquelin, y por el tratamiento consecutivo con yodoformo, lo mejor en solución alcohólica, con lo cual, después de limpia la úlcera, fácilmente se consigue que cutifique empleando una pomada de nitrato de plata poco concentrada. También se logra pronto el objeto propuesto mediante la extirpación (previa anestesia con cloruro de etilo), la exenteración ó la cauterización con el termocauterio de Paquelin. Lo mejor para los bubones es procurar su fusión con cataplasmas y después incindirlos. También puede ensayarse el éstasis de Bier, si se cree necesario, después de hacer una pequeña abertura, y la evacuación del pus por medio del trócar con inyección subsiguiente de una solución argéntica. Los bubonoli ó buboncillos y los bubones que se han hecho chancriformes se tratarán como la úlcera blanda.

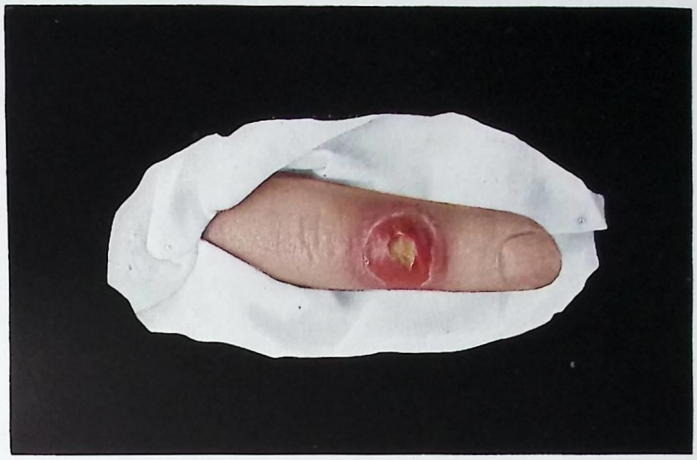

No. 264. Ulcus molle digiti.

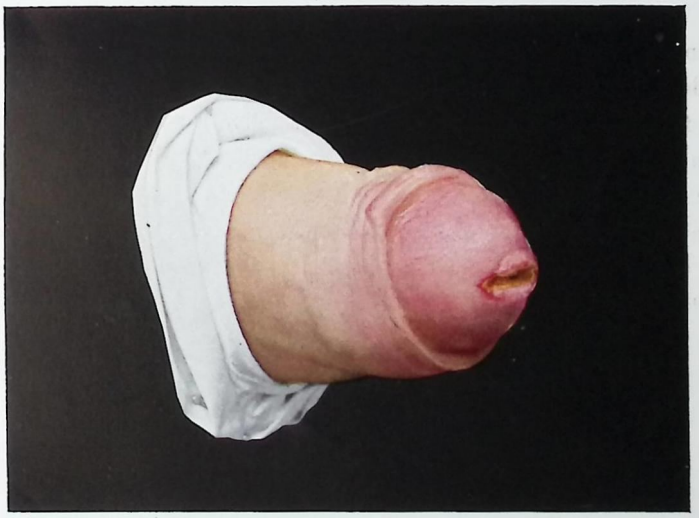

No. 263. Ulcus molle orificii urethrae.

S. Calleja, Editor, Madrid.

No. 265. Ulcera mollia vulvae.

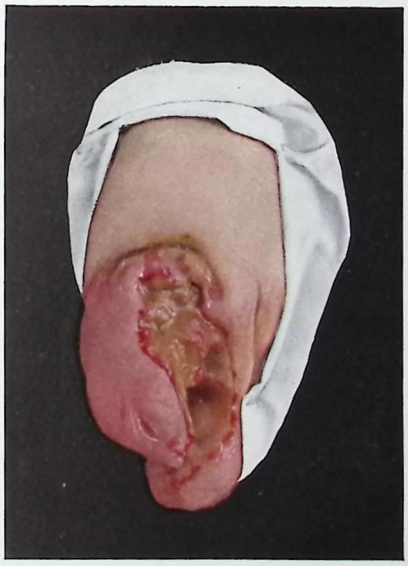

No. 266. Ulcus molle phagedaenicum.

S. Calleja, Editor, Madrid.

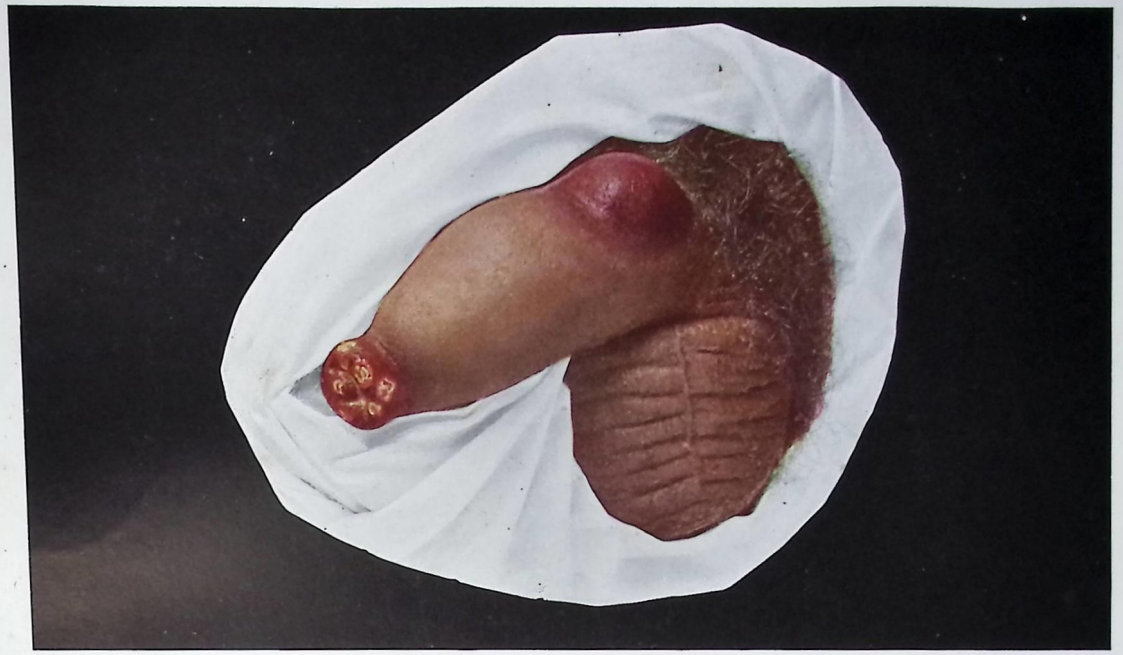

No. 267. Ulcera mollia; Bubonulus.

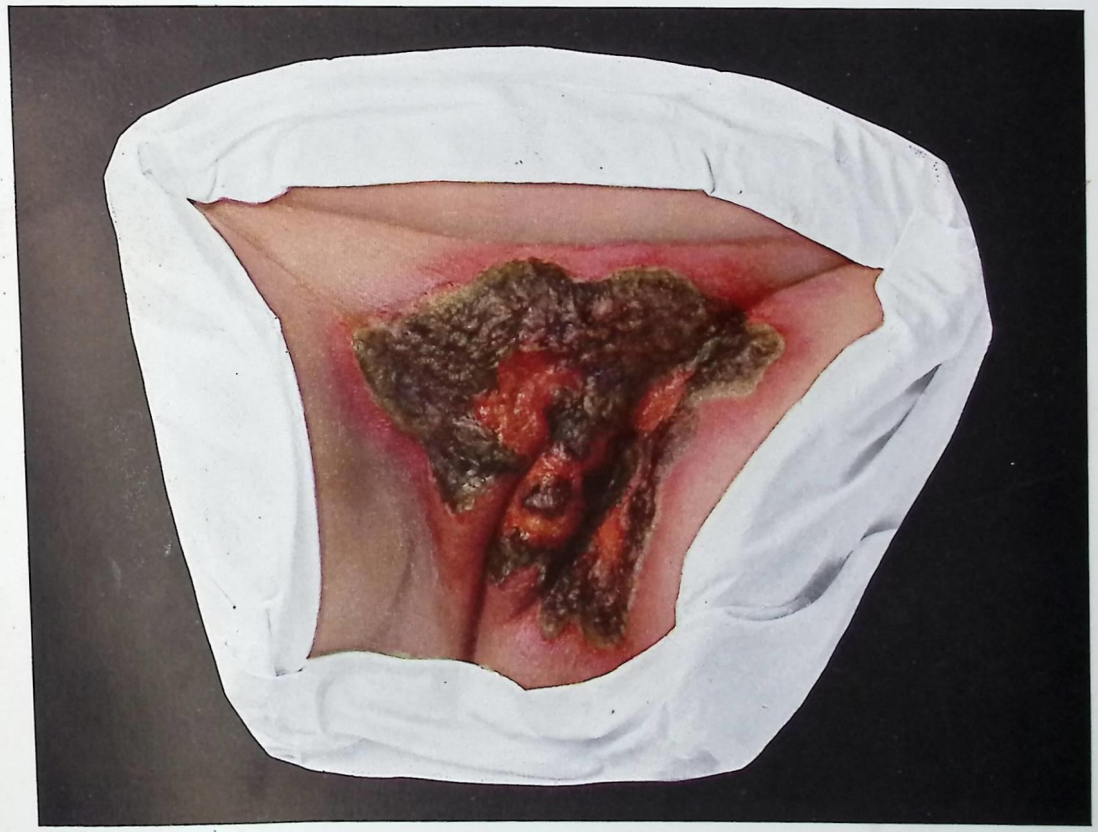

No. 268. Ulcus molle gangraenosum.

S. Calleja, Editor, Madrid.