

observar pseudoartritis que no son más que trastornos tróficos de origen nervioso y que merecen un estudio especial.

Etiología general. — Desde el punto de vista del modo de verificarse la infección, se pueden distinguir, entre las artritis, las variedades siguientes: 1.ª, las *artritis traumáticas*, cuyo agente patógeno es introducido en la articulación por una herida penetrante; 2.ª, las *artritis por propagación*, consecutivas a una inflamación de vecindad (infecciones articulares que tienen por origen un higroma vecino, un ántrax o una linfangitis propagada, o una osteomielitis localizada en un hueso adyacente); 3.ª, las *artritis infecciosas*, de origen hematógeno, dependientes de una infección general, grupo preponderante, cuya importancia ha sido evidenciada por los trabajos contemporáneos, demostrando que casi todas las enfermedades infecciosas pueden ir acompañadas de localizaciones articulares y que con el nombre de «seudorreumatismo» deben comprenderse estados infecciosos todavía mal conocidos, que provocan artritis en otro tiempo denominadas impropriamente reumáticas.

Patogenia. — Gracias a la investigación de los microbios, a su cultivo y a su inoculación, la patología experimental ha fijado la manera cómo se producen estas infecciones articulares. Reconocen por causas, microbios patógenos variables: gonococos, estrepto y estafilococos, neumococos y colibacilos. Estos microbios pueden obrar, ya en estado aislado (*infecciones monomicrobianas*), ya asociadas (*infecciones polimicrobianas mixtas*). De ordinario, el microbio patógeno, pasando a la corriente sanguínea o linfática, viene directamente a infectar la articulación por una verdadera embolia vascular que lo lleva hasta la serosa sinovial; en algunos casos, no es el mismo microbio el que obra localmente por su presencia y su pululación, sino que son sus toxinas, venenos microbianos activos, las que, transportadas a distancia del foco primitivo, provocan en la articulación las lesiones infecciosas.

Anatomía patológica. — Como ha demostrado RICHET, las lesiones de la artritis aguda parecen comenzar por la sinovial, que está inyectada, edematosa, formando un rodete quemósico alrededor del cartilago: la artritis es, pues, una inflamación primitiva de la serosa, una sinovitis. El hueso, no obstante, en la artritis postosteomielítica, es el foco inicial de las lesiones, y, por otra parte, está demostrado por los trabajos de REDFERN y de RANVIER que los cartílagos, aunque tejidos no vasculares, pueden ser a veces asiento de alteraciones nutritivas precoces: esto se observa, muy especialmente, en las formas purulentas de la artritis.

La sinovial articular, ante la agresión de los microbios o de sus toxinas, reacciona de igual manera que todas las serosas: la anatomo-

mía patológica de la artritis aguda, como la de la pleuresía, sólo es, pues, la expresión de la reacción de defensa ante la infección. Se presenta en las tres formas principales siguientes: 1.ª, *serosa*; 2.ª, *serofibrinosa*; 3.ª, *purulenta*.

En las *artritis serosas*, particularmente en la *hidartrosis blenorragica*, la sinovial articular contiene una serosidad transparente o con copos, albuminosa (coagulable por el ácido acético), menos viscosa que la sinovia, enturbiada a veces por células epiteliales o algunos leucocitos; la membrana está inyectada de arborizaciones vasculares, hinchada, roja (*artritis congestiva* de Bonnet).

La *forma serofibrinosa* o *seudomembranosa* está caracterizada por un exudado fibrinoleucocítico, a veces rico en microbios, que se deposita sobre la serosa, engrosada y vegetante. A favor de los elementos extravasados por diapédesis, el tejido de la serosa produce verdaderos mamelones carnosos, abundantes en vasos noviformados que penetran el exudado: a expensas de esas neomembranas, que evolucionan hacia el tejido fibroso, se constituyen verdaderas adherencias, comparables a las adherencias pleurales; las superficies articulares están unidas entre sí por tractus fibrosos; la anquilosis fibrosa queda constituida.

La *artritis purulenta* resulta de la intensidad virulenta del microbio patógeno: el *estreptococo* (puartrosis del recién nacido) y el *estafilococo* (artritis de origen osteomielítico, de los adolescentes y de los niños en la segunda infancia) son los agentes habituales de estas supuraciones; el *gonococo* las provoca a veces; el *colibacilo* más rara vez y el *neumococo* (sobre todo en la primera infancia, en la que, como han demostrado HERTZOG y KIRMISSON, la infección neumocócica se localiza con predilección en las serosas). Las lesiones son poco pronunciadas cuando la sinovitis, primitivamente purulenta, se desarrolla con rapidez; así, se observan en los niños artritis supuradas (artritis catarrales de Volkmann), en que las lesiones, superficiales, quedan a flor de serosa: son verdaderos abscesos calientes intrasinoviales, *puartrosis* en el verdadero sentido de la palabra, que ofrecen la particularidad de curar a veces por una simple punción. Por el contrario, si la artritis ha empleado varios días en hacerse purulenta, se encuentran lesiones más profundas, caracterizadas por la infiltración puriforme de la serosa, por las pseudomembranas reblandecidas de su superficie y por las ulceraciones de la substancia cartilaginosa. Estas ulceraciones, acentuadas sobre todo en los puntos donde se estanca el pus, tienen gran importancia: a su nivel, puede establecerse una *fusión ósea* entre las superficies articulares opuestas; de ello resulta la *anquilosis ósea*, que puede ser central o periférica.

Síntomas y curso. SÍNTOMAS LOCALES. — Un *dolor vivo*, a nivel de la articulación, espontáneo, pero exacerbado por la presión o el mo-

vimiento, indica el comienzo de la artritis. La región articular presenta una *hinchazón* que borra, produciendo una tumefacción uniforme, las depresiones normales. Esta hinchazón es variable según la forma anatómica. Es poco marcada en las artritis plásticas, en las cuales dominan las formaciones fibrinosas y conjuntivas. En la artritis serosa, distiende la articulación por una tumefacción depresible, comparable a la de la hidrartrosis. En la forma purulenta, y sobre todo en la *panartritis flemonosa*, la supuración puede alcanzar las partes blandas perisinoviales, músculos y piel, y determinar allí fenómenos flemonosos intensos, con fluctuación rápida, rubicundez, dolor vivo y ulceración espontánea.

En la sintomatología de las artritis hay un hecho importante: la *actitud viciosa* que adopta la articulación inflamada y el papel de los músculos en la producción de esta actitud. Esta posición es constante para una misma articulación: la rodilla se coloca en flexión progresiva, el codo en semiflexión, el hombro en abducción y la cadera en flexión con abducción o aducción. Ahora bien, BONNET ha demostrado que si, en el cadáver, se hace una inyección de líquido en una articulación, se reproduce, por cada articulación, esta actitud. ¿Es necesario, pues, ver en ello el resultado mecánico de la acumulación del líquido intrasynovial? No, porque sería necesario una hipersecreción súbita para producir esta inyección forzada de la articulación. Esta actitud corresponde al máximo de capacidad articular y de relajación ligamentosa: en ella el enfermo sufre menos; es una actitud de alivio en que se mantiene por esa vigilancia muscular que J. HUNTER llamaba «la simpatía de los músculos con la articulación enferma».

Esa posición es, generalmente, una *posición viciosa*, que el cirujano debe rectificar. Según la fórmula de BONNET, una posición es buena cuando no ocasiona la distensión de parte alguna de la sinovial y de los ligamentos, cuando no expone a una luxación espontánea y permite, en el caso de anquilosis, el ejercicio más fácil del miembro enfermo. Por eso, en la cadera y en la rodilla, el cirujano debe corregir esa actitud. Supongamos, por ejemplo, una rodilla en semiflexión: los flexores obran con una fuerza y por una incidencia más favorable sobre la pierna en semiflexión, hecho que se acentúa aún más porque al mismo tiempo el tríceps femoral es precozmente atacado de trastornos tróficos y paralíticos de origen reflejo, conforme han demostrado los trabajos de VERNEUIL y de LEFORT. Entonces, la acción de los flexores agrava más y más la desviación: los músculos sufren un trabajo de esclerosis; *contractura*, *retracción*, tales son las tres etapas que marcan los progresos de la actitud viciosa. Las mismas consideraciones de mecánica articular son aplicables a la cadera, en la cual los aductores de una parte, los glúteos y los pelvitrocantéreos de otra, constituyen las dos potencias musculares antagónicas.

La inflamación articular, en las formas serosa y serofibrinosa, puede terminar por resolución. Pero en la práctica hay que temer, consecutivamente a las artritis de apariencia benigna, complicaciones secundarias que agravan el pronóstico y merecen ocupar el primer lugar entre las preocupaciones terapéuticas. Estas complicaciones son de diversos órdenes: 1.º, *distensión de los ligamentos*; 2.º, *rigideces articulares* y *anquilosis fibrosa*; 3.º, *atrofias musculares*. En las formas plásticas sobre todo, el peligro lo constituyen la *anquilosis fibrosa* y las rigideces resultantes de la organización de las adherencias; conviene prevenirlas a tiempo por medio de la movilización.

La *atrofia muscular*, por su frecuencia, por su marcha rápida y progresiva y por su duración, tiene una importancia capital. Según ha dicho CHARCOT, no hay relación alguna necesaria entre la intensidad de la afección articular y la de la atrofia. La atrofia va, a menudo, precedida de paresia del músculo; el enfermo se ve primero atacado de impotencia del miembro. La atrofia progresa muy rápidamente: según CHARCOT, alcanza el 20 por 100 del peso total del músculo después de ocho días y al 40 por 100 después de una quincena. Esta atrofia es simple, sin reacción de degeneración. Su patogenia es todavía incierta: desde los trabajos de LEFORT y de VARTAT se admite que es de orden reflejo: tiene su punto de partida en la superficie sensible e inflamada de la sinovial, cuyos nervios sensitivos constituyen la vía centripeta del reflejo; esta excitación se refleja sobre el centro espinal; la rama centrifuga del arco reflejo está representada por los nervios motores y tróficos que emanan de ese centro.

En las formas supuradas las complicaciones son más graves todavía. Las *panartritis*, que corresponden a localizaciones articulares de infecciones generales, evolucionan en medio de fenómenos generales cuya gravedad depende de la misma infección causal. Además, aun prescindiendo de la enfermedad general que ha provocado su desarrollo, una artritis supurada puede dar lugar a graves accidentes septicémicos, porque la cavidad articular es difícil de limpiar y las secreciones sépticas se estancan allí en contacto de la sinovial que las absorbe. Respecto a la gravedad, los cirujanos clasifican las artritis supuradas según el orden siguiente: cadera, rodilla, hombro, pie, codo, muñeca, carpo y dedos de la mano, tarso y dedos del pie, lo cual depende de la disposición anfractuosa de las articulaciones y de la dificultad que en ellas se encuentra para el desagüe.

Hay una complicación posible, pero rara, en las artritis agudas: la *luxación patológica*. Se produce a veces, fuera de toda lesión destructiva de las superficies, por la influencia combinada de la distensión sinovial por el líquido acumulado, de la actitud viciosa y de la acción de los músculos periarticulares: la relajación de los ligamentos y la posición viciosa la preparan, y la acción muscular es quien la produce, en sentido del grupo preponderante. Ejemplos: en una cade-

ra colocada en aducción, son los aductores, no contrarrestados por la potencia antagónica de los pelvitrocantéreos, los que luxan la cabeza en dirección a la fosa ilíaca; en abducción, se desvía la cabeza hacia la fosa oval por un mecanismo inverso; en una rodilla, son los flexores los que llevan la tibia hacia el hueco poplíteo.

Tratamiento. — Inmovilizar la articulación para calmar el dolor. Para prevenir las actitudes viciosas, impedir la difusión de la infección a toda la sinovial y facilitar la resolución de los exudados serosos o serofibrinosos; por el contrario, restablecer a tiempo los movimientos de la articulación para prevenir la anquilosis: tales son las dos indicaciones, algo contradictorias, del tratamiento de las artritis agudas no supuradas. Así, pues, se inmovilizará el miembro en una gotiera revestida de algodón; las inyecciones de morfina, la aspirina, las aplicaciones de salicilato de metilo contribuyen a calmar los fenómenos dolorosos. De otra parte, por regla general, se movilizará una vez que ya la articulación tolere sin dolor los movimientos. Mucho antes de empezar los movimientos destinados a suavizar los tejidos fibrosos periarticulares, se tratará la atrofia muscular por el amasamiento y la electricidad: se emplearán las corrientes débiles y continuas, corrientes de nutrición; los electrodos serán anchos, que abracen bien el músculo: se hace pasar, durante cinco o diez minutos, una corriente de 10 a 15 miliamperios.

Una vez formado el pus en una articulación, es necesario abrirla ampliamente. No solamente es preciso practicar la artrotomía amplia y precoz, sino que es de necesidad añadir, según el método de WILLEMS, la movilización activa inmediata (véase anteriormente, pág. 775). Desde que LISTER, SCHEDE y CHAMPIONNIÈRE practicaron las primeras artrotomías, la abertura de las articulaciones supuradas ha entrado en la práctica corriente: la rapidez y el modo de curación (por retorno integral de la función o por anquilosis parcial o total) están subordinadas a la variedad clínica de la puartrosis, a la gravedad de la infección causal, a la precocidad de la intervención y al cuidado de la movilización ulterior. La vacunoterapia es un recurso útil.

II. — DE LAS ARTRITIS EN LAS ENFERMEDADES INFECCIOSAS

1.º ARTRITIS PUOHÉMICAS

Un herido es atacado de infección purulenta; una o varias articulaciones resultan, en dicho individuo, asiento de una artritis supurada: la relación de causa a efecto entre la enfermedad general y la localización articular es entonces evidente y no había escapado a los anti-

guos cirujanos, quienes la atribuían a una *metástasis*, es decir, a un transporte a distancia del pus en substancia.

La bacteriología nos ha hecho muy comprensible la manera de producirse esas *puartritis puohémicas*. Puede resumirse de este modo: 1.º, la presencia del pus en substancia en el interior de los vasos sanguíneos o linfáticos es muy rara, y se trata ordinariamente de embolias microbianas que transportan a distancia el germen puógeno; 2.º, la propagación del *microbio patógeno* por las vías linfáticas es excepcional, por razón de los obstáculos ganglionares sembrados en el camino, de tal modo que la embolización se efectúa, en casi todos los casos, por la vía sanguínea; 3.º, todo foco de supuración puede ser el punto de partida de una embolización microbiana, lo mismo una úlcera disintérica, verdadero flemón submucoso del intestino, que una herida infectada, que un furúnculo o una angina flemonosa; 4.º, las serosas (pleura, endocardio, sinoviales articulares y tendinosas), ofrecen a los gérmenes embolizados un excelente terreno de cultivo; 5.º, el agente habitual de estas embolias infecciosas es el estreptococo, pero puede serlo también cualquiera otro microbio puógeno: el estafilococo, el *bacterium coli* o el neumococo.

Así, pues, junto a las localizaciones articulares de la infección purulenta, se agrupan las *artritis puohémicas* de igual naturaleza, que se observan en distintas infecciones: 1.º, *fiebre puerperal*, *erisipela*, *escarlatina*, afecciones todas en que los estreptococos desempeñan el papel patógeno preponderante; 2.º, *anginas*, *sarampión*, *viruela*, *difteria*, donde el agente puógeno es también el estreptococo, provocador de supuraciones secundarias, asociado a diversos microbios; 3.º, *osteomielitis* y *ántrax*, en cuya producción interviene principalmente el estafilococo; 4.º, *las infecciones urinarias*, en las cuales se ve a veces suceder una puartrosis a un simple cateterismo y que reconocen como microbio patógeno el colibacilo, asociado a los estrepto o estafilococos; 5.º, la *fiebre tifoidea*, cuya supuración articular puede ser producida por el bacilo de Eberth, pero es más a menudo debida a infecciones secundarias por microbios diferentes. De ello se sigue que desde el punto de vista patogénico se podrían distinguir: artritis con estreptococos, estafilococos, neumococos, puartritis colibacilares y puartrosis con microbios asociados.

Las grandes articulaciones son las atacadas con mayor frecuencia: rodilla, cadera, hombro, codo, muñeca, articulación tibiotarsiana. La cantidad de pus es, de ordinario, considerable. La supuración de las serosas articulares se produce rápidamente, como sucede con las serosas viscerales. Si estos abscesos se anuncian a veces por un dolor vivo, ocurre a menudo que se forman de una manera casi indolora, tanto que se había llegado a admitir la existencia de verdaderos derrames purulentos primitivos. En ciertos casos, la colección de pus en la articulación no va acompañada de alteraciones profundas: esto es

observa sobre todo en la forma de *parvtrosis infantil* descrita por WOLKMANN y KRAUSE. Por el contrario, y de un modo particular en las infecciones con estreptococos, se desarrollan verdaderas *panartritis*, con lesiones graves de las superficies cartilaginosas y flemón periarticular.

2.º SEUDORREUMATISMO INFECCIOSO

Existen ciertos estados patológicos indeterminados, pero que tienen un carácter infeccioso evidente, de comienzo tifódico, a los que acompañan manifestaciones articulares: se les ha dado el nombre de seudorreumatismo infeccioso. Unas veces la infección toma una marcha lenta, pesada, tendiendo las artropatías más bien a la rigidez que a la supuración; otras, y es el caso más frecuente, el estado tifódico se acentúa y las artritis evolucionan con rapidez suma hacia la supuración. En la actualidad este seudorreumatismo se refiere a la infección estreptocócica o estafilocócica, según el microbio causal. La puerta de entrada de esta infección no es siempre una lesión manifiesta: hoy conocemos bien esas puosepticemias médicas, criptogénicas, en las cuales el estreptococo patógeno penetra en la sangre a favor de una lesión inadvertida o cuya puerta de entrada está en la mucosa bucal o faríngea.

III. — ARTRITIS BLENORRÁGICA

Entre las complicaciones de la infección blenorragica que aparecen a distancia del foco uretral, la artritis constituye la más frecuente y la más de antiguo conocida: desde fines del siglo XVIII la habían señalado SWEDIAUR y HUNTER; los trabajos de RICORD, de CULLERIER y de VELPEAU, los artículos de GRISOLLE y de HERVIEUX, la discusión de 1865 en la Sociedad médica de los hospitales y la tesis de BRUN, han precisado el estudio clínico de estas manifestaciones articulares de la blenorragia; las investigaciones bacteriológicas contemporáneas han establecido su *patogenia*. La *vacunoterapia* y la *intervención operatoria* han hecho progresar mucho el tratamiento.

Patogenia. — La artritis blenorragica es debida a una localización articular de la infección gonocócica. PÉTRONE, en 1883, determinando la presencia del gonococo en el líquido de una artritis de la rodilla, dió la primera prueba de este nuevo concepto etiológico: desde entonces no tuvieron ya ningún valor las diversas hipótesis, anteriormente debatidas, que trataban de establecer las relaciones entre la artritis blenorragica y el reumatismo. No puede, sin embargo, negarse, que ciertas condiciones del *terreno* orgánico intervienen en la patogenia de

estas flegmasías, dando al gonococo una acción patógena variable sobre las articulaciones: sirva, como patente ejemplo de ello, la observación clínica de VAQUEZ, relativa a dos hermanas infectadas por el mismo sujeto, a una de las cuales sólo aquejaron ligeros dolores reumatoideos, mientras que la otra sufrió una monoartritis plástica anquilosante.

Según lo que acabamos de indicar, queda comprobado que a la infección blenorragica deben atribuirse esas artritis de tipo clínico variable. Pero, ¿cómo las produce? Para explicar este hecho se han ideado tres diversas hipótesis. ¿Es el causante el mismo *gonococo* que, embolizado por la vía sanguínea o linfática, se fija en las *sinoviales*? ¿O bien son otros *microbios puógenos*, introducidos consecutivamente, gracias a infecciones secundarias? ¿O bien, por último, en lugar de una propagación microbiana, se trata sencillamente de una acción a distancia ejercida por las *toxinas*?

Nada de extraño tiene semejante vacilación, porque, en efecto, la presencia efectiva, rigurosamente demostrada, del gonococo en las artritis blenorragicas dista mucho de ser constante; los casos negativos son muy numerosos. Sin embargo, disponemos en la actualidad de observaciones positivas que no están fundadas solamente en la determinación precisa del gonococo, sino que son confirmadas por los cultivos, y de las que dos (las de BORDONI y de COLOMBINI) hasta se apoyan en la inoculación en el hombre de los cultivos obtenidos. Estos hechos positivos, conformes con todas las exigencias de la bacteriología moderna, demuestran, pues, de un modo indudable la existencia del gonococo en estado puro en ciertas artritis blenorragicas. Pero hay casos en los cuales la infección articular no es puramente gonocócica y en los que el estreptococo se asocia al microbio de Neisser y hasta llegar a serlo preponderante: estos casos son verdaderas *artritis puohémicas*; vienen a confirmar la teoría que en otro tiempo había emitido LASÈGUE, según el cual la artritis gonorreica es una puohemia atenuada. Finalmente, hay casos numerosos en que las investigaciones mejor concididas no revelan la presencia de microorganismo alguno y para los cuales es forzoso admitir la acción posible de *toxinas* transportadas a distancia. De todos modos, importa recordar que si bien el gonococo muere rápidamente en el líquido derramado, queda durante largo tiempo como relegado, aunque perfectamente vivo, en los tejidos articulares: BURCI y VAQUEZ han publicado casos en los que el examen de la serosidad había sido negativo y, en cambio, el cultivo de fragmentos de fungosidades articulares extirpadas en el curso de la artrotomía produjo numerosas y abundantes colonias de gonococos. Para estos hechos se ha propuesto y sostenido, con algunos argumentos valiosos, una nueva interpretación: el gonococo o sus toxinas actuarían no directamente sobre las articulaciones, sino indirectamente sobre los centros nerviosos y determinarían así, por intermedio de *trastor-*

nos tróficos, las alteraciones articulares; estas lesiones *pertenecerían, pues, a las artropatías nerviosas y no a las artritis microbianas.*

Sintomatología. 1.º LOCALIZACIÓN. — Todas las articulaciones pueden ser atacadas; pero la *rodilla*, sobre todo la izquierda, es un sitio de elección de esta artritis, que SWEDIAUR ya conocía con el nombre de gonocole. Vienen luego: el codo, la muñeca, la articulación esternoclavicular, la cadera, la tibiotarsiana y la escapulohumeral.

2.º FORMAS CLÍNICAS. — Desde 1869, FOURNIER estableció una clasificación que ha persistido como clásica. Se distinguen: 1.º, la *artralgia*; 2.º, la *hidartrosis*; 3.º, la *artritis*. Estas diversas artropatías blenorragicas se caracterizan por una tendencia común, que el clínico debe conocer: son notables por su *fijeza* (fijeza en el dolor y fijeza en el sitio) y por sus *formaciones plásticas*, que ofrecen a la movilización una resistencia especial, siendo origen de anquilosis irremediables.

A) ARTRALGIA. — El dolor constituye aquí toda la sintomatología: ocupa con preferencia las articulaciones pequeñas, las bolsas serosas vecinas; es vivo, pronunciado especialmente por la mañana al despertar, y se atenúa con los movimientos, pues la articulación parece «desenmohecerse», despejarse, con el ejercicio. Hay una localización particularmente frecuente: es la *talalgia*, el dolor del talón, conocido desde SWEDIAUR: se le asigna como asiento la bolsa serosa del calcáneo, pero tiene más a menudo su punto de partida a nivel de las inserciones calcaneanas de las aponeurosis plantares y del tendón de Aquiles. Existe a veces una verdadera osteítis productiva del calcáneo con deformación (pie blenorragico de Fournier y Jaquet).

B) HIDRARTROSIS. — Se la observa más particularmente en la rodilla, en uno o en los dos lados. El derrame se forma, por lo general, con lentitud, de un modo indoloro; a veces, sin embargo, se desarrolla por accesos agudos o subagudos. Lo que caracteriza la hidartrosis blenorragica es: la *fijeza del derrame*, que puede persistir durante semanas y meses, la *frecuencia de las recidivas* y las *rigideces articulares* que son, a menudo, su resultado.

C) ARTRITIS. I. *Formas plásticas.* — La artritis toma a menudo la forma de una inflamación *poliartritis* (poliartritis subaguda), que recuerda el ataque de reumatismo agudo, con dolores bruscos y vivos, que hacen imposible todo movimiento voluntario y se exasperan por los movimientos provocados. El dolor no es exclusivamente articular: se extiende a las bolsas serosas paraarticulares y a las vainas serosas vecinas. Asimismo, la tumefacción ocupa sobre todo los tendones paraarticulares: un examen profundo demuestra que la

cavidad de la articulación sólo contiene un derrame mediano; por el contrario, los tegumentos están engrosados, es imposible plegarlos, la presión del dedo determina un hueco de edema y las partes blandas están empastadas, tumefactas. Junto a esta forma *poliartritis*, seudorreumática, existe una artritis *monoarticular*, en la que el dolor es particularmente intenso y los fenómenos locales son más pronunciados todavía. Esta forma, más que cualquiera otra, presenta una tendencia a la formación de exudados plásticos: en algunas semanas se organizan tractus fibrosos que reúnen los extremos articulares y van a parar, hágase lo que se quiera, a una *anquilosis completa* (*artritis plástica anquilosante aguda*).

II. *Forma purulenta.* — La puritis blenorragica, negada por ROLLER, es indudable gracias a algunas observaciones comprobantes, pero es muy rara. La purulencia, ¿es efecto del gonococo puro, o bien de asociaciones microbianas, del microbio de Neisser combinado con el estafilo o el estreptococo? HORTELOUP y BOUSQUET han encontrado el gonococo en el pus de una artritis esternoclavicular; HALL y SMIRNOFF, en el pus extraído de una rodilla. Pero en el caso de FINGER, mejor estudiado, y en el de SOBOTKA, el microbio de Neisser estaba asociado al estreptococo.

Tratamiento. — Para curar el reumatismo blenorragico es necesario tratar antes la *infección gonocócica genitourinaria*, pues si ésta no está curada, la recidiva es casi inevitable. En la *forma artralgica* y en la artritis, se empieza por calmar el dolor mediante unturas de lanolina con salicilato de metilo; se *inmoviliza* la articulación en una gotiera o, en la forma hidrartrosica, por la simple compresión con una venda de caucho. Al interior la aspirina, a la dosis de 2 gramos al día, divididos en cuatro sellos, nos ha prestado excelentes servicios contra el dolor. En las formas muy dolorosas se obtienen buenos resultados, sea con la *hiperemia activa* por el aire caliente, sea con la *hiperemia pasiva* de Bier por la ligadura que produce una estasis venosa. Si, después de algunos días, no se observa la sedación de los síntomas, se puede, sobre todo en las *formas hidrartrosicas*, hacer una *punción aséptica* de la articulación e inyectar en la cavidad de la sinovial una cantidad de suero antigonocócico (de NICOLLE) igual a la mitad del líquido extraído. En las *formas flegmáticas*, donde predomina la inflamación periarticular, daremos inyecciones subcutáneas de suero antigonocócico (tres veces 20 centímetros cúbicos con intervalo de dos días). En la *monoartritis plástica anquilosante aguda*, si los dolores y la temperatura aumentan, procederemos a una artrotomía local, con lavados con éter, sutura sin drenado y vendaje de yeso. En los casos de *puritis* con gruesos paquetes fibrosos, abrir la articulación mediante dos largas incisiones laterales, sin sutura, *con un buen drenado*, a la manera de WILLEMS, para permitir los movi-

mientos activos. Pero es necesario saber que *en las viejas artritis, la anquilosis casi es inevitable.*

La inmunización pasiva, la sueroterapia comprende diversos medios: 1.º, suero *antigonocócico*; 2.º, suero *antimeningocócico*; 3.º, *autosueroterapia*, por inyección subcutánea de 10 a 20 centímetros cúbicos del líquido articular. Hasta el presente, la acción de los diversos sueros antigonocócicos (el más usado es el suero del Instituto Pasteur) sólo han logrado *una sedación del elemento dolor y algún efecto (más lento) sobre los fenómenos inflamatorios.* El suero antimeningocócico posee una acción analgésica bastante constante y un efecto resolutivo sobre los fenómenos inflamatorios. La autosueroterapia sólo es aplicable a las formas hidrartrosicas simples.

Más eficaz que estos medios de *inmunización pasiva*, la *inmunización activa* por las *vacunas autógenas* de WRIGHT, BESREDKA y NICOLLE y, sobre todo, por las *vacunas-stock polivalentes* (las del Instituto Pasteur son particularmente activas), en combinación con la *hiperemia de estasis* y el *aire caliente*, tiene un efecto *sedante* sobre el dolor y una acción notable sobre los fenómenos inflamatorios (principalmente en las formas *poliarticulares, artrálgicas e hidrartrosicas*).

La *movilización de las formas plásticas* debe emprenderse cuando se hayan calmado los fenómenos dolorosos: será metódica, progresiva y sin violencia; podrá combinarse con el tratamiento por el aire caliente que nos ha proporcionado excelentes resultados.

IV. — OSTEOARTRITIS TUBERCULOSA. TUMOR BLANCO

Definición. — La denominación de *osteoartritis tuberculosa*, que lleva en sí misma la *definición anatómica y etiológica* de la afección, debe substituir a las antiguas apelaciones de *tumor blanco* o de *fungus articular*: el primer término, creado por WISEMANN a mediados del siglo XVII, era sólo una expresión clínica que traducía el aspecto de la articulación tumefacta, de piel blanca y pálida, amarillenta, *whiten swelling*, hinchazón blanca; la palabra *fungus articular*, introducida un siglo más tarde por REIMAR y BRAMBILLA, sólo expresaba una forma anatómica, la forma fungosa, que produce en el interior de la articulación una masa carnosa vegetante.

Historia. — Desde la primera mitad del siglo XIX, algunos trabajos fundamentales, basados en la sola observación clínica y macroscópica, han referido el tumor blanco a la tuberculosis. En una serie de Memorias, LISFRANC demostró la analogía de las lesiones articulares con los tubérculos pulmonares e insistió en la utilidad terapéutica del reposo absoluto. En 1836, A. NÉLATON dió de la tuberculosis ósea una descripción que ha persistido como clásica; RICHEL, en su tesis, dis-

tinguió tres formas de tumores blancos, según su comienzo en la sinovial, en el cartílago o en el hueso, y explicó por la osteomielitis tuberculosa del conducto medular, el dolor de la rodilla en la coxalgia. Finalmente, en 1845, BONNET (de Lyon), en sus notables trabajos, desmembró la antigua síntesis de WISEMANN y substituyó el tumor blanco por la artritis tuberculosa en su triple forma: 1.º, tumores fungosos de las articulaciones; 2.º, abscesos fríos articulares caracterizados por la transformación de la sinovial en una membrana purgénica y por un derrame de pus en la articulación; 3.º, artritis tuberculosas en las que se encuentran masas caseosas, así como granulaciones.

BONNET fué, pues, el primero que pronunció, por decirlo así, la palabra artritis tuberculosa. Pero, después de él, durante más de veinte años, la tuberculosis articular fué de nuevo puesta en tela de juicio y han sido necesarias las pruebas contemporáneas de la histología y de la bacteriología para confirmar su concepto clínico. En 1869, KÖSTER demostró la existencia de nódulos tuberculosos con células gigantes en las fungosidades del trayecto fistuloso de un tumor blanco. En 1878, MAX SCHÜLLER publicó sus célebres experimentos, con los que consiguió, después de haber hecho tuberculoso a un animal, producir, por la acción de un traumatismo, un tumor blanco en cualquiera de sus articulaciones (véase pág. 143). En 1879, VOLKMANN, haciendo notar que las fungosidades sinoviales van progresivamente propagándose, encontró en ello la prueba de la calidad infecciosa de esos productos y de su autoinoculación; el mismo año, KÖNIG y HUTTER determinaron tuberculosis generalizadas mediante la inoculación experimental de las fungosidades de un tumor blanco. El descubrimiento del bacilo de Koch en 1882, completó esta demostración, comprobando la presencia del microorganismo patógeno en el seno de las fungosidades articulares. Faltaba terminar el estudio clínico, precisar el origen sinovial u óseo de la tuberculosis de las articulaciones y describir la pluralidad de sus formas anatómicas y sintomáticas. En terapéutica, este concepto nuevo y la seguridad de la antisepsia han sido causa de un movimiento operatorio que, en Alemania especialmente, ha llegado al exceso y ha motivado una reacción conservadora: en esta obra contemporánea, hay que poner en primer término los trabajos de OLLIER y de LANNELONGUE en Francia y los de KNÖIG y VOLKMANN en Alemania.

Anatomía patológica. *Origen óseo o sinovial de la tuberculosis articular.* — Una articulación se compone: 1.º, de extremos óseos incrustados de cartílago; 2.º, de una sinovial. Ahora bien: la tuberculosis articular, ¿comienza por atacar el *tejido óseo* o ataca en primer término la *sinovial*? VOLKMANN, OLLIER y luego LANNELONGUE han establecido que, en la gran mayoría de los casos, *sobre todo en el niño*, es

primeramente atacado el sistema óseo. Las operaciones precoces han permitido apreciar, en las primeras fases de la enfermedad, antes de la diseminación de las lesiones, cómo la materia tuberculosa de un foco óseo puede infectar la articulación, después de haber penetrado en ella perforando el cartílago de incrustación, o por inoculación de la serosa en sus puntos de inserción; han puesto también de relieve la frecuencia y hasta la multiplicidad de esos focos óseos, a menudo latentes en la epífisis; por otra parte, la producción experimental de tuberculosis articulares por la inyección de cultivos bacilares puros en la arteria nutricia de un hueso, ha dado la prueba anatómica de *comienzo óseo* del proceso. No obstante, tampoco es raro que *las lesiones comiencen por la sinovial*, particularmente en ciertas articulaciones por ejemplo, la rodilla: las investigaciones de KÖNIG han venido a demostrar, con gran precisión de pormenores, la marcha progresiva de estas lesiones sinoviales y su propagación subsiguiente a los extremos óseos (véase pág. 796).

A) LESIONES ÓSEAS PRIMITIVAS. § 1.º *Localización*. — Los focos óseos iniciales pueden tener, con las superficies articulares, distintas relaciones. Ordinariamente residen en la epífisis, pero se les puede encontrar en la región del bulbo o en la porción contigua de la diáfisis. En una epífisis pueden ser *centrales*, en pleno tejido esponjoso, que es la disposición más frecuente, o *subcondrales*, es decir, subyacentes al cartílago de incrustación; o también *subperiósticos*, aplicados contra la capa compacta periférica en los alrededores de la inserción de la sinovial. Estos últimos focos, como hace notar KÖNIG, presentan un gran interés desde el punto de vista del curso ulterior de la tuberculosis: a veces es cuestión de una línea para que la perforación de la cáscara o envoltura ósea dé lugar ya a una artritis tuberculosa grave, ya a un absceso paraóseo.

§ 2.º *Número*. — Es frecuente comprobar, en la epífisis, *focos óseos múltiples*, noción importante desde el punto de vista operatorio; es, a veces, necesario practicar en la epífisis una serie de cortes, que revelan la existencia de lesiones profundas que no hubieran sido sospechadas al examinar el extremo articular. El número de focos *varía según la articulación*: en la rodilla, dice KÖNIG, la cifra de los focos únicos excede del doble de la de los focos múltiples; en la cadera la proporción es igual, y en el codo, los focos múltiples sólo existen en una tercera parte de los casos.

§ 3.º *Forma anatómica*. — La forma anatómica de estos focos es variable: osteítis circunscrita, necrosis tuberculosa o forma infiltrada. El tipo común y corriente es el de la *osteítis circunscrita* con formación de puntos fungosos o caseosos enquistados: las dimensiones de los focos varían desde el volumen de un garbanzo al de una avellana; se encuentran llenos de un tejido rojo grisáceo, amarillento o franca-

mente caseoso. Desmenuzando el contenido de estos focos entre los dedos, se aplastan finas partículas óseas que representan trabéculas necrosadas. En otros casos, se encuentran en el interior de esas cavidades, separadas de la pared por una capa fungosa, *secuestros* más o menos voluminosos. Los secuestros tuberculosos presentan en las afecciones articulares una importancia sobre la cual ha insistido KÖNIG: la necrosis se realiza, generalmente, en forma de cuña, cuya base está dirigida hacia la superficie articular y el vértice hacia la medula

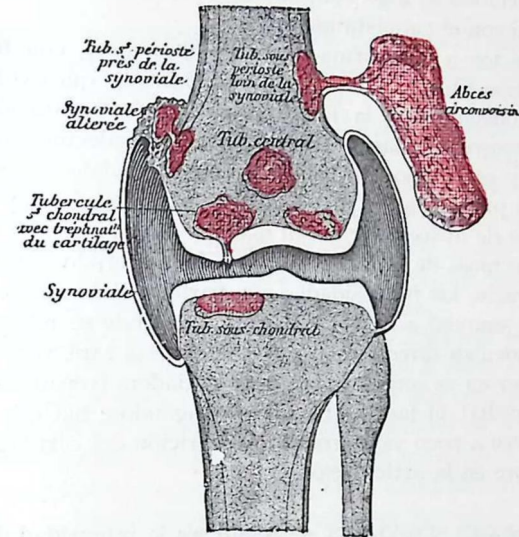


Fig. 327. — Esquema que demuestra el sitio y la evolución de los diversos tipos de tubérculos osteoarticulares

Tub. s.º perioste près de la synoviale, foco tuberculoso subperióstico inmediato a la sinovial; *Synoviale alterée*, sinovial enferma; *Tubercule s.º chondral avec trépanat.º du cartilage*, foco tuberculoso subcondral con trepanación del cartílago; *Synoviale*, sinovial; *Tub. sous chondral*, foco tuberculoso subcondral; *Tub. central*, foco tuberculoso central; *Tub. sous perioste loin de la synoviale*, foco tuberculoso subperióstico, a distancia de la sinovial; *absces circonvoisin*, absceso paraarticular

ósea; hay casos frecuentes en que persiste una unión tan íntima entre el secuestro y el tejido sano, que se necesita un enérgico golpe de gu-bia para desalojarlo de su nicho; una particularidad de estos secuestros es que pueden permanecer en el punto de su origen durante gran número de años y evolucionar sin supuración, tanto que el paciente puede continuar sirviéndose de un miembro que contiene un secuestro hasta que los efectos del roce alteran la nutrición del cartílago. En algunos casos, se trata de una *osteítis tuberculosa difusa*: se desarrolla especialmente en esta forma cuando la tuberculosis se complica con supuración y sobre todo con supuración abierta; presenta una gravedad particular.

§ 4.º *Evolución de los focos óseos.* — Puede suceder que los focos óseos, circunscritos, evolucionen hacia la curación espontánea, por substitución de un tejido escleroso al tejido de fungosidades. Pero esta *transformación fibrosa* no es siempre total y queda a menudo un islote del tejido tuberculoso; de aquí la posibilidad, después de un tiempo variable, de una recidiva, que desempeña gran papel en la evolución y la historia de los tumores blancos. Los secuestros pequeños pueden también sufrir la reabsorción espontánea: pero cuando la necrosis es algo voluminosa no debemos contar ni con esa absorción ni con el enquistamiento.

En oposición a una forma de tuberculosis seca, con tendencia a la cicatrización fibrosa, existe una forma húmeda, que evoluciona hacia el reblandecimiento, la fusión caseosa y la supuración. Cuando los focos caseosos, en vías de progreso y de reblandecimiento, son subperiósticos y están lejos de las inserciones sinoviales, el proceso tuberculoso se propaga a las partes blandas paraarticulares y determina la formación de abscesos fríos sin relación con la articulación, «abscesos circunvecinos» de GERDY, que invaden el tejido conjuntivo. Si, por el contrario, las fungosidades que parten del foco óseo primitivo alcanzan la sinovial a nivel de los puntos donde se refleja sobre el hueso, la inoculan directamente (fig. 327). Más rara vez, esta infección de la serosa es consecutiva a una verdadera trepanación del cartílago diartrodial: el foco epifisario, propagándose hacia la superficie articular, poco a poco va alterando la nutrición del cartílago, les perfora y se abre en la articulación.

B) LESIONES SINOVIALES. — Según sea la intensidad de la infección, pueden producirse, desde las lesiones sencillas a las lesiones graves, las siguientes formas de inflamación sinovial: 1.ª, en su grado menos acentuado, una simple hiperemia, *sinovitis congestiva de Bonnet*; 2.ª, en un grado más intenso, una trasudación de líquido, la *hidropesía articular*, *Hydrops tuberculosus* de los alemanes, forma hidrartrosica de la tuberculosis que sobreviene ordinariamente a consecuencia de una sinovitis bacilar difusa y en la que el derrame se combina con productos de coagulación fibrinosa, *hydrops fibrinosus de König*, semejantes a granos de arroz, a pepitas de melón y de cohombro, *cuerpos riciformes* u *hordeiformes*; 3.ª, la sinovial sufre engrosamientos limitados, *sinovitis proliferante*, *sinovitis tuberosa de König*, caracterizada por la formación de nudosidades duras que desde el punto de vista anatomopatológico son fibromas tuberculosos; 4.ª, finalmente, el verdadero fungus articular, la *sinovitis fungosa*, cuya serosa se cubre de esos mamelones grisrojizos, blanduzcos, aptos para sufrir la transformación caseosa, que entumecen la articulación y los tejidos blandos paraarticulares y que se designan con el nombre de tejido fungoso. La forma clínica que PONCET ha descrito con el nombre de

reumatismo tuberculoso se distingue por el hecho de que las lesiones o de la membrana sinovial no ofrecen ningún carácter particular, sino que tienen el aspecto de lesiones comunes y ordinarias, puramente reaccionales, de simple tipo flegmático, pero son determinadas por las toxinas bacilares.

Cuando se abre una articulación afecta de *sinovitis fungosa* se distinguen, según describe CHANDELUX, tres capas, que son, contando desde la cavidad articular a la periferia: 1.ª, la sinovial, que se ha vuelto fungosa; 2.ª, la capa vascular, subsinovial; 3.ª, el tejido lardáceo.

El *tejido lardáceo* representa el tejido parasinovial que ha sufrido una especie de imbibición que le da el aspecto de una masa gelatiniforme: esta masa se encuentra en todos los sitios en que hay una capa más o menos gruesa de grasa subsinovial; está constituida por el tejido conjuntivo o adiposo, afecto de edema crónico, solidificado por la infiltración embrionaria o las noviformaciones fibrosas.

Debajo del tejido lardáceo se encuentra una faja vascularizada que presenta al corte un punteado análogo al de la substancia cerebral: es la *zona vascular*, compuesta por la red de los vasos de nueva formación que se dirigen hacia la capa fungosa.

Las *fungosidades* forman la capa interna. Unas son pequeñas, semejantes a las vellosidades intestinales, toman a veces el aspecto de las papilas de la lengua y forman en conjunto una superficie achagrinada, irregularmente granujenta. Otras se reúnen en masas mamelonadas o muriformes; además, confluyen en una capa sobre la cual el pus forma unos trazos en forma de redes amarillentas. En las formas graves, las masas fungosas se desarrollan formando mamelones sesiles o anchos cojinetes que rodean las superficies cartilaginosas como una especie de corona vegetante y con tendencia a cubrirlas. La cara libre del tejido fungoso presenta un aspecto pálido, translúcido, que se ha comparado a la carne de anguila, a un montón de huevos de pescado o de huevos de cangrejo. A veces se ven, sobre un fondo más rojo, pequeñas manchas negras constituidas por focos hemorrágicos. La parte culminante de las fungosidades se presenta acribillada de pequeñas perlas translúcidas, con el centro amarillento, sólidamente sujetas al tejido subyacente, del volumen de un grano de sémola o de un grano de mijo y que son, conforme han demostrado CORNII y LANNELONGUE, granulaciones tuberculosas en vías de destrucción y de eliminación. Entre las fungosidades y en su superficie, se ve una materia amarillenta, resultante de la mortificación de las vegetaciones más blandas.

Existe una forma de sinovitis tuberculosa que RIEDEL y KÖNIG han observado, especialmente en la rodilla, describiéndola con el nombre de *forma tuberosa*. Está caracterizada por la presencia de nudosidades, a menudo solitarias, más o menos aplanadas, que proce-

den de la capa fibrosa de la sinovial: están constituidas por un tejido duro, rojo grisáceo, sembrado de granulaciones de un gris claro; en algunos casos los vasos adquieren un desarrollo exagerado. Esta forma tuberosa coexiste a menudo con depósitos de fibrina en la articulación, depósitos que vienen preferentemente a precipitarse, en forma

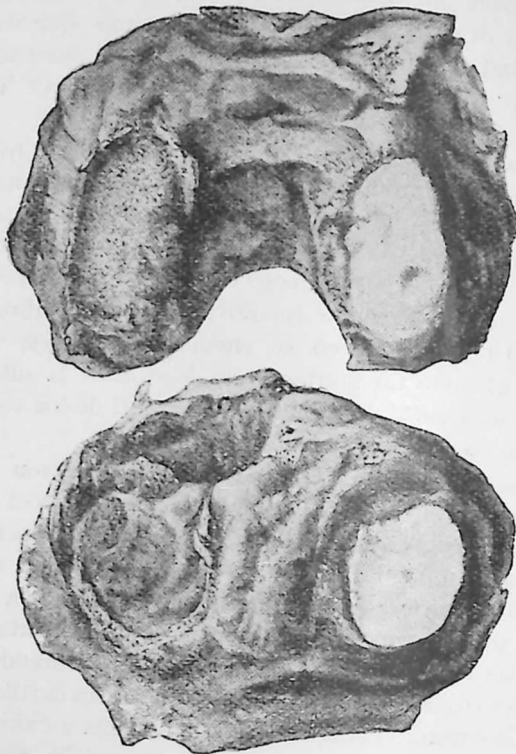


Fig. 328. — Tuberculosis de la rodilla, en la cual se ven las siguientes lesiones: sobre el cóndilo externo del fémur, la superficie articular está desprovista de su cartilago de revestimiento, y la substancia esponjosa aparece al descubierto; sobre la tibia, el cartilago está sembrado de fungosidades; en el lado derecho, las lesiones son menos avanzadas, el cóndilo femoral y la parte correspondiente de la tibia han conservado en parte su cartilago diartrodial sólo rodeado por fungosidades.

de filamentos finos o de placas, a nivel de esas nudosidades de la sinovial.

C) EXTENSIÓN DE LAS LESIONES A LOS CARTÍLAGOS, A LOS LIGAMENTOS Y A LOS TEJIDOS PERIARTICULARES. — El cartilago desempeña en la tuberculosis articular un papel pasivo: su tuberculosis primitiva no existe. A nivel de los focos óseos subcondrales, el cartilago pierde su adherencia, se desprende en colgajos; a veces se adelgaza a trechos, se torna azulado y hasta puede presentar pérdidas de substancia, cuando algunos focos voluminosos se han abierto en la articula-

ción. Hay casos en los que, habiendo empezado la inflamación por la sinovial, invade el hueso en los puntos de inserción de la serosa: se encuentra entonces el cartilago extensamente desprendido; al levantarlo se ve, como indica KÖNIG, la superficie desnuda del hueso cubierta de mamelones blandos y flácidos; se trata entonces de una osteítis fungosa que, en una profundidad de algunos milímetros, reblandece la superficie ósea de los extremos articulares.

Las fungosidades, desarrolladas en la trama fibrosa de la sinovial, tienden a formar prominencia al exterior, a extenderse en el tejido céluloadiposo, a disociar los ligamentos y a perforar las aponeurosis: la neoplasia tuberculosa viene a de este modo a injertarse en las partes que rodean a la articulación. Estos tejidos periarticulares presentan las lesiones del edema crónico: una serosidad turbia los impregna, y los músculos, adherentes al tejido lardáceo, sufren una degeneración grasosa. En medio de este tejido indurado, que rechina bajo el escalpelo como el tocino salado, es donde se fraguan los tractos fungosos que van a parar a la piel.

D) ALTERACIONES SECUNDARIAS DE LAS EPÍFISIS. — En la mayoría de los casos, como hemos visto, un foco óseo primitivo es el origen de la infección de la sinovial. Recíprocamente, según dice LANNELONGUE, «esta membrana así infectada va a inocular a su vez los puntos hasta ahora respetados de la primera epífisis y toda la epífisis opuesta. Las inoculaciones que se producirán de este modo tendrán por primer sitio, como se comprende, los puntos correspondientes a los fondos de saco de reflexión de la sinovial. Provocarán allí una osteítis rarefaciente y la formación de fungosidades específicas. Los líquidos virulentos de la articulación desempeñan su papel en esta infección y tanto más fácilmente cuanto que los cartílagos, destruidos en totalidad o en parte, no impedirán ya que las epífisis se impregnen de ellos.»

Un factor importante de la agravación de las lesiones óseas es la contractura muscular, causa de las actitudes viciosas que toma una articulación afecta de tumor blanco. Por la influencia de esa actitud y de la presión que de este modo se localiza constantemente en una misma región, se produce, en los puntos que se corresponden y se tocan, un desgaste óseo que ha sido designado con el nombre de *decubito ulceroso*, de *ulceración compresiva*. Si no se remedia por el restablecimiento de la actitud normal, ese desgaste, a favor de la menor resistencia ósea que crea la osteítis rarefaciente, acaba por hacer perder a los extremos articulares sus relaciones normales: de este modo se producen, ayudadas por la alteración de los ligamentos, dislocaciones articulares denominadas *luxaciones espontáneas* o *luxaciones patológicas*.

Sintomatología. — Un foco caseoso, intraepifisario, puede permanecer latente durante meses y años para despertar súbitamente por

la influencia de un golpe, de un esguince y seguir, a partir de ese momento, una marcha progresiva. Conviene reconocer los síntomas del principio: la eficacia del tratamiento depende de esta precocidad del diagnóstico.

A) PERÍODO INICIAL. — *Dolor, dificultad funcional, contracturas musculares*: he aquí los tres signos por los cuales puede manifestarse la afección en su principio. Los dolores son variables por lo que se refiere a su intensidad, de forma a veces neurálgica y, carácter importante, residen a menudo en un punto lejano del foco tuberculoso; tales son el dolor de la rodilla en la tuberculosis de la cadera y el punto epigástrico en el mal de Pott dorsal. Un carácter esencial de estos dolores es su desaparición por el reposo y el retorno por la fatiga. Junto a estos dolores *espontáneos* hay que saber reconocer los dolores *provocados*. Ejérzase con el dedo, en cada uno de los puntos superficiales de las epífisis, una presión circunscrita y se encontrarán regiones en las cuales esta presión produce algún sufrimiento; junto a ellas, otras regiones quedan indoloras, correspondiendo estos puntos dolorosos constantes al sitio del mal. En ocasiones la *dificultad funcional* es difícil de apreciar en sus primeras fases: una *coxalgia*, una tuberculosis de la rodilla, sólo se traducen a veces por una *paresia* del miembro afecto, por una *claudicación ligera* que altera el ritmo del paso, signo del chalan. La *contractura muscular* interviene desde el principio para disminuir la *amplitud normal* de los movimientos de la articulación, de lo cual es fácil darse cuenta imprimiendo al miembro sus movimientos habituales: por comparación con el lado sano, se ve que el movimiento queda detenido antes de alcanzar sus límites normales.

B) PERÍODO DE ESTADO. — Los signos, antes intermitentes y ligeros, se han hecho continuos y se han acentuado. El *dolor*, que se exaspera con los movimientos, hace a éstos difíciles o imposibles. La *dificultad funcional* llega hasta la *inmovilidad* articular. La *contractura* conduce progresivamente a la *producción* de actitudes viciosas que son casi constantes para cada especie de osteoartritis: flexión, abducción y rotación hacia fuera en la tuberculosis de la cadera; *flexión de la pierna con rotación hacia fuera* en la tuberculosis de la rodilla; *extensión del pie* en la artritis tibiotalariana y *tortícolis* en la osteítis de las vértebras cervicales.

En este momento, los *signos locales* son fáciles de encontrar mediante una atenta exploración, que debe siempre comparar el miembro enfermo con el miembro sano. Pálpense los fondos de saco de la sinovial: se encontrarán *deformados*, a modo de rodetes perceptibles a la presión del dedo. A medida que se acentúa la invasión de la sinovial por las fungosidades, la hinchazón se hace más voluminosa: las depresio-

nes o gotieras normales tienden a borrar; la articulación toma el aspecto clínico del tumor blanco, es decir, de una tumefacción globulosa con piel pálida. A veces esta tumefacción es de una blandura tal que puede llegar a la *seudofluctuación*: esto corresponde a las formas fungosas con líquido. Otras veces el tejido es consistente; se podría creer que es la misma epífisis lo que está aumentado de volumen: en realidad, puede ocurrir que esta tumefacción dura dependa de las induraciones de la sinovial y es muchas veces difícil distinguir lo que corresponde al hueso y a la serosa en la tumefacción total de la articulación. Otros dos síntomas locales pueden ser reconocidos por la exploración: 1.º, la *atrofia muscular*, a menudo precoz, y que se aprecia palpando con toda la mano las masas musculares del lado enfermo y del lado sano; 2.º, la *tumefacción de los ganglios linfáticos* de la región, hecho frecuente, particularmente en el niño.

C) COMPLICACIONES. — *Abscesos y luxaciones patológicas*, he aquí las dos complicaciones de las osteoartritis en vías de progreso. Los abscesos pueden proceder del hueso (*osifluentes*), de la sinovial (*artrofluentes*) o de las partes blandas (*circumvecinos*). Pueden ser *intra* o *extra*articulares: en el primer caso, la articulación está llena como por una *hidrartrosis*; en el segundo, la colección forma una bolsa cuya fluctuación no se transmite a la cavidad articular. Por inoculación, sucesiva y progresivamente los abscesos emiten prolongaciones, a menudo múltiples, y que pueden alejarse de sus puntos de origen.

Las *luxaciones patológicas* dependen de las lesiones secundarias de las epífisis: un miembro se coloca, por la contractura, en actitud viciosa; a nivel de los puntos comprimidos se produce un desgaste óseo, favorecido por la osteítis tuberculosa, que deforma las superficies articulares, suprime su contacto o relación normal y permite su dislocación. Ejemplos: la cabeza femoral, en la segunda fase de la coxalgia, gracias a la aducción forzada del muslo, comprime hacia atrás y arriba contra la ceja cotiloidea. En esta dirección, el cotilo se ensancha formando una cavidad elíptica, por la que se desliza la cabeza femoral, también deformada; es la *emigración articular*, la *luxación intraacetabular*, la *usurpación* de Lannelongue; en un grado más avanzado, la ceja está destruida y la cabeza femoral pasa fuera del cotilo, a la fosa ilíaca. Asimismo, la contractura de los flexores de la pierna comprime las superficies tibiales contra la cara posterior de los cóndilos, los desgasta, mientras que la cara anterior de estos cóndilos, libre de su contrapresión tibial, se hipertrofia e impide toda reducción ulterior.

Curso y terminación. — La tuberculosis articular, bien tratada, y tratada a tiempo, cura generalmente en los niños y los adolescentes. El modo o proceder anatómico de esta curación es la *anquilosis fibrosa*

u *ósea*: en el primer caso, se conserva una parte de los movimientos; en el segundo, la inmovilidad es completa. Cuéntense, como duración media, de dos a tres años: importa que la familia esté prevenida de estos plazos. A veces, después de una curación aparente, se observa una recidiva: se debe a algún foco persistente que se ha reavivado. La supuración no es siempre un mal pronóstico: hay pequeños abscesos articulares con tumefacción dura de las partes blandas, que pueden reabsorberse o que curan por medios muy sencillos. Pero, en otros casos, la supuración abundante, dependiente de los focos óseos, prolonga gravemente la duración de la enfermedad y es una amenaza, ya de infección general tuberculosa, ya de degeneración amiloidea de las vísceras. Cuando una tuberculosis supurada se abre, especialmente si este hecho tiene lugar por fistulización espontánea, la gravedad aumenta; porque, si la asepsia es imperfecta, resultarán infecciones mixtas.

Diagnóstico. — Al principio de la enfermedad, los errores son frecuentes y no hay que dejarse engañar por la ligereza de los síntomas, su intermitencia y sus irregularidades. El error más común es creer que se trata de una neuralgia o de un dolor de crecimiento.

Hace largo tiempo que los clínicos han indicado la posibilidad de confundir la *artritis bacilar* en sus formas dolorosas con variadas manifestaciones reumáticas, agudas o crónicas. En la forma artrálgica del *reumatismo tuberculoso* aquejan los enfermos dolores vagos, más o menos localizados a las articulaciones que, en ocasiones, sin embargo, se extienden a la continuidad de las extremidades; otras veces se desarrollan *artritis*, agudas o subagudas, mono o poliarticulares, que presentan todos los caracteres del reumatismo verdadero. El diagnóstico podrá fundarse en los antecedentes del sujeto, en la persistencia de la agravación y en el fracaso del tratamiento antirreumático común y ordinario.

Dos reglas de exploración son las que verdaderamente deben seguirse: examínese siempre el sujeto *desnudo*, sobre todo cuando se trata de un niño que no precisa exactamente sus dolores, y procédase sistemáticamente a un examen *comparado* de la articulación enferma con la articulación homónima sana. Un niño se queja del pie o de la rodilla: es la cadera la que está enferma; en otro, un dolor en los miembros inferiores depende de un mal de Pott. Explórese con cuidado el funcionalismo de la articulación y la limitación de sus movimientos.

Ejérzase sucesivamente, sobre las diversas regiones de la articulación, una palpación metódica que nos informará: sobre los puntos dolorosos, la tumefacción fungosa de la sinovial, el carácter blando o duro de la tumefacción articular y sobre el predominio probable de las lesiones a nivel del extremo óseo o de los fondos de saco de la serosa.

Diagnóstico radiológico. — Las imágenes radiográficas sucesivas permiten seguir las etapas (de *destrucción* y de *separación*) que marcan la evolución de una tuberculosis osteoarticular bien tratada. Los trabajos de MÉNARD y de SORREL han fijado claramente este ciclo de lesiones tuberculosas: en la coxalgia, por ejemplo, la destrucción cartilaginosa del período de comienzo se traduce por el *pellizcamiento articular*; luego se difunden o aparecen menos claras las imágenes de la cabeza femoral y de la cavidad cotoideea, la diáfisis femoral se decalcifica y el canal medular se ensancha (es el período en plena evolución): poco a poco, cuando comienza la reparación, las extremidades óseas precisan sus contornos, rodeados de un ribete oscuro, negro (*lesiones de luto* de Ménard, que indican la limitación de las lesiones), de la forma cómo las ha dejado el proceso de destrucción: la reparación completa se obtiene ordinariamente por la anquilosis; la recalcificación se hace progresivamente y el hueso da radiográficamente una sombra cada vez más marcada.

Pronóstico. — Depende de varias condiciones. Ante todo de la *formación del pus*; es cierto que las osteoartritis supuradas son de pronóstico más sombrío, pero entre los casos de esta naturaleza también se deben distinguir: 1.º, las supuraciones extraarticulares, capaces de mejor curación que las intraarticulares; 2.º, las supuraciones cerradas o abiertas, porque las primeras sólo representan la fusión del tejido tuberculoso y, en las segundas, los microbios puógenos suman sus efectos a los del bacilo, infecciones mixtas que cambian profundamente el curso y la gravedad de la afección. No debe olvidarse que los abscesos más voluminosos van, a menudo, acompañados de lesiones óseas pequeñas o ya curadas, al paso que las osteítis más destructivas pueden complicarse solamente con pequeños abscesos. Conviene saber también que la tuberculosis osteoarticular no tiene la misma gravedad en todas las edades, y que, en el niño, cura frecuentemente por intervenciones de poca monta o sin intervención, ya por reparación fibrosa, ya por eliminación espontánea de los tejidos tuberculosos. Por último, la agravación del mal, sus recidivas o la infección bacilar generalizada, son de temer particularmente en los enfermos obligados a permanecer en cama, en el hospital, rodeados de tuberculosos que supuran, en condiciones poco apropiadas para el restablecimiento de la nutrición. Por el contrario, la higiene, la alimentación, la aereación pulmonar y el aire marino sobre todo, logran a menudo curaciones inesperadas.

Tratamiento. — 1.º *Tratamiento no operatorio*. Inmovilizar en buena actitud la articulación tuberculosa: esta es la regla capital. — Así, pues, se colocará: la *cadera*, en extensión con abducción ligera y rotación externa; la *rodilla*, en extensión rectilínea; el *pie*, en escuadra sobre la pierna; el *hombro*, en ligera abducción; el *codo*, en semifle-

xión, con el pulgar hacia arriba, y la muñeca en extensión recta. Si las articulaciones están ya en actitud viciosa, el cirujano las rectifica, ya por el *enderezamiento forzado*, ya por el *enderezamiento gradual*. La inmovilización se realiza: 1.º, por aparatos enyesados; 2.º, por aparatos ortopédicos; 3.º, por gotieras. Para los miembros inferiores disponemos de un procedimiento muy eficaz de corrección gradual, la *distracción-méthode* de VOLKMANN, la extensión continua mediante pesos. *¿Cuándo podemos suprimir la inmovilización?* He ahí la dificultad del tratamiento: principalmente debemos tener en cuenta: *la desaparición del dolor a la presión, a los pequeños movimientos pasivos, la desaparición de toda tumefacción y los signos radiográficos de reparación*; y siempre debemos tener presente que vale más pecar por exceso de prudencia que suprimir demasiado pronto un vendaje de yeso.

La *helioterapia* tiene una acción innegable sobre la nutrición local, la *aceleración del proceso de esclerosis y el agotamiento de las fistulas*. Es probablemente (sobre todo disponiendo de mar y de montaña) el mejor tratamiento de la tuberculosis articular, al menos en los niños y en los jóvenes.

El *hierro al rojo* es uno de los más poderosos modificadores de los tejidos tuberculosos: la *ignipuntura profunda*, con la punta fina del termocauterio, provoca la esclerosis de curación. El mismo resultado puede obtenerse mediante inyecciones intersticiales de éter yodoformico o de la mezcla aceite-éter-creosota-yodoformo. Las *inyecciones esclerógenas* con el cloruro de cinc al 1 por 10, que ha preconizado LANNELONGUE, tienen por objeto crear, alrededor de la neoplasia bacilar, una barrera de tejido escleroso. El líquido debe ser inyectado en las regiones en donde las sinoviales sacan sus vasos nutricios, es decir, junto a los huesos, a nivel del punto de reflexión sobre la epífisis de los fondos de saco sinoviales: este método esclerógeno está casi abandonado en la actualidad a causa de sus mediocres resultados y de sus daños posibles (escaras cutáneas, fistulas, necrosis tendinosas). PHELPS ha preconizado en las artritis fungosas supuradas el tratamiento por el ácido fénico puro; esta aplicación va seguida de un lavado con alcohol.

2.º *Tratamiento operatorio*. — Cuando, en vez de un niño, cuyos huesos, aptos para medulizarse y que luchan bien contra el bacilo, se trata de un adulto o de un anciano; cuando, a pesar de la inmovilización, las lesiones progresan; cuando se forma un absceso; cuando el enfermo enflaquece, no basta el tratamiento conservador. El tratamiento operatorio comprende una serie de medios de intensidad creciente como son: la *artrotomía*, la *cauterización intraarticular*, la *artrectomía sinovial* u *ósea*, las *resecciones típicas* y la *amputación*.

La *artrotomía* simple sólo puede convenir a las formas serosas de la tuberculosis articular, a las *hidrartrosis tuberculosas*. La *artrectomía*

sinovial, la *sinoviectomía*, que se puede completar con la cauterización intraarticular, sólo resulta una intervención eficaz cuando las lesiones dominantes residen en la serosa; desgraciadamente, la sinovitis va demasiado a menudo combinada con focos intraóseos. Limitar al mínimo la excisión de los focos tuberculosos óseos, es el objeto de la *artrectomía ósea* de VOLKMANN, que consiste en desbridar los trayectos fistulosos, raspar los regueros fungosos, en la abrasión y excavación de los puntos epifisarios enfermos. Lo importante entonces es desaguar ampliamente; según la expresión de PHELPS, «una casa vacía vale más que una casa mal habitada». Estas *operaciones económicas* están indicadas sobre todo cuando se trata de niños, en quienes sólo deberán practicarse excepcionalmente las reacciones típicas, a causa del papel preponderante del cartilago de conjunción (*inmovilizar el niño, reseca en el adulto, amputar en el viejo*, es una fórmula verdadera, en general); *importa*, en efecto, en particular por lo que se refiere al miembro inferior, no interesar los elementos de crecimiento del esqueleto; de lo contrario, el acortamiento será mucho mayor, pues no sólo se medirá por la longitud del trozo reseca, ya que al suprimir el cartilago de conjunción, se resta al mismo tiempo toda la parte, no despreciable por cierto, en que dicho cartilago habría influido en el crecimiento del hueso. Estas resecciones económicas tienen una dificultad, y es que dejan a menudo subsistir un foco profundo intraóseo; por eso, *en el adulto*, por lo general, la *resección típica valdrá más que la simple excavación*. La *amputación*, sacrificio total, sólo podrá y deberá aplicarse cuando haya fracasado o resulte imposible la resección, ya porque el mal sea demasiado extenso, ya porque la alteración grave de la nutrición general del enfermo (enflaquecimiento, fiebre, signos de tuberculosis pulmonar incipiente, edad demasiado avanzada), reclame una solución pronta y radical.

V. — DE LAS ARTROPATÍAS SIFILÍTICAS

Hereditaria o adquirida, la *sífilis* puede, en todos los períodos de su evolución, interesar a las articulaciones, en sus diversos elementos anatómicos, y con tal *polimorfismo clínico* que a veces ofrece verdaderas dificultades, poder descubrir su *calidad específica*. No hay duda, que hasta estos últimos años, muchas artropatías han sido diagnosticadas y tratadas como tuberculosas; y desde el punto de vista terapéutico esta confusión es grave, puesto que en lugar de una inmovilización esta confusión es grave, puesto que en lugar de una inmovilización rigurosa y larga, un tratamiento específico puede cambiar rápidamente la situación. El cirujano debe, pues, conocer estas formas para tratar provechosamente a los enfermos.

La historia de las artropatías sifilíticas comienza con el trabajo de RICHEL, en 1853. Después, hay que señalar: la tesis de MÉRICAMP, en

1882; los estudios de SCHÜLLER, de VOLKMANN y de GANGOLPHE sobre las artropatías terciarias; los de FOURNIER y de VAFFIER sobre las lesiones secundarias de las articulaciones; el artículo de KIRMISSON y JACOBSON acerca de las artropatías de la sífilis hereditaria; las precisas y recientes observaciones de WEISSENBACH, GILBERT-DREYFUS y BOURGEOIS. Actualmente, disponemos del *examen radiológico* (precioso para las formas óseas), de *reacciones de laboratorio* (la reacción de Bordet-Wassermann positiva en el líquido articular, extraído por punción, aun cuando la Wassermann de la sangre sea negativa), de *nuevos tratamientos específicos* (cuya eficacia constituye la mejor prueba de su naturaleza), que han venido a completar los signos clínicos y han contribuido a poner en el lugar que les corresponde el importante capítulo de las artropatías sifilíticas.

Sintomatología. — Los accidentes articulares de la sífilis pueden presentarse en las formas siguientes: 1.^a, *artralgia*; 2.^a, *artritis subaguda*; 3.^a, *hidrartrosis* (tres formas que pertenecen al período secundario); 4.^a, *infiltración gomosa perisinovial*; 5.^a, *osteoartritis gomosa* (estas dos formas pertenecen al terciarismo); 6.^a, *artropatías heredosifilíticas*.

A) **ARTROPATÍAS DEL PERÍODO SECUNDARIO.** — 1.^o *Artralgias.* — Es un hecho frecuente en los primeros meses de la sífilis, que el enfermo se queje de dolores, *más intensos por la noche*, y que, según la observación de FOURNIER, se exacerban con el reposo y calman con el ejercicio; residen, *por orden de frecuencia, en los hombros, rodillas, muñecas y tobillos*.

2.^o *Sinovitis subagudas.* — En la artritis subaguda, *seudoreumatismo sifilítico de Fournier*, varias articulaciones pueden ser atacadas al mismo tiempo que varias bolsas serosas, subcutáneas y tendinosas. Para distinguir esta forma del reumatismo verdadero, nos fundaremos en los caracteres siguientes: los tegumentos nunca presentan la tumefacción rosada que es frecuente observar en el reumatismo, el dolor es sobre todo nocturno y los accidentes desaparecen por medio del tratamiento específico.

3.^o *Hidrartrosis.* — La hidrartrosis se observa principalmente hacia el fin del período *secundario*; no obstante, hechos indiscutibles demuestran que existe también una *hidrartrosis terciaria* y en el curso de la *heredosifilis (hidrartrosis bilateral de Clutton)*. Es una tumefacción indolora, no inflamatoria, bilateral de ordinario, sin alteración de color de los tegumentos y que desaparece con bastante rapidez por la influencia del tratamiento, pero que puede reproducirse de un modo intermitente.

B) **ARTROPATÍAS DEL PERÍODO TERCARIO.** — La *sinovitis gomosa* está caracterizada por la producción de nudosidades indoloras, ovoi-

deas (*gomas*) o de placas de blindaje (esclerosis), localizadas en el tejido celular subsinovial (*sifiloma perisinovial*), y por el derrame de serosidad en el interior de la sinovial engrosada. En la *osteoartritis gomosa* (seudotumor blanco sifilítico de Fournier), la lesión comienza de ordinario por el extremo óseo. A nivel de una articulación de la rodilla tres veces sobre cinco, o, más exactamente, de un punto yuxtaepifisario (porque el goma reside de ordinario en el bulbo óseo), el enfermo siente dolores espontáneos, *más intensos por la noche*. A menudo *una sola extremidad está afectada*; este es un punto acerca del cual ha insistido RICHER. El parecido es grande con la osteoartritis tuberculosa. He aquí algunos signos diferenciales: *en la sífilis*, tumefacción ósea, dura (*hiperostosis epifisaria*), sin fungosidades; amiotrofia poco marcada; adenopatías excepcionales; ausencia de contractura y de actitudes viciosas; dolor máximo nocturno; poca dificultad funcional; *en la tuberculosis*, hinchazón blanda, epifisis poco deformadas; frecuente adenopatía; atrofia muscular; contractura que limita los movimientos, dolores que calman por el reposo. Pero, esta diferenciación no es tan precisa, cuando la sinovial está afectada: formas osteosinoviales. La radiografía demuestra en los casos de sífilis, lesiones de tipo más bien hiperostótico; en la tuberculosis, domina la rarefacción ósea; pero en las osteoartritis específicas, pueden asociarse estos dos procesos.

C) **ARTROPATÍAS HEREDOSIFILÍTICAS.** — KIRMISSON y JACOBSON describen tres variedades: 1.^a, una osteoartropatía crónica, localizada, por lo común, en la rodilla, caracterizada por un aumento de volumen de los extremos óseos y por una indolencia funcional notable; 2.^a, la hidrartrosis doble, que afecta generalmente a las rodillas; 3.^a, la osteoartropatía deformante, que se caracteriza, según FOURNIER, por una deformación epifisaria, no masiva o total, sino por una especie de vegetación osteofítica de la epifisis que vegeta y adquiere formas irregulares.

Diagnóstico. — La indolencia de las lesiones, la falta de fiebre y de actitud viciosa, en una palabra, de fenómenos de artritis verdadera, son caracteres negativos sobre los cuales se funda el diagnóstico diferencial. La reacción de Wassermann carece de valor absoluto: sólo tiene gran valor cuando es positiva en el líquido extraído por punción.

Tratamiento. — El tratamiento de prueba constituye el mejor signo de probabilidad: las medicaciones yoduradas, arsenicales, mercuriales y bismúticas, pueden ser empleadas y aun asociadas, según las necesidades. Este tratamiento específico calma los dolores, detiene la evolución, pero sólo raramente determina una regresión completa de las lesiones articulares existentes.

ARTÍCULO III

DERRAMES Y LESIONES TRÓFICAS ARTICULARES

I. — HIDRARTROSIS

Definición. — La hidrartrosis (hidropesía articular) está caracterizada por el derrame de una serosidad citrina, con o sin masas fibrinosas, en la cavidad de una articulación.

Patogenia y anatomía patológica. — Este derrame es producido por la reacción inflamatoria (serosa o serofibrinosa) de la sinovial articular: se trata, pues, en general, de una *artritis con derrame*; es cierto, sin embargo, que en algunos casos la inflamación sinovial queda en un grado mínimo y que el derrame líquido constituye la lesión principal. Esta irritación secretoria, esta *sinovitis serosa o serofibrinosa*, depende de distintas causas: asimismo, una pleuresía o una hidropesía peritoneal son la expresión de estados patológicos diferentes que interesan la serosa o las vísceras vecinas. Se las puede clasificar en tres grupos: 1.º, *sinovitis asépticas*, por irritación de la serosa, consecutivas a una contusión articular; 2.º, *artritis de forma hidrartrosica* de ciertas infecciones (fiebres eruptivas, disentería); 3.º, *sinovitis crónicas específicas* (tuberculosis, sifilíticas y blenorragicas).

Pero, en clínica, se reserva el nombre de hidrartrosis, como dice TILLAUX, para los casos en que el líquido constituye o parece constituir toda la enfermedad, es decir, a aquellos en que sólo se comprueba una simple distensión hidrópica de la sinovial, sin lesiones osteoarticulares precisas y sin fenómenos dolorosos marcados, dependiendo la dificultad funcional sólo de la presencia del líquido y de las atrofas musculares reflejas que la acompañan.

Ateniéndose a esta forma sintomática, conviene saber que estos derrames crónicos de serosidad tienen por sitio de elección la rodilla y que deben referirse, en definitiva, a cuatro causas predominantes: 1.ª, los traumatismos articulares (secuelas de un esguince, contusión, hemartrosis anterior, artritis serosa de la rodilla consecutiva a una fractura de muslo o irritación debida a la presencia de un cuerpo extraño articular); 2.ª, el reumatismo articular crónico (forma hidrópica paradójica de la artritis seca); 3.ª, la tuberculosis sinovial de forma serosa (*hydrops tuberculosus*), y 4.ª, la hidrartrosis bilateral de la sífilis hereditaria, bastante frecuente para aparecer como uno de los signos más evidentes del heredofilético. La hidrartrosis blenorragica es, de ordinario, alterada por crisis agudas y dolorosas que le dan un aspecto clínico diferente. La hidrartrosis de la sífilis adquirida, casi siempre terciaria precoz, va a acompañada de hiperostosis y de infiltración

gomosa perisinovial que son lesiones preponderantes con relación al derrame líquido.

Sintomatología y diagnóstico. — La hidrartrosis de la rodilla constituye la localización clínica dominante. Tomemos, pues, por ejemplo, el examen de la rodilla hidrartrosica. Se trata de determinar: 1.º, que la articulación contiene un derrame líquido; 2.º, a qué estado patológico corresponde este derrame.

Por la inspección se ve que la rodilla, más voluminosa que la del lado opuesto, es globulosa: que las depresiones laterales de cada lado de la rótula están llenas o borradas y que el tendón tricipital está levantado.

Por medio de la palpación buscamos la sensación de fluctuación, reveladora del contenido líquido de la articulación. En los casos en que ésta se halla muy distendida, se percibe la oleada por el procedimiento de exploración ordinario, deprimiendo alternativamente los dos puntos extremos de la tumefacción, lo cual da la sensación de una masa líquida dislocada o removida. En la rodilla, la presencia de la rótula levantada por el derrame intrarticular, produce un síntoma especial. Colocado el pie sobre una almohada con el fin de relajar el tríceps, abrácese, con una mano por arriba y con otra por abajo, el contorno de la rótula, y aproximando esas manos, reúnase el líquido hacia la interlínea articular; la rótula, empujada por ese líquido bajo tensión, se separa del plano óseo intercondíleo; si, pues, con un dedo de la mano derecha se aprieta de un modo brusco contra la rótula, choca con esa superficie. Es el *choque rotuliano*; «el baile de la rótula» de los alemanes (fig. 329).

La segunda parte del diagnóstico es, a veces, muy sencilla: si el derrame es reciente; si ha sobrevenido después de un traumatismo y si la colección es mediana como cantidad; si coexiste una atrofia rápida del tríceps o de los músculos periarticulares y si, aparte de una molestia más o menos marcada, el sujeto sufre poco o nada, se trata de una hidrartrosis pura y simple, de un derrame de sinovia. Estas hidrartrosis persistentes o recidivantes, con accidentes dolorosos de repetición, son a menudo atribuidas (como origen) a un traumatismo de la rodilla más o menos bien definido; este antecedente traumático permite relacionarlas con una causa mecánica de la afección, y pensar en una claudicación articular por lesiones residuales: meniscos desplazados o desgarrados, cuerpos osteocartilaginosos por arrancamiento de los ligamentos cruzados, franjas adiposas flotantes. (Véase *Es-guince*).

Cuando falta la existencia de un traumatismo anterior, cuando se trata de hidrartrosis espontánea de lenta evolución, hay que pensar: 1.º, en el reumatismo crónico, en los sujetos de cierta edad; 2.º, en la tuberculosis, en los enfermos jóvenes, y 3.º, en la heredofilis, cuando

la hidrartrosis es bilateral, en los sujetos en período de crecimiento. El diagnóstico de artritis reumática serosa se funda en los antecedentes del sujeto; en tal caso, debe practicarse la palpación cuidadosa de los fondos de saco sinoviales: a veces se encuentran en ellos, en la parte superoexterna, los nódulos indurados señalados por MARJOLIN y MALGAIGNE; en otros casos, en los cuales chasquidos articulares revelan lesiones de artritis seca (denominación paradójica de una enfermedad en que el derrame es una de sus manifestaciones), se puede notar un cuerpo movable articular. En cuanto al diagnóstico de *hydrops tuberculosus*, debe fundarse en las siguientes consideraciones: la sinovial presenta a veces cierto grado de tumefacción (nudosidades fibrosas duras que se encuentran especialmente hacia las inserciones óseas) que pueden comprobarse por la palpación; si se punciona, el líquido

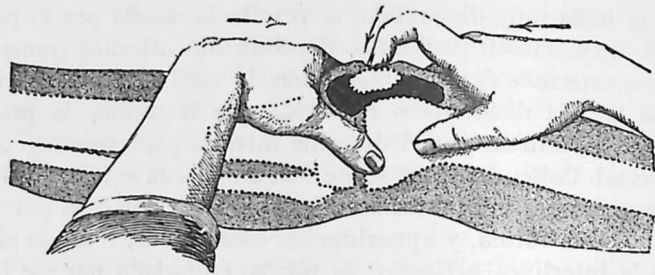


Fig. 329. — Investigación del choque rotuliano

no es una serosidad citrina pura sino que contiene precipitados fibrinosos; desfibrinado y tratado luego por centrifugación, el derrame intraarticular tuberculoso se caracteriza por contener en unos casos única y exclusivamente linfocitos (sinovitis de granos riciformes, según WIDAL y RAVAUT), en otros casos una mezcla de linfocitos y de glóbulos blancos polinucleares, y en algunas ocasiones, finalmente, abundantes polinucleares: si este líquido es inoculado a la cobaya, provoca en ella el desarrollo de la tuberculosis. En el caso de una *hidrartrosis bilateral*, en un *heredosiifilítico* (*hidrartrosis de Clutton*), la historia y la reacción de Bordet-Wassermann en sus ascendientes, los *estigmas dentarios* (dientes de Hutchinson, dientes en forma de tornillo, distrofias cuspidianas múltiples), *oculares* (manchas, opacidades córneas), *óseas* (tibia en forma de hoja de sable) *nerviosos* y la eficacia del tratamiento de prueba fijan el diagnóstico.

Tratamiento. — En el caso de hidrartrosis traumática reciente, en un sujeto joven, puede obtenerse la resolución por la compresión forzada con algodón, ayudándola con algunos vejigatorios en corona (con un agujero que rodea la rótula). En los casos inveterados, se puede elegir entre dos procedimientos que no son inofensivos sino a

condición de una asepsia absoluta: 1.º, el *método de Schede*, que consiste en puncionar la articulación con el trocar de Potain e inyectar una solución sublimada al milésimo, que se aspira en seguida (método actualmente desacreditado por el riesgo de la intoxicación mercurial); 2.º, la *artrotomía*, operación de elección, que abre ampliamente la articulación que da una certeza anatómica y permite una terapéutica racional suprimiendo la lesión causal, ya sea sobre los meniscos, ya sobre los ligamentos cruzados, ya sobre el ligamento adiposo.

II. — ARTRITIS SECA. ARTRITIS DEFORMANTE

Definición e historia. — Del cuadro médico de las afecciones complejas que constituyen el reumatismo crónico, se ha separado, considerando que su estudio corresponde a la patología quirúrgica, una forma especial de artropatía que está caracterizada: 1.º, *anatómicamente*, por dos procesos opuestos, consistentes, por una parte, en una *desgaste y una destrucción de los cartílagos diartrodiales* y, por otra, en una *noviformación de cartilago y de hueso* a nivel de las partes fibrosas; 2.º, *clínicamente*, por su *cronicidad primitiva*, por su *localización en las grandes articulaciones*, cadera y rodilla sobre todo; por los *chasquidos* que son producidos porque los cartílagos están más o menos denudados, rugosos, sin pulimento; por la *deformación de los extremos articulares* debida a las noviformaciones cartilaginosas y óseas, y por la *falta de anquilosis*, la *no tendencia a la supuración*, la *duración larga* y la *habitual incurabilidad*.

COLLES fué el primero que indicó la existencia simultánea de los dos procesos contradictorios: reabsorción del hueso antiguo y de su cartilago de incrustación, y noviformaciones cartilaginosas y óseas. Debemos a ADAMS, especialmente, una descripción macroscópica definitiva bastante acabada de la afección (1839-57); DEVILLE y BROCA completaron las descripciones de ADAMS. Las investigaciones de CORNIL y RANVIER nos dieron a conocer el proceso histológico de la enfermedad. Se ha dado a esta artropatía los siguientes nombres: 1.º, *artritis seca* (DEVILLE y BROCA), denominación muy discutible, ya que el derrame se cuenta entre las manifestaciones de la enfermedad; 2.º, *artritis senil*, término poco justificado, pues la afección ha sido observada también en los adultos; 3.º, *artritis deformante* (NIEMEYER), nombre que expresa muy bien uno de los caracteres esenciales del mal; 4.º, *artritis proliferante* (CORNIL y RANVIER), palabra que corresponde al doble proceso histológico de esta artritis, a saber, la proliferación del cartilago antiguo y la noviformación del cartilago en las partes fibrosas. En la cadera, en la cual la deformación por los osteófitos se observa al máximo, la enfermedad ha recibido, de Gui-

llermo SMITH, que la describió por primera vez en 1834, un nombre especial: *morbus coxae senilis*. Actualmente, la cuestión se complica puesto que algunos, como BROCA y MONOD en su reciente monografía sobre las enfermedades de las articulaciones, unen a este capítulo estas artritis crónicas de la cadera descritas en el niño, con el nombre de *arthritis juvenil, osteocondritis de la cadera* y de la cual, nosotros resumimos su historia al tratar de las *seudocoxalgias* (véase este capítulo).

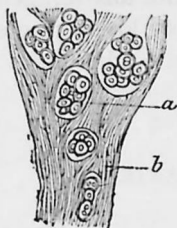


Fig. 330

a, cápsulas cartilaginosas de la superficie, abiertas en la articulación, lo cual crea la alteración velvética (CORNIL y RANVIER).

I. *Destrucción del centro del cartílago diartrodial y eburnificación de las superficies articulares.* — La destrucción del centro del cartílago diartrodial se opera de una manera ya conocida por Guillermo HUNTER y bien estudiada por REDFERN, en 1849: es la famosa *alteración velvética* (fig. 331). Se observa primero que el cartílago se segmenta

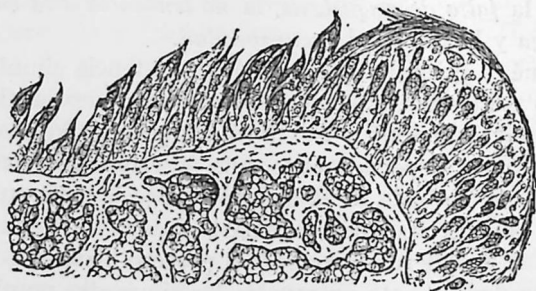


Fig. 331. — Artritis seca; alteración velvética de los cartílagos (POULET y BOUSQUET)

en fibrillas paralelas unas a otras, formando como una superficie aterciopelada; luego estas mismas fibrillas desaparecen y los frotos o rozamientos articulares van poco a poco desgastando las porciones alteradas del cartílago: éstas acaban por desprenderse y dejan al descubierto, denudadas, las superficies óseas. Las referidas fibrillas son producidas por la segmentación de la substancia fundamental del cartílago: las células cartilaginosa proliferan; las cápsulas, ensanchadas, dispuestas en series lineares, se abren unas dentro de otras formando

como tubos o galerías paralelas; en la superficie, las cápsulas distendidas acaban por estallar y vierten su contenido en la cavidad articular, en la cual se abren, pues, las galerías axiles; entre los espacios resultantes de la evacuación de esos tubos o galerías, la substancia fundamental del cartílago persiste, con la apariencia de vellosidades filamentosas muy delgadas, perpendiculares a la superficie. En las partes profundas, por el contrario, la proliferación de las cápsulas cartilaginosa y la infiltración calcárea de las cápsulas madres dan por resultado la formación de una capa ósea nueva, por osificación de la lámina subcondral: de ello se deriva la producción de esa lesión especial, descrita por CHUVEILHIER, desde 1824, con el nombre de eburnificación de las superficies articulares.

II. Producción de econdrosis marginales.

— El mismo proceso que determina la desaparición del revestimiento cartilaginosa preside a la producción exuberante del cartílago en la periferia (fig. 232). La diferencia entre estas dos lesiones proviene, conforme han explicado CORNIL y RANVIER, de que el contorno del cartílago está cubierto por la sinovial y de que los elementos proliferados, acumulándose en el mismo sitio, en lugar de ser vertidos en la cavidad articular, constituyen esos rodetes, primero cartilaginosa (econdrosis), más tarde óseos (osteófitos) que deforman los extremos articulares. La noviformación del cartílago se produce también en el extremo de las franjas sinoviales: éstas se hipertrofian, sus vellosidades vegetan (vegetaciones dendríticas o arborescentes de la sinovial) y las células cartilaginosa que existen normalmente en esas franjas, proliferan, desarrollándose, en las vellosidades terminales, nódulos cartilaginosa, unidos a la serosa por un delgado pedículo, que pueden sufrir la calcificación y hasta una verdadera osificación; ocurre a veces, además, que esas masas cartilaginosa, calcificadas u óseas, rompiendo su pedículo de inserción, se convierten en cuerpos extraños articulares.

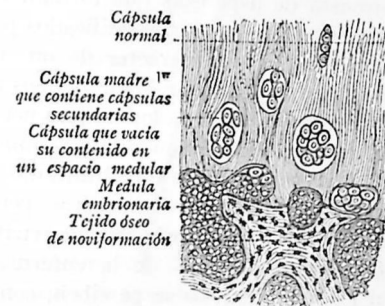

Fig. 332. — Cápsulas cartilaginosa de la profundidad, vaciándose en los espacios medulares, lo cual crea noviformaciones óseas (CORNIL y RANVIER).

Etiología. — CHARCOT considera esta afección como un reumatismo crónico parcial. Hay que ver en ella una distrofia articular, en la que pueden intervenir múltiples causas; el reumatismo es frecuente, pero dista mucho de ser constante. Como ha demostrado BOUCHARD, el reumatismo crónico es una enfermedad de decadencia: las esclerosis

vasculares desempeñan un papel innegable en su producción y, por otra parte, aunque ninguna autopsia lo justifique, es evidente, en ciertos casos, que intervienen trastornos tróficos de origen nervioso o de causa tóxica en la producción de estas artropatías.

Síntomas y diagnóstico. — Es raro que el comienzo de la artritis deformante sea agudo. Ordinariamente, la afección, lenta e insidiosa, se manifiesta por estos tres síntomas: 1.º, *deformación*; 2.º, *fenómenos dolorosos*, y 3.º, *chasquidos*.

La *deformación* se traduce por un aumento de volumen de los extremos óseos: palpando esta tumefacción, se nota muy dura, lobulada, provista de asperezas que forman cuerpo con el hueso. Los *dolores* son espontáneos, poco modificados por los movimientos pasivos, ofreciendo a veces el carácter de un adolorimiento reumatoide de los músculos, pero tomando en algunos casos el carácter de crisis neurálgicas irradiadas hacia los troncos nerviosos. En la rodilla especialmente, se encuentra a menudo un *derrame* muy manifiesto. Los *movimientos* voluntarios están poco limitados a pesar de los dolores; los movimientos comunicados conservan generalmente su amplitud normal; esta falta de anquilosis en una artritis tan crónica es uno de los síntomas más notables de la enfermedad. Otro hecho característico: en los movimientos se perciben, con la mano y con el oído, *chasquidos*. Son unas veces simples roces (que NÉLATON comparaba el ruido que producirían, frotando uno con otro, dos trozos de terciopelo de Utrecht); otras, crepitaciones rudas; estos ruidos son debidos al deslizamiento de las superficies articulares eburneas y desprovistas de los cartílagos. En algunos casos, la destrucción de los ligamentos y la ampliación de las cavidades, producen una movilidad anormal que puede llegar hasta la *luxación* patológica.

Tratamiento. — La terapéutica de esas artritis es precaria: las medicaciones arsenical y yodurada, son de efecto inseguro. Las aguas de Bourbonne y los baños de lodo de Balaruc nos ha parecido que tienen alguna eficacia. El método de BIER, sobre todo el tratamiento por el *aire caliente*, nos ha prestado excelentes servicios. El uso de un aparato ortopédico, en la cadera, en la rodilla, es útil para aliviar a la articulación del peso del cuerpo. Actualmente debe considerarse la cuestión del tratamiento operatorio; la artrotomía está indicada para extraer cuerpos extraños o para suprimir, en un caso monoarticular, un osteófito que limita el juego de la articulación. En ciertas artritis secas, monoarticulares, en un individuo joven y robusto, la resección puede dar ventajosos resultados en el codo y en la rodilla. Pero estas indicaciones continúan siendo raras a causa de la multiplicidad de las lesiones y de la edad de los pacientes. Nosotros hemos ensayado las inyecciones intraarticulares de vaselina esterilizada, re-

comendadas por DELAGENIÈRE y BUDINGER, las cuales tienen efecto sedante sobre los dolores y consiguen cierta mejoría en el funcionamiento.

III. — CUERPOS EXTRAÑOS DE LAS ARTICULACIONES

Definición. — Con el nombre de *cuerpos extraños articulares* se designan producciones de naturaleza diversa: la numerosa sinonimia (*cartílagos libres* de Cooper, *cartílagos móviles* de Velpeau, *artrófitos* de Panas) atestigua sus formas múltiples y las diferentes interpretaciones que se han propuesto.

Actualmente podemos distinguir en este grupo tres especies bien definidas. Primero, *cuerpos no organizados*, comparables a las formaciones hordeiformes de las sinovitis tendinosas y, como ellas, atribuibles a la tuberculosis de la serosa; junto a esta especie deben colocarse las nudosidades de la sinovial, más o menos móviles, que dependen de esta forma de tuberculosis con nódulos aislados descrita por HUETER con el nombre de sinovitis hiperplásica tuberosa. Una segunda especie está constituida por los *cuerpos osteocartilaginosos únicos de origen traumático*: aunque OLLIER y PANAS en otro tiempo hayan puesto en duda su existencia, está hoy demostrado, por una parte por hechos clínicos y por otra por investigaciones experimentales, que una violencia ejercida sobre una articulación sana puede hacer saltar una astilla cartilaginosa u ósea de los extremos articulares; de aquí que la estructura de estos *cuerpos traumáticos* sea idéntica a porciones de *superficie articular normal*. Finalmente, el tercer tipo, que constituye la inmensa mayoría de los cuerpos libres articulares, está representado por los *cuerpos extraños múltiples, no traumáticos, organizados, de origen patológico*, es decir, que se forman espontáneamente en una articulación enferma de artritis seca u *osteocondritis disecante*, u *osteocondroma de la sinovial* y de constitución anatómica variable: *cuerpos fibrosos ¿fibroadiposos? cartilaginosos*, o bien *osteocartilaginosos*.

Anatomía patológica. — I. *Cuerpos no organizados.* — La primera clase no merece un gran desarrollo: es excepcional que los granos hordeiformes presenten la sintomatología típica de los cuerpos libres articulares; se refieren mejor a la historia de la artritis tuberculosa en su forma de *hydrops fibrinosus*.

¿Son producidos, según la hipótesis de KÖNIG, por una especie de coagulación del líquido del *hydrops fibrinosus*, de la superposición de depósitos fibrinosos en la cara interna de la sinovial, depósitos que se fragmentan con el movimiento, se tornean y afectan formas variadas? ¿O bien, según el concepto de SCHUCHARDT, provienen de la degeneración fibrinoide de la serosa y de un trabajo de fisuración que recorta

esa capa fibrinoide en pequeños trozos, los desprende y les permite tornearse y modelarse formando como unos granos? Parece que debe aceptarse esta última hipótesis, porque explica mejor el hecho de que esos cuerpos hordeiformes estén unidos a la sinovial por un pedículo del cual pueden librarse, pero cuyos residuos o huellas se encuentran con la apariencia de un verdadero hilio. En efecto, deben distinguirse dos variedades de granos: los que son libres y los adherentes. Hasta algunas veces resulta posible, como hemos visto en una sinovitis localizada a nivel del fondo de saco subtricipital, seguir sus diversas etapas de liberación: granos sesiles, granos con pedículo estrecho y granos flotantes. Se observan también, en ciertas formas de tuberculosis articular, nudosidades capsulares, de tipo más o menos pediculado, capaces de vegetar hacia la cavidad de la articulación y de desempeñar el papel de cuerpos extraños articulares fijos. Digamos, no obstante, que este último caso es raro.

II. *Cuerpos organizados únicos, de origen traumático.* — Un cuerpo extraño, ¿puede estar constituido por un casquillo o esquirla, traumáticamente desprendido, de las superficies articulares, sea por un trauma directo (choque), sea por traumatismo indirecto (arrancamiento por esguince)? Actualmente el hecho es innegable. Ejemplos clínicos fehacientes lo demuestran: el enfermo ha recibido un golpe en la rodilla, o bien ha caído de espaldas con la pierna extendida: algo ha crujido. A consecuencia del accidente, permanencia en cama, hinchazón, hidrartrosis: luego, desde los primeros días, se comprueba la presencia de un cuerpo extraño, cuya existencia debe atribuirse al traumatismo, ya que anteriormente la rodilla estaba sana. Experimentalmente, PONCET ha demostrado que se podía determinar la producción de cuerpos flotantes traumáticos, ya por la extensión forzada (nosotros culpamos más verosímelmente al movimiento de flexión-abducción), que determina el arrancamiento de la inserción ósea superior del ligamento lateral interno y del cruzado anterior, ya por el choque directo que, particularmente a nivel del borde anterior del cóndilo interno del fémur, más expuesto en la flexión de la rodilla, puede desprender un casco o astilla que presente una superficie convexa cartilaginosa y una cara cóncava que corresponda a la rotura del tejido esponjoso. En el esguince grave de la rodilla, el arrancamiento de la inserción ósea, tibial o femoral, del cruzado anterior, puede obrar como un cuerpo osteocartilaginoso pediculado, colgado en el espacio intercondíleo.

Estos cuerpos extraños tienen caracteres exteriores muy constantes: son siempre aplanados, cartilagosos y lisos por un lado, óseos u rugosos por el otro, no presentando nunca una forma ovoidea o poliédrica, ni tampoco pedículo ni hilio. El estudio histológico confirma estos caracteres, que revelan muy bien que el cuerpo extraño sólo es un fragmento desprendido de la superficie articular. En una cara,

están cubiertos de una capa de cartílago hialino que, por su espesor, regularidad y disposición seriada de sus cápsulas, recuerda muy exactamente el cartílago diartrodial; la otra cara presenta la estructura del hueso esponjoso. Pero, si la extracción de los cuerpos traumáticos se practica algún tiempo después de su formación, esta cara no aparece erizada por las asperezas de las trabéculas rotas; sufre, como han dicho POULET y VAILLARD, modificaciones que liman o embotan las prominencias. Puede en aquel punto producirse una capa de cartílago hialino, limitada superficialmente por una delgada orla o borde fibroide.

III. *Cuerpos organizados múltiples, de origen patológico.* — Constituyen, como hemos dicho, la casi totalidad de los verdaderos cuerpos articulares (al menos 60 por 100, según KÖNIG); son generalmente una manifestación secundaria de una afección articular preexistente, y en la gran mayoría de los casos, corresponden a las manifestaciones de la artritis seca o deformante.

Su manera de producirse ha suscitado interesantes debates. ¿Proviene de la sinovial y de la cápsula? ¿O bien proceden de las superficies articulares? Tal es el doble origen discutido.

En cuanto a los cuerpos fibrosos o fibroadiposos, su origen sinovial o capsular es indudable. En ciertas variedades de artritis seca, se ve que las sinoviales presentan un desarrollo adiposo exagerado, que encuentra su más intensa manifestación en el *lipoma arborescente* de las articulaciones; estas franjas se abultan en forma de pequeños fibrolipomas, capaces de movilizarse por rotura de su pedículo. En otros casos la noviformación fibrosa se efectúa en la cápsula, levanta progresivamente la sinovial, la rechaza, forma prominencia y cae en la articulación.

Cuando se trata de cuerpos óseos u osteocartilagosos, este origen capsular y sinovial es discutible. LAËNNEC, el primero, los había comparado a esas induraciones que se encuentran en el tejido subpleural después de las inflamaciones crónicas de la pleura; admitía que, consecutivamente a una artritis, se desarrollaban, en la cápsula o en el tejido celular subsinovial, cartílagos accidentales que, paraarticulares en su principio, se hacían intraarticulares, empujando la sinovial y pediculizándose hasta la articulación.

Según otra teoría, los cuerpos osteocartilagosos se derivan, no de la cápsula y del tejido subsinovial, sino de la misma serosa y de sus franjas sinoviales. Estas últimas presentan normalmente, en su interior, células aisladas de cartílago: KÖLLIKER lo ha indicado y ROKITANSKY lo ha confirmado. Los cuerpos osteocartilagosos encontrarían su condición patogénica en la exageración de ese hecho histológico normal y en el desarrollo excesivo y la osificación ulterior de esas cápsulas de cartílago. En estos últimos años, varios trabajos importantes, el de HENDERSON principalmente, han abierto paso a un

nuevo tipo clínico, caracterizado por la multiplicación de los cuerpos extraños articulares (se ha llegado a contar hasta 300, 1,000 y 1,200); es el *osteochondroma de la sinovial*, neoplasia de naturaleza benigna, que sólo excepcionalmente evoluciona hacia el sarcoma. Y se explica la formación de cartílago y de hueso por la *sinovial* si se considera que los miembros están formados de tejido mesodérmico que proporciona a la vez el hueso, el cartílago y la sinovial.

Pero es probable, como han demostrado POULET y VAILLARD, que el mayor número de cuerpos osteocartilaginosos se derive de las mismas epífisis. En efecto, por su aspecto, por su conformación histológica, los cuerpos extraños patológicos reproducen, en general, los caracteres de los osteófitos que se observan en las articulaciones atacadas de artritis seca.

Su estructura fué bien descrita ya por POULET y VAILLARD. Lo mismo al corte que a simple vista no ofrecen partes que recuerden las extremidades articulares. Presentan: 1.º, una cáscara o envoltura fibrohuesosa compuesta de dos partes superpuestas, una cubierta exterior de tejido fibroide denso y debajo una faja ósea; 2.º, en el interior de esta cáscara, una cavidad atravesada por trabéculas delgadas, frágiles, que circunscriben anchos espacios medulares llenos de grasa y recorridos por vasos, con islotes, irregularmente repartidos, de cartílago en sus diversos aspectos, desde el cartílago joven hasta el fibrocartílago, y el cartílago reticulado; 3.º, a veces un pedículo constituido por una masa de haces conjuntivos. Las vegetaciones óseas pueden nacer, ya en el contorno del cartílago diartrodial, ya en la misma superficie de este cartílago. Gracias a la radiografía y a las intervenciones precoces, se ha podido recientemente (MOREAU, FREIBERG, HELLSTRÖM) describir las diferentes etapas de la formación y de la liberación de los cuerpos extraños articulares, en una variedad designada con el nombre de *osteochondritis disecante*. El punto de elección de esta lesión se encuentra en la cara interna del cóndilo interno del fémur. La evolución tiene lugar en tres etapas: 1.ª, secuestro de un pequeño fragmento óseo, a nivel del cual el cartílago toma un tinte azulado; 2.ª, liberación de este fragmento encerrado en su cavidad; 3.ª, caída del cuerpo extraño en la articulación, y la cavidad queda deshabitada, visible por la radiografía.

En resumen, *la mayoría de los cuerpos extraños óseos u osteocartilaginosos deben su origen a la artritis deformante*. Es un error creer que la artritis seca ataca a los individuos de edad avanzada, que tiene constantemente localizaciones múltiples y que sólo puede reconocerse por graves desórdenes. Sabido es, como dicen POULET y VAILLARD, que existen ciertas formas de *artritis seca*, no solamente monoarticulares, sino también muy limitadas a un punto circunscrito de una sola articulación, pudiendo sobrevenir en sujetos jóvenes (osteochondritis juvenil) y evolucionar sin trastornos funcionales muy pronunciados.

Tal es, sin duda, la forma que da lugar a los cuerpos extraños solitarios.

Síntomas y diagnóstico. — *Trastornos funcionales.* — Un sujeto sin afección articular anterior, ha recibido un golpe en la rodilla, en el codo, o hace un brusco esfuerzo de extensión forzada: el dolor ha sido vivo y la articulación se ha hinchado; luego, cuando pasados algunos días, los fenómenos han menguado, la articulación queda torpe y se producen *crisis dolorosas* típicas de repetición; mientras anda la rodilla se detiene bruscamente, lo más a menudo en semiflexión. Esta crisis de *blocaje articular*, característica en una rodilla traumatizada o que ha sufrido un esguince, sólo puede hacer sospechar en otro diagnóstico: *la lesión traumática de los meniscos*. Según TAVERNIER, el blocaje por los meniscos sería más claro y más prolongado que el del cuerpo extraño: el diagnóstico queda asegurado por la palpación del «músculo o ratón articular» y por la radiografía.

Un sujeto relativamente joven, está afecto, desde largo tiempo, de una artropatía que reviste los caracteres de una artritis seca; la articulación es voluminosa, dolorosa, y con chasquido articular o hidrartrosis; un día, por la influencia de un movimiento, experimenta un dolor vivo, instantáneo, que termina en seguida. Esta crisis dolorosa ha sido considerada por los clásicos como característica: se explica, ya por la interposición del cuerpo movable entre las superficies articulares y por el estiramiento de los ligamentos que de ello resulta, ya por un pellizco de la sinovial. Es el cuadro habitual del *artrofito dependiente de la artritis seca*.

La *dificultad funcional* depende de las alteraciones primitivas o secundarias de la articulación, del tipo anatómico de ésta y de la posición del cuerpo extraño. En una articulación apretada, como el codo, el enclavamiento intraarticular del cuerpo puede limitar o suspender bruscamente el movimiento de flexión o de extensión. En una rodilla presa de artritis seca, es la afección articular inicial lo que da a la sintomatología sus caracteres. En cambio hay cuerpos, solitarios, en una articulación sana, que, alojados en un repliegue sinovial laxo, son bien tolerados.

El *descubrimiento* y la palpación del cuerpo extraño no siempre son fáciles. Búsquesele más especialmente en los puntos donde la amplitud de la sinovial les ofrece un refugio o alojamiento: los fondos de saco laterales en la rodilla y los lados del olécranon en el codo. Se encuentra y se toca una nudosidad dura, redondeada, que rueda a la presión del dedo: si se trata de un cuerpo libre, se escapa a menudo de la presión y es difícil volverlo a su sitio: de ello se deriva el nombre de *ratón articular* (*Getenkmaus*) que le dan los alemanes. Si se trata de cuerpos hordeiformes múltiples, producen la sensación de una crepitación de gruesos granos.

Diagnóstico. — Hay que pensar en los cuerpos extraños en caso de hidrartrosis rebelde, espontánea, del adulto. Los cuerpos no móviles deben distinguirse: 1.º, de ciertos engrosamientos circunscritos del tejido grasoso subsinovial, señalados por MARJOLIN y MALGAIGNE, y cuyo sitio de elección está en los fondos de saco inferiores de la rodilla; 2.º, de las nudosidades de la sinovitis tuberosa bacilar. Confesemos, sin embargo, que a menudo la distinción sólo es posible después de la artrotomía. En la rodilla, la luxación de los cartílagos semilunares puede prestarse a confusión.

Tratamiento. — El tratamiento de los cuerpos extraños articulares es actualmente la artrotomía aséptica. Los resultados operatorios son sencillos; los resultados funcionales son perfectos, sobre todo en los artrofitos de origen traumático.

IV. — ARTROPATÍAS DE ORIGEN NERVIOSO

Existe un importante grupo de lesiones articulares que dependen de afecciones traumáticas o espontáneas del sistema nervioso, ya de una *lesión medular*, ya de una *lesión neurítica*.

Etiología. — I. *Artropatías de origen nervioso periférico.* — A consecuencia de lesiones variables de los troncos nerviosos periféricos (contusión del nervio, sección, compresión por un tumor), una articulación se entumece; la piel se pone tensa, dolorosa y roja; el derrame de sinovia va acompañado de engrosamiento periarticular y de hinchazón de los extremos óseos. Como lesiones simultáneas, se señalan la cianosis, el edema, la hipertriosis, el enfriamiento periférico y erupciones cutáneas variables, que son signo evidente del carácter trófico de esos trastornos. Además de esas alteraciones de origen nervioso periférico, hay que mencionar las lesiones articulares tan a menudo observadas en el mal perforante plantar: anquilosis más o menos completa, y, sobre todo, subluxaciones que deforman las falanges, dándoles el aspecto de garras, acompañadas de alteraciones de los cartílagos diatrodiales, de osteítis y de rarefacción ósea.

II. *Artropatías de origen nervioso central.* — Las referidas alteraciones de las articulaciones se observan también a consecuencia de lesiones del sistema nervioso central. Constituyen una complicación rara, sin embargo) de los traumatismos de la medula. Asimismo se las ha observado a veces en la paraplejía del mal de Pott, en la compresión medular por un tumor, en la mielitis aguda y subaguda y en los miembros hemipléjicos.

Pero la variedad más importante está constituida por la *artropatía*

tabética. CHARCOT, en 1868, fué el primero que llamó la atención hacia esas lesiones articulares y demostró que existe, no una vulgar coincidencia, sino un vínculo patogénico absoluto entre la afección articular y la lesión nerviosa de la ataxia. Después, la monografía de BALL, las tesis de BLUM y de ARNOZAN, las Memorias de TALAMON y de DEBOVE y la obra reciente de MARIE, han condensado los hechos nuevos; sin embargo, el nombre de CHARCOT, por haber sido el iniciador de estos estudios, merece quedar unido siempre a este punto de clínica y los ingleses, sin duda entendiéndolo así, han dado el nombre de «enfermedad de Charcot» a la artropatía tabética.

Esta afección se caracteriza por los síntomas siguientes: se trata de un síntoma *precoz*, intermedio entre el primer período (período de los síntomas cefálicos y de los dolores fulgurantes) y el segundo (período de la incoordinación motriz). La artropatía puede ser *reveladora* de una *tabes*, y durante mucho tiempo ser el solo síntoma, *la tabes es entonces monosintomática*. Según hace notar CHARCOT, las artropatías del comienzo de la *tabes* radican particularmente en los miembros inferiores, las de la *tabes* confirmada en el miembro superior. En el miembro inferior, la rodilla es la más a menudo afecta; luego siguen las articulaciones del pie y de la cadera; en el miembro superior, el hombro es el punto de elección, luego el codo.

Su comienzo es habitualmente *brusco, espontáneo*, independiente de un traumatismo o de un enfriamiento. La afección se manifiesta por una *hinchazón extrema de la articulación*, tumefacción que puede extenderse al segmento del miembro vecino, a veces hasta a todo el miembro. Esta hinchazón está constituida en primer término por una *hidrartrosis copiosa* (la punción de la articulación evacua un líquido viscoso, a menudo serohemático, que da una Wassermann positiva), y por un empastamiento periarticular que recibe y conserva difícilmente la impresión del dedo. La afección es notable por su *indolencia*, que se explica bien por los trastornos de la sensibilidad profunda propios de la *tabes*: el sujeto continúa sirviéndose de su articulación enferma, anda sobre una rodilla muy hinchada, reduce y luxa a voluntad una articulación escapulo-humeral desorganizada. En esta forma indolora, la afección puede llegar, en los casos graves, hasta una destrucción articular completa. En efecto, si hay algunos casos en que se encuentran los extremos óseos aumentados de volumen (*forma hipertrófica*, con exóstosis, rodetes óseos y osteófitos), el proceso ofrece, por lo general, un *carácter atrófico muy especial (forma atrófica*, principalmente corriente en la cadera y espalda): a consecuencia de las alteraciones epifisarias, se producen *chasquidos articulares* (tales como los ha comparado DÉJERINE a los producidos moviendo un saco de nueces); como consecuencia del *relajamiento* de los *ligamentos* y de la *hipotonía muscular* la articulación presenta una *movilidad anormal* que puede llegar hasta la dislocación. En la cadera, el reborde cotilo-

deo está rebajado y la cabeza femoral adelgazada como un palo de tambor, se luxa sobre el hueso ilíaco. En la rodilla, el desgaste puede llegar hasta la desaparición de los cóndilos y de las superficies articulares de la tibia, dando lugar a una articulación péndula, colgante (*pierna de polichinela, genu valgum, genu varum, genu recurvatum*). El pie tabético es «más bien osteopático que artropático» según las palabras de CHAUFFARD: las lesiones óseas predominan en el borde interno, el pie se ensancha, se aplana, y toma una forma «cúbica».

Patogenia. — La lesión esencial consiste, pues, en una rarefacción ósea muy característica. RICHER, en 1874, fué el primero que señaló esta alteración: osteítis rarefaciente, extensión de los conductos de Havers y formación abundante de granulaciones grasosas en los conductos ensanchados. Se pueden agrupar con estas lesiones óseas de la ataxia, las atrofiaciones de los huesos observadas por VOLKMANN y DUCHENNE en la parálisis infantil y la osteoporosis señalada por DEBOVE en los hemipléjicos. Sabido es que el sistema nervioso ejerce marcada influencia sobre la nutrición de los huesos: VULPIAN ha notado la fragilidad ósea después de la sección del nervio principal del miembro. Es preciso, pues, admitir que, por la influencia de la lesión medular, se produce, en la ataxia, una *alteración nutritiva* del hueso y una fragilidad especial del esqueleto. Como explicó CHARCOT en sus conferencias de la Salpêtrière, las *artropatías* y las *fracturas espontáneas* en los atáxicos son dos efectos conexos resultantes de una misma lesión ósea, rarefaciente, de localización, ya diafisaria, ya epifisaria. En este último caso, el extremo óseo, minado por la osteoporosis, puede desgastarse y excavararse rápidamente: de ahí la hinchazón enorme y pronta que puede entumecer, no solamente la articulación, sino también todo el miembro, porque, gracias a los arrancamientos óseos producidos cerca de las inserciones ligamentosas, la cavidad articular se abre y da salida al derrame sinovial que se insinúa entre los intersticios profundos del miembro; cuando se ha llegado a un grado suficiente de desgaste se produce la luxación. En el caso de lesión diafisaria, la palanca ósea se fractura en el punto débil.

Un punto queda obscuro, no bien demostrado: ¿cuál es la región de los centros cuya lesión determina los trastornos tróficos de la articulación atáxica? CHARCOT creyó por un momento poder localizarla en las *células de las astas anteriores*; pero más tarde se han conocido autopsias contradictorias. DÉJERINE, PITRES y VAILLARD los han atribuido, sobre todo, a las *neuritis periféricas*; pero también aquí las investigaciones de comprobación han demostrado la inconstancia de las lesiones neuríticas. Dado que la observación clínica nos ha mostrado casos de *artropatías de tipo tabético* en individuos que no presentaban más que escasos síntomas de tabes, e incluso faltando todo síntoma tabético, en sífilíticos, algunos se han creído autorizados

para negar que estas artropatías dependan de un trastorno trófico de origen nervioso; la fórmula de BABINSKI lo expresa de un modo algo paradójico: «la artropatía tabética no es tabética»: BABINSKI y BARRÉ han atribuido a la *sífilis* las manifestaciones articulares de la tabes: la teoría del *origen nervioso* de la artropatía es substituída por la concepción de su *origen vascular*; la sífilis obra, pues, por la vía sanguínea. Yo mismo admití la hipótesis de la *ostetis específica* originaria. Actualmente, la tendencia es hacer depender las *artropatías nerviosas* de lesiones del sistema simpático y de los trastornos tróficos resultantes.

Tratamiento. — La inmovilización por medio de aparatos protésicos es el tratamiento más recomendable. Teniendo en cuenta la gravedad de la lesión nerviosa causal, la multiplicidad frecuente de las lesiones óseas y su extensión parece debe rechazarse la intervención quirúrgica activa, mediante la resección o la amputación. La artropatía tabética exige un tratamiento antisifilítico.

ARTÍCULO IV

DEFORMIDADES Y TRASTORNOS FUNCIONALES ARTICULARES

I. — DE LAS LUXACIONES PATOLÓGICAS

Definición. — MALGAIGNE las ha definido como *luxaciones preparadas o favorecidas por un estado morbozo*, de modo que, estando los vínculos o ligamentos articulares previamente relajados o destruídos, bastan los menores esfuerzos para determinar la dislocación.

Clasificación. — Las dividimos (FORGUE y MAUBRAC) en dos grupos: o bien el hueso está sano, estando alteradas solamente las partes blandas, o bien el hueso está enfermo, modificado en su forma, volumen y consistencia. Admitimos por tanto: 1.º, luxaciones por alteraciones de las partes blandas; 2.º, luxaciones por alteraciones de las superficies óseas.

A) LUXACIONES OCASIONADAS POR ALTERACIÓN DE LAS PARTES BLANDAS. — I. *Luxaciones por distensión ligamentosa.* — Hay, en primer término, una categoría de casos raros en los cuales la luxación es producida por una *distensión o una relajación de los ligamentos*. Ejemplo: una actitud viciosa ocasiona un estiramiento ligamentoso y facilita la dislocación ósea, como sucede en las luxaciones ordinarias

de la rótula consecutivas al genu valgum, pues la aleta rotuliana interna está distendida por el codo del ángulo fémorotibial y por la contracción del tríceps que tiende a enderezar su línea de inserción. Otro ejemplo: la luxación de Parise. Supongamos dos huesos asociados en un mismo segmento de miembro y articulados juntos en sus puntos extremos: radio y cúbito en el antebrazo, tibia y peroné en la pierna; admítase una desproporción de crecimiento entre estos dos tallos óseos acoplados: el hueso de desarrollo preponderante se alargará y cambiará sus puntos de contacto con su congénere; se efectuará un deslizamiento de las superficies articulares: los ligamentos se distenderán y se producirá una luxación en la articulación más movable.

II. *Luxaciones por acción muscular.* — Los músculos periarticulares son verdaderos ligamentos activos (músculos fijadores de la articulación, de Lücke). En estado de reposo, el tono muscular pone en contigüidad permanente las superficies articulares; es el mejor auxiliar de la influencia de la presión atmosférica: una vez vencida ésta y suprimida la resistencia muscular, los vínculos ligamentosos resultan muy pronto impotentes, aun en las articulaciones con cápsula relajada. En estado de movimiento, una condición esencial es la sinergia de acción de los músculos productores del movimiento y de los antagonicos que les sirven de contrapeso. Si los trastornos de parálisis o de atrofia se limitan a ciertos músculos de un mismo sistema periarticular, queda rota esta sinergia: cuando se hace una tentativa de movimiento, el antagonico sano domina sobre el músculo paralizado o atrófico; la cabeza ósea articular, obedeciendo a esta propulsión, viene a chocar siempre en un mismo punto contra la cápsula, a la que distiende, hasta llegar a la luxación. Estas luxaciones miopáticas (FRIEDBERG), paralíticas (VERNEUIL), no han sido desglosadas del grupo de las luxaciones congénitas hasta los trabajos de VERNEUIL y de RECLUS. Se las observa particularmente en la cadera, donde presentan dos tipos: la parálisis de los glúteos y pelvitrocantéreos, con integridad y contracción de los aductores y de los psoas, produce la luxación iliaca; los trastornos paralíticos de los aductores y de los psoas, con persistencia de los pelvitrocantéreos y de los glúteos, dan lugar a la luxación subpúbica.

III. *Luxaciones en las artritis.* — VERNEUIL, expuso claramente su historia clínica en 1883: «Supongamos un enfermo afecto de reumatismo articular febril o de artritis monoarticular aguda; los dolores son violentos y el miembro está en una actitud viciosa; un día, los dolores cesan casi súbitamente; se examina entonces la articulación afecta y se comprueba en ella una deformación considerable, en todo semejante a la que caracteriza la luxación traumática. Si se abandona el mal a sí mismo, la inflamación va desapareciendo sin dejar tras de sí ni osteítis ni supuración, pero con deformidad persistente; si

se reduce, se devuelve instantáneamente al miembro su dirección, longitud, forma y al cabo de algún tiempo determinado se obtiene la curación.»

¿Cómo se producen estas luxaciones de las artritis? Cuatro factores etiológicos se han señalado: el derrame articular, la actitud viciosa, las lesiones inflamatorias de los ligamentos y las acciones musculares. El papel o influencia del derrame articular fué defendido por J. L. PETIT; PARISE creyó haber demostrado que una acumulación de líquido en la articulación de la cadera puede expulsar el fémur de la cavidad cotiloidea; BONNET demostró que cuando se inyecta líquido en una articulación, los extremos articulares se colocan en una actitud constante (flexión y abducción del muslo, flexión a 140° de la rodilla, flexión a 110° del codo). Está demostrado por estos experimentos, que los de ALBERT y de MASSE han confirmado, que la acumulación de líquido puede dar lugar a ciertas actitudes viciosas, pero no podría luxar dos superficies óseas. En realidad, en las artritis, la luxación patológica resulta de la acción misma de la actitud viciosa sobre una articulación cuyos ligamentos han sufrido un reblandecimiento inflamatorio; en esta desviación los músculos desempeñan un papel importante, pues la articulación deja de ser sostenida por parte de los músculos paralizados, en tanto que los extremos óseos son arrastrados por la acción preponderante de los músculos que conservan su integridad fisiológica.

B) *LUXACIONES POR ALTERACIONES DE LOS EXTREMOS ÓSEOS.* — La tuberculosis y la ataxia son las dos afecciones que, por sus lesiones óseas, intervienen como causas preponderantes de las luxaciones espontáneas; el reumatismo crónico y las osteoartropatías de la sífilis son causas excepcionales.

I. *Luxaciones en la tuberculosis.* — Las más interesantes clínicamente son las que se observan en la cadera y en la rodilla. En la coxalgia, la luxación puede ser: 1.º, precoz; 2.º, tardía. Entonces la luxación precoz (desde los primeros meses de la afección) parece debida a una contracción muscular refleja, a nivel de una articulación distendida por una hidrartrosis (lo que explica entonces cómo la cabeza puede ser reducida y mantenida de una manera estable en la cotiloidea, en ausencia de destrucciones óseas). Al contrario, en la luxación tardía, por coxalgia antigua, las lesiones óseas desempeñan un papel patógeno: el muslo está colocado en flexión, aducción y rotación hacia dentro: la cabeza del fémur ejerce sobre la cápsula y sobre el reborde cotiloideo, en su parte posterior y superior, una presión tanto más enérgica cuanto más contracturados estén los músculos. La contractura, que al principio no era más que efecto de la artropatía articular, se convierte, a su vez, en causa de nuevos desórdenes.

En los puntos de contacto, afectos a menudo de osteítis rarefaciente, se desarrolla un «decúbito ulceroso», verdadera reabsorción ósea. El cotilo, como si fuera empujado por la cabeza femoral, se ensancha hacia atrás y arriba y de circular se torna alargado, ovoideo. Pero, a medida que la ceja cotiloidea se rebaja, el fondo de la cavidad cotiloidea se eleva; y en tanto que la cabeza femoral ejerce su acción destructiva sobre el borde cotiloideo, hasta llegar a veces a fraguarse allí una nueva cavidad, la osteítis productiva tiende a la formación de un rodete a su alrededor. Gracias a este crecimiento elíptico, la cavidad se desarrolla hacia atrás y arriba, y esta especie de alargamiento puede adquirir grandes dimensiones. Sin abandonar ese cotilo

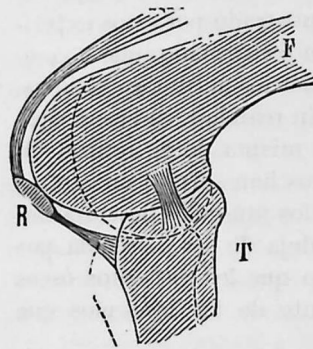


Fig. 333. — Esquema de VOLKMANN que demuestra la prominencia aparente y el aumento de diámetro anteroposterior de los cóndilos a consecuencia de antiguos tumores blancos, y el rechazamiento hacia atrás de la tibia.

ensanchado, la cabeza puede desviarse hacia arriba y atrás: es la *luxación intraacetabular*. Si la ceja cotiloidea acaba de ulcerarse, eventualidad más frecuente, la cabeza del fémur se desliza en *luxación ilíaca*. La luxación hacia dentro y adelante es rara; la luxación hacia arriba o supracotiloidea ha sido estudiada por BLASIUS.

En la tuberculosis de la rodilla, la contractura muscular, doblando la pierna, dirige hacia atrás la tibia, cuyas superficies articulares comprimen la parte posterior de los cóndilos del fémur y se ulceran; por el contrario, en estando ya sometida a presión alguna, se desarrolla hacia abajo y adelante (fig. 333). En

estas condiciones, si se practica un enderezamiento forzado, la tibia gira por detrás del fémur y se luxa hacia el hueco poplíteo: es la *luxación en movimiento de palanca* de VOLKMANN.

II. *Luxaciones de la ataxia*. — En 1868 fué cuando CHARCOT llamó la atención sobre la existencia de localizaciones articulares tabéticas y demostró que hay, no una vulgar coincidencia, sino más bien un estrecho vínculo patogénico, entre la afección articular y la lesión nerviosa. Desde entonces se sucedieron las Memorias, y las observaciones se multiplicaban cada vez más. BALL, al año siguiente, reunió en una monografía interesante 18 casos de artropatía atáxica: vienen luego los trabajos de ALBUTT, CLIFFORD y BUZZARD, de MITCHELL, ROSENTHAL, y JOFFROY; las lecciones de CHARCOT fijan y vulgarizan el asunto: las tesis de BLUM, de MICHEL, de ARNOZAN, la revista crítica de TALAMON, condensan los hechos nuevos; la Memoria de DEBOVE, el trabajo de CHARCOT y FÉRÉ sobre las deformaciones tabéticas del pie, y el estudio de CARRIÉU, continúan las investigaciones sobre

este punto de clínica, al que debe con justicia unirse el nombre de CHARCOT.

Estos accidentes articulares de la tabes tienen un aspecto clínico muy especial, que se puede resumir de este modo: se trata de un síntoma precoz que sobreviene, lo más tarde, al principio de la incoordinación motriz; que aparece fuera de toda causa exterior suficiente y que se produce sin otros pródromos que algunos chasquidos; se traduce al principio por una tumefacción extremada de todo el miembro, evoluciona sin reacción general o local y termina, en su forma maligna, por una destrucción articular rápida y por la luxación, y aun en estos accidentes graves, es absolutamente indoloro.

En el cuadro anatomopatológico, lo que domina es un proceso destructivo y atrófico. Los extremos óseos se desgastan y reabsorben; todo contacto articular queda suprimido y la articulación es vaga y colgante (miembros de polichinela).

II. — ANQUILOSIS

Definición. — Se da el nombre de *anquilosis* a la *disminución permanente* (anquilosis parcial) o a la *abolición* (anquilosis total) de los movimientos normales de una articulación. Este término significa: codo (*αγκυλος*), porque, en efecto, las articulaciones inmovilizadas toman a menudo una forma acodada; pero esta disposición no es constante y la anquilosis puede ser rectilínea.

Anatomía patológica. — Hay *falsas anquilosis* debidas a lesiones paraarticulares: ejemplos, flexión permanente de la rodilla o retracción de los dedos por una cicatriz cutánea o por un músculo retraído o esclerosado. Las *anquilosis verdaderas* son aquellas en que la inmovilidad depende de lesiones permanentes que interesan las superficies y los ligamentos articulares.

Clinicamente, la anquilosis puede ser *incompleta* o *completa*. *Anatómicamente*, la anquilosis es *fibrosa* u *ósea*. En la *anquilosis incompleta* el obstáculo a los movimientos normales de la articulación es producido por los *tejidos fibrosos*, acortados y poco extensibles, que sólo permiten una movilidad limitada por esa misma extensibilidad: retracciones fibrosas de los ligamentos y de los tendones, transformación esclerosa de la cápsula y de la sinovial y organización de falsas membranas formando adherencias entre las hojas de la serosa articular. La *anquilosis completa* está caracterizada, de ordinario, por la presencia de una *substancia ósea*, formando lazo de unión entre las dos superficies articulares. Se observan dos tipos: 1.º, la *anquilosis intersticial* o *por fusión*, en la que esta unión ósea es central (fig. 334); 2.º, la *anquilosis periférica* o *por soldadura*, según la expresión de BO-

YER, en la cual la reunión interósea es producida por vínculos periféricos en forma de estalactitas, resultantes de una verdadera osificación de la vaina perióstica capsular.

Etiología. — La anquilosis es una terminación posible, un resultado de varias afecciones articulares: anquilosis patológicas (más frecuentes) y anquilosis traumáticas. La inmovilidad prolongada basta para producir lesiones intraarticulares capaces de llegar a la anquilosis fibrosa:

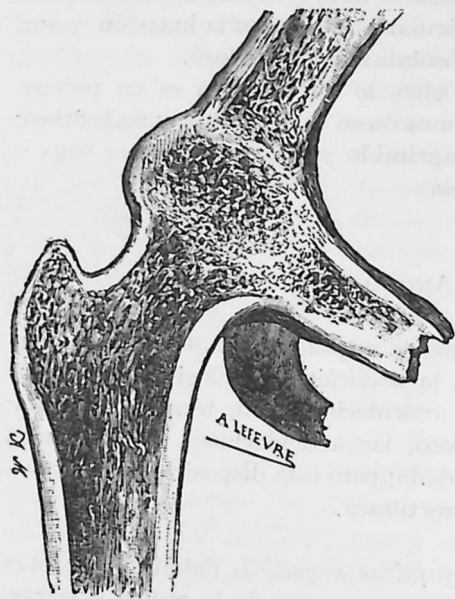


Fig. 334.—Anquilosis ósea por fusión de la articulación coxofemoral (POULET y BOUSQUET)

herencias intraarticulares, causas de anquilosis: desde este aspecto, ninguna sinovitis es más temible que la *artritis blenorragica de forma plástica anquilosante aguda*. En otros casos, el trabajo patológico interesa más especialmente los ligamentos y los tendones periarticulares: así, en el curso de sinovitis tuberculosas o de artritis reumáticas, la inflamación lenta y crónica va engrosando la cápsula y produce el acortamiento o la rigidez anormal de las partes fibrosas. La anquilosis ósea por lazos de unión periféricos se observa sobre todo en la artritis seca o bien en la columna vertebral consecutivamente a una osteítis tuberculosa. En cuanto a la anquilosis ósea central, es consecutiva a las artritis crónicas que van acompañadas de la destrucción de los cartílagos y del avivamiento de las superficies articulares: la fusión interósea se efectúa entonces de un modo comparable a la formación del callo. Esto es lo que sucede en las osteoartritis

en efecto, para las articulaciones, el movimiento es indispensable a la nutrición normal de las superficies cartilaginosas; los antiguos experimentos de TEISSIER y las investigaciones de REYHER, han determinado el proceso de esclerosis que resulta de la inmovilización; este hecho, que es utilizado terapéuticamente para obtener la transformación fibrosa de las fongosidades sinoviales, constituye una causa de fracaso en el tratamiento de los traumatismos articulares, en los cuales, por este motivo la movilización precoz resulta necesaria para prevenir la rigidez. Toda inflamación de la sinovial, de tipo serofibrinoso, puede determinar ad-

tuberculosas, y entonces, ora la soldadura es total entre las dos superficies, ora persiste parcialmente la interlínea articular, como se observa particularmente en la rodilla, en la que el mal queda acantonado o separado por una especie de tabique, y la adhesión ósea puede operarse en una mitad solamente de la articulación.

Síntomas. — La anquilosis se reconoce por la disminución o la pérdida de los movimientos normales de la articulación: flexión y extensión en los gínglimos y rotación y circunducción en las enartrosis. Existe una causa de error en los movimientos supletorios, ejecutados por las articulaciones adyacentes; ejemplos: en la cadera y en el hombro, los movimientos pueden ser substituídos por los de la pelvis y del omoplato. Así, para llegar al diagnóstico, hay que fijar el segmento suprayacente, con lo cual se suprime esta movilidad aparente. En el hombro, es clásico, pero no exacto, decir (y STERN tuvo razón echando por tierra esta opinión): *en estado normal, en tanto el movimiento de abducción no pase de la posición horizontal, el omoplato no se mueve*; si el omoplato «sigue» es que la articulación está anquilosada. En realidad, *el omoplato comienza su desplazamiento mucho antes que el brazo esté en posición horizontal*; radioscópicamente se ha podido comprobar que desde el principio de la abducción su ángulo inferior se dirige hacia fuera, y que la clavícula toma una posición oblicua; la comprobación de este basculamiento del omoplato no basta para hacer un diagnóstico de limitación de la articulación escapulohumeral: es un error que no debemos cometer al apreciar los accidentes de trabajo. En los casos en que la contracción refleja de los músculos, debida al dolor de los movimientos, inmoviliza la articulación y aparece como una verdadera anquilosis, la anestesia decide el diagnóstico, suprimiendo la contractura.

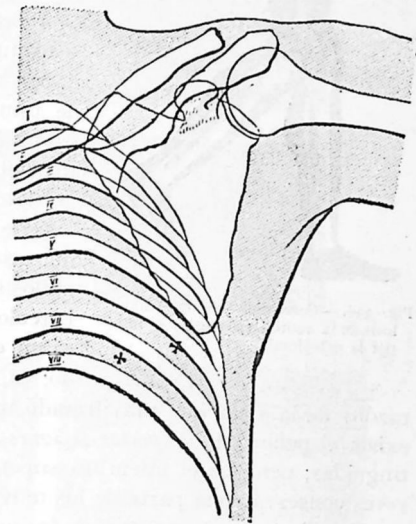


Fig. 335.—Imagen radiográfica de un brazo en posición horizontal

Fijarse en la oblicuidad creciente de la clavícula y notar que el ángulo inferior del omoplato está a nivel de la quinta costilla (+ posiciones anteriores de este ángulo) (STERN).

Tratamiento. — 1.º *Tratamiento preventivo de la anquilosis.* — La profilaxis de la anquilosis consiste en el movimiento. Pero importa que ese movimiento sea «dosificado», es decir bien practicado: en la

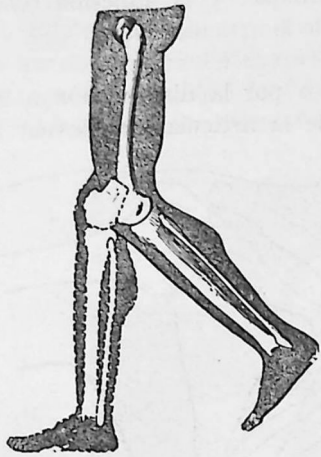


Fig. 336. — Corrección de una anquilosis de la rodilla en ángulo obtuso, por la osteotomía.

contusión articular, en el esguince, en las fracturas articulares, después de la reducción de las luxaciones, en las heridas articulares, en las artrectomías y en las artritis inflamatorias, sobre todo blenorragicas, la *movilización metódica debe asociarse al masaje*, y es un mérito de CHAMPIONNIÈRE haber luchado contra las tradiciones de inmovilización abusiva. Por otra parte, la «dosificación del movimiento» debe ser tan bien graduada que no determine reacciones muy dolorosas; de lo contrario, el proceso inflamatorio es avivado y con ello la anquilosis aumenta. En las artritis tuberculosas, por lo demás, la anquilosis es un objetivo ordinariamente buscado; es, al menos, la condición y «la

razón» de la curación; movilizándolo inoportunamente la articulación existe el peligro de *despertar lesiones bacilares incompletamente extinguidas*; pero, en el miembro superior por lo menos, es posible a veces conservar una parte de los movimientos.

2.º *Tratamiento curativo de las anquilosis.* — Cuando se ha esta-

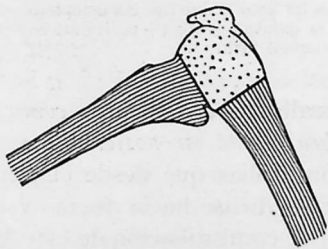


Fig. 337. — Excisión ósea en las anquilosis en ángulo recto (OLLIER)

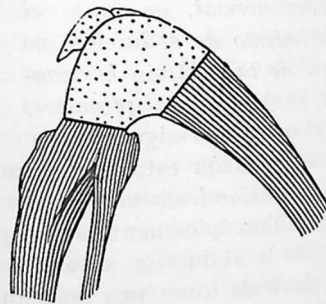


Fig. 338. — Excisión ósea en las anquilosis en ángulo agudo (OLLIER)

blecido la anquilosis, el tratamiento quirúrgico puede tener dos objetivos: o bien *restablecer los movimientos*, o bien *corregir una posición desfavorable para la función del miembro*. En el *miembro superior*, la primera indicación es la dominante; para el *miembro inferior*, que desempeña, sobre todo, el papel de sostén y cuya función tiene

como condición esencial la actitud correcta, la segunda es la que prevalece.

Corregir una posición desfavorable; una anquilosis está en mala posición cuando es incompatible con las principales funciones del

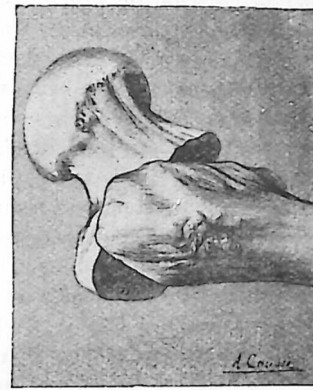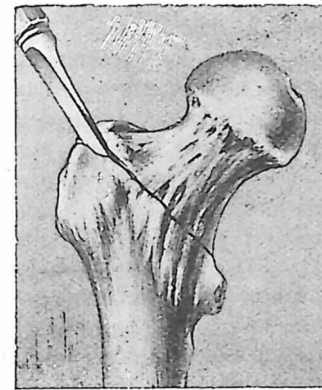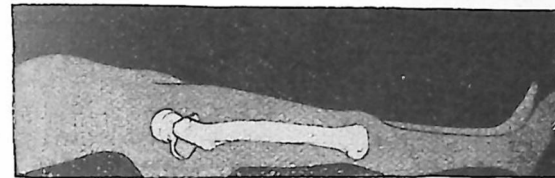
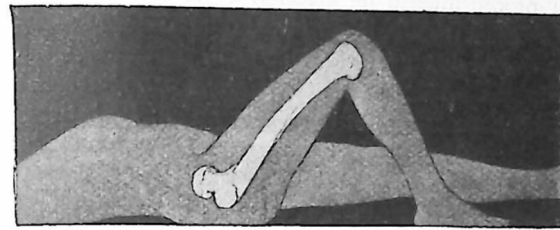


Fig. 339. — Enderezamiento de una anquilosis de la cadera, mediante una osteotomía oblicua transtocantérea

miembro. Para restablecer los movimientos, los medios difieren según que la anquilosis sea incompleta, exclusivamente *fibrosa*, o que sea total, sobre todo *ósea*. En las anquilosis fibrosas, incompletas, los procedimientos utilizables son: el *enderezamiento manual progresivo*, el *enderezamiento lento por la mecanoterapia*, de la que los aparatos de Zander son los modelos de elección; el *enderezamiento brusco*, ayudado de la *tenotomía*, contraindicado para las subluxaciones de las extremidades articulares, por la presencia de focos tuberculosos no curados

del todo y por la transformación fibrosa densa de los tejidos periar-
ticulares.

Las anquilosis completas, óseas, obligan ya a la *resección*, ya a la *osteotomía*. La *osteotomía* se aplica, sobre todo, a las *anquilosis de la cadera*; el procedimiento de elección es la *osteotomía oblicua*, cuyo corte pasa a nivel del trocánter mayor o por debajo del mismo (figura 339). La *resección* puede ser *parcial* o *total*; si es parcial, su mejor indicación reside en las excisiones *cuneiformes* o *trapezoidales* aplicables a las anquilosis de la rodilla (figs. 337 y 338); *total*, tiene como sitio de elección la articulación del codo y como puntos de satisfactorias aplicaciones la muñeca, el hombro y el maxilar inferior.

Restablecer los movimientos, es el objetivo necesario en el miembro superior, cuyo funcionamiento es condicionado por la movilidad; en el miembro inferior, al contrario, el dogma clásico es obtener su solidez, en buena actitud, a expensas de la movilidad; pero actualmente bajo la influencia de los trabajos de MURPHY en América, y de PUTTI en Italia, la tendencia es beneficiar las anquilosis del miembro inferior, las de la rodilla principalmente, con operaciones movilizadoras. Primero fueron las *resecciones subperiósticas discontinuas* de Ollier (con excisión de una zona anular del manguito perióstico), cuyo fin es obtener la creación de *neartrosis movable*. La *artroplastia, operación nueva*, se propone restablecer *anatómica y funcionalmente* las condiciones normales en una articulación anquilosada. Para conservar la *configuración anatómica* substituye las amplias resecciones (necesarias otras veces bajo pena de *reanquilosis*) por el *modelado* de las extremidades óseas, el *ensanchamiento de la interlínea articular* (disminuir el radio de curvatura de las superficies convexas y aumentar el de las superficies cóncavas, según la fórmula de PAYR) la *estabilización de las superficies* por su encaje recíproco. Para restaurar la *función*, para asegurar la permanencia de la neartrosis, interpone, entre las superficies desdobladas, un colgajo aponeurótico *pediculado* (técnica de MURPHY) o *libre* (PUTTI y PAYR). En cuanto al *injerto articular total*, trasplantando una articulación completa, está todavía en estudio y en discusión, a pesar de algunas brillantes observaciones.

TERCERA PARTE

AFECCIONES QUIRÚRGICAS DE LOS MIEMBROS

CAPÍTULO PRIMERO

AFECCIONES DEL MIEMBRO SUPERIOR

ARTÍCULO PRIMERO

DE LAS FRACTURAS

I. — FRACTURAS DE LA CLAVÍCULA

Las fracturas de la clavícula son muy frecuentes (14 a 16 por 100 del total de las fracturas).

La fractura puede residir: 1.º, en el cuerpo del hueso; 2.º, a nivel de sus extremos externo o interno.

I.º FRACTURAS DEL CUERPO DE LA CLAVÍCULA

Etiología. — Esta variedad es, con mucho, la más común. Un choque directo puede producirla; pero, ordinariamente, resulta de una causa indirecta, una caída sobre el muñón del hombro; por excepción, una caída sobre la mano o el codo. En una caída sobre el hombro, la clavícula se encuentra comprimida por sus dos extremos entre el suelo por una parte, y por otra el peso del cuerpo obrando por intermedio del esternón: sufre una incurvación forzada a nivel de su curvatura principal y se rompe por su parte media o por un punto próximo a su tercio externo.

Anatomía patológica. — En el adulto, una caída sobre el hombro produce, por regla casi general, una fractura *en línea oblicua, dirigida de fuera adentro y de delante atrás*, cuyos dos fragmentos tienen verdadera tendencia a resbalar uno sobre otro por la violencia del choque y a presentar un acabalgamiento notable. En el niño, por el contrario, resultan *fracturas dentelladas*, sin abandono de los fragmentos ni desviación, gracias a la conservación del periostio, más resistente a esa edad: el conocimiento de esas roturas claviculares subperiósticas del niño, fracturas *de tallo verde*, es de gran importancia práctica.

Sintomatología y diagnóstico. — Un herido ha caído sobre el muñón del hombro o ha recibido un golpe en la región clavicular. Se presenta, generalmente, sosteniendo el codo con la mano sana; para evitar la tracción dolorosa del músculo esternocleidomastoideo, inclina la cabeza hacia el lado de la fractura. Hágasele desnudar para comparar entre sí las dos regiones simétricas. Si no hay deformación aparente, no se ha de deducir, en un niño, que no hay fractura: con el dedo o



Fig. 340. — Fractura incompleta de la clavícula

Fracture en bois vert, fractura en tallo verde

con un lápiz, comprímase sucesivamente la clavícula, partiendo del acromion; si se comprueba en un punto preciso un dolor vivo, la rotura ósea puede afirmarse, y en los días siguientes se comprueba por una tumefacción circunscrita, apreciable por la palpación del cuerpo clavicular entre el pulgar y el índice.

En el adulto, la deformación es constante: es producida por la dislocación de los fragmentos, originada por la acción de los músculos que se insertan en la clavícula y por el peso del miembro (figura 341). El *fragmento externo descende* por la tracción ejercida por el brazo. El *fragmento interno se eleva* por la contracción del músculo esternocleidomastoideo, y es tal la desviación del fragmento interno que, cuando la fractura parece mejor reducida, basta que el enfermo vuelva la cabeza o mueva el brazo del lado sano para separar los fragmentos. Siendo la clavícula el estribo o sostén que mantiene el brazo separado del tronco, resulta de su rotura que, por la acción de los poderosos músculos que van del tórax al brazo, *el muñón del hombro se dirige hacia delante y adentro, el brazo se aproxima al tórax y el hueco axilar desaparece*.

Por la palpación puede apreciarse, paseando a lo largo de la clavícula el pulgar y el índice, la forma y disposición de los dos fragmentos, el descenso del fragmento externo, la prominencia y el acabalgamiento del interno. Se pueden mover uno sobre otro: se vuelven a su

sitió *dirigiendo el hombro hacia arriba, afuera y atrás*, y estos movimientos determinan una *crepitación* más o menos acentuada. Se encuentra a veces, entre los dos fragmentos principales, un fragmento intermedio movable. Tendiendo un hilo entre el borde del acromion y la interlínea esternoclavicular, se mide el acortamiento de la clavícula, debido al acabalgamiento fragmentario.

Una clavícula rota, con acabalgamiento notable, aproxima al he-

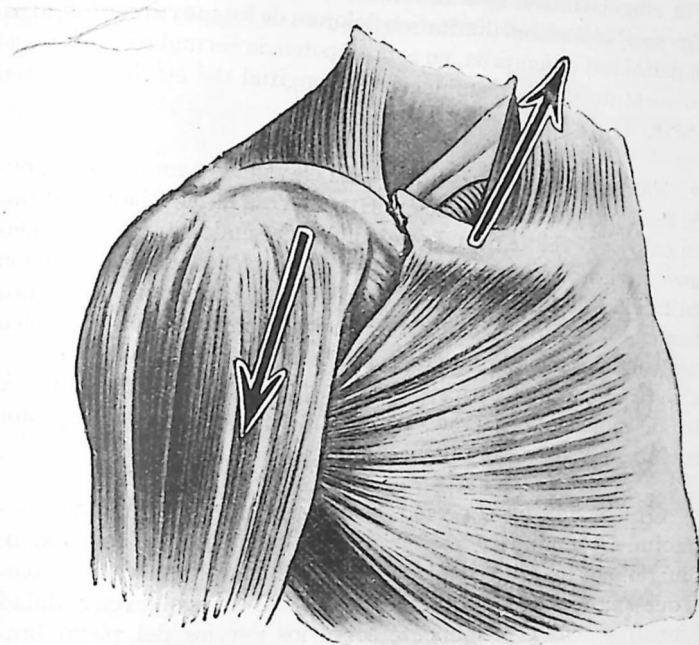


Fig. 341. — Esquema que demuestra las desviaciones de los fragmentos en una fractura de la clavícula

rido a los animales no claviculados: así es cómo explicaba BICHAT la pérdida de los movimientos de *elevación del brazo hacia atrás y afuera*. El herido experimenta, en efecto, gran dificultad para levantar el brazo, para dirigir la mano hacia la parte anterior de la cabeza o sobre el hombro del lado opuesto, o hacia atrás; pero es muy probable, como en otro tiempo había indicado BRASDOR, que la principal causa de esa dificultad funcional se deba al dolor, no a la misma rotura del arco clavicular, y prueba de ello es que, por el masaje, podemos ahora restablecer precozmente esos movimientos.

Complicaciones. — I.º ACORTAMIENTO DE LA CLAVÍCULA. — Cuando el acortamiento de la clavícula excede de ciertos límites, resulta una

impotencia funcional secundaria, indicada por MALGAIGNE y estudiada por HUREL, en 1867, en los convalecientes del asilo de Vincennes. Si el acortamiento es de menos de 1 centímetro, la restauración es, generalmente, completa, y, con ayuda del masaje, puede conseguirse en un mes; si es de más de 1 centímetro, persiste bastante a menudo la dificultad en los movimientos, sobre todo en los de retro-pulsión del brazo. Pero el amasamiento y la movilización metódica mejoran singularmente esos resultados; nosotros creemos que la *peri-artritis escapulo-humeral* (limitación dolorosa de los movimientos, atrofia del deltoides) desempeña, en esta impotencia secundaria, un papel más importante que la disminución de longitud del estribo o sostén clavicular.

2.º FALTA DE CONSOLIDACIÓN. — La clavícula es un hueso esponjoso de fácil y rápida consolidación: HIPÓCRATES había fijado su duración en catorce o veinte días. Los ejemplos de pseudoartrosis van siendo raros; hecho curioso y que demuestra muy bien que la solución de continuidad de la clavícula no constituye la condición anatómica dominante, estas no consolidaciones son compatibles con un buen funcionalismo del miembro: tales, son, el antiguo coracero de GERDY, que, a pesar de su pseudoartrosis, fué incorporado a la gendarmería, y el mozo de mercado, observado por VULPIAN, que conservaba todos sus movimientos.

3.º COMPRESIÓN DE LOS VASOS Y DE LOS NERVIOS SUBCLAVIOS.— Las fracturas conminutas, con gran acabalgamiento, se consolidan, de ordinario, por un grueso callo, envuelto en una gruesa vaina osteofítica, que puede ejercer sobre los vasos subclavios (eventualidad excepcional) y más especialmente sobre los nervios del plexo braquial, una compresión creciente. De ahí, lesiones, mecánicas primero, neuríticas después, que determinan fenómenos *sensitivos* (crisis dolorosas, irradiadas a lo largo del brazo, del antebrazo y de la mano, hormigueos, entumecimientos, anestesia), *paralíticos* o *tróficos* (atrofia de los músculos del antebrazo y del brazo), *que sobrevienen un mes, dos meses, tres meses y más después de una fractura de la clavícula, a veces curada sin incidentes: es muy importante conocer estos accidentes nerviosos secundarios.*

Tratamiento. — *Dirigir el fragmento externo hacia arriba, atrás y afuera; bajar el fragmento interno e inmovilizar los dos fragmentos en su posición rectificadas: he aquí la triple indicación. Prácticamente, la ejecución no siempre es fácil. Reducir es cómodo, mantener es difícil. Para reducir la fractura, un ayudante se coloca detrás del paciente sentado y tira hacia atrás, con las dos manos, los hombros del herido: esta acción reductora de la retrocesión de los hombros en nota-*

ble, y en los antiguos aparatos (cruz de San Andrés, verdadero 8 de guarismo de los hombros, almohada interescapular) resultaba verdaderamente apreciable su importancia.

Como medio de contención, la charpa de Mayor basta en los casos sencillos. Hay que añadir el empleo de una almohada cuneiforme, de base superior, colocada en la axila: estando el codo aproximado al tronco, el húmero constituye una palanca intermovible; su extremo superior dirige hacia fuera el fragmento acromial. Es necesario recurrir, en los casos con gran acabalgamiento, a los vendajes que realizan

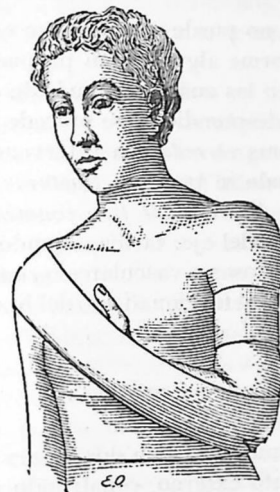

Fig. 342

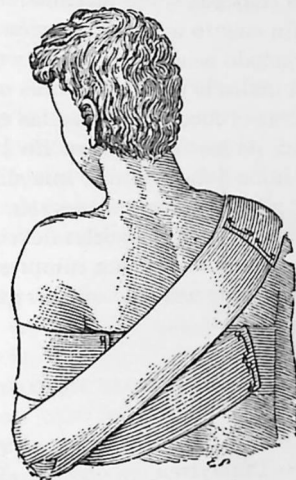


Fig. 343

Aparato de L. A. SAYRE para las fracturas de la clavícula: una venda de diaquilón sujeta el brazo y rodea el tronco por detrás; otra sostiene el codo

la *retrocesión forzada de los hombros*: tales son el aparato con tirantes de Lannelongue y nuestro vendaje con dos brazaletes subaxilares (FORGUE) reunidos por una venda elástica interescapular, que nosotros detallamos desde 1898, en nuestra *Terapéutica quirúrgica*, y que después ha sido copiado con diversos nombres. El aparato de diaquilón, de Sayre, goza de gran predicamento en Alemania y en Inglaterra; se compone de tres vendas muy emplásticas: la primera, tira de la extremidad superior del húmero y se dirige de dentro afuera, luego hacia atrás, sobre el hombro y hacia la espalda; la segunda, pasa del codo al hombro sano; la tercera, levanta la mano y se dirige al hombro herido. Debe emplearse el masaje desde el octavo o noveno día.

De todos modos, hay que reconocer que demasiado a menudo los vendajes son impotentes para asegurar la contención de los fragmentos. De aquí un método ya antiguo, puesto que HIPÓCRATES y Pablo

de EGINA lo recomendaban, el cual renuncia a todo aparato de contención y demanda a la simple posición del herido la acción correctora y de mantenimiento. COUÏEAUD ha puesto en práctica recientemente este tratamiento simplificado. El herido es acostado en el borde de la cama, de manera que el hombro lesionado salga por fuera del colchón y quede en falso; el brazo cuelga verticalmente fuera de la cama, y para disminuir la estasis venosa que resulta de esta actitud y las molestias dolorosas que la acompañan, se puede, al cabo de dos o cuatro días, hacer descansar el antebrazo flexionado en una almohada colocada sobre una silla.

En cuanto a la intervención cruenta, no puede considerarse como un método general de tratamiento, conforme algunos han propuesto. Está indicada en las fracturas abiertas, en las cuales, después de desinfectar el foco y quitadas las esquirlas desprendidas, se procede a la sutura de los fragmentos. En las fracturas cerradas, la intervención será inmediata o tardía: inmediata, cuando se trata de fracturas con gran acabalgamiento incoercible, o en las fracturas de tipo conminuto con una o varias esquirlas desviadas fuera del eje: tardía, cuando un callo exuberante produce compresiones nerviosas o vasculares o cuando se ha formado una pseudoartrosis que dificulta el funcionalismo del brazo.

2.º FRACTURAS DE LOS EXTREMOS DE LA CLAVÍCULA

Las fracturas del extremo esternal son muy raras: en dos piezas del Museo Dupuytren, se observa el fragmento externo, constituido por casi toda la clavícula, formando una prominencia muy acentuada hacia abajo y adelante, por encima de la horquilla esternal. Se puede confundir esta lesión con una luxación de la cabeza clavicular; pero la prominencia ósea no tiene la regularidad de esa cabeza, la reducción es difícil y va acompañada de crepitación.

Las fracturas del extremo acromial, más frecuentes, ofrecen la particularidad, ya señalada por DUVERNEY, de estar poco sujetas a la desviación. BRASDOR explicó esta inmunidad por el equilibrio muscular que se establece entre las inserciones adversas del trapecio y del deltoides: se explica mejor por la fijación de los fragmentos, gracias a los ligamentos córacoclaviculares. Así, pues, no hay dislocación o sólo ligera desviación según el espesor, crepitación obscura y movimientos del brazo ordinariamente posibles. El diagnóstico se hace explorando, con el dedo o con un lápiz, la parte externa del hueso: un dolor fijo en un punto constante revela la fractura. Esta variedad es ventajosamente tratada por el amasamiento, sosteniendo el miembro durante algunos días en una charpa simple.

II. — FRACTURAS DEL EXTREMO SUPERIOR DEL HÚMERO

Definición. — En este grupo deben estudiarse todas las fracturas humerales comprendidas entre la articulación del hombro y la V deltoidea. Esta es la opinión de ASTLEY COOPER, cuya Memoria, publicada en 1839, constituye el estudio capital sobre la anatomía patológica de estas fracturas, y de HENNEQUIN, que escribió, en 1887, un trabajo original sobre ciertos puntos de su sintomatología y su tratamiento. Esta agrupación nos parece motivada por las analogías sintomáticas y condiciones terapéuticas comunes.

Anatomía patológica. — Los clásicos del siglo XIX concedían una importancia, por lo demás inexacta, a la acción de la sinovia sobre la consolidación de los fragmentos, y guiados por la analogía de las lesiones del fémur y del húmero, dividían estas fracturas en: 1.º, intracapsulares o del cuello anatómico; 2.º, extracapsulares o del cuello quirúrgico. Es necesario entenderse; el cuello anatómico es el surco que separa la cabeza de los trocánteres, el cuello quirúrgico se extiende desde la inserción del manguito capsular al reborde inferior del surco, hasta la impresión deltoidea. Al lado de estas dos zonas de roturas, el cuello anatómico y el cuello quirúrgico, hay que conceder un lugar a las lesiones de las tuberosidades, cuya importancia ha sido aumentada por la radiografía; muchos casos, considerados en otra fecha como contusiones del hombro, corresponden, en realidad, a roturas de las tuberosidades, o arrancamientos óseos más o menos extendidos. La característica de las fracturas del extremo superior del húmero, es su polimorfismo, del cual las divisiones clásicas no pueden resumir todos los tipos.

I. Fracturas intracapsulares. — La fractura puramente intracapsular y limitada al cuello anatómico es poco frecuente, diez veces (HENNEQUIN), veinte veces (ALBERT), más rara que la del cuello quirúrgico. Presenta dos variedades: 1.º, fracturas de la cabeza humeral (fracturas cefálicas), en forma ya de fisuras cartilaginosas simples o múltiples, ya de aplastamiento más o menos extenso del cartilago y del tejido esponjoso; 2.º, fracturas del cuello anatómico (fracturas cervicales), en las cuales la línea de fractura sigue, más o menos exactamente, el surco de inserción capsular. Estas fracturas cervicales pueden complicarse: con aplastamientos de la cabeza o rotura de las tuberosidades; con penetración, penetrando el fragmento superior ordinariamente en el fragmento inferior, y con rotación de la cabeza humeral, comúnmente hacia atrás.

II. Fracturas extracapsulares. — Las fracturas extracapsulares son más importantes y frecuentes. Desde el cuello anatómico hasta la inserción inferior del deltoides, la línea de fractura no reside indife-

rentemente en un punto cualquiera: se observa de un modo predominante a nivel de líneas de menor resistencia, que de este modo se convierten en líneas de fractura. Son *los dos puntos débiles* de HENNEQUIN. Una de ellas está comprendida entre la base de los trocánteres y las inserciones de los músculos dorsal ancho y pectoral mayor (*fracturas subtrocantéreas, infratuberositarias; fracturas suprapectoro-deltoides* de DELBET) (fig. 346); otra línea pasa entre esas inserciones y la V deltoidea [*fracturas cervicales* por encima de la impresión (fig. 347); *fracturas interpectoro-deltoides* de DELBET]. Por último, ya como lesión aislada, lo cual

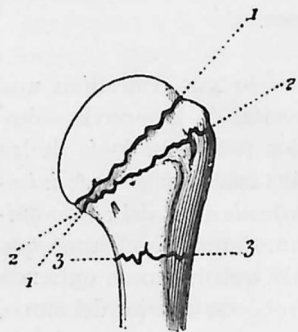


Fig. 344. — Tipos de fracturas del extremo superior del húmero (Kocher)

- a) FRACTURAS SUPRATUBERCULARES:
1, fractura del cuello anatómico.
b) FRACTURAS INFRATUBERCULARES,
que comprenden: 2, la fractura peritubercular (fractura epifisaria de Kocher), y 3, la fractura infratubercular (incluyendo la fractura del cuello quirúrgico). La combinación de las líneas de fractura, 1, 2, 3, da lugar a las fracturas en 'Y'.

es raro, ya como lesión asociada a una fractura del cuello o a una luxación, se puede observar el arrancamiento o el hundimiento de los trocánteres, sobre todo de la tuberosidad mayor (*fracturas tuberositarias*).

Las fracturas extracapsulares son *transversales* o *oblicuas*.

Las primeras se observan más especialmente en los sujetos de edad avanzada, cuyo esqueleto está enrarecido. Las *segundas* son las más frecuentes, aunque la penetración borre u oculte muchas veces la oblicuidad: *la línea de fractura se dirige ordinariamente hacia abajo y adentro*, a veces hacia abajo y atrás, rara vez hacia abajo y afuera. Las fracturas del cuello quirúrgico se complican frecuentemente con *penetración*, y, al contrario de lo que ocurre en las roturas del cuello anatómico, es el fragmento inferior diafisario el que se hunde por su lámina compacta en el tejido esponjoso de la epífisis; comúnmente el hundimiento es más considerable en un lado que en el otro (más pronunciado hacia dentro por regla general), de manera que se produce una desviación angular. Otra complicación importante es la *rotación del fragmento superior*, sobre la que POIRIER y MAUCLAIRE han insistido con razón: la cabeza humeral, en lugar de quedar dirigida como siempre hacia arriba y adentro, mira hacia atrás (desviación según el eje anteroposterior) y abajo (desviación según el eje vertical).

Sintomatología. — Un sujeto ha caído sobre el muñón del hombro: esta es la causa común y ordinaria de las fracturas de la extremidad superior del húmero, que se observan particularmente en individuos que pasan de los cincuenta años, cuando la rarefacción aumenta la

fragilidad de los huesos. A veces, es un golpe violento dado sobre el hombro; en algunos casos una *caída sobre la mano* y el codo (fractura indirecta); excepcionalmente se trata de un violento esfuerzo muscular.

El herido presenta los síntomas siguientes: *impotencia funcional del miembro, dolor, deformación del hombro* (apreciable por la vista y por el tacto), *equimosis* y *crepitación*.

La *impotencia funcional* del miembro es un síntoma sin significación: además, falta en ciertas fracturas del cuello con engranaje de los segmentos, en las cuales, según ha hecho observar KÖNIG, pueden a veces continuar siendo posibles los movimientos de elevación y de abducción.

Por la inspección se comprueba: 1.º, la *deformación del muñón*; 2.º, la *abducción ligera del brazo*, y cuando la tumefacción no es demasiado considerable, la *desviación del eje* del miembro, que cae por dentro de la articulación del hombro; 3.º, las *equimosis*. La deformación del muñón se compone de dos elementos: la *elevación del deltoides* y la *desaparición del surco pectorodeltoides*. La primera puede ser debida, ya al derrame sanguíneo solo (como ocurre en las fracturas de la cabeza humeral),

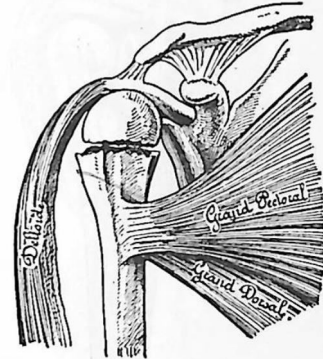


Fig. 345. — Desprendimiento traumático de la epífisis humeral superior

Deltoides, deltoides.—Grand pectoral, pectoral mayor.—Grand dorsal, dorsal mayor

ya al derrame sanguíneo y a la desviación hacia fuera del fragmento superior. Asimismo, la desaparición del surco pectorodeltoides es debida, ya únicamente al derrame sanguíneo, ya a la prominencia de la extremidad superior del fragmento inferior dirigida hacia dentro y arriba, como se observa en las fracturas del cuello quirúrgico. Estos dos elementos de la deformación del muñón, son, pues, temporales, cuando son producidos exclusivamente por el derrame sanguíneo: una vez reabsorbido éste, el surco deltoidopectoral recobra su aspecto normal y el deltoides se aplanan por la influencia de la atrofia consecutiva. Al contrario, persisten cuando están formados por una eminencia fragmentaria, y hasta se hacen más aparentes, pues el callo aumenta este relieve. En la fractura peritubercular la prominencia del borde del acromion y el hundimiento subacromial pueden dar origen a confusiones con una *luxación* (véase fig. 348).

Las *equimosis* tienen, por su extensión y por los sitios que ocupan, una importancia que HENNEQUIN ha puesto en claro. En efecto, en las contusiones simples del muñón, la extravasación sanguínea es

más especialmente subcutánea; en los esguinces y en las luxaciones es intracapsular; en las fracturas de la extremidad superior del húmero es, por el contrario, intramuscular, abundante, y los músculos, sumergidos en su masa, conducen a grandes distancias el líquido derramado, que aparece con el aspecto de equimosis más o menos tardías. Así es cómo, desde el foco de la fractura, la sangre, siguiendo la porción larga del tríceps, alcanza la cara posterointerna del brazo, y guiada por los pectorales, se transporta hasta el esternón, del mismo




Fig. 346. — Fractura suprapectoral deltoidea

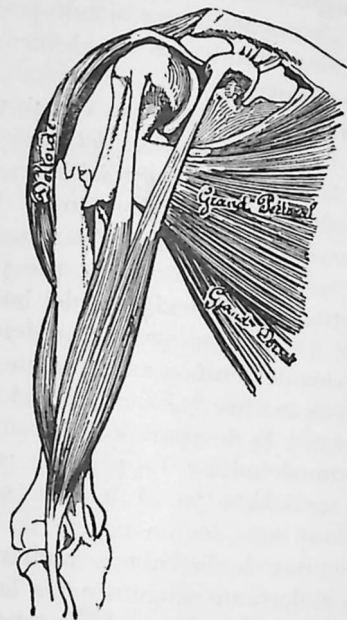


Fig. 347. — Fractura del cuello quirúrgico por encima de la impresión deltoidea

Deltoide, deltoides. — *Grand pectoral*, pectoral mayor. — *Grand dorsal*, dorsal mayor. — *Biceps*, bíceps

modo que, conducida por el dorsal mayor, llega al costado, al vacío, encima de la cresta ilíaca correspondiente (equimosis de Hennequin).

La palpación permite comprobar: 1.º, el ensanchamiento del muñón del hombro; 2.º, los puntos dolorosos localizados; 3.º, la desviación de los fragmentos; 4.º, la crepitación.

El aumento del diámetro anteroposterior del muñón se mide con la mano, dispuesta como un compás de espesor: desde la apófisis coracoides al ángulo del acromion, la distancia está aumentada con relación al otro lado.

Si el dolor tiene su punto máximo inmediatamente por debajo del borde externo del acromion, se trata de una fractura del cuello

anatómico. Si a dos traveses de dedo más abajo, es el cuello quirúrgico el que se ha roto; entonces se encuentra también un segundo punto doloroso en el surco pectorodeltoideo, a nivel de la coracoides: este punto corresponde al extremo superior del fragmento inferior.

La desviación de los fragmentos es generalmente poco pronunciada en las fracturas del *cuello anatómico*: el superior, muy corto, gira un poco sobre su eje; el inferior, en su movimiento de ascenso, se apoya sobre la cabeza humeral que gira, y rechazado por ella hacia fuera, forma una prominencia bajo el deltoides, debajo del borde externo

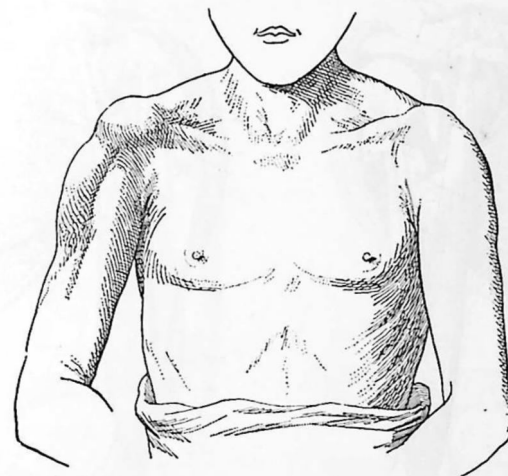


Fig. 348. — Fractura pertubercular del húmero derecho (Kocher)

Prominencia del borde del acromion y hundimiento o depresión debajo de este último. La diferencia aparente con una luxación estriba en el abultamiento o relieve que forma el deltoides, que se conserva en la parte inferior del muñón del hombro.

del acromion. Por el contrario, en las fracturas del *cuello quirúrgico*, el fragmento inferior se dirige hacia arriba y adentro, a veces hacia fuera (fig. 350) en las fracturas por encima de la impresión deltoidea, y hacia dentro, arriba y francamente hacia delante (fig. 349), en las fracturas subtrocantéreas: esta triple desviación es debida a que los músculos escapulotorácicos (deltoides, bíceps, cócrao braquial y porción larga del tríceps) lo elevan atrayéndole hacia sus inserciones superiores y los músculos húmerotorácicos (pectorales) lo dirigen hacia delante y adentro. Así, pues, si debajo del borde externo del acromion se encuentra una prominencia dolorosa, crepitante, es el extremo del fragmento inferior desviado hacia fuera y se trata de una fractura del cuello anatómico. Si se encuentra en el surco pectorodeltoideo, debajo de la coracoides, una resistencia dura, dolorosa,

se trata de una fractura del cuello quirúrgico y se encuentra allí el extremo del fragmento inferior elevado en luxación subcoraciodéa.

El carácter de la *crepitación* puede servir para el diagnóstico del sitio de la fractura: fina y abundante, cuando se trata de la rotura de la epífisis; más fuerte y obscura cuando la línea de fractura atraviesa el tejido compacto, y como un saco de nueces, cuando la cabeza se ha fracturado en varios fragmentos.

Pronóstico. — Las fracturas más altas del húmero son las más sencillas, puesto que la tendencia a la desviación fragmentaria está




Fig. 349. — Fractura suprapectorodeltoidea



Fig. 350. — Fractura del cuello quirúrgico por encima de la impresión deltoidea

Delloide, deltoides. — *Grand pectoral*, pectoral mayor. — *Grand dorsal*, dorsal mayor. — *Bicep*, Biceps

más reducida; a medida que la fractura desciende sobre el cuello humeral, dicha tendencia se acentúa y las secuelas funcionales son más desfavorables. Hay un hecho capital, acerca del cual CHAMPIONNIÈRE insiste acertadamente: a pesar de importantes deformaciones, comprobadas radiográficamente, la restitución funcional puede ser muy satisfactoria. Así, pues, la impotencia funcional no depende tanto de la deformidad ósea como de la anquilosis articular y de la atrofia de los músculos. En efecto, un carácter especial de estas fracturas es la rapidez con que se pone rígida la articulación del hombro, cuando es inmovilizada; de quince a veinte días de inmovilización bastan

para comprometer la integridad de los movimientos. En un individuo joven el pronóstico es menos desfavorable; pero si el paciente ha pasado de los cuarenta años, hay que tener una disminución considerable de la capacidad para el trabajo, a menos que una movilización metódica y precoz resguarde el juego de las superficies articulares.

Tratamiento. — 1.º *Fracturas altas de la cabeza o del cuello anatómico con ligero desplazamiento* en el adulto o en el viejo: basta sos-

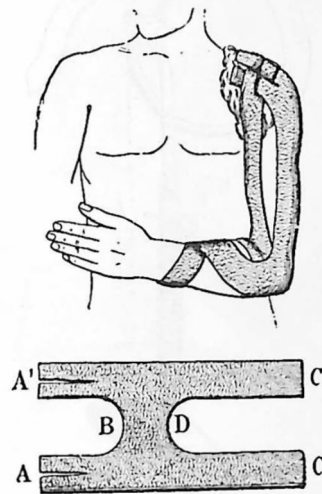


Fig. 351. — Aparato de Hennequin

tener el brazo con una charpa o cabestrillo, y según aconseja CHAMPIONNIÈRE proceder inmediatamente al masaje.

2.º *Fracturas altas o transtuberositarias y fracturas bajas del cuello quirúrgico*: aquí, el fragmento superior (tirado por los músculos periescapulares y el deltoideo) es llevado en abducción, en tanto que el fragmento inferior se dirige hacia delante, arriba y adentro. En este caso, el mejor tratamiento es la *extensión continua en abducción*, porque pone el fragmento inferior en la misma dirección del superior: fué DELBET, en 1901, quien metódizó la *extensión continua* creando su aparato; y TUFFIER ha demostrado el valor de la abducción en el tratamiento de las fracturas del brazo.

Antes de colocar un aparato, toda fractura del húmero debe ser cuidadosamente estudiada mediante la radiografía: clisés de cara y de perfil. Tres desplazamientos deben combatirse: 1.º, la *angulación* (deformación en cayado producida por la abducción del fragmento

superior y la aducción del inferior); 2.º, el *acabalgamiento*; 3.º, el *décalage*, por rotación de los fragmentos uno sobre el otro, el superior en rotación *externa* (por la acción de los músculos suprainfraespinosos y del redondo menor), el inferior en rotación *interna* (por el pectoral mayor y el dorsal ancho).

Según la clasificación de GUYOT, existen tres tipos de aparatos: 1.º, la fractura (con poco desplazamiento) se inmoviliza, luego de reducida, en un aparato de *contención permanente fijo* (simple aparato

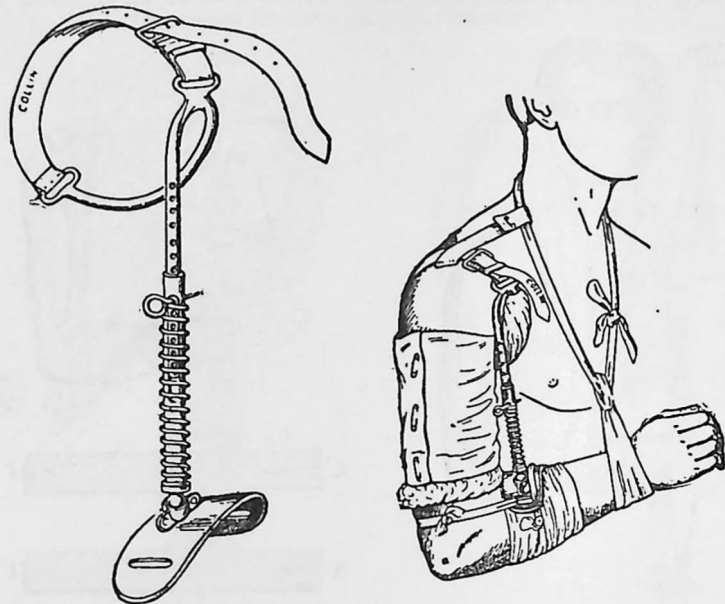


Fig. 352. — Aparato de Delbet, por fractura del húmero

enyesado); 2.º, para combatir la acción muscular, se aplica una fuerte *extensión* (pesos, lazos elásticos, resortes) en *dirección axial*; 3.º, para poner el fragmento inferior en exacta continuidad con el fragmento superior, y para conseguir la angulación, se asegura la *extensión* del aparato *poniendo el miembro en abducción*.

1.º *Aparatos enyesados de contención simple*. — El Hennequin, clásico hasta el presente, es menos empleado después de la guerra. Sólo es aplicable a las fracturas con poco y reducible desplazamiento: tiene el defecto de sólo hacer una previa y breve extensión, insuficiente muchas veces para reducir el fragmento inferior, impotente contra la abducción del superior (de donde la consolidación «en cayado»), no obrando contra la contracción del superior húmerotorácicos que tienden a «desplazar» la diáfisis arrastrada en rotación interna, mientras el fragmento superior permanece en rotación externa. He aquí su principio: corregir la desviación mediante una extensión temporal

ejercida sobre el antebrazo flexionado en ángulo recto, mientras que una contraextensión se aplica en la axila: luego, fijar el miembro, en esta posición corregida, con un aparato enyesado cuyos puntos de apoyo son los dos extremos (axila y pliegue del codo) de la palanca braquial. Su aplicación comprende los tiempos siguientes: 1.º, practicar la extensión por medio de una venda cruzada a nivel del pliegue del codo y llevando a cada extremo un peso de 2 ó 3 kilogramos; 2.º, establecer la contraextensión con una venda que pase por debajo de la axila y vaya a sujetarse en un punto de apoyo, ángulo de una cornisa o gancho fijado en el techo, cuerda fijada en el respaldo de una silla; 3.º, acomodar el brazo en un molde enyesado, en forma de H, según el modelo representado en la figura 351, H cuyas dos ramas superiores se cruzan sobre el hombro y cuyas dos ramas inferiores abrazan el antebrazo en flexión.

2.º *Aparatos de extensión axial*. — El más importante es el aparato de Delbet (fig. 352). En este aparato, la extensión tiene dos puntos de apoyo: uno *axilar*, en forma de muletila; el otro, inferior, se apoya sobre el antebrazo flexionado, mediante una placa: la fuerza de la extensión está asegurada por un resorte en espiral, cuya tensión riga la separación del tallo macho y del tallo hembra del aparato.

3.º *Aparatos de extensión en abducción*. — El aparato de Pouliquen responde excelentemente a esta indicación. Se compone de tres soportes de madera reunidos formando un triángulo: uno interno, vertical, aplicado al tórax por intermedio de una gotiera de hojalata; otro externo, oblicuo, que sostiene el brazo; el soporte que forma el *tercer lado* del triángulo riga la separación del *soporte* braquial; sobre este último se desliza, en ángulo recto, un larguero que sostiene el antebrazo y lleva en su extremidad inferior un gancho destinado a la extensión mediante un tubo de caucho. Por su simplicidad, por la facilidad de su construcción, el Pouliquen, nos parece el modelo por excelencia para el tratamiento de las fracturas del húmero.

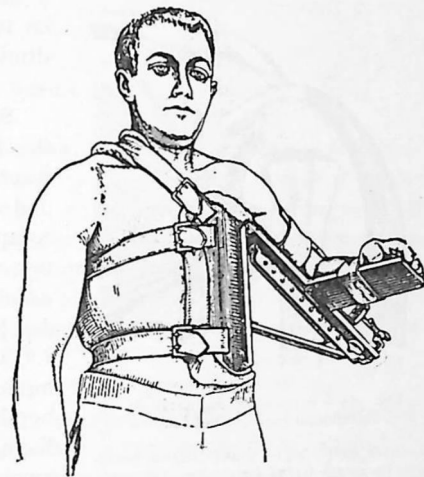


Fig. 353. — Aparato de Pouliquen

III. — DESPRENDIMIENTOS TRAUMÁTICOS DE LA EPÍFISIS HUMERAL SUPERIOR

Etiología y anatomía patológica. — La epífisis superior del húmero se desprende ordinariamente a causa de un choque directo: caída sobre el muñón del hombro, más rara vez a consecuencia de una caída sobre el codo, o por un movimiento de abducción forzada con rotación hacia fuera. El *desprendimiento verdadero*, puro, es posible antes de los diez años, pero es raro. Más a menudo es un *desprendimiento con fractura*, como lo muestra la radiografía. En orden de frecuencia, POLAND

y KIRMISSON colocan esta lesión en tercer lugar entre los desprendimientos epifisarios.

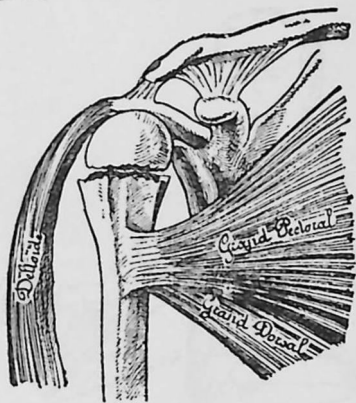


Fig. 354 — Separación diafisaria de la extremidad superior del húmero

Deltoides, deltoides. — Grand pectoral, pectoral mayor. — Grand dorsal, dorsal mayor

coracoidea que es convexa y bastante lisa cuando se trata de un desprendimiento puro, irregular y cortante cuando es una fractura; sobre todo en los datos de la radiografía. Varios detalles o síntomas distinguen la divulsión epifisaria de una luxación: 1.º, la actitud viciosa, que es común a las dos lesiones (abducción del húmero), no es fija, pues el codo puede ser aproximado al tronco; 2.º, la cavidad glenoidea no está vacía como en la luxación, el dedo, insinuado inmediatamente por debajo del acromion, siente la resistencia normal, pero encuentra una depresión bien marcada a 3 ó 4 centímetros más abajo. Además de esto, conforme dice KIRMISSON, en el niño no existe la luxación traumática del hombro, pues está reemplazada por el desprendimiento epifisario y por las fracturas de la extremidad superior de la diáfisis.

Tratamiento. — Se impone la corrección de la desviación; de lo contrario, el miembro sufre una disminución en su crecimiento en

longitud: este acortamiento progresivo puede llegar a 6 centímetros o más. Ahora bien, el desprendimiento epifisario superior del húmero, tiene como carácter de gravedad el ir acompañado de una *desviación considerable y difícilmente corregible* (por ausencia de punto de apoyo sobre el fragmento superior). El mejor procedimiento de reducción consiste en la elevación del miembro combinada con la abducción, pudiendo llegar hasta la vertical, y en tracciones progresivas sobre el brazo. El mejor medio de contención estriba en la inmovilización en abducción mediante un apósito enyesado. Viciosamente consolidadas, las disyunciones traumáticas justifican una intervención que consiste en la resección del extremo del fragmento diafisario y la fijación por la sutura ósea.

IV. — FRACTURAS DE LA DIÁFISIS HUMERAL

Definición y anatomía patológica. — Desde la impresión deltoidea hasta la epífisis inferior, el húmero puede romperse, ya por un traumatismo directo (caída o choque), ya indirectamente (caída sobre el codo o la mano), ya por simple *contracción muscular* (esfuerzo para lanzar un objeto, para coger algo que escapa). La línea de fractura ocupa ordinariamente la unión de los tercios medio e inferior; puede ser *incompleta* (lo cual sólo se observa en los niños); por lo común es oblicua hacia abajo y afuera.

Síntomas y diagnóstico. — La desviación depende muy especialmente del sentido de acción de la fuerza vulnerante, de la forma de la línea de fractura y de la acción muscular. Es poco acentuada a nivel del tercio inferior, por estar el hueso envainado en el tríceps por detrás y en el braquial anterior por delante. En las fracturas por debajo de la inserción del pectoral mayor, el fragmento superior es atraído hacia dentro por la acción de este músculo, el fragmento inferior se dirige hacia arriba, atrás y afuera por la acción de los músculos deltoides y tríceps. En las fracturas del tercio medio, el deltoides tira hacia delante y afuera del fragmento superior, que forma con el inferior, dirigido hacia arriba y atrás por el tríceps, un ángulo abierto hacia atrás y adentro.

Impotencia, dolor, *movilidad anormal*, *crepitación* y *deformación angular* del brazo: tales son los signos.

Dos complicaciones son particularmente frecuentes en estas fracturas: la *seudoartrosis* y el *enclavamiento del nervio radial*. La *seudoartrosis* es debida a la *interposición muscular*, que consecutivamente se hace fibrosa: una *movilidad anormal muy extensa*, molesta, unida a una *crepitación muy atenuada* o no perceptible, a la *oblicuidad de la línea de fractura*, y a la *separación de los fragmentos* demostrada por

la radiografía, pueden hacer pensar en esta interposición. El nervio radial puede ser incluido primitivamente entre las superficies fracturadas, lo cual se advierte por los dolores que acompañan a la exploración; por lo común, se trata de lesiones secundarias: el nervio se halla encerrado en un canal osteofibroso, por un callo hipertrófico; de ahí una parálisis radial con flexión de la muñeca, anestesia y trastornos tróficos. Las fracturas de guerra nos han proporcionado un abundante material de observación de estas lesiones nerviosas concomitantes: inclusiones, secciones y destrucciones muy extensas.

Tratamiento. — Las fracturas diafisarias, sin gran desplazamiento, pueden ser tratadas por vendajes de yeso de simple contención, cuyo tipo es el de Hennequin. En los demás casos los aparatos de *extensión continua* aseguran mejor la buena coaptación de los extremos óseos: el procedimiento más sencillo consiste en una corbata que rodea la extremidad inferior del brazo y cuyos cabos, cruzados en el pliegue del codo, sostienen un peso de 1 kilogramo, estando el antebrazo sostenido en flexión en ángulo recto por una pequeña chapa. En el excelente aparato de Pedro Delbet, la extensión se realiza por dos piezas, cada una de las cuales lleva un tallo vertical que se enchufan el uno en el otro y obedecen a la acción de un resorte de muelle que tiende a alejar sus puntos de apoyo; la pieza superior se adapta a la axila por un arco metálico; la pieza inferior se apoya sobre el antebrazo por una placa en forma de medio brazaletes.

Los aparatos quedan como el tratamiento de elección en las fracturas diafisarias. La intervención cruenta sólo está indicada en los casos de interposición muscular o enclavamiento del radial. Los accidentes secundarios de parálisis radial serán tratados por el descubrimiento del callo, la liberación del nervio y el tratamiento de la interrupción nerviosa.

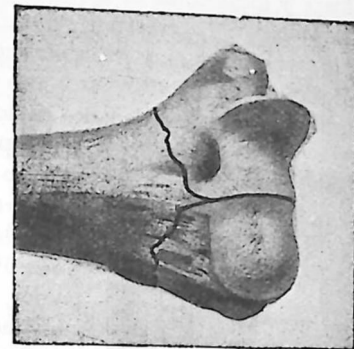V. — FRACTURAS DEL EXTREMO INFERIOR DEL HÚMERO

Las fracturas del codo son, por excelencia, las *fracturas de la infancia*; una estadística de BRUNS lo indica claramente: en 100 fracturas de toda clase que se pueden encontrar en niños menores de diez años, unas 10 son fracturas del extremo inferior del húmero. De aquí la gran importancia práctica del conocimiento de estas fracturas, interesantes por la frecuencia de las caídas sobre el codo, por la fragilidad de la extremidad humeral inferior en vías de osificación, por los efectos de la rotura ósea sobre la articulación cuyo juego puede quedar comprendido a causa de la desviación de un fragmento, de la osificación de un colgajo perióstico desprendido o de una anquilosis fibrosa. Para ser eficaz y para evitar un achaque, el tratamiento debe

fundarse en el conocimiento exacto de los destrozos producidos por el traumatismo; este estudio ha sido precisado por los experimentos y las investigaciones de KOCHER y BROCA, los trabajos de MOUCHER, la notable monografía de DESTOT, VIGNARD y BARTATIER y los documentos radiográficos.

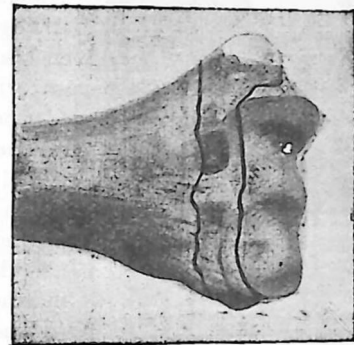
Definición. — La terminología quirúrgica no corresponde aquí a la nomenclatura anatómica. CHAUSSIER ha llamado *tróclea* a la porción inferior del húmero que se articula con el cúbito, *cóndilo* a la que se articula con el radio, y *epitróclea* y *epicóndilo* a las dos eminencias laterales. En lenguaje quirúrgico se considera al extremo inferior del húmero como formado por dos mitades laterales, que se llaman *cóndilo interno* y *cóndilo externo*, sirviendo las denominaciones de *epicóndilo interno* y *epicóndilo externo* para designar las eminencias colocadas lateralmente sobre cada uno de los cóndilos. Estas denominaciones son motivadas por los detalles de desarrollo del extremo inferior humeral y hasta por la misma forma de las fracturas óseas en este punto.

Anatomía patológica. — Se observan los tipos siguientes (figuras 355 y 356):



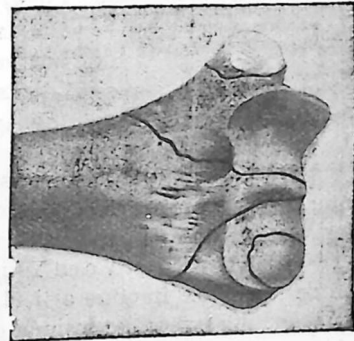III

III. Fracturas bicondílicas, en T, en V, en Y



II

II. Fractura de Malgaigne (supracondílica transversal) y desprendimiento epifisario.



I

I. Fracturas condílicas; fracturas del codo externo; fracturas del cóndilo interno; fracturas de la epitróclea.

Fig. 355.

1.º FRACTURAS SUPRACONDÍLEAS, en las cuales la línea de rotura corta el hueso por la base de los cóndilos o un poco más arriba, atravesando la fosa coronoidea, a veces transversal, pero elevándose a menudo por fuera y alcanzando el borde externo del hueso a alguna distancia del epicóndilo. La fractura *supracondílea*, o *supracondílea transversal de Malgaigne*, es muy frecuente entre cuatro y quince años; los datos de MOUCHEŦ, de DESTOT, VIGNARD y BARLATIER, concuerdan en afirmarlo. Ofrece dos variedades clínicas que la experimentación permite reproducir: 1.º, el tipo clásico, la *supracondílea por extensión*; 2.º, la variedad rara, la *supracondílea por flexión*. En el sentido anteroposterior, la línea de rotura es comúnmente oblicua hacia abajo y adelante (fig. 357), estando el fragmento inferior cortado en bisel a expensas de su cara anterior: en esta variedad (*fracturas por extensión*), el fragmento inferior, arrastrado por el tríceps, asciende hacia arriba y atrás, con lo cual se produce entre los fragmentos una depresión más o menos marcada. La variedad inversa (*fractura por flexión*, de KOCHER) es más rara (DESTOT y BROCA no la han visto más que una vez, MOUCHEŦ y nosotros

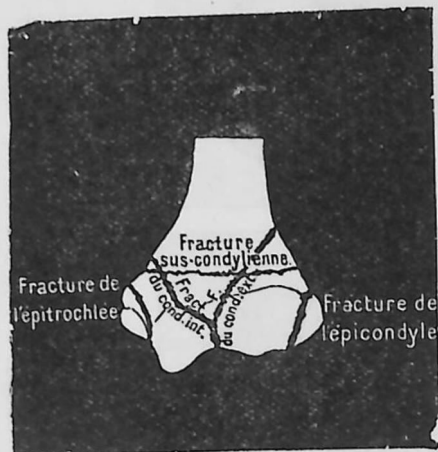


Fig. 356. — Esquema que resume los diversos tipos de fracturas de la extremidad inferior del húmero.

Fracturas de l'épitrachée, fractura de la epitróclea; *Fracture sus-condyléenne*, fractura supracondílea; *Fracture de l'épicondyle*, fractura del epicóndilo; *Fract. du cond. int.*, fractura del cóndilo interno; *F. du cond. ex.* fractura del cóndilo externo.

una sola vez): el fragmento superior, diafisario, cortado en bisel a expensas de la cara anterior del hueso (fig. 358), bascula hacia atrás.

2.º FRACTURAS SUPRA E INTERCONDÍLEAS. — Es una variedad del tipo precedente: la línea transversal supracondílea se complica con una hendidura vertical que desciende hacia la superficie articular (fracturas en T). En la variedad en V o en Y (fig. 356), la línea de rotura toma la forma de una doble fractura articular oblicua: el fragmento cuneiforme superior, unas veces se insinúa entre los dos cóndilos y los separa, o bien pasa por delante de ellos o se dirige hacia atrás.

3.º ARRANCAMIENTO DE LA EPÍFISIS HUMERAL INFERIOR. — Lesión rara. El desprendimiento epifisario verdadero, *el desprendimiento en masa sólo es posible en el niño de corta edad, antes del cuarto año*, cuando toda la epífisis es todavía cartilaginosa. El cartílago de con-

junción del extremo inferior del húmero no pasa por encima, es decir, más arriba de la epitróclea y del epicóndilo, sino por debajo de estas eminencias, de manera que, en realidad, la epitróclea y el epicóndilo corresponden a la diáfisis y no a la epífisis: este es un dato anatómico importante indicado ya por SMITH en 1850 y confirmado por FARABEUF en 1886. Por tanto, conviene no confundir las fracturas supra-

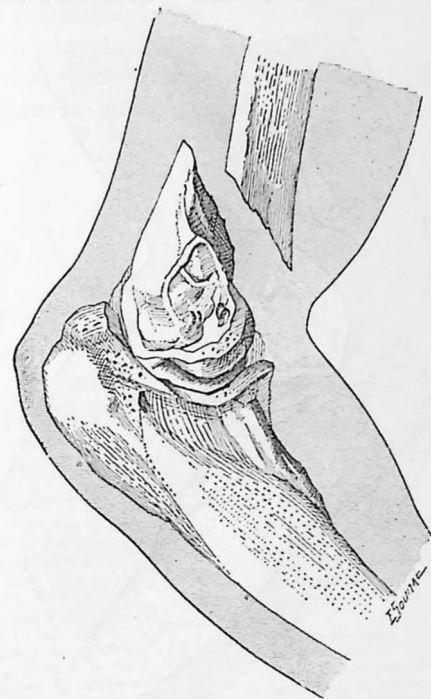

Fig. 357. — Fractura supracondílea del húmero, por extensión (tipo el más frecuente)

Línea de fractura oblicua de arriba abajo y de atrás adelante. Desviación hacia atrás del fragmento epifisario unido a los huesos del antebrazo y simulando así una luxación posterior del codo

condíleas del húmero con los desprendimientos epifisarios. El proceso de osificación avanza muy precozmente hacia la parte interna o troclear de la epífisis, formando como una espina o punta ósea, mientras que en la parte externa la epífisis conserva todavía bastante altura o grosor; de ello resulta que la línea de unión epifisaria toma una dirección oblicua hacia abajo y adentro, pues en su parte interna la epífisis tiene escasa altura. También resulta de este hecho que a partir de los cuatro años, siendo la tróclea penetrada por la diáfisis, la separación epifisaria total es irrealizable: la porción troclear queda adherida a la diáfisis y la línea de disyunción, oblicua hacia abajo y adentro, como

la línea interdiáfisoepifisaria, desprende un fragmento cuneiforme, con el vértice delgado interno y la base externa (figs. 359 y 360).

4.º FRACTURAS DE LOS CÓNDILOS Y DE LOS EPICÓNDILOS. — Este tipo comprende las siguientes variedades (véanse en las figs. 355 y 356).

a) *Fracturas condíleas externas.* — Es la variedad más frecuente:

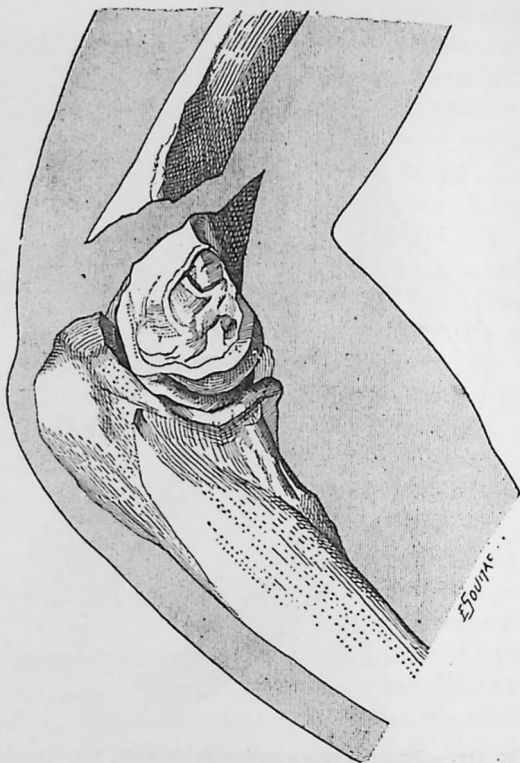


Fig. 358. — Fractura supracondílea del húmero, por flexión
Desviación del fragmento superior hacia atrás (KOCHER)

la línea de rotura, *oblicua hacia abajo y adentro*, hacia el eje medio del hueso, comienza en el borde externo de la diáfisis, de 1 a 4 centímetros por encima del epicóndilo, atraviesa la parte externa de la cavidad olecraniana y va a parar al labio externo o a la garganta de la tróclea. El fragmento, cuña con la punta superoexterna, comprende, pues, ordinariamente: el epicóndilo, el cóndilo y la vertiente externa de la tróclea. En una variedad, señalada ya por MALGAIGNE, el fragmento está formado sólo por el epicóndilo y el cóndilo.

b) *Fracturas condíleas internas.* — Variedad rara: la línea de rotura, *oblicua hacia abajo y afuera* hacia el eje medio del hueso,

comienza a 1 centímetro o más de la epitroclea, corta las fosas olecraniana y coronoidea y llega a la garganta de la tróclea, recortando una cuña ósea de punta superointerna.

c) *Fracturas epicóndíleas interna y externa: fracturas del epicóndilo y de la epitroclea.* — Como demostró ZUCKERKANDL, en 1879, en el adulto y en el húmero que ha alcanzado su completo desarrollo, las dos prominencias laterales, colocadas sobre cada uno de los cóndilos (epicóndilo y epitroclea de los anatómicos), están formadas de dos piezas: la superior, prolongación de los bordes interno o externo del

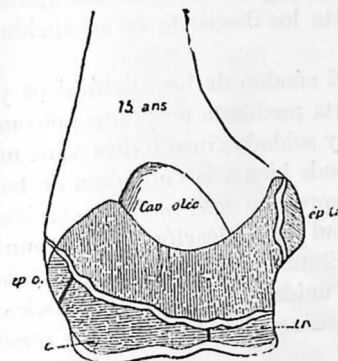


Fig. 359. — Corte transversal oblicuo del extremo inferior del húmero izquierdo de un individuo de quince años.

La epifisis inferior está perfectamente constituida por la unión de los tres puntos: epicóndilo, *ep.c.*; condíleo, *c.*, y troclear, *tr.* La línea interdiáfisoepifisaria es muy oblicua hacia abajo y adentro. El punto óseo epitroclear, *ep.tr.*, está completamente aislado (FARABEUF).

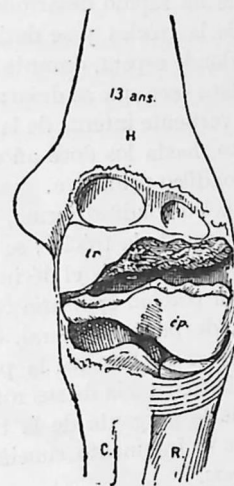


Fig. 360. — Desprendimiento de la epifisis humeral inferior en un sujeto de trece años. Experimento sobre el cadáver: choque retrohumeral, estando el antebrazo en flexión y la mano apoyada sobre una mesa.

C, cúbito; R, radio; H, húmero; *tr.*, tróclea humeral en gran parte intacta; *ep.*, epifisis desprendida. El pequeño nódulo óseo del labio interno de la tróclea, no soldado todavía al cóndilo óseo, ha quedado adherido a la diáfisis (FARABEUF).

húmero, pertenece a la diáfisis humeral; la inferior está constituida por el punto de osificación que en la edad primera se halla sobre los dos lados de la epifisis inferior. Núcleo epifisario y parte baja de la cresta humeral se reúnen hacia los dieciséis años por fuera y a los dieciocho años por dentro. Así, pues, conviene distinguir aquí dos variedades. En el niño, la epifisis sola (epicóndilo o epitroclea) es arrancada antes que se haya producido la unión entre ella y la cresta humeral: es una verdadera disyunción epifisaria parcial. En el adulto, por el contrario, cuando la sinóstosis está hecha, la rotura desprende no sólo ese núcleo, que corresponde al centro de osificación epifisario, sino también una porción del borde correspondiente de la diáfisis humeral: es una verdadera fractura epifisodiafisaria.

Etiología y patogenia. — La extremidad inferior del húmero presenta una fragilidad particular en el niño. Estas fracturas se observan más especialmente de los dos a los quince años.

La osificación de la epífisis inferior de húmero nos explica las particularidades de estas fracturas (fig. 359). Hasta la mitad del segundo año, esta epífisis es cartilaginosa. En este momento aparece, en el cartilago, el núcleo óseo del cóndilo externo: este punto precoz adquiere un rápido desarrollo: «Invade, dice FARABEUF, el labio externo de la tróclea y se detiene, adelgazado, en el fondo de la garganta, donde espera, durante diez años y más, la aparición y la unión de la placa ósea que se desarrollará en la masa cartilaginosa del labio y de la vertiente interna de la tróclea.» El punto troclear no aparece, en efecto, hasta los doce años y hasta los diecisiete no se suelda al punto condíleo primitivo.

El núcleo condíleo forma, pues, el cóndilo de los anatómicos y el labio externo de la tróclea; se completa mediante un punto epicondíleo, apareciendo hacia el décimo año y soldado cinco o diez años más tarde: esta porción epifisaria corresponde bien a la cuña ósea de base articular, de punta humeral, que desprenden las fracturas condíleas externas, y se explica que la precocidad de osificación de ese punto ocasione la frecuencia de sus roturas. El núcleo troclear forma el labio interno de la garganta de la tróclea; unido a la epífisis epitroclear, constituye el fragmento cuneiforme que separan las fracturas condíleas internas.

Por tanto si, en el niño especialmente, la epífisis inferior es frágil, si la línea de fractura tiende a seguir direcciones oblicuas hacia abajo y hacia el eje del miembro (fracturas condíleas dobles en Y, fracturas en cuña del cóndilo externo o interno), es que el traumatismo sigue una línea de menor resistencia, línea de rotura, representada por la unión de las distintas piezas que componen la epífisis, con la diáfisis.

Estas fracturas rara vez son debidas a un *choque directo*; con DESTOT creemos que habitualmente son ocasionadas por un *choque indirecto* transmitido a los extremos articulares (caída sobre la palma de la mano).

Dos mecanismos intervienen en su producción: la *presión transmitida* (FORGUE, DESTOT, VIGNARD y BARIATIER); el *arrancamiento ligamentoso* (BROCA, MOUCHET). El primero nos parece más frecuente; la transmisión de las presiones se verifica de diferente manera según la actitud del antebrazo. Supongamos una posición de *extensión*: en la caída, el niño lleva la mano adelante; el choque recibido por la palma, se transmite a la extremidad inferior del húmero, la cual se quiebra en un punto débil, sea que se rompa por encima de los cóndilos, sea que, recayendo la fuerza por el tallo radial sobre el cóndilo del húmero, determine una fractura del cóndilo externo, o sea que,

gracias a un movimiento de *abducción*, la cresta sigmoidea del olécranon venga a comprimir de abajo arriba y de fuera adentro el labio interno de la tróclea y haga saltar el cóndilo interno. Si la caída tiene lugar en *flexión*, el choque recae sobre la cara posterior del codo; entonces es la presión de la «cuña sigmoidea» la que tiende a introducirse en la garganta troclear y hacer estallar, con uno u otro de sus labios (según que la fuerza viva de la caída recaiga hacia dentro o hacia fuera), la cuña condílea epifisaria.

El mecanismo del *arrancamiento ligamentoso* interviene en un cierto número de casos; está demostrado que la fractura de la epitroclea es un desprendimiento epifisario ocasionado por la tracción del ligamento lateral interno en una *abducción* forzada del antebrazo. Tam-

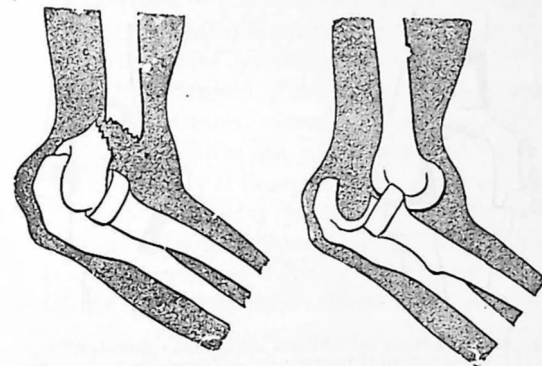


Fig. 361. — Analogía de la deformación en una fractura supracondílea y en una luxación hacia atrás

bién hay que conceder un papel a las tracciones musculares de los grupos epicondíleo o epitroclear que, según que el antebrazo en flexión esté en aducción o en abducción, ejercen su tracción sobre el epicóndilo o la epitroclea.

Sintomatología. 1.º *Fractura sin desviación.* — Los síntomas son los de una fuerte contusión articular: abundante derrame sanguíneo que dificulta la exploración, ocultando las prominencias, y equimosis cuyo asiento puede suministrar alguna presunción acerca del lado fracturado. El codo está tumefacto y muy sensible, el antebrazo está generalmente en flexión sobre el brazo y sostenido por la otra mano, la flexión no pasa del ángulo recto y la extensión es incompleta y dolorosa. Los arrancamientos del epicóndilo o de la epitroclea y muchas fracturas condíleas externas o internas, no van acompañadas, en los primeros días, de deformación ósea apreciable. El diagnóstico debe fundarse: en la *localización del dolor* y su punto máximo hacia fuera, hacia dentro o hacia delante; en la *crepitación ósea* comprobada

en los movimientos de pronación y de supinación; en la *movilidad anormal*, buscada cogiendo uno y otro cóndilo entre los dedos e imprimiendo un movimiento, en sentido anteroposterior, para reconocer una fractura condílea y en sentido transversal para una fractura supracondílea. La radiografía aporta nuevos datos: debe practicarse esta inspección colocando el codo de frente y de perfil, completando un clisé con el otro.

2.º *Fractura con desviación.* — En las fracturas del *cóndilo externo*, la dislocación más frecuente es la que dirige el fragmento cuneiforme hacia atrás: se podría creer entonces en una luxación del radio hacia fuera (que sigue al cóndilo); pero la palpación permite percibir en los casos de luxación aislada del radio, la cúpula radial. Una deforma-

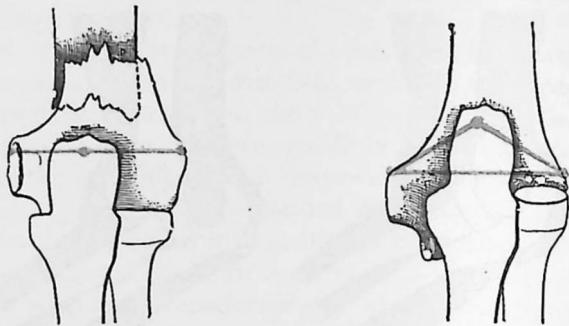


Fig. 362. — Relaciones del olécranon con la línea epicóndiloepitrocleea: 1.º, en la fractura; 2.º, en la luxación

ción, manifiesta particularmente después de la consolidación, se observa en esas fracturas del cóndilo externo; es el *cúbito varus*: cuando se extiende el antebrazo, se advierte que no forma ya con el brazo un ángulo abierto hacia fuera; o bien está en la prolongación del brazo, o bien forma con él un ángulo hacia dentro.

En la *fractura supracondílea*, cuando el fragmento inferior ha pasado hacia atrás, nada es tan común, según indicó ya DUPUYTREN, como el confundirla con una luxación del codo hacia atrás. Los signos distintivos son los siguientes: 1.º, se siente, por delante, que el pliegue del codo está ocupado por la ancha paleta del fragmento humeral, es decir, por un cuerpo más irregular y de arista más aguda que la prominencia roma y redondeada que se encuentra en la luxación; 2.º, si el olécranon, el epicóndilo y la epitrocleea son anormalmente prominentes hacia atrás y están elevados, se comprueba que *estos tres relieves se hallan en una misma línea transversal*, mientras que en la luxación el olécranon asciende por encima de la línea bicóndílea (fig. 362); 3.º, se percibe la *crepitación* cuando se extiende o se hace girar el antebrazo; 4.º, el brazo, *medido* desde el acromion a la epitrocleea, está acortado; 5.º, la *equimosis* (*equimosis linear trans-*

versal, en el pliegue del codo), cuyo valor semiológico ha indicado KIRMISSON, dibuja su raya transversal de un negro violeta, en la cara anterior del pliegue del codo; 6.º, por último, si la *reducción* se efectúa fácilmente por medio de una ligera tracción, es ordinariamente *inestable* y no se mantiene, y el brazo se acorta en cuanto cesa la extensión. En la fractura en T o en Y (supra e intercondílea) pueden llegar a moverse con crepitación los dos cóndilos uno contra otro; el codo presenta un *ensanchamiento transversal* que desaparece cuando se aproximan el epicóndilo y la epitrocleea, pero se reproduce en cuanto cesa la presión: estos son los dos signos que le distinguen de la fractura supracondílea simple.

Evolución y pronóstico. — *Los resultados lejanos son, conforme indica MOUCHET, casi siempre satisfactorios en las fracturas de la epitrocleea; satisfactorios, pero con menos frecuencia, en las fracturas del cóndilo externo* (limitación de la flexión); y son malos en la mitad de los casos aproximadamente de las *fracturas supracondíleas transversales*. Aun con una buena reducción, los callos son voluminosos; pero hay que saber esperar, pues con el reposo y el tiempo pueden observarse la reducción de estos callos. Conviene recordar que las fracturas del codo, particularmente las supracondíleas, se complican bastante a menudo con lesiones de los nervios mediano, radial y cubital: por este motivo es regla muy prudente, que nunca debe echarse en olvido y acerca de la que insistimos de un modo especial siguiendo los consejos de BROCA, la de investigar inmediatamente después del accidente traumático, y en los días siguientes, si existe alguna alteración de la motilidad o de la sensibilidad en el antebrazo y en la mano que pueda ser indicio de un trastorno funcional de alguno de dichos nervios. BROCA decía acertadamente: «No os comprometáis jamás a restituir al codo su forma y su función, aun cuando hayáis colocado un perfecto aparato.»

Consecutivamente a una fractura del codo, tratada mediante la inmovilización demasiado prolongada en un apósito enyesado que comprime de un modo excesivo, se puede observar algunas veces una *retracción cicatricial de los músculos flexores: los dedos quedan fijos en flexión*, formando una verdadera garra (fig. 363); cuando se intenta extenderlos ofrecen una resistencia casi absoluta; pero, si se flexiona previamente la muñeca, pueden ser extendidos (fig. 364); y se colocan otra vez en garra en cuanto se coloca de nuevo la muñeca en extensión. Todo sucede como si los músculos flexores se hubiesen vuelto demasiado cortos y por este acortamiento mantuvieran los dedos en flexión; si flexionando la muñeca, se acercan sus inserciones, este acortamiento queda compensado y la extensión se hace posible.

Tal es la lesión que VOLKMANN fué el primero en estudiar y denominó *parálisis y contractura isquémicas*. En realidad, en la lesión de Volkmann no existe *parálisis* (puesto que los músculos pueden read-

quirir sus funciones si se corrige su acortamiento), ni verdadera *contractura*, puesto que la narcosis no modifica esta actitud; se trata más bien de una *retracción* de los músculos flexores. Su patogenia ha sido

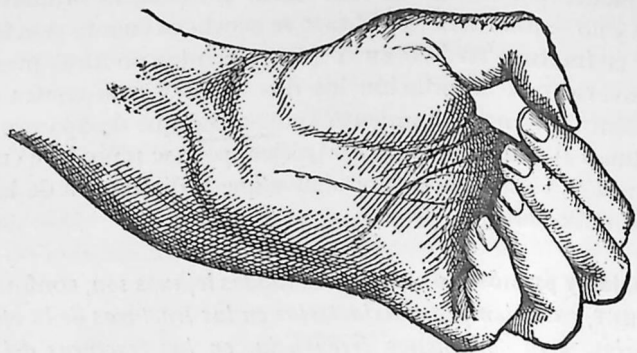


Fig. 363. — Contractura isquémica de Volkmann (DENUCÉ)

claramente formulada por VOLKMANN: la lesión es una *necrosis aséptica de la substancia contráctil* de los flexores, seguida de *retracción cicatricial*; aquélla es de origen puramente *miógeno*, y es debida a la compresión excesiva de un apósito y a la detención demasiado prolonga-

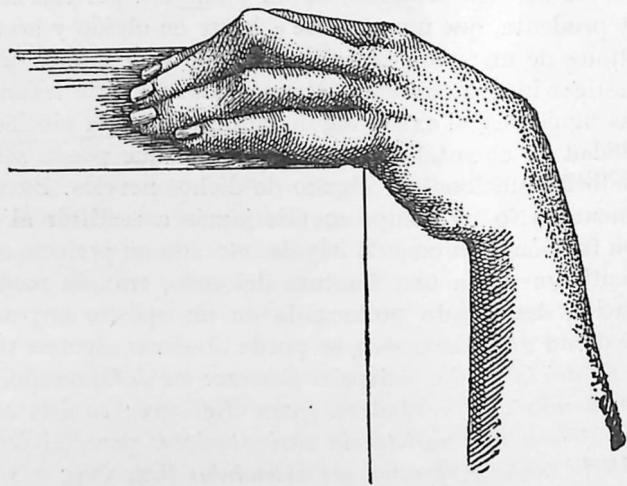


Fig. 364. — Contractura de Volkmann
Extensión de los dedos en la posición de flexión de la muñeca (DENUCÉ)

da de aflujo de sangre arterial; de aquí su calificación de *contractura isquémica*. La causa reside en un estado particular de los músculos, verdadera *miositis esclerosa*, de la cual nosotros hemos observado frecuentes ejemplos en la guerra de 1914-1918; el tejido muscular, insuficientemente irrigado, sufre una especie de necrosis y se encuentra

reemplazado por un tejido fibroso, con tendencias retráctiles. Pero, al lado de esta *retracción por necrosis muscular*, es necesario admitir, junto con LERICHE, una *simple contractura, de origen simpático, por hipertonia*, actualmente fácil de comprender, ya que conocemos el papel del simpático en el tono muscular.

El tratamiento puede ser: 1.º, *operatorio* (ya se alarguen los tendones, demasiado cortos, mediante un desdoblamiento, ya se acorte el esqueleto por una resección diafisaria del radio y del cúbito, ya modificando por una *simplicectomía periarterial* las condiciones de circulación y del tono muscular, operación aplicable a los casos de contractura simple; 2.º, *no operatorio* (*enderezamiento gradual* por aparatos de tracción, el mejor de los cuales actualmente es el de Momssen, fundado en el principio de la acción continua de pequeñas fuerzas no elásticas, es decir, mediante hilos tensores, fijados a cada uno de los dedos por tiras de esparadrapo, cuya tracción gradual se realiza por la torsión de pequeños bastones de madera formando torniquete). NOVÉ-JOSSERAND y MICHEL, MASABUAU y GUIBAL, han obtenido buenos resultados con el aparato de Momssen modificado.

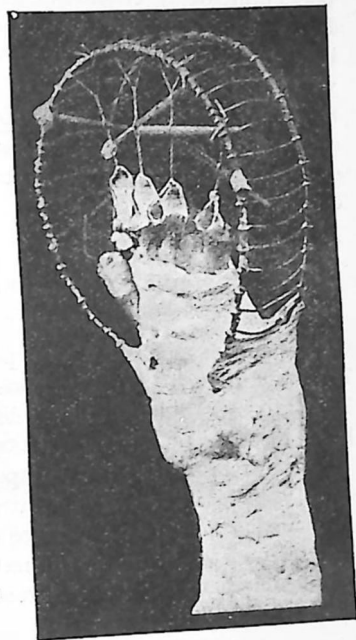

Fig. 365. — Enderezamiento de la retracción por el típico torniquete (aparato Momssen-Michel).

Tratamiento. — Cuando no hay desviación o es muy poca (la mayoría de las fracturas del cóndilo externo), hay que tratar estas fracturas por el masaje y por la *movilización metódica*: el peligro en este caso es la *anquilosis*. En las fracturas con desviación pronunciada (fracturas supracondíleas), para obtener una buena curación funcional es preciso: lograr, mediante la anestesia, una exacta reducción (comprobada por la radiografía). Existen dos métodos de inmovilización: 1.º, antebrazo *flexionado en ángulo recto y en semipronación*; 2.º, antebrazo *en extensión completa y en supinación*. En general, inmovilizar, en un aparato enyesado, *en flexión en ángulo recto las fracturas del cóndilo externo y en flexión en ángulo agudo las supracondíleas*; limitar a *quince días o tres semanas a lo sumo la inmovilización*; amasar y movilizar metódicamente. En ciertos casos (*fracturas supracondíleas por hiperflexión*) la con-

tención de los fragmentos es más perfecta *en la extensión*; entonces es preciso inmovilizar en esta actitud o recurrir a la *tracción continua* rectilínea. En algunos casos hemos empleado la *tracción continua*, con pesos, en un codo flexionado, por medio de un asa de leucoplasto, fijada por un brazaletes a la extremidad inferior del brazo, o por una corbata cruzada en 8 de guarismo sobre el pliegue del codo. Existen ciertas fracturas que no pueden ser reducidas o lo son imperfectamente, y entonces está indicado intervenir *operatoriamente*. Las vías de acceso son la incisión en forma de bayoneta de Ollier o la incisión transolecraniana de Alglave. La operación tiene por objeto ya sea la simple repetición, ya la *reposición con fijación de los fragmentos*, o practicando la ablación de un fragmento irreducible. En el caso de *fractura viciosamente consolidada*, está indicada la extirpación de los salientes óseos que obstaculicen los movimientos de flexión o de extensión.

VI. — FRACTURAS DEL OLÉCRANON

Estudiadas en el siglo XVIII por DUVERNEY y CAMPER, su historia ha sido muy bien expuesta en los libros magistrales de MALGAIGNE y HAMILTON. Consúltese la tesis de BELLIN (de Lyon, 1890) y los trabajos de BERGER, CHAMPIONNIÈRE, BROCA y QUÉNU.

Son raras: MALGAIGNE, compulsando los registros del Hôtel-Dieu durante once años, sólo encuentra 9 casos; ANDRÉ, sin embargo, en 1874, pudo reunir 11 casos en los hospitales de París. Se observa más a menudo en los hombres; es una lesión excepcional en el niño; entre diez y diecisiete años, el desprendimiento de la epífisis osificada es posible, pero rara.

Anatomía patológica. — La fractura indirecta, por caída sobre la mano o por contracción brusca del tríceps, es excepcional: casi siempre *el olécranon se rompe por un traumatismo que hiere al codo en flexión en ángulo recto*. La fractura reside: 1.º, en el *vértice del olécranon* (arrancamiento del pico o punta ósea de inserción tricéptica); 2.º, en la *parte media* (fractura del centro, o de A. Cooper, tipo el más frecuente, que consiste en una rotura transversal por el sitio donde termina el cartílago articular de la apófisis y donde se estrecha la escotadura sigmoidea); 3.º, en la *base*, tipo raro, cuya línea de rotura, oblicua hacia abajo y atrás, desprende, no solamente el olécranon, sino también la porción triangular de la diáfisis correspondiente a la bifurcación superior de la cresta cubital.

Síntomas y diagnóstico. — Siendo la rotura del olécranon una fractura intraarticular, la hemartrosis y el derrame sanguíneo entre los

músculos (especialmente entre los vastos y el ancóneo) son a veces tan abundantes que dificultan la exploración.

El enfermo se presenta, pues, ordinariamente, con el codo hinchado y equimosis diseminadas en una gran extensión del brazo y del antebrazo; éste se halla en semiflexión, sostenido por la mano del lado opuesto. Los movimientos pasivos del antebrazo son posibles, aunque dolorosos; los movimientos activos de extensión están, en general, impedidos, no solamente por la desinserción del tríceps (porque el ancóneo podría aún extender el cúbito), sino también a causa

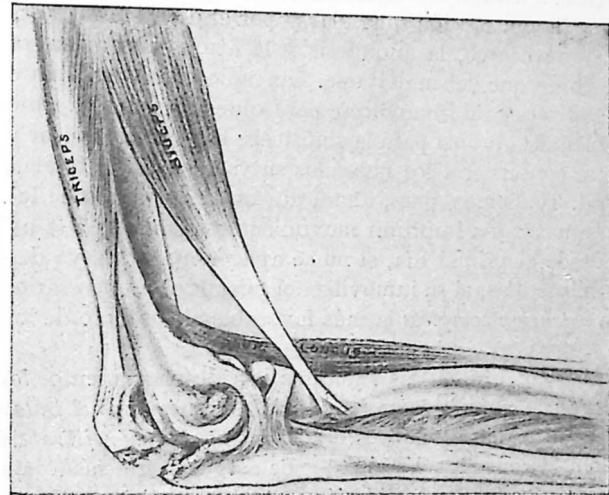


Fig. 366. — Acción del tríceps en la separación de los fragmentos en una fractura del olécranon

del dolor, de la tumefacción y de los derrames intraarticulares y musculares.

Cuando falta la separación de los fragmentos (lo cual es debido, conforme ha demostrado MALGAIGNE, a la contención que ejerce la capa tendinosa y perióstica que envuelve como una cáscara o cubierta fibrosa el olécranon sobre sus caras posterior y lateral), el diagnóstico con una simple contusión del codo se hace por el dolor bien precisado en un punto y por la crepitación obtenida imprimiendo movimientos de lateralidad a la apófisis. Cuando los fragmentos se separan, y esta separación puede alcanzar a uno y dos traveses de dedo, el diagnóstico se precisa por los signos siguientes: 1.º, la movilidad anormal del olécranon roto, comprobada movilizándolo transversalmente el fragmento superior; 2.º, la presencia de una verdadera ranura en la que el dedo deprime los tegumentos; 3.º, el ascenso aparente de la prominencia de la apófisis.

Pronóstico y tratamiento. — Dada una fractura tratada por inmovilización, en veinte o treinta días se opera la reunión, *vaya vez por un callo óseo* (piezas de MALGAIGNE, GURLT y RICHER), *ordinariamente por un callo fibroso*, que puede ser bastante denso y corto para hacer creer en una reunión ósea y funcionalmente para serle equivalente, pero que a veces tiene una longitud de más de un través de dedo, lo cual acarrea una limitación del movimiento de extensión, por una verdadera desinserción parcial del tríceps. La interposición del tejido fibroso es en este caso, como en la rótula, el obstáculo mayor para la reunión ósea; a ello se ha de añadir la separación de los fragmentos por la contracción muscular y por el derrame intraarticular. El callo fibroso largo, la anquilosis y la atrofia muscular son aquí los tres escollos que deben evitarse. Las indicaciones resultan contradictorias: es necesario inmovilizar para obtener la mayor aproximación fragmentaria propia para la sinóstosis; hay que movilizar precozmente para conservar a los músculos su valor y a la articulación su flexibilidad. Tendemos, pues, ahora a acortar los plazos de la inmovilidad, a amasar y a imprimir movimientos graduados a la articulación, ya desde el primer día, si no se aplican aparatos, ya desde los quince o veinte días, si se inmoviliza el miembro. Es necesario inmovilizar en *extensión completa* la más favorable al contacto de los fragmentos.

Pero actualmente, en las fracturas con desplazamiento, *los aparatos constituyen un método no recomendable. Se impone el tratamiento cruento*: el único que permite *suprimir la interposición fibroperióstica* (obstáculo a la consolidación ósea) y de asegurar, gracias a la sutura de los fragmentos, una *consolidación en perfecta posición*, y de *permitir la movilización inmediata*, dándonos la *garantía de un buen resultado funcional*.

VII. — FRACTURAS DE LA APÓFISIS CORONOIDES

La coronoides puede romperse en su base, pero más a menudo se fractura en su vértice. Esta fractura se produce, por regla general, en una caída sobre la eminencia hipotenar (LOTZBECK): ya el antebrazo se halla en *extensión* (ZEIS) y la mano en pronación incompleta, la tróclea se apoya entonces sobre la apófisis y la hace saltar; ya la rotura se efectúa en posición de *flexión* extrema del codo, siendo la punta de la coronoides empujada violentamente en la fosita supratroclear anterior.

Hemartrosis; dolor vivo en el pliegue del codo, exagerado por la flexión del antebrazo en pronación; equimosis limitada, y a veces crepitación a nivel de la coronoides: tales son los signos, con frecuencia poco precisos. La radiografía nos ayudará en este diagnóstico. Tratamiento: masaje.

VIII. — FRACTURAS DE AMBOS HUESOS DEL ANTEBRAZO

Anatomía patológica. — Son frecuentes particularmente en el niño y hasta los veinte años; a veces toman el tipo de fracturas incompletas «de tallo verde». Residen principalmente en el tercio medio. En las fracturas directas, los dos huesos están, de ordinario, rotos al mismo nivel; en las roturas indirectas, el cúbito se rompe a menudo por debajo del radio, es decir, más cerca de la mano.

Desplazamientos y trastornos funcionales consecutivos. — Estos desplazamientos son: 1.º, el más importante es la *rotación de los fragmentos*, a la que DESTOT dió el nombre de *décalage* (descalce); 2.º, el *acabalgamiento*; 3.º, la *angulación* interna o externa; 4.º, el *entrecruzamiento de los cuatro fragmentos y la soldadura interósea*.

1.º El *descalce* o rotación del radio sobre su eje, en el foco de fractura, lleva consigo una discordancia de posición entre los dos fragmentos: el superior está en supinación, mientras que el inferior está en pronación. En los movimientos de *pronación* y de *supinación*, el radio y la mano, parte móvil, giran alrededor del cúbito, parte fija (fig. 367). El eje de este movimiento pasa por arriba, por el centro de la cabeza radial y por abajo, por el centro de la cabeza cubital: es, pues, oblicuo y tiene por referencia una línea que va desde el epicóndilo al dedo pequeño. El desplazamiento está dirigido por la *repartición de las fuerzas motrices* sobre el radio: los supinadores obran sobre el tercio superior del radio; en la parte media actúa el pronador redondo; y abajo el pronador cuadrado.

En todos los casos de *fractura diafisaria*, el fragmento radial superior se halla en supinación, accionado por el biceps y el supinador corto. El fragmento inferior tiende a ponerse en pronación más o menos marcada, arrastrado por los músculos pronadores: esta discordancia se acentúa si la inmovilización tiene lugar con un aparato en pronación «pulgar hacia arriba». Si la

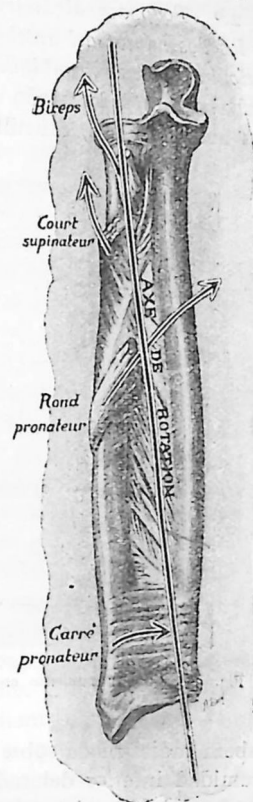


Fig. 367. — Movimiento de pronación y de supinación: eje de rotación y repartición de las fuerzas musculares contrarias o diversas.

Biceps, biceps. — Court supinateur, supinador corto. — Rond pronateur, pronador redondo. — Carré pronateur, pronador cuadrado. — Axe de rotation, eje de rotación.

consolidación se hace en esta posición, el movimiento de supinación de la mano es muy limitado; en efecto, para que éste sea posible es necesario que el fragmento superior sea capaz de un movimiento de *ultrasupinación*, cosa no factible, porque los músculos supinadores se hallan al final de su carrera o de su movimiento de supinación.

2.º *Todo acabalgamiento, llevando consigo una desigual longitud de los dos huesos del antebrazo, modifica las relaciones normales de las articulaciones radiocubitales inferiores y superiores.* Los dos huesos trabajan *acoplados*: todo acortamiento del uno, trastorna y disloca sus articulaciones, dificultando los movimientos de las mismas: la

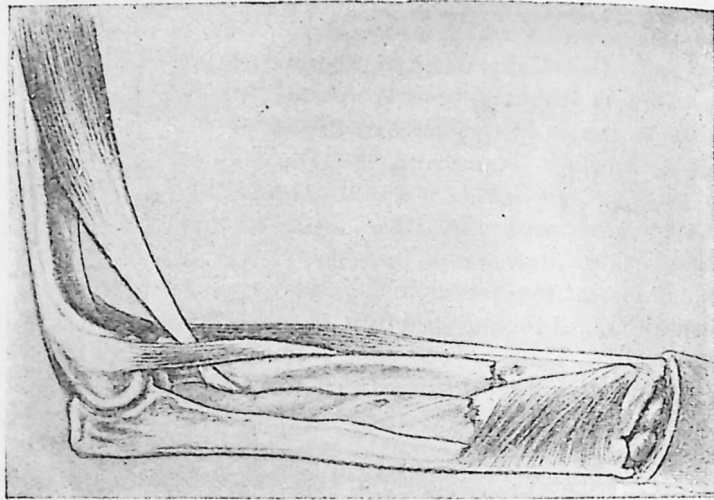


Fig. 368.—Desplazamiento en las fracturas diafisarias de los huesos del antebrazo

cabeza radial rueda sobre sí misma en la articulación superior; la extremidad inferior del radio sufre un movimiento de traslación circunferencial, de circunducción, alrededor de la cabeza cubital, en la articulación inferior. D. donde se deduce, que *el restablecimiento de la igualdad de longitud de las dos palancas óseas es una de las condiciones necesarias para la integridad de los movimientos de pronación y de supinación.* El acabalgamiento, desigual, predomina habitualmente sobre el radio; existen dos síntomas para reconocerlo: la ascensión de la apófisis estiloides radial y la desviación en forma de bayoneta de los ejes del antebrazo y de la mano, desviación que tiene lugar hacia fuera.

3.º Las desviaciones angulares dificultan la pronación y la supinación variablemente según su grado y su orientación. Toda fractura que suprima la *convexidad externa del radio* o que tienda a reemplazarla por una incurvación inversa, dificulta la pronación por cam-

biar las condiciones de la rotación antebraquial: en efecto, gracias a esta *convexidad externa* del radio, puede producirse la transformación, para la misma palanca, del *movimiento axial* (cabeza radial dando vueltas sobre sí misma) en *movimiento circunferencial* (la extremidad inferior del radio dando vueltas sobre su eje circunferencialmente alrededor de la cabeza del cúbito). Todo enderezamiento de esta curva, y con más motivo toda incurvación inversa, toda angulación con vértice interno, enclava y fija el antebrazo por la destrucción de la *palanca radial*. En la *angulación externa* (ángulo abierto hacia dentro), pueden persistir algunos movimientos; si el ángulo es *anterior* (deformación del antebrazo cóncavo hacia atrás), la pronación está reducida en sus tres cuartas partes; si es *posterior*, el radio no puede girar.

4.º Principalmente en las *fracturas complejas* (líneas de rotura múltiples), es donde se producen los *entrecruzamientos de los fragmentos* y las *soldaduras interóseas*: *sinóstosis en X de los cuatro fragmentos entre sí*; *soldaduras a tres fragmentos en Y o en K* (radiocubital o inversa) con una de las extremidades flotante; *enclavamiento de un fragmento intermedio*. En los casos con gran desplazamiento, la interposición muscular es una causa de *seudoartrosis*.

Sintomatología. — *Dolor localizado, movilidad anormal, crepitación*, son los signos comunes; pero su investigación es una maniobra que debe reducirse a su mínimo en la exploración. El dolor se acentúa muy especialmente por los movimientos comunicados de pronación y de supinación. A consecuencia de la convergencia de los fragmentos hacia el eje del antebrazo, éste pierde su anchura y tiende a adquirir una forma cilíndrica. Como complicación, hay que prever la *limitación persistente de los movimientos de pronación y de supinación*: es debida, a veces, a la soldadura de los fragmentos cubitales y radiales en el espacio interóseo; en otros casos, a que la consolidación se hace en posición de *pronación para los fragmentos inferiores* y de *supinación para los fragmentos superiores*. La radiografía ha contribuido grandemente aclarando el diagnóstico de estas fracturas.

Tratamiento. — *¿Cómo debe reducirse una fractura diafisaria del antebrazo? ¿Cómo debe mantenerse esta reducción durante la consolidación?*

Pensar siempre y principalmente en la rotación de los fragmentos: *inmovilizar*, pues, en *supinación forzada* estando el antebrazo en una *flexión* que corresponda a un ángulo recto (para relajar la fuerza supinadora preponderante del bíceps). En efecto, como no podemos obrar directamente sobre el fragmento radial superior ni corregir su posición de supinación, impuesta por las contracciones sin contrapeso de los supinadores, es necesario que nosotros pongamos en esta

misma posición al fragmento inferior. Así pues, es preciso «que el plano de la muñeca corresponda al plano del codo» (DESTOT) y la estiloides radial en la línea del epicóndilo.

La *desviación angular* de los fragmentos exige una reducción lo más completa posible. Para reducir la angulación interna y el acabalgamiento radial, se ejerce una tracción lenta y progresiva sobre el borde radial de la mano, dirigiendo ésta en aducción forzada: esta maniobra hace descender el fragmento inferior del radio (corrección del acabalgamiento) y llevando la extremidad inferior de este fragmento hacia dentro, hace bascular su extremidad superior hacia fuera (corrección de la angulación). Cuidar siempre de corregir este ángulo interno del radio y de restablecer su convexidad externa, por consiguiente, la *excentricidad* de la palanca radial, tan útil para su traslación circunferencial; vale más hipercorregir y exagerar la incurvación en el sentido inverso, que dejar un ángulo con vértice interno.

Comprobar la reducción mediante la radiografía, pues cuando el miembro está tumefacto, la palpación no nos da la certeza de una buena corrección. Inmovilizar en una gotiera enyesada posterior, que comprenda el tercio inferior del brazo, el codo y la muñeca, hasta el pliegue palmar inferior, condición indispensable para prevenir la reproducción de la rotación de los fragmentos. Movilizar los dedos desde los primeros días, para evitar las rigideces tendinosas y articulares. Una vez desaparecida la tumefacción del antebrazo es posible que éste tenga juego dentro del vendaje enyesado, en cuyo caso debemos asegurarnos de que conserve la supinación y mantenga la reducción de los fragmentos. A los veinte o veinticinco días suprimiremos el aparato y principiaremos la movilización y el masaje. Entonces son necesarias nuevas radiografías: haremos un favorable pronóstico, si en los dos clisés, de frente y de perfil, comprobamos la ausencia de la rotación y angulación de los fragmentos. Pero es necesario saber que ciertos desplazamientos de rotación o de desviación angular son irreducibles o incompletamente coercibles.

IX. — FRACTURAS DIAFISARIAS DEL CÚBITO

1.º FRACTURAS DEL TERCIO SUPERIOR, COMPLICADAS CON LUXACIÓN DE LA CABEZA RADIAL. FRACTURA DE MONTÉGGA. — Estudiadas por MALGAIGNE, en 1854, por DORFLER en 1866, por las tesis de GRENIER (1878) y de PERRIN (1909), estas fracturas se observan particularmente en el niño. El cúbito se rompe siempre por causa directa (caída o choque), y su fractura es el hecho inicial; luego la cabeza radial se luxa, ya directamente por la impulsión del traumatismo, ya indirectamente por un movimiento del enfermo al apoyarse sobre la mano,

una vez producida la rotura cubital. La línea de fractura es ordinariamente oblicua: el fragmento superior, dirigido hacia delante, cabalga generalmente sobre el fragmento inferior.

Esta lesión es, a menudo, desconocida: recuérdese el precepto de MALGAIGNE: «desconfíese siempre de las luxaciones radiales en las fracturas del cúbito». He aquí lo que hemos visto en uno de nuestros enfermos: el antebrazo se hallaba en semiflexión y el codo hinchado. Flexión más allá del ángulo recto imposible; supinación dolorosa y difícil. Antebrazo acortado; pero la depresión angular, correspondiente a la inclinación de los fragmentos cubitales, figurada por HELFERICH, no existía, borrada u oculta por el derrame. Se observaba, por otra parte, hacia el tercio superior del cúbito, dolor localizado a la presión y crepitación ósea.

Debajo del cóndilo humeral faltaba la cabeza radial (depresión

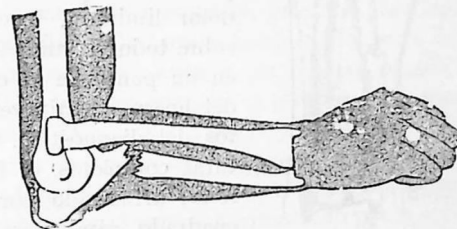


Fig. 369. — Fractura del cúbito con luxación del radio hacia delante

infracondílea posterior); en cambio, la sentíamos claramente en la parte anterior del pliegue del codo y la podíamos hacer deslizar debajo del dedo mediante algunos movimientos de pronación y de supinación.

Reducir la cabeza radial luxada, por empuje directo, ayudando con una tracción sobre el antebrazo en semiflexión; reducir la fractura (la cabeza radial sólo permanece fija si los dos fragmentos del cúbito se corresponden exactamente en su eje), e inmovilizar el codo en flexión en ángulo agudo en una gotiera enyesada posterior; este es el consejo clásico. En tres casos hemos visto que la posición de flexión reproducía la luxación radial: tuvimos que mantener, durante quince días, el antebrazo extendido en una gotiera enyesada posterior. En otro caso tuvimos que intervenir más activamente, practicando la sutura ósea de los fragmentos del cúbito y fijando la cabeza del radio en la posición conveniente mediante la sutura con catgut de los restos de los ligamentos desgarrados.

2.º FRACTURAS DE LOS DOS TERCIOS INFERIORES. — Se produce ya directamente (caída o choque), ya indirectamente. Las fracturas indirectas, estudiadas especialmente por TILLAUX, PONCET y BROS-

SARD, casi exclusivas de la infancia y de la adolescencia, se producen, ya por choque vertical sobre la mano inclinada hacia el borde cubital, ya por supinación forzada.

En las fracturas directas, la línea de fractura se halla comúnmente en la unión del tercio medio con el inferior; es transversal, con irregularidad. En las fracturas indirectas, incompletas, la desviación es nula o escasa, por una parte porque el radio forma férula, y por otra, porque las fracturas indirectas son ordinariamente subperiósticas. Por eso, la mayor parte de las roturas indirectas son tomadas por una simple contusión ósea; el dolor limitado, la crepitación y, sobre todo, la tumefacción tardía en un punto de la cara posterior del hueso, constituyen los elementos del diagnóstico. En las fracturas completas, el fragmento inferior arrastrado por el pronador cuadrado, gira sobre sí mismo y «rueda», haciendo de su cara anterior una cara externa (véase: esquema de MASMONTIEL, fig. 370). Si la consolidación tiene lugar en esta posición, queda reducida la amplitud de la pronación, pudiendo ser de 45 a 90°.

Para reducirla, es necesario relajar los músculos pronadores, para lo cual pondremos la mano en pronación y el codo en ligera flexión.

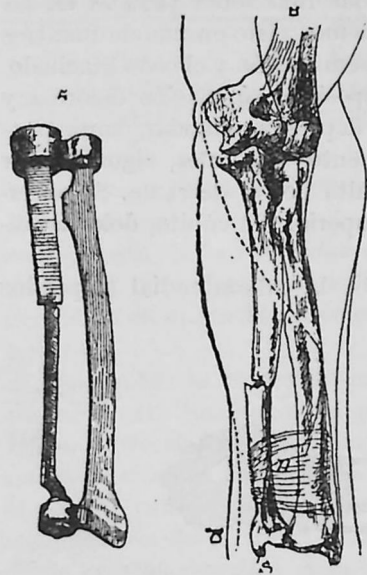


Fig. 370. — Rotación del cúbito. (Esquema de MASMONTIEL.) Rotación externa del fragmento inferior arrastrado por el músculo pronador cuadrado.

A, aparato metálico demostrativo;
B, rotación en el esqueleto

X. — FRACTURAS DEL RADIO

1.º FRACTURAS DE LA EXTREMIDAD SUPERIOR

La cabeza del radio, consecutivamente a una caída sobre la mano, estando el antebrazo en extensión o en flexión, puede sufrir, por modo indirecto, ya una fractura incompleta (fisura más o menos ancha que llega hasta una altura variable del cuello), ya una fractura completa, cuya línea, partiendo de la superficie articular, desprende un fragmento de la cabeza, correspondiente, de ordinario, a la mitad anterior de la cúpula. Esta lesión rara vez existe aislada: complica,

generalmente, una luxación del codo, una fractura del cóndilo externo, del olécranon o de la coronoides.

El cuello del radio se rompe de manera que la pequeña cabeza se separa de la diáfisis: el fragmento, así decapitado, queda en su sitio o se inclina hacia atrás. Según KÖNIG, el cuadro clínico es característico cuando no hay desviación del fragmento superior: «La cabeza del radio queda inmóvil en los ensayos de pronación y de supinación y estos movimientos son dolorosos; la tumefacción y el dolor local completan el diagnóstico y la crepitación puede ser igualmente comprobada en los movimientos de rotación.»

2.º FRACTURAS DE LA DIÁFISIS

Las roturas diafisarias radican desde la tuberosidad bicipital hasta la inserción inferior de la membrana interósea. Son casi siempre directas; pero la diáfisis radial puede también romperse indirectamente, por torsión o pronación violenta, o por flexión forzada en una caída sobre la mano. La línea de fractura es generalmente transversal en las fracturas directas, oblicua hacia abajo y adelante en las roturas indirectas por flexión forzada o espiroidea en las roturas por torsión. La desviación puede faltar. En las fracturas diafisarias por encima de la parte media, el fragmento superior, arrastrado por la acción del bíceps, músculo supinador, se coloca en supinación; debajo de él, el antebrazo y la mano se colocan en pronación y el fragmento inferior tiende a pasar adentro, atraído hacia el espacio interóseo por los pronadores cuadrado y redondo: esta desviación es característica (fig. 371). Supresión de la pronación y de la supinación activas, torsión aparente del antebrazo, acortamiento del miembro, la cabeza radial no sigue los movimientos de pronación y de supinación impresos a la muñeca, crepitación y dolor en un punto limitado: tales son los signos de estas fracturas. Para volver a poner los fragmentos en contacto, hay que inmovilizar el brazo en supinación.

3.º TRAUMATISMOS DE LA MUÑECA. FRACTURAS DE LA EXTREMIDAD INFERIOR DEL RADIO Y LESIONES DEL CARPO A ELLAS ASOCIADAS

Un sujeto sufre una caída algo violenta sobre la palma de la mano estando ésta en extensión: puede resultar una fractura indirecta (fractura por contragolpe, decía GOYRAND) de la extremidad inferior del radio. ¿Por qué se localiza en este punto la rotura ósea? ¿Por qué mecanismo se produce? Tales son los puntos por los cuales esta fractura ha suscitado siempre un interés particular: a esto se añaden su frecuencia y los famosos debates que ocasionó en otro tiempo su

diagnóstico; se admitía, hasta fines del siglo XVIII, ante tal deformación, que se trataba de una luxación de la muñeca, lesión excepcional, y el vulgo, hablando de muñeca dislocada, sigue todavía en ese error. En el período contemporáneo, la *radiografía* ha renovado nuestros conocimientos sobre los traumatismos de la muñeca consecutivos a las caídas sobre la mano. Antes de ella, sólo conocíamos, por algunas autopsias, la fractura típica transversal a 12 ó 15 milímetros por encima de la articulación, con desviación típica «en forma de tenedor». La exploración por los rayos X, repetida miles de veces, nos ha proporcionado datos precisos: 1.º, *sobre las fracturas atípicas*

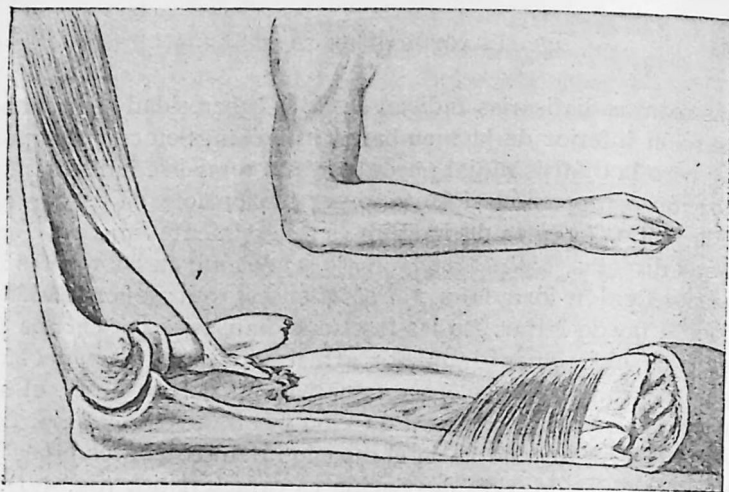


Fig. 371. — Acción del bíceps en el desplazamiento del fragmento superior del radio (fractura del cuarto superior), según ROBERTS y KELLY

del radio; 2.º, *sobre las lesiones del carpo*, que pueden ser aisladas, pero más a menudo complican y agravan las fracturas del radio. El descubrimiento y vulgarización de estos hechos se debe a la escuela lyonesa y principalmente a los trabajos de DESTOT. La relación de JEANNE y MOUCHET en 1919 ha aclarado y ordenado estas lesiones. Actualmente, todo médico debe conocer las lesiones del carpo: mal conocidas, pueden ser causa de una invalidez permanente hasta en un 60 por 100 de los casos; en cambio, un buen diagnóstico radiográfico precoz permite una excelente reducción con recuperación funcional; por este motivo, toda exploración clínica debe ser aclarada por un examen radiográfico, y todo cirujano debe educarse en leer e interpretar un clisé de la muñeca, de frente y de perfil: se empieza por estudiar, con el lápiz en la mano, una docena de clisés típicos de la muñeca normal y de este modo será luego fácil comprender los clisés patológicos. Por último, los peritajes a que ha dado lugar la aplica-

ción de la *ley sobre accidentes del trabajo* han obligado a hacer un estudio práctico y minucioso de estas lesiones complejas de la muñeca, que con mucha frecuencia difieren bastante de las lesiones esquemáticas que describen los libros, cuyas descripciones pecan casi siempre de sobrada sencillez o simplicidad. Finalmente, el automovilismo ha dado nuevamente carácter de actualidad a este asunto, pues nos ha hecho conocer las fracturas que causa la manivela, mediante la cual se pone en marcha el motor; sin embargo, hoy, con el arranque automático, ya no son factibles.

MECANISMO. — 1.º **Fracturas de la extremidad inferior del radio.** — La *fractura clásica*, la *fractura más comúnmente observada* (es nece-

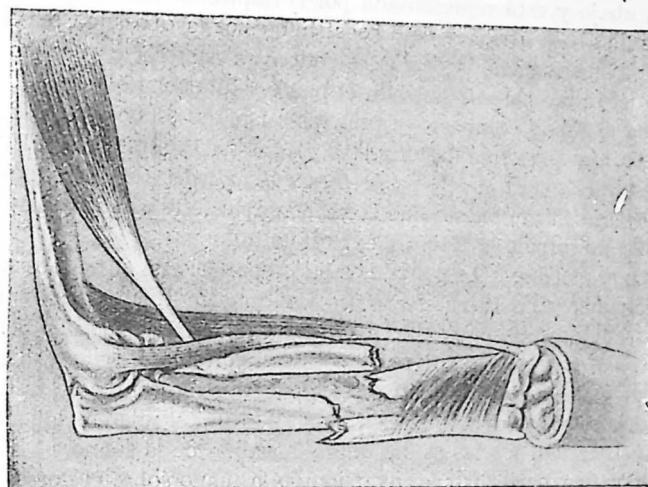


Fig. 372. — Acción del pronador cuadrado en el desplazamiento del fragmento inferior del radio (fractura del cuarto inferior)

sario recordarla en un momento en el cual los traumatismos de carpo tienden a dominar esta cuestión) es la *fractura transversal, de la extremidad inferior, que pasa a 12 ó 15 milímetros por encima del reborde articular con penetración del fragmento superior en el inferior y basculamiento de este último hacia atrás*, caracterizada por la famosa deformación en dorso de tenedor, que ha recibido la denominación de *fractura de POUTEAU-COLLES-DUPUYTREN* para asociar a ella los nombres de los tres cirujanos que más han contribuido a su perfecto conocimiento.

POUTEAU, en 1783, contrajo el mérito de señalar la existencia frecuente de esta lesión y de precisar la mayor parte de sus signos clínicos. Es clásico atribuir a DUPUYTREN la teoría de la *fractura por transmisión directa del choque*. Sin duda, DUPUYTREN afirmó, después

de POUTEAU, la rareza de la luxación de la muñeca, «que nunca había encontrado en treinta años de práctica», y la frecuencia de las fracturas de la extremidad inferior del radio, cuyos síntomas esenciales describió. Pero la Memoria de GOVRAND, en 1832, seguida muy pronto del trabajo de MALGAIGNE, fué lo que dió una noción bien clara de la lesión y de su producción por contragolpe.

El choque directo con aplastamiento y amontonamiento o arrancamiento son los mecanismos por los cuales puede producirse una fractura indirecta de la extremidad inferior del radio.

Choque directo. — Sea una caída sobre la palma de la mano, en *extensión dorsal*: el radio es aprisionado, según su eje, entre dos fuerzas transmitidas directamente a sus dos extremidades: la una obra de arriba abajo y está representada por la impulsión del cuerpo; la otra resiste de abajo arriba y está constituida por la oposición del suelo. De estas dos fuerzas, la acción se concentra sobre la extremidad inferior del radio que se rompe en el punto de menor resistencia donde termina el tejido compacto y principia el tejido esponjoso de la epífisis. No hay para qué discutir la hipótesis de POIRIER y de HENNEQUIN sobre la transmisión de la fuerza del choque por intermedio del ligamento interóseo, puesto que la sección de este ligamento (RIEFFEL, DESTOT) no impide la fractura experimental.

Arrancamiento. — LECOMTE nos ha proporcionado el mejor estudio y la fórmula más categórica: «Las fracturas indirectas del extremo inferior del radio se producen todas, dice, en la *extensión forzada de la muñeca* y por el mecanismo fundamental del arrancamiento.» El agente del arrancamiento es el ligamento radiocarpiano anterior, grueso, resistente, que abraza en toda su altura el reborde saliente de la epífisis radial. En las caídas sobre la palma de la mano, es distendido, por una parte, por la inversión de la mano sobre el dorso de la muñeca, y por otra, es comprimido de dentro afuera por la prominencia de los pequeños huesos de la primera fila del carpo, cuya bóveda, que está en falso, tiende a enderezarse: puesto en fuerte tensión a causa de esta doble acción mecánica, arranca su punto de inserción ósea. «Póngase, dice TILLAUX, la mano de un sujeto sobre el borde de una mesa; cójasela intercalando los dedos en los suyos; fíjese el antebrazo del sujeto sobre la mesa y póngase bruscamente su mano en extensión: se oír el crujido característico y la disección nos mostrará una fractura que ocupará el punto clásico.»

En realidad, para explicar la patogenia de estas fracturas *no puede admitirse un mecanismo constante y exclusivo*. Unas veces interviene el choque directo, con aplastamiento; otras el arrancamiento, según los casos, variando esto con la *dirección de la caída, la inclinación de la mano*, el punto por el que ésta encuentra el suelo, el *grado de extensión* y la *resistencia del extremo óseo*. La radiografía, revelándonos, como ha demostrado DESTOT, la frecuencia de las lesiones con-

comitantes de los huesos del carpo (principalmente fracturas del escafoides y del hueso grande, subluxaciones del semilunar), ha puesto de relieve la *preponderancia de las lesiones* producidas a un mismo tiempo *por presión y aplastamiento*, comparándolas con las debidas al *arrancamiento*: «la muñeca es un yunque sobre el que se aplasta el radio, puesto que lleva la marca de los golpes recibidos.»

La actitud de la muñeca en el momento de la caída determina el tipo anatómico de las lesiones, pues de ella depende la orientación de las fuerzas traumáticas.

En una caída *vertical sobre el talón de la mano*, el choque y el encuentro directo, en el punto débil de la palanca ósea, de la potencia y de la resistencia, es lo que obra como causa fracturante. En estos casos el mecanismo de la fractura parece explicarse lógicamente por una *compresión excesiva de la epífisis*, por una *penetración de la diafisis, de tejido compacto, en el bloque esponjoso epifisario, en particular si el sujeto lesionado es de alguna edad* y si el tejido óseo está enrarecido o es más frágil que de ordinario; en estas circunstancias es perfectamente aplicable la teoría de DUPUYTREN-NÉLATON. En casos de esta naturaleza la penetración es el hecho esencial: en otras condiciones resulta sólo un hecho secundario; el hueso en primer lugar se fractura y luego se produce la penetración del fragmento superior en el inferior, es decir, que continuando la acción o fuerza traumática, los dos fragmentos ejercen una acción recíproca, *que tiene lugar más comúnmente hacia la parte posterior*, a consecuencia del movimiento de báscula impreso al fragmento inferior. Así también se explica el aplastamiento de la epífisis radial cogida entre el yunque carpiano y el pilón diafisario, en estas caídas sobre el talón de la mano: de donde las fracturas en T o Y; o (con motivo del *predominio de las lesiones sobre la mitad posterior* de la superficie articular) la fractura marginal posterior (llamada de Rhéa Barton) si la fuerza queda agotada en el labio dorsal del radio.

Supongamos ahora, por el contrario, una *caída oblicua sobre los dedos o el extremo de la palma de la mano*: con ello se produce una hiperextensión de la mano, una distensión ligamentosa y un *arrancamiento* del reborde epifisario, tanto más fácil cuanto más joven sea el sujeto de que se trate. Experimentalmente es factible que en la hiperextensión simple, sin choque, *el arrancamiento baste para producir una fractura típica de la extremidad inferior del radio*, fractura sin penetración de fragmentos, como sucede cuando la mano es doblada hacia atrás en una lucha o por un retroceso de manivela. La hiperextensión se combina con la inclinación cubital exagerada, una línea de fractura más o menos oblicua puede desprender un trozo interno de la epífisis radial (fractura angular interna). Si el esfuerzo máximo recae sobre la eminencia tenar, un ángulo externo puede ser desprendido por una fractura que, partiendo del centro de la articulación, se dirige hacia

fuera, ya sea preciso creer en un rechazamiento por el escafoides, o ya se trate de un arrancamiento ligamentoso. El arrancamiento de la apófisis estiloides del cúbito, a consecuencia de la tracción ejercida por el ligamento lateral interno, o por intermedio del ligamento triangular, es mucho más frecuente de lo que afirman los clásicos.

2.º Lesiones traumáticas del carpo. — En la práctica, el interés se concentra en tres porciones del carpo: el escafoides, el semilunar y el hueso grande, y la articulación del semilunar y del hueso grande es el nudo u origen de las desviaciones traumáticas de la muñeca.

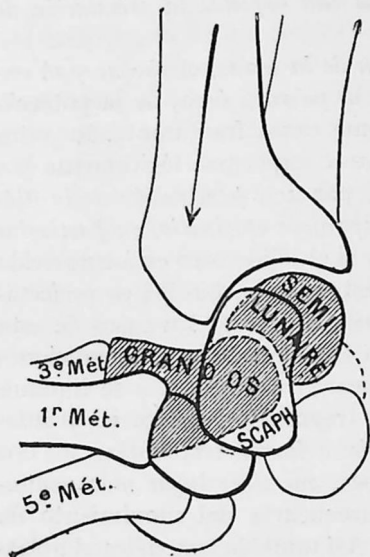


Fig. 373. — Esquema radiográfico de la muñeca en una caída en extensión (según DESTOT).

El semilunar tiende a escaparse hacia delante; el escafoides vertical sufre la presión máxima del radio; el hueso grande horizontal coloca su cabeza debajo del borde radial posterior.)

Semi-lunaire, semilunar; grand os, hueso grande; scaph., escafoides; 1º mét., primer metacarpiano; 3º mét., tercer metacarpiano; 5º mét., quinto metacarpiano.

comprender su producción, consideraremos el simplificado esquema radiográfico (fig. 373) de la muñeca en una caída en extensión.

Obsérvese lo que pasa cuando el movimiento llega al ángulo recto. El semilunar tiende a desprenderse parcialmente hacia delante por debajo del radio, hasta tanto la cápsula detenga este desplazamiento; el hueso grande, situado horizontalmente, tiene su cabeza cubierta en sus tres cuartas partes por el semilunar, su cuello a algunos milímetros debajo del borde radial posterior; el escafoides, cuya bóveda se ha inclinado hacia delante, mientras que su pie ha retrocedido, se ha hecho vertical; el ligamento anterior está tenso.

En la práctica, el interés se concentra en tres porciones del carpo: el escafoides, el semilunar y el hueso grande, y la articulación del semilunar y del hueso grande es el nudo u origen de las desviaciones traumáticas de la muñeca. Los huesos escafoides y semilunar desempeñan un papel importantísimo en estas lesiones del carpo, aisladas o combinadas; en las caídas sobre la palma de la mano, gracias al contacto de la cúpula radial con el cóndilo del húmero, por dichos dos huesos se efectúa principalmente la transmisión al bloque carpo-metacarpiano de la fuerza representada por el peso del cuerpo; sobre ellos se concentra el esfuerzo mecánico más intenso gracias a la precidencia de la apófisis estiloides del radio, al relieve más marcado de la eminencia tenar y a la actitud instintiva de protección en que se coloca la mano.

Luxación del semilunar; fractura del escafoides; fractura del hueso grande: he ahí las tres lesiones predominantes en la práctica. Para

En esta posición puede ocurrir que el ligamento anterior resista o que se desgarre. Si resiste, puede ser arrancado el borde articular radial, como en una fractura clásica, o ser la epífisis radial la que, rechazada por el cóndilo, ceda casi siempre a causa de su menor resistencia; o bien, si el radio no cede puede ser el hueso grande el que se fracture cogido entre la resistencia de la cápsula y el apoyo del asta dorsal del semilunar (fig. 375). O bien, se produce la fractura del escafoides por el siguiente mecanismo: el escafoides, que se ha puesto vertical, apoyado en el suelo por su apófisis palmar, recibe hasta el máximo la carga del radio (fig. 373); esta presión, exagerando la curvatura escafoidea, puede romperlo como un bastón que se dobla;

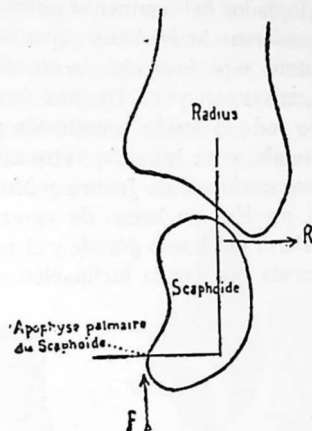


Fig. 374. — Esquema destinado a mostrar el mecanismo de la báscula del escafoides (TAVERNIER).

Radius, radio; scaphoide, escafoides; apophyse palmaire du scaphoide, apófisis palmar del escafoides.

el apoyo del suelo, rechazando de arriba abajo su apófisis palmar, cuyo eje forma con el eje mayor del hueso un ángulo recto, resulta de ello, conforme han indicado DESTOT y TAVERNIER, un movimiento «como el de un martillo de timbre» que hace bascular el polo superior del hueso hacia el lado dorsal, báscula del escafoides que es de gran importancia en estas dislocaciones carpianas (fig. 374). En este caso el

más frecuente, el escafoides se fractura, pues por flexión, por el cierre de su ángulo (fig. 376); puede suceder que, con motivo de una hiperextensión dorsal, se produzca una fractura del escafoides, por extensión, por exageración de su ángulo de abertura, el hueso se rompe por enderezamiento, estando su dorso aplicado sobre el radio, su vértice rechazado hacia atrás por el ligamento escafo-capital que lo une a la cabeza del hueso grande.

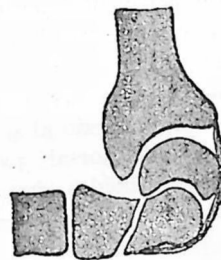

Fig. 375. — Flexión dorsal, fractura del hueso grande por apoyo del asta dorsal del semilunar (según JEANNE y MOUCHET).

Supongamos, por el contrario, que el ligamento anterior se desgarre; la rotura se produce entre el semilunar y el hueso grande (figura 377). La articulación mediocarpiana cuelga hacia delante; el hueso grande zozobra por delante, baja la cabeza y coge por su dorso al semilunar; y como este último permanece fijo al radio por el ligamento radiosemilunar anterior intacto, mientras que su freno posterior está roto, puede suceder que cuando la mano vuelva

a su posición normal, la cabeza del hueso grande, desprendiéndose, pase por detrás del semilunar que ejecuta un movimiento giratorio alrededor del ligamento anterior: así queda constituida la *luxación del semilunar hacia delante*, que radiológicamente aparece principalmente como una *luxación dorsal del hueso grande*, según la expresión de LILJENFELD y P. DELBET (con o sin fractura del escafoides), estando toda la lesión constituida por el desplazamiento dorsal del hueso grande y su luxación retrosemilunar [*luxación radiocarpiana subtotal retrosemilunar* de Jeanne y Mouchet (fig. 377)]. Esta enucleación, por la presión «en hueso de cereza» del semilunar, aprisionado entre la cabeza del hueso grande y el radio, es favorecida, cuando tiene lugar, ya sea que por la inclinación cubital de la mano el escafoides escape

parcialmente de la carga radial, ya sea que por estar el escafoides fracturado, esta carga recaiga sobre el semilunar.

De aquí la producción de *diversas lesiones carpianas*, que pueden combinarse entre sí y asociarse a las fracturas del radio. Es, sobre todo, interesante uno de los tipos, el que DESTOT ha designado con el nombre de *dislocación del carpo* y que resulta, como DESTOT había deducido de

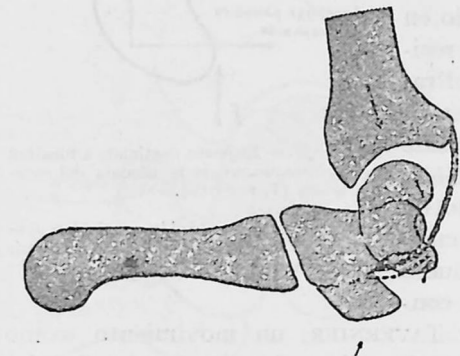


Fig. 376. — Mecanismo de la fractura del escafoides por flexión, por cierre de su ángulo

la fisiología y como LILJENFELD ha demostrado experimentalmente, de la caída con *inclinación cubital de la mano*. Comprende tres lesiones óseas: 1.º, *desviación del semilunar hacia delante*, lesión característica y terapéuticamente dominante; 2.º, *fractura del escafoides*, con desviación del fragmento superior hacia delante acompañando al semilunar, y báscula del fragmento inferior hacia el lado dorsal; 3.º, *fracturas especiales del radio* (fractura de la apófisis estiloides, fractura en cuña de la apófisis, algunas veces incrustación del escafoides que entra como un espolón en el radio).

Esta combinación de lesiones carpianas variables, asociadas a los diversos tipos de la fractura epifisaria del radio, no tiene sólo un interés patogénico, sino que constituye un importante elemento de pronóstico, acerca del cual la radiografía bien interpretada nos proporciona datos precisos; explica también la *desigual gravedad de casos en los que la deformación era aparentemente comparable*; puede también facilitarnos utilísimas indicaciones para dirigir la intervención que sea necesaria para corregir en lo posible las lesiones existentes.

... *Fractura de los automovilistas*. — Cuando, para poner en marcha

un automóvil, se imprime a la manivela un brusco movimiento de tracción de abajo hacia arriba, puede producirse una especie de retroceso del motor, una *ruade*, como dicen los franceses, un rápido retroceso de la manivela: ésta, retrocediendo repentinamente hacia atrás, puede llegar, si la mano suelta la empuñadura, a chocar contra el antebrazo del chófer; si la mano no ha soltado la empuñadura, el movimiento de reacción la invierte hacia atrás, determinando, por hiperextensión dorsal, una tracción violenta de los ligamentos anteriores. En el primer caso la fractura es *directa*: la manivela fractura

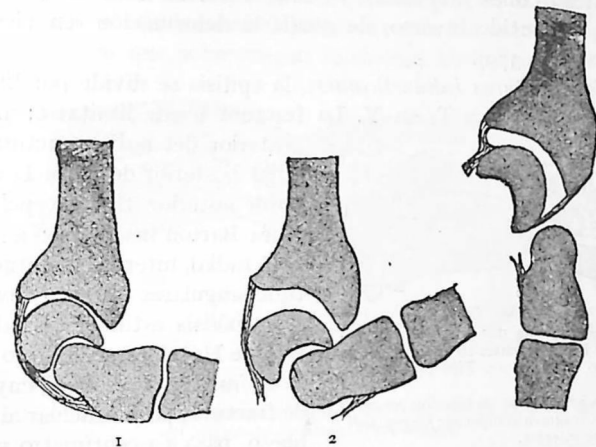


Fig. 377. — Mecanismo de la luxación subtotal retrosemilunar (según JEANNE y MOUCHET)

1, primera etapa: hiperextensión; tensión de la cápsula. 2, segunda etapa: desgarro de la cápsula; el hueso grande rechaza al semilunar. 3, tercera etapa: la mano ha vuelto a colocarse en extensión; la luxación está constituida.

el radio del mismo modo que podría hacerlo un bastonazo. En el segundo caso, la fractura ósea es *indirecta*; se efectúa por arrancamiento y es comparable con la que sobreviene en las caídas sobre la palma de la mano. Estas dos variedades de fracturas van acompañadas de muy ligera desviación de fragmentos: no hay hundimiento o penetración como en las que resultan de una caída palmar; a veces la segunda variedad se limita a un arrancamiento del labio o borde anterior del radio, sin deformación aparente, sin síntomas objetivos, de tal modo que sin la inspección radiográfica pudiera muy bien sospecharse que sólo se trata de un esguince o torcedura.

Anatomía patológica. — La fractura típica, prácticamente dominante (en 1920, sobre 25 traumatismos de la muñeca curados en nuestro servicio, vimos 20 casos de fracturas de Pouteau), es una fractura extraarticular, que pasa a 12 ó 15 milímetros de la superficie articular,

lar, transversal de un borde al otro, pero en sentido sagital, oblicua hacia abajo y adelante, aunque el fragmento inferior sube más por detrás. El desplazamiento se compone de tres elementos variables: 1.º, forma de telescopio por penetración diáfisis epifisaria; 2.º, penetración más marcada hacia fuera, de donde *el ascenso de la apófisis estiloides*; 3.º, desplazamiento hacia atrás, «en dorso de tenedor» (figura 378) por basculación del fragmento inferior hacia el plano dorsal, a veces bastante acentuado, para simular una luxación dorsal de la muñeca. La fractura inversa, fractura por hiperflexión palmar (tipo de Pouteau-Colles invertida), es muy rara: la línea de fractura es oblicua en sentido inverso, de donde la deformación «en vientre de tenedor» (fig. 379).

En las *fracturas intraarticulares*, la epífisis se divide por líneas de rotura variables, en T, en Y. La fractura puede limitarse: al borde posterior del radio, fractura marginal posterior de Rhéa-Barton; al borde anterior (tipo excepcional de Rhéa-Barton invertida); a un ángulo radial, interno o externo (fracturas angulares interna y externa); a la apófisis estiloides radial (fractura de Hutchinson). El tipo común es la *fractura transversal*, cuya línea de fractura, perpendicular al eje del hueso, pasa a 1 centímetro y medio ó 2 centímetros por arriba de la

estiloides. La penetración del fragmento superior en el inferior, es frecuente y se observa, especialmente, en las fracturas «estrelladas» o por aplastamiento. Por lo general, hay una desviación notable según el espesor: el fragmento carpiano se dirige hacia atrás, hacia el plano dorsal.

Sintomatología y diagnóstico. — Existe una deformación característica, pero no es constante: es el famoso *lomo* o *dorso de tenedor* (fig. 378). NÉLATON lo ha descrito muy bien: «La cara dorsal de la mano y de la muñeca, en lugar de encontrarse en el mismo plano que la cara posterior del antebrazo, se encuentra elevada a un nivel superior; existe, en este sentido, una prominencia que remonta uno o dos traveses de dedo más allá de la articulación radiocarpiana; por encima de esta prominencia existe una depresión en la cual se puede fácilmente hundir las extremidades de los dedos. En la cara palmar, disposición inversa: en lugar de una concavidad, la parte inferior del antebrazo presenta una convexidad muy pronunciada, y aplicando los dedos a un través por encima del pliegue cutáneo que separa el antebrazo de la mano, se encuentra una prominencia transversal, desigual, en la que se reflejan los tendones flexores.»

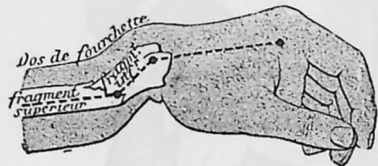


Fig. 378. — Esquema que demuestra la posición de los fragmentos en la deformación «en dorso de tenedor». Tipo posterior.

Dors de fourchette, dorso de tenedor; *fragment supérieur*, fragmento superior; *fragm. inf.*, fragmento inferior.

Cuando la diáfisis penetra en la epífisis de un modo casi *vertical* la deformación es mucho menor. En una forma de fractura menos común (fig. 379) el hundimiento se produce en la región anterior de la epífisis radial: el fragmento inferior se ha desviado hacia delante, y en tal caso el «dorso de tenedor» está constituido por el fragmento superior del radio. Este tipo, «en vientre de tenedor», se observa particularmente en las fracturas por *flexión forzada*. Cuando la desviación es completa, la epífisis forma una prominencia o relieve anterior, sobre el cual los tendones, los vasos y los nervios, especialmente el mediano, quedan tensos como si estuvieran levantados por un caballete, como las cuerdas de un violín sobre el puente de este instrumento; por esta causa no es raro que sobrevengan diferentes trastornos nerviosos y

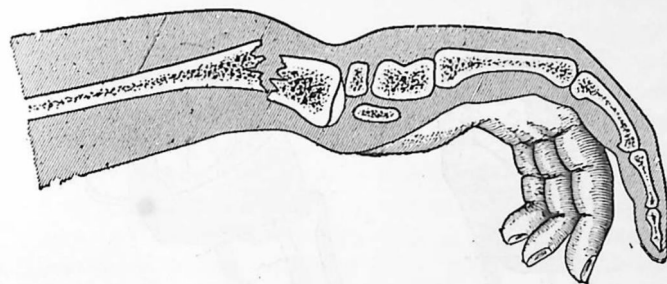


Fig. 379. — Fractura de la extremidad inferior del radio: desviación hacia delante del fragmento epifisario. Tipo anterior.

tróficos que pueden hacer indispensable la práctica de la osteotomía para lograr su curación.

En los ancianos no siempre se producen las deformidades y fracturas en las formas que acabamos de exponer: la epífisis, cuyo tejido está naturalmente enrarecido, se aplasta sin formar el llamado «dorso de tenedor»; las estadísticas de TRÉLAT y de SCHMIDT nos enseñan que esta desviación faltaba 31 veces de 42 en individuos de más de cincuenta y ocho años. Búsquese entonces otro signo importante: el *ascenso de la apófisis estiloides del radio*. Desciende normalmente más abajo que la del cúbito: cuando está al mismo nivel que ésta, es que el extremo radial ha disminuido en longitud por penetración de los fragmentos. Es el signo de Laugier: tiene verdadera importancia práctica cuando falta la deformación dorsal; en la fractura «estrellada» o por aplastamiento, la muñeca se desvía solamente hacia fuera. Este ascenso de la estiloides radial tiene una consecuencia interesante; desvía hacia fuera toda la mano, tanto más fácilmente, cuanto que a veces la fractura radial se complica con lesiones del cartilago triangular o de arrancamiento de la apófisis estiloides cubital. Recuerdese que, conforme ha demostrado PONCET, y como nosotros lo

hemos ampliado, esta *abducción de la mano* tiene una influencia nefasta sobre las funciones de los flexores (fig. 378) y merece atenta corrección.

Búsqese el *dolor*, localizado en la base de la apófisis estiloides y siguiendo una línea transversal situada a un través de dedo de la interlínea; constituye también un signo importante cuando se duda entre un esguince de la muñeca y una fractura. No se buscará la *crepitación* y la *movilidad anormal* que faltan en la casi totalidad de los casos.

Debemos ocuparnos todavía del diagnóstico de las *lesiones combinadas del carpo*. Este diagnóstico podrá ser sólo sospechado con más o menos fundamento en la *clínica*, pero su plena confirmación,

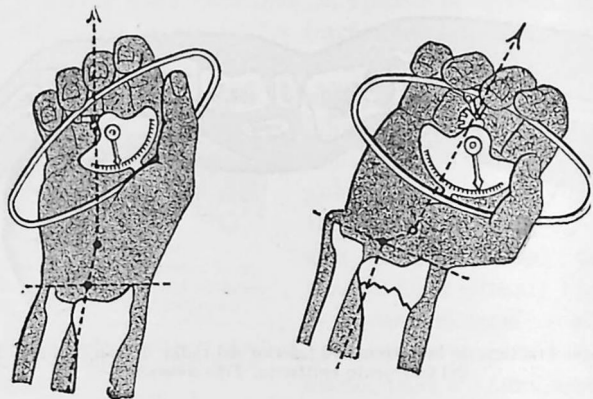


Fig. 380. — Disminución de la fuerza de los flexores, debida a la abducción de la mano (inclinación radial) consecutiva al ascenso de la estiloides radial

su certeza, sólo puede lograrse mediante la *radiografía*; y aun es preciso confesar que la interpretación de los clisés radiográficos ofrece a menudo algunas dudas; en la prueba de cara resulta poco evidente una luxación del semilunar; en el clisé de perfil, el diagnóstico es más claro y seguro; la deformación de las sombras según las actitudes del miembro hace difícil la lectura de dichos clisés, siendo preciso tener gran práctica para interpretarlos debidamente. Desde el punto de vista *clínico* algunos de estos casos corresponden a las fracturas graves del radio, es decir, a aquellas que, a pesar del tratamiento clásico, van seguidas de impotencia funcional persistente; no obstante, también se observan otros casos que, aun cuando complicados con notables lesiones del carpo, revisten al principio, por el contrario, la forma benigna de un esguince de la muñeca, y por tal motivo sólo ulteriormente en vista de la incapacidad funcional persistente, se recurre a una exploración radiográfica, que tal vez es solicitada con motivo de un peritaje médico-legal.

La *fractura del escafoides* ofrece como signo característico, según

DESTOT, la *elevación*, o mejor dicho *desaparición*, de la *tabaquera anatómica*, pues en lugar de la depresión que normalmente forma, se aprecia una prominencia dura; si esta fractura escafoidea es la lesión única producida por el traumatismo, *se conserva la oblicuidad normal de la línea biestiloidea*, circunstancia que podría hacer confundir esta lesión ósea con un simple esguince de la muñeca; si está complicada con una fractura del radio, la línea biestiloidea tiende a hacerse transversal. La *dislocación del carpo* con enucleación del semilunar, con fractura o no del escafoides, es de *difícil diagnóstico clínico*, por el edema existente. Debemos tener en cuenta el conjunto de los cuatro signos siguientes: 1.º, *aumento del diámetro anteroposterior de la muñeca*; 2.º, *situación más baja del dorso de tenedor*; 3.º, *rebasamiento de la tabaquera anatómica* por la prominencia del escafoides, *dolorosa a la presión*; 4.º, la *prominencia palmar del semilunar* (que no debe buscarse demasiado abajo y que encontraremos encima del pliegue inferior de la muñeca). En los casos antiguos, pueden persistir trastornos de dos órdenes: 1.º, la *limitación de los movimientos de los dedos*, que, flexionados al máximo, permanecen a cierta distancia de la palma de la mano; 2.º, *fenómenos dolorosos y tróficos* correspondientes a los territorios de los nervios mediano y cubital; los dolores, lejos de disminuir por el reposo y la inmovilización, se acrecientan durante los días siguientes a la caída. Por otra parte, prácticamente, lo esencial es hacer el diagnóstico de la probable lesión carpiana, y de pedir a la radiografía la contraprueba y la precisión de estas lesiones.

Tratamiento. — Cuando la deformación tiene alguna importancia, es preciso reducir primero, tan completamente como sea posible, el desplazamiento, para lo cual se impone la anestesia general. Se trata de hacer bascular hacia delante y abajo el fragmento inferior. Esto se puede conseguir abrazando con las dos manos entrecruzadas la cara palmar del extremo inferior del antebrazo, mientras que los dos pulgares aplicados sobre el fragmento carpiano lo empujan en sentido inverso. Algunos cirujanos cogen la región fracturada, con una mano sobre el fragmento superior, y otra en la muñeca y el fragmento inferior, y los pulgares colocados en la cara dorsal y encorvan sobre su rodilla el radio «como tallo verde». En la *dislocación del carpo*, las maniobras de reducción son tanto más fáciles cuanto más nos acercamos al momento del accidente. Conforme indica DESTOT, hay que hacer sitio a los huesos luxados y hacer entreabrir el intervalo entre la segunda fila del carpo y el radio. La tracción consigue este resultado; pero, al mismo tiempo, hay que ir a buscar el semilunar y hacer pasar a su concavidad la cabeza del hueso grande. Para ello hay que *colocar la mano en hiperextensión*, o sea, colocar la mano formando ángulo recto con la cara posterior del antebrazo y luego tirar hacia abajo. Cuando de este modo la mano ha descendido, se rechaza de delante atrás el

semilunar y al mismo tiempo vuelve a colocarse la mano en flexión. Estas luxaciones del hueso grande, sin enucleación del semilunar, son en general, reducibles, pero cuando el freno posterior del semilunar se ha roto, la reducción es imposible y está indicada la intervención, extirpando el semilunar enucleado, y el fragmento del escafoides arrastrado por el arrancamiento.

La reducción debe llevarse a su máximo de perfección mediante la anestesia; únicamente deberán cesar las maniobras cuando el radio haya recobrado su grosor y su dirección normales.

¿Cómo se mantiene la posición rectificada? Inmovilícese el miembro en un aparato de yeso modelado según las reglas de HENNEQUIN; el codo y los dedos deben quedar libres; la mano mantenida en flexión

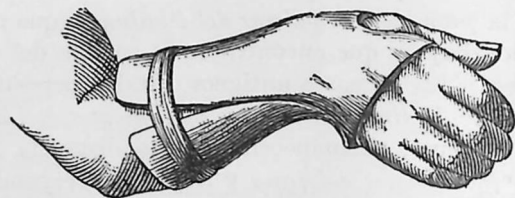


Fig. 381. — Aparato de Hennequin aplicado

palmar, y dirigida en inclinación cubital (esto es primordial). Por lo demás, se reduce al mínimo esta inmovilización: *hay fracturas, sin desviación notable, en las que puede prescindirse de ella*; en todo caso, desde el séptimo o décimo día, se debe sacar el miembro del aparato y practicar un masaje cotidiano, indispensable para conservar la flexibilidad de la articulación y de las vainas tendinosas; el precepto es particularmente serio y formal en los heridos de edad avanzada, que tienden con rapidez a la anquilosis.

Los trastornos funcionales persistentes que suelen ser consecutivos a lesiones carpianas no corregidas oportunamente hacen necesaria la intervención operatoria tardía. La radiografía dirigirá, por decirlo así, la operación: lo mismo que KAUFFMANN, LILLENFELD Y VALLAS, hemos tenido ocasión de practicar la resección del semilunar y del fragmento del escafoides que arrastra. Las lesiones deben ser intervenidas por la vía anterior, procurando no lesionar el mediano y separando los músculos flexores hacia dentro, hecho lo cual podremos extraer el semilunar.

ARTÍCULO II

DE LAS LUXACIONES

I. — LUXACIONES DE LA CLAVÍCULA

1.º LUXACIONES DEL EXTREMO EXTERNO

El extremo externo de la clavícula, abandonando el acromion, puede luxarse: 1.º, *hacia arriba* (luxación supraacromial); 2.º, *hacia abajo*, variedad excepcional (luxación infraacromial).

La luxación supraacromial (llamada *luxación de Galeno*, porque GALENO sufrió una en el gimnasio), es consecutiva ordinariamente a una caída sobre el muñón del hombro, tendiendo el traumatismo a empujar el acromion hacia abajo, en tanto que la clavícula está fija o atraída hacia arriba por la acción del trapecio. La luxación es *incompleta*, con simple prominencia o relieve del extremo clavicular sin acabalgamiento sobre el acromion, cuando los ligamentos córacoclaviculares están intactos; *completa*, cuando estos ligamentos desgarrados permiten a la clavícula que monte sobre el acromion y forme un relieve de consideración.

La deformación varía, pues, según el grado de la desviación. En la luxación incompleta, el síntoma característico consiste en el *signo de la tecla de piano*: el dedo, haciendo presión sobre la ligera prominencia de la clavícula por encima del plano del acromion, lo empuja fácilmente hacia abajo, pero vuelve a subir en cuanto cesa la presión. En la luxación completa con acabalgamiento, el espacio que separa la punta del acromion de la articulación esternoclavicular está disminuído; la clavícula, cogida entre dos dedos, es *movible de delante atrás*; la reducción es menos fácil e igualmente *inestable*. La reducción se obtiene dirigiendo el hombro hacia atrás, mientras se empuja la clavícula hacia abajo y adelante. Pero la contención es difícil, de ordinario hasta imposible, a pesar de los vendajes que tienen por objeto dar un apoyo a la extremidad externa de la clavícula. Actualmente, está indicado recurrir a la sutura metálica de los extremos articulares, que nosotros hemos practicado con éxito cinco veces.

2.º LUXACIONES DEL EXTREMO INTERNO

La extremidad interna de la clavícula, abandonando la doble faceta esternocostal, puede dirigirse: 1.º, *hacia delante* (luxación preesternal); 2.º, *hacia arriba* (luxación supraesternal); 3.º, *hacia atrás* (luxación retroesternal).

La *luxación preesternal* es la más frecuente; pero aun así, es una lesión rara. Es consecutiva a violencias que tienden a dirigir fuertemente el hombro hacia atrás (choque o caída sobre la parte anterior del muñón del hombro): la clavícula se conduce como una palanca, cuyo punto de apoyo está sobre la primera costilla; la potencia se ejerce sobre la parte externa del hueso y lo hace bascular hacia atrás; la resistencia se encuentra en el extremo esternal, que tiende a bascular en sentido inverso, distiende los ligamentos anteriores, y acompañada por el fibrocartilago, se desvía hacia delante y abajo de la articulación esternoclavicular, donde forma una prominencia anormal. En la *luxación supraesternal*, el extremo interno se encuentra en un plano más elevado que el extremo simétrico, por encima de la horquilla esternal. En la *luxación retroesternal*, variedad muy rara, que subsigue ordinariamente a un choque directo sobre el borde anterior de la clavícula, el extremo interno del hueso se hunde detrás del esternón, dando lugar a síntomas de disnea o de disfagia, por compresión de la tráquea o del esófago.

La reducción de estas diversas dislocaciones es de ordinario fácil, pero la contención es difícil: nosotros hemos sido los primeros en emplear en semejante caso la *sutura ósea*.

II. — LUXACIONES DEL HOMBRO

Clasificación. — La cabeza humeral, abandonando la cavidad glenoidea, puede dirigirse:

1.º *Hacia delante*, que es el caso más común y ordinario (figura 382). Y en las etapas sucesivas de esta dislocación anterointerna, la cabeza del húmero ocupa, con relación a la apófisis coracoides tomada como punto de referencia, las siguientes posiciones: *extracoracoidea*, *subcoracoidea*, *intracoracoidea* y *subclavicular*, según que permanezca delante de la cavidad glenoidea y fuera de la coracoides, o que se coloque debajo de esta apófisis, o que pase adentro de ella o que se eleve hacia la clavícula.

2.º *Hacia abajo*, debajo de la cavidad glenoidea (*luxación subglenoidea*), lo cual es una variedad rara como *dislocación fija y permanente*, pero que es una posición inicial constante en las luxaciones del hombro de causa indirecta, pues toda luxación por elevación y abducción es primitivamente una luxación hacia abajo.

3.º *Hacia atrás*, dislocación excepcional: ora que la cabeza, deslizándose sobre la cavidad glenoidea y desgarrando la parte posterior distendida de la cápsula, pero detenida por las fibras capsulares anteriores intactas, vaya a engranarse sobre el borde posterior del rodete glenoideo (*variedad subacromial*); ora que, gracias a destrozos muscu-

lares y ligamentosos causados por un traumatismo considerable, pueda pasar debajo de la espina del omoplato (*variedad subespinosa*).

4.º *Hacia arriba (luxación supraglenoidea)*, variedad cuya autenticidad se funda sólo en un corto número de hechos y que supone una gran abertura en la bóveda de la cápsula, un arrancamiento de los músculos trocánteros y una fractura parcial de la coracoides.

Etiología y mecanismo. — Una luxación del hombro puede producirse: 1.º, *por causa directa*; 2.º, *por causa indirecta*.

1.º **LUXACIÓN DE CAUSA DIRECTA.** — En la *luxación directa*, una fuerte violencia (caída o choque sobre el muñón del hombro), dirigida

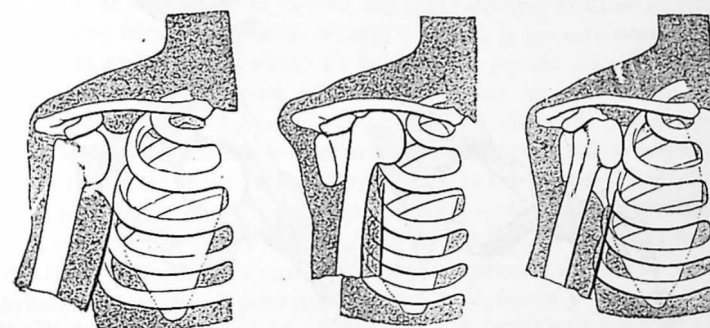


Fig. 382

Luxación
subcoracoidea

Luxación
subclavicular

Luxación
intracoracoidea

inmediatamente sobre la cabeza humeral, según una dirección oblicua hacia delante o hacia atrás, vence la resistencia de los ligamentos bruscamente distendidos o su punto óseo de inserción: queda así abierta una brecha o abertura en la cápsula ligamentosa y la cabeza del húmero se disloca. Las luxaciones realizadas según este mecanismo, se producen, a veces, en una cápsula al parecer intacta (*luxaciones intracapsulares*, de MALGAIGNE); pero, en realidad, como han demostrado BROCA y HARTMANN, la cabeza está fuera de la cápsula: en lugar de salir por un ojal fibroso, hace irrupción por un ojal osteofibroso, entre el rodete glenoideo y el reborde óseo de esta cavidad; en lugar de estar al descubierto debajo de los músculos, la cabeza es subyacente al periostio desprendido. He aquí lo que ocurre en este caso: el choque, directamente recibido sobre la cabeza, hace primero estallar el reborde óseo de la cavidad y despega el rodete glenoideo; si la violencia continúa, el rodete se rompe, el periostio se desprende y la cabeza luxada se aloja debajo de él o lo desgarrar. Hay, pues, aquí *propulsión directa de la cabeza contra la parte que cede*.

2.º LUXACIONES DE CAUSA INDIRECTA. — Las luxaciones indirectas del hombro (que son la gran mayoría) resultan de un movimiento forzado de abducción o de elevación del brazo, al cual se combina a menudo una propulsión sobre la cabeza humeral en el sentido de la dis-

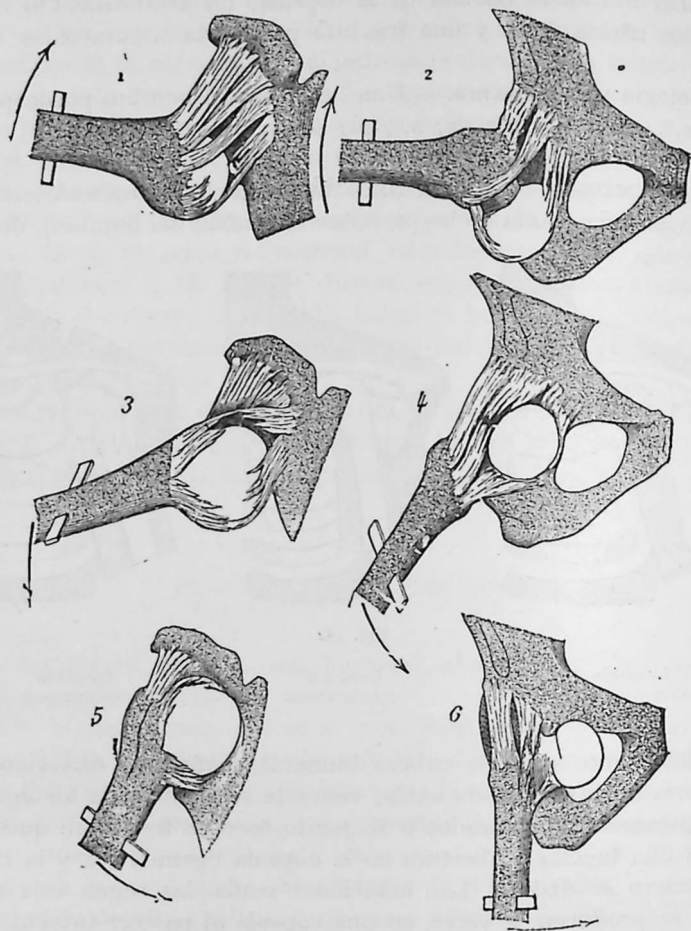


Fig. 383. — Esquema que demuestra la identidad del mecanismo de la luxación, en el hombro y en la cadera: cápsula abierta por debajo; posición inicial subglenoidea (hombro) y subcrotiloidea (cadera); luego, movimiento de palanca que ensancha la abertura capsular y permite a la cabeza colocarse en luxación anterior o posterior.

locación. Esto se produce, por ejemplo, en una caída sobre el codo o sobre la mano.

Supongamos, pues, una abducción ligera del brazo. La cápsula se distiende por el lado opuesto al movimiento forzado: por tanto, la cabeza va a ejercer el esfuerzo contra la porción capsular inferior, hasta la rotura inclusive. Ya está la cápsula abierta por abajo: así, pues, la posición subglenoidea es ordinariamente la primera etapa de

una luxación indirecta del hombro, lo mismo que la dislocación subcrotiloidea es la fase inicial de una luxación coxofemoral (fig. 383).

Si ahora cesa de obrar la abducción accidental, el brazo, arrastrado por el peso del miembro, por el esfuerzo del herido o por las primeras tentativas de auxilio, tiende a descender; y como en toda palanca de primer género, la cabeza, desviándose en sentido inverso del codo, sube hacia su posición normal. Supongamos que el reborde glenoideo se encaja en la ranura del cuello anatómico del húmero: es esta una posición de luxación subglenoidea; pero esta fijeza de posición es rara. Ordinariamente, el brazo no ha sido dirigido en abducción pura: a la abducción se une un movimiento de rotación, y casi siempre esta rotación es externa.

De ello se sigue que la cabeza, en lugar de apoyar directamente hacia abajo, comprime hacia delante y abajo, y en este sentido se practica la abertura capsular. El húmero ha pasado su cabeza por este desgarramiento anterointerno y lo ensancha por un movimiento de palanca, resultante del descenso del brazo. En efecto, la parte superior de la cápsula con sus refuerzos supraglenosuprahumeral y supraglenoprehumeral, va a desempeñar, según FARABEUF, que ha precisado este mecanismo, un papel de *venda o cinta contentiva*, comparable a la acción atribuida por BIGELOW al ligamento de Bertin en las luxaciones de la cadera. Esta cinta o tira ligamentosa de suspensión constituye la resistencia; el peso del miembro es la fuerza y la parte móvil es la cabeza, encajada en la brecha o hendidura capsular. Al descender el miembro, la cabeza se levanta alrededor del punto fijo constituido por las inserciones de la parte alta de la cápsula, y en este movimiento ensancha por arriba y por dentro el desgarramiento de la cápsula.

De este modo resulta posible la luxación subcoracoidea, colocándose la cabeza humeral por debajo de la coracoides. Para que la luxación intracoracoidea se realice, es necesario que la cabeza se aleje más de la cavidad; así, pues, es preciso el desgarramiento de las inserciones posteroexternas de la cápsula y de los músculos subespinoso y redondo menor. Por último, para que la cabeza se ponga en posición subclavicular, es necesario que sean arrancadas las tuberosidades humerales.

3.º LUXACIONES RECIDIVANTES DEL HOMBRO. — Su mecanismo ha sido diversamente explicado. Según MALGAIGNE, las recidivas son debidas a que los bordes del desgarramiento capsular se cicatrizan aisladamente y dejan una abertura por la que el hueso se luxa con facilidad. Según JOESSEL, ha de atribuirse a una exageración anormal y permanente de la amplitud de la cápsula, consecutiva a la desinserción de los músculos de la tuberosidad mayor. Esta ampliación capsular parece ser, en realidad, la lesión probable, la cual se combate por el

estrechamiento artificial, excindiendo, según el procedimiento de GERSTER y de RICARD, un trozo de la cápsula.

Síntomas y diagnóstico. — Una regla fundamental y de un valor práctico considerable es la siguiente: *en caso de duda hay que comprobar*

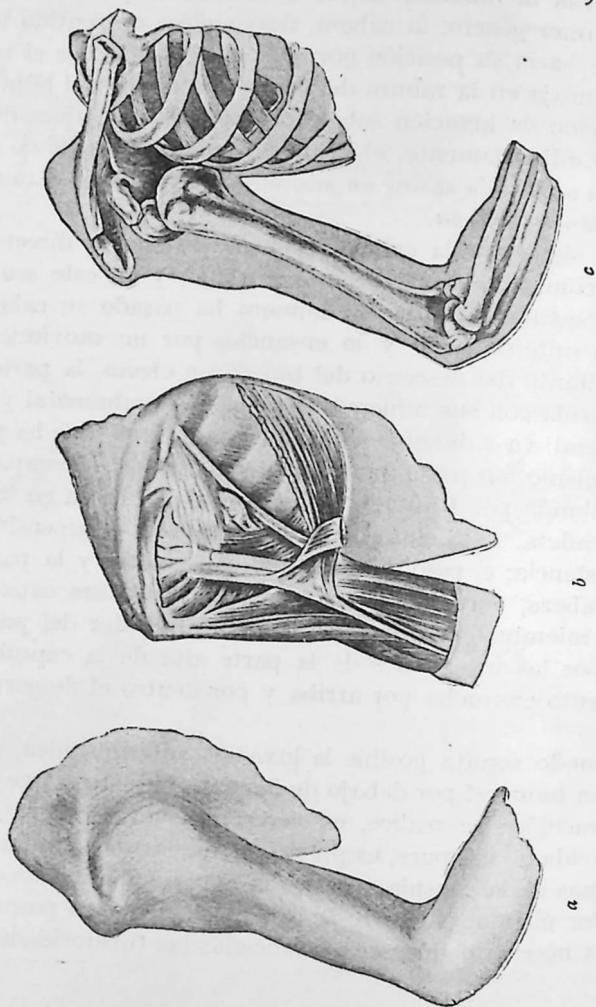


Fig. 384. — Luxación subcoracoidea del hombro que demuestra, *mutatis mutandis*:
a, deformación del muñón del hombro; b, relaciones de la extremidad luxada con los músculos;
c, sus relaciones con el esqueleto

siempre el diagnóstico por la radiografía. Entre todas las lesiones cuyo diagnóstico erróneo supone, para el práctico, una grave responsabilidad, la que nos ocupa figura entre las de mayor cuantía. Diagnosticada desde las primeras horas, su reducción es fácil y el retorno a la integridad funcional casi seguro; desconocida, se hace pronto irreducible y acarrea una grave invalidez. Pero la radiografía no nos dispensa de un examen clínico, metódico, preciso y a menudo suficiente para establecer el diagnóstico.

I. LUXACIONES ANTEROINTERNAS. — 1.º *Signos comunes.* — Los signos fundamentales se encuentran en las diversas variedades de esta dislocación (*extra, sub e intracoracoideas, subclaviculares*), y son tanto más acentuados cuanto más se aleja la cabeza de la cavidad glenoidea. Son: 1.º, *el aplastamiento del muñón del hombro*; 2.º, *la depresibilidad subacromial*; 3.º, *la prominencia de la cabeza hacia la pared anterior de la axila*; 4.º, *la abducción del brazo*.

Estos signos corresponden todos, en suma, a este hecho: *la cabeza ha abandonado la cavidad glenoidea para dirigirse hacia delante y adentro*. De aquí se sigue primero, que la cavidad glenoidea está vacía, lo cual *aplana el muñón* (pues la cabeza ya no se encuentra allí para levantar el deltoides y este músculo desciende en línea recta desde el acromion, cuya eminencia se exagera, hasta la impresión deltoidea, del mismo modo que una manga cuyo arranque es acentuado por la eminencia de una hombrera) y *permite que la mano se hunda sin encontrar la resistencia normal de la cabeza por debajo del acromion*, síntoma acerca de cuya importancia en la práctica hemos insistido otras veces.

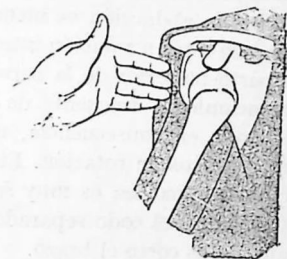


Fig. 385. — Signo de la depresión subacromial

Ya que *la cabeza no se halla en la cavidad glenoidea*, se la encontrará en el punto donde se dirija, es decir, hacia la pared anterior de la axila, por fuera, por debajo o por dentro de la coracoides y hasta debajo de la clavícula, según el grado de la dislocación. En efecto: *a simple vista*, se observa una elevación de la pared anterior de la axila; *a la palpación* se percibe, ora en el hueco axilar en las luxaciones extra y subcoracoidea, ora debajo o por dentro de la coracoides en las sub o intracoracoideas, una superficie redondeada y lisa que se reconoce ser la cabeza humeral porque participa de los movimientos de rotación que se imprimen al brazo.

Finalmente, *habiendo sufrido la cabeza, con relación a su residencia normal, una dislocación hacia dentro y adelante*, se produce consecutivamente un cambio de dirección del eje humeral, que, prolongado, se dirigirá hacia la coracoides y no hacia el acromion, como en estado normal. De esta posición oblicua *permanente* resulta la *abducción del brazo*, que no puede dirigirse hacia el tronco sin esfuerzo ni sin dolor y que vuelve a la abducción, cuando cesa el esfuerzo de corrección, como movido por un resorte, síntoma que sólo falta en la variedad *subclavicular*, en la cual la cabeza, suelta y libre de todo vínculo ligamentoso, permite fácilmente la aproximación del brazo. Esta oblicuidad del húmero da lugar también a la producción de una muesca, de una *depresión angular*, que se observa en la cara externa

del miembro, a la altura de la impresión deltoidea, y es debida a que los haces acromiales del deltoides, descendiendo a pico desde el acromion hacia la V humeral, forman, con el eje de la diáfisis dirigida en abducción, un ángulo abierto hacia fuera.

2.º *Diagnóstico de la variedad.* — En la *extracoracoidea* el codo está poco separado, la depresibilidad subacromial es menos acentuada y el brazo está en rotación externa muy marcada. En la variedad *subcoracoidea*, la mano introducida en la axila percibe fácilmente la cabeza; el codo está notablemente separado del tronco y todo el miembro está en rotación externa (rotación que depende de la integridad de la parte posterior de la cápsula que mantiene como un freno la tuberosidad mayor del húmero). En la *intracoracoidea*, la cabeza ya no es fácilmente accesible por la axila y se palpa por dentro de la coracoides; la *abducción* es menos pronunciada que en la subcoracoidea; el brazo está en *rotación interna*, actitud posible gracias al desgarramiento de la parte posterior de la cápsula a nivel de la tuberosidad mayor y al arrancamiento frecuente de la lámina ósea correspondiente, produciéndose, en consecuencia, una crepitación ósea comprobada en los movimientos de rotación. Finalmente, en la *subclavicular*, la bóveda acromiocracoidea es muy saliente, el surco pectorodeltoideo ha desaparecido y el codo separado del tronco, es dirigido hacia atrás quedando más corto el brazo.

El cuadro sinóptico inserto en la página 893, que tomamos del *Manual de Diagnóstico quirúrgico* de DUPLAY, ROCHARD y DUMOULIN, resume con gran claridad estos caracteres diferenciales.

3.º *Diagnóstico diferencial con otras lesiones del hombro.* — El diagnóstico de una luxación anterior es, por lo general, fácil si procuramos ejercitarnos previamente en la palpación de un hombro normal, si se compara el lado enfermo con el lado sano y si, sentándose frente al enfermo, se da a sus dos hombros una posición simétrica. La inspección, por la que debe empezar el examen, basta a menudo para precisar el diagnóstico: *la supresión de la forma redondeada del muñón, la prominencia angulosa del acromion* (hombro cuadrado), *la abducción del brazo y la muesca deltoidea* son características. La palpación suministra los dos signos de certeza: a saber, *depresibilidad subacromial* (que revela la vacuidad de la cavidad glenoidea) y *la prominencia anormal de la cabeza* en el hueso o debajo de la pared axilar anterior. Queda, como último procedimiento de exploración, la medición, que se obtiene tendiendo un hilo desde la punta acromial al epicóndilo: sólo da resultados muy variables; esta distancia está aumentada en una subglenoidea y disminuída en una intracoracoidea.

Se puede confundir una luxación anterior del hombro con: 1.º, una *contusión*, ya porque en estado reciente la tumefacción de las partes blandas borra los relieves óseos, ya porque en los días siguientes se produzca una atrofia rápida del deltoides que aplana el muñón (pero

C) SUBCLAVICULAR

B) INTRACORACOIDEA

A) SUBCORACOIDEA

Prominencia del acromion.
Deformación del muñón del hombro, en hachazo.
Hueso infraclavicular muy levantado.

Prominencia del acromion.....
Aplanamiento de la región deltoidea.....
Hueso infraclavicular levantado.....

Prominencia del acromion.....
Aplanamiento de la región deltoidea.....
Surco pectorodeltoideo formando relieve.....

Codo aproximado al tronco.

El eje del brazo pasa por la mitad de la clavícula.

Rotación del brazo hacia dentro (PANAS) o nula (MALGAIGNE).

Abducción del brazo.....
El eje del brazo pasa por la unión de los 2/3 internos con el tercio externo de la clavícula.....
Ligera rotación del brazo hacia dentro.....
La epitróclea mira hacia atrás.

Abducción del brazo, quedando el codo separado 10 ó 12 centímetros del cuerpo.....
El eje del brazo pasa por la apófisis coracoides.....
Rotación del brazo hacia fuera.....

Fácil depresión del deltoides.

La cabeza humeral no se encuentra en la cavidad glenoidea.

Se percibe dicha cabeza por debajo de la clavícula.

Cualquiera que sea la posición en que se coloque el brazo se percibe en la axila únicamente la diáfisis del húmero.

Fácil depresión del deltoides.....
La cabeza humeral no se encuentra en la cavidad glenoidea.....
Se percibe dicha cabeza por dentro de la apófisis coracoides.....
No se toca la superficie articular de dicha cabeza en la axila, sino sólo la diáfisis humeral; difícilmente llega a percibirse la superficie articular colocando el brazo en abducción.....

Disminución de la longitud del brazo.

Alargamiento del brazo:
11 a 16 milímetros (MALGAIGNE).....
27 milímetros (VELPEAU).....
Ni alargamiento ni acortamiento (NÉLATON)

SINTOMAS APRECIABLES POR LA VISTA

SINTOMAS APRECIABLES POR LA PALPACIÓN.....

Medición.....

entonces la depresibilidad subacromial no existe); 2.º, una luxación supraacromial de la clavícula (pero el brazo no está en abducción,

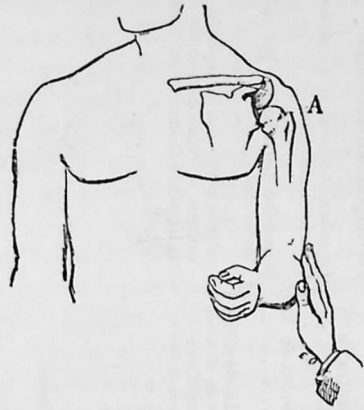


Fig. 386.—Procedimiento de LACOUR, modificado por KOCHER. Primer tiempo: el húmero es aplicado contra el tronco.

conserva sus movimientos y la prominencia angular está formada por la extremidad externa de la clavícula gravitando sobre el acromion); 3.º, la fractura del cuello humeral (pero el hombro conserva su forma convexa y la región subacromial no es despresible). Una luxación del hombro puede complicarse con fractura de la extremidad superior del húmero: se reconoce esta complicación cuando se comprueban los signos que revelan la dislocación de la cabeza humeral y que al mismo tiempo *el brazo puede ser aproximado al tronco y quedar en esta situación,*

lo cual es debido al movimiento de charnela que se realiza en el foco de fractura.

II. LUXACIÓN DEL HÚMERO HACIA ABAJO.—La actitud del brazo es característica: la abducción del brazo es considerable, pudiendo llegar

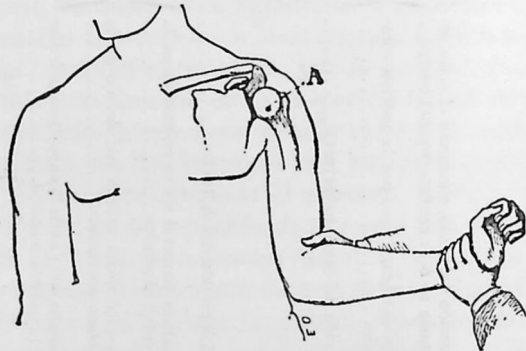


Fig. 387.—Segundo tiempo: la rotación hacia fuera ha terminado, y el punto A, casi oculto en la figura precedente, se ha dirigido con violencia hacia delante y afuera

hasta la posición horizontal; aun en la variedad llamada *erecta*, el brazo está elevado, casi verticalmente, con el codo hacia arriba. El miembro está alargado. El engranaje del cuello anatómico en el eje vertical de la cavidad glenoidea fija esta posición; el brazo se convierte de este modo en una barra fija con dos puntos de apoyo: el encaje del reborde glenoideo en la ranura del cuello y la resistencia ligamentosa

de la parte superior de la cápsula. Forzar directamente hacia abajo para aproximar el brazo al tronco, es aplastar la cabeza sobre el borde de la cavidad glenoidea: es necesario liberarla primero mediante una tracción previa horizontal o hacia arriba.

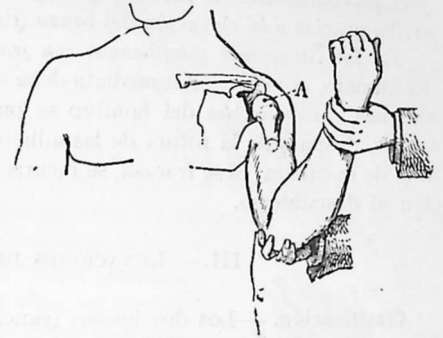


Fig. 388.—Tercer tiempo: se reconduce el brazo fuertemente hacia delante, arriba y adentro hacia el hombro del lado sano, y la cabeza humeral es elevada. El punto A se aproxima a la coracoides.

III. LUXACIÓN HACIA ATRÁS.—La cabeza forma, por debajo y detrás del acromion, un relieve apreciable a la vista y sobre todo al tacto, el miembro cuelga a lo largo del tronco, en rotación interna, y la apófisis coracoides es muy prominente.

IV. LUXACIÓN HACIA ARRIBA.—El síntoma capital es la prominencia de la cabeza por delante del acromion; la región de la coracoides es dolorosa y crepitante, a causa de la fractura común y ordinaria de esta apófisis.

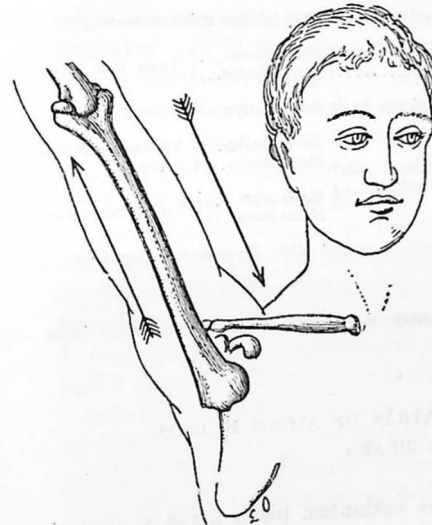

Fig. 389.—Procedimiento de MOYNE (según ANGER). La flecha de la izquierda indica la extensión; la de la derecha, la contraextensión.

Tratamiento.—El procedimiento preferible para la reducción de las luxaciones del hombro es el de KOCHER. Comprende cuatro tiempos: 1.º, se dobla el antebrazo en un ángulo recto con el brazo y se aplica fuertemente el codo contra el tronco (figura 386); 2.º, manteniendo el codo en esta situación, se dirige la mano del paciente gradualmente hacia fuera, hasta que el antebrazo se encuentre en el plano transversal del tronco (fig. 387); 3.º, se dirige el codo hacia delante, arriba y adentro (fig. 388); 4.º, se dirige la mano del enfermo sobre el hombro sano. Hay que mencionar también: el procedimiento del talón,

que consiste en empujar la cabeza con el talón colocado en la axila, y el procedimiento de MOTHE, que ejerce una tracción oblicua hacia arriba gracias a la elevación del brazo (fig. 389).

En las *luxaciones complicadas con fracturas* del extremo superior del húmero, la reducción inmediata debe ser la regla. En las *luxaciones antiguas e irreducibles* del hombro se pueden ensayar las maniobras suaves, después de la rotura de las adherencias, por movilización forzada de la cabeza. Si se fracasa, se recurre a la artrotomía y a la reducción al descubierto.

III. — LUXACIONES DEL CODO

Clasificación. — Los dos huesos (gancho cubital y cabeza radial) que componen el extremo articular del antebrazo, pueden abandonar *simultáneamente* la tróclea humeral para dirigirse: *hacia atrás*, que es lo más común; *hacia fuera*, *hacia dentro* o *hacia delante*, que son variedades excepcionales. O bien, uno de los dos huesos del antebrazo se luxa *aisladamente*: la dislocación solitaria del cúbito hacia atrás es excepcional; es más frecuente ver al radio solo dislocarse *hacia delante* o *hacia abajo*, mas rara vez *hacia atrás* o *hacia fuera*. Poco hay que cambiar en el cuadro sinóptico en que DEBRUYER, ya en 1843, resumía estas variedades:

- | | | | |
|---|---|--|---|
| I. Luxaciones simultáneas de los dos huesos del antebrazo... | } | I. Luxaciones <i>hacia atrás</i> (el tipo más frecuente). | |
| | | II. Luxaciones laterales..... | { <i>Hacia fuera</i> } Tipos más raros.
{ <i>Hacia dentro</i> ... } |
| | | III. Luxaciones <i>hacia delante</i> (tipo excepcional). | |
| II. Luxaciones aisladas de los dos huesos del antebrazo..... | } | IV. Luxaciones sólo del radio..... | { <i>Hacia delante</i> ... } Variedades comunes.
{ <i>Hacia abajo</i> } |
| | | | { <i>Hacia atrás</i> } Variedades raras.
{ <i>Hacia fuera</i> } |
| | | V. Luxaciones sólo del cúbito, <i>hacia atrás</i> (excepcionales). | |
| III. Luxaciones divergentes (caracterizadas por la dislocación cruzada de cada uno de los dos huesos del antebrazo en un sentido opuesto).... | | | Variedad excepcional (cúbito hacia delante; radio, hacia atrás). |

I.º LUXACIONES HACIA ATRÁS DE AMBOS HUESOS DEL ANTEBRAZO

La luxación *hacia atrás* (con las variantes: *hacia atrás y afuera*; *hacia atrás y adentro*) es, con mucho, la dislocación más frecuente: es el tipo predominante de la luxación del codo.

I.º Etiología y mecanismo. — Se luxa el codo, generalmente, cayendo hacia delante, sobre la palma de la mano. En esta posición de

caída, el miembro puede tener dos actitudes: 1.º, la *extensión* forzada; 2.º, la *flexión* más o menos pronunciada.

I. *Teoría de Desault.* — La producción de una luxación del codo hacia atrás, por el mecanismo de la *hiperextensión*, parece ser el modo más frecuentemente observado en clínica y el más fácil de realizar experimentalmente: es la teoría de DESAULT, que comentó su ilustre discípulo BICHAT. «Supongamos, decía BICHAT, una caída de lado, en que la mano se apoye sobre el suelo, estando el antebrazo fuertemente extendido sobre el brazo que aguanta entonces todo el peso del cuerpo. En este caso, el húmero representa una palanca de primer género, cuya potencia es el peso del cuerpo, que obra en su extremo superior, el punto de apoyo es el olécranon y la resistencia es la cápsula y los tendones de los músculos braquial anterior y bíceps.»

En el cadáver, la hiperextensión permite reproducir fácilmente la luxación posterior, tal como se la observa en el vivo con una ligera inclinación del olécranon hacia la epitróclea. Manténgase el antebrazo en supinación y fuércese su extensión sobre el brazo y entonces se verá, como ha descrito PRINGAUD, que el ligamento epitrocócoronóideo, distendido, cede por su inserción superior o arranca el borde interno de la coronoides. Luego, el borde interno de la tróclea, forzando la abertura por dentro, ensancha el desgarró y lo prolonga transversalmente hacia fuera. Si se fuerza todavía más, el antebrazo se inclina *hacia fuera*.

De esta inflexión lateral externa resulta: que las superficies articulares se separan por dentro y que el ligamento interno se rompe; que el ligamento lateral externo está relajado, lo cual permite a la cabeza radial pasar por detrás del cóndilo y apoyar su borde anterior en la ranura retrocondílea; que al descender la apófisis coronoides, pasa por debajo de la tróclea y se detiene en la parte más declive de la cara posterior de esta garganta. La posición de los huesos es entonces la de la *luxación llamada incompleta* o del primer grado de la luxación hacia atrás.

Un esfuerzo más, y el ligamento lateral externo se desgarró y el músculo ancóneo se rompe. La luxación es entonces *completa*: el pico de la coronoides corresponde al fondo de la cavidad olecraniana y la cabeza radial asciende por detrás del cóndilo humeral. En una palabra, en caso de una caída sobre la palma de la mano, estando el miem-

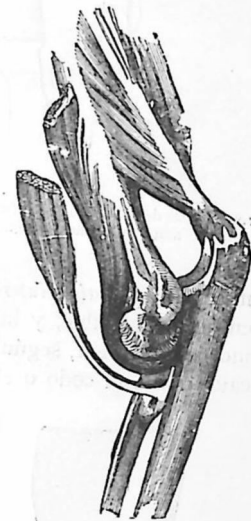

Fig. 390. — Luxación hacia atrás. Relaciones de los músculos

bro en *extensión* completa, la *luxación del codo* es producida por el *doble mecanismo de la hiperextensión y de la flexión lateral externa*.

II. *Teoría de Malgaigne*. — Pero, ocurre a veces que la luxación hacia atrás se produce en una *semiflexión del miembro* o consecutiva-

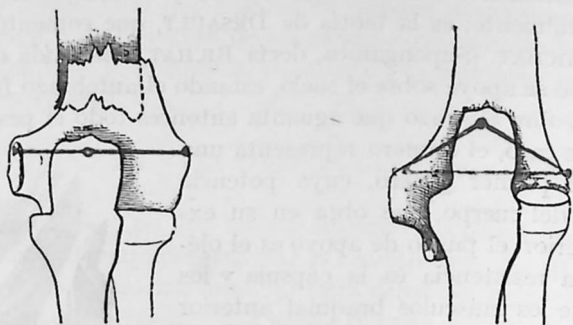


Fig. 391

1.º, fractura de la extremidad inferior de húmero; 2.º, luxación del codo. — Relaciones del olécranon con la línea epicóndiloepitrocLEAR: 1.º, en la fractura; 2.º, en la luxación

mente a una *caída lateral sobre el codo*. La teoría de DESAULT no es entonces aplicable, y hay que explicar la dislocación por el mecanismo de la torsión, según la teoría de MALGAIGNE. Cuando ocurre una caída sobre el codo o el antebrazo en semiflexión, el húmero, arras-

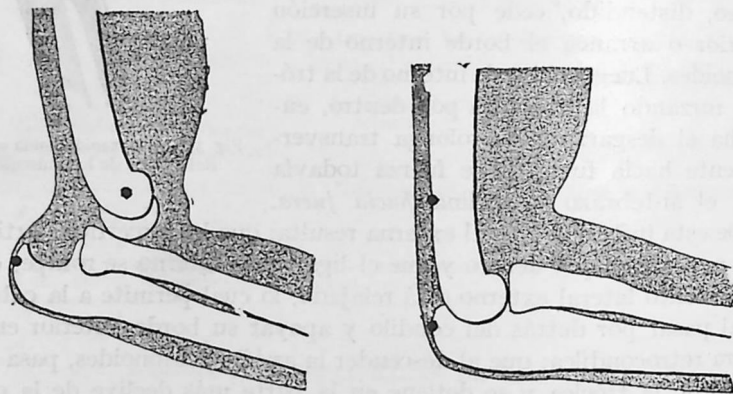


Fig. 392. — Signo de Nélaton

trado por el tronco, bascula hacia fuera, mientras que el cúbito, apretado contra el suelo, sostiene, por su cara posterointerna, el peso del cuerpo: el ligamento interno se rompe y las superficies articulares se separan por dentro; el antebrazo gira hacia dentro sobre su eje, de manera que el pico coronoideo pase primero debajo y luego detrás de la tróclea.

2.º *Síntomas*. — I. *Inspección*. — El antebrazo está ligeramente en flexión, formando con el brazo un ángulo de 120 a 135º; la mano está, de ordinario, en pronación. Del acabalgamiento de los huesos del antebrazo por detrás del húmero, resulta un aumento notable del diámetro anteroposterior del codo; el antebrazo parece acortado y presenta pliegues en su cara anterior y el brazo parece alargado. El eje del húmero prolongado parece caer más adelante de lo normal. Visto de perfil, el contorno posterior del codo está deformado: el olécranon se eleva formando una gran prominencia a la que va a parar

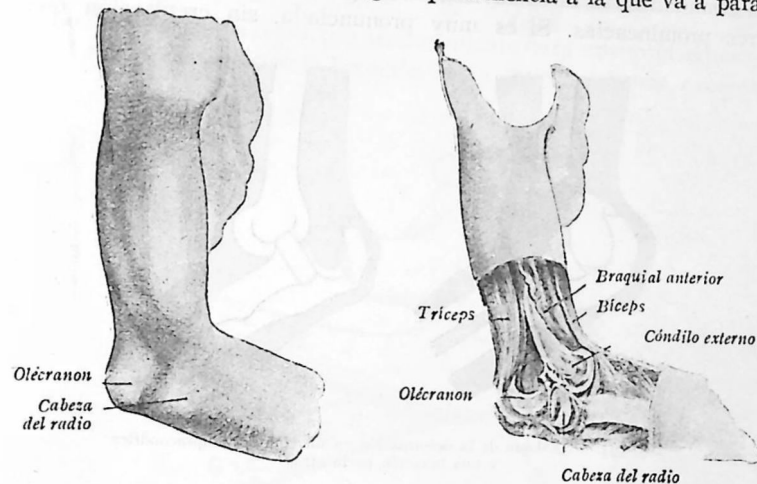


Fig. 393. — Luxación del codo hacia atrás

1, deformación del codo; 2, relaciones de los extremos óseos luxados

el tendón del tríceps; pero este relieve puede ser más o menos borrado por el abundante derrame sanguíneo.

II. *Palpación*. — Practíquese la palpación de las *tres eminencias* que forman puntos de referencia: 1.º, vértice del olécranon; 2.º, epicóndilo, y 3.º, epitroclea. En estado normal, en la *posición de extensión*, se encuentran situadas en una misma línea transversal; además, el vértice olecraniano está casi equidistante de las dos tuberosidades humerales, más próximo, no obstante, a la epitroclea que al epicóndilo. Si los huesos del antebrazo están luxados hacia atrás, el ascenso del olécranon se traduce por la elevación de su vértice, más arriba de la línea intertuberositaria (fig. 391).

Otro signo, señalado por NÉLATON y TILIAUX: normalmente, en la *flexión en ángulo recto*, el plano vertical que pasa por las dos tuberosidades humerales, roza, por decirlo así, la cara posterior del olécranon; en la luxación, el olécranon se halla más atrás alejándose de ese plano vertical uno o dos traveses de dedo (fig. 392).

A cada lado de la prominencia formada por el olécranon, se encuentran dos depresiones, correspondientes: la interna, al contorno de la cavidad sigmoidea, y la externa, a la cúpula del radio, cuyo reborde redondeado en forma de turbante se reconoce y se hace rodar bajo el dedo, imprimiendo movimientos de rotación al antebrazo. Por delante, se nota, *debajo del pliegue del codo*, el relieve ancho y desigual formado por la tróclea cubierta de músculos.

Explórese la movilidad lateral y constituirá un buen signo cuando la abundancia de la extravasación sanguínea borra los relieves de las tres prominencias. Si es muy pronunciada, sin crepitación ósea,

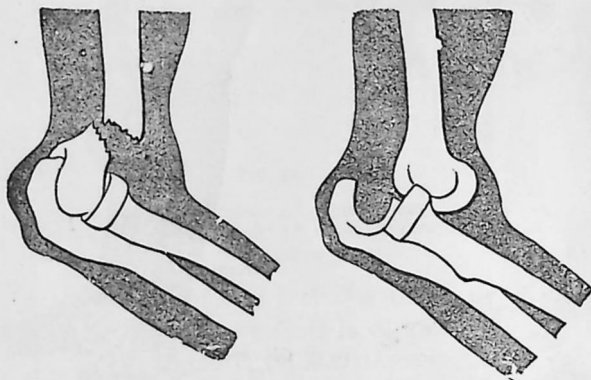


Fig. 394. — Analogía de la deformación en una fractura supracondilea y una luxación hacia atrás

coincidiendo con una limitación de los movimientos de flexión, la luxación es evidente.

3.º **Diagnóstico.** — Una luxación del codo puede confundirse con una fractura de la extremidad inferior del húmero (fig. 394). Pero en la fractura, las relaciones recíprocas de las tres prominencias son normales (signo de Malgaigne); la dislocación aparente es fácil de corregir por la tracción, pero se reproduce fácilmente (signo de A. Cooper); el húmero está acortado por delante, y la prominencia anterior, formada por el fragmento superior, está situada *encima del pliegue del codo* y es menos ancha que el relieve troclear.

Tratamiento. — En las *luxaciones del codo hacia atrás*, la reducción se opera muy fácilmente por la tracción sobre la parte inferior del antebrazo, que hace descender el pico coronoideo frente al borde troclear; luego, poniendo el antebrazo en flexión, se hace deslizar (por la presión de los dos pulgares) la coronoides sobre la tróclea hasta su fosita anterior (fig. 395). Las *luxaciones hacia fuera y hacia dentro* son reducidas mediante tracciones combinadas con la presión directa

sobre el olécranon; se pueden añadir inflexiones laterales. En las *luxaciones antiguas e irreducibles*, se puede recurrir a la rotura racional de las adherencias, bien regulada por NÉLATON y FARABEUF. Si fracasa, se procede a la reducción cruenta por la artrotomía, o a la resección.

2.º LUXACIONES LATERALES DE AMBOS HUESOS DEL ANTEBRAZO

La luxación hacia fuera, con arrancamiento de la tuberosidad interna, es más frecuente que la luxación hacia dentro. Además, excepto

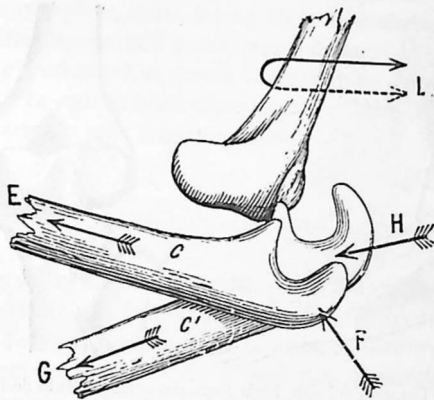


Fig. 395. — Esquema de las maniobras de reducción en las luxaciones del codo hacia atrás (según ANGER)

algunos casos de luxación hacia fuera, estas dislocaciones son *luxaciones incompletas*: es decir, que las superficies cúbitorradiales no se separan enteramente del húmero para ir a colocarse a su borde interno o externo, sino que el gancho cubital continúa en contacto con la superficie articular humeral, ora abrazando el cóndilo (luxación hacia fuera), ora se coloca en relación con la epitroclea (luxación hacia dentro). Por último, conviene saber que esas luxaciones laterales puras son raras y que es más frecuente observar dislocaciones combinadas con la luxación posterior: luxación hacia atrás y afuera y luxación hacia atrás y adentro.

1.º **LUXACIONES HACIA FUERA.** — Dado un movimiento forzado de abducción del antebrazo, doblándose el codo hacia fuera, el ligamento lateral interno es violentamente distendido: arranca su inserción ósea, es decir, la epitroclea. Consecutivamente a este arrancamiento tuberositario y gracias a un ligero movimiento de rotación, el gancho cubital, deslizándose hacia fuera y arrastrando el fragmento

epitrocLEAR, abraza el cóndilo humeral, en tanto que la cúpula radial queda libre hacia arriba y afuera (fig. 396).

El antebrazo está, de ordinario, en semiflexión. La epitroclea forma hacia dentro una prominencia notable, debajo de la cual se percibe un espacio depresible. Sobre el flanco externo del codo, se encuentra la cabeza radial, con su superficie cupuliforme, que rueda bajo el dedo. Hacia atrás se encuentra una eminencia formada por el olécranon, más o menos marcada según se trate de una luxación posterior complicada con dislocación externa o de una luxación hacia fuera típica. Pueden percibirse algunas crepitaciones debidas al arrancamiento óseo. Hay un punto doloroso particularmente marca-

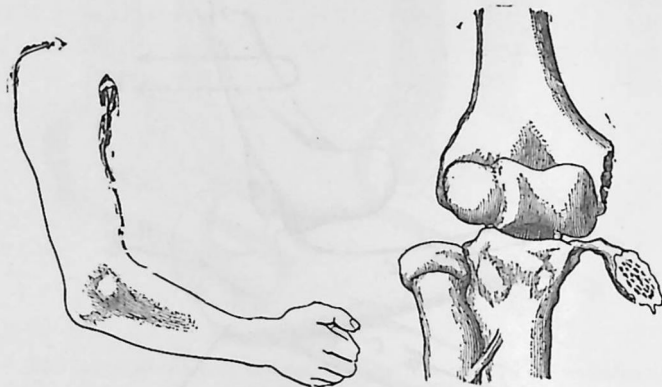


Fig. 396. — Luxación del codo hacia fuera con arrancamiento de la epitroclea

do hacia dentro, a nivel de la inserción epitrocLEAR del ligamento lateral. En este punto se observa una equimosis extensa.

2.º LUXACIONES HACIA DENTRO. — En esta variedad rara, consecutiva a una *aducción* forzada del codo, el epicóndilo es ordinariamente arrancado por la tracción ejercida sobre el ligamento lateral externo. La cresta, que divide por su línea media a la gran cavidad sigmoidea del cúbito, después de haber saltado la eminencia que forma el reborde interno de la tróclea, se pone en relación con la epitroclea, en tanto que la cabeza radial ocupa, hacia atrás, la tróclea abandonada por el cúbito.

Se encuentran: 1.º, el epicóndilo muy prominente; 2.º, el olécranon formando eminencia en la parte interna del codo y ocultando la epitroclea; 3.º, el cóndilo accesible al tacto; 4.º, la cúpula radial hacia la tróclea.

3.º LUXACIÓN HACIA DELANTE DE AMBOS HUESOS DEL ANTEBRAZO

Es una dislocación excepcional, habiéndose discutido durante mucho tiempo su producción posible sin acompañamiento de una fractura previa del olécranon. Algunos hechos afirman actualmente su realidad, sin estar complicada con fractura ninguna. La luxación hacia delante reconoce por causa una caída sobre el codo, estando el antebrazo en flexión: su mecanismo es el del deslizamiento de las superficies articulares, en la posición del flexión forzada. Cuando la luxación es completa, falta hacia atrás la eminencia olecraniana; se nota la fosita olecraniana vacía, y por delante, el pliegue del codo ha ascendido y a su nivel se puede reconocer un tumor duro y desigual formado por la extremidad superior del cúbito. El antebrazo está en flexión en ángulo más o menos agudo.

4.º LUXACIONES SÓLO DEL RADIO

I. LUXACIÓN HACIA DELANTE. — La luxación *sólo* del radio hacia delante, es decir, sin fractura previa del cúbito, lesión cuya existencia negaba la Real Academia de Cirugía, se observa ciertamente en la práctica, aunque raras veces, y casi sólo en los niños. Es, habitualmente, de causa indirecta y sobreviene a consecuencia de una caída sobre la palma de la mano o de una caída sobre el codo, y su causa constante parece ser una *aducción* violenta del antebrazo, que dobla el codo hacia dentro y distiende el lado húmerorradial de la articulación. Ordinariamente, la luxación es de causa directa y va acompañada de una previa fractura cubital: es una lesión de los niños de cinco a doce años: un traumatismo, interesando la parte pósterointerna, comienza por fracturar el cúbito en el tercio superior; esta rotura cubital deja libre al radio y permite su dislocación aislada hacia delante (véase pág. 868). Según la fórmula de KIRMISSON: «la luxación lo es todo; la fractura es nada. Desconfiad, pues, de toda fractura alta del cúbito, en el niño».

El antebrazo está flexionado en pronación; la supinación activa es imposible y la supinación pasiva es dolorosa; la flexión no pasa del ángulo recto. Si se palpa, por debajo del cóndilo humeral, la interlínea húmerorradial, se nota un vacío que indica la falta de la cabeza del radio. Ésta se encuentra delante del húmero o más a menudo en el borde externo del codo, encima de la eminencia epicondílea, cubierta por los supinadores. A nivel del tercio superior del cúbito, cuando hay fractura, se advierte a veces una depresión angular; en todo caso,

la presión a este nivel es particularmente dolorosa en el punto de la fractura y se pueden percibir algunas crepitaciones. El borde externo del antebrazo está acortado y el miembro se inclina sobre su lado radial.

II. **SUBLUXACIÓN DEL RADIO HACIA ABAJO POR ELONGACIÓN. PRONACIÓN DOLOROSA EN LOS NIÑOS.** — Desde la Memoria de DUVERNEY, que data de mediados del siglo XVIII, se sabe que puede producirse, en los niños, una luxación aislada de la cabeza del radio, que se desprende, por debajo, de su anillo fibroso, «cuando se coge bruscamente a un niño por la muñeca para hacerle saltar un arroyo o transportarle de un sitio a otro». DUVERNEY había indicado muy claramente el signo patognomónico de esta dislocación, a saber: la imposibilidad de poner la mano en supinación. Acerca de este punto,

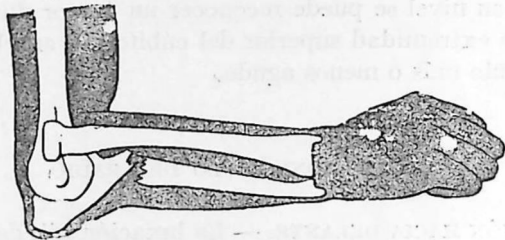


Fig. 397. — Fractura del cúbito con luxación del radio hacia delante

de regular importancia, se han acumulado Memorias y teorías: citemos los trabajos de MARTIN, GOYRAND, BOURGUET, MALGAIGNE, RENDU, DENUCÉ y PINGAUD.

El hecho clínico es claro: en los niños pequeños, de uno a cinco años, a consecuencia de una tracción forzada sobre la muñeca, se puede observar bruscamente, después de un pequeño chasquido característico, una impotencia funcional relativa; la mano está inmovilizada en la pronación; el antebrazo, ligeramente en flexión, está colocado de través sobre el vientre del enfermito o cuelga inerte a lo largo del cuerpo; el niño se resiste a emplear la extremidad afectada, y sin embargo, es fácil ver que todos los movimientos, *excepto el de supinación*, son libres; cuando se trata de poner la mano en supinación, se nota una resistencia. En la mayor parte de los casos no se encuentra deformación apreciable; solamente, por la palpación, se nota una pequeña depresión anormal, hacia atrás y debajo del cóndilo y un *punto doloroso* en este sitio. Estos síntomas desaparecen cuando se hace ejecutar al antebrazo en flexión un movimiento de supinación, combinado con una tracción.

¿Cómo explicar esta dificultad funcional y, sobre todo, ese síntoma patognomónico, la imposibilidad de la supinación? Se han propuesto varias teorías:

1.^a La tuberosidad bicipital se engancha o detiene en el borde interno del cúbito, lo cual impide al radio volver hacia delante: es la teoría de GARTNER, anatómicamente injustificable;

2.^a La lesión principal no reside en la articulación superior del radio, sino que ocupa la muñeca y consiste en una dislocación del ligamento triangular, luxado hacia delante de la pequeña cabeza del cúbito: de ello resultaría la imposibilidad característica del movimiento de supinación (TILLAUX).

3.^a La lesión consiste en una interposición parcial del borde libre del ligamento anular, entre la cúpula del radio y el cóndilo humeral (PINGAUD) o simplemente una invaginación de la cápsula intacta entre esas superficies articulares, quedando de este modo cogido el pliegue capsular (JABOULAY). En el cadáver de un niño, si se coloca la muñeca en una *aducción forzada*, de manera que se tire del radio por debajo, se ve producirse una separación notable a nivel de la interlínea y que la presión atmosférica invagina el ligamento entre la cúpula y el cóndilo. Según algunos autores, este pliegue invaginado, arrastrando algunas fibras del supinador y a veces un filete del radial, es el que se pellizca dolorosamente entre los dos huesos. Es más verosímil, como cree PINGAUD, que la cabeza radial, descendiendo y ensanchando el anillo del ligamento anular, acaba por desprenderse parcialmente de ese contorno fibroso «como hace el perro cuando quiere sacar la cabeza de su collar» según la comparación de OMBREDANNE. Si se vuelve el miembro a la supinación, se ve a la cúpula que de nuevo ocupa su lugar en la cápsula articular y, finalmente, se ve que el ligamento franquea el borde de la cabeza radial que vuelve a rodear. Se puede, en la pieza anatómica, producir a voluntad la dislocación y reducirla, por medio de una maniobra que PINGAUD ha comparado a la de la carga del fusil Gras.

5.º LUXACIONES DIVERGENTES

El cúbito está luxado hacia atrás, el radio hacia delante: el húmero penetra como una cuña entre los dos extremos divergentes. Algunos casos y dos disecciones confirman la existencia de esta dislocación compleja. El olécranon forma prominencia hacia atrás; hacia delante, la cabeza del radio se percibe a la palpación en el pliegue de codo. El epicóndilo es más prominente que en estado normal; debajo de él se comprueba un hundimiento debido a la dislocación de la cabeza radial.

IV. — LUXACIONES METACARPOFALÁNGICAS DEL PULGAR

La luxación del pulgar hacia atrás, por su frecuencia relativa y por las dificultades de su reducción, constituye la variedad clínica interesante. Ha sido objeto de numerosas investigaciones, emprendidas por LAWRIC, PAILLOUX, MICHEL, ROSER y HUGUIER. Pero en 1876, FARABEUF, por sus datos experimentales, por sus dibujos y por su descripción gráfica, precisó esta cuestión de un modo claro y decisivo.

Anatomía patológica. — La primera falange del pulgar, ranversándose hacia atrás, hacia el dorso del metacarpiano correspondiente, *arrastra consigo el aparato glenose-sesamoideo*: es decir, la cincha o faja osteofibrocartilaginosa que forman, debajo de la cabeza metacarpiana, los dos ligamentos metacarpoesesamoideos, los dos sesamoideos y los vínculos o ligamentos fibrosos intersesamoideos. Este hecho es esencial: «En la luxación del pulgar hacia atrás, según afirma FARABEUF, la falange no tiene importancia, los sesamoideos vienen a ser lo principal.»

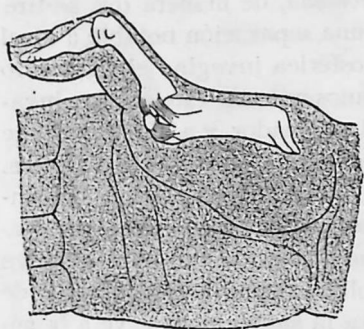


Fig. 398. — Luxación simple incompleta del pulgar

Primera variedad: esta faja o cincha glenosesamoidea, atraída por la inversión del pulgar hacia atrás, *se detiene encima de la cresta roma transversal*, que divide en dos partes la superficie cartilaginosa de la cabeza metacarpiana y queda fija al extremo del metacarpiano, por encima de esa línea divisoria (fig. 398). Este es el tipo de la *luxación simple incompleta*: es consecutiva a la rotura de las pequeñas inserciones que unen el borde superior de la faja glenosesamoidea al metacarpiano, lo cual da a dicha faja suficiente laxitud para franquear la cresta transversal, del mismo modo que el barboquejo o carrillera de un casco pasa rozando por debajo del mentón.

Segunda variedad: la falange, arrastrando los sesamoideos, ha abandonado la superficie cartilaginosa de la cabeza y pasado al dorso del metacarpiano: es la *luxación simple completa* (fig. 399). Esto supone: un desgarro completo de las fibras que unen los sesamoideos al metacarpiano, la rotura del ligamento lateral externo y un desgarro, a veces parcial, del ligamento interno. La cabeza se ha introducido entre los músculos sesamoideos: «ha franqueado, dice FARABEUF, un ojal cuyo labio interno está formado por el tendón del flexor largo y el

LUXACIONES METACARPOFALÁNGICAS DEL PULGAR

músculo sesamoideo interno y el labio externo por el flexor corto y el sesamoideo externo». El sesamoideo externo está sobre el dorso del metacarpiano, el interno por dentro y la falange se dirige en este último sentido.

Tercera variedad: es la *luxación compleja*; no es más que una mo-

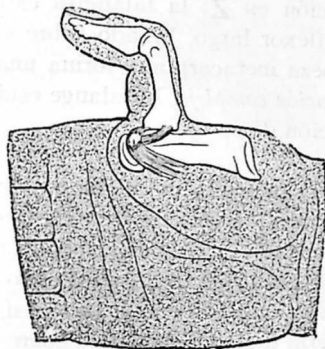


Fig. 399. — Luxación simple completa

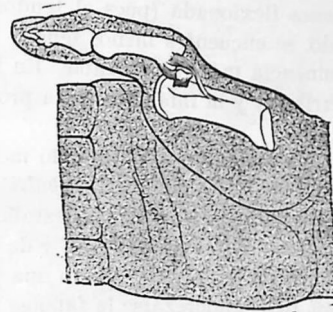


Fig. 400. — Luxación compleja: el sesamoideo está invertido e interpuesto

dificación de la dislocación precedente (fig. 400). Sea, en efecto, una luxación simple completa con la falange casi perpendicular sobre el metacarpiano. Supongamos que se ejerce sobre esta falange una tracción para colocarla en el eje del metacarpiano. El sesamoideo, que ha subido sobre el dorso del metacarpiano detrás de la falange, se invertirá por esa tracción y volverá al mismo sitio, «como una piedra pesada que se quiere hacer deslizar enganchándola con la mano y que sólo se consigue volverla». He aquí, pues, la faja glenoidea invertida sobre sí misma y desplegada sobre el dorso del metacarpiano. De este modo, forma una valva fibrocartilaginosa rígida, articulada en charnela con la falange, pudiendo doblarse sobre la cara palmar de la falange, pero no sobre su cavidad glenoidea; es una tableta que funciona como la hoja o tabla supletoria de una mesa con relación a la cara anterior de la falange (fig. 401). Si se tira, pues, de ésta, la valva se interpone entre las dos superficies, en forma de una prolongación rígida de 5 a 6 milímetros, por el lado de la cara palmar de la falange: para reducir de este modo sería preciso, por consiguiente, separar la falange de la cabeza metacarpiana otros 6 milímetros, y a ello se opone la resistencia de los ligamentos laterales.




Fig. 401. — Esquema de la articulación falangoesesamoidea del pulgar

Síntomas. — En la *luxación incompleta*, el pulgar tiene la forma de una Z mal hecha, pues el metacarpiano y la falangita forman con la falange ángulos obtusos: es el pulgar en forma de «gatillo de escopeta» o de «cabeza de pato», que ciertos niños, con ligamentos laxos, producen a voluntad.

En la *luxación completa*, igual posición en Z: la falangita está menos flexionada (pues el tendón del flexor largo, luxado sobre el lado, se encuentra menos tenso); la cabeza metacarpiana forma una eminencia más considerable. En la *luxación compleja*, la falange está derribada y la falangita en la prolongación de su eje.

Tratamiento. — El método mejor para la reducción es la *flexión dorsal* de la falange con *propulsión*. PETERSEN había ya demostrado sus ventajas; FARABEUF ha establecido que es el medio de impedir la inversión de los sesamoideos y de empujarlos hacia abajo, por la propulsión de la falange, «como una piedra es arrojada con el pie». Así, pues, debe enderezarse la falange y hacerla deslizar, una vez enderezada, de arriba abajo, «frotando el hueso sobre el metacarpiano»; la falange, así conducida, empuja por delante el hueso sesamoideo externo y el ligamento glenoideo; cuando los ha empujado hasta el cartílago, los echa por encima del borde y les sigue instantáneamente en la flexión.

ARTÍCULO III

TUMORES BLANCOS DEL MIEMBRO SUPERIOR

TUBERCULOSIS DEL HOMBRO

La tuberculosis del hombro (escapulalgia) es rara. Pueden encontrarse en ella todos los tipos de la osteoartritis bacilar. Deben señalarse, como formas más especialmente observadas: 1.º, focos tuberculosos de la cabeza humeral, que pueden abrirse más allá de los límites de la sinovial y ser curados por una intervención extraarticular; 2.º, una tuberculosis fungosa que transforma la cabeza y la diáfisis humeral en una masa carnosa roja surcada por tractus de color gris blanquecino, «caries carnosa»; 3.º, una forma seca, atrófica, «caries seca», que es el tipo opuesto al segundo. Esta *caries seca* de VOLKMANN está caracterizada clínicamente por una atrofia progresiva del mufión escapular y por accesos neurálgicos localizados en el hombro y miembro superior. «La atrofia, dice KÖNIG, no se manifiesta solamente por la desaparición del perfil del hombro y por la prominencia del acromion y de la apófisis coracoides, sino también por un acortamiento del brazo que no tarda en poder apreciarse por la medición.» Se puede,

al principio, confundir la afección con el reumatismo, con una neuralgia o con una periartitis crónica. Pero la persistencia de los dolores, el acortamiento del brazo, la prominencia de la cabeza humeral más pequeña, dolorosa, el relieve de la apófisis coracoides, que acaba por superar al de la cabeza, y la corta edad del sujeto, permiten formular el diagnóstico de la caries seca.

Por lo general, el tratamiento conservador no produce tan buenos efectos en la escapulalgia como en los demás tumores blancos. En el adulto, la resección típica es la intervención preferible. En el niño, como que un corte de sierra trazado horizontalmente a nivel de la inserción interna de la cápsula se llevaría el cartílago epifisario convexo y muy cercano a la articulación y como ese cartílago es uno de los más fértiles de la economía, la resección comprometería el desarrollo del miembro; es necesario, pues, limitarse a pequeñas excisiones. La anquilosis no produce en estos casos su efecto ordinario de disminución funcional grave: los movimientos del omoplato sobre el tórax suplen a los de la articulación escapulohumeral.

TUBERCULOSIS DEL CODO

La tuberculosis del codo (véase *Tumores blancos*, pág. 792) tiene su foco preponderante en el cúbito y especialmente en el olécranon, donde se encuentran masas de fungosidades caseosas, masas que evolucionan más a menudo hacia el exterior que hacia el interior de la articulación (deformación y abombamiento de las superficies lateroolecranianas). Los focos son frecuentes también en el extremo inferior del húmero, hacia la tróclea o el cóndilo (rodete fungoso a nivel de la interlínea húmerorradial). El radio es más rara vez interesado.

En los niños y en general, podemos contentarnos con la inmovilización prolongada en un aparato enyesado (ángulo recto y semipronación), con el vaciamiento y raspado en los casos de abscesos fistulizados. Más allá de los dieciséis años, la resección típica es preferible. Nuestro ideal es, ciertamente, la reconstitución de un gínglino tan perfecto como el gínglino normal: la resección del codo es capaz de proporcionarnos una buena neartrosis de tipo variable: gínglino muy móvil, gínglino apretado, con extensión limitada.

TUBERCULOSIS DE LA MUÑECA

La tuberculosis de la muñeca es más a menudo de origen óseo (64 por 100, según MONDAN) que de origen sinovial. El carpo es el asiento primitivo preponderante de esas lesiones: en 35 casos, según MONDAN, origen carpiano, 15; radial, 12; cubital, 4, y metacarpiano, 3.

La forma más común en el carpo es la de las erosiones cupuliformes, superficiales, pequeñas cavidades que alojan un mamelón fungoso, caseoso en su centro; los secuestros son raros. Las lesiones radiales y cubitales tienen casi siempre su origen en la epífisis; los secuestros son frecuentes y las alteraciones pueden algunas veces llegar muy arriba. El comienzo se efectúa a veces por las vainas tendinosas y las alteraciones secundarias de estas vainas son también frecuentes.

La tuberculosis de la muñeca es una de las localizaciones más graves de este proceso a causa de la frecuencia de las lesiones viscerales que la acompañan y de la multiplicidad de los focos que se pueden encontrar en diversas partes del esqueleto.

En los jóvenes, las abrasiones, la excisión de pequeños secuestros y la cauterización de las masas fungosas pueden conseguir la curación. Las formas secuestrales o erosivas del adulto reclaman, y muy pronto, la resección típica.

ARTÍCULO IV

DE LAS INFLAMACIONES DEL MIEMBRO SUPERIOR

I. — PANADIZO

Definición y divisiones. — El panadizo es la inflamación aguda y séptica de los dedos (*dactilitis* de CHASSAIGNAC). Es una denominación muy poco precisa y vulgar que engloba formas de desigual gravedad; pero sirve muy bien para indicar que, clínicamente, esas variedades son muy parecidas y que es frecuente el paso de una a otra por propagación inflamatoria.

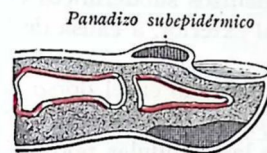
Pasando de las formas sencillas a las formas graves y siguiendo la sucesión de los planos anatómicos, se distinguen: 1.º, el panadizo superficial o subepidérmico; 2.º, el panadizo subcutáneo; 3.º, el panadizo de las vainas; 4.º, el panadizo osteoperióstico.

Etiología. — El panadizo es siempre consecutivo a una inoculación séptica del dedo; y esta infección, que tiene por agentes comunes y habituales los estreptococos y los estafilococos, se opera por una lesión cutánea a menudo insignificante y por tal motivo descuidada: una ligera grieta de la inserción de la uña, «padrastrós», erosiones epidérmicas y punturas.

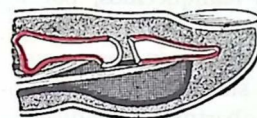
Sintomatología. — 1.º *Panadizo superficial.* — Esta forma corresponde, en realidad, a una linfangitis superficial subepidérmica, que afecta a la rica red que cubre con sus mallas las caras dorsal y palmar de los dedos. Presenta dos formas. El *panadizo eritematoso*

está caracterizado por una rubicundez difusa, que «enguantá» todo el dedo o sólo un segmento, con un poco de tumefacción y de dolor, y termina por resolución en tres o cuatro días. El *panadizo flictenoide* subsigue al precedente o se forma sin previa rubicundez: es notable por la formación de una flictena (mal blanco), llena de serosidad transparente o turbia, y que depende de una exudación entre el cuerpo mucoso de Malpighio y las capas superficiales de la epidermis; reside, ya alrededor de la uña (panadizo periungueal), a la que rodea (*turniole*, de los franceses; *Umlauf*, de los alemanes), ya debajo de la uña (panadizo subungueal), forma dolorosa, que ocasiona de ordinario el desprendimiento de la uña y su caída.

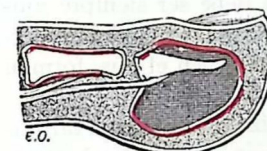
2.º *Panadizo subcutáneo.* — Si la angioleucitis superficial invade los pequeños troncos linfáticos de la dermis y de



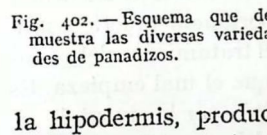
Panadizo subepidérmico



Panadizo subcutáneo

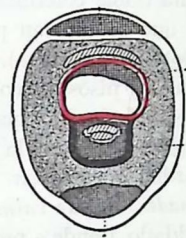

Panadizo de la vaina sinovial



Panadizo subperióstico

Panadizo subepidérmico



Panadizo subperióstico

Panadizo de la vaina sinovial

Panadizo subcutáneo

Fig. 403. — Corte transversal de un dedo afecto de panadizo

Fig. 402. — Esquema que demuestra las diversas variedades de panadizos.

la hipodermis, produce el panadizo flemonoso subcutáneo. Ahora bien, el tejido conjuntivo de la cara palmar se compone de haces oblicuamente dirigidos desde el cuerpo papilar hacia las partes profundas, en lugar de ser paralelos al eje del miembro, como en la cara dorsal: de ahí la formación de verdaderas celdas inextensibles en las cuales no estrangulan los pelotones céluloadiposos inflamados; de ello se deriva, por analogía con el furúnculo, la necrosis celular, la formación de verdaderos clavos de esfacelo y la intensidad de los dolores, explicada por la hipertensión de las partes.

El panadizo subcutáneo es ordinariamente un panadizo segmentario, es decir, circunscrito a un segmento del dedo; esta localización es debida, como dice BLUM, a los tractus fibrosos que unen la piel a los tejidos profundos, a nivel de los pliegues cutáneos articulares. Su sitio de elección es la cara palmar de la falangita: *panadizo del pulpejo*,

particularmente frecuente en el pulgar y el índice. Está caracterizado por un dolor atroz que sólo calma el desbridamiento. Los panadizos de la falangita tienen particularidades muy importantes para la práctica. Nunca debe olvidarse que la supuración no se manifiesta en ellos por una fluctuación clara; por el contrario, el pulpejo, seudofluctuante en estado normal, se distiende y endurece cuando se inflama, haciéndose tanto más denso cuando contiene pus bajo tensión: y que, si se tarda en incindir, esta supuración se complica precozmente con la necrosis de la falangita, porque todos esos panadizos subdérmicos encuentran grandes dificultades para dirigirse al exterior, a causa de la resistencia de la dermis.

Otra variedad de panadizo subcutáneo localizado en el dorso de los dedos, a nivel de la primera falange, es el *panadizo antracoides*, verdadero furúnculo, debido a la inflamación de las glándulas pilosebáceas. Empieza por una tumefacción circunscrita, dolorosa, de color rojo violáceo, sobre la cual aparecen puntos blanquecinos, por los que se eliminan los clavos de ese grueso furúnculo.

Es bastante frecuente ver que los panadizos flemonosos se componen de una doble colección purulenta: una subcutánea, otra subepidérmica, que comunican por una estrecha abertura (panadizo en forma de botón de camisa). Prácticamente, conviene conocer estos abscesos con dos pisos: la colección profunda debe ser siempre ampliamente desbridada; hay que excindir con tijeras las paredes epidérmicas despegadas de la celda superficial, que retienen el pus, forman senos y retardan la curación.

3.º *Panadizo de las vainas*. — Un panadizo subcutáneo, tardíamente desbridado, tiende a propagarse hacia las partes profundas (por la resistencia de la dermis) e invade la vaina fibrosinovial de los dedos. Esta es la evolución ordinaria, y tiene su importancia práctica: muchas amputaciones de los dedos se evitarían si el tratamiento del panadizo subdérmico se observará con rigor desde que el mal empieza. Es raro que el panadizo comience desde un principio por la sinovial.

La evolución de esta sinovitis séptica será diferente, según el tipo anatómico de la serosa digital. El índice, el medio y el anular, presentan una sinovial limitada a la extensión de las dos primeras falanges e independientemente de las grandes sinoviales palmares y la infección podrá quedar limitada en aquel punto. Por el contrario, en el pulgar y el meñique, las sinoviales digitales se continúan con las dos grandes vainas carpometacarpianas interna y externa: la infección, y más tarde el pus, encuentran un camino abierto que los conduce a la palma de la mano y, a través del conducto radiocarpiano, hasta la cara anterior del antebrazo.

El panadizo de las vainas presenta los siguientes caracteres: 1.º, dolores violentos, debidos a la distensión de la sinovial, estrangulada por su forro fibroso; 2.º, la retracción de los dedos, que se ha-

llan en flexión, formando gancho, porque es una posición de relajación y de menor sufrimiento (toda tentativa de rectificación es muy dolorosa), y también porque es el efecto mecánico del derrame intra-sinovial; 3.º, la tumefacción tensa, renitente, de vaga fluctuación (por la profundidad y la tensión) que en los dedos intermedios se encuentra limitada a las dos primeras falanges, en el pulgar invade la eminencia tenar y la parte externa de la muñeca y en el dedo meñique la hipotenar y la parte cubital del antebrazo (fig. 404). Los síntomas generales son muy marcados: fiebre, inapetencia y sed viva. El pronóstico es menos grave que en otros tiempos; pero la afección descuidada se complica con *esfuerzo tendinoso* y *necrosis de las falanges*; persisten anquilosis o adherencias tendinosas que comprometen el funciona-

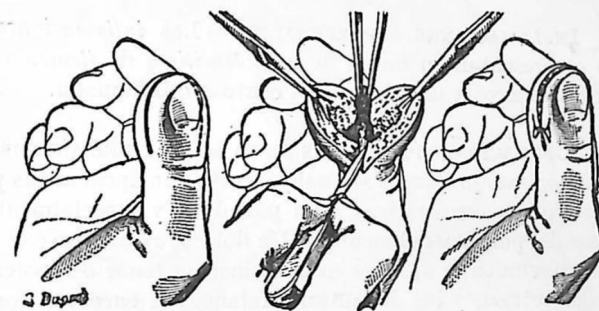


Fig. 404. — Extracción de la falangita en un caso de panadizo del pulpejo con necrosis

lismo del dedo afecto; en los panadizos del pulgar y del meñique, es de temer el *flemón del miembro superior*.

4.º *Panadizo osteoperióstico*. — Es, ordinariamente, secundario y consecutivo a un panadizo subdérmico de la falangita; a este nivel, en efecto, debajo de la capa subcutánea sólo existe el esqueleto cubierto de su periostio: la falangita está en medio del pus, y la densidad resistente de la dermis, en ese punto, favorece la prolongación del contacto séptico, si no interviene un desbridamiento. A nivel de la falangina y de la falange, la vaina sinovial tendinosa se interpone entre el hueso y los tejidos subcutáneos; es preciso, pues, que la serosa esté infectada y ulcerada para que sea atacado el esqueleto. En algunos casos se trata de una verdadera *osteomielitis primitiva* de las falanges: el panadizo óseo comienza y la supuración de las partes blandas es secundaria. La propagación de un panadizo al hueso se reconoce por la *persistencia de la supuración*, a pesar de la incisión, y por la *exploración de las partes necrosadas y desnudas*, que producen un sonido seco al choque con el estilete.

Tratamiento. — Prevenir el panadizo por el tratamiento antiséptico; baños de dedo en solución sublimada al milésimo, caliente, curas

húmedas con compresas empapadas en la misma solución y nunca soluciones fenicadas o fenosaliladas (por razón de la gangrena fenicada frecuente en los dedos). Abrir precozmente por una incisión media palmar: en profundidad incidir hasta el tendón; en longitud, ir de un extremo al otro de la vaina. Curar con compresas empapadas de una vacuna polivalente o continuar los baños y curas húmedas. Si la falangita está necrosada, extraerla mediante nuestra incisión en herradura rodeando los bordes del dedo (fig. 404).

II. — INFLAMACIONES DE LA MANO Y DEL ANTEBRAZO

1.º INFLAMACIONES SUPERFICIALES. — Las *inflamaciones superficiales* se presentan en forma de *angioleucitis* o de *flemones subdérmicos* consecutivos a una callosidad contusa o inflamada.

2.º SUPURACIONES PROFUNDAS DE LA MANO Y DEL ANTEBRAZO. — Las *inflamaciones profundas* son subyacentes a la aponeurosis palmar: de ordinario son consecutivas a un panadizo, y especialmente a los panadizos del pulgar y del meñique. Un dolor muy intenso exasperado por todo movimiento, aparece en la eminencia tenar o hipotenar; los flexores se retraen y las dos últimas falanges se encorvan formando gancho. La tumefacción dibuja a veces claramente la forma de las vainas carpometacarpianas: el ligamento anular la estrangula y toma la forma de reloj de arena; el flemón de las vainas es indudable. Pero es frecuente observar una tumefacción difusa: los dedos, la palma, la muñeca y el dorso de la mano están ocupados por una tumefacción edematosa: es la *main en battoir* (mano en forma de pala) de TILLAUX.

En tal caso, ¿se trata de una *sinovitis purulenta* propagada a la muñeca, o de una *supuración profunda de naturaleza linfangítica*? Esta es la antigua cuestión, iniciada por los trabajos de VELPEAU y de BAUCHET, su discípulo, sobre la patogenia de las supuraciones profundas de la mano y del antebrazo, que vuelve a ser de actualidad. A consecuencia de los trabajos anatómicos sobre las sinoviales carpometacarpianas, los cirujanos tendieron, siguiendo las ideas de GOSSELIN, a no ver en los flemones de la mano más que supuraciones de las vainas. Actualmente todos estamos de acuerdo en reconocer la importancia clínica del flemón linfangítico: teoría de DOISBEAU, que los trabajos de LE DENTU, ALTEMAIRE, BOVIS y los nuestros han contribuido a sacar del olvido.

Según lo que acabamos de indicar, deberemos admitir dos formas de supuraciones de la mano: la *sinovitis purulenta primitiva* y la *linfangitis* (linfoflemón y adenoflemón) con abscesos a distancia. Esta forma linfangítica se reconoce por los siguientes caracteres: 1.º, el

sitio de la herida de inoculación (en lugar de una herida palmar, es una herida en las partes dorsal o lateral de los dedos); 2.º, la aparición más tardía de la deformación en garra; 3.º, la difusión de la tumefacción edematosa que invade prontamente la cara dorsal de la mano y que tiene por sitio de predilección el espacio interdigital; 4.º, la irre-

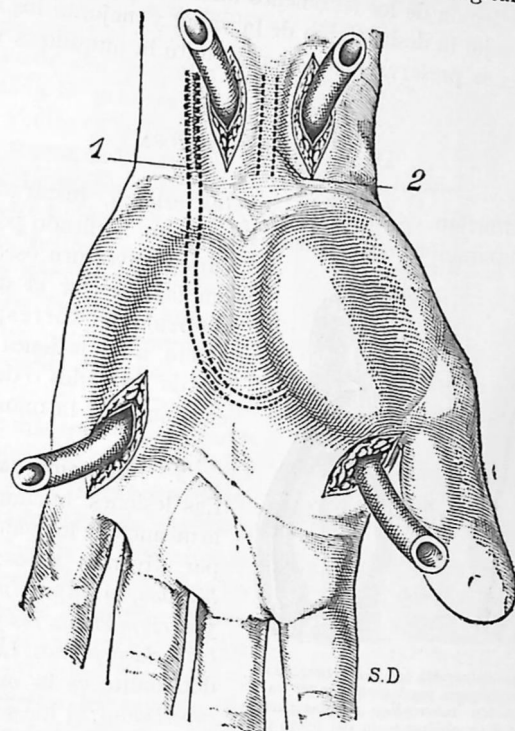


Fig. 404 bis. — Trazado de las incisiones en los flemones de las vainas cubital y radial (PATEL)

1, arteria cubital y arco palmar; 2, nervio mediano

gularidad de los focos de supuración, la rareza de las colecciones palmares y la frecuencia de las supuraciones dorsales.

Tratamiento. — Desinfectese la herida inicial, primitiva, mediante los baños continuos y las curas antisépticas húmedas; cuando está formado el pus, incídase paralelamente al eje de la mano, por encima o por debajo de una línea que prolongue el borde interno del pulgar fuertemente separado (línea del arco palmar); hacia arriba apartarse del mediano y, para más seguridad, después de la incisión de la aponeurosis, reemplácese el bisturí por la sonda acanalada dirigida profundamente en busca del pus. Así, pues, dos aberturas, palmar la

una y antebraquial la otra, y paso de una a otra de un tubo de desagüe, a través del conducto carpiano. Esta es la intervención clásica desde CHASSAIGNAC, KANAHEL y LECÈNE han propuesto sustituirla por la incisión extensa, *seccionando deliberadamente el ligamento anular del carpo*; por este desbridamiento sistemático del conducto osteofibroso, la sedación de los fenómenos inflamatorios es más completa, se asegura mejor la desinfección de la vaina y mejoran los resultados tardíos, pues se preserva hasta cierto punto la anquilosis tendinosa.

III. — ESPINA VENTOSA

1.º **Definición.** — El término *spina ventosa*, inspirado en una grosera comparación con un hueso «insuflado», abultado por una cáscara o envoltura ósea, debe reemplazarse por el de *dactilitis tuberculosa*. Corresponde, en efecto, a las lesiones tuberculosas de los dedos o de sus metacarpianos, de la mano o del pie.

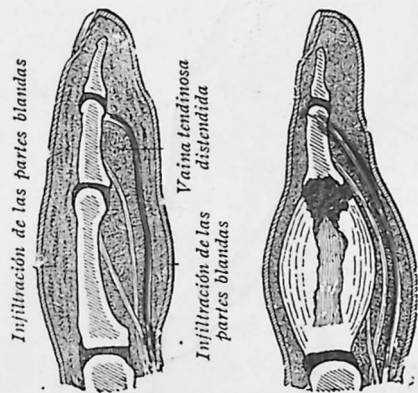


Fig. 405. — Que demuestra que la hinchazón aparente de las falanges puede corresponder ya a una infiltración tuberculosa de las partes blandas, ya a un abultamiento del hueso por osteoperiostitis.

2.º **Anatomía patológica.** — Las lesiones bacilares pueden, lo mismo que los panadizos, ocupar diversos sitios: *las partes blandas, la vaina sinovial digital y el esqueleto de las falanges o de los metacarpianos*. La forma predominante es la *osteoperiostitis tuberculosa*: el hueso se enrarece alrededor del conducto medular y da lugar a tejido fungo-caseoso (*hueso central* más o menos roído); por el contrario, el periostio desprendido e irritado va engrosando por aposición de capas óseas que se desarrollan en una cáscara delgada más o menos regularmente fusiforme (*forma ampular* o *insuflada*). Esta cáscara, en el interior de la cual se forman los secuestros, está perforada por una o varias cloacas, por las que la serosidad grumosa, característica de las lesiones bacilares, se vierte hacia las *fístulas* que ocupan el dorso o la cara lateral de las falanges. A veces son atacadas las articulaciones adyacentes, presentando las lesiones de una *osteoartritis tuberculosa*, análogas en miniatura a las de una gran articulación. Pero esta forma osteoperiostítica no es constante (fig. 405): sea por la radiografía, sea por el examen después de la amputación, hemos podido muchas veces demostrar la existencia de tuberculosis digitales, con lesiones pre-

dominantes o hasta exclusivas en la vaina sinovial o en las partes blandas.

3.º **Sintomatología.** — La afección se observa más particularmente en los niños, y muy a menudo coincide con tuberculosis de localizaciones múltiples. La *tumefacción* progresa poco a poco, alargándose en huso según el eje de un metacarpiano o de una falange. Cuando es atacada la primera falange, el dedo se abulta en su base (deformación en forma de botella, en rábano); si es la segunda falange el dedo se deforma «en huso». Esta tumefacción fusiforme, poco dolorosa, puede persistir largo tiempo sin alteración cutánea. Ordinariamente, en un punto donde la piel está adelgazada, violácea, se abre una fístula, sobre el dorso o a los lados; sus bordes están despegados y el fondo lleno de fungosidades, y el estilete encuentra un hueso desnudo o cariado. Cuando el estado general es bueno, la curación se observa después de eliminadas las partes enfermas: los dedos quedan *acortados* (por alteración de los cartílagos epifisarios) (fig. 406), o desviados en flexión; cuando las articulaciones han sido invadidas, es de temer su *anquilosis*.

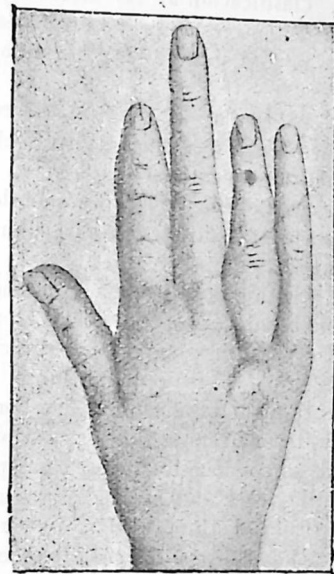


Fig. 406. — Tuberculosis del cuarto metacarpiano curada, con detención de desarrollo de dicho hueso.

El dedo anular parece más corto. En apariencia está como empotrado o enchufado en la palma de la mano. (*Dedo recitrante, L'ANNELONGUE*).

4.º **Tratamiento.** — Debe inspirarse en el estado general. Si la resistencia orgánica es buena, se puede luchar por medio del tratamiento conservador, la ignipuntura profunda, el raspado y las excisiones parciales. Pero si el estado general declina, y si se trata de un dedo que no es cabeza de fila (índice, medio, anular), vale más determinarse por la *amputación* en el metacarpiano, a un sacrificio precoz, antes que conservar penosamente un dedo deforme, anquilosado y molesto para sus vecinos, cuyo funcionalismo dificulta.

ARTÍCULO V

VICIOS DE CONFORMACIÓN DE LOS MIEMBROS

Clasificación de las deformidades.— Los vicios de conformación pueden interesar: 1.º, a la totalidad del miembro o a los segmentos de ese miembro; 2.º, a las extremidades, pies y manos.

Patogenia.— No es posible comprender las deformidades de los miembros sin algunas nociones elementales sobre su formación normal. Los miembros aparecen, en el embrión humano, al principio de la cuarta semana, en forma de dos mamelones planos, constituyendo dos paletas dispuestas paralelamente el plano vertical anteroposterior del cuerpo.

En la quinta semana, el mamelón se diferencia en dos segmentos: uno basal, correspondiente al tronco, futuro muslo o futuro brazo; el otro periférico, correspondiente al pie o a la mano, distinguido, por un surco, del resto del miembro. La parte terminal de la paleta presenta un engrosamiento de su borde marginal: es el *rodete digital*, que limita una ranura y a expensas del cual se formarán los dedos. Cuatro surcos longitudinales, correspondientes a los cuatro espacios interdigitales, dividen, hacia la sexta semana, el rodete digital en cinco artículos distintos, *unidos entre sí por una membrana que se prolonga hasta su extremo libre*: es la mano o el pie palmados, tipo que persiste todavía al fin del segundo mes, y cuya permanencia anormal constituye la sindactilia. Más tarde, los dedos, alargándose, exceden de la membrana interdigital y quedan libres. En el seno del mesodermo que constituye el eje de las paletas, se diferencian, durante el segundo mes, las piezas del esqueleto cartilaginosa: las anomalías de esta segmentación cartilaginosa explican la ausencia congénita de uno o varios huesos componentes de los diversos segmentos, radio o cúbito, peroné y piezas del metacarpo o del metatarso.

1.º AUSENCIA TOTAL Y DEFORMACIÓN SEGMENTARIA DE UN MIEMBRO

Desde GEOFFROY SAINT-HILAIRE, es clásico dividir las deformidades, totales o segmentarias, de un miembro en tres clases: 1.ª, la *ectromelia*; 2.ª, la *hemimelia*; 3.ª, la *focomelia*.

La *ectromelia* corresponde a la falta total de uno o varios miembros; es ordinariamente simétrica, atacando los dos miembros supe-

riores o inferiores. En la *hemimelia*, el segmento basilar, correspondiente a la raíz del miembro (muslo o brazo), está normalmente desarrollado, en tanto que el segmento periférico (pierna o antebrazo) está atrofiado, terminando el miembro por un muñón acortado y delgado, portador de una mano o de un pie rudimentario. En la *focomelia*, los dos segmentos, basilar y periférico, faltan total o parcialmente, y la mano o el pie, más o menos defectuosos, están directamente suspendidos del tronco.

Dos hipótesis explican la producción de semejantes anomalías. Por una parte, una detención de desarrollo puede acarrear la no pro-

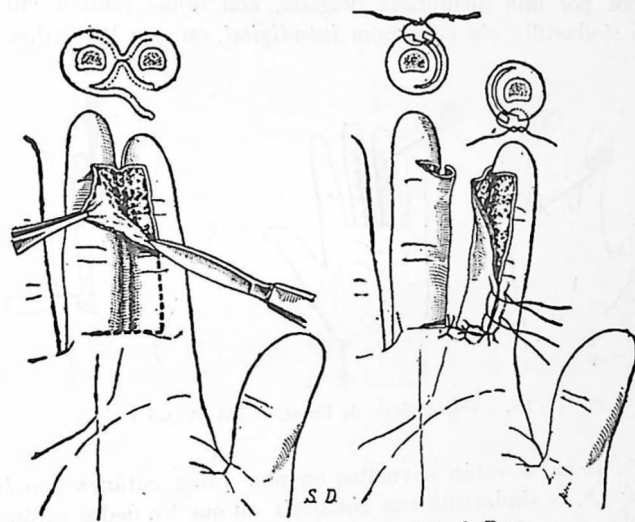


Fig. 407. — Sindactilia: procedimiento de Dinor

ducción de ciertas partes del miembro: la focomelia corresponde al estado inicial cuando las paletas embrionarias están aplicadas a cada lado sobre las paredes laterales del tronco. Por otra parte, está admitido, desde el trabajo de MONTGOMERY en 1832, que el arrollamiento de bridas amnióticas o del cordón umbilical alrededor de un segmento de miembro, es capaz, ya de dejar su huella en un surco de estrangulación (surcos congénitos), ya de ejercer una constricción tal que produce la amputación espontánea.

2.º VICIOS DE CONFORMACIÓN DE LAS MANOS Y DE LOS PIES

Deformidades de los dedos.— Tres deformidades digitales hemos de estudiar: 1.ª, la *sindactilia*, que resulta de la persistencia del estado palmado de la mano o del pie, que en el embrión sólo dura

hasta el fin del segundo mes; 2.^a, la *polidactilia*, que está caracterizada por la existencia de dedos supernumerarios más o menos regularmente desarrollados y que es explicable por una segmentación excesiva del rodete digital; 3.^a, la *ectrodactilia*, que consiste en la falta de uno o varios dedos y que se asocia a menudo a otras deformaciones (*braquidactilia*, dedos acortados; *mano en forma de pinzas de langosta*, reducida a dos dedos; *mano o pie ahorquillado*, caracterizado por la falta del dedo medio y de su metacarpiano).

La sindactilia es la especie clínica más interesante. Comporta tres variedades: 1.^a, la sindactilia *membranosa*, en que los dedos están reunidos por una membrana delgada, con doble lámina cutánea; 2.^a, la sindactilia *sin membrana interdigital*, en que los dedos, ínti-

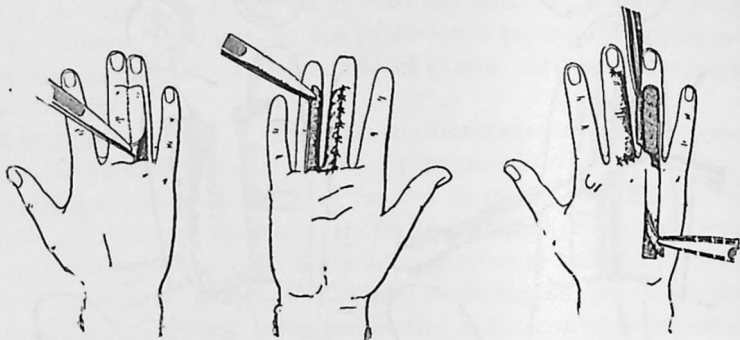


Fig. 407 bis. — Procedimiento de DIDOT, modificado por FORGUE

mamente pegados, están envueltos en una vaina cutánea común y estrecha; 3.^a, la sindactilia con *sinóstosis*, en que los dedos están pegados por su esqueleto.

Tratamiento. — Un escollo constante es la recidiva: de la comisura interdigital, del ángulo de cicatrización parte una soldadura que va poniendo en contacto, paso a paso, las dos caras de los dedos. De ahí esta proposición: aislar el trabajo de cicatrización en dos zonas distintas, hacia el ángulo interdigital y sobre los bordes laterales de los dedos. Y, para esto, dos métodos operatorios; o bien ocuparse sobre todo en formar una comisura independiente de la reparación lateral de los dedos, que no esté expuesta a la retracción y a la fusión cicatriciales y con este objeto esté formada de un colgajo cutáneo, o bien buscar una pronta reunión de los bordes avivados de los dedos, oponiendo a los progresos de la fusión cicatricial procedente del ángulo, no ya superficies mamelonadas propicias a la adhesión, sino el obstáculo de un revestimiento cutáneo infranqueable.

Al primer método corresponden: el procedimiento de ZELLER, que interpone en el ángulo de la herida un colgajo dorsal triangular; el

procedimiento de FÉLIZET, que opera en dos tiempos y realiza primero la cicatrización del ángulo comisural por dos colgajos alternados. En el segundo método, el mejor procedimiento es el de DIDOT, que, según demuestra la figura 407, cubre cada uno de los dedos con una parte de los tegumentos del otro, y que nosotros hemos mejorado por el empleo de un colgajo suplementario, tomado del dorso de la mano.

CAPÍTULO II
AFECCIONES DEL MIEMBRO INFERIOR

ARTÍCULO PRIMERO
DE LAS FRACTURAS

I. — FRACTURAS DE LA PELVIS (HUESOS ILÍACOS Y SACRO)

Clínicamente se dividen en dos grupos: 1.º, *fracturas aisladas*, que interesan una porción de la pelvis sin interrumpir el anillo óseo pélvico; 2.º, *fracturas del anillo pélvico* que, rompiendo por uno o varios trazos verticales la continuidad de este anillo, abren el recinto pélvico y amenazan a los órganos contenidos.

1.º FRACTURAS QUE INTERESAN A CIERTAS PIEZAS ÓSEAS DE LA PELVIS, SIN SOLUCIÓN DE CONTINUIDAD DEL ANILLO PÉLVICO

Estas fracturas, consecutivas casi siempre a una *violencia directa*, caída o choque, comprenden las variedades siguientes (fig. 408):

1.ª Las *fracturas de la porción ilíaca*: arrancamientos de la *espina anterosuperior*; disyunción o fractura de la cresta ilíaca; roturas del ala ilíaca por una línea irregularmente transversal que, partiendo de la escotadura del nervio fémorocutáneo, se dirige hacia atrás, hacia la cresta o hasta la espina posterosuperior. En esta variedad, la *crepitación* es ordinariamente fácil de sentir, cogiendo la cresta y movilizándola.

2.ª Las *fracturas del isquion*, desprendiéndose, ya la tuberosidad sola, ya el isquion entero separado del cotilo y de la pieza púbica: aquí los signos son a menudo oscuros; el dolor, la imposibilidad de estar sentado y la exploración intrarrectal pueden fijar el diagnóstico.

3.ª Las *fracturas de la cavidad cotiloidea*, comprendiendo las especies siguientes: *fracturas del fondo del cotilo*, sin desviación o con

hundimiento y penetración de la cabeza femoral en la cavidad pélvica; *fractura de Walther*, que consiste en una fisura oblicua hacia abajo y adelante, que corta la parte baja del cotilo y se prolonga sobre la rama isquiopúbica; *fractura del reborde o ceja cotiloidea*. Las roturas del fondo cotiloideo son de diagnóstico muy difícil; cuando hay penetración intrapélvica de la cabeza se puede creer, teniendo en cuenta el acortamiento y la rotación externa, en una fractura intracapsular del cuello; el tacto intrarrectal permitirá explorar el fondo del cotilo; la radiografía precisa la lesión.

4.^a La *fractura transversal del cóccix o del sacro*, por debajo de la sínfisis sacroilíaca: esta fractura, en la que el fragmento inferior bascula generalmente hacia delante, de modo que forma un ángulo de vértice posterior, se reconocerá por el tacto rectal que percibirá, en la cara anterior del hueso, la depresión angular resultante.

2.º FRACTURAS DEL ANILLO O CINTURÓN PÉLVICO

Anatomía patológica y mecanismo. — El tipo esencial de estas fracturas, cuyas otras variedades anatómicas se derivan de la adición de fracturas secundarias, es la *doble fractura vertical*, de Malgaigne, formada por la combinación de dos fracturas. Una es *anterior*: interesa casi siempre la rama horizontal del pubis y la rama isquiopúbica ascendente, a la que corta en una línea prolongada. La otra es *posterior*: se encuentra sobre la interlínea sacroilíaca o en su vecindad y presenta, según el mecanismo de la fractura, *diversas formas*: unas veces *disyunción y diástasis de la articulación iliósacra*, con o sin arrancamiento de una lámina delgada del ala sacra; otras *rotura del sacro*, por su *borde lateral* arrancado o aplastado, o siguiendo *la serie de los agujeros sacros*, línea de débil resistencia; otras, *fractura del ala posterior del hueso ilíaco* según una línea que va de la espina ilíaca posterosuperior hasta la escotadura ciática mayor. Estas dos fracturas combinadas cortan, pues, el semicinturón pélvico en un plano vertical, anteroposterior, que pasa por fuera de las dos resistencias medias: sínfisis púbica por delante y cuerpo del sacro por detrás. Con este tipo primordial, unilateral, pueden combinarse, según la manera de producirse y la intensidad del traumatismo, lesiones óseas bilaterales, más o menos simétricas.

La forma anatómica de las fracturas pélvicas (fig. 408) se rige por las condiciones de resistencia de la pelvis. La pelvis resiste y protege los órganos contenidos, a manera de un recinto anular: el contorno del estrecho superior dibuja la forma de este anillo. Construido sólidamente, de piezas gruesas, la pelvis sólo cede por la acción de traumatismos intensos, ya *directos* (aplastamiento por un desplome o hundimiento, por un choque entre topes, por un cuerpo muy pesado,

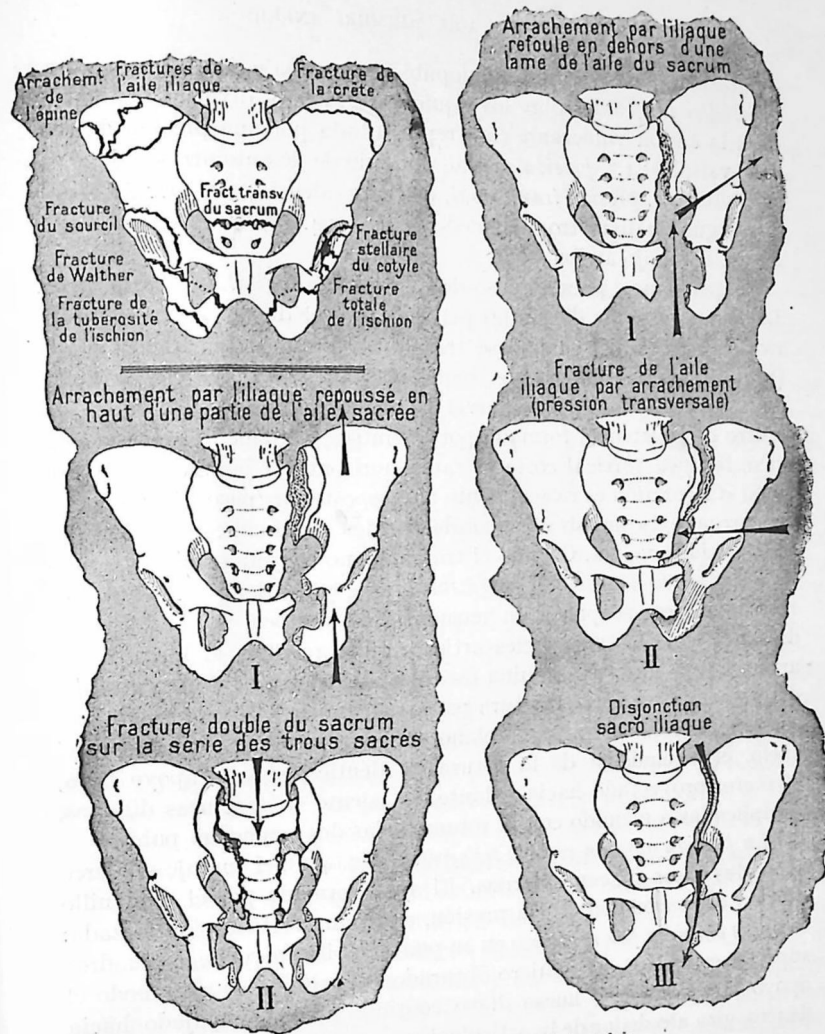


Fig. 408. — Tipos de fracturas de la pelvis

El primer dibujo de la figura representa las fracturas que no interrumpen la continuidad del cinturón pélvico. Los cinco dibujos restantes representan las fracturas de la pelvis que interrumpen la continuidad de este cinturón óseo.

EXPLICACIÓN DE LOS DIBUJOS. — (Parte superior izquierda): Arrachement de l'épine, arrancamiento de la espina ilíaca anterior superior; Fractures de l'aile iliaque, fracturas de la aleta o pala del hueso ilíaco; Fracture de la crête, fractura de la cresta ilíaca; Fracture du sourcil, fractura de la ceja cotiloidea; Fracture de Walther, fractura de Walther, que afecta la parte inferior del cotilo y la rama isquiopúbica; Fracture de la tubérosité de l'ischion, fractura de la tuberosidad del isquion; Fracture totale de l'ischion, fractura total del isquion; Fracture stellaire du cotyle, fractura estrellada del cotilo; Fracture transversale du sacrum, fractura transversal del sacro. — I, Arrachement par l'iliaque repoussé en haut d'une partie de l'aile sacrée, arrancamiento de una parte del ala sacra por el ilíaco rechazado hacia arriba. II, Fracture double du sacrum sur la série des trous sacrés, fractura doble del sacro en la línea de los agujeros sacros. — (Parte derecha): I, Arrachement par l'iliaque refoulé en dehors d'une lame de l'aile du sacrum, arrancamiento de una lámina del ala del sacro por el ilíaco empujado hacia fuera; II, Fracture de l'aile iliaque par arrachement (pression transversale), fractura del ala ilíaca por arrancamiento (presión transversal); III, Disjonction sacro iliaque, disyunción sacroilíaca.

contusiones de las ramas isquiopúbicas por una caída o horcajadas), ya *indirectos* (caída sobre los isquiones). En estos diversos traumatismos la acción vulnerante está representada por una presión de sentido variable: 1.º, *presión sagital*, obrando de delante atrás o de atrás adelante; 2.º, *presión transversal*, de fuera adentro; 3.º, *presión diagonal*, según un diámetro oblicuo de la pelvis; 4.º, *presión vertical*, según el eje, de abajo arriba.

Supongamos, pues, el caso de una *presión sagital de delante atrás*. La curva anterior del anillo pélvico cede, el diámetro anteroposterior se estrecha, y cuando se traspasa el límite de elasticidad ósea (más allá de 250 kilogramos, según NASSAU) *el arco púbico se rompe en su punto débil*, es decir, a nivel del agujero obturador, por fuera del centro de resistencia formado por la sínfisis, verdadero esternón pélvico; la línea vertical corta la rama horizontal y la rama isquiopúbica; si la presión es exactamente anteroposterior (paso de una rueda de carruaje), la sínfisis es separada por dos líneas simétricas y empujada hacia la vejiga. Cuando el traumatismo continúa su acción *tien-de a dirigir hacia fuera el fragmento ilíaco*, y los ligamentos anteriores sacroilíacos se ponen en tensión: si se rompen, se produce una disyunción de las superficies articulares; si resisten, el hueso ilíaco arranca, con ellos, una lámina ósea del ala del sacro; VOILLEMIER ha descrito muy bien esta fractura por arrancamiento. En el caso de una *presión posteroanterior*, si el plano sinfisiario está apoyado sobre el suelo, el mecanismo de la rotura es idéntico; si este apoyo falta, el sacro, proyectado hacia delante, es asiento de fracturas directas, complicadas a menudo con la rotura de las dos ramas del pubis.

La *presión obra en sentido transversal* (fig. 408): el empuje se ejerce sobre las fosas ilíacas externas. El arco, formado por el semianillo pélvico correspondiente a la presión, sufre una rectificación forzada: *el pubis empieza por romperse* en su punto débil, a nivel de los cuadros superior e inferior del agujero obturador; suprimido de este modo el apoyo anterior, si el hueso ilíaco continúa siendo empujado hacia dentro, gira alrededor de la articulación sacroilíaca. Por presión directa, la parte posterior de su ala aplasta la aleta sacra y penetra hacia delante con engranaje (*fractura del ala del sacro por aplastamiento*, de Voillemier); por distensión de los ligamentos sacroilíacos posteriores, esta parte posterior del ala ilíaca es a su vez arrancada, según una línea variable, más o menos distante de la articulación, desde la cresta ilíaca hasta la escotadura ciática mayor (*fractura del ala ilíaca por arrancamiento*). Es el tipo, por excelencia, de la *doble fractura vertical, púbica por delante, ilíaca por detrás*. Una *presión diagonal* puede producir el mismo tipo de doble fractura vertical en el lado correspondiente al choque, o bien originaria en el lado opuesto.

La *presión obra de abajo arriba*: se trata de un sujeto que ha caído sobre uno o los dos isquiones (fig. 408). Según VOILLEMIER, sobre el

isquion que choca es donde se ejerce la fuerza viva de la caída, obrando de abajo arriba; el pubis, como siempre, se rompe por sus dos ramas débiles; el fragmento ilíaco, empujado hacia arriba, tira de los ligamentos anteriores de la sínfisis sacroilíaca y, por su intermedio, arranca toda la parte del sacro sobre la que se insertan. Tal es el mecanismo de la *fractura vertical del sacro por arrancamiento*, en opinión de VOILLEMIER; según esta teoría, el pubis se rompe primitivamente y el sacro secundariamente. Para FÉRÉ, la presión se ejerce de arriba abajo por el peso del cuerpo gravitando sobre la parte media del sacro con toda la fuerza viva de la caída. Ahora bien, entre esta parte media y los dos bordes laterales del sacro, hay una línea de menor resistencia representada por la serie de los agujeros sacros: el hueso se fractura en este punto débil, del mismo modo que se rompe la línea taladrada de los sellos; luego se rompe también el arco del pubis. En este caso la fractura del sacro es primitiva y la del pubis secundaria. Cualquiera que sea el mecanismo, la *doble fractura vertical* así producida se caracteriza por ser *púbica por delante, sacra por detrás*, y además, como es habitual que la caída sea sobre los dos isquiones, la lesión es ordinariamente bilateral.

Sintomatología y diagnóstico. — Estas fracturas, a menudo consecutivas a grandes traumatismos, llevan consigo una conmoción intensa, a la cual puede sucumbir el enfermo. En el caso de fractura unilateral, se observa a veces un acortamiento debido al ascenso del fragmento ilíaco, y que puede confundirse con una fractura del cuello femoral: se comprobará si la espina ilíaca está al mismo nivel que la del lado opuesto. La tumefacción, con equimosis escrotales, perineales y glúteas, es en ocasiones bastante considerable para dificultar la palpación. Cójase la cresta ilíaca y hágase presión sobre ella: cuando hay una fractura se producen dolores, cuyos tres focos están en el pubis, en la rama isquiopúbica y hacia atrás en la sínfisis sacroilíaca. Sepárese el muslo del lado opuesto y se provocarán dolores en los mismos puntos, esto es, el *signo de Gosselin*. El tacto rectal permite explorar la excavación, práctica que no debe olvidarse. La radiografía aclara nuestro examen. El diagnóstico de las complicaciones intrapélvicas, sobre todo de los desgarros vesicales y uretrales en el hombre, es muy importante: no debe fundarse en la retención de orina que se observa aparte de toda herida uretral y que es producida por una paresia vesical refleja; mayor significación tiene la *hematuria*; se procurará en estos casos *sondar* al enfermo con precaución. Explórese también la *movilidad* de los miembros inferiores.

Tratamiento. — *Inmovilización* en una gotiera de Bonnet o, a falta de ella, en un cuadro movable guarnecido de tiras o de tela fuerte, para evitar toda sacudida o movimiento durante la defecación. Vi-

gilancia de las escaras. En caso de rotura uretral, sonda permanente o incisión de la uretrotomía externa, si el cateterismo es imposible y si se ha producido la infiltración perineal.

II. — FRACTURAS DEL EXTREMO SUPERIOR DEL FÉMUR FRACTURAS DEL CUELLO

Definición y división. — Desde los trabajos de A. COOPER, es clásico distinguir las fracturas del cuello femoral en dos clases: 1.^a, las *fracturas intracapsulares*; 2.^a, las *fracturas extracapsulares*. Las primeras *dividen el cuello por dentro de los límites de la sinovial* y la línea de fractura pasa cerca de la unión de la cabeza con el cuello.

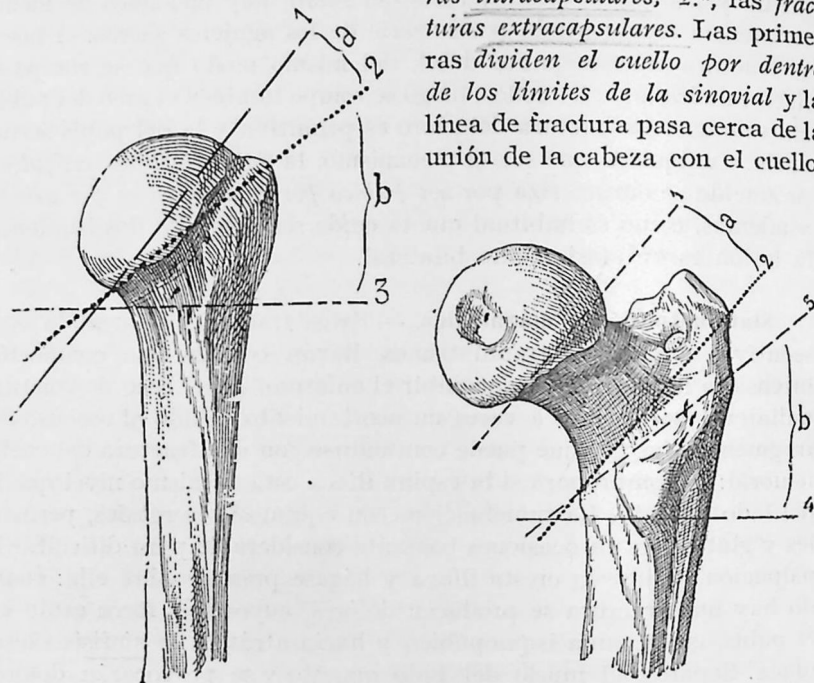


Fig. 409. — Analogías entre las fracturas del extremo superior del húmero y del fémur (según KOCHER)

a, Fractura *supratubercular* del húmero: 1, fractura del cuello anatómico; b, fracturas *infratuberculares*; 2, fractura *peritubercular*; 3, fractura *subtubercular* (fractura del cuello quirúrgico).

a, Fracturas *supratrocantéreas* del cuello del fémur: 1, fractura *subcapital* del cuello; 2, fractura *intertrocantérea, basicervical*; b, fracturas *subtrocantéreas*; 3, fractura *peritrocantérea*; 4, fractura *subtrocantérea*.

La fractura extracapsular *desprende generalmente el cuello en su base*, siguiendo la línea oblicua que se extiende del trocánter mayor al menor (*línea intertrocantérea*, por delante; *cresta intertrocantérea*, por detrás, según la nomenclatura de HIS).

Anatómicamente, esta división es discutible: en efecto, puesto que en la cara anterior la cápsula se inserta en la base misma del cuello, la fractura no puede ser extracapsular por este lado. Por otra

parte, dado que la sinovial no se extiende por detrás hasta las inserciones de la cápsula en la cresta intertrocantérea y que se refleja sobre el cuello antes de este punto, a mitad de la distancia entre la cabeza

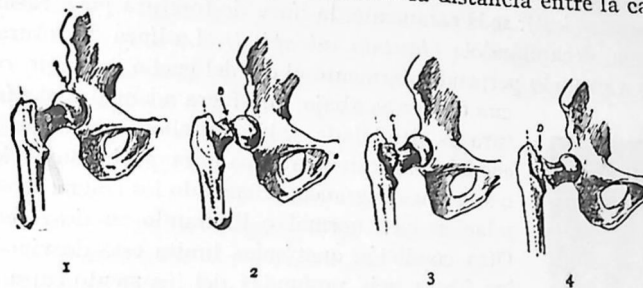


Fig. 410. — Los tres tipos de fracturas del cuello

La línea de fractura pasa: rasando a la cabeza, *fractura por decapitación* (2); a través del cuello, *fractura transcervical* (3); en la unión de la base del cuello con el trocánter, *fractura cervicotrocantérea* (4).

y esta cresta, sería más exacto, como han propuesto BRUN y TILIAUX, distinguir: 1.^o, *fracturas intraarticulares*, que interesan la porción del cuello envainada en la sinovial; 2.^o, *fracturas extraarticulares*, que pasan más allá de esta serosa. En la práctica ha prevalecido la división de A. COOPER, que corresponde a dos formas bien caracterizadas, distintas una de otra, desde el doble punto de vista anatomopatológico y clínico.

La clasificación de KOCHER, tal como indica la figura 409, comparándola con la adoptada para las fracturas del extremo superior del húmero, las agrupa según el nivel de la línea de fractura, formando así tipos anatomopatológicos homólogos a los ya estudiados al ocuparnos de las fracturas del extremo humeral superior. La clasificación de Pedro DELBET precisa claramente el sitio de la solución de continuidad: 1.^o, *fractura por decapitación*, cuya línea de rotura pasa rasando la cabeza femoral; 2.^o, *fracturas transcervicales*, que interesan la parte media estrechada del cuello; 3.^o, *fracturas cervicotrocantéreas*, que recaen en la zona intertrocantérea (fig. 410). Las dos primeras corresponden a las fracturas intracapsulares de los clásicos; la tercera, a las fracturas extracapsulares (fig. 411).

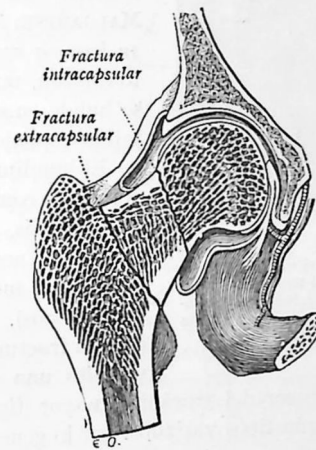


Fig. 411. — Situación de la línea de fractura: 1.^o, intracapsular; 2.^o, extracapsular.

Anatomía patológica. *Sitio, dirección, forma, desviación.* — La *fractura intracapsular* divide ordinariamente el cuello a algunos milímetros de la cabeza femoral, a nivel de su punto más estrecho (*fractura transcervical*); más raramente, la línea de fractura pasa rasando la cabeza, decapitándola (*fractura subcapital*). La línea de rotura es lo más a menudo perpendicularmente al eje del cuello, es decir, oblicua de arriba abajo y de fuera adentro. Esta fractura es dentellada, y los dentellones son con frecuencia bastante marcados para que las superficies o secciones engranen, reteniendo los fragmentos en relación casi normal o limitando su desviación. Otra condición anatómica limita esta desviación: las fibras más profundas del ligamento capsular, replegadas de abajo arriba en la superficie del cuello, se continúan con el periostio; esta vaina fibrosa puede quedar intacta y conservar los fragmentos en contacto recíproco.

La *fractura extracapsular* rompe el cuello en su base, siguiendo una dirección oblicua hacia abajo y adentro, paralela a la línea intertrocanterea. Un carácter esencial la distingue: según el axioma de MALGAIGNE, *toda fractura que desprenda el cuello por su base va acompañada de penetración*; el fragmento interno, representado por la cabeza y el cuello, se hunde en el trocánter mayor y hace estallar su tejido esponjoso.

El hundimiento del cuello en el trocánter mayor tiene como efectos: 1.º, ensanchar la base de esta apófisis, y 2.º, aproximar la cabeza y el trocánter por acortamiento o desaparición del cuello (del mismo modo que en el cuello se hunde entre los hombros), tanto que en el examen anatómico de esta fractura, ya no se ve cuello aparente y se necesita una sección ósea para encontrarlo en el

espesor del trocánter mayor (fig. 412). Esta penetración se produce según tipos variados: por lo general, no se efectúa directamente en plena masa trocanterea; es pronunciada en particular *hacia abajo y atrás*, de donde resulta, además: 1.º, que el cuello está acortado especialmente en su cara posterior; 2.º que el trocánter mayor gira hacia atrás; 3.º, que el fragmento inferior, representado por la diáfisis, se coloca en rotación externa y que el miembro ejecuta un movimiento de rotación dirigiendo la punta del pie hacia fuera; 4.º, finalmente, que los dos fragmentos forman una mayor o menor prominencia por delante del cuello.



Fig. 412. — Hundimiento del cuello en el trocánter e inclinación del cuello sobre la diáfisis (coxa vara).

Etiología. — La *fractura intracapsular* reconoce por causas comunes y habituales: 1.º, los choques *verticales*, comprendiendo las caídas sobre los pies o sobre las rodillas y los pasos en falso hacia fuera de una acera, señalados por A. COOPER; 2.º, los choques dirigidos *oblicuamente* sobre el trocánter, ya de adelante atrás, ya de atrás adelante; 3.º, algunas veces, en los ancianos, una rotación forzada del fémur, por contracción muscular brusca.

La *fractura extracapsular* es consecutiva casi siempre a una caída *directa* sobre el trocánter mayor.

Mecanismo de la fractura. — La disposición de la línea de fractura y el *mecanismo de la rotura ósea*, dependen de las *condiciones anatómicas* y de la *arquitectura* o constitución del extremo superior del fémur.

Conviene poner de relieve un primer hecho: la *fractura del cuello*, que pasaba en otro tiempo por excepcional en el niño, se observa en realidad más a menudo de lo que se creía en los jóvenes (principalmente de doce a veinte años), en los cuales determina la aparición de una variedad interesante de *coxa vara traumática*; en el adulto se encuentra más a menudo de lo que es clásico admitir (en 105 fracturas del cuello, DELBET ha visto 18 sujetos que tenían menos de cuarenta años); sin embargo, es principalmente una lesión de los viejos [sobre todo, en las mujeres ancianas (*old Woman's fracture* de los norteamericanos)]. DELBET formuló las siguientes proposiciones, según la variedad de localización: las fracturas de los jóvenes son, en las tres cuartas partes de los casos *intraarticulares* (*decapitaciones o transcervicales*); entre los cuarenta y cinco y sesenta años parece hay tantas probabilidades en favor de una fractura cervical como de una *cérvicotrocanterea*; en los sujetos muy viejos, tiene casi siempre lugar una fractura extracapsular *cérvicotrocanterea*.

Para toda hipótesis, nosotros vemos que en la gran mayoría de los casos, la fractura del cuello es consecutiva a un paso en falso, a una caída de poca o mediana intensidad traumática. Así, pues, constituye una condición anatómica importante la disminución de resistencia del extremo superior del fémur. Con la edad, el tejido óseo del cuello y del trocánter se enrarece y se carga de grasa; esta *osteoporosis senil*, *osteomalacia senil* de Ribbert y de von Recklinghausen es ocasionada por trastornos circulatorios, isquemia y estasis venosa, con reabsorción calcárea. Hacia la base del cuello las fibras óseas que parten del *estribo o arbotante inferior, arco de Adam (tejido ramiforme* de Rodet, *trabéculas de presión del arco de Adam, abanico de sustentación* de P. Delbet) (fig. 413) desgastadas poco a poco, acaban por desaparecer, resultando de ello excavaciones que se ensanchan, hasta el punto de poder contener una almendra gruesa; el arbotante disminuye de espesor y el tejido del trocánter mayor se excava

en pequeñas cavidades y queda reducido a una cáscara fácil de aplastar.

Aparte de estas *modificaciones seniles de su tejido y de su resistencia*, el extremo superior del fémur presenta una arquitectura, es decir, una *disposición de las trabéculas*, que influye en el sitio y la dirección de las líneas de fractura. La rotura ósea tiende a seguir, en efecto, las líneas de menor resistencia. Desde 1844, la tesis de RODET ha dado de esa arquitectura una descripción completa y apropiada, «a la que, como dice CHARPY, no se ha añadido, después, más que palabras».

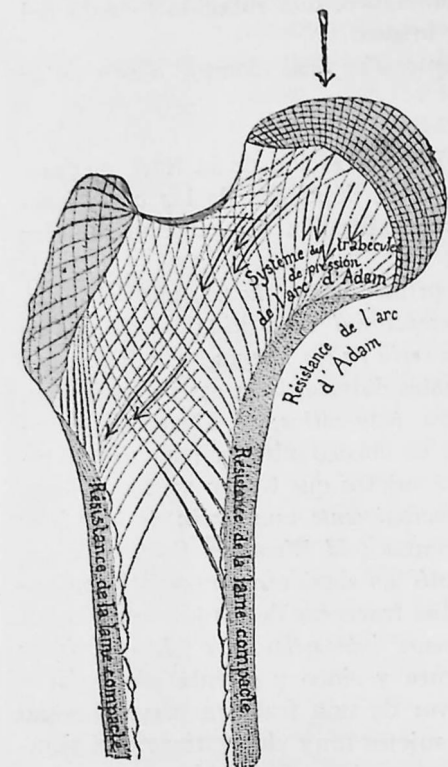


Fig. 413. — Esquema que explica la descomposición de las fuerzas en el caso de un choque vertical sobre la cabeza del fémur (caída sobre los pies o sobre las rodillas).

Système des trabécules de pression de l'arc d'Adam, sistema de las trabéculas de presión del arco de Adam; *Résistance de l'arc d'Adam*, resistencia del arco de Adam; *Résistance de la lame compacte*, resistencia de la lámina de substancia compacta.

el abanico de sustentación y el pilar interno de la ojiva; la cortical externa lleva el pilar externo del sistema ojival: el cuello soporta, pues, esta presión vertical sin doblarse. Pero esas condiciones de la resistencia normal son alteradas por las siguientes circunstancias: la *posición del miembro en abducción* y la *fragilidad senil* de las trabéculas. Un choque brusco, *tendiendo a cerrar el ángulo cervicofemoral*, puede entonces romper el cuello, según la dirección oblicua, de arriba

1.º *Mecanismo de las fracturas intracapsulares*. — Una fractura intracapsular resulta, como hemos visto, ya de un *choque vertical*, ya de una *caída oblicua sobre el trocánter*. Supongamos primeramente un *choque vertical* [caída sobre los pies o sobre las rodillas (figura 413)]. Normalmente, y por razón de la oblicuidad del fémur, una presión que obre por toda la periferia de la cavidad cotiloidea es recogida por las trabéculas radiales de la cabeza femoral, y siguiendo estas fibras que constituyen el tejido esponjoso del cuello (*sistema ojival*, de Delbet), y es de este modo transmitida a esas láminas densas que forman el tejido compacto del cuerpo del fémur; la cortical interna lleva

abajo y de fuera adentro, que presenta el sistema preponderante de las trabéculas procedentes de la pared inferior del cuello (*arbotante y tejido ramiforme inferior*, de Rodet), a lo largo del cual se fraguan las excavaciones resultantes de la rarefacción senil.

Supongamos un *choque oblicuo dirigido sobre los bordes anterior o posterior del trocánter mayor* y no sobre su cara externa (caídas anterolaterales o posterolaterales sobre la cadera). El trocánter mayor es entonces empujado bruscamente hacia atrás o hacia delante, mientras que la cabeza, retenida en la cavidad, se apoya sobre el reborde

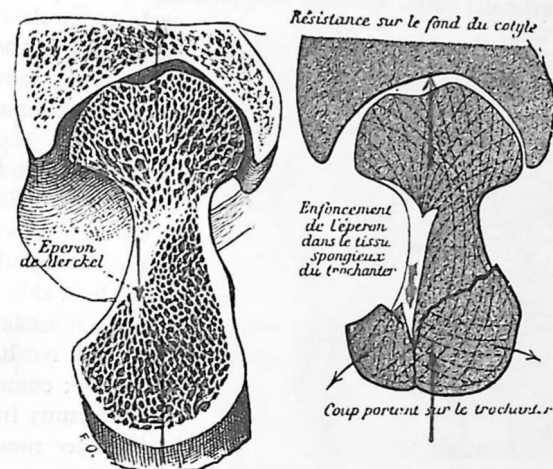


Fig. 414. — Esquema que demuestra el hundimiento del espolón de Merkel en el trocánter mayor que lo ha hecho estallar

Eperon de Merkel, espolón de Merkel; *Résistance sur le fond du cotyle*, resistencia ejercida por el fondo de la cavidad cotiloidea; *Enfoncement de l'éperon dans le tissu spongieux du trochanter*, hundimiento del espolón de Merkel en el tejido esponjoso del trocánter mayor; *Coup portant sur le trochanter*, fuerza o golpe que ha actuado sobre el trocánter.

correspondiente del cotilo: el cuello, de tal modo incurvado, se rompe por debajo de la cabeza fija y la fractura es transversal, intra-articular.

2.º *Mecanismo de las fracturas extracapsulares*. — Una *caída lateral sobre la cadera* obrando, directamente y desde fuera, *sobre la cara externa del trocánter mayor*, tal es la causa habitual de estas fracturas (fig. 414). El extremo superior del fémur puede ser considerado como un tallo acodado, comprimido entre dos planos resistentes; esta presión, como dice BRUN, tiende a enderezar el tallo, lo cual sólo podrá efectuarse por el aumento de la abertura del ángulo, es decir, por la fractura del tallo en el punto de reunión de las dos ramas, que corresponde a la base del cuello.

Pero el traumatismo no se limita a esto. De la pared inferior del cuello se eleva perpendicularmente una lámina ósea, sobre la que se

encuentra aplicada la base del trocánter menor: es la *lámina subtrocantíniana*, de Rodet, descrita treinta años después por MERCKEL, con el nombre de *Schenkelsporn* o de espolón del fémur. Esta lámina, lanzada compacta y resistente en el centro de un tejido esponjoso, se hunde como una cuña en el tejido areolar del trocánter mayor y lo hace estallar (fig. 414). Así se produce la penetración característica de la fractura extracapsular. Este hundimiento de la capa cortical en el tejido esponjoso de la masa trocantérea no siempre se efectúa de un modo *directo*; si el trocánter está dirigido hacia fuera, la cortical posterior del cuello se hunde más profundamente que la anterior

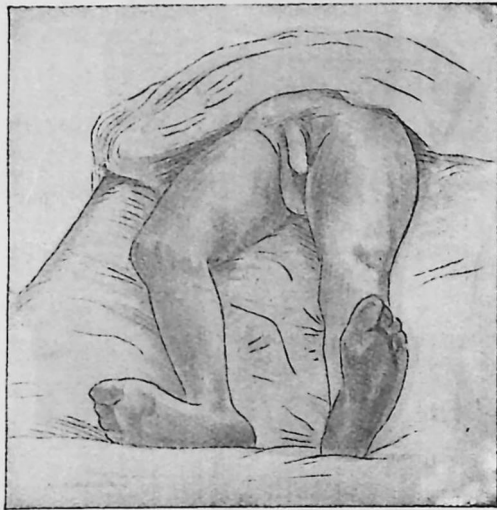

Fig. 415. — Actitud del miembro en rotación externa en una fractura del cuello del fémur

en la masa de tejido esponjoso de dicho trocánter mayor (fractura por rotación externa).
Síntomas y diagnóstico. — 1.º ¿Existe fractura del cuello? — Un adulto, más a menudo un anciano, ha caído sobre la cadera o sobre las rodillas o los pies. No ha podido levantarse; cuando el dolor no es muy intenso, el herido hace muchas tentativas infructuosas para ponerse en pie; con ello se agrava todavía la lesión ósea, sobreviniendo tal vez una inflexión del cuello hacia abajo, un aumento en la aducción de la diáfisis, o un acortamiento más pronunciado del miembro por cerrarse más el ángulo cervicodíafisario. En las fracturas intertrocantéreas, en las que hay sólido engranaje de los fragmentos, el herido, al levantarse, ha podido dar algunos pasos. Alguna que otra vez, aun cuando el hecho es raro, continúa siendo posible la deambulación: «Hemos visto 7 casos de antiguas fracturas, dice KOCHER, en los cuales ni los pacientes ni los médicos que les asistieron tuvieron la más remota idea de que pudiera tratarse de una fractura del cuello, pues fué posible la deambulación después del accidente traumático.» Nosotros hemos observado tres hechos análogos.

El herido presenta los síntomas siguientes: 1.º, *impotencia del miembro* (el enfermo no puede levantar el talón del plano de la cama estando la pierna en extensión); 2.º, la *inversión o rotación del pie hacia fuera* (fig. 415); 3.º, el *acortamiento del miembro*. Son estos los

tres síntomas esenciales de una fractura del cuello, a los cuales hay que añadir estos signos accesorios y variables: la *deformación del surco inguinal* (signo de Laugier), debida a la prominencia anterior del fragmento cervical; la *aducción* (a consecuencia de la reducción del ángulo de inclinación) del miembro; el *dolor*, la *tumefacción de las partes blandas*, la *dislocación del trocánter mayor* elevado hacia la cresta ilíaca (figura 416), por encima de la línea de Nélaton-Roser; la *ampliación de su superficie externa*, y la *aproximación de la cara externa del trocánter hacia la línea media* (signo de Morris, fig. 417).

Son raras las lesiones que pueden simular este cuadro o conjunto sintomático; entre ellas podemos señalar: 1.º, la *contusión simple* de la cadera; 2.º, la *luxación del fémur*; 3.º, las *fracturas parciales* del trocánter y del cotilo.
 ¿Existe la contusión de la cadera? BASSET tiene razón poniendo un punto interrogante, después que DELBET ha buscado vanamente un caso durante doce años. No existe, pues, diagnóstico diferencial con los traumatismos simples de la cadera, en los cuales la impotencia funcional sólo es debida al dolor local, el acortamiento es nulo o sólo aparente (elevación de la espina ilíaca anterior correspondiente) y la rotación externa es corregible sin dolor. Si se trata de una contusión que presenta un cuadro clínico más o menos adecuado de fractura de cuello, es posible, en la mayoría de los casos, se acompañe de lesión ósea (fractura cervical o, más raramente, fractura incompleta del cuello); y la frecuencia de esta lesión es tal, que según la conclusión de BASSET, no haya derecho de hacer un

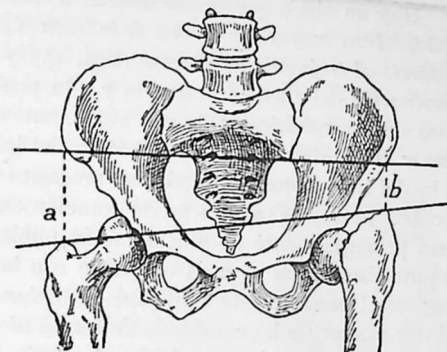


Fig. 416. — Procedimiento para medir la elevación del trocánter mayor, línea bispinal (de una espina ilíaca anterior a la otra) y línea bitrocantérea.

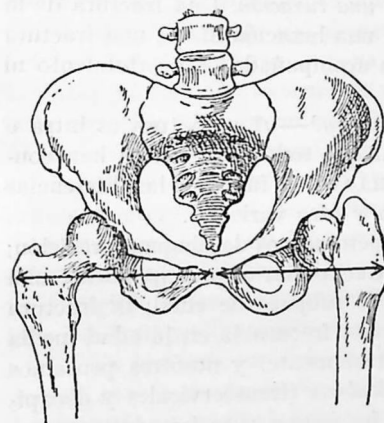


Fig. 417. — Medición de Morris, demostrando la aproximación de la cara externa del trocánter hacia la línea media.

diagnóstico de contusión simple de la cadera, sin una comprobación radiográfica.

Hay un signo que puede inducir a error: es el *ascenso de la punta del trocánter mayor por encima de la línea Nélaton-Roser* o su *desviación respecto al triángulo de Bryant* (figs. 455 y 457); esto es debido a la *inclinación* del cuello fracturado y a la producción de una verdadera *cosa vara* traumática. Ante este signo, ante el acortamiento del miembro y ante la elevación de la rótula del lado lesionado con respecto a la del lado sano, el práctico se pregunta a veces: ¿existe luxación, existe fractura? Con una fuerte rotación externa del miembro se tratará principalmente de una luxación púbrica. Ahora bien, este es un traumatismo muy raro en oposición con la frecuencia de las fracturas; en el caso de esta variedad de la *luxación suprapúbica*, el trocánter mayor no ha cambiado de forma ni de volumen (en tanto que en la fractura está ensanchado, desviado hacia atrás), y la cabeza femoral es perceptible por delante del pubis. Una luxación *iliaca*, con *rotación del miembro hacia fuera*, es una variedad excepcional: en semejantes circunstancias la percepción de la cabeza femoral hacia atrás, en la fosa ilíaca externa, fijaría o aclararía el diagnóstico. A mayor abundamiento, en caso de duda, es preciso siempre mandar obtener una radiografía de la cadera lesionada, y *con ello tenemos un medio seguro para evitarnos la poco envidiable responsabilidad de habernos pasado inadvertida la existencia de una luxación*. Una fractura de la ceja cotoidea ofrece los signos de una luxación ilíaca; una fractura parcial del trocánter mayor no va acompañada de acortamiento ni de rotación externa.

2.º ¿Cuál es la variedad de fractura? — ¿La fractura es *intra* o *extracapsular*? Este diagnóstico, al que todos los clásicos han contribuido, desde A. COOPER hasta TILLAUX, se funda en las diferencias que presentan los síntomas en una y otra variedad.

Ante todo la *edad* del paciente, pero no nos da ninguna precisión; los clásicos dicen que la fractura *intracapsular* es principalmente una fractura de ancianos, en especial de mujeres de edad; la fractura *extracapsular* se observa con bastante frecuencia en la edad media de la vida; DELBET formula contrariamente, y nosotros pensamos como él, que las *fracturas intraarticulares* (transcervicales y decapitaciones) *se observan sobre todo en los jóvenes y en los adultos y que en los viejos las fracturas extracapsulares* (fracturas de la base del cuello con penetración) *son las más frecuentes*.

Viene luego el *acortamiento del miembro*. Constituye un dato que se aprecia a simple vista: colocada la pelvis simétricamente, el talón de la extremidad lesionada está más alto que el otro. Mídanse con cuidado los dos miembros, colocados uno y otro simétricamente. Este signo depende de dos condiciones: por una parte, el cierre del ángulo céntrico-femoral, *ángulo de inclinación*, tendiendo el cuello a formar

con la diáfisis un ángulo recto o hasta un ángulo agudo (*coxa adducta*); por otra parte, la elevación del fragmento inferior arrastrado por la contracción de los glúteos y de todos los músculos pelvifemorales. Ocurre a menudo que en las fracturas más graves, en las *cervicales*, el acortamiento inmediato es el menos marcado; los fragmentos engranados no se abandonan o sólo se deslizan ligeramente uno sobre otro; de ahí un *acortamiento nulo o muy ligero* (1 a 3 centímetros), susceptible, como ha indicado MALGAIGNE, de *aumentar bruscamente* en los días siguientes por rotura de las fibras reflejas de la cápsula o por contractura secundaria. En la *fractura extracapsular*, el acortamiento debido a la inclinación hacia abajo del cuello sobre la diáfisis es ordinariamente más considerable (4 ó 5 centímetros) proporcional al grado de penetración, y como los fragmentos están engranados (*impacted*, dicen los ingleses) el acortamiento es casi invariable.

En la *fractura intracapsular*, la *inversión o rotación del pie hacia fuera* no es constante: a veces sólo se establece secundariamente algunos días después del accidente, y como es debida a la *inversión del miembro por su propio peso y a la contractura de los músculos rotadores externos*, es generalmente *corregible* sin demasiado esfuerzo o dolor. Por el contrario, en una *fractura extracapsular*, la rotación externa es producida por la penetración intratrocantérea, más pronunciada hacia atrás; y, como indicaba MALGAIGNE y en ello insiste TILLAUX, esta desviación sólo podría corregirse por el *desengranaje forzado* de los fragmentos (fig. 418). He aquí, pues, un signo diferencial muy claro: *rotación externa fácilmente corregible = fractura intracapsular; corrección difícil o muy dolorosa = fractura extracapsular*.

En las *fracturas por decapitación*, el *signo de Laugier* (tumor inguinal) *aparece en su máxima pureza*, porque el fragmento cervical, conservando su longitud, forma prominencia hacia delante, mientras la diáfisis gira en rotación externa. En las *transcervicales*, el *relieve inguinal* del fragmento cervical, más corto, es menos acentuado. En las *cervicotrocantéreas*, *no hay abombamiento óseo en la ingle*.

En la *fractura extracapsular*, el trocánter, aplastado y roto por la penetración del fragmento cervical, está ensanchado; este aplastamiento trocantéreo, señalado por ROBERT y A. GUÉRIN, es claramente apreciado por comparación con el lado sano, cogiendo la apófisis entre el pulgar y los otros dedos o entre las dos ramas de un compás de

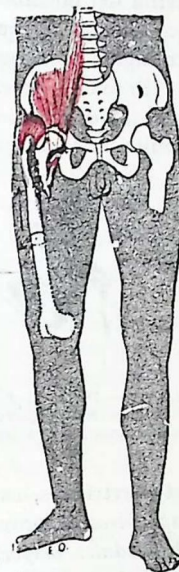


Fig. 418. — Rotación externa en la fractura extracapsular.

espesor. Este signo falta en la fractura *intraarticular*; en las cervicales verdaderas, el trocánter está intacto. Por el contrario, el ascenso del trocánter hacia la cresta ilíaca depende del grado de acortamiento y puede observarse en las dos variedades.

La *fractura extracapsular*, por razón de la rotura o estallido del tejido esponjoso trocantéreo y de la hemorragia que de ello resulta, va acompañada de una tumefacción más considerable (lo que ya había indicado A. COOPER) y de equimosis que ocupan la cara externa del miembro. En la *intracapsular*, la tumefacción es poca por lo general; las equimosis son inconstantes y aparecen en la base del triángulo de Scarpa.

Si se explora el dolor provocado por una presión localizada, se observará que en las *fracturas intracapsulares*, reside más particularmente en el *pliegue inguinal*, *debajo del arco crural*, y, en ciertos su-

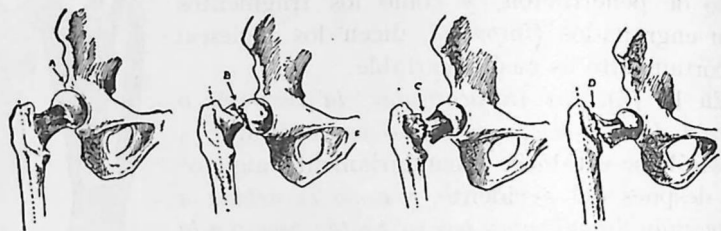


Fig. 419. — Desigualdad del arco de rotación del trocánter mayor en los tres tipos (decapitación, transcervical, basicervical) de fracturas del cuello; es más reducido en las fracturas más próximas al trocánter.

jetos artríticos, es notable por su viveza y tenacidad; en las *extracapsulares* es provocado más especialmente por las presiones sobre el *trocánter mayor*. Obsérvase también el dolor provocado por los *movimientos pasivos*; según la fórmula de KOCHER, que no deja de ser exacta en conjunto o en términos generales, cuanto más próxima a la articulación esté la línea de fractura (fractura subcapital) tanto más dolorosos resultan los movimientos comunicados a la extremidad afectada.

Examínese también, al imprimir movimientos de rotación al cuerpo del fémur, el *arco de rotación* del trocánter mayor (fig. 419). Normalmente, tiene por centro el cotilo; en las fracturas no encajadas es tanto más reducido cuanto la línea de fractura, y con él, el centro de rotación, está más próximo de la base del cuello; no obstante, en las *cervicotrocantéreas* encajadas, es casi normal. La *crepitación* es un síntoma que no debe buscarse; en las *intracapsulares*, estas maniobras exponen a romper las fibras capsulares que mantienen los fragmentos en contacto; en las *extracapsulares* sería necesario, para obtener un crujido óseo, desengranar el cuello hundido en pleno trocánter.

3.º *Fractura del cuello y coxa vara traumática*. — Recientemente se ha llamado la atención acerca de los hechos siguientes, cuya im-

portancia práctica es considerable, sobre todo en materia de accidentes del trabajo. Un individuo joven ha sufrido un traumatismo de la cadera y para el cual ni siquiera se ha pensado en el diagnóstico de fractura del cuello; ha permanecido en cama dos o tres semanas como afecto de una contusión simple y luego ha podido emprender de nuevo su trabajo. Al cabo de algunos meses se presenta otra vez al médico quejándose de dolores y de ligera cojera. Al examinarlo se encuentra: escaso acortamiento (1 centímetro y medio ó 2 centímetros); elevación del trocánter por encima de la línea de Nélaton; reducción de la aducción y ligera rotación externa. Ayudados de la radiografía, establecemos el diagnóstico de *coxa vara traumática*; el ángulo de inclinación del cuello sobre la *diáfisis* está disminuído y esto explica la gran elevación del trocánter (véase más adelante la fig. 497). La diferenciación de esta *coxa vara traumática* de la *coxa vara espontánea* de los adolescentes puede presentar grandes dificultades, dado que la radiografía no basta para establecer el origen traumático de esta deformación del cuello, pues dicha inflexión cervical puede subseguir a fracturas incompletas, radiografiadas muy tardíamente.

Pronóstico. — Las *fracturas intracapsulares* (decapitación y transcervicales), salvo raras excepciones, no consolidan formando un *callo óseo*, ordinariamente tiene lugar una *seudoartrosis*; esta noción es de gran importancia, por observarse estas lesiones principalmente en los jóvenes y en los adultos, y su falta de consolidación ósea lleva aparejado un grave trastorno de *invalidéz*. De ahí, en semejantes casos, la indicación y el valor del enclavijado sin artrotomía. Sin embargo, en los jóvenes menores de dieciocho años, aun en período de crecimiento, se obtienen buenas consolidaciones mediante la inmovilización en buena posición. En las *fracturas extracapsulares*, la *consolidación ósea es la regla*. Pero esta consolidación tiene lugar a menudo (casi siempre, afirma DELBET), en una *actitud viciosa*, caracterizada por la *ascensión y la rotación externa del fragmento diafisario*, con *aducción de este fragmento y cierre del ángulo cervicodiafisario*. Rotación externa; aducción; actitud en *coxa vara*; acortamiento; anquilosis más o menos completa; he aquí los elementos que componen la impotencia funcional, resultado frecuente de una fractura extracapsular consolidada. El acortamiento es corregible por elevación del talón; la anquilosis en buena posición, dificulta el sentarse, pero permite andar satisfactoriamente; la aducción y sobre todo la rotación externa, en la cual el pie tropieza con los obstáculos, crean, por el contrario, una inferioridad real y son objeto de indicaciones y operaciones correctoras.

Tratamiento. — 1.º *Aparatos*. *Fracturas no engranadas con fragmentos libres*. — Un anciano puede morir a consecuencia de una fractura del cuello del fémur; pero es por neumonía hipostática, por con-

gestión pulmonar o por inapetencia invencible. Por eso, ya sea la fractura intra o extracapsular, está contraindicado prolongar la permanencia en cama, en los sujetos de mucha edad, debilitados, bronquíticos, cuya temperatura se eleva desde los primeros días del accidente, cuyas pulsaciones se aceleran, cuya lengua se seca y cuya orina contiene albúmina.

Para esas fracturas y esos enfermos sólo hay un buen aparato: la gotiera de Bonnet. Durante los diez o quince primeros días, este aparato permite mover y levantar al herido sin provocar dolores ni trastornos de ningún género para la emisión de la orina, la defecación y la limpieza de la cama. Después de una quincena, generalmente pueden prescindir de la gotiera: los dolores se han hecho tolerables y los

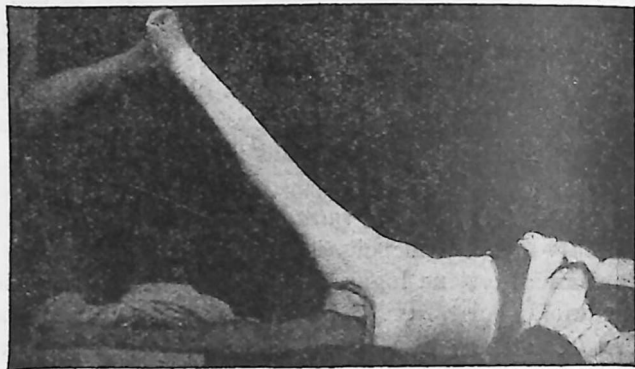


Fig. 420. — Método de WITHMANN: inmovilización en abducción máxima

movimientos más fáciles. Pero, durante estos plazos, vigíense con cuidado sus talones, sus isquiones y la región sacra, asiento de escaras por decúbito. A falta de la gotiera de Bonnet, puede practicarse la tracción continua en abducción. El aparato de Delbet, para las fracturas del muslo, es útil en las *fracturas cervicotrocantéreas* y *trocantérodiafisarias*: la ventaja del método ambulatorio es el de alejar el peligro de las complicaciones pulmonares.

Diez o quince días después ya podrá autorizarse a los enfermos para sentarse en un sillón durante sesiones que progresivamente van prolongándose. Cuando el enfermo está levantado, dice CHAMPIONNIÈRE, se provocará la marcha lo más pronto posible.

La inmovilización en *abducción máxima* (método de WITHMANN) se funda en los siguientes principios: en la corta longitud y en la profundidad del fragmento cefálico que, impidiendo toda acción directa sobre él, hacen necesario, mediante una abducción de 45 a 55°, llevar el fragmento inferior en la dirección de este fragmento superior: esta abducción relaja los pelvitrocantéreos (que tiran hacia arriba el trocánter), distiende la cápsula, tensión que corrige y coapta a los frag-

mentos, pone tenso al psoas y hace descender el fragmento externo. Un vendaje de yeso que comprenda todo el miembro hasta los dedos del pie fija esta posición de máxima abducción: déjase durante dos meses. Muy rápidamente el herido puede levantarse y andar con muletas.

Fracturas con penetración y gran deformación. — Cuando los fragmentos están inmovilizados por la penetración, y en el caso de acortamiento y rotación exterior poco acentuados, puede respetarse el engranamiento y ser tratado por el método ambulatorio o por la movilización precoz. Por el contrario, si la rotación externa es muy *acentuada*, como sucede en el caso de una fractura extracapsular, con gran penetración cervicotrocantérea, en un sujeto que pueda resistir bien la anestesia y la inmovilización, *debemos desengranar* para evitar una consolidación viciosa que acarrearía gran dificultad para andar. Para esto, flexionar el muslo hasta formar ángulo recto; luego hacer una fuerte rotación interna maniobrando como

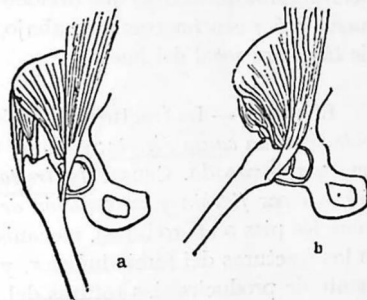


Fig. 420 bis. — Esquema que demuestra cómo la abducción forzada, método de WITHMANN, consigue la relajación muscular y la fijación de los fragmentos.

palanca, con la pierna flexionada en ángulo recto, y ejercer una tracción para corregir el acortamiento. Una vez obtenido el desengranaje, poner una extensión continua, o mejor inmovilizar el miembro en un yeso en abducción máxima «a la manera de Withmann».

2.º *Tratamiento operatorio.* — Las fracturas intraarticulares (deca-pitación y transcervicales) conducen ordinariamente a la pseudoartrosis; el tratamiento de elección es el enclavijado sin artrotonía, intervención bien reglada gracias a los trabajos y al material de DELBET, factible bajo anestesia local. Algunas fracturas extracapsulares con gran desplazamiento pueden ser tratadas por el mismo método, previo desengranaje. Las pseudoartrosis, que suceden a las fracturas cervicales no enclavijadas, son curables por el injerto óseo, resaca del peroné del enfermo. Las fracturas antiguas viciosamente consolidadas en rotación externa, pueden tratarse por la osteotomía subtrocantérea, si la invalidez es considerable.

III. — FRACTURAS DE LA DIÁFISIS FEMORAL

Definición. — Desde el trocánter menor, hasta tres traveses de dedo por encima del reborde cartilaginoso de los cóndilos, la fractura se llama *diafisaria*. Por razón de algunas particularidades anatómicas (forma espiroidea de la fractura) y patogénicas (producción por el mecanismo de la torsión), se suelen estudiar separadamente desde A. COOPER y MALGAIGNE, con el nombre de *fracturas subtrocantéreas*, las fracturas diafisarias que dividen el fémur desde el trocánter menor hasta 5 ó 7 centímetros más abajo, es decir, hasta el tercio superior de la altura total del hueso.

Etiología. — La fractura es, en la gran mayoría de los casos, producida por una causa directa: paso de una rueda de carruaje, choque de un cuerpo pesado. Causas indirectas pueden determinarla más rara vez, ya por flexión y exageración de la curva normal del hueso (caída sobre los pies o las rodillas), mecanismo que se observa especialmente en las fracturas del tercio inferior, ya por torsión, que es el modo frecuente de producirse las roturas del tercio superior (fracturas subtrocantéreas), cuando, en una caída sobre la región posterior de la cadera, el extremo superior del fémur es dirigido hacia delante y adentro por el choque trocántereo.

Anatomía patológica. — La diáfisis se fractura lo más a menudo en su tercio medio. En el adulto, la fractura oblicua en V es el tipo casi constante: esta oblicuidad, que favorece el acabalgamiento de los fragmentos, es un carácter esencial que debe recordarse; lo hemos comprobado por las radiografías y por el examen de un número considerable de piezas patológicas. En los tercios medio y superior, la línea de fractura es, por lo general, oblicua hacia abajo y adentro; en el tercio inferior lo es hacia abajo y adelante; a nivel del tercio superior, en la parte subtrocantérea de la diáfisis, la línea anterior o descendente de la fractura toma la forma de un eje de hélice; pero estas reglas son susceptibles de excepciones. En el niño la fractura es, con bastante frecuencia, transversal o de menor oblicuidad; los fragmentos, a menudo engranados por sus dentellones, están mejor sostenidos por un periostio resistente y de actividad osteogénica intensa: de ahí, en ellos, una desviación fragmentaria menor y un mejor pronóstico de consolidación. Desde MALGAIGNE, está admitido que las fracturas del tercio medio son, generalmente, de doble línea de fractura, es decir que el cuerpo del hueso está dividido en tres fragmentos: pero el fragmento intermedio rara vez separa un segmento completo de la diáfisis: de ordinario, sólo interesa una parte de su espesor, que se desprende, formando esquirla, de la cara posterior.

Sintomatología. — La movilidad anormal es fácil de comprobar: levántese el muslo con la mano izquierda colocada debajo del hueso poplíteo, mientras la mano derecha se pasa de plano por debajo del punto fracturado: se produce una flexión a este nivel. La misma maniobra nos hace percibir la *crepitación*: es importante buscar este síntoma; su ausencia indica una desviación notable de los fragmentos o debe hacer temer una interposición muscular. Ejérzase entonces sobre el miembro una extensión

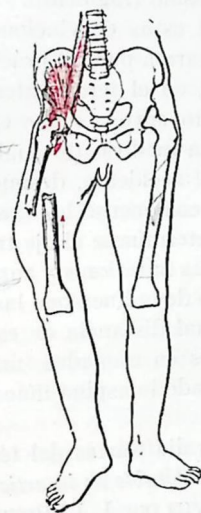

Fig. 421

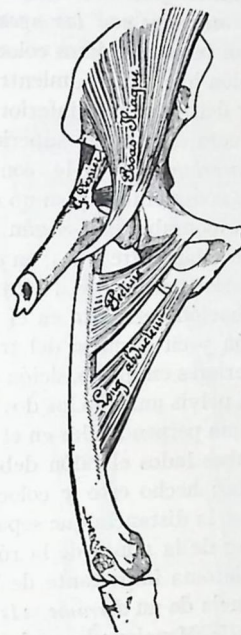

Fig. 422

Deformación en la fractura del fémur en los tercios superior y medio

G. Jossier, glúteo mayor; Psoas-iliac, psoas ilíaco; Pectine, pectíneo; Long abducteur, abductor mayor

suficiente, y si percibimos una crepitación manifiesta, es que los fragmentos se han puesto en contacto directo, contacto indispensable para una reparación normal.

La *deformación* es, ordinariamente, considerable. Resulta de la desviación de los fragmentos en tres sentidos: 1.º, *acabalgamiento*, es decir, *desviación según la longitud*, de los fragmentos que, por razón de su oblicuidad, se deslizan uno sobre otro, pasando, generalmente, el superior por fuera y por delante; 2.º, *desviación angular*, es decir, *desviación según el eje de los fragmentos*, que basculan uno sobre otro de modo que forman, hacia delante y afuera, ya una prominencia en ángulo, ya una incurvación en forma de cayado, según la forma más o menos brusca del codo y su alteración ulterior por la hipertrofia

del callo; 3.º, *rotación*, es decir, *desviación según la circunferencia*, dirigiéndose hacia fuera el fragmento inferior, arrastrado por el peso del miembro. Desconfiar de las *deformaciones secundarias* por flexión del callo blando: en un enfermo que ya ha abandonado la cama y anda, podremos observar una desviación tardía, con aumento del acortamiento y de la claudicación.

Los músculos son los agentes o causas de estas desviaciones: los músculos psoas y glúteos colocan el fragmento superior en abducción y rotación hacia fuera, mientras que los aductores arrastran la parte inferior del fragmento inferior hacia arriba y adentro, lo cual dirige hacia fuera el extremo superior de este mismo fragmento.

El *acortamiento* es la consecuencia de estas desviaciones: es a menudo considerable, y su no corrección acarrea para el práctico una grave responsabilidad. Según HENNEQUIN, en el tercio inferior, sus límites oscilan entre 3 y 4; en el tercio medio, entre 4 y 8, y en el tercio superior, entre 4 y 9 centímetros. Para medirlo (lo cual es una comprobación necesaria en el momento del accidente, después de la reducción y en el curso del tratamiento), colóquense los dos miembros inferiores en una posición simétrica: determínese el eje transversal de la pelvis uniendo las dos espinas ilíacas anteriores y superiores; trácese una perpendicular en el punto medio de la línea que las reúne, y en ambos lados el talón debe estar a igual distancia de esta perpendicular; hecho esto y colocados los pies en escuadra, mídase y compárese la distancia que separa en cada lado la espina ilíaca anterosuperior de la punta de la rótula.

Un síntoma importante de las fracturas diafisarias del fémur es la existencia de un *derrame más o menos considerable en la articulación de la rodilla*. Mencionado ya desde el siglo XVIII por J. L. PÉRRÉ, este síntoma fué puesto de relieve por la Memoria de ROUGE, en 1870. Su patogenia ha suscitado varias interpretaciones: 1.º, repercusión del traumatismo en las superficies articulares de la rodilla y traumatismo de la rodilla por contragolpe (VERNEUIL, LANNELONGUE, BOUILLY); 2.º, obstáculo aportado a la circulación de retorno de la sinovial por la rotura de las venas periósticas y medulares (ALLISON); 3.º, trasudación a través del fondo de saco de la sinovial de una parte del suero procedente de la sangre semicoagulada que constituye una infiltración sanguínea gelatiniforme alrededor del foco de fractura (GOSSELIN y BERGER). Es lo más probable que cada una de estas teorías contenga una parte de verdad y sea aplicable a una categoría de hechos: por nuestra parte, creemos que la causa dominante es el traumatismo indirecto que el choque femoral transmite a la articulación.

Curso y pronóstico. — A causa de la potencia de las masas musculares, las fracturas del muslo son las que se complican con acortamientos más considerables y de más difícil corrección. Las variedades

más sencillas son las de la parte media: «la tendencia a la desviación, según la acertada fórmula de DELBET, se acentúa a medida que la fractura se acerca a los extremos del hueso».

Hasta que no se empleó la *extensión continua* y el masaje, el pronóstico de una fractura diafisaria era grave. La función del miembro estaba a menudo comprometida, hasta el punto de hacer muy penosa la marcha por diversas condiciones: ante todo, la *deformación angular persistente* y la desviación de la dirección del eje; en segundo lugar, el *acortamiento* a menudo considerable que de ello resultaba, y, por último, la *rigidez de la rodilla*, cuyos movimientos de flexión eran limitados, por una parte a causa de la artritis anquilosante consecutiva al derrame intraarticular, y por otra las adherencias del tríceps con el callo vicioso.

Actualmente el práctico puede y debe conducir una fractura diafisaria a la consolidación, sin deformación ni acortamiento notable (excepto para algunos casos en que el alcoholismo del sujeto, su impaciencia que no le permite someterse a la acción más o menos prolongada del conveniente aparato, crean inevitables imperfecciones de callo), y, sobre todo, *sin disminución grave del valor funcional del miembro*. Cuanto acabamos de decir demuestra

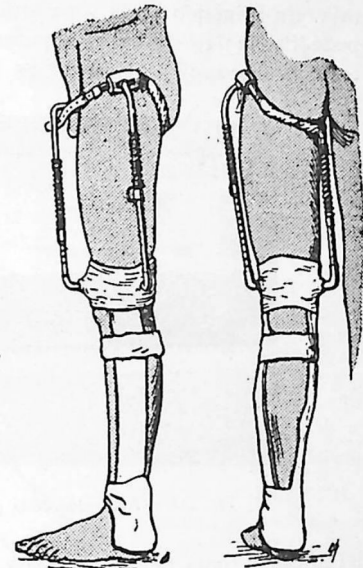


Fig. 423. — Aparato de Pedro Delbet

cuán grande es la responsabilidad del cirujano; sin embargo, no hay que concederle un valor absoluto, pues la radiografía nos enseña a ser reservados, mostrándonos casos cuidados por el mismo HENNEQUIN, con deformaciones y acortamientos inevitables. Pero, por lo general, y para los casos de dificultad mediana, entendemos, con BERGER, que semejante apreciación es exacta, y si todavía se observan resultados defectuosos, es que pocos médicos se empeñan en *realizar* y en *vigilar* una *corrección* y una *contención* irreprochables. Por otra parte, y afortunadamente, la perfección absoluta de la reducción no es indispensable para que la función sea perfecta; debemos reducir lo mejor posible, suprimir las desviaciones angulares, mantener el eje de sustentación y dirigirnos, en cuanto sea posible, al restablecimiento funcional, previniendo la atrofia, las rigideces y los trastornos circulatorios, por medio del masaje y de la movilización metódica.

Tratamiento. — *Aparatos para las fracturas del muslo.* El principio director de estos aparatos es el siguiente: como la causa de los desplazamientos fragmentarios radica en la acción permanente y poderosa de los músculos del muslo, hay que oponerle una fuerza continua, la extensión. La contención fija simple, por medio de un aparato de yeso, sólo es aplicable a las fracturas del niño o en algunas fracturas subtrocantéreas.

I. *Método de extensión ambulatorio.* — Evitar que los enfermos, principalmente los viejos, permanezcan en cama, es una gran ventaja. En principio, es la superioridad del *aparato de Delbet*. Se compone (fig. 423) de dos piezas separadas por tres tallos rígidos con resortes espirales: la pieza superior es un aro metálico que abraza la raíz




Fig. 424. — Aplicación de la extensión continua rectilínea

del muslo y toma punto de apoyo por delante en la rama isquiopúbica y por detrás en el isquion; la pieza inferior está formada por tres tallos machos que enchufan en los tres tallos hembras superiores y fijos, formando cuerpo, por medio de pequeñas aletas, en un anillo enyesado que se apoya en los cóndilos femorales. Permitir al herido la marcha desde el tercero o quinto día (pues DELBET prefiere actualmente la reducción progresiva en tres o cuatro días) es un resultado notabilísimo. Los hechos demuestran la posibilidad de curar de este modo las fracturas del muslo sin acortamiento o con el mínimo del mismo. La formación del callo parece acelerada por la utilización funcional del miembro. El período de invalidez queda reducido. En la práctica, desgraciadamente, el punto de apoyo inferior no siempre es tolerado; el aparato es de difícil aplicación en la mujer obesa y en el viejo; no es suficiente en algunas fracturas con gran acaabalgamiento.

II. *Extensión continua en la cama.* — La tracción continua en la cama puede obtenerse con tres tipos de aparatos: 1.º, *extensión conti-*

nua simple, sobre el plano de la cama (en línea recta, o en semiflexión-abducción); 2.º, extensión continua mediante aparatos fijos que descansan sobre el plano de la cama; 3.º, extensión continua combinada con la suspensión.

1.º *Extensión continua simple, sobre el plano de la cama.* — Esta extensión puede ser aplicada: *rectilínea* (tipo Tillaux) o *en semiflexión* (tipo Hennequin). El tipo más simple y el más fácil de instalar es el aparato de Tillaux; pero en los viejos tiene la desventaja de exponerlos a una congestión pulmonar hipostática: se cortan tres vendotes de diaquilón de una anchura de unos 3 centímetros y bastante largos para ser aplicados a cada lado del miembro hasta el nivel de la fractura y para formar asa debajo de la planta del pie; estos vendotes se aplican longitudinalmente, pegados a la piel, y servirán de asas de tracción; unas tiras, arrolladas circularmente, los fijan por tres brazaletes a nivel de los puntos de aplicación de la fuerza extensora (tobillos, vientre de la pantorrilla, cóndilos femorales); la extensión se verifica por medio de una cuerda fija en medio de las asas plantares, reflejadas sobre una polea colocada a los pies de la cama y llevando un peso de 3 kilogramos.

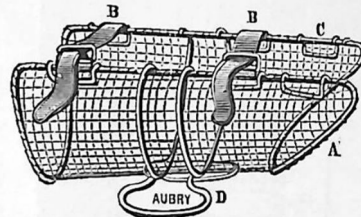


Fig. 425. — Gotiera metálica crural de Hennequin

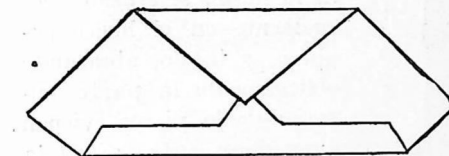


Fig. 426. — Manera de doblar una compresa (o servilleta) para formar corbata

Extensión continua en semiflexión. — El aparato de Hennequin, permitiendo al enfermo sentarse, tiene la ventaja de prevenir la hipostasia pulmonar y la aplicación de la extensión en la posición en que los músculos están relajados, es decir, en la semiflexión de la rodilla. En manos cuidadosas ha dado excelentes resultados, y merece, a pesar de los progresos de los aparatos modernos, ser conservado en la práctica corriente como tipo de aparato para las fracturas diafisarias. El muslo es inmovilizado en una gotiera (fig. 425), cuyo extremo inferior está escotado para que en esta escotadura venga a alojarse la cara posterior de la pierna; lateralmente presenta unos apéndices que avanzan sobre el cóndilo del fémur. Es necesario descoser el borde del colchón correspondiente al miembro lesionado, desde el ángulo inferior de dicho colchón hasta una línea transversal que pasa a nivel del pliegue de la corva; se retira la lana del colchón en un segmento de una anchura de 30 centímetros por arriba y 20 centímetros

por abajo: se unen con fuertes alfileres de seguridad las dos telas del colchón en el punto a que llega la lana que en él se ha dejado.

Colocado el miembro afecto de modo que sufra una tracción moderada, se le cubre con una capa regular de algodón de un través de

mano de grosor, que llegue hasta el cuarto inferior del muslo inclusive; sobre ella se coloca una venda que ejerza una presión uniforme, de tal modo que el grosor de la capa de algodón quede reducido a unos dos traveses de dedo.

Hecho esto deberán fijarse los lazos extensores: para este objeto servirá una gran compresa de lienzo o servilleta doblada en forma de corbata del modo que indica la figura 426. La parte media de esta corbata se coloca sobre la parte anterior e inferior del muslo; los dos cabos de la misma se cruzan oblicuamente en el hueco poplíteo, y luego, abrazando oblicuamente la parte superior de la pierna, vienen a anudarse entre sí en la unión del tercio superior con el tercio medio de la cresta de la tibia. Se forma de este modo una especie de 8 de guarismo, un doble anillo, cuya asa superior abarca el muslo y la inferior rodea la pierna.

Levantando entonces suavemente el miembro fractu-

rado, se desliza la gotiera entre el colchón de la cama y el muslo, y aplicada *in situ* dicha gotiera se coloca todo el miembro en ligera abducción; la pierna, abandonada progresivamente a sí misma, poco a poco va situándose en flexión en el hueco cuadrangular del colchón, hasta que el talón viene a descansar sobre el fondo de dicho hueco.

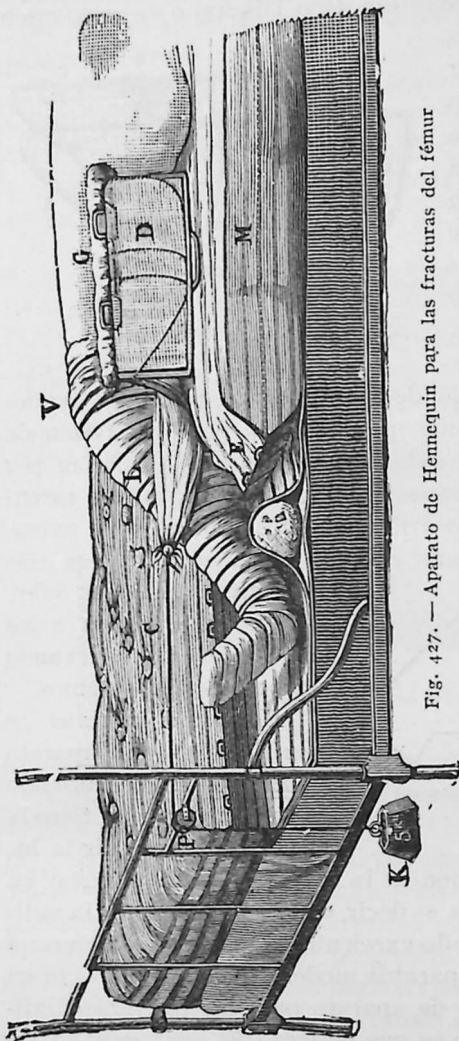


Fig. 427. — Aparato de Hennequin para las fracturas del fémur

Colocada la pierna de la manera indicada en flexión de 40 a 45° y en ligera rotación hacia fuera, se procede a fijar la cuerda de tracción al anillo inferior del lazo extensor. Desde el lazo extensor la cuerda debe quedar tendida horizontalmente para reflejarse luego sobre una polea. En el primer momento se suspende en el extremo

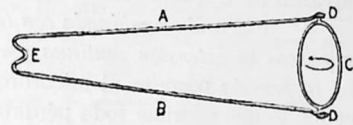


Fig. 428. — Esquema de la férula de Thomas (Adición del T.)

libre de la cuerda un peso de 2 kilogramos para ejercer la tracción necesaria; se aumenta este peso en 1 kilogramo cada dos días hasta llegar a un máximo de 4 kilogramos tratándose de adolescentes o de mujeres; a 5 kilogramos si el paciente es un adulto de mediana fuerza o robustez, y aun a 6 kilogramos cuando se trata de individuos muy musculosos.

Extensión continua en posición vertical. — En un niño de teta o de corta edad es, a veces, difícil mantener la extensión continua, y esto puede conseguirse colocando el muslo en flexión en ángulo recto sobre la pelvis y dirigiendo verticalmente hacia arriba la aplicación de la tracción. Pero algunas veces es necesario inmovilizar el miem-




Fig. 428 bis. — Férula de Thomas-Lardennois aplicada (perfil)

bro del niño en un gran apósito enyesado, que vaya desde la pelvis al pie, análogo al aparato de los coxálgicos. En el recién nacido nos vemos obligados a emplear aparatos mediocres, a férulas de madera o de cartón protegidas contra la orina y las heces por una cubierta impermeable.

2.º *Extensión continua por aparatos fijos descansando sobre el plano de la cama.* — La férula de Thomas es, como ha dicho ROUVILLOIS, el tipo inicial de estos aparatos. Dos tallos laterales de hierro; en su parte superior los reúne un anillo, en elipse; en su extremidad inferior se fijan los lazos de tracción que toman apoyo en el pie; la

contraextensión es asegurada por el apoyo del anillo algodónado, sobre el isquion y la rama isquiopúbica. En el aparato de Lardennois, el anillo superior es cortado en dos semicírculos que pueden abrirse. La férula de Thomas-Lardennois ha proporcionado grandes servicios durante la guerra, ya como aparato de transporte, ya como aparato de tratamiento.

3.º *Extensión combinada con la suspensión.* — En estos aparatos, mientras la *extensión continua* asegura la reducción de la fractura, la *suspensión* permite al miembro estar levantado del plano de la cama, lo que suprime toda pérdida de la fuerza tractora: la tracción

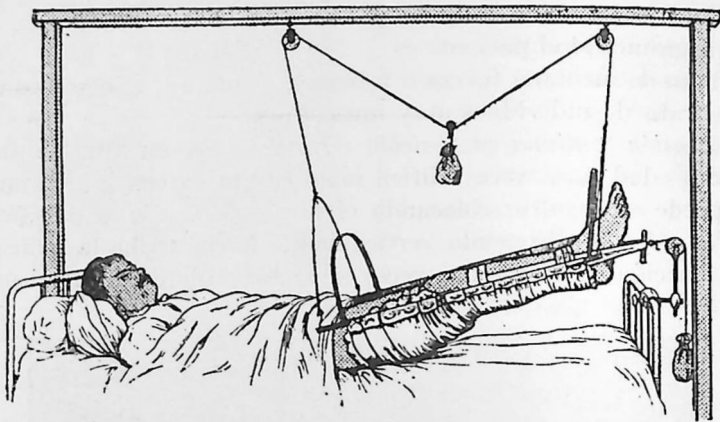


Fig. 429. — Aparato de suspensión para fractura del muslo. El miembro, en línea recta, o mejor, semiflexionado, es suspendido de un cuadro y equilibrado por pesos

puede orientarse en diversas direcciones; la posición suspendida del miembro hace desaparecer la estasis, el edema y da al fracturado una sensación de bienestar; las curaciones son fáciles. Los tipos de estos cuadros de suspensión son múltiples: el de miss CASSETTE ha sido durante la guerra uno de los más empleados.

Tratamiento cruento y osteosíntesis. — Es excepcional y sólo motivado por indicaciones formales: *fracturas abiertas; fracturas complicadas con interposición muscular o con lesiones vasculares; fracturas irreducibles con gran acabalgamiento, muy oblicuas, con esquirlas interpuestas; fracturas bajas de la diáfisis.* Entre las osteosíntesis más difíciles se cuentan las operaciones por fracturas del muslo, en razón de la potencia y del espesor de los músculos. Los casos de fracturas muy oblicuas se fijan por una ligadura doble con hilo o cinta metálica; en casos de fracturas transversales o poco oblicuas, la placa de Sherman atornillada o el fijador de Lambotte.

IV. — FRACTURAS DEL EXTREMO INFERIOR DEL FÉMUR

Definición. — Estas fracturas, mucho más raras que las del cuerpo de la diáfisis, pueden dividir el extremo inferior del fémur (limitado hacia arriba por una línea que pasa de 5 a 6 centímetros por encima de la rótula), o bien romper al mismo tiempo los dos cóndilos, o limitarse a separar uno de estos cóndilos. Así, pues, se distinguen por analogía con las roturas del extremo inferior del húmero: 1.º, las *fracturas supracondíleas*; 2.º, las *fracturas inter y supracondíleas*; 3.º, las *fracturas unicondíleas*. Pero hay una diferencia notable: en tanto que la epífisis inferior del húmero es frágil, especialmente en el niño, las fracturas del extremo inferior del fémur se observan principalmente en el adulto.

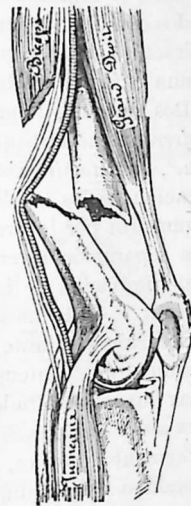

Fig. 430. — Desviación del fragmento inferior en una fractura supracondílea.

Jumeaux, gemelos; Biceps, bíceps; Grand droit, recto mayor.

1.º **FRACTURAS SUPRACONDÍLEAS.** — De ordinario son consecutivas a caídas sobre las rodillas o sobre los pies. La línea de fractura es generalmente *oblicua de arriba abajo y de atrás adelante*; de ello resulta el deslizamiento de los dos fragmentos, dirigiéndose el superior hacia abajo y adelante, en tanto que el inferior, arrastrado por los gemelos, el poplíteo y el plantar delgado, pasa a su cara posterior y hasta puede, según BOYER, «dirigirse hacia atrás en el hueco poplíteo», desviación que, calificada por MALGAIGNE de «imaginaria», ha sido confirmada por los hechos. En esta desviación, los vasos poplíteos corresponden a la cresta saliente del fragmento inferior; de ahí la posibilidad de la gangrena del miembro por esta compresión vascular. La misma desviación se observa en el desprendimiento traumático de la epífisis femoral inferior en los sujetos jóvenes. La prominencia posterior del fragmento inferior se reconoce por la palpación del hueco poplíteo; por delante se percibe el fragmento superior apoyado sobre el borde superior de la tróclea. La tumefacción es considerable: hemartrosis frecuente debida al desgarramiento del fondo de saco subtricipital por la punta del fragmento superior. A nivel del tercio inferior del muslo se pueden imprimir movimientos anormales de lateralidad. Los movimientos de flexión y de extensión de la pierna son posibles, con cuidado; hasta se puede (signo característico) traspasar la extensión normal de la pierna. La extensión en la semiflexión (aparato de Hennequin) es el tratamiento clásico; pero de él no hemos obtenido bue-

nos resultados, y creemos que el tratamiento de elección es o bien la *extensión mediante el clavo de Steinmann*, en semiflexión (véase fig. 260), o en los casos incoercibles, la reducción cruenta y la fijación por medio de la placa de Lambotte o, mejor, con la de Shermann, modelada y atornillada sobre el relieve del hueso.

2.º FRACTURAS INTER Y SUPRACONDÍLEAS. — A la línea que corta más o menos oblicuamente el cuerpo del fémur por encima de los cóndilos, se combina una hendidura más o menos vertical que separa los dos cóndilos: la reunión de las dos líneas forma una T o una Y. Esta fractura resulta, ya de una violencia directa, ya indirectamente de una caída sobre la rodilla en flexión (experimento de MADEJUNG). Dos síntomas llaman principalmente la atención: 1.º, un abundante derrame intraarticular que hincha la rodilla, fuertemente equimosa; 2.º, una ampliación o ensanchamiento de la rodilla debido a la separación de los cóndilos; se corrige por presión lateral y, al contrario, aumenta por la presión ejercida sobre la rótula, lo cual hace mayor la separación intercondílea. El diagnóstico se afirma por la doble comprobación de la desviación transversal del extremo inferior del fémur y de la movilidad anormal de cada uno de los cóndilos. La extensión mediante el clavo de Steinmann me parece el mejor procedimiento de contención; en los casos con poco acabalgamiento puede dar buenos resultados la inmovilización del miembro, en flexión, sobre un doble plano inclinado; pero en los casos con fuerte desviación del fragmento inferior, la osteosíntesis (cerclage) sobre placa del bloque condíleo y de la diáfisis es el método de elección.

3.º FRACTURAS UNICONDÍLEAS. — Resultan, generalmente, de traumatismos directos; pero pueden ser indirectamente producidas por un movimiento de torsión brusco, que ocasiona el arrancamiento de una porción transversal del cóndilo, ya gracias a los ligamentos laterales, ya, como cree BRAUN, por la tracción de los ligamentos cruzados. El cóndilo interno es el que se fractura más a menudo. La línea de fractura, dice TRÉLAT, es, ordinariamente, paralela al fémur siguiendo el trayecto de las fibras óseas: parte de la garganta troclear y se inclina un poco hacia fuera, o hacia dentro, según sea el cóndilo separado; el fragmento cuneiforme termina por arriba en una punta tallada a expensas del borde correspondiente. La desviación falta a veces; cuando existe, el cóndilo fracturado puede desviarse en tres direcciones: 1.º, hacia fuera o hacia dentro (separación); 2.º, hacia arriba a lo largo del fémur (ascenso); 3.º, hacia delante o hacia atrás (rotación). Aparte de estas separaciones condíleas totales, en forma de cuña, conviene saber que los ligamentos laterales o cruzados pueden arrancar, sobre los cóndilos, porciones más o menos oblicuas de la masa epifisaria. El diagnóstico se hace por la comprobación de la

movilidad anormal del fragmento condíleo, de la crepitación (que se busca moviendo el cóndilo de delante atrás), del ascenso del cóndilo fracturado, de la exageración del movimiento de lateralidad, abducción o aducción, según que se trate del cóndilo externo o del interno. La rodilla se fijará en semiflexión en una gotiera enyesada posterior; muy pronto, desde los quince días, se la sacará de allí para una movilización metódica. Actualmente se tiende, en estos casos, al enclavijamiento del cóndilo fracturado.

V. — FRACTURAS DE LA RÓTULA

Etiología. — Son raras y sólo figuran en la estadística general de las fracturas en una proporción del 1'5 por 100 (BRUNS), de 2 por 100 (MALGAIGNE). El mayor número de casos se observa entre los veinte y los cuarenta años.

FRACTURAS DIRECTAS. — Puede producir las una causa *directa*: balazo, coz de caballo o choque muy violento contra un obstáculo. La fractura puede entonces ser *abierta y cominuta*.

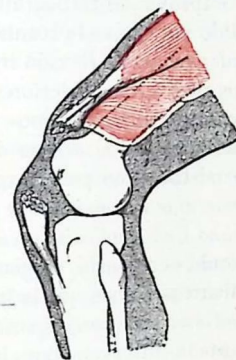


Fig. 431. — Fractura indirecta de la rótula

FRACTURAS INDIRECTAS. — En la mayoría de los casos, la fractura es de causa indirecta. Entonces es, de ordinario, una fractura cerrada y adopta el tipo de una fractura transversal; la línea de rotura divide el hueso en dos fragmentos, uno superior y otro inferior. Estas fracturas indirectas se producen de dos maneras: ora con ocasión de una caída sobre la rodilla, ora por simple esfuerzo muscular.

Fracturas indirectas por caídas sobre la rodilla. — ¿Cómo se puede romper la rótula cayendo sobre la rodilla? El mecanismo es discutido. Lo que está demostrado es que en esta posición de caída, la rodilla se encuentra en flexión, y esta demostración deja un punto ya dilucidado. Segundo punto: cuando un sujeto cae de rodillas, en esta posición de flexión, ¿es la tuberosidad anterior de la tibia o la rótula la que recibe el choque contra el suelo? En la primera hipótesis, que es la opinión clásica desde SAMSON, la rotura depende del choque, pero no es éste el que rompe directamente el hueso; se transmite al vértice de la rótula por el ligamento rotuliano, mientras que la contracción del cuádriceps por el ligamento rotuliano, mientras que la contracción del cuádriceps inmoviliza la base. En realidad, la rótula se encuentra apoyada, por su base y su centro solamente, sobre los cóndilos femorales, y la punta sobresale de este apoyo óseo. Ahora bien: mientras que la base se

halla sólidamente fijada por la contracción tricipital, la punta saliente es solicitada por la tensión brusca del ligamento rotuliano: éste es distendido por la desviación de su punto de inserción, que es la tuberosidad tibial sobre la que ha actuado el choque de la caída. Cogida entre esta potencia, representada por la tracción del ligamento rotuliano y la resistencia constituída por la contracción del tríceps, la rótula se rompe por su parte media, como un bastón cuando se rompe sobre la rodilla o un tallo roto más allá de su punto de apoyo.

Pero ¿es exacto que, en una caída con la rodilla flexionada, es la tuberosidad anterior de la tibia la que choca contra el suelo? El hecho es discutible y ESTOR ha aportado una serie de pruebas contrarias a la opinión clásica: el pie, aun en equinismo, mantiene a esta tuberosidad alejada del suelo; experimentalmente, sea tomando impresiones de la rodilla, en grados variables de flexión, sobre un papel ahumado, sea comprobando radiográficamente las posiciones del choque, se ha podido ver que es la rótula la que soporta el choque, a nivel de su mitad inferior, en la flexión ligera, y la flexión en ángulo recto, a nivel de los dos tercios inferiores, en la flexión forzada. Como conclusión, y según nosotros creemos, en muchas de las fracturas llamadas indirectas una acción directa de rotura interviene parcialmente, y nosotros persistimos en pensar que encuentra en las fuerzas adversas del poder muscular del cuádriceps y de la resistencia fibrosa del ligamento rotuliano una condición mecánica mayor (de lo contrario, la fractura de la rótula acarrearía, en general, lesiones superficiales de los tegumentos, mientras vemos que la integridad cutánea es la regla), y en la fragilidad ósea una predisposición anatómica frecuente (muchas veces durante las intervenciones hemos observado la débil resistencia que ofrece la rótula fracturada a la penetración del perforador).

Fracturas indirectas por acción muscular. — En otra variedad de fracturas indirectas, la contracción muscular resulta ser el agente exclusivo de la rotura ósea. Para evitar la caída hacia delante, un sujeto hace un esfuerzo violento para enderezarse hacia atrás; o bien, cuando el cuerpo está inclinado hacia atrás y la caída hacia el occipucio es inminente, los músculos extensores de la pierna se contraen vivamente para colocar de nuevo al cuerpo en posición recta. En uno y otro de estos movimientos instintivos, la rodilla está en flexión: la rótula, cuya cara posterior sólo se apoya parcialmente sobre los cóndilos, se encuentra colocada entre la resistencia del ligamento rotuliano y la tensión activa del tendón rotuliano: se rompe en el punto débil, que es el punto no sostenido. Así, pues, en posición de flexión, es cierto que, sin caída, la rótula puede romperse por acción muscular. En extensión, no puede explicarse muy bien y clínicamente no está bien demostrada: para romper la rótula en la extensión del miembro se necesita, como ha demostrado HENRIOT experimentalmente, una fuerza de 350 kilogramos.

Se ve, pues, la importancia de la contracción muscular, interviniendo, ya como factor auxiliar, ya como agente o causa productora suficiente de la fractura ósea. Desempeña también otro papel de consideración: es la producción de las roturas fibrosas perirrotulianas; por delante y a los lados de la rótula se encuentran planos fibrosos procedentes de las expansiones tendinosas del cuádriceps. Cuanto más ampliamente se desgarran, más se separan los fragmentos, más se acentúa la desinserción que resulta para el cuádriceps y, por tanto, la incapacidad motriz, que es su resultado. Un enfermo, con la rótula fracturada, hace un esfuerzo violento para contrarrestar la caída y quiere levantarse: estas contracciones musculares, por razón de la rotura ósea, ejercen su efecto en los tejidos fibrosos laterales y acaban por romperlos.

Anatomía patológica. *Fracturas incompletas.* — Algunos hechos demuestran la posibilidad de roturas incompletas, limitadas al tejido fibroso prerrotuliano y al periostio, después de un choque en un cuerpo saliente.

Fracturas directas. — Las fracturas directas presentan a veces líneas múltiples, ramificadas sobre una sección transversal más o menos regular y dividiendo la rótula en tres o cuatro fragmentos; a veces los trozos son más numerosos y este tipo es conminuto; rara vez se ve la rótula seccionada verticalmente.

Fracturas indirectas. — El tipo constante de la fractura indirecta es la línea transversal, que se presenta, de ordinario, por debajo de la parte media del hueso y ofrece a veces una curva de concavidad superior.

Tres hechos anatómicos son los dominantes (fig. 432), puesto que constituyen un obstáculo para la reunión ósea y nos explican por qué una fractura de la rótula está expuesta a no soldarse con hueso, sino a terminar en un callo fibroso. Son: 1.º, la separación de los fragmentos; 2.º, el movimiento como de báscula de sus superficies; 3.º, la interposición fibrosa interfragmentaria.

Los fragmentos se separan, por lo general, de 1 a 2 centímetros y medio: esta separación es debida a la flexión de la rodilla en el momento de la caída, a la acción tónica y retráctil del cuádriceps y al derrame sanguíneo intraarticular: es proporcional a estos tres factores y también a la extensión del desgarro de los tejidos fibrosos pre y perirrotulianos. Desde que se practica la abertura de las rodillas con ocasión de las fracturas de la rótula, se conoce muy bien otra desviación de fragmentos: éstos se levantan, se separan más por delante que por detrás y sólo se hallan en contacto por una línea en la cara posterior del hueso. La artrotomía nos ha revelado otra condición anatómica fundamental: la interposición fibrosa, cuya influencia fué puesta de relieve por MACEWEN en 1887. Se ve interponerse entre los frag-

mentos, y a menudo adherirse a las superficies óseas que cubren, colgajos fibrosos procedentes de la cubierta prerrotuliana. He aquí lo que ha ocurrido: el hueso se ha roto y los tejidos fibrosos más elásticos han resistido, se han distendido, pues los fragmentos pueden separarse de 1 a 2 centímetros sin rotura de las partes aponeuróticas: llega un

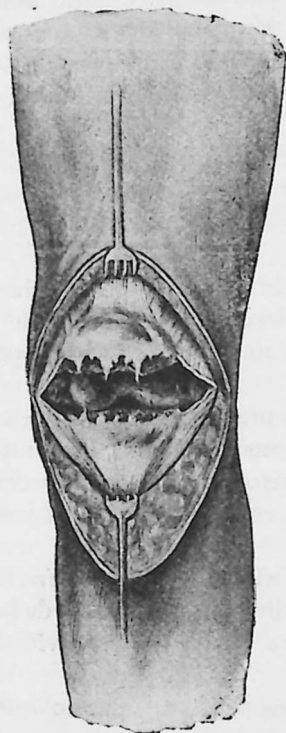


Fig. 432. — Fractura de la rótula, mostrando la separación de los fragmentos y la interposición del ligamento fibroso, por colgajos del ligamento prerrotuliano principalmente (imitada de Kelly).

momento en que el límite de elasticidad de éstas rebasado es; ceden, se desgarran irregularmente y se abarquillan o encogen sobre las superficies fragmentarias, fijándose en sus dentellones. Todos los clínicos han afirmado cuán importante es, y la constancia de la lesión, de Macewen; HOFFA, en sus experimentos, ha demostrado que la disposición de los colgajos interpuestos puede ser diversa.

Sintomatología. — Un dolor vivo, la percepción de un crujido y la impotencia del miembro después de la caída, son los signos conmemorativos ordinarios. Pero no son constantes ni decisivos: el dolor carece de significación; el crujido puede no ser advertido y algunas veces el enfermo ha podido andar a pasos cortos, hacia atrás, arrastrando el pie sobre el suelo, o avanzar cogiendo con las manos la rodilla enferma.

Si la fractura es reciente y la tumefacción moderada, se podrá ver, nos dicen los clásicos, una ranura transversal (fig. 433), de anchuar variable según la separación fragmentaria, debida a la presión atmosférica que empuja las partes blandas hacia la cavidad articular. En realidad, el diagnóstico se efectúa, no a la vista, sino mediante el dedo, que reconoce un surco transversal entre dos bordes óseos, cuya separación aumenta en la flexión de la rodilla; la mano, cogiendo cada uno de los dos fragmentos, los desvía en sentido inverso y comprueba su movilidad anormal. Cuando la hemartrosis es muy considerable, la percepción de la separación interfragmentaria y de la movilidad anormal es muy poco precisa; puede entonces puncionarse la articulación llena de sangre con alta tensión, y en las condiciones de una asepsia perfecta, es permitido, en caso de duda, practicar la artrotomía indicada por una y otra hipótesis, lo mismo para la evacuación de la hemartrosis que para la sutura ósea. Un derrame prerrotuliano no podría

inducir a error con una exploración atenta. Actualmente, debe practicarse un examen radiográfico en todos los traumatismos de la rodilla, y así se precisan ciertos diagnósticos antes debatidos (rotura del ligamento o del tendón rotuliano), el tipo anatómico de la fractura y las dimensiones de los fragmentos.

Evolución y complicación. — ¿Una fractura de la rótula puede repararse por un callo óseo? Antes se negaba este resultado, o por lo menos se le creía tan raro, que PIBRAC ofrecía roo luises de oro a quien lo presentara, y que DUPUYTREN, que creía haber obtenido la consolidación ósea en uno de sus enfermos, proponía comprar la pieza a sus herederos a peso de oro. Pero este resultado exige que la separación fragmentaria sea nula o esté corregida y que entre los fragmentos la reunión ósea no sea impedida por interposición alguna; ahora bien: con los aparatos, estas condiciones se conseguían excepcionalmente; pero desde que se practica la sutura ósea, han pasado a ser la regla y, como toda fractura, la rotura rotuliana puede terminar en el callo óseo, con consecuencias simplificadas.

Así, pues, la evolución, tal como se describe ordinariamente, con complicación de callo fibroso y de impotencia funcional, se referirá, en adelante, a una fractura rotuliana mal coaptada y tratada imperfectamente. En efecto, en semejante caso la dificultad funcional observada interesa a los movimientos normales de flexión y de extensión de la rodilla, que están limitados. La artritis plástica, debida particularmente al trabajo inflamatorio que ocasiona la presencia del derrame sanguíneo, puede reducir o suprimir, por anquilosis, uno y otro de esos movimientos. Otras condiciones limitan sus efectos a uno de estos dos movimientos: ya a la extensión, o ya a la flexión.

¿Cómo son comprometidos los movimientos de extensión? Por dos factores principales. Primero, y muy especialmente, por la disminución de potencia del triceps, que está desinsertado de un modo más o menos completo según el grado de conservación de las aletas rotulianas (lo cual constituye una inferioridad mecánica inmediata) y que, además, es atacado, a breve plazo, de una atrofia secundaria refleja, muy rápida en todas las contusiones de la rodilla con abundante derrame sanguíneo (lo cual contribuye a disminuir dinámicamente el músculo desinsertado). En segundo lugar interviene la longitud del callo fibroso, que disminuye la fuerza del triceps, por alargamiento de la rótula. Pero este factor no es suficiente si el músculo no está gravemente atrofiado.



Fig. 433. — Ranura transversal interfragmentaria en una fractura de la rótula.

Se ven enfermos curados con un callo fibroso, de 8 a 10 centímetros de largo, que conservan una función casi normal del miembro; los casos de HAMILTON y de BRYANT han sido confirmados por todos los cirujanos. Con tal motivo, decía POTT que los sujetos que andan mejor después de una fractura de la rótula son aquellos cuyos fragmentos presentan cierta separación.

¿Por qué condiciones anatómicas son limitados los movimientos de flexión? Su limitación depende principalmente de la forma del callo fibroso y de la retracción de la cincha rotuliana. CHAPUT ha desarrollado este punto con ingeniosidad, pero la aplicación sistemática de la osteosíntesis hace perder a este estudio su antiguo interés. *Primer punto: retracción de la cincha o faja rotuliana.* La rótula, con sus aletas, funciona sobre el fémur como la carrillera debajo del mentón: si las partes fibrosas de esta cincha se acortan o se retraen, su juego está impedido y la flexión del miembro queda limitada por esta anquilosis periférica. *Segundo punto: variaciones en el tipo del callo fibroso.* Supongamos una rótula consolidada con aumento de longitud. Si el callo óseo o fibroso, es rígido, dificulta la flexión a manera de una férula que se fijase con un vendaje por delante de la rodilla. Si el callo es flexible, el resultado funcional es variable: 1.º, un callo corto, de menos de 2 centímetros, puede plegarse hacia atrás, los cóndilos femorales se deslizan por esta especie de cavidad glenoidea y la flexión es satisfactoria; 2.º, si el callo es mediano, midiendo de 2 a 5 centímetros, la flexión puede quedar limitada por el ascenso del fragmento superior y por la detención de su borde posterior más saliente [tubérculo de detención de Chaput, contra el reborde hipertrofiado que limita por arriba el cartílago de la tróclea femoral (cresta articular)]; 3.º, finalmente, con un callo muy largo, de 5 a 10 centímetros, la flexión puede ser perfecta, porque ese callo, al desplegarse, anula la detención antes descrita.

Deben señalarse otras complicaciones. Un callo fibroso puede sufrir un alargamiento ulterior. Un callo fibroso puede romperse; pero no es éste el tipo habitual de las fracturas llamadas *iterativas* o de repetición. Más a menudo esas refracturas afectan el fragmento inferior.

Tratamiento. — *En la actualidad, el tratamiento cruento es la regla:* la cuestión ha sido resuelta desde que la asepsia nos ha permitido abrir la articulación de la rodilla sin el temor que paralizaba a los antiguos cirujanos. Sabemos que un callo óseo muy rara vez se obtiene con los aparatos, pero que *la sutura ósea puede conseguirlo suprimiendo la interposición fibrosa de Macewen, las coagulaciones sanguíneas interfragmentarias y el derrame sanguíneo intraarticular.* Pero este callo óseo no es la única condición del buen funcionalismo del miembro. Las fracturas de la rótula presentan el tipo de las fracturas intraarticula-

res: por las complicaciones articulares es por lo que más especialmente dificultan el funcionalismo ulterior del miembro; el estado del tríceps es el que, sobre todo, decide el pronóstico funcional. Así, pues, es necesaria aquí una terapéutica combinada, cumpliendo una cuádruple indicación: 1.º, favorecer la reunión de los fragmentos; 2.º, desembarazar la articulación de la hemohidrartrosis; 3.º, prevenir la atrofia muscular; 4.º, impedir las rigideces y retracciones de las partes fibrosas.

En adelante, *no hay que fijarse mucho en los aparatos clásicos.* En la actualidad, *la sutura ósea es el tratamiento que debe elegirse.* Si se opera en las condiciones estrictas de una asepsia perfecta (y esta condición es esencial y puede acarrear responsabilidades para el cirujano) se debe admitir el tratamiento por la artrotomía y la sutura ósea, intervención que CAMERON llevó a cabo en 1877 y que ha sido vulgarizada por los trabajos de LISTER y CHAMPIONNIÈRE. La operación es sencilla: se abre ampliamente la articulación por medio de una incisión corta de concavidad superior, en forma de U, y se quitan los coágulos; los colgajos de la cubierta fibrosa enclavada entre los fragmentos serán excindidos. Cada fragmento, cogido entre los dientes de unas tenazas, es perforado por dos trayectos oblicuos que se corresponden en cada superficie de sección del hueso y por los cuales se pasa un hilo de plata grueso. La torsión de estos hilos aproxima los dos fragmentos. Nosotros preferimos proceder a la circunvalación (cerclage) de la rótula: un hilo de plata encuadra por arriba y por abajo los dos fragmentos, ya perforándolos transversalmente cerca de su periferia, ya pasando por fuera de los mismos. Al cabo de ocho días de permanencia en una gotiera, el miembro queda libre; desde el duodécimo día, puede el enfermo intentar, con muleta, sus primeros ensayos de marcha.

Por excepción y si no se dispone de las condiciones de material y de asepsia absoluta, debe recurrirse a los procedimientos que combinan, con la compresión, el amasamiento y la movilización precoz. Es el método que han regulado muy particularmente METZGER y TILANUS. La venda elástica, que presta en estos casos excelentes servicios y vale más que todo aparato, es aplicable hallándose la rodilla inmovilizada en la extensión. Todos los días se practica una sesión de amasamiento de siete a diez minutos, fijando el fragmento superior con una mano. Al cabo de algún tiempo se le asocian movimientos activos del tríceps, según el método de THOORIS, expuesto a propósito de la hemartrosis de la rodilla; a los veinte días aproximadamente el enfermo pone el pie en tierra y a los cuarenta, por término medio, abandona el hospital.

VI. — FRACTURAS DE LA PIERNA

I.º FRACTURAS DEL TERCIO SUPERIOR

§ 1.º FRACTURAS DEL TERCIO SUPERIOR, POR DEBAJO DE LA TUBEROSIDAD. — Fueron bien estudiadas por RICHET y por HEYDENREICH en su tesis de 1877; son dignas de mención las tesis de CAZENÈVE, de HAMEL y de BOUSSIÈRE. Son verdaderas fracturas de pierna, ya que, por regla casi constante, el peroné se rompe al mismo tiempo.

Anatomía patológica. — En 35 piezas anatómicas, HEYDENREICH ha visto la solución de continuidad ocupar: 12 veces la unión del tercio superior con el tercio medio, 9 veces el límite del cuarto superior, 9 veces un punto situado a corta distancia de la tuberosidad anterior y 5 veces la misma tuberosidad. La línea de rotura es, de ordinario, transversal y fuertemente dentellada.

Etiología. — Estas fracturas se observan con más frecuencia de los treinta a cincuenta años. La ley de MALGAIGNE declarando que son *únicamente producidas por causas directas* es inexacta. En una cuarta parte de los casos, la fractura es *indirecta*; puede resultar: 1.º, de una caída sobre el talón (por flexión exagerada, circunstancia rara); 2.º, de una caída del cuerpo hacia delante, quedando el pie detenido por un obstáculo (sea por arrancamiento óseo debido a la acción del cuádriceps, sea por rotación de la pierna y torsión del hueso combinadas con la contracción muscular); 3.º, de una caída sobre la pierna doblada y cogida entre el suelo y el resto del cuerpo (por flexión sobre punto de apoyo).

Sintomatología. — La desviación falta a menudo, y cuando existe, se encuentra el fragmento superior arrastrado hacia delante por los músculos rotulianos, mientras que el tríceps sural dirige hacia atrás el fragmento inferior. *Un síntoma especial es la existencia, a nivel del foco de fractura, de un abundante derrame sanguíneo con tumefacción considerable, equimosis y flictenas.* Este derrame oculta a veces la crepitación y hace difícil la exploración de la movilidad anormal y de la desviación. A menudo, la misma rodilla está distendida por una hemartrosis notable, causa de artritis anquilosante y de atrofia muscular del tríceps. Sin que haya lesión de los vasos principales, la acción compresiva del derrame sanguíneo determina, en algunos casos, una isquemia tal, que ha podido ocasionar la gangrena del miembro y hacer necesaria la amputación.

Conviene saber: 1.º, que la consolidación se hace a veces esperar más de dos meses (lo cual es debido a que esas fracturas residen más arriba de la arteria nutricia y la vascularización del foco es limitada); 2.º, que los subsaltos musculares, sobre los cuales MALGAIGNE ha llamado la atención, adoptan aquí, según hemos observado, la forma de calambres muy dolorosos; 3.º, que hemos visto al ciático poplíteo externo, incluido en el callo peroneo, ser asiento de una viva neuralgia; 4.º, por último, y principalmente, que estas fracturas dejan en pos de sí una rebelde rigidez de la rodilla.

Tratamiento. — Por el masaje y la compresión elástica se combate el derrame periarticular; es raro que la abundancia de la hemartrosis constituya una indicación para la punción o la artrotomía. En las fracturas bien encajadas (*engranadas*), sin desplazamiento, pueden ser suficiente el masaje y la *movilización precoz*. Si la desviación es marcada, reducir, bajo anestesia, por tracción y presión combinadas, e inmovilizar en un yeso la pierna en flexión ligera, para combatir la prominencia del fragmento superior. Pero los resultados con los aparatos son poco brillantes; en los casos irreducibles o incoercibles, está indicada la osteosíntesis.

§ 2.º FRACTURAS DEL EXTREMO SUPERIOR PROPIAMENTE DICHO. — Se distinguen: 1.º, *fracturas parciales* (arrancamiento de la tuberosidad anterior, rotura de uno de los cóndilos); 2.º, *fracturas totales*, en las que se rompe la tibia en el trozo comprendido entre la interlínea de la rodilla y la tuberosidad anterior.

Fracturas parciales. — Para prevenir una caída hacia atrás, un sujeto hace un violento esfuerzo de enderezamiento: *el cuádriceps, contraído bruscamente, arranca la tuberosidad anterior*; esto puede observarse en un adolescente, porque el punto de osificación tuberositaria permanece, hasta los veintidós años, separado de la diáfisis por una lámina de cartilago. (Este *arrancamiento* de la punta tuberositaria debe distinguirse de la *apofisitis de crecimiento*.) Las *fracturas unicondíleas* (fracturas cuneiformes) de la tibia son mejor conocidas desde que se emplea la radiografía: la línea de fractura oblicua, partiendo de la superficie articular, desprende una cuña de base superior; estas roturas condíleas son consecutivas a las caídas sobre el talón.

Fracturas totales. — Son raras, se observan más particularmente en sujetos que han pasado de los cuarenta años y son producidas, ya por violencias directas ejercidas en el punto de rotura, ya por caídas sobre los pies. Unas veces se desprende toda la porción superior de la tibia por una línea transversal, regular, dentellada (fractura subcondílea); otras veces la línea de rotura sigue una curva de convexidad superior, tanto, que el fragmento articular es un menisco, delgado en el centro y ancho hacia los bordes; otras veces la superficie de frac-

tura no forma una sola pieza, sino que está dividida en cierto número de fragmentos. *El peroné queda ordinariamente intacto.* La tumefacción considerable de la rodilla (por derrame sanguíneo peri e intra-articular) es el síntoma característico de estas fracturas: la desviación puede faltar; la movilidad anormal se reduce a una sensación de deslizamiento que se experimenta haciendo presión a nivel de la fractura; el ensanchamiento del extremo superior de la tibia es un buen signo. En un niño hay que distinguir estas fracturas de una divulsión traumática de la epífisis superior. Como han insistido acertadamente DESGOUTTES y RICARD, basta a menudo la inmovilización en un vendaje de yeso; si el desplazamiento es acentuado (*desplazamiento lateral o anteroposterior, desnivelación del cóndilo fracturado*), está indicado el tratamiento operatorio: reposición del fragmento condíleo, supresión de la desnivelación, osteosíntesis con el tornillo de carpintero (BROCOY y PAINS) de rosca grande, que penetre bien en el tejido esponjoso.

2.º FRACTURAS DEL TERCIO MEDIO

Los dos huesos de la pierna pueden romperse en su *parte media*. Esta fractura se produce ordinariamente por la acción de una fuerza directa (puntapié, garrotazo, paso de una rueda). La línea de rotura es entonces transversal o ligeramente oblicua, lo cual está conforme con la ley general, según la cual las violencias indirectas producen casi constantemente fracturas oblicuas, mientras que los choques directos tienden a romper los huesos transversalmente.

Pero estas fracturas pueden producirse también por *causa indirecta y por el mecanismo de la flexión*. Fíjese la tibia sobre una mesa de modo que sobresalga del borde y hágase presión sobre el extremo libre del hueso: se romperá por flexión forzada y la rotura se produce en el punto de apoyo, según un movimiento de palanca interresistente: TILLAUX lo ha demostrado. Un hombre está sobre una escalera o sobre una grada; cae de espaldas y una pierna queda cogida entre dos escalones o entre las dos ramas de la grada: la pierna se rompe por el punto de apoyo, desempeñando el tronco el papel de palanca.

3.º FRACTURAS DEL TERCIO INFERIOR; FRACTURAS OBLICUAS FRACTURAS EN V

El tipo dominante de las fracturas diafisarias de la pierna es la rotura que reside en la unión del tercio inferior de la tibia con el tercio medio. Esta fractura, magistralmente descrita por GOSSELIN en 1855, tiene por caracteres esenciales: 1.º, la constancia del sitio y de la confi-

guración que afecta la solución de continuidad del hueso; 2.º, su modo de producción; 3.º, su gravedad frecuente.

Anatomía patológica. — Tres caracteres distinguen esta fractura: 1.º, su *asiento o localización*; 2.º, la forma *oblicuamente tallada* de los fragmentos, desfavorable para su exacta coaptación; 3.º, la *fisura* que se prolonga hasta la interlínea tibiotarsiana y hace, de esta fractura diafisaria, una fractura articular.

1.º Sitio: *la tibia se rompe en la unión de sus tercios medio e inferior*; es la regla casi absoluta.

2.º Carácter importante: *la fractura es oblicua* (en bisel, en pico de flauta). Ordinariamente, la línea de fractura se dirige *de arriba abajo, de atrás adelante y de fuera adentro*; la disposición oblicua interna es rara. De ello resultan fragmentos cuya forma es la siguiente: el superior, tallado muy oblicuamente hacia delante y adentro, forma una V maciza, cuyo vértice inferior corresponde a la cara interna del hueso, mientras que hacia atrás constituye una V abierta, con la punta vuelta hacia arriba; por el contrario, el fragmento inferior presenta hacia delante una V abierta para recibir la punta del fragmento superior y hacia atrás una V llena que es recibida en la escotadura que existe en dicho fragmento. De aquí se deriva el nombre de fracturas en V que les ha dado GOSSELIN, o de *fracturas cuneiformes*.

3.º Tercer carácter: es la existencia de la *fisura helicoidal*, que recorre el fragmento inferior. Partiendo del ángulo entrante de la V interior, desciende rodeando la cara interna, luego la cara posterior de la tibia y penetra en la articulación tibiotarsiana, circunscribiendo hacia su borde posterior un fragmento laminar. De ahí las denominaciones de *fracturas espiroideas* (GERDY); *fracturas helicoidales* (LERICHE); *fracturas en paso de rosca* (KOCH).

Mecanismo. — ¿Por qué este *sitio de predilección* en la unión de los tercios medio e inferior? Porque es un punto de menor resistencia. Prismática y triangular por arriba, la tibia se vuelve cilíndrica por abajo; en mecánica está demostrado que, a igual superficie de sección, el sólido o cuerpo triangular es más resistente que el cilíndrico. Según LERICHE, la tibia presenta una resistencia diez veces mayor en sus

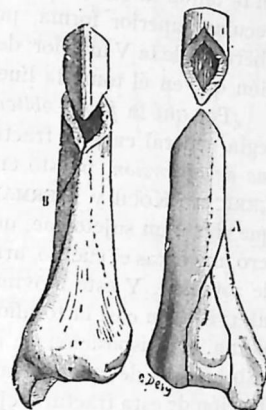


Fig. 434. — Fractura en V del extremo inferior de la tibia

B, línea de fisura nacida en la superficie anterior en el vértice de la V y que se continúa en A sobre la cara posterior, donde desprende un fragmento cuneiforme.

extremos que en la unión de los tercios medio e inferior. Según DURET, las trabéculas del hueso que forman sus columnas de resistencia están dispuestas de este modo: de arriba abajo, de las superficies articulares de la tibia descienden dos trabéculas que convergen por delante, hacia el tercio medio de la cresta tibial; de abajo arriba, suben por la superficie tibial inferior dos columnas que divergen y terminan en la unión de los tercios inferior y medio; a este nivel, el sistema trabecular superior forma, pues, una V cuya punta corresponde a la abertura de la V inferior: de aquí la fragilidad de este punto y la dirección que en él toma la línea de fractura.

¿Por qué la *forma oblicua* de la fractura y la fisura en hélice? Por regla general casi, la fractura de Gosselin *se produce por el mecanismo de la torsión*, puesto en claro por los experimentos de TILLAUX, LERICHE, KOCH y BIERMANN. El ejemplo más claro y evidente es el que sigue: un sujeto cae, quedando el pie fijo en un carril, en un agujero, mientras el cuerpo, arrastrando la pierna, ejecuta un movimiento de rotación. Y este movimiento de *rotación de la pierna sobre su eje* interviene en casi la totalidad de las fracturas del tercio inferior de la pierna. La disposición de una doble V encajada, de los dos sistemas trabeculares de resistencia, superior e inferior, a nivel del punto de elección de esta fractura, ejerce quizá cierta influencia, como ha creído LERICHE, para darle su forma oblicua, en pico de flauta: la solución de continuidad sigue la línea frágil de contacto de los dos sistemas. Pero es posible que esta cuestión de estructura, que por otra parte se ha de confirmar por la radiografía, no intervenga; la torsión exagerada de un cilindro tiene por objeto romperlo según una hélice; KOCH y BIERMANN han podido de este modo, torciendo una tibia, producir una fractura en V, con fisura espiroidea, cuya espira es tanto más oblicua cuanto más el eje de torsión y el eje mismo del hueso se aproximen al paralelismo. GOSSELIN había atribuido la *fisura en hélice* a la *presión vertical* del fragmento superior cuya punta «obra como una cuña» en la V inferior y la hace estallar. TILLAUX ha demostrado que la fisura espiroidea es debida a la *presión lateral*, ejercida por la torsión; si en una pieza experimental o patológica se imprime al fragmento superior un movimiento de torsión, se comprueba que haciendo sufrir a uno de los bordes de la V inferior una presión lateral, se entreabre la fisura, a condición de dirigir el fragmento superior en el sentido en que ha sido primitivamente torcido.

Puede ocurrir que el peroné sólo se fracture *secundariamente* en la caída, en el momento en que el sujeto trata de levantarse: se rompe entonces más o menos transversalmente a 3, 5, 7 centímetros y más, por encima de la fractura tibial. En otros casos, se rompe siguiendo una línea espiral que prolonga la de la tibia; es que entonces la violencia de la torsión, después de la rotura oblicua de la tibia, ha roto *simultáneamente* el peroné.

Síntomas. — La *desviación* es la regla: es difícil de corregir y de mantener reducida, gracias al deslizamiento de las dos superficies en bisel. Por lo general, el pico de flauta del fragmento tibial superior, *saliente hacia delante y adentro*, apunta debajo de la piel y puede ulcerarla de dentro afuera si el apósito es demasiado compresivo. Arrastrado por los músculos de la pantorrilla, el fragmento inferior se desvía *hacia arriba y atrás*, acentuando la prominencia de la extremidad del fragmento superior. Esta inclinación del fragmento inferior da por resultado dirigir el pie en *extensión, en equinismo: posición viciosa que, agravándose por la retracción del tríceps sural, merece toda la atención del práctico*; el pie zambo equino que sigue a estas fracturas es a menudo una causa de incapacidad prolongada.

Fuera de los signos comunes de las fracturas (movilidad anormal, crepitación, que debe buscarse con moderación para no aumentar los destrozos debidos al pico cortante del fragmento superior), es necesario mencionar especialmente: 1.º, el signo de Malgaigne, los *subsaltos dolorosos* de los tendones, frecuentes especialmente por la noche, cuando la reflectividad medular está aumentada; 2.º, el signo de Chassaignac, *flictenas sanguíneas* o serosanguinolentas, que ocupan generalmente la cara interna de la tibia, pequeñas vesículas transformadas luego en anchas ampollas rojizas que se secan formando una costra oscura de epidermis infiltrada de depósitos hemáticos; son debidas a la dificultad de la circulación de los tegumentos y también a acciones nerviosas tróficas, lo cual es indiscutible para las flictenas tardías.

Pronóstico. — La *difícil contención de los fragmentos y las deformaciones* que pueden resultar (*prominencia del pico del fragmento superior, desviación del eje del miembro, antecurvadura angular de la pierna, equinismo*); la *dificultad de los movimientos de la articulación tibiotarsiana* (interesada por la fisura helicoidal); la *frecuencia y la duración de los trastornos tróficos* que se observan en el miembro fracturado (edema persistente, temible más particularmente en los sujetos varicosos y que la permanencia en pie basta para reproducir; alteración de la sensibilidad cutánea, piel violácea con mala circulación); razones todas para dictar un pronóstico reservado, lo cual es importante para el práctico, en la apreciación de la incapacidad sufrida por efecto de un accidente del trabajo.

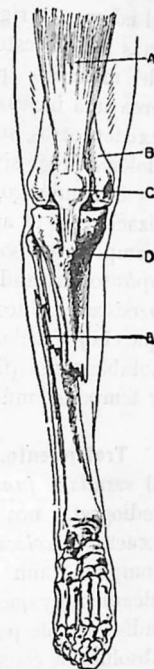


Fig. 435. — Desviación habitual en una fractura de la pierna.

La consolidación, que en los casos simples puede conseguirse a la sexta semana, emplea a menudo tres o seis meses para completarse, y el miembro queda en un estado de incapacidad temporal más duradera de lo que se cree; se necesitan ocho, diez meses y un año para que un herido afecto de fractura oblicua con fisura *espiroideá* recobre, sin necesitar ya muletas, el uso de su miembro. Existen casos, demasiado inmovilizados, en los cuales los trastornos circulatorios, el edema, la rigidez articular y la atrofia de los músculos persisten más allá de estos plazos; existen otros en que la desviación del eje del miembro, que es la condición más importante de la invalidez, crea una incapacidad definitiva de más del 60 por 100; y también existen otros, sobre todo de mujeres obesas, en los que se observan dolores progresivos debidos a la flebitis y a la neuritis varicosas.

Sin embargo, con el método de la marcha directa (cuya mejor realización es el aparato de Delbet) es indudable que se abrevian el tiempo de consolidación y el de convalecencia (de uno a dos meses de apósito enyesado), que el resultado anatómico es bueno a pesar de la persistencia incorregible de una cierta desviación de los fragmentos, que el eje queda restablecido y que el resultado funcional es mejorado notablemente (flexibilidad articular persistente, claudicación escasa y temporal, músculos recuperados).

Tratamiento. — El objetivo que debe perseguirse en estos casos es el *resultado funcional*, mejor que la *coaptación anatómica ideal*. La radiografía nos ha enseñado, por una parte, que la yuxtaposición exacta, la *colocación perfecta* de los fragmentos, queda a menudo incompleta, aun en las fracturas que parecen mejor reducidas clínicamente y que, por otra parte, la perfección de la coaptación no es indispensable para la restauración funcional. De aquí la indicación absoluta de conservar, en la medida que permite la contención de los fragmentos, la movilidad articular y la integridad de los músculos.

No es menos exacto que el práctico tiene el deber de obtener una consolidación conservando el eje y en la rectitud más perfecta. Asegurarse después de la reducción que la *cresta de la tibia prolongada viene a parar sobre el primer espacio intermetatarsiano*, es una vigilancia de posición que deberá ejercerse hasta la consolidación completa. En las *fracturas fácilmente reducibles y coercibles*, el aparato enyesado inmediato (canal de Hergott, férula de Maisonneuve) es el mejor procedimiento de inmovilización.

En las *fracturas sin gran desviación* se puede emplear ventajosamente el *tratamiento ambulatorio*, con los aparatos de marcha de Reclus o de Delbet, gracias a los cuales los enfermos pueden salir del hospital al cabo de algunos días, dedicarse a sus ocupaciones y conservar la movilidad articular en la rodilla y hasta, con el aparato de Delbet, en la articulación tibiotarsiana.

El aparato de Delbet es el aparato ambulatorio de elección, puesto que permite a los enfermos andar apoyándose directamente en su pie, haciendo trabajar al mismo tiempo sus músculos y sus articu-

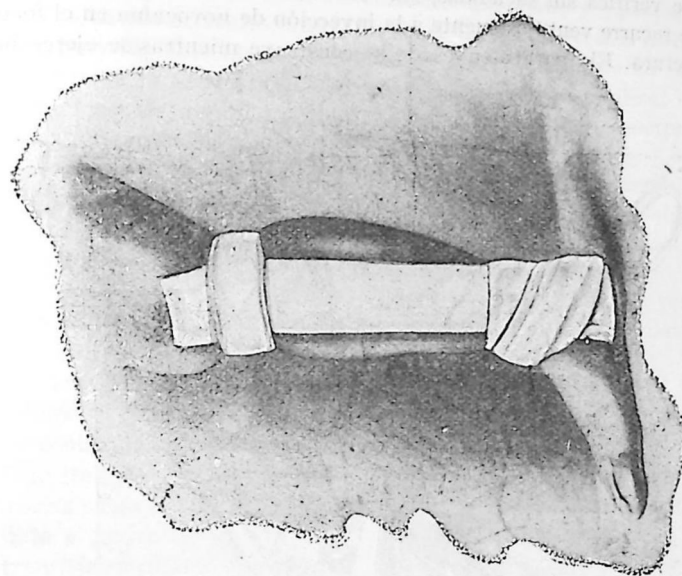


Fig. 437. — Aparato de marcha de Pedro Delbet (visto de perfil)

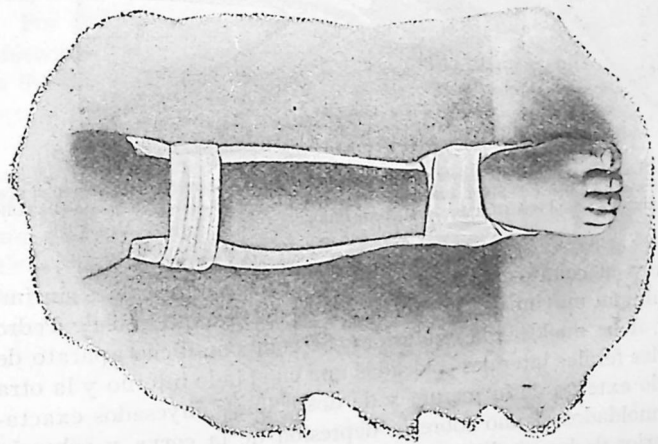


Fig. 436. — Aparato de marcha de Pedro Delbet (visto de frente)

laciones. Para obtener la reducción, DELBET y MOCQUOT emplean la tracción continua con pesos de 12 a 15 y 20 kilogramos, tomando punto de apoyo en los huesos por medio de un pequeño aparato de tracción simple. Además, el herido es acostado sobre un plano horizontal

de tal suerte que talón y pantorrilla se apoyen en un mismo tiempo; siendo igualmente horizontal la tracción, estamos seguros de evitar así la angulación de los fragmentos. En estas condiciones la reducción se verifica sin sacudidas, sin dolores; en los enfermos pusilánimes se recurre ventajosamente a la inyección de novocaína en el foco de fractura. El aparato enyesado se construye mientras se ejerce la

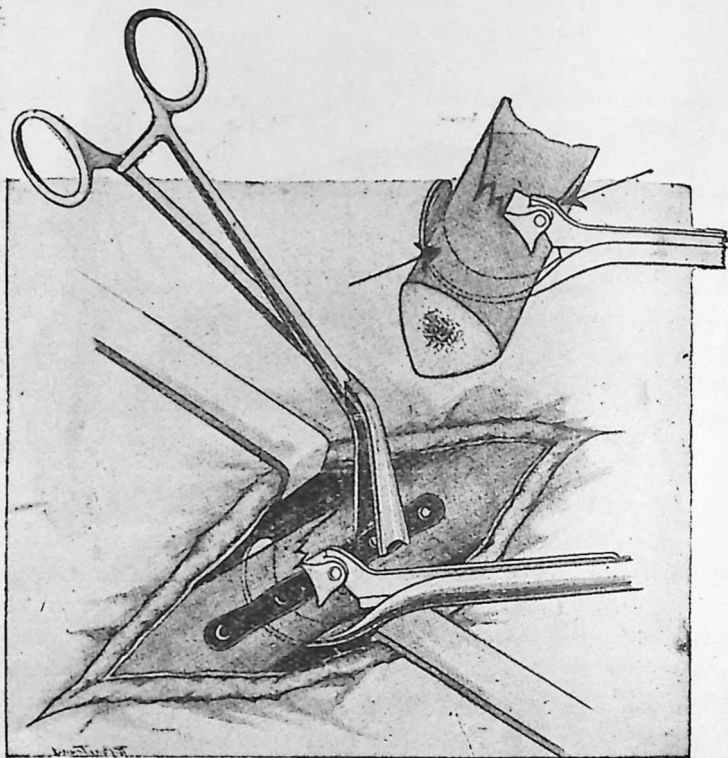


Fig. 438. — Las tenazas de Heitz-Boyer coaptan las superficies óseas una vez corregido el acabalgamiento. Una placa de Sherman se desliza sujeta por las tenazas y mediante el auxilio de las pinzas portaplacas (BAUDET y MASMONTÉIL).

tracción y en cuanto ha cesado toda contractura muscular, sin impedir ningún movimiento al miembro; según la expresión de Pedro DELBET, debe «moldear la extensión». Se compone dicho aparato de dos fuertes férulas laterales colocadas una en el lado interno y la otra en el lado externo de la pierna, y de dos collares enyesados exactamente amoldados el uno sobre la depresión de la corva y sobre la cara inferior de los cóndilos tibiales, y el otro sobre la depresión supramaleolar (fig. 436); las férulas laterales descienden por los lados del pie hasta algunos milímetros por encima de la planta para evitar los movimientos de aducción y de abducción que acarrearán una cierta desviación de los fragmentos. En las fracturas maleolares el collar

inferior es reemplazado por una verdadera chapa que cubre el talón y se opone al desplazamiento hacia atrás. El aparato debe aplicarse lo más pronto posible, pero en los primeros días, cuando disminuye el edema, cesa pronto de estar exactamente amoldado y ya no es conveniente, siendo necesario cambiarlo dos, tres, cuatro veces si fuera preciso. Muy rápidamente los enfermos adquieren confianza en su apóposito y llegan a andar; nos dedicaremos sobre todo a movilizar las articulaciones de la rodilla y tibiotalariana. La reducción se comprobará radiográficamente.

Si se trata de una fractura difícilmente corregible y también difícilmente mantenida, la *extensión continua* es el medio más eficaz de luchar contra la contracción muscular, agente de la desviación: el aparato de Hennequin la realiza de un modo perfecto, aun cuando se emplea poco en la práctica; la pierna es suspendida, en posición de semiflexión, en una hamaca que resbala o se desliza mediante poleas sobre varillas o listones inclinados.

Actualmente, con el nombre de *Nagel extension*, es decir, de extensión por enclavamiento del hueso (véase fig. 260), STEINMANN preconiza un método, cuya idea y primer empleo pertenecen al cirujano italiano CODIVILLA, que tiene la ventaja de ejercer la *tracción directa* sobre el hueso fracturado por medio de un tallo de acero hundido a través de las partes blandas, sin incisión previa. LAMBRET transfiere, mediante dos broches, las dos epífisis, superior e inferior, del hueso fracturado; dos férulas laterales, accionadas por una cremallera, hacen variar la separación de los dos broches.

Por último, en los casos rebeldes con gran desviación, irreducible e incoercible, «que desesperan al cirujano», como dice CHAMPIONNIÈRE, en los cuales la radiografía muestra que persisten las desviaciones, se impone la *osteosíntesis precoz*, es decir, la abertura del foco de fractura, la coaptación exacta de los fragmentos y su fijación por las placas de Lane, de Lambotte o de Sherman (fig. 438). El método de Lambotte (implantación en la tibia, y a cierta distancia del foco de fractura, de clavijas metálicas unidas entre sí por un tallo rígido, clavijas que se quitan después de la consolidación) es ingenioso, recomendable por sus buenos resultados y no tiene más inconveniente que el de requerir un instrumental adecuado y especial.

VII. — FRACTURAS MALEOLARES

Etiología y mecanismo. — Un sujeto, resbalando en una escalera, en una acera o en terreno accidentado, se ha torcido, como se dice vulgarmente, el pie hacia dentro o hacia fuera. En otros casos, no es el pie, sino la pierna, lo que constituye la parte móvil; tal sucede, por ejemplo, cuando el pie queda cogido en un carril y la pierna continúa

siguiendo la impulsión del cuerpo. En estas condiciones pueden producirse *esguinces de la articulación tibiotarsiana o fracturas indirectas de los maléolos*.

El mecanismo por el cual se producen estas lesiones traumáticas resultantes de la exageración de los movimientos fisiológicos de la articulación tibiotarsiana, sólo se puede comprender por el estudio de esos mismos movimientos. Establezcamos, ante todo, un primer hecho, y es que los movimientos de aducción y de abducción, de rotación interna y externa, cuya exageración es la causa de estas fracturas de los maléolos, tienen por sitio predominante o de elección las articulaciones subastragalinas y la mediotarsiana; sin embargo, en la articulación tibiotarsiana es donde se producen las lesiones debidas a esos movimientos exagerados. Esto depende de que, en el momento de una caída, la contracción instintiva de los músculos del pie transforma a éste en una palanca rígida que, como dice RIEFFEL, transmite íntegramente la violencia a la articulación tibiotarsiana.

En último término, todo se refiere, pues, a los movimientos forzados del astrágalo en la mortaja tibioperonea. En estado normal, la polea astragalina, encajada en dicha mortaja, sólo puede moverse libremente en el sentido de la flexión y de la extensión; sin embargo, se producen algunos movimientos de lateralidad. Si se fija el astrágalo y se trata de hacer describir a la pierna movimientos de rotación, se ve, como han demostrado los hermanos WEBER, que si el maléolo externo, fijo por dos ligamentos peroneoastragalinos, no puede moverse lateralmente, no ocurre lo mismo con el maléolo interno que, pudiendo avanzar o retroceder algunos milímetros, describe alrededor del externo un movimiento notable de rotación.

Los maléolos pueden fracturarse por un movimiento forzado, ya de *aducción y de rotación interna*, ya de *abducción y de rotación externa*. ¿Cuáles son los fenómenos que se producen en uno y otro caso en la articulación tibiotarsiana? Este es un punto que ha sido objeto de numerosas investigaciones, y hemos de citar, como trabajos fundamentales acerca de este asunto, la Memoria de DUPUYTREN sobre las fracturas del extremo inferior del peroné, la de MAISONNEUVE, las investigaciones experimentales de TILLAUX, los estudios radiográficos de DESTOT y el trabajo clínico de CHAPUT.

Si los movimientos de la articulación tibiotarsiana son bruscamente exagerados, el astrágalo sufre una desviación forzada según dos ejes de movimiento, a los cuales puede reducirse, esquemáticamente, la acción *compleja* de las fuerzas traumatizantes sobre la mortaja: 1.º, *según un eje anteroposterior*, tendiendo el hueso a inclinarse sobre su flanco derecho o izquierdo, en el interior de la mortaja (*aducción y abducción*); 2.º, *según un eje vertical*, prolongando el eje de la pierna, virando el hueso en redondo y con tendencia a presentar, en lugar de la dimensión transversal estrecha de su polea, su diámetro

oblicuo más considerable y a hacer estallar de este modo la mortaja (*divulsión*). Estas dos desviaciones *se combinan* comúnmente en los movimientos de aducción y de abducción. En la *aducción*, el borde externo descende, el borde interno se eleva, la cara dorsal mira hacia fuera y la cara plantar hacia dentro; esto se realiza alrededor del eje anteroposterior, pero se añade siempre una desviación oblicua del astrágalo alrededor del eje vertical. Esta combinación es más manifiesta todavía en la *abducción*: la *rotación del pie*, que inclina hacia fuera la cara plantar, sólo es uno de los elementos de la desviación; la posición oblicua que tiende a adaptar el astrágalo en la mortaja *por el transporte de la punta del pie hacia fuera* (*abducción más rotación externa*, igual fractura de Maisonneuve) y que es favorecida por la posi-

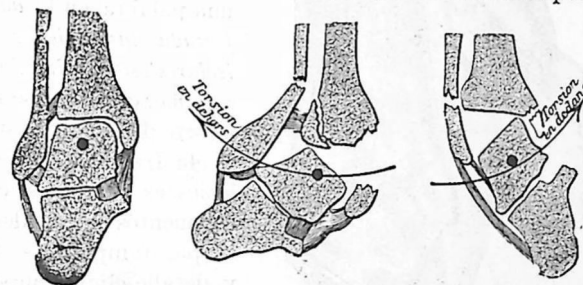


Fig. 439

Pie en posición normal

Pie en abducción forzada

Pie en aducción forzada

Torsion en dehors, torsión hacia fuera; Torsion en dedans, torsión hacia dentro

ción de extensión del pie sobre la pierna (experimentos de MATHIEU y LARGET), es un factor importante de las lesiones.

Estudiemos, pues, los fenómenos que se producen en la articulación tibiotarsiana con ocasión de un movimiento exagerado de *aducción más rotación interna*, o de *abducción más rotación externa* del pie. En una fórmula general puede decirse: dada una desviación forzada del astrágalo hacia dentro o hacia fuera, el *primer maléolo*, el opuesto al sentido de la desviación, se fractura por *arrancamiento* y el *segundo* por *presión excéntrica* del astrágalo, haciendo saltar el montaje maleolar.

1.º *Fracturas por aducción*. — Supongamos primero la *aducción forzada*, torciéndose el pie hacia dentro (figs. 439 y 440). El primer fenómeno es la distensión de los ligamentos laterales externos; pueden romperse, los que constituye el *esguince externo* del pie, accidente de una gravedad a veces superior a la de la fractura; o bien arrancan su punto de inserción y rompen el maléolo externo, a veces en su vértice, otras veces a lo largo de su borde anterior (*fractura marginal anterior*, tipo Wagstaf-Lefort), pero generalmente en su base (punto

de apoyo del movimiento de palanca) produciendo de este modo la *fractura del peroné por arrancamiento*; la línea de rotura es entonces transversal, engranada, sin desviación porque se conserva el periostio. Si la aducción avanza más todavía, el astrágalo, continuando su inclinación (fig. 440), viene a gravitar sobre la cara interna del maléolo tibial y lo rompe por su base, de la cara profunda a la cara superficial: detalle importante señalado por TILLAUX, el periostio por lo general se conserva y sólo es posible reconocer bien esta rotura maleolar examinándola por el interior de la articulación. En una palabra, en la *aducción forzada*, las lesiones bima-leolares están reducidas a su *mínimo*: el peroné se rompe a corta distancia de su punta, la fractura de los maléolos es subperióstica, los fragmentos no se desvían, el pie tampoco se desvía y, detalle clínico importante, el sitio preciso del dolor en la base de los maléolos es a menudo el único signo de fractura.

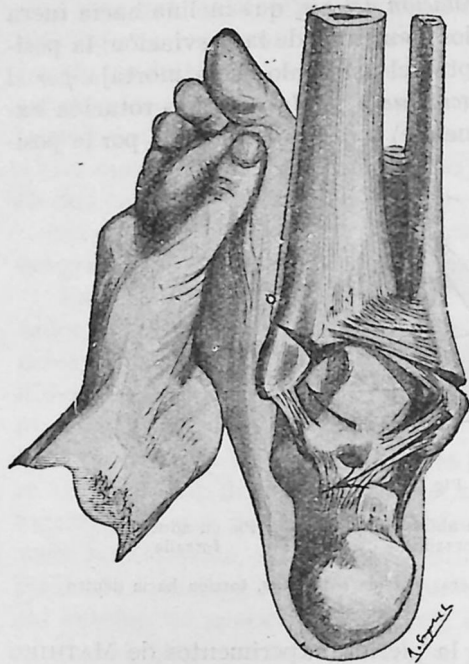


Fig. 440. — Producción de una fractura de la mortaja en la aducción forzada; arrancamiento del maléolo externo; rotura del maléolo interno por presión directa.

este caso la distensión del ligamento lateral interno; pero este ligamento es tan poderoso, sobre todo por sus fibras profundas, que su desgarramiento es excepcional y el simple esguince es raro. Por lo regular, este haz fibroso, de 1 centímetro de espesor, que envuelve el maléolo interno, al ser distendido lo arranca por su base, rompiendo generalmente el periostio que lo cubre. Una vez arrancado el maléolo, la cara externa del astrágalo hace fuerza contra el maléolo peroneo, tanto que el eje de gravedad, desviándose cae por dentro del pie. Así se produce una separación forzada de los dos maléolos, una *diástasis*, que resulta de la rotura de los ligamentos peroneotibiales. Cuando estos ligamentos han cedido, la violencia traumática se dirige contra el *peroné*, que se rompe por encima de los ligamentos, a una distancia de 7 a 9 centímetros de su punta maleolar. En el tipo Dupuytren:

lo general se conserva y sólo es posible reconocer bien esta rotura maleolar examinándola por el interior de la articulación. En una palabra, en la *aducción forzada*, las lesiones bima-leolares están reducidas a su *mínimo*: el peroné se rompe a corta distancia de su punta, la fractura de los maléolos es subperióstica, los fragmentos no se desvían, el pie tampoco se desvía y, detalle clínico importante, el sitio preciso del dolor en la base de los maléolos es a menudo el único signo de fractura.

2.º *Fracturas por abducción-rotación externa*. — Por el contrario, los destrozamientos son más graves en la *abducción forzada* (fig. 441).

El primer fenómeno es en

puro, las lesiones se limitan a los dos montantes de la *mortaja*; pero más frecuentemente se complican con una tercera lesión: el *arrancamiento de un fragmento posterior de la tibia*, de importancia extraordinaria desde el punto de vista pronóstico, y que va desde el simple desprendimiento del tubérculo posteroexterno de la tibia, o del reborde posterior de la superficie articular tibial (fractura marginal

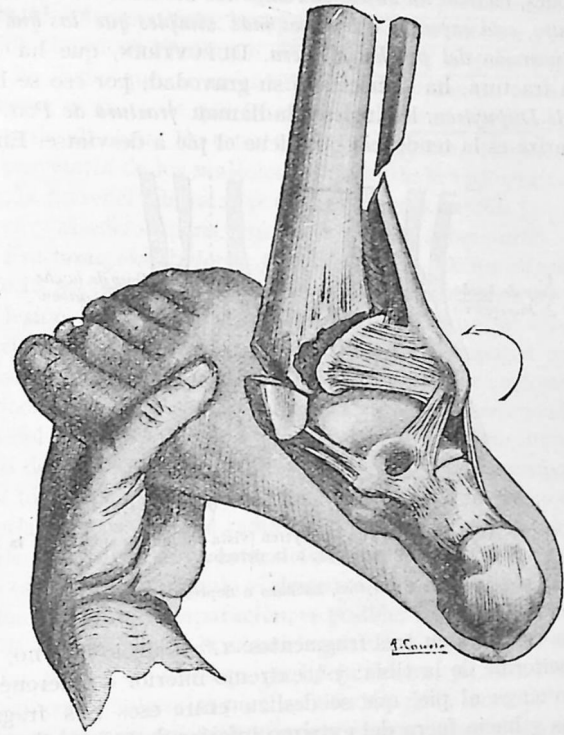


Fig. 441. — Producción de la fractura trifragmentaria en la abducción forzada (arrancamiento del maléolo interno; fractura alta del maléolo peroneo; arrancamiento de un fragmento tibial posterior).

posterior) hasta el desprendimiento de un voluminoso fragmento oblicuo en forma de cuña (fig. 442).

Tal es el mecanismo de producción de esta *fractura bima-leolar por abducción*. Pero conviene también atribuir cierto papel a la *desviación de la punta del pie hacia fuera*, a ese mecanismo que MAISONNEUVE ha llamado de *divulsión*. En ciertos casos, esa desviación de la punta puede existir sola o ser preponderante, por girar el astrágalo alrededor de su eje vertical sin sufrir inclinación sobre sus caras; en este movimiento, que tiende a poner al astrágalo de través, es decir, según su dimensión máxima, la cara interna del hueso se apoya sobre

el borde posterior del maléolo tibial, su cara externa sobre el borde anterior del maléolo peroneo; los ligamentos peroneotibiales arrancan del extremo inferior de la tibia un fragmento triangular; luego el peroné se rompe a 5 ó 6 centímetros de su punta siguiendo una línea oblicua hacia abajo y adelante, y por último, el ligamento lateral interno se rompe o más generalmente se fractura el maléolo tibial.

Así, pues, cuando un sujeto se rompe los maléolos torciéndose el pie hacia dentro, está expuesto a lesiones más simples que las que resultan de una inversión del pie hacia fuera. DUPUYTREN, que ha descrito bien esta fractura, ha demostrado su gravedad; por eso se la llama *fractura de Dupuytren*; los ingleses la llaman *fractura de Pott*. Lo que la caracteriza es la tendencia que tiene el pie a desviarse. En efecto,

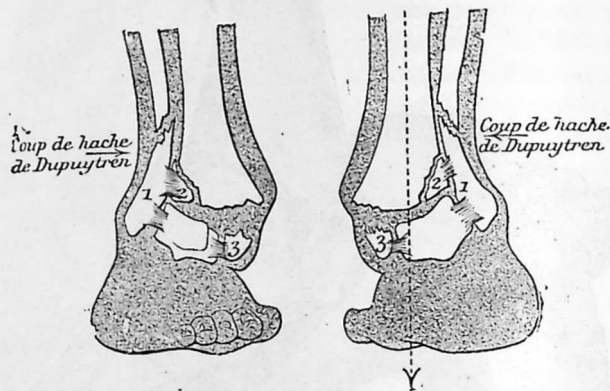


Fig. 442. — Deformación en la fractura de Dupuytren (vista por la cara anterior, a la izquierda y posterior, a la derecha)

Coup de hache de Dupuytren, hachazo o depresión de Dupuytren

la mortaja está rota en tres fragmentos: 1.º, maléolo interno; 2.º, esquirola cuneiforme de la tibia; 3.º, extremo inferior del peroné. Nada hay que retenga al pie, que se desliza entre esos tres fragmentos hacia atrás y hacia fuera del extremo inferior de la pierna: luxación posterior del pie.

Sintomatología y diagnóstico. — 1.º *Fractura del maléolo peroneo por arrancamiento.* — Un sujeto se ha torcido el pie hacia dentro. Inmediatamente después del accidente, ha podido a veces andar un poco, apoyándose sobre el lado interno del pie, el cual no presenta deformación alguna. Los movimientos de lateralidad son dolorosos. Por debajo de la hinchazón que ha invadido la parte, explórese el maléolo externo: a 2 ó 3 centímetros de su punta, la presión determina un dolor bien circunscrito; por encima y por debajo de este punto, lo mismo que a nivel de la interlínea articular, la presión es indolora o menos dolorosa. Se puede, a veces, provocar un dolor localizado apretando sobre el segmento superior del peroné. Los movimientos

de torsión del pie sobre su eje son dolorosos. La movilidad anormal, la crepitación y la desviación faltan en los casos sencillos en que la fractura es subperióstica. Cuando los tejidos fibroperiósticos se rompen, se puede a veces percibir una ranura, movilizar el maléolo y, con ayuda del estetoscopio, oír finos crujidos óseos.

Un diagnóstico, clásico, consiste en distinguir el esguince simple de esta fractura: en el esguince, la tumefacción periarticular es más acentuada, el dolor es difuso; la equimosis es más extensa y no afecta la forma de equimosis lineal que se ve a nivel de la línea de fractura. DESPRÈS ha dicho que, si un enfermo puede andar un poco después del accidente, se trata de una fractura y no de un esguince: el hecho nada tiene de absoluto. En estos casos de esguince, complicados con fractura parcelaria de los maléolos, el papel de la radiografía es considerable; la presencia de estas pequeñas lesiones explica la invalidez, los dolores y el edema persistente que pueden subseguirlas.

2.º *Fracturas bimalcolares por aducción.* — A los signos precedentes de la *fractura maleolar del peroné*, vienen a unirse los que revelan la lesión del *maléolo interno*. Cuando la fractura de este último es subperióstica, sólo se revela por un dolor que ocupa un punto fijo en la base del maléolo. Cuando la fractura maleolar es completa, se puede encontrar una pequeña ranura transversal correspondiente al trayecto del dolor. Puede también producirse un signo importante: el *peloteo del astrágalo*. Conviene saber que en estado normal, cuando el pie forma con la pierna un ángulo recto, el astrágalo está tan bien encajado entre las dos ramas de la mortaja que no es posible imprimirle movimientos de lateralidad. Por el contrario, cuando los maléolos están rotos o cuando el desgarramiento de los ligamentos peroneotibiales ha permitido su separación, es posible, inmovilizando la parte inferior de la pierna con la mano izquierda y cogiendo el talón con la derecha, mover el astrágalo, ya hacia dentro, ya hacia fuera, poniéndolo en contacto con las paredes laterales de la mortaja. Un error, frecuente en los principiantes, consiste en movilizar el astrágalo sobre el calcáneo y referir estos movimientos a la articulación tibio-tarsiana.

3.º *Fracturas por abducción; fracturas de Pott-Dupuytren.* — El enfermo puede a veces precisar que se ha torcido el pie hacia fuera, que ha sentido crujir algo en sus tobillos; pero muy a menudo sus recuerdos sobre este particular carecen de exactitud. Por lo general, no ha podido andar después del accidente. La deformación del pie es característica: 1.º, *está desviado hacia fuera, en valgus*; el eje prolongado de la pierna cae por dentro del borde interno del pie, en lugar de pasar por el segundo dedo como en estado normal; 2.º, *está dirigido hacia atrás*, tanto que el talón forma una prominencia posterior, el tendón de Aquiles presenta una concavidad exagerada, y la pierna, gracias al deslizamiento de la tibia hacia delante, hacia

el cuello del astrágalo, parece como luxada sobre el dorso del pie. A 7 ó 9 centímetros de la punta maleolar (2 pulgadas y media, decía DUPUYTREN), existe una depresión característica, el *hachazo* de Dupuytren, debido a la basculación del fragmento peroneo inferior, cuyo extremo superior se aproxima a la tibia. El labio superior de la sección de la tibia forma un relieve muy manifiesto, cortante, capaz de ulcerar la piel y de dificultar la aplicación del apósito enyesado. El *peloteo* del astrágalo, el *choque astragalino*, existe de un modo evidente: para buscarlo, inmovilícese la pierna con la mano, y con la

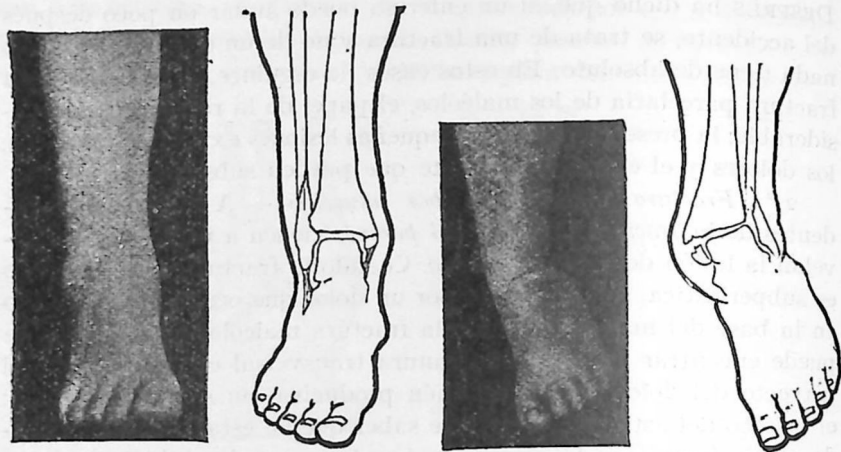


Fig. 442 bis

Fractura bimalleolar por abducción
sin desplazamientoFractura bimalleolar por abducción
con desplazamiento

otra, cogiendo el talón, imprímase al pie una inversión lateral haciendo chocar el astrágalo contra los maléolos.

¿Se trata de una fractura del tipo Dupuytren, es decir, limitada a las lesiones de la mortaja (*fractura bifragmentaria*), o bien se complica con una lesión de la meseta tibial (*fractura trifragmentaria*); ordinariamente con una *fractura marginal posterior oblicua*? Este diagnóstico es capital, ya que el pronóstico y el tratamiento difieren notablemente en uno y otro caso. La deformación, conforme indica DESTOT, puede hacer sospechar esta lesión de la apófisis posterior de la tibia: «La *subluxación del pie hacia atrás*, que se encuentra en las *fracturas de la mortaja*, está un poco cambiada; la tibia no sobresale tanto *hacia dentro* y a menudo, por el contrario, se la ve apuntar *hacia delante y hacia fuera*, por encima del seno del tarso, al que parece llenar; el fragmento peroneo está más oculto detrás de la tibia y el *hachazo* puede desaparecer substituyéndolo un ángulo que mira directamente hacia atrás.» Pero sobre todo en la *dificultad de la reducción* y de su mantenimiento es en donde se encuentra un signo de

presunción de la lesión tibial. La radiografía soluciona este problema: en el *clisé de frente* se comprueba la *diástasis* (el *tubérculo anterior de la tibia cubre menos o no cubre la sombra del peroné*); en el *clisé de perfil* se estudia el desplazamiento del astrágalo hacia atrás, y fragmento marginal posterior.

Pronóstico. — La fractura del peroné por arrancamiento, sin desviación, consolidada en veinte o veinticinco días, es de un pronóstico tan benigno como un esguince; la fractura bimalleolar *por aducción* es casi tan sencilla en sus consecuencias. Por el contrario, las fracturas *por abducción* constituyen un traumatismo más serio: pueden ser abiertas, por la sección, ya primitiva, ya secundaria, de la piel a nivel de la arista de sección tibial. Pero son, sobre todo, la desviación posteroexterna del pie, la *deformación en valgus* y la *luxación del pie hacia atrás*, las que trastornan gravemente las condiciones de *sustentación* del peso del cuerpo y la función del miembro. Además, la fractura de tipo Dupuytren puro, bien reducida y bien vigilada durante la consolidación, es de un pronóstico relativamente favorable. Pero cuando la fractura de tipo peroneo se agrava con la fractura posterior de la meseta tibial, el tratamiento puede encontrar dificultades insuperables para una reducción no cruenta; el pie, luxado hacia atrás, resiste a las tracciones; la prominencia anterior de la tibia persiste, a pesar de los esfuerzos alternativos de flexión dorsal y plantar: esta mala posición acarrera secuelas graves con dolores, dificultad funcional y trastornos del aplomo normal de la pierna sobre el pie.

Tratamiento. — Las fracturas *maleolares sin desviación*, los arrancamientos del maléolo peroneo, deben tratarse, como los esguinces, por medio del *masaje*. En las *fracturas por abducción*, hay que luchar contra la desviación del pie hacia fuera y atrás. En estas formas, la reducción debe ser precoz y completa; la contención será rigurosa, en aducción forzada, en varus, y asegurada mediante un apósito enyesado. Este apósito debe vigilarse y debemos desconfiar, insistiendo en ello con DESTOT, de las deformaciones secundarias que pueden producirse debajo del apósito; reabsorbiéndose el edema y los derrames, el miembro queda holgado en su envoltura enyesada, y por la influencia del reblandecimiento atrófico de los huesos que acompaña a las fracturas, de la decalcificación traumática, una reducción, correcta en un principio, puede ir seguida de una deformación tardía por el peso del cuerpo. Después de veinte o veinticinco días de inmovilización, el miembro se extrae del apósito enyesado y se amasa todos los días; después de cada sesión de masaje se vuelve a colocar en un amovible ligero. DELBET ha aplicado con éxito su aparato de marcha a la fractura de Dupuytren.

El *tratamiento cruento de las fracturas maleolares recientes cerradas*,

objeto de modernas discusiones, es aplicable a los casos *irreducibles* o *complicados* con *desplazamientos incoercibles*; sólo exige como condición, *una asepsia y una técnica irreprochables*; la técnica consiste en la reducción del maléolo externo y su enclavamiento a la tibia, y el enclavamiento, después de reducción, del fragmento marginal posterior. Han sido propuestas, tres vías de acceso hacia el fragmento marginal posterior: 1.ª, la *transtendinosa*, a través del tendón de Aquiles (DELBET, PICOT); 2.ª, la *transcalcánea* (AGLAVE); 3.ª, la *via iuxta- retroperonea* (GATELLIER y CHASTANG). En los casos antiguos de fractura de Dupuytren, con *pie valgus*, el enderezamiento puede ser obtenido por la osteotomía del peroné con ablación de los obstáculos del lado del maléolo interno, o combinado con la osteotomía de la tibia; cuando existe un fuerte desplazamiento del pie hacia atrás, la operación, que nos ha proporcionado la mejor corrección es la astragalectomía, de la que, después de OLLIER, ha sido nuestra la iniciativa.

VIII. — FRACTURAS DEL TARSO POSTERIOR

La radiografía nos ha revelado la frecuencia de las lesiones que, en una caída, se limitan al *tarso posterior*: astrágalo y calcáneo. Conforme insiste con razón DESTOT, también aquélla nos ha enseñado que así como en la muñeca las lesiones del carpo son inseparables de las fracturas de la extremidad inferior del radio, así también en el caso que estudiamos se combinan lesiones asociadas demostrando la solidaridad del tarso posterior con la mortaja tibioperonea. El pilón tibioperoneo transmite por la tibia el peso del cuerpo y la fuerza de la caída: es el martillo. El astrágalo y el calcáneo son el yunque que recibe el choque, el astrágalo sobre todo, que reparte la fuerza viva sobre la bóveda del pie. Según la *actitud* del pie (*en flexión* o *en extensión*), según su combinación con movimientos de *abducción* o de *aducción*, según el estado de la *contracción muscular*, según el punto de aplicación de la fuerza, según la resistencia y el *aplomo* sobre el suelo, podrán observarse diversos tipos de fractura, y la experimentación es incapaz de reproducir todas estas variedades; así es que el clisé radiográfico, bien interpretado, tiene mucho más valor que el documento experimental.

I.º FRACTURAS DEL ASTRÁGALO

Etiología, mecanismo y formas anatómicas. — Un primer hecho se ha establecido en la casi totalidad de las observaciones: mientras que, en una caída *sobre el pie en aplomo*, es ordinariamente el *calcáneo* el que se rompe, el *astrágalo* sólo se fractura en la *actitud* de

flexión dorsal del pie sobre la pierna, flexión simple o combinada con la torsión del pie hacia dentro o hacia fuera. El herido empieza por caer sobre el talón; luego dobla la pierna sobre el muslo y el pie sobre la pierna, y en ciertos casos a esto se añade una proyección del cuerpo hacia delante. Así, pues, *la fractura del astrágalo es la lesión de las flexiones forzadas del pie*, así como las fracturas maleolares son el efecto de las rotaciones forzadas en aducción o abducción.

¿Cómo se comprende que la *hiperflexión* del pie en una caída pueda fracturar el astrágalo, hueso corto, desprovisto de toda inserción muscular que lo fije, interpuesto como un tejo entre la mortaja tibioperonea y el esqueleto tarsiano? ¿Esta fractura tiene lugar por *aplastamiento* directo del hueso, cogido entre aquel martillo y este yunque; o bien se produce por *arrancamiento* del astrágalo, por la tracción de los ligamentos que en él se insertan? Este mecanismo del *arrancamiento*, entrevisto por DUBREUIL y demostrado por el notable estudio experimental y clínico de OMBREDANNE, en 1902, parece corresponde al mayor número de los casos observados.

Supongamos una caída con el pie en hiperflexión. Esta flexión dorsal forzada coloca en tensión máxima los dos ligamentos maléoloastragalinos posteriores (fig. 443): por dentro, el tibioastragalino, potente y denso, inserto en toda la superficie inscrita en la superficie articular interna del astrágalo, ligamento cuyo papel como freno es preponderante; por fuera, el peroneoastragalino posterior, menos robusto, horizontal en lugar de vertical como el precedente, así es que no se pone tenso por completo, si no se combina a la flexión una torsión del pie hacia fuera.

He aquí, pues, el movimiento de flexión forzada limitado por la tensión de estos dos ligamentos (fig. 444). Supongamos que se acentúa más todavía; entonces pueden ocurrir dos eventualidades: en la una los ligamentos van a romperse, en la otra sus puntos de inserción ósea son los que cederán. Por lo general, los sólidos ligamentos maléoloastragalinos resisten y las que ceden son sus inserciones óseas. Se observan lesiones variables que la experimentación puede reproducir. Si la flexión no es directa y si el pie gira lateralmente, los maléolos son arrancados. Si los maléolos resisten, el esfuerzo traumático recae sobre los dos ligamentos que unen por detrás el astrágalo al calcáneo; el más importante es el calcáneoastragalino interno, claramente descrito por OMBREDANNE, con el aspecto de una lámina resistente, gruesa, de fibras horizontales, colocada de canto, bifurcada por arriba y fija por sus dos extremos a los dos tubérculos posteriores del astrágalo. Estos dos ligamentos, puestos en tensión forzada, arrancan ordinariamente sus inserciones óseas antes que romperse y pueden observarse todas las formas de estos arrancamientos: en unos casos, simples desprendimientos parcelarios, que complican lo que se llama el esguince grave, otras veces arrancamiento del tubérculo posterior

y externo del *hueso trígono* (fractura de Sheperd) o del tubérculo interno (fractura simultánea de los dos tubérculos).

A partir del momento que ha sido vencida la resistencia de estos ligamentos, sea por rotura, sea ordinariamente por arrancamiento de sus inserciones, la *diástasis calcáneoastragalina* resulta posible; la articulación subastragalina «se entreabre» por detrás. Desde entonces, la hiperflexión del pie, por la tracción de los ligamentos maléoloas-

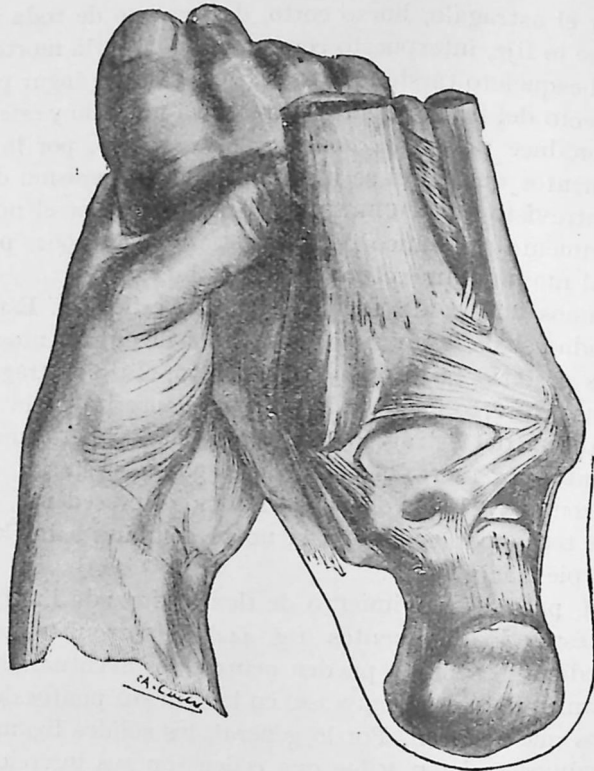


Fig. 443. — Fracturas del astrágalo; hiperflexión dorsal del pie poniendo en tensión máxima los ligamentos maléoloastragalinos posteriores

tragalinos, tiene por efecto levantar el astrágalo por su grupa, y sobre este punto se aplica la *potencia* (fig. 444). Ahora bien, este hueso está fijado, hacia su tercio anterior, por el potente «ligamento en forma de seto» alojado en el seno del tarso: aquí está el *punto de apoyo* de la palanca astragalina, reforzada en el lado dorsal por el contraapoyo del borde anterior de la mortaja, que comprime, en la hiperflexión, el cuello del astrágalo. Resulta, pues, que el astrágalo, sostenido por el ligamento en forma de seto y sujeto por la margen anterior de la mortaja, es levantado cada vez más hacia atrás a medida que se acentúa la flexión (fig. 445); por un movimiento de báscula, como en una palanca intermovible, la cabeza tiende a dirigirse hacia el fondo

de la cavidad osteofibrosa que la recibe, fondo resistente que constituyen el escafoides, el ligamento glenoideo y las facetas calcáneas anteriores; aquí está la *resistencia*, casi invencible, dado que el brazo anterior de la palanca es corto. El astrágalo cede por detrás de su punto de apoyo; es decir, que la línea de fractura, *situada por detrás del ligamento en forma de seto*, es oblicua hacia abajo y atrás, comenzando por arriba unas veces en el cuello y otras en el borde anterior de la tróclea o por detrás de este borde.

Por este mismo mecanismo del arrancamiento es cómo pueden producirse las *fracturas sagitales* del astrágalo, de las que existen al-

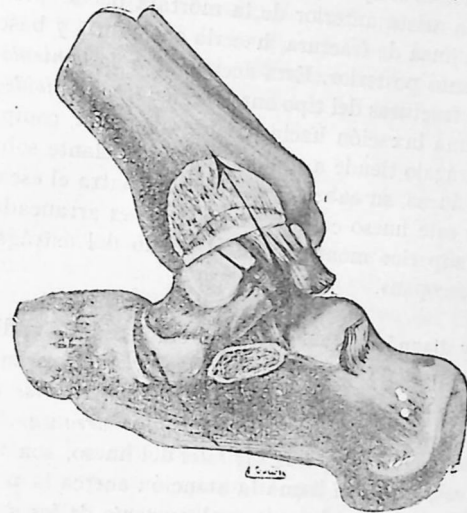


Fig. 444. — Fracturas del astrágalo por hiperflexión

gunos ejemplos en clínica y que OMBREDANNE ha reproducido experimentalmente combinando con la flexión un movimiento de torsión. Esta variedad se produce por *arrancamiento unilateral interno* de la porción interna del astrágalo por la tracción del tibioastragalino posterior.

Pero en una caída, la acción de *aplastamiento*, representada por el peso del cuerpo que transmite el pílón tibial, no es despreciable. El astrágalo recibe el choque; sus trabéculas constitutivas se cruzan siguiendo dos direcciones, partiendo de la polea, unas van hacia delante y otras hacia atrás (fig. 445); de este modo forman un ángulo de resistencia que reparte la fuerza viva según dos líneas principales, entre los pilares anteriores de la bóveda del pie y el pilar posterior. Según la incidencia del choque, según la desigualdad de la resistencia plantar, los afectos del trauma pueden variar. «Supongamos, dice DESTOT, que el pílón tibioperoneo fija, al caer, la parte

posterior del astrágalo y que la parte anterior del pie sea, por el contrario, rechazada de abajo arriba; el cuello del astrágalo tenderá a abrirse; como el ligamento interóseo sujeta el cuerpo, la cabeza será rechazada hacia arriba; basta para ello una desigualdad en el suelo, quedando la parte anterior del pie retenida por una piedra, mientras que el talón desciende más abajo; el *ángulo astragalino* quedará sometido a dos fuerzas inversas y se romperá por el punto más débil.»

El *guillotínage* (decapitación) del cuello por el borde anterior de la mortaja no es verosímil, como OMBREDANNE ha demostrado; pero lo que se produce es el *aplastamiento secundario*: después de la rotura del astrágalo, la arista anterior de la mortaja puede penetrar como una cuña en la línea de fractura, hacerla entreabrir y bascular hacia atrás el fragmento posterior. Esta acción de *aplastamiento* se observa también en las fracturas del tipo anterior, *del tipo escafoideo*; es, como dice DESTOT, una luxación hacia delante abortada; comprimido por el pilón, el astrágalo tiende a deslizarse hacia delante sobre sus articulaciones calcáneas, su cabeza va a chocar contra el escafoides y se aplasta contra este hueso cuya parte inferior es arrancada, mientras que su parte superior monta sobre el cuello del astrágalo: los dos huesos «se telescopan».

Síntomas y diagnóstico. — Antes del empleo de la radiografía, las fracturas del astrágalo eran desconocidas, y aun en muchos casos el diagnóstico sólo se verifica *tardíamente, con el clisé en la mano*. Por otra parte, las *fracturas parcelarias*, los *arrancamientos de los tubérculos posteriores*, las *roturas sagitales* del hueso, son tomadas por esguinces graves, y lo que llama la atención acerca la posibilidad de una lesión ósea es la *persistencia* y el *aumento de los dolores* (sobre todo a nivel de la inserción del tendón de Aquiles), y la *dificultad funcional* permanente. Las fracturas *anteriores*, con *aplastamiento* del escafoides, por otra parte raras, sólo se diagnostican también mediante la radiografía, al quitar el apósito enyesado.

Pero ¿para la variedad clínica más interesante (*fracturas transversales* del cuerpo astragalino), es posible llegar, sin necesidad de radiografía, a un diagnóstico de gran presunción, si no de certeza? A la *inspección* téngase en cuenta el signo de Ombredanne, a saber, la *traslación del pie hacia dentro, con o sin inversión de la punta, que hace mirar hacia dentro a la cara plantar*; el eje de la pierna cae, ya por fuera del pie o ya sobre el quinto dedo. En las fracturas transversales del tipo más frecuente, en las que el cuerpo, separado del cuello, desliza hacia atrás sobre la cara superior del calcáneo, se observarán: 1.º, una *subluxación del pie hacia delante*; 2.º, un *retroceso del maléolo interno*, más distante del tubérculo escafoideo que en el lado sano; 3.º, un *descenso de los maléolos hacia el suelo*; 4.º, a veces la *enucleación hacia atrás del cuerpo del astrágalo*, que se toca

debajo del tendón de Aquiles; 5.º, la *integridad frecuente de los maléolos*.

Pronóstico y tratamiento. — La reducción de una fractura astragalina, precisada por la radiografía, debe ser intentada empleando la anestesia, y si se consigue debe mantenerse por un apósito enyesado que se vigilará cuidadosamente. Pero con demasiada frecuencia el miembro queda impotente y doloroso, y por esta causa la intervención cruenta encuentra en estas fracturas claras indicaciones. En algunos raros casos la operación ha consistido en una reposición cruenta; a veces en la simple ablación de un fragmento desplazado; por regla casi general la astragalectomía constituye la operación de elección, sea que se trate de casos recientes e irreducibles, sea contra las deformaciones antiguas, ordinariamente del tipo varo.

2.º FRACTURAS DEL CALCÁNEO

Etiología, mecanismo y formas anatómicas. — Supongamos una caída aplomada sobre el talón, con el pie casi en escuadra, en ángulo recto o ligeramente flexionado. La fuerza viva del choque, proporcional a la masa del cuerpo y a la velocidad de la caída, transmitida al astrágalo por el pilón tibioperoneo, se descompone siguiendo dos direcciones: una parte va a agotarse en las articulaciones flexibles de la parte anterior del pie, y la otra, la preponderante, va a actuar, siguiendo el eje del cuerpo, sobre el calcáneo y sobre todo a nivel de su carita articular posteroexterna, la que los alemanes llaman *Tragplatte* y que DESTOT, cuyas ideas acerca de este punto han sido bien formuladas en la tesis de MOREL, llama *tálamo* o lecho del astrágalo.

En efecto, sobre este punto es donde recae el esfuerzo máximo de la caída sobre el talón: los dos tercios o los tres cuartos de la carga total. Ahora bien, esta carita talámica, inclinada hacia delante y abajo, representa una meseta compacta, a la que sostienen un conjunto de columnas esponjosas, irradiadas en forma de abanico hacia las caras inferior y posterior del calcáneo; un segundo grupo de trabéculas se dirige hacia delante, hacia la articulación cuboidea; un tercer sistema de fibras curvilíneas se extiende, en forma de banda, desde el borde superior del hueso hacia su cara plantar (fig. 445). Entre los dos primeros grupos, que convergen hacia arriba, es visible un espacio claro, angular, situado debajo del seno del tarso: éste es el punto débil favorable al *aplastamiento* y a la penetración.

Así, pues, sobre el *tálamo* se ejerce el máximo del esfuerzo traumático. Según la intensidad de esta violencia, las lesiones son de grado variable, y MOREL las ha clasificado acertadamente. En un primer grado, la meseta compacta del tálamo, se deprime simple-

mente en el tejido esponjoso del hueso, al que comprime como con una cuña (fig. 446). En un segundo grado, la penetración es más profunda: el tálamo, basculado hacia atrás, se hunde en el seno de las trabéculas esponjosas y hace estallar la envoltura compacta que aparece surcada por numerosas fisuras (fig. 447). En un tercer grado el estallido del calcáneo es más completo, la apófisis mayor está fracturada en su base y la continuidad del hueso resulta interrumpida (fig. 448).

Es evidente que, según que el apoyo del astrágalo predomine hacia delante o hacia atrás, el tipo de fractura será diferente, puesto

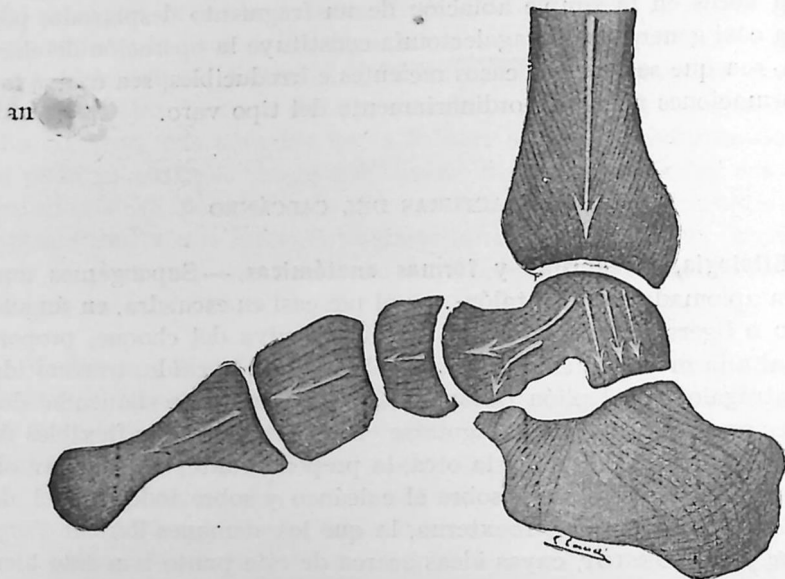


Fig. 445. — Esquema que demuestra la arquitectura de las trabéculas del calcáneo y la repartición del choque según la dirección de las mismas

que el astrágalo descansa sobre el calcáneo según dos ejes, por su cuerpo y por su cabeza. Lo más frecuente, conforme acabamos de indicar, es que el choque se transmita, sobre todo, al apoyo postero-externo. Pero si el pie está en ligera flexión sobre la pierna, la cabeza astragalina tiende a luxarse en la bóveda del pie; de aquí el *aplastamiento de la apófisis del calcáneo*. La *apófisis menor* participa a menudo del hundimiento del tálamo; aquélla representa una cornisa, saliente y frágil, pero no es exacto afirmar que sea la lesión inicial y constante; en algunos casos se presenta como una lesión aislada (fractura de Abel).

Al lado de estas fracturas por *aplastamiento* ¿se puede admitir la antigua teoría (PETIT, BOYER, DESAULT) de las fracturas por *arrancamiento*? Es éste un mecanismo excepcional y que interviene como condición secundaria, capaz de bascular un fragmento posterior o de

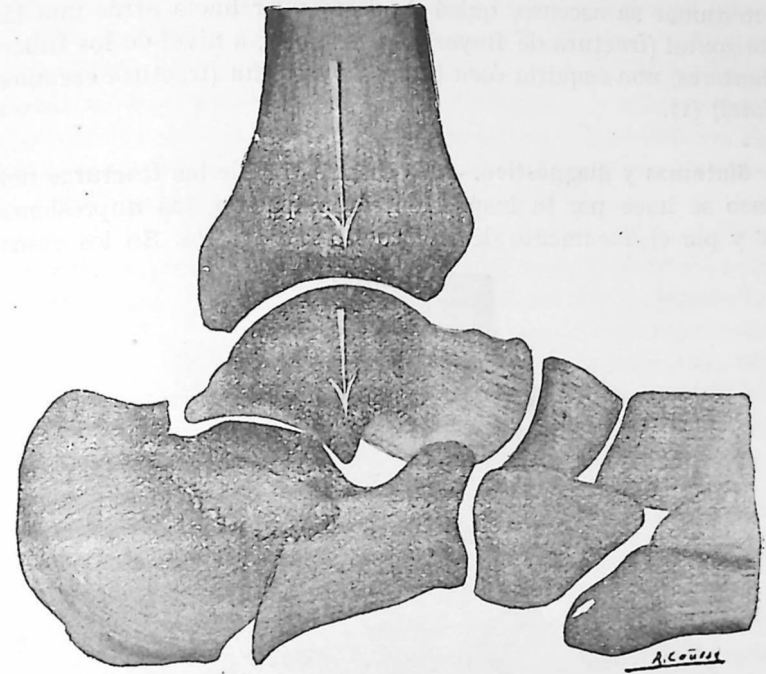


Fig. 446. — Hundimiento del tálamo en el tejido esponjoso

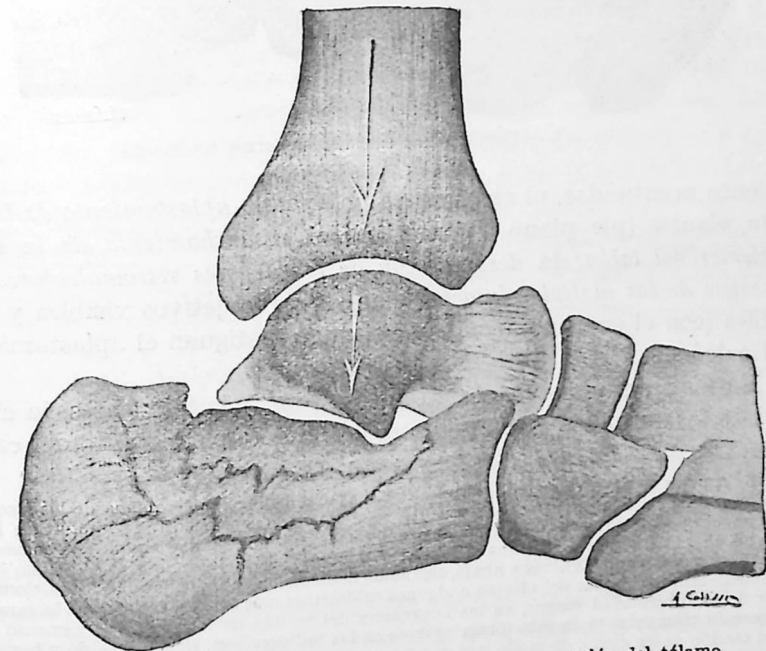


Fig. 447. — Estallido de la envoltura compacta por presión del tálamo

determinar su ascenso, quizá de desprender hacia atrás una lámina horizontal (fractura de Boyer) o de separar, a nivel de los tubérculos plantares, una esquirla ósea interna o externa (fractura escamosa de Morel) (1).

Síntomas y diagnóstico. — El diagnóstico de las fracturas del calcáneo se hace por la inspección, la palpación, las impresiones del pie y por el documento decisivo de la radiografía. En los casos con

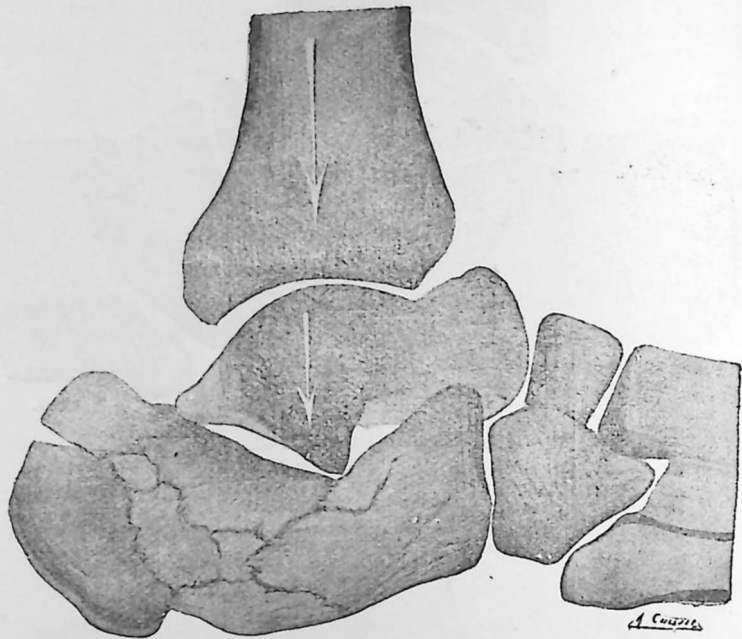


Fig. 448. — Estallido del calcáneo en forma conminuta

lesiones acentuadas, el error no es posible: el *aplastamiento de la bóveda plantar* (pie plano traumático); el *ensanchamiento de la parte posterior del talón*; la *desaparición de los canales retromaleolares*; el *descenso de los maléolos intactos*, son signos objetivos visibles y palpables (con el enfermo arrodillado), que atestiguan el aplastamiento del calcáneo.

En las fracturas del tálamo, que son las más frecuentes, la claridad de los síntomas varía según el grado del aplastamiento del calcá-

(1) A pesar de lo manifestado por el autor, hay que convenir que alguna de las fracturas por arrancamiento es relativamente frecuente, y en este caso se encuentra la fractura de Boyer o del ángulo posterosuperior del calcáneo; y así vemos a SOUBEYRAN y RIVER que encuentran 21 casos en 137 fracturas calcáneas. La línea de fractura no suele ser horizontal como indica el texto, sino oblicua hacia atrás y abajo, siguiendo la dirección de las trabéculas óseas. Comienza ya inmediatamente detrás del tálamo o algunos milímetros más atrás y termina en la cara posterior de la tuberosidad mayor, en las inserciones del tendón de Aquiles. El fragmento tiene una sección triangular (y en esta forma aparece en las radiografías), siendo atraído y basculado por el tendón antes dicho, de modo que su cara posterior se hace superior, y la separación fragmentaria puede llegar a 5 o más centímetros. — (N. del T.)

neo. Un paciente ha caído sobre el talón desde un sitio elevado; los huesos de la pierna y los maléolos están intactos: los movimientos de la articulación tibiotarsiana están libres o poco limitados. Haciendo arrodillar al enfermo para apreciar bien y comparar la deformación de los talones, examínese entonces: 1.º, la *hinchazón de los canales retromaleolares*; 2.º, la *tumefacción de la región submaleolar*, sobre todo de la externa; 3.º, el *ensanchamiento del talón*. Si se comprime por debajo del talón o sobre la cara externa del calcáneo, se determina un dolor intenso y localizado. Cuando el aplastamiento del calcáneo es completo, la combadura normal del pie se hunde: la bóveda se aplasta, la planta se aplanar y las impresiones muestran este amplio contacto de la planta. Este mismo aplastamiento de la bóveda se observa en las fracturas de la apófisis mayor, las cuales, por lo demás, acompañan a menudo al aplastamiento total del calcáneo. De todos modos, a la radiografía corresponde el precisar el diagnóstico de las lesiones.

Pronóstico y tratamiento. — El porvenir funcional del pie lesionado varía según las lesiones. Existen casos benignos (fracturas de la tuberosidad posterior), en los cuales la rehabilitación de las funciones puede tener lugar de los tres a los seis meses. Hay otros casos, de mediana gravedad, en los cuales los dolores y la dificultad en la marcha por la talalgia, persisten durante un año, dieciocho meses o dos años: son las formas que corresponden a los hundimientos talámicos; a veces pequeñas espinas óseas, arrancadas a la planta y formando exóstosis, son las que entretienen una talalgia rebelde; en algunos casos la persistencia de la talalgia se refiere, conforme indica DESTOT, a una decalcificación, con trastornos vasomotores, de los huesos del pie (atrofia de Südeck). Por último, existen casos graves (aplastamiento total del calcáneo, fracturas de la apófisis mayor) en los cuales la impotencia es prolongada y la marcha sobre un terreno desigual continúa dolorosa. El tratamiento se limita al masaje, a la movilización metódica, a los baños de aire caliente y a las aplicaciones de barro caliente (Dax o Balaruc).

IX. — FRACTURAS DEL METATARSO

(Pie forzado; periostitis osteoplástica de los metatarsianos)

Definición y sintomatología. — Se observa, en los soldados principalmente, después de marchas forzadas, de un salto o de traumatismos del pie, la aparición de una *tumefacción dolorosa* sobre la cara dorsal del metatarso: es, al principio, un *edema* más o menos localizado; luego, pasados diez o quince días, la periostosis se hace apa-

rente, ocupando lo más a menudo la parte media de los metatarsianos; después de un tiempo más o menos largo, este engrosamiento disminuye y retrocede.

Anatomía patológica y patogenia. — ¿A qué lesiones corresponde este cuadro clínico? Es un problema a cuya solución han concurrido las investigaciones de los médicos militares franceses y alemanes. BREITHAUPT, médico del ejército prusiano, que fué el primero en señalar la afección en 1855, había explicado la tumefacción y el dolor por la existencia de un esguince metatarsiano. Luego, llamó más la atención el desarrollo secundario de una tumefacción dura, periósea, localizada sobre el dorso de los metatarsianos; de ahí la teoría de la periostitis, atribuida por NIMIER a un esguince del metatarso con estiramientos ligamentosos y periósticos, y que, según PAUZAT, es debida al traumatismo directo que ejerce, durante la marcha, la presión del pliegue del empeine del calzado.

Vino la radiografía. Permitió, desde 1898, a los médicos militares alemanes, STECHOW, SCHULTE y KIRCHNER, reconocer que los síntomas observados están en relación con una fractura de los metatarsianos. BOISSON y CHAPOTOT, DESTOT y BRUANT en Francia, SCHIPMAN y THIDE en Alemania, llegaron a las mismas conclusiones, y el estudio radiográfico reciente de LOISON da de ello una confirmación precisa. Estas fracturas del metatarso (producidas en el soldado de infantería durante la marcha o el salto, cuando el pie se tuerce al contacto de una desigualdad del terreno), suelen radicar en el tercio medio o el tercio anterior de los metatarsianos: la línea de fractura es transversal u oblicua; el callo, poco opaco a los rayos X al principio, fusiforme, se condensa y persiste con el aspecto de un manguito envolvente.

¿Cuáles son los signos *clínicos* en los cuales puede fundarse el diagnóstico de una fractura de los metatarsianos? Estos son: el *edema*, el *dolor*, las *equimosis* (tres signos constantes); la *movilidad anormal*, la *crepitación* y la *desviación* (que faltan a menudo). El *edema* no falta nunca; STECHOW y SCHULTE hacen de él la lesión capital; es profundo, persistente, dando al pie, en las fracturas de los metatarsianos medios, una forma globulosa, que es menos marcada en las de los metatarsianos cabezas de fila. El *dolor* es intenso, bien localizado, con un foco máximo constante, exagerado por los movimientos de los dedos, por la presión sobre la cabeza metatarsiana (signo de Verneuil) y por la marcha (el individuo anda sobre el talón, actitud que es característica). Las *equimosis* son múltiples: equimosis dorsal, equimosis plantar, equimosis en forma de lengüeta en los dedos (signo de Thiéry), que aparece unas veinticuatro horas después de la equimosis dorsal a los lados del dedo que corresponde al metatarsiano fracturado, en forma de lengüetas violáceas, interna la una y externa

la otra, las cuales desde la comisura se dirigen a los lados de la falange y se unen a nivel del tendón extensor. La *movilidad anormal* y la *crepitación* son signos infieles y dolorosos al determinarlos; la desviación es escasa y a menudo falta. La *impotencia funcional*, debida á la compresión del callo o a la artritis de vecindad es prolongada, durando tres o cuatro meses; algunas veces es permanente y puede acarrear una incapacidad de un 10 a un 15 por 100.

Tratamiento. — Reposo en la cama; pediluvios calientes y salados; duchas sulfurosas; masaje. El enfermo está curado cuando, sosteniéndose sobre la punta de los pies, no sufre molestias (signo de Schulte).

ARTÍCULO II

DE LAS LUXACIONES

I. — LUXACIONES DE LA CADERA

Clasificación. — La cabeza femoral, saliendo de la cavidad cotiloidea, puede dirigirse (fig. 449):

1.º *Hacia atrás*, sea que se detenga en la escotadura isquiática (*luxación isquiática*), sea que ascienda hacia la fosa ilíaca externa (*luxación ilíaca*);

2.º *Hacia delante*, ora se detenga en la rama ascendente del isquion (*luxación perineal*), ora se coloque a nivel del agujero oval (*luxación obturatriz*), o se eleve hasta la rama horizontal del pubis (*luxación púbica*).

Así, pues, con relación a la cavidad cotiloidea, considerada como centro, podremos admitir dos grandes categorías de dislocación: cabeza femoral hacia delante, luxaciones *precotiloideas*; cabeza hacia atrás, luxaciones *retrocotiloideas*. Y, en cada uno de estos dos grupos, tendremos especies *homólogas* que corresponden a las etapas sucesivas del ascenso anterior o posterior de la cabeza. Tal es la clasificación de las *luxaciones regulares*, es decir, de aquellas en que la integridad del ligamento en Y de Bigelow mantiene un tipo anatómico y sintomático regular y constante. Por el contrario, en las *luxaciones irregulares*, que son, por lo demás, una excepción clínica, la rotura de ese ligamento permite, para una misma dislocación, grandes variaciones en la actitud, y, por tanto, en los síntomas.

Etiología y mecanismo. — Hay casos en que una violencia traumática, obrando directamente sobre la parte alta del fémur, dirige la cabeza contra un punto de la cápsula distendida y la expulsa del cotilo

en el sentido de acción de la fuerza: son las luxaciones primitivas o *directas*. Pero, ordinariamente, la luxación es *indirecta* o secundaria. Es producida por un movimiento forzado de la articulación, que puede resumirse de este modo: ante todo, y como *condición común a todas las cavidades, una flexión exagerada*, ya del muslo sobre la pelvis,

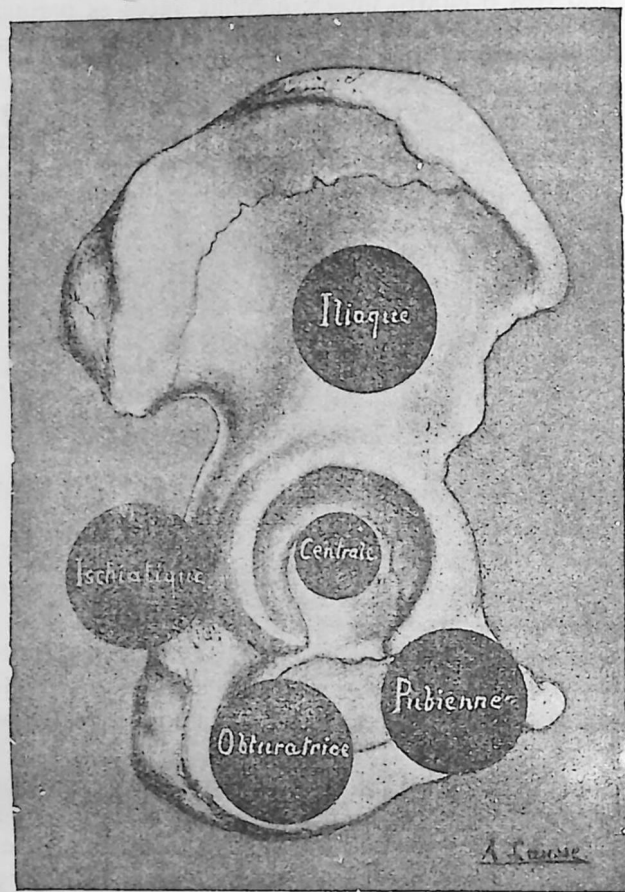


Fig. 449. — Esquema mostrando las posiciones que puede ocupar la cabeza femoral luxada sobre el hueso ilíaco

Iliaque, ilíaca; *ischiaticque*, isquiática; *centrale*, central; *obturatrice*, obturatriz; *pubienne*, púbica

ya de la pelvis sobre el muslo; luego, combinando con esta flexión, un movimiento de *rotación interna y de aducción para las luxaciones posteriores, de rotación externa y abducción para las anteriores*.

En efecto, toda luxación regular se efectúa en dos tiempos: *comienza por ser una subcotiloidea* y luego, *secundariamente, adquiere el tipo pre o retrocotiloideo* (fig. 450). La cabeza femoral, impulsada por la flexión forzada, hace presión sobre la parte inferior de la cápsula, que es fina y algo débil, «semejante a una vejiga mojada», dice BIGELOW;

la desgarrar y, penetrando, fuerza la brecha. Así, pues, la luxación hacia abajo es generalmente la dislocación inicial: así lo establecen TILLAUX y BIGELOW. Pero la cabeza femoral no queda en esta posición inestable: sufre una dislocación secundaria que la conduce a su sitio

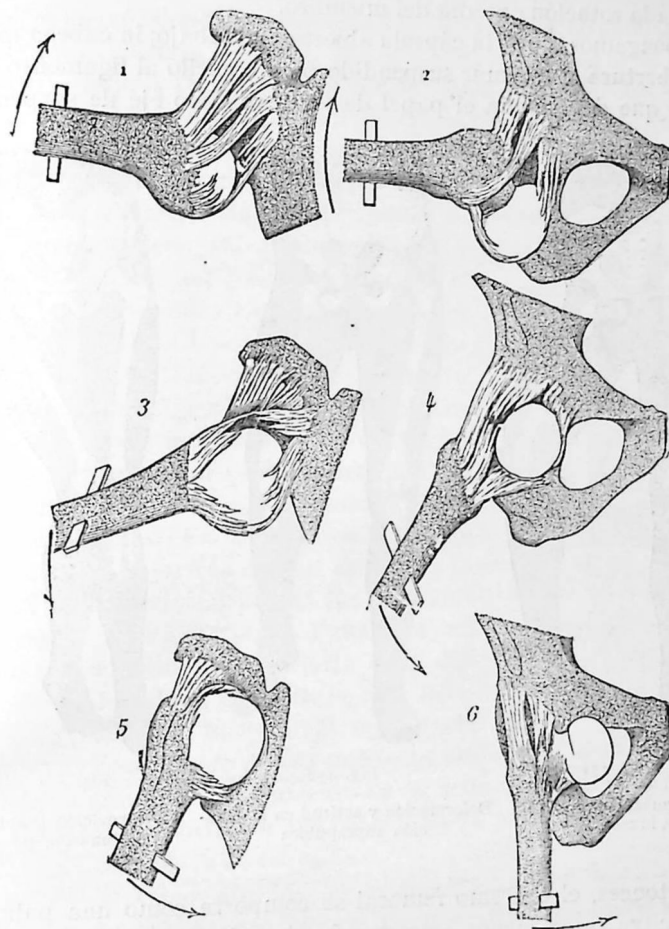


Fig. 450. — Esquema que demuestra las fases sucesivas de una luxación de la cadera, por analogía con una luxación del hombro. Papel desempeñado por el ligamento en Y; luxación en dos tiempos: primero, subcotiloidea; luego, pre o retrocotiloidea.

definitivo, delante o detrás de la cavidad cotiloidea; todo esfuerzo para extender el miembro, la continuación de la violencia exterior y la acción sola del peso del miembro contribuirán a ello.

El principal papel en esta inmigración secundaria de la cabeza, corresponde al ligamento bifurcado, ligamento en Y; y BIGELOW lo ha demostrado con verdadera originalidad. «Todo cuanto es esencial saber de las luxaciones de la cadera, nos dice, puede aprenderse con una pelvis y un fémur, cuyas partes blandas hayan sido todas sepa-

radas, a excepción del ligamento ileofemoral. Este ligamento se compone de dos haces: el interno, vertical, que se dirige hacia el trocánter menor (ligamento de Bertin) y que limita la extensión del muslo sobre la pelvis; el externo, transversal, que se inserta en el trocánter mayor y limita la rotación externa del miembro.

Supongamos, pues, la cápsula abierta por debajo; la cabeza metida en la abertura y el fémur suspendido por su cuello al ligamento en Y intacto, que desempeña el papel de un verdadero eje de suspensión.

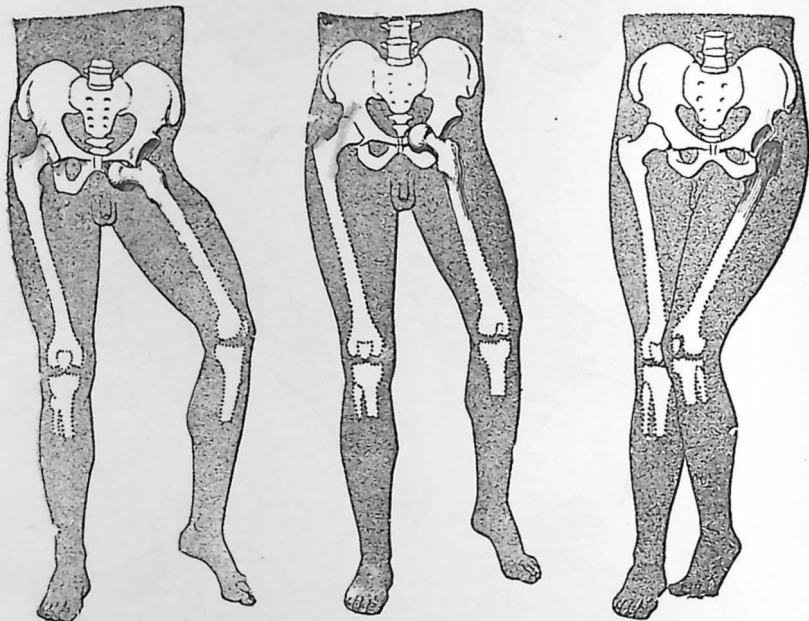


Fig. 451

Deformación y actitud en la luxación oval

Fig. 452

Deformación y actitud en la luxación suprapúbica

Fig. 453

Deformación y actitud en la luxación posterior

Desde entonces, el extremo femoral se comporta como una palanca acodada cuya rama menor corresponde al cuello y a la cabeza, y la rama larga a la diáfisis. Cada una de estas dos ramas se mueve en sentido inverso, alrededor del punto fijo constituido por la suspensión del ligamento en Y.

Por consiguiente, si el miembro se dirige secundariamente en *aducción* y en *extensión*, la cabeza, ensanchando la abertura capsular hacia atrás, asciende por detrás del cotilo. Entonces puede suceder una de estas dos cosas: si las fibras del obturador interno resisten, forman un plano músculotendinoso que embrida o sujeta la cabeza y la mantiene en luxación isquiática (luxación por debajo del tendón del obturador interno de Bigelow); si el obturador interno y la porción posterior de la cápsula se rompen, la cabeza puede ascender más arriba y tomar

la posición de la luxación ilíaca sobre el dorso del ileon. Por razón de la conservación del haz transversal del ligamento en Y, verdadero freno que fija el trocánter mayor, toda luxación hacia atrás va acompañada de rotación del muslo hacia dentro. Supongamos, por el contrario, que el miembro esté en *abducción* y la cabeza, desgarrando la parte anterior de la cápsula, asciende, por el mismo movimiento de báscula, hasta el agujero oval, o más arriba hacia el pubis. La tensión del haz interno del ligamento en Y determina la rotación del miembro hacia fuera, característica de las luxaciones hacia delante.

Síntomas y diagnóstico. — 1.º *Actitud del miembro.* — Toda luxación regular (es decir, con permanencia del ligamento en Y) se caracteriza por una actitud constante (fig. 451 a 453). En las luxaciones hacia atrás, *aducción* y *rotación interna* del miembro, debidas a la tensión del haz transversal del ligamento en Y o ileofemoral; en los casos paradójicos de luxación posterior, con rotación del miembro hacia fuera, esta posición irregular es debida a la rotura del haz externo del ligamento de Bigelow. En las luxaciones anteriores, *abducción* y *rotación externa*, debidas a la tensión del haz vertical, la posición de *flexión* es variable, y he aquí, según FARABEUF, un medio mnemotécnico para fijarla: toda dislocación de la cabeza hacia abajo, toda luxación baja (*isquiática*, hacia atrás; *oval*, hacia delante) va acompañada de una *flexión del muslo* debida a la resistencia del haz longitudinal del ligamento en Y; toda dislocación de la cabeza hacia arriba, toda luxación alta (*ilíaca*, hacia atrás; *pública*, hacia delante) va acompañada de *extensión*.

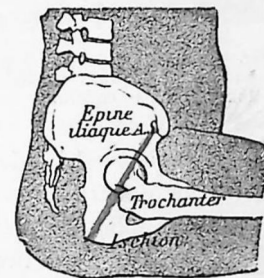


Fig. 454. — Línea de Nèlaton-Roser en estado normal

Epine ilíaca A. S., espina ilíaca anterosuperior; trochanter, trocánter; ischion, isquion.

2.º *Medición.* — En las luxaciones posteriores, para establecer la dislocación de la cabeza femoral, poco accesible, profunda y a menudo oculta por el derrame sanguíneo, se toma como punto de referencia claramente palpable, la *prominencia del trocánter mayor* y se determina su posición con relación a la *línea de Nèlaton-Roser*. Para trazar esta línea, se tiende un hilo entre la espina ilíaca anterosuperior y la parte más saliente de la tuberosidad isquiática (fig. 454). Normalmente, estando el muslo en flexión en ángulo recto (condición indispensable), el vértice del trocánter roza esta línea. Por tanto, si asciende dos o tres traveses de dedo más arriba, es que la cabeza está luxada hacia atrás (fig. 455). Se puede también comprobar, colocando un pulgar sobre la espina ilíaca y el índice sobre la punta del trocánter mayor, que estos dos puntos han sufrido una aproximación en comparación con el lado sano. Otro medio sencillo de medición consiste en prolongar hacia

delante la línea que pasa por el vértice del trocánter mayor y por la espina ilíaca anterosuperior (línea espinotrocantérea de Schoemaker): normalmente esta línea prolongada pasa por el ombligo o por encima de él; si el trocánter está elevado (posición de luxación) aquélla pasa por debajo del ombligo (fig. 456).

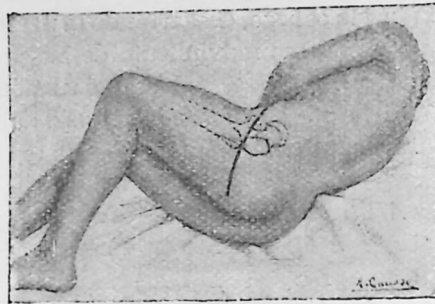


Fig. 455. — Ascenso del trocánter mayor por encima de la línea de Nélaton-Roser en una luxación de la cadera.

Un procedimiento de medición, utilizado por los ingleses y los norteamericanos, estriba en la construcción del triángulo de Bryant (figs. 457 y 458). Para construir este triángulo, se baja una perpendicular $A B$ de la espina ilíaca anterosuperior al plano de la cama; trácese de la espina ilíaca la tangente al borde superior del trocánter; la distancia $C X$ entre el vértice del trocánter y esta perpendicular $A B$ se compara con la del lado sano; esta distancia mide la elevación del trocánter.

Por último, las luxaciones posteriores van acompañadas de un acortamiento, menos marcado en la posición isquiática que en la ilíaca: se mide dando a las piernas una posición simétrica y tendiendo un hilo desde la espina ilíaca anterosuperior al vértice de la rótula.

En la luxación oval, el muslo está alargado de 3 a 5 centímetros, y este alargamiento basta para distinguir la luxación de una fractura del cuello, con la que la confusión sería posible a causa de la posición de rotación externa. En la luxación púbica, por el contrario, el muslo está generalmente acortado.

3.º *Palpación.* — En las luxaciones posteriores, el buscar la cabeza, en posición anormal debajo de los gruesos músculos glúteos, contracturados dolorosamente y a veces infiltrados de sangre, no nos proporciona síntomas precisos; no obstante, si el sujeto es flaco y si no hay demasiada hinchazón, se puede percibir la cabeza femoral, en su situación ilíaca o isquiática, participando de los movimientos de rotación que se imprimen al miembro. En las luxaciones anteriores, la cabeza es más superficial y se palpa mejor: en una dislocación oval, puede, bastante a menudo, reconocerse por debajo de

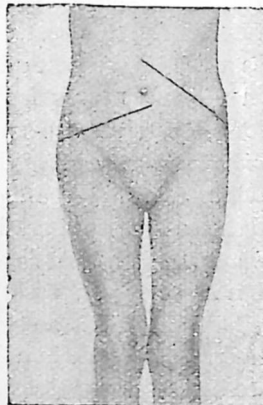


Fig. 456. — Luxación en el lado derecho: la línea que pasa por el trocánter y la espina ilíaca pasa por debajo del ombligo; a la izquierda, lado sano, pasa por encima de aquél.

los aductores contracturados; en la luxación púbica, se la reconoce en forma de una prominencia redondeada, delante o debajo del

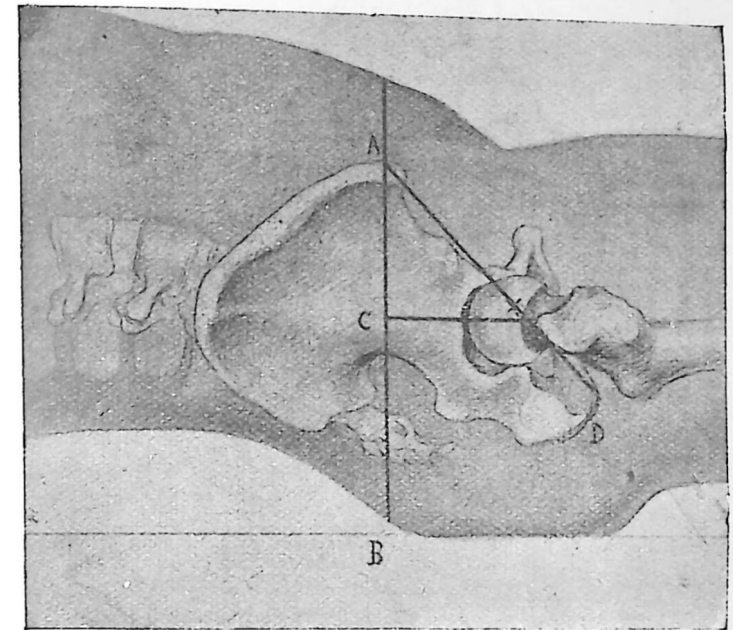


Fig. 457. — Triángulo de Bryant ($A C X$)

$C X$, distancia entre el vértice del trocánter y la perpendicular $A B$ trazada desde la esquina ilíaca anterosuperior

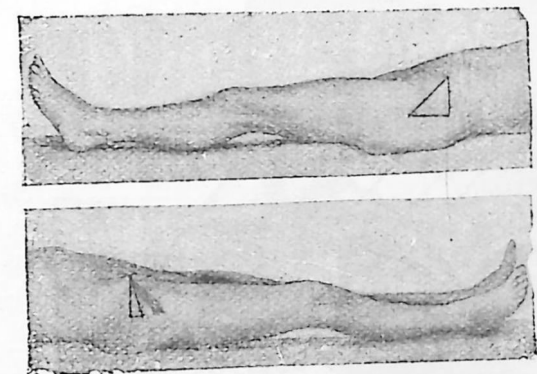


Fig. 458. — Triángulo de Bryant

Arriba, triángulo en estado normal; abajo, disminución considerable de la línea $X C$ disminución proporcional al desplazamiento de la cabeza

pubis y se comprueba que el trocánter mayor está dirigido muy hacia atrás.

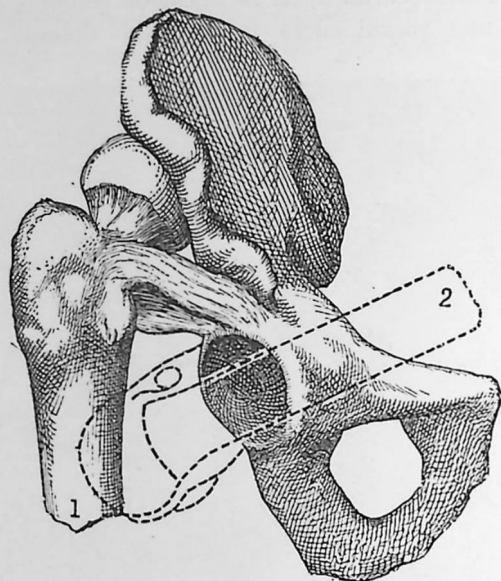


Fig. 459. — Reducción de una luxación de la cadera hacia atrás. Esquema del primer tiempo (esquema de FORGUE, *Thérapeutique chirurgicale*)

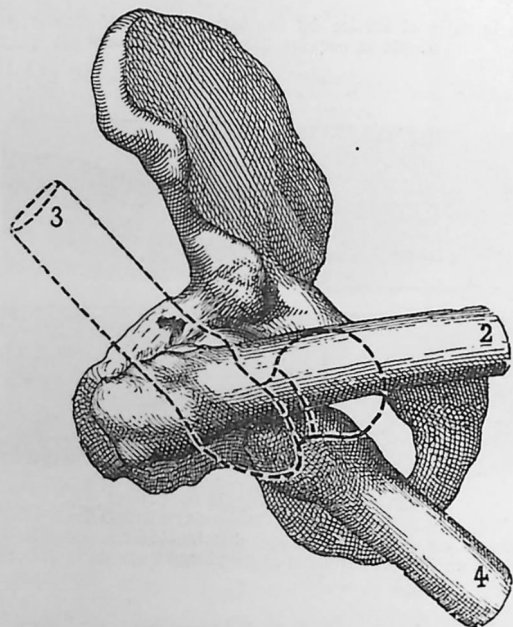


Fig. 460. — Reducción de una luxación hacia atrás. Esquema de los tiempos segundo y tercero

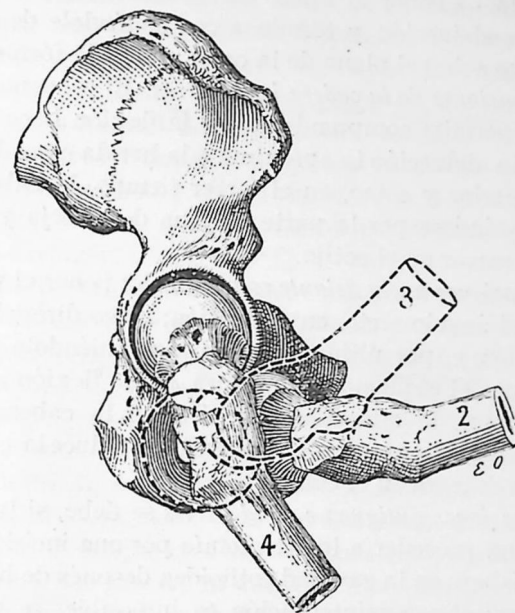


Fig. 461. — Esquema de los tres tiempos de reducción de una luxación oval: flexión (2), aducción (3), descenso (4). FORGUE (*Thérapeutique chirurgicale*)

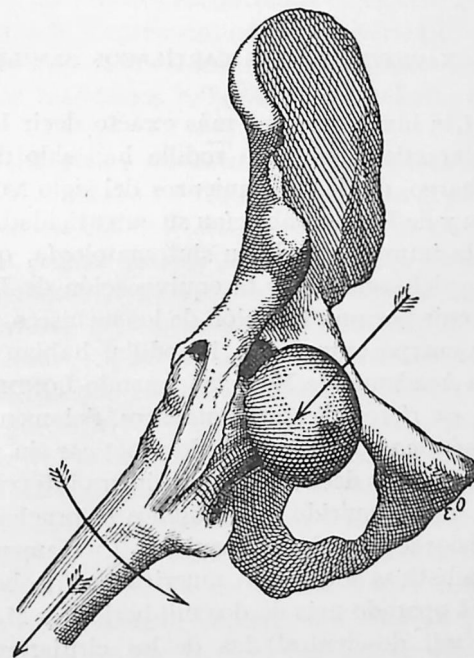


Fig. 462. — Reducción de una luxación suprapúbica (según ANGER)

Tratamiento. — Poner el muslo en flexión sobre la pelvis, colocarlo luego en abducción y terminar conduciéndole de nuevo hacia abajo y adentro sobre el plano de la cama: tal es la fórmula de reducción de las *luxaciones de la cadera hacia atrás*. El esquema de las figuras 459 y 460 permite comprender cómo la flexión hace descender la cabeza, cómo la abducción la aproxima a la herida capsular localizada en la parte inferior y cómo, en el tercer tiempo, la cabeza asciende de nuevo deslizándose por la parte externa de la ceja y la franquea para volver a entrar en el cotilo.

En las *luxaciones hacia delante* es necesario: poner el muslo en flexión hasta casi ángulo recto, en abducción; luego dirigirlo hacia dentro por aducción y, por último, bajarlo manteniéndolo en aducción. Como lo muestra el esquema de la figura 461 la flexión afloja el ligamento ileofemoral, la aducción hace deslizar la cabeza de delante atrás hacia la herida capsular, el descenso introduce la cabeza en este desgarró y la reintegra en el cotilo.

En las *luxaciones antiguas e irreducibles* se debe, si las maniobras suaves fracasan, proceder a la artrotomía por una incisión anterior y reintegrar la cabeza en la cavidad cotiloidea después de haber quitado las adherencias; si esa reintegración es imposible, se procede a la decapitación del fémur. Cuando una luxación de la cadera se complica con fractura del cuello, se debe, si se interviene pronto, ensayar la reducción de la cabeza.

II. — LUXACIONES DE LOS CARTÍLAGOS SEMILUNARES

Historia. — Las luxaciones (es más exacto decir las lesiones) de los meniscos interarticulares de la rodilla han sido discutidos largo tiempo: sin embargo, desde los comienzos del siglo XIX, los casos de HEY, de COOPER y de RIED establecían su autenticidad. Pero la rareza de esta lesión, la imprecisión de su sintomatología, que se presta a confusión con la del esguince, y la equivocación de LARREY, quien, creyendo intervenir por una luxación de los meniscos, se encontró en presencia de un cuerpo extraño de la rodilla, habían creado muchos escépticos: en la Academia de Medicina, cuando LONDE, en 1835, leyó su observación, «se rieron de su diagnóstico». Solamente después que la artrotomía aséptica nos ha permitido practicar sin peligro la comprobación anatómica, es decir, desde la primera intervención de MARGARY, en 1880, han adquirido los cirujanos la prueba visible y tangible de esas dislocaciones de los meniscos. Ciertamente, en relación con ciertas estadísticas inglesas o americanas (¡Roberto JONES, de Liverpool, habrá operado más de dos mil heridos y MARTIN, de Newcastle, más de mil doscientos!) las de los cirujanos franceses son todavía muy modestas; hay que creer que siendo los peligros deporti-

vos actualmente iguales en ambos lados de la Mancha, algunos de nuestros colegas anglosajones tienen tendencia a operar rodillas, en las cuales nosotros encontraríamos, con exactitud, una insuficiente indicación quirúrgica. Es necesario, sin embargo, atenerse al diagnóstico y operar estas lesiones de los meniscos: son más frecuentes de lo que creen los médicos y llevan consigo una invalidez curable quirúrgicamente: la comunicación de TAVERNIER y MOUCHET, en el Congreso de Cirugía de 1926, ayudará a su conocimiento, que yo mismo he procurado divulgar.

Por otra parte, la cuestión no está todavía completamente clara. *Clinicamente se confunden múltiples lesiones con este mismo diagnóstico* y conviene hacer una selección. En estos últimos años, nosotros hemos precisado, a favor de la artrotomía, las diversas lesiones residuales que pueden suceder a un *esguince de la rodilla* (véase *Esguince de la rodilla*), lesiones que radican en el aparato fibrocartilaginoso central (meniscos, ligamentos cruzados, ligamentos adiposos) y que son la causa anatómica variable de los trastornos dolorosos y funcionales que nuestros compañeros anglosajones comprenden con el nombre de «desorden interno de la rodilla». Por otra parte, hay observaciones verdaderamente sumarias y que deben ser excluidas por su incertidumbre anatómica. *Anatómicamente*, PAUZAT y MOURET han contribuido a esclarecer el mecanismo de producción de estas lesiones; pero sus demostraciones exigen un atento estudio para ser comprendidas, y las lesiones encontradas en el vivo no siempre coinciden con las que la experimentación cadavérica produce, dadas la ausencia de este importante factor, la contracción muscular y la importancia de los fenómenos inflamatorios en ciertas formas clínicas.

Anatomía patológica y mecanismo. — Queda establecido un hecho que ya GOSSELIN señalaba en 1843: los meniscos gozan de movimiento sobre la superficie tibial: *se deslizan hacia atrás durante la flexión de la pierna, hacia delante durante la extensión* (fig. 463). No son, pues, láminas cartilaginosas invariables de posición y de forma; sus anillos móviles y elásticos, sufren, durante la flexión y la extensión de la tibia sobre el fémur: 1.º, un movimiento de deslizamiento sobre la cara de la tibia, que da por resultado colocarlos siempre en la parte de esta superficie que soporta el peso de los cóndilos femorales; 2.º, un cambio de forma que tiene por objeto acomodarlos, gracias a su plasticidad, a las superficies sucesivamente presentadas por los cóndilos.

Supongamos un movimiento de *flexión*: los meniscos se deslizan hacia atrás, descubriendo por delante, sobre la meseta tibial, dos superficies cartilaginosas en forma de anchas comas con la extremidad gruesa dirigida hacia dentro. Supongamos ahora un movimiento de *rotación* de la pierna: los meniscos se desvían en sentido inverso uno del otro, tomando una posición diagonal; es decir, que el menisco

que corresponde al centro del movimiento, el menisco que forma eje de rotación (el interno en la rotación hacia dentro, el externo en la rotación hacia fuera), *se desliza hacia delante*; por el contrario, el menisco que corresponde al cóndilo tibial desviado por el movimiento de conversión (el externo en la rotación hacia dentro, el interno en la rotación hacia fuera), *retrocede hacia atrás*. Por último, supongamos una *extensión completa*: los meniscos son transportados hacia delante; las partes descubiertas de la meseta corresponden a dos zonas semilunares, situadas hacia atrás y afuera.

Ahora bien, en estos deslizamientos horizontales de delante atrás

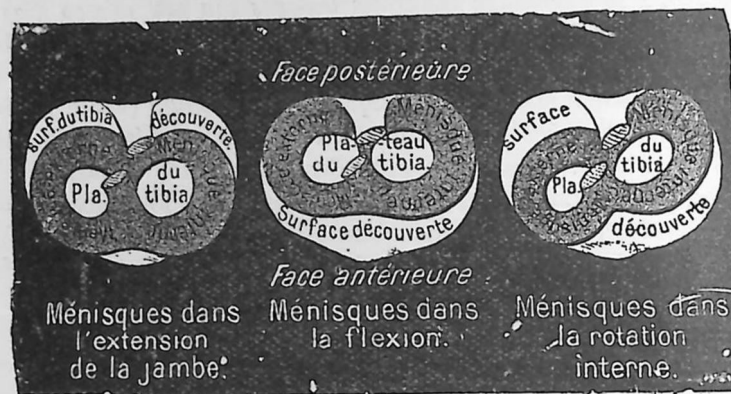


Fig. 463. — Movimiento de los meniscos sobre la superficie tibial, durante la flexión y la rotación de la pierna

Face postérieure, cara posterior de la tibia; *Face antérieure*, cara anterior de la tibia; *Ménisque dans l'extension de la jambe*, posición de los meniscos en los movimientos de extensión de la pierna; *Ménisques dans la flexion*, posición de los meniscos en los movimientos de flexión de la pierna; *Ménisques dans la rotation interne*, posición de los meniscos en la rotación interna de la pierna; *Ménisque interne*, menisco interno; *Ménisque externe*, menisco externo; *Surface découverte du plateau tibial*, porción descubierta de la superficie articular superior de la tibia.

o de atrás adelante, los meniscos no están libres. Están unidos, por delante, por la tirilla o vendote fibroso del yugal, y, sobre todo, se adhieren, por todo su dorso convexo, a la cápsula articular. Finalmente, están en conexión con el cuádriceps femoral por dos verdaderas aletas ligamentosas procedentes de los bordes laterales de la rótula (aletas meniscorrotulianas de Pauzat) y por expansiones fibrosas desprendidas del borde inferior de los músculos vastos interno y externo.

Por tanto, el juego de los meniscos no es independiente de la cápsula y corresponde a la contracción general del tríceps. Esto supuesto, se comprende que el mecanismo común y ordinario de la luxación tenga lugar por la *detención de los meniscos combinada con una contracción enérgica del músculo*.

Supongamos, en efecto, una flexión considerable de la pierna: los meniscos ocupan, sobre la meseta tibial, la posición de retroceso

que acompaña a este movimiento. Luego, bruscamente, la articulación es dirigida en extensión (fig. 464): en estas condiciones es cómo se produce a menudo la dislocación de los cartílagos semilunares (luxación hacia atrás). ¿Qué ha ocurrido? En esa transición brusca de la flexión a la extensión, puede suceder que el menisco no verifique a tiempo su movimiento normal de atrás adelante, que quede rezagado y que se encuentre cogido entre la parte anterior, descubierta, de la meseta tibial y el cóndilo que ha pasado delante de él.

Desde entonces, el menisco queda «acuñado», inmovilizado entre esas dos superficies. De ello pueden resultar diversos efectos, por los cuales comprendemos las diferentes formas clínicas observadas.

Mecánicamente, esta interposición cartilaginosa impide que se

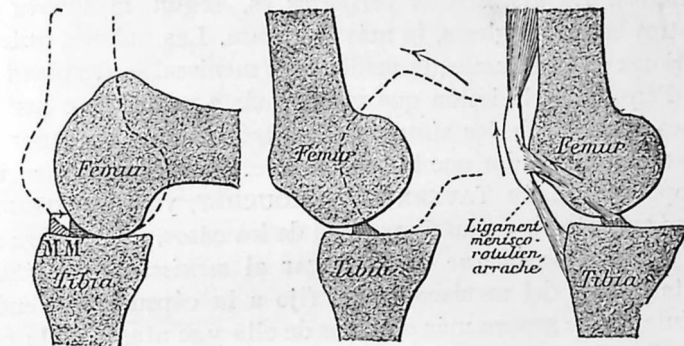


Fig. 464. — Esquema que demuestra cómo el menisco, desviado hacia atrás, queda cogido con ocasión de una extensión brusca de la pierna

Ligament ménisco-rotulien arraché, ligamento meniscorrotuliano arrancado; *MM*, meniscos fibrocartilagineos

complete el movimiento de extensión, lo mismo que un cuerpo extraño, cogido en la charnela de una puerta, impide su movimiento. De ello resulta la *detención brusca de la extensión* entre 150 y 170°; es el *blocaje* articular. Este *blocaje*, si se produce sin desgarro de los meniscos, es temporal; el movimiento de flexión queda libre, suelta al menisco aprisionado. Para que el blocaje se establezca y sea difícilmente reducible, es necesaria una *lesión* del menisco y no un simple desplazamiento: la lesión más frecuente es la del menisco hendido longitudinalmente «en asa de cubo», con enclavamiento del vendote interno en el espacio intercondíleo. Por otra parte, su resultado es un vivo *dolor*, debido al pinzamiento del menisco encajado como una cala entre dos superficies, y a las tracciones sobre la cápsula.

Si el esfuerzo muscular de enderezamiento contrae vivamente el tríceps, se produce, por estar el menisco sujeto hacia atrás, un estiramiento de las adherencias de la cápsula a su borde externo y una distensión de los ligamentos meniscorrotulianos y de las expansiones de los vastos: de ahí, la *desinserción capsular* más o menos ex-

tensa, el *desgarro longitudinal del menisco* y la *desinserción de las astas*.

En realidad, en el transcurso de las operaciones practicadas se han podido comprobar diversas lesiones. La rodilla *derecha* es más a menudo afectada que la izquierda. El menisco interno es el lesionado con más frecuencia: 78 por 100 según BIRCHER; 95 por 100 según MARTIN. *Desinserción capsular periférica; fisura longitudinal del menisco; arrancamiento del asta anterior del menisco; rotura transversal del menisco; arrancamiento del asta posterior; deslizamiento horizontal en dos láminas del menisco*; he ahí, casi en orden de frecuencia, la clasificación de las lesiones traumáticas de los meniscos; pero importantes estadísticas (BRISTAV, STEINMANN, BIRCHER) están lejos de ser concordantes. La *desinserción periférica* es, según la mayor parte de nuestros colegas ingleses, la más frecuente. Las uniones anteriores y posteriores están intactas; la media luna meniscal se desplaza hacia dentro. Pero, no es la lesión que vemos más a menudo en las intervenciones, a causa de los síntomas atenuados a que da lugar y del tratamiento conservador que le es aplicable. La lesión más frecuentemente operada, según TAVERNIER y MOUCHET, y según STEINMANN que la ha encontrado en un 63 por 100 de los casos, es la *fisura longitudinal del menisco interno* dando lugar al *meniscus bipartitus*; un vendote lateral del menisco queda fijo a la cápsula; el vendote medio, interno, se separa más o menos de ella y se atasca en la ranura intercondílea, menisco «en asa de cubo», *bucket handl*, según la expresión imaginada de MORISSON (fig. 466); será un cuerpo flotante, sujeto a pellizcamientos.

Quedan por explicar los casos en que hay verdadera prominencia del menisco hacia delante y afuera, perceptible en forma de un rodete bien marcado, notándose por la palpación un doble resalto, exactamente a nivel de la interlínea fémorotibial (luxación hacia delante y afuera). Estos casos son más raros de lo que se ha creído. Existen, sin embargo, algunos ejemplos, y parece que dependen, como condición anatómica, del arrancamiento del fibrocartilago en su asta anterior (fig. 467): después de la reducción que lo desenclava, el segmento anterior del arco cartilaginoso, comprimido por el cierre del ángulo fémorotibial producido en la extensión del miembro, es exprimido a semejanza de un hueso de cereza entre los dedos y forma prominencia hacia delante. Pero, conforme insiste PAUZAT, esa prominencia depende menos a menudo de una dislocación real del menisco que de su tumefacción inflamatoria por la sinovitis perimeniscal o la condritis intersticial.

Síntomas. — El síntoma típico es el *blocaje articular*: es decir, la fijación brusca y dolorosa de la rodilla en semiflexión. Los elementos accesorios son: el *dolor a la presión*, en la cara anterior, a nivel de la

LAS DIVERSAS LESIONES TRAUMÁTICAS
DE LOS MENISCOS

(TAVERNIER Y MOUCHET)

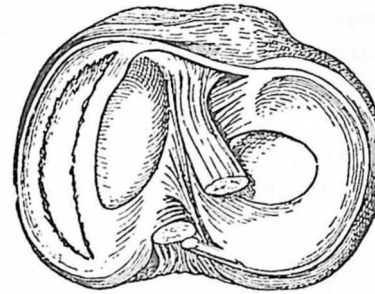


Fig. 465. — Tipo de fisura longitudinal del menisco interno

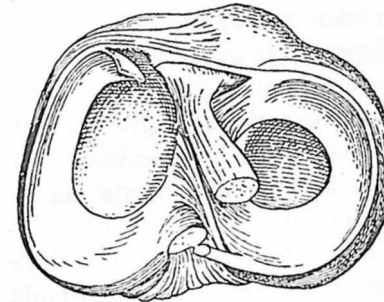


Fig. 467. — Arrancamiento total del asta anterior del menisco interno

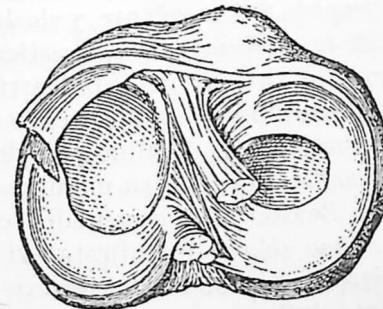


Fig. 469. — Rotura transversal incompleta del menisco interno

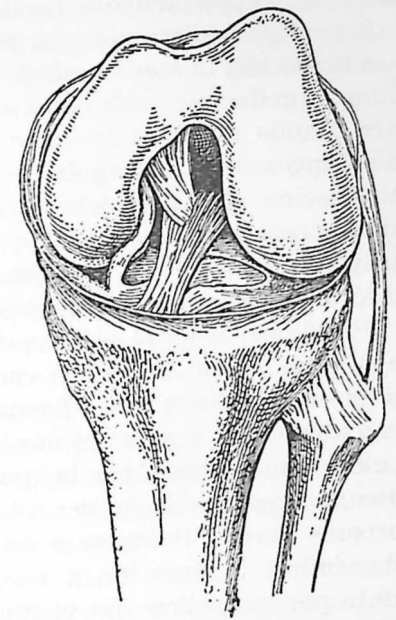


Fig. 466. — Posición del menisco desprendido y luxado en la escotadura intercondílea

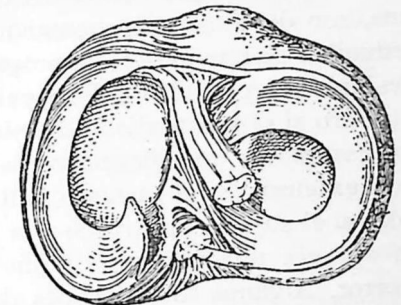


Fig. 468. — Arrancamiento del asta posterior del menisco interno

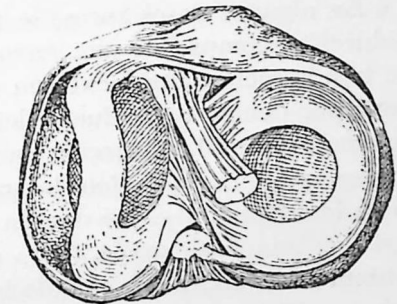


Fig. 470. — Deslizamiento horizontal del menisco interno (según KROISS)

interlínea, especialmente hacia dentro; la *prominencia del menisco*, más o menos acentuada, que aumenta con la extensión y disminuye con la flexión; la *hidrartrosis* de repetición. El bloqueo puede ser inmediato y producirse desde el accidente inicial. Pero, a menudo sólo aparece cuando aumenta la lesión por *accidentes sucesivos*: su comienzo es entonces el de un esguince vulgar, cuya característica es sólo la localización y la persistencia del dolor; luego, sucede como en una serie de esguinces de repetición, con los nuevos pellizcamientos de los meniscos, hasta el día que completándose la lesión, ordinariamente en forma de una fisura longitudinal, aparece el bloqueo típico.

En el caso de un *bloqueo d'emblée*, un sujeto se levanta bruscamente de su posición en flexión, en cuclillas o arrodillado: a veces ha sentido un crujido claro; más a menudo experimenta un *dolor vivo*, patognómico de la cogida del menisco. La pierna se mantiene en semiflexión, inmovilizada por la contractura refleja más bien que por la dificultad que pueda oponer a la extensión el menisco acuñaado. Los síntomas pueden limitarse a estos fenómenos dolorosos inmediatos, reduciéndose la luxación a veces espontáneamente o siéndolo muy pronto por maniobras que el sujeto realiza fácilmente, por desplazamientos alternados con la flexión y extensión, durante los cuales puede producirse un chasquido, signo de haber resbalado o saltado del menisco. Los bloqueos frustrados de repetición, con reducción espontánea, son debidos a arrancamientos parciales; el bloqueo estable, sólo reducible por maniobras apropiadas, depende principalmente de la desinserción capsular y del menisco en asa de cubo.

Pero si el traumatismo ha sido más intenso; si los desprendimientos capsulares o los desgarros de los ligamentos de los meniscos han sido extensos; si el menisco pellizcado ha sufrido una fuerte contusión; si el sujeto es artrítico y si la articulación se fatiga precozmente, aparece una *hidrartrosis* que oculta la verdadera lesión e induce a error. Algunos días después del comienzo de la lesión, calificada de esguince con hidrartrosis, se comprueba una atrofia rápida y considerable del tríceps, que produce al tacto una sensación de blandura y de disminución de masa.

En algunos casos raros, se puede, después del accidente y de la reducción, comprobar una *prominencia de los meniscos*, característica de una luxación anteroexterna del segmento anterior del fibrocartilago: por dentro o por fuera del ligamento rotuliano, entre éste y el ligamento lateral, se percibe una prominencia de 6 a 8 milímetros de grueso, que a la palpación da un doble resalto, claro y bien manifiesto en la extensión y que desaparece en la flexión. Más a menudo, se trata de una *tumefacción de los meniscos*, que sólo se manifiesta evidentemente más tarde, cuando la hidrartrosis traumática ha retrocedido, y que es debida a un engrosamiento inflamatorio crónico del menisco o a un punto persistente de sinovitis proliferante. De aquí

resulta el dolor en la extensión forzada, por compresión del menisco demasiado grueso o de la sinovial inflamada; incomodidad para la marcha al descender y a veces crisis dolorosas sucesivas con hidrartrosis de repetición.

Diagnóstico. — Como sostienen con razón TAVERNIER y MOUCHET, la base sólida para el diagnóstico, es la *historia del enfermo y la periodicidad de los accidentes*. Los datos proporcionados por la radiografía son negativos; la inyección de aire en la articulación no nos aporta una precisión exacta, tal como han dicho TERRACOL y COLA-NÉRI, a excepción de los casos con extensa desinserción capsular.

Tratamiento. — Es necesario, para reducir: poner primero la pierna en flexión forzada para separar las superficies y libertar la parte cogida del menisco y luego hacer deslizar el menisco hacia delante, colocando el miembro en extensión. Si se fracasa, es necesario, antes de practicar la extensión, poner la pierna en rotación opuesta a la que ha producido la luxación: rotación hacia dentro en la luxación del cartilago interno y rotación hacia fuera para el cartilago externo. En el caso de trastornos funcionales y dolorosos persistentes, con bloqueo articular e hidrartrosis de repetición que acompañan a una prominencia o a una tumefacción del menisco, está indicado practicar la *artrotomía* (sea pararrotiliana, sea vertical media transrotuliana, sea mejor *transversal* con sección del ligamento lateral), explorar la lesión causal (menisco o ligamento cruzado anterior) y, en los casos de desplazamiento del menisco, proceder a su extripación.

III. — LUXACIONES DE LA RODILLA

Clasificación. — La pierna puede luxarse: 1.º, *hacia delante* (por hiperextensión, conforme indicó MALGAIGNE); 2.º, *hacia atrás* (por un choque directo dirigido, bien sobre la cara anterior de la pierna en semiflexión, ya sobre la cara posterior del fémur); 3.º, *hacia fuera o hacia dentro*, desviaciones excepcionales.

1.º LUXACIONES HACIA DELANTE. — La *luxación anterior* (fig. 472) puede ser: *incompleta* (apoyando el fémur todavía una parte de sus cóndilos sobre la tibia); *completa* (pasando la polea del fémur a colocarse detrás de la superficie tibial). La pierna está generalmente en extensión. La deformación es considerable: rodilla en forma de bayoneta, presentando por delante un codo brusco debido al relieve de la tibia; cóndilos femorales salientes hacia atrás y hueso poplíteo borrado. Las lesiones de los vasos (supresión de las pulsaciones de las arte-

rias tibiales, isquemia y esfacelo) y de los nervios (dolores y trastornos tróficos) se observan en las dislocaciones muy acentuadas. La reducción se obtiene por tracción sobre la pierna, combinada con la retropulsión de la tuberosidad anterior de la tibia.

2.º LUXACIÓN HACIA ATRÁS. — La *luxación posterior* (fig. 471), mucho más rara, es casi siempre incompleta. Los cóndilos corresponden a la parte anterior de la superficie tibial. La pierna se halla en extensión completa o ligeramente doblada; por delante, los cóndilos sobresalen formando, con las mesetas tibiales retrocedidas, un codo

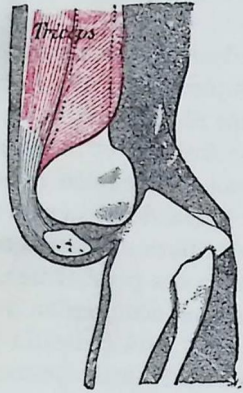


Fig. 471. — Luxación de la pierna hacia atrás

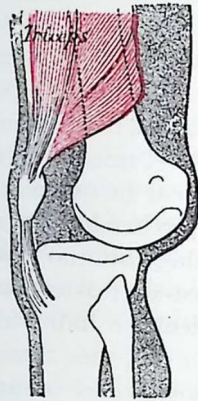


Fig. 472. — Luxación de la pierna hacia delante

en sentido contrario al de la precedente variedad. La reducción se consigue mediante presiones opuestas, ejercidas sobre los huesos dislocados, mientras un ayudante practica la extensión.

IV. — LUXACIONES DE LA RÓTULA

Clasificación. — La rótula, hueso sesamoideo interpuesto entre el ligamento rotuliano y el tendón tricípital, puede romper sus inserciones laterales y dirigirse, deslizándose por delante del plano condíleo: 1.º, *hacia fuera*, con relación al eje del miembro (variedad común); 2.º, *hacia dentro* (variedad excepcional). En algunos casos, en lugar de dislocarse por deslizamiento, la rótula se luxa en su sitio por rotación sobre su eje vertical y describe, girando sobre sí misma, un arco de 90º, poniéndose de perfil, de modo que se apoya por uno de sus bordes sobre la ranura intercondílea: son las *luxaciones verticales*, internas o externas, según que la superficie cartilaginosa de la rótula mira hacia dentro o hacia fuera.

1.º LUXACIONES HACIA FUERA. — Las luxaciones por deslizamiento hacia fuera son las más frecuentes, y se clasifican en: 1.º, *directas*, es decir, producidas por un choque sobre la cara interna de la rodilla; 2.º, *indirectas*, es decir, consecutivas a una contracción intensa del tríceps.

El mecanismo de la luxación directa ha sido determinado por VOLLEMIER: estando la rodilla en extensión, la rótula descansa sobre la parte *superior y externa* de la tróclea femoral, porque la superficie cartilaginosa de esta tróclea llega más arriba por fuera que por dentro; un choque, dirigido a la rodilla de dentro afuera, da contra el borde interno, en relieve, de la rótula y, *desgarrando la aleta interna de la rótula*, empuja a este hueso hacia fuera del cóndilo externo por encima de la cresta, *poco saliente*, que limita la superficie cartilaginosa de ese cóndilo; en este momento interviene la flexión de la rodilla, que transporta y detiene la rótula sobre la cara condílea externa.

¿Cómo puede una contracción intensa del tríceps luxar *indirectamente* la rótula hacia fuera? A nivel de la rodilla, el muslo y la pierna forman un ángulo obtuso abierto hacia fuera; esta disposición angular se mantiene porque el tendón del tríceps sigue el eje femoral y el ligamento rotuliano corresponde al eje tibial; la rótula, sesamoideo movable, ocupa el vértice del ángulo. Cuando, en una hiperextensión, el tríceps entra en contracción brusca, borra ese ángulo y toma una dirección rectilínea; por tanto, se dirige, con el sesamoideo que contiene, hacia el cóndilo externo. La aleta interna de la rótula está distendida: si cede, la rótula pasa fuera del cóndilo. Se comprende por esto, que el *genu valgum*, en el cual se exagera el ángulo fémoro-tibial, favorece la luxación externa de la rótula y es una condición principal de las *luxaciones recidivantes*, o de repetición de este hueso. FORT refiere la historia de un médico que, en una reunión, quiso simular la marcha de un genu valgum y se produjo así una luxación rotuliana. Además, en los individuos que sufren aquel achaque, a consecuencia del desigual desarrollo de los cóndilos, el externo es más plano que el interno y la vertiente correspondiente de la garganta troclear es más fácil de saltar.

La rótula está desviada hacia fuera. En la luxación *incompleta*, su faceta articular interna se apoya sobre el cóndilo externo; sólo la faceta externa rebasa la polea femoral. En la luxación *completa* se observan dos tipos: en uno de ellos, el más frecuente, la rótula está colocada de perfil, descansando por su cara cartilaginosa sobre la cara externa del cóndilo; en el otro, la rótula, desviándose transversalmente, conserva su orientación, su cara anterior mira hacia delante, su cara cartilaginosa hacia atrás, su borde externo empuja los tegumentos hacia fuera y su borde interno se apoya sobre el cóndilo.

2.º LUXACIONES HACIA DENTRO. — Las luxaciones por deslizamiento hacia dentro son excepcionales: las observaciones publicadas son discutibles.

3.º LUXACIONES VERTICALES. — ¿Cómo se puede explicar la media vuelta que la rótula ejecuta sobre su eje para colocarse de perfil a 90º y hasta la vuelta completa que ha ejecutado, 180º, siendo anterior la cara cartilaginosa en algunos casos muy raros (*luxaciones por inversión*)? Es necesario admitir la acción combinada de una *impulsión lateral* sobre la rótula y de una *contracción parcial* del tríceps. Ejemplo: la rótula sufre sobre su borde interno un choque que le empuja hacia fuera y rompe la aleta interna; una vez producida esta lesión, interviene una contracción del tríceps que hace girar a la rótula sobre su eje y la coloca de canto sobre la ranura o garganta intercondílea. Pero, ¿cuál es la parte del tríceps que obra entonces? MALGAIGNE y TERRILLON admiten que el vasto externo produce esta desviación: SERVIER hace desempeñar en ello cierto papel al recto anterior.

Tratamiento. — La reducción se obtiene por el método de VALENTIN: muslo en flexión sobre la pelvis para relajar el tríceps: pierna colocada, por un ayudante, en extensión forzada; durante este tiempo, impulsión de la rótula hacia la tróclea o, en una luxación vertical de torsión o extensión violenta sobre su eje. En las luxaciones irreducibles, artrotomía. En las luxaciones recidivantes, reducción o constricción de la parte exuberante de la cápsula (interna en la luxación hacia fuera): es el *plegado capsular* de Le Dentu.

V. — LUXACIONES DEL ASTRÁGALO

Unas veces el astrágalo sale completamente de su cavidad poliarticular, como expulsado del pie, y abandona sus triples relaciones con la mortaja tibioperonea, el calcáneo y el escafoides: es la *luxación total*, llamada por MALGAIGNE *luxación doble*, y más exactamente por Benjamín ANGER, *enucleación*. Otras veces, el astrágalo permanece en su sitio en la mortaja tibioperonea, fijo a los huesos de la pierna e inmóvil, y *toda la parte subastragalina del pie*, hecha movable por el desgarramiento de los ligamentos que unen el astrágalo al calcáneo y al escafoides, *se ha deslizado o desviado por debajo del astrágalo*, hacia dentro, hacia fuera o hacia atrás. Esta luxación se denomina, desde BROCA, *luxación subastragalina*, y sus diversas variedades reciben diferentes nombres, considerando como parte inmóvil al astrágalo, y como segmento movable lo que podríamos llamar pie subastragalino (pie sin el astrágalo). Según esta nomenclatura lógica, a la cual nos adheri-

mos siguiendo las ideas de LEJARS, BAUMGARTNER y HUGUIER, las distintas especies de estas luxaciones subastragalinas, según el sentido en que se desvía la parte subastragalina del pie, en luxaciones hacia dentro, hacia fuera, hacia atrás o hacia delante, con relación al astrágalo y a la pierna.

1.º LUXACIONES SUBASTRAGALINAS. § 1.º Luxaciones subastragalinas del pie hacia dentro. — En una caída desde un punto elevado, el pie, en *aducción*, en varus, más bien en flexión que extendido,

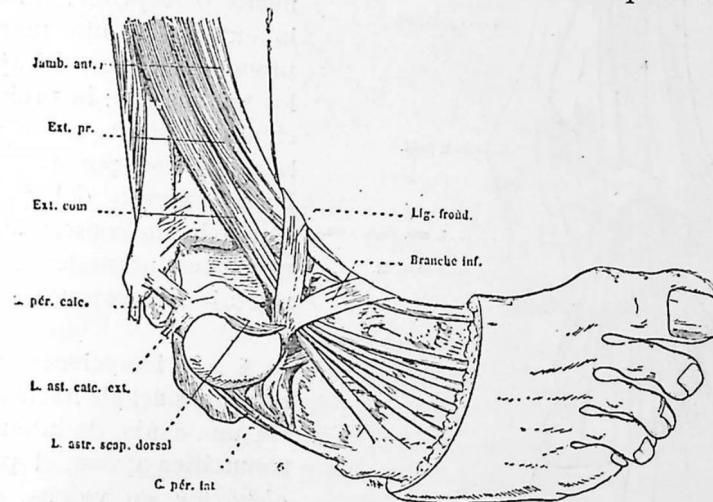


Fig. 473. — Luxación subastragalina del pie hacia dentro. Segunda variedad. Pieza experimental (BAUMGARTNER y HUGUIER)

Jam. ant., tibial anterior; *Ext. pr.*, extensor propio del dedo gordo; *Ext. com.*, extensor común de los dedos; *L. pér. calc.*, ligamento peroneocalcáneo; *L. ast. calc. ext.*, ligamento calcáneo-astragalino externo; *L. astr. scap. dorsal*, ligamento astrágalo-escafoideo dorsal; *C. pér. lat.*, tendón del peroneo lateral; *Lig. frond.*, ligamento frondiforme; *Branche inf.*, rama inferior de dicho ligamento.

choa con el suelo por su borde *externo*; o en otros casos, estando fijo el pie, la caída del cuerpo inclina bruscamente la pierna hacia dentro. La luxación se produce por tiempos sucesivos, que los experimentos de BAUMGARTNER y de HUGUIER han hecho conocer clara y minuciosamente (fig. 473). En un primer tiempo, el ligamento peroneocalcáneo se desgarró o arranca una de sus inserciones, constituyendo el período de esguince. En un segundo tiempo se rompen sucesivamente el ligamento calcáneo-astragalino externo y el poderoso ligamento interóseo: la articulación subastragalina se entreabre hacia fuera. En un tercer tiempo se produce la dislocación de los huesos: el calcáneo, invertido o volcado sobre su cara externa, se desliza por debajo y por dentro del astrágalo; según que el ligamento frondiforme permanezca sobre el cuello del astrágalo o se desprenda y pase por delante de la cabeza de este hueso, se observan dos grados de luxación, acentuán-

dose la desviación del pie tanto más cuanto, en el segundo caso, no le retiene ya la tensión del ligamento frondiforme.

En esta luxación, el calcáneo, desviado por debajo y por dentro del astrágalo, está inclinado sobre su cara externa. La cabeza del

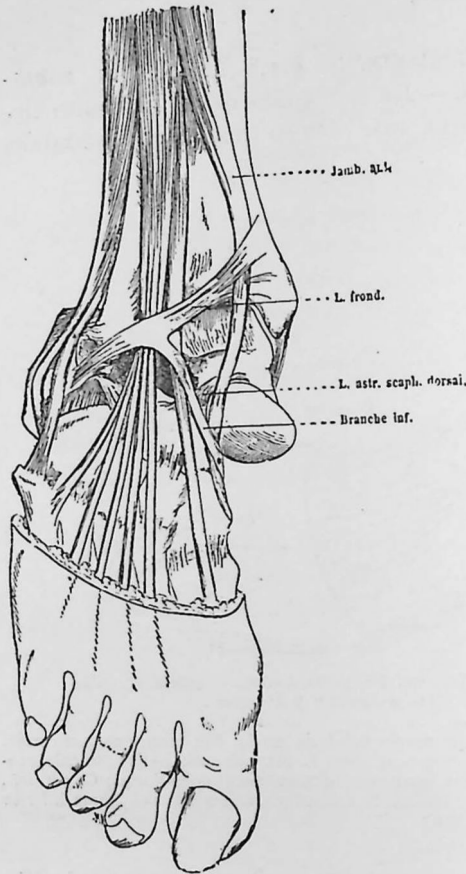


Fig. 474. — Luxación subastragalina del pie hacia fuera. Segunda variedad. Pieza experimental (BAUMGARTNER y HUGUIER).

Jamb. ant., tibial anterior; L. frond., ligamento frondiforme; L. astr. scaph. dorsal, ligamento astrágaloescafoideo dorsal; Branche inf., rama inferior del ligamento frondiforme.

treabre hacia dentro. El calcáneo, apoyándose sobre su cara interna, se dirige hacia dentro; el escafoides, arrastrado a su vez por este movimiento, deja al descubierto la cabeza del astrágalo. A partir de este momento se completa la desviación o luxación ósea, pudiendo alcanzar dos grados distintos, perfectamente estudiados por BAUMGARTNER y HUGUIER, según que el tendón del tibial posterior quede por detrás de la cabeza del astrágalo o pase por delante de la misma.

astrágalo descansa, sobre el dorso del pie, ya sobre el cuboides, ya sobre el extremo anterior del calcáneo. El maléolo interno es difícilmente perceptible; el maléolo externo forma marcada prominencia por debajo de los tegumentos; la prolongación del borde anterior de la tibia cae por fuera del borde externo del pie. El astrágalo ha conservado sus relaciones normales con la mortaja tibioperonea.

§ 2.º Luxaciones subastragalinas del pie hacia fuera.

En una caída, de intensidad traumática grave, el pie, en *abducción*, en *valgus*, choca contra el suelo por su borde interno y sufre ordinariamente un movimiento simultáneo de torsión. El primer efecto de este movimiento forzado de *abducción-torsión*, es el desgarramiento del ligamento interno de la garganta del pie, o, por lo menos, de su fascículo medio y superficial. Después se rompe el ligamento interóseo: la articulación subastragalina se en-

En esta luxación, el calcáneo, y con él toda la parte subastragalina del pie, se halla luxado por debajo del astrágalo (fig. 474): está inclinado sobre su cara interna y dirigido hacia atrás. La cabeza del astrágalo está en conexión por su lado externo con la cara interna del escafoides. El maléolo externo es muy difícilmente perceptible por el tacto; el maléolo interno forma notable prominencia por debajo de los tegumentos. La prolongación del borde anterior de la tibia viene a caer por dentro del borde interno del pie. Con frecuencia el astrágalo conserva sus relaciones normales con la mortaja tibioperonea (fig. 474).

Muy a menudo estas luxaciones están complicadas con herida, circunstancia que puede dar lugar a una artritis supurada y aun abrir, por decirlo así, la puerta a la septicemia. No es raro que estas luxaciones subastragalinas resulten, desde luego, irreducibles. Esta irreducibilidad primitiva depende de causas diversas, según sea el tipo anatómico de la luxación. En la luxación del pie hacia atrás, que a menudo se combina a las demás desviaciones, la causa de la irreducibilidad, ya indicada por DUPUYTREN, consiste en que la apófisis en que termina el astrágalo se encaja en la ranura que separa las dos facetas posteriores articulares del calcáneo; según DESTOT, estriba la irreducibilidad en que el extremo posterior del astrágalo choca con el plano inclinado que forma la superficie articular posterior del calcáneo. En la luxación hacia fuera, la irreducibilidad puede depender del tendón del tibial anterior que rodea el cuello del astrágalo. En la luxación hacia dentro, la interposición del ligamento anular y del ligamento frondiforme, constituye, conforme ha demostrado QUÉNU, el obstáculo que se opone ordinariamente a la reducción.

2.º LUXACIONES DOBLES O LUXACIONES PROPIAMENTE DICHAS DEL ASTRÁGALO. — Se dividen en dos grupos: en el primero, el más importante, el hueso abandona completamente los huesos que «lo encajan» y «sale» del pie. Hay *enucleación*. En el segundo, el astrágalo queda en su sitio, en la mortaja tibioperonea y en la cavidad calcáneoescafoidea, pero gira sobre sí mismo y pierde sus relaciones normales: rotos los ligamentos astragalinos, bascula alrededor de sus diferentes ejes y su polea puede mirar hacia delante, hacia atrás, hacia fuera, hacia dentro y hasta hacia abajo, estando el hueso completamente invertido.

I. *Enucleación*. — Se verifica casi siempre hacia delante, sobre el dorso del pie, muy rara vez hacia atrás, hacia dentro o hacia fuera. Es siempre abierta y el astrágalo puede ser completamente desprendido de sus conexiones.

El diagnóstico es fácil: la polea astragalina forma hernia por la herida. La palpación permite reconocer la desviación simultánea de

las tres articulaciones astragalinas cuyos ligamentos todos están rotos.

El mecanismo de esta lesión ha sido estudiado por ROCHET: este autor ha demostrado que, en una caída sobre los pies, la enucleación del astrágalo se producía solamente cuando la caída tenía lugar sobre el talón, la punta o el borde del pie; estando el calcáneo inclinado, el astrágalo, que soporta el peso del cuerpo, resbala sobre las superficies articulares oblicuas, desgarrando sus ligamentos y se luxa.

II. *Luxaciones raras*, «extrañas», dice MALGAIGNE: el astrágalo se inclina sobre un lado y se coloca de canto, mirando su polea hacia fuera o hacia dentro, por debajo de los maléolos. En un grado más acentuado, el hueso se invierte completamente, la polea se pone en contacto con las facetas del calcáneo y la cara interior mira hacia arriba. Es la *luxación por inversión*.

Se describe también una *luxación por rotación*, caracterizada por la rotación del astrágalo alrededor de su eje vertical, de modo que se coloque transversalmente, perpendicular al eje del pie. Esta luxación va acompañada de fractura de los maléolos o de diástasis de la articulación tibioperonea inferior.

Por último, el cuello del hueso puede ser fracturado y, quedando la cabeza sujeta al escafoides, el cuerpo del hueso puede sufrir cambios de posición y girar alrededor de sus ejes vertical y transversal.

Pronóstico. — Estas luxaciones son irreducibles en más de la mitad de los casos. Si están complicadas con herida, exponen al enfermo a la septicemia; no reducidas, dificultan gravemente las funciones del pie.

Tratamiento. — La reducción debe intentarse inmediatamente por medio de la anestesia general, colocando la pierna en flexión sobre el muslo para relajar el tríceps sural. Un ayudante dobla o extiende el pie y el cirujano comprime sobre el astrágalo para hacerle recobrar su sitio normal.

La astragalectomía está indicada: 1.º, en las luxaciones abiertas e infectadas, pues la desinfección rigurosa del foco sólo es posible después de la ablación del astrágalo; 2.º, en las luxaciones primitivamente irreducibles, en las cuales es impracticable la reposición cruenta del astrágalo, a pesar de las tenotomías y de la sección de los planos fibrosos interpuestos; 3.º, en las luxaciones antiguas o que datan ya de alguna fecha.

ARTÍCULO III

OSTEOARTRITIS TUBERCULOSAS
DEL MIEMBRO INFERIOR

I. — SACROCOXALGIA

Las artritis propiamente dichas de la articulación sacroilíaca son raras: el tejido esponjoso de las espinas ilíacas posteriores, el de las aletas sacras es más a menudo asiento o punto de partida de estas lesiones (fig. 475). Como dice OLLIER, las sacrocoxalgias son, de ordinario, consecutivas a ileítis posteriores o a sacritis laterales. Debemos, además, hacer notar el hecho de que, tratándose de sacrocoxalgias verdaderas localizadas en la sínfisis sacroilíaca, puede ocurrir que las lesiones queden limitadas, dando lugar a *sacrocoxalgias parciales* (tipo superior y tipo inferior), cuya historia han trazado Pedro DELBET y NAZ.

La tuberculosis de la articulación sacroilíaca produce trastornos dolorosos y funcionales que simulan, hasta el punto de inducir a error la coxalgia (*forma pseudocoxálgica*). En la sacrocoxalgia los movimientos comunicados a la cadera son normales. El dolor, dice LANNE-LONGUE, se presenta con caracteres análogos, refiriéndolo el enfermo a la rodilla y a la cadera; la actitud puede ser la misma, la claudicación semejante. Sin embargo, por lo común la cojera es muy especial en estos casos, conforme hace observar BROCA y nosotros insistimos sobre el particular: cuando se apoya en el suelo el miembro correspondiente al lado enfermo, el tronco se inclina hacia delante y hacia ese mismo lado, como si el sujeto hiciera un verdadero «saludo», que en nada se parece al llamado «paso de chalán» sobre el miembro afecto, tal como se observa comúnmente en la coxalgia. Esta inclinación del lado enfermo es «la posición de cadera» de HATTUTE, que SAYRE pretende ser característica.

La exploración del dolor provocado nos proporciona signos muy esenciales. No es alrededor de la cadera donde se encuentran los puntos dolorosos por la compresión; es hacia atrás, aproximadamente a unos 6 centímetros de la línea media, a nivel de la sínfisis sacroilíaca, sobre los relieves óseos periarticulares. También se nota y se ve en dicho punto cierto grado de tumefacción y de empastamiento de los tejidos circunvecinos. La presión sobre las dos crestas ilíacas determina dolor en la región sacroilíaca: es el *signo de Erichsen*. Dígase al enfermo sentado en la cama que levante el cuerpo apoyándose en las dos manos y luego que se vuelva a dejar caer sentado: estando los isquiones sostenidos por el plano de la cama, el peso del cuerpo

II. — OSTEÍTIS ILÍACAS

Las osteítis tienen su asiento inicial y sus lesiones fundamentales en las zonas de osificación, es decir, en las regiones donde las proliferaciones medulares presentan su máxima actividad. Ahora bien, en la pelvis, hay dos categorías de cartílagos de crecimiento y de puntos epifisarios, bien distinguidos por CHARPY, GOULLLOUD y OLLIER. La primera comprende los puntos de osificación de la cavidad cotiloidea, cuyas tres piezas, púbica, isquiática e ilíaca se sueldan entre los doce y catorce años. La segunda está constituida por los puntos marginales que, hacia los dieciséis años, aparecen en la zona del cartílago ocupando el contorno del íleon.

A estos dos períodos del desarrollo de la pelvis corresponden dos variedades de osteítis: antes de la pubertad ocupan sobre todo el acetábulo en vías de osificación, *osteítis prepubérticas* de Gouilloud, después de la pubertad, *osteítis postpubérticas*; las osteítis marginales se hacen más frecuentes. La multiplicidad de las lesiones, su difusión en el tejido esponjoso de la pelvis hacen que la intervención sea a menudo precaria; la trepanación de la pelvis es un medio de dar salida a colecciones profundas de la fosa ilíaca nacidas en el mismo punto o consecutivas a la psóitis o supuración del psoas.

III. — COXALGIA

Definición. — La palabra *coxalgia* significa dolor de cadera; es incorrecta, sin precisión y debe substituirse por la de *tuberculosis coxofemoral*, o por la denominación de *coxotuberculosis*, propuesta por LANNELONGUE, que expresa, a la vez, el hecho anatómico y la noción etiológica.

Anatomía patológica. — 1.º *Lesiones óseas iniciales.* — Hay formas ligeras de coxalgia que terminan favorablemente en menos de un año y en las cuales existen pequeños focos óseos que evolucionan sin infección de la sinovial. Pero la mayoría de las coxalgias son tuberculosis graves caracterizadas por un rasgo o síntoma esencial: el *predominio inicial de las lesiones óseas*. Hay, sin duda, en la cadera, como en otros puntos, sinovitis tuberculosas primitivas; pero son la excepción y la regla es que la sinovial sea atacada secundariamente.

Esta *lesión ósea primitiva*, ¿ocupa la cabeza del fémur (*coxalgia femoral*) o la cavidad cotiloidea (*coxalgia acetabular*)? VOLKMANN y OLLIER han demostrado la frecuencia de los focos cotiloideos y KÖNIG cree que se encuentran en casi la mitad de los casos. Para LANNELON-

GUE, la cabeza femoral es el sitio de predilección de las lesiones iniciales. En el extremo articular del fémur, pueden observarse: en el centro de la cabeza; a nivel del cuello (tuberculosis cervical, demostrada su frecuencia por WALDENSTROM). En el cotilo se observan en las cercanías del cartílago estrellado en Y, sobre la ceja cotiloidea y en el espesor del hueso ilíaco.

2.º *Curso de las lesiones primitivas.* — Esos pequeños focos pueden permanecer latentes durante meses. Pero cuando crecen, la rarefacción de las trabéculas óseas origina pequeñas cavernas llenas de materias caseosas y de fungosidades. El foco, limitado primero al tejido óseo, acaba, creciendo, por invadir la sinovial: la articulación es entonces atacada, ya por perforación del cartílago diartrodial y brusca irrupción intraarticular, ya gracias a la contaminación por un foco cervical; en el niño, en efecto, el cartílago intermediario entre la cabeza y el cuello es enteramente intrasinovial: de ahí, la frecuencia de la artritis de origen diafisario. Por el contrario, el cartílago de conjunción del trocánter mayor es totalmente subperióstico, tanto que los focos tuberculosos que allí se desarrollan pueden dar origen a supuraciones que resultan ser extraarticulares.

3.º *Deformaciones y dislocaciones de las superficies articulares.* — Una cadera tuberculosa adopta, por contractura muscular, una *actitud fija*: resulta de ello que la cabeza y el cotilo se comprimen mutuamente en puntos constantes. La continuidad de ese apoyo, el reblandecimiento de los huesos enrarecidos, acarrear un desgaste lento de las partes comprimidas: *decúbito ulceroso* de Volkmann o *ulceración compresiva* de Lannelongue. Ejemplo: supongamos, y es el tipo habitual, un muslo en flexión, aducción y rotación interna; la ceja cotiloidea, por la presión de la cabeza femoral, se aplasta en su parte posteroexterna, donde sufre la presión; el cotilo se ensancha por detrás y por arriba y, de circular que era, se hace ovoideo; la cabeza misma se desgasta y se achica. De ese aumento de la cavidad cotiloidea y de la disminución de la cabeza femoral, resulta: primero, una dislocación intraacetabular; finalmente, una verdadera luxación fuera de la cavidad articular.

4.º *Abscesos.* — Los abscesos pueden ser *intra* o *extra*articulares. En el primer caso resultan de la abertura en la cavidad articular de un foco intraóseo o de una masa de fungosidades de la sinovial. En el segundo, una lesión ósea, caseosa o formando secuestro, situada en el cuello, en el trocánter o en la margen del cotilo, alcanza la superficie del hueso, por fuera de las inserciones de la sinovial, o bien vegetaciones fungosas nacidas en la superficie externa de esta membrana se desarrollan por el lado de la periferia a través de los espacios celulosos o de los músculos. Esta distinción es muy importante clínicamente: los abscesos extraarticulares pueden curar en cuanto son puncionados o drenados; por el contrario, en los casos de abscesos

intraarticulares, el pus persiste en las cavidades sinuosas de la articulación y difícilmente sale. El sitio más frecuente de los abscesos (véase pág. 1029) es la región anteroexterna del muslo, sobre el borde del sartorio. Cuando el pus se abre paso hacia la bolsa del psoas, fluye a lo largo de este músculo, hacia el trocánter menor. También se observan abscesos que se propagan hacia la nalga: provienen de focos óseos residentes en el borde posteroinferior del cotilo. Las colecciones más graves son las que penetran en la pelvis, a consecuencia de focos desarrollados en el fondo óseo del acetábulo, que perforan.

5.º *Alteraciones de vecindad.* — Se observan: 1.º, en los *músculos* que son presa de una *atrofia* a menudo precoz y producida por un mecanismo reflejo; 2.º, en los *ganglios inguinales e ilíacos* que están casi siempre infartados, principalmente en los niños de corta edad.

Sintomatología. 1.º **Estudio clínico.** — La coxalgia es un tipo de enfermedad crónica: su curso es lento y su comienzo insidioso, marcado a menudo por signos intermitentes.

1.º **PERÍODO INICIAL.** — Los primeros síntomas son: 1.º, *la dificultad de la marcha*; 2.º, *la contractura muscular*; 3.º, *el dolor* a la presión *directa o indirecta* sobre la cabeza femoral.

A estos tres signos fundamentales se añaden otros tres, especialmente en los niños: *la atrofia de los músculos periarticulares* y *la hipotonía del glúteo mayor*; *el infarto de los ganglios de la ingle*; *la depresión retrotrocantérea se borra*, tendiendo a desaparecer.

I. *Dificultad funcional.* — El niño se fatiga más pronto, arrastra la pierna, pide que le lleven; estos trastornos se acentúan por la noche debido a la fatiga y por la mañana desaparecen gracias al reposo. La claudicación no se hace evidente hasta más tarde: es visible; el muslo, en lugar de ponerse en flexión cuando el pie abandona el suelo, se dirige hacia fuera, «cojeando»; es perceptible al oído, pues el ruido de la marcha se compone de dos sonidos desiguales, correspondientes al desigual apoyo de los dos pies (signo de Marjolin, signo del chalán, porque así se revelan, en el caballo, las cojeras ligeras).

II. *La contractura muscular.* — Esta dificultad de la marcha es debida, principalmente, a la contractura de los pelvitrocantéreos y a la rigidez articular que de ello resulta.

Busca de la limitación de los movimientos. — Explórense los diversos movimientos de la articulación, flexión, extensión, aducción y principalmente *abducción*: se comprobará, por comparación con el lado sano, una limitación de esos movimientos, marcada sobre todo para las de *abducción* y de *rotación hacia fuera* (signo de Verneuil). Para apreciar mejor comparativamente dicha limitación del movimiento de abducción, háganse colocar ambas extremidades abdominales en flexión de tal manera, que los talones vengan a juntarse en el peri-

neo; separando entonces simultáneamente hacia fuera ambas rodillas se podrá apreciar la resistencia que oponen los aductores del lado enfermo. La disminución de amplitud del movimiento de extensión se aprecia claramente, cuando, acostado el enfermo sobre la cama en

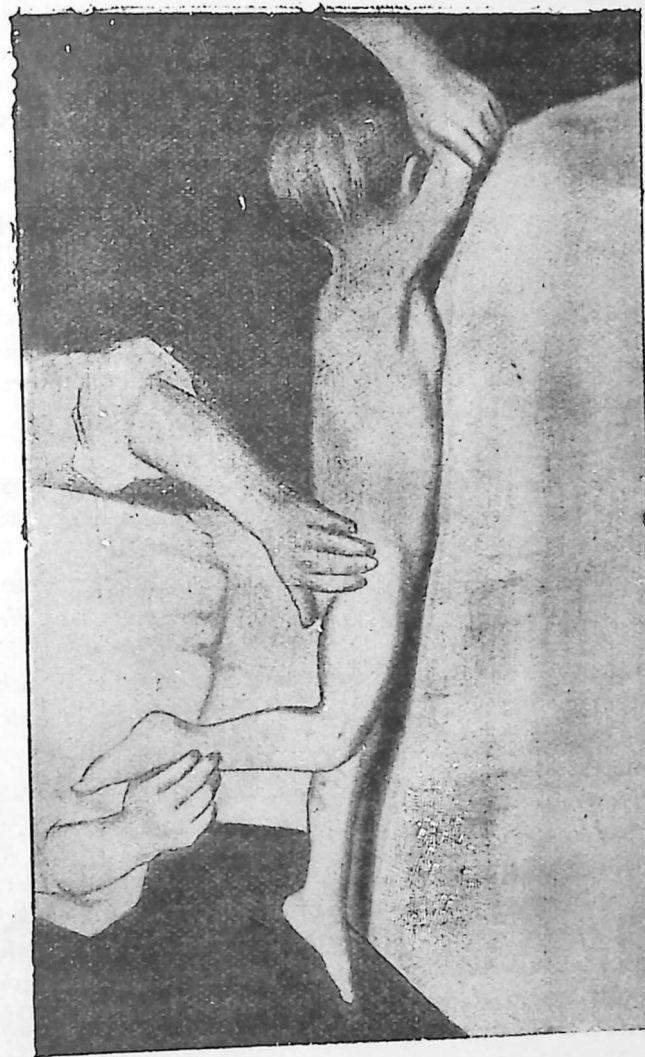


Fig. 477. — Exploración de la inmovilidad coxofemoral, por contractura, en un niño en decúbito prono

decúbito prono, o sobre el vientre, se levanta sucesivamente por los dos pies (fig. 477).

III. *Averigüese si el dolor es espontáneo o provocado.* — Cuando *espontáneo*, reside, ya en la cara interna y superior del muslo, ya en el pliegue inguinal, a nivel de los vasos femorales (signo de S. Cooper), a veces en la nalga, a menudo a distancia, en la rodilla, la pantorrilla o el pie. Este dolor de la rodilla ha sido explicado, bien por la trans-

misión siguiendo el conducto medular enfermo (RICHE), bien por la coexistencia de una lesión de la rodilla (BONNET), ora por una neuritis, ora por irradiación nerviosa, del mismo modo que se ve acompañar el dolor del meato a las lesiones vesicales. El dolor *provocado* debe ser objeto de una exploración metódica. *Explórese la sensibilidad de la cabeza femoral a la presión directa o indirecta*: 1.º, en la extensión del miembro (póngase el índice en el pliegue de la ingle, por debajo de la arcada, a un centímetro por fuera de la arteria femoral que sentimos latir y con suavidad se ejerce presión sobre la cabeza que corresponde a este sitio; entonces compararemos con el lado opuesto, ejerciendo una presión idéntica); 2.º, en la flexión forzada del muslo con aducción y rotación interna, posición en que la cabeza forma eminencia en la nalga. La presión de fuera adentro, sobre el trocánter, es a menudo dolorosa, pues por ella la cabeza se apoya sobre el cotilo. La exploración del hueso ilíaco debe dirigirse: a la fosa ilíaca externa, a la cresta, al contorno del cotilo, al isquion y a las ramas isquiopúbicas; por el tacto rectal, el dedo puede abordar la cara interna del hueso y el fondo, a menudo enfermo, de la cavidad cotiloidea.

2.º PERÍODO DE ESTADO; PERÍODO DE LAS ACTITUDES VICIOSAS. — La agravación de los dolores y de la claudicación han hecho imposible la marcha. El miembro enfermo se coloca en una actitud viciosa, fija. Se distinguen dos actitudes coxálgicas que ordinariamente subsiguen una a otra: 1.º, una en la que el muslo se coloca en *flexión, abducción y rotación externa*; 2.º, otra en *flexión, aducción y rotación interna*. Por lo general, el miembro comienza por adoptar la primera actitud; la segunda marca un período más avanzado de la enfermedad. Pero este esquema no es siempre clínicamente exacto: a menudo la posición inicial es en aducción y rotación interna del muslo.

Hecho importante: esas posiciones fijas son, al principio, fáciles de reducir en el sueño clorofórmico. Son debidas, por tanto, a una fuerza que la anestesia suprime, como es la contractura muscular. El punto lesionado es origen de un arco reflejo, cuya rama centrípeta está formada por los ramos sensitivos de la región articular enferma y cuya rama centrífuga está constituida por los ramos motores del mismo plexo o tronco nervioso. Es posible, como ha creído DUZEA, que exista una relación entre el sitio de las lesiones dolorosas y el tipo de la actitud. No obstante, siguiendo las ideas de BONNET, estimamos que debe atribuirse al decúbito el papel dominante en la sucesión habitual de esas dos posiciones: si el sujeto se acuesta sobre la espalda, el miembro se coloca en abducción y rotación externa; más tarde, obligándole el dolor a acostarse sobre el lado sano, el muslo tiende a aproximarse al plano medio, por su propio peso, y se dirige en aducción con rotación interna.

Las actitudes viciosas coxofemorales son generalmente *corregidas*

y más o menos *disimuladas por desviaciones secundarias de la pelvis y del raquis*, que, temporales al principio, tienden a hacerse definitivas y producen modificaciones en la longitud *aparente y real* del miembro. Estas *desviaciones pelvirraquídeas de compensación* se explican muy bien por la permanencia de la actitud viciosa del miembro y por la

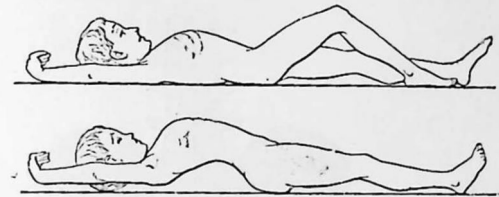


Fig. 478. — Producción de la ensilladura lumbar por el enderezamiento del muslo

necesidad en que se ve el enfermo de poner sus muslos en paralelismo cuando quiere adoptar una posición casi normal, ya en la estación vertical, ya en el decúbito horizontal.

Supongamos un enfermo en primera posición: *flexión, abducción y rotación externa*. Se le examina en la cama en decúbito dorsal. Ahora bien, si se quiere colocar sus muslos paralelos y ponerlos en contacto con el plano de la cama, se observa: 1.º, que la curva de la

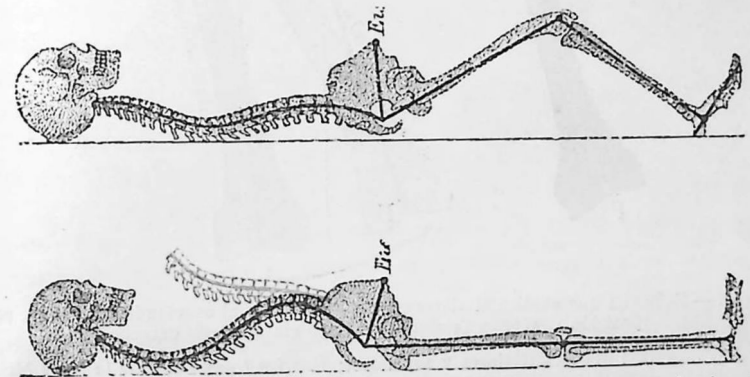


Fig. 479. — Esquema para hacer comprender la producción de la ensilladura lumbar debida a la inmovilidad de la articulación coxofemoral

región sacrolumbar se exagera (ensilladura lumbar) (fig. 478 y 479); 2.º, que la *pelvis se inclina lateralmente*, tanto que la línea bisilíaca (que une las dos espinas ilíacas anteriores y superiores), toma una dirección oblicua; 3.º, que el *miembro enfermo tiene mayor longitud* que el sano (alargamiento aparente que corresponde, por el contrario, a un acortamiento real). Cada una de estas desviaciones secundarias se explica matemáticamente.

I. *Exageración de la curvadura lumbar (ensilladura lumbar)*. — Para apreciar la formación de una curvadura de concavidad posterior, localizada en la región sacrolumbar, se empleará el método de explora-

ción de Gilbert: mientras una mano coloca el muslo en extensión, la otra, colocada de plano debajo de los riñones, percibe cómo la curvatura va pronunciándose progresivamente. Esto se comprende: el fémur y el hueso ilíaco, soldados por la contractura muscular, representan las dos ramas de un compás; no se puede bajar la una sin que

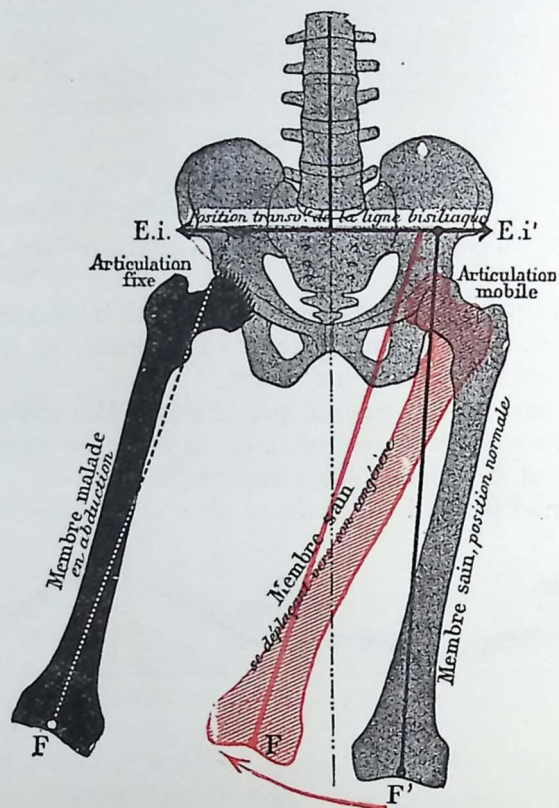


Fig. 480. — Esquema que explica el alargamiento aparente y el acortamiento real en primera posición coxálgica (abducción). Coxalgia del lado derecho

E. i., E. i', espinas ilíacas anteriores y superiores; *Position transversale de la ligne bisiliaca*, posición transversal (perpendicular al eje longitudinal del cuerpo) de la línea bisiliaca; *Articulation fixe*, articulación de la cadera inmovilizada; *Membre malade en abduction*, extremidad abdominal enferma colocada en abducción; *Articulation mobile*, articulación de la cadera sana, móvil; *Membre sain se déplaçant vers son congénère*, extremidad sana que se desvía hacia la extremidad enferma; *Membre sain, position normale*, extremidad abdominal sana en posición normal; F, fémur.

la otra se eleve; y el movimiento de extensión, imposible en la articulación coxofemoral, es compensado por una flexión de la charnela sacrolumbar (figs. 478 y 479).

II. *Inclinación lateral de la pelvis.* — Estando el muslo enfermo fijo en abducción permanente, sólo puede ponerse en paralelismo con su congénere, gracias a una oblicuidad de la pelvis que lo aproxime a la línea sagital, estando el muslo sano y móvil dirigido en aducción (figs. 480 y 481).

En este movimiento de inclinación pélvica, la espina ilíaca anterosuperior del lado enfermo descende y la del lado sano se eleva, como los dos platillos de una balanza, de donde deriva el *alargamiento aparente* del miembro coxálgico (figura 481). Este alargamiento aparente corresponde a un *acortamiento real*: en efecto, la mediación se practica según el procedimiento de BRODIE, tendiendo una cinta métrica desde la espina ilíaca anterosuperior al cóndilo externo del fémur o a la punta del maléolo peroneo; ahora bien, siendo el cotilo el centro de los movimientos, las dos líneas que le unen a la espina ilíaca por una parte y al cóndilo externo del fémur por otra, forman un ángulo abierto hacia fuera; en la abducción este ángulo tiende a cerrarse; de lo que resulta un lado menor opuesto a un ángulo menor y acortamiento; en la aducción, inversamente, hay alargamiento real (figs. 482 y 483).

Al inclinarse la pelvis, el raquis tiende a seguir su inclinación; para que quede según el eje y conserve la línea de gravedad, es necesario que la columna lumbar se encorve de manera que presente una concavidad hacia el lado opuesto al descenso pélvico: esta desviación lateral (escoliosis) se añade a la curvatura posterior (lordosis).

Consecutivamente al descenso de la pelvis, el *pliegue glúteo* desciende y se borra, el *pliegue inguinal* es menos marcado y la distancia entre el trocánter mayor y la cresta ilíaca disminuye.

III. *Torsión pélvica.* — La proyección hacia delante de la espina

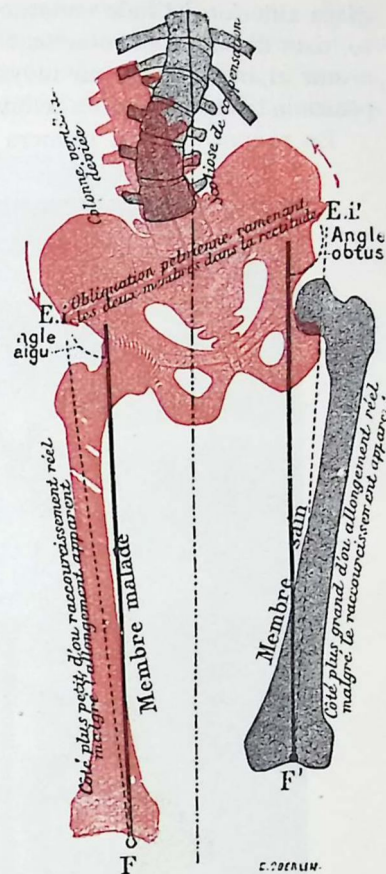


Fig. 481. — Esquema que explica el alargamiento aparente y el acortamiento real en la coxalgia, en posición de aducción.

Colonne vertébrale déviée, columna vertebral desviada; *Scoliose de compensation*, escoliosis de compensación; E. i., E. i', espinas ilíacas anteriores superiores; *Obliquation pelvienne ramenant les deux membres dans la rectitude*, oblicuidad de la pelvis, mediante la cual las dos extremidades abdominales se colocan rectas, formando el eje del miembro enfermo; *Angle aigu*, ángulo agudo, con la línea bisiliaca, y mientras que el eje del miembro sano forma de igual manera; *Angle obtus*, ángulo obtuso, con dicha línea; *Membre malade*, extremidad abdominal enferma; *Côté plus petit, d'où raccourcissement réel*, malgré l'allongement apparent, lado más corto, y de aquí acortamiento real, a pesar de que en apariencia hay alargamiento; *Membre sain*, extremidad abdominal sana; *Côté plus grand d'où allongement réel*, malgré le raccourcissement apparent, lado más largo, y de aquí alargamiento real, a pesar de que aparentemente hay acortamiento; F, F', fémur.

ilíaca anterior del lado enfermo completa esas desviaciones: en efecto, para disimular la rotación externa, el sujeto se ve obligado a imprimir al hueso ilíaco un movimiento de transporte hacia delante, poniendo la espina más en relieve.

En resumen, en la primera actitud coxálgica, cada uno de los



Fig. 482. — Coxálgico en abducción (coxalgia izquierda)

El eje horizontal de la pelvis (línea biespinosa) y los ejes de los dos miembros inferiores están representados por trazos negros imitado de PRIMROSE)

elementos de la posición viciosa es compensado por una desviación secundaria; 1.º, la flexión por la exageración de la curvatura lumbar o ensilladura; 2.º, la abducción por la oblicuación de la pelvis, produciendo la escoliosis correctora y que se manifiesta por un alargamiento aparente; 3.º, la rotación externa por una proyección anterior de la espina ilíaca.

En la segunda actitud coxálgica (figs. 484 y 485), la demostración

es idéntica: 1.º, la exageración de la curvatura lumbar corrige el elemento común, la flexión permanente; 2.º, la pelvis se eleva por el lado enfermo, descendiendo en el lado sano, de donde deriva el acortamiento aparente correspondiente a un alargamiento real, de donde

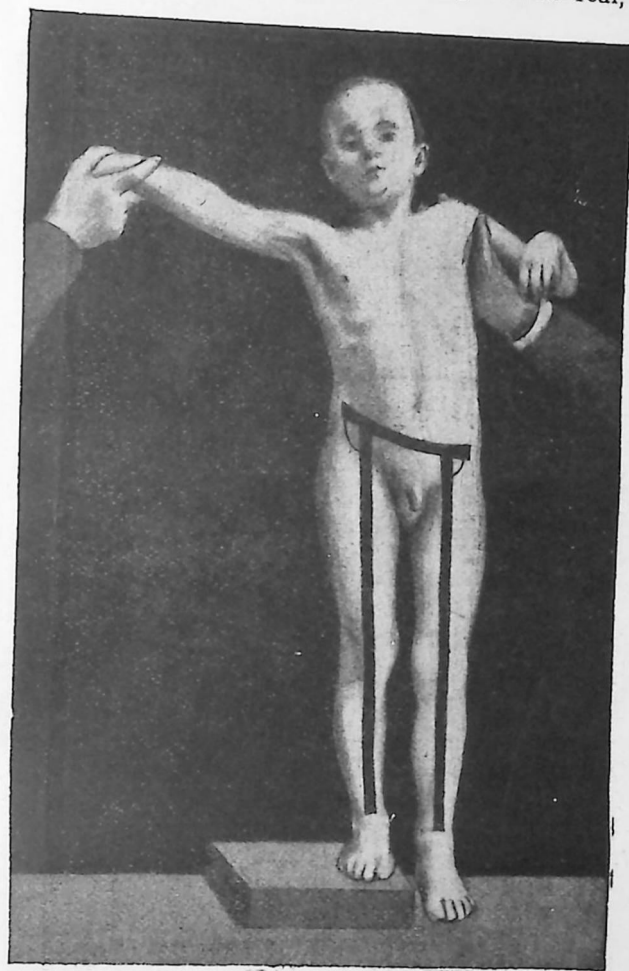


Fig. 483. — Coxálgico en abducción (coxalgia izquierda)

Demuestra cómo el muslo del lado enfermo, en abducción fija, sólo puede ser colocado en paralelismo con su congénere, determinando: 1.º, la *oblicuidad de la pelvis* (descendida en el lado enfermo); 2.º, el *alargamiento aparente* (miembro enfermo descendido); 3.º, un *acortamiento real* (ángulo más pequeño que el del lado sano).

también resulta la escoliosis, la cual presenta la particularidad de que su *concauidad* corresponde al lado enfermo; 3.º, retracción de la espina correspondiendo a la compensación de la rotación interna.

La contractura muscular, al mismo tiempo que determina las posiciones viciosas, produce una compresión de las superficies artí-

culares enfermas: de ahí provienen los dolores crecientes, notables por su exacerbación nocturna; lo cual se explica porque, durante la noche, la excitación refleja de la medula llega al máximo por la supresión del poder moderador del cerebro. Por el hecho de que suprime la

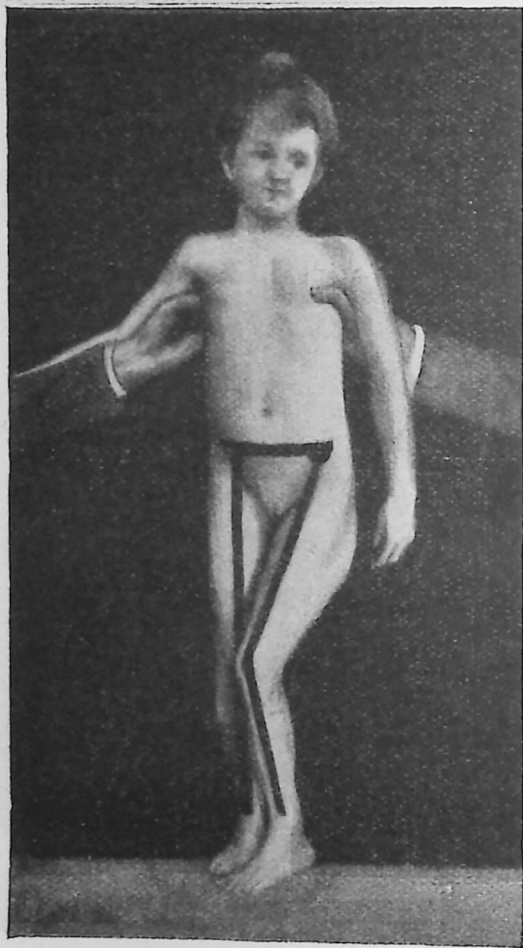


Fig. 484. — Coxálgica en aducción (coxalgia izquierda)

contractura, la extensión continua resulta el mejor medio para calmar el dolor.

2.º **Estudio radiológico.** — Deben tenerse presentes cuatro signos radiográficos: 1.º, la *rarefacción osteoarticular*; 2.º, el *cierre o disminución articular*; 3.º, la *rotura del arco cervicoobturador*; 4.º, la *atrofia diafisaria*. Al principio, la *rarefacción articular* es debida principalmente a la decalcificación de las extremidades yuxtaarticulares;

la cavidad cotiloidea es más clara y mal limitada, las trabéculas óseas aparecen menos limpias.

El cierre articular de la zona de la ceja cotiloidea, es decir, la disminución del espacio claro que separa la cabeza de la bóveda coti-

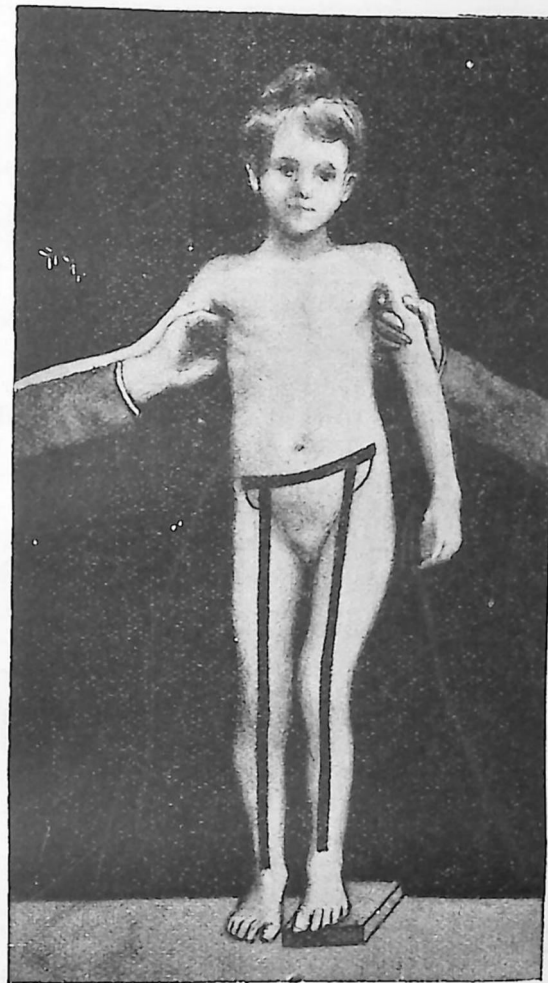


Fig. 485. — Coxálgica en aducción (izquierda)

Demuestra cómo el muslo del lado enfermo, en aducción fija, sólo puede ser puesto en paralelismo con su congénere, determinando: 1.º, la *oblicuidad de la pelvis* (elevada en el lado enfermo); 2.º, el *acortamiento aparente* (miembro enfermo elevado); 3.º, un *alargamiento real* (ángulo mayor que el del lado sano).

loidea, resulta de la compresión debida a la contractura, quizá de la posición o actitud anormal y también debida a que en este punto estén alterados los cartílagos diartrodiales, mientras que en la parte baja del cotilo pueden ser separados por fungosidades (*separación isquiática*). A excepción de la fase muy inicial y de las formas muy

ligeras o extraarticulares, la regla es que en toda coxalgia el arco cervicoobturador (formado por el borde inferior del cuello continuán-

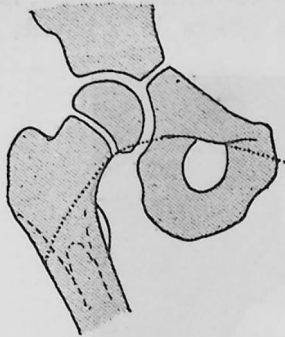


Fig. 486. — Aspecto radiológico de una cadera normal

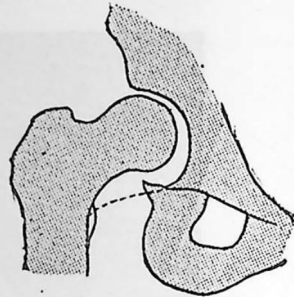


Fig. 487. — Rotura del arco cervicoobturador

dose con el borde superior del agujero obturador) esté roto, pues el menor ascenso de la cabeza femoral en el cotilo agrandado lo rompe: es el signo radiográfico de mayor importancia en la coxalgia. La *atrofia diafisaria* con adelgazamiento de la lámina compacta y agrandamiento de la cavidad me-

dose con el borde superior del agujero obturador) esté roto, pues el menor ascenso de la cabeza femoral en el cotilo agrandado lo rompe: es el signo radiográfico de mayor importancia en la coxalgia. La *atrofia diafisaria* con adelgazamiento de la lámina compacta y agrandamiento de la cavidad me-

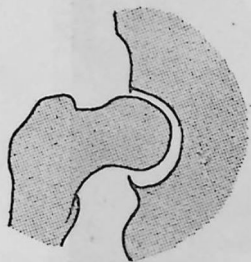


Fig. 488. — Cierre o disminución articular. Separación isquiática

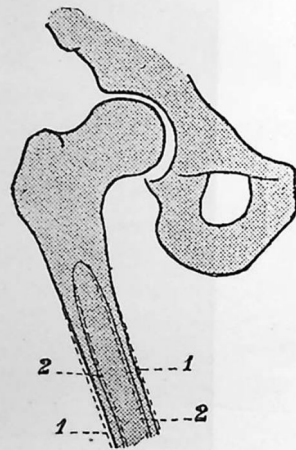


Fig. 489. — Atrofia diafisaria

1, reabsorción subperióstica; 2, reabsorción submedular

dular responde a la distrofia ósea que a distancia acompaña a toda lesión osteoartítica tuberculosa.

Complicaciones. — La coxalgia puede llegar, *sin supuración*, a la curación por formaciones fibrosas y por *anquilosis total o parcial*: esta anquilosis se produce en buena posición si la cadera es fijada en línea recta con ligera abducción.

Dos complicaciones son de temer: 1.º, la *supuración*; 2.º, las *luxaciones patológicas*.

Los *abscesos* aparecen del sexto al décimoquinto mes; pueden ser periféricos, *extraarticulares*, evolucionando primitivamente fuera del hueso o de la sinovial sin entrar en relación con la articulación, o separarse de ella consecutivamente, o bien *comunicar ampliamente con la cavidad articular*. Estos últimos son de un pronóstico menos favorable, lo mismo que los que resultan de *infecciones mixtas*, en las cuales los microbios de supuración van a inocular el líquido puriforme resultante de la fusión de los tubérculos. Los abscesos *cerrados* de la

coxalgia son poco numerosos ordinariamente; a menudo sólo hay un absceso y por orden de frecuencia son: el *absceso anteroexterno*, que desciende por fuera del recto anterior; luego, el *anterointerno*, que se dirige hacia dentro, hacia los vasos femorales; el *absceso glúteo*, por detrás y por encima del trocánter mayor; por último, el *absceso intrapélvico* o de origen retrocotíleo. Cuando los abscesos coxálgicos son *abiertos*, están expuestos, por infección secundaria, a hacerse *multifistulosos*; en los casos graves la cadera, hinchada como pierna de carnero, está acribillada por seis, ocho y diez trayectos.

Las *luxaciones patológicas* son más raras de lo que antes se creía, cuando se dejaban engañar por la ilusión que producen el acortamiento o el alargamiento aparentes. Se efectúan, generalmente, en la fosa ilíaca y son debidas a la *ulceración progresiva del borde cotiloideo posterior por la cabeza femoral*, en segunda posición coxálgica (aducción y rotación interna). Casi siempre el desplazamiento de las superficies articulares tiene lugar *lentamente*, de un modo progresivo, como a consecuencia de las alteraciones destructivas; primero es la parte superior del cotilo la que se hunde o excava, se agranda y permite el ascenso intracondíleo de la cabeza femoral (luxación intraacetabular; *usurpación* de Lannelongue; *seudoartrosis intracotílea* de Ménard); luego la cabeza monta sobre la ceja destruída del cotilo (*acabalgamiento*), y por último, abandona la cavidad cotiloides (luxación completa). Excepcionalmente, en el principio de la coxalgia, el desplazamiento puede ser *brusco*, las superficies articulares permanecen normales y la cabeza no ocupa la cotiloides, por un mecanismo obscuro (derrame intraarticular, acción muscular).

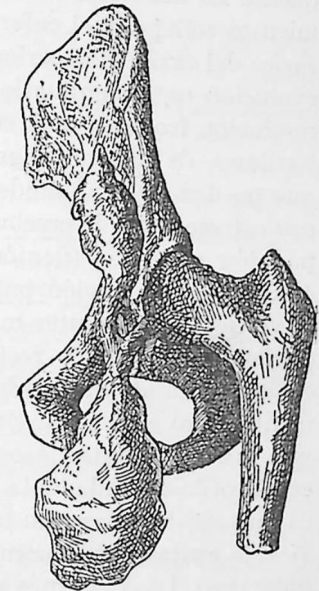


Fig. 490. — Coxalgia con absceso. Absceso de la fosa ilíaca interna y absceso de la región de los aductores, procedente de la cara anterior de la cadera por un mismo trayecto (MÉNARD).

Diagnóstico. — Es común cometer el error de *desconocer una coxal-gia incipiente*: se cree en un *dolor de la rodilla*, en una neuralgia ciática o en un *acceso de crecimiento*. Ahora bien, el esqueleto crece normalmente sin dolor; *todo sufrimiento debe llamar la atención y necesita una exploración* que debe ser metódica y repetida, pues las remisiones son frecuentes al principio. En los individuos muy jóvenes esta exploración es oscura, vaga, pues el niño precisa mal su sufrimiento y no anda: hágase tener al niño suspendido por las axilas y pellizquense los miembros inferiores: el miembro sano responde con movimientos reflejos y el enfermo queda inmóvil. Las *ostetis yuxtaepifisarias* del extremo superior del fémur pueden inducir a error; pero su evolución es, de ordinario, más pronta, llegando más aprisa a una resolución franca o a la supuración aguda. Al revés, existen coxitis bacilares, de comienzo agudo y de una intensidad dolorosa anormal, que pueden ser confundidas, conforme lo hemos observado dos veces, con osteomielitis de crecimiento. Cuando el miembro está en segunda posición coxálgica (flexión, aducción y rotación interna) se puede creer en una *luxación patológica*: esta luxación se reconoce porque el vértice del trocánter mayor rebasa, estando el muslo en posición de flexión en ángulo recto, la línea de Nélaton-Roser (que une la espina ilíaca anterosuperior al isquion), a la que es tangente normalmente, pero esta ascensión trocántérea, en la coxalgia, no significa una luxación cierta; la cabeza, ulcerada, atrofiada, ha podido subir en el cotilo agrandado; la prominencia hacia fuera del gran trocánter es más significativa. En la niña, hay que pensar en la *coxalgia histérica*: la contractura muscular coloca al miembro en falsa actitud coxálgica; pero el dolor es más superficial, sin localización precisa, la atrofia muscular falta y en el sueño clorofórmico la articulación presenta la movilidad más completa. La *radiografía* contribuye a confirmar un diagnóstico difícil e inseguro. Ella nos ha permitido distinguir de la coxalgia algunas formas de *coxa vara*, las *artritis deformantes*, y esta *ostecondritis de la cabeza femoral* (enfermedad de Legg-Calvé-Perthes), caracterizada *clínicamente* por una *cojera dolorosa* y *radiográfica-mente* por un aplanamiento de la cabeza del fémur. (Véase, en el capítulo siguiente: *Las pseudocoxalgias*.)

Pronóstico. — El pronóstico depende principalmente de la supuración y de las condiciones higiénicas en que se encuentra el sujeto. En la práctica hospitalaria, casi la mitad de las coxalgias supuran: los niños acuden a la clínica sólo después de mucho tiempo de andar y cojear, sin inmovilización; los abscesos a veces se han abierto espontáneamente y son asiento de infecciones mixtas, constituyendo otras tantas circunstancias agravantes. Cuando se ha establecido la supuración, todavía puede obtenerse la curación con una anquilosis fibrosa u ósea, con desviaciones si el tratamiento no las ha prevenido.

Una coxalgia que no ha supurado y ha sido tratada a tiempo, cura, dejando, por lo general, una anquilosis más o menos completa; pero, en los casos favorables, con la conservación de las superficies articulares permite cierta extensión de los movimientos, sin que esta movilidad sea causa de recaídas. Sin embargo, se necesita tiempo para ello, pues se pueden contar de dos a tres años para una curación estable, y entiéndase que ésta es más de esperar en el niño que en el adulto, ya que éste se halla más expuesto a generalizaciones tuberculosas.

Tratamiento de la coxalgia simple. — *Inmovilización en buena posición*, es en lo que consiste el tratamiento de los primeros períodos, suficiente a menudo para obtener la curación. El miembro (rectificado con el cloroformo si se halla en actitud viciosa) es inmovilizado en un *gran apósito enyesado que pase del reborde costal* y que remontando hasta la axila del lado sano *llegue a los dedos del pie*, perfectamente modelado sobre las crestas ilíacas y sobre los cóndilos femorales; el aparato se cambia cada cuatro meses, y se persiste en su aplicación hasta que haya desaparecido todo dolor. La *extensión continua* tiene una indicación formal: el *dolor*. En los casos de menor gravedad o cuando la convalecencia permite la marcha con muletas, se emplea un apósito enyesado más corto, en forma de «calzón», que sólo llega hasta la rodilla, o bien la férula de Thomas. El tratamiento conservador, largo tiempo prolongado, puede, especialmente en el niño, conseguir con frecuencia la curación: 77 por 100, según BRUNS, para los no supurantes; 42 por 100 para los supurados; con él hay que contar dos o tres años para las formas medianas. «La coxalgia dura años; se la trata como si pudiese curar en algunas semanas», dice sabiamente MÉNARD. Los abscesos serán puncionados y modificados mediante inyecciones de éter yodoformocresotomenolado; en la clientela particular y en los hospitales de ciudades, el resultado de las punciones con inyecciones es menos favorable que en los sanatorios marítimos, pero a pesar de ello suele conseguirse, generalmente, la curación. *Cuando los abscesos están fistulizados, cuando estas fistulas son múltiples y van acompañadas de los accidentes febriles de la infección secundaria*, es decir, *cuando la vida está en peligro, pero únicamente en este caso*, es preciso *resecar la cabeza femoral*, en primer término para suprimir los focos óseos y también para evacuar completamente el pus estancado en el hueco articular. Es decir, que si el tratamiento de la coxalgia fuese metódico y perseverante, no tendríamos que hablar de la resección o al menos sus indicaciones serían excepcionales.

La anquilosis es el resultado que se busca después de la resección: debe obtenerse en posición de extensión, con 25 a 30° de abducción. Mientras una anquilosis de curación esté en buena posición, sólida e indolora, debemos respetarla. Para corregir una anquilosis en acti-

tud viciosa (aducción, flexión, rotación interna), la operación de elección es la osteotomía subtrocantérea. En el caso de una *anquilosis incompleta, deformable, dolorosa*, o de una *seudoartrosis intra o extra-cotiloidea*, por destrucción ósea, la fijación articular puede ser obtenida por una intervención cruenta: *artrodesis de la cadera*, con preferencia *extraarticular*, recientemente bien reglada por MATHIEU y WILMOTH.

IV. — ARTRITIS CRÓNICAS NO TUBERCULOSAS DE LA CADERA

LAS SEUDOCOXALGIAS

Del cuadro clásico de la coxalgia, es decir, de la coxatuberculosis, es necesario actualmente excluir un grupo de *artritis crónicas dolorosas de la cadera*, que no son de naturaleza tuberculosa o, al menos, en las cuales la tuberculosis no aparece con sus lesiones típicas de reblandecimiento y de destrucción ósea, cuya patogenia permanece obscura y que no han sido bien individualizadas, hasta el presente, más que por su *aspecto radiográfico* y por su *benignidad* relativa.

Los clínicos habían ya distinguido osteoartritis de la cadera, caracterizadas por la simplicidad de su evolución: *coxalgias frustradas*, de Kirmisson; *coxalgias fugaces*, de Froelich. Pero, gracias a la radiografía, se han podido aislar estas artritis de la cadera, que clínicamente se diferencian de la coxalgia típica, y agruparlas con el nombre de *seudocoxalgias*, claramente expuestas por SORREL, en su comunicación al Congreso de Ortopedia de 1922.

Primero se han clasificado aparte los accesos de artritis dolorosa (*artritis estática*), que sobrevienen en los individuos con *coxa vara*, o en los sujetos afectos de *luxación congénita* de la cadera. Luego se ha visto que algunas de estas coxitis anormales ofrecían las mismas imágenes radiográficas que la *artritis seca* de los adultos y de los viejos, y se ha descrito en el niño una *forma juvenil de artritis deformante* con lesiones latentes de la cabeza y del cotilo y deformaciones osteofíticas de las superficies articulares. Por último, en estos dieciséis últimos años se ha constituido el tipo de una nueva enfermedad, *calificada primero por sus caracteres clínicos* (*quiet hip disease*, con motivo de su sintomatología frustrada y ordinariamente benigna), *la especificidad de sus lesiones radiográficas* (aplanamiento de la epífisis femoral, integridad del espacio claro articular), *bautizada con el cuádruple nombre de enfermedad de Legg-Calvé-Perthes-Waldenström* (con motivo de ser cuatro los autores que se disputan su paternidad), y *designada con variables denominaciones*: de *osteochondritis deformante de la epífisis femoral superior* (según PERTHES), de *coxa plana* (según WALDENSTRÖM), de *caput planum* (es el más exacto, como ha dicho SAVA-

RIAUD, puesto que no hay aplanamiento del cotilo), multiplicidad de nombres que, según la expresión de BROCA, es ya una prueba de nuestra ignorancia sobre la naturaleza exacta de la afección.

Sintomatología. — 1.º **Estudio clínico.** — Un niño, más a menudo un muchacho entre los cinco y nueve años de edad, sin causa apreciable, a veces después de un ligero traumatismo, otras como secuela de una enfermedad infecciosa, empieza con una ligera cojera, especialmente después de las fatigas del día. Es por esta cojera que se llama a un médico. Al examen, los hechos siguientes llaman la atención: los signos son poco claros; los movimientos de extensión y de flexión son normales; sólo la abducción es débilmente limitada; en ninguna parte la presión despierta dolor; la atrofia muscular es discreta. No parece tratarse, pues, de una coxalgia, por su indolencia, la ausencia de contractura y la integridad de casi todos los movimientos. Tampoco parece ser una coxa vara, porque es demasiado tarde para una coxa vara raquítica de la primera edad y demasiado pronto para la coxa vara de los adolescentes. Una o dos semanas de reposo consiguen una sedación rápida. Pero al volver a los movimientos, y después de algunos días o semanas, viene una recaída, y las cosas se suceden así durante dieciocho meses a dos años, que corresponden al *período de estado*: la evolución tiene lugar por brotes seguidos de remisión; en los momentos de los brotes, más o menos acentuados, la cadera es espontáneamente dolorosa, la claudicación más marcada y la contracción muscular fija el muslo en flexión-abducción. Luego (y esto a veces sin inmovilización continua, sólo por el reposo durante la crisis), viene el *período de curación*: los movimientos vuelven a su libertad, desaparece la cojera dolorosa y queda únicamente una pequeña atrofia muscular y dificultad en la abducción. Pero un hecho debemos retener o recordar, y es el *retorno de la función articular a su integridad casi total, en dos o tres años*. Tal es el cuadro clínico de la *osteochondritis deformante infantil*.

La *artritis deformante juvenil* se distingue de aquella en algunos puntos. Se observa más a menudo en *adolescentes*, mientras que la enfermedad de Legg-Calvé evoluciona en la *infancia*. La artritis es más frecuentemente *bilateral*. La existencia de *dolores neurálgicos* en la zona del *ciático* (ROTTENTHEIN y HOUZEL) y los *crujidos articulares* son síntomas especiales. Su terminación es diferente: los dolores son más tenaces, despertados tan pronto como el enfermo abandona el reposo; la *evolución es progresiva hacia una anquilosis* más o menos completa.

2.º **Estudio radiológico.** — La característica radiográfica de la *osteochondritis deformante infantil* son las modificaciones que sufre el *núcleo epifisario de la cabeza femoral*, en su masa y en su forma. El pri-

mer período de su evolución corresponde a la decalcificación, más o menos acentuada, del núcleo epifisario y del cuello: el espacio claro articular se conserva a veces más ancho; el núcleo epifisario, aplanado, aparece ya *manchado*, ya *fragmentado*. Pero la bóveda cotiloidea es a menudo intacta y la cabeza femoral permanece en su sitio. Signo capital: *el arco que forma el borde inferior del cuello continuándose con el borde superior del agujero obturador es regular*; en esto radica el elemento de mayor importancia para establecer el diagnóstico diferencial con la coxalgia; en esta última (hecha excepción de las formas ligeras o en su comienzo) lo corriente es que la regularidad de este arco sea

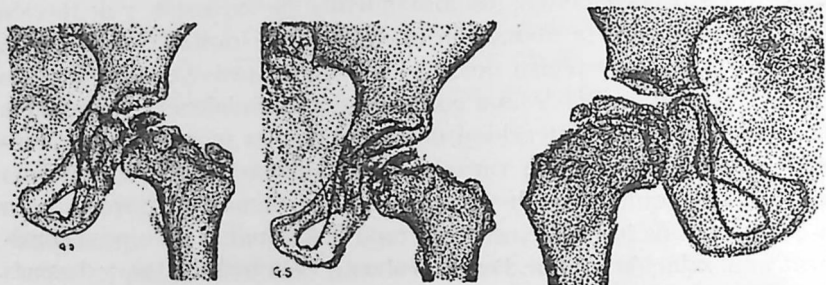


Fig. 491

Aspecto de la cadera derecha
en diciembre de 1919 y en abril de 1920

Fig. 492

Fig. 493

Aspecto de la cadera
en abril de 1920

Fig. 491. — Núcleo epifisario adelgazado en sus bordes, aplanado y fragmentado; cartilago de conjunción, irregular, con una mancha en su centro. El cuello femoral presenta las mismas manchas claras. El espacio articular es más ancho hacia fuera, y el cotilo está desgastado en su parte isquiopúbica. El cartilago en Y está osificado.

Fig. 492. — El núcleo está fragmentado; el cartilago es irregular. Lesiones del cotilo

Fig. 493. — La lesión radica en el núcleo cefálico, con integridad del cotilo; núcleo, fragmentado hacia fuera y adelgazado por dentro (BROCA y MARSARI)

rota; en las falsas coxalgias, por osteocondritis de la epífisis femoral superior, *el arco cervicoohturador o línea de Shenton se conserva normal*. Si se sigue radiográficamente la evolución de las lesiones, se ve que después del adelgazamiento y fragmentación del principio tiene lugar un segundo período, de evolución lenta, correspondiente a la reconstitución del núcleo cefálico femoral, el cual se regenera, pero *deformándose*: los islotes óseos aislados toman contacto, confluyen, para formar un nuevo núcleo epifisario aplanado (*caput planum*), despegado, cubriendo en forma de «solideo», de «casquete», según la palabra de LEGG, de «boina vasca», el cuello femoral.

En la *artritis deformante*, la radiografía demuestra la existencia de lesiones articulares totales: no es solamente la cabeza femoral la que está deformada «en tope de vagón»; el cotilo está más o menos lesionado; su cavidad aparece más ancha; a su alrededor se desarrollan noviformaciones óseas; los tejidos periarticulares están engrosados y sus lesiones explican la anquilosis.

Nosología y patogenia. — ¿Merecen estas dos afecciones, osteocondritis y artritis deformante, por parte de la anatomía patológica y de la clínica, guardar su individualidad, como pensaba SORREL? ¿O bien, según la concepción *unicista*, se trata de una misma enfermedad de la cadera, con diferentes formas, según se trate de un niño o un adolescente, una cadera normal o maltrecha? Es verdad que en su origen son las lesiones características del núcleo epifisario femoral y las deformaciones de la cabeza las que dominan y definen la descripción radiográfica de la osteocondritis de la cadera. Pero es discutible si este signo radiográfico es característico de una entidad morbosa. Pues *la osteocondritis no es simplemente, ni constantemente, una epifisitis femoral superior; las lesiones cervicales* (condensación inferointerna, decalcificación, coxa vara) demuestran que en algunos casos la osteocondritis tiene tendencia a propagarse al cuello, incluso en las formas típicas. NOVÉ-JOSSERAND y CHASSARD han demostrado la existencia de *lesiones del cotilo* (irregularidades de la bóveda, zonas de rarefacción, mayor amplitud del íleon, ovulización del cotilo por arriba o por abajo), y entonces se ha podido hablar de una *forma acetabular* de la osteocondritis, noción importante, como dice NOVÉ-JOSSERAND, «porque derriba por completo la barrera que la separa de la artritis deformante juvenil». Aun hay que considerar, como hacen notar BROCA y MASSART, que si es real la evolución típica de la osteocondritis con *restauración funcional espontánea*, hay, no obstante, casos que, *con el mismo aspecto radiográfico inicial, la evolución es diferente* y son capaces de terminar, como *las artritis mejor caracterizadas, con una anquilosis*: las cinco observaciones de LANCE, ANDRIEUX y CAPELLE demuestran que, aun en los casos con lesión cefálica típica, «no debe abusarse de la benignidad del pronóstico final».

¿De esto podemos nosotros sacar la conclusión de que se trata de una *enfermedad única*? No podemos formularlo, dada nuestra ignorancia sobre la naturaleza causal de la afección. Clínicamente, más bien hay tendencia a admitir la pluralidad de procesos. Lo cierto es que hay osteítis de la cabeza femoral con un tipo radiográfico especial, que pueden evolucionar, sin lesiones acetabulares, de manera benigna y que curan con mínimas secuelas: éstas son las epifisitis femorales superiores. Otras formas de artritis crónicas de la cadera están condicionadas por una osteítis rarefaciente que comprende a la vez la extremidad superior del fémur y el cotilo. Por otra parte, hay *artritis mecánicas* o *estáticas*: tales como las consecutivas a las fracturas del cuello; las de la coxa vara; las que se ven en las luxaciones congénitas de la cadera antes o después de la reducción. Algunas formas atenuadas de osteomielitis del fémur o del cotilo pueden tomar el aspecto clínico de una artritis crónica de la cadera: *coxalgias de crecimiento*, de Poncet. Deben también investigarse las artropatías específicas crónicas de la cadera por *heredosifilis*.

Desde el punto de vista etiológico debemos, pues, distinguir estas diversas lesiones. Para estas últimas formas, el factor etiológico, infección o traumatismo, es evidente. Pero para la osteocondritis y la artritis deformante juvenil no tenemos, sobre su etiología, ninguna precisión. La opinión de LEGG sobre el origen traumático de la afección sólo explica algunos casos. Para CALOT, la osteocondritis de la cadera no es más que una subluxación congénita de la cadera que ha pasado inadvertida; sin duda, una articulación «mal ajustada congénitamente» está expuesta a brotes de artritis dolorosa, y este factor etiológico desempeña probablemente cierto papel; pero las deformaciones, aun en el tipo acetabular de la osteocondritis, no se parecen a las deformaciones congénitas, y la observación de INGELRANS, que ha podido seguir la evolución de la afección en una cadera absolutamente normal en su comienzo, es un argumento digno de consideración. Así, pues, parece que ordinariamente se trata de una *lesión adquirida*, y que debe buscarse la causa de estas artritis crónicas de la cadera, unas veces en una *tuberculosis atípica*, como WALDENSTRÖM había ya afirmado en su origen (verdaderas osteocondritis secas de la cadera), otras veces en la sífilis, y más a menudo en una localización de una *infección general atenuada*, siendo esta artritis una manifestación más o menos tardía; por último, pueden depender de trastornos endocrinos, que ejercen su acción sobre la osteogénesis, como un caso citado por LIESCHIED y SELHEIM.

Tratamiento. — La *inmovilización* no debe ser en estas pseudocoxalgias lo rigurosa ni tan duradera como en una coxalgia verdadera; de ahí se deriva la importancia práctica de este diagnóstico, que debe precisarse hasta el máximo posible, a fin de evitar el doble peligro de un enyesado excesivo o de una insuficiente inmovilización. Si hay motivos para pensar en una de estas artritis crónicas, debemos limitarnos a indicar un tiempo de reposo, en el momento de los brotes dolorosos, o a un enyesado temporal durante dos o tres meses, en las formas con lesiones progresivas. Si se confirma el diagnóstico de pseudocoxalgia, empezaremos los movimientos, con nueva inmovilización en el caso de recaída. Pueden ensayarse los rayos ultravioleta. La recalcificación es útil para ayudar a la reconstitución del núcleo óseo epifisario.

V. — TUBERCULOSIS DE LA RODILLA

Anatomía patológica. — El proceso puede comenzar por el hueso o por la sinovial.

1.º **TUBERCULOSIS ÓSEA PRIMITIVA.** — En la mayoría de los casos la tuberculosis es de origen óseo: 41 veces entre 69, según la estadística

de OLLIER; 69 entre 118, según KÖNIG. El origen tibial es el más frecuente; luego vienen los casos en que se encuentran focos tuberculosos simultáneamente en el fémur y en la tibia; después, los que presentan lesiones femorales exclusivas, y, por último, algunos casos de origen rotuliano. Es conveniente saber que, en las formas avanzadas, se hace difícil localizar en el hueso o en la sinovial las lesiones originarias; además, se observan, en la rodilla, pérdidas de substancia del

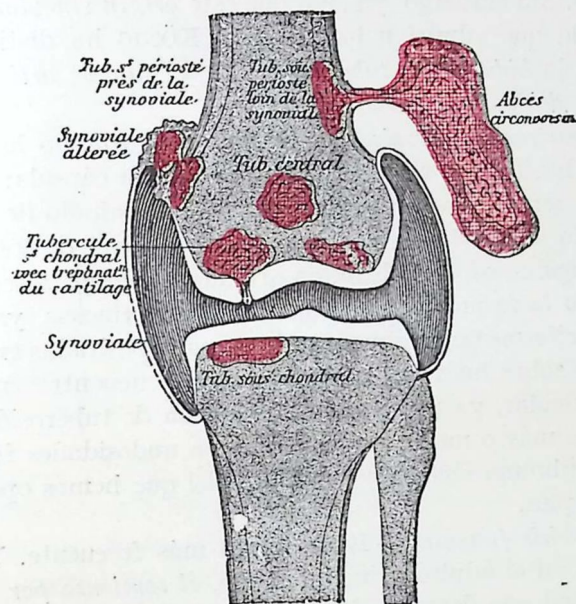


Fig. 494. — Esquema que demuestra el asiento y la evolución de los diversos tipos de tuberculosis osteoarticulares en la rodilla

Tub. s.º périoste près de la synoviale, foco tuberculoso subperióstico inmediato a la sinovial; *Synoviale alterée*, sinovial enferma; *Tubercule s.º chondral avec trépanat.º du cartilage*, foco tuberculoso subcondral con trepanación del cartilago; *Synoviale*, sinovial; *Tub. sous chondral*, foco tuberculoso subcondral; *Tub. central*, foco tuberculoso central; *Tub. sous périoste*, a distancia de la sinovial; *Absces circonvoisin*, absceso paraarticular.

hueso que no son debidas a focos primitivos del esqueleto, sino a fungosidades que penetran de la superficie a la profundidad. Los puntos de elección para estas lesiones han sido precisados por KÖNIG: puntos de inserción de los ligamentos laterales sobre el fémur o de los ligamentos cruzados en la fosa intercondílea; límites de inserción de la sinovial en los confines del cartilago diartrodial.

Ordinariamente, los focos óseos se presentan en forma de puntos fungocaseosos; a veces se encuentran «secuestros cuneiformes», cuya base roza la superficie articular, con el aspecto de placas ebúrneas, pulidas, duras y despojadas de cartilago; estos secuestros ebúrneos se observan más particularmente en los cóndilos femorales y en las osteoartritis de curso lento y recidivantes: resultan de un proceso

de osteítis condensante. Las formas extraarticulares, cuyo foco óseo se abre, no en la articulación, sino al exterior, son raras y sólo se encuentran alguna que otra vez a nivel de la tibia.

2.º TUBERCULOSIS SINOVIAL PRIMITIVA. — Frecuente en el niño de corta edad, hasta el punto de constituir la mitad de los casos, es más rara en la edad adulta, en la que sólo se observa en un tercio de los casos. Sin embargo, yo creo que este origen sinovial es más frecuente de lo que admitían los clásicos. KÖNIG ha distinguido tres formas: 1.ª, la *hidrartrosis tuberculosa*; 2.ª, el *fungus articular*; 3.ª, el *absceso frío de las articulaciones*.

I. *Hidrartrosis tuberculosa*. — Su tipo más sencillo lo constituye la sinovitis bacilar con escasa tumefacción de la cápsula: consiste en un derrame seroso, a veces intermitente, acompañado de cierta hinchazón de la sinovial, que puede palpase a nivel de los fondos de saco. En otros casos, la hidropesía articular, *hydrops tuberculosus*, se complica con la formación de coagulaciones fibrinosas, ya en estado de granos riciformes más o menos libres, ya depositadas en estado de precipitados sobre las franjas sinoviales. Se encuentra entonces, en la serosa articular, ya una producción difusa de tuberosidades, eminencias rojas más o menos pediculadas, ya nudosidades fibrosas circunscritas, «fibroma sinovial» de König, del que hemos operado muy buenos ejemplos.

II. *Sinovitis fungosa*. — Es la forma más frecuente. Yo creo, y enseño, que, en el adulto principalmente, *el comienzo por la sinovial* puede a menudo ser demostrado. Y yo he podido comprobar algunas veces la exactitud de la descripción del profesor KÖNIG sobre el proceso de la *tuberculosis sinovial primaria*. La articulación es primitivamente ocupada por una *sinovitis serofibrinosa*. En los límites de las inserciones de la sinovial se depositan progresivamente capas de fibrina sobre las superficies articulares de la tibia y del fémur; sobre éste circunscriben tres facetas, dos condíleas y una rotuliana; luego tienden a cubrir toda la superficie, engruesan, vegetan y se organizan gracias a los vasos procedentes de los bordes de la sinovial. Debajo de estas capas, el cartílago se altera, se adelgaza, toma en algunos puntos un aspecto azulado, en lugar de su color blanco opaco, se desprende en colgajos irregulares apareciendo debajo el tejido esponjoso: a partir de este momento puede ejercerse la *ulceración compresiva* sobre las superficies óseas articulares, desprovistas de su cartílago de revestimiento (véase fig. 328). Masas de fungosidades llenan los fondos de saco; a estas vegetaciones reblandecidas se añaden supuraciones resultantes de la fusión caseosa parcial de la sinovial: de este modo se originan tumores blandos considerables, el verdadero fungus articular.

Una particularidad notable es que ninguna articulación tiene,

como la rodilla, la facultad de circunscribir el proceso tuberculoso. Gracias a las adherencias y a la transformación fibrosa de los repliegues sinoviales, puede efectuarse una tabicación que aísla la región enferma del resto de la articulación, constituyéndose «sinovitis enquistadas», comparables a las pleuresías enquistadas. Se forma por este mecanismo una verdadera «articulación doble», correspondiente a las porciones todavía revestidas de cartilago de cada cóndilo. Entonces puede verse, por ejemplo, la región condílea interna enferma, separada por medio de un tabique sagital, comparable a un mediastino, del cóndilo externo no invadido o menos atacado. En otros casos es el fondo de saco subtricipital tuberculoso el que queda así aislado. Merced a estas limitaciones, se explica que se conserve una parte de la movilidad en esas «articulaciones tabicadas»; basta para ello que pequeños segmentos opuestos de las superficies articulares hayan conservado su revestimiento cartilaginoso. Como hecho desfavorable, ese enquistamiento de los procesos locales es también, en realidad, la causa de su larga duración y de sus recaídas.

III. *Absceso frío articular*. — El absceso frío (la *quartrosis tuberculosa*) se observa algunas veces: la sinovial, engrosada, está entonces rellena de tubérculos miliares.

Sintomatología. — Hay casos de *hydrops tuberculosus* absolutamente parecidos a una hidrartrosis simple, de la que sólo se distinguen por el fracaso de los tratamientos habituales, punción y compresión; el citodiagnóstico del derrame y la inoculación de este líquido a la cobaya, son los medios a que podremos recurrir para fijar la naturaleza del proceso. La hidrartrosis de la *heredostifilis* es, generalmente, *bilateral, sin atrofia muscular ni adenopatía*. En la artritis fungosa, la rodilla presenta una hinchazón fusiforme, tanto más acentuada cuanto mayor es la atrofia del tríceps, cubierta de una piel anémica y pálida: es el tumor blanco propiamente dicho. Explórense: *la distensión y el empastamiento de los fondos de saco sinoviales; el choque rotuliano, revelador de un derrame más o menos abundante; los puntos dolorosos a la presión*. Fijarse en la *atrofia muscular*. Búsquese si existen *ganglios inguinales*. Compruébese *la limitación de los movimientos normales, la existencia de movimientos anormales de lateralidad, los abscesos artrifuentes*. Confírmese el examen clínico mediante la *radiografía (decalcificación de las epífisis, disminución del espacio claro articular, destrucciones óseas)*.

La rodilla tiende a colocarse en flexión progresiva. Esta posición, es debida: 1.º, a que, en esa actitud, la capacidad articular es mayor; a consecuencia de ello, la tensión de la sinovial disminuye y, por tanto, el dolor es atenuado; 2.º, a que, por una parte, los extensores (*cuádriceps femoral*) son atacados de amiotrofia refleja, en tanto que por otra parte los flexores...

mo progreso de la flexión, en una dirección cada vez más favorable a su potencia.

Ahora bien, esta actitud viciosa es mala. Primero, porque la unquiosis de curación fijará el miembro en esa postura; en segundo lugar, porque la articulación queda así expuesta a la luxación patológica hacia atrás: en efecto, según demuestra el esquema de Volkmann (fig. 495), mientras la parte posterior de los cóndilos, comprimida por las facetas tibiales, se ulcera, su parte anterior, no estando ya sometida a la contrapresión de la tibia, se hipertrofia conforme a la ley de Delpech; y si se intenta el enderezamiento, la tibia, apoyándose contra esa eminencia, se luxa hacia atrás por un movimiento de palanca. Se observan también otras actitudes viciosas: 1.º, la rodilla se coloca en *genu valgum*, por desgaste del cóndilo externo; 2.º, se acoda en forma de bayoneta, quebrándose el eje de la pierna por debajo del bulbo de la tibia, por inflexión de este hueso reblandecido (deformación de Sonnenburg).

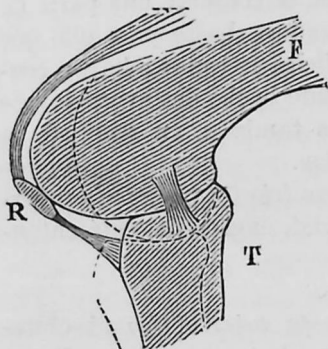


Fig. 495. — Esquema de Volkmann para demostrar la prominencia aparente y el aumento de diámetro anteroposterior de los cóndilos a consecuencia de antiguos tumores blancos.

Tratamiento. — El tratamiento es conservador: *inmovilización rigurosa* (gran vendaje de yeso que vaya del pie a la cadera inclusive, aplicado estando el miembro en línea recta); *inyecciones modificadoras* (útiles sobre todo en las formas sinoviales puras); *helioterapia*; *ignipuntura profunda*, que da, princi-

palmente en el niño, buenos resultados. Por razón de la parte preponderante que en el crecimiento corresponde a los dos cartílagos de conjunción del fémur y de la tibia, la resección típica, *ultraepifisaria*, sólo excepcionalmente debe practicarse antes de los doce o dieciséis años: ¡el acortamiento que de ella puede resultar ha llegado hasta 25 centímetros! Así, pues, debemos insistir en los jóvenes en la inmovilización (bien inmovilizada, la tuberculosis de la rodilla en el niño cura en tres años), y en los casos en que la indicación operatoria sea debida a una caverna ósea, practicaremos intervenciones económicas. El tumor blanco del *adolescente* admite a menudo, como el del *niño*, un tratamiento no operatorio. En el adulto, por el contrario, en el sujeto que ha llegado al término de su crecimiento, no hay que temer la destrucción del cartílago que asegura la longitud del hueso; *la resección de la rodilla es entonces una excelente operación*; sin duda el tratamiento conservador (especialmente la helioterapia: ignipuntura intraarticular) puede dar una curación con anquilosis en línea recta; pero en las formas progresivas y fungosas la resección de la rodilla

es el mejor medio, el más rápido y seguro para la supresión de las lesiones tuberculosas y para obtener la anquilosis en buena posición. La resección aséptica tiene una mortalidad inferior al 1 por 100 y da resultados muy satisfactorios, puesto que FREDET, en 1925, con un total de 753 resecciones, solamente tuvo 33 recidivas que exigieron una amputación secundaria. La amputación sólo está indicada en las formas supuradas, por la extensión y carácter progresivo de las lesiones y por la alteración grave del estado general. Cuando el proceso tuberculoso está extinguido, la anquilosis en buena posición debe ser respetada; la anquilosis fibrosa en flexión debe corregirse mediante la sección de los tendones flexores; la anquilosis ósea se trata, ya sea por la osteotomía supracondílea del fémur, ya, si el sujeto ha terminado su crecimiento, por la resección.

VI. — OSTEOARTRITIS DE LA GARGANTA DEL PIE Y DEL TARSO

Las osteoartritis de la garganta del pie comprenden: las *osteoartritis tibiotarsianas*; las *ostetitis posterotarsianas* (astrágalo y calcáneo), y las *ostetitis del antetarsos*. Pero en esta complicación osteoarticular que constituye el pie, las lesiones tuberculosas alcanzan fácilmente las piezas óseas vecinas y las articulaciones contiguas. Estas artritis subsiguen frecuentemente a esguinces descuidados o repetidos.

Sintomatología. — Muy a menudo, al principio, el diagnóstico debe fundarse únicamente en fenómenos dolorosos persistentes. Este dolor es espontáneo o provocado. Espontáneo, se manifiesta en los movimientos o en la marcha, que dificulta por una limitación voluntaria de los movimientos. Provocado, se revela: 1.º, por la palpación metódica de los puntos óseos habitualmente atacados (cabeza y cuello del astrágalo, maléolos, depresiones retromaleolares) o de las interlíneas articulares; 2.º, por la exploración de los diversos movimientos del pie, exploración que, por la localización del punto más doloroso, permite la determinación aproximada de la articulación principal afectada, pues la flexión y la extensión se verifican más especialmente en la tibiotarsiana, el varus y el valgus en la subastragalina, la aducción y la abducción en la mediotarsiana.

Un signo que debe buscarse es también la tumefacción de las partes blandas. Se observa en las lesiones del cuello y de la cabeza del astrágalo, una hinchazón localizada en la parte anterior, entre los maléolos: los tendones extensores están levantados por un líquido (movible con oleada de un lado a otro del espacio intermaleolar anterior) o por fungosidades menos fluctuantes. Las depresiones retromaleolares están, a menudo, llenas y ofrecen una pastosidad más o menos blanda: las lesiones originales residen entonces, ya en el extremo pos-

terior del astrágalo, ya en la articulación subastragalina, ya en el calcáneo, cerca de su epífisis posterior. Cuando la osteítis se propaga a todo el tarso anterior se forma un rodete edematoso (rodete antarsiano de Ollier) que se sigue desde el borde interno al borde externo del pie, cuando la lesión parte del escafoides, o del borde externo al borde interno cuando ha sido atacado primero el cuboidea.

Anatomía patológica. — La forma ósea primitiva es más frecuente que la forma sinovial. Esta última se observa, sin embargo, en un tercio de los casos en forma de *hydrops tuberculosus* de granos riciformes o de masas fungosas debajo de los extensores. El astrágalo es, frecuentemente, el asiento primitivo y principal de la osteítis tuberculosa de la garganta del pie: este punto, demostrado por OLLIER, VOGT y KOCHER, tiene gran importancia desde el punto de vista del tratamiento. Los tubérculos del astrágalo se desarrollan, ya en el centro del hueso, ya en la periferia, debajo del cartílago de la polea o del periostio del cuello: unas veces es un foco fungocaseoso, otras un secuestro; pero, al lado de focos tuberculosos bien caracterizados, hay que conocer las lesiones paratuberculosas de los huesos del tarso: rarefacción, reblandecimiento rojo y atrofia grasosa amarilla.

La astragalitis absolutamente sola o aislada es rara, pero se observa alguna vez en la clínica, y en tales casos la extirpación del hueso ha sido a veces suficiente para conseguir la curación definitiva. Las lesiones del calcáneo son, de ordinario, menos limitadas; invaden la articulación calcáneoastragalina y son origen frecuente del fungus total de la garganta del pie. Aunque las diversas sinoviales del tarso están bien desligadas en estado normal, su independencia anatómica no impide su invasión progresiva por el avance de la osteítis. Las lesiones tibioperoneas son menos frecuentes de lo que se creía: 8 veces entre 41 casos, según OLLIER; se observan, ya en forma de focos fungocaseosos sobre las superficies articulares, ya en estado de secuestros cuneiformes, particularmente en la extremidad tibial. Finalmente, conviene saber que, aun en los casos en que no se trata de formas óseas, los huesos sufren un reblandecimiento precoz, con desprendimiento del cartílago adelgazado y verdadera osteomalacia tuberculosa.

Tratamiento. — La *inmovilización* (en un vendaje de yeso que comprenda el pie y la rodilla), la *helioterapia* y la *ignipuntura profunda* bastan a menudo para la curación, especialmente en los niños. La ablación precoz del astrágalo, en las formas en que este hueso, doloroso a la presión, parece, como es la regla, ser el asiento predominante de las lesiones, es una excelente intervención que, limpiando la celda articular, permite obrar mediante el raspado o la ignipuntura, sobre la mortaja peroneotibial, sobre el calcáneo y sobre el ante-

tarso; uno de los méritos de OLLIER es el haber demostrado las ventajas de la astragalectomía. El vaciado o excavación del calcáneo y las tarssectomías anteriores (practicadas con toda amplitud para las desviaciones secundarias) dan también, a pesar de la ablación de casi todo el esqueleto tarsiano, buenos resultados, especialmente en los jóvenes. La amputación está indicada en las lesiones locales demasiado extensas y cuando existan lesiones viscerales en vías de progreso.

ARTÍCULO IV

DEFORMIDADES CONGÉNITAS Y ADQUIRIDAS DEL MIEMBRO INFERIOR

I. — DEFORMIDADES DE LA CADERA

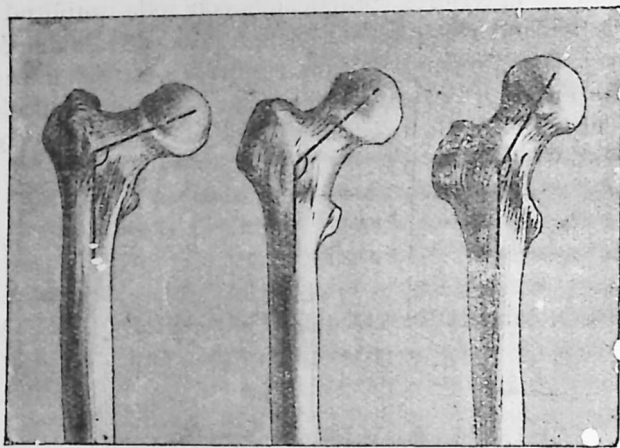
I.º COXA VARA

Definición. — Con el nombre de *coxa vara* o *cadereya zamba* se designa una deformación, congénita o adquirida, del cuello femoral que está anormalmente *inclinado hacia abajo e incurvado hacia atrás*.

Anatomía patológica. — Anatómicamente, la coxa vara está caracterizada por la *modificación de los ángulos de inclinación y de declinación*. De los dos elementos que componen esta deformación, uno de ellos (inflexión hacia abajo de la cabeza o del cuello femoral) constituye una disminución del *ángulo de inclinación*; el otro elemento (retrodesviación del cuello) reduce considerablemente hasta hacerlo desaparecer, y a veces hasta convertirlo en negativo, el *ángulo de declinación*.

El ángulo de inclinación (fig. 496) está formado por la reunión del eje del cuello y del eje diafisario: siendo en estado normal de 125 a 130° en el niño, se transforma a menudo en ángulo recto y hasta puede cerrarse más (fig. 497). Esta desviación puede producirse: 1.º, en la base del cuello femoral, inclinándose así todo el cuello hacia el eje de la diáfisis, lo cual constituye la llamada *inclinación cervical* (C. V. yuxtatrocantérea); 2.º, en la parte media del cuello (C. V. medio-cervical); 3.º, a nivel de la región cervical de la cabeza, en cuyo caso continúa normal la dirección de la parte restante del cuello del fémur, al paso que la cabeza de este hueso desciende, *doblándose* verdaderamente sobre el cuello, cuyo borde superior queda de este modo alargado mientras su borde inferior se hace más corto, alteraciones que constituyen la denominación *inflexión cervical* (C. V. yuxtacapital).

El ángulo de declinación es el ángulo diedro, abierto hacia dentro y adelante, determinado por dos planos verticales, de los que uno



Coxa vara Estado normal Coxa valga

Fig. 496. — Variaciones del ángulo de inclinación

corresponde al eje transversal de la diáfisis y de los dos cóndilos femorales que corta en dos mitades, anterior y posterior, y el otro pasa por el eje mayor del cuello. Si hacemos la proyección del extremo cérvicocefálico del fémur sobre su extremo inferior o bicondíleo podremos observar que el eje del cuello no se sobrepone al eje transversal de la epífisis inferior (fig. 498): al paso que este último se halla en el plano frontal del cuerpo (según la dirección III horas o IX horas de las manecillas o agujas de una esfera de reloj) el eje cervical es oblicuo hacia delante y hacia dentro, formando con el otro eje a que nos hemos referido un ángulo abierto hacia dentro y hacia delante, aproximadamente de unos 12° , llamado *ángulo de torsión* o de *declinación*.

Fig. 497. — *Coxa vara*. Esquema de la inclinación del cuello del fémur comparada con la forma normal del mismo (marcada por la línea de puntos). Este esquema demuestra también el ascenso de la cresta trocántérea.

La disminución del *ángulo de declinación* ocasiona el descenso de la cabeza femoral; el miembro se coloca en aducción, *coxa adducta*; la disminución del *ángulo de declinación*, que puede llegar hasta anularlo y aun a hacerlo negativo, consiste en una curvatura del cuello de convexidad anterior. Esta doble modificación explica: 1.º, la elevación y la prominencia anormal del trocánter mayor que se levanta como en una palanca mientras la

cabeza descende; 2.º, la aducción del muslo, y 3.º, la rotación del miembro hacia fuera.

Etiología. — Algunos hechos demuestran la existencia de una coxa vara *congénita*, debida a una deformación originaria del extremo superior del fémur: JABOULAY ha fundado en este hecho su teoría de la cadera zamba de los adolescentes.

Coxa vara esencial de los adolescentes: coxa vara estática. — Ordinariamente la afección es *adquirida*. De un modo análogo a lo que ocurre con el *genu valgum*, hay dos edades que parecen electivas para la coxa vara: la *infancia* y la *adolescencia*. La coxa vara se produce en el *niño raquítico*, probablemente por la influencia del peso del cuerpo que deforma el cuello femoral alterado en su resistencia; pero muy a menudo sólo se revela clínicamente en el *adolescente*, a la edad de la *tarsalgia*, el *genu valgum*, el *pie plano*, por la influencia de fatigas o por las modificaciones que el crecimiento puede aportar, lo que constituye la *coxa vara estática*, la especie clínica más interesante.

Ahora bien, la coxa vara de la adolescencia, ¿se produce, en realidad, o sencillamente se revela a consecuencia de las fatigas (paso del niño desde la escuela al taller) por efecto de la sobrecarga cervical que de ellas resulta, consecutivamente tal vez al crecimiento? *Dos teorías se han emitido acerca de este asunto*: una de ellas atribuye la *coxa vara* de los adolescentes principal-

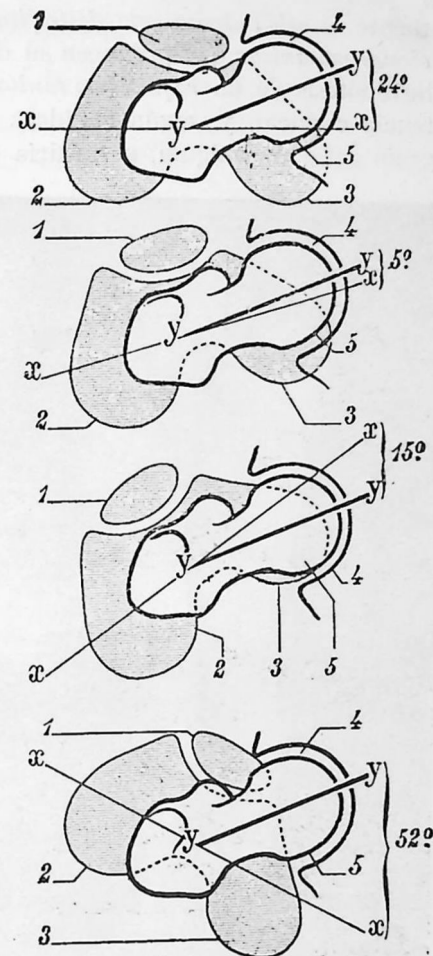


Fig. 498. — Ángulo de declinación del cuello del fémur y sus deformidades (LESTUR y JACON).

A, ángulo de declinación normal: es anterior con relación al eje transversal del extremo inferior del fémur. — B, C, D, ángulos de declinación patológicos. En B, el ángulo de declinación ha disminuido: el fémur está en rotación externa (*coxa vara*). En C, el ángulo en lugar de ser anterior, se ha hecho posterior con relación al eje bicondíleo: el fémur se encuentra en rotación hacia fuera exagerada. En D, el ángulo de declinación anterior es más abierto que en estado normal: el fémur está en rotación interna. — 1, rótula; 2, cóndilo externo; 3, cóndilo interno; 4, cavidad cotiloidea; 5, cabeza y cuello del fémur; xx, eje bicondíleo, o eje transversal del extremo inferior del fémur; yy, eje de la cabeza y del cuello del fémur. El ángulo que forman entre sí estos dos ejes no es otra cosa que el llamado ángulo de declinación.

mente al reblandecimiento distrófico del cuello femoral y a las condiciones mecánicas que producen su deformación: MÜLLER ha expuesto la hipótesis de un *raquitismo tardío* que vendría a disminuir la resistencia cervical, y, según las ideas de MICKULICZ acerca de la patogenia del genu valgum, permitiría que la sobrecarga determinase la inflexión del cuello femoral.

KOCHER admite también que la epífisis superior del fémur, reblandecida por una «osteomalacia juvenil», se deforma en la bipedestación prolongada en la actitud de hiperextensión y de rotación externa en que se coloca la extremidad abdominal gracias a la tensión del ligamento de Bertin. Según la segunda teoría, defendida por JABOULAY, el cuello del fémur puede estar conformado *viciosamente de un modo congénito*, y esta deformidad puede ser *unilateral*; de aquí la *asimetría* de las dos extremidades inferiores que lleva consigo un trastorno de la estática en bipedestación, la cual sólo se revela tardíamente con motivo de las fatigas y de las lesiones de artritis que acarrea la modificación de los normales puntos de apoyo articulares. Por nuestra parte, consideramos más plausible la idea de la *deformación secundaria* del

cuello del fémur que la de su *conformación viciosa primitiva*; en el adolescente, y durante el crecimiento, el reblandecimiento distrófico de la epífisis superior del fémur puede ser un estado consecutivo a procesos patológicos diversos, pues no es ciertamente el raquitismo la única entidad morbosa que sea capaz de disminuir la resistencia de los huesos; nosotros creemos, especialmente, que la tuberculosis y la atrofia calcárea que la acompaña pueden determinar una osteomalacia cervical favorable a esta inflexión. Las condiciones mecánicas deformantes propias de este período de la vida ejercen entonces

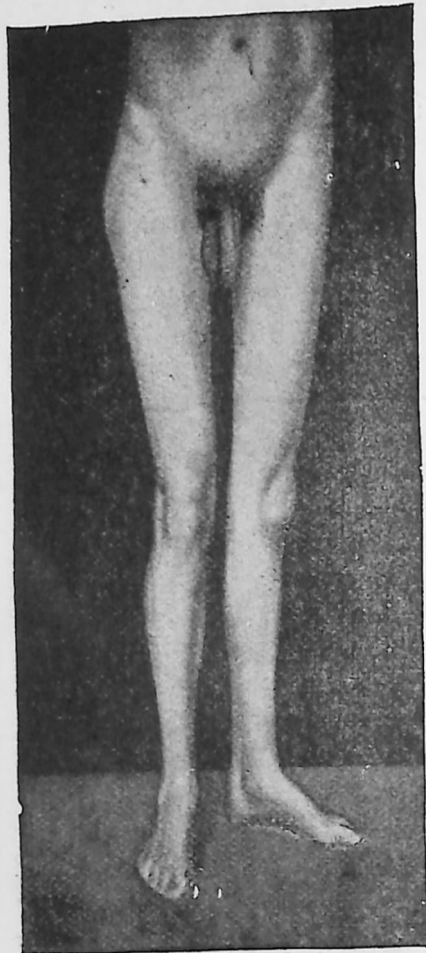


Fig. 499. — Coxa vara en el lado derecho (nótese la prominencia del trocánter [mayor y la rotación del miembro hacia fuera).

su influencia sobre el cuello femoral, flexible en más alto grado que en circunstancias fisiológicas.

Al lado de la coxa vara esencial, estática, debemos conocer las formas *osteomalácicas* (nosotros sostenemos la tesis de la coxa vara por osteomalacia tuberculosa del cuello y pensamos haber encontrado tres ejemplos) y *traumáticas* consecutivas a fracturas cervicales o a separaciones epifisarias, de las cuales sabemos su frecuencia en los sujetos jóvenes (véase *Fracturas del cuello*), contrariamente a lo que se creía antes.

Síntomas.— Lo que llama la atención del enfermo (pues 68 veces en 90 casos, según DE QUERVAIN, se trata de un individuo masculino) es la dificultad, la rigidez de la cadera y los dolores que sobrevienen con ocasión de una marcha o de una bipedestación prolongada. Examinado de pie, el sujeto presenta, si la lesión es *unilateral* (figura 499), *notable prominencia del trocánter mayor*, *atrofia más o menos manifiesta de la musculatura*; *ligero acortamiento del miembro inferior del mismo lado* (medido desde la espina ilíaca anterosuperior hasta el maléolo externo, pues del vértice del trocánter al maléolo no hay ninguna diferencia); de ahí resulta un descenso de la mitad correspondiente de la pelvis y una escoliosis dorsolumbar de compensación. La marcha es, según KOCHER, característica: el sujeto eleva la pierna por el lado que ha de dar el paso y luego dirige hacia delante la pierna correspondiente describiendo un arco de círculo; cuando esta pierna se apoya sobre el suelo, el tronco se inclina hacia el mismo lado con un movimiento comparable al de la luxación congénita unilateral; si la lesión es bilateral, se observa simplemente un contoneo.

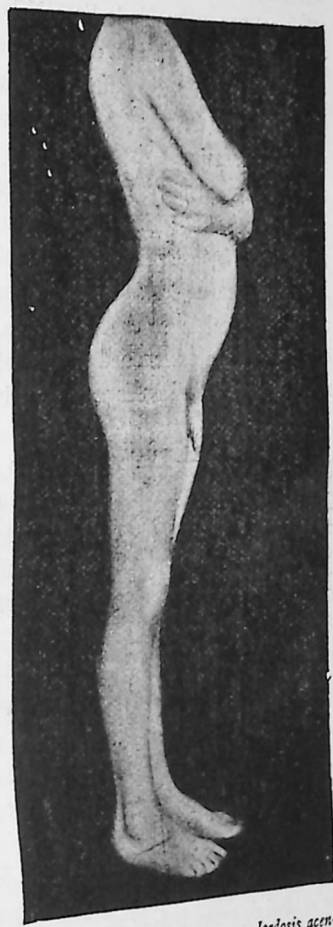

Fig. 500. — Coxa vara bilateral, con lordosis acentuada, pareciéndose al aspecto de una luxación congénita doble de la cadera.

Para arrodillarse, el sujeto cruza sus dos piernas. Si el paciente está acostado, se observa: 1.º, una notable desviación de la punta del pie hacia fuera, que revela la rotación externa del miembro; 2.º, asociada paradójicamente a esta *rotación externa* hay *aducción*, con limitación de la abducción (en la variedad de *coxa adducta* existe sólo la aducción sin rotación externa); 3.º, una elevación del trocánter mayor (fig. 497) por encima de la línea Nélaton-Roser (consúltese también: la desviación de la línea de Schoemaker y el triángulo de Bryant, página 994). La radiografía demuestra la inclinación del cuello, el enrollamiento de su contorno inferior y el alargamiento del superior. La semejanza sintomática con la luxación congénita de la cadera (fig. 498) es tal, que el diagnóstico sólo puede establecerse por los *antecedentes* (siendo la afección casi siempre adquirida) y por la *radiografía*, que permite ver la cabeza en su cavidad cotiloidea. La coxa vara de los adolescentes puede, asimismo, ser confundida con una coxalgia de evolución lenta, de forma seca y sin absceso, que colocase la extremidad abdominal en aducción y rotación externa, en una actitud análoga a la de la cadera zamba.

Tratamiento. — Medicación contra el raquitismo, rayos ultravioleta, reposo y extensión continua: he ahí los medios de lucha contra los progresos de la deformación cervical. Una vez ésta es estable y consolidada, la osteotomía oblicua subtrocantérea está indicada en los casos complicados de dificultad funcional grave.

2.º LUXACIÓN CONGÉNITA DE LA CADERA

Historia. — La luxación congénita de la cadera es una de las conformaciones viciosas más frecuentes. CALOT pretende que existen más de 100,000 en Francia.

Su historia empieza con la célebre Memoria que leyó DUPUYTREN en 1826 en la Academia de Ciencias, y en la que proclamaba la incurabilidad de estas dislocaciones. Afortunadamente, este concepto pesimista no había desanimado a los ortopédicos. Después del primer ensayo de DUVAL y LAFOND apareció, en 1835, el libro de HUMBERT y JACQUIER que afirmó la reducibilidad de ciertas luxaciones congénitas del fémur y trató de fundamentarla racionalmente en la anatomía patológica. PRAVAZ formulaba la *posibilidad de la reducción* y el *modelado recíproco del cotilo y de la cabeza*, debido a lo que él llamaba el trabajo organoplástico y a lo que nosotros denominamos la adaptación funcional; es, pues, un francés, es PRAVAZ, el iniciador de la *reducción ortopédica*, cuyas reglas fueron fijadas por un italiano, PACI, desde 1887, y un austríaco, LORENZ, en 1896.

En el período contemporáneo, y después de una ligera fase expe-

rimental, luego prontamente abandonada, la reducción cruenta por artrotomía es el método de reducción ortopédico que se ha afirmado por su precisión técnica y por sus resultados. Después que PACI y LORENZ demostraron que se puede reducir y mantener reducida una luxación congénita, como se reduce una luxación traumática, está demostrado (y todo médico tiene el deber y la responsabilidad de permitir su realización por un diagnóstico precoz) que la luxación congénita cura completamente, y cura con mayor seguridad cuanto más rápidamente es diagnosticada y tratada, que toda luxación congénita debe ser reducida tan pronto como el niño empieza a andar, es decir, a partir de los dieciocho a veinte meses, con el objeto de prevenir se acentúe el desplazamiento y vengan deformaciones óseas secundarias.

Anatomía patológica. — En una luxación congénita de la cadera observamos dos hechos esenciales: 1.º, un desplazamiento de la cabeza femoral en relación al cotilo; 2.º, deformaciones osteoarticulares.

1.º *Desplazamiento de la cabeza.* — En estos últimos años se ha podido precisar la *posición de la cabeza femoral en relación al cotilo*, en las fases iniciales de la luxación, gracias a algunas autopsias, a las biopsias practicadas cuando la reducción cruenta era el método de elección, y especialmente gracias a la buena interpretación de las radiografías. Aunque algunas autopsias demuestran que ciertos niños nacen con una deformación de la cadera, lo corriente es que al nacer no exista la verdadera luxación: el niño nace con una *articulación luxable* por suspensión del desarrollo, no con una *cadera luxada*: la cabeza no está en su origen fuera de la cavidad, sino que se coloca primitivamente hacia arriba del cotilo, de donde emigra de una manera lenta y progresiva. La cabeza ocupa, pues (y las imágenes radiográficas lo confirman), una de estas tres etapas sucesivas: *supracotiloidea*, cuando monta sobre la ceja cotiloidea; *supracotiloidea iliaca*, cuando se desliza hacia arriba y atrás; *iliaca posterior*, cuando se desliza hacia el ala iliaca.

En estas tres etapas sucesivas, producidas por los intentos de marcha y por estar de pie, la estabilidad de la cabeza, en su neartrosis, es variable. En la primera fase supracotiloidea ocurre bastante a menudo que se coloca directamente hacia arriba, cerca de las espinas ilíacas anteriores: esta situación es favorable, pues la cabeza, descansando sobre una superficie menos inclinada, cóncava por arriba, se detiene en su movimiento de deslizamiento y puede, excavándose un hueco de apoyo, formar una neartrosis estable. Cuando la cabeza se desliza hacia atrás y arriba, sobre la parte anterior de la fosa ilíaca externa, es más raro que adopte allí una posición fija, por razón del plano inclinado de deslizamiento; sin embargo, esto puede

observarse en una *segunda fase* (en la cual la cabeza puede quedar por delante de la cresta que presenta la fosa ilíaca externa), y se ve entonces que el periostio ilíaco, irritado por los rozamientos, forma un rodete óseo, limitando una faceta de apoyo, lo cual constituye la *luxación apoyada*. En una tercera etapa la cabeza ha «saltado la cresta», según la expresión de OMBREDANNE, y se coloca en la porción ancha de la fosa ilíaca externa. En algunos casos se ven varias facetas que corresponden a las diversas etapas de detención de la cabeza en su movimiento resbalatorio sobre la fosa ilíaca.

2.º *Deformaciones*. — La condición anatómica que permite el desplazamiento de la cabeza femoral, en el recién nacido o en el niño de pecho, es una *detención del desarrollo*, un estado de *hipoplasia regional* que afecta no solamente al esqueleto, sino también a todos los elementos constitutivos de la articulación de la cadera. Actualmente nos es bien conocida esta *deformación* anatómica del cotilo y de la cabeza gracias a la radiografía, siendo importante precisar radiográficamente el detalle de estas deformaciones, variables según los casos, porque pueden, desde el punto de vista terapéutico, guiar la posición de elección para su reposición óptima. Entre las lesiones articulares debemos distinguir: *las deformaciones de origen, primitivas* dependientes de la aplasia congénita; *las deformaciones secundarias*, que no tienen ningún papel en la génesis del desplazamiento, pero influyen en su agravación y en su irreducibilidad.

§ 1.º *Lesiones del cotilo*. — El cotilo es el centro y el punto más importante de la hipoplasia ilíaca. La deformación predominante del cotilo de luxación es su aplanamiento en «forma de escudilla», en cúpula sin profundidad, en forma de glena; es también la alteración de su borde, la falta de *su talus superior*.

§ 2.º *Lesiones de la cabeza femoral*. — La cabeza, a veces normal, presenta una *atrofia del núcleo epifisario* y un *desplazamiento* de este núcleo, situado en el vértice del cuello femoral, como un punto sobre una I. A medida que la lesión envejece, la cabeza se deforma. En ciertos casos la cabeza femoral está aplanada en forma de tope, «en martillo», «en hongo»: como esas cabezas encontradas por LORENZ en niños de dos a seis años, y que ha sido preciso cortar por dos secciones para reducir las, deformaciones tanto más curiosas, cuanto que en antiguas luxaciones ha encontrado cabezas sin alteración; otras veces la cabeza es cónica, «en forma de pilón de azúcar», por aplanamiento de la «mejilla» que está en contacto con el ala ilíaca. El *cuello* presenta dos deformaciones principales: 1.º, modificaciones del *ángulo de inclinación* del cuello sobre la diáfisis (ángulo cervicodifisario más abierto, en coxa valga o cerrado en *coxa vara*); 2.º, un aumento del *ángulo de declinación* (es decir, una *antetorsión* del cuello femoral; el cuello se tuerce hacia delante y la cabeza está en anteposición).

§ 3.º *Alteración del aparato ligamentoso*. — El ligamento redondo, distendido, sólo se rompe en los grandes desplazamientos de la cabeza. En las formas inveteradas, la cápsula tiende a tomar una forma característica «en reloj de arena». Un punto estrechado, «el istmo», separa las dos dilataciones de ese reloj de arena, la anteroinferior, que corresponde al cotilo vacío, y la posterior, que contiene la cabeza y el cuello. ¿Cómo se produce esa estrechez, ese istmo, que importa mucho conocer, porque a medida que va estrechándose constituye el más serio obstáculo que impide a la cabeza pasar a la porción cotiloidea de la cápsula? Puede suceder que el enrollamiento del psoas, frunciendo la cápsula, contribuya, como cree LORENZ, a su producción; pero es producido principalmente por la tensión anormal de ciertos haces ligamentosos. Dos fuertes haces fibrosos, ligamentos en X de Bouvier, se cruzan oblicuamente: el ligamento de Bigelow por delante, y por detrás las fibras que desde el isquion convergen hacia el borde superior del trocánter. En estado normal, todo el espesor de la cabeza femoral los separa; en posición de luxación, se aproximan y estrechan progresivamente la hendidura de comunicación con la porción cotiloidea, deshabitada, de la cápsula.

§ 4.º *Alteración de los músculos periarticulares*. — A consecuencia de la aproximación de sus superficies de inserción, los músculos pelvifemorales están retraídos; de ahí la proposición de seccionarlos hecha por GUÉRIN, BRODHURST y HOFFA; LORENZ ha contraído el mérito de demostrar que la resistencia opuesta por estos músculos retraídos no es invencible por las maniobras de distensión forzada y que su sección es inútil. En la luxación posterosuperior, tipo el más frecuente, los glúteos mediano y menor, perdiendo su dirección regularmente convergente hacia el trocánter, abordan el fémur perpendicularmente a la diáfisis, u oblicuamente en ángulo agudo; de ello resulta, según el esquema de Trendelenburg (pág. 1056), que esos músculos cesan de ser abductores y se vuelven rodadores hacia dentro, lo cual explica la rotación interna del muslo conocida desde DUPUYTREN.

Etiología y patología. — Si exceptuamos la *herencia* (muy inconstante) y el *predominio en el sexo femenino* (las niñas, ocho veces más a menudo afectas que los niños), no conocemos condición alguna etiológica de esta afección que, realmente, se observa con mayor frecuencia en ciertas regiones.

Siguiendo las ideas de KIRMISSON, pueden dividirse en dos grupos las teorías patogénicas: 1.º, las que la atribuyen a *ciertas alteraciones patológicas de la articulación* (traumatismo durante la vida intrauterina o durante el parto, artropatía intrauterina y contracturas o parálisis de los músculos periarticulares); 2.º, las que como causa de la enfermedad invocan una *detención de desarrollo*. Esta última

teoría, expuesta sobre todo por VON AMMON, parece la más lógica y más conforme con los hechos anatómicos: se trata aquí de un vicio de conformación, que interesa a todos los elementos que constituyen la articulación y que depende de una persistencia anormal del estado fetal de la articulación. Al principio de su formación, en efecto, la cavidad cotiloidea, que procede de los tres huesos, el ileon, el pubis y el isquion, no tiene su forma regularmente redondeada, en conformidad con la cabeza femoral: tiene la forma de una escudilla, mirando hacia abajo y adelante, configuración que normalmente desaparece desde el final de la vida intrauterina; la persistencia de esta forma primitiva «en escudilla», es lo que hace al cotilo inhabitable o impropio para la cabeza femoral y determina la luxación.

Síntomas. — Fuera del caso de una herencia que llame hacia este punto la atención de los padres, la luxación congénita no es reconocida en los primeros meses; por otra parte, al nacer, como dice KIRMISSON, el niño tiene una *anomalía de la articulación coxofemoral más bien que una luxación*.

I. *En el niño de pecho, antes de andar.* — Los signos propios para permitir el diagnóstico de una luxación de la cadera, antes de que el niño ande, deben fundarse en el *acortamiento del miembro o en la laxitud de la cápsula*.

Primera exploración: en la luxación unilateral, *signos de acortamiento del miembro luxado*: 1.º, *signo de Peter Bade*, fundado en la falta de convergencia del *pliegue de los aductores*: en un niño normal, acostado sobre el dorso, los miembros inferiores en extensión y aproximados hasta tocarse, vemos en la cara anterointerna del muslo (entre los aductores y el tríceps) dos pliegues simétricos, cuyo origen está en la misma altura; en el caso de una luxación unilateral, la parte inferior del pliegue de los aductores del lado deformado sube más y es más acentuado que el del lado sano; esto indica el acortamiento de uno de los miembros; 2.º, *signo de Savariaud*: póngase el niño sobre la mesa con las piernas extendidas y los pies en contacto, luego sentarlo; en este momento veremos subir o acortarse el pie del lado luxado.

Segunda exploración: *signos de laxitud articulada*: 1.º, *signo del pistón, de Dupuytren*: el niño, acostado sobre el dorso y la pelvis bien fija, tírese de cada uno de los miembros cogidos por debajo de la rodilla; el miembro se alarga y, si se suelta, se encoge en seguida; o bien rechácese primero el miembro de abajo arriba y compruébese el movimiento de ascenso de la cabeza, acompañado a veces de una sensación de resalto; 2.º, *signo de Gourdon, signo de la rotación interna exagerada del fémur*: el niño es acostado sobre el lado sano; el muslo, del lado supuesto luxado, se flexiona en ángulo recto, así como la pierna: cójase la rodilla y determínese un movimiento de

rotación interna de la cabeza femoral; si la articulación es normal, la rotación interna será limitada y la pierna no podrá describir más que un ángulo de 60º aproximadamente, a partir del plano de la mesa; si la articulación de la cadera está deformada, la rotación interna del fémur será completa y se podrá ponerse la pierna en posición vertical a 90º en relación con el plano de la mesa.

II. *En el niño que anda.* — El niño tarda en andar hasta los catorce, dieciséis o dieciocho meses; desde que anda, camina mal; se mece, se balancea, se contonea; anda como un «pato», cae a menudo y se fatiga más pronto.

El examen debe practicarse estando el sujeto de pie o inmóvil, en marcha y acostado.

Luxación unilateral. — En el niño de pie se observa: 1.º, la asimetría de las dos caderas; 2.º, una eminencia hacia fuera del trocánter mayor que se desvía, a la vez, hacia arriba, hacia la cresta ilíaca, a la que se aproxima, y hacia atrás; 3.º, una ampliación y aplanamiento de la nalga; 4.º, el descenso del pliegue glúteo; 5.º, una deformación del pliegue inguinal, una especie de depresión que se observa a nivel de la base del triángulo de Scarpa.

En la marcha, lo que domina es el acortamiento del miembro y, por consiguiente, la claudicación. Cuando el pie se apoya sobre el suelo, el tronco se dobla bruscamente hacia el lado luxado al mismo tiempo que la pelvis se eleva a su encuentro por este mismo lado: como demostró TRENDELENBURG en 1895, tronco y pelvis se inclinan uno hacia otra. DE SAINT-GERMAIN comparaba esta marcha a la de un tocador de organillo de manubrio que lleva sobre uno de sus muslos su pesado instrumento. Estando el sujeto en pie se le mandará descansar alternativamente sobre el miembro sano y sobre el miembro luxado: en el primer caso, las espinas ilíacas quedan al mismo nivel, es decir, formando una línea horizontal; en el segundo caso, la espina ilíaca del lado sano desciende notablemente; esto constituye el síntoma llamado de Trendelenburg. Es debido a que los músculos glúteos mediano y menor, insuficientes, no pueden sostener la pelvis horizontal cuando el miembro afecto es el único que descansa en el suelo; la pelvis se inclina hacia el lado sano y la parte superior del cuerpo se dirige hacia el lado opuesto para restablecer el equilibrio (figs. 503 y 504).

Esta claudicación es proporcional a la extensión del acortamiento; pero depende también de la posición de la cabeza y de la disposición de la neartrosis: cuando más laxa es ésta, más acentuada es la cojera.

En el sujeto acostado horizontalmente, con las dos espinas ilíacas al mismo nivel y los miembros inferiores colocados simétricamente, se mide el *acortamiento* por medio de una cinta métrica tendida entre la espina ilíaca anterosuperior y la punta del maléolo externo. El

ascenso del trocánter mayor se aprecia: 1.º, midiendo la distancia que separa su vértice de la cresta ilíaca y comparándola con el lado sano; 2.º, trazando la línea de Nélaton-Roser (fig. 501), desde la espina ilíaca anterosuperior al isquion (signo clásico, pero que, como ROEDERER, lo consideramos sujeto a errores; pues, en el niño normal, la línea de Nélaton, corta al trocánter en lugar de ser tangente, como en el adulto); 3.º, reuniendo, como aconseja NOVÉ-JOSSERAND, las dos espinas anterosuperiores y prolongando la línea hacia atrás (es fácil de medir la distancia que separa los trocánteres de esta línea bisilíaca prolongada). Por la palpación se puede percibir cómo se mueve la cabeza en la fosa ilíaca externa, durante los movimientos de flexión o de rotación que se imprimen al muslo; esto demuestra

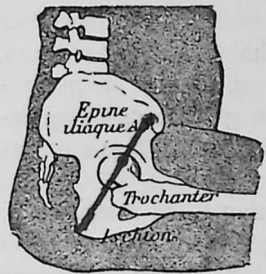


Fig. 501. — Línea de Nélaton-Roser

Epine ilíaca A. S., espina ilíaca anterosuperior; trocánter, trocánter; ischion, isquion.

que la cabeza femoral no está en su sitio. En la base del triángulo de Scarpa, a nivel de la arteria (normalmente la arteria pasa por el tercio interno de esta cabeza), se halla por la palpación, no la resistencia ósea de la cabeza del fémur en su posición normal, sino una *sensación de vacío* en la que los dedos se hunden más o menos (fig. 502). Un hecho importante ha sido señalado por TREDELENBURG. Examínese el niño estando de espaldas y desnudo (fig. 503). Hágasele sostener en estación unilateral, sobre uno de sus miembros inferiores, estando el otro miembro levantado por la flexión de la pierna sobre el muslo y la del muslo en ángulo recto sobre la pelvis. En un individuo sano se comprueba que *la pelvis permanece horizontal*; los dos pliegues glúteos están a un mismo nivel. Si se hace andar al individuo, se ve que en el segundo tiempo de la marcha, siempre que el peso del cuerpo descansa sobre uno de los miembros inferiores, *persiste la horizontalidad de la pelvis*. Por el contrario, en un individuo afecto de una luxación, se observa que *en la estación sobre el miembro luxado, la pelvis se inclina hacia el lado sano y el pliegue glúteo desciende 1, 2 ó 3 centímetros* según el grado de la luxación. Tal es el *signo de Trendelenburg* (figura 503). Este se explica por la disminución del valor contráctil del glúteo mediano: este músculo es abductor del muslo; en la estación de pie su punto fijo está representado por su inserción trocántérea y su contracción mantiene la horizontalidad de la pelvis; si su valor contráctil disminuye, a causa de su cambio de orientación, como en la luxación congénita (fig. 504) resulta insuficiente para mantener la pelvis horizontal; de aquí la inclinación pélvica hacia el lado del miembro sano levantado y mantenido en el aire, en la estación sobre el miembro luxado.

Luxación bilateral. — Tres deformaciones son características: 1.ª, la *exageración de la curvatura lumbar, ensilladura lumbar*; 2.ª, la *flexión de los muslos*; 3.ª, su *aducción progresiva*. La combadura lumbar (figura 505) resulta de que, estando las dos cabezas femorales desviadas hacia atrás de la línea bicotiloidea normal, la pelvis sufre, alrededor de su eje transversal, un movimiento de báscula que tiende a dirigir hacia abajo y adelante las espinas ilíacas anterosuperiores y los isquiones hacia arriba y atrás. Para restablecer la línea de gra-

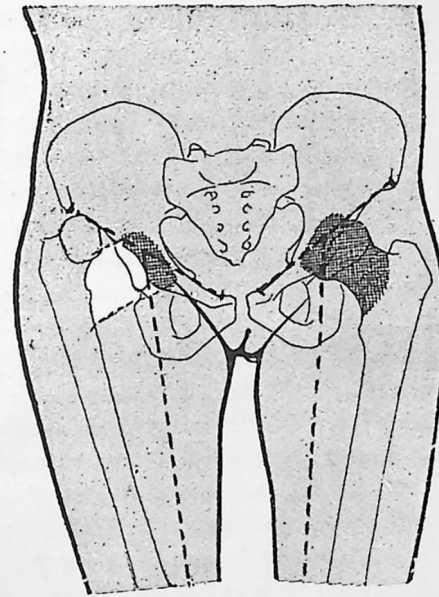
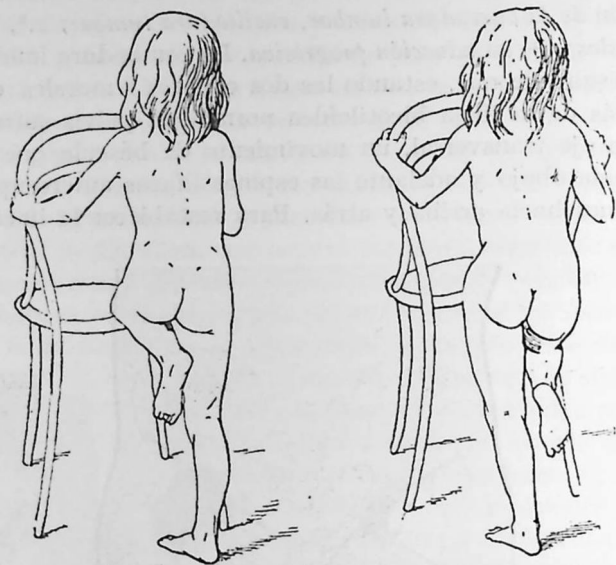


Fig. 502. — Cadera normal a la izquierda y luxación de la cadera derecha. En el lado izquierdo se percibe por la palpación una resistencia ósea de una gran extensión. En el lado derecho se nota una sensación de hueco, de vacío: por debajo del hueso ilíaco y de la pared anterior del cotilo (representado por un punteado y sombreado) se nota el hueco o vacío (representado por la parte blanca) en el punto que deberían ocupar la cabeza y el cuello del fémur (según CALOT).

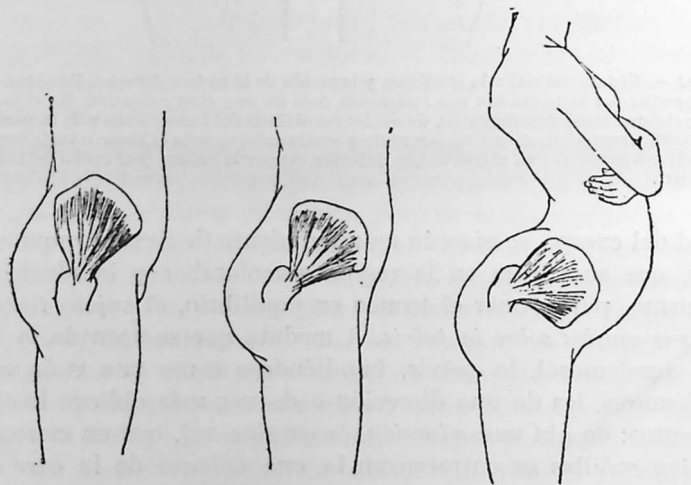
vedad del cuerpo, se efectúa un movimiento de flexión raquídea hacia atrás, que se realiza en la región sacrolumbar y hunde los lomos. Asimismo, para poner el tronco en equilibrio, el sujeto *tiende a doblar sus muslos sobre la pelvis*. A medida que se acentúa la dislocación coxofemoral, la pelvis, hundiéndose como una cuña entre los dos fémures, les da una dirección cada vez más oblicua hacia abajo y adentro: de ahí una *aducción progresiva*, tal, que en ciertos enfermos las rodillas se entrecruzan la una delante de la otra durante la marcha.

El andar de estos enfermos es como un balanceo, por oscilaciones alternativas del tronco: en cada uno de los flancos se dibuja un pliegue profundo a cada una de esas oscilaciones. Los signos de dislocación de la cabeza se encuentran en ambos lados: prominencia



El enfermo sosteniéndose con el miembro sano (AUFRET) Enfermo sosteniéndose con el miembro luxado (izquierdo)

Fig. 503. — Signo de Trendelenburg



Estado normal Fuerza del glúteo mediano reducida a la mitad Fuerza abductora del muslo anulada o poco menos

Fig. 504. — Esquema de Trendelenburg

doble de los trocánteres, aproximados a la cresta y por encima de la línea de Nélaton; acortamiento bilateral y presencia de la cabeza en cada fosa ilíaca con excavación de ambas ingles.

Examen radiográfico e interpretación del clisé. — En la actualidad la radiografía es el documento decisivo, indispensable, no tanto para el diagnóstico, que clínicamente es posible establecer y confirmar, como para la comprobación de la reducción definitiva o de las etapas sucesivas de esta reducción.

Sin embargo, téngase presente que la interpretación de un radiograma correspondiente a una luxación congénita de la cadera exige que previamente conozca bien el cirujano el tipo normal radiográfico de la cadera de los niños (figs. 506 y 507). Sobre la prueba radiográfica, dibújese o trácese: 1.º, una línea horizontal que pase por los dos cartílagos en Y (los dos claros que indican el fondo de los dos cotilos); 2.º, una vertical hacia abajo desde la cresta o arista de la bóveda de los cotilos. Tener presente: 1.º, que la horizontal bi-Y debe normalmente ser tangente o cortar simplemente la parte alta del núcleo epifisario de la cabeza; 2.º, que la vertical debe dejar los dos tercios de la cabeza hacia dentro. Diagnosticaremos una luxación: 1.º, si el núcleo de la cabeza está más o menos alto por encima de la horizontal de los claros; 2.º, si está por fuera de la vertical de referencia.

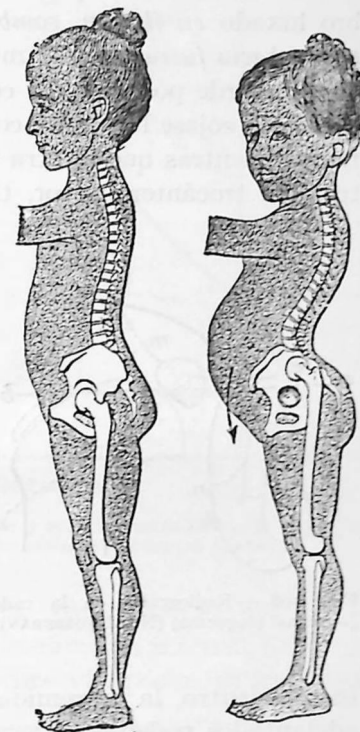


Fig. 505. — Esquema que demuestra la lordosis de compensación en la luxación congénita de la cadera.

Tratamiento. — Podemos afirmar actualmente que *la luxación congénita de la cadera puede curarse*, en la generalidad de los casos, en los niños que no han pasado del cuarto año; que la reducción puede ser tanteada más tardíamente, pero cada vez con menos probabilidades de éxito, siendo casi nulas después de los siete años para las luxaciones bilaterales, y diez años para las luxaciones unilaterales. La luxación *unilateral* es la forma más favorable; la bilateral *simétrica* es aún de mejor pronóstico que la *asimétrica*. La edad más favorable para la reducción está comprendida entre los dieciocho meses (nuestra tendencia actual es a inclinarnos a la reducción precoz) y los cuatro años.

Para reducir es necesario: 1.º, *hacer descender la cabeza femoral* (lo que se obtiene por la *flexión* del muslo); 2.º, *empujarla hacia delante* (lo que se realiza mediante la *abducción*). Luego, después de algunos movimientos de *circunducción*, destinados a suavizar la cápsula y los músculos periarticulares (actualmente abandonamos la rotura de los aductores por amasamiento forzado), colocamos el miembro luxado en *flexión, combinada con una abducción mediana y rotación hacia fuera*: de este modo la cabeza femoral va a tomar apoyo en el reborde posterior del cotilo, presta a franquear su cresta. Para encajarla cójase la rodilla con una mano y ejérsese la rotación hacia fuera, mientras que la otra mano, apoyándose con el pulgar por detrás del trocánter mayor, tiene a rechazar de atrás adelante y de

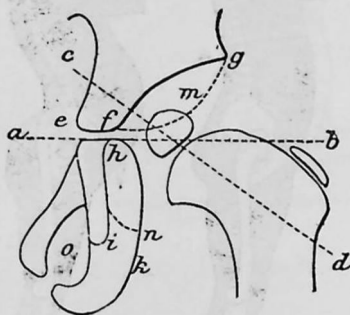


Fig. 506.—Radiografía de la cadera normal (esquema) (NOVÉ-JOSSERAND);

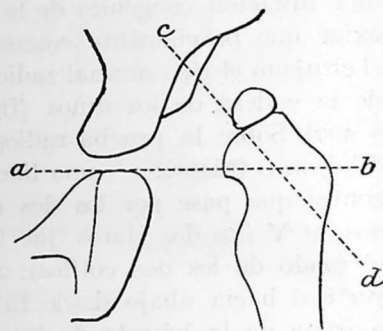


Fig. 507.—Radiografía de una cadera afecta de luxación congénita (esquema) (NOVÉ-JOSSERAND).

fuera adentro, la extremidad superior del fémur. En los casos más adelantados podemos valernos, según aconsejan DUCROQUET y BROCA, de la maniobra de palanca, sobre el puño o la muñeca del ayudante colocados detrás del trocánter mayor.

Nos damos cuenta de que se ha logrado la reducción, porque se nota o percibe una especie de resalto, a veces con un chasquido, que se produce al entrar de nuevo la cabeza del fémur en la cavidad cotiloidea; porque podemos observar el alargamiento del miembro, y porque, por la palpación, podemos apreciar en la base del triángulo de Scarpa el relieve normal constituido por la cabeza del fémur.

Para asegurar la permanencia de la reposición, es preciso sostener el vértice de la cabeza femoral contra un punto lo más próximo posible al centro del cotilo: para ello se coloca y se fija el miembro gracias a un vendaje de yeso que comprenda la pelvis, el muslo y la pierna. ¿En qué posición inmovilizar el miembro? Esta será: flexión-abducción-rotación externa. ¿Con qué grado? No hay fórmula fija: la mejor inmovilización es la que en cada caso asegura la reposición más exacta de la cabeza. La flexión va de 70 a 90°; la abducción de 70 a 90°; la rotación interna (aplicable en el *segundo*

periodo de la contención) de 55 a 60, tanto más acentuada cuanto más fuerte sea la anteversión inicial de la cabeza. En general, son

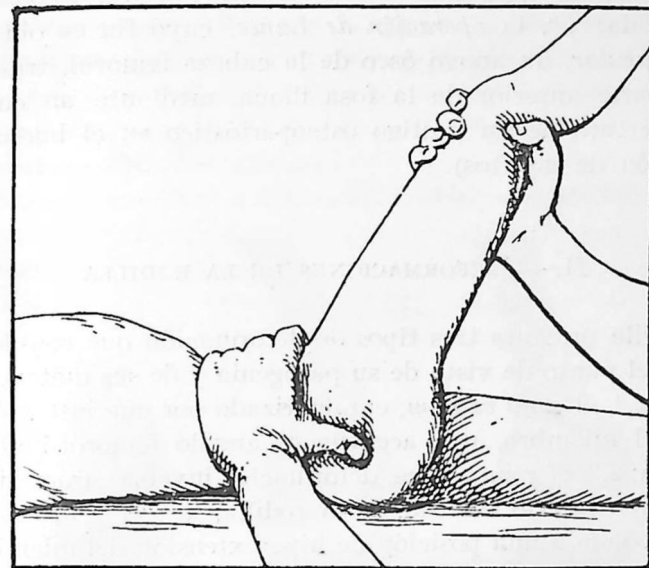


Fig. 508.—Reducción de la luxación

La mano derecha tira del muslo y lo lleva en abducción y rotación hacia fuera; la izquierda rechaza con el pulgar el trocánter mayor hacia delante y adentro (CALOT)

necesarios tres vendajes de yeso sucesivos: para estas etapas, pasamos de la abducción-flexión a la extensión-rotación interna. Generalmente, a los seis o siete meses se suprime el apósito enyesado, y

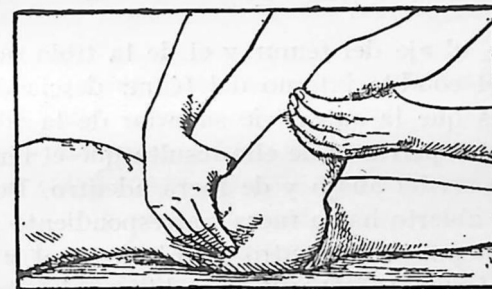


Fig. 509.—Reducción de la luxación

La mano izquierda tira del muslo, en abducción y rotación externa; la izquierda, empuja el trocánter mayor hacia delante y adentro (CALOT)

después de su supresión el niño, mantenido en cama durante tres o cuatro semanas, es sometido a un masaje metódico. En seguida se permite poco a poco la marcha.

En el caso de luxación que ha pasado del límite de la reducibilidad, se pueden emplear tres recursos: 1.º, el *método mecánico*, que

consiste en el uso de un corsé de cuero modelado; 2.º, la *osteotomía subtrocantérea*, que da buenos resultados en las luxaciones con ascenso pronunciado y progresivo de la cabeza femoral y con aducción muy marcada; 3.º, la *operación de Lance*, cuyo fin es obtener, *por vía extracapsular*, un apoyo óseo de la cabeza femoral, trasplantada hacia la parte anterior de la fosa ilíaca, mediante un cuchillo de monte (abertura de un postigo osteoperiástico en el hueso ilíaco e implantación de injertos).

II. — DEFORMACIONES DE LA RODILLA

La rodilla presenta tres tipos de deformación que conviene agrupar desde el punto de vista de su patogenia y de sus métodos de tratamiento: 1.º, el *genu valgum*, caracterizado por una inflexión lateral externa del miembro, que acentúa el ángulo fémorotibial, abierto hacia fuera; 2.º, el *genu varum*, deformación inversa caracterizada por una inflexión lateral interna de la rodilla; 3.º, el *genu recurvatum*, que corresponde a una posición de hiperextensión del miembro. Desde el punto de vista clínico, el *genu valgum* es la clase preponderante.

GENU VALGUM

Anatomía patológica. — El *genu valgum* (rodilla zamba, rodilla hacia dentro, pierna en X o pierna de los panaderos, *X-Bein* y *Bacherbein* de los alemanes), no es más que una exageración de un estado normal.

Normalmente, el eje del fémur y el de la tibia no se continúan en línea recta; el cóndilo interno del fémur desciende más que el externo, mientras que la superficie superior de la tibia constituye un plano horizontal perfecto; de ello resulta que el fémur se inclina sobre la tibia de arriba abajo y de fuera adentro. De este modo se forma un ángulo abierto hacia fuera, correspondiente a la línea quebrada constituida por el encuentro del eje femoral y del eje tibial. Así, pues, como formula TILLAUX, la rodilla está naturalmente desviada hacia dentro: el *genu valgum* sólo es la acentuación de esta desviación fisiológica. De ello se sigue que anatómicamente está definido por una desproporción, mayor que la normal, entre la prominencia de los dos cóndilos; de esta desproporción resulta un aumento en la oblicuidad del fémur.

Patogenia. — El hecho esencial y causal es, pues, una *lesión ósea*. Las alteraciones de los *ligamentos*, acortados o encogidos en la cara externa de la articulación y distendidos en la cara interna, no son

más que el efecto secundario de la desviación y no podrían desempeñar el papel patogénico que les atribuía MALGAIGNE, sorprendido por la facilidad anormal de los movimientos de lateralidad de la rodilla. Asimismo, los trastornos de equilibrio *muscular*, acusados por DUCHENNE, quien creía que el bíceps retraído dominaba sobre los músculos de la pata de ganso, no son más que hechos de acomodación, determinados secundariamente por la permanencia de la actitud.

Pero esa lesión ósea, ¿en qué consiste? La prominencia anormal hacia abajo del cóndilo interno del fémur, ¿es producida por una

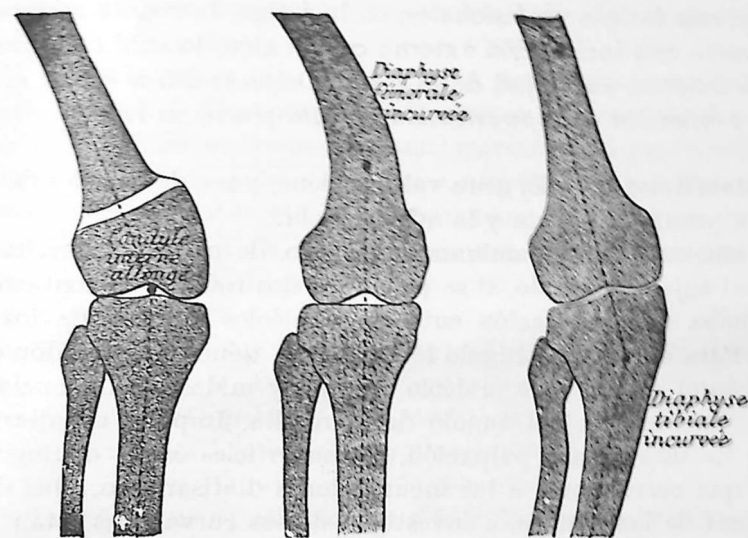


Fig. 510. — Esquema para demostrar los diversos tipos anatómicos del genu valgum
Condyle interne allongé, cóndilo interno alargado; *Diaphyse femorale incurvée*, diáfisis femoral incurvada; *Diaphyse tibiale incurvée*, diáfisis tibial incurvada

desviación de la epífisis inalterada, por la influencia de una incurvación de la diáfisis, como trató de demostrar MIKULICZ en 1879 en una importante Memoria, o bien corresponde a una *deformación* de la epífisis, con alargamiento real de esta extremidad?

Es cierto que en numerosos casos, especialmente los que se observan en los niños raquíuticos, se comprueba la teoría de MIKULICZ: la epífisis no parece interesada y el descenso de su cóndilo interno es secundario a la incurvación de la diáfisis hacia dentro: muchas veces esta curvatura diafisaria es preponderante en la tibia y nosotros hemos comprobado radiográficamente esas *formas diafisarias, femorales o tibiales*, del genu valgum raquíutico de los niños (fig. 510).

Por el contrario, en los adolescentes, se comprueba ordinariamente un alargamiento real del cóndilo interno: esta parte interna de la epífisis no ha descendido secundariamente; parece estar primitivamente hipertrofiada. En tanto que el genu valgum de los primeros años es más bien *diafisario*, el genu valgum de los adolescentes es

epifisario. El raquitismo es la causa común y ordinaria del primero; el segundo es debido a un trastorno del crecimiento, a una asimetría en el desarrollo de los cóndilos femorales, unido a la preponderancia del trabajo osteógeno en la mitad interna del cartílago de conjunción. Quizá este trastorno de la osificación depende, como creen MAC EWEN y MIKULICZ, de un raquitismo tardío. Pero se trata de explicar la localización de esa hiperactividad funcional en la semiepífisis interna. Es verosímil que resulte de las condiciones de la estática de la rodilla: la adolescencia corresponde a los impulsos de crecimiento, a las primeras fatigas profesionales; en la fatiga, la rodilla adopta con preferencia una inclinación externa con flexión, lo cual comprime el cóndilo externo, en virtud de la *ley de Delpech: detras de los cartilagos de conjunción en hiperextensión, la osteogénesis se reduce*.

Sintomatología. — El genu valgum tiene, pues, dos edades de elección: la primera infancia y la adolescencia.

El enfermo debe examinarse: acostado, de pie y en marcha. Estando el sujeto acostado, si se ponen las dos rodillas en contacto, se comprueba una separación entre los maléolos internos de los dos lados. Para apreciar el ángulo fémorotibial, tiéndase un cordón entre el trocánter mayor y el maléolo externo y mídase la distancia que separa esta cuerda del ángulo de la rodilla. Importa estudiar, por medio de una atenta palpación, las superficies óseas, distinguir la parte que corresponde a las incurvaciones diafisarias o a las deformaciones de las epífisis, e investigar si esas curvaturas están principalmente acentuadas a nivel de la tibia, porque el genu valgum de origen tibial es más frecuente de lo que dicen los clásicos. Es interesante hacer una buena comprobación, pues el genu valgum desaparece en la flexión de la pierna sobre el muslo. GUÉNIOT explica claramente este fenómeno; la desviación de la pierna se corrige durante la flexión, porque, en este momento, las superficies glenoideas de la cara superior de la tibia se ponen en relación con la cara posterior de los cóndilos femorales que permanece normal.

La dificultad, durante la bipedestación y la marcha, es proporcional al grado de la desviación. En los casos pronunciados y bilaterales, las dos rodillas se tocan; para evitar el roce de un cóndilo contra otro, para no *battre du briquet*, como dicen los franceses, el enfermo coloca a cada paso la rodilla, delante y por dentro de la que ha quedado atrás, de modo que la oculta a medias; de ello resulta un balanceo alternado del tronco, un andar poco airoso «de pato». Con objeto de reducir la separación intermaleolar y de disminuir la claudicación, estos sujetos andan con la rodilla en ligera flexión. Para compensar la desviación en valgus de la rodilla, el pie se coloca en varus.

Tratamiento. — En los niños raquíuticos, dada la potencia de enderezamiento espontáneo del crecimiento, puede esperarse algún resultado del tratamiento médico y los aparatos enderezadores: en caso de desviación bilateral, se emplea la almohada o cojinete de Heine, interpuesta entre las dos rodillas, mientras lazos elásticos aproximan los dos pies; otros aparatos (férulas de Tuppert, de Thomas), enderezan el ángulo fémorotibial, comprimiendo su vértice contra una férula colocada al lado externo del miembro. Nosotros preferimos, con Julio WOLFF, emplear el enderezamiento progresivo del miembro mediante una serie de aparatos enyesados, aplicados después del enderezamiento forzado.

En el adolescente, muy poco o nada puede esperarse del tratamiento ortopédico. Dos métodos se proponen enderezar la desviación ósea: la *osteoclasia*, es decir, la rotura instrumental practicando una fractura subcutánea y la *osteotomía* o sección ósea al descubierto. Los aparatos de Robin y de Collin permiten localizar con precisión la fractura instrumental. Pero actualmente, dada la inocuidad de las operaciones asépticas, los cirujanos tienden a preferir la osteotomía tan bien regulada por MAC EWEN: corta el fémur por una sección supracondílea en forma de cuña (merced a la hoja cuneiforme del escoplo empleado), de base interna y vértice externo, lo cual permite el ascenso postoperatorio del cóndilo interno. La osteotomía de MAC EWEN respeta los ligamentos y requiere un material muy sencillo: todo ello son ventajas sobre la osteoclasia, que expone mucho más a los desgarros ligamentosos y a la hidartrosis y requiere el empleo de un instrumental especial.

III. — DEFORMACIONES DEL PIE

PIES ZAMBOS O DEFORMES

Definiciones y clasificaciones. — Se llama *pie zambo*, según define KIRMISSON, a una actitud viciosa y permanente del pie sobre la pierna, en tal forma que el pie no descansa ya sobre el suelo por sus puntos de apoyo normales.

Esta desviación del pie puede reconocer por causa: 1.º, un vicio de conformación o de posición que remonta a la vida intrauterina y se comprueba al nacer; 2.º, una desviación accidental del pie, consecutiva a una lesión, ya del esqueleto, ya de los músculos que lo rigen, o de los nervios y de los centros nerviosos que rigen a esos músculos. De ahí dos clases importantes: 1.º, los *pies zambos congénitos*; 2.º, los *pies zambos adquiridos*.

Según el sentido de la desviación y con relación a los cuatro mo-

vimientos cardinales del pie sobre la pierna (*extensión, flexión, aducción, abducción*), se han distinguido cuatro variedades.

El *pie zambo equino* corresponde a la *extensión* permanente: el talón queda más alto que el suelo y el apoyo se efectúa sobre la parte anterior del pie. El *pie zambo talus* está fijo en *flexión* sobre la pierna y la marcha se opera sobre el talón. En el *varus*, el pie está en *aducción forzada* como arrollado sobre su borde interno, la punta hacia dentro, la planta hacia dentro y atrás, el dorso hacia delante y afuera, el borde interno hacia arriba y el borde externo se apoya en el suelo. En el *valgus*, la actitud es inversa: el pie está en *abducción* fija, la planta hacia fuera, el dorso hacia dentro, el borde externo hacia arriba y el borde interno hacia abajo sobre el suelo.

Pero, ordinariamente, esas actitudes viciosas no son simples, se

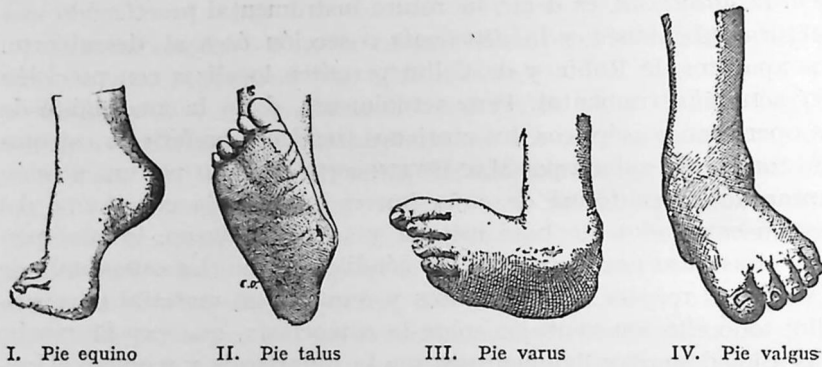


Fig. 511. — Diferentes pies zambos

combinan dando lugar a formas mixtas: el tipo habitual está representado por la asociación de la aducción con la extensión (*varus equino*); también la flexión se asocia con la abducción (*talus valgus*), variedad rara.

1.º PIES ZAMBOS CONGÉNITOS

Historia. — La descripción que hizo SCARPA al principio del siglo XIX, sirve de fundamento anatómico al estudio de los pies zambos congénitos. Hay que citar los trabajos de BOUBIER y de ADAMS y las tesis de THORENS y de SCHWARTZ, así como la Memoria que presentamos al Congreso de Cirugía. El conocimiento de las deformaciones óseas del pie zambo se ha completado merced a las investigaciones de KOCHER, PARKER y SHATTOCK, BESSELHAGEN, LORENZ, en varios países, y de KIRMISSON, GROSS, NÉLATON, ADAM y FARABEUF, en Francia. En terapéutica, DELORE ha demostrado en sus publicaciones y las de sus discípulos (VINCENT), la inocuidad y eficacia del masaje forzado; PHELPS nos ha enseñado a seccionar all

descubierto las partes blandas del borde plantar interno y KIRMISSON ha mejorado el procedimiento sistematizando la amplia artrotomía mediotarsiana; CHAMPIONNIÈRE ha preconizado, en los casos inveterados, la resección de la casi totalidad de los huesos del tarso, para practicar el enderezamiento máximo.

Patogenia. — Han sido formuladas tres teorías diversas acerca de este punto: 1.ª, detención de desarrollo y deformaciones primitivas del esqueleto; 2.ª, actitudes viciosas durante la vida intrauterina, 3.ª, alteraciones primitivas del sistema nervioso.

1.º *Detención de desarrollo.* — El esqueleto del pie zambo, ¿se halla afecto, desde la vida intrauterina, de una deformación inicial, causal, o está simplemente colocado en una posición viciosa, origen de deformaciones secundarias? En el recién nacido, en el niño muy pequeño, las deformaciones del esqueleto cartilaginoso son de poca consideración. Sin embargo, existe una deformación del astrágalo que ADAMS ha encontrado hasta en el recién nacido y que ha sido medida por PARKER, SHATTOCK, SCUDDER y KIRMISSON: es la *oblicuidad exagerada de la cabeza y del cuello, con relación al cuerpo de este hueso*. Pero no debe olvidarse que, en el feto

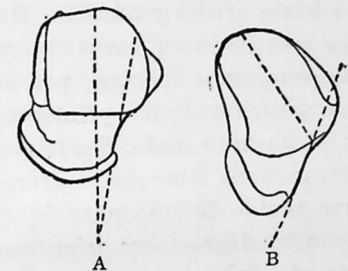


Fig. 512

A, astrágalo normal de un adulto: oblicuidad del cuello, 12º; B, astrágalo de un pie zambo: oblicuidad del cuello, 53º (REDARD).

a término, conforme ha demostrado PARKER, el astrágalo presenta, en estado normal, un cuello oblicuo sobre el cuerpo, particularidad anatómica que no es más que un retorno a la disposición observada en los primates (orangután, chimpancé) y que explica bien la amplitud considerable de la aducción de la parte anterior del pie en los niños pequeños. Además, según ha indicado FARABEUF, a pesar de una acodadura muy aparente de la envoltura cartilaginosa, el núcleo óseo central puede continuar desarrollándose en línea recta, como se puede observar en el corte sagital de un astrágalo extraído de un *varus equino* de niño pequeño.

Por tanto, puede deducirse que las deformaciones del esqueleto cartilaginoso u óseo son la consecuencia y no la causa de la desviación. La ley de todas las deformaciones osteoarticulares es aplicable en este caso: en los puntos de presión, los cartílagos se aplanan, se desfiguran por compresión natural y cesan de crecer; en los puntos descomprimidos, crecen libremente y hasta con exuberancia. Ocurre con el pie zambo lo mismo que con la columna vertebral no corregida en un escoliótico, y con la rodilla colocada en flexión forzada en una artritis. Después del primer año, el niño empezará a andar

y las deformaciones aumentarán mucho: los ligamentos se estirarán y cederán poco a poco; las piezas cartilaginosas del pie se deformarán por el peso del cuerpo y no ya solamente por la influencia de la anomalía de posición.

2.º *Actitudes viciosas durante la vida intrauterina.* — Este hecho hace muy verosímil la teoría que ve en el pie zambo una *persistencia anormal de una actitud intrauterina*. Según la observación de HÜETER, en todos los recién nacidos hay una tendencia manifiesta a la aducción de la punta del pie, y esta tendencia persiste en muchos niños pequeños, como así lo dibujan los pintores de niños. Según ESCHRICHT, durante los primeros períodos de la vida embrionaria, los pies están en aducción forzada con inversión completa de la planta hacia arriba y adentro. DARESTE admite también que al principio los pies están en varus equino. Por la influencia de una causa que desconocemos (porque, por lo común, el embarazo ha sido normal), esa posición de las primeras fases de la vida uterina ha persistido y se ha acentuado: desde el nacimiento, acortamientos musculares, retracciones fibrosas y alteraciones de las superficies cartilaginosas han tenido tiempo para fijar esa mala posición.

3.º *Alteraciones primitivas del sistema nervioso.* — Según esta teoría, defendida especialmente por GUÉRIN, se producen, por la influencia de alteraciones del sistema nervioso, atrofas o parálisis parciales, limitadas a ciertos grupos musculares, de lo cual resulta la preponderancia de los antagonicos desviando el pie; serían, pues, pies zambos paralíticos de origen intrauterino. Pero esta hipótesis, todo lo más valedera para los pies zambos que acompañan a ciertas lesiones medulares congénitas (espinas bifidas), es inaplicable a la casi totalidad de los pies deformes que afectan a niños sin taras nerviosas y con músculos sanos.

PIE VARUS EQUINO CONGÉNITO

Es la variedad clínica dominante: 90 a 95 por 100, según la estadística de PARKER.

Anatomía patológica. — Las lesiones se encuentran: 1.º, en las partes blandas (retracciones musculares y principalmente fibrotendinosas); 2.º, en el esqueleto cartilaginoso u óseo. Son variables según el grado de la deformación y proporcionales a su antigüedad. Siendo al principio efecto de la desviación, se convierten luego en causa de su permanencia. De ahí la importancia práctica de su determinación exacta, ya que dan la clave de las resistencias que se oponen al enderezamiento y al sostén de la corrección. Limitándonos a las nociones

clínicamente útiles y para clasificarlas con claridad, creemos que deben referirse a los elementos componentes de la deformación.

1.º **ELEMENTOS DE LA DEFORMACIÓN DEL VARUS EQUINO.** — Descompongamos los elementos de la deformación del varus equino. En primer lugar, el *equinismo*: es producido por la extensión forzada en la articulación tibiotarsiana. A esta dislocación se añade, como desviación homóloga, la incurvación de las caras (*Flachen-Krümmung* de Lorenz) que tiende a ahuecar la planta y a elevar el dorso del pie. En segundo lugar, el *varus*. Es una desviación compleja en la cual se combinan: 1.º, la aducción del pie dirigiendo la punta hacia dentro; 2.º, la incurvación de los bordes (*Kanten Krümmung* de Lorenz) haciéndose el externo convexo y el interno cóncavo; 3.º, la supinación de Rupprecht, la volutación de Delpéch, es decir, la torsión del pie alrededor de su eje anteroposterior, elevando el borde interno y bajando el externo, de tal modo que en proyección vertical el primero puede confundirse con el último y hasta dibujarse por fuera de él.

2.º **LOCALIZACIÓN ANATÓMICA DE ESTOS ELEMENTOS.** — El equino radica en la articulación tibiotarsiana y el varus en las mediotarsianas. Esta fórmula requiere comentarios.

Desde luego, a la extensión tibiotarsiana, que dirige la parte posterior del pie casi en la prolongación de la pierna, se combina la flexión de la planta, a nivel de la mediotarsiana como charnela que, doblando la parte anterior sobre la posterior del tarso, arquea el dorso del pie, desempeñando un papel de mayor consideración de lo que se ha supuesto, en la actitud equina.

La aducción del varus, como ha demostrado FARABEUF, se efectúa por tres partes desiguales, en tres articulaciones: 1.º, rotación interna alrededor de un eje longitudinal, en la articulación tibiotarsiana; 2.º, flexión-aducción en la interlínea mediotarsiana; 3.º, por último, en la articulación subastragalina, basculación del calcáneo que gira volviendo su cabeza hacia delante y adentro y se inclina sobre su cara externa.

I. *Alteraciones fibrosas relacionadas con el equinismo.* — El pie es mantenido en equinismo por el tendón de Aquiles retraído. Además, fuertes adherencias unen por detrás el calcáneo con los huesos de la pierna, que contactan con él por dos facetas articulares: el haz fibroso más resistente está constituido por el ligamento peroneocalcáneo de Besselhagen, que va desde el ligamento interóseo peroneotibial a las crestas de la cara superior del calcáneo. La flexión oblicua del tarso anterior sobre el tarso posterior (de la que resulta una curvatura del pie que completa la actitud equina) es mantenida por los ligamentos de la planta, cuya acción veremos al ocuparnos de los elementos de sostenimiento del varus.

II. *Alteraciones óseas relacionadas con el equinismo.* — En el recién nacido y en la primera infancia, los únicos obstáculos para la reducción del equinismo provienen de esas resistencias fibrosas. Es necesaria una permanencia de cierta duración del astrágalo fuera de la mortaja para que este hueso presente las deformaciones definitivas que impiden su entrada en el hueso o mortaja tibioperonea. En el niño y el adolescente, después de algunos años de andar y de permanencia en pie, la parte anterior de la polea astragalina, habiendo perdido su derecho de domicilio, se ha ensanchado, presentando en su cara externa, delante del peroné empujado hacia atrás, una tuberosidad indicada por NÉLATON. Al mismo tiempo se ha elevado, constituyendo un verdadero escalón que forma como una muesca, en

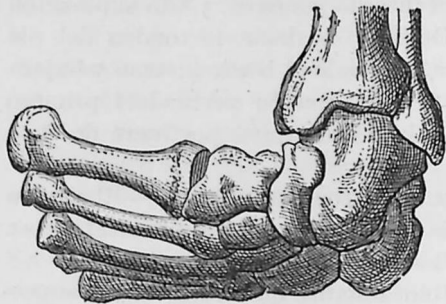


Fig. 513. — Deformación del esqueleto en el pie zambo varus equino (REDARD)

tanto que la parte posterior, aplastada y cubierta por la superficie tibial, se ha adelgazado formando una cuña plana de borde cortante postero-interno.

III. *Alteraciones fibrosas relacionadas con el varus.* — En cuanto al varus, estudiemos primero las alteraciones fibrosas, que residen: *sobre el dorso del pie, en su borde interno y en la planta.* Las descripciones

clásicas han representado hasta ahora los ligamentos dorsales como estirados y adelgazados y los plantares gruesos y rígidos. En realidad, los primeros, que, puestos en tensión por la dislocación, desempeñan un papel de freno, están hipertrofiados, y FARABEUF ha practicado una interesante disección de los mismos. Los plantares están más especialmente acortados o encogidos.

En el borde interno el ligamento deltoideo fija la tuberosidad del escafoides al maléolo tibial; en los casos inveterados se interpone entre el escafoides y el maléolo a manera de un menisco interarticular, según demuestran los dibujos de FARABEUF. Otra resistencia son los dos tendones tibiales, especialmente el posterior, que han arrastrado a remolque todo el tarso anterior: primero el escafoides ha resbalado sobre el cóndilo astragalino; por intermedio del ligamento en Y, el cuboides ha seguido el movimiento, limitado por el encuentro de su borde con la depresión subcalcánea, y después de él el calcáneo es remolcado, girando hacia dentro e inclinándose sobre su cara externa.

En la planta del pie encontramos primero la aponeurosis plantar retraída, lo mismo que sus dependencias anatómicas, los dos tabiques intermusculares, particularmente el tabique interno, que sub-

tiende como cuerda rígida el borde óseo del pie. Luego, el ligamento calcáneoescafoideo inferior o glenoideo, cuyo papel nos parece de alguna consideración. La retracción del gran ligamento de la planta, calcáneoecuboideo inferior, no es menos importante: a consecuencia de la luxación del cuboides hacia dentro de la superficie articular del calcáneo, sus fibras no tienen ya su orientación anteroposterior, según el eje de la planta; forman una cincha o faja oblicua que tira del cuboides y lo aplica contra el bisel que tiende a formarse en la cara interna de la apófisis mayor del calcáneo.

IV. *Alteraciones óseas relacionadas con el varus.* — Impulsado por fuerzas poderosas que arrastran la parte anterior del pie hacia la aducción, el escafoides, abandonando la parte frontal de la cabeza astragalina, y el cuboides, subluxado hacia dentro de la gran apófisis del calcáneo, producen una neartrosis.

Es al principio una simple dislocación, una emigración interna de las facetas articulares normales. Como muy bien indicaba BOUVIER, que distinguía tres grados en las deformaciones de la cabeza astragalina, ésta presenta en los primeros tiempos un avance de la faceta escafoidea hacia el lado interno del cuello; luego, la cabeza estrechada; se hace puntiaguda y con doble cara; en un grado más avanzado, la cabeza ya no es más que un vértice romo, una tuberosidad sin lustre y rugosa en que termina el cuello, mientras que sobre el flanco interno de éste se ha tallado una faceta oblicua en pico de flauta, en la cual se apoya el escafoides.

Iguals etapas de deformación progresiva se observan en el extremo anterior del calcáneo: la superficie troclear que lo termina ha sido primero prolongada, vuelta hacia dentro por el transporte del cuboides; después, por el roce continuo de este hueso, su cara interna se ha desgastado formando un bisel saliente, infranqueable, en tanto que se alarga notablemente por su extremo anterior no comprimido. En el adulto, el calcáneo se incurva sobre sí mismo, exagerando la profundidad del canal del calcáneo y presentando una cara externa convexa. El cuboides, aumentado de volumen, en particular a expensas de su borde externo, tiende, en las formas inveteradas, a adquirir la forma de una cuña de vértice interno.

Los huesos de la pierna toman parte a veces en las alteraciones: sufren una torsión de dentro afuera, dirigiendo el maléolo interno hacia delante y el externo hacia atrás.

Síntomas y diagnóstico. — Hemos analizado anteriormente los elementos de que se compone la deformación: 1.º, equinismo y flexión plantar; 2.º, aducción con curvatura de los bordes y arrollamiento del pie alrededor de su borde interno. El equinismo es marcado por el ascenso del talón, desviado hacia dentro, a consecuencia de la acción aductora del tríceps sural; el tendón de Aquiles retraído forma

por detrás una cuerda rígida que pliega la piel en forma de dos o tres repliegues transversales, que se observan por encima de la eminencia formada por el talón. Al encorvarse el pie sobre su borde interno produce un pliegue cutáneo vertical, correspondiente al codo que forma la parte anterior del pie sobre la parte posterior; se distinguen en la deformación tres grados: en el primero el pie forma con la pierna un ángulo obtuso, en el segundo el ángulo es recto y en el tercero es agudo.

A medida que la deformación envejece y se agrava (fig. 514), se ve arquearse el pie, la aponeurosis plantar retraída se pone tensa formando cuerda y la supinación se acentúa constituyendo un surco que corta longitudinalmente la planta: el pie zambo tiende de este modo a apelonarse, a hacerse globuloso. En las formas inveteradas sólo constituye una especie de pilón convexo, presentando, a nivel de los puntos de presión anormal, callosidades o durezas y bolsas serosas, expuestas a inflamarse.

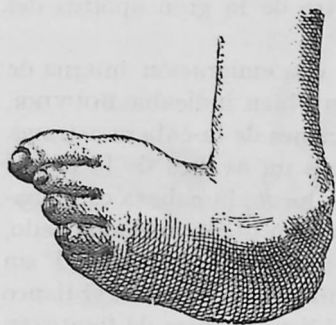


Fig. 514. — Pie zambo varus congénito en un sujeto de dieciséis años (REDARD).

Hay un punto importante en el diagnóstico: el pie zambo, ¿es reducible o no? Sin duda, es principalmente la edad lo que determina este límite de reducibilidad, pues la deformación es tanto más resistente cuanto más la hayan acentuado el tiempo y la

marcha. Sin embargo, las excepciones a esta ley son frecuentes: hay pies zambos, en niños muy pequeños, que no se pueden reducir. «El pie zambo reciente se juzga por la mano más que por el ojo», ha dicho FARABEUF, formulando un concepto admitido por los clínicos, los cuales con frecuencia reducen fácilmente un pie acodado en ángulo agudo, mientras que encuentran varus en ángulo recto o en ángulo obtuso que resisten a las tentativas de reducción mejor dirigidas.

Tratamiento. — Comprende: 1.º, las maniobras o medios ortopédicos (enderezamiento manual o instrumental, aparatos de corrección y de contención); 2.º, los medios operatorios, que son, enumerándolos desde lo simple a lo compuesto, la tenotomía, la operación de Phelps y las tarsectomías.

Debe observarse un principio, sentado por ADAMS, sobre el que hemos insistido en nuestro informe al Congreso de Cirugía, y es que la reducción debe hacerse en dos tiempos, corregir primero el varus, elemento predominante, y luego el equinismo. Y esto se explica porque, en tanto que el equinismo persiste, encontramos en el tendón de Aquiles retraído un punto de apoyo posterior, constituido por el

tarso posterior que forma cuerpo con la pierna y que hace que sean más eficaces las maniobras dirigidas contra el varus; la corrección se ejerce sobre toda la parte anterior del pie, palanca de longitud favorable y que puede cogerse cómodamente. Y como los obstáculos fibrosos esenciales residen en el lado interno y en la planta de la parte media del tarso, la abducción y la deflexión los ponen tensos hasta su rotura o desgarro.

Hay otro principio capital: reducir está bien, pero mantener la reducción es más importante todavía. De ahí la necesidad de una contención prolongada, durante meses, a fin de combatir las recidivas debidas a las retracciones de las partes blandas y a las deformaciones del esqueleto.

TRATAMIENTO ORTOPÉDICO. — La mano es un excelente instrumento de corrección: DELORE, aplicando metódicamente el masaje forzado, nos ha enseñado lo que con la mano podíamos obtener. El pie puede ser enderezado a viva fuerza en algunas sesiones. La corrección debe producir: la abducción de la parte anterior del pie sobre la posterior; la pronación plantar por enderezamiento del calcáneo y el desarrollo de la planta; finalmente, la corrección de la hiperextensión por la flexión del pie sobre la pierna. El pie debe ser *hipercorregido y fijado en talus-valgus* por medio de un aparato de yeso o mejor por la *férula de Saint-Germain* (suela metálica con vástago externo para la pierna); vigílese la circulación de los dedos del pie, que deben permanecer rosadas, movibles y calientes. Si, en lugar de este *enderezamiento forzado* se recurre al *masaje por maniobras lentas y suaves*, según el procedimiento de KIRMISSON, las sesiones serán renovadas mañana y tarde: en el intervalo de las sesiones el pie se halla sostenido por una pequeña férula primero y luego por una bota de gutapercha, cuando se ha conseguido colocarlo en ángulo recto sobre la pierna.

TRATAMIENTO OPERATORIO. *Tenotomía.* — Cuando el tendón de Aquiles resiste a las manipulaciones y después de obtenida la corrección del varus debe recurrirse a la *tenotomía subcutánea* del tendón de Aquiles. El tenótomo puntiagudo penetra debajo del tendón, por dentro de él para evitar la herida de la safena externa; así queda preparada la vía para el tenótomo obtuso que se desliza por debajo del tendón y se va elevando, seccionando los tejidos por pequeños movimientos; un chasquido seco y la sensación de resistencia vencida anuncian la sección tendinosa.

Operación de Phelps. — La operación de Phelps consiste en practicar al descubierto la sección de las partes blandas del borde interno y de la planta que se oponen al enderezamiento. KIRMISSON ha mejorado la técnica de esta intervención cruenta practicando una amplia

cedentes del enfermo que nos dan a conocer la falta de la deformación cuando el nacimiento, y su aparición después de los síntomas más o menos característicos de poliomiélitis infantil. Determinar, para cada caso, cuáles son los músculos atacados y en qué grado, es un asunto muy importante desde el punto de vista terapéutico, y que sólo puede apreciarse por su exploración eléctrica; los músculos que han perdido su excitabilidad farádica ofrecen pocas esperanzas de regeneración.

Tratamiento. — La distinción entre los pies de musculatura totalmente perdida y los de músculos parcialmente conservados es capital, desde el punto de vista terapéutico. En la primera hipótesis, haya o no desviación secundaria, el pie está desprovisto de músculos que puedan ser de utilidad, incapaz, por tanto, de recobrar sus movimientos activos después de corregida la actitud viciosa, si existe; ni siquiera se halla en estado de conservar la simple fijeza de posición. Y se comprende que la mejor intervención consiste entonces en suprimir funcionalmente esa articulación flotante, en *bloquearla*, en *inmovilizarla por una anquilosis artificial*. Tal es el objeto de la *artrodesis*, según la denominación propuesta por ALBERT (de Viena), que hace del esqueleto del pie un verdadero aparato de prótesis, «un pílón viviente». Se produce esta anquilosis mediante un avivamiento de las superficies articulares opuestas. Para el pie colgante, en el cual todos los músculos están paralizados, es necesaria la *simple artrodesis* (*tibiotalarsiana*, *subastragalina* y *mediotarsiana*).

En el segundo caso, una parte de la musculatura se conserva. Han sido propuestos cuatro procedimientos, que actúan sobre el aparato musculotendinoso: 1.º, o bien acortar el tendón estirado, y si es demasiado largo intervenir, como se hace en el estrabismo, por una especie de avance muscular que, aproximando los puntos de inserción, restablece la actitud y favorece la contracción (*acortamiento tendinoso* de mediocre resultado); 2.º, o bien, por la *anastomosis musculotendinosa*, hacer un cambio de inserciones, amarrar el músculo todavía activo al tendón impotente y emplear de este modo, para la corrección de la deformidad, el mismo agente de su producción; por ejemplo, en un varus equino, anastomosar los peroneos laterales con el tríceps sural, método operatorio de resultado poco duradero y casi abandonado; 3.º, por la *trasplatación tendinosa*, trasladar, en un punto más favorable al equilibrio del pie, la inserción del tendón de un músculo sano, método que sólo da resultados aleatorios; 4.º, por las *tenodesis* o *fijaciones tendinosas*, utilizando el cabo periférico del tendón paralizado, después de la sección, para fijarlo en un punto apropiado del esqueleto y transformarlo en un freno, bloqueando el movimiento que tiende a producir el músculo antagonista, procedimiento útil principalmente por tibial anterior y el peroneo lateral corto, pero de resultado inconstante. Ante la insuficiencia de estos

procederes musculotendinosos, la intervención de elección es el *bloqueo articular por la doble artrodesis*, (*subastragalina* y *mediotarsiana*) de Ducroquet-Launay, ya solo o asociado a las *tenodesis* más convenientes.

3.º PIE PLANO VALBUS DOLOROSO

Definición. — Tres caracteres denominan y definen esta afección: 1.º, el aplanamiento de la bóveda plantar; 2.º, la rotación del pie en valgus; 3.º, los fenómenos dolorosos.

Sintomatología. — El pie plano valgus doloroso, según las descripciones de TRÉLAT, procede por etapas y emplea a veces uno, dos o tres años en recorrer sus fases sucesivas. Después de un día de fatiga, a veces con ocasión de un paso en falso, el sujeto experimenta un dolor alrededor de la garganta del pie; el reposo nocturno lo calma, pero vuelve por la tarde; poco a poco va apareciendo en la segunda mitad del día, luego en la primera y acaba por establecerse en forma de dolor continuo, obligando al enfermo a guardar cama. Algunos días de reposo calman el sufrimiento; pero con ocasión de nuevas fatigas, nueva recaída, más difícilmente calmada, pues el dolor se reproduce en cuanto el pie se apoya sobre el suelo. De este dolor, de localización variable (delante de los maléolos, a nivel de la articulación subastragalina o de la mediotarsiana), resulta que el enfermo cojea, apoyándose sólo en el talón y moviendo todo el pie a la vez, como si fuera de una pieza.

Por la influencia de estas recaídas, la deformación del pie se hace manifiesta. Si se examina el sujeto en estación vertical, se ve que el eje de la pierna cae por dentro del eje del pie. La bóveda plantar se ha aplanado: se apoya sobre el suelo por todo su borde interno deformado, porque la cabeza del astrágalo y el tubérculo del escafoides forman una prominencia más marcada que en estado normal; la parte anterior del pie está dirigida en abducción y en valgus. Según el consejo de TRÉLAT, hágase poner el pie sobre un papel ennegrecido con humo de alcanfor: la huella plantar, en lugar de mostrar la escotadura normal de la bóveda interna y los tres puntos de apoyo normales (talón, cabeza del primer metatarsiano y borde externo) presenta un apoyo total de la planta.

Según el grado de la afección, el pronóstico varía, y TRÉLAT ha distinguido cinco fases diversas. En el primer estadio, el dolor cesa por el reposo. En el segundo, la deformación ya existe, pero desaparece por el reposo. En el tercer estadio, el reposo calma el dolor, la deformación persiste, pero la electricidad y el masaje consiguen corregir las actitudes viciosas. En el cuarto, la deformación persistente se hace compleja, las retracciones tendinosas son definitivas y

diffícilmente modificables por el masaje o la electroterapia. Finalmente, en el último estadio, aparecen subluxaciones en las articulaciones del pie, deformaciones de orden mecánico y lesiones de artritis seca.

Etiología. — El pie plano valgus doloroso es *principalmente una enfermedad de la adolescencia*: es poco frecuente en el niño, pero se observa de vez en cuando en esa edad conforme ha sostenido con razón BROCA; aparece raras veces después de los veinticinco años. En el adolescente se reúnen, en efecto, como ha dicho TRÉLAT, tres condiciones etiológicas importantes: el crecimiento con sus accesos agudos, el peso aumentado por el desarrollo del cuerpo y las primeras fatigas del aprendizaje. El género de profesión interviene muy claramente: es común observarlo en los mozos de café, los aprendices impresores, las planchadoras y los criados jóvenes, obligados a permanecer largas horas de pie.

Patogenia. — Después de tantas discusiones, la patogenia de la afección parece en la actualidad estar bien precisada, gracias a las claras interpretaciones que debemos a DUCHENNE (de Boulogne), a GOSSELIN, LE FORT, TRÉLAT, RICHEL y A. BROCA. He aquí cómo se encadenan los hechos: durante la marcha y la estación bípeda, la bóveda plantar tiende a aplanarse: normalmente esta tendencia está compensada por la contracción de los músculos de la pierna y principalmente del peroneo lateral largo, cuyo tendón subtiende la bóveda, a manera de la cuerda de un arco. Ahora bien, esa contracción de los músculos no puede ejercerse con duración y esfuerzo sin ocasionar fatiga, y esta fatiga es tanto más precoz si se trata de un sujeto adolescente, con ligamentos laxos y crecimiento rápido que aumenta la sobrecarga del cuerpo.

Lo que comienza, pues, es la fatiga, la impotencia de los músculos (principalmente del peroneo lateral largo) encargados de asegurar la estática del pie y la curvatura de su bóveda: esto fué bien estudiado por DUCHENNE (de Boulogne), que puso de relieve la *impotencia del peroneo lateral largo*, por la cual quiso definir la afección. Esta insuficiencia muscular es fácilmente demostrable: estando el sujeto acostado, interpóngase un dinamómetro entre la planta de su pie y una plancha resistente, y ordénesele que apriete sobre el instrumento con el talón anterointerno (cabeza del primer metatarsiano): por comparación con el lado sano, se podrá medir la disminución considerable de la fuerza de contracción.

Después sobreviene la distensión de los ligamentos plantares, privados del recurso importante que les prestan los músculos para asegurar la coaptación de las piezas óseas. De ahí resulta el aplanamiento de la bóveda plantar, por el peso del cuerpo obrando en exceso, ya

que las resistencias musculares están suprimidas, y según una dirección viciosa, ya que los músculos insuficientes la reparten mal. De ahí también los dolores por distensión ligamentosa, especialmente a nivel del tarso medio. De ahí, por último, la desviación del pie en valgus: siendo impotente el peroneo lateral largo, los tibiales no pueden luchar contra el peso del cuerpo: ceden y el pie se desvía en valgus por la contractura de los músculos, peroneo lateral corto y extensores de los dedos. Porque, como dice muy bien A. BROCA, impotencia no quiere decir parálisis, y un músculo debilitado tiene tanta más tendencia a contracturarse (la violencia es la fuerza de los débiles, nos decía BROCA, en su lección de agregación), para suplir con el esfuerzo la fuerza disminuída, lo mismo que el miocardio enfermo suple con el número la amplitud de sus contracciones. De este modo se explica el estado paradójico de ese pie, cuyos músculos están fatigados e impotentes, e inmovilizado, sin embargo, por la contractura, quedando fijo en lugar de moverse con soltura cuando se sacude la pierna.

En un último período, la permanencia de la desviación ocasiona distensiones crecientes, subluxaciones hacia dentro y compresiones óseas hacia fuera: la deformación del esqueleto resulta de la continuidad de las presiones anormales, y alterándose las superficies articulares, queda fija la deformidad.

Tratamiento. — En el primer período de los dolores y de las contracturas, el reposo, el masaje y la electricidad bastarán para tonificar los músculos insuficientes. Cuando estos medios son impotentes para corregir las desviaciones dolorosas, es necesario, en el sueño anestésico, enderezar el pie e inmovilizarlo en un apósito enyesado.

A los casos inveterados con deformación persistente, convienen las intervenciones operatorias. Unas se dirigen *directamente* al esqueleto del tarso y corrigen mediante excisiones óseas la desviación en valgus y el aplanamiento plantar: 1.º, *ablación del astrágalo y del escafoides*; 2.º, *operación de Ogston*, la cual restablece la curvatura de la planta excindiendo sobre el borde interno del pie una cuña astrágaloescafoidea y manteniendo el contacto por la implantación de clavijas óseas; 3.º, *operación de Gleich*, que secciona oblicuamente el calcáneo y, haciendo resbalar hacia delante y abajo la sección posterior, hace bajar el talón ahuecando de este modo la planta. El segundo método operatorio es *indirecto*: es la *operación de Trendelenburg*, que practica la corrección en el esqueleto de la pierna y corrige por una osteotomía supramaleolar la dirección viciosa del eje tibial con relación al eje del pie.

ARTÍCULO V

DE ALGUNAS AFECIONES PROPIAS
DEL MIEMBRO INFERIOR

I. — ÚLCERAS VARICOSAS

Véase *Úlceras y Varices*.

II. — MAL PERFORANTE PLANTAR

Definición. — El mal perforante plantar fué descrito en 1852 por NÉLATON (de donde deriva su nombre de *úlceras de Nélaton*) y denominado por VÉZIGNIÉ. Es una úlcera de origen distrófico, que tiene por sitios de elección los puntos de apoyo sobre el suelo y principalmente los talones anterointerno y anteroexterno (articulaciones metatarsofalángeas de los dedos primero y quinto).

Sintomatología. — Se distinguen en la evolución de la lesión cuatro períodos. Primero se forma, por engrosamiento epidérmico, una placa córnea (callo o dureza) en la planta a nivel de la cabeza del primero o del quinto metatarsianos o hasta en algunas de las articulaciones de las falanges. Luego, la presión y la marcha producen, debajo de esa placa dura, una bolsa serosa que se inflama: este higroma supura, se abre y de este modo inicia la ulceración. Sin embargo, el comienzo por el higroma supurado dista mucho de ser constante y la úlcera se forma a menudo agrietándose la dureza.

La úlcera presenta caracteres típicos: es una pérdida de substancia oval, de las dimensiones de una moneda de 50 céntimos a una peseta, rara vez sanguinolenta, con poco exudado y rodeada de un contorno epidérmico saliente, en el centro de una placa córnea gruesa. Luego, las partes profundas se inflaman: las vainas sinoviales digitales y la sinoviales articulares son invadidas; en este período se justifica bien el término de *dermosinovitis ulcerosa*, creado por GOSSELIN. Finalmente, en el cuerpo período los mismos huesos están enfermos: sobre las cabezas articulares, el cartílago de incrustación desaparece; los huesos se carian y los movimientos de las articulaciones dan lugar a crujidos óseos.

Tal es la úlcera de Nélaton, lesión rebelde a la cicatrización estable, que mejora por el reposo, pero recae por la fatiga, marcando así su carácter distrófico. Al lado de esta lesión local es necesario mencionar: 1.º, la disminución o la abolición de las diversas clases

de sensibilidad cutánea en las zonas cercanas a la úlcera; 2.º, la coexistencia de trastornos tróficos y secretorios (uñas gruesas, amarillentas, agrietadas, incurvadas longitudinal y lateralmente; exceso o supresión de la secreción sudoral, empastamiento escleromatoso del tejido celular, formaciones epidérmicas exageradas y alteraciones de los pelos).

Patogenia. — Tres teorías han sido propuestas para explicar la producción de esas úlceras, características por el hecho esencial de

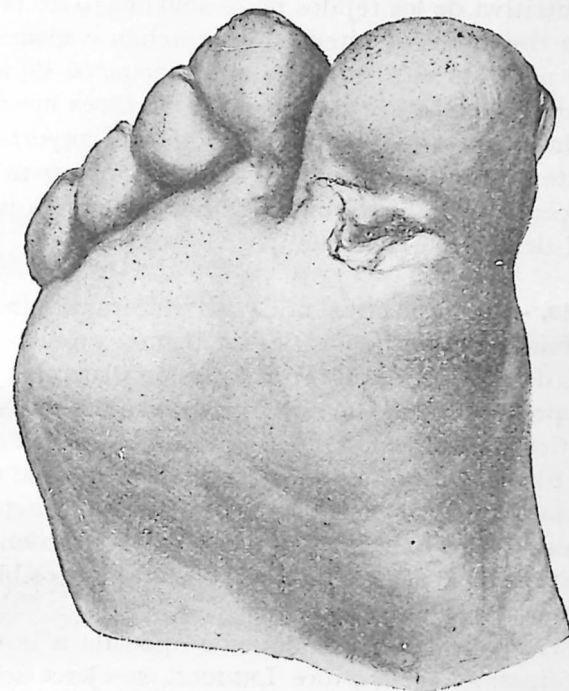


Fig. 515. — Mal perforante plantar

que su evolución se verifica a nivel de tejidos cuya nutrición sufre o está más o menos perjudicada. Son: 1.º, la *teoría mecánica*, defendida por GOSSELIN y VELPEAU, según la cual el mal perforante es debido a la producción, por la influencia de la presión, de una dureza o callosidad plantar primero, luego de un higroma subyacente a ese callo, higroma que se inflama, supura y se abre, produciendo la úlcera; 2.º, la *teoría vascular*, formulada por PÉAN en 1863, que explica la úlcera por los trastornos circulatorios locales, resultantes de la esclerosis arterial; 3.º, la *teoría neurítica*, enunciada por DUPLAY y MORAT en 1873, según la cual el mal perforante debe ser colocado entre los trastornos tróficos consecutivos a las lesiones del sistema nervioso.

Actualmente, es general admitir la influencia preponderante de los trastornos tróficos de origen nervioso: el mal perforante es consi-

derado principalmente como una úlcera neurotrófica. Varios argumentos lo confirman: 1.º, la coexistencia de la úlcera con otras lesiones tróficas; 2.º, la prueba histológica, hecha para cierto número de casos, de una neuritis intersticial o parenquimatosa, existente en los nervios cercanos o distantes de la úlcera; 3.º, la coincidencia clínica del mal perforante, no sólo con degeneraciones nerviosas periféricas, sino también con lesiones centrales (mal perforante del período pre-táxico); 4.º, por último, la localización de la úlcera en puntos distintos de la planta (mal perforante de la palma de la mano). Pero la inferioridad nutritiva de los tejidos no es sólo efecto de la inervación defectuosa: los trastornos de circulación marchan a menudo a la par y es frecuente notar en esos enfermos una asociación de arterioesclerosis y de neuroesclerosis. Por último, si las acciones mecánicas (presiones repetidas, contusión habitual) no tienen importancia como causa suficiente, intervienen como causas auxiliares para producir y sostener la úlcera, lo cual está bien demostrado por la acción curativa temporal del reposo en cama.

Tratamiento. — La cura antiséptica de la úlcera está indicada para combatir los fenómenos inflamatorios de flemón crónico que, en las gentes pobres, de pies sucios, agravan la lesión distrófica y permiten su extensión profunda a las articulaciones y a los huesos. Es útil también practicar la abrasión de los gruesos bordes epidérmicos que encuadran la ulceración, y raspar el fondo de ésta, que es, a veces, sanioso. Pero las cicatrizaciones que se obtienen no son permanentes y están expuestas a la recidiva en cuanto el enfermo anda y se fatiga. Un tratamiento se deduce de la patogenia: ¿es posible modificar la acción nerviosa trófica de la región?

La *simpaticectomía periarterial* ha sido aplicada a la curación de las úlceras tróficas: su acción, dice LERICHE, se ejerce sobre la cicatrización, pero no va contra la causa de la lesión, de dónde la ausencia de resultados duraderos; ésta es también la conclusión de nuestros ensayos.

FIN DEL TOMO PRIMERO

ÍNDICE DE MATERIAS

DEL TOMO PRIMERO

PRIMERA PARTE

PATOLOGÍA QUIRÚRGICA GENERAL

	Págs.
CAPÍTULO PRIMERO. — DE LAS INFECCIONES QUIRÚRGICAS.....	1
ARTÍCULO PRIMERO. — De la infección en general. De la inflamación.....	1
I. — Historia.....	1
II. — Definición.....	3
1.º — Definición sintomática.....	3
2.º — Definición anatómica.....	3
3.º — Definición patogénica.....	9
III. — Del proceso de la infección en general.....	21
1.º — Su fase local o inflamatoria.....	21
2.º — Su fase de infección generalizada.....	23
IV. — Causas o factores de la infección.....	27
1.º — El microbio.....	27
2.º — El terreno.....	33
V. — Inmunidad e inmunización.....	36
ARTÍCULO II. — De las infecciones en particular.....	47
I. — Pus y supuración.....	47
1.º — Abscesos calientes y flemones circunscritos.....	47
2.º — Flemón difuso.....	61
3.º — Abscesos fríos. Abscesos tuberculosos.....	65
II. — Septicemias y puohemia.....	70
III. — Erisipela.....	87
IV. — Tétanos.....	95
V. — Septicemia gangrenosa y flemones gaseosos.....	110
VI. — Podredumbre de hospital.....	121
VII. — Carunco y pústula maligna.....	124
VIII. — Tuberculosis.....	133
IX. — Actinomicosis.....	158
X. — Botriomicosis.....	166
XI. — Esporotricosis.....	168
XII. — Blastomicosis.....	178
CAPÍTULO II. — GANGRENA. ÚLCERAS Y FÍSTULAS.....	181
ARTÍCULO PRIMERO. — De las gangrenas.....	181
1.º — Del proceso de gangrena en general.....	181
2.º — Descripción de las principales formas clínicas de gangrena...	186

	Págs.
ARTÍCULO II — De las úlceras.....	198
ARTÍCULO III. — De las fístulas.....	205
 CAPÍTULO III. — LESIONES TRAUMÁTICAS.....	 211
ARTÍCULO PRIMERO — Del traumatismo en general.....	211
ARTÍCULO II. — De las heridas.....	213
I. — Picaduras o punturas.....	214
II. — Heridas por instrumentos cortantes.....	214
1.º — Anatomía patológica.....	214
2.º — Sintomatología.....	215
3.º — Tratamiento.....	215
ARTÍCULO III. — De la contusión.....	216
1.º — Etiología y mecanismo.....	216
2.º — Sintomatología.....	218
3.º — Tratamiento.....	222
ARTÍCULO IV. — De las heridas contusas.....	222
1.º — Anatomía patológica.....	222
2.º — Sintomatología.....	223
3.º — Tratamiento.....	224
ARTÍCULO V. — Heridas por armas de fuego.....	225
1.º — Heridas por grandes proyectiles.....	226
2.º — Heridas por proyectiles pequeños.....	228
3.º — Tratamiento.....	238
ARTÍCULO VI. — De las heridas emponzoñadas.....	241
ARTÍCULO VII. — De las quemaduras.....	243
ARTÍCULO VIII. — Heladuras o congelaciones.....	252
 CAPÍTULO IV. — COMPLICACIONES NO INFECCIOSAS QUE SOBREVIENTEN EN LOS HERIDOS Y LOS OPERADOS.....	 261
ARTÍCULO PRIMERO — Del choque traumático y operatorio.....	261
ARTÍCULO II. — Embolia grasosa.....	270
ARTÍCULO III. — Modificaciones de la temperatura.....	273
ARTÍCULO IV. — Trastornos cardiopulmonares.....	275
ARTÍCULO V. — Fenómenos nerviosos.....	277
ARTÍCULO VI. — Trastornos del aparato digestivo.....	280
ARTÍCULO VII. — Trastornos del aparato utinario.....	281
 CAPÍTULO V. — DE LA CICATRIZACIÓN Y DE LAS CICATRICES.....	 285
ARTÍCULO PRIMERO. — Definición y divisiones.....	285
1.º — Cicatrización por primera intención.....	285
2.º — Cicatrización por segunda intención.....	292
ARTÍCULO II. — Cicatrices viciosas y cicatrices retardantes.....	296
 CAPÍTULO VI. — DE LOS TUMORES EN GENERAL.....	 301
ARTÍCULO PRIMERO — Generalidades.....	301
1.º — Definición.....	301
2.º — Evolución de los tumores en general.....	302
3.º — El problema etiológico y patogénico del cáncer.....	318

	Págs.
4.º — Tratamiento del cáncer.....	337
5.º — Evolución clínica.....	343
6.º — Clasificación de los tumores.....	344
ARTÍCULO II. — De los tumores epiteliales benignos.....	348
I. — Papilomas.....	348
1.º — Papilomas córneos.....	349
2.º — Papilomas mucosos.....	349
II. — Adenomas.....	352
1.º — Adenomas puros.....	352
A) Adenomas acinosos.....	352
B) Adenomas tubulosos.....	356
2.º — Adenomas que se distinguen porque algunos de sus elementos constituyentes presentan una evolución preponderante o especial.....	358
A) Adenofibromas.....	358
B) Cistomas.....	359
ARTÍCULO III. — De los tumores epiteliales malignos.....	366
I. — Epiteliomas.....	366
1.º — Epiteliomas pavimentosos.....	367
2.º — Epiteliomas de células cilíndricas.....	378
3.º — Afecciones neoplásicas afines con los epiteliomas.....	380
II. — Carcinoma.....	383
ARTÍCULO IV. — Tumores conjuntivos.....	392
I. — Sarcomas.....	392
1.º — Caracteres generales de los sarcomas.....	393
2.º — Sarcomas modificados por una evolución especial de las células o de las sustancias fundamentales.....	398
3.º — Sarcomas alveolares; angiosarcomas; endoteliomas.....	402
1.º — Sarcomas alveolares.....	402
2.º — Angiosarcomas.....	404
3.º — Endoteliomas.....	405
II. — Fibromas.....	406
III. — Lipomas.....	408
IV. — Mixomas.....	410
V. — Condromas.....	412
ARTÍCULO V. — Tumores de la cuerda dorsal; cordomas.....	417
ARTÍCULO VI. — Tumores formados por varios tejidos: embriomas; teratomas....	418

SEGUNDA PARTE

AFECCIONES DE LOS TEJIDOS Y DE LOS ÓRGANOS

CAPÍTULO PRIMERO. — AFECCIONES QUIRÚRGICAS DE LA PIEL.....	425
ARTÍCULO PRIMERO. — Furúnculos y ántrax.....	425
I. — Furúnculo.....	425
II. — Ántrax.....	431
III. — Hidrosadenitis o absceso tuberoso.....	435
ARTÍCULO II. — Tuberculosis cutánea.....	435
ARTÍCULO III. — Tumores de la piel.....	439
I. — Queloides.....	439
II. — Quistes sebáceos y lupias.....	440

	Págs.
III. — Epiteliomas cutáneos.....	443
IV. — Sarcomas de la piel.....	448
V. — Tumores melánicos de la piel.....	449
ARTÍCULO IV. — Elefantiasis de los árabes y deformaciones elefantíacas.....	452
ARTÍCULO V. — Afecciones de las uñas.....	455
I. — Uña incarnada.....	455
II. — Exóstosis subungueal del dedo gordo.....	456
 CAPÍTULO II. — AFECCIONES DEL APARATO CIRCULATORIO.....	 459
ARTÍCULO PRIMERO. — Afecciones de los vasos y de los ganglios linfáticos.....	459
I. — Heridas de los vasos linfáticos.....	459
II. — Linfangitis aguda.....	459
III. — Dilatación de los vasos y de los ganglios linfáticos.....	464
IV. — Adenitis agudas.....	468
V. — Adenitis chancrosa y venérea.....	471
VI. — Linfangiomas.....	475
VII. — Linfadenia.....	476
VIII. — Linfangitis y adenitis cancerosas.....	489
IX. — Linfangitis tuberculosa.....	491
X. — Adenitis crónicas.....	492
XI. — Adenitis tuberculosa.....	493
ARTÍCULO II. — De los angiomas.....	500
ARTÍCULO III. — Afecciones de las arterias.....	505
I. — Lesiones traumáticas de las arterias.....	505
1.º — Contusiones de las arterias.....	505
2.º — Heridas de las arterias.....	507
II. — Aneurismas arteriales.....	516
1.º — Aneurismas difusos.....	517
2.º — Aneurismas circunscritos.....	517
III. — Aneurismas arteriovenosos.....	523
IV. — Aneurismas cirsoideos.....	527
ARTÍCULO IV. — Afecciones de las venas.....	530
I. — Heridas de las venas.....	530
II. — Flebitis y trombosis.....	532
1.º — Flebitis obliterante.....	537
2.º — Flebitis supurada; tromboflebitis purpúricas y septicémicas.....	544
Tromboflebitis de los senos de la duramadre.....	545
III. — Varices.....	549
 CAPÍTULO III. — AFECCIONES DE LOS MÚSCULOS Y TENDONES.....	 563
ARTÍCULO PRIMERO. — Afecciones de los músculos.....	563
I. — Lesiones traumáticas.....	563
1.º — Contusiones y heridas de los músculos.....	563
2.º — Roturas musculares.....	564
3.º — Hernias musculares y falsas hernias por rotura.....	567
II. — Osteomas musculares.....	569
III. — Inflamación de los músculos; miositis.....	573
1.º — Miositis agudas.....	573
2.º — Miositis crónicas.....	574
IV. — Tuberculosis de los músculos.....	574

	Págs.
V. — Sífilis de los músculos.....	575
VI. — Neoplasmas de los músculos.....	575
VII. — Parásitos de los músculos.....	576
ARTÍCULO II. — Afecciones de los tendones y de las vainas tendinosas.....	577
I. — Secciones tendinosas.....	577
II. — Sinovitis tendinosas agudas.....	580
III. — Sinovitis tendinosas crónicas.....	583
1.º — Tuberculosis de las vainas tendinosas.....	583
2.º — Sinovitis fungosas.....	584
3.º — Sinovitis de granos riciformes.....	585
4.º — Quistes sinoviales.....	588
IV. — Inflamación de las bolsas serosas: higromas.....	591
 CAPÍTULO IV. — AFECCIONES QUIRÚRGICAS DE LOS NERVIOS.....	 593
ARTÍCULO PRIMERO. — La neuritis en Cirugía.....	593
ARTÍCULO II. — Secciones nerviosas.....	599
ARTÍCULO III. — Tumores de los nervios.....	620
I. — Tumores primitivos.....	620
II. — Tumores secundarios.....	623
 CAPÍTULO V. — AFECCIONES DE LOS HUESOS.....	 625
✓ ARTÍCULO PRIMERO. — De las fracturas en general.....	625
ARTÍCULO II. — De las pseudoartrosis.....	655
ARTÍCULO III. — De los callos defectuosos.....	659
ARTÍCULO IV. — Fracturas expuestas o abiertas. Fracturas con foco abierto..	661
ARTÍCULO V. — Desprendimiento traumático de las epífisis.....	669
ARTÍCULO VI. — De las osteítis en general.....	673
✓ ARTÍCULO VII. — Osteomielitis de los adolescentes.....	677
ARTÍCULO VIII. — Abscesos de los huesos.....	692
ARTÍCULO IX. — Osteítis neurálgica; osteoneuralgia.....	694
ARTÍCULO X. — Osteomielitis consecutivas a ciertas fiebres infecciosas....	695
ARTÍCULO XI. — Osteoperiostitis serosa o albuminosa.....	698
✓ ARTÍCULO XII. — Tuberculosis ósea.....	698
ARTÍCULO XIII. — Lesiones sifilíticas de los huesos.....	707
I. — Sífilis adquirida.....	707
II. — Sífilis hereditaria.....	712
ARTÍCULO XIV. — De la caries y de la necrosis.....	715
I. — Caries.....	715
II. — Necrosis.....	715
✓ ARTÍCULO XV. — Distrofias e hipertrofias óseas.....	719
I. — Lesiones distróficas.....	719
II. — Lesiones hipertróficas.....	720
✓ ARTÍCULO XVI. — Raquitismo.....	722
ARTÍCULO XVII. — Osteomalacia.....	735
ARTÍCULO XVIII. — Exóstosis; exóstosis de crecimiento.....	738
ARTÍCULO XIX. — Seudoaneurismas de los huesos.....	742
ARTÍCULO XX. — Osteosarcomas.....	744
ARTÍCULO XXI. — Tumores diversos de los huesos.....	756
ARTÍCULO XXII. — Quistes de los huesos; quistes hidatídicos óseos.....	757

	Págs.
CAPÍTULO VI. — AFECCIONES DE LAS ARTICULACIONES.....	761
ARTÍCULO PRIMERO. — Lesiones traumáticas.....	761
I. — Esguince (torceduras).....	761
II. — Heridas articulares.....	772
III. — Hemartrosis e hidrohemartrosis traumáticas.....	776
ARTÍCULO II. — De las inflamaciones articulares.....	781
I. — Artritis agudas.....	781
II. — De las artritis en las enfermedades infecciosas.....	786
1.º — Artritis purohémicas.....	786
2.º — Seudorreumatismo infeccioso.....	788
III. — Artritis blenorragica.....	788
IV. — Osteoartritis tuberculosa. Tumor blanco.....	792
V. — De las artropatías sifilíticas.....	805
ARTÍCULO III. — Derrames y lesiones tróficas articulares.....	808
I. — Hidartrrosis.....	808
II. — Artritis seca, artritis deformante.....	811
III. — Cuerpos extraños de las articulaciones.....	815
IV. — Artropatías de origen nervioso.....	820
ARTÍCULO IV. — Deformidades y trastornos funcionales articulares.....	823
I. — De las luxaciones patológicas.....	823
II. — Anquilosis.....	827

TERCERA PARTE

AFECCIONES QUIRÚRGICAS DE LOS MIEMBROS

CAPÍTULO PRIMERO. — AFECCIONES DEL MIEMBRO SUPERIOR.....	833
ARTÍCULO PRIMERO. — De las fracturas.....	833
I. — Fracturas de la clavícula.....	833
1.º — Fracturas del cuerpo de la clavícula.....	833
2.º — Fracturas de los extremos de la clavícula.....	838
II. — Fracturas del extremo superior del húmero.....	839
III. — Desprendimientos traumáticos de la epífisis humeral superior.....	848
IV. — Fracturas de la diáfisis humeral.....	849
V. — Fracturas de la extremidad inferior del húmero.....	850
VI. — Fracturas del olécranon.....	862
VII. — Fracturas de la apófisis coronoides.....	864
VIII. — Fracturas de ambos huesos del antebrazo.....	865
IX. — Fracturas diafisarias del cúbito.....	868
X. — Fracturas del radio.....	870
1.º — Fracturas de la extremidad superior.....	870
2.º — Fractura de la diáfisis.....	871
3.º — Traumatismo de la muñeca; fracturas de la extremidad inferior del radio y lesiones del carpo a ellas asociadas.....	871
ARTÍCULO II. — De las luxaciones.....	885
I. — Luxaciones de la clavícula.....	885
1.º — Luxaciones del extremo externo.....	885
2.º — Luxaciones del extremo interno.....	885
II. — Luxaciones del hombro.....	886
III. — Luxaciones del codo.....	896

	Págs.
1.º — Luxaciones hacia atrás de ambos huesos del antebrazo...	896
2.º — Luxaciones laterales de ambos huesos del antebrazo.....	901
3.º — Luxación hacia delante de ambos huesos del antebrazo...	903
4.º — Luxaciones sólo del radio.....	903
5.º — Luxaciones divergentes.....	905
IV. — Luxaciones metacarpofalángicas del pulgar.....	906
ARTÍCULO III. — Tumores blancos del miembro superior.....	908
Tuberculosis del hombro.....	908
Tuberculosis del codo.....	909
Tuberculosis de la muñeca.....	909
ARTÍCULO IV. — De las inflamaciones del miembro superior.....	910
I. — Panadizo.....	910
II. — Inflamaciones de la mano y del antebrazo.....	914
III. — Espina ventosa.....	916
ARTÍCULO V. — Vicios de conformación de los miembros.....	918
1.º — Ausencia total y deformación segmentaria de un miembro.	918
2.º — Vicios de conformación de las manos y de los pies.....	919
CAPÍTULO II. — AFECCIONES DEL MIEMBRO INFERIOR.....	923
ARTÍCULO PRIMERO. — De las fracturas.....	923
I. — Fracturas de la pelvis (huesos ilíacos y sacro).....	923
1.º — Fracturas que interesan a ciertas piezas óseas de la pelvis sin solución de continuidad del anillo pélvico.....	923
2.º — Fracturas del anillo o cinturón pélvico.....	924
II. — Fracturas del extremo superior del fémur; fracturas del cuello.....	928
III. — Fracturas de la diáfisis femoral.....	942
IV. — Fracturas del extremo inferior del fémur.....	951
V. — Fracturas de la rótula.....	953
VI. — Fracturas de la pierna.....	960
1.º — Fracturas del tercio superior.....	960
2.º — Fracturas del tercio medio.....	962
3.º — Fracturas del tercio inferior; fracturas oblicuas; fracturas en V.....	962
VII. — Fracturas maleolares.....	969
VIII. — Fracturas del tarso posterior.....	973
1.º — Fracturas del astrágalo.....	977
2.º — Fracturas del calcáneo.....	988
IX. — Fracturas del metatarso.....	988
ARTÍCULO SEGUNDO. — De las luxaciones.....	989
I. — Luxaciones de la cadera.....	989
II. — Luxaciones de los cartílagos semilunares.....	998
III. — Luxaciones de la rodilla.....	1005
IV. — Luxaciones de la rótula.....	1006
V. — Luxaciones del astrágalo.....	1008
ARTÍCULO III. — Osteoartritis tuberculosas del miembro inferior.....	1013
I. — Sacrocoxalgia.....	1013
II. — Osteítis ilíacas.....	1016
III. — Coxalgia.....	1016
IV. — Las artritis crónicas no tuberculosas de la cadera. Las pseudocoxalgias.....	1032
V. — Tuberculosis de la rodilla.....	1036
VI. — Osteoartritis de la garganta del pie y del tarso.....	1041
ARTÍCULO IV. — Deformidades congénitas y adquiridas del miembro inferior...	1041
I. — Deformidades de la cadera.....	1041

	<u>Págs.</u>
✓ 1.º — Coxa vara.....	1043
✓ 2.º — Luxación congénita de la cadera.....	1048
✓ II. — Deformidades de la rodilla. Genu valgum.....	1060
✓ III. — Deformidades del pie. Pies zambos o deformes.....	1063
1.º — Pies zambos congénitos.....	1064
2.º — Pies zambos paralíticos.....	1072
3.º — Pie plano valgus doloroso.....	1075
ARTÍCULO V. — De algunas afecciones propias del miembro inferior.....	1078
I. — Úlceras varicosas.....	1078
II. — Mal perforante plantar.....	1078

P A U T A

PARA LA COLOCACIÓN DE LAS LÁMINAS

	<u>Páginas</u>
FIGURA 24. Esquema de la reacción de Wassermann.....	44-45
ESPECIALES. { El médico de batallón, por Fargeot.....	} 224-225
{ Camilleros en el Somme.....	
{ Cripta de Saint-Medard.....	
FIGURA 193. Diversos tipos de hiperleucocitosis.....	486-487