14.11.66.

E.º - 63,00

M. REIFFERSCHEID

Cirugía del intestino

La clínica y la investigación han redescubierto la cirugía de intestino. Se han ampliado indicaciones tradicionales, iniciando otras; afinado el diagnóstico, consolidado métodos operatorios discutidos, ideado nuevas técnicas y perfeccionado tratamientos previos y consecutivos dirigidos. La experiencia práctica adquirida en una clínica de tradición quirúrgica abdominal se comunica al cirujano de manera que pueda informarse a la vez sobre diagnóstico, indicación, técnica operatoria y pronóstico de las enfermedades. La copiosa reproducción de ilustraciones anatomoquirúrgicas, roentgenológicas y técnicas proporciona una orientación rápida y fácil. Unas notas sucintas sobre morbilidad, sintomatología y riesgo operatorio completan la información. Capítulos hasta ahora desestimados, pero de importancia clínica, como los del duodeno, la fístula alta y los tumores del intestino delgado, la disresorción, la colitis ulcerosa, la enteritis regional, el carcinoide, las prefases del cáncer, los carcinomas múltiples y otros, se estudian más extensamente, y menos, en cambio, enfermedades corrientes que no plantean problemas de diagnóstico o tratamiento.

CIRUGÍA DEL INTESTINO



CIRUGÍA DEL INTESTINO

CLÍNICA, INDICACIONES, TÉCNICA Y PRONÓSTICO

POR EL

Prof. Dr. M. REIFFERSCHEID

Jefe de la Clínica Quirúrgica de la Universidad de Bonn

Con 531 ilustraciones, distribuidas en 411 figuras

EDITORIAL LABOR, S. A.

BARCELONA - MADRID - BUENOS AIRES - RIO DE JANEIRO
MÉXICO - MONTEVIDEO

1965

Traducción de la primera edición alemana,
revisada por el

Dr. JAIME VILAHUR PEDRALS

Prof. de Hospital Provincial. Miembro de la Real Academia de Medicina.
Inspector médico de la Cruz Roja Española

Título de la obra original:

REIFFERSCHEID, Darmchirurgie, Klinik, Indikation, Technik, Prognose

Editada por GEORG THIEME VERLAG, STUTTGART

© EDITORIAL LABOR, S. A. : CALABRIA, 235-239. BARCELONA-15 (1965)

Depósito Legal : B. 13.273. - 1965. N.° Registro : B. 219 - 65. Printed in Spain

TALLERES GRÁFICOS IBERO-AMERICANOS, S. A. : PROVENZA, 86. BARCELONA-15

Prólogo

En contraste con la opinión, aún bastante generalizada, de que la cirugía del intestino está completada y perfecta desde comienzos del siglo, sin espacio ya para un mayor desenvolvimiento, en estos últimos decenios se han registrado en este campo progresos realmente decisivos. Que tales adelantos hayan pasado inadvertidos a la sombra de los éxitos alcanzados en otros dominios de la Cirugía, se debe únicamente a que no implicaban el descubrimiento de nuevos campos de intervención, sino más bien el resultado de un análisis retrospectivo, traducido en reordenación y depuración, o sea, en perfeccionamiento de la indicación y la técnica.

Este progreso va asociado esencialmente a los nombres de K. H. BAUER, DICK, A. W. FISCHER, GOETZE, GULECKE, V. HABERER, KUNZ, V. REDWITZ, ZENKER, BACON, DUKES, GABRIEL, WANGENSTEEN y ZUKSCHWERDT, por no citar más que algunos de los precursores. Los impulsos más vigorosos en este proceso de maduración vinieron de la práctica diaria, donde la cirugía intestinal ocupa un puesto preferente no sólo por su frecuencia, sino, sobre todo, por su copiosa problemática. Esto confirma una vez más que el estímulo surgido de la práctica constituye uno de los factores esenciales para una investigación clínica acertada y provechosa.

Antes, los pareceres respecto a la esencia de las enfermedades del intestino cambiaban de continuo. Según el estado de los conocimientos, tan pronto se pensaba en disgregar como en unificar. Aunque la estructura anatómica y la actividad fisiológica de los diversos segmentos del intestino son diferentes, se hace ostensible una *unidad de estructura morfológica y funcional* de todos esos segmentos. Vemos una prueba de ello en la observación de que las distintas funciones del tubo digestivo están subordinadas al *principio de regulación de la homostasis abdominal*, y de que la enteropatía no es simplemente la alteración de un laboratorio de Física y Química, sino más bien un trastorno de esa homostasis abdominal que afecta al equilibrio funcional y biológico en el organismo entero. Por eso, como respuesta a tan grave trastorno, los síntomas adquieren una gran importancia, y ello permite a su vez considerar y exponer la sintomatología con un criterio uniforme y de validez general. El cirujano lo aprecia así sobre todo cuando se encuentra con cuadros patológicos agudos. Por ejemplo, la oclusión intestinal influye no sólo sobre la motilidad, y secundariamente también sobre la secreción, la resorción y la hemodinamia portal, sino que provoca además, de modo inmediato, una perturbación de efecto general, pero específica, del equilibrio vegetativo en el conjunto del organismo.

En consecuencia, dentro del campo de la cirugía intestinal, tan rica en experiencia añeja y consagrada, podemos comenzar hoy por asignar a la técnica operatoria su lugar en un plan de conjunto. Para ello, hemos de situar en el centro del problema de indicación no sólo el diagnóstico clínico y morfológico, sino también la atención a trastornos fundamentales y asociados de todo el organismo. De esto se desprende lógicamente la importancia cada vez mayor del diagnóstico general de función y del tratamiento preparatorio. Para estar a la altura de las conquistas de la investigación quirúrgica, hoy tan compleja, al exponer y recomendar un tratamiento moderno y provechoso no bastan ya unas simples instrucciones ; creemos necesario basar *de modo coherente*, sobre la *exposición unificada del trastorno funcional y morfológico*, tanto la indicación como el tratamiento previo, la técnica operatoria y la asistencia ulterior. Es evidente que la indicación, incumbencia de responsabilidad siempre gravísima para el cirujano, no puede prescindir del pronóstico a modo de com-

plemento, y que sólo una crítica rigurosa puede darnos seguridades a través de un detenido examen de los resultados del tratamiento actual.

Se han empleado «grandes números» para formar juicio, donde la cuestión lo reclamaba. La necesidad de resumir ha obligado a prescindir de tablas numéricas de comunicaciones aisladas. En las listas bibliográficas sólo ha sido posible incluir una parte de los trabajos escritos sobre el tema. Para la selección de las ilustraciones clínicas se han tenido menos en cuenta los casos típicos avanzados que los recientes.

Mis maestros, V. REDWITZ y GÜTGEMANN, ateniéndose al principio de iniciar a sus alumnos en *todos* los sectores de la Cirugía, han dedicado desde hace mucho tiempo especial atención al perfeccionamiento de la cirugía abdominal. Como tuve la fortuna de participar en esta fructífera labor, no quisiera dejar de expresarles aquí mi reconocimiento, en particular al profesor GÜTGEMANN, por facilitarme enfermos de la Clínica Quirúrgica de la Universidad de Bonn para obtener datos y reproducirlos. Durante una temporada de estudio en el Memorial Center for Cancer, de Nueva York, los profesores G. T. PACK y A. BRUNSCHWIG se hicieron acreedores a mi gratitud al informarme de los progresos logrados en cirugía del cáncer de intestino. También agradezco al profesor THURN y a los profesores auxiliares H. LENZ y H. K. PARCHWITZ la cesión de los roentgenogramas analizados de nuestros casos.

Igualmente estoy agradecido a Fräulein *U. G. Overbeck*, que ha dibujado las ilustraciones; a Frau *C. Schmidt*, por las fotografías, y a Fräulein *C. Woitzel*, bibliotecaria de la Clínica. Y, por último, doy las gracias a la *editorial Georg Thieme*, de Stuttgart, con todos sus colaboradores, por su valiosa ayuda y la magnífica presentación del libro.

Martin Reifferscheid

ÍNDICE DE MATERIAS

Índice de materias

Págs.

Prólogo v

PARTE GENERAL I

Págs.

Diagnóstico general 3
Anamnesia 3
Estreñimiento 3
Meteorismo 3
Diarrea 3
Vómitos 4
Reconocimiento clínico 4
Diagnóstico diferencial de tumores palpables (resumen tabular) 5
El dolor como indicio diagnóstico . . 5
Diagnóstico diferencial del abdomen agudo (resumen tabular) 6
Diagnóstico diferencial de la enterorragia (resumen tabular) 8
Diagnóstico diferencial de la enterorragia en niños (resumen tabular) 9

Diagnóstico especial 10
Preparación del intestino para el examen roentgenológico, rectoscopia y operación 10
Hemograma e investigaciones hemoquímicas 10
Investigación de ácido oxiindolacético en el carcinoide 11
Análisis de heces 11
Procedimientos técnicos especiales de investigación 11
Rectoscopia 13
Diagnóstico diferencial de síntomas proctoscópicos 13
Examen roentgenológico del conducto intestinal 15

Preparación especial del enfermo 16
Regulación autónoma y medicamentosa de la actividad intestinal 16
Sustitución de materias inorgánicas y de líquido 17
Sustitución de líquidos orgánicos perdidos a base de una apreciación empírica de su contenido inorgánico . . . 17
Infusión a base de datos exactos de laboratorio 17
Restricción de pérdidas de secreciones . 17
Sustitución de proteínas 19
Esterilización 20
Profilaxis de la implantación de células cancerosas 22
Represión del shock en el abdomen agudo 23

Métodos de anestesia en operaciones de intestino 24
Medicación previa 24
Problemas de narcosis en cirugía de intestino 24
Comparación de los métodos de anestesia más importantes 24

Límite de tolerancia de la resección intestinal 27
Esquema preparatorio para sección intestinal 28
Anatomía funcional y topográfica general de la cavidad abdominal y del conducto digestivo 28

Técnica general de las operaciones de intestino 29
Bibliografía, exposiciones monográficas y trabajos fundamentales sobre anatomía quirúrgica, clínica y técnica 40
Bibliografía sobre exploración y preparación general y especial 42

PARTE ESPECIAL

Duodeno 47
Anatomía del duodeno 47
Anatomía de la flexura duodenoyeyunal 49
Clínica de las enfermedades del duodeno 49
Caracteres clínicos de las enfermedades del duodeno 50
Bibliografía sobre el duodeno en general 52
Oclusiones duodenales predominantemente infantiles 53
Atresia 54
Estenosis 58

Págs.

Megaduodeno (dilatación del duodeno) . 58
Bibliografía sobre deformidades y megaduodeno 59
Páncreas anular 60
Bibliografía sobre el páncreas anular . 64
Bibliografía sobre rotación viciosa, duodeno móvil y anomalías de situación 65
Duodeno móvil 66
Íleo duodenal por compresión ligamentosa 66
Divertículo duodenal 66
Bibliografía relativa al divertículo duodenal 70
Íleo duodenal arteriomesentérico . . . 71
Bibliografía acerca del íleo duodenal arteriomesentérico 73
Lesión duodenal 73
Hematoma de la pared del duodeno . . 76
Bibliografía relativa a lesiones del duodeno 77
Fístula duodenal externa 78
Fístula duodenal interna 81
Patogenia 81
Bibliografía sobre fístulas duodenales internas y externas, e intestinales en general 83
Tumores benignos del duodeno 84
Duplicaciones o repliegues 86
Carcinoma duodenal 88
Sarcoma duodenal 97
Bibliografía sobre tumores y duplicaciones 98

Intestino delgado 100
Anatomía del intestino delgado 100
Signos clínicos comunes de las enfermedades del intestino delgado 101
Síntomas del intestino delgado en la infancia 101
Atresia 101
Estenosis 104
Bibliografía sobre oclusiones del intestino delgado en la infancia: atresia y estenosis 104
Íleo meconial 104
Bibliografía relativa al íleo meconial . 106
Peritonitis meconial 106
Duplicaciones 106
Divertículo de Meckel 108
Bibliografía sobre el divertículo de Meckel 110
Oclusión de vasos mesentéricos 111
Bibliografía relativa al infarto . . . 118
Divertículos del intestino delgado . . . 119
Actinopatía del intestino delgado . . . 121
Yeyunitis 121
Flemón yeyunal 122
Enteronecrosis 122
Úlcera simple 124
Fiebre tifoidea 124

Págs.

Neumatosis quistoide 125
Bibliografía sobre anomalías degenerativas por inflamación: divertículos, actinopatías, yeyunitis, flemón yeyunal, esclerodermia, úlcera simple, tifus abdominal, neumatosis quística o quistoide 126
Oclusión del intestino delgado 127
Formas especiales del íleo 140
Íleo recidivante por adherencias 144
Bibliografía relativa al íleo del intestino delgado. 145
Lesiones del intestino delgado 147
Bibliografía sobre lesión y perforación del intestino delgado 149
Tumores benignos del intestino delgado . 150
Bibliografía relativa a tumores benignos del intestino delgado 152
Carcinoma y sarcoma del intestino delgado 152
Linfogranuloma intestinal 155
Bibliografía relativa a tumores malignos del intestino delgado 155

Región ileocecal 157
Apendicitis 159
Mucocele 169
Bibliografía sobre apendicitis 169
Tabes o linfadenotuberculosis mesentérica 171
Enteritis regional 171
Bibliografía sobre enteritis regional . . 178
Tuberculosis 180
Bibliografía sobre tuberculosis . . . 182
Alteraciones de la válvula ileocecal . . . 183
Bibliografía sobre alteraciones de la válvula ileocecal 183
Actinomicosis 183
Bibliografía sobre actinomicosis . . . 185
Carcinoide 185
Bibliografía sobre el carcinoide del intestino delgado y en general . . . 187
Endometriosis 187
Carcinoma del apéndice 188

Colon y recto 189
Anatomía del colon 189
Anatomía del recto 191
Bibliografía sobre generalidades (anatomía y técnica) 195
Atresia del colon 195
Atresia anal y rectal 196
Bibliografía sobre atresia del colon, del ano y del recto 200
Enfermedad de Hirschsprung y megacolon 201
Bibliografía sobre enfermedad de Hirschsprung y megacolon 205
Divertículos del colon 207
Úlcera simple 212
Bibliografía sobre diverticulitis y úlcera del intestino grueso 212

Págs.

Colitis ulcerosa 213
Bibliografía sobre colitis ulcerosa . . 228
Íleo del intestino grueso 230
Cecocolon móvil (elevación de la raíz del mesenterio) 232
Cirugía del estreñimiento 233
Bibliografía sobre íleo del intestino grueso y cecocolon móvil 234
Lesiones traumáticas generales de colon y recto 235
Herida por empalamiento 237
Perforación instrumental del intestino . 237
Perforación intestinal espontánea . . . 239
Perforación por cuerpos extraños . . . 239
Perforación por aire comprimido . . . 240
Rotura del recto por compresión abdominal 240
Fístulas del intestino grueso y rectovesicales 240
Bibliografía relativa a lesiones de colon y recto 241
Tumores benignos del colon y del recto . 242
Bibliografía sobre adenomas poliposos (intestino grueso) 249
Endometriosis del colon y del recto . . 251
Lipomas, miomas, linfomas, enterocistomas 251
Bibliografía relativa a tumores benignos (intestino grueso y recto) 251
Carcinoide del recto 251
Bibliografía acerca del carcinoide (recto) 252

Págs.

Carcinoma del recto y del colon . . . 252
Técnica de las operaciones de intestino grueso y de recto 262
Apreciación de la recidiva del tumor en el colon y en el recto 299
Complicaciones después de operaciones en el recto y el colon 300
Bibliografía relativa al cáncer de colon y de recto 301
Hemorroides 306
Abscesos perianal y perirrectal 311
Fístula de la región anorrectal 313
Esclerosis esfintérica, pectenosis, espasmo y fisura 316
Criptitis y papilitis 316
Prolapso del ano y del recto 316
Incontinencia anal y rectal 320
Prurito anal 322
Estenosis anorrectal 322
Proctitis 322
Coccigodinia 324
Enfermedades sexuales del recto 324
Complicaciones consecutivas a operaciones anorrectales 325
Bibliografía sobre generalidades (del ano), hemorroides, esclerosis esfintérica, prurito, estenosis anorrectal, proctitis 325
Bibliografía relativa a fístulas y abscesos 326
Bibliografía relativa al prolapso . . . 326
Bibliografía sobre la incontinencia . . 327

PARTE GENERAL II

Tratamiento postoperatorio
Fisiopatología de la fase postoperatoria . 331
Esquema de regulaciones postoperatorias 332
Balance postoperatorio del metabolismo y su vigilancia 332
Sustitución de líquido y de substancias minerales 333
Complicaciones postoperatorias 334
Sinopsis del tratamiento postoperatorio de las repercusiones de la enfermedad fundamental 342
Relación de los conocimientos que se requieren para el cuidado de los portadores de ano artificial 343
Bibliografía relativa al tratamiento consecutivo 345

PARTE GENERAL I

Diagnóstico general

Anamnesia

La preparación del enfermo tiene por objeto apreciar su capacidad de constitución, de disposición y de situación patológica, mediante *reconocimiento* y *prueba funcional,* y tratarlo de modo que resista la *anestesia,* la *intervención* y la *regulación postoperatoria.* Uno de los fundamentos de la preparación es la anamnesia cuidadosa, referida en especial a enfermedades procedentes del intestino, del abdomen y del metabolismo, como fiebre tifoidea, disentería, tuberculosis, colitis, distrofias de la infancia, estreñimientos y diarreas, laparotomías anteriores, con peritonitis o sin ella, operaciones urológicas y ginecológicas, pérdidas de peso, inapetencia, mermas de productividad, etc. *Al recoger síntomas anamnésicos,* hay que anotar: comienzo, carácter, localización, irradiación y persistencia del dolor; qué se devolvió, cuándo y con qué frecuencia; si había intervalo libre, hipo o malestar, y si se advirtió cambio en el carácter de las deposiciones.

Estreñimiento

En el *estreñimiento* hemos de distinguir:

1. *La forma mecánica: estreñimiento derecho,* ocasionado por tumores, ciego móvil, formación de lipomas en el ángulo ileocecal, apendicitis crónica, tuberculosis ileocecal, enterocolitis regional, compresión de ligamentos (membrana de Jackson). El *estreñimiento izquierdo* alterna con diarreas (diarrea paradójica), y proviene de tumores, diverticulitis, adherencias, megacolon, colon alargado, estenosis rectales e hipotonía general.
2. *Discinesis provocadas por trastornos del metabolismo inorgánico.*
3. *Estreñimientos por disreflexia,* como cuando falta el reflejo gastrocólico por irrupción o metástasis en el ganglio semilunar o celíaco. El espasmo continuo del colon sigmoide provocado por *stresss* persistente. Reflejos paralizantes de signos anales, estenosis rectales, fisuras, fístulas, hemorroides y espasmos esfintéricos. Fallo de la prensa abdominal, en el que el recto asume la función de depósito.

Causas del estreñimiento crónico (pág. 233)

Trastornos de la motilidad del colon (hipopotasemia).
Disreflexia gastrocólica.
Hiperparatirosis.
Dolores en la región anal.
Adherencias.
Estenosis del recto inferior (linfogranuloma venéreo).
Tumores.
Diverticulitis.
Enterocolitis regional.
Colitis tuberculosa.
Megacolon.
Enfermedad de Hirschsprung.
Colon alargado.
Ciego móvil.

Meteorismo

El *meteorismo* es expresión de un íleo incompleto: estreñimiento crónico, aerofagia, descompensación cardíaca, fermentación anómala, dispepsia putrefactiva o fermentativa (papel de tornasol).

La *flatulencia patológica del intestino delgado* se encuentra en casos de esprue, aerofagia e insuficiencia cardíaca.

Diarrea

Se distinguen dos formas de *diarrea,* con heces *abundantes* o *escasas. La primera forma, diarrea profusa,* tiene su origen en el colon derecho y el intestino delgado, y se observa en casos de ingestión de grandes cantidades de celulosa, alergia, esteatorrea, cáncer de páncreas, fístula gastrocólica, resecciones extensas de intestino delgado, y uremia. Sus consecuencias son pérdidas de proteínas, grasas, agua, potasio, calcio y sodio,

generalmente asociadas a manifestaciones de tetania general o abdominal. *La segunda forma, diarrea exigua,* hace pensar en tumores, trastornos vegetativos, sobreexcitabilidad muscular (colon irritable), hepatitis, colitis, diverticulitis, disentería, parasitosis, proctocolitis, cuerpos extraños, o secuelas de abuso de purgantes. Una forma especial, que alterna con estreñimiento, es la *diarrea paradójica,* motivada por estenosis, tumores o diverticulitis.

Las *deposiciones diarreicas procedentes del intestino delgado superior y medio* presentan partículas sin digerir, por tránsito acelerado o fermentación anómala; las del *íleon* son amarillas, y las de la *mitad derecha del colon,* rojoamarillentas, de olor acídulo.

Causas de la diarrea crónica

A. Neoplásicas (diarrea paradójica)
Carcinoma.
Linfosarcoma.
Poliposis múltiple.
Cáncer de peritoneo.
Leucemia.

B. Bacterianas
Enterocolitis estafilocócica.
Enteritis tuberculosa.
Enterocolitis por *Escherichia coli.*
Disentería bacilar.
Salmonelosis.

C. Enteritis vírica
Diarrea epidémica neonatal.
Estomatitis y diarrea infantil.
Infección por virus *Echo.*
Hepatitis.
Poliomielitis.

D. Parasitarias
Disentería amébica.
Triquinosis.

E. Dietéticas
Botulismo.
Consumo excesivo de grasa y celulosa.

F. Alérgicas
Intolerancia a proteínas.

G. Trastornos de metabolismo y resorción
Esteatorrea idiopática.
Esprue secundaria.
Celiaquía.
Insuficiencia secretoria del páncreas.
Fístula gastrocólica.
Trastornos de resorción.
Motilidad excesiva del intestino delgado.

H. Afecciones de sistema
Tuberculosis de los ganglios mesentéricos.
Hipertensión portal.
Defectos cardiacos congénitos.
Ascitis.
Diarrea gastrogénica.

I. Endocrinas
Síndrome carcinoide.
Hipertirosis.
Hipoparatirosis.

K. Medicamentosas
Antibióticos.
Colquicina.
Digital.
Rauwolfia.
Parasimpatomiméticos.

L. Inflamatorias
Coloproctitis primaria.
Coloproctitis por irradiación.
Apendicitis por cuerpos extraños.
Diverticulitis de los intestinos delgado y grueso.
Trastornos neurogénicos.
Diabetes.
Tabes dorsal.
Secuelas de vagotomía.
Hiperestesia a la nicotina.
Trastornos psicogénicos.
Colon irritable (cólicos mucosos).
Diarrea nerviosa.

M. Intoxicaciones
Uremia.
Acidosis.
Cirrosis.

N. Afecciones idiopáticas
Colitis ulcerosa.
Enterocolitis.
Enterocolitis segmentaria.
Enterocolitis seudomembranosa o mucosa.

Vómitos

En primer lugar, en el íleo hay que distinguir el *vómito reflejo inicial* del *vómito retrógrado* tras un intervalo. Para el diagnóstico diferencial hay que pensar en una intoxicación, en tumores y traumatismos cerebrales (estasis papilar), en vómitos acetonémicos e hipoclorémicos, y en la porfiria.

Reconocimiento clínico

El *reconocimiento clínico* empieza por la *inspección,* que atiende a la forma, el movimiento y el color del abdomen. El timpanismo mesogástrico es indicio de dilatación del intestino delgado, y el marginal lo es de colectasia. Las rigideces intestinales visibles caracterizan el íleo crónico, y las piernas encogidas y la ausencia de respiración abdominal delatan un proceso doloroso de abdomen. La *auscultación* permite comprobar si hay o no tintineo o gorgoteo peristáltico. Para activar la peristalsis durante la auscultación, se percute el abdomen o se vierten

sobre él gotas de éter. La *percusión* delimita el meteorismo y permite reconocer una ascitis. Los síntomas comprobados por inspección, percusión y auscultación permiten una *diferenciación palpatoria muy precisa;* deben tenerse en cuenta resistencias y dolores en las paredes del abdomen. La *palpación* se efectúa en decúbito dorsal plano y relajado, con una almohada bajo la cabeza y las piernas flexionadas. Como recursos relajantes se conocen la presión esternal, que obliga al enfermo a respirar con el abdomen (maniobra de Nicholson). Se distrae al paciente haciéndole preguntas, y si es un niño, examinándolo debajo del cobertor, en brazos de la madre o en decúbito abdominal. Apretando con el dedo índice, se localiza el dolor. Queda por mencionar en la apendicitis la prueba del obturador con rotación interna de la cadera, relativamente poco conocida en el aspecto diagnóstico, pero muy útil. En ningún examen abdominal debe olvidarse la palpación del fondo de saco de Douglas.

Diagnóstico diferencial de tumores palpables (resumen tabular)

Carcinoma de colon
No son palpables los tumores de la flexura, bastante fijados en la expansión ilíaca, y, por lo general, móviles en el mesogastrio. Anamnesia: Merma de capacidad, alteración de las heces, hemorragia oculta o manifiesta, meteorismo.

Diverticulitis (intestino grueso, sigmoides)
Cilindro doloroso en el ala ilíaca izquierda, heces caprinas, productividad regular; tipo de colesterina. Dolor al defecar, y ventosidades; a veces, elevación de temperatura y leucocitosis.

Peritiflitis
Antecedentes de apendicitis con síndrome de perforación oculta, signos de inflamación, temperatura, leucocitosis, dolor no delimitable a la derecha de la expansión ilíaca. ¡Síntoma rectal!

Vólvulo, rigideces intestinales o tumor epiploico
Anamnesia: Laparotomía, íleo crónico, meteorismo local, algestesia, murmullos. Roentgenograma: Tumor desviable, que sólo duele si hay meteorismo; no hay indicios de tumor maligno. Röntgen-MDP y enema de contraste sólo con opacificante acuoso.

Megacolon, enfermedad de Hirschsprung, dolicocolon, coprolitos
Generalmente niños. Anamnesia: Estreñimiento crónico, detención del desarrollo, roentgenograma sin contraste y enema opacificante fluido. Claridad de coprolito con inclusión calcárea, visible en el roentgenograma sin contraste.

Divertículo gigante, diverticulitis del intestino delgado y repliegues
Molestias digestivas, enteritis, síndrome de absorción deficiente, acidosis crónica, anemia hipocrómica o hipercrómica, íleo crónico, hemorragia intermitente oculta o manifiesta, dolores al llenarse la válvula, y signos palpables.

Enteritis regional
Algestesia en el hipogastrio derecho. Ganglios mesentéricos o asas intestinales gruesas (diarreas sanguinolentas), vólvulo perforado, si hay antecedentes de perforación.

Vólvulos perforados (omento, intestino, vejiga, mesenterio, anexos, útero)
Tumor doloroso, leucocitosis, temperaturas, peritiflitis (pág 166), colitis, enteritis regional (hipogastrio), diverticulitis, flemones intestinales (mesogastrio izquierdo).

Hernia de Treitz
Tumor doloroso en el mesogastrio, con íleo alto agudo del intestino delgado.

Miomas, neurinomas, lipomas
Tumor en el mesogastrio, con síndrome crónico de oclusión intestinal, hemorragia oculta, peristalsis dolorosa; tránsito gastroentérico en el roentgenograma: desviación y excavación. Sin merma de productividad.

Carcinomas, miosarcomas, linfosarcomas; linfogranuloma de Hodgkin
Subproductividad, tumor mesogástrico no doloroso, temperaturas, oclusión crónica del intestino delgado; roentgenograma.

Neumatosis quistoide
Tumor palpable, sobre todo en el hipogastrio izquierdo; roentgenograma.

El dolor como indicio diagnóstico

Para demostrar el dolor es importante saber que el *aumento lento y progresivo de la tensión intestinal,* aunque alcance valores considerables, sólo puede ocasionar un dolor insignificante por compresión y timpanismo, y que, en cambio, un *mínimo meteorismo repentino* produce un violento dolor cólico. El *dolor en el intestino delgado* comienza dos a tres horas después de haber comido; el *dolor en el colon* aumenta antes de evacuar heces y flato, y remite rápidamente después. Sólo el *recto* es relativamente insensible al dolor por dilatación, y al llenarse, reacciona simplemente con el reflejo de compresión abdominal. Más arriba de la zona alba existe solamente una sensibilidad de la mucosa que acusa en la proctitis, el prolapso o los pólipos una sensación de presión. En cambio, en la región anal se aprecia una sensación notable de dolor. Es importante dilucidar si las molestias provocadas al palpar corresponden al dolor espontáneo por su carácter y localización.

Pueden adquirir importancia diagnóstica las *zonas álgicas a distancia de la piel.* El *diagnóstico diferencial* ha de distinguir de ellas síndromes radiculares genuinos consecutivos a fracturas, herpes zóster, o en tumores medulares, neurinomas rediculares, tabes y porfiria, y auténticas alteraciones de la columna vertebral. El duodeno irradia en dirección paravertebral por ambos lados desde D X hasta D XII; en la ventral derecha, en la C IV y en la fosa supraclavicular, así como en la paraumbilical. El intestino delgado y el grueso tienen zonas reflejas en la espalda, alrededor de un ancho de mano de las apófisis espinosas C V a C VIII y D IX a S I, y de S I a S III en el lado interno del muslo; hacia el vientre, a un ancho de mano de la línea media, de D IX a D X, una estrecha tira, y de D IX a D XII, hasta la expansión ilíaca, una faja ancha; y finalmente, hasta la C IV, en la fosa supraclavicular del lado derecho.

Diagnóstico diferencial del abdomen agudo (resumen tabular)

Causas intestinales

Incarceración en hernias y adherencias
Vómitos reflejos, hiperperistalsis secundaria, debilidad circulatoria. En hernias internas de diafragma y de Treitz: dolor epigástrico. Signo de anillo herniario externo, laparotomía precedente (anamnesia), formación de nivel, aparición brusca, leucocitosis.

Ileo por obturación
Peristalsis dolorosa de oposición (auscultación); por cálculos biliares y ascárides: anamnesia, dolor espástico. La reacción general es paulatina: vómito retrógrado relativamente muy tardío.

Infarto intestinal
Aparición repentina, shock y decaimiento respiratorio, meteorismo rápidamente progresivo, antecedentes cardiopáticos, leucocitosis muy intensa. Heces sanguinolentas: exudado en el roentgenograma. (Punción abdominal exploratoria.) Segunda forma: comienzo lento, tras prolongada anamnesia (angina intestinal).

Enteritis necrótica
Gravedad rápidamente progresiva, cuadro séptico parecido al de una peritonitis, dolor en el epigastrio izquierdo, vómitos, leucocitosis, fiebre, deshidratación, «íleo séptico alto»; roentgenograma.

Diverticulitis complicada
¡Anamnesia!
a) Perforación, penetración: Shock por penetración y perforación, con absceso libre, con fístula oculta, e irrupción en los órganos contiguos. Infección urinaria, fecaluria.
b) Ileo: Anamnesia, síntomas de estenosis, dolor antes de la defecación, y flato acumulado; alteración de las heces, cilindro palpable en la expansión ilíaca izquierda.

Apendicitis
El primer acceso se inicia con dolor epigástrico; lengua y pulso normales, hipo, vómitos, meteorismo, parálisis refleja. Más tarde, dolor en el hipogastrio derecho, signos peritoneales, dolor a la presión en el triángulo de Sherrens.

Enteritis regional aguda
Apenas se distingue de la apendicitis. A veces, tumor palpable en el hipogastrio derecho, y síntomas prodrómicos.

Perforación espontánea
Diarrea, shock por perforación, hipofunción circulatoria, antecedentes de úlcera intestinal simple, tuberculosis, tifus, tumores, enteritis regional, colitis ulcerosa. Hemorragia, lengua saburrosa, pulso acelerado, hipotensión. Recto: Douglas prominente.

Perforación traumática y rotura
Anamnesia: Violencia externa, prensa abdominal, salto, caída. Con dolor de abdomen, hemorragia; síntomas peritoneales.

Alergia intestinal
Cólicos epigástricos, que irradian sobre todo hacia la izquierda. Anamnesia: Correlación con comidas. Roentgenograma: repleción maculosa incoherente; secreción copiosa de mucosidad.

Cólicos mucosos (colon irritable)
Cólicos en el epigastrio derecho, colapso circulatorio, semejanza con el síndrome de Menière, anamnesia prolongada, abdomen blando, cilindro doloroso palpable en el colon. Mucosa y flemas en las heces. Eosinofilia. Signos generales de alergia.

Dilatación tóxica de la colitis ulcerosa
¡Anamnesia típica de colitis ulcerosa! Acceso fulminante de meteorismo, hipofunción circulatoria, temperaturas altas sépticas, disnea, cuadro séptico. Roentgenograma sin contraste: dilatación máxima sin formación de nivel y pliegues intestinales.

Causas extraintestinales

Úlcera gástrica y duodenal perforada
Dolor fulminante repentino al terminar de comer, después de tenesmo rectal, al levantarse o agacharse. Antecedentes de úlcera. Abdomen leñoso, resistencia y dolor en el epigastrio y el hipogastrio derechos: Roentgen: Sombra de exudado en el abdomen derecho; no siempre aire libre.

Vesícula biliar perforada
Síntoma repentino de perforación, con bradicardia. Anamnesia biliar general, y especial de empiema.

Pancreatitis
Generalmente tras una comida copiosa. Dolor violentísimo en el epigastrio, con irradiación hacia la izquierda. Dolor paravertebral a la izquierda del raquis dorsal (Boas). Anamnesia biliar. Declinación circulatoria, vómitos, íleo paralítico, derrame pleural (con diastasa), hiperglicemia, hipocalcemia, diastasuria, intensa leucocitosis.

Quiste ovárico con torsión de pedículo
Síndrome epigástrico agudo inesperado, dolor lumbar intenso, meteorismo o parálisis intestinal refleja, tumor palpable en el hipogastrio, cólicos repetidos, colapso, lengua húmeda; temperatura normal.

Embarazo tubárico reventado
Anemia rápidamente progresiva, colapso, matidez dependiente de su situación en el hipogastrio (sangre). Douglas prominente (punción), sufusión hemorrágica oscura de la vagina.

Perforación de abscesos subhepáticos y subfrénicos
Síntoma inflamatorio localizado días antes en el epigastrio; dolor abdominal generalizado súbito, con reacción circulatoria aguda; parálisis intestinal refleja, dolor del nervio frénico, zona imprecisa de matidez. Anamnesia: bilis, apendicitis, operación de epigastrio. Temperaturas sépticas.

Perforación de peritiflitis
Dolor repentino en el hipogastrio, que se extiende hacia la izquierda; debilidad circulatoria, límites borrosos del acceso (esbozo), síntomas peritoneales. Pulso, lengua, vómitos, paredes abdominales tensas. Antecedentes de perforación oculta o de apendicitis aguda; absceso probable en consecuencia.

Retención aguda de orina
Dolor en el hipogastrio. Anamnesia: Enfermedad de Neisser, uretritis crónica, hipertrofia de próstata. Anomalía suprapúbica por percusión y palpación; a veces, elevación ya visible de la vejiga.

Rotura de la vejiga
Síndrome de perforación peritoneal, con temperaturas sépticas inmediatas, escalofríos, dolor suprapúbico a la presión. Residuo urinario sanguinolento nulo o escaso, tanto espontáneo como con catéter. Anamnesia: divertículos, traumatismos, abuso de alcohol, leucocitosis.

Rotura del bazo
Síndrome combinado de perforación y hemorragia, anemia, neuralgia frénica, ahogo. Dolor en el epigastrio y el hipogastrio izquierdos, con matidez. Aumento del perímetro abdominal. Recto: fondo de saco de Douglas prominente. Anamnesia: traumatismo, paludismo, leucemia, sepsis esplénica, leucocitosis.

Anexitis, salpingitis
Dolor suprapúbico profundo, a la derecha o la izquierda, en el ángulo de Sherrens, con base inferior (pág. 161).

Infarto de bazo y riñón
Lumbago izquierdo (frénico) o bilateral (anamnesia cardiopática), hematuria.

Cálculos ureterales
Antecedentes especiales y diátesis litiática familiar, antecedente de cólicos. Irradiación típica, parálisis intestinal refleja, bienestar en el intervalo entre los accesos dolorosos, lengua húmeda, abdomen blando; anomalías en la orina.

Pielitis aguda
Dolor en el epigastrio. Anamnesia (crisis anteriores): Barialgia en la cápsula adiposa del riñón, síntomas urinarios, altas temperaturas y leucocitosis; parálisis intestinal refleja.

Peritonitis neumocócica
Meteorismo, tensión general de las paredes abdominales, no tanta como en la peritonitis colibacilar. Anamnesia: Neumonía (no siempre); pulso, temperatura elevada, estado general malo, aleteo nasal. Diagnóstico diferencial: apendicitis.

Rotura del hígado
Traumatismo localizado en la anamnesia (fractura de costillas a la derecha). Matidez en el epigastrio derecho, síndrome de peritonitis. Leucocitosis de más de 15 000, pulso acelerado, perímetro abdominal creciente, anemia, Douglas prominente.

Rotura de aneurisma aórtico
Dolor lancinante, súbito y muy violento, que a veces irradia a las ingles y a los miembros inferiores; shock y colapso. Vómitos, síntomas abdominales como de infarto intestinal, hipertensión, temperatura, cólico nefrítico, hematuria o anuria, síntomas auscultables. Roentgenograma: cuerpos vertebrales lumbares desgastados, costras calcáreas u opacidad difusa. Antecedentes: Crisis dolorosa en el abdomen y en la región sacra, sobre todo al toser o estornudar; sensación subjetiva de latido, ciática, escoliosis.

Causas no quirúrgicas

Diabetes (seudoperitonitis)
Vómitos, íleo paralítico, disglicemia y precoma; aumento paulatino de los dolores epigástricos, con irradiación a la izquierda; fatigabilidad, hipotensión, leucocitosis, orina fétida. Anamnesia.

Hipoglicemia
Azúcar hemático, hipotensión, colapso.

Infarto de miocardio (pared posterior)
Dolor primario en el tórax, secundario en el epigastrio. Antecedentes, ECG de extremidades. ¡Pueden encontrarse a la vez signos de úlcera perforada y *también* de oclusión coronaria!

Insuficiencia cardiaca
Vómitos, dolor vivo en el epigastrio. Congestión hepática aguda, aspecto de colecistitis; auscultación de soplos cardiacos, Riva-Rocci.

Porfirinuria
Dolor en todo el abdomen, dolor persistente y cólico, estreñimiento, meteorismo, vómitos retrógrados, leucocitosis, escasez de electrólitos (mujeres neuropáticas); anteriormente, accesos similares, pulso frecuente, hipertensión; orina cada vez más oscura; reacción de urobilinógeno persistente en la orina. Ésta mancha la ropa interior.

Cólico saturnino
Dolores en todo el abdomen, estreñimiento espástico, con irradiación al recto, la vejiga y los testículos. ¡Ribete de Burton! Profesión, porfirina urinaria, temperatura y pulso normales, abdomen blando, heces saturninas. Hemograma: anemia, punteado basófilo de los hematíes.

Crisis hemófila
Vómitos, diarrea, perturbación del sensorio, ictericia, signos urinarios, cálculos (roentgenograma), resistencia eritrocítica, drepanocitos (glóbulos rojos falciformes).

Enfermedad de Hodgkin
Aspecto de peritonitis, con dolores de espalda, dolor abdominal difuso, paredes del abdomen pastosas, toracodinia paravertebral, leucopenia.

Tabes
Pupilas, reflejos, dolores lancinantes en cinturón en el epigastrio, con malestar continuo, y a veces vómitos hemorrágicos provocados al ingerir alimentos, hablar o mover el cuerpo.

Hemocromatosis
Cuadro de shock abdominal, acompañado de cólicos. Íleo paralítico, pigmentación, glicosuria.

Herpes zoster
Íleo paralítico; hiperestesia de dermatomas lumbares y dorsales, claramente limitada al principio sólo a un lado hasta la línea media; más tarde, vesiculación (ulceración verdadera sólo posible en las paredes intestinales).

Periarteritis nudosa
Dolores cólicos en el epigastrio, especialmente a la derecha; temperaturas, tumor esplénico, dolores reumáticos en los miembros, hipertensión, albuminuria, eosinofilia (L. E. muscular).

Púrpura abdominal (HENOCH)
Apenas se distingue de una invaginación; a veces puede haber invaginaciones secundarias a causa de hematoma submucoso. Equimosis como picaduras repartidas uniformemente por todo el cuerpo. Anamnesia: hinchazones articulares, nefritis hemorrágica.

Gripe epidémica
Síndrome abdominal agudo en el epigastrio derecho (epidemia). Signos rinofaríngeos, neuralgia de EIC 11 y 12, y de los nervios ilioinguinal e iliohipogástrico; resistencia en el músculo recto inferior.

Neumonía y pleuresía basal (sobre todo en niños)
Escalofríos, altas temperaturas. Vómitos agudos, dolor en el epigastrio y en el mesogastrio, generalmente a la derecha; leucocitosis. Auscultación (pulmonar): estertores y roces, matidez percutoria basal derecha; aleteo nasal, lengua húmeda (más tarde, esputo herrumbroso).

Poliomielitis
Estación del año (sobre todo niños). Vómitos súbitos, y dolores en el abdomen, la cabeza y la nuca, y los miembros; temperaturas altas, hasta de 41° C.; lengua húmeda, abdomen blando, dolor a la presión en el epigastrio derecho; ¡punción lumbar!

Gastroenteritis infecciosa
Dolor cólico en el mesogastrio, diarreas, lengua seca y saburrosa; temperatura elevada, pulso frecuente, abdomen timpánico, blando; a veces vómitos; no hay leucocitosis: posible nivel intestinal en el roentgenograma; aglutinación (GRUBER-WIDAL).

Tetania
Cólicos del conducto gastroentérico y la musculatura abdominal; laringospasmo, espasmofilia, jaqueca reumatoide; un nivel de calcio no es convincente. ¡ECG!

Enfermedad de Addison
Íleo paralítico, miospasmos, pigmentación, hipotonía, ausencia de vello axilar.

Lipemia esencial
Cuadro abdominal agudo, abdomen blando, dolor difuso de vientre, serolipemia.

Intoxicación con talio
Dolor convulsivo, íleo espástico del intestino delgado, alopecia. ¡Anamnesia! Veneno contra ratones; estrías transversales en las uñas.

Abuso de nicotina
Íleo espástico, anamnesia, oscilometría de los miembros inferiores. Parestesias a nivel de los dedos meñiques.

Diagnóstico diferencial de la enterorragia (resumen tabular)

(Sólo 10 % de las melenas proceden del intestino)

Lieiomiomas
Hemorragia profusa, íleo incompleto crónico del intestino delgado. Roentgen: zona clara en la transición gastroentérica.

Neurinomas
Hemorragia profusa. Anamnesia: Peristalsis dolorosa. Imagen típica de contraste, con tumor excavado.

Adenomas
Hemorragia generalmente no profusa, pero persistente. Anamnesia: Derrames sanguíneos ocultos y síntomas de íleo; la rectoscopia revela a veces adenomas rectales. Roentgenograma de doble contraste.

Carcinoma
Nunca hemorragia profusa; mucosidad en la sangre. Anamnesia: hemorragia oculta, diarreas paradójicas, meteorismo, subproductividad. Roentgenograma: úlcera, estenosis, síntoma de la pelota. Palpación digital del recto.

Miosarcoma
Hemorragia profusa, síndrome de íleo alto, con anamnesia prolongada. Roentgenograma: mucosa intacta.

Colitis ulcerosa
Gotinga-Heidelberg, 1954.
Hemorragia profusa única, o copiosa persistente, con diarrea y mucosidad. Dolor marginal en el colon. Mucosidad: grandes células polinucleares; rectoscopia, enema de contraste.

Tuberculosis ileocecal
Hemorragia moderada. Anamnesia: íleo incompleto bajo crónico del intestino delgado; difícil comprobación de bacilos en las deposiciones. Roentgenograma: signo de Stierling.

Enteritis regional
Diarrea con mezcla de sangre, cólicos, fase prodrómica larga. Tránsito obstruido. Intolerancia a la leche.

Infarto intestinal
Primero, cuadro de shock agudo; después, derrame sanguíneo, leucocitosis, debilidad circulatoria, meteorismo, íleo paralítico, anamnesia cardíaca. Roentgenograma sin contraste: exudado.

Estrangulación
Cuadro de shock agudo, vómitos, a veces hemorragia. Anamnesia: Laparotomías, hernias encarceladas, Leucocitosis, signo de Wahl: asa erguida, hiperperistalsis tras intervalo paralítico libre.

Divertículos
Hemorragia única de tonalidad roja clara, sobre las deposiciones, nunca mortal. Anamnesia: seudoesprue con divertículos en el intestino delgado (hemorragia oscura), yeyunitis, alergia intestinal, pseudoíleo por divertículos en el sigmoides. Aquí también cambia la forma de las heces, duele antes de defecar, y se palpa un cilindro en la expansión ilíaca izquierda.

Endometriosis
Hemorragia clara u oscura, generalmente en sincronismo con las reglas. Roentgenograma: zona clara aplanada.

Divertículo de Meckel
Sobre todo en niños de menos de un año, con preferencia varones. Hemorragia profusa oscura, espasmos; nunca mortal. Laparotomía, indicada siempre.

Repliegues
Hemorragia posible de todas las cavidades del conducto intestinal, con cólicos localizados. Anamnesia: molestias como de úlcera, con íleo subclínico.

Lesiones (traumatismos)
Síndrome peritoneal. Causas: deglución de cuerpos extraños; rotura traumática por irrigoscopia, rectoscopia y operaciones rectales: perforación del recto. Hemorragia por tenesmo rectal, deposiciones dolorosas. Obstrucción extraperitoneal, dolor intestinal y lumbar, enfisema.

Invaginación
La hemorragia es un síntoma tardío manifiesto. Cuadro de abdomen agudo, peristalsis espástica; niños de menos de 2 años, vómitos, inquietud dolorosa, tumor palpable (cilindro), y cuadrante inferior derecho vacío.

Telangiectasias
Hemorragia persistente, de ordinario oculta o mínima, con origen en el intestino delgado o grueso. Anamnesia familiar. Signos paralelos en boca y nariz.

Diagnóstico diferencial de la enterorragia en niños (resumen tabular)

Adenomas poliposos
Del 2.° al 8.° año de vida, en el intestino delgado o grueso. Hemorragia antes y después de defecar.

Divertículo de Meckel
Primer año de vida, con preferencia en varones; hemorragia profusa remitente, oscura, mezclada con heces.

Invaginación
Sobre todo los dos primeros años de vida; no profusa. Inquietud dolorosa, vómitos espásticos, tumor palpable, leucocitosis, hipertermia, meteorismo.

Enterocolitis, colitis ulcerosa
Diarrea con descarga de mucosidad y sangre, dolor espástico antes de defecar.

Fisura anal, erosión
Hasta el segundo año de vida; poca sangre roja clara, durante la defecación y después.

Prolapso rectal
Los tres primeros años de vida; hemorragia y prolapso al defecar. Dolor espástico, estreñimiento.

Enfermedad de sistema
Hemorroides, telangiectasias, anamnesia familiar, avitaminosis K.

Diagnóstico especial

Preparación del intestino para el examen roentgenológico, rectoscopia y operación

Antes de operaciones de duodeno y de intestino delgado, la última *comida* de la víspera ha de darse líquida; se dará luego un *enema de limpieza* con 1000 c. c. de agua tibia, dando al enfermo dos o tres vueltas. Para operaciones de intestino y recto, con *preparación antibiótica*, la irrigación se pondrá el día antes de empezar el tratamiento, y durante éste se mantendrá una dieta líquida ligera. A falta de medicación antibiótica preliminar, damos el penúltimo día antes de la operación, por la mañana, a mediodía y por la noche, comidas líquidas (no productos lácteos), y prescribimos un enema de limpieza después de cada una. Los enfermos retienen diez a veinte minutos el enema en decúbito lateral derecho. Ante la perspectiva de una mala deposición, se añaden a la última irrigación dos cucharadas de glicerina por 1000 c. c. de agua. El primer día de enemas puede intensificarse el efecto con dos cápsulas de aceite de ricino. Una preparación recomendable sobre todo para rectoscopia es la *limpieza rápida*, media hora antes del reconocimiento, empleando para irrigar una botella exprimible de plástico [enema Fleet (1)]. La botella contiene 127 gr. de mezcla de una solución de fosfato monosódico al 16 % y otra de fosfato trisódico al 6 %, y está provista de una boquilla de 5 cm. de longitud, ya engrasada. Para la rectoscopia en niños se necesita la mitad de líquido (unos 65 gr.). La irrigación se aplica al enfermo en decúbito lateral izquierdo, con las piernas encogidas. Al cabo de unos cinco a diez minutos se produce la evacuación espontánea, y el intestino queda limpio hasta unos 3 cm. de altura, sin irritación de la mucosa.

(1) C. B. Fleet Co. Inc., Lynchburg (Virginia, EE. UU.). Entretanto, la Casa alemana *Braun*, Melsungen, ha fabricado un enema para uso inmediato.

El *enema alto de sifón*, indicado en la oclusión intestinal, requiere gran sensibilidad en las puntas de los dedos y paciencia. Al introducir el líquido, una impresión de *resistencia* inducirá a *poner cuidado*. En *lactantes*, hay que pensar sobre todo que el recto sigmoide forma una curva cerrada, y cualquier violencia al introducir la sonda rectal puede ocasionar una perforación; por eso recomendamos en este caso guiarla con el dedo meñique o con rectoscopio. En general, la sonda debe ser lo más blanda posible, y la irrigación se interrumpirá a la menor manifestación de dolor del enfermo. Si hay *sospecha de perforación*, es necesario vigilar, y ante cualquier indicio de lesión peritoneal o de hemorragia del recto, según la altura del síntoma, está indicada la revisión por arriba o por abajo (pág. 238).

Hemograma e investigaciones hemoquímicas

Para el diagnóstico simple y diferencial de enteropatías, además de examinar el pulso y la presión sanguínea, hay que realizar *exámenes técnicos especiales de laboratorio*. Con objeto de formarnos una idea de los índices hemáticos efectivos, ante *síntomas graves*, como íleo, hemorragia, perforación, etc., además del *contenido en hemoglobina* y del *número de eritrocitos*, determinamos el *índice hematocrítico*, el *nitrógeno no proteínico* y las *proteínas totales* del suero, y, en su caso, las *fracciones de proteínas*. Cuando se sospechan lesiones del parénquima hepático o renal se registran asimismo la *bilirrubina del suero*, el *enturbiamiento con timol*, el resultado de la *prueba de Volhard* y los índices de *xantoproteína, Na, K* y *cloro*. En la orina se investiga el *cloro* mediante la *prueba de Fantus:*

Se llevan con pipeta 10 gotas de orina a un tubo de ensayo, se lava la pipeta y se añade como indicador una gota de solución de bicarbonato sódico al 20 %.

Se vuelve a lavar la pipeta, y, agitando el tubo, se agrega a gotas solución de nitrato argéntico al 2,9 % hasta que el color cambie de amarillo a pardo. El número de gotas del nitrato necesarias para ello indica la cantidad de cloruro sódico en gramos por litro. Si el cambio de color se produce ya a la primera gota, no hay prácticamente cloruros en la orina. Su carencia es indicio de que escasean en la sangre, y esto sugiere, a su vez, que existe una «*azoemia cloropénica*», y que, por otra parte, aumenta naturalmente la reserva alcalina; es decir, que hay alcaloides, y, asociado a ésta, una descarga más abundante de potasio intracelular. Si la cantidad de orina no es aún suficiente, puede eliminarse el potasio con ella; de lo contrario, sobreviene hiperpotasemia. Este método de *Fantus* para determinar cloruros tiene, pues, gran valor diagnóstico; tanto por ello como por su sencillez merece recomendarse.

También podemos investigar el nitrógeno y determinar el indicán en la orina por el método de Kjeldahl.

Investigación de ácido oxiindolacético en el carcinoide

Ante la *sospecha de carcinoide*, se hace necesario investigar especialmente el ácido oxiindolacético, y para ello empleamos el procedimiento de SJOERDSMA y UDENFRIED (1).

Reactivos:

1. 1-nitroso-2-naftol (solución al 0,1 % en alcohol etílico de 96°).
2. Solución de nitrito sódico al 2,4 %.
3. Solución 2 n de ácido sulfúrico.
4. Dicloruro de etileno.

Se diluyen 0,2 ml. de orina con 0,8 ml. de H_2O+0,5 miligramos de solución núm. 1, y se mezcla. Se deja reposar diez minutos una mezcla de 0,2 ml. de solución núm. 2 con 5 ml. de solución núm. 3; se agitan luego 5 ml. de solución núm. 4, y si hay enturbiamiento, se centrifuga. La solución de encima toma un color rojo purpúreo si la reacción es positiva.

Análisis de heces

Si hay sospecha de tumor, y también en presencia de otras anomalías intestinales, se impone *analizar las heces*. Deben hallarse el contenido en sangre y mucosidad (eosinofilia), el color, la localización de la sangre en las heces o sobre ellas, posibles huevos de vermes, y también el contenido en grasas, proteínas, nitrógeno y carbohidratos (comida de prueba de Schmidt).

Comida de prueba, de Schmidt:

Primer desayuno: 0,5 litro de leche, té o cacao, 1 panecillo con mantequilla, 1 huevo pasado por agua.

Segundo desayuno: Un plato de mucilago de avena, papilla de avena o sopa de harina.

(1) Si el resultado es negativo, provocación con 1,0 a 2,5 miligr. de reserpina en inyección intravenosa.

Almuerzo: 125 gr. de carne bovina picada, frita con mantequilla, cruda por dentro; además, 125 gr. de puré de patatas batido con leche.

Merienda: Como el primer desayuno, pero sin el huevo.

Cena: 0,5 litro de leche sola o con cacao, 1 panecillo con mantequilla, 1-2 huevos pasados por agua o revueltos; como bebida, caldo de carne, café ligero o un poco de vino.

Deben evitarse suplementos de hortalizas o frutas.

El primer examen de heces se hará después de tres días al régimen precedente.

La deposición normal de prueba tras esta dieta es de color pardo claro si sólo se ha tomado leche, y pardo rojizo si se ingiere cacao. Triturando con agua en un mortero, aparece casi totalmente homogénea. Al microscopio suelen encontrarse, además de detritos, solamente residuos musculares grumosos redondeados, así como agregados cristalinos blancos de sales cálcicas de ácidos grasos, algunas células vacías de patata y residuos vegetales de mucilago de avena, pan y cacao. La reacción de las heces normales al papel de tornasol es ligeramente alcalina o algo ácida. Patológicamente se aprecian ya desviaciones notables. Investigamos químicamente al microscopio la preparación natural. Con un asa de platino, se lleva un poco de material en una gota de solución salina fisiológica a un portaobjetos, se frota, y se aplica encima un cubreobjeto de modo que se forme una capa delgada. Observando con el objetivo grande y el pequeño, se distinguen bien las fibras musculares no digeridas, con estrías transversales y ángulos agudos. También es patológica la presencia aumentada de tejido conjuntivo, gotas de grasa y agujas de ácidos grasos. En deposiciones diarreicas, los productos patológicos de la pared intestinal muestran tiras y rayas claras de mucosidad. La hemorragia del sigmoide descendente, si la evacuación se ha retardado, puede aparecer oscura a negra. En la mucosidad interesa descubrir leucocitos eosinófilos y células calciformes, que hacen pensar en una alteración profunda del colon o en colitis mucosa, tumores, colitis ulcerosa, colitis amébica y abuso crónico de purgantes. La hemorragia criptogénica, una vez excluidos trastornos de coagulación, reclama reiterados tránsitos de contraste por el colon y de estómago a intestino, así como la prueba del radiocromo, si es técnicamente posible.

Procedimientos técnicos especiales de investigación

Para el diagnóstico quirúrgico del intestino es cada vez mayor la importancia alcanzada últimamente por el moderno método de *aspiración de tejidos* (HENNING, 1955-1960; RASKIN, 1958; SHINNER, 1957). Sin embargo, sus resultados sólo son seguros en manos de personal especializado. Según RASKIN, 109 análisis del intestino delgado han dado 100 % de diagnósticos negativos y 59 % de diagnósticos positivos acertados; estas proporciones son más elevadas en el colon (98 % y 95 % de aciertos, respectivamente, en 83 biopsias). La interpretación clínica de los da-

Modelo de ficha para dispensario rectoscópico

Rectoscopia: Apellido: ..... Nombre: .....
Señas: ..... Teléf.: .....
Cambio de { nombre / señas / de teléfono } Edad: ..... Profesión: .....

Fecha del reconocimiento: Día mes año
Fecha del tratamiento: Día mes año

Anamnesia familiar:
Anamnesia propia:
Anamnesia especial:

Molestias:
Estreñimiento: ..... Diarrea: .....
Laxantes: .....
Número de deposiciones al día: ..... Sangre: ..... Desde cuándo: .....
Color: ..... Depósitos: ..... Pus: .....
Columna fecal alterada: ..... Dolor al defecar: .....
Prurito: ..... Prolapso: .....

Sintomatología general:

Sintomatología especial: A. *Inspección:*
Fístulas: ..... Infiltración: ..... Fisura .....
Eczema: ..... Cicatrices: ..... Pólipo: .....
Hemorroides: ..... Prolapso: .....
B. *Palpación:*
Miotonía del esfínter: ... Forma: .....
Infiltración: ..... Mucosa: .....
Criptas: ..... Desviación: .....
Próstata: ..... Angostura cervical: .....
Dolor: .....
Hemorroides internas: .....

Tratamiento (v. página 11).

Imágenes rectoscópicas a distintas alturas (posición de talla)

Rectoscopia:

Biopsia:
Consistencia .....
Hemorragia .....
Tubo obturador .....

Observaciones especiales sobre la biopsia:
Toma de mucosidad:
Bacteriología
Eosinofilia

tos obtenidos en alteraciones morbosas con el *emisor intestinal* de Sprung no es aún perfecta, y otro tanto sucede con el *electroenterograma* de Tiemann y Reichertz. La *laparoscopia*, cuyo desarrollo debemos a KALK, tan útil para el hígado, y especialmente para su biopsia, es menos importante para el diagnóstico de enteropatías quirúrgicas.

Rectoscopia

Un examen imprescindible para el diagnóstico del recto y del intestino grueso es la *rectoscopia o proctoscopia*, que nos permite observar directamente las zonas sospechosas y tomar muestras de porciones de tejidos. Como instrumentos, nos servimos del sencillo proctoscopio con mango, de 10 a 25 cm. de longitud, provisto de una lámpara eléctrica regulable y varias pinzas de biopsia, portaalgodones, y un dispositivo de aspiración e insuflación continuas. Se coloca al enfermo en posición genupectoral, de litotomía o en decúbito lateral, y un enfermero o una enfermera mantienen separadas las nalgas. Comenzamos por la *inspección*, en busca de fisuras, fístulas, hemorroides (pág. 306), huevos de vermes y alteraciones eczematosas, cicatrices y pólipos, y anotamos en la ficha la situación de los síntomas según las cifras del reloj (posición de litotomía). A continuación palpamos la región anal para hallar infiltraciones, resistencias subcutáneas e inflamaciones. Luego introducimos el *dedo índice* cubierto y engrasado por encima de la comisura anal posterior, y apreciamos la miotonía del esfínter. El pulpejo del dedo coge el esfínter externo por dentro, y el opuesto del pulgar lo hace por fuera. Así percibimos engrosamientos, infiltraciones inflamatorias, fístulas y tumores a nivel de los esfínteres. Seguidamente comprobamos la tonicidad del esfínter del recto (pubiorrectal); y, por último, palpamos, hasta donde alcanza el dedo, el conducto rectal, la línea pectínea, las papilas y criptas, así como la próstata, la angostura cervical y la región sacra. Si hay pólipos y se notan resistencias palpables, interesa la movilidad de la mucosa, la consistencia, el tamaño, la tendencia a hemorragias, etc. *Al introducir el proctoscopio*, se invita al enfermo a apretar. La inspección se efectúa tanto al avanzar como al retroceder. Hay que fijarse en posibles erosiones y úlceras, propensión a derrames sanguíneos, depósitos o placas de mucosidad, induraciones, tumores y hemorroides internas, estenosis y compresiones. Son necesarias siempre la *extensión* y la *biopsia* para corroborar el diagnóstico; sólo cuando se sospeche un melanoma en un proceso ulceroso se renunciará a la biopsia, dando preferencia a la extensión.

Diagnóstico diferencial de síntomas proctoscópicos

(Véanse páginas 322 y 324).

Proctitis inespecífica

Traumatismo
Antecedentes (proctoscopia, termómetro, enema, purgantes): Úlcera dolorosa con reacciones inflamatorias marginales; curación rápida.

Síntomas anales, como:
Hemorroides, hiperemia de la mucosa, papilitis, criptitis, fístula: ampolla dilatada y llena de heces, espasmo esfintérico. Proctitis con mucosa engrosada hipertrófica, sin úlceras.

Intoxicación mercurial
Anamnesia profesional, abuso de purgantes, melena, hemorragia en los pliegues de mucosa, seguida de coloración azul oscura a gris; rara vez úlceras: ¡posibles hemorragias ligeras, estomatitis asociada!

Uremia (¿secuela de hipertonía?)
Anamnesia: Fetidez urémica, deshidratación, lasitud, respiración de Kussmaul, edema submucoso, pigmentación difusa y depósito de mucosidad.

Agranulocitosis (leucemia)
Nodulación oncoide primaria, úlceras múltiples con capa pultácea y bordes escarpados de diverso tamaño, estomatitis asociada, diarreas sanguinolentas hasta de evolución mortal, angina concomitante, hemograma.

Alergia
Proctitis granulosa, eosinofilia, edema, úlceras, abundante mucosidad, cristales de Charcot-Leyden en la flema de las heces depositadas.

Telangiectasias (OSLER)
Fuentes de hemorragia: Glomérulos vasculares en la mucosa, del tamaño de lentejas, que sangran fácilmente, más en la S ilíaca que en el recto; síntomas parecidos en las mucosas bucal y nasal: ¡anamnesia familiar obligada!

Ocronosis
Pigmentación negra homogénea de la mucosa por efecto de purgantes que contienen antraquinona o emodina, como cáscara sagrada, áloes, ruibarbo, hojas de sen.

Criptitis vulgar
Tumefacción entre las papilas de la línea pectínea, rubefacción; papila engrosada, de color rojo claro, dolorosa.

Proctitis específica (infecciosa)

Disentería amébica
Úlceras como botones de cuello, sensibles al dolor aun a nivel de la flexura sigmoidea. Al principio, yemitas blancas, como cabezas de alfiler, en la mucosa; al limpiarlas, úlceras, que se hacen grandes con el tiempo. Antecedentes: estancia en los trópicos. Entre las úlceras, plaquitas furfuráceas.

Colitis balantidiana (ciliados)
Formación de costras. Al principio, mucosa edematosa roja, cubierta de mucosidad, con equimosis; más tarde, úlceras profundas a modo de botones de cuello de camisa, cribosas, con fondo generalmente limpio.

Bilharziosis
Incubación: dos a seis semanas; después, fiebre, urticaria, dolores de miembros, diarrea, tenesmos. Tumor esplénico y hepático, proctitis con prurito y heces mucososanguinolentas. Sensación de cuerpo extraño. Pequeños tumores inflamatorios en la mucosa, con hemorragia y prolapso. Diagnóstico diferencial: pólipos.

Tuberculosis
Evolución crónica, resistencia al tratamiento, úlceras transversas con bordes de la mucosa lívidos socavados, especialmente en la circunferencia anterior del intestino; superficiales cuando son múltiples, y profundos cuando son únicos; posible formación de fístulas y abscesos.

Actinomicosis
Nódulos múltiples submucosos, duros (vía de entrada, generalmente fisuras, con induración de las proximidades), estenosis rectal en la periproctitis. Biopsia, región anoperineal recia, con fístulas.

Proctocolitis ulcerosa
Primera fase: Hiperemia de la mucosa, hasta la válvula de Houston. — *Segunda fase:* Transgresión del límite de los pliegues, aumento del edema de la válvula misma. — *Tercera fase:* Úlceras mucososanguinolentas, con pus amarillo; epitelios polinucleares (HENNING).

Pénfigo
Simultáneamente, vesículas en la mucosa bucal, con costras oscuras; diabetes, hipertonía. Síntomas anales generalmente mantenidos por fisuras. Resistencia a corticosteroides.

Proctitis en enfermedades venéreas

Linfogranuloma inguinal
Proctitis ulcerativa catarral y fisural, con intensa rubefacción, fístulas anorrectales y vaginales, bubón inguinal. Incubación: dos a tres semanas, cutirreacción fácil. Temperaturas, ardor, prurito, sensación de calor, estrechez de 3 a 5 cm. más arriba del ano; al cabo de semanas o meses, fístulas progresivas hacia fuera, elefancia de la región anoperineal y genital.

Sífilis primaria
Úlcera indolente solitaria (síntoma casual), con borde indurado y fondo rojo de brillo graso; bubones inguinales.

Sífilis secundaria
Nódulos como huesos de cereza en la válvula de Morgagni, de color rojoazulado; proctitis asociada, rosario palpable.

Blenorragia
Enfermas con vulvitis y anexitis, flujo rectovaginal y uretral verde. Rubefacción aterciopelada de la mucosa; úlceras ausentes o planas; prurito y ardor en el orificio anal, tenesmos. Los leucocitos de la extensión bastan para el diagnóstico. Más tarde, posibles estenosis.

Tumores benignos

Adenomas poliposos
Tumores revestidos de mucosa, de color normal a oscuro, pediculados de amplia base, o vellosos. Posibilidad de ulceraciones y hemorragia en la superficie.

Linfomas (insólitos)
Tumefacciones submucosas blanquecinas, que evolucionan hasta la forma polipoide, con revestimiento mucoso intacto.

Endometriosis
Rara vez (1-2 %) en el rectosigmoide. Tumor cancerоide solitario, y nodulillos rojos en las inmediaciones, con la mucosa de encima generalmente movible. Ulceraciones de extensión mínima. Para aclarar la situación, biopsia profunda en la capa muscular. Hemorragias frecuentes en coincidencia con las reglas, pero no obligadas. La palpación descubre una infiltración en la pared rectal, hacia la vagina y el útero.

Mioma
A nivel del esfínter, nódulos duros, bien limitados, como nueces, indoloros, con la mucosa de encima libre y deslizable.

Hemangioma
Anamnesia: Hemorragia frecuente, buen estado general, mucosa de color rojoazulado intenso, con puntos sanguíneos petequiales. Tumor plano. Rara vez se ven vasos flexuosos. El tumor exprimido vuelve a llenarse pronto. Síntomas análogos en la piel. Roentgenograma: flebolitos.

Neumatosis quistoide
Estrechez a nivel del rectosigmoide. Masa acinosa poliquística; mucosa de encima blanquecina y tensa; el diámetro de los quistes mide 0,5 a 3 cm. Biopsia. Si el asiento es alto, prolapso en la luz del proctoscopio. Explorar cuidadosamente hacia arriba con el de niños. Posible aparición tras operaciones de ano.

Tumores malignos

Carcinoma rectal y anal
Tumor de degeneración ulcerosa y expansión circular, insular y poliposa, de bordes consistentes. Adenocarcinoma. El cáncer anal suele ser ulceroso plano, con asiento profundo debajo o cerca de la línea pectínea (cáncer de células planas).

Carcinoma epidermoide (planocelular, iniciado en las glándulas proctodeas)
Mucosa intacta, fondo ulceroso duro, engrosamiento nodular recio, casi circular, del tejido perineal, hasta la ampolla, no movible ni en la superficie ni en su base. Anamnesia corta, estenosis anal.

Basaloma
Tumor ulcerativo profundo en el borde del ano, blando, que se extiende hasta la zona marginal.

Sarcoma
Principalmente leiomiofusocelular. Sensación de cuerpo extraño.
Estreñimiento. Tumor noduloso grande, cubierto de mucosa, procidente, que sangra y duele. La expulsión de masas tumorales es síntoma tardío.
Rectoscopia: Mucosa en gran parte intacta, elástica, de consistencia semidura. Al principio se confunde con hemorroides.

Melanoma maligno
En el recto inferior, tumor de evolución nodular poliposa, generalmente con varios nódulos, el mayor de los cuales asienta en el esfínter anal. Color gris a negrovioláceo. Rara vez hay úlcera. A menudo, los primeros signos son metástasis inguinales; en 50 % de los casos, hemorragia rectal. Sensación de cuerpo extraño, dolor, prurito. El tamaño del tumor no tiene importancia para el pronóstico.
Diagnóstico diferencial difícil en casos de nódulos hemorroidales, de igual asiento.

Síntoma oncoides

Divertículos (muy poco frecuentes)
Bolsa purulenta, generalmente en las paredes laterales o en la posterosuperior.

Repliegues

Pared anterior: Descarga de secreción al comprimir. Hemorragia por denudación de la mucosa gástrica (úlcera).

Carcinoide
Asiento en la pared anterior, nodulillos duros submucosos, rebotantes, de color blancogrisáceo y 1,5 cm. de diámetro; prurito, dolor tenue, fácil derrame sanguíneo. Síndrome de carcinoide: diarrea, cólicos y flujos (a veces con sofocos en la parte superior del cuerpo) sólo en los tumores múltiples o en los mayores de 3 cm., en los que cabe esperar una degeneración maligna.

Examen roentgenológico del conducto intestinal

El examen roentgenológico ocupa un amplio espacio en el diagnóstico. *Presupone conocer esta técnica especial* y el diagnóstico, y *disponer* de un aparato de cuatro tubos, una pantalla fluoroscópica con diafragma de Bucky y aparato apuntador. Primeramente se obtiene un *roentgenograma sin contraste del abdomen,* en decúbito y de pie. Luego se buscan acumulaciones morbosas de gases y líquido (nivel de íleo), opacidades difusas, exudado, aire libre, focos y ganglios de densidad calcárea, cálculos fecales, biliares y ureterales. La *imagen por contraste* nos muestra la posición y trayectoria del intestino, desviaciones, relieve de la mucosa, compresión, zonas claras, interrupciones y saculaciones. Como *medio de contraste* (opacificante) se emplea una emulsión de sulfato de bario (Barotrast, Guerbet, Wander, etc.); es una masa de pH neutro, con densidad de contraste homogénea, sumamente adhesiva, que se distribuye por igual sobre la mucosa y se desaloja rápidamente del estómago.

Para *representar el duodeno y el intestino delgado* se disuelven unos 100 c. c. (Guerbet) ó 125 gr. (Wander) en 300 a 350 c. c. de agua tibia o de solución salina fisiológica, y se dan uno o dos sorbos a intervalos de diez a quince minutos, según el método de PANSDORF. Otros procedimientos de aplicación son la *inyección en sonda duodenal,* la administración de *agua de hielo* tras el sorbo de bario (WEINTRAUB, 1950), y, por último, la representación del *duodeno atónico* (LIOTTA, 1953; GIBERTINI, 1960). El paso por el intestino delgado se observa en decúbito abdominal, y cada 30 minutos se impresiona un clisé, donde se ve el relieve de resorción, con dibujo y pliegues reticulares junto a las válvulas conniventes de Kerckring, el movimiento de transporte con plegamiento longitudinal y el relieve en reposo, con las válvulas conniventes muy ostensibles.

La *representación del intestino grueso por contraste* se efectúa después de obtener una imagen de orientación de 40 × 40 con el paciente en pie. *Para representarlo por doble contraste utilizamos una simple sonda rectal,* y si se trata del recto, *una olivar de Butzengeiger.* La preparación es como para proctoscopia y cirugía. El procedimiento mejor es el de doble contraste (A. W. FISCHER). Con un sistema especial de bomba (neumocolon) se insufla bario (Barotrast) de adhesividad especial y aire a la vez, con el paciente en decúbito abdominal. WELIN recomienda para el método de doble contraste el empleo de laxantes de isatina (Clysodrast); utiliza papilla bastante gruesa, y obtiene roentgenogramas a distancia con foco pequeño.

No debe olvidarse la evacuación total del medio de contraste, sobre todo si hay obstrucciones (enfermedad de Hirschsprung, divertículos, estenosis cancerosa, etc.), pues un *escíbalo de bario* puede suscitar serios obstáculos para la operación ulterior.

Preparación especial del enfermo

Regulación autónoma y medicamentosa de la actividad intestinal

La *disfunción intestinal* suele provenir de trastorno de los tres ciclos funcionales primarios: *motilidad, secreción* y *resorción*. La transmisión de estímulos motores a las paredes intestinales se desarrolla:

a) Desde fuera, por el sistema simpático y el parasimpático.
b) Desde el mismo plexo nervioso de la pared intestinal (AUERBACH).
c) Mediante la actividad muscular alternante a causa del potencial variable de la membrana (BÜLBRING, 1958).

Se observan *hipertonía* y *espasmos* en el sigmoide cuando hay *estreñimiento espástico*, diverticulitis o cáncer, y en la proctocolitis crónica. Una motilidad paralizada en parte se encuentra en la colitis ulcerosa, el megacolon y el estreñimiento atónico. Los accesos dolorosos, térmicos y traumáticos, dan origen a *trastornos remotos;* los intensos inhiben la propulsión, y los moderados la estimulan. En estos casos es corriente un antagonismo entre el intestino delgado y el grueso. De manera análoga actúa el *reflejo gastrocólico* bajo la dependencia del ganglio semilunar o celíaco.

Se conocen como *agentes endosomáticos* la *Enteramina* (ERSPAMER), espasmógena, y el *Villikinin* (LUDANY), que actúa sobre las vellosidades. Como estimulantes sintetizables, endosomáticos en parte, disponemos de *acetilcolina, inhibidores de la colinesterasa, ácido pantoténico, preparados de posthipófisis,* y del simpaticolítico, *dihidroergotamina,* con influencia primaria sobre el sistema vegetativo. Los anticolinérgicos (vagolíticos, belladona, atropina; véase más adelante) reducen la tonicidad y frenan las saculaciones, sobre todo en la región ileocecal y en la del esfínter del ano.

Los *laxantes* actúan sobre el propio colon (fenolftaleína) y también favorecen indirectamente la defecación por aumentar la actividad del intestino delgado (aceites de ricino y de croton, etc.); a la larga producen un estado de irritación inflamatoria, a modo de enterocolitis. Los *estimulantes* (oximetilantraquinonas, como ruibarbo, sen, cáscara sagrada, etc.) influyen sobre la pared del intestino grueso. Las *drogas de acción mecánica,* como lactosa, levulosa, miel, sales de Glauber y de higuera, aumentan las masas fecales, alteran su consistencia e impiden su espesamiento en el colon; no irritan la mucosa, ni producen habituación. A este grupo pertenecen también los emulsivos agar-agar, linaza y parafina, que solemos emplear después de operaciones. Finalmente, por mediación de los receptores anales, activan el reflejo rectal la *sonda* y los *supositorios de glicerina.*

Son *paralizantes, sobre todo en la diarrea no voluminosa,* la adrenalina, la noradrenalina y el grupo de los anticolinérgicos, como belladona, papaverina, eupaverina, tintura de opio, Dolantina, etc. Combinados con preparados de fisostigmina, los simples espasmolíticos pueden ser también muy útiles tras operaciones. *Los anticolinérgicos están contraindicados* en casos de hipertrofia de próstata, disminución del volumen por latido, meteorismo, oclusión intestinal y glaucoma; *carecen de eficacia* en la colitis ulcerosa y mucosa.

La *diarrea voluminosa se combate con los astringentes* tanino y cacao de bellotas, y con adsorbentes como carbón animal, caolín, harina fósil, etc. Para *moderar la formación de gases intestinales* y expulsarlos por otra parte, damos tintura carminativa y tisana de hinojo, anís y menta piperita. En el *meteorismo fermentativo* da resultado hacer tomar tres veces al día una cucharadita de carbonato cálcico.

Sustitución de materias inorgánicas y de líquido

Una parte esencial de nuestro tratamiento previo es la *compensación de pérdidas de electrólitos, agua y fermentos* que se observan en el curso de afecciones tales como íleo, colitis, enteritis, peritonitis local, apendicitis, diverticulitis yeyunal y sigmoidea, así como en crisis vasculares. Estas desviaciones humorales obedecen, sobre todo, a un trastorno del *equilibrio de secreción y resorción.* Mientras que en casos de *íleo* y de *fístula* sólo está en primer término la *pérdida de cantidades de substancias inorgánicas, líquido y fermentos,* en los de *inflamación* y *tumor maligno* se agrega una *degradación* y un *consumo mayores de proteínas.* En nuestras estimaciones podemos basarnos regularmente en el hecho de que las pérdidas son tanto más copiosas cuanto más alta sea la situación del taponamiento, la fístula o la inflamación en el intestino. La duodenitis, la yeyunitis y la enteritis regional originan, a causa de escasez de secreción y de fermentos, *insuficiente digestión y resorción de grasas y proteínas.* La inflamación del colon ascendente perturba sobre todo la resorción de agua. La absorción de carbohidratos apenas se modifica. Procesos inflamatorios en el íleon, el ciego y la región del colon ascendente reprimen la absorción de celulosa y de vitamina B_{12}.

Para sustituir cantidades de cuerpos inorgánicos y agua en el íleo, las fístulas y las inflamaciones, es muy importante *conocer la magnitud de las pérdidas.* En sustitución del balance, de técnica nada fácil, la experiencia nos proporciona reglas empíricas muy útiles, y sabiendo la altura de la oclusión o las fístulas en el intestino, podemos efectuar sustituciones con relativas garantías de acierto.

Sustitución de líquidos orgánicos perdidos a base de una apreciación empírica de su contenido inorgánico

Las cantidades de líquido que han de infundirse dependen de la *altura* de la supuesta *oclusión,* o de la *altura y clase* de la *fístula* o la *estenosis.* Cifras de referencia para las magnitudes de las secreciones que deben sustituirse se relacionan en la lista siguiente:

	ml./24 horas
Saliva	500- 1500
Jugo gástrico	1000- 5000
Bilis	100- 1000
Secreción pancreática	700- 1000
Secreción del intestino delgado.	700- 3000
Total	3000-11500

Las secreciones A-C pueden infundirse a razón de 150 gotas por minuto. Para cubrir la demanda de calorías, conviene añadir 100 gr. de glucosa o fructosa por litro de solución; pero como ésta es hipertónica, sólo sirve para infusión intravenosa; un litro contiene 418 kilocalorías.

Infusión a base de datos exactos de laboratorio

FIGS. 1-3. Diagramas (1) para hallar la cantidad necesaria de infusión según REIFFERSCHEID y SCHÄFER

Déficit de cloro

Como el índice de cloremia y la reserva alcalina son casi inversamente proporcionales, para combatir la hipocloremia basta determinar la reserva alcalina y compensarla.

Déficit de sodio

Es importante el hecho de que la hiposodiemia corresponde casi siempre a una disminución de la reserva alcalina. Por eso se combate acertadamente basándose en el grado de tal disminución.

Restricción de pérdidas de secreciones

Combatiendo la *infección,* mitigando la *hipermotilidad,* y administrando por vía bucal *dieta seca* y adsorbentes, se contribuye a *refrenar las secreciones de fístulas intestinales.* Pero no disponemos de específicos antisecretorios, prescindiendo de la atropina, que produce manifestaciones secundarias. Únicamente el *Trasylol,* activador específico de la calicreína y la tripsina, favorece la curación de fístulas (pág. 52).

(1) Todos los valores hallados en los diagramas indican un límite mínimo.

Soluciones infundibles y sus indicaciones

Solución sustitutiva Concentración en gr./lit.		Concentraciones de iones Na + mval./l.	K mval./l.	Cl mval./l.	mval./l.	Indicación
A						
NaCl	3,70				NH +	Solución para sustituir jugo gástrico; indicada en todas las oclusiones intestinales más arriba de la ampolla de Vater.
KCl	1,30	63,3	17,4	150,6	69,9	
NH_4Cl	3,74					
Agua dest., c. s. para	1000,0					
B						
Lactato Na	5,60				Lactato —	Solución para sustituir las secreciones alcalinas del páncreas, la bilis y el intestino delgado; indicada sobre todo en casos de fístulas correspondientes y de desagües.
NaCl	5,10	137,2	12,1	99,4	50,0	
KCl	0,90					
Agua dest., c. s. para	1000,0					
C						
NaCl	7,30				NH_4 +	Solución indicada para todas las oclusiones intestinales más abajo de la ampolla de Vater.
KCl	1,12	125,0	15,0	150,0	10,0	
NH_4Cl	0,53					
Agua dest., c. s. para	1000,0					
D						
Según DARROW (I)						
KCl	2,70				Lactato —	Para sustituir potasio (en la acidosis).
NaCl	4,00	120,2	36,2	104,7	51,7	
Lactato Na	5,80					
Agua dest., c. s. para	1000,0					
E						
Según DARROW (II)						
KCl	2,70	102,6	36,2	138,8		Para sustituir potasio (en la alcalosis.)
NaCl	6,00					
Agua dest., c. s. para	1000,0					
G						
KCl	15,0		1000,0	1000,0		En la carencia intensa de potasio (sólo debe darse con otras soluciones y suficiente concentración de orina y secreción.)
Agua dest., c. s. para	200,0					
H						
Lactato Na	17,5				Lactato —	En la carencia de sodio y la acidosis.
Agua dest., c. s. para	1000,0	156,1			156,1	

Sustitución de proteínas

De especial importancia en la preparación del grupo de tratamiento de *portadores de fístulas e inflamación* es *sentar la base del balance de proteínas*. Esto requiere *conocer bien las reacciones de la albúmina del suero*, pues, según enseña la experiencia, un 90 % de los enfermos, si bien se presentan con un índice de proteinemia normal, tienen un considerable déficit de albúmina (YUMANS). Además, hay que apreciar las *pérdidas diarias* en heces, orina y secreción de fístulas, a fin de compensarlas. Por ejemplo, en la ileostomía y la cecostomía se cuenta en promedio con un déficit de nitrógeno de 2-3 gr./24 horas, y de 15-20 gr. en la enterocolitis. Con los demás enfermos sin fístula e inflamación es suficiente con determinar la fórmula hemática, e índice hematocrítico y las proteínas totales; sólo cuando se proyectan resecciones de intestino delgado de más de 300 cm. se hace necesaria una profilaxis proteínica, pues entonces sobreviene una resorción postopera-

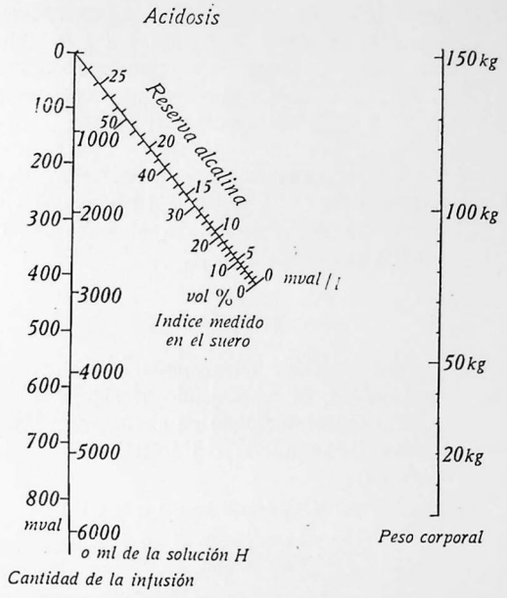

FIG. 2

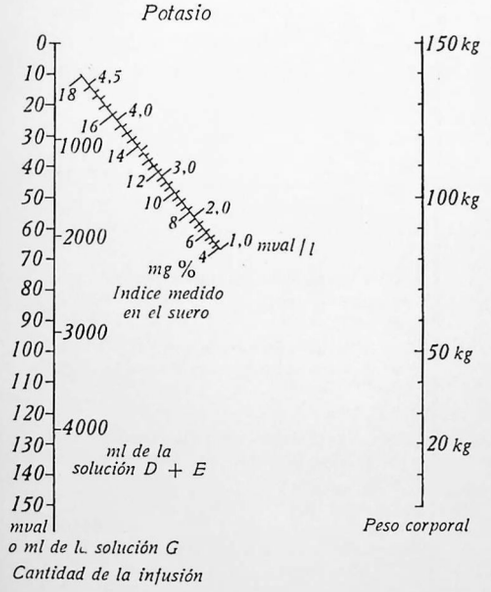

FIG. 1

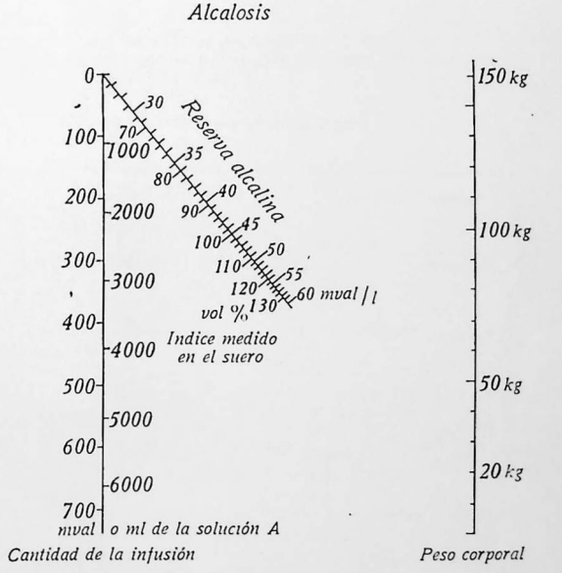

FIG. 3

toria deficiente de proteínas. En nuestra *sustitución de estos compuestos* (1) —tanto curativa como preventiva— partimos siempre del principio de que la persona sana consume ya 6-10 de proteínas del suero al día (KEILHACK, cit. por LINDENSCHMIDT), y para sustituirlos por aportación puramente parentérica necesitamos 15-25 gr. de plasma, y por vía bucal, 30-60 gr. de mioproteína (carne), o 60-100 de caseína de soja.

Esterilización

Para suprimir eficazmente los gérmenes intestinales, se recomienda el siguiente esquema (contraindicado en el íleo, en alteraciones inflamatorias del intestino, y en la nefrosis) :

4 gr. de Taleudrón peroral cada 6 horas

250 000-270 000 U. de Nistatina peroral cada 6 horas

1 gr. de Neomicina peroral cada 6 horas

Días: 5.° 4.° 3.° 2.° 1.° antes de operar

(1) Infusiones de aminoácidos, y, además, emulsiosiones de grasas por vía parentérica (Infusonutrol, etc.).

A partir del 5.° día antes de la operación, se administran 4 gr. de Taleudrón por vía bucal cada seis horas ; desde el 3.°, 250 000 a 2 700 000 U. de Nistatina peroral cada seis horas, y desde el 2.° día antes de la operación, 1 gr. de Neomicina, también por la boca, cada seis horas.

Las *ventajas del tratamiento con antibióticos* no son ilimitadas ni han dejado de discutirse. Es indudable que hoy pueden considerarse más seguras las anastomosis (ZENKER, POTH, CARTER, SCHMIEDT, PHILIPS y otros). También es razonable atribuir a los antibióticos y a las sulfamidas la ampliación de indicaciones, la intervención en un solo tiempo, la anastomización abierta con la ventaja de una hemóstasis segura, la coloscopia intraoperatoria, y, finalmente, la conservación de segmentos intestinales desvitalizados. Una parte no pequeña en los éxitos de la cirugía actual del intestino grueso corresponde, no obstante, a la *limpieza mecánica* minuciosa, a la *delicada técnica operatoria* y al conocimiento mejor de *una atinada sustitución de proteínas, sales inorgánicas y líquido.*

Aún sigue siendo tema de debate la medida en que los antibióticos participan en la génesis de la *colitis postoperatoria causa-*

Sinopsis de la colonización bacteriana del conducto intestinal de personas sanas
(según H. P. R. SEELIGER y H. WERNER, 1961)

Segmento intestinal	Flora autóctona	Flora de tránsito
Duodeno	Desconocida; probablemente falta	Todos los gérmenes del quimo no destruidos por el ácido gástrico.
Yeyuno	Desconocida; probablemente falta	Todos los gérmenes del quimo no destruidos por el ácido gástrico y los fermentos digestivos.
Íleon	Insegura aún; en el tercio inferior, probable transición a flora del intestino grueso	Todos los gérmenes del quimo no destruidos por el ácido gástrico y los fermentos digestivos.
Ciego y colon	Flora del intestino grueso, principalmente lactobacilos microaerófilos y anaeróbicos anaerobios gramnegativos (grupo de bacteroides), estreptococos intestinales, diplococos *(Veillonella)*, corinebacterias *(C. acnes)*, enterobacteriáceas *(E. coli, Enterobacter, Klebsiella, Citrobacter, Hafnia*, etcétera) y esporíparos (clostridios), principalmente anaeróbicos.	Todos los gérmenes del quimo no destruidos por el ácido gástrico, los fermentos digestivos y el crecimiento compensador de la flora autóctona.

Actividad de diversos agentes quimioterápicos contra los gérmenes de la flora normal del intestino y algunos enteropatógenos

(Del profesor auxiliar G. LINZENMEIER, Munich)

Medicamento	Generalmente activo contra	Actividad variable (1) contra	Actividad nula o escasa contra
Estreptomicina	Colibacilos (2) y (3)	Estafilococos (2) Clostridios Bacterias lácticas *Proteus* (2) *Klebsiella-Aerobacter* (2)	Enterococos Bacilos piociánicos Bacteroides
Tetraciclinas	Colibacilos (2) *Klebsiella-Aerobacter* (2) *Bacteroides* *Salmonella* *Shigella*	Estafilococos (2) Enterococos (2) Bacterias lácticas Clostridios	*Proteus* Bacilos piociánicos
Cloramfenicol	Estafilococos (2) Colibacilos (2) *Klebsiella-Aerobacter* (2) *Proteus* (2) *Salmonella* *Shigella*	Enterococos Clostridios Bacterias lácticas	Bacilos piociánicos Bacteroides
Grupo de la Neomicina (Neomicina, Framicetina, Canamicina, Paromomicina)	Estafilococos Colibacilos (2) *Klebsiella-Aerobacter* (2) *Proteus* Bacteroides *Salmonella* *Shigella* (2)	Bacilos piociánicos Clostridios	Enterococos
Polimixina B y Colistina	Colibacilos *Klebsiella-Aerobacter* Bacilos piociánicos		Estafilococos Enterococos Clostridios *Proteus* Bacteroides
Furazolidona	Colibacilos	*Klebsiella-Aerobacter*	*Proteus*
Sulfamidas	Colibacilos (2) *Shigella* (2)	Clostridios *Klebsiella-Aerobacter* *Proteus* Bacilos piociánicos	Enterococos Bacteroides
Grupo de la Eritromicina (Eritromicina, Oleandomicina, Espiramicina)	Bacterias lácticas Estafilococos (2) Enterococos (2) Clostridios		Colibacilos *Klebsiella-Aerobacter* *Proteus* Bacilos piociánicos
Novobiocina	Estafilococos	Enterococos *Proteus*	Colibacilos *Klebsiella-Aerobacter* Bacilos piociánicos
Bacitracina	Estafilococos Esterococos Clostridios		Colibacilos *Klebsiella-Aerobacter* *Proteus* Bacilos piociánicos Bacteroides
Nistatina	*Candida*, esp.		Todos los agentes bacterianos

(1) A veces hay que determinar la resistencia.
(2) También las cepas resistentes.
(3) Desarrollo rápido de resistencia a la Estreptomicina.

da por estafilococos, Candida, Proteus y Pseudomonas. Seguramente no está exento de culpa en ello el empleo electivo bactericida o bacteriostático practicado al principio. Hoy tenemos que esperar cada vez más cepas de estafilococos que resistan incluso a los antibióticos más activos (LINDER). Por otra parte, no debemos olvidar que ya antes de la Era de los antibióticos se conocía una enterocolitis postoperatoria (FINNEY) y una enteritis o disentería estafilocócica específica (FINLAND). Hace unos años, HOLLE demostró experimentalmente la potenciación del efecto de los agentes patógenos, con el signo de Reilly (WACHSMUTH) en la génesis de la colitis postoperatoria. Pero hoy debe considerarse demostrado que *con antibióticos aumenta el peligro de implantación de células tumorales* a nivel de anastomosis y de superficies operatorias cruentas (VINK, COHN).

Profilaxis de la implantación de células cancerosas

Sin sobreestimar su papel, no puede negarse que la *implantación de células tumorales en el intestino grueso y el recto* interviene en las *recidivas locales* (DICK, BLACK y KELLY, SOUTHWICK y WARREN, entre otros). La *recidiva tras sutura de anastomosis o del fondo de saco de Douglas* que sigue a resecciones extensas, por ejemplo, nos parece una posible prueba de ello, en tanto que el hallazgo de células en la preparación nada nos dice aún directamente sobre la facultad de implantación de esos detritos. Sin embargo, no debe pasarse por alto su frecuencia, demostrable especialmente como superior a 50 % en el colon izquierdo.

Por eso, en la resección de carcinomas tomamos las siguientes *medidas preventivas acreditadas:*

1. *Cubrir los bordes de incisión de la pared abdominal.*
2. *Cubrir el tumor* con un lienzo.
3. *Aislar el segmento afecto de la neoplasia* anudándolo a unos 5-10 cm. de distancia del tumor, con independencia del límite de resección previsto.
4. *Ligar la vena principal lo más pronto posible* (antes de movilizar el mesenterio).
5. *Inyectar Clorpactin* (1) *al 0,5 %* en el segmento intestinal aislado.
6. *Instilar Clorpactin* (1) *al 0,5 % en ambos extremos del intestino* después de resecar el tumor y antes de la coloscopia realizada para descartar otros tumores.
7. *Lavar la cavidad peritoneal* con solución de Clorpactin (1) al 1 %.
8. *Lavar con frecuencia instrumentos y manos,* durante los intervalos, en solución de Clorpactin (1) al 0,5 %.
9. *Aplicar la instilación rectal* con solución al 0,5 % en la extirpación del recto.

Tratamiento citostático antes y después de operar carcinomas y sarcomas intestinales

La finalidad de un corto *tratamiento previo* del enfermo con un citostático (*tris-etileniminobenzoquinina* = Trenimón) consiste en preservar al organismo de una posible propagación e implantación de células cancerosas al operar. Nos parece conveniente porque permite esperar ventajas sin gran peligro de intoxicación generalizada y daño del sistema reticuloendotelial. Administramos en inyección intravenosa 0,6 miligr. tres días antes de operar, el día de la operación, y cinco días después.

En cambio, no es tan sencillo decidir si conviene instituir por principio y de igual modo un *tratamiento citostático consecutivo,* que, si ha de ser eficaz frente al tejido tumoral subsistente, deberá prolongarse. Y aquí surge una vez más el viejo problema del *nil nocere.*

Si nos respondiesen ya con seguridad series equiparables de éxitos y fracasos en cirugía abdominal, la indicación no ofrecería duda. Pero no hace falta explicar aquí que eso es imposible, por dificultades esenciales de la apreciación clínica de los resultados en casos de tumor maligno, ahora y en mucho tiempo aún. Ciertamente impresionan las grandes investigaciones en serie de DENK. Todo clínico conoce casos de remisiones espontáneas y curaciones de metástasis, incluso histológicamente demostradas, tras eliminación paliativa de tumores malignos—incluso epiteliomas— gastroentéricos, lo cual sigue justificando esa resección paliativa, a veces de fácil ejecución. Pero si ha de ser eficaz el tratamiento citostático postoperatorio de residuos tumorales, con dosis ajustadas a los experimentos con animales y a los postulados de DOMAGK, BROCK y DRUCKREY, no puede soslayarse el conflicto con la función de la medula ósea. Verdad es que con transfusiones de sangre (BOCK) y con preparados de acción anabólica podemos prevenir ampliamente la molesta alteración celular; pero de momento no sabemos hasta qué punto nos limitamos con ello a neutralizar una de las secuelas del daño.

(1) Preparado orgánico de ácido hipocloroso (productor: Guardian-Chemical Corp., Long Island City, 38-15 Street, N. Y. — En Europa, Nogepha, Plantage Muidergracht 87, Amsterdam C, Holanda).

La observación del curso clínico nos ha inducido a limitar el *tratamiento citostático postoperatorio* (sobre todo con Endoxán) a los portadores de carcinoma o sarcoma operados *paliativa* o *seurradicalmente,* mientras que tras una operación radical vemos la ventaja de una terapéutica biológicamente causal en una mejoría del estado general, y en la vigilancia continua y el descubrimiento oportuno de recidivas. Sin embargo, el perfeccionamiento de los citostáticos, tanto en tolerancia como en modo de actuar, hace esperar que más adelante pueda desaparecer esta limitación de las indicaciones del tratamiento citostático postoperatorio. Tal progreso podría ir asociado a una apreciación objetiva, ahora posible, de su utilidad para los enfermos.

Represión del shock en el abdomen agudo

Un *shock abdominal con origen en el intestino* se observa en casos de *perforación, infarto, hemorragia* y *estrangulación.* Aunque un *tratamiento eficaz* del shock requiere, a ser posible, averiguar su causa, comenzamos *sin demora* una *terapéutica general* del mismo, pues lo más importante es no perder tiempo.

He aquí un esquema de las medidas inaplazables para combatir el shock:

1. Inyección intravenosa de plasma, suero o soluciones coloidales sucedáneas.
2. Posición con la cabeza baja.
3. Sonda nasal para oxígeno.
4. Corticosteroides hidrosolubles, hasta 150 miligramos por vía intravenosa.
5. Desenvolver las extremidades, especialmente en el colapso hemorrágico.
6. Dosis intravenosas de alcaloides según su efecto, sólo después de asegurado el diagnóstico.

Simultáneamente se efectuará el diagnóstico, a saber:

1. Exploración clínica repetida (con palpación del fondo de saco de Douglas y medición del perímetro abdominal).
2. Índice hematocrítico, hemograma, hemoglobina y leucocitos.
3. Determinación del grupo sanguíneo.
4. Roentgenagrafía (imagen sin contraste, sagital y en decúbito lateral).
5. Vigilancia continua de la presión sanguínea y del pulso.
6. Sonda gástrica permanente.
7. Cateterismo prolongado, con registro de la secreción urinaria cada diez minutos.

Métodos de anestesia en operaciones de intestinos

(L. Havers, Director del Servicio de Anestesia de la Clínica Quirúrgica de la Universidad de Bonn)

Medicación previa

Para que la narcosis transcurra sin incidentes es imprescindible una *preparación medicamentosa bien elegida y oportunamente realizada.* La premedicación debe consistir en un *vagolítico,* que suele combinarse con un alcaloide de opio o un preparado sintético similar. Antes de operaciones grandes de abdomen, conviene agregar un *derivado de fenotiacina.* Estas substancias no sólo poseen propiedades vegetofilácticas y antieméticas, sino que, además, aumentan el efecto de narcóticos moderadores del sistema nervioso central, y por ello permiten reducir sus dosis. La *clase* y *cuantía* de la premedicación se rigen por la *edad* y el *estado general* de los pacientes. Puede servir de pauta el siguiente esquema:

Edad	Atropina o escopolamina	Opiáceo	Derivado de fenotiacina	Tiempo hasta la operación
Reciennacido	Atrop 0,2 miligr			30 min
1-12 meses	Atrop 0,3 miligr.			30 min.
1- 4 años	Atrop. 0,5 miligr.		Atosil 1 miligr./lb.	45 min.
5- 8 años	Atrop. 0,5 miligr.	Dolantina 50 miligr.	Atosil 25 miligr.	60 min.
9-12 años	Atrop. 0,5 miligr.	Dolantina 75 miligr.	Atosil 50 miligr.	60 min.
13-16 años	Atrop. 0,5 miligr.	Dolantina 100 miligr.	Atosil 50 miligr.	60 min.
17-65 años	Atrop. 0,5 miligr.	Dolantina 100 miligr.	Atosil 50 miligr.	
	o		(+ Megafén 25 miligr.)	60-90 min.
	Escop. 0,5 miligr.	Pantopón 20 miligr.	(+ Megafén 25 miligr.)	60-90 min.
66-75 años	Atrop. 0,5 miligr.	Dolantina 50 miligr.	Atosil 25 miligr.	60 min.
Más de 75 años	Atrop. 0,5 miligr.		Atosil 25 miligr.	60-90 min.

Problemas de narcosis en cirugía de intestinos

Hay que formular cinco requisitos esenciales para una anestesia adecuada en operaciones intraperitoneales:

1. *Anulación de la conciencia,* para evitar al paciente un traumatismo psíquico.
2. *Relajación máxima de los músculos abdominales,* sin la cual se siente entorpecido el operador.
3. *Respiración tranquila,* espontánea o regulada, con suficiente aportación de oxígeno y eliminación de anhídrido carbónico.
4. *Supresión de causas desencadenantes de shock,* por atenuación de la actividad refleja e hipotensión arterial provocada.
5. *Reaparición de los principales reflejos defensivos* tan pronto como termina la operación.

Comparación de los métodos de anestesia más importantes

Sin detenerse en pormenores de la técnica anestésica, a continuación se comparan en términos abreviados los tres procedimientos de uso más corriente.

Narcosis combinada moderna

Entendemos por tal una *narcosis superficial,* mantenida, después de *iniciar el sueño con barbitúricos por vía intravenosa,* empleando una *mezcla de óxido nitroso y oxígeno,* y *combinada con relajantes musculares.* El miostático de acción breve *succinilcolina* puede emplearse a dosis doble, si hace falta, y el d-tubocurare es preferible en operaciones intraperitoneales largas. Como los relajantes paralizan todos los músculos estriados —y por ello también los respiratorios—, es necesaria la *intubación endotraqueal* para la respiración artificial. Este procedimiento es el mejor para regular con precisión el sueño y la relajación muscular, pero exige conocimientos fundamentales y experiencia. El uso liberal de miostáticos puede ser muy peligroso para el paciente ya operado, si no se reconoce y corrige a tiempo una parálisis residual de los músculos respiratorios. Por eso, recientemente se ha recurrido a *economizar relajantes musculares profundizando la anestesia con halonato, que es muy activo.* Este narcótico inhalante se prefiere cada vez más en cirugía abdominal mayor, porque se opone al shock.

Anestesia profunda por inhalación de éter

El éter sigue siendo el narcótico más seguro para personal de poca experiencia, pues la sobredosis produce una alarmante apnea mucho antes de interrumpirse la circulación. En este caso es posible también *iniciar la anestesia con un barbitúrico;* pero así es muy entretenido el cambio a la narcosis por inhalación. Sólo se consigue una relajación suficiente de las paredes abdominales mediante una anestesia profunda con éter, que, si dura mucho, ocasiona alteraciones patológicas en los órganos parenquimatosos; por eso, a fin de perjudicar al paciente lo menos posible, el cirujano tiene que operar lo más aprisa que pueda. Las complicaciones postoperatorias son también así muy frecuentes y graves.

Anestesia peridural

Si *se narcotiza superficialmente a los enfermos antes de comenzar la anestesia peridural,* se resuelven de modo casi ideal todos los problemas de la cirugía abdominal mayor. La relajación muscular, la hipotensión arterial y la contracción del intestino proporcionan un campo operatorio despejado y anémico. *Una hipotensión excesiva debe neutralizarse con tónicos circulatorios,* pues de otro modo se hace difícil dominar los vasos intestinales pulsátiles en los puntos de resección, y aumenta el peligro de una sutura insuficiente. Si, a pesar de ser baja la presión sanguínea, sobreviene una hemorragia copiosa, la pérdida deberá compensarse al momento. *No es adecuada la anestesia peridural para enfermos ancianos, de circulación precaria y en estado de shock.* El empleo de este método presupone, además de capacidad técnica, conocimientos fisiológicos y farmacológicos, a fin de evitar accidentes y proceder con tino en su caso. La complicación más peligrosa parece ser la inyección subaracnoidea profusa, que puede dominarse, sin embargo, mediante respiración artificial y refuerzo de la circulación.

Anestesia de lactantes y niños pequeños

En principio, el margen terapéutico de todos los narcóticos es menor en estas edades que en adultos.

Por tanto, la iniciación y práctica de la narcosis reclaman experiencia y un instrumental que generalmente se encuentra sólo en servicios especiales adecuados. *La indicación de intubar es tanto más amplia cuanto menos edad tenga el niño y más extensa sea la operación abdominal.*

Para la operación más frecuente en la infancia, la apendicectomía, basta, sin embargo, la narcosis por instilación de éter, con abundante aportación de oxígeno bajo la mascarilla.

Anestesia en el íleo

Se suscitan problemas especiales de narcosis en todas las estenosis del conducto intestinal, por el *peligro de aspiración mortal durante la inducción.* Para conjurarlo, *antes de comenzar la narcosis hay que introducir una sonda en el estómago,* a fin de evacuarlo. Otra precaución consiste en anestesiar con el tronco elevado, inyectando aprisa una dosis de barbitúrico y administrando un relajante muscular de acción breve, después de lo cual se protegen las vías respiratorias contra la aspiración por medio de una intuba-

ción rápida. *Pero el uso de barbitúricos y relajantes con el estómago lleno es una técnica peligrosa, contra la cual hay que prevenir a los inexpertos en intubación.* Si no es posible utilizar métodos modernos de anestesia, es mejor iniciarla con una mezcla de óxido nitroso y oxígeno, a la cual se agrega poco a poco éter a fin de profundizarla. Para abrir una fístula intestinal de descarga se recurre también a la anestesia local.

Anestesia en cirugía de urgencia, peritonitis y traumatismo abdominal

En estos casos amenaza igualmente la complicación más frecuente de la narcosis por parte de un estómago lleno. En situaciones de apremio, *la premedicación debe ser intravenosa lenta,* sin dejar de observar al paciente. Tras inyección pausada de 50-100 miligramos de Dolantina, diluida con 0,5 miligramos de atropina en 10 ml. de suero fisiológico, *el estómago puede vaciarse por vómito;* éste se provoca también introduciendo una gruesa sonda gástrica. Finalmente, después de intubar en narcosis, puede lavarse el estómago a fondo, si se quiere evitar al paciente esta tortura en pleno conocimiento.

Debe tenerse en cuenta que los pacientes de circulación alterada necesitan cantidades de narcóticos mucho menores que las requeridas para una anestesia general según la experiencia.

Límite de tolerancia de la resección intestinal

Un problema esencial de la cirugía de intestino es el de *la proporción de éste que podemos sacrificar* sin riesgo mediato para el enfermo. Está probado, desde hace largo tiempo, que *la colectomía y la proctocolectomía no comprometen más tarde la resorción.* En el organismo, generalmente reajustado ya por efecto de la insuficiencia anterior, el asa inferior del intestino delgado asume en gran parte la función espesante del colon derecho. También se tolera la *resección del intestino delgado* hasta 300 cm. sin gran sustitución; pero *al rebasar los 500 cm.* —y sólo esto debe estimarse como «resección extensa»— se inician trastornos de resorción (DENK, VITALI, AXHAUSEN, JERAULD; BERMAN, cit. por SHONYO y JACKSON). Se conocen los siguientes *signos de insuficiencia:* pérdida rápida de peso, descenso de la presión sanguínea, reducción de la descarga de 17 cetosteroides, atrofia muscular, atrofia testicular, desaparición de la libido, amenorrea, apetencia de sal, decalcificación ósea, trastornos de la síntesis de proteínas, hipertrofia epitelial y muscular del intestino remanente, solubilización prematura de las substancias ingeridas en el duodeno, resorción aumentada de azúcares y aminoácidos en el colon, y tránsito muy acelerado; así como pérdidas de vitaminas, anemia hipocrómica, aumento del líquido intracelular, poliuria nocturna, hipopotasemia, hipocolesteremia, disminución de la secreción pancreática, atrofia hepática y trastornos psíquicos. La asimilación de grasas desciende a 55 %, y la resorción de proteínas, a 60 %. En cambio, no cambia la absorción de carbohidratos. La pérdida de íleon, cualquiera que sea, hará pensar que con ella decae la resorción de vitamina B_{12} y sobreviene anemia megaloblástica. Si hay que eliminar también el íleon, deberá conservarse en lo posible la *válvula ileocecal,* porque aumenta, retardando el tránsito, la resorción de grasas y proteínas en el intestino remanente (KREMEN, JENSENIUS). La implantación antiperistáltica de segmentos de intestino delgado no ha pasado hasta ahora de la fase experimental en animales (HAMMER y colaboradores). Por lo demás, *es objeto de nuestra terapéutica tratar de reducir la motricidad y aumentar la capacidad de resorción.* Las normas principales consisten en el empleo de productos *anticolinérgicos* y en una *dieta* con dosis de *vitamina B_{12} y ácido fólico,* sin rebasar los *30-40 gr. diarios de grasas.* Deben administrarse *pequeñas colaciones frecuentes, mecánicamente desmenuzadas, con muchas calorías,* y, sobre todo, con *elevada concentración de proteínas.* Debe evitarse toda aportación de residuos. La *leche y sus productos* fomentan el aumento de peso. Las *dosis de hierro, calcio, magnesio* (60 miligr. diarios) y *vitaminas A, C, D y K* disminuyen los síntomas de tetania y mejoran la fórmula hemática. Inmediatamente después de operar se infundirán *por vía parentérica, en abundancia, líquido, sales y proteínas,* y también *aminoácidos.* Como anticolinérgicos disponemos de *opio, bismuto, creta, Banthine, arándanos,* etc. El aumento de la resorción de grasas obtenido por WEKESSER mediante *vagotonía* hace considerar esta intervención quirúrgica. Igualmente utilizamos la *propiedad anabólica de las hormonas sexuales* (Primobolán, Dianabol, Durabolina). Citamos la resección intestinal de Jackson como la más conocida y extensa; la autopsia efectuada más tarde por distintos motivos reveló sólo un residuo de 19,5 cm. de yeyuno; al parecer, era viable tras una sustitución extensa al principio y detenida más tarde.

Causas de absorción defectuosa

Estado consecutivo a resección extensa de intestino delgado; formación de utrículos o fondos de saco en anastomosis; diverticulitis del intestino delgado; anastomosis acortadas, fístulas gastrocólicas.

Yeyunitis, ileítis, enteritis regional, ausencia de válvula ileocecal, ileotomía terminal, estenosis crónicas.

Trastornos de la circulación mesentérica (claudicación intestinal), entercolitis, esclerodermia, enteropatía por irradiación, enfermedad de Whipple, esprue tropical.

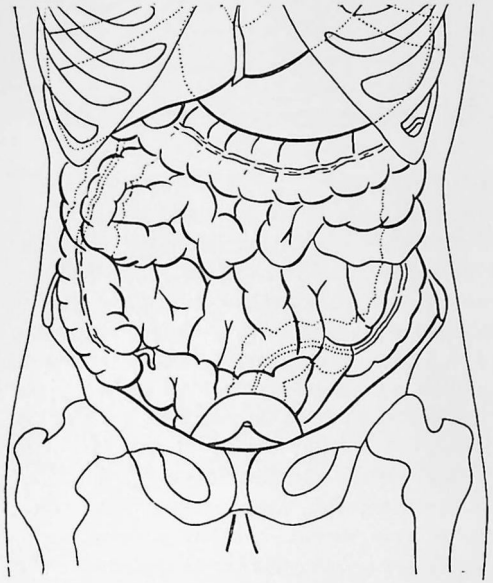

FIG. 4. Situación normal de los intestinos delgado y grueso en la cavidad abdominal

Esquema preparatorio para resección intestinal

Medidas generales: Sustitución de sangre, sales inorgánicas, líquido y vitaminas; ejercicio y refuerzo de la circulación; ejercicios respiratorios; envolvimiento de las piernas.

Preparación de la anestesia: Atropina o escopolamina (véase en su lugar), opiáceos (véase allí), derivados de fenotiacina (véanse éstos).

Limpieza intestinal mecánica: Evacuación administrando medicamentos perorales y enemas.

Esterilización del intestino: Sulfamidas, antibióticos.

Baño de aseo.

Sonda permanente.

Rasuración del campo operatorio.

Limpieza del campo operatorio con alcohol de 70°.

Colocación sobre la mesa de operaciones (evitando paresias por presión).

Protección del ano artificial con batista de Billroth.

Anatomía topográfica y funcional de la cavidad abdominal y del conducto digestivo

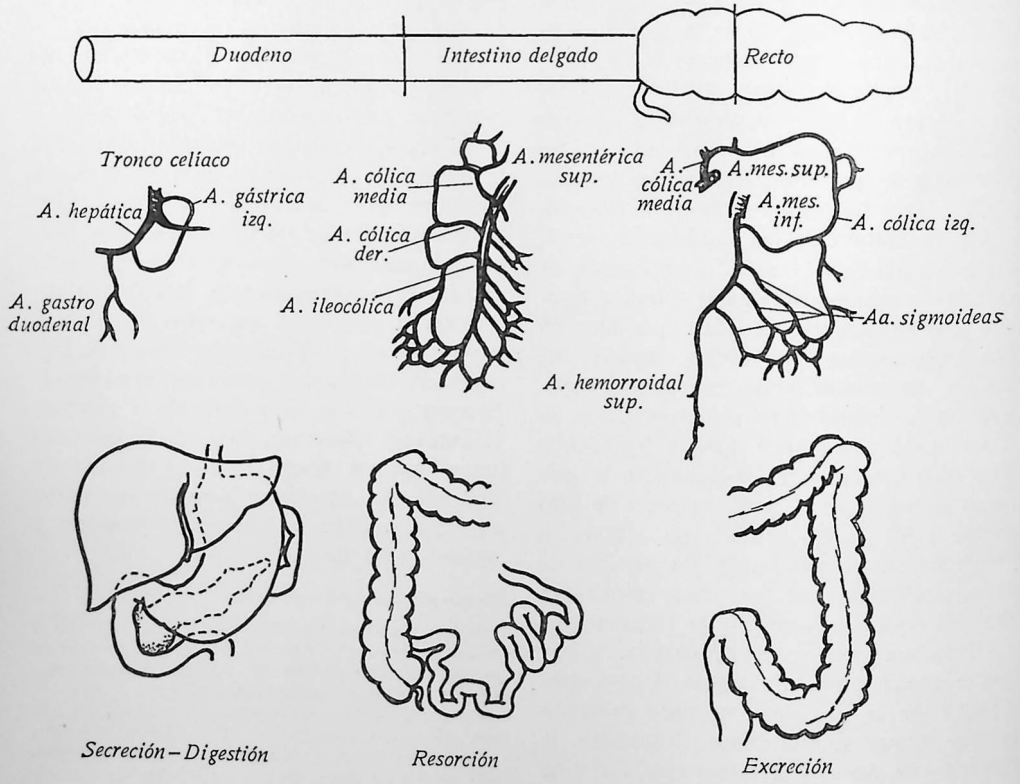

FIG. 5. Sectores funcionales y arteriales del conducto intestinal

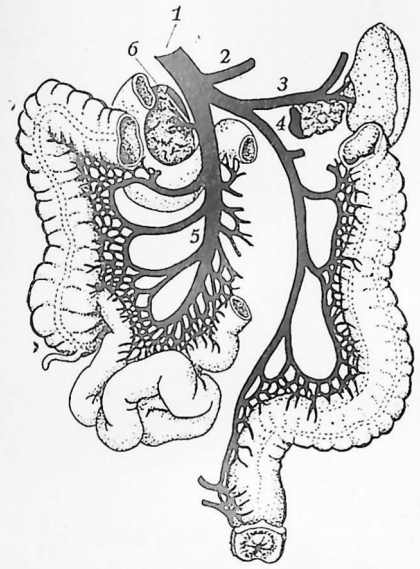

FIG. 6. Anatomía de la vena porta y sus afluentes: 1, tronco de la vena porta; 2, V. coronaria del estómago; 3, V. esplénica; 4, V. mesentérica inferior; 5, V. mesentérica superior; 6, V. gastroepiploica derecha

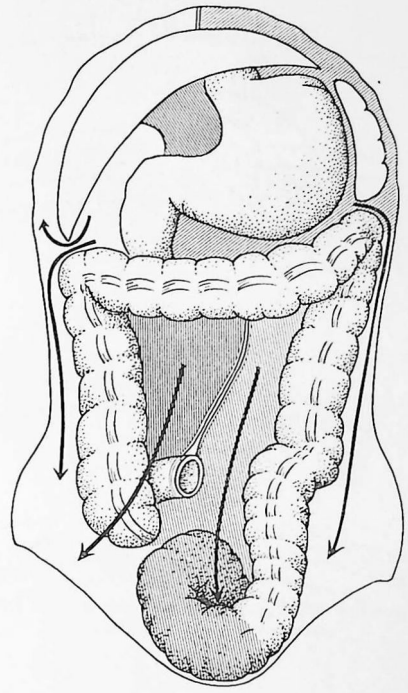

FIG. 7. Espacios peritoneales y desagüe

Técnica general de las operaciones de intestino

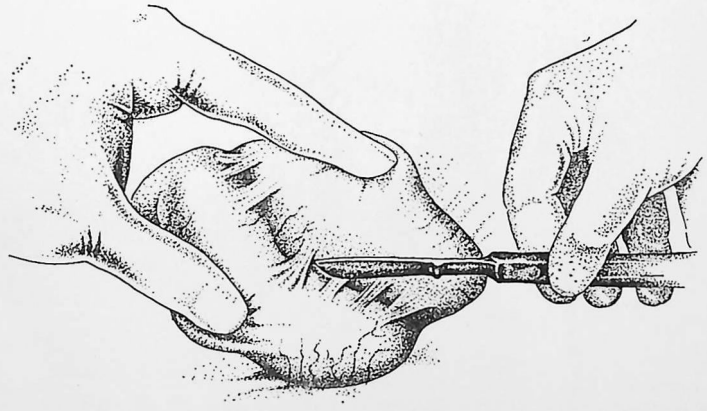

FIG. 8. Las adherencias se cortan mejor con el filo del bisturí poniéndolas tirantes

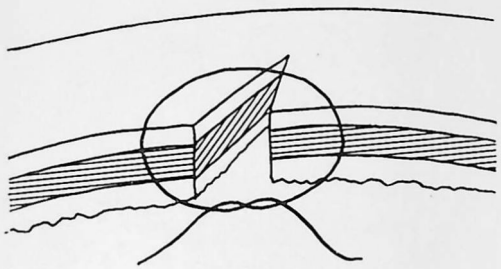

FIG. 9 *a*

FIG. 9 *a-c*. Sutura típica de intestino

FIG. 9 *a*. Sutura invaginante en masa. Punción de dentro a fuera, y luego de fuera a dentro; se anuda en el hueco del intestino

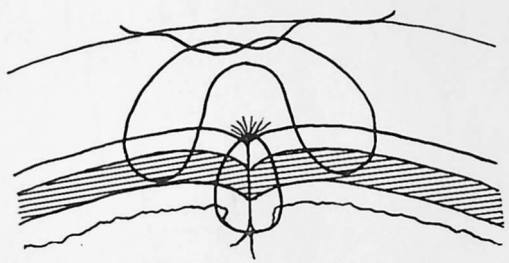

FIG. 9 *b*

FIG. 9 *b*. Encima se aplica la sutura de Lembert, que atraviesa las capas serosa y muscular y se aprieta luego hasta lograr una buena coaptación

FIG. 9 *c*. Para invaginar bien los labios en la primera sutura en masa, se estira ésta, sin cortarla, hasta después de anudar la otra sutura aplicada encima



FIG. 9 *c*

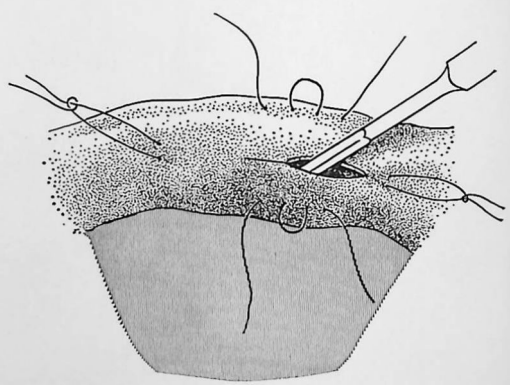

FIG. 10. Enterotomía I: Entre dos hilos de sostén, con los extremos formando una W, se abre la luz intestinal con un bisturí en dirección longitudinal

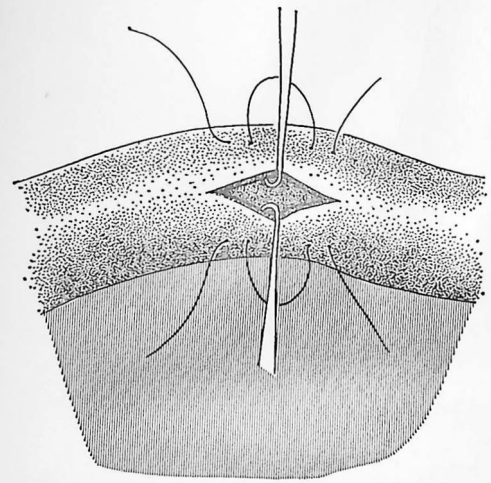

FIG. 11 *a*. Enterotomía II: Cierre. Tracción transversal de los bordes de la incisión, con tiranervios

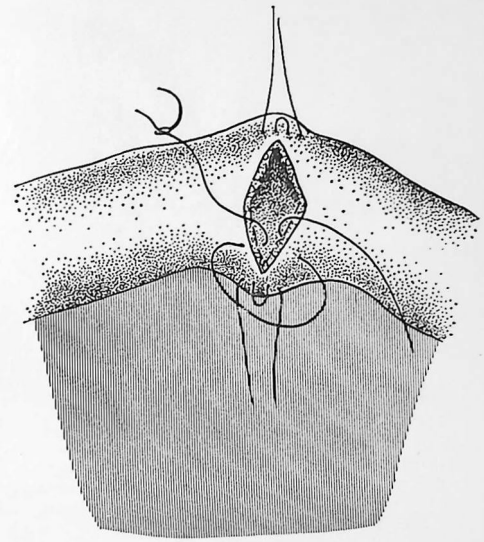

FIG. 11 *b*. Enterotomía III: Cierre. Sutura transversa con punto invaginante en masa

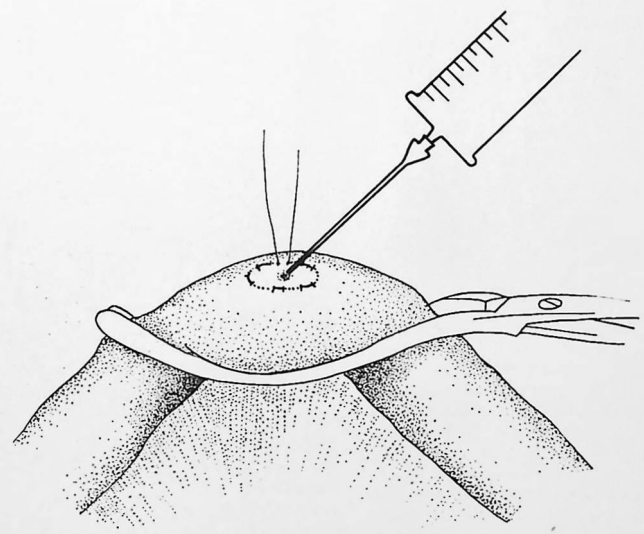

FIG. 12. Punción intestinal: Aplicación de una pinza de Doyen. Por encima se hace una sutura en bolsa de tabaco, y en ella se clava la aguja montada en la jeringa. Al retirar la aguja, se anuda la sutura

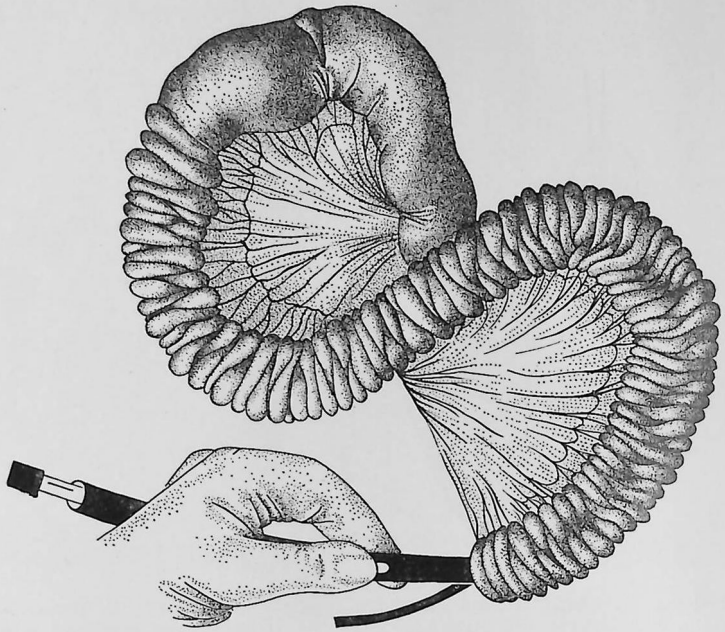

FIG. 13. Aspiración del intestino ocluido, introduciendo un tubo semirrígido con mandril grueso, por el que se evacua el intestino intubado. Está contraindicado exprimir el intestino. Por la abertura lateral del tubo se regula la succión con el pulgar

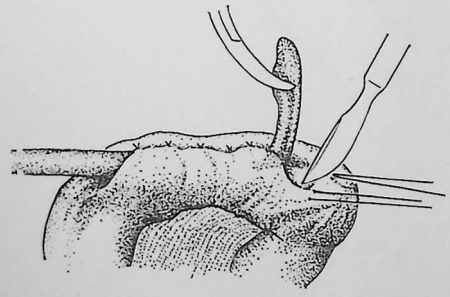

FIG. 14. Enterostomía I: El canal de Witzel se aplica de modo que pueda introducirse doblado desde fuera un catéter de próstata de 15-18 Charr. o una sonda de Nélaton, a lo largo y en sentido oral, en la pared del intestino, sin estrechar su luz. La pared se monta sobre la sonda con puntos seromusculares de seda. En el borde anterior del canal se colocan puntos de sostén, y entre ellos se abre la pared intestinal con un bisturí. Con ayuda de una pinza, se introduce la punta de la sonda en el intestino, y por encima se cierra la abertura anterior del canal de Witzel con puntos sueltos seromusculares

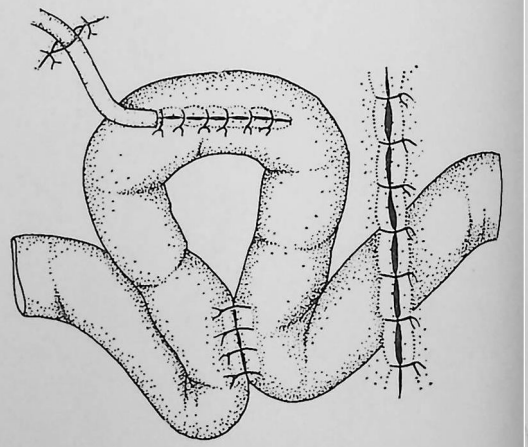

FIG. 15. Enterostomía II (según WITZEL), con enteroanastomosis

FIG. 16. Enterostomía III (según MAYDL)

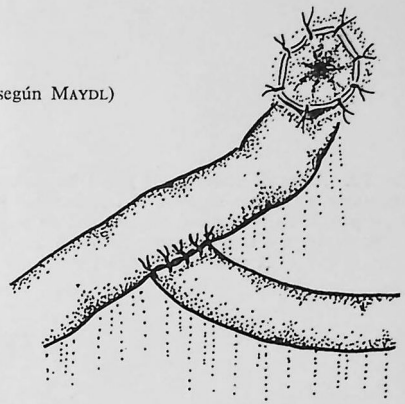

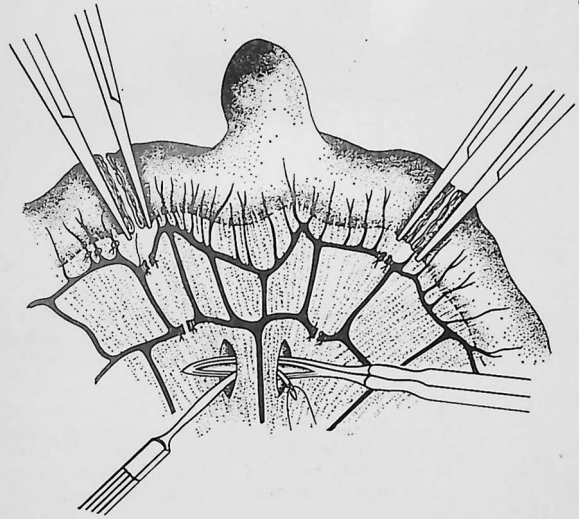

FIG. 17. Movilización y liberación de un segmento de intestino delgado para resecarlo: Mediante transiluminación se aprecia el curso de los arcos vasculares

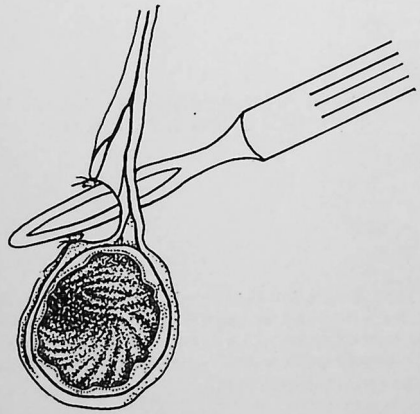

FIG. 18. Al liberar el intestino junto a su pared, debe tenerse en cuenta que han de colocarse ligaduras ventral y dorsal a cada rama vascular

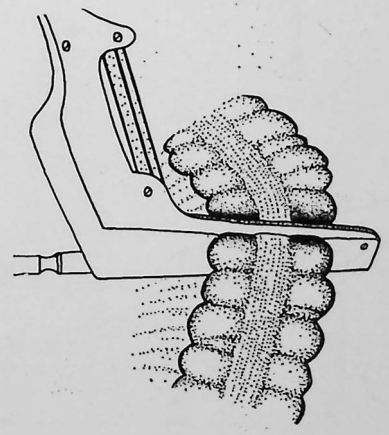

FIG. 19. Sección del intestino por medio del suturador de Petz

FIG. 20. Antes de seccionar la pared intestinal entre dos hileras de grapas de Petz, el intestino que ha de ser objeto de cierre terminal se arma con un punto de sostén en W, que sirve a la vez de punto angular de la sutura de Lembert

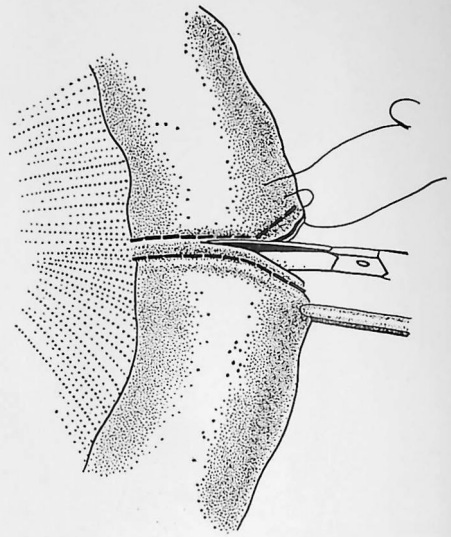

FIG. 20

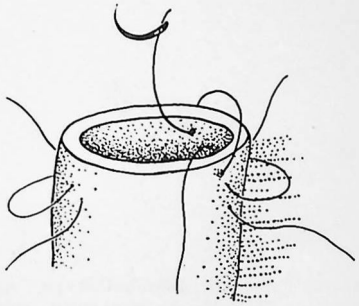

FIG. 21 *a*

FIG. 21 *a*. Sutura intestinal terminal I: Se aplican en los lados mesentérico y opuesto dos puntos seromusculares en W (de seda), de sostén y angular. Así se estira el intestino en esa dirección, y luego se aplican puntos invaginantes en masa (de catgut)

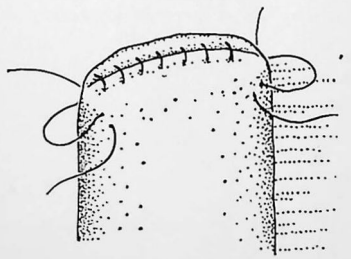

FIG. 21 *b*

FIG. 21 *b*. Sutura intestinal terminal II: Aplicada la sutura en masa, se hace la de Lembert

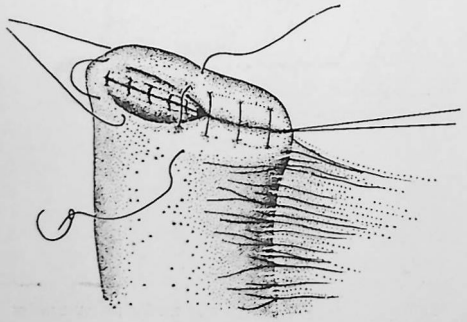

FIG. 21 *c*

FIG. 21 *c*. Sutura intestinal terminal III: Se han aplicado los primeros tres puntos seromusculares, anudando también como punto angular el de sostén en W situado primero en el lado mesentérico

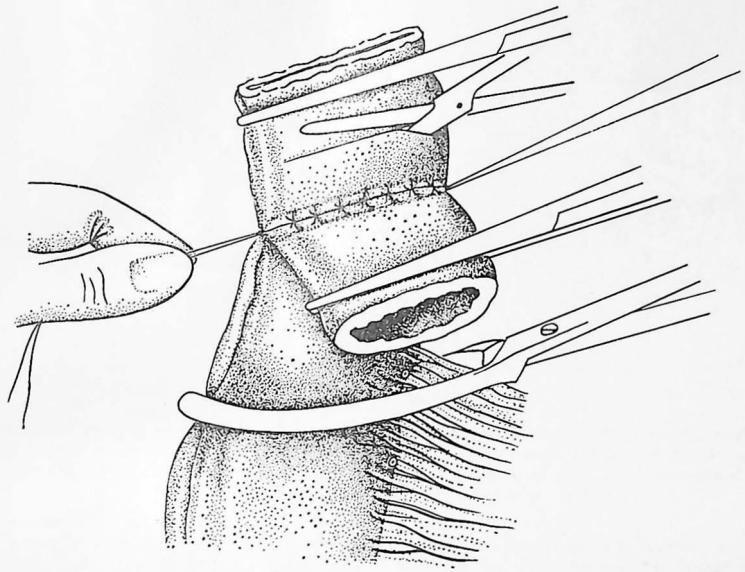

FIG. 22 *a*. Anastomosis terminoterminal I: Se unen con puntos seromusculares sueltos las paredes posteriores de los dos cabos de intestino delgado aproximados mediante unas pinzas de Doyen. Los dos puntos angulares se dejan como sostén; los demás se cortan

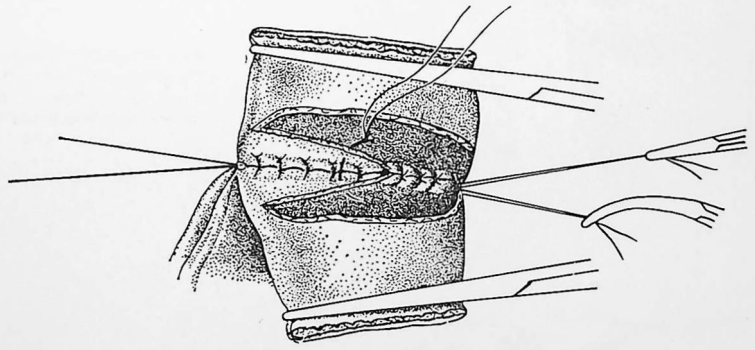

FIG. 22 *b*. Anastomosis terminoterminal II: A 1,5-2 cm. en dirección distal de esta sutura, se seccionan las capas adyacentes de pared hasta la luz. Luego se aplica un punto en masa de catgut cromado en la pared posterior; se dejan los dos puntos angulares, y se cortan los demás.

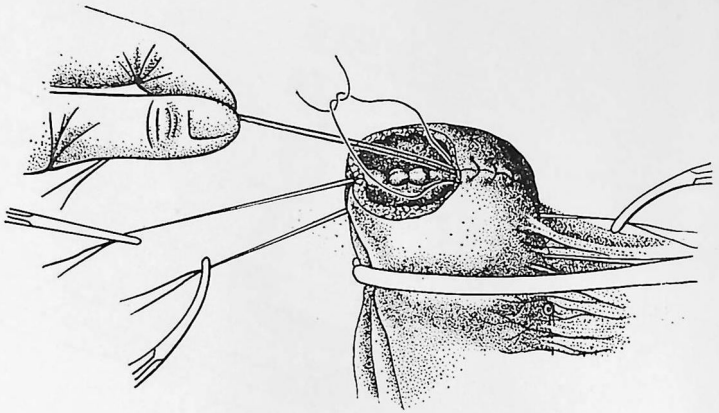

FIG. 22 *c*. Anastomosis terminoterminal III: Entretanto se ha seccionado también la pared lateral de ambos extremos del asa, de modo que los tubos queden paralelos y abiertos. Se aplica entonces la sutura invaginante en masa de los bordes exteriores de la incisión, en la pared anterior. Para invaginar, se deja y se estira el penúltimo hilo hasta después de anudar el último

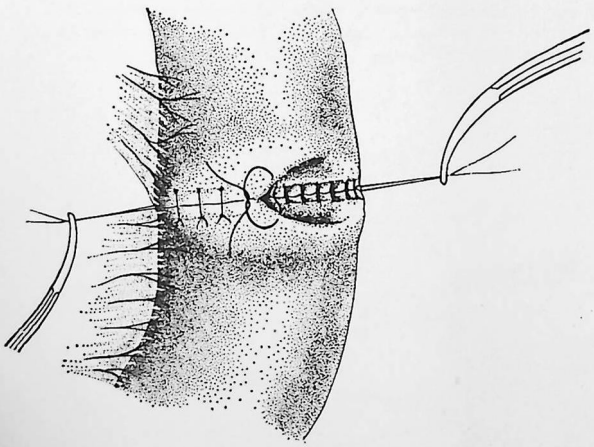

FIG. 22 *d*. Anastomosis terminoterminal IV: retirarse ya las pinzas de Doyen de la base de extremos del asa, y cubrirse la pared anter puntos seromusculares sueltos

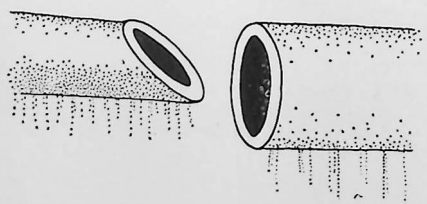

FIG. 23. La diferente anchura de la luz de dos intestino dificulta la anastomosis terminal. Esto esquivarse seccionando oblicuamente el extre intestino de menor diámetro interno, más corto lado opuesto al mesenterio

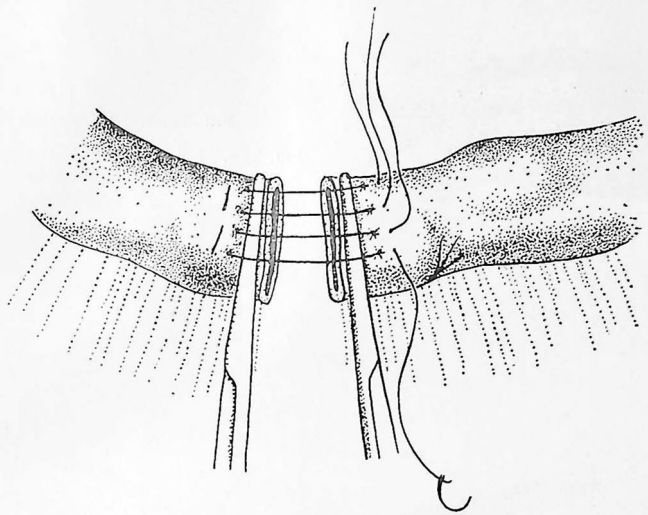

FIG. 24. Anastomosis aséptica. Con dos pinzas cortantes apretadas se coge y aplasta el intestino por su extremo, lo más cerca posible de la periferia; luego, por el lado proximal de las pinzas, se unen los extremos con puntos en U, aplicados en el lado dorsal y en el ventral. Al retirar las dos pinzas, se estiran rápidamente los puntos en U, cerrando así la anastomosis. No se necesitan puntos de seguridad más que si hay sospecha de desajuste. Por invaginación bidigital se sueltan los labios adheridos (fig. 25)



FIG. 25. La invaginación bidigital comprueba la permeabilidad de la anastomosis

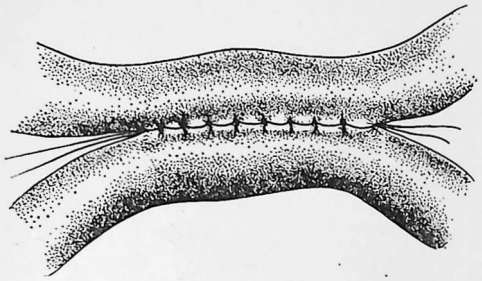

FIG. 26 *a-c*. Anastomosis laterolateral

FIG. 26 *a*. I. Los puntos de la pared posterior (seda, seromusculares) están aplicados

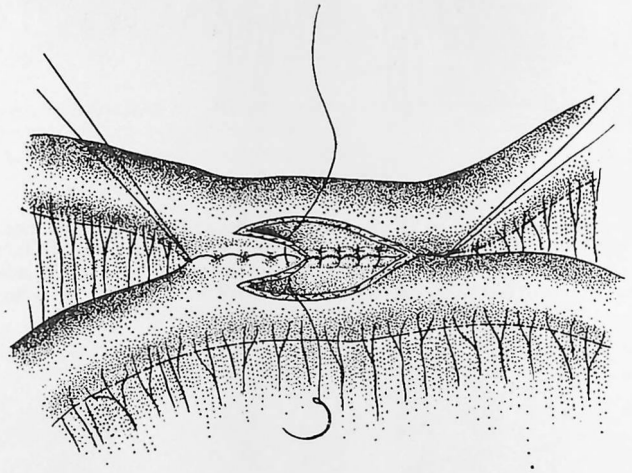

FIG. 26 *b*. II. La luz intestinal se abre a lo largo, aproximadamente a 1,5 cm. de la sutura seromuscular de la pared posterior. Con puntos sueltos en masa (catgut) se suturan las capas mucosa, muscular y serosa

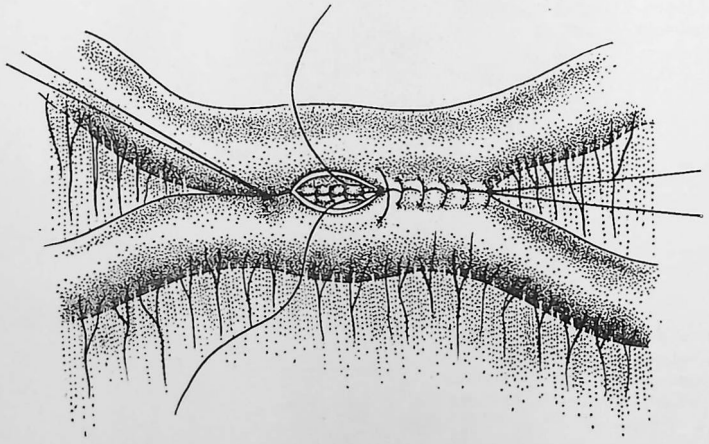

FIG. 26 *c*. III. La sutura entrecortada de la pared anterior se hace invaginante, con catgut

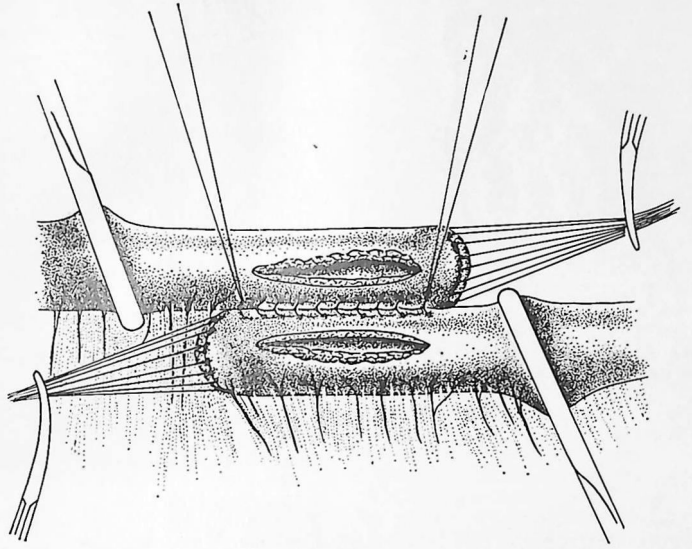

FIG. 27. IV. Dos asas de intestino delgado cerradas por los extremos se aproximan para anastomosis laterolateral. La técnica de sutura concuerda con la de enteroanastomosis lateral (fig. 16 *a-c*).

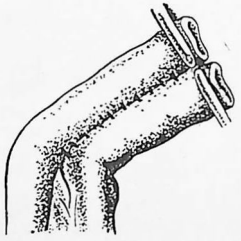

FIG. 28 *a*. Anastomosis combinada laterolateral y terminotermal, según POTH. I. El empalme laterolateral se aplica en anisoperistalsis, suturando la pared posterior con puntos seromusculares

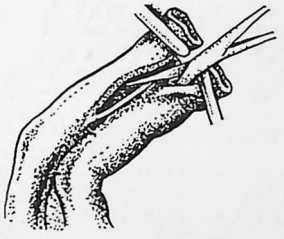

FIG. 28 *b*. II. Se dividen ambas ramas en dirección proximal desde la abertura terminal

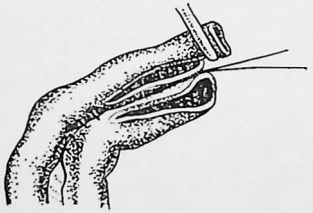

FIG. 28 *c*. III. Se refrescan oblicuamente los extremos, dejando el lado corto junto a la incisión

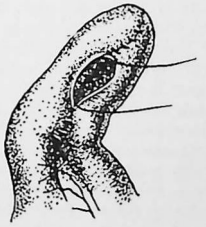

FIG. 28 *d*. IV. La sutura de la pared anterior se invagina, incluyendo los extremos sesgados

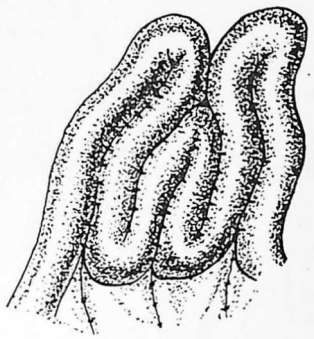

FIG. 29. V. La sutura puede protegerse cubriéndola con asas contiguas

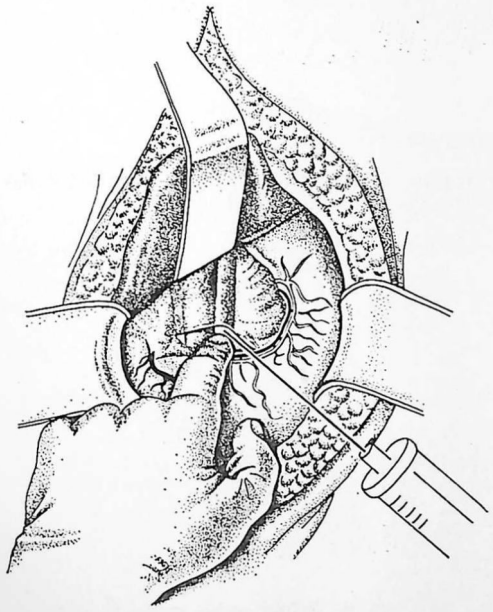

FIG. 30. Anestesia esplácnica (según BRAUN, ZENKER y otros). Localización digital de la región del esplácnico con el dedo índice izquierdo, apartando con un gancho el lóbulo lateral izquierdo del hígado. Primero se buscan la arteria gástrica izquierda y el tronco celíaco; a continuación se palpa con el dedo índice a la derecha de la aorta, junto al cuerpo de la XII vértebra dorsal. Por encima de la punta del dedo se introduce una aguja de 20 cm. de longitud hacia el hueso, y se retira luego un poco; el dedo se mantiene extendido durante la inyección y con el pulpejo separa bien la aorta de la vena cava. Un ayudante inyecta 70-80 c. c. de solución de Novocaína al 0,5 %. Es imprescindible la aspiración de tanteo, sobre todo después de cualquier cambio de jeringa. Al cabo de cinco a diez minutos, la anestesia es completa para un tiempo de hora y media, y abarca hígado, estómago, vías biliares, páncreas, bazo, intestino delgado y colon transverso. Peligro: inyección intravascular. Basta una sola aspiración de sangre para que deba interrumpirse la anestesia en el acto

Bibliografía, exposiciones monográficas y trabajos fundamentales sobre anatomía quirúrgica, clínica y técnica

BACON, H. E.: Ulzerative Colitis. J. B. Lippincott, Filadelfia-Montreal, 1958.

BAUER, K. H.: Das Krebsproblem. Springer, Berlín-Viena-Heidelberg, 1949.

BAUMANN, W., K. BECKMANN, M. GÜLZOW, N. HENNING, G. KATSCH: Handbuch der Inneren Medizin, Verdauungsorgane. Springer, Berlín-Gotinga-Heidelberg, 1953.

BENSAUDE, R.: Darmkrankheiten. París, 1952.

BIER-BRAUN-KÜMMEL: Chirurgische Operationslehre, tomo IV. Die Operation am Bauch. J. A. Barth, Leipzig, 1955.

v. BIRCH-HIRSCHFELD, F.: Lehrbuch der allg. und spez. pathol. Anatomie. Leipzig, 1894.

BRAUN, H., W. WORTMANN: Der Darmverschluss und die sonstigen Wegstörungen des Darmes. Springer, Berlín-Viena, 1924.

BREITNER, B., ZUKSCHWERDT: Chirurgische Operationslehre, tomo IV. Urban & Schwarzenberg, Viena-Innsbruck, 1958.

BÜCHNER, F.: Spezielle Pathologie. Urban & Schwarzenberb, Munich-Berlín, 1955.

CHÉRIGIÉ, E., P. HILLEMAND, CH. PROUX, R. BOURDON: Le gréle normale et pathologique. Expansion scientifique française. París, 1957.

CORNING, H. K.: Lehrbuch der topographischen Anatomie. J. F. Bergmann, Munich, 1949.

DEMLING, L.: Moderne Therapie der Verdauungskrankheiten. Urban & Schwarzenberg, Munich-Berlín, 1960.

DENNIG, H.: Lehrbuch der Inneren Medizin. G. Thieme. Stuttgart, 1954.

DEUCHER, F.: Die chirurgische Behandlung der Divertikel des Magen-Darm-Traktes. Helver. chir. acta 24, 4 (1957), 435-475.

DICK, W.: Das Karzinomrezidiv. F. Enke, Stuttgart, 1958.
Dünndarm und Ileus. Klinische Chirurgie für die Praxis, tomo III, 361.

DOHRMANN, R.: Einführung in die prä- und postoperative Wasser- und Elektrolyttherapie. Springer, Berlín-Gotinga-Heidelberg, 1954.

FAHRLÄNDER, H. J.: Dünndarmpathologie. S. Karger, Basilea-Nueva York, 1960.

FINSTERER, H.: Wiener Beiträge zur Chirurgie, tomo VII. Die Chirurgie des Dickdarms. W. Maudrich, Viena, 1952.

FISCHER, A. W.: Chirurgie des Darmes. En Handbuch der praktischen Chirurgie, 6.ª ed. Ferd. Enke, Stuttgart, 1929.
Allgemeine Technik der Bauchoperation. En BIER-BRAUN-KÜMMELL, Leipzig. J. A. Barth, 1931 y 1955.
Frühdiagnose des Dickdarmkrebses. Klin. Wschr. 2 (1923), 948.

FISCHER, A. W.: Über entzündliche Rektumstenosen. Dtsch. med Wschr. 49 (1923), 967.
Über Darmgrippe. Zbl. Chir. 38 (1923), 1443.
Über die funktionelle Bedeutung des M. levator ani. Arch. klin. Chir. 123 (1923), 105.
Die abdominosakrale Rektumexstirpation. Arch. klin. Chir. 132 (1924), 503.
Zur Diagnose, Therapie und Prognose der Dickdarmgeschwülste. Klin Wschr. 4 (1925), 760.
Heilungs- und Vernarbungsvorgänge im Dickdarm. Arch. klin. Chir. 146 (1927), 19.

Inwieweit ist durch die Ablösung des Fettbehanges die Sicherheit der Dickdarmnaht gefährdet? Arch. klin. Chir. 152.
Zur abdominosakralen Operation des Rektumkarzinoms. Bruns' Beitr. klin. Chir. 146 (1929), 383.
Studien zur Seit-zu-Seit-Anastomose am Darm. Zbl. Chir. 58 (1931), 930.
Rektalstrikturen und Lymphogranuloma inguinale. Dtsch. med. Wschr. 58 (1932), 527.
, LÜRMANN: Über eine tumorbildende, ulzeröse stenosierende und perforierende Entzündung des untersten Ileum. Arch. klin. Chir. 177 (1933), 638.
, LÜRMANN: Analkanalplastik nach missglückter Whiteheadoperation. Zbl. Chir. 61 (1934), 157

GORSCH, R. V.: Proctologie Anatomy. The Williams and Wilkins Comp., Baltimore, 1955.

GROB, M.: Lehrbuch der Kinderchirurgie. G. Trieme, Stuttgart, 1957.

GROSS, R. E.: The surgery of infancy and childhood. W. B. Saunders Comp., Filadelfia-Londres, 1953.

GULEKE, N.: Bösartige Geschwülste des Dickdarms und Mastdarms. Neue Deutsche Chirurgie, tomo 66. F. Enke, Stuttgart, 1957.

HAFTER, E.: Praktische Gastroenterologie. G. Thieme, Stuttgart, 1956.

HEGEMANN, G.: Allgemeine Operationslehre, tomo I, 2. 2.ª parte. Springer, Berlín-Gotinga-Heidelberg, 1958.

HEGGLIN, R.: Differentialdiagnose Innerer Krankheiten. G. Thieme, Stuttgart, 1961.

HENNING, N., L. DEMLING: Die Ileitis regionalis. Erf. inn. Med. 10 (1958), IX.
, W. BAUMANN: Lehrbuch der Verdauugskrankheiten. G. Thieme, Stuttgart, 1956.

HEUSSER, H.: Die Erkennung und Behandlung des akuten Darmverschlusses. F. Enke, Stuttgart, 1956.

HIRSCH, W., K. RUST: Praktische Diagnostik ohne klinische Hilfsmittel. J. A. Barth, Munich, 1958.

HOLLE, F., E. SONNTAG: Grundriss der gesamten Chirurgie. Springer, Berlín, 1960.

HOLLINSHEAD, H. W.: Anatomy for surgeons, tomo II. Hoeber-Harter, Nueva York, 1956.

HUBER, P., R. OPPOLZER, K. DENNECKE: Die chirurgischen Erkrankungen des Verdauungstraktes. Auszug: Therapie und Praxis, fasc. 4. Urban & Schwarzenberg, Viena-Innsbruck, 1958.

JONES, F. A.: Modern Trends in Gastroenterology. Butterworth & Co., Londres, 1958.

KIRSCHNER, M., O. NORDMANN: Die Chirurgie. Eine zusammenfassende Darstellung der allgemeinen und der speziellen Chirurgie. tomo VI y VII. Die Chirurgie des Bauches. Urban & Schwarzenberg, Berlín-Viena, 1942.

KUNZ, H.: Das akute Abdomen. Klinik und Therapie der akuten chirurgischen Baucherkrankungen. Urban & Schwarzenberg, Munich-Berlín, 1960.

LEHNER, A.: Die Enteroanastomose nach Parlavecchio und Puig-Sureda. Arch. klin Chir. 276 (1953), 351.

LICHTENSTEIN, M. E.: Colostomy in Dis. Colon-Rectum I (576), W. B. Saunders Comp., Filadelfia-Londres, 1959.

LINDENSCHMIDT, TH.: Pathophysiologische Grundlagen der Chirurgie. G. Thieme, Stuttgart, 1958.

MELCHOR, E.: Die Chirurgie des Duodenums. Neue Dtsch. Chir. F. Enke, Stuttgart, 1917.

MEIER, A. L.: Überbrückung von Kolondefekten mit Hilfe von Dünndarmsegmenten nach Resektion wegen Divertikulitis. Helvet. chir. acta 74 (1957), 489.

MICHELS, N. A.: Blood supply and anatomy of the upper abdominal organs. J. B. Lippincott Comp., Filadelfia-Montreal, 1955.

MORITSCH, P.: Die Schmerzverhütung bei chirurgischen Eingriffen. Aus: Wiener Beiträge zur Chirurgie, tomo V. W. Maudrich, Viena, 1949.

MÖRI, F.: Die Überbrückung der Dickdarmeffekte mit Hilfe der Enteroplastik. Bruns' Beitr. klin. Chir. 183 (1951), 308.

PENITSCHKA, W., G. W. REY: Die enterogenen zystischen Fehlbildungen. «Enterozystome» des Verdauungstraktes. Arch. klin. Chir. 285 (1957), 420.

PERNKOPF, E.: Topographische Anatomie des Menschen. Urban & Schwarzenberg, Munich-Berlín-Viena, 1943.
Zschr. Anat. Entw.gesch. 64 (1922), 76.

PLENK, A., H. HARTL: Operationslehre. BREITNER, s. d.

PRÉVOT, R., A. LASSRICH: Röntgendiagnostik des Magen-Darm-Kanals. G. Thieme, Stuttgart, 1959.

RATHCKE, L.: Chirurgie des Dünndarms. Arch. klin. Chir. 298 (1961), 822.

RAUBER-KOPSCH, F.: Anatomie des Menschen. G. Thieme, Leipzig, 1911.

RERWITZ, E. v., y OLLINGER, P.: Die Lehre von den Darmpassagestörungen. En Lehrbuch d. Chirurgie, 11.ª ed. G. Fischer, Jena, 1956.

REICHEL, P., M. STAEMMLER: Die Neubildungen des Darmes. Neue Dtsch. Chir. F. Enke, Stuttgart, 1933.

REICHLE, R.: Die Chirurgie des Mastdarms und Afters. Urban & Schwarzenberg, Berlín-Viena, 1941.

REIFFERSCHEID, M.: Der Dickdarmpolyp. F. Enke, Stuttgart, 1959.

SCHINZ, H. R., W. E. BAENSCH, G. FRIEDEL, G. UEHLINGER: Lehrbuch der Röntgendiagnostik. tomo IV. G. Thieme, Stuttgart, 1952.

SMITH, R.: Acute intestinal obstruction. E. Arnold & Co., Londres, 1948.

SONNTAG-WACHS, E.: Chirurgische Propädeutik. Leipzig, 1957.

STELZNER, F.: Die anorektalen Fisteln. Springer, Berlín-Gotinga-Heidelberg, 1959.

STICH, R., K. H. BAUTER: Fehler und Gefahren bei chirurgischen Operationen, tomo I y II. VEB, G. Fischer, Jena, 1958.

TESTUT, L., A. LATARIET: Traité d'anatomie humaine. G. Doin et Cie., París, 1949.

TONDURY, B.: Angewandte und topographische Anatomie. Thieme, Stuttgart, 1959.

TURELL, R.: Treatment in proctology. The Williams and Wilkins Comp., Baltimore, 1949.
Diseases of colon and anorectum. W. B. Saunders Comp., Filadelfia-Londres, 1959.

WANGENSTEEN, O. W.: Intestinal obstructions. Ch. C. Thomas, Springfield/Illinois/EUA, 1949.

WEINTRAUB (v. pág. 53).

WESTHUES, H.: Einfachheit und Sicherheit bei Magen- und Darmoperationen. G. Thieme, Stutgart, 1961.
Die pathol. anat. Grundlagen d. Rektumkarzinoms. G. Thieme, Leipzig, 1934.

WIEMERS, K., E. KERN: Die postoperativen Frühkomplikationen. Ihre Behandlung und Verhütung. G. Thieme, Stuttgart, 1957.

WILDEGANS, H.: Die Krankheiten und Verletzungen des Dickdarms (ohne bösartige Geschwülste). Neue Dtsch. Chir., tomo 67. F. Enke, Stuttgart, 1959.
World congress of gastroenterology, 1958, vol. I y II, The Williams and Wilkins Comp., Baltimore, 1959.

WILMS, M.: Der Ileus. F. Enke, Stuttgart, 1906.

ZENKER, R.: Allgemeine und spezielle chirurgische Operationslehre, tomo VII. Die Eingriffe in der Bauchhöhle. Springer, Berlín-Gotinga-Heidelberg, 1951.

Fortschritte und Probleme in der Bauchchirurgie. Münch. med. Wschr. 74 (1952), 681.

Bibliografía sobre exploración y preparación general y especial

ALMY, T. P.,: Experimental studies on the irritable colon. Amer. J. Med. 10 (1951), 60.

ALTHAUSEN, T. J., R. K. DOIGS, K. VYEYAMA, S. WEIDEN: Digestion and absorption after massive resection of the small intestine. Gastroenterology, 16 (1950), 126.

K. VYEYAMA, R. G. SIMPSON: Massive resection of the small intestine. Gastroenterology, 12 (1945), 795.

BADENOCH, J.: The blind loop syndrome. Mod. trends of gastroenterology II, 231. Butterworth, Londres, 1958.

BARTELHEIMER, H.: Die Bedeutung der Ernährung für die Entstehung von Stoffwechselstörungen. Internat. J. prophyl. Med. 1 (1957), 41.

BENNHOLD, H., H. OTT: Das Eiweisspektrum y seine klinische Bedeutung. Klinik der Gegenwart. Urban & Schwarzenberg, Berlín-Munich, 1955.

BERNING, H.: Internistische Gesichtspunkte der Lähmung des Magen-Darm-Kanals. Chirurg., 28 (1957), 337.

BLACK, B. M., A. H. KELLY: Recurrent carcinoma of the rectum y recto-sigmoid. Arch. Surg., 71 (1955), 538.

BOCK, H. E.: Leber y Nieren vor y nach Operationen. Arch. klin. Chir., 292 (1959), 52.

BOYS, F.: The prophylaxis of peritoneal adhesions. Surg (St. Louis) 11 (1942), 118.

BRANDBERG, L. L., G. E. RUBIN, W. E. QUINTON: A multipurpose instrument for suction biopsy of the esophagus, stomach, small bowel and colon. Gastroenterology, 37 (1959), 1.

BROCK, N., H. WILLIAMS: Wirkung eines zyklischen N-Lost Phosphamidesters auf exp. erzeugte Tumoren d. Ratte. Dtsch. med. Wschr., 83 (1958), 453.

BROSIG, G.: Subtotale Dünndarmresektion als Folge eines stumpfen Bauchtraumas. Zbl. Chir., 85 (1960), 221.

BÜLBRING, E.: Smooth muscle of the alimentary tract. Modern trends of gastroenterology, 2. Butterworth, Londres, 1958.

BUTLER, D. B.: Compensatory mechanisms following massive small bowel and resection for intestinal volvulus. Surg. Gyn. Obstetr., 109 (1959), 479.

CARTER, J., V. S. COVERT, CH. ECKERT: Nystatin en the control of fungeous overgrowth during large bow chemotherapie. Amer. Med. Ass Arch. Surg., 80 (1960), 541.

COHN jr., J.: Antibiotics for colon surgery. Gastroenterology, 35 (1958), 583.

COHN, I.: The influence of antibiotics on the spread of tumors of the colon. Ann. Surg., 151 (1960), 917.

COOKE, W. F., J. M. FRENCH: Modern trends of gastroenterology, 2. 218. Butterworth, Londres, 1958.

COUINAUD, CL., CL. PERES: La resection de la dernière anse grèle. J. chir., 73 (1957), 461.

DANIEL, E. E., A. J. HONOUR: Antagonism of serotonin induced contraction and electrical activity en the ileum. Gastroenterology, 39 (1960), 62.

DENK, W., K. KARRER: Chemotherapie als Versuch einer Rückfallverhütung nach Karzinomoperation. Krebsarzt, 14 (1959), 81.

DOMAGK, G., S. PETERSEN, W. GANS: Ein Beitrag zur experimentellen Chemotherapie der Geschwülste. Zschr. Krebsforsch. 59 (1953), 617.

DÖRFLER, H.: Kann der Mensch ohne Dünndarm leben? Zbl. Chir. 50 (1923), 1502.

DOHRMANN, R.: Die prä- y postoperative Kaliumsubstitution. Chirurg, 28 (1957), 342.

ECKEL, J. H., C. HOLMAN: Comments on ileocolostomy and intestinal exclusion. Surgery, 15 (1944), 307.

ERSPAMER, V.: Siehe Carcinoid S. 194.

FINLAND, M.: Zit. bei KUNZ.

FINNEY: Zit. bei KUNZ.

FISCHER, A. W.: Über die Röntgenuntersuchung des Dickdarms mit Hilfe einer Kombination von Lufteinblasung y Kontrasteinlauf (kombinierte Methode). Arch. klin. Chir., 134 (1925), 209.

FLETSHER, R. F., et al.: A case of magnesium defency folowing massive intestinal resection. Lancet, 1960, 522.

FRIMANN-DAHL, J.: Leerdiagnostik der abdominellen Entzündungen. Arch. klin. Chir., 279 (1954), 98.

FURNAS, D. W., W. BIRNBAUM: Interpretation of digital examination of the rectum. Dis. Colon & Rectum., 1 (1958), 365.

GARROD, L. P.: Uses and dangers of antibiotics. Modern trends of gastroenterology. Butterworth, Londres, 2 (1958), 24.

GIBERTINI, G., F. AMICI: Duodenografia ipotonica. Minerva chir., 15 (1960), 445.

GOLDENBERG, I. S., W. P. BYRNES: The effect of operative trauma on the gastro-intestinal absorption of fat. Surg. Gyn. Obstetr., 109 (1959), 762.

GRAFF, M.: Tierexperimentelle Untersuchungen zur Frage der Funktion frischer Anastomosen y ihre Beeinflussbarkeit durch Medikamente. Bruns' Beitr. klin. Chir., 184 (1952), 322.

HAMMER, J. M., P. H. SEAY: The effect of antiperistaltic bowel segments on intestinal emptying time. Amer. Med. Ass. Arch. Surg., 79 (1959), 537.

HAYMOND, H. E.: Massive resection of the small intestine. An analysis of 257 collected cases. Surg. Gyn. Obstetr., 61 (1935), 693.

HEBERER, G.: Zur Chirurgie der Aneurysmen der Bauchaorta, der Milz y Leberarterien. Chir., 30 (1959), 193.

HENNING, N.: Akut bedrohliche Zustände im Bereich der Bauchhöhle. Arch. klin. Chir., 279 (1954), 667.

K. HEINKEL: Klinische Laboratoriumsdiagnostik. Urban & Schwarzenberg, Munich-Berlín, 1959.

HOCH, A. D., S. E. FOSTER: Über die Verwendung eines neuen mikrosierten Bariums (Barotrast) zur Röntgenuntersuchung unter spezieller Berücksichtigung der Kolondarstellung mit Doppelkontrastmethode. Schweiz. med. Wschr., 88 (1958), 730.

HOLLE, F., R. SCHAUTZ, F. BECKER: Enterocolitis acuta pseudomembranacea, eine postoperative Zweiterkrankung. Arch. klin. Chir., 288 (1958), 219.

IVES, E.: The gastrointestinal tract as the forget of neurologic disease. Amer. J. Gastroenterology, 34 (1960), 37.

JACKSON, W. P. U., G. G. LINDER: Small intestine insufficiency following intestinal surgery. S. Afr. J. Clin. Sc. 2 (1951), 70.

JACKSON, W. P. U.: Massive resection of the small intestine. Modern trends en Gastroenterology. Edit. por F. A. Jones, 243. Paul B. Hoeber, Inc. Nueva York, 1958.

JENSENIUS, H.: Results of experimental resections of the small intestine on dogs. Lewis, Londres, 1945.

JUNGHANNS, H.: Akut-bedrohliche Erkrankungen im rechten Unterbauch. Arch. klin. Chir., 279 (1954) 644.

KALK, H., W. BRÜHL: Leitfaden der Laparoskopie y Gastroskopie. G. Thieme, Stuttgart, 1951.

KIKUTH, W.: Hospitalismus. Arch. klin. Chir., 287 (1957), 65.

KOGAN, E., A. SCHAPIR, H. B. JANOWITZ, D. ADLERSBERG: cit. en KASSELS. Malabsorption following extensive small intestinal resection, including inadvertent gastroileostomy. Malabsorption Syndrome (D. ADLERSBERG). Grune & Stratton Inc., Nueva York, 1957.

KRAUS, O.: Wechselbeziehungen zwischen gastrointestinalen Störungen y Herzmuskelischämie. Viena, med. Wschr., 110 (1960), 630.

KRAUSS, H.: Die Kombination der chirurgischen mit der chemischen Krebstherapie. Grundlagen y Praxis chemischer Tumorbehandlung. Pirwitz, Heidelberg, 1954.

KREMEN, A. J., J. H. LINNER, C. H. NELSON: An experimental evaluation of the nutritional importance of proximal and distal small intestine. Ann. Surg., 140 (1954), 439.

KUNZ, H.: Neue Formen von Hospitalismus y ihre Bekämpfung. Arch. klin. Chir., 287 (1957), 57.

LANGRALL, H. M., A. H. BAGGENSTOSS: Necropsy data en 135 deaths from massive gastrointestinal hemorrhage. Proc. Staff Meet. Mayo Clin., 35 (1960), 195.

LINDENSCHMIDT, TH. O.: Pathophysiologische Grundlagen der Chirurgie. G. Thieme, Stuttgart, 1958.

LINDER, F.: Chirurgische Staphylokkeninfekte y Antibiotika. Arch. klin. Chir., 287 (1957), 74.

LINZENMEYER, G.: Comunicación personal.

LIOTTA, D.: Pour le diagnostic des tumeurs du pancréas: la duodenographie hypotonique. Lyon chir., 50 (1955), 455.

LUDANY, G., T. GATI, A. DÖKLEN: «Darmstoff» y Darmzottenbewegung. Zschr. Vitamin-Hormon-Ferm. forsch., XI (1960), 93.

MCHARDY, G., J. E. BECHTOLD, R. J. MCHARDY: From primary diseases of the mesenteric small intestine. Review of the literature and analysis of 216 cases. Gastroenterology, 28 (1955), 17.

MARANTA, E.: Erfahrungen mit der Bariumsulfat-Emulsion «Guerbet» en der Röntgendiagnostik des Dünndarms. Gastroenterologia, 94 (1960), 251.

MAYER, L. D., L. H. GRIED: Tetany from small bowel resection and small and large bowel exclusion. Gastroenterology, 13 (1949), 597.

MILLER, E. M., J. M. WINFIELD: Acute intestinal obstruction secondary to postoperative adhesions. Arch. Surg., 78 (1959), 952.

PARHOFER, R., H. PICHLMAIER: Experimentelle Untersuchungen über Veränderungen der Darmmotorik nach Vagotomie. Arch. klin. Chir., 296 (1960), 307.

PHILIPS, D. F., W. H. DEARING, J. M. WAUGH: Comparison of complications following intestinal surgery after oral and parenteral preoperative antibiotic preparation. Surg. Gyn. Obstetr., 106 (1958), 145.

PIETZ, D. G.: Nutritional and electrolyte evaluation in massive bowel resection. Gastroenterology, 31 (1956), 56.

POTH, E. J.: The role of intestinal antisepsis en the preoperative preparation of the colon. Surgery, 47 (1960), 1018.

PRÉVOT, R.: Zur Röntgendiagnostik akuter Baucherkrankungen. Arch. klin. Chir., 279 (1954), 679.

RAGINS, H., H. A. OBERHELMANN: Anemia associated with a stagnant («blind») jejunal loop. Amer. Med. Ass. Arch. Surg. 80 (1960), 525.

RASCHKE, G.: Über Erfahrungen mit Sulfamethyloxazol unter besonderer Berücksichtigung intestinaler Infektion. Med. Klin., 55 (1960), 35.

RASKIN, H. F., J. B. KIRSNER, K. J. PALMER: Exfoliative cytology of the gastrointestinal tract. Modern trends en gastroenterology, 2. Butterworth, Londres, 1958, 76.

ROBIESEK, F.: Subtotale Dünndarmexstirpation wegen innerer Inkarzeration. Zbl. Chir., 81 (1956), 729.

SALMON, P. A., W. O. GRIFFEN jr., C. B. JENSON, O. H. WANGENSTEEN: The effect of temperature on intestinal mobility. Surgery, 46 (1959), 873.

SCHAPIRO, H., E. R. WOODWARD: Pathway of enterogastric deflex. Society for exper. Biology, 101 (1959), 407.

SCHINZ, H. R., A. RÜTTIMANN: Die Leistungsfähigkeit der Doppelkontrastmethode en der radiologischen Dickdarmdiagnostik. Schweiz. med Wschr., 90 (1960), 807.

SCHMÄHL, D.: Krebsmetastasen. Ihre Entstehung y Prophylaxe. Medizinische, 1959, 1847.

SCHMIEDT, E.: Zur präoperativen Entkeimung des Dickdarms. Arch. klin. Chir., 276 (1953), 517.

SCHOEN, H.: Resorptionsuntersuchungen, Munich, med. Wschr., 2 (1961), 122.

SCHREIBER, H. W., R. C. HAAN: Zur zytostatischen Therapie bösartiger Geschwülste y die Möglichkeiten ihrer Beurteilung en chirurgischer Sicht. Zbl. Chir., 86 (1961), 519.

SEELIGER, H. P. R., H. WERNER: Comunicación personal.

SHINER, M.: Duodenal and jejunal biopsie. Gastroenterology, 33 (1957), 64.

SHONYO, G. A., J. A. JACKSON: Massive resection of the small intestine. Arch. Surg., 61 (1950), 123.

SMITH, R. R., L. B. THOMAS, H. W. HILBERG: *Cancer* cell contamitation of operative wounds. Cancer, 11 (1958), 53.

SOUTHWICK, H. W., W. H. COLE: Prophylactic and adjuvant measures in the treatment of carcinoma of the colon. In TURELL: Dis. of colon and anorectum, 1 (1959), 41. W. B. Saunders, Filadelfia-Londres.

SPRUNG, H. B.: Über Messergebnisse mit dem verschluckbaren Intestinalsender im Magen-Darm-Kanal. Arch. klin. Chir., 291 (1959), 80.

STICKNEY, J. C., D. W. NORTHUP: Effect of gastric emptying upon propulsive motility of small intestine. Society for exper. Biology, 101 (1959), 582.

STÖRMER, R.: Diätetik in der inneren Medizin, Schmidtsche Kost. Klinik der Gegenwart, tomo 7, 542.

TIEMANN, F., P. REICHERTZ: Über das intestinale Elektrogramm (EEG) y seine Bedeutung für die Klinik. Med. Klin., 54 (1959), 654.

VINK, M.: Le chirurgien, la désinfection intestinale et la récidive locale. J. Internat. Coll. Surgeons, 24 (1955), 741.

WACHSMUTH, W.: Zur Frage der profusen neurovaskulärbedingten Schleimhautblutungen. Arch. klin. Chir., 274 (1952), 490.

WECKESSER, S. C., A. B. CHINN, M. W. SCOTT, J. W. PRICE: Extensive resection of the small intestine. Amer. J. Surg., 78 (1949), 706.

WEINTRAUB, S.: (ver pág. 53).

WELIN, S.: Zur Darstellung der Kolonpolypen mit der Doppelkontrastmethode. Fortschr. Röntgenstr., 82 (1955), 341.

WENZ, W., K. HOCHBERG: Die Röntgenuntersuchung des operierten Mastdarms. Fortschr. Röntgenstr., 93 (1960), 597.

YOUMANS, J. B.: Clinical detection of proteine deficiency. J. Amer. Med. Ass. 128 (1945), 439.
YOUNG, W. F., J. MCINTOSH: Parenteral fluid therapy for children undergoing major abdominal surgery. Brit. J. Surg., 47 (1959), 261.
ZENKER, R., F. GROLL: Chemotherapeutika y Antibiotika bei Eingriffen am Dickdarm y Mastdarm. Chirurg, 21 (1950), 12.
ZENKER, R., H. HAMELMANN: Akut bedrohliche Erkrankungen im Bereich der Bauchhöhle. Arch. klin. Chir., 279 (1954), 630.
ZIMMER, E. A.: «Barium Wander», ein neues Kontrastmittel mit speziellen Eigenschaften zur Untersuchung des Magen-Darm-Kanals. Gastroenterologia, 74 (1948), 208.

PARTE ESPECIAL

Duodeno

Anatomía del duodeno

Topografía, esqueletotopía y estructura del duodeno

El duodeno, segmento más alto del conducto intestinal, muy importante, forma un *asa curvada en herradura* y abierta hacia la izquierda. *Mide* unos 20 a 30 cm., y su *anchura* es de 4 a 6 cm.

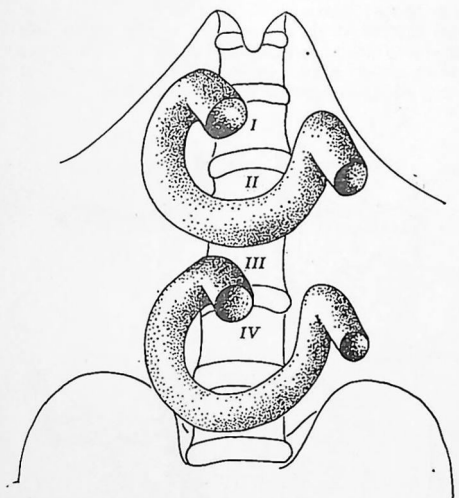

FIG. 31. Variaciones extremas en la situación del duodeno

El *segmento horizontal superior* (I), de 4 a 5 cm. de longitud, se halla a la altura de las vértebras XII dorsal y I lumbar. El *segundo, descendente* (II), mide unos 10 cm., y se extiende a la derecha de la vena cava. El *tercero, inferior* (III), *horizontal y ascendente*, comienza a la derecha de las vértebras III a IV lumbares, y termina en la flexura duodenoyeyunal, a la altura del cuerpo de la II vértebra lumbar. En bipedestación, *la situación del duodeno puede variar mucho* (según la resistencia del aparato de suspensión) (fig. 31).

Para la cirugía del duodeno son de importancia sus *relaciones:* 1.°, con la *cabeza del páncreas;* 2.°, con las *vías biliares extrahepáticas;* 3.°, con los *grandes vasos mesentéricos;* 4.°, con el *peritoneo y sus líneas de reflexión* (fig. 32). Las únicas porciones del duodeno rodeadas de peritoneo son el segmento I, el bulbo y el segmento horizontal superior, así como la flexura duodenoyeyunal. Las demás, que constituyen la mayor parte de su longitud, se encuentran adosadas a la pared posterior del abdomen, separadas tan sólo de ella por una *capa de tejido conjuntivo con muchos nervios*. La *mucosa duodenal* forma pliegues transversales, que constituyen las válvulas de *Kerkring*. En el duodeno superior están las *glándulas duodenales* o de *Brunner*, y más abajo, las *glándulas intestinales* o de *Lieberkühn*, que continúan hasta el intestino grueso. Es muy estrecha la relación del duodeno con el sistema extrahepático de vías biliares. El *colédoco* pasa por detrás de la flexura duodenal, en el surco entre el duodeno y el páncreas (espacio retroduodenal), y muy cerca de éste; desemboca hacia la mitad del segundo segmento, atravesando la pared posterior del duodeno. Dentro se reconoce la afluencia en la mucosa por un relieve longitudinal de la misma, cuyo extremo inferior forma la *ampolla de Vater*. El primer segmento duodenal toca la cara anterior de la glándula suprarrenal derecha. *El segundo está en contacto con el riñón derecho*, sobre todo con el polo inferior y con los vasos renales; por encima del mismo pasa el *colon transverso*, con sus dos hojas mesentéricas estrechamente unidas a la serosa que reviste la pared anterior del duodeno, de la que pueden separarse por disección roma (fig. 33).

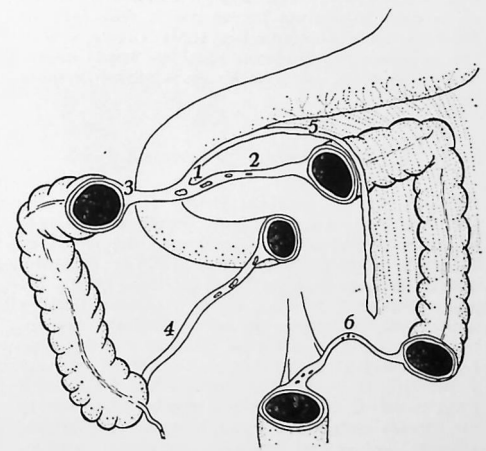

FIG. 32. Raíces mesentéricas y su relación con el duodeno: 1, entrecruzamiento de las inserciones mesentéricas en la flexura duodenal; 2, raíz mesentérica del colon transverso; 3, raíz mesentérica de la flexura derecha; 4, raíz mesentérica del intestino delgado; 5, inserción epiploica; 6, mesosigmoide

La *cabeza del páncreas* cubre la cara dorsal del primer segmento sólo con un estrecho apéndice, y el segundo, por detrás y delante, con un borde romo, y llena así por completo toda la zona limitada por la flexura duodenal. Este segundo segmento puede estar rodeado asimismo hasta la mitad por la cabeza del páncreas. Sólo a nivel del tercer segmento cesa el contacto con el cuerpo del páncreas, es decir, con el

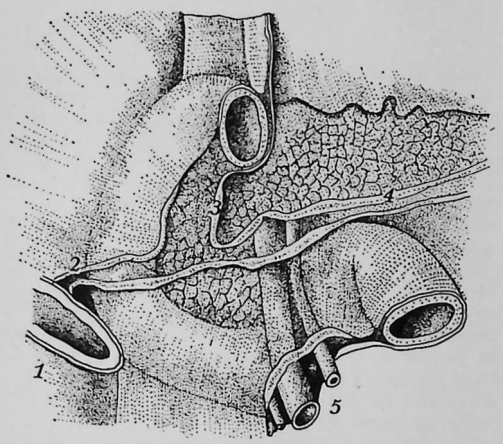

FIG. 33. Inserciones mesentéricas de la flexura duodenal: 1, colon ascendente y flexura derecha; 2, mesocolon del colon ascendente y de la flexura derecha; 3, hojas peritoneales del duodeno; 4, inserción del mesocolon transverso; 5, vasos mesentéricos superiores

gancho de éste. Su rama ascendente tiene un mesenterio visible, libre por delante. La flexura duodenal, en su parte baja, cruza por encima la vena cava inferior; su rama ascendente pasa sobre la aorta, y, a su vez, la cruzan por delante la vena y la arteria mesentéricas superiores, así como los vasos cólicos derechos medios.

Vascularización arterial

Cuatro sectores arteriales irrigan el duodeno (figura 34). De la arteria hepática común se desprende la arteria gastroduodenal, que después del origen de la arteria gástrica derecha suministra la irrigación arterial de la parte craneal del duodeno. Debajo del primer segmento duodenal emite una rama dorsal y otra ventral, las arterias pancreatoduodenales superiores, destinadas a la cabeza del páncreas y al duodeno. La rama delgada dorsal pasa por detrás del páncreas y por delante de la vena porta y del colédoco, e irriga la cabeza del primero y el duodeno describiendo una arcada dorsal. La rama anterior, más gruesa, alimenta los sectores anteriores de ambos órganos. Unos tres dedos a la derecha, junto al tronco de la vena mesentérica superior, pasa el arco anterior de la arteria por debajo del borde del páncreas, hacia el dorso, y allí se anastomosa, formando un arco dorsal, con la arteria pancreaticoduodenal inferior. Este tronco nace en la arteria mesentérica superior, entre el origen de las arterias cólicas media y derecha.

Son posibles numerosas *variantes de vascularización* de la cabeza del páncreas y el duodeno (fig. 35). Las arcadas anterior y posterior tienen a veces cuatro arcos cada una; las ramas inferiores pueden desprenderse aisladamente de la arteria mesentérica superior o de la arteria hepática; y, finalmente, el tronco inferior de las arterias pancreatoduodenales nace algunas veces de la arteria yeyunal superior.

Vascularización venosa

Arcos semejantes forman las venas (fig. 36). La rama dorsal desemboca por su extremo superior directamente en el tronco principal de la vena porta, mientras que el extremo caudal lo hace en la vena mesentérica superior. El arco ventral recibe por arriba las ramas de la vena gastro epiploica derecha, y abajo, la vena cólica derecha, y desemboca, punto a los bordes inferior y anterior del gancho del páncreas, en la vena mesentérica superior.

Las vías linfáticas del duodeno se distribuyen también en tres grandes grupos. El vaso caudal sigue a lo largo de la vena mesentérica inferior por detrás del páncreas; recoge la linfa de la porción III y la mitad inferior de la II, mientras que la del primer segmento y de la parte alta del segundo vierte directamente en el grupo celiaco, en común con la del cordón del hilio hepático y del ligamento hepatoduo-

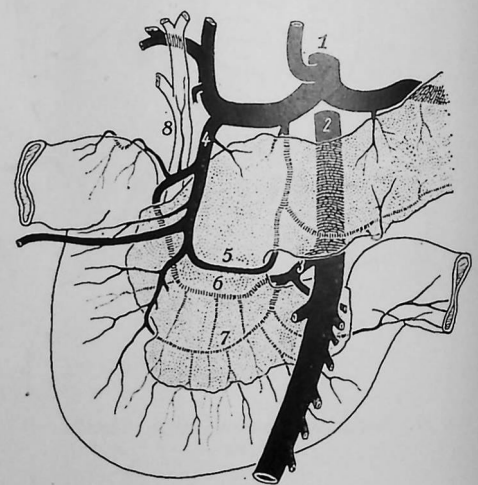

FIG. 34. Vascularización arterial del duodeno: 1, tronco celíaco; 2, A. mesentérica superior; 3, A. pancreatoduodenal superior izquierda; 4, A. gastroduodenal; 5, A. pancreática anterior; 6, A. pancreatoduodenal superior; 7, A. pancreatoduodenal inferior

denal. Finalmente, el sector retroduodenal conduce la linfa por detrás del cordón venoso mesentérico (figura 157).

Al dorso del duodeno y del páncreas se encuentra aquí también el sector mesentérico rudimentario de ambos órganos, constituido por una gruesa capa de tejido conjuntivo surcada de fibras nerviosas, en la cual se hallan incluidos los vasos dorsales descritos.

Anatomía de la flexura duodenoyeyunal

El conocimiento de las relaciones de la flexura duodenoyeyunal tiene importancia práctica para la movilización de la parte alta del yeyuno y de la propia flexura. Su fijación a la izquierda de la II vértebra lumbar se considera normal, y se debe a la tracción del *músculo de Treitz*, desarrollado a partir del asa diafragmática derecha (fig. 37). La anchura de las inserciones y la longitud del músculo determinan la inclinación y altura del duodeno ascendente, y también el ángulo de la flexura (figs. 38 y 39). La vascularización arterial se aprecia por la figura 42 *c*, y los vasos venosos son satélites de los arteriales. Los vasos pasan hacia la derecha por delante del *músculo de Treitz*, apenas visible, que no debe confundirse con el *repliegue de Treitz* (fig. 41). Detrás del citado músculo, y por consiguiente de la flexura, está situada la vena mesentérica inferior. Entre esta vena y la pared posterior de la flexura está la *fosa retroduodenal* (fig. 42), formada por el plegamiento flabeliforme del mesocolon en los primeros meses de vida fetal. Esta fosa, denominada también *fosa de Treitz*, está limitada arriba

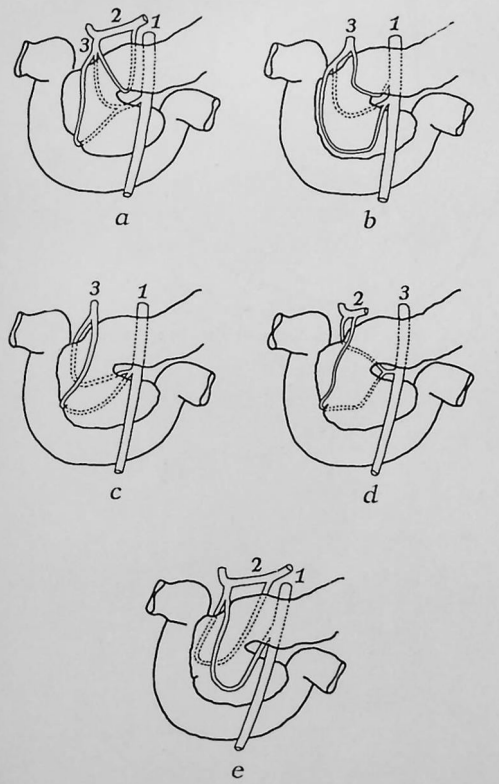

FIG. 35 *a-e*. Variantes de la vascularización arterial del duodeno

y abajo por sendos *pliegues duodenoyeyunales* superior e inferior (figs. 42 *a* y 42 *b*). La flexura constituye en embriología el punto cardinal de la rotación del intestino, y por ello está inicialmente cubierta por cuatro hojas peritoneales, que corresponden a las dos raíces mesentéricas superpuestas; una de éstas proviene del mesenterio del duodeno y de la flexura, y la otra,

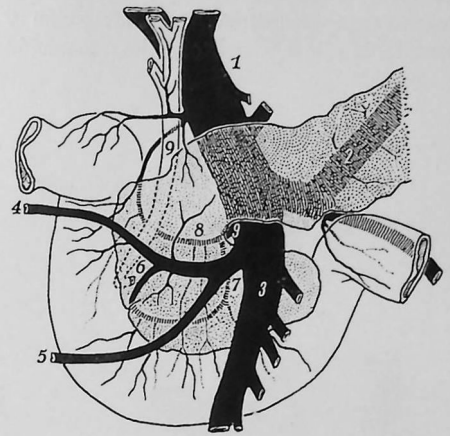

FIG. 36. Irrigación venosa del duodeno: 1, V. porta; 2, V. esplénica; 3, V. mesentérica superior; 4, V. gastroepiploica derecha; 5, V. del colon transverso; 6, V. pancreatoduodenal inferior derecha; 7, V. pancreatoduodenal inferior izquierda; 8, V. pancreatoduodenal; 9, tronco pancreatoduodenal inferior izquierdo y superior

del mesenterio superpuesto del yeyuno y del intestino grueso. Esta rotación del intestino, con la superposición consiguiente de las raíces mesentéricas, explica la compleja vascularización de esta zona y la forma de la inserción mesentérica de la flexura.

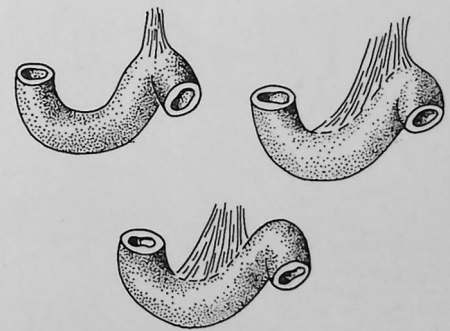

FIG. 37. Variantes del músculo de Treitz y su inserción en la flexura duodenoyeyunal

Clínica de las enfermedades del duodeno

Es común a todas las enfermedades del duodeno que atañen al cirujano, el trastorno predominantemente agudo de la función. La

obstrucción del tránsito, la insuficiente secreción y la *restricción consiguiente de los procesos digestivos y de resorción en el intestino inferior* caracterizan el cuadro, que degenera rápidamente en deshidratación y pérdida de substancias inorgánicas, inanición y caquexia.

Caracteres clínicos de las enfermedades del duodeno

El *síntoma clínico rector de las anomalías duodenales* es, por consiguiente, la *oclusión* más o menos completa. Su peligrosidad se funda en que se produce a gran altura y en

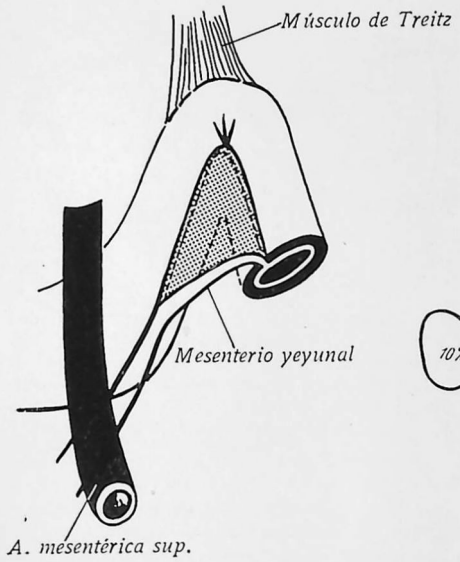

FIG. 38 *a*. Fosa duodenoyeyunal inferior

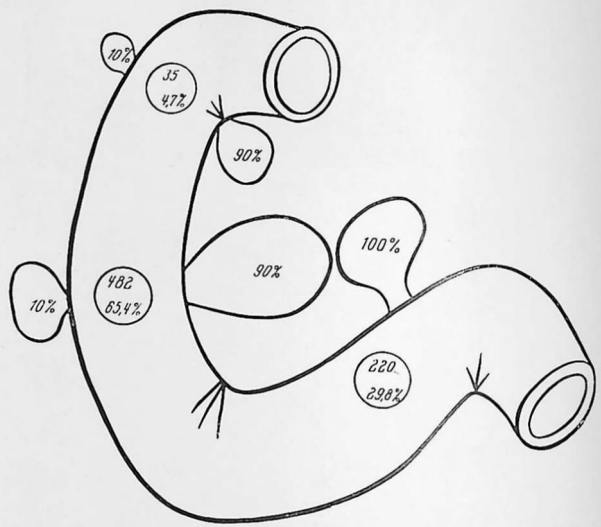

FIG. 38 *b*. Divertículos duodenales: localización

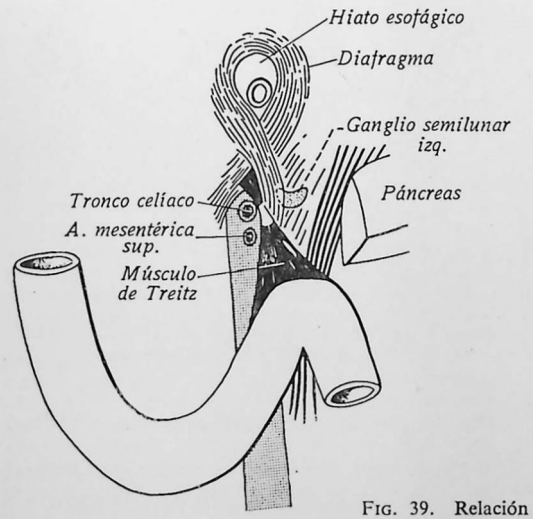

FIG. 39. Relación topográfica de la flexura duodenoyeyunal con el espacio retroperitoneal

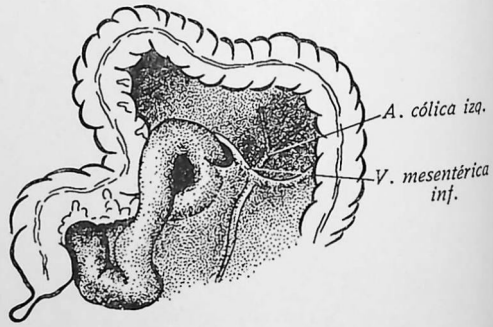

FIG. 40. Repliegue y fosa de Treitz

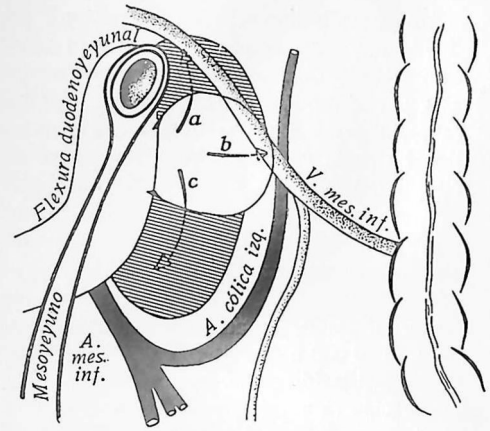

FIG. 41. Fosa duodenal: *a*, fosa duodenal superior; *b*, fosa duodenal venosa; *c*, fosa duodenal inferior

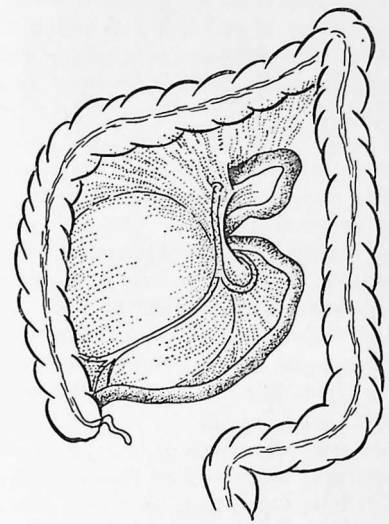

FIG. 42 *a*. Fosa duodenal inferior derecha con hernia de Treitz-Neumann

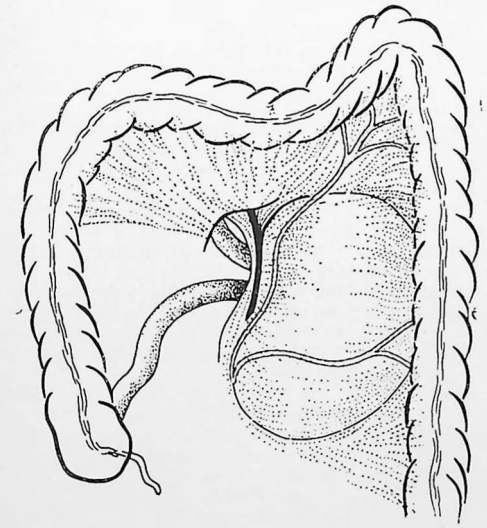

FIG. 42 *b*. Fosa venosa con hernia de Treitz-Brösike

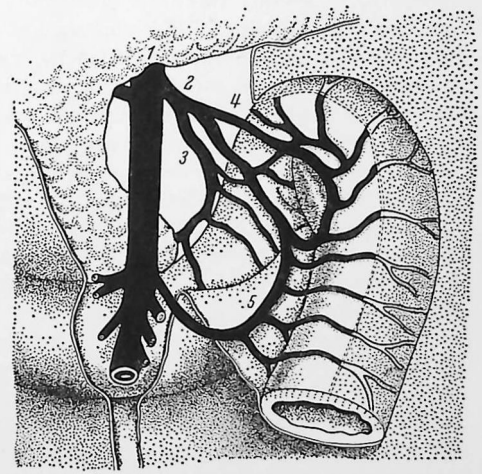

FIG. 42 *c*. Irrigación arterial de la flexura duodenoyeyunal: 1, A. mesentérica superior; 2, tronco común; 3, A. pancreatoduodenal inferior; 4, A. de la flexura duodenoyeyunal; 5, A. yeyunal superior

un segmento muy vascularizado, que recoge las secreciones de las glándulas anejas más importantes, el páncreas y el hígado. Desde hace mucho tiempo se sabe que, además de la *dilatación de la pared intestinal*, es sobre todo la *interrupción de la corriente intestinal de líquido y de sales inorgánicas* lo que altera el sistema funcional «secreción-resorción» y ocasiona rápidamente manifestaciones de insuficiencia. La pérdida de substancias inorgánicas, la deshidratación y la desnutrición, ocasionan ya en la oclusión incompleta una caquexia paulatina, y en la completa, un síndrome agudo de carencia de sales y agua. En el cuadro clínico podemos y debemos distinguir entre *oclusión supra-papilar e infrapapilar*. La primera forma presenta todos los signos de íleo gástrico, como devolución de mucosidad blanca ácida exenta de bilis, hiperperistalsis, cólico, dilatación del bulbo y dilatación de estómago. Como el enfermo pierde al vomitar dos veces más cloro que sodio, ocupa el primer plano la *pérdida de cloro*, con aumento gradual de la reserva alcalina. Por efecto de la pérdida de agua y del descenso de la presión coloidostómica, disminuyen el suministro y la función renales, de donde se deriva una *azoemia cloripriva*. A los dos o tres días comienza la segunda fase: En virtud de los continuos vómitos, sobreviene clínicamente, además, una apreciable *pérdida de potasio*, que se intensifica porque también los riñones eliminan más potasio (con sodio). La reserva alcalina aumenta con rapidez. Así como al principio sólo se aprecia la deshidratación, aparecen ahora los signos de *alcalosis:* malestar, cefalalgias, debilidad y aumento de las náuseas. La formación de un círculo vicioso no se hace esperar.

Muy distinta es la evolución de la segunda forma, *oclusión duodenal infrapapilar*. En este caso, con el jugo gástrico se pierden todas las secreciones del duodeno, o sea, las de sus glándulas, el páncreas y el hígado. La dilatación de la pared duodenal, la acumulación de secreciones y la retención de los componentes de la alimentación, provocan un *rápido decaimiento del estado general*. Dolores, cólicos, bilis copiosa en el producto del vómito caracterizan el nivel infrapapilar de la oclusión. La deshidratación y la desmineralización alcanzan aquí grados máximos mucho antes que en la oclusión más arriba de la ampolla, y únicamente la terapéutica substitutiva puede volver al enfermo a un estado que permita la operación.

Un papel importante para la cirugía del duodeno, y también para la de todo el intestino delgado, desempeña el *activador de tripsina y calicreína, Trasylol* (FREY y colaboradores). Su empleo profiláctico y terapéutico ha dado ya beneficiosos resultados en cirugía del duodeno y del intestino delgado. Por eso creemos oportuno recomendar en principio, ante cualquier sutura duodenal amenazada, y para el tratamiento conservador previo de fístulas de duodeno y de intestino delgado, la administración intravenosa de 20 000 a 40 000 U. en 24 horas, mediante instilación permanente continua. Esta medicación se considera exenta de riesgos, y puede proseguirse durante semanas enteras.

Bibliografía sobre el duodeno (en general)

CHELI, R., M. DODERO: Sur le valeur clinique de la biopsie duodenale. Acta gastro-enterol. Belg., 2 (1960), 117.

, M. DODERO: Données tirées de la biopsie per sonde sur l'histologie du duodenum, et sur le problème des duodenites. Arch. mal. app. digest., 5 (1961), 310.

CLAIRMONT, P.: Über die Mobilisierung des Duodenums von links her. Zbl. Chir., 45 (1918), 234.

DENNIS, C., L. R. VARCO: Survival for more than five years after Pancreato duodenectomy for Cancers of the ampulla and pancreatic head. Surgery, 39 (1956), 92.

FUCHSIG, P.: Zur Operationstechnik bei Duodenaldivertikeln. Klin. Med. (Viena), 10 (1955), 462.

GIBERTINI, G.: Duodenografia ipotonica. Minerva chir., 15 (1960), 445.

GULEKE, N.: Die neueren Ergebnisse in der Lehre der akuten und chronischen Erkrankungen des Pankreas. Erg. Chir., 4 (1912), 408.

HOPPEL, M. H.: **Duodenocolic apposition.** Amer. J. Roentgenol., 83 (1960), 851.

MELCHIOR, G.: Die Chirurgie des Duodenums. «Neue Deutsche Chirurgie», F. Enke, Stuttgart, 1917.

MOTTIRONI, G.: Etiologie et traitement des stases duodenales. Les tropbles du transit duodenal d'origine congenitale. Gastroenterologia (Basilea), 87 (1957), 355.

PEYCELON, R.: Duodeno-Jejunectomie ségmentaire pour tumeurs de L'angle duodenojejunal. J. chir. (París), 71 (1955), 125.

PYGOTT, F.: Radiology of the small intestine, stomach, duodenum, pancreas. Modern trends gastroenterology. Butterworth II. Ldt., Londres, 1958, 130.

REINHARDT, K., L. WILHELM: Die Anomalien des Duodenums und ihre Bedeutung für die Klinik. Ann. Univ. Saraviensis Med., 318, 2/3 (1954/55), Sarre.

ROSTECK, K.: Deformierung des Bulbus duodeni durch atypische Lokalisation der Papilla Vateri. Fortschr. Röntgenstr., 91 (1959), 609.

SCHWENDY, J.: Hat der Megabulbus duodeni eine diagnostische Bedeutung? Dtsch. Gesd.wes. (1954), 399.

SHINER, M.: Duodenal and jejunal Biopsies. Gastroenterology, 33 (1957), 64.

STRACK, D.: Lageanomalien des Duodenums. G. Thieme, Stuttgart, 1955.

TANDLER, J.: Zur Entwicklungsgeschichte des menschlichen Duodenums in früheren Embryonalstadien. Morph. Jb., 29 (1900), 187.

VIDAL-COLOMER, E., F. A. REIXACH: Alteraciones del tono y de la motilidad del duodeno. Ded. Clín., 16 (1958), 304.

WANKE, R.: Duodenalanomalien im Röntgenbild und ihre therapeutische Bedeutung. Fortschr. Röntgenstr., 29 (1929), 249.

WEINTRAUB, S., R. G. WILLIAMS: Eine Schnellmethode zur röntgenologischen Untersuchung des Dünndarmes. Amer. J. Roentgenol., 61 (1949), 45.

Oclusiones duodenales predominantemente infantiles

A. Causas internas.

a) Atresia.
1. Falta completa del rudimento intestinal.
2. Oclusión membranosa.
3. Oclusión restiforme.

b) Estenosis interna.
4. Membrana parcial.
5. Estenosis anular o cilíndrica.

c) Aganglliosis de la pared duodenal (megaduodeno primario).

d) Hipertrofia muscular segmentaria.

Oclusión intestinal alta de la primera infancia

Momento de manifestarse	Síntomas clínicos	Roentgenograma	Diagnóstico diferencial	Diagnóstico
Inmediatamente después del parto	Vómito blanco a chorro, descarga escasa de meconio. Prueba de *Farber* negativa; hipogastrio vacío; estómago timpanizado		Compresión ligamentosa; estenosis intensa; rotación viciosa con vólvulo (demarcable sólo mediante enema de contraste)	*Atresia duodenal suprapapilar*
Inmediatamente después del parto	Vómito en chorro, mucoso al principio, y luego bilioso; descarga escasa de meconio. Prueba de *Farber* negativa; hipogastrio vacío; estómago timpanizado		Compresión ligamentosa; estenosis intensa; rotación viciosa con vólvulo (demarcable sólo mediante enema de contraste); oclusión duodenal baja	*Atresia infrapapilar*
Iniciación paulatina a los pocos días	Vómito bilioso, que aumenta en el transcurso de semanas; deposiciones retardadas; hipogastrio timpanizado también		Todas las formas incompletas de oclusión	*Rotación viciosa* (enema de contraste); *compresión ligamentosa*; *estenosis*
Iniciación a los dos días	Vómito bilioso en chorro; más tarde, meconio fétido; hipogastrio vacío; mesogastrio timpanizado		Rotación viciosa (enema de contraste); estenosis	*Atresia yeyunal*
Inmediatamente después del parto	Abdomen meteorizado en la peritonitis meconial, tenso, con estasis venosa en la pared abdominal; vómito bilioso; sin deposiciones		Rotación viciosa (enema de contraste); estenosis o atresia bajas	*Íleo meconial*; *peritonitis meconial*

B. Causas externas.

a) Repliegues o duplicaciones.
b) Páncreas anular.
c) Anomalía de situación (distopia).
d) Anomalía de torsión.
1. Rotación incompleta o deficiente, con vólvulo.
2. Rotación viciosa en dirección opuesta, con vólvulo.
3. Rotación incompleta y viciosa.
4. Transposición, incompleta y completa.

e) Compresión ligamentosa.

La *oclusión duodenal completa* es uno de los típicos síndromes abdominales agudos de la *primera infancia*. En *adultos* se encuentra más bien en forma de estenosis gradualmente iniciada, *pertinaz* y *crónica*.

Atresia

El defecto o la deformidad del duodeno que ocasiona con más frecuencia íleo es la atresia. No suele afectar a todo el duodeno, sino a partes del mismo, *por formación de cuerdas, válvulas o pliegues, membranas o estenosis*.

Patogenia y frecuencia

Su aparición se debe probablemente a una deficiente disolución del epitelio producido, que llena el intestino después del primer mes de vida fetal. Según el grado de disolución, varía la forma de taponamiento (figura 43). Menos veces encontramos falta absoluta de un puente de tejidos, o estenosis tubular parcial. Estas últimas anomalías de forma, designadas también *atresias secundarias*, son consecuencia de una lesión secundaria de la pared intestinal del feto. En un 25 % de los casos encontramos la atresia duodenal en *niños prematuros* (Moore, Louw y otros); en conjunto es relativamente común, y, según datos recientes, se ve aproximadamente en uno de cada 1500 partos (Evans, Fegetter y otros). *Como en casi la mitad de ellos, son de esperar otras múltiples deformidades, se aconseja un reconocimiento general especialmente minucioso*. Es típica la combinación con *mogolismo* en un 30 % de los casos (Louw, Gross).

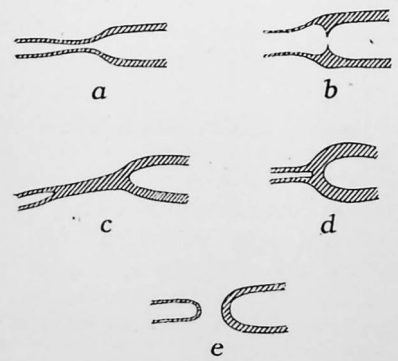

Fig. 43 *a-e*. Formas de atresia intestinal; *a*, estenosis tubular; *b*, estenosis valvular; *c*, atresia restiforme; *d*, atresia valvular; *e*, atresia defectiva

Síntomas y diagnóstico

Ocupa el primer plano del *cuadro clínico* la *obstrución alta* (fig. 44). Después de ingerir alimento, se presenta ya el primer día, o el segundo, lo más tarde, el característico *vómito a chorro*. Según el lugar de la obstrucción, el producto del vómito puede contener bilis. Los dos días primeros pueden encontrarse *deposiciones de hambre, sin las*



Fig. 44. Localización de atresias en el duodeno (323 casos)

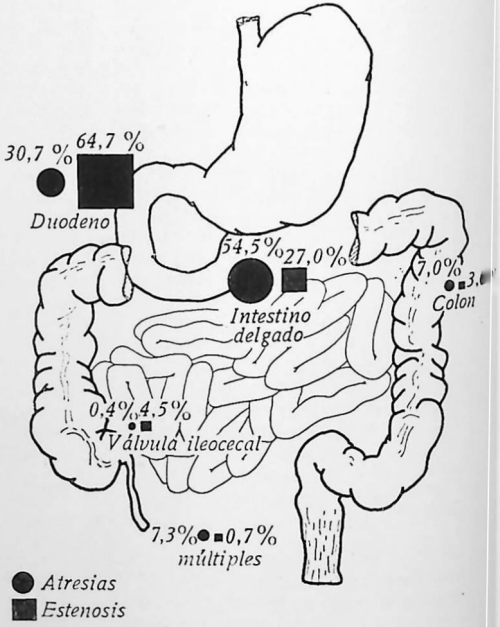

Fig. 45. Localización de atresias y estenosis en los intestinos delgado y grueso (573 casos)

porciones de piel deglutidas normalmente con el líquido amniótico (escamas córneas del unto sebáceo fetal). De esto nos servimos como método de investigación.

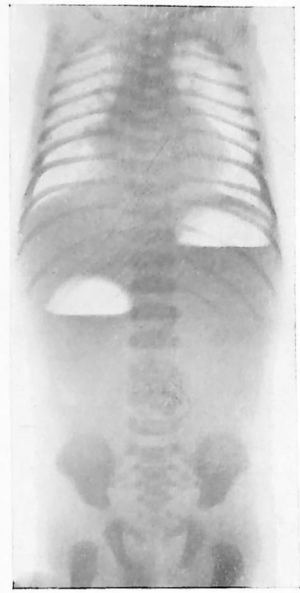

Fig. 46. Atresia duodenal (infrapapilar). Hans Josef S., de 5 días. Desde el 2.º día de vida devuelve masas verdes a chorro. Epigastrio abultado, timpánico, hipogastrio hundido, sonido mate; descarga de grumos fecales blancogrisáceos

Identificación de escamas córneas por la prueba de Farber

Técnica: Toma central de una muestra de heces, que se pone sobre un portaobjeto; separación de componentes grasos con éter; tinción con violeta de genciana; un minuto de lavado en agua corriente, cubrimiento con ácido clorhídrico y alcohol, y decoloración. Sólo quedan teñidos los epitelios en vías de queratinización. Cuando faltan éstos, hay que pensar en una obstrucción congénita, o sea, en una atresia primaria. *¡En la atresia secundaria por compresión si se encuentran escamas córneas!*

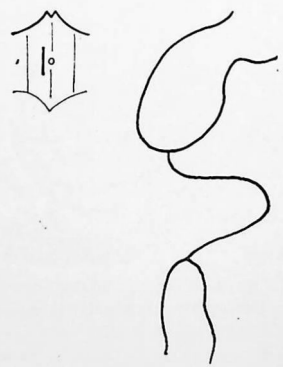

En el *reconocimiento clínico* llama la atención el *estómago dilatado*, que se abomba visiblemente, sobre todo en lactantes flacos, con relación al hipogastrio hundido. La auscultación no descubre nada característico, aparte la *ausencia de ruidos peristálticos*. En cambio, el simple *roentgenograma* sagital sin contraste, en suspensión, ofrece un dato característico: el *doble nivel biescalonado*, con cámaras aéreas del estómago a la izquierda y del bulbo a la derecha (fig. 46), y *el resto del abdomen, muy opaco y sin aire*. Naturalmente, la imagen sin contraste no permite localizar con exactitud la altura de la obstrucción, pues casi en todas las formas de atresia duodenal viene a hallarse el nivel grande en el mismo sitio; como máximo, sube un poco cuando la obstrucción es baja. Tampoco dice nada un *nivel a modo de terraza o meseta en el duodeno*, que hemos visto más de una vez; por lo general responde a una cascada del duodeno enormemente ensanchado. El aire contenido en los segmentos intestinales inferiores demuestra ya que la obstrucción no puede ser completa.

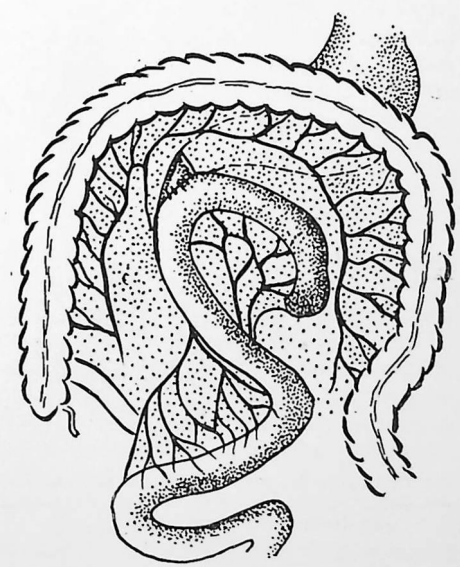

Fig. 47. Atresia duodenal alta: Duodenoyeyunostomía isoperistáltica infracólica, transmesocólica (según Gross)

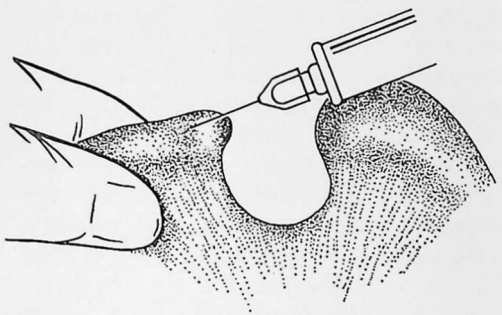

FIG. 48. Atresia: Dilatación de la luz intestinal distal relajada, por inyección de solución salina

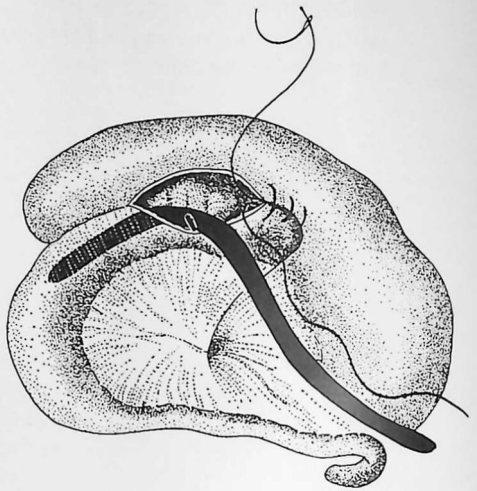

FIG. 49. Atresia. Técnica de la sutura. Para guiar el hilo y dilatar la porción distal de intestino relajada se emplea una sonda de Nélaton. Puntos invaginales (catgut atraumático 000), asegurados mediante sutura seromuscular (seda atraumática 000) por encima

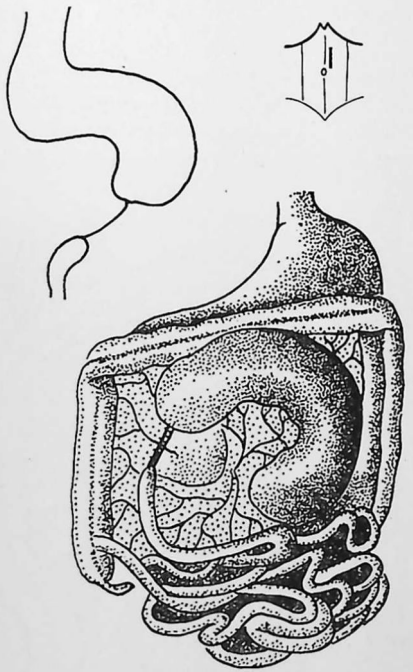

FIG. 50 *a*. Atresia a nivel de la flexura duodenal inferior. Síntoma en el acto operatorio: dilatación máxima del duodeno ascendente (según GROSS)

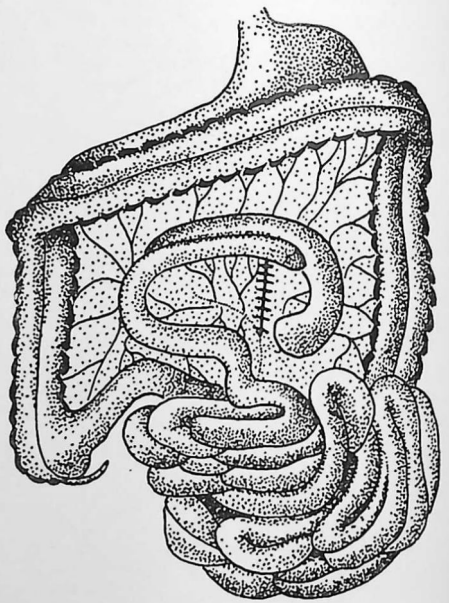

FIG. 50 *b*. Duodenoyeyunostomía laterolateral infracólica en isoperistalsis

TRATAMIENTO OPERATORIO

Preparación

En la atresia duodenal completa, el diagnóstico y la indicación quirúrgica son prácticamente iguales, Por lo regular, *no es necesaria una preparación larga* del lactante, porque éste suele encontrarse aún en buen estado. En la mayoría de los casos, ingresa en los primeros dos días de vida, a diferencia de lo que ocurre en el pilorospasmo, que no se manifiesta antes de dos semanas. Para *desalojar por aspiración el contenido estancado en el estómago y en el duodeno,* se introduce primero una *sonda gástrica,* y se infunde la solución indicada en las páginas 18 y 19, añadiendo vitaminas C y K por vía intravenosa, previa flebotomía.

Posición del enfermo e incisión abdominal

Se mete una bolsa térmica debajo de la espalda del lactante, y como anestesia se emplea la narcosis superficial con éter. No es aconsejable la anestesia local, porque no permite una exenteración precautoria. La evacuación del estómago descarta en gran parte el riesgo de aspiración, de modo que deja de ser indispensable intubar. Con una *incisión transrectal* se penetra a media altura.

Signos en el acto operatorio y elección de método

Lo primero que llama la atención es la intensa gastrectasia y la dilatación duodenal con megabulbo. Ante todo se buscan en los intestinos delgado y grueso los siguientes síntomas: 1, oclusión por compresión ligamentosa; 2, rotación viciosa (comprobar la posición del colon y del intestino delgado); y 3, oclusión yeyunal (inspección de la flexura duodenoyeyunal). Seguidamente se fija la pared anterior del duodeno, por encima y luego por debajo del colon. Si la obstrucción se localiza de este modo, se procederá según su altura. Para restablecer el tránsito, disponemos de los procedimientos siguientes:

1.° *Duodeno-duodenostomía* o *duodenoyeyunostomía* (figs. 47-50 y 26-27) [1].

2.° *Gastroenterostomía.*

3.° *Sección de membranas.* (Este último procedimiento no es recomendable (ZENKER).

La gastroenterostomía adolece del peligro de ulceración ulterior; por eso no debe emplearse más que cuando sea imprescindible, como en las atresias altas del bulbo, menos frecuentes. Fundándonos en nuestra experiencia, recomendamos para todas las demás formas la *duodenoyeyunostomía* como el procedimiento más seguro y sencillo. Antes de abrir la mucosa para la anastomosis, hacemos extraer por aspiración el contenido acumulado en el duodeno (muchas veces, hasta 200 c. c.); el anestesista se vale para ello de una sonda de lavado gástrico. Si es difícil introducir el tubo hasta la estenosis, se evacua el duodeno por punción. En cuanto a la anastomosis, preferimos hacerla en dos planos y en isoperistalsis. Si la oclusión está baja, es posible una unión laterolateral, después de levantar el mesocolon transverso; para ello, abrimos éste entre las arterias cólicas media y derecha, y empalmamos el asa superior del yeyuno con el duodeno, asimismo en isoperistalsis. Si la atresia está alta, practicamos una duodeno-duodenostomía (terminoterminal o laterolateral). Otro recurso es la duodenoyeyunostomía terminolateral antecólica.

Generalmente no es necesario un cierre especial de la incisión mesocólica. Antes de efectuar la oclusión primaria y por planos del abdomen, hay que cerciorarse una vez más de que no existen más atresias o deformidades intraabdominales.

Tratamiento postoperatorio

Se deja puesta la *sonda gástrica* hasta que salga líquido claro, lo cual sucede a los ocho días, lo más tarde; entretanto, debe mantenerse la *aportación parentérica de líquido.* De momento, no podemos asegurar que la *medicación preventiva con Trasylol,* 5000-10 000 U., afiance la sutura. Con adultos la empleamos en todas las suturas de duodeno comprometidas, y el resultado parece ser bueno.

[1] REHBEIN (Chirurg., 1962, 33 : 228) recomienda últimamente la operación en dos tiempos, con fondo de saco proximal y fístula distal en el primero, y anastomosis en el segundo.

Pronóstico

A juzgar por los *resultados comunicados de operaciones,* prescindiendo de los casos en que existen deformidades asociadas, el pronóstico de la atresia duodenal no puede estimarse como muy adverso. Pero en los remisos, con desequilibrio inorgánico e hídrico y la pared duodenal tan dilatada que saltan los puntos y no se logra la adherencia necesaria para retener, la cifra de mortalidad sigue siendo elevada. Tanto de nuestra colección de enfermos como de 141 comunicaciones reunidas de buen resultado, se desprende un 27,6 % (39 casos) de defunciones. Además, las gastroenterostomías tienen sólo en apariencia un índice bajo de mortalidad, pues no son pequeñas la cifra y la frecuencia de sus complicaciones tardías. En 5 atresias duodenales que hemos operado en estos últimos años (1 gastroenterostomía y 4 duodenoyeyunostomías), sólo falleció uno de los enfermos, a consecuencia de peritonitis.

Estenosis

Sintomatología y diagnóstico

En el aspecto clínico, la estenosis se distingue de la atresia por su *prolongada sintomatología.* Así como la obstrucción se manifiesta ya el primer día, o a lo sumo el segundo después del parto en la atresia completa, no lo hace hasta muchos días o semanas más tarde en algunas estenosis. El tránsito de las heces parece normal, como la repleción aérea del abdomen. De igual modo que en la oclusión intestinal de adultos, en el lactante enmascaran durante largo tiempo el cuadro morboso las *compensaciones local y general.* Sólo la *intensificación de los vómitos, la dilatación del estómago y del duodeno, las deposiciones secas, pero de color normal, la mayor turgencia y el rápido decaimiento* delatan la oclusión crónica. La bilis contenida en lo devuelto descarta un espasmo pilórico. Aunque clínicamente todo indica una oclusión *incompleta, está permitido el examen roentgenológico peroral con solución acuosa de contraste o papilla fluida de bario,* que nos informa respecto a situación y forma de la estenosis, y principalmente sobre su extensión.

Para el diagnóstico, es esencial tener en cuenta que la *estenosis interna* es mucho menos frecuente que la *externa.* Aunque en el duodeno suele ser siempre interna, su importancia es mucho menor que la de otras causas no atrésicas de estrechez. El *diagnóstico diferencial* sugiere, en primer término, la *rotación viciosa,* que por torsión o compresión puede reducir de igual modo la luz del duodeno. Un *enema de contraste* revela esa rotación incorrecta por la *posición anómala del colon,* que hace de antemano inútil cualquier intento de tratamiento conservador.

Indicación

El síntoma clínico y roentgenológico de estenosis sirve de norma para elegir el *modo de tratamiento,* conservador o quirúrgico. Los trastornos de desarrollo progresivos o estacionados, generalmente con grave estenosis, hacen imprescindible la anastomosis elusiva. *Sólo la evaluación ligeramente retardada* del duodeno, con prolongada anamnesia y evolución clínica benigna, justifica una actitud expectante. El tránsito se facilita con pequeñas y frecuentes colaciones, cambios de posición simultáneos o inmediatos, espasmolíticos y sedantes, y dosis de lactosa.

Terapéutica

Como método de tratamiento de la estenosis, interesa sólo, igual que en la atresia, la *anastomosis elusiva* (pág. 56). Los intentos de plastia pueden considerarse hoy como anticuados.

Pronóstico

La estenosis intensa ofrece casi los mismos *resultados quirúrgicos* que la atresia, aunque lógicamente es *más favorable el pronóstico* de la *estrechez manifestada más tarde.* En este caso, los niños tienen ya más tiempo en el momento de la operación, y la evolución de la enfermedad es menos tumultuosa, lo cual significa que existen reservas.

Megaduodeno (dilatación del duodeno)

Esta alteración puede ser *congénita,* o presentarse con carácter *primario* y *adquirido.*

Forma displásica

Es sumamente insólito el megaduodeno primario (GINGOLD y EREMEEVA). Lo originan displasias musculares y neurales de la pared, que conducen a completa atonía y obliteración. En el roentgenograma no parece ser demasiado difícil distinguir esta forma de una obstrucción mecánica, observando bastante tiempo el tránsito; pero la vesícula típica de aire no debe inducir al diagnóstico erróneo de íleo. La displasia de los elementos neurales y musculares del duodeno proviene de agangliosis congénita o de una alteración degenerativa o tóxica de las células ganglionares (esclerodermia).

Formas secundarias y sintomáticas (fig. 52)

Más frecuentes que la dilatación congénita son las *funcionales* y *sintomáticas* del duodeno. Aquí se menciona la *forma paralítica:* efecto reflejo de pancreatitis, hepatitis, colecistitis, enteritis, úlcera péptica, traumatismo, distonía vegetativa, neuritis diabética, hipovitaminosis y porfiria.

Otras causas: escasez de vitaminas, desequilibrio electrolítico, angiopatía (arteritis, lupus eritematoso), adherencias abdominales, dermatomiositis, hipoproteinemia. No hace falta un tratamiento especial contra la dilatación interna.

Bibliografía sobre deformidades y megaduodeno

BENSON, C. D., J. J. COURS: Congenital intrinsic obstruction. Arch. Surg., 62 (1951), 856.

BERNHEIM, M., P. MARION, J. LANTERNIER, M. BÉTHENOD: Les stenoses duodenales du nourrisson par anomalies peritoneales. Pediatrie (Lyón), 8 (1953), 233.

BODISA, M., L. R. WHITE, C. O. CARTER, J. H. LOUW: Congenital duodenal obstruction and mongolism. Brit. Med. J., 4749 (1952), 77.

, B. BENDER, B. SHANDLING: A rational approach to the surgical treatment of duodenal ileus. S. Afr. J. Labor, Chir. Med., 3 (1957), 249; Z.org. ges. Chir., 150 (1958), 331.

DAVIS, D. L., C. W. M. POYNTER: Congenital occlusion of the intestine. Surg. Gyn. Obstetr., 34 (1922), 35.

EHRENPREIS, TH., A. LIVIDATIS: Congenital atresia. Acta chir. Scand., 114 (1957), 123.

. PH. SANDBLOM: Duodenal atresia and stenosis. Acta paediatr., 38 (1949), 109.

ELFSKIND, L.: Atresia of the duodenum in the newborn. Acta chir. Scand., 99 (1950), 385.

EVANS, C. H.: Atresias of the gastrointestinal tract. Surg. Gyn. Obstetr., 92 (1951), 1.

FEGETTER, S.: Congenital intestinal atresia. Brit. J. Surg., 42 (1955), 378.

FISCHER, H. W.: The big duodenum. Amer. J. Roentgenol., 83 (1960), 861.

FORSHALL, I.: Duodenal obstruction in the newborn with a description of four cases. Brit. J. Surg., 35 (1947), 58 y 59; Z.org. ges. Chir., 111 (1949), 486.

GALAMBOS, A.: Congenital anomalies of the duodenum. Amer. J. Gastro-Enterol., 22 (1954), 452.

GINGOLD, A. T., A. S. EREMEEVA: Zum Problem des Megaduodenum. Vestn. rentg. 6 (1954), 22; Z.org. ges. Chir., 139 (1955), 83.

GOMBKÖTÖ, B.: Die akute Duodenumdilatation. Bruns' Beitr. klin. Chir., 196 (1958) 402.

GRAY, H. K., G. M. GARRET jr.: Obstruction of the duodenum beyond the ampulla of vater. Ann. Surg., 142 (1955), 532.

GROSS, R. E.: Siehe Monographien.

HIRSCH, W., O. MÜNCH: Zur Röntgendiagnose des Duodenum inversum. Fortschr. Röntgenstr., 75 (1957), 445.

JOHN, T. Phelan, K. E. LEMMER, K. B. MCDUONUOGH: Jejunoileal atrasia and stenosis. Surg. (San Luis), 46 (1959), 430.

KAPLAN, L.: Congenital duodenal obstruction due to atresia of the duodenum. Amer. J. Surg., 79 (1950).

KOPP, E., J. M. BIVETTI: Die arterio-mesenteriale Duodenalstenose. Schweiz. med. Wschr., 87 (1957), 236.

KREMER, K., J. GLEISS: Über angeborene Dünndarmstenose onter dem Bild eines chronischen Obturationsileus. Zbl. Chir., 83 (1958), 9.

KREUTER, E.: Die angeborenen Verschlüsse and Verengerungen des Darmkanals im Lichte der Entwicklungsgeschichte. Dtsch. Zschr. Chir., 79 (1905), 1.

LEUTKE, H. J.: Duodenalanomalien als Ursache gehäufter Magen- und Duodenalkrankheiten. Münch. med. Wschr., 96 (1954), 373.

LOUW, J. H.: Congenital duodenal stenosis and mongolism. Report of a case. S. Afr. Med. J., 26 (1952), 521; Z.org. ges. Chir., 133 (1957), 217.

Congenital instetinal and severe stenosis in the newborn. A report of 79 consecutive cases. S. Afr. J. Clin. Sc., 3 (1952), 109; Z.org. ges. Chir., 133 (1954), 218.

Congenital duodenal stenosis and mongolism. Report of a case. S. Afr. Med. J., 26 (1952), 521; Z.org. ges. Chir., 133 (1957), 217.

MACKENZIE, W., A. LANG, M. FRIEDMANN: Congenital atresia of the second portium of the duodenum with associated obstruction of the biliary tract. Surg. Gyn. Obstetr., 110 (1960), 755.

MAURER, G.: Die akuten Erscheinungen bei Entwicklungsanomalien am Duodenum. Arch. klin. Chir., 279 (1954), 660.

MEISSNER, F.: Die angeborenen Duodenalstenosen. Zbl. Chir., 86 (1961), 49.

MOORE, T. H. C.: Congenital intrinsic duodenal obstruction. Ann. Surg., 144 (1956), 159.

PENITSCHKA, W., G. W. REY: (v. pág. 41).

REHBEIN, F.: Duodenalstenose beim Neugeborenen und Säugling. Arch. klin. Chir., 287 (1957), 453.

SAGER, K. A.: Früherkennung von angeborenen Dünndarmverschlüssen. Medizinische, 3 (1957), 108.

SCHERMULY, W.: Möglichkeiten und Grenzen der Beurteilung connataler Darmsitusaanomalien. Fortschr. Röntgenstr., 87 (1957), 150.

SCHUMANN, H. D., E. RUICKHOLDT: Zur Behandlung der Missbildungen des Zwölffingerdarmes. Bruns' Bitr. klin. Chir., 187 (1953), 195.

STEUDNER, CH.: Über die röntgenologische Diagnose und klinische Bedeutung von angeborenen Lageanomalien des Duodenums. Disertación, Jena, 1940.
SWENSON, O., J. FISHER: Small Bowel Atresia: Treatment by resection and primary aseptic anastomosis. Surgery, 47 (1960), 823.
TAYLOR, FORSY, DUVAL: Cit. por MOTTIRONI (v. pág. 52).
WAKEFIELD, W. G., C. W. MAYO: Intestinal obstruction produced by mesenteric bands in assoziation with failure of intestinal rotation. Arch. Surg., 33 (1936), 47.

Páncreas anular

Una deformidad *congénita,* pero *menos frecuente* que la atresia y la estenosis, es el páncreas anular, que se presenta en la primera infancia y también en la edad adulta.

A causa de la constricción que ciñe el duodeno a la altura de la ampolla, puede sobrevenir *oclusión completa* o *incompleta.* En la bibliografía hemos revisado en conjunto 154 casos, de ellos sólo 90 con buen resultado clínico; no disponemos más que de un caso propio.

Cuadro clínico

El *aspecto clínico y roentgenológico* del páncreas anular concuerda con el de atresia o el de estenosis. En la mayoría de los casos no se manifiesta hasta pasados los 20 años, con obliteraciones lentamente progresivas y crónicas, vómitos posprandiales, dispepsia, presión y dolor en el epigastrio derecho, meteorismo, estreñimiento y pérdida de peso (figura 51).



FIG. 51. Edad de la manifestación del páncreas anular (136 casos)

Indicación

En la primera infancia, la *estenosis incompleta* se somete a tratamiento *conservador* mientras no origine trastornos del desarrollo, pues una vez cumplido el primer año de vida disminuye el riesgo de la sutura intestinal.

La *estenosis completa* es objeto de *laparotomía inmediata,* a fin de restablecer el paso. No han faltado tentativas de reseción de la ceñidura del páncreas; pero los resultados —desde luego, en un pequeño número de casos— muestran que *la resección no está exenta de riesgos, y reaparecen obstrucciones.*

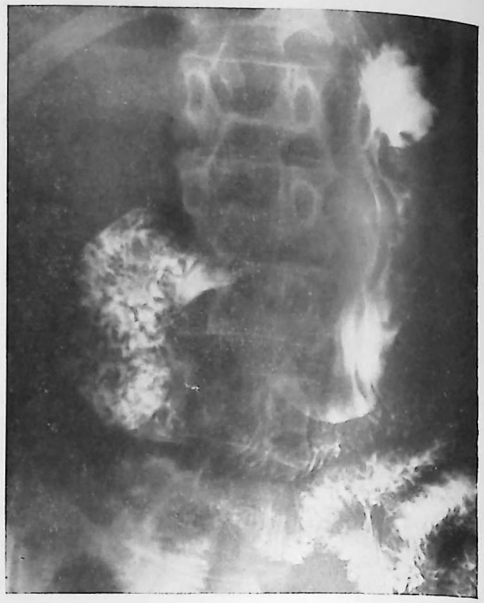

FIG. 52. Megaduodeno sintomático en la hepatitis (Peter E., 56 años)

Elección del método operatorio (figs. 26, 27 y 47)

Por ello, tanto en niños pequeños como en adultos, el *método predilecto* es la *anastomosis elusiva con duodenoyeyunostomía.* Si hay atresia, importa mucho empalmar en isoperistalsis. Una resección de estómago *Billroth-II* sólo está indicada cuando la estenosis se encuentra más arriba de la ampolla, lo cual no se demuestra bien sino mediante duodenotomía. La combinación de resección del anillo y anastomosis o resección *Billroth-II* ha resultado superflua.

Pronóstico

De un total de 90 enfermos operados, sucumbieron pronto 20 (22 %). El resultado funcional, comprobado en 67 casos, no fue satisfactorio en 30 (45 %) resecciones.

FIGS. 53-55. Rotación viciosa (véase sintomatología, página 53)

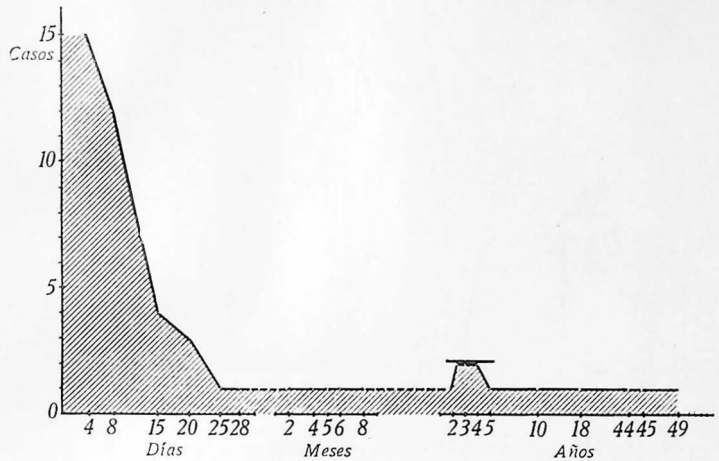

FIG. 53. Edad de manifestación de la rotación viciosa (54 casos)

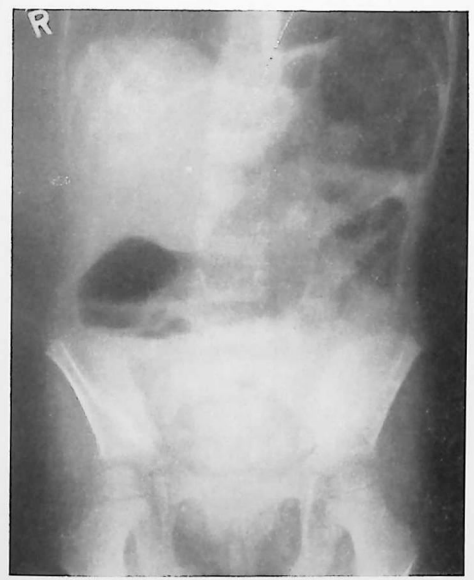

FIG. 54. Rotación viciosa I (Gudrun B, 45 meses). Cinco semanas antes, por primera vez, dolores abdominales, a veces vómitos, cada vez más copiosos



FIG. 55. Mesenterio ileocólico propio o común (Marianne J., 57 años). Un año antes, presión repentina en el hueco epigástrico; desde entonces, subproductividad y sensación de astenia, a causa de cáncer del intestino delgado

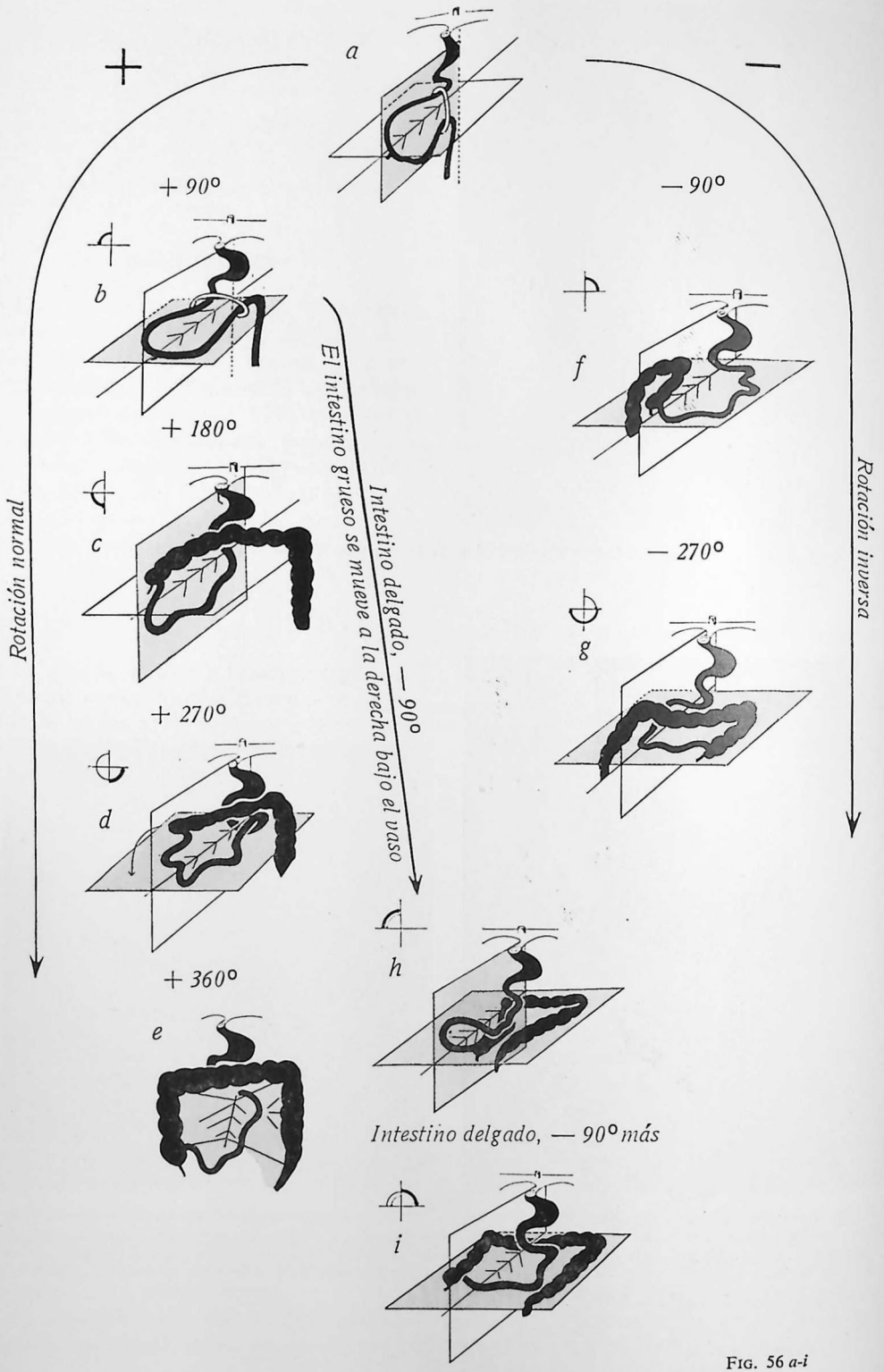

FIG. 56 *a-i*

FIGS. 57*a*-58*c*. *Síntomas comprobados en el acto operatorio en la rotación viciosa congénita, sus complicaciones y tratamiento*

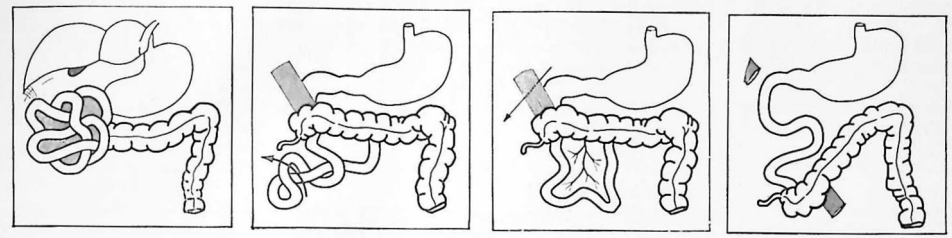

a b c d

FIG. 57 *a*. Enredo estrangulado de intestino delgado por rotación viciosa de + 180° (fig. 56 *c*) con ligamento de Ladd. El enredo muestra un vólvulo de 360° a la izquierda, con dilatación consiguiente de estómago y duodeno; en el epigastrio izquierdo, colapso del intestino grueso. — FIG. 57 *b*. Depresión del enredo de intestino delgado y retorsión del mismo a la derecha, o sea, 360° +; se ve que había una *rotación nula de + 180°*. — FIG. 57 *c*. Elevación del ciego con el ligamento de Ladd, y sección del mismo. — FIG. 57 *d*. Esto da una *rotación nula* de + 90°; el intestino delgado está a la derecha, y el colon, a la izquierda. Si hay una estenosis de doble paso entre la porción ascendente y la descendente, se impone una anastomosis

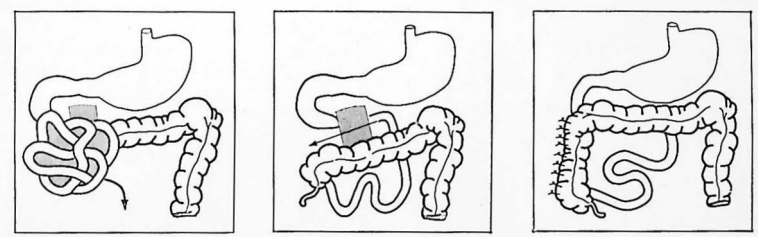

a b c

FIG. 58 *a*. Vólvulo retorcido 270°-360° a la derecha, en un caso de rotación viciosa de + 270° de todo el esbozo intestinal (fig. 56 *d*). — FIG. 58 *b*. La retorsión de 360° a la izquierda sitúa bien el duodeno, si no está adherida o lo está mal a la mitad derecha del intestino grueso. — FIG. 58 *c*. Adhesión correcta a la pared lateral derecha del abdomen

---

←

FIG. 56 *a-i*. Esquema de la rotación del intestino en direcciones normal y viciosa, y sus formas patológicas combinadas: *a*) Posición fetal inicial, o ausencia de rotación. *b*) Rotación normal a la derecha, + 90° (anatómica), que si existe en el parto se llama *rotación nula*. *c*) Rotación proseguida de + 90° a la derecha, o sea, de + 180° en total, que si existe en el parto se denomina rotación viciosa I. *d*) Rotación proseguida de 90° más, o sea, de + 270°. *e*) Situación final con rotación normal y soldadura del mesenterio del intestino grueso con el retroperitoneo. *f*) Rotación inversa de — 90° a la izquierda, patológica siempre. *g*) Rotación *inversa* proseguida de —270° a la izquierda. *h*) Combinación de rotación normal a la derecha e inversa a la izquierda, o sea, de + 90°, — 90°, patológica siempre: rotación viciosa II. *i*) Combinación de rotación normal e inversa de + 90°, — 90°, — 90° (retroposición del colon transverso), patológica siempre

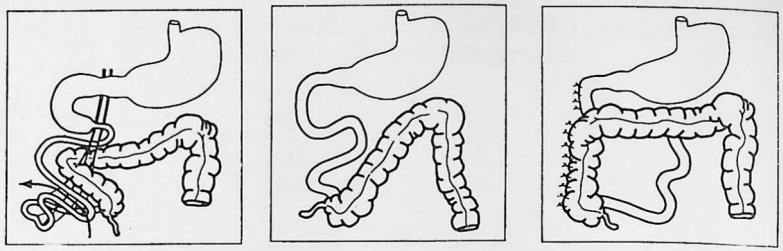

a b c

FIG. 59 *a*. Vólvulo en el mesogastrio y el hipogastrio, tras rotación de 360° a la izquierda; situación prevascular del duodeno (fig. 56 *i*), y retrovascular del colon y del intestino grueso. Retorsión de + 360° y 90° + (rotación nula). — FIG. 59 *b*. Presenta rotación nula, que puede dejarse así. — FIG. 59 *c*. Es mejor, si se puede, restablecer la situación normal prosiguiendo la rotación hasta 360° a la derecha y fijando el colon y el duodeno a la pared derecha del abdomen

Bibliografía sobre el páncreas anular

BALDERI, G.: Il pancreas anulare, Arch. ital. Chir., 8 (1955), 385; Z.org. ges. Chir., 144 (1956), 248.

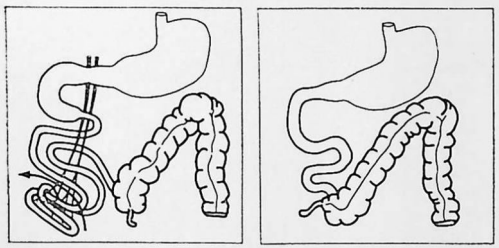

a b

FIGS. 60 *a-b*. Como la serie 57; pero aquí se limita el vólvulo al intestino delgado solamente

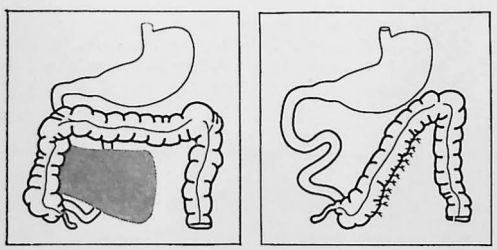

a b

FIG. 61 *a*. El intestino grueso está normalmente situado a la derecha; el intestino delgado ocupa una posición retrovascular, y el duodeno, prevascular. Al operar no se ve el intestino delgado, o se vislumbra sólo a través del mesocolon. — FIG. 61 *b*. Después de movilizar el colon, se puede desprender el intestino delgado y establecer así una rotación nula; el saco herniario que forma el mesocolon se une a pespunte y se fija a la pared abdominal posterior

BANZET, P.: Sur l'observation de M. KUNTZMANN concarnant un cas de poncréas anulaire. Mém. Acad. chir., 84 (1958), 766.

BRANT, J., H. H. HAMLIN: Anular Pancreas. J.A.M.A., 173 (1960), 144.

CASTLETON, U. B., R. P. MORRIS, A. J. KURRAL: Anular pancreas. Amer. Surg., 19 (1953), 38.

CEPEK, Z.: Pancreas anulare. Zbl. Chir., 81 (1956), 2231.

CONRAS, C. F., G. F. WOELFEL: Anular pancreas. Surgery, 29 (1951), 902.

EKESPARRE v., W.: Duodenalstenose durch Pankreas anulare. Arch. Kinderhk., 152 (1956), 282.

KAYABALI, I.: Pancréas anulaire. Lyon chir., 56 (1960), 49.

KUNTZMANN, J.: Un cas des pancréas anulaire. Mém. Acad. chir., 84 (1958), 746; Z.org. ges. Chir., 153 (1959), 358.

LASIA, A.: Anular pancreas. A case report. Amer. Chir. Gynaec., 48 (1959), 197; Z.org. ges. Chir., 157 (1959). 206.

LINDER, F., W. FRITZSCHE: Pancreas anulare. Bericht über 2 operierte Fälle, unter Berücksichtigung von 110 Veröffentlichungen der Weltliteratur. Arch. klin. Chir., 283 (1956), 428.

LUNDQUIST, G.: Anular pancreas. Acta chir. Scand., 117 (1959), 451.

MAST, W. H., L. D. TELLE, R. D. TUREK: Anular cases. Amer. J. Surg., 94 (1957), 80; Z. org. ges. Chir., 149 (1958), 59.

OTERDOOM, H. J.: Anular pancreas. Ned. tschr. geneesk. (1953), 476; Z.org. ges. Chir., 130 (1953), 369.

SEDGWICK, C. E., D. E. BATCHEER: Anular pancreas. Surg. Clin. N. America (1958), 703, 793; Z.org. ges. Chir., 152 (1958), 306.

SOANE, F., V. RIZZO: Ostruzione del duodeno da pancreas anulare associato ad ulcera intraduodenale. Minerva med. (Turín), 1 (1957), 52; Z.org. ges. Chir., 149 (1958), 168.

TJON SOEN KIE, A., WITTEBOL, LINDING: Pancreas anulare. M.schr. kindergeneesk., 27 (1959), 9.

WAKELEY, J. C. N.: Anular pancreas. Lancet (1951), 811, II; Z.org. ges. Chir., 130 (1953), 102.

WINKELMANN, M.: Pancreas anulare. Bruns' Beitr. klin. Chir., 183 (1951), 294.

Bibliografía sobre rotación viciosa, duodeno móvil y anomalías de situación

FLANNERY, M. G., M. P. CASTER: Congenital anomalics of intestinal rotation in the adult. Surg. Gyn. Obstetr., 103 (1956), 439.

GAMBIER, R.: Málrotazione intestinales con stenosi duodenale e volvolo dele'ansa ombelicale. Minerva chir., 14 (1959), 81.

GARDNER jr., C. E.: The surgical significance of anomalies of intestinal rotation. Ann. Surg., 131 (1950), 879.

GARDNER, C. E., D. HART: Anomalies of intestinal rotation as a cause of intestinal obstruction. Arch. Surg., 29 (1934), 942.

GRANT, G. J. W.: Case of non-rotation of the intestine with congenital absence of radius. Brit. J. Surg., 18 (1930), 166.

GROB, M.: Über Lageanomalien des Magendarmtraktes infolge Störungen der fetalen Darmdrehung. Benno Schwabe, Basilea, 1953.

KENT, K. H., H. J. RASZKOWKY: The importance of preoperative roentgendiagnosis of anomalies of intestinal rotation. Gastroenterology, 36 (1959), 5.

MINZ, S.: Über «Duodenum mobile». Arch. klin. Chir., 151 (1928), 632.

NELL, W.: Die Röntgendiagnose der klassischen Lageanomalien des Duodenums. Fortschr. Röntgenstr., 55 (1937), 40.

REHBEIN, F., W. v. EKESPARRE: Duodenalstenose und Volvulus beim Neugeborenen und Säugling. Medizinische, 38 (1957), 1366.

SANDERA, R.: Das Duodenum mobile im Röntgenbild. Fortschr. Röntgenstr., 44 (1931), 574.
Über Lagevariationen der Flexura duodeno-jejunalis bei invers gelagertem Duodenum. Fortschr. Röntgenstr., 48 (1933), 22.

FIGS. 62-63. *Anomalías de situación del duodeno*

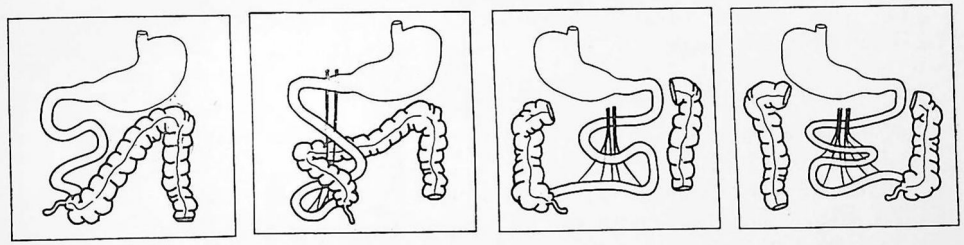

a b c d

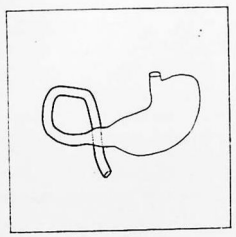

e

FIG. 62 *a-e*. *a*, rotación nula; *b*, posición prevascular del duodeno; *c*, transposición parcial del duodeno; *d*, transposición total; *e*, duodeno inverso, con flexura ascendente



FIG. 63. Duodeno inverso (síntoma accesorio apreciado en revisión corriente por hernia crural enclavada recidivante; Paul K., de 45 años, Clínica quirúrgica de la Universidad de Bonn). Dolores abdominales en la región umbilical, diarreas periódicas, mezcla de sangre oscura en las heces. Las molestias cesaron después de operar la hernia

SCHULTHEISS, TH., G., BEYERMANN: Zur Klinik der fetalen Fehldrehung des Darmes. Bruns' Beitr. klin. Chir., 194 (1957), 475.
SOOTS, G., M. MARTINOT: L'intérêt chirurgical des malrotations intestinales. Arch. mal. app. digest., 47 (1958), 955.
SNYDER, W. H., L. CHAFFIN: Malrotation of the intestine. Surg. Clin. N. America, 36 (1956), 1479.

Duodeno móvil

Forma congénita

Es insólito encontrar el duodeno móvil en forma aislada. En la niñez es siempre uno de los *modos de expresión de la rotación viciosa y deficiente congénita.* Como tal, por constituir una afección singular, rara vez tiene importancia clínica, si prescindimos de las contadas formas de duodeno inverso que originan oclusión intestinal arteriomesentérica o se fijan parcialmente.

Ptosis

También en la vejez, a consecuencia de la relajación progresiva del tejido conjuntivo, se observa una movilidad anormal del duodeno, que se conoce por ptosis.

En todas las variedades, el roentgenólogo describe como síntoma el movimiento del duodeno al pasar de la posición ortostática a la sedente. El recorrido puede ser de dos o tres cuerpos vertebrales sin causar molestias. Por eso hay que guardarse de atribuir sólo a este signo la culpa de cólicos y dolores epigástricos, dispepsias, etc., y en cuanto a operar, la decepción podría ser grande. Sólo la hipermotilidad con dilatación parcial (NELL), y una evacuación retardada hasta más de una hora, caracterizan la obstrucción mecánica y justifican la práctica de una laparotomía exploratoria.

Íleo duodenal por compresión ligamentosa

Además del ligamento de Ladd, ya citado, se hallan otros congénitos que a veces *comprimen y obstruyen el duodeno* (MOTTIRONI, BERNHEIM y colaboradores). Merecen mencionarse:

1. Un ligamento que va desde la *vesícula biliar* al *colon*, pasando por el *duodeno*.
2. Un ligamento situado entre el *lóbulo caudal* del hígado y el *bulbo* del duodeno.
3. Un ligamento entre la *flexura duodenal inferior* y el *retroperitoneo* (TAYLOR, FOYSY, DUVAL).
4. Un ligamento, descrito por MAYO, situado entre el *mesocolon transverso* y el *asa yeyunal*, comprimiendo la flexura.

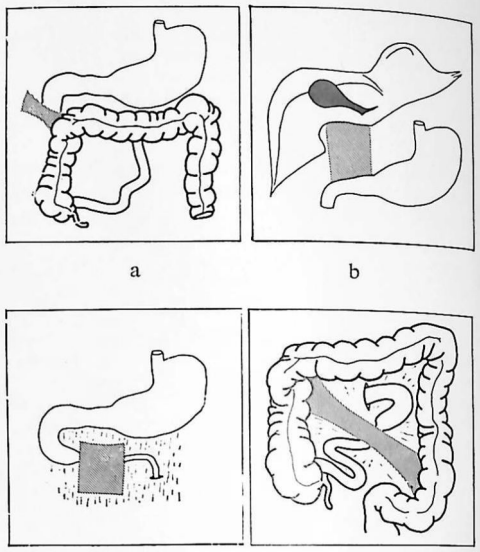

FIG. 64 *a-d*. Ligamentos congénitos: *a*, ligamento de Ladd; *b*, ligamento desde el lóbulo caudal al bulbo del duodeno; *c*, formación de cuerdas entre la flexura duodenal y el retroperitoneo (TAYLOR, FOYSY, DUVAL); *d*, ligamento de Mayo entre el mesocolon transverso y el mesosigmoide, comprimiendo el yeyuno

La sección de estos ligamentos o bridas suprime la estenosis y la oclusión al momento. La operación no es arriesgada, y resulta sencilla, pues tampoco el diagnóstico intraoperatorio suscita dificultades.

Divertículo duodenal

El *divertículo duodenal* es uno de los síntomas *roentgenológicos* más frecuentes. Por ser sólo *relativa* su importancia clínica, requiere en cada caso una *decisión especial.* Antes de entrar en el asunto, expondremos algunas consideraciones patológicas generales y clínicas de interés para la indicación.

Morbosidad

El divertículo duodenal no es nada insólito. *Su frecuencia en las autopsias* es de 1,7 % (calculada sobre 11 288 casos), y en la *imagen roentgenológica*, de 0,9 %

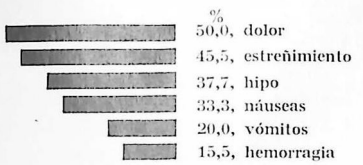

FIG. 65. Síntomas de divertículo duodenal, según CHITAMBAR (90 casos)

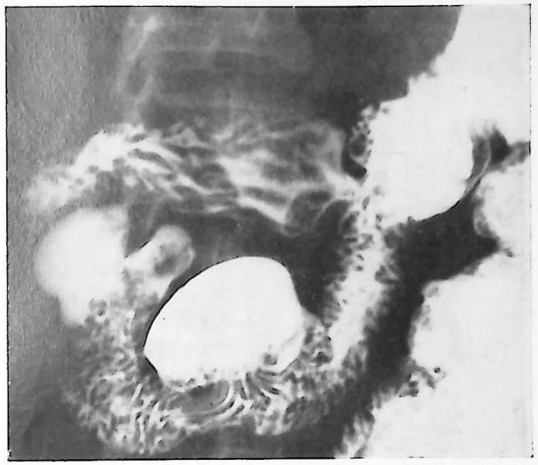

FIG. 66. Divertículo duodenal (Wilhelm U., de 46 años). Dolores en el epigastrio, con irradiación a la espalda. MDP. Divertículo duodenal. No aparece la vesícula biliar; hígado agrandado y doloroso. Diagnóstico y tratamiento: colecistitis y colangitis; mejoría tras medicación conservadora →

referida a 142 472 observaciones clínicas). Se presenta con predilección entre los 50 y 60 años, lo mismo en mujeres que en varones. La gran mayoría de los divertículos se encuentra en los segmentos duodenales II y III, nueve de cada diez casos en la pared posterior y el lado cóncavo (fig. 38 *b*); sólo en el otro 10 % de ellos encontramos uno de dimensiones entre las de *nuez* y *ciruela*, y en uno de cada cuatro casos, su aparición es *múltiple*. Es muy posible un *cambio espontáneo de tamaño*, y se observa en clínica hasta cuando la evolución se sigue brevemente. Como complicaciones, se conocen: 1.ª, la *infección;* 2.ª, la *compresión* del conducto; 3.ª, la *perforación;* 4.ª, la *hemorragia;* 5.ª, la *escasa frecuencia de cálculos;* y 6.ª, la *degeneración maligna.*

Estas complicaciones convierten precisamente el divertículo en entidad patológica propia. En cada divertículo puede haber una *diverticulitis* más o menos manifiesta; pero el más propenso a una mortal perforación espontánea con hemorragia (55 % de mortalidad, MOUSSEAU) es el *divertículo revestido de mucosa gástrica* (WHITEMORE). La hemorragia suele ser clínicamente apreciable, y se encuentra en un 10 a 15 % de todos los divertículos duodenales. Se conocen erosiones y perforaciones de la aorta y de la arteria gástrica, a veces con desenlace fatal (KUCHINKA, ROWLANDS; NAUWERK, cit. por HOLLENDER). Los *cuerpos extraños espetados* favorecen la perforación, y a juzgar por las observaciones clínicas, desempeñan un papel de cierta importancia. La *oclusión del conducto duodenal* por un divertículo medial repleto es relativamente insólita; en cambio, no lo es tanto como en general se supone la *estenosis valvular comprobable en el roentgenograma.* En el divertículo situado cerca de la ampolla, hay que contar con una *obstrucción de la descarga biliar* (ANDOLF, THURM, HOLLENDER), complicación demostrada en 86 (34,9 %) de 246 divertículos duodenales; al parecer, agravan la situación diverticulitis y originan espasmos secundarios, mientras que disminuye en importancia la participación del conducto pancreático (MCLEAN). No es frecuente la degeneración maligna; aunque se han descrito casos de formación de sarcoma y carcinoma en un divertículo (MORRISON y FELDMAN, KAUZAL, COLE, ROBERTS; ROUSSEL, cit. por HOLLENDER, entre otros), se trata de observaciones aisladas.

Sintomatología

Muchos portadores de divertículos se quejan de dolores en el epigastrio derecho, *irradiantes a la espalda y los omóplatos.* Si asientan en el segmento II, duele a veces la izquierda del páncreas; los del segmento III pueden ocasionar *barialgia en la región paraumbilical. Es característica su correlación con las comidas y la postura del cuerpo.* La intensidad de los dolores depende del efecto de válvula o de estenosis, así como del grado de inflamación (fig. 65).

De acuerdo con las complicaciones, pueden distinguirse esencialmente *tres grupos de síntomas:*

a) Forma *mecánica*, con estasis en el duodeno y en los conductos biliar y pancreático.
b) Forma *inflamatoria*, con diverticulitis, úlcera, perforación y flogosis ascendente en los conductos.
c) Forma *neoplásica*, sumamente rara, con degeneración cancerosa.

Diagnóstico

La *radioscopia* en todas direcciones presenta el divertículo como una *mancha de repleción extraluminal, circular y bien definida* (que persiste aun después de pasar a su nivel el opacificante). El divertículo, *deformado por inflamación*, se localiza al transiluminar por ser *doloroso a la presión.* Para el

diagnóstico diferencial interesan la *retracción de la ampolla*, tal como encuentra en la pancreatitis; una *úlcera grande penetrante*, una *fístula colecistoduodenal*, *adherencias* en el duodeno, *cálculos biliares* opacos, *seudodivertículos* de origen tumoral y *duodeno inverso*. Si el paciente acude a nosotros con el cuadro clínico típico y la imagen roentgenológica aparentemente objetiva, nada es más natural que achacar las molestias al divertículo. Sin embargo, para nuestra indicación hemos de partir del hecho comprobado de que *sólo un 5 % de los portadores de divertículos están enfermos por su causa*, y que en el 95 % restante *se esconde otra afección* tras las molestias clínicas (PEARSE, CATTELL, WAUGH, HOLLENDER y otros). Hay que pensar, ante todo, en alteraciones del hígado y las vías biliares, en úlcera y gastritis, en una pancreatitis crónica, en blastomas, yeyunitis y enteritis, hernias diafragmáticas, colitis, y también en adherencias molestas. Sólo después de excluir estas posibilidades, y si el dolor a la presión en el tránsito gastroentérico se repite y se localiza con seguridad a nivel del divertículo, podrá admitirse una correlación con las molestias.

Pero la úlcera no tiene importancia sólo para el diagnóstico diferencial, sino también para la indicación. Ya en 1929, ZUKSCHWERD señalaba la *coincidencia de divertículo y úlcera*, y admitía, junto al encuentro casual, una *correlación de causa*. En su opinión, la úlcera es consecuencia del divertículo, porque éste, en virtud de un *estímulo de repleción aparente*, provoca una *segunda fase de secreción* (ENDERLEN, FREUENBERG y V. REDWITZ). Numerosas observaciones clínicas lo han confirmado así.

Indicación

Antes de resolvernos a operar, debemos hacernos las siguientes reflexiones:

1.ª *Sólo 10 % de los divertículos ocasionan las molestias alegadas.* — 2.ª *Un 90 % de ellos están inactivos.* — 3.ª *Es posible que originen complicaciones:* infección y hemorragias, perforación y degeneración maligna. — 4.ª También pueden producir *estenosis del colédoco y el duodeno.*

Sólo la intensidad de las molestias y la correlación probada entre ellas y los síntomas justifican el tratamiento quirúrgico. El ensayo de una *terapéutica conservadora* con espasmolíticos, dieta adecuada, cambio de postura después de las comidas, y preparados moderadores, suele ser inútil en casos de intensas molestias y relación demostrada, y debe limitarse a las formas benignas. En cuanto a los signos puramente casuales, basta con vigilarlos.

Tratamiento quirúrgico

Ya hemos visto que sólo 10 % de los divertículos producen efectivamente molestias; de ellos, *alrededor de 2 a 5 % reclaman la extirpación operatoria* (ROTH, PEARSE, CATTELL y MUDGE, WAUGH), y en los demás está indicado el tratamiento conservador.

Técnica de la operación (figs. 67 y 68). *a*) Para el divertículo de los segmentos I, II y III, a la derecha, elegimos como *vía de acceso* la incisión alta pararrectal o transrectal en el mismo lado. *b*) Para el segmento III, a la izquierda, se recomiendan la incisión medial a media altura y la transrectal izquierda. A nivel de la porción I no suele ser difícil encontrar el divertículo; por el contrario, en la porción II puede ser problemático, y así lo demuestra un 18 % de ellos *no hallados tampoco al operar*, por estar ocultos tras el duodeno, en la cabeza del páncreas. Para presentarlos, nos valemos de la *movilización del duodeno* según KOCHER: Después de incidir el retroperitoneo, se socavan el duodeno y la cabeza del páncreas desde la derecha, sin cortar, procurando permanecer en la capa situada entre la vena cava y el duodeno. Por ello es mejor empezar la movilización por la flexura inferior. Ayuda mucho un auxiliar que retenga el duodeno elevado a la izquierda con dos portaalgodones acodados. Mirando desde el lado dorsal hacia el colédoco retroduodenal y la cabeza del páncreas, la preparación es adecuada, y apenas presenta ya dificultades reconocer el divertículo, superpuesto al páncreas o al colédoco, por sus reacciones inflamatorias y la induración de los tejidos adyacentes, así como por ser de distinto color que el pán-

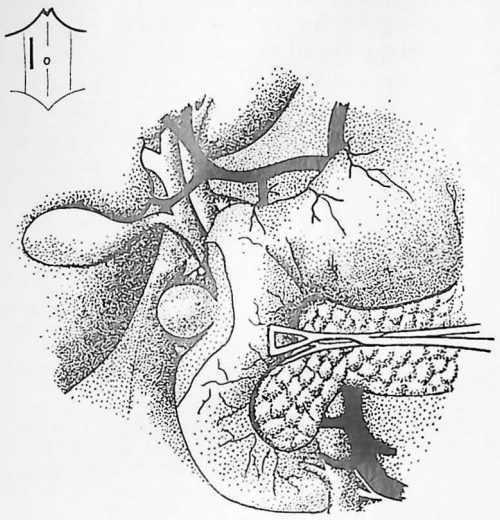

FIG. 67 *a*. Divertículo duodenal I. Movilización del duodeno descendente según KOCHER. Exposición de un divertículo retroduodenal

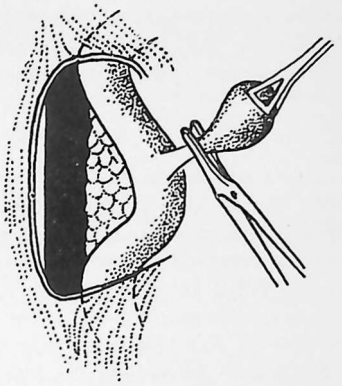

FIG. 67 *b*. Divertículo duodenal II. El divertículo se pediculiza y se aísla con pinzas por su base

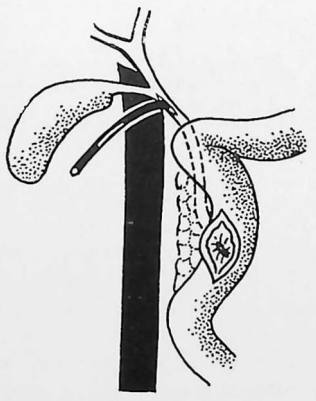

FIG. 67 *c*. Divertículo duodenal III. Si asienta cerca de la ampolla, conviene entablillar previamente el colédoco retroduodenal con una sonda

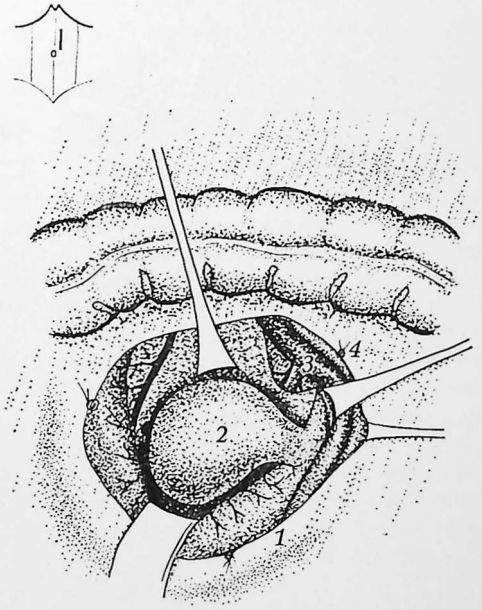

FIG. 68. Divertículo duodenal IV. Movilización de un divertículo a nivel del duodeno ascendente. Incisión del mesocolon entre los vasos derechos del colon. Exposición de los vasos mesentéricos superiores. Disección del duodeno ascendente: 1, ojal en el mesocolon; 2, divertículo; 3, V. mesentérica superior; 4, A. mesentérica superior

creas. *Facilitan la localización del divertículo al operar:*

1.° La *repleción preoperatoria con bario;* el residuo de éste se trasluce blanquecino bajo la delgada mucosa.
2.° La *repleción* del divertículo *con aire o cloruro sódico* mediante punción entre dos grapas aplicadas al duodeno (WALZEL).
3.° La palpación del duodeno desde dentro.

La *extirpación* se efectúa después de disecar el saco hasta el cuello, o sea, hasta la transición a la pared duodenal. Cuando se localiza cerca de la ampolla, este procedimiento puede lesionar el colédoco, que a veces tiene desembocaduras en el duodeno; por eso es más seguro representarse antes ese conducto *insertando un dren en forma de T*, con largos brazos transpapilares. KUDR recomienda para ello reconocer la pared interna del duodeno con el coledocoscopio, a fin de poner en claro la relación de lugar entre la salida del divertículo y la ampolla. El divertículo disecado, que regularmente consta de una sola capa de mucosa y tejido conjuntivo, se puede *invaginar* o *resecar*. Preferimos la invaginación de divertículos pequeños y próximos a la ampolla, con objeto de evitar una perforación del duodeno o del colédoco. Las *capas musculares se suturan* con puntos muy finos de colchonero, empleando catgut cromado y cogiendo de través las fibras. En cambio, la resección requiere, primero, una *sutura invaginante de mucosa* de los labios del corte, sobre la cual aplicamos, a ser posible, otra *doble muscular de colchonero.*

En principio, *toda sutura duodenal es arriesgada,* pues falta el elemento seromuscular de sostén. Para sujetar la sutura es esencial, por consiguiente, *preservar en lo posible las arterias rectas,* ya que la sección de 4-6 ramas terminales de éstas puede ser causa de *necrosis parietal.* Lo más eficaz para evitar una sutura insuficiente y su secuela, una fístula duodenal de enlace infausto en 60 % de los casos, es la *succión intraduodenal* con una sonda gástrica introducida en el duodeno durante la operación, además de suturar con el máximo cuidado. Esta medida descarga la sutura durante los cuatro días que siguen, por desalojar 3-4 cm. de agua. También es útil *paralizar la secreción pancreática* con Trasylol.

Hay *que suprimir una diverticulosis* por medio de la *resección de estómago de Billroth II.* Una amenaza especial es la oclusión con *perforación libre del divertículo;* por eso debería preferirse en este caso la *anastomosis lateral con un asa de yeyuno,* uniendo los puntos inferiores mediante una enteroanastomosis (MOUSSEAU).

Pronóstico

La *mortalidad operatoria* de la ablación de divertículos en el duodeno es hoy todavía de 10-12 % (HOLLENDER, HANDELSMAN y otros), y por lo visto —según extensas revisiones, y de acuerdo también con nuestra experiencia—, aun siendo rigurosa la indicación, *reaparecen las molestias* en 50 % de los operados.

Bibliografía relativa al divertículo (duodeno)

ANDOLF, N.: Sur l'importance clinique des diverticules du duodenum. Act. chir. Scand., supl. 157 (1951).
CATTELL, R., J. MUDGE: The surgical significance of duodenal diverticula. N. England J. Med., 246 (1952), 317.
CHITAMBAR: Cit. según HOLLENDER.
CLAIRMONT, P. H. R. SCHINZ: Zur Diagnose und Chirurgie der Duodenaldivertikel. Dtsch. Zschr. Chir., 159 (1920), 304.
DEMOLE, W., S. ASKEN: Les diverticules duodenaux possèdent ils une symptomatologie propre. Helvet. chir., acta 23/24 (1956/57), 479.
DEUCHER, F.: Die chirurgische Behandlung des Divertikels des Magendarmtraktes. Helvet. chir., acta 24 (1957), 435.
ENDERLEN, FREUDENBERG, v. REDWITZ: Cit. según ZUKSCHWERDT (v. pág. 71).
FERGUSON, L. K., C. S. CAMERON jr.: Diverticula of the stomach and duodenum, treatment by invagination and suture. Surg. Gyn. Obstetr., 84 (1947), 292.
HAHDELSMAN, J. C., G. MURPHY, R. FISHBEIN: Duodenal diverticulum, clinical significance and surgical treatment. Amer. Surg., 26 (1960), 272.
HAHN, O.: Das Duodenaldivertikel. Erg. Chir. Orthop., 23 (1930), 351.
HEJNEKEN, TH.: Diagnosis and treatment of duodenal diverticula. Amer. J. Gastro-Enterol., 33 (1960), 584.
HELLNER, H.: Das Duodenaldivertikel. Zbl. Chir., 66 (1939), 1034.
HOLLENDER, L.: Les diverticules du duodenum. Arch. mal. app. digest., 48 (1959), 1062.
KAUZÂL, G.: (v. pág. 98).
KELLOGG, E. L., W. A. KELLOGG: Duodenal diverticulosis. Internat. Clin., 4 (1951), 18.

KLEINFELDER, H., F. LONGIN: Die Cholangitis als Komplikation des Duodenaldivertikels. Ärztl. Wschr., 11 (1956), 988.
KÖHLER, B.: Über Duodenaldivertikel und ihre Bedeutung für die Entstehung von Gallenwegsleiden. Acta chir. Scand., 70 (1933), 59.
KUCHINKA, A.: Tödliche Darmblutung ungewöhnlicher Ursache. Mitt. Grenzgeb. Med. Chir., 45 (1938-42), 201.
KUDR, J.: Unsere Erfahrungen mit der Chirurgie der Duodenaldivertikel. Zbl. Chir., 85 (1960), 313.
MAHORNER, H., W. H. KISNER: Diverticula of the duodenum and jejunum. Surg. Gyn. Obstetr., 85 (1947), 607.
Diverticula of the duodenum. Ann. Surg., 133 (1951), 5.
MCLEAN, N. J.: Duodenal Diverticulitis. Ann. Surg., 85 (1927), 73.
MINO, R. A., R. G. LIVINGSTONE: A technic of exposure for diverticula of the third and fourth parts of the duodenum. Ann. Surg., 129 (1949), 235.
MORRISON, T. H., H. M. FELDMAN: Carcinoma in duodenal diverticulum with consideration of duodenal diverticulosis. Ann. Clin. Med., 4 (1925), 403.
MOUSSEAU, A. DE FERRON: Les perforations des diverticules duodenaux. J. chir., 72 (1956), 855.
OHNELL, L.: Zur Frage der klinischen Bedeutung der Duodenaldivertikel. Arch. Verdauungskrkh., 31 (1923), 127.
PEARSE, H. E.: The surgical treatment of the duodenal diverticulum. Surg., 15 (1944), 705.
ROTH, M.: Chirurgie der Duodenal-Divertikel. Zbl. Chir., 79 (1954), 1345.
SANDERA, R.: Zur Frage der Divertikel und Divertikuloide des Duodenums im Röntgenbild. Fortschr. Röntgenstr., 43 (1931), 207.
Diagnose und Diagnostik des Mes. ileocolicum commune im Röntgenbild. Fortschr. Röntgenstr., 43 (1951), 207.
THURM, K.: Über die pathologische Bedeutung der Duodenaldivertikel. Chirurg., 27 (1956), 280.
WALZEL, P.: Ein Behelf zur Darstellung schwierig oder nicht auffindbarer Duodenaldivertikel während der Operation. Zbl. Chir., 62 (1935), 1206.
WAUGH, J. M., G. V. JOHNSTON: Primary diverticula of the duodenum. Ann. Surg., 141 (1955), 193.
WHITEMORE, W. H.: Ulcerating duodenum diverticulum. Amer. J. Roentgenol., 59 (1948), 343.
ZUKSCHWERDT, L.: Duodenaldivertikel und Magengeschwür. Klin. Wschr., 8 (1929), 1171.

Íleo duodenal arteriomesentérico

La oclusión arteriomesentérica del duodeno es uno de los síntomas que ha suscitado vivísima controversia entre los terapeutas, y todavía hoy discrepan mucho sobre ella las ideas y opiniones. Se ha tardado mucho en admitir el *íleo arteriomesentérico agudo* como *atonía gástrica postoperatoria* (V. HABERER, REISCHAUER).

Consideraciones etiológicas

En el aspecto etiológico, lo primero que interesa es si los vasos mesentéricos principales, especialmente las arterias, cuando existe predisposición especial, como enflaquecimiento, emanación mesentérica y lordosis, pueden formar con la aorta un ángulo de salida tan pequeño que compriman el duodeno suspendido del *músculo de Treitz* (ALBRECHT) y originar así un íleo duodenal (V. HABERER). También podrían ser *factores predisponentes* la *distopsia del duodeno* (véanse anomalías de torsión), observada asimismo en el duodeno móvil; el ligamento ileocólico común, el mesenterio corto y la nefroptosis. Por consiguiente, las compresiones del duodeno por la arteria mesentérica superior se explican por *múltiples posibilidades mecánicas.* Frente a ellas se sitúan las *disregulaciones de origen neural* del megaduodeno congénito, cuya pared dilatada y atónita, a semejanza de la hidronefrosis, pende por encima del vaso, y produce así saculación y estancamiento. Por último, también parece intervenir en la génesis del síndrome la *predisposición a espasmos duodenales,* cuya causa debe buscarse en *procesos inflamatorios crónicos* de localización mesentérica, como la alteración crónica del apéndice y de la vesícula biliar, y, con ello, de las vías linfáticas (GEISSENDÖRFER, KRAUS). Contra toda esperanza, el *roentgenograma* no ha podido contribuir a la aclaración etiológica, porque sólo presenta un megaduodeno que vierte en el yeyuno al cambiar de posición (fig. 69 *a, b*). Hallamos tales signos en 0,5 a 1 % de todos los tránsitos gastroentéricos (METZ). Esto basta para hacer prácticamente poco menos que imposible reducir desde este punto de vista el gran número de causas en litigio.

Pero las frecuentes recidivas de molestias que siguen a las diversas operaciones paliativas inclinan a creer que *predominan las formas funcionales,* y que la *indicación de revisión quirúrgica* debe sujetarse a las siguientes *limitaciones:*

1. Coincidencia de los síntomas clínicos y roentgenológicos.
2. Exclusión segura de factores vegetativos, reflexospásticos y adinámicos, así como secretorios y reguladores del metabolismo.
3. Presencia de lordosis manifiesta, con enflaquecimiento.
4. Inutilidad de un tratamiento conservador precedente, con cura antiulcerosa y sobrealimentación, reposo en decúbito y gimnasia.

Síntomas y diagnóstico

Clínicamente distinguimos una forma *aguda* y otra *crónica.* Tras algunos signos prodrómicos poco manifiestos de momento, y generalmente *después de una comida copiosa,* sobreviene una *dilatación aguda del estómago,* con violentos *dolores epigástricos* que irradian hacia la derecha y arriba. Predispone en este caso también la sensación precedente de hambre con *secreción en ayu-*

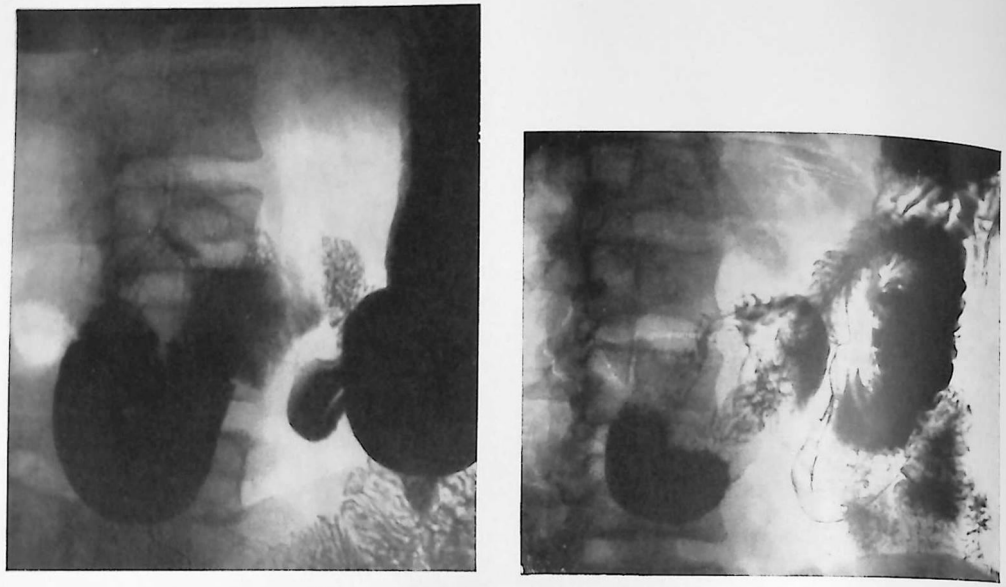

a b

FIG. 69 *a, b.* Oclusión arteriomesentérica intestinal (Margarete K., 45 años): Apendicectomía, trece años antes; desde hace unos años, dolores abdominales, más intensos tras excitación. Inestabilidad general. Sintomatología clínica no característica

nas, y la *posición sedente al comer y después*. Rara vez se producen vómitos. Generalmente, las molestias cesan en pocos minutos adoptando la *posición genupectoral* (SCHNITZLER). El *examen roentgenológico en pie*, realizado en casos de molestias agudas, ofrece el cuadro de estenosis, con dilatación de la porción II y del segmento inicial ascendente de la porción III (fig. 69 *a, b*). La *revisión roentgenoscópica* con *cambio de postura* muestra una resolución repentina de la estenosis y el paso libre de la papilla opaca al yeyuno.

Tratamiento quirúrgico

Se propone suprimir o soslayar la oclusión. Los métodos disponibles son los siguientes:

1. *Duodenoyeyunostomía* (véanse Malformaciones, figura 50); puede ser retrocólica o antecólica.
2. *Gastroenterostomía*, si la acidez es normal, y *resección de Billroth II*, si es excesiva.
3. *Sección del músculo de Treitz*, indicada sólo cuando la flexura duodenoyeyunal está fijada a la vez en ángulo agudo (figura 38 *a*).

Técnica de la sección del músculo (figura 85 *a-c*). Practicando una *laparotomía medial alta*, se presenta la *flexura duodenoyeyunal desde la izquierda;* para ello se levanta el *colon transverso*, y se recogen el *intestino delgado* en el mesogastrio y el hipogastrio derechos, y el colon descendente y el sigmoides, hacia la izquierda. Se estira luego la *flexura duodenoyeyunal hacia la derecha*, mediante tracción del *yeyuno; se incide el pliegue peritoneal* de Treitz, y *se diseca el revestimiento peritoneal de la flexura*. Así *queda descubierto el copete de ésta;* por detrás se observa la vena mesentérica inferior, y por delante se bifurcan los vasos que van hacia la flexura; sus ramas dorsales de origen craneal llegan al mismo copete, mientras que las ramas inferiores y caudales alcanzan la pared anterior del asa más alta del yeyuno, a nivel de la flexura. Delante de la vena mesentérica inferior y detrás de las arterias está el *músculo de Treitz*, que *se socava* con unas pinzas de *Overholt* y se *secciona* para mayor seguridad, poco a poco, entre ligaduras. De este modo, la flexura desciende algo, y su ángulo aumenta. Conviene fijar de nuevo con *dos puntos de seda* a la *pared del duodeno los labios de la serosa*, a fin de evitar una falsa hernia de *Treitz*.

Pronóstico

El éxito de la operación depende sólo de la propia indicación; pero, por ser ésta relativa, se considera dudoso por anticipado.

Bibliografía acerca del íleo duodenal arteriomesentérico

ALBRECHT, A.: Über arterio-mesenterialen Darmverschluss an der Duodeno-Jejunalgrenze und seine ursächliche Beziehung zur Magenerweiterung. Virchows Arch. path. Anat., 156 (1899), 285.

BITNER, W. P.: Arteriomesenteric occlusion of the duodenum. Amer. J. Roentgenol., 79 (1958), 807.

BOCKUS, H. L.: Arteriomesenterialer Duodenalverschluss. Gastroenterology, 2. Vol. Saunders, Filadelfia, 1944.

CONSTANTINESCU, N., J. SABAILA: Über einen Fall von akuter, spontaner Magenerweiterung und Duodenalerweiterung, vergesellschaftet mit vereiterter Bauchspeicheldrüsenentzündung. Zbl. Chir., 66 (1939), 1280.

GEISSENDÖRFER, R.: Beitrag zum sog. arterio-mesenterialen Darmverschluss. Dtsch. med. Wschr., 77 (1952), 483.

GILES, R. C.: Chronic duodenal ileus. Amer. J. Surg., 93 (1957), 824.

GOIN, L. S., P. WILK: Intermittant arterio-mesenterie occlussion of the duodenum. Radiology, 67 (1956), 729.

GUTACKER, H. W., Ein Beitrag zum Bild der gastroduodenalen Darmpassagestörungen. Disertación, Bonn, 1953.

v. HABERER, H.: Zur Frage des arterio-mesentarialen Duodenalverschlusses. Arch. klin. Chir., 132 (1924), 201.
Beitrag zur chronischen Duodenalstenose. Arch. klin. Chir, 132 (1924), 191.
Zur frage des arterio-mesentadialen Darmverschlusses. Arch. klin. Chir., 89 (1909), 634.
Seltene Ursachen von Entleerungsstörungen des Duodenums. Dtsch. med. Wschr., 73 (1948), 365; Arch. klin. Chir., 89 (1909), 634.
Beitrag zum arterio-mesenterialen Duodenalverschluss. Arch. klin. Chir., 108 (1917), 307.
Der arterio-mesenteriale Duodenalverschluss. Erg. Chir., 5 (1915), 467.

KOPP, G., J. M. BIVETTI: Die arterio-mesenteriale Duodenalstenose. Schweiz. med. Wschr. 87 (1957), 230.

KRAUS, R.: Zur Röntgendiagnostik des arterio-mesenterialen Duodenalverschlusses. Disertación, Francfort, 1951.

METZ: Cit. por GEISSENDÖRFER.

REISCHAUER, F.: Des spastische Magen-Block. Bruns' Beitr. klin. Chir., 145 (1929), 146.

ROSENBURG, S. A., A. SAMPSON: The syndrome of mesenteric vascular compression of the duodenum. Arch. Surg., 73 (1956), 296.

WÜTHRICH, A.: Die chronisch rezidivierende Form des arterio-mesenterialen Duodenalverschlusses. Zbl. Chir., 76 (1951), 268.

Lesión duodenal

Patogenia

Las lesiones del duodeno son *relativamente insólitas*, si tenemos en cuenta que sólo 10 % de los traumatismos de abdomen originan lesión intestinal, y sólo 10 % de las lesiones de intestino afectan al duodeno (EKLUND). Pero su *elevado índice de mortalidad* (159 de 359 observaciones = 44,2 %) hace de ellas un problema clínico, ya que la *lesión retroperitoneal* frecuente presenta una *sintomatología particular* y requiere una *intervención quirúrgica especial*. El mecanismo traumático que conduce a la lesión duodenal tiene su origen en una violencia asestada al intestino repleto, *antes por una coz, y ahora por el volante de un automóvil*. En la mayoría de los casos se trata de *heridas contusas*, que superan a las penetrantes en la proporción de 115 : 45, e interesan de igual modo todos los segmentos duodenales. Constituye una excepción la *lesión por cuerpo extraño*, que afecta generalmente sólo a la flexura duodenal superior e inferior. El proceso traumático en el propio duodeno proviene: *a*) De *desgarro transversal* en la transición de la parte fija a la móvil, o sea, en la flexura duodenoyeyunal y en el píloro. *b*) De *rotura con estallido*. *c*) De *necrosis por magullamiento*. *d*) De *perforación directa*, tanto desde dentro como desde fuera. Una forma de lesión muy poco frecuente, pero que se domina satisfactoriamente —como lo demuestra el caso de HEBERER—, es la perforación de un aneurisma de aorta. También describe NEVIN la rotura de una prótesis aórtica en el duodeno.

Sintomatología y pronóstico

Los *síntomas clínicos* de la *lesión intraperitoneal* del duodeno concuerdan con los de la *peritonitis* primaria *por shock* y *por perforación*. En cambio, son muy distintos los de la *lesión retroperitoneal*, donde predomina el «*intervalo sin molestias*», observado de modo característico no sólo en las lesiones ligeras, sino también en las grandes perforaciones del duodeno, y aun en los desgarros locales, y que dura de 5 a 48 horas. Por eso, todo traumatismo en el epigastrio derecho debe hacer pensar también en que un buen estado subjetivo no descarta la lesión retroperitoneal del duodeno.

A veces se superponen al cuadro, para hacerlo más agudo en su sintomatología, *numerosas lesiones secundarias, en parte múltiples*.

En 54 pacientes se han encontrado: rotura del hígado, 20 (37 %); desgarro del páncreas, 15 (28 %); lesiones de estómago, 15 (28 %); riñón, 14 (25 %); colon transverso, 14 (25 %); yeyuno, 11 (20 %); íleon, 6 (11 %); vesícula biliar, 1 (11 %); vena cava, 6 (11 %); uréter, 4 (7 %); colédoco, 2; epiplón menor, 1; aorta, 1; arteria mesentérica superior, 1; vena mesentérica superior, 1; manifestaciones múltiples, 9.

Un síntoma importante es el *enfisema crepitante del espacio retroperitoneal*, apreciable por *palpación rectal. Hematemesis, melana*, menos frecuente, y *parálisis intestinal*, pueden presentarse aún pasadas 48 horas, y la *defensa muscular* sólo se encuentra al principio por palpación profunda, y después también por la superficial, en el epigastrio y el mesogastrio derechos. Se tiene por característico de lesión retroperitoneal el *dolor en el epigastrio, persistente* tras palpación profunda única. Sólo después de un intervalo libre de unas dos horas se presenta leucocitosis, dolor en el fondo de saco de Douglas, los testículos, la región lumbar y la del apéndice, y ausencia de matidez en el hígado. Además del retraso de las manifestaciones clínicas, hemos de contar con un curso genuino de *perforación en dos tiempos.*

El cuadro clínico retardado aclara sin esfuerzo por qué las lesiones aisladas de duodeno acuden *tan tarde* a nuestro servicio, como lo demuestran los retrasos registrados en 80 heridos (cinco horas), 14 (12 horas), 14 (24 horas) y 9 (dos días) hasta su presentación al cirujano.

Puede ser muy instructivo para el diagnóstico en la fase inicial el roentgenograma. Sin contraste, en pie o en decúbito, con proyección sagital o lateral, se aprecia *aire libre* debajo del diafragma. En 80 % de las *lesiones retroperitoneales* encontramos borroso el contorno del psoas, aire acumulado en el lecho del riñón (SPERLING y RIGLER), y expansión aérea a lo largo del colon transverso, del mesenterio, del colon ascendente, del ciego y de los grandes vasos.

Indicación quirúrgica

Los *antecedentes del traumatismo* y la *gravedad* y *localización* de la *violencia* determinan nuestra manera de proceder si, al principio, no hay síntomas. Nuestra decisión se basa en la *observación del curso*, utilizando: 1, la palpación profunda; 2, el pulso y la respiración; 3, el roentgenograma; 4, el leucograma, y 5, la palpación del fondo de saco de Douglas. Una laparotomía se hace gravosa *sólo en casos de leve trastorno del estado general;* pero es preferible practicarla alguna vez de más a hacerlo de menos, por ser escaso el peligro de una laparotomía exploratoria cuando el sujeto se halla en buen estado. Por lo regular, no nos cuesta tanto decidir una intervención *si la herida presenta grave aspecto;* pero hay que sopesar con cuidado el *momento de la operación* después de *combatir previamente el shock* (pág. 24).

Método operatorio

La laparotomía se efectúa mediante *incisión transrectal alta, derecha, izquierda o medial.* Al explorar el abdomen, seguimos el orden siguiente: Primero *se desaloja con torundas el contenido abdominal*, y se observan el *olor* y la *consistencia* del mismo. Si hay hemorragia algo copiosa, *después de un taponamiento preliminar debe explorarse el resto del abdomen* (fig. 70). En general es



FIG. 70. Perforación por cuerpo extraño en el duodeno (Waltraud M., 18 años): Hace un año se tragó tres imperdibles abiertos. Dolor en el epigastrio derecho, con resistencia palpable; no hay síntomas peritoneales; tránsito duodenal libre

fácil reconocer la lesión intraperitoneal del duodeno; por el contrario, *la lesión retroperitoneal pasa inadvertida* hasta en 30 % de los casos durante la operación (KEITH, jr., WURNIG). La advertimos:

a) Por la *impregnación edematosa lardácea o hemorrágica* del tejido retroperitoneal.
b) Por las *burbujas de aire visibles* en el espacio retroperitoneal, sobre todo a lo largo de la raíz del mesenterio.
c) Por la *coloración verde* del peritoneo.

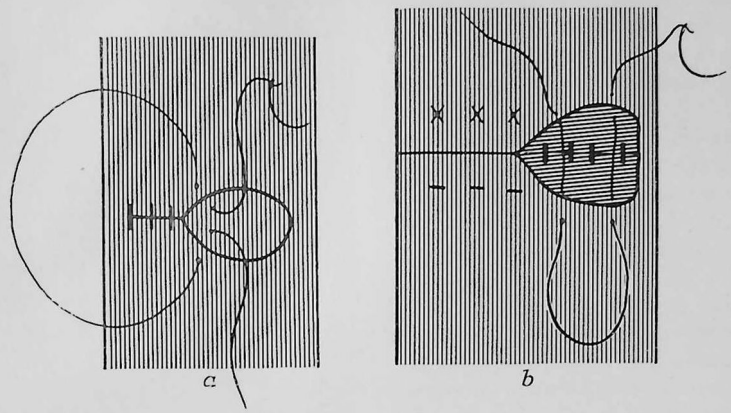

FIG. 71 *a, b.* Sutura duodenal: *a*) Sutura en masa con invaginación como primera serie de puntos. *b*) Sutura entrecortada de colchonero como segunda serie

Si la *movilización según Kocher* del segundo segmento duodenal no revela ningún indicio de lesión retroperitoneal, puede movilizarse además el tercer segmento; pero antes de comenzar a hacerlo, se debe abrir el duodeno por su II porción y palparlo desde dentro, para descubrirlo lo menos posible, porque por la escotadura del peritoneo y del mesocolon se pierde a veces gran parte del revestimiento seroso necesario luego para cubrir. En la porción intraperitoneal se sutura sin dificultad la lesión, si no es demasiado extensa, y sólo en algunos casos se retroperitoniza la sutura una vez terminada, según aconseja WURNIG. Creemos que esto ya no es necesario en principio.

Las *perspectivas de curación* de la lesión retroperitoneal no son favorables, ni mucho menos. El cierre se asegura primero mediante *sutura invaginante serosa y muscular*, sobre la cual puede aplicarse además otra *muscular de colchonero* (fig. 71 *a, b*); pero sin recubrimiento peritoneal, queda comprometida la solidez de la sutura muscular más firme y tupida. Por eso se aconseja movilizar bien todo el duodeno y suturar su segmento retroperitoneal dentro de un repliegue o bolsa de peritoneo (fig. 72). Esto es posible porque el duodeno se acorta en virtud de la doble sutura invaginante transversal, y el peritoneo puede plegarse por ello de través e insertarse, al menos parcialmente, en la sutura muscular. Sin embargo, como sabemos por la cirugía abdominal aséptica, toda sutura duodenal, aun recubierta de serosa, está *amenazada de insuficiencia.* Por eso consideramos indispensable el *drenaje de la zona lesionada*, sobre todo si hay infección, procuramos evacuar el espacio retroperitoneal y también el intraperitoneal, y evitamos en lo posible que el tubo oprima la sutura duodenal. En consecuencia, *lo sujetamos en su sitio* al peritoneo *con catgut* fino no cromado. Final-

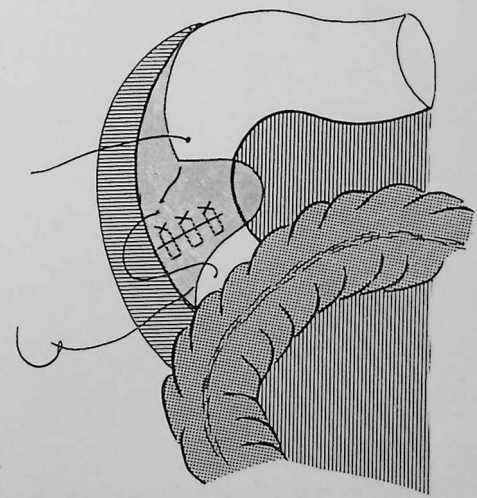

FIG. 72. Sutura duodenal: Técnica de sutura de la lesión retroduodenal: sutura transversal de colchonero. El peritoneo movilizado de la pared anterior se fija a la capa externa de la sutura muscular

mente, hemos de mencionar la *aspiración intraduodenal permanente* y la *profilaxis con Trasylol*, que ya recomendábamos en la anastomosis duodenal y la resección de divertículos.

Pero la sutura no se logra siempre sin estenosis. Si la luz se ha estrechado con exceso en la zona de sutura, es mejor practicar una gastroenterostomía complementaria que forzar el paso aflojándola, con riesgo de provocar insuficiencia.

Otro medio de cuidar la herida duodenal consiste en *anastomosar la lesión* con un *asa yeyunal* elevada por delante del colon (figura 73) (DELOM, WEBB), como recomienda MONMOUSSEAU para la perforación de divertículos. Finalmente, sólo como último recurso, para la evacuación y la nutrición es posible practicar una *yeyunostomía* unos 25 cm. más abajo de la flexura duodenoyeyunal (fístula de Witzel).

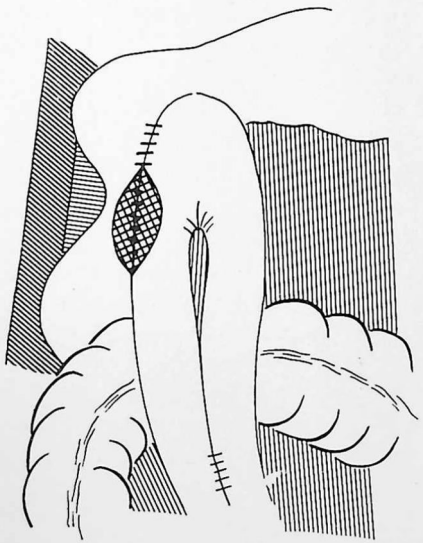

FIG. 73. Sutura duodenal. Tratamiento de un defecto duodenal no reparable sin estenosis, mediante duodenoyeyunostomía en dos planos. En la base del asa de yeyuno se practica una anastomosis de Braun

Apenas es necesario mencionar que en la rotura del duodeno, como en todas las lesiones de órganos huecos, hay que proseguir con especial intensidad la *terapéutica por shock* aun después de operar.

Pronóstico

La lesión duodenal se ha hecho menos peligrosa en comparación con 1910 (SCHUMACHER), cuando todavía ocasionaba 92 % de pérdidas. Pero su *letalidad* sigue siendo hoy (1958) de 28 % en promedio (WEBB, HOWALD, JORDAN, VOWLES). (De 131 lesiones *intraperitoneales* y 40 *retroperitoneales*, tuvieron infausto desenlace 77 y 26, respectivamente.) Según reseña la experiencia, los malos resultados deben atribuirse en la mitad de los casos a *hemorragia* y *shock*, y sólo en $^1/_3$, a *sutura insuficiente* y *peritonitis*. Después de la operación, *se dominan* hoy en general la peritonitis *local* con formación de abscesos, el íleo por adherencias, la pancreatitis con quistes y fístulas, y la fístula parcial lateral de duodeno.

Como *secuelas tardías* merece citarse, además de la *estenosis del duodeno*, la estrechez del *colédoco retroduodenal*, que hemos visto en varias ocasiones, y que puede soslayarse por medio de una coledocoduodenostomía. Estas secuelas en forma de disfunciones o dificultades de evacuación del páncreas no son conocidas.

Hematoma de la pared del duodeno

Patogenia, síntomas y diagnóstico

Constituye una forma poco frecuente de lesión (1 : 17692 autopsias) el hematoma intramural. De las publicaciones en lengua inglesa de estos últimos años, CULVER y colaboradores han reunido ellos solos 20 comunicaciones de esta clase, con las siguientes causas: a nivel del tercer segmento, traumatismo obtuso; en el segundo, desgarro parcial de la pared del colédoco, y en los segmentos primero y segundo, vía falsa por intento de sondar la ampolla con un tubo demasiado delgado. Por otra parte, se conocen también algunos hematomas de producción espontánea (OPPENHEIMER, DEY). El cuadro clínico no tiene nada de característico, y comprende desde un ligero dolor difuso en el epigastrio hasta estenosis completa con vómitos de bilis, eruptos y dolor violento, rara vez hematemesis. También aquí es característico el intervalo libre, que puede durar 24 horas, y hasta varias semanas a veces. En pacientes delgados, el hematoma extenso se palpa como resistencia paraumbilical. Para el diagnóstico diferencial entran en consideración: pancreatitis, diátesis hemorrágicas, tumores malignos, rotura de bazo o de hígado, y apendicitis aguda. El roentgenograma sin contraste presenta una opacidad bien definida en el epigastrio derecho y medio, con sombra apreciable del psoas y fuerte timpanismo gástrico (FELSON y LEVIN). El medio de contraste revela la interrupción brusca del duodeno ensanchado, y la repleción de la mucosa permite reconocer la posición intramural del hematoma. Los pliegues circulares de *Kerkring* aparecen en la amplia cavidad tan separados como las espiras de un resorte de acero (SWAIMAN y colaboradores). El residuo de 24 horas refleja la magnitud de la obstrucción.

Indicación

Sólo la estenosis incompleta justifica la actitud expectativa, y ante todo debe considerarse que puede hacerse completa más tarde. Si la detención es total desde un principio, se extraerá el hematoma, o se sorteará la estenosis por medio de una gastroenterostomía.

Síntomas en el acto operatorio y técnica quirúrgica

El hematoma se reconoce, si no directamente, por las equimosis del tejido periduodenal. Las extravasaciones y sugilaciones son de color rojopardusco, y no se extienden más que en sentido retroperitoneal. Si el estado general es malo, es aconsejable dejar de buscar el foco y de intentar su evacuación, y preferible la anastomosis derivativa. La revisión clínica practicada más tarde a veces indica la necesidad de substituir la gastroenterostomía por una resección de *Billroth II*.

Bibliografía relativa a lesiones del duodeno

ALADJEM, D.: Rupture of the retroperitoneal part of the duodenum following trauma. Acta med. Orient., 9 (1950), 237.

BARLOS, K.: Zwei Fälle stumpfer Abtrennung des Duodenums. Zbl. Chir., 83 (1958), 929.

BOEOCH, A., G. A. DEVEBER: Perforation of the duodenum following gastroscopy. Gastroenterolgy, 38 (1960), 91.

BRABAND, G.: Retroperitoneal rupture of the duodenum following non penetrating trauma. Acta chir. Scand., 119 (1960), 20.

CAIRD, D. M., H. ELLISH Intramural hematoma of the duodenum. Brit. J. Surg., 45 (1958), 389.
, H. ELLIS: Intramural hematoma of the duodenum. Brit. J. Surg., 45 (1957), 388.

COHN, J., H. R. HAWTHORNE: Retroperitoneal rupture of the duodenum in non-penetrating abdominal trauma. Amer. J. Surg., 84 (1952), 293.

CULVER, G. J., H. S. PIRSON: Intramural hematoma of the duodenum. A case report. Amer. J. Roentgenol., 82 (1959), 6, 1032.

DELOM, P., F. MATTEI, HERVÈ: Les plaies duodenopancreatiques. (A propos des 17 observations en pratique de guerre.) J. chir., 75 (1958), 248.

DEY, D. L.: Acute duodenal obstruction due to intramural hematoma. Austral. Med. J., 1 (1952), 708.

EKLUND, A. E.: Retroperitoneal rupture of the duodenum due to nonpenetrating abdominal trauma. Acta chir. Scand., 116 (1958), 36.

ESTES, W. L., jr. T. L. BOWMAN: Non penetrating abdominal trauma. With special reference to lesions of the duodenum and pancreas. Amer. J. Surg., 83 (1952), 434.

FELSON, B., E. J. LEVIN: Intramural hematoma of the duodenum. Radiology, 63 (1954), 823.

GARFINKEL, B., M. WALESON, N. J. FURST: Hematoma of the duodenum. Amer. J. Surg., 85 (1958), 484.
, C. MURRAY: Traumatic retroperitoneal rupture of the duodenum. Amer. J. Surg., 94 (1957), 251.

JOHNSON, M. L.: Traumatic retroperitoneal rupture of the duodenum. Arch. Surg., 48 (1944), 372.

KEITH, L. M. jr., B. H. BURCH: Retroperitoneal duodenal rupture due to blunt trauma. Amer. Med. Ass. Arch. Surg., 69 (1954), 81.

KIRKPATRIK, W. E.: Submucosal hematoma of the duodenum. Diskussion and report auf a case. Amer. J. Roentgenol., 83 (1960), 857.

LÖBKER, F.: Magen-Duodenumverletzungen durch stumpfes Bauchtrauma. Mschr. Unfallhk., 50 (1943), 258.

NISSEN, R.: Operative Unfälle in der Bauchchirurgie. Arch. klin. Chir., 295 (1960), 384.

OPPENHEIMER, G. D.: Acute obstruction of duodenum due to submucous hematoma. Amer. Surg., 98 (1933), 192.

ROTHSCHILD, TH. P. E., A. H. HINSHAW: Retroperitoneal rupture of the duodenum. Ann. Surg., 143 (1956), 269.

SARNOFF, J., B. H. OREMLAND: Traumatic rupture (retroperitoneal) of the duodenum. Surgery, 14 (1948), 272.

SCHUMACHER, E. D.: Zur Duodenumchirurgie. Die retroperitonealen Verletzungen bei Bauchkontusionen. Bruns' Beitr. klin. Chir., 71 (1910), 482.

SILER, V. E.: Management of rupture of the duodenum due to violence. Amer. J. Surg., 78 (1949), 715.

SPERLING, L., L. G. RIEGLER: Traumatic retroperitoneal rupture of the duodenum. Radiology, 29 (1937), 521.

SPOHN, H.: Über die subkutane Ruptur des Duodenums durch stumpfes Trauma. Mschr. Unfallhk., 52 (1959), 44.

STAFINIAK, O.: Ein Beitrag zur Versorgung der retroperitonealen Duodenalruptur. Mschr. Unfalhk., 59 (1956), 172.

STRODE, E. J.: Retroperitoneal rupture of duodenum following non-penetrating injuries to the abdomen. Arch. Surg., 70 (1955), 343.
SWAIMAN, K. F., J. F. ROOT, R. B. RAILE: Coil-spring sign and intramural hematoma of proximal small intestine. Amer. Med. Ass. J. Dis. Child., 95 (1958), 413.
TEMPSKI, A. V.: Zur Kenntnis der Duodenalverletzungen. Bruns' Beitr. klin. Chir., 133 (1925), 184.
WEBB, H. W., J. M. HOWARD, G. L. JORDAN, K. D. J. VOWLES: Surgical experiences in the treatment of duodenal injuries. Surg., etc., 106 (1958), 105.
WURNIG, P.: Ein Beitrag zur Kenntnis der retroperitonealen Duodenalruptur. Klin Med. Wien, 12 (1957), 285.

Fístula duodenal externa

Patogenia

Una gran proporción de las fístulas intestinales tienen su origen en el duodeno. Las *internas* comunican este órgano con otros huecos, y las *externas* se abren al exterior a través de las paredes abdominales.

Las *fístulas duodenales externas y las altas del intestino delgado* constituyen prácticamente, en cuanto a disfunciones, una unidad para la indicación y el tratamiento, y por ello se estudian conjuntamente. Todos los cirujanos las conocen más o menos, y las temen. Respecto a etiología y diagnóstico, basta decir lo necesario para la indicación. Estas fístulas provienen: 1, de *lesiones murales quirúrgicas* (tabla); 2, de *sutura insuficiente;* 3, de *tumores o úlceras perforados;* 4, de *afecciones murales específicas;* 5, de *perforaciones por cuerpos extraños* (fig. 74).

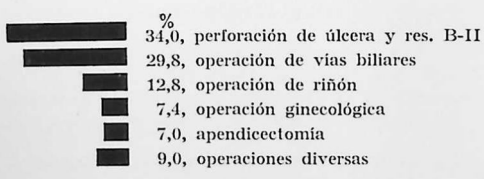

FIG. 74. Causas de fístulas de duodeno y de intestino delgado (188 casos)

Como es natural, la fístula más importante es la postoperatoria. Se presenta sobre todo tras *oclusión del muñón duodenal* en la resección de *Billroth II, anastomosis quirúrgicas de conductos biliares, suturas de duodeno o intestino delgado, enterostomías* y *resecciones;* después de *desprender adherencias de intestinos ocluidos,* o de *aplicar mal suturas de paredes intestinales* que comprenden la del intestino delgado; tras *necrosis por compresión de tubos de drenaje* y taponamiento, o *lesiones abdominales contusas perforantes,* o *nefrectomía,* en forma de fístula traumática secundaria.

La insuficiencia del muñón duodenal consecutiva a resección de estómago no se incluye en la cirugía del duodeno, sino en la de la víscera gástrica. Las fístulas externas que interesan en el dominio de la cirugía duodenal suelen salir al exterior a través de la herida abdominal o por el conducto de desagüe. Las que atraviesan una pared abdominal inicialmente intacta son de carácter tumoral o micótico. La fístula originada por traumatismo quirúrgico y sutura insuficiente suele presentarse *a los cinco días de operar,* o sea, en el momento en que se disgrega el manguito abarcado por la sutura. Normalmente, esto carece de importancia, porque la sutura seromuscular comienza a curarse ya a las 24 horas; pero si la curación se entorpece, y el jugo intestinal llega a una sutura seromuscular no soldada, se produce insuficiencia y fistulización.

Sintomatología y diagnóstico

Habitualmente no es difícil *apreciar estas fístulas precoces por insuficiencia.* El enfermo declara sentir *un dolor agudo en la zona de la herida,* presenta al mismo tiempo *pulso elevado* y *temperaturas altas,* y se inicia una *breve parálisis intestinal.* La primera inspección de la herida muestra una *infiltración enrojecida;* la separación y la revisión ponen de manifiesto el jugo y el contenido intestinales, de aspecto seroso y olor fuertemente alcalino al principio, y más tarde de color bilioso. Disipa rápidamente las primeras dudas la administración peroral de carmín de índigo y rojo Congo. *La imagen roentgenológica de estas fístulas* informa sobre la magnitud de la abertura. Damos el medio de contraste por la boca si la fístula es reciente, y a través de ésta si data de tiempo. Para orientarnos sobre la *longitud y trayectoria del conducto,* marcamos el paso de la fístula a través de la piel con un pequeño anillo de metal. Debe preferirse el examen radioscópico al roentgenograma. En estos casos, mejor que la suspensión de bario son los *opacificantes acuosos,* disponibles hoy en cualquier concentración.

El *tratamiento* debe atender principalmente: 1, a *preservar la piel;* 2, a *recoger* o, mejor, *extraer las secreciones por aspiración;* 3, a la *nutrición,* si es posible mediante una *fístula yeyunal;* 4, a *reprimir el flujo secretorio* (con atropina, dieta seca); 5, a *inactivar la tripsina del páncreas* con Trasylol; 6, a *aportar líquido y substancias minerales* por vía parentérica; 7, a la *asistencia quirúrgica.*

Sigue siendo problemática la *indicación* de operar, para la cual son decisivas la *magnitud* y *altura* de la fístula, pues cuanto más alta y mayor sea, tanto más amenazador y agudo es el cuadro patológico. La fístula duodenal, o yeyunal alta, debe considerarse como una *afección grave,* pues, como enseña la experiencia, hasta la más pequeña de estas fístulas postoperatorias se agranda en pocos días a causa del jugo duodenal péptico, hasta soltar por completo la sutura.

Tratamiento conservador

Antes de enumerar los distintos recursos terapéuticos conservadores, diremos por anticipado *que las curaciones logradas con ella sola* —exceptuando la de insuficiencia del muñón duodenal— son *realmente insólitas* si la fístula es grande. Los resultados aparentemente favorables del tratamiento conservador, comparados con los de la operación, pueden inducir a engaño. Estudiando más de cerca a los enfermos se aprecia que *tales éxitos* se refieren a *fístulas tardías parciales, pequeñas y filiformes,* perfectamente susceptibles de curación espontánea. Por tanto, la elección entre el tratamiento conservador y el quirúrgico no tiene en principio la menor significación disyuntiva, ya que hoy se asignan las mejores perspectivas a una amplia preparación conservadora seguida de cierre quirúrgico de las grandes fístulas duodenales. Por experiencia propia, y de acuerdo con la mayoría de los autores, recomendamos también este *tratamiento conservador y operatorio combinado.*

Tratamiento conservador preoperatorio

Primeramente se introduce desde fuera en el conducto fistuloso un *dren de grueso calibre,* y se *extraen por aspiración sus secreciones.* Entre las *ventajas* de este procedimiento pueden mencionarse: 1, el *aislamiento inmediato entre la zona de la fístula* y el peritoneo libre; 2, la *prevención* más eficaz de una *peritonitis local;* 3, la *estimulación circulatoria* de los tejidos antiguos, que adelanta la granulación.

Para *limpiar o sanear el peritoneo en torno de la fístula,* HEINZMANN recomienda el siguiente procedimiento:

En el grueso dren, inserto en la fístula, se hace avanzar repetidamente una sonda de *Tiemann,* y por ella se instilan 2-4 c. c. de peróxido de hidrógeno; luego se extrae rápidamente la sonda del tubo de desagüe, y cuando la espuma que sale de éste aparezca limpia, se instilan 2 c. c. de tintura de yodo. Según el autor, procediendo de este modo se consigue una curación completa a los 8-10 días, aun en casos de insuficiencia parcial.

Pocas veces se logra hacer llegar junto a la fístula por vía bucal una sonda de *Miller-Abbot.* Los alrededores de la fístula se cubrirán con preparados proteínicos (polvos de peptona, carne y jugo muscular) o absorbentes, como pasta de caolín, carbón animal o similares. Nos ha dado buen resultado aplicar una *mezcla de carbón animal, Medargal y pasta de cinc.* Un importante factor del tratamiento de fístulas de duodeno e intestino delgado es en la actualidad el *Trasylol,* que administramos en la infusión a dosis de 10 000 a 20 000 U. en 24 horas. Son de importancia decisiva la *sustitución de las pérdidas de líquido, minerales, fermentos y proteínas* (págs. 17-19), la reaportación de las secreciones recogidas, mediante enemas, o utilizando la sonda gástrica o una fístula yeyunal aboral (fístula de Witzel, página 32). A pesar de la sustitución, hemos de tener en cuenta que el enfermo puede perder por la fístula jugo pancreático, bilis y jugo intestinal en cantidades hasta de 7000 c. c. en 24 horas. Por otra parte, hoy sabemos que el *límite de tolerancia compensable con dosis parentéricas es de unos 4000 c.c. en 24 ho-*

ras, lo cual significa que la sustitución de las pérdidas de minerales, electrólitos y agua sólo se puede neutralizar hasta esa cantidad aproximada. *Lo que mejor sustituye a las proteínas perdidas es la transfusión de sangre entera y la infusión de plasma.* Podemos mantener los fermentos por medio de una *dieta seca*, que aportamos en forma fácilmente resorbible (papilla de gelatina, carne y carbohidratos, con un total de 4000 calorías en 24 horas). Como es natural, es importante estimular el apetito. Para el tratamiento de fístulas primarias grandes y de insuficiencias de suturas circulares, es indispensable aplicar en seguida una *fístula aboral de Witzel como vía de alimentación.* El balance de proteínas, minerales y líquido, revisado continuamente (págs. 17 a 20), ayuda decisivamente a la observación clínica del enfermo. Cualquier agravación obliga a intervenir sin demora, mientras que una mejoría permite seguir esperando.

Tratamiento quirúrgico

La *elección del momento de operar* es el punto de máxima importancia en el plan terapéutico, pues si intervenimos demasiado pronto, encontramos una zona muy infectada y alterada por inflamación, en la que toda sutura está condenada de antemano al fracaso; y si esperamos más de lo debido, a pesar de una terapéutica sustitutiva muy intensa, empeora la situación general del enfermo, desciende el índice de proteínas, y se reducen así a priori las perspectivas de curación de la relaparotomía. Pero el lapso comprendido entre estos escollos, óptimo disponible para la intervención, es corto, y se requiere para aprovecharlo, según la experiencia, una especial capacidad de decisión.

Técnica de la revisión

Es un error disecar previamente desde el conducto fistuloso en profundidad. Debe preferirse liberar la zona de la herida a partir de la cavidad libre del abdomen. Como vía de acceso elegimos, si se ha practicado antes una fístula de Witzel, la reapertura de la herida quirúrgica primitiva; de otro modo, es mejor *practicar una nueva incisión paramedial.* Se *protegen la cavidad abdominal libre* y los espacios subhepático y subfrénico con lienzos o con un rollo de gasa, después de presentar en parte la zona de la fístula, y se descubren especialmente los bordes de la herida. Socavando alrededor y por debajo, se diseca la fístula, formada siempre por un enredijo de asas epiploicas e intestinales, hasta dejarla libre en toda su extensión. Al desprender las asas intestinales adheridas, se utilizará el cuchillo todo lo posible, pero con sumo cuidado, para no incidir la capa serosa. Una vez abierto el conducto, se resecan con moderación y se refrescan los bordes de la herida.

Para *atenderla*, disponemos de los procedimientos siguientes: 1, *sutura por encima;* 2, *resección del trozo de intestino;* 3, *exéresis bilateral* (HOCHENEGG); 4, *anastomosis.*

En el duodeno, estos recursos se limitan, porque hay que descartar naturalmente el método más eficaz, la resección del segmento intestinal fistulizado, y por ello hemos de emplear ante todo la sutura por encima, la anastomosis y la derivación.

Técnica de la sutura por encima

Esta sutura sólo resulta bien si queda laxa, comprende tres capas, y se puede hacer con la pared intestinal sana, no infectada ni corroída. Según la experiencia, la simple sutura por encima es el *procedimiento menos seguro*, pues suele no cumplirse una de las tres condiciones precitadas. Pero si es necesario practicarla, por ejemplo, a causa de un mal estado general, el cierre deberá ser *invaginante, entrecortado,* y *comprender con catgut las capas mucosa, muscular y serosa,* aplicando luego sobre ella una *sutura doble seromuscular con puntos de seda,* cuya capa exterior será *de colchonero* (fig. 71 *b*). Es útil sobre todo en el duodeno extraseroso *incluir epiplón* en la última sutura. El mal estado general suele impedir la descarga más eficiente de la sutura, que es una gastroenterostomía, o, mejor, una resección de *Billroth II.* Por último, el *cierre total* del duodeno debe intentarse sólo en fístulas que no puedan abordarse de otro modo.

Un procedimiento *sencillo* y *muy eficaz* es el ya citado al tratar de la perforación duodenal y la perforación de divertículos y consiste en *espuntear o anastomosar con un asa yeyunal separada* (fig. 73). Conviene servirse en este caso de un asa alta, pero con pedículo mesentérico bastante largo. Para la sutura entrecortada seromuscular de la pared posterior empleamos seda, y se requiere una longitud mayor que para la mucosa. En cambio, abrimos el yeyuno lo menos posible.

Si antes de la operación no se ha podido introducir desde arriba una *sonda,* se introducirá ésta con el abdomen abierto. *Dirigimos la sonda de cuatro o de ocho agujeros por encima de la fístula* intervenida, hasta rebasarla, cuidando de que algunos de ellos queden en el estómago, y otros en el duodeno.

La operación termina *resecando el conducto fistuloso de la piel* y *desaguando* seguidamente por esta abertura. Para *cerrar el abdomen,* lo mejor es servirse de suturas almohadilladas con alambre, plaquitas de plomo o seda. La *asistencia consecutiva* se dirige sobre todo a combatir el *shock postoperatorio,* especialmente grave en la segunda intervención. Seis días *a dieta* y una *aspiración permanente* con la sonda descargan la sutura duodenal. En ningún enfermo es la *terapéutica sustitutiva de proteínas y minerales* tan importante para combatir el shock y cicatrizar la herida como en los de fístula. La *medicación con Trasylol* se continúa hasta pasados ocho días. La *complicación postoperatoria* más frecuente es desde luego la *recidiva,* que en el duodeno y la parte alta del intestino delgado es gravísima. Esto debe inducirnos en general a practicar la primera revisión con la máxima minuciosidad y atención posibles, sin contentarnos por apresuramiento con medidas imperfectas. Si al surgir una recidiva fuese aún relativamente bueno el estado general, debe elegirse para operar un procedimiento radical, pero no queda otro recurso que el quirúrgico; el tratamiento conservador no tiene objeto en fístulas grandes recidivantes. Menos peligrosos son los *abscesos postoperatorios* en los espacios subfrénico y subhepático y en el fondo de saco de *Douglas,* el *íleo por adherencias* y la *eventración,* complicaciones que, descubiertas y tratadas a tiempo, se pueden dominar. En conjunto, sigue siendo muy elevado el coeficiente de mortalidad, superior a 50 %, de las fístulas altas y grandes del duodeno y del intestino delgado, aunque se ha registrado un cambio favorable en el transcurso de estos últimos decenios.

Pronóstico

He aquí la mortalidad de las fístulas altas de duodeno e intestino delgado:

Autores y número de casos	Tratamiento quirúrgico	Tratamiento conservador	Total
COLP, (61) (1923)			51,0 %
KITTLESON (95) (1933)	50,0 %	27,7 %	35,8 %
LEVY (8) (1937)	52,5 %	45,0 %	
BARTLETT (128) (1938)			37,0 %
BROWN (24) (1950)			16,6 %
CRAIGHEAD (43) (1954)			54,5 %
LIN-JEN-CHEN (1958)			50,0 %
CASE (100) (1958)			50,0 %
Propios (67) (1961) (sólo fístulas de duodeno)	55,0 %	50,0 %	53,3 %

Esta tabla comparativa de los resultados terapéuticos no nos demuestra cuál es el método más ventajoso; como las dos columnas se derivan de enfermos de gravedad distinta, sólo nos dan una idea de las *pérdidas en general.*

Fístula duodenal interna

Su evolución es *más benigna y menos aguda* que la de la fístula interna. Además, *se aprecia con mayor dificultad,* pues el cuadro clínico de su génesis es más diverso y retardado.

Patogenia

La forma resultante de *perforación por cálculo o úlcera* se dirige a las vías biliares. En cambio, la fístula *duodenocólica* se basa casi siempre en la perforación de un cáncer de la flexura (STARR, WAGGONER, LÖNNERBLAD). La fístula duodenorrenal, mucho menos frecuente, parece indicar tuberculosis renal perforada, hidátide y pionefrosis, o perforación de úlcera, y sólo 1,2 % (DEAN) a

1,8 % (BERNHARD) de las de esta clase proceden de operaciones en las vías biliares.

Causas de 381 fístulas duodenales internas

Colecistitis calculosa	332 (87,1 %)
Perforación de úlcera	35 (9,2 %)
Carcinoma	14 (3,7 %)

Sintomatología de la fístula coledocoduodenal

Esta fístula se manifiesta por molestias colangíticas más o menos ostensibles, que aparecen tras 8-10 años de latencia (BERNHARD, RATHCKE). El cuadro se caracteriza por dolor en el hígado, cólicos y fiebre, y menos veces ictericia, molestias dispépsicas, pérdida de peso, vómitos, eructos, diarrea y estreñimiento. El diagnóstico diferencial apenas distingue la coledocolitiasis y la colecistitis, por lo cual la mayoría de los enfermos se operan a base de este diagnóstico (WAGGONER).

Diagnóstico

La *demostración roentgenológica* de una úlcera duodenal puede resultar difícil. Es característico *encontrar aire* en los conductos biliares.

Pero sabemos que esto no es sólo difícil y excepcional, sino que puede provenir de causas distintas de la úlcera, pues también pueden producir aire la insuficiencia papilar consecutiva al paso de un cálculo (BERNHARD, MIRIZZI y otros) y la formación de gases provocada por gérmenes. No es obligada, ni mucho menos, la *penetración de bario en las vías biliares,* más frecuente en fístulas del colecisto que en las del colédoco.

La *fístula duodenocólica* se aprecia inmediatamente por *diarreas profusas* e *inanición progresiva* rápida, y su reconocimiento es fácil y seguro mediante enema de contraste y tránsito gastroentérico.

También *es especialmente dramática la fístula duodenorrenal.* Con síntomas de un *síndrome epigástrico agudo,* sobrevienen *crisis pieliticas* muy graves, temperatura elevada, barialgia renal y cistitis muy intensa con piuria, según se desprende de 226 casos publicados. Nos proporciona datos diagnósticos el antecedente de tuberculosis genitourinaria. Para el *diagnóstico diferencial* interesan: pielitis simple, pionefrosis, carbunco renal y absceso paranefrítico. El cuadro se dilucida por el paso del medio de contraste en la pielografía y el tránsito gastroentérico.

Indicación

En la *fístula duodenorrectal,* se obtiene la curación por nefrectomía y cierre de la fístula en el duodeno, con intraperitonización o sin ella, a veces utilizando un asa yeyunal (página 73).

Plantea decisiones graves la *fístula duodenocólica de origen canceroso.* Si el estado general es bastante bueno, sólo la exclusión segura de metástasis locales y remotas justifica la *resección en bloque* del colon derecho y del duodeno, en la que una excisión segmentaria elimina el punto de perforación duodenal. Si la anastomosis de los extremos suscita dificultades, *es mejor en estos casos obliterarlos* y restablecer el paso mediante una *gastroenterostomía.* Si se quiere proceder radicalmente, hay que recurrir a una *duodenopancreatomía a fondo,* pues siempre están afectos los ganglios regionales del duodeno.

La *indicación de suprimir las frecuentes fístulas duodenobiliares* viene ya dada por la angiocolitis de reflujo. Los procedimientos disponibles son: en presencia de una *fístula colecística,* la *colecistectomía* y la *sutura duodenal por encima;* y si hay *fístula de colédoco:*

1. Disecar la fístula, excindir sus bordes en el colédoco y el duodeno, y practicar una coledocoduodenostomía supraduodenal en forma de una amplia plastia triangular de adaptación.
2. Disecar la fístula duodenal y abrir el colédoco ; efectuar un sondeo retrógrado de éste ; insertar un dren en T en la abertura del colédoco, y suturar por encima la fístula del duodeno.

Método quirúrgico

Al abrir el abdomen encontramos generalmente estas *anomalías:* 1, retracción del colecisto, con absceso; 2, induración pericolangítica extensa; 3, duodeno aproximado a a cara inferior del hígado.

Si el colecisto hace difícil exponer la fístula, es más fácil disecar en sentido retrógrado la vesícula biliar, abrirla en su caso, sondar desde dentro y presentar el conducto fistuloso ; siempre es de utilidad para ello la colangiografía en el acto operatorio. BERNHARD, que poseía acaso la máxima experiencia en este campo, recomendaba una *amplia anastomosis supraduodenal* como procedimiento menos propicio a recidivas, inevitables generalmente en presencia de una estenosis papilar relativa tras una simple oclusión de la fístula del colédoco. Si la *posición de la abertura duodenal no es favorable* y no permite una anastomosis supraduodenal sin tensión, es mejor *cerrarla* y *unir el colédoco a un asa yeyunal superior* (KOURIAS). No se recomiendan de ningún modo los métodos de colecistostomía antes usuales. Las *pérdidas operatorias* por eliminación de fístulas colecistoduodenales y coledocoduodenales ascienden a un 5-10 % (BERNHARD, KOURIAS).

Pronóstico

Se consigue una supresión total de molestias en un 75 % de los casos (BERNHARD). Como *complicaciones postoperatorias* se mencionan: peritonitis purulenta y libre, insuficiencia hepática, fístula interna recidivante con colangitis, y fístula duodenal externa.

Bibliografía sobre fístulas duodenales internas y externas, e intestinales en general

ALBRIGHT, H. L.: Probleme der Behandlung der Duodenalfisteln. Ann. Surg., 132 (1950), 49.

BARTLETT: Cit. según ALBRIGHT.

BERNHARD, F.: Die spontane innere Gallenfistel und ihre operative Behandlung. Dtsch. Zschr. Chir., 242 (1934), 493.

BROWN, R. B., y otros: Duodenal Fistula. Ann. Surg., 132 (1950), 913.

CLAYTON, R. S., W. L. THORTON: Gutartige duodenokolische Fistel. Literaturübersicht. Radiology, 60 (1953), 832.

COLP: Cit. según ALBRIGHT.

CRAIGHEAD, CE. C., A. H. RAYMOND: Duodenal Fistula.

DEAN, G. O.: Internal biliary fistulas. Surgery, 5 (1939), 857.

DOMKE, H. H.: Zur Diagnose innerer Gallenfisteln. Fortschr. Röntgenstr., 94 (1961), 608.

DRESCHER, CHR.: Beitrag zur Behandlung der postoperativen Duodenal- und Gallenfisteln. Bruns' Beitr. klin. Chir., 196 (1958), 249.

DUMONT, A. E., J. H. MULHOLLAND: Darmfisteln. Physiologische Grundlage zur chirurgischen Behandlung. Surg. Clin. N. America (1958), 539; Z.org. ges. Chir., 151 (1958), 206.

GREENFIELD, D. N., S. DIENER: Gastro-jejuno-colic fistula, a new surgical modification. Amer. J. Surg., 83 (1957), 443.

HALLIGAN, E. J., E. J. PERKEL, J. K. CATLAW: Duodenocolic fistula. Amer. J. Proctol., 1 (1950), 7-16.

HARBISON, S. P.: The princip of complete exclusion in fistulas of the small intestine. Surgery, 28 (1950), 384.

HARTZELL, J. B.: The treatment of fistulas of the small intestine. Surg. Gyn. Obstetr., 66 (1938), 108.

HEINZMANN, F.: Eine einfache Methode zur konservativen Behandlung postoperativer Magen- und Darmfisteln. Wien. klin. Wschr., 71 (1959), 757.

HEUCK, F., G. MOLLOWITZ: Beitrag zur Darstellung und Behandlung von Fisteln. Medizinische, 39 (1952), 1224.

HOLUBEC, K.: Spontane Heilung der postoperativen Duodenalfisteln. Zbl. Chir., 24 (1941), 1094.

HOYLE, J. D.: Multiple aorta-intestinal fistulas secondary to swallowed foreign body. Surgery, 25 (1949), 608.

KERSTING, B.: Über konservative Behandlung von Ileostomiefisteln. Chirurg, 23 (1952), 564.

KITTLESON: Cit. según PETKOVIC.

KOURIAS, B.: Ein Beitrag zur Kenntnis innerer spontaner Gallenfisteln. Chirurg, 31 (1960), 241.

KUMMANT, A.: Zur Frage des provisorischen Verschlusses von Dünndarmfisteln. Zbl. Chir., 69 (1942), 64.

LAMPRECHT, CH.: Aktive Therapie der retroperitonealen Duodenalfistel. Zschr. Urol., 52 (1959), 663.

LARMI, T. K., A. SIVULA: Spontaneous internal biliary fistulae. Acta chir. scand., 114 (1957), 425.

LASALA, A. J., A. J. SAPORTA: Les fistules biliodigestives spontanées; expérience de chirurgicale de 51 cas. J. chir., 75 (1958), 595.

LEVY-DREYFUS: Cit. según PETKOVIC.

LIN YEN-CHEN: Duodenalfistel. Clin. J. Surg. (1958), 398; Med. der SU y d. Volksdem. nn ref., tomo 6 (1959), 1103.

LÖNNERBLAD, L.: Fälle von spontaner innerer Gallenfistel. Acta radiol., 13 (1932), 551.

MADERNA, C., E. MANTERO: Ein Fall von duodenorenaler Fistel. Minerva chir., 12 (1957), 767.

MARSHAK, R. H., W. HENKIN: Cholecystocolic fistula, Radiology, 53 (1949), 555.

MELNIKOW, A. V.: Innere Fisteln des Duodenums (russ.). Vestn. chir., 8 (1956), 29; Ref. Abstracts of Sowiet Medicini, 1957, Part B, Clinical Medicine, 396.

MIRIZZI: Cit. según SCHÄFER.

NORTH, I. P., S. O. LIVINGSTON, B. K. KOVELL: Spontaneous reno-duodenal fistula. Surgery, 39 (1956), 683.

OWEN, H., A. C. PATTISON: Die Behandlung von Dünndarmfisteln. West. J. Surg., 63 (1950), 668; Z.org. ges. Chir., 142 (1956), 273.

PETKOVIC, S.: Die duodenale Fistel nach Nephrektomie. Chirurg, 23 (1952), 426.

PORTWICH, F., H. REINWEIN jr.: Zur Klinik der spontanen Gallenblasen-Dünndarmfistel. Ärztl. Wschr., 10 (1955), 233.

RAFFENSPERGER, E. C., L. E. SYLVESTER, L. K. FERGUSON: Colonduodenalfistel bei Carcinom der Flexura hepatica. Arch. Surg., 74 (1957), 333.

SCHÄFER, H.: Beitrag zur Ätiologie und Diagnostik der spontanen Gallenwegs-Duodenalfisteln. Ärztl. Wschr., 12 (1957), 148.

SMIRNOFF, A.: Über die Behandlung von Duodenalfisteln. West. Khir. i. Pogranitschnych Oblastei, 2 (1947), 155; Z.org. ges. Chir., 24 (1924), 413.
STARR, E., JUDD, V. G. BURDEN: Internal biliary fistula. Ann. Surg. 81 (1925), 30.
ÜBERMUTH, H., Postoperative Duodenalfistel und ihr Verschluss bei Duodenalstümpfen. Chirurg, 22 (1951), 261.
WAGGONER, CH. N., D. N. LEMONE: Clinical and Roentgen aspect of internal biliary fistulas. Radiology, 53 (1949), 31.
ZETTLER, F.: Die Behandlung der Duodenal Dünndarmfistel. Arch. klin. Chir., 289 (1958), 625.

Tumores benignos del duodeno

Como se desprende de la exposición, la bibliografía no menciona muchos tumores de este género, que parecen asemejarse en frecuencia a los carcinomas.

Estructura de los tumores

Según la experiencia, deben considerarse los *adenomas* y los *miomas* como *precursores potenciales* de *carcinomas* y *sarcomas*, respectivamente. Así lo demuestran las proporciones de tumores benignos encontradas en observaciones confirmadas del proceso evolutivo de carcinomas y sarcomas.

Frecuencia relativa de tumores y quistes benignos del duodeno

Pólipo (adenoma)	146 (37,8 %)
Mioma	83 (21,5 %)
Lipoma	74 (19,2 %)
Tumores neurogénicos	30 (7,8 %)
Hemangiomas	24 (6,2 %)
Enterocistoma	22 (5,7 %)
Fibromioma	6 (1,6 %)
Linfangioma	1 (0,3 %)

Síntomas y diagnóstico

Entre los *síntomas clínicos* del tumor duodenal benigno, ocupa el primer plano su *prolongada anamnesia con intervalos bastante largos exentos de molestias.*

La sintomatología depende ante todo de la estructura del tumor, prescindiendo de su tamaño. Así, los adenomas, hemangiomas, miomas y tumores neurogénicos muestran tendencia a *hematemesis* y *melena* (OLSON, tabla), mientras que el lipoma produce ligeras manifestaciones de estenosis y estreñimiento. Es muy rara la estenosis pilórica con *dolor epigástrico* y *marasmo paulatino* (DOHN, ZUSCHNEID). El carácter del dolor varía entre *cólico y presión indefinible* (en el epigastrio, si se localiza en el bulbo; en la región umbilical, si actúa más abajo). Los enfermos se quejan sobre todo de *aumento del dolor después de comer, observado desde años antes* (STAEMMLER y REICHEL). Es excepcional la invaginación del tumor, posible sólo en el segmento III (IBRAHIM).

Subordinación de la hemorragia a la localización (ALBOT, 1959)

Localización	Número de casos	Hemorragia
Segmento duodenal I	97	10,0-10,3 %
II	24	10,0-41,7 %
III	3	2,0-66,6 %

En el *roentgenograma* se representa generalmente el tumor benigno mejor que el maligno. La zona clara regular, oval o circular, lisa o ulcerada en el centro, bien definida, solitaria o múltiple, caracteriza el adenoma y la adenomatosis (figs. 75 y 76). El *examen en decúbito dorsal o lateral y de pie,* en todos los sectores con *ingestión de agua de hielo,* expone más o menos todos los tumores. Son difíciles de reconocer los micropapilomas en la zona de la ampolla, y se conocen degeneraciones malignas confirmadas de los mismos (CATTELL).

Indicación

Conviene *eliminar un tumor duodenal benigno:* 1, cuando presenta síntomas clínicos; 2, cuando el signo clínico casual no aclara el diagnóstico sin biopsia; 3, cuando el riesgo operatorio es pequeño, si el estado general del paciente es bueno. En enfermos de edad avanzada, debe sopesarse con cuidado la indicación en cada caso.

Aunque la *tendencia a degeneración* no es tan grande que exija una profilaxis, adquiere importancia en el aspecto social si se consideran las complicaciones alarmantes de otra clase, como íleo, hemorragia y perforación, de no intervenir (fig. 77 *a, b*). Por ejemplo, entre 1400 tumores intestinales benignos se han dado a conocer 11 % *hemorragias profusas,* de ellas, 11 % *mortales* (LECHNER),



FIG. 75



FIG. 76

FIG. 75. Adenoma de Brunner (Rudolf B., 37 años): Cuatro años antes, por vez primera, dolores espásticos en el epigastrio y en la región paraumbilical. Intolerancia a la mantequilla y las comidas grasas, pirosis, náuseas, hipotonía con tendencia al colapso

FIG. 76. Adenoma solitario del bulbo (Gerhard K., 63 años): Desde hace dos años, deposiciones breosas intermitentes, normoácidas, sin subproductividad



FIG. 77 *a*



FIG. 77 *b*

FIG. 77 *a, b*. Adenoma duodenal, con degeneración maligna (Eugenie K., 59 años): Hace trece años, colecistitis; hace diez años, colecistectomía (cálculos). Los cólicos prosiguieron desde hace un año, subproductividad, y desde hace cuatro semanas, ictericia esclerótica, que aumenta sin cesar

especialmente por miomas, adenomas, neurinomas y hemangiomas (ALBOT, DARLING y DE SCOVILLE).

Elección del método operatorio

Depende del *tamaño*, la *localización* y las *complicaciones*. En lo esencial, disponemos de los siguientes procedimientos:

1. *Extirpación y enucleación local.*
2. *Resección parcial en cuña.*
3. *Resección circular por segmentos* (página 90), *Billroth I* en la porción I, y *Billroth II* en la porción II.

El mioma no ulcerado se puede enuclear, después de dividir la capa serosa, sin abrir el conducto intestinal. Su ulceración, como los tumores primarios de la mucosa, imponen la resección transduodenal. Hay que procurar siempre efectuarla sin abrir la mucosa desde fuera o la capa muscular desde dentro. Los tumores ulcerados requieren una resección en cuña o por segmentos, así como la poliposis, si no es inflamatoria desde un principio.

Los carcinoides no suelen localizarse en el duodeno; sólo conocemos en total 25 comunicaciones de esta clase (pág. 185).

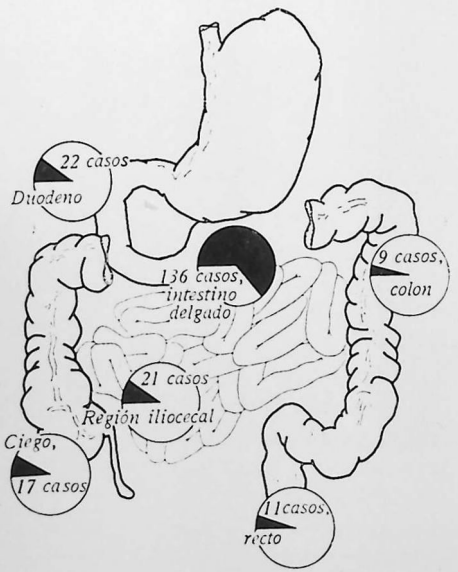

FIG. 78. Localización de duplicaciones en el intestino (216 casos)

Duplicaciones o repliegues

Una deformidad especial es la duplicación del duodeno, que, como todas las de intestino, *va asociada a vértebras hendidas y hemivértebras*, y refleja la forma final de una malformación inhibitoria producida en la época embrionaria al *separarse la cuerda dorsal del endodermo.*

Morbilidad

En el duodeno es de 3 %, menos frecuente que en los demás segmentos intestinales; pero su *tendencia a complicaciones* le asigna una importancia relativa. *Su forma y su situación* respecto al intestino nos permite distinguir entre duplicación *intramural, quística* y *tubular*, así como entre *localización abdominal, torácica y toracoabdominal*. Los *quistes tubulares* comunican casi siempre ampliamente con la luz del intestino, experimentan hemorragia oculta o manifiesta, hasta *anemia crónica*, y por su estado inflamatorio, producen *dolores, sin llegar a la oclusión*. Las *duplicaciones esféricas*, en cambio, *comprimen y ocluyen por repleción* la cavidad duodenal. La duplicación toracoabdominal continua, o divertículo, como antes se decía, es extraordinariamente rara. DERRA comunicó en 1960 una observación de este género, a la que agregó otras dos tomadas de publicaciones. Son casi siempre tubulares, y, como las formas paralelas al intestino, comunican con la luz de éste. Generalmente, pasan a través del tórax por una brecha especial del diafragma (DERRA y REITTER). En la clínica hemos hecho *una observación igual*, aclarada mediante *punción preoperatoria;* en este caso, *la duplicación comunicaba con el duodeno a través del diafragma, y se eliminó por esta vía.*

Además del repliegue toracoabdominal mencionado, hemos visto otro que llegó a comprimir el duodeno. En la bibliografía inglesa, KIRTLY reunió 22 de estas

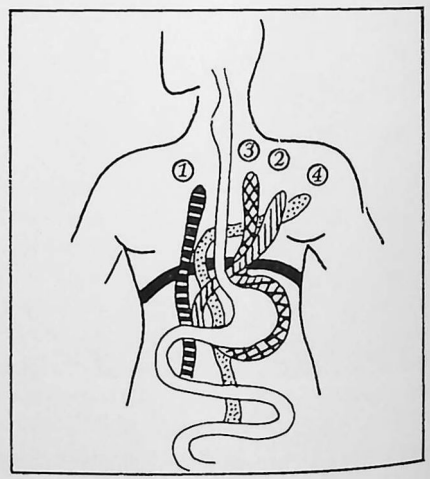

FIG. 79. Duplicación duodenal Duplicaciones duodenales intratorácicas publicadas.
DERRA (1), GROSS (2), BUDDE (3) y propia (4)

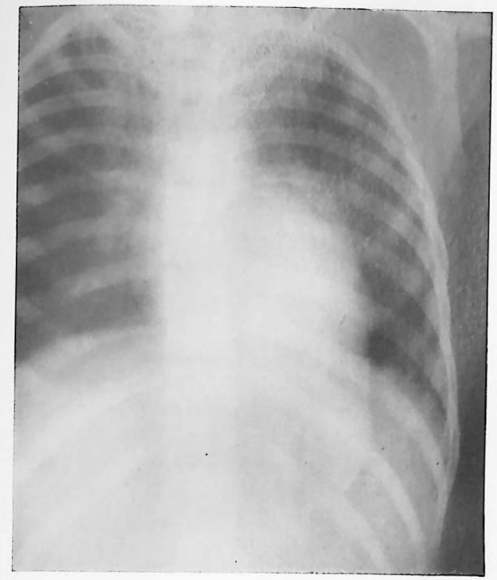

FIG. 80. Enterocistoma (Doris D., 11 años): Desde hace dos años, dolores de espaldas, cada vez más intensos; dolor de impacción a nivel de los cuerpos vertebrales dorsales II-V. Abreviación del sonido de percusión paravertebral a la izquierda. La punción muestra diastasa y secreción lechosa, con tripsina

comunicaciones hasta 1957. El hecho de que la duplicación duodenal ocasione íleo con más frecuencia obedece a que el quiste, situado siempre en el lado mesentérico, no se puede desviar, y esto *requiere operar ya en la primera infancia*. Únicamente las duplicaciones situadas en el segmento libre del duodeno no se descubren hasta más tarde, por ser desplazables. En suma, ocupa el primer plano la estenosis duodenal o la obstrucción completa, y pocas veces hay que esperar a que el tumor palpable nos indique la formación del quiste, como ocurre en los demás segmentos intestinales.

Síntomas y diagnóstico

La *sintomatología clínica* varía, por consiguiente, desde la *oclusión completa por compresión* hasta el *síndrome epigástrico crónico impreciso*. Cuando el curso es crónico, desde la niñez ocupan el primer plano *molestias dispépsicas y compresivas*. En las formas abiertas hacia el intestino sobrevienen *hemorragias*, y más tarde se presentan *enteritis crónicas, síndromes similares a esprue, anemias macrocíticas y perforaciones*. Es posible la degeneración maligna en un 10 % de los casos. El diagnóstico concuerda con el de los tumores benignos.

Por todo ello está indicada absolutamente la eliminación de tales repliegues, aunque su descubrimiento sea puramente casual.

Síntomas en el acto operatorio

Por lo regular, junto a la luz del intestino existe un cuerpo tubular o redondo repleto, de color parecido al de la pared intestinal, y que, a diferencia del divertículo, comprende *todas las capas de la misma;* la forma tubular asienta ampliamente en el intestino, y la redonda se une a éste por un istmo bien perceptible. Si la masa es grande, el *intestino* pasa por encima *reducido a una estrecha banda*. Las *formas que llegan al tórax* apenas se reconocen desde el abdomen, pues a veces pasan por el hígado (DERRA), por el páncreas (MCLETCHIE) y por detrás del peritoneo (observación propia). En la mayoría de los casos es suficiente *eliminar* la porción torácica. Si se prolongan la anemia y la dispepsia, puede efectuarse, además, una *resección Billroth II*.

Métodos operatorios

La duplicación abdominal puede suprimirse de tres maneras:

a) Por *extirpación*. Este procedimiento implica generalmente, sobre todo en el duodeno, como es natural, la pérdida de varias arterias rectas, y por eso hay que evitarlo a toda costa.

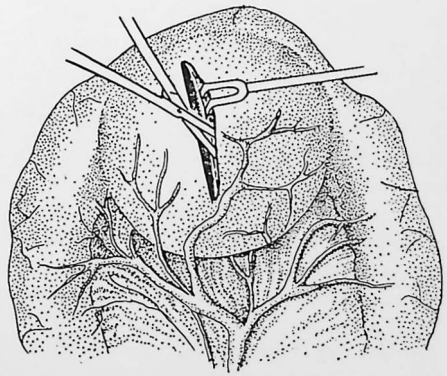

FIG. 81. Enucleación de una duplicación duodenal quística. Incisión de su pared entre los vasos. Disección cruenta para separar la mucosa de la capa seromuscular

b) Por *enucleación de la mucosa* (fig. 81). Así lo hicimos en nuestro caso, y lo repetimos con éxito igual en otro de duplicación yeyunal.
c) Por *fenestración.*
d) En casos de urgencia (íleo, hemorragia), por gastroenterostomía.

Técnica de la enucleación

El quiste se abre *transversalmente al eje intestinal,* lesionando el menor número posible de vasos. Luego se intenta *desprender la mucosa de la capa muscular,* para lo cual se extiende el borde desprendido de la mucosa con unas pinzas de pulmón, y se apartan éstas incruenta y gradualmente de la musculatura mural con una gasa montada de disección. Esto puede hacer brotar sangre con facilidad, pero *la hemorragia se cohíbe con compresas calientes de solución salina.* Debe evitarse la sutura circular de los numerosos puntos hemorrágicos, pues comprometería sin necesidad la irrigación arterial de la pared del duodeno. Retirada con seguridad la mucosa, *se frunce la capa muscular* con puntos sueltos de catgut, y se corta así la hemorragia.

Técnica de la fenestración interna

Desde la luz intestinal, que se expone mediante una duodenotomía entre cuatro hilos de sostén, *se perfora la pared hacia el quiste,* abriendo una comunicación que corresponda aproximadamente al tamaño del mismo, y que se rebordea con *puntos de catgut cromado en la mucosa.* Éste es el único procedimiento posible en casos de duplicación tubular del duodeno, que no permite la resección indicada en otros segmentos del intestino. *No se recomiendan* para el duodeno y el intestino delgado, ni tampoco, en general, la *marsupialización* ni el drenaje hacia fuera, que en cualquier localización implican un índice muy elevado de mortalidad.

Pronóstico

Las *defunciones por intervención quirúrgica* son relativamente numerosas, según KIRTLY jr., a causa del *íleo* que existe casi siempre. De 22 enfermos operados, fallecieron 7 por *peritonitis,* 5 de ellos exclusivamente a causa del simple drenaje.

Carcinoma duodenal

El diagnóstico y el tratamiento de los tumores del duodeno tienen cada vez mayor importancia, según hoy parece. Esto puede ser consecuencia ante todo del *perfeccionamiento del diagnóstico roentgenológico;* pero no menos meritorio ha resultado ser el *diagnóstico clínico precoz,* y ahora comienza a acreditarse la *duodenopancreatectomía,* que ha llegado a constituir un recurso habitual, con el que se logra curar el malignoma duodenal, así como el cáncer de la ampolla, según se ha demostrado en estos últimos tiempos.

Morbilidad

En el marco de los problemas debatidos de cirugía abdominal, sólo trataremos aquí del tumor duodenal primario, prescindiendo de todas las formas neoplásicas con origen en el estómago (LINDENSCHMIDT) y el colédoco. Dada la frecuente dificultad de *deslindar el cáncer de la ampolla del duodenal primario,* no es del todo sencilla una subdivisión. Sin embargo, por su estructura y sus perspectivas de curación, consideramos el primero como un carcinoma de índole especial, que no debe incluirse en el estudio del cáncer de duodeno, aun cuando sus síntomas clínicos apenas difieran, por lo demás, de los del carcinoma primario del II segmento duodenal.

El cáncer de duodeno, con una *morbilidad* de 0,03-0,09 % referida a 787 367 autopsias, es relativamente insólito, pues representa un 3 % de los carcinomas intestinales (BURGERMAN, KLEINERMAN, HOWARD, PACETTO, SCHRÖDER, WEINFAST, DEUCHER, EWING y otros). Pero considerándolo en relación con los del intestino delgado, tan discutidos en la actualidad, su índice se eleva al 45 %, y aumenta su importancia más de lo que parece a primera vista.

Frecuencia de las formas tumorales en el duodeno

Carcinoma	474
Sarcoma	204
Tumores benignos	400

No carece de *significación diagnóstica* la preferencia, en proporción de 3 : 1, por el *sexo masculino.* En cambio, nada parece influir la edad; el portador más joven de cáncer duodenal tenía 17 años (BRENNER), y el más viejo, 71 (JORDAN, SÉNÈQUE). Condensando en lo posible las comunicaciones en cuanto a edades, resulta que la mayoría de los pacientes se presentaron a tratamiento entre los 39 y 60 años.

Para *reconocer durante la operación* un carcinoma de duodeno, es importante saber cuáles son sus formas de crecimiento. Distinguimos entre los *escirrosos estenosantes* e *infiltrativos;* los *poliposos,* propensos a *ulceración y hemorragia,* y los *sólidos,* con tendencia perforante y consistencia relativamente blanda y homogénea.

Formas histológica (según SCHRÖDER [Bibliografía])

Adenocarcinoma	115	(82,1 %)
Carcinoma sólido	5	(3,6 %)
Formas mixtas	3	(2,1 %)
Carcinoma fibroso	5	(3,6 %)
Carcinoma coloideo	6	(4,3 %)
Carcinoma por diseminación de gérmenes epiteliales	4	(2,9 %)
Adenoma maligno	2	(1,4 %)

La *cancerización de la úlcera duodenal,* estimada hace sólo cuarenta años en 0,5-1 % (DEAVER, MELCHIOR), no parece influir en la génesis del cáncer duodenal. ZEITLHOFER, revisando bibliografía hasta 1956, sólo ha logrado reunir 11 casos seguros.

Aunque la estrecha proximidad al sifón linfático del epigastrio, a la raíz del mesenterio, y a los órganos epigástricos muy vascularizados, hace presumir una migración rápida, siguen siendo *discordes* las *opiniones respecto al grado de malignidad* del cáncer de duodeno. De 82 casos examinados de carcinoma primario, había 33 con *metástasis,* por lo cual, de conformidad con la experiencia actual, *hemos de contar con ellas en 1/3 de los casos.* Pero un índice de resecciones no superior al 50 % demuestra que en muchos círculos sigue predominando la idea de una relativa benignidad de este cáncer.

Proporción de resecciones de cáncer duodenal

RESNICK	38-52 %
MARSHALL	20 %
JORDAN	50 %
BRENNER	57,1 %
SHALLOW	20 %

Síntomas y diagnóstico

El *diagnóstico clínico precoz* del cáncer *duodenal* es difícil. Al principio de la anamnesia, que suele remontarse hasta ocho a diez meses atrás, las manifestaciones del paciente no son aún *características* (ODELBERG, BARCLAY, ZEITLHOFER, BRENNER y otros). Pero no todos los médicos recurrirán ya a un tránsito gastroentérico ante molestias imprecisas, aparentemente innocuas, en el epigastrio derecho, dependientes o no de las comidas. Sólo en le curso de los meses siguientes, la presión se convierte en *dolor,* y éste termina en *acceso convulsivo.* Poco a poco *disminuye el peso,* se hace visible la *gastrectasia,* y pone de manifiesto la estenosis, con *estreñimiento, hipo y vómitos.* Rara vez salta a la vista la *anemia.* Por eso es desastroso esperar a que el tumor se palpe; y tampoco seguiremos para el examen roentgenológico el procedimiento habitual, que, según nuestra experiencia, sólo descubre la mitad de los casos.

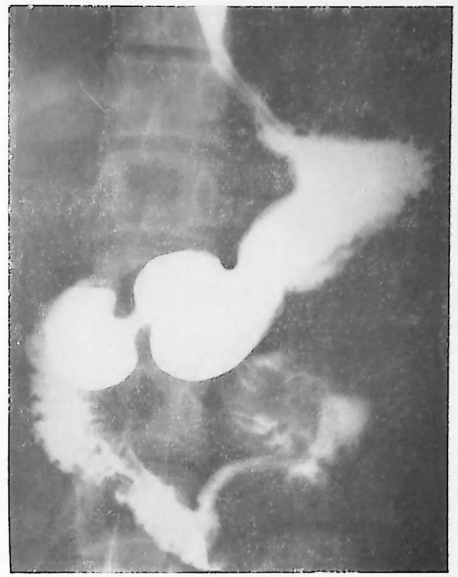

FIG. 82. Carcinoma de la flexura duodenoyeyunal (Sibylle R., 39 años): Desde hace año y medio, molestias gástricas independientes de las comidas, que no mejoran por sustitución de fermentos. El roentgenograma no reveló nada anormal. Subproductividad desde hace dos años. Accesos cardiacos con taquicardia. Temperatura media, 38° C.: pérdida de peso, 3,5 kg. Resistencia cilíndrica lisa, con pulsación transmitida en el epigastrio izquierdo

Cánceres de duodeno diagnosticados por roentgenograma antes de operarlos

BURGERMAN	31 (48 %)
BRENNER y BROWN	28 (16 %)
Estadística personal	14 (9 %)

En cambio, si empleamos la *técnica roentgenológica moderna,* con el duodeno en atonía, con la sonda (ELEKES), el método de agua de hielo según WEINTRAUB, y los opacificantes coloidales de hoy, podemos esperar un *acierto mayor.* Como *indicios típicos* del cáncer de duodeno en el roentgenograma, conocemos las siguientes anomalías:

1. *Estrechez circular* o *nicho de úlcera.*
2. *Relieve nulo o engrosado de la mucosa,* o *plegamiento longitudinal estacionario.*
3. *Defecto de repleción a causa de pólipos,* que estrechan la cavidad.
4. *Dilatación del estómago y del duodeno* más arriba del defecto.
5. *Rigidez circunscrita* de la pared del duodeno (en el linfosarcoma, la rigidez es extensa, y la cavidad está ensanchada).

El carcinoma se manifiesta de diversos modos en los distintos segmentos del duodeno (tabla 6).

Síntomas del cáncer duodenal en los distintos segmentos del duodeno

Localización	Suprapapilar	Peripapilar	Infrapapilar
Total de casos:	38	12	66
Dolor	11 (29 %)	7 (58 %)	19 (29 %)
Malestar, vómitos, íleo	12 (32 %)	5 (42 %)	19 (29 %)
Melena (anemia)	9 (24 %)	9 (75 %)	26 (39 %)
Pérdida de peso	2 (5 %)	12 (100 %)	10 (15 %)
Ictericia	2 (5 %)	8 (67 %)	9 (14 %)
Tumor palpable		2 (16,7 %)	

Por tanto, el *síndrome de estenosis con malestar y vómitos* predomina en carcinomas de los *segmentos I y II*, mientras que *el cáncer infrapapilar permanece latente y casi asintomático durante un tiempo relativamente largo*. La frecuencia de anemia o de melena es casi igual en carcinomas proximales y distales. Es natural que la ictericia ocupe un primer término en el cáncer localizado a media altura.

Síntomas del cáncer papilar y del peripapilar

	Número total de casos	Caquexia	Ictericia	Dolor	Signo de Courvoisier
EIJBOUTS: Cáncer papilar	23	100 %	100 %	65 %	60 %
CATTELL: Cáncer peripapilar	182	96 %	75 %	73 %	

Para reconocer intrínsecamente un cáncer de duodeno, esta diferenciación apenas tiene en cambio utilidad práctica, pues lo único que nos interesa es descubrirlo a tiempo como tal. Todo lo demás debemos dejarlo a cargo de la laparotomía. Por el contrario, creemos importante someter a un *repetido examen roentgenológico concreto* del duodeno a los *pacientes «colépatas»* de colecisto y estómago intactos, pero con indicios de perturbación del tránsito; en caso negativo, aconsejamos también recurrir a una *laparotomía exploratoria.*

Interesan asimismo para el *diagnóstico diferencial:*

1. La *úlcera duodenal simple,* con breve anamnesia típica.
2. *Pólipos y miomas* de antecedentes largos, interrumpidos por un intervalo libre.
3. *Divertículos duodenales* con opacidad bárica circular remanente, y posible cáncer (MORRISON y FELDMANN).
4. *Vesícula biliar dilatada, cáncer de páncreas, tumor epiploico* y *aneurismas* de los vasos epigástricos.

Tratamiento quirúrgico del cáncer duodenal

La *anastomosis derivada paliativa*, la duodenoyeyunostomía, o mejor la gastroenterostomía, dan un coeficiente *elevado* de *mortalidad postoperatoria* (18 de 63 casos = = 29 %), y *apenas prolongan la vida*, aunque muchas veces *alivian las molestias estenóticas*, a menudo intensas. El *promedio de supervivencia*, en 33 casos (BERGER y KOPPELMANN), apenas llega a tres meses. La *resección tópica transduodenal*, o apertura contralateral del duodeno, con *escisión parcial de dentro afuera* de la porción de la pared opuesta en que asienta el tumor —si es la exterior, está indicada también la *resección en cuña*—, sólo en casos muy precoces proporciona éxitos duraderos, y no conocemos hasta hoy más que 7.

Más radical es la *resección circular segmentaria*, en la que, después de eliminar parte del segmento afectado, se reúnen de nuevo los extremos mediante anastomosis circular. Por desgracia, este método sólo es factible en el segmento caudal III, calificado de libre, y en la flexura duodenoyeyunal. El *riesgo operatorio* es relativamente grande, a causa de la problemática sutura duodenal. En cambio, *los resultados tardíos* no son nada desfavorables, y así lo demuestran 23 curaciones de cinco años de persistencia tras 56 de estas resecciones por segmentos. Los informes sobre los efectos de la *duodenopancreatectomía* son todavía escasos: SHALLOW ha comunicado 15 curaciones de cinco años, y SILVERSTONE, 5; DEUCHER, 2 de cuatro y 2 de medio año hasta ahora; y DIXON, 2 de dos años cada una.

Técnica de la resección del segmento caudal del duodeno según Halsted

Con una *incisión transrectal o pararrectal* alta a la derecha, se expone el duodeno por su segmento inferior. Para ello, introducimos un *espéculo de marco*, apartamos el *colon transverso en dirección craneal*, desviamos todo el *intestino delgado* hacia la izquierda y abajo con una gran talla abdominal o un saco, y sujetamos *el ciego y el colon ascendente hacia la derecha* (fig. 68). Primeramente buscamos las *arterias cólicas media y derecha*, y nos orientamos sobre su posición respecto a la rama horizontal; luego hay que cerciorarse de que no les afecta el tumor. Si están lesionadas, *a veces puede sacrificarse uno de estos vasos*, siempre que existan arcadas periféricas de primer orden y puedan conservarse. Sin embargo, según la experiencia, en caso de *infiltración del mesocolon* no es ya posible una resección segmentaria radical, pues entonces el tumor suele haber invadido ya también los vasos mesentéricos inferiores e infiltrado el páncreas. Seguidamente *se hiende el mesocolon* —según la posición de los vasos— entre ellos o debajo, en dirección oblicua de arriba abajo y de fuera a dentro, hasta cerca de ellos. Con un separador pequeño, *se retienen los vasos a la izquierda*, y de igual modo *se sujeta a la derecha el labio externo*, a fin de preservar a la vez las arcadas del colon.

Si las arterias cólicas media y derecha están demasiado próximas y tienen grandes conexiones transversales, se recomienda reemplazar el acceso caudal por la *disección supracólica desde la derecha y arriba.* Para ello, la flexura cólica derecha con el mesocolon se disecan del duodeno inferior lo bastante para descubrir los troncos de los vasos mesentéricos superiores.

Una vez expuesta la rama ascendente o la horizontal del duodeno, escotamos su *revestimiento de serosa* por su borde inferior, delante y detrás del neoplasma —¡cuidado con la vena cava!—, y separamos por disección obtusa la pared posterior del duodeno de la lámina conjuntiva retroperitoneal. Con fiadores proximales y distales, levantamos los segmentos así disecados, y los extendemos hacia delante y abajo, lo cual facilita mucho la *separación de partes blandas.* Conviene recordar que el duodeno está irrigado aquí desde arriba y abajo, y también desde delante y detrás, y que las ramas principales de los *vasos pancreatoduodenales anteriores* desaparecen bajo el páncreas hacia la mitad del ángulo horizontal del duodeno, en dirección dorsal, por lo cual hemos de ligarlos en el tronco de la *arteria mesentérica* y también en la *periferia.* Los pocos vasos rectos que desde ella se dirigen al duodeno deberán ligarse por separado. Si hay que movilizar más hacia la izquierda y arriba, es necesario retener cuidadosamente los vasos mesentéricos superiores con el gancho al mismo lado y en dirección ventral. No es de temer aquí un desgarro de ramas vasculares, pues no las hay dorsales a partir del entrecruzamiento; hasta la izquierda de ella no salen los vasos yeyunales hacia atrás y abajo. No hay que olvidar una *excepción*, el *origen de la arteria pancreaticoduodenal inferior en la primera arteria yeyunal.* La movilización prudente de las porciones oral y aboral del duodeno ha de ser obtusa, desprendiéndolas primero de la hoja conjuntiva con la torunda armada, y luego del mesocolon, por la derecha, y de los vasos mesentéricos, por la izquierda. Una vez libre el duodeno por la derecha hasta la *flexura caudal*, y por la izquierda, hasta la *flexura duodenoyeyunal*, puede *resecarse el segmento afectado por el tumor.* Generalmente, después de esta movilización queda laxa la sutura cabo con cabo, que ha de comprender *dos capas*, aunque no haya serosa detrás (fig. 22 *a-d*). Éste es el punto más delicado de la sutura duodenal y de la anastomosis, pues al dorso existen solamente la hoja de tejido conjuntivo y la porción laxa de éste situada delante de la vena cava, inútil para la fijación y para descargar la sutura; por eso es tanto más esencial hacer la anastomosis de dos capas. Suturamos con catgut cromado la *mucosa y la capa muscular*, y luego ésta encima, con puntos de colchonero. La mayoría de los cirujanos prefieren *movilizar también la flexura duodenoyeyunal* (fig. 84), y utilizan la porción superior del yeyuno para la anastomosis, a fin de disponer en este lado de serosa suficiente para invaginarla. Otra medida de seguridad es el empleo de un *injerto omental libre*, que se inserta desde atrás en la sutura. La operación termina con el *cierre del mesocolon.* Son de temer, como *complicaciones postoperatorias*, la *sutura insuficien-*

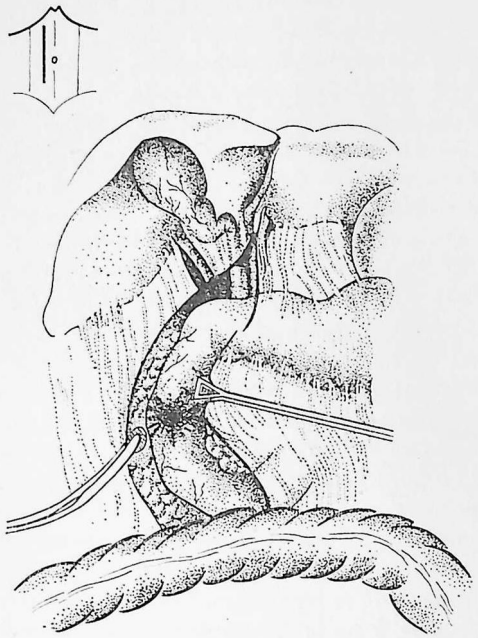

FIG. 83 *a*. Duodenopancreatectomía I. Movilización extensa típica del duodeno, según KOCHER, mediante incisión del ligamento hepatoduodenal hacia la flexura duodenal inferior. El duodeno se separa del tejido retroperitoneal con el portaalgodones

te, la *estenosis* y el *íleo paralítico*. Para asegurar la sutura, lo único eficaz es un *desagüe intraduodenal*, que durante tres o cinco días aspira el contenido del duodeno, hasta que se inicie la actividad normal del intestino en dirección aboral. Además, administramos *Trasylol*, a fin de reprimir el efecto péptico del jugo pancreático. La *mortalidad postoperatoria* ha sido de 25 a 30 % en 56 casos (OCHSNER, HILLEMAND, SHALLOW).

Técnica de la duodenopancreatectomía

Con una incisión transrectal o pararrectal extensa a la derecha, alta y mediana, se abre el abdomen, y se pone de manifiesto mediante un espéculo de marco la región del duodeno y del páncreas. *Después de movilizar* la pared duodenal anterior, se *aísla el colon en dirección caudal*, y se sujetan el hígado hacia arriba con dos ganchos, y el estómago con un fiador hacia la derecha. La operación comienza con la típica *movilización del duodeno* según KOCHER. Se divide el retroperitoneo a lo largo junto al borde externo del duodeno ascendente, descubriendo así la vena cava. Para no lesionarla, se estiran hacia la izquierda la cabeza del páncreas y el duodeno con pinzas pulmonares, mientras que una gasa montada separa la lámina conjuntiva. Se descubre hacia abajo la flexura inferior hasta los vasos mesenté-

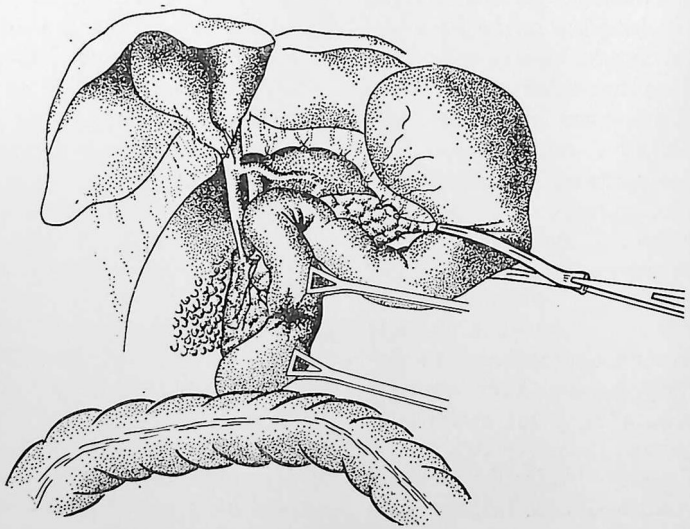

FIG. 83 *b*. Duodenopancreatectomía II. Separado el duodeno del tejido retroperitoneal, puede desviarse fácilmente hacia la izquierda con dos pinzas pulmonares. Se pasa un fiador por debajo del estómago, y se libera, previa ligadura de los vasos, la curvadura menor

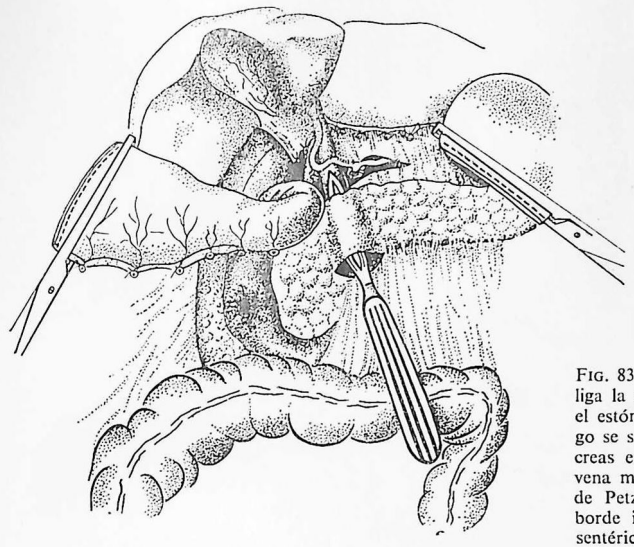

FIG. 83 *c*. Duonedopancreatectomía III. Se liga la arteria gastroduodenal, y se secciona el estómago entre dos grapas de Petz. Luego se socava con cuidado el istmo del páncreas enfrente del estómago, delante de la vena mesentérica superior, entre dos grapas de Petz, a fin de liberar primero, por el borde inferior del páncreas, los vasos mesentéricos; a continuación, se desliza poco a poco por encima de estos últimos la sonda de Kocher, en dirección craneal

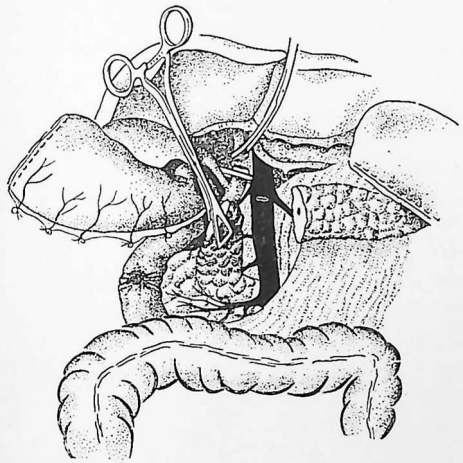

FIG. 83 *d*. Duodenopancreatectomía IV. Se secciona el páncreas a nivel del istmo, delante de los vasos, sobre la sonda de Kocher, y se coge luego la cabeza del páncreas con la pinza pulmonar. Las hemorragias de la superficie de sección de la cola del páncreas se suturan en vaina por separado. La cabeza del páncreas se separa con cuidado de las ramificaciones vasculares mesentéricas, procurando respetar las que entran en el páncreas desde atrás. El conducto hepático, seccionado transversalmente por encima de la desembocadura del conducto cístico, se comprime previamente. Al movilizar, se procurará no herir los vasos del colon que penetran por delante del páncreas en el duodeno

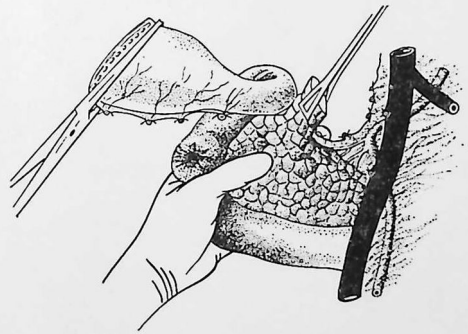

FIG. 83 *e*. Duodenopancreatectomía V. Se ligan las ramas arteriales, sobre todo las arcadas altas de las arterias pancreatoduodenales. La mano izquierda socava el duodeno y la cabeza del páncreas, y al mismo tiempo, mediante ligera tracción, separa ésta de la aponeurosis de Toldt, lámina retroperitoneal de tejido conjuntivo con vasos y nervios

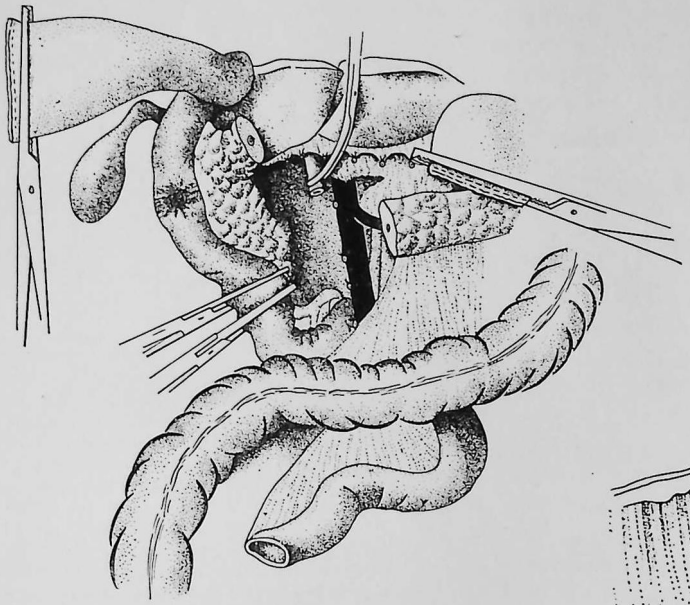

FIG. 83 *f*. Duodenopancreatectomía VI. Ha terminado la movilización. Se secciona entre dos piezas el yeyuno retrovascular levantado

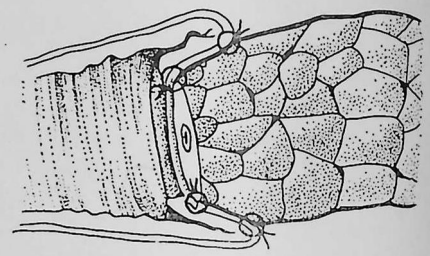

FIG. 83 *h*. Duodenopancreatectomía VIII. Pancreatoduodenostomía por anastomosis terminoterminal, mediante invaginación en dos capas con puntos sueltos de seda (según EIJBOUTS)

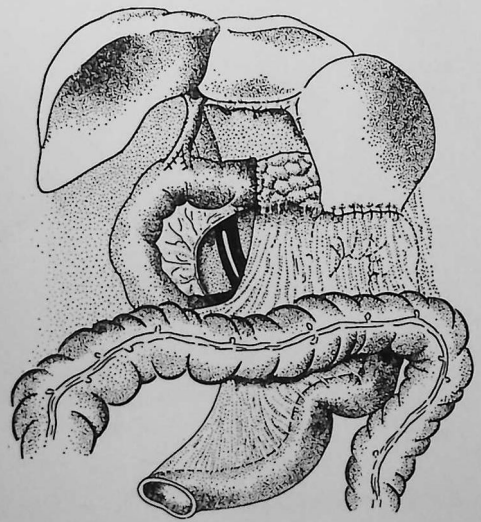

FIG. 83 *g*. Duodenopancreatectomía VII. Restablecimiento del paso de secreciones e ingesta: pancreatoyeyunostomía terminoterminal; coledocoyeyunostomía terminoterminal (plastia triangular de adaptación); gastroyeyunostomía terminolateral (según CHILD, 1943)

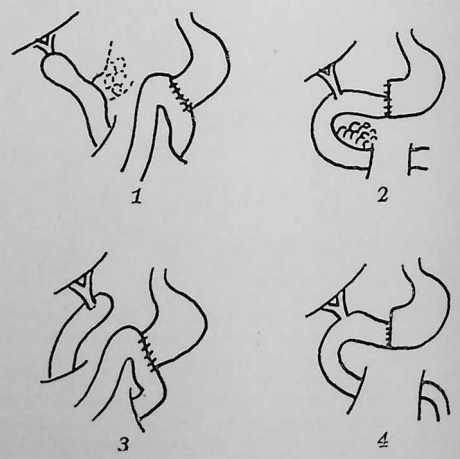

FIG. 83 *i*. Duodenopancreatectomía IX. Variaciones de la reanastomosis.
Resección subtotal del páncreas.
1, según CHILD, 1947; 2, según CATTELL, 1942; 3-4, pancreatectomía total

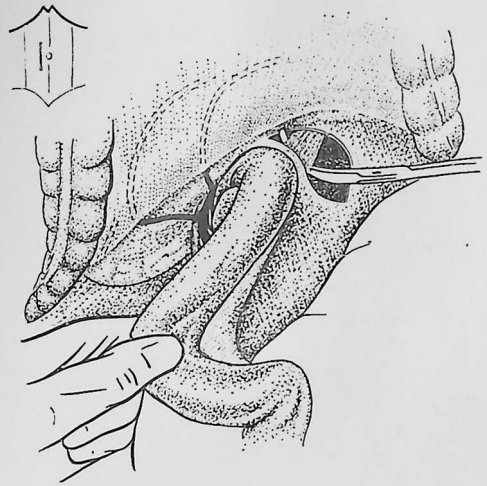

FIG. 84 *a*. Movilización de la flexura duodenoyeyunal. Se estira el asa superior del yeyuno hacia la derecha y abajo, y se hiende el tejido retroperitoneal a la izquierda, más arriba de la flexura, junto a su cúpula. Presentación del músculo de Treitz, que se secciona sobre un Overholt lo más cerca posible de la flexura

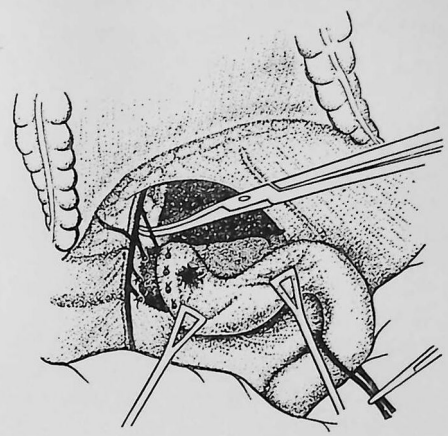

FIG. 84 *b*. Liberación de la flexura cancerosa. Después de movilizarla desde la capa retroperitoneal y de seccionar el músculo de Treitz, se ligan por separado los vasos yeyunales superiores; para presentar mejor los vasos, se estira el duodeno en dirección caudal

ricos, y se hiende hacia arriba la serosa del ligamento hepatoduodenal, para descubrir en toda su extensión el colédoco. Expuesto el duodeno, se localizan los *ganglios retroperitoneales* y se comprueba hasta qué punto están infiltradas las vainas vasculares.

Para la *resección,* ante todo *se diseca el colédoco* descubierto, hasta la vesícula biliar, se desprende ésta de su lecho, y se *secciona* entre pinzas el colédoco poco más arriba de la desembocadura del conducto cístico. Sigue la *ligadura de la arteria gastroduodenal,* bien visible, junto al origen de la arteria hepática. Su presentación facilita la *liberación de la curvatura menor del estómago* hasta el bulbo duodenal, pero no debe olvidarse que aquí varía mucho la situación de los vasos; el duodeno y la cabeza del páncreas pueden estar irrigados por arterias accesorias. La liberación de la *curvadura mayor del estómago,* con *sección* entre dos series de grapas de Petz, permite ver la *bolsa epiploica.* En este punto empieza la verdadera movilización de la cabeza del páncreas. Para ello *se socava el páncreas* con la sonda de *Kocher,* que se introduce justamente delante, o, en todo caso, algo a la izquierda de la vena mesentérica inferior, y se desliza por detrás del páncreas en dirección craneal, manteniéndola

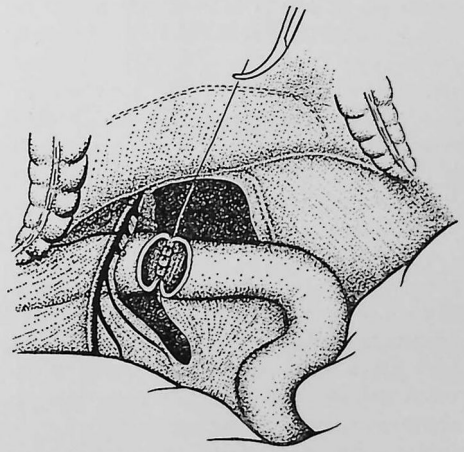

FIG. 84 *c*. Sutura cabo con cabo del duodeno y el yeyuno después de resecar la flexura

muy cerca de la pared posterior. Avanzando en el segmento inferior por el lado izquierdo, y en el superior por el derecho, es muy difícil lesionar grandes vasos. Este método directo con la sonda de *Kocher* nos ha resultado mejor que la previa disección obtusa con el dedo índice introducido de arriba abajo. Seguidamente, se secciona *con bisturí* el *cuerpo del páncreas por el istmo* sobre la sonda. Algunas *arterias pancreáticas peque-*

ñas sangrantes de la cola se cogen con pinzas de *Halsted* y *se suturan en vaina con seda.* La hemorragia parenquimatosa se corta con compresas salinas calientes. Se coge la *cabeza del páncreas* con unas pinzas pulmonares, y se desvía mediante una ligera tracción *hacia la derecha* y arriba. De este modo se presentan *las ramas venosas que desembocan por la cara posterior de la cabeza del páncreas en la vena mesentérica,* y que, sujetas doblemente por separado con pinzas de Halsted, se seccionan y ligan; todas estas maniobras vienen facilitadas siguiendo una dirección caudocraneal. Esta fase de la operación es particularmente delicada, pues la rotura de una rama de la vena porta produce una hemorragia copiosa. Junto al borde superior del páncreas debe tenerse especial cuidado, para no herir la vena esplénica. Una vez ligadas *todas las arterias* hasta el borde superior del páncreas, incluidas las ramas pancreáticas y duodenales que salen directamente de la arteria mesentérica, ya no requieren atención más que las *ramas cólicas; entonces es fácil desprender* también totalmente de su base *el segmento horizontal del duodeno,* desviando hacia delante los vasos mesentéricos y socavándolos uno a uno desde la derecha y la izquierda. Escotado el *peritoneo* por encima de la *flexura duodenoyeyunal,* queda al descubierto el *ligamento de Treitz, cuya sección* permite el desprendimiento obtuso de la flexura duodenoyeyunal. Si hace falta, se ligan además algunos vasos yeyunales superiores más abajo de la flexura, y se eleva hacia la derecha, detrás de los vasos mesentéricos, *la porción de yeyuno que convenga* para la anastomosis ulterior. Se reseca entonces el material previamente disecado necesario, y se efectúan las *anastomosis restauradoras.* Para ello, hemos empleado con éxito la *conexión terminoterminal invaginante del resto del páncreas en el yeyuno,* la *hepatoyeyunostomía terminoterminal* y la *gastroyeyunostomía terminolateral.* Ante todo, nos parece especialmente segura la *invaginación sin prótesis* de la cola del páncreas en el yeyuno, con sutura de seda en dos planos, y no creemos que el orden de la reanastomosis tenga importancia esencial para la digestión y la resorción ulteriores, como se ha expuesto repetidamente. En cambio, es importante *evitar estenosis,* sobre todo en el conducto hepático. Por eso preferimos en este caso la *plastia triangular de adaptación* según GÜTGEMANN, para la cual empleamos un colgajo triangular homolateral grande, pediculado, de la pared del yeyuno, que suturamos adaptado con su asiento en el ojal largo de la pared anterior del citado conducto.

Pronóstico

CREUTZFELD y colaboradores compilaron hace poco 85 curaciones de cinco años de carcinomas duodenopancreáticos.

La *mortalidad operatoria de la duodenopancreatectomía* no rebasa ya el 15 %, según informes recientes, en carcinomas del duodeno y de la ampolla. Las *causas de defunción* predominantes son: *insuficiencia hepática,* 27 %; *fístula pancreática,* 14 %; *peritonitis,* 13 %; *hemorragia y trombosis portal,* 11 % (CASTIGLIONI, CATTELL).

Curaciones de cinco años del cáncer de la ampolla operados mediante duodenopancreatectomía (DPE)

Autores	Número total de casos operados por DPE	Curaciones de cinco años
CASTIGLIONI (bibliografía)	58	23 %
CASTIGLIONI (casos propios), incl. el cáncer peripapilar	21	25 %
CATTELL	55	22 %

Curaciones de cinco años del cáncer duodenal

	Autores	Número de casos operados	Número de supervivientes	Curaciones de cinco años
DPE + resecciones	BERGER y KOPPELMAN	76		5 %
	CASTIGLIONI	21 peripapilares y papilares	5	
	CASTIGLIONI	11 peripapilares (sin ampolla)		27 %
DPE	CATTELL	13 (sin ampolla)		38 %

Sarcoma duodenal

Morbilidad

El *sarcoma primario* del duodeno es muy poco frecuente, y por eso no tiene apenas importancia clínica. Sólo hemos encontrado 208 comunicaciones pertinentes en total. Los *linfosarcomas* superan en este sentido a los *sarcomas fusocelulares. Los primeros colonizan* pronto en los numerosos ganglios linfáticos próximos del tronco mesentérico, y descartan al punto la intervención quirúrgica; en cambio, los *leiomiosarcomas,* que son los más frecuentes entre los sarcomas de células fusiformes, *crecen lentamente;* según WILBOUR, que practicando laparotomías repetidas halló casualmente uno, se desarrollan en meses a partir de un mioma.

Síntomas y diagnóstico

La *sintomatología clínica* del sarcoma duodenal es como la del carcinoma, con la única diferencia de que muchas veces *faltan síntomas de estenosis,* lo cual —como la hemorragia predominante en *sarcomas fusocelulares*— proviene del crecimiento submucoso primario, sobre todo sin retracción. El *examen roentgenológico* no ha bastado hasta ahora para diagnosticar un tumor, ya que en el duodeno no se representan naturalmente la *atonía* y la *rigidez mural* características del linfosarcoma del intestino delgado. Aun en el curso de la operación puede ser difícil identificar el sarcoma. Sólo por excepción se manifiesta en forma de tumor de color gris y consistencia blanda, creciente hacia fuera.

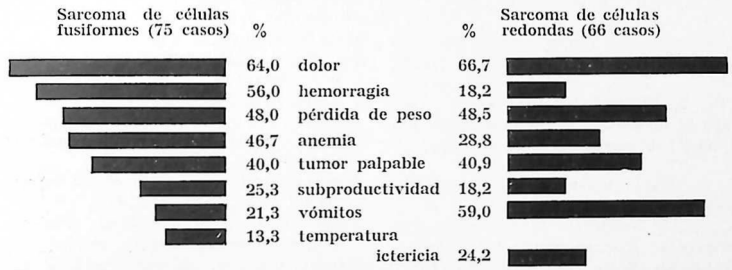

FIG. 85. Síntomas clínicos del sarcoma duodenal

Indicación

El *linfosarcoma sin metástasis,* cualquiera que sea su localización, se extirpará mediante *duodenopancreatectomía,* con el complemento de la *roentgenoterapia postoperatoria* y el empleo de *citostáticos.*

El *sarcoma fusocelular* del duodeno libre

Distribución por edades, localización y frecuencia metastática del sarcoma duodenal

	Edades (77 casos)	%	Localización (77 casos)	%	
Sarcomas fusocelulares	20-30	8	Suprapapilares	12	*Metástasis:*
	31-40	22	Peripapilares	50	21 de 81 tumores = 25,9%
	41-50	29	Infrapapilares	35	
	51-60	19	Duodenoyeyunales	3,6	
	61-70	21			
	71-80	1			
	(80 casos)		(55 casos)		
Sarcomas de células redondas (incl. Hodgkin)	11-20	9	Suprapapilares	9	*Metástasis:*
	21-30	22	Peripapilares	34	34 de 71 tumores = 47,9 %
	31-40	26	Infrapapilares	33	
	41-50	25	Duodenoyeyunales	9	
	51-60	7			
	61-70	7			
	71-80	2			

será objeto de *resección segmentaria*, y el de la *porción descendente*, de *duodenopancreatectomía*. De las 35 comunicaciones clínicas que conocemos, 24 casos respondieron a la resección (WEINSTEIN y ROBERTZ, BRUNSCHWIG y otros).

Bibliografía sobre tumores y duplicaciones

ALBOT, G., y otros: Epithelioma stenosant du jejunum. Arch. Mal. App. Dig. París, 33 (1944), 196.

ALLISON, T. D., J. R. BABCOCK: Lipoma of the Duodenum with Melaena. Ann. Surg., 127 (1948), 754.

BARCLAY, T. H. C., H. P. KENT: Primary carcinoma of the duodenum. Gastroenterology, 30 (1956), 432.

BASU, R., J. FORSHALL, P. P. RICKHAM: Duplikations of the alimentary tract. Brit. J. Surg., 47 (1960), 477.

BERGER, L., H. KOPPELMAN: Primary carcinoma of duodenum. Ann. Surg., 116 (1942), 738.

BRENNER, R. L., C. H. BROWN: Primary carcinoma of the duodenum (Report of 15 cases). Gastroenterology, 29 (1955), 189.

BRUNSCHWIG, A., J. C. TINHOLZ: Surgical treatment of malignant tumours of the duodenum. Exclusive of those arising from the papilla of vater. Surg. Clin. N. America, 26 (1946), 163.

BSTEH, F. X.: Zur Kenntnis des infrapapillären Duodenalkarzinoms. Bruns' Beitr. klin. Chir., 197 (1958), 164.

BURGERMANN, A., A. H. BAGGENSTOSS, J. C. CAIN: Primary malignant neoplasms of the duodenum. Excluding the papila of vater. Gastroenterology, 30 (1956), 421.

CAPPELLINI, E., G. ELENA: Enterocystoma of the duodenum. Rass. ital. crir. med., 5 (1956), 483.

CASTIGLIONI, G. C., E. PIZZECCO: Möglichkeiten und Grenzen chirurgischer Radikaleingriffe bei Pankreaskopf- und Papillenkarzinom. Zbl. Chir., 84 (1959), 1462.

CATTELL, R. B., y otros: Periampullary Carcinomas. Surg. Clin. N. America, 39 (1959), 781.

CREUTZFELDT, W., G. KERN, F. KÜMMERLE, J. SCHUMACHER: Die radikale Entfernung der Bauchspeicheldrüse beim Menschen. Erg. inn. Med., 16 (1961), 79.

DEAVER, J. B., J. S. RAVDIN: Carcinoma of the duodenum. Amer. J. Med. Sc., 159 (1920), 469; Z.org. ges. Chir., 8 (1922), 5.

DERRA, E., H. REITTER: Über die Duplikatur (Doppelungsmissbildung) des Duodenums. Wien. klin. Wschr., 72 (1960), 490.

DEUCHER, F.: Duodenaltumoren. Arch. klin. Chir., 285 (1957), 134.

DOHN, K., y otros: Enterocystomas. Act. chir. scand., 102 (1952), 21.

DUNHILL, TH.: Carcinoma of the third part of the duodenum. Brit. J. Surg., 40 (1952), 13.

EBERT, R. E., G. F. PARKHURST, O. A. MELENDY, y otros: Primary tumors of the duodenum. Surg. Gyn. Obstetr., 95 (1953), 135.

EHLER, A. A., S. ATWELL: Gastric cyst of the mediastinum. J. Thorac. Surg., 17 (1948), 809.

EIJSBOUTS, Q. A. M.: Cancer of the duodenopancreas. Arch. chir. Neerl. I: vol. X. fasc. 3, 291 (1958); II: fasc. 4, 369.

EWING, J.: Neoplastic disease. W. B. Saunders, Filadelfia, 1940.

FELDMAN, M.: Brunners glands tumors of the duodenum. Amer. J. Gastro-Enterol., 29 (1958), 651.

FIEDLER, H. H.: Das primäre infrapapilläre Duodenal-Ca. Zbl. Chir., 80 (1955), 919.

FLANDREAU, R. N., W. A. NOLEN: Carcinoma of the infrapapillary portion of the duodenum. Surgery, 39 (1956), 285.

FUCHSIG, P., G. HIENERT: Zur Radikaloperation des Karzinoms im Bereich der Papilla Vateri und des Pankreaskopfes. Bruns' Beitr. klin. Chir., 186 (1953), 328.

GALL, G. A., T. B. MALLORY: Malignant Lymphoma. Amer. J. Path., 18 (1942), 381.

GEISTHÖVEL, W.: Beitrag zur Klinik und Chirurgie des Karzinoms der Papilla Vateri. Bruns' Beitr. klin. Chir., 165 (1937), 134.

GOLDSCMITH, R., S. LEVINE, J. ZASLOW: Primary carcinoma of the duodenum. Report of a successful whipple operation. J. Internat. Coll. Surgeons, Chicago, 14 (1950), 205.

HILLEMAND, G.: Le cancer du duodenum. Arch. mal app. digest. (París), 38 (1949), 867.

HOFFMAN, W. L., G. T. PACK: Cancer of duodenum. Arch. Surg., 11 (1937), 35.

HOWARD, J. W.: Carcinoma of the duodenum. Amer. J. Med. Sc., 206 (1943), 735.

HRABOVSKY v., Z.: Zur Röntgendiagnostik der bösartigen Geschw ülste des Zwölffingerdarmes. Fortschr. Röntgenstr., 52 (1936), 580.

HUBER, P.: Über einen Fall von Duodenalkarzinom. Gastroenterologia, 92 (1959), 207.

IBRAHIM, H.: Duodeno-Jejunale Invagination, verursacht durch ein Myom im 3. Duodenalabschnitt. J. Egypt. Med. Ass., 42 (1959), 14.

IMANAGA, H.: A new method of pancreaticoduodenectomy, designed to preserve liver and pancreatic function. Surgery, 47 (1960), 6.

JEFFERSON, G.: Carcinoma of the infrapapillary duodenum. Arch. Surg., 11 (1937), 351.

JORDAN, G. L., M. E. DE BAKEY: Malignant neoplasma of the duodenum. Surgery, 44 (1957), 829.

KAUZÂL, G.: Ein Schleimhautsarkom des Duodenums als Ursache einer massiven Blutung. Zbl. Chir., 83 (1958), 33.

KIRTLEY jr., J. A., R. A. MATUSKA: Enterogenous Cyst of the duodenum. Ann. Surg., 145 (1957), 265.

KLEINERMAN, J., KR. YARDUMIAN, H. T. TAMAKI: Primary carcinoma of duodenum. Ann Int. Med., 32 (1950), 451.

KONDRAI, G., F. GERLEI: Lymphoretikuläres Sarkom des Zwölffingerdarmes. Zbl. Chir., 84 (1959), 441.

LEHNER, A.: Ergebnisse der Duodenopankreatektomie. Helvet. chir. acta, 24 (1957), 340.

LINDENSCHMIDT, TH. O.: Das Magen-Duodenal-Ca. Arch. klin. Chir., 287 (1957), 430.

LIOTTA, D.: Pour le diagnostic des tumeurs du pancreas. La duodenographie hypotonique. Lyon Chir., 50 (1955), 455.

LUNN, G. M.: Carcinoma of the duodenum. Brit. J. Surg., 40 (1952), 5.

MARSHALL, II, F.: Carcinoma of the infrapapillary portion of the duodenum. Arch. Surg., 81 (1960), 706.

MARTIN, E.: Zur klinischen und röntgenologischen Differenzierungsmöglichkeit der bösartigen Tumoren im Duodenalbereich. Disertación, Francfort/Main, 1953.

MILLBOURN, E.: Experiences of radical surgery in cases of carcinoma of the head of the pancreas of the papilla of vater. Acta chir. Scand., 116 (1958), 1.

MIYAKE, H.: Das primäre Duodenum mobile als Ursache von Kolikanfällen. Arch. klin. Chir., 122 (1923), 269.

MORRISON y FELDMAN (v. págs. 156 y 152).

NILSSON, B., J. JONSSON: Malignant neurinoma of the duodenum. Acta chir. Scand., 113 (1957), 357.

OCHSNER, S., M. S. KLECKNER: Primary calignant neoplasma of the duodenum. Discussion based on 17 cases with emphasis on radiologic diagnosis. J. Amer. Med. Ass., 163 (1957), 413.

ODELBERG, A.: Infrapapillary tumors of the duodenum. Acta chir. Scand., 102 (1952), 241.

OLSON (v. pág. 152).

PACETTO, G.: Il carcinoma primitivo del duodeno. Ann. ital. chir., 10 (1931), 845.

PEYCELON, P.: Duodeno-jejunectomie segmentaire pour tumeur de l'angle duodenojejunal. J. chir. (París), 71 (1955), 125.

RESNIK, H. L. P., D. R. COOPER: Carcinoma of the duodenum. Amer. J. Surg., 95 (1958), 946.

ROGERS, K. W., J. C. GOLIGHER, E. R. WILLIAMS: Primary carcinoma of the third part of the duodenum. Brit. J. Surg., 40 (1952), 1.

SCHRÖDER, M.: Zur Pathologie y Klinik des primären y sekundären Korzinoms im Duodenum. Disertación, Hamburgo, 1957.

SCOVILLE de: (ver pág. 152).

SEELEY, S. F., D. CAMPBELL: Carcinoma of the duodenum. Amer. J. Surg, 87 (1954), 632.

SENEQUE, J., C. L. CHATELIN: Le cancer du duodénum. J. chir. (París), 77 (1959), 281.

SHALLOW, T. A., S. A. EGER, J. B. CARTY: Primary carcinoma of third portion of duodenum. Surg. (St. Louis), 16 (1944), 939.

, F. B. WAGNER jr., W. B. MANGES: Primary carcinoma of infrapapillary portion. Surgery, 27 (1950), 348.

SHIPPEN-SILVIS, R.: Primary carcinoma of duodenum. Amer. J. Surg., 88 (1957), 633.

SILVERSTONE, M.: Pancreaticoduodenectomy ect. a five year survival ect. Brit. J. Surg., 44 (1956), 299.

SOUPAULT, R., M. BOUREAU: Le temps d'exérèse de la duodéno-pancréatectomie céphalique pour cancer. Remarques d'anatomie chirurgicale. J. chir. (París), 77 (1959), 323.

STRNAD, A.: Zur klinischen y röntgenologischen Differenzierungsmöglichkeit der bösartigen Tumoren im Duodenalbereich. Cit. por E. MARTIN. Disertación Francfort/Main, 1953.

WEINFAST, P. P.: Primary carcinoma of the duodenum. Gastroenterology, 28 (1955), 388.

WEINSTEIN, M., M. ROBERTS: Leiomyosarcoma of the duodenum. Arch. Surg., 66 (1953), 318.

WILBOUR, R. S., H. M. POLLARD: Soft tissue sarcoma of the duodenum. Gastroenterology, 35 (1958), 504.

WUTTGE, A., K. H. WUTTGE: Kasuistischer Beitrag zur Tumorerkrankung des Duodenums. Zbl. Chir., 83 (1958), 1711.

ZEITLHOFER, J.: Über das Duodenal-Ca. Krebsarzt (Viena), 11 (1956), 33.

ZUSCHNEID, K.: Probleme der Diagnostik y Therapie gutartiger Tumoren des Duodenums. Arch. klin. Chir., 287 (1957), 456.

Intestino delgado

Anatomía del intestino delgado

Topografía y vascularización

El intestino delgado *comienza* a la izquierda del II cuerpo vertebral lumbar por la *flexura duodenoyeyunal*, y *termina* al *desembocar en el ciego*. Medido en vida, *su longitud es de 4 a 6 m.*, y hasta de 8 m. en el cadáver; *su luz* es de 2,5 a 3 cm. por arriba y de 2 a 2,5 al final. El segmento superior del intestino delgado llena el pliegue mesocólico de la flexura izquierda y el mesogastrio del mismo lado; el inferior, o íleon, ocupa el hipogastrio, y principalmente el mesogastrio derecho y el ángulo derecho de la flexura. Unos 5 a 6 cm. a la derecha, junto a la V vértebra dorsal, se encuentra la transición al colon. El largo tubo del intestino delgado tiene una *raíz mesentérica* (fig. 87) de 12 a 19 cm. de longitud, que baja oblicuamente desde la II vértebra lumbar hasta la fosa ilíaca derecha. La diferente longitud de la raíz del mesenterio y del tubo intestinal es causa de su *plegamento;* el yeyuno se dispone en pliegues transversales, mientras que los del íleon son verticales.

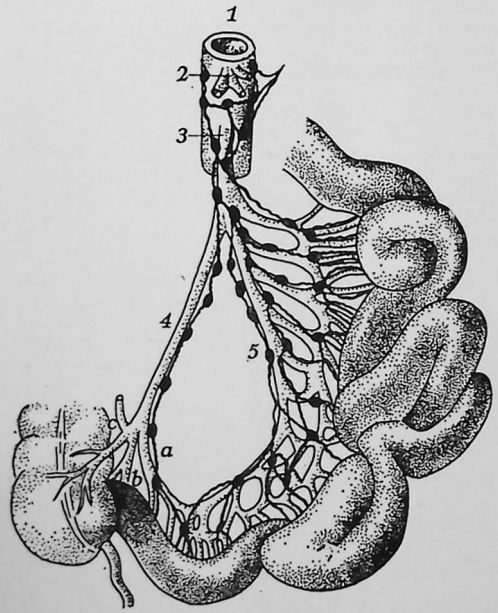

FIG. 86. Irrigación del intestino delgado desde la arteria mesentérica superior. Los vasos y ganglios linfáticos se disponen a lo largo de los vasos arteriales.
1, aorta; 2, tronco celíaco; 3, arteria mesentérica superior; 4, arteria ileocólica: *a*) rama ilíaca; *b*) rama apendicular; *c*) rama cólica; 5, arteria ilíaca

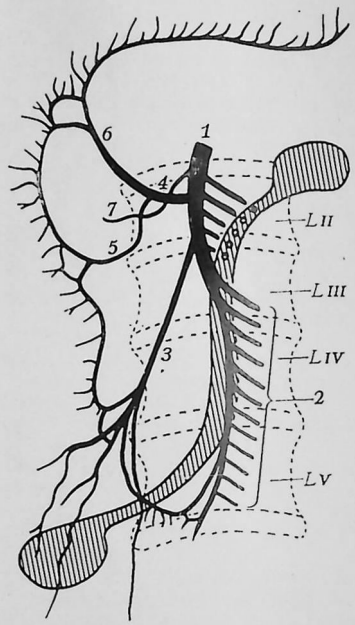

FIG. 87. Topografía de la raíz del mesenterio, e irrigación arterial típica de la región ileocecal y de la flexura derecha.
1, arteria mesentérica superior; 2, arterias yeyunales e ilíacas; 3, arteria ileocólica; 4, tronco común de las arterias cólicas derecha y media; (5 y 6); 7, arteria pancreatoduodenal inferior

Vascularización

La *sangre arterial* afluye al intestino delgado por la *arteria mesentérica superior,* que sale de la aorta y sigue, debajo del páncreas, el segmento ascendente del duodeno, y por las ramas que emite hacia la izquierda. Sus *arcadas* presentan, entre el *íleon* y el *yeyuno,* claras *diferencias* (fig. 88 *a, b*). La del asa inferior del íleon comunica con la arteria ileocecal que sale por la derecha de la arteria mesentérica superior. La vascularización difiere aquí de la del resto del intestino delgado, y se parece más a la del intestino grueso. Lo notable es que existen otras diferencias. La densidad arterial en el yeyuno y el íleon superior corresponde a la de los vasos linfáticos en el íleon inferior (fig. 89). Las *venas del intestino delgado* son satélites

de las ramas arteriales, y por la vena mesentérica superior se reúnen con la vena esplénica y la mesentérica inferior en el tronco de la vena porta. Los cordones del simpático que salen del ganglio semilunar se dirigen a lo largo de los vasos hacia la pared del intestino.

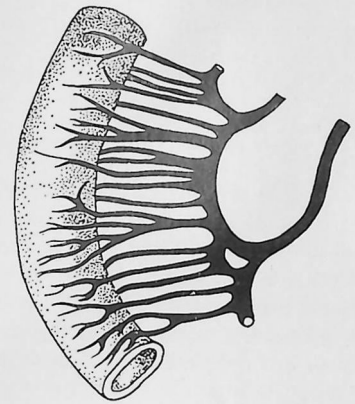

FIG. 88 *a*

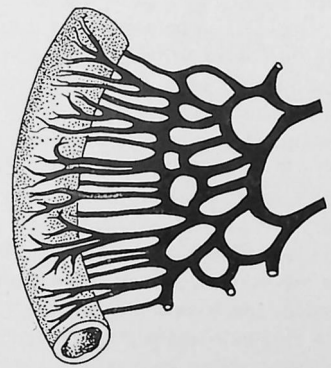

FIG. 88 *b*

FIG. 88 *a-b*. Disposición de las arcadas arteriales (*a*, yeyuno; *b*, íleon)

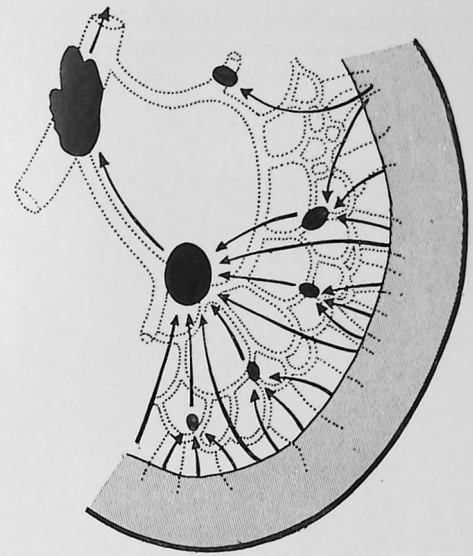

FIG. 89. Representación esquemática de las venas y los vasos linfáticos de un asa yeyunal

Signos clínicos comunes de las enfermedades del intestino delgado

Los *síntomas de indicación quirúrgica* se distinguen por *obstrucción de su luz acompañada o no de trastornos circulatorios; resorción deficiente de proteínas, grasas y vitaminas; pérdida de sales y de agua* e *infección de la cavidad abdominal* desde el intestino.

Síntomas del intestino delgado en la infancia

Atresia

Síntomas y diagnóstico

En el intestino delgado ocupa también un lugar especial la *oclusión en la primera infancia.* Como en el duodeno, se manifiesta aquí la *atresia del yeyuno superior* en los dos primeros días de vida. Sólo cuando el íleo se localiza en los segmentos intestinales más bajos, se retrasan los síntomas y se hace difícil el diagnóstico. En todos los casos se confirma la siguiente regla: *Cuanto más alta esté la oclusión, más violentos y alarmantes son los vómitos y la deshidratación, con abdomen blando, vacío e inmóvil, y menos frecuentes los niveles en el roentgenograma* (figura 90). *Cuanto más abajo esté la atresia, más se retrasan los síntomas y tarda en desarrollarse el cuadro; más se extiende el meteorismo, mejor se aprecia la hiperperistalsis, y más numerosos son los niveles en la imagen roentgenológica* (pág. 53). Para el *diagnóstico diferencial* interesan el íleo meconial, la rotación defectuosa y las formacio-

nes funiculares. Está absolutamente contraindicado el empleo de opacificantes, ya que no se necesitan más datos para operar en todo cuadro de este tipo durante la primera infancia.

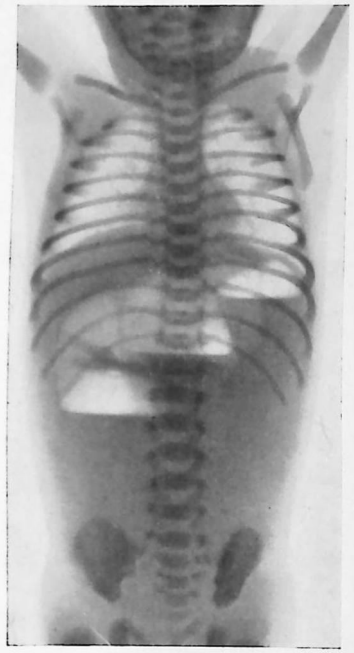

FIG. 90. Atresia del yeyuno, Elisabeth K., de 2 días: Vómitos verdes después de tomar alimento. Epigastrio y mesogastrio hinchados, timpánicos; grumos fecales blancogrisáceos

Método operatorio y elección de la anastomosis

Si la *oclusión es alta,* se practica una *incisión transrectal en la pared del abdomen, a la izquierda y a media altura; si es baja, la incisión se hará a la derecha.*

A fin de restablecer el tránsito, *hemos de decidirnos entre la resección primaria,* con riesgo de insuficiencia; la *enterostomía,* a menudo con gran pérdida de líquido, y la *anastomosis elusiva,* que expone al íleo postoperatorio por peritonitis migratoria y dificultades de expulsión del segmento dilatado por arriba. Hoy se ha difundido mucho la *resección con anastomosis terminoterminal y fístula vascular* (TUSCHKA, PUCKETT, GERRISH, WEISSCHEDEL); sólo GROSS mantiene en principio la protracción de *Mikulicz.*

Mortalidad por atresia del intestino delgado

	Número total	Curaciones	Defunciones (%)
Resumen de la bibliografía.	137	78	59 (43,1)
Protracción según GROSS .	20	14	6 (30,0)
Resección con esterostomía	18	14	4 (22,2)
Métodos diversos (MILLER, MOORE, EHRENPREIS	83	49	34 (41,0)

Técnica de la resección protractiva

La *resección protractiva* de Mikulicz, que empleamos para la atresia, no se diferencia en nada de la invaginación y de la protracción efectuada en adultos. GROSS considera importante *unir entre sí* unos centímetros *las ramas protraídas,* mediante dos series de puntos, *dentro del peritoneo,* a fin de poder cerrar luego la abertura con el enterótomo. Los inconvenientes del método son la ya citada pérdida de líquido, que puede compensarse; la hospitalización prolongada, y la necesidad de una segunda operación.

Son evidentes, en cambio, las *ventajas de la resección con anastomosis primaria* (figura 22 *a-d*), sobre todo desde que el tratamiento dirigido previo ha mejorado las condiciones iniciales de cirugía general y podemos reducir bastante los peligros de insuficiencia de sutura y de peritonitis migratoria *resecando también el segmento oral hipertenso del intestino.* En cuanto a técnica, la anastomosis es *terminoterminal en dos capas,* o *aséptica en una sola,* con puntos de *Halsted.* Pero ha resultado esencial para la función de la anastomosis y la curación *asegurarse mediante una fístula lateral de sondeo.*

Técnica de la resección con anastomosis primaria

Primero se ensancha de modo típico (figura 48) el *segmento distal estrecho,* inyectando *solución salina;* luego *se reseca todo el segmento oral dilatado de intestino con paredes lesionadas;* y, finalmente, se practica a cielo abierto una *anastomosis terminoterminal en dos capas o planos.* El intestino delgado distal atrófico *se hiende oblicuamente* (figs. 92 y 93). Antes de cerrar definitivamente la pared anterior, *incidimos* sobre

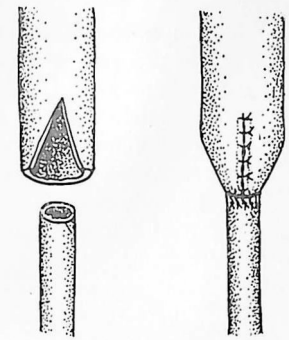

FIG. 91 *a.* Atresia intestinal (general). Sutura modificada de la anastomosis según REHBEIN. Escisión en cuña. Hay un ángulo de sutura

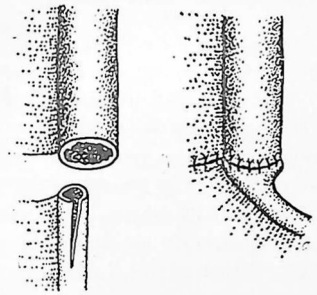

FIG. 91 *b.* Sutura modificada de la anastomosis; terminodorsal, según DENNIS-BROWN

una delgada pinza de grano introducida en dirección proximal en la *pared oral del intestino delgado,* unos 5 cm. más arriba de la sutura; introducimos 4 a 5 cm., en el *trozo distal de intestino,* una *sonda prostática de dos agujeros,* y de espesor como $^2/_3$ del diámetro interno de aquél. Cerrada la anastomosis, se obtura también el sitio de paso de la sonda con una *sutura en bolsa de tabaco* alrededor de la misma. Sacamos la sonda por una *incisión especial de la pared del abdomen,* y fijamos la sutura en bolsa al peritoneo parietal. Una medida de seguridad especial la constituye en este caso la *sutura previa de los labios peritoneales* a la piel del abdomen. El recto de la pared abdominal se cierra en tres planos, como de costumbre. El *tratamiento consecutivo* tiene por objeto ejercitar el tránsito del intestino proximal ensanchado al distal encogido, inyectando el

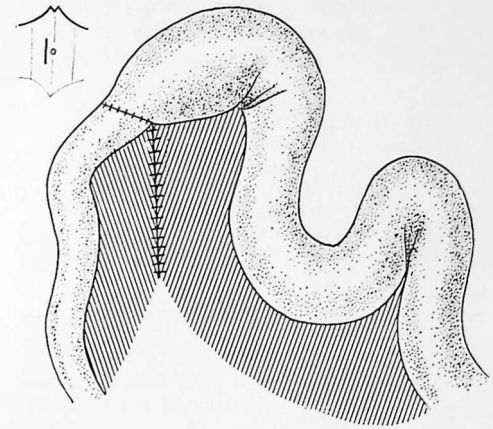

FIG. 92. Atresia del intestino delgado. Sutura terminoterminal. El intestino distal estrecho, atrófico, se refresca oblicuamente; a la vez se acorta el lado opuesto a la inserción mesentérica

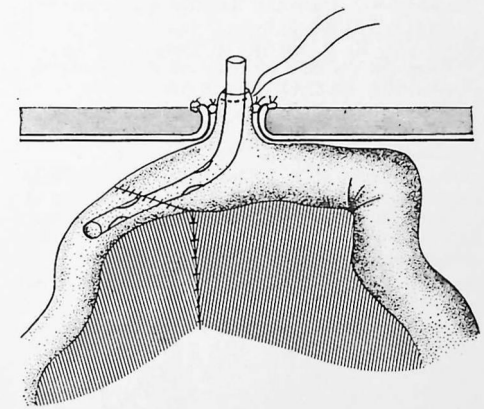

FIG. 93. Atresia del intestino delgado. Sutura terminoterminal oblicua. Anastomosis asegurada con férula y desagüe (según WEISSCHEDEL). 1. Sutura previa del peritoneo parietal a la piel, en una incisión especial de la pared del abdomen; 2, introducción de una sonda prostática de orificios múltiples; 3, sutura de la pared intestinal dentro del peritoneo parietal previamente suturado

jugo gástrico y duodenal recogido y también soluciones nutritivas. El paso de las heces, al cabo de ocho días, muestra el funcionamiento del intestino y de la anastomosis, y permite retirar la sonda. La complicación más temible, aparte la *sutura insuficiente* y la *peritonitis,* es la *irregularidad del metabolismo de sales minerales y líquidos.*

Bibliografía sobre oclusiones del intestino delgado en la infancia: atresia y estenosis

BOHN, C. L. S.: Duplication of Ileum. Acta chir. Scand., 111 (1956), 294.

CLATWORTHY jr., W., J. R. LLOYD: Intestinal obstruction of congenital origin. A study of the diagnosis and managment in 163 cases. Arch. Surg., 57 (1957), 880.

EHRENPREIS (v. pág. 206).

GERRISH, E. W.: Operative management of congenital intestine atresia. Ann. Surg., 142 (1955), 469.

GROSS

HARTMANN, G.: Ein Beitrag zur Diagnostik y Therapie der Atresien y Stenosen des Dünndarms. Munich, med. Wschr., 101 (1959), 1777.

HECKER, W. CH., H. BERG: Zur komplexen Behandlung der diffusen Perforationsperitonitis im Kindesalter. Chirurg, 27 (1956), 99.

LASSRICH, M. A.: Differentialdiagnose der Nabelkoliken. Arch. klin. Chir., 279 (1954), 706.

LOUW, J. H.: Congenital intestinal and severe stenosis in the newborn. A report of 79 consecutive cases. S. Afr. J. Clin. Sc., 3 (1952), 109; Z.org. ger. Chir., 133 (1954), 218.

MOORE, T. C.: Congenital duodenal obstruction Ann. Surg., 144 (1956), 159.

PAULY, H., R. D. MEYER, H. GREWE: Beitrag zur Diagnostik des Ileus im Neugeborenen- y Säuglingsalter. Zbl. Chir., 83 (1958), 1916.

PENITSCHKA, W., G. W. REY: Véase monografía.

PUCKETT, J. W.: Discussion of paper by Grove and Rasmussen. Ann. Surg., 131 (1950), 896.

DI SANT'AGNESE, P. A.: Fibrotic disease of the pancreas, a generalised disease of exocrine glands. J. Amer. Med. Ass., 160 (1956), 846.

SANTULLI, T. V.: Intestinal obstruction in the newborn. Bull. N. Y. Acad. Med., 33 (1957), 175.

TUSCHKA, O., D. HYOE: Intestinal in the newborn. California Med., 84 (1956), 237.

WEISSCHEDEL, E.: Die angeborenen Verschlüsse des Dünndarms. Arch. klin. Chir., 287 (1957), 445.

Estenosis

La *estenosis congénita intensa del intestino delgado* se nos presenta al mismo tiempo y con iguales síntomas que la atresia, y su tratamiento es similar. Las *formas menos acentuadas* se manifiestan con poca frecuencia, ya en el curso de los primeros meses o años de vida. El estado general y la lesión de la pared intestinal determinan el método adecuado de tratamiento. Aproximadamente después de los 9 meses, lo mejor es la resección con anastomosis terminoterminal o laterolateral, abierta o aséptica.

Íleo meconial

Morbilidad

Un cuadro semejante a la atresia alta es el *íleo meconial* (LANDSTEINER, 1905), derivado de un *trastorno congénito de secreción* por degeneración quística del páncreas. Esta alteración pancreática se encuentra en 1,16% de todos los partos, pero sólo en 10 a 50 % de tales niños llega a producir obstrucción el gran espesamiento de las secreciones prenatales del intestino y de elementos celulares (DI SANT'AGNESE).

Síntomas y diagnóstico

El cuadro del íleo concuerda con el de una oclusión baja del yeyuno, existente antes del parto y descompensada. Inmediatamente después del parto, el vientre está ya muy hinchado; el niño *devuelve en seguida* bilis a chorro, y, a diferencia de lo observado en la atresia, *no hay descarga de meconio.* En la imagen roentgenológica faltan sólo al principio los genuinos niveles de líquido; es característico del íleo meconial que las asas intestinales aparecen de desigual anchura, mal definidas, a veces como vejigas (fig. 96). En el *diagnóstico diferencial* se deslindan sin

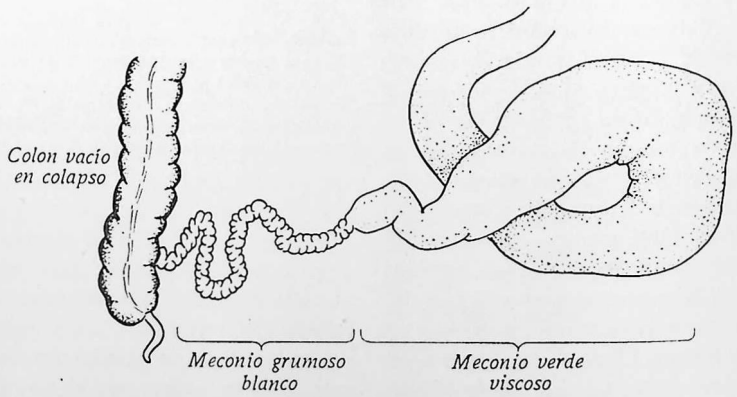

FIG. 94 Íleo meconial. El intestino dilatado, lleno de meconio verde y viscoso, debe resecarse; el meconio grumoso y blanco se elimina al operar (desalojar con H_2O_2 o con solución salina)



FIG. 95. Íleo meconial. Theodor F., de 2 días: Vómitos después de beber. Aumento gradual del meteorismo del abdomen, quejidos constantes; no hay descargas fecales. Notable reacción circulatoria

gran dificultad las otras formas de íleo de la primera infancia, como atresia, rotación defectuosa y compresiones por ligamentos (página 53).

Indicación y tratamiento quirúrgico (disolución)

Hasta ahora, *la operación parece ser la única medida prometedora de éxito.* En el curso de ella apreciamos el íleo meconial por el asa intestinal dilatada y verdosa a media altura, y por las inferiores estrechas y blancas del íleon. Raras veces se le asocian atresias secundarias por compresión, y con más frecuencia lo hace el vólvulo. De los distintos *métodos operatorios* propuestos, se discuten la simple *enterotomía o enterostomía con lavado,* y la *resección con protracción o sin ella.* La enterostomía tiende a exprimir las masas de meconio o a *disolverlas mediante pancreatina, suero fisiológico,* o, desde hace poco, *agua oxigenada,* y desalojarlas por amasamiento hacia abajo; pero debe tenerse en cuenta que éste y la expresión, además de constituir un intenso traumatismo, son a menudo irrealizables. Según datos recientes (OLIM y CIUTI, 1954; WILLICH, 1959), el peróxido de hidrógeno parece ser un disolvente muy eficaz; pero hemos comprobado que sólo disuelve la masilla deleznable lo suficiente para poderla

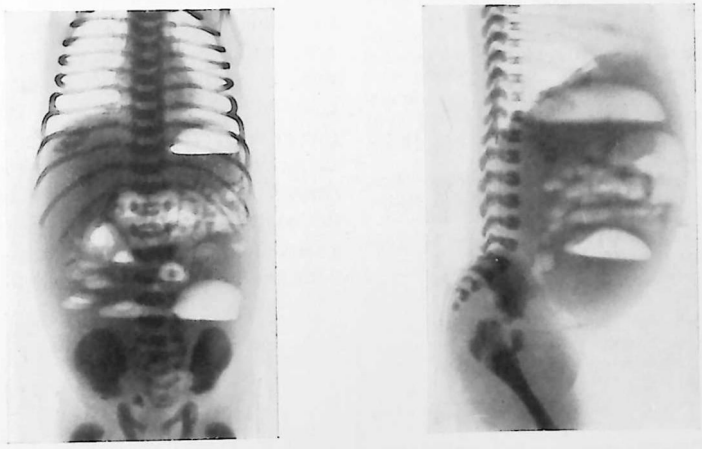

FIG. 96. Íleo meconial y peritonitis (perforación prenatal de intestino, con salpicaduras de cal). Manfred W., de 1 día: No hay descarga de meconio. Abdomen muy timpanizado, y dibujo venoso muy acusado; ascitis perforación del ciego

desalojar mejor. El intento de movilizar las masas blancas de meconio mediante enemas de agua oxigenada tan sólo, nos ha fallado hasta ahora. Por eso creemos conveniente seguir ateniéndonos a la propuesta de GROSS: *Resecar el trozo lleno de meconio verde y viscoso; disolver durante la operación con agua oxigenada* (1 parte de solución de peróxido de hidrógeno al 3 % y 3 partes de suero fisiológico) *el meconio blanco alojado en el íleon inferior, y vaciarlo en sentido retrógrado*, para practicar después una *anastomosis terminoterminal* con *enterostomía lateral de sondeo* (pág. 103). Terminada la operación, se instilan en la sonda Pancreón y peróxido de hidrógeno, y al mismo tiempo se administran *enemas de sifón*. Como medida *ulterior*, para *mejorar la fibrosis del páncreas*, STEINGRÄBER ha recomendado la *resección del esplácnico*.

Pronóstico

El tratamiento quirúrgico de 132 casos de íleo meconial ha registrado 53 curaciones y 79 (~ 60 %) defunciones.

Curaciones obtenidas con los distintos métodos quirúrgicos en el íleo meconial

Clase de operación	Cifra total	Curaciones	Defunciones
Enterostomía y lavado	62	23	39 (~ 63 %)
Anastomosis primaria	22	7	15 (~ 68 %)
Resección protractiva (GROSS)	28	18	10 (~ 36 %)

Bibliografía relativa al íleo meconial

GLANZMANN, E., H. BERGER: Über Mekoniumileus. Ann. paediatr. (Basel) 175 (1950), 33.

HERSON, R. E.: Meconium ileus. Radiology, 68 (1957), 568.

HINDEN, E.: Meconiumileus with no pancreatic abnormality. Arch. Dis. Childh. (Londres), 25 (1950), 99.

LANDSTEINER, K.: Darmverschluss durch eingedicktes Meconium, Pankreatitis. Zbl. allg. Path., 16 (1905), 903.

MATZNER, R.: Die chirurgische Behandlung des Mekoniumileus. Mschr. Kinderhk., 102 (1954), 255.

MONTGOMERY, W. F.: Meconiumileus. Report of a case with successful management. J. Amer. Med. Ass., 152 (1953), 225.

NIXON, H. H.: Meconium ileus. A report of a successfully treated case and study of the surgical aspects of a series of 14 cases. Brit. J. Surg., 41 (1953), 184.

OLIM, CH. D., A. CIUTI: Meconium ileus: a new method of relieving obstruction. Report of two cases with successful management. Ann. Surg., 140 (1954), 736.

PINCK, R. L., R. A. MAINZER: Meconium ileus. Evaluation of a recently described roentgen sign. Radiology, 69 (1957), 244.

POSSENFI, B.: L'ileo da meconio. Minerva chir. (Torino), 12 (1957), 13.

REHBEIN, F., J. WOLFROM: Meconiumperitonitis. Chirurg, 30 (1959), 15.

SAEGESSER, F., E. JUILLARD, W. LANDRARDJIS u. a.: L'ileus méconial, manifestation néonatale de la mucoviscidose. Arch. des mal. app. dig., 44 (1955), 63.

SCHWACHMAN, H., CH. V. PRYLES, R. E. GROSS: Meconium ileus. A clinical study of 20 surviving patients. J. Dis. Childr., 91 (1956), 223.

SPÖRLEIN, S.: Mekoniumileus ohne zystische Pankreasfibrose. Arch. Kinderhk., 144 (1952), 63.

STEINGRÄBER, M.: Über den Mekoniumileus. Zbl. Chir., 78 (1953), 213.

WILLICH, E.: Das Mekoniumpfropfsyndrom. Arch. Kinderhk., 159 (1959), 276.

WOLF, H. G.: Beiträge zur Diagnose und Ätiologie des spontanen Pneumoperitoneum beim Neugeborenen. Radiol. clin., 27 (1958), 4.

Peritonitis meconial

Es más bien insólita la *peritonitis meconial aséptica perforativa prenatal*, con *calcificaciones* características demostrables en el roentgenograma.

La perforación proviene en la mitad de los casos de una obstrucción atrésica. En estos reciennacidos, el vientre hinchado y duro como una tabla y el dibujo pronunciado de las venas son tan característicos que el diagnóstico apenas ofrece duda. Puede ser eficaz una laparotomía inmediata, con desprendimiento de adherencias, resección del segmento intestinal dilatado, perforado y cargado de meconio, y eliminación del que contenga la cavidad abdominal.

Duplicaciones

Frecuencia

Las *duplicaciones* ya comentadas del duodeno se ven con frecuencia cada vez mayor *en el intestino delgado inferior*. En el íleon bajo las encontramos en un 46 a 77 % de



FIG. 97. Quiste quiloso. Wilma B, de 30 años: Dolores abdominales cólicos desde unos diez días antes, que irradian a la espalda, sin vómitos. Remisión en dos a tres días. Asiento en el asa superior del intestino delgado

los casos (PENITSCHKA y REY). La *sintomatología y la edad de manifestación* dependen del *tamaño*, la *forma* y la *metaplasia de la mucosa*. Según GROSS, generalmente se presentan las duplicaciones o repliegues *en el primer año de vida*. Considerando todas las demás localizaciones, incluido el esófago, se han observado, según PENITSCHKA y REY, 93 casos en el primer año, 45 hasta los 6, 42 hasta los 20, y 65 desde los 20 años en adelante.

Síntomas

El *íleo total con estrangulación o sin ella es síntoma de aparición precoz;* en la *tardía* se observa *hemorragia, perforación e íleo crónico*. Hasta ahora se tiene por casual la *demostración de repliegues en el roentgenograma*.

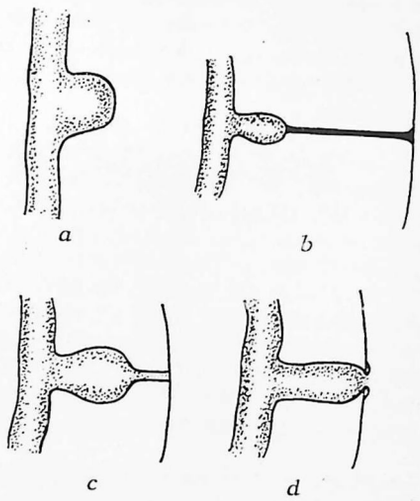

FIG. 98. Persistencia del conducto onfaloentérico: *a*) Resto movible del conducto (divertículo de Meckel). *b*) Ombligo con el cordón obliterado. *c*) Fístula umbilical estrecha, con descarga de heces. *d*) Abertura ancha del conducto onfaloentérico, con prolapso

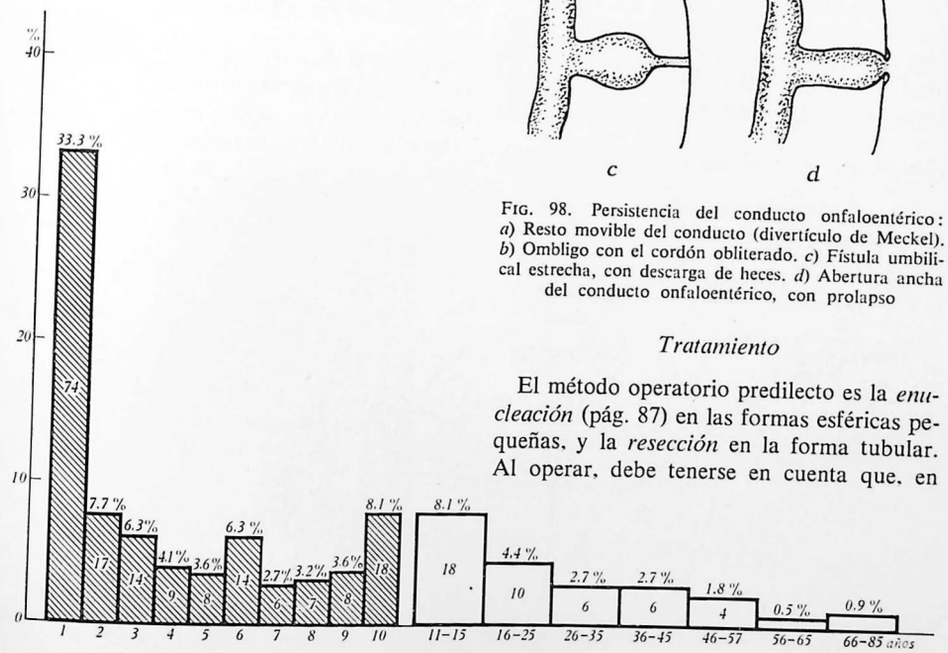

FIG. 99. Edades de manifestación del divertículo de Meckel (182 casos)

Tratamiento

El método operatorio predilecto es la *enucleación* (pág. 87) en las formas esféricas pequeñas, y la *resección* en la forma tubular. Al operar, debe tenerse en cuenta que, en

6 % de los casos, *las duplicaciones son múltiples* (PENITSCHKA). A semejanza de éstas, los *quistes quilosos* se localizan en el borde mesentérico del intestino delgado superior e inferior, donde aparecen como cuerpos quísticos blancos como nieve (fig. 97), opuestos a modo de halterios, y comprimiendo en medio el intestino. A esto se debe también que el íleo cada vez mayor del intestino delgado se presente ya en los primeros días y semanas después del parto. Si el íleo obturativo inicial ocasiona vólvulo, el cuadro clínico se hace muy pronto gravísimo. La enucleación del quiste no suele ser muy difícil después de desalojar por punción su contenido lechoso. El peligro de recidiva no afecta tanto al propio quiste como al vólvulo asociado, que a veces impone repetir varias veces una laparotomía.

Divertículo de Meckel

Morbilidad

El *divertículo de Meckel*, que se encuentra en más de 2 % de la población total, con predominio de varones (4 : 1), *se manifiesta* por la *complicación clínica* asociada a la *alteración secundaria*, en 11 a 47 % de todos los divertículos: 588 en 1148 casos (WEESE, WAGNER, CAYLOR, SOEDERLUND) (fig. 100).

Complicaciones; sus síntomas y diagnóstico

La complicación más frecuente es la oclusión intestinal, por *formación de un funículo, congénita o inflamatoria*, entre el divertículo y el ombligo, el mesenterio o el peritoneo parietal. En $^1/_3$ de los casos se aprecian *síntomas prodrómicos* muy persistentes, que imponen el ingreso en clínica con íleo generalmente incompleto. Hay *dolor y vómitos* en 80 % de los casos, y *niveles intestinales* en 95 %; con menos frecuencia se observa *cilindro de invaginación con hemorragia*. El *tratamiento de elección* en caso de íleo es la extirpación del funículo y del divertículo. Si la alteración inflamatoria interesa también la pared intestinal contigua, es necesario resecar; la *protracción* se reservará a los casos urgentes desesperados. El *divertículo invaginado*, a juzgar por la experiencia, *debe resecarse*, mejor que recurrir a la desinvaginación y la extirpación. La reducción constituye en este caso un error de técnica. No aconsejamos en principio la técnica propuesta por SOEDERLUND de dejar el divertículo desinvaginado, para extraerlo en el intervalo libre, al cabo de uno a seis meses.

El *síntoma clínico más frecuente del divertículo de Meckel*, calculado por MOSES en 30,9 % de 1605 casos, es la *hemorragia*, asociada a todas las complicaciones antedichas.

La *úlcera diverticular*, que se encuentra en 70 % de los pacientes varones, se debe a los elementos de tejido heterotópico que existen en un 28 % de todos los casos (CAYLOR). *Se perforan* 32 % de las *úlceras*, con los signos típicos de *peritonitis por perforación*, con hemorragia intestinal simultánea;

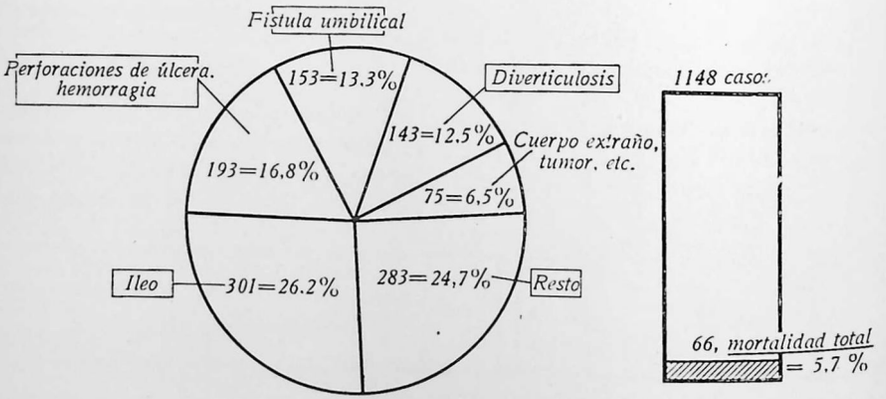

FIG. 100. Complicaciones del divertículo de Meckel (1148 casos)

en el 68 % restante, la úlcera se reconoce sólo por la *hemorragia*, el *dolor crónico en el mesogastrio*, y menos veces el dolor en ayunas y los vómitos. Es excepcional que la hemorragia del divertículo de *Meckel* revista formas graves, como lo demuestra el corto número (5) de defunciones hasta ahora publicadas (fig. 101 *a-b*).



FIG. 101 *a*

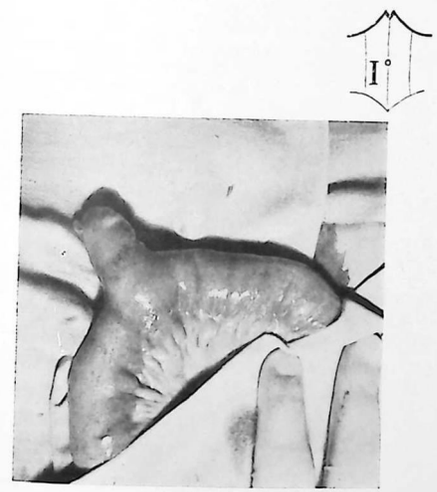

FIG. 101 *b*

FIG. 101 *a-b*. Divertículo de Meckel. Lambert J., 17 años: Coincidencia casual con megacolon. (Servicio Roentgenológico de la Clínica de Medicina, Universidad de Bonn; director: Prof. P. THURN)

Se encuentra *diverticulitis con úlcera* tan a menudo como *sin ella;* predomina en el niño pequeño, y se manifiesta por *dolores abdominales paraumbilicales intermitentes* (100 %), *malestar* y *vómitos* (80 %). Casi nunca es posible el diagnóstico por el solo examen clínico; la mayoría de los casos se operan por supuesta «apendicitis». Tampoco ayuda mucho al diagnóstico la imagen roentgenológica; únicamente una *laparotomía exploradora* aclara la situación. Constituyen una *complicación muy rara* los *tumores*, que en la bibliografía ascienden sólo a 58, de ellos, 18 carcinoides, 17 carcinomas y 3 sarcomas.

Indicación y método operatorio

En principio, deben operarse todos los divertículos de *Meckel*, complicados o no. El divertículo de corto tallo, no inflamatorio, *se extirpa por su base* (fig. 102), y el muñón se cierra mediante una sutura doble en bolsa de tabaco. El de ancho asiento *se recorta* de la pared intestinal *con una cuña* de 45 grados, y el hueco se cierra oblicuamente (figura 103). Una asepsia cuidadosa se consigue extirpándolo entre dos pinzas, y cerrando por encima de la inferior con la sutura de Halsted (fig. 104). En todo diver-

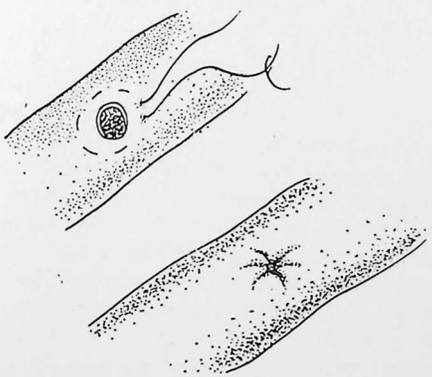

FIG. 102. Divertículo de Meckel. Tras eliminación de un divertículo de Meckel con pedículo estrecho, se cierra la pared intestinal en dos planos con sutura en bolsa de tabaco

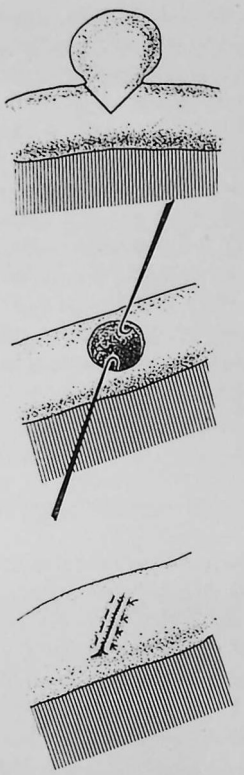

FIG. 103. Divertículo de Meckel. La extirpación abierta (para orientarse respecto al estado de la pared intestinal contigua: metaplasias, úlceras, etc.), se efectúa entre pinzas blandas de intestino (no se han dibujado). Escisión en cuña con ángulo de unos 45°. Extensión oblicua de la abertura para suturar en dos planos. La sutura seromuscular externa es de colchonero. El cierre oblicuo impide la estenosis

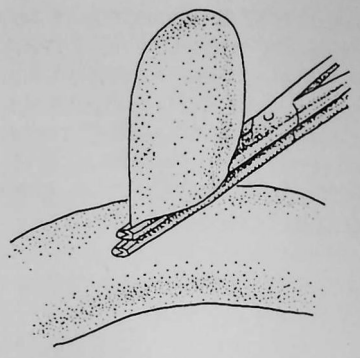

FIG. 104 *a*

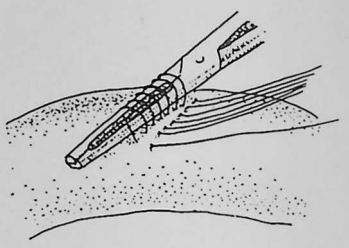

FIG. 104 *b*

FIG. 104 *a-b*. Divertículo de Meckel. Extirpación cerrada. *a*) La base del divertículo se sujeta oblicuamente con dos pinzas de Kocher, y se extirpa entre ellas. *b*) Sobre la pinza basal se aplican puntos de colchonero. Ventaja del procedimiento: asepsia; inconveniente: imposible orientarse respecto al estado de la mucosa; ésta no se sutura. Contraindicada: si la pared está alterada en la zona próxima al divertículo

tículo alterado por inflamación, se aconseja la *resección abierta*, a fin de orientarse sobre la situación de la mucosa contigua. Sólo por esta razón, y prescindiendo del peligro de recidiva, debe rechazarse la *simple invaginación*. Para la *resección abierta*, colocamos pinzas intestinales blandas más arriba y más abajo del divertículo, a intervalos de 10 cm.; luego extirpamos el divertículo, con cuña o sin ella, *oblicuamente al eje del intestino*. El cierre interno se efectúa mejor con *puntos sueltos invaginantes de catgut cromado;* la oblicuidad y la sutura entrecortada reducen el *riesgo de estenosis*. La sutura seromuscular se compone de puntos sueltos de seda según HALSTED.

Bibliografía sobre el divertículo de Meckel

AITKEN, J.: Remnants of the vitello-intestinal duct. Arch. Dis. Childh., 28 (1953), 1.

ALDAHEFF, R.: Perforation of *Meckel's* diverticulum by foreign body and review of the literature. Brit. J. Surg., 42 (1955), 527.

BAKER jr., A. L., S. F. MARS: A report of ninety-three cases. Amer. Surg., 21 (1955), 1173.

BLOMQUIST, H. E.: Fischgräte als Ursache von Perforation des *Meckel*schen Divertikels und des Dünndarms. Nord. med., 45, 1048; Z.org. ges. Chir., 121 (1951), 94.

BRADEMANN, H.: Isoliert inkarzeriertes *Meckel*sches Divertikel in einer rechtsseitigen Hernia cruralis. Zbl. Chir., 85 (1960), 2135.

BSTEH, FR. X.: Ungewöhnlicher Invaginationsmechanismus durch ein *Meckel*sches Divertikel. Zbl. Chir., 85 (1960), 281.

CAYLOR, H. D.: *Meckel's* Diverticulum. Gastroenterology, 13 (1949), 31.

CHAFFIN, L.: Surgical emergencies during childhood, caused by *Meckel's* diverticulum. Ann. Surg., 113 (1941), 47.

FUCHS, G., H. KRÄMER: Wann soll man ein Meckel Divertikel entfernen? Chirurg, 30 (1959), 494.

GILBERT, E. F., J. R. RAINEY: Meconium Peritonitis caused by a rupture of a *Meckel's* diverticulum in a newborn infant. J. Pediatr. (St. Louis), 33 (1958), 597.

GREMMEL, H., H. J. THUM: Dünndarmperforation. Zbl. Chir., 84 (1959), 1185.

HASCHE-KLÜNDER, R.: Fettgewebsnekrose im Nebenpankreas eines M. D. Chirurg, 20 (1949), 82.

HILGENREINER, H.: Darmverschluss durch das *Meckel*sche Divertikel. Bruns' Beitr. klin. Chir., 33 (1933), 702.

HUNTER, A. F., W. L. MATHIESEN, MCMILLAN, W. C. HUNTER: Preoperative diagnosis of M. D. Northw. Med., 57 (1958), 205; Z.org. ges. Chir., 150 (1958), 332.

JACOBSON, G.: Small intestinal rupture due non-penetrating abdominal injury. (A roentgenological study.) Amer. J. Roentgenol., 66 (1951), 52.

JAY, G. D., R. R. MARGULIS, A. B. MCGRAW, R. R. NORTHRIP: *Meckel's* diverticulum. A survey of 103 cases. Arch. Surg., 61 (1950), 158.

KILBOURNE, B. C.: Perforation of the ileum by ingested chicken bone, complicating ventral hernia. Ann. Surg., 127 (1948), 1226.

KÜHNE, H.: Chirurgische Komplikationen beim *Meckel*schen Divertikel. Zbl. Chir., 83 (1958), 17.

MARQUÉS-GARCÍA, E.: Divertículo de *Meckel*, adherente a raíz de mesenterio, que, lleno de áscaris, hace un ileus mecánico con morcilla en ileon terminal. Cir. ginec. urol., 9 (1955), 280; Z.org. ges. Chir., 142 (1956), 171.

MCFARLANE, D. A.: Foreign bodies perforations in *Meckel's* diverticulum. Brit. J. Surg., 35 (1948), 421.

MCPARLAND, F. A., W. B. KIESEWETTER: *Meckel's* Diverticulum in Childhood. Surg. Gyn. Obstetr., 106 (1958), 11.

MILLER, M.: Remarks on the clinical and radiologic diagnosis of *Meckel's* diverticulum. Gastroenterology, 35 (1958), 415.

MOSES, W. R.: *Meckel's* diverticulum. N. England J. Med., 237 (1947), 118.

MOSKOVITZ, W. S., C. W. HUGHES, W. F. BOWERS: *Meckel's* Divertikulos. Amer. Med. Ass. Arch. Surg., 81 (1960), 36.

MÜLLER, H.: *Meckel*sches Divertikel. Arch. klin. Chir., 266 (1951), 433.

NEFF, G.: *Meckel*sches Divertikel. Erg. Chir., 30 (1937), 227.

NIEDENZU, H. H.: Beitrag zu den Tumoren des *Meckel*schen Divertikels. Zbl. Chir., 83 (1958), 679.

PALMSTRÖM, A.: A primary true concrement in the small intestine originating in M. D. Acta chir. Scand., 99 (1949), 163; Z.org. ges. Chir., 116 (1950), 233.

PAUTLER, E. E., TH. M. SCOTTI: Carcinoid in *Meckel's* diverticulum. Gastroenterology, 17 (1951), 88.

PAWLIARI, M.: Klinischer Beitrag zum Studium des *Meckel*schen Divertikels. Arch. sc. med., 87 (1949), 1.

POPPE, J.: Akute Erkrankungen der Bauchhöhle, hervorgerufen durch Überbleibsel des Ductus omphaloentericus persistens bei Kindern. Zbl. Chir., 83 (1958), 1922.

REICHMANN, J.: Seltene Komplikationen durch *Meckel*sche Divertikel. Zbl. Chir., 84 (1959), 1725.

ROSENFELD, W.: Über die Häufigkeit des *Meckel*schen Divertikels. Zbl. Chir., 80 (1955), 2024.

SCHWEI, G. P., A. S. JACKSON: M. D. A review of 39 cases. Amer. J. Surg., 78 (1949), 804; Z.org. ges. Chir., 118 (1951), 79.

SÖDERLUND, S.: *Meckel's* Diverticulum. A clinical and histologic study. Acta chir. scand., Suppl., 248 (1959), 1.

TAYLOR, S.: Symptoms due to *Meckel's* diverticulum. Lancet., 2 (1947), 786.

WAGNER, F. B., T. A. SHANOW, S. A. EGER: Surgical aspects of *Meckel's* Diverticulum. Gastroenterology, 16 (1950), 539.

WANSBROUGH, R. M., S. THOMSON, R. GR. LECKEY: *Meckel's* diverticulum. Canad. J. Med. Surg., 1 (1957), 15.

WEESE, K.: Bemerkenswerte Komplikationen eines *Meckel*schen Divertikels. Zbl. Chir., 79 (1954), 588.

ZEIDMAN, H. M.: *Meckel's* diverticulum. Amer. J. Surg., 76 (1948), 69.

Oclusión de vasos mesentéricos

Patogenia y morbilidad

Los cuadros clínicos reunidos bajo esta denominación comprenden numerosos *trastornos circulatorios del mesenterio, de etiología muy variada. No son muy frecuentes,* como demuestran las cifras; en 220 926 ingresos quirúrgicos no se han observado más que 130 casos (0,059 %), y en 1 122 294 ingresos del Servicio de Medicina interna y Cirugía, sólo 197 (0,0175 %). Frente a las *oclusiones arteriales* están las *venosas, espásticas, trombóticas* y *embólicas*. La *suerte del enfermo* depende de la *altura de la oclusión* y de los *vasos colaterales;* la amenaza es seria en caso de oclusión alta y a la vez periférica de los vasos rectos (WARREN y EBERHARD, ROTSCHILD, WELCH *y* MALL). La *capacidad de compensación de la circulación colateral* se deduce de la *magnitud de las trombosis secundarias* y los *espasmos asociados*, y de la *brusquedad* con que sobrevenga la oclusión.

Localización de las oclusiones

El infarto se localiza como sigue, a lo largo del conducto gastroentérico (925 casos): Intestino delgado, 71,6 %; intestino

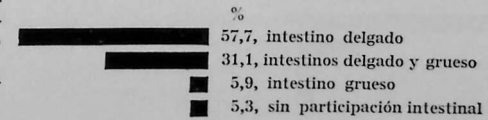

FIG. 105. Localización de las oclusiones arteriales (357 casos)

Puntos de partida y factores causales del infarto intestinal

a) Embólico: 296 casos (50 %)
1. Cardiopatías reumáticas, con fibrilación auricular e insuficiencia cardiaca.
2. Angiocardiopatía con trombos valvulares en el corazón o en la aorta.
3. Endocarditis aguda y subaguda.

Embolia arterial: 736 casos (53,7 %) — *415 casos*

Angiocardiopatías	91,5 %
Postoperatoria	5,8 %
Factores inflamatorios infecciosos	0,5 %
Otras causas	2,2 %

b) Trombótico 296 casos (50 %)
1. Arteriosclerosis, flebosclerosis.
2. Trombangitis obliterante.
3. Sífilis.

Oclusión venosa (trombosis): 635 casos (46,3 %) — *317 casos*

Angiocardiopatías	13,9 %
Postoperatoria	23,3 %
Factores inflamatorios infecciosos	22,7 %
Otras causas	40,1 %

1. Estasis
   a) Cirrosis hepática.
   b) Presión por tumor.
2. Traumático.
3. Idiopático.

grueso y delgado, 18,7 % ; intestino grueso, 4,9 % ; sin participación intestinal, 4,8 %.

Tanto la obstrucción arterial como la venosa afectan principalmente a los *vasos mesentéricos superiores*. En la frecuencia de la oclusión embólica parece influir el *pequeño ángulo de salida* de la arteria, la *anchura de su luz* y su *emisión central* (MORSE). Por otra parte, es muy posible que se obstruyan también desde un principio los vasos mesentéricos inferiores más a menudo de lo que se cree, y que se mantenga subclínica la oclusión por ser más extensa en su caso la circulación periférica. La obstrucción arterial en el mesenterio se hace *hemorrágica* porque a ello contribuyen, no sólo el sector portal sometido a gran presión, como suponen muchos, sino también las *pequeñas arterias colaterales*. Es importante, para la localización frecuente en la arteria mesentérica superior, la observación de DERRICK, POLLAR y MOORE, DERRICK y LOGAN, que en 185 necropsias de individuos de todas edades han encontrado una *estrechez constante de dicha arteria a 1,5 cm. de su salida de la aorta*. En edades avanzadas, esta estrechez resulta ser el asiento preferente de la arteriosclerosis. Su importancia etiológica respecto al síndrome de absorción defectuoso sólo ha llevado a deducciones terapéuticas en algunos casos.



FIG. 106. Localización de las oclusiones venosas (296 casos)

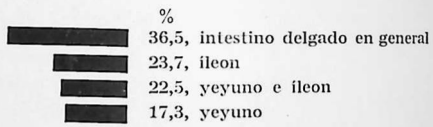

FIG. 107. Localización del infarto en el intestino delgado (663 casos)



FIG. 108. Localización de oclusiones venosas y arteriales en el conducto gastroentérico (925 casos)

La *causa principal de embolia arterial* son trombos cardíacos. La de *trombosis venosa*, por el contrario, son factores infecciosos o de origen traumático (MCCUNE), y flebosclerósticos con alta presión portal. Es problemático el «*infarto funcional*», citado con gran frecuencia en la bibliografía francesa e iberoamericana, y no aclarado todavía; sólo se han comunicado 19 de tales casos en total.

Formas de evolución de la obstrucción arterial y venosa

	Número total de casos	Aguda	Paulatina	Forma de evolución no indicada
Arterial ..	148	63 (42,6 %)	12 (8,1 %)	73 (49,3 %)
Venosa ...	129	33 (25,6 %)	29 (22,5 %)	67 (51,9 %)

Síntomas y diagnóstico

En el aspecto sintomatológico y gradual distinguimos en el infarto intestinal dos formas de evolución: una, *paulatina*, y otra, *fulminante*, que se inicia y mantiene entre signos tumultuosos. Esta diferencia no puede equipararse con las de las obstrucciones venosa y arterial.

La *forma retardada* permite apreciar *tres fases evolutivas:*

1. Dolor cólico violentísimo, malestar, cólicos, estreñimiento y diarrea, meteorismo, expresan el curso remitente de la *isquemia, incompleta* por ser suficientes los vasos colaterales.
2. Isquemia progresiva, que da origen al íleo paralítico.
3. Isquemia completa final, reflejada en el síndrome repentino de estrangulación.

Una forma especial de evolución retardada, que debería considerarse como especial, es la insuficiencia crónica de los vasos mesentéricos, denominada asimismo *claudicación intermitente mesentérica* y *angina abdominal*, que en estos últimos años gana en importancia, desde que la aortografía de enfermos con síndrome de absorción defectuosa ha demostrado la estenosis de la arteria mesentérica superior. *Están predispuestos a ella los hipertensos arterioscleróticos* que media a dos horas *después de comer* sienten *dolores abdominales cólicos con malestar y molestias dispépsicas.*

Es más conocida en general la *forma aguda* de la *obstrucción:* Al dolor isquémico inicial, repentino y violentísimo del epigastrio suceden cortos intervalos, relativamente libres de molestias, con barialgia en el mesogastrio y el hipogastrio, seguidas de nuevas crisis dolorosas con *rápida declinación circulatoria, descenso brusco de la tempera-*

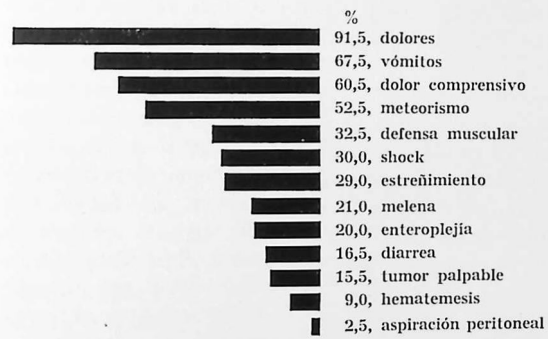

FIG. 109 Síntomas del infarto intestinal (437 casos)

Diagnóstico diferencial de la obstrucción de los vasos mesentéricos superiores e inferiores

	Obstrucción alta	Obstrucción baja
Etiología más frecuente ...	Embolia	Trombosis
Localización del dolor	Mesogastrio y mitad derecha del colon	Cuadrante inferior izquierdo
Roentgenograma	Meteorismo del intestino delgado.	Meteorismo marginal.
Circulación colateral.....	Escasa.	Suficiente para compensar.
Hematemesis (negra)	Constante.	—
Melena	Inconstante.	Muy frecuente.
Gangrena	Constante.	Menos constante.
Sigmoidoscopia	Nada anormal.	Útil para el diagnóstico.

tura, vómitos, meteorismo mesogástrico y epigástrico y ascitis. En la *embolia* ocupa el primer plano la *melena,* y en la *trombosis,* el *meteorismo.* La pequeña proporción (15,4 % de 1371 casos) de diagnósticos acertados demuestra la dificultad de formularlos basándose únicamente en la clínica. La mayoría de las veces se supone *íleo mecánico, pancreatitis, perforación de úlcera péptica, apendicitis, divertículo o carcinoma.* Son signos diagnósticos auxiliares la *excesiva leucocitosis* y la *aspiración peritoneal de un líquido ascítico de color ambarino a sanguíneo.* Es menos seguro el *roentgenograma sin contraste,* que presenta las *asas timpanizadas* a nivel del *meteorismo epigástrico, apreciable por percusión,* del intestino delgado y de la zona derecha del colon. Es frecuente observar las asas horizontales estrechas y paralelas, estriadas por ambos lados, cubiertas por opacidades de trasudados y borrosas. La *repleción de contraste* sólo es posible en la forma subaguda y la retardada, que presenta el cuadro típico de la *evacuación diferida por segmentos,* con *relieve arrugado de la mucosa* y surco de papilla de contraste a continuación. Para el diagnóstico general y el diferencial de obstrucciones arteriales y venosas, la espintarigrafía con ^{131}I puede llegar a ser un procedimiento muy útil, aunque hasta ahora sólo se ha experimentado en animales (ABSOLON).

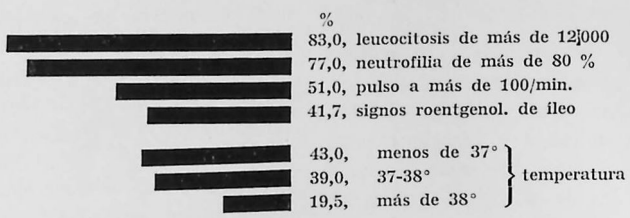

FIG. 110. Anomalías en el infarto intestinal (218 casos)

Indicación y tratamiento

La *resección asociada a medidas antiinfecciosas, anticoagulantes y espasmolíticas* —en contados casos, también la *embolectomía* y la derivación o desvío— se consideran en la actualidad como los procedimientos de elección. Practicamos en la laparotomía una incisión transrectal o pararrectal alta, en el lado derecho para la obstrucción alta, y en el izquierdo para la baja. La *oclusión vascular* se presenta:

1. Como infarto *bien delimitado por ambos lados.*
2. Como infarto *mal definido.*
3. Como anomalía *segmentaria, de color desigualmente intenso.*
4. Como *espasmo con escasa sintomatología intestinal.*

La cuestión cardinal para el cirujano es si la resección conviene o no, y en qué medida. En principio, no debemos basarnos sólo en la *coloración negra o roja oscura* de la pared intestinal, ya que nada nos dice respecto al grado de la lesión. Sólo el *aspecto de la serosa* —empañada o brillante—, la reacción a estímulos peristálticos y la *presunta antigüedad del cuadro patológico* nos proporcionan datos útiles. En la *forma aguda* suele ser fácil decidir si existe necrosis, pues generalmente coinciden antecedentes y síntomas. En la *forma de evolución retardada,* donde los signos durante el acto operatorio son a menudo poco precisos, haremos depender nuestra indicación de la evolución observada, a veces repitiendo la laparotomía (SHAW). *Confirmado el infarto,* únicamente está indicada una *resección intestinal amplia* (DICK); pero la extirpación de más de 500 cm. de intestino delgado, en el cuadro agudo, con mal estado general, constituye el límite de lo tolerable. Para resecar con seguridad por lo sano en la embolia cerebral, *hay que incindir, si se puede, 10 cm. más arriba del límite de la zona infartada.* En cambio, si la obstrucción es alta, puede ser *más moderada la incisión aboral,* respetando el propio íleon cuando la distrofia sea parcial, para no eliminar todo el intestino delgado, desde unos 50 cm. delante de la válvula ileocecal, y confiando en su recuperación por vasos colaterales aferentes y eferentes de la región de los vasos, arteria y vena, mesentéricos inferiores. Esta *anastomosis terminoterminal* (fig. 22 *a-b*), que ahorra tiempo y tejidos, con una mortalidad de 8.9 % en 90 casos, parece superior a la anastomosis laterolateral, que da un índice de 29,42% en 51 casos. La *resección protractiva* (STULZ y FONTAINE), con enteroanastomosis basal o sin ella, tiene ya pocos partidarios. La *embolectomía* (fig. 111), propuesta en 1942 por RYVLIN y realizada primeramente por KLASS en 1950, proporcionó el primer éxito a VAN WEEL en 1956. La primera trombendarteriectomía afortunada fue obra de RUTLEDGE, en 1957.

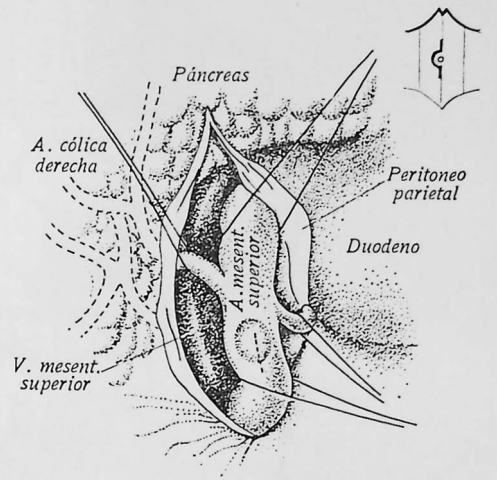

FIG. 111. Infarto intestinal. Arteriotomía a nivel de la arteria mesentérica superior, más abajo del origen de la arteria yeyunal superior y de la cólica derecha. La capa retroperitoneal se ha hendido a lo largo por la flexura duodenal; el páncreas se ha separado hacia arriba; la arteria mesentérica, socavada por encima y debajo de la oclusión con fiadores de seda, y lo mismo las arterias cólica derecha y yeyunal superior

Técnica de la embolectomía

Para la *embolectomía alta de la arteria mesentérica superior, se empieza por disecar esta arteria en su segmento superior,* relativamente libre de ramificaciones. Se procede como para descubrir el duodeno ascendente (página 69). El *mesocolon transverso se hiende* más arriba del origen de la arteria cólica media, sobre la pared anterior de la arteria mesentérica superior, bajando hasta el origen de los vasos superiores del yeyuno. Luego se aplica previamente una *pinza proximal vascular,* según la situación anatómica de las arterias cólicas media y derecha, que pueden tener un origen común o distinto. *Inmediatamente se estira un fiador distal,* ceñido un poco más arriba de la arteria yeyunal. Se incide a lo largo la arteria mesentérica superior, más abajo del límite de pulsación; se abre la pinza proximal, y la corriente sanguínea arrastra el émbolo. En caso contrario, se exprime hasta evacuar el conducto arterial. A continuación se vuelve a cerrar la pinza proximal, y se afloja la ceñidura distal, a fin de comprobar el reflujo de sangre portal y aprovechar su empuje para desalojar posibles émbolos menudos. Si el límite de pulsación está más bajo, o sea, a nivel del origen de la arteria cólica, y la zona infartada es circunscrita, se resecará el intestino, se incindirá la arteria cólica junto a su origen en la arteria mesentérica superior, y se extraerá por allí el émbolo (figura 112 *b*). Es indispensable *instilar 100 miligramos de heparina* antes de la sutura tí-

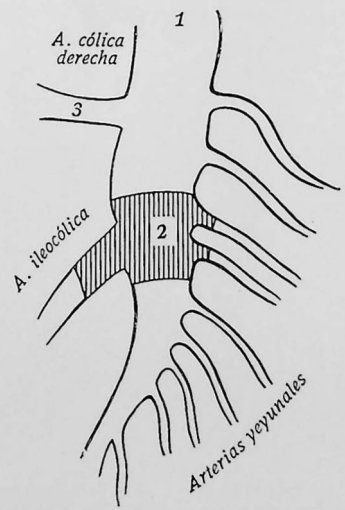

FIG. 112 *a* Infarto intestinal. Asiento más frecuente del émbolo, a nivel del origen de la arteria ileocólica

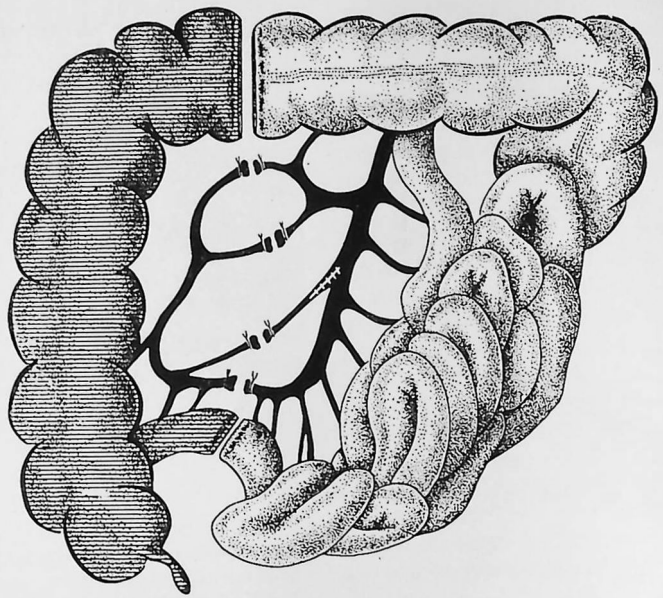

FIG. 112 *b*. Infarto intestinal. Abertura de la arteria ileocólica. Succión del émbolo; resección de los segmentos gangrenosos correspondientes a las arterias ileocólica y cólica derecha

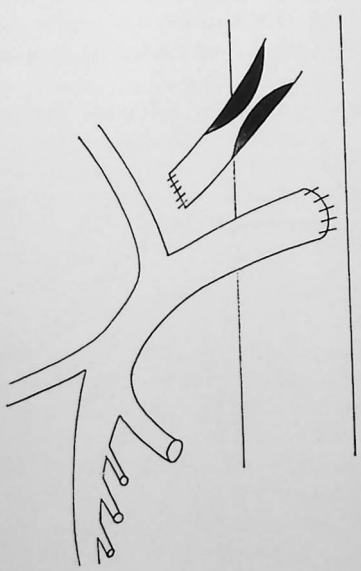

FIG. 113. Infarto intestinal. Ligadura del muñón arteriosclerótico de la arteria mesentérica superior. Reimplantación de esta arteria en la aorta

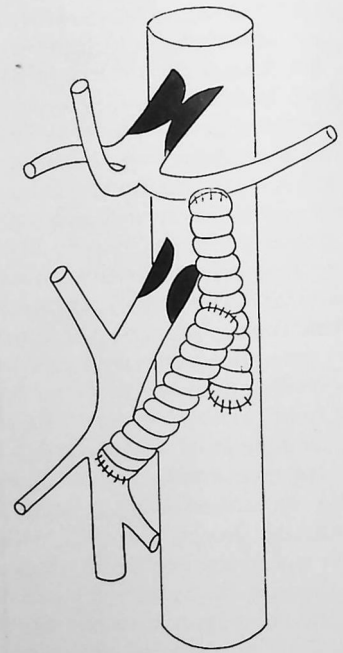

FIG. 114. Infarto intestinal. Como el tronco celíaco y el origen de la arteria mesentérica superior están generalmente estrechados por arterioesclerosis, se establece una nueva comunicación de ambos muñones vasculares con la aorta

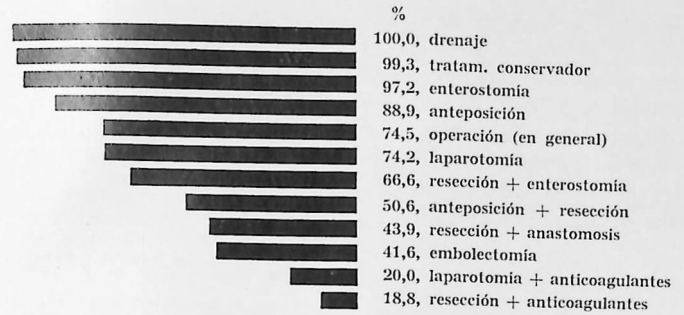

FIG. 115. Mortalidad del tratamiento del infarto (523 casos)

pica continua con seda atraumática. Hasta ahora no se conocen éxitos permanentes de una resección arterial o de un desvío (MAVOR, DE BAKEY).

Se requiere un *tratamiento especial* en los casos en que la anamnesia y la observación en el acto operatorio *hacen dudosa una obstrucción orgánica* por émbolo o trombo. Hay que pensar entonces en la posibilidad de una *obsturación espástica funcional* asociada, como la que acompaña siempre a las obstrucciones orgánicas. Por eso, en tales ocasiones conviene un *tratamiento espasmolítico*, con aplicación de compresas húmedas calientes sobre el intestino enfermo, e *inyecciones de Novocaína* en su mesenterio, así como administración intravenosa de Novocaína, a veces durante varias horas, antes de decidirse a resecar en cuanto cese el cambio de color. En algunos casos, este método *ha economizado intestino*. En la obstrucción *puramente funcional*, muy rara, se ha propuesto una infusión intravenosa de 100 c. c. de solución de Novocaína al 0,5 % en 24 horas (LAHEAC, GREGOIRE).

Tratamiento consecutivo

El *tratamiento consecutivo* comprende: *prevenir la trombosis, mantener la vitalidad de los segmentos intestinales lesionados, estimular la peristalsis*, e *impedir que el intestino se dilate demasiado: colocar una sonda gástrica permanente, insuflar oxígeno, administrar tónicos circulatorios* y *espasmolíticos* (Hidergina-Pantesina), en forma local y ge-

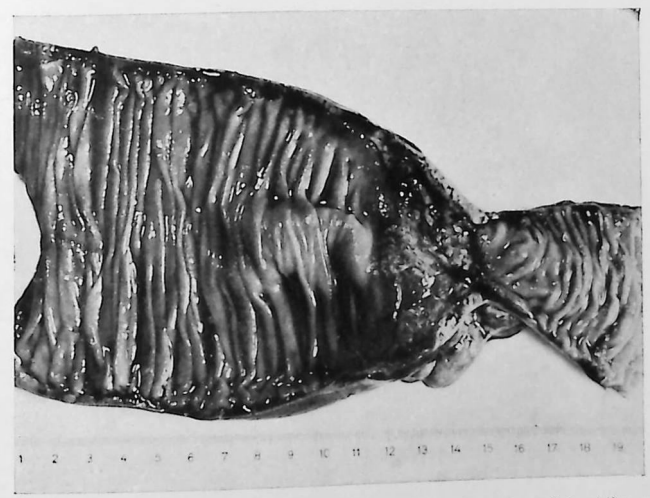

FIG. 116. Josef Sch., 55 años: Estenosis del intestino delgado en la endoangiitis obliterante segmentaria

neral. La *instilación permanente de Novocaína al 0,25 % en el ganglio semilunar o celíaco*, por una sonda ureteral colocada al operar, y el empleo de *5000 U. de heparina en seis horas durante ocho días, comenzando con 10000 U.*, y de *antibióticos*, forman parte de un buen plan de tratamiento en los primeros cinco días después de la operación.

Bibliografía relativa al infarto

ABSOLON, K. B., S. V. LANG, S. W. HUNTER: An experimental study of the diagnosis of mesenteric infarction. Surg. Gyn. Obstetr., 110 (1960), 617.

DE BAKEY, E. M.: Indikationen und Endergebnisse bei alloplastischem Arterienersatz., 78. Tagg. Dtsch. Ges. f. Chir. Munich, 1961. Arch. klin. Chir., 298 (1961), 294.

BEER, F.: Klinische Symptomatik und Differentialdiagnose des Mesenterialgefässverschlusses. Viena, med. Wschr., 103 (1953), 382.

BERMAN, L. G., R. RUSSO: Abdominal angina. N. England J. Med., 242 (1950), 611.

BERRY, F. B., J. A. BRUGES: Agnogenic venous mesenteric thrombosis. Ann. Surg., 132 (1950), 450.

BSTEH, F. X.: Die Thrombose der A. mesent. sup. als Komplikation des Karzinoms im dritten Duodenalabschnitt. Zbl. Chir., 84 (1959), 404.

CARSTENSEN, G.: Zur Endangiitis obliterans der inneren Organe unter besonderer Berücksichtigung der Endangiitis obliterans intestinalis. Chirurg, 29 (1958), 125.

CARTER, R., R. VANNIX, D. B. HEINSHAW y otros: Acute inferior mesenteric vascular occlusion, a surgical syndrom. Amer. J. Surg., 98 (1959), 271.

CARNUCCI, J. J.: Mesenteric vascular occlusion. Amer. J. Surg., 85 (1953), 47.

DERRICK, J. R., H. S. POLLARD, R. M. MOORE: The pattern of arteriosclerotic narrowing of the celiac and superior mesenteric arteries. Ann. Surg., 149 (1959), 684.

DERRICK, J. R., W. D. LOGAN: Mesenteric arterial insufficience. Surgery, 44 (1958), 823.

DICK, W.: Dünndarm und Ileus. Klin. Chir. f. d. Praxis, tomo III. G. Thieme, Stuttgart (1961), 380.

DORKA, G., F. STEIN: Akute Mesenterialvenenthrombose als Folge chronischer Mesenterialdrüsentuberkulose. Zbl. Chir., 85 (1960), 334.

DROBNI, S., F. INCZE jr.: Heilung einer Mesenterialvenenthrombose durch umfangreiche Dünndarmresektion und Heparinbehandlung. Chirurg, 31 (1960), 34.

DUNCAN, R. D., F. E. FERELL, G. L. HANSBRO: Acute mesenteric venous thrombosis. Amer. J. Surg., 83 (1952), 205.

DUNPHY, J. E., R. D. WHITFIELD: Mesenteric vascular disease. Amer. J. Surg., 47 (1940), 632.

FICARRA, B. J.: Mesenteric occlusión; a presentation of 15 cases. Amer. J. Surg., 66 (1944), 168.

FRIMANN-DAHL, J.: Röntgen-examination in mesenteric-thrombosis. Amer. J. Roentgenol., 64 (1950), 610.

GLASER, W.: Mesenterialinfarkt. Dissertation, Bonn (en preparación).

GLOTZER, D. J., R. S. SHAW: Massive bowel infarction. An autopsy study accesing the potentialities of reconstructive vascular surgery. N. England J. Med., 260 (1952), 162.

GOLDMAN, W. P.: Mesenteric infarction; a clinical study of 49 cases. Canad. Med. Ass. J., 79 (1958), 547.

GORDIN. R., L. E. LAURENT: Mesenteric thrombosis and embolism. Report of 47 cases. Acta med. Scand., 154 (1956), 267.

GRÉGOIRE, R.: Pathogénie des infarctus viscéraux. Infarctus de l'intestin. Mém. Acad. chir. (París), 63 (1937), 930.

HARDY, J. D.: Surgery of the aorta and its branches. Part. IV: Occlusive disease of the celiac, superior mesenteric, inferior mesenteric, renal, iliac, femoral and more distal arteries. Amer. Practitiones, 11 (1960), 317.

HESSEN, J.: Roentgen examination in cases of occlusion of the mesenteric vessels. Acta radiol. (Estocolmo), 44 (1955), 293.

JENSON, C. B., G. A. SMITH: A clinical study of 51 cases of mesenteric infarction. Surgery, 40 (1956), 930.

JOHNSON, C. C., A. J. BAGGENSTOSS: Mesenteric vascular occlusion. Study of 99 cases of occlusion of veins. Proc. Staff. Meet. Mayo Clin., 24 (1949), 628.
, A. H. BAGGENSTOSS: Mesenteric vascular occlusion. II. Study of 60 cases of occlusion of arteries, and of 12 cases of occlusion of both arteries and veins. Proc. Staff. Meet. Mayo Clin., 24 (1949), 649.

JONTZ, J. G.: Influence of staged division of mesenteric vessels upon circulation to Roux-y jejunal limb. Surg. Gyn. Obstetr., 110 (1960), 14.

KIRSCHNER, P. A.: Occlusion of the mesenteric arteries and veins with infarction of the bowel. J. Mount. Sinai Hosp., 21 (1955), 307.

KLASS, A. A.: Acute mesenteric arterial occlusion: restoration of blood flow by embolectomy. J. Internat. Coll. Surgeons (Chicago), 20 (1953), 687.

KLEMP, W.: Klinik und Begutachtung der Mesenterial- und Milzvenenthrombose. Münch. med. Wschr., 34 (1940), 908.

KNEPPER, P. A., J. R. MCDANIEL, R. M. BOOKER y otros: Primary mesenteric thrombosis treated with resection and anticoagulants. Amer. J. Surg., 80 (1950), 937.

KOLLER, F., W. SIEGENTHALER: Mesenterialvenenthrombose, geheilt durch Antikoagulantien. Schweiz. med. Wschr., 83 (1953), 18.

KRÄTZIG, W.: Rezidivierende Mesenterialvenenthrombose, Heilung durch zweimalige Dünndarmresektion und Behandlung mit Antikoagulantien. Zbl. Chir., 84 (1959), 218.

LAUFMAN, H., S. SCHEINBERG: Arterial and venous mesenteric occlusion. Amer. J. Surg., 58 (1942), 84.

LAHEAC, P.: Infarctus total de l'intestin grêle, par thrombose veinuse. Guérison par les anticoagulants. Lyon chir., 51 (1955), 234.

LINKE, H.: Der akute Mesenterialgefässverschluss. Ärztl. Wschr., 37 (1954), 885.

LONGO, O. F., S. C. A. GALLARDO: Intravenous procaine in small intestinal functional infarctions and in those due to anaphylactic shock. Bol. Acad. perkan. cir., 3 (1949), 329.
Ref. Excerpta med., IX (1948), 1315.

MAVOR, G. E., W. M. MICHIE: Chronic midgut ischaemia. Brit. Med. J., 2 (1958), 534.

MCCLENAHAN, J. E., B. FISHER: Mesenteric thrombosis. Surgery, 23 (1948), 778.

MCCUNE, W. S., J. M. KESHISHIAN, B. B. BLADES: Mesenteric thrombosis following blunt abdominal trauma. Ann. Surg., 135 (1952), 606.

MERSHEIMER, W. L., J. M. WINFIELD, R. L. FRANKHAUSER: Mesenteric vascular occlusion. Arch. Surg., 66 (1953), 752.

MIKKELSEN, W. P., J. A. ZARO: Intestinal angina. Report of a case with preoperative diagnosis and surgical relief. N. England J. Med., 260 (1959), 912.

MORRIS, G. C., M. E. DE-BAKEY: Abdominal angina. Diagnosis and surgical treatment. J. Amer. Med. Ass., 176 (1961), 89.

MORSE, L. J., B. KRYNSKI, J. HEIGHTS y otros: Superior mesenteric vascular occlusion. Amer. J. Surg., 93 (1957), 788.

MUSGROVE, J. E., C. G. MORLOCK: Mesenteric vascular occlusion. Proc. Staff. Meet. Mayo Clin. 23 (1948), 521.

DE MUTH, W. E., W. T. FITTS, L. T. PATTERSON: Mesenteric vascular occlusion. Surg. Gyn. Obstetr., 108 (1959), 209.

NELSON, S. W., W. ENGGLESTON: Findings on plain roentgenograms of the abdomen association with mesenteric vascular occlusion with a possible new sign of mesenteric venous thrombosis. Amer. J. Roentgenol., 83 (1960), 886.

ODEN, B. O., S. WALLENSTEIN: Mesenteric vascular occlusion. Acta chir. Scand., 110 (1955), 177.

OLSON, J. D., F. M. LOCKWOOD: Mesenteric vascular occlusion. Amer. Surg., 26 (1960), 106.

PARROCHIA, E., R. DEL RÍO, O. GAZMURIE: Occlusion vascular mesentérica. Infarto intestinal. Estudio anatomo clínico. Rev. méd. Chile, 82 (1954), 345. Excerpta med., X (1956), 951.

PRATT, G. H.: Visceral manifestations of occlusive disease of the intestinal blood vessels. Amer. J. Gastroenterology, 28 (1957), 280.

RABINOVITCH, J., H. J. ZITCH, P. RABINOVITCH: Idiopathic hemorrhagic infarction of the small intestine. Arch. Surg., 68 (1954), 384.

REICH, A.: Embolie und Thrombose der Mesenterialgefässe. Erg. Chir., 7 (1913), 515.

RENDICH, R. A., L. A. HARRINGTON: Roentgenologic observations in mesenteric thrombosis. Amer. J. Roentgenol., 52 (1944), 317.

RIVES, J. D., L. H. STRUG, J. M. ESSUG: Mesenteric vascular occlusion. Ann. Surg., 127 (1948), 887.

ROTHSCHILD, N. S.: Safety factors in mesenteric ligations. Ann. Surg., 89 (1929), 878.

RYVLIN: Cit. según H. J. MILLER y S. A. DIMARE: Mesenteric infarction. Report of a case of superior-mesenteric artery embolectomy and small-bowell resection, with recovery. N. England J. Med., 259 (1958), 512.

SEYBOLD, W. D., J. E. MUSGROVE: Surgical aspects of mesenteric vascular occlusion. Proc. Staff. Meet. Mayo Clin., 25 (1950), 585.

SHAW, R. S., E. P. MAYNARD: Acute and chronic thrombosis of the mesenteric arteries associated with malabsorption. A report of two cases successfully treated by thromboendarterectomy. N. England J. Med., 258 (1958), 874.
, R. H. RUTLEDGE: Superior-mesenteric-artery embolectomy in treatment of massive mesenteric infarction. N. England J. Med., 257 (1957), 595.

STULZ, E., R. FONTAINE: Deux cas de thrombose mésentérique, opérés, l'un par simple extériorisation des anses infarcies, l'autre par extériorisation, entéro-entérostomie et résection intestinale secondaire tardive. Bull. Soc. chir. (París), 58 (1932), 1124.

TAUBERT, E.: Klinischer Beitrag zum thrombotischen Verschluss der A. mes. cranialis. Zbl. Chir., 85 (1960), 23.

TROTTER, L. B. C.: Embolism and Thrombosis of the mesenteric vessels. Cambridge, University Press, 1913.

TURNER, M. D., W. A. NEELY, W. O. BARNETT: The affects of temporary arterial, venous and arteriovenous occlusion upon intestinal blood flow. Surg. Gyn. Obstetr., 108 (1959), 347.

URICCHIO, J. F., D. G. CALENDA, D. FREEDMAN: Mesenteric vascular occlusion. Ann. Surg., 139 (1954), 206.

WANG, C. C., J. D. REEVES: Mesenteric vascular disease. Amer. J. Roentgenol., 83 (1960), 895.

WARREN, S., T. B. EBERHARD: Mesenteric venous thrombosis. Surg. Gyn. Obstetr. 61 (1935), 102.

VAN WEEL, M. W.: Acute mesenteric arterial occlusion. Successful treatment by embolectomy and limited intestinal resection. Arch. chir. neerl., 8 (1956), 147.

WEIZEL, R.: Das klinische Bild der Mesenterialvenenthrombose. Dtsch. med. Wschr., 63 (1937), 1118.

WELCH, H. W., F. P. MALL: En: *Allbutt's* system of medicine, 6 (1902), McMillan (N. Y.).

WHITTAKER, L. D., J. J. PEMBERTON: Mesenteric vascular occlusion. J. Amer. Med. Ass., 111 (1938), 21.

WILSON, G. S. M., J. BLOCK: Mesenteric vascular occlusion. Arch. Surg., 73 (1956), 330.

ZUIDEMA, G. D.: Surgical management of superior mesenteric arterial emboli. Amer. Med. Ass. Arch. Surg., 82 (1961), 267.

Divertículos del intestino delgado

Frecuencia, síntomas y diagnóstico

En contraste con el colon sigmoideo y el duodeno, no es el intestino delgado asiento



FIG. 117. Diverticulitis del intestino delgado. Luise T., 61 años: Desde hace años, alergia al pescado y paralergia a otras proteínas nutritivas; a veces, esteatorrea. (Servicio Roentgenológico de la Policlínica de Medicina, Universidad de Bonn; director: Dr. H. LENZ)

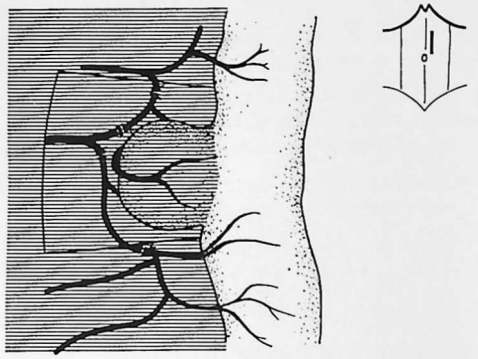

FIG. 118 *a*

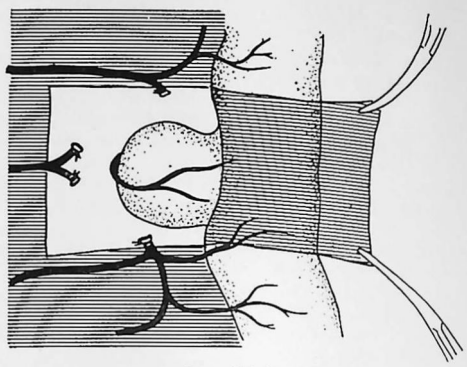

FIG. 118 *b*

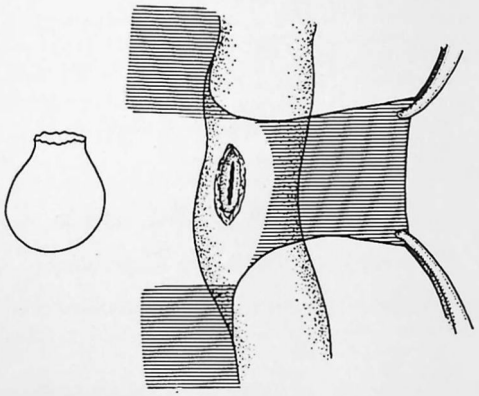

FIG. 118 *c*

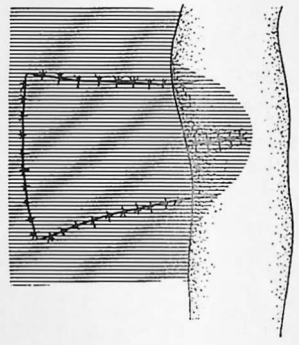

FIG. 118 *d*

FIG. 118 *a-d*. Extirpación de un divertículo del intestino delgado: *a*) Ligadura de arcadas vasculares mesentéricas, y formación de un colgajo pediculado a expensas de una hoja de mesenterio. *b*) El colgajo se desprende del divertículo y se aparta. *c*) El divertículo se ha extirpado en elipse por su base, a nivel de su parte más estrecha. *d*) La sutura en dos planos se hace transversal a la luz del intestino; se cose por encima de la sutura muscular el colgajo de serosa movilizado

frecuente de *divertículos*. En 11 478 tránsitos gastroentéricos se han encontrado sólo 9 *diverticulitis*, y 11 confirmadas entre 8881 autopsias (CASE, EDWARDS, JONES y colaboradores), e igualmente es desusado encontrarlos solitarios. Dado que no es todavía tan frecuente el diagnóstico del intestino delgado como el de otros segmentos, debe suponerse que el número *efectivo* de divertículos *es mayor*. A diferencia del divertículo de Meckel congénito, la propulsión de la mucosa se desarrolla aquí siempre sólo por el *lado mesentérico*, a nivel de los orificios de los vasos en la musculatura, sobre todo a nivel del yeyuno. El divertículo del intestino delgado *no se manifiesta clínicamente hasta pasados los 50 años*, por sus *complicaciones: estasis, congestión* e *infección*, seguidas de *íleo, hemorragia, úlcera, perforación péptica* e incluso *degeneración maligna*. El íleo sobreviene a base de enterolitos, adherencias flogísticas, vólvulo, estrechez cicatrizal o compresión por un saco diverticular que se llene por un sistema valvular éste sólo se manifiesta al presentarse una agudización del proceso que a veces llega a la gangrena. En sus formas menos aparentes, se reconoce clínicamente por *dolores paraumbilicales* después de comer, *estreñimiento, flatulencia, borborigmos, cólicos*, e *intolerancia a la leche y al pescado*. En el roentgenograma de contraste reconocemos el divertículo por las *capas superpuestas de niveles de aire, secreciones y opacificante*

(figura 117). Obtenemos una repleción dirigida con la sonda de Miller-Abbott. El catarro de la mucosa contigua se manifiesta por el tránsito acelerado. Mucho menos frecuente es una *hemorragia profusa* por cuerpos extraños, gangrena o infección. Por consiguiente, la alteración más común, que es el divertículo crónico, no llama la atención. Sin embargo, según revelan exámenes del estado general, la inflamación crónica puede ser pronto origen de influencias tóxicas generales, especialmente sobre los *órganos hematopoyéticos*. Así, en 1930 interpretó TAYLOR como secuela la primera *anemia hipercrómica* observada en una diverticulitis yeyunal, y en 1954 se comunicó la *tríada de síntomas* de válvula constituida por *deposiciones grasas, anemia megaloblástica y diverticulosis del yeyuno* (BADENOCH). Resultaron ciertos algunos *paralelos con el síndrome utricular*. Hoy sabemos que la esteatorrea es el signo más notable, y que puede faltar la anemia asociada a *glositis*. Mientras que las anemias responden a extractos de hígado y vitamina B_{12}, la esteatorrea, resultante de yeyunitis e ileítis infecciosa crónica, si bien mejora transitoriamente con tetraciclinas, sólo puede curarse saneando los segmentos intestinales infectados, o sea, *eliminando los divertículos* o *resecando el segmento que los contenga.*

Indicación

Como en el divertículo yeyunal se hacen crónicos estos trastornos, a diferencia de lo que ocurre en el duodeno, por ello pueden tener importancia y se aconseja extirparlo.

Método quirúrgico (fig. 118 *a-d*)

Una vez que se sabe en qué lado de la inserción mesentérica se evagina el divertículo, y se conoce su trayectoria vascular, *escotamos la hoja del mesenterio por el lado no vascularizado* para obtener un colgajo rectangular con base en la inserción. Disecamos con precaución este colgajo de serosa del divertículo, y lo levantamos hacia el intestino. *Se reseca luego a lo largo* el divertículo, se cubre su asiento con *puntos transversales invaginantes de catgut cromado*, y el colgajo de hoja mesentérica se repliega y se incluye en la sutura típica discontinua o de colchonero de *Lambert*. Al resecar la base, hay que dejar un labio de unos 2 cm. de anchura, que con la sutura invaginante garantiza un cierre seguro. Los *divertículos múltiples* exigen una resección amplia, que por las lesiones de las paredes debe comprender *unos 10 cm. en lo sano* por ambos lados.

Actinopatía del intestino delgado

La creciente importancia terapéutica de los rayos Roentgen en tumores de la cavidad abdominal hace cada vez más numerosas las lesiones consiguientes en el intestino delgado, aunque no tanto como en el intestino grueso, en el recto y en la vejiga (5,6 %, según GRAFF), pues sólo afectan a un 1 % de todos los casos de irradiación de abdomen (WILEY). Sin embargo, conviene saber que alteraciones tan graves sólo pueden impedirse evitando la irradiación con el intestino lleno y a enfermos con un asa intestinal fijada a la pared anterior del abdomen. La lesión de la pared intestinal ocasiona *estrecheces, perforaciones, fístulas* internas y externas, así como *adherencias y ulceraciones de la mucosa*, con hemorragias. Conociendo los antecedentes de irradiación, se diferencia el cuadro patológico como tal por *pérdida de peso, anemia, hemorragias crónicas, malestar, síndrome de absorción defectuosa, estreñimiento crónico* y *subíleo* (HOFFMANN); a veces resulta difícil el diagnóstico diferencial con un carcinoma (DICK). El método operatorio en la estenosis es su resección, y en la perforación, tras un corto tratamiento conservador, únicamente la *revisión quirúrgica*, con *desagüe del absceso, protracción de la fístula* o *resección*. El pronóstico es sumamente grave, por faltar casi por completo la adhesividad del peritoneo necesaria para consolidar la anastomosis.

Yeyunitis

Una forma de *enfermedad del intestino delgado* que importa mucho al cirujano para el diagnóstico diferencial es la *yeyunitis*. Sus características son anamnesia breve, con *dolores del epigastrio y la espalda, punto típico*

de dolor a la presión en la región del yeyuno, borborigmos hasta murmullos sonoros, meteorismo, temperaturas subfebriles, disbacteriosis, eritrosedimentación acelerada y *alteraciones de la mucosa del intestino delgado superior visibles en el roentgenograma,* con trastornos dinámicos. Además de diferenciar la forma flemonosa y necrotizante, deben descubrirse *causas gastrogénicas y cologénicas* (NAGEL).

Flemón yeyunal

Patogenia

La forma *grave* y *más aguda* de yeyunitis es el *flemón yeyunal,* que se caracteriza por consunción generalizada, alcoholismo e ingestión de carbohidratos y de pescado hervido en gran cantidad. No es tan frecuente encontrarlo en el íleon y en el colon. Sus manifestaciones típicas son *edema subseroso duro de la pared intestinal, rubefacción hiperémica intensa de la serosa, con placas de fibrina;* engrosamiento de la *submucosa* y, más tarde, además, *necrosis delimitantes de la mucosa,* con *ulceración* y *perforación,* así como hemorragia al término de la primera semana de enfermedad, o transformación fibrótica. El flemón puede *avanzar* en dirección oral o aboral. En un 10 a 20 % de los enfermos se desarrolla gangrena. No está aclarada la participación etiológica de estafilococos, neumococos, clostridios, *Escherichia* y *Proteus* patógenos en el intestino delgado. Ha perdido importancia la significación patogénica de los citados gérmenes frente a la *disproteinemia,* la *fermentación* anómala y, en particular, la *aquilia.* En la infancia es notable la participación del íleon, con todo el aparato linfático intestinal tumefacto. Está menos alterado el tejido conjuntivo vascular.

Síntomas y diagnóstico

Clínicamente, el cuadro clínico se inicia de un modo brusco con *síntomas abdominales agudos,* estenosis e *hiperperistalsis, dolor intolerable en el epigastrio izquierdo, fiebre alta, vómitos, diarrea sanguinolenta* y *shock circulatorio.* Tal estado puede persistir sin disminuir de cinco hasta diez días. Pero como el diagnóstico clínico exacto no es posible casi nunca, y hay que contentarse con suponer úlcera perforada, apendicitis, diverticulitis o pancreatitis, es obligada muchas veces una laparotomía exploradora. Ésta se halla contraindicada en casos de flemón, y sólo es necesaria en la fase insólita (10 %) de perforación.

Método y aspecto quirúrgico

Salta a la vista la inflamación hiperémica infiltrada y enrojecida en la pared intestinal en 50 a 70 cm. de extensión, con placas fibrinosas. Es natural confundirla con la forma aguda de enteritis regional, sobre todo porque el mesenterio está engrosado de igual manera. Pueden ser eficaces dosis *perorales y parentéricas de antibióticos y sulfamidas,* con *infusiones* y *transfusiones,* y la *administración prolongada de Novocaína al 0,25 %,* con *instilación permanente en el plexo solar.* En la *perforación,* que hace necesario *resecar,* los resultados son menos alentadores.

Enteronecrosis

Un *grado alarmante de yeyunitis* es la *necrosis intestinal* (JECKELN, HANSEN, BORCHERS, KOSLOWSKI, GRIESSMANN).

Localización de 132 necrosis intestinales

	Número de casos	Tanto por 100
Duodeno	1	0,76
Yeyuno	71	54,0
Con participación del duodeno	(8)	(6,1)
Con participación del íleon	(10)	(7,6)
Íleon	22	16,7
Colon	5	3,8
Intestino delgado	14	10,6
Intestino delgado y grueso	19	14,4
Estómago participante	12	9,1
Esófago participante	4	3,0

Al operar, llama la atención el *exudado hemorrágico* y el *aspecto de discontinuidad,* es decir, la inclusión *precoz de segmentos normales en extensas zonas necróticas* que rodean *en círculo* la pared intestinal.



FIG. 119. Enteronecrosis. Distribución por edades (641 casos)



FIG. 120. Síntomas de la enteronecrosis

Síntomas y diagnóstico

De la forma no necrotizante se distingue en este caso la mortificación, mucho más rápida y predominante, como expresión de una *intoxicación generalizada* progresiva. La *lesión capilar* se distingue por *cutis marmóreo, petequias y heces sanguinolentas,* y los síntomas locales son *ulceraciones rápidas* y *dolor violentísimo en el epigastrio,* a veces con *peristalsis cólica* y *diarrea.* La imagen roentgenológica presenta el asa yeyunal superior distendida, llena de aire, en el epigastrio izquierdo. La intoxicación puede ser tan intensa, que incluso falten la leucocitosis y la desviación del hemograma a la izquierda. La gangrena *causante de peritonitis difusa* en segmentos enteros de la pared intestinal sólo se detiene algún tiempo por las adherencias de fibrina de las asas intestinales.

Tratamiento y mortalidad

Autores	Tratamiento conservador		Tratamiento quirúrgico	
	Número total de casos	Defunciones	Número total de casos	Defunciones
GRIESSMANN	70	27 (38,6 %)	54	28 (51,9 %)
BORCHERS y KOSLOWSKI	82	57 (69,5 %)	47	24 (51,1 %)
HERTZBERG	70	45 (64,3 %)	114	56 (49,1 %)
LEZIUS	98		23	Mortalidad total: 9 casos = 7,4%

Indicación

En el aspecto terapéutico, el método conservador es menos conveniente que la operación, porque el diagnóstico no es nunca seguro, y los *resultados de la resección, inmediatos y tardíos,* son siempre mucho *mejores* (BORCHERS y KOSLOWSKI). Recientemente, también DICK ha sostenido con firmeza este criterio, a base de un minucioso análisis de los resultados.

Método quirúrgico

La resección es necesaria siempre, pero depende de la altura del segmento intestinal interesado decidirse por la anastomosis primaria o la protracción. El procedimiento de elección es la anastomosis terminoterminal.

Esclerodermia

La enfermedad general, acompañada de dermatomiositis, lupus eritematoso y periarteritis nudosa, se presenta muy pocas veces *aislada en el intestino delgado* (KRAUS): pero la mencionamos aquí porque constituye una indicación muy importante de la resección (HERRINGTON, MARSHALL y otros). En la forma localizada, nada indica en el examen clínico la naturaleza específica de esta grave alteración crónica del intestino delgado. El cuadro de un *íleo crónico* generalmente *alto,* persiste *con aumento regular desde hace años,* acompañado de *pérdida continua de peso.* El roentgenograma presenta una *dilatación adinámica* rígida de *extensas zonas de intestino delgado.* Al operar, encontramos una *pared intestinal engrosada, sin alteraciones inflamatorias,* con *2 a 3 m. de serosa de color blanco grisáceo, estriada a lo largo y como salpicada de placas;* en cambio, la mucosa aparece completamente intacta. La *biopsia* muestra *aumento de te-*

jido conjuntivo colágeno en los músculos y la capa serosa. A juzgar por los pocos casos comunicados hasta ahora, la esclerodermia en la forma intestinal aislada cura a veces por una *resección extensa por lo sano*, con anastomosis terminoterminal primaria entre el duodeno y el íleon superior.

Úlcera simple

Patogenia

La *úlcera simple* del intestino delgado es sumamente rara; sólo conocemos 135 casos recogidos de la bibliografía. Sigue siendo totalmente imprecisa la causa de esta enfermedad crónica, que ataca con preferencia a varones de 30 a 70 años. Los factores discutidos son:

1. Evacuación retardada del yeyuno.
2. Alteraciones vasculares, como espasmos, endalgitis, etcétera.
3. Inflamaciones crónicas.
4. Insuloma no insulinógeno con hiperacidez (síndrome de *Zollinger-Ellison*).

Síntomas

Asimismo se debate la influencia del traumatismo (KEEN). Los *segmentos fijos del intestino delgado*, yeyuno superior e íleon inferior, albergan la mayoría de las úlceras. Clínicamente es casi imposible establecer el diagnóstico, a no ser cuando se presentan *complicaciones*, como lo demuestran 110 enfermos laparotomizados a causa de shock por perforación de etiología dudosa. En 27 casos, indujo a laparotomía el *íleo derivado de cicatrices y adherencias;* sólo en 23 casos existía como indicación una *hemorragia*. Aun siendo manifestación casual, deberá eliminarse la *úlcera*, y *del grado de la peritonitis depende que la úlcera perforada se extirpe, se suture por encima* o se reseque, lo cual debe procurarse siempre; si hay infección, la anastomosis elusiva aumenta la estabilidad de la sutura. Cuando la peritonitis está avanzada, la úlcera se fijará por sutura como enterostomía con sonda y manguito epiploico (DICK).

Deben inducir a la búsqueda de una úlcera del intestino delgado los siguientes *elementos clínicos de sospecha:*

1. Hemorragia criptogénica.
2. Perforación con estómago, sigmoides y apéndice intactos.
3. Anamnesia de úlcera, sin anomalías en el estómago y el duodeno.

En cuanto al *diagnóstico diferencial*, hay que pensar en úlceras sifilíticas y tifoideas y en ulceraciones fugaces resultantes de quemaduras, irritaciones térmicas y herpes zoster (DOBY).

Pronóstico

A continuación se resumen algunos resultados del tratamiento de la úlcera perforada del intestino delgado:

Método terapéutico	Número de casos	Defunciones
Sutura por encima	10	1
Extirpación y sutura por encima	4	1
Enteroanastomosis sin resección	3	1
Resección con anastomosis primaria	42	1
Casos inadvertidos al operar..	3	3
Casos no operados	4	4
Totales	66	11

Mortalidad de la úlcera del intestino delgado

	Número de casos	Defunciones
Antes de 1931	85	65 (76 %)
Hasta 1948	45	21 (47 %)
Hasta 1960	25	3 (12 %)

Fiebre tifoidea

El tifus abdominal sigue inspirando interés en el aspecto quirúrgico

Morbilidad

Ciertamente *ha disminuido la morbilidad de la fiebre tifoidea*, pero *ha variado poco la frecuencia relativa de sus complicaciones*, según podemos suponer, por el tratamiento con cloramfenicol. La de su perforación, a juzgar por datos ya antiguos (MADELUNG, CHRISTELLER, WOODWARD), era de 3,46 %, y actualmente parece haber descendido a 2,76 % de 362 tíficos tratados con antibióticos (MOLLARET, KNUST, EL RAMLI, WOODWARD). La importancia de la *perforación* para el curso evolutivo de la enfermedad se valora de diverso modo; MADELUNG atribuye a esa causa 11,5 % de las defunciones en Europa y Asia, y 34,3 % de las registradas en países de lengua inglesa.

Anatomía patológica de las complicaciones

La perforación, del tamaño de un punto al de una lenteja en la mayoría de los casos, se encuentra casi siempre solitaria en el lado opuesto a la inserción mesentérica. Cuando excepcionalmente se presenta *múltiple*, las perforaciones están *muy próximas*. Según MADELUNG, de 555 casos había 93,5 % en

el íleon, y el resto se repartían entre el íleon y el colon. En principio, *la perforación puede presentarse en cualquier momento;* pero lo corriente es encontrarla en adultos las semanas tercera y cuarto, y en niños, al final de la segunda o tercera.

Síntomas y diagnóstico

La *sintomatología* no es igual que la de una perforación simple. Sus manifestaciones *se retardan* y suelen quedar encubiertas por las de la enfermedad fundamental, de suerte que regularmente las apreciamos sólo por la *peritonitis*. Consisten en *vómitos* y *elevación de la frecuencia del pulso, dolor en el hipogastrio derecho* (menos veces en torno del ombligo y en el epigastrio) y *aumento de resistencia* y *aire libre* bajo el *diafragma*, síntoma que puede no aparecer hasta pasadas unas horas. Conocido el tifus abdominal, se interpretarán precozmente como signos de perforación el dolor inicial y el *cambio de estado general* (descenso de temperatura y aumento del número de leucocitos (A. W. FISCHER).

Método operatorio

La *laparotomía* inmediata, con *doble sutura* en bolsa de tabaco, en la cual podemos incluir un colgajo de epiplón, se tiene hoy como único procedimiento seguro, lo mismo que hace medio siglo. En cambio, *la extirpación en cuña y la resección* dan resultados tan malos como la *protracción*. Si intervenimos a tiempo, se limpia la cavidad abdominal, se aplican antibióticos *y se cierra en principio*. La *peritonitis* avanzada nos obliga al *desagüe* de la cavidad abdominal y a la *resección protractiva*.

Los datos sobre *perspectivas de éxito* del tratamiento quirúrgico precoz varían entre 7 y 8 % (BINGOLD), 30 % (STEVENSON y WALBAUM), 60 % (J. S. TORRENTS) y 80 % (CAUDULLO).

La frecuencia de la *hemorragia tifosa* se mantiene hoy todavía en 4,65 % de 344 casos, a pesar del empleo de cloramfenicol (BOLT y WULLEN, MOLLARET, EL RAMLI, WOODWARD). Se considera causa de defunción en 5 % (HÖLSCHER) a 7,5 % (CHRISTELLER) de los casos; se presentan 30 % de estas hemorragias en las dos semanas primeras, 25 % en la tercera, y 13 % en la cuarta. Existe predisposición entre los días 17 y 21 de enfermedad. Empleando los *hemostáticos* disponibles en la actualidad y la *transfusión de sangre fresca*, el tratamiento conservador cohíbe la hemorragia en la mayoría de los casos; pero aún sigue apreciándose un índice de letalidad de 30-40 % (BINGHOLD, GRIESINGER y LIEBERMEISTER).

Neumatosis quistoide

Esta neumatosis se caracteriza por *quistes subserosos, mucosos y submucosos llenos de gases*, y que a veces *incluyen la capa muscular*. Las formas subserosas se presentan como enredijos de amplia base o pediculados, rara vez acinosos; los quistes de otras localizaciones se palpan como cuerpos esponjosos o acolchados. La mayoría de las observaciones van asociadas a otras enfermedades del conducto digestivo.

Morbilidad

La distribución por edades es como sigue:

Edad	Número de casos	Tanto por 100
De 2 a 10 años	5	2,0
Hasta 20 años	12	4,8
Hasta 30 años	40	16,1
Hasta 40 años	52	21,0
Hasta 50 años	58	23,4
Hasta 60 años	32	12,9
Más de 60 años	23	9,3
Edad imprecisa	26	10,5
Totales	248	100,0

Localización en 213 casos: Intestino delgado, 104 (48,8 %); intestinos delgado y grueso, 12 (5,6 %); intestino grueso, 25 (11,7 %); ciego, 36 (16,9 %); diversa, 22 (10,3 %); ignorada, 14 (6,6 %).

Enfermedades asociadas en 248 casos: Úlcera de estómago o duodeno, 126 (50,8 %; cáncer de estómago, 8 (3,2 %); tuberculosis intestinal, 7 (2,8 %); apendicitis aguda o crónica, 5 (2,0 %); diversas, 37 (14,9 %); aparato respiratorio (asma), 5 (2,0 %; sin complicación, 39 (15,7 %): sin datos de causa asociada, 21 (8,5 %).

Síntomas e indicación

Los *síntomas* específicos se limitan a los casos en que los quistes llenos de aire *impiden el tránsito intestinal* y ocasionan meteorismo del abdomen, vómitos, dolores abdominales vagos, y con menor frecuencia *hemorragias de color rojo claro* y *diarreas paradójicas*. Si hay enfermedad asociada o fundamental, predominan en muchos casos los síntomas respectivos. Por ahora, nos parece que únicamente el roentgeno-

grama permite el diagnóstico preoperatorio. El signo de Moreau-Chilaiditi muestra la localización del segmento intestinal neumatizado entre el hígado y el diafragma. Naturalmente, la cavidad quística se encuentra asimismo *en otros lugares*. Sólo en caso de *perforación* se aprecia *neumoperitoneo*. En la clínica de Bonn hemos observado neumatosis quistoide en un lactante. *La indicación de resecar depende sólo de la gravedad de las complicaciones, del íleo, de la hemorragia y de la estenosis.* En la mayoría de los casos hay que contentarse con un tratamiento conservador y la insuflación de O_2.

Bibliografía sobre anomalías degenerativas por inflamación: divertículos, actinopatías, yeyunitis, flemón yeyunal, esclerodermia, úlcera simple, tifus abdominal, neumatosis quística o quistoide

ABRAHAMSON, R. H.: Radiation ileitis. Arch. Surg., 81 (1960), 553.

ACKERMANN, W.: Über einen Fall von Pneumatosis cystoides intestinorum mit Beitrag zur Ätiologie. Zbl. Chir., 75 (1950), 1739.

ARCILLA, R., M. BANDLER, M. FARBER, A. OLIVAR: Gastrointestinal scleroderma. Gastroenterology, 31 (1956), 764.

BADENOCH, J.: The blind loop syndrome. Modern trends in Gastroenterology. Butterwoth, Londres, 2 (1958), 231.

, P. D. BEDFORD, J. R. EVANS: Massive diverticulosis of the small intestine with steatorrhea and megaloblastic anaemia. Quart. J. Med., 23 (1954), 462.

BENSON, R. E., G. P. RAITT: Pneumatosis cystoides intestinalis. With report of a case. Ann. Surg. 144 (1956), 907.

BINGOLD, K.: Typhus abdominalis und Paratyphus. Handbuch der inneren Med., tomo I. Springer, Berlín-Gotinga-Heidelberg, 1952, 1399.

BOLT, W., L. WULLEN: Chloromycetin bei Typhus abdominalis. Ärztl. Forsch., 4 (1950), 671.

BREMEN, A., CH. FLAMAND: Les tumeurs inflammatoires de l'intestin grêle et du colon. Acta chir. Belg., supl. 2 (1958,

CASE, J. T.: Jejunal Diverticulitis. J. Amer. Med. Ass., 75 (1920), 1463.

CAUDULLO, N., A. MAJANI, G. BAROME: Le peritoniti tifiche. Considerazione su 50 casi. Giorn. ital. chir., 15 (1959), 415; Zbl. inn. Med., 217 (1960), 228.

CENNI, L. J., S. V. HANDS: Pneumatosis cystoides intestinalis with intussusception. Amer. Med. Ass. Arch. Surg., 79 (1959), 570.

CHRISTELLER, E.: Typhus abdominalis. Henkel-Lubarsch. Handbuch der speziellen pathol. Anat. und Histologie, tomo IV/2, Springer, Berlín, 1923.

COLCOCK, B. P., A. HUME: Radiation injury to the sigmoid and rectum. Surg. Gyn. Obstetr., 108 (1959), 306.

COLLYNS, J. A. H.: The association of nonspecific jejunitis and granulomatous phlebitis in the legs. Gastroenterology, 37 (1959), 64.

DEKKERS, H. J.: Een geval van diverticulosis van de laatste ileumatis. Ned. tschr. geneesk., 102 (1958), 2154.

DEMLING, L.: Das Zollinger-Ellison-Syndrom. Dtsch. med. Wschr., 85 (1960), 899.

DICK, A. P.: Association of jejunal diverticulosis and steatorhoea. Brit. Med. J., 4906 (1955), 145.

DICK, W.: Dünndarm und Ileus. Klinische Chirurgie für die Praxis, III, 361. G. Thieme, Stuttgart, 1961.

DIETZ, H.: Chronisch entzündliche Veränderungen des Dünndarms. Disertación, Bonn (en preparación).

DOBY, T., J. TOTH: Herpes-zoster im Magen-Darm-Trakt. Wien. klin. Wschr., 7 (1958), 39.

DOUB, H. P., J. J. SHEA: Pneumatosis cystoides intestinalis. J. Amer. Med. Ass., 172 (1960), 1238.

EDWARDS, H. D.: Diverticulosis and diverticulitis of the intestine. Ann. Surg. 103 (1939), 230.

EISEMAN, B., R. M. MAYNARD: A non-insulin-producing Islet-Cell-Adenoma associated with progressive peptic ulceration. (The Zollinger-Ellison-Syndrom.) Gastroenterology, 31 (1956), 295.

FLASKAMP, W.: Über Röntgenschäden. Urban & Schwarzenberg, Berlín-Viena, 1960.

FUCHS, F.: Pneumatosis cystoides intestini. Zbl. Chir., 77 (1952), 2266.

GEUS, A. D.: Jejunal diverticulosis. Arch. chir. Neerl., 8 (1956), 181.

GOLDGRABER, M. B., J. B. KIRSNER: Scleroderma of the gastrointestinal tract. A M. A. Arch. Pathol., 64 (1957), 255.

GRAEF, U.: Chirurgische Indikationsstellung bei Darmerkrankungen nach vorhergehender Bestrahlung eines Ulkus-Karzinoms. Med. Mschr. Stuttgart, 8 (1954), 607.

GRIESINGER, LIEBERMEISTER: Cit. según MADELUNG.

HABERER, H. v.: Jejunitis intestinalis. Zbl. Chir., 72 (1947), 738.

HERRINGTON, J. L.: Scleroderma as a cause of small bowel obstruction. Successful treatment by intestinal resection. A. M. A. Arch. Surg., 78 (1959), 17.

HOFMANN, V.: Der subakute Dünndarmileus. 78. Reunión de la Dtsch. Ges. f. Chir., Munich (1961).

HÖRHOLD, K.: Umschriebene seröse Pneumatosis cystoides des Zökums. Chirurg., 30 (1959), 536.

HÖYER, A.: Ulcus simplex jejuni. Acta chir. Scand., 94 (1946), 551.

HÜLSCHER: Cit. según CHRISTELLER.

JONES, T. J., G. CRILE jr.: Diverticula of the jejunum. Report of 4 cases. Amer. J. Digest. Dis., 3 (1936), 120.

KEEN, G.: Simple ulcer of the small intestine. Brit. J. Surg., 45 (1957), 652.

KNUST, H. J., W. MÜLLER: Über die Chloramphenikolbehandlung des Typhus abdominalis. Münch. med. Wschr., 93 (1951), 2466.

KÖHLER, H., H. WURM: Über Pneumatosis recti, mit einem Beitrag zur Pathologie der intertinalen Pneumatose. Zbl. Chir., 80 (1955), 925.

KORNFELD, P., L. GINZBURG, D. ADLERSBERG: Adenocarcinoma occurring in regional jejunitis. Amer. J. Med., 23 (1959), 493.

KRAUS, E. J.: Zur Pathogenese der difusen Sklerodermie. Arch. path. Anat., 253 (1924) 710.

LITWIN, C., Primary nonpeptic ulcer of the jejunum. Ann. Surg., 151 (1960), 594.

MACKENZIE, W. C., S. T. NORVELL: Islet cell tumors and petic ulcers. J. Roy. Surg. Edingb., 5 (1960), 191; Z.org. ges. Chir., 30 (1923).

MADELUNG, O.: Die Chirurgie des Abdominaltyphus. N. D. Chir., 30 (1923).

MARSHAK, R. H., S. D. BLUM, J. ELIASOPH: Pneumatosis involving the left side of the colon. J. Amer. Med. Ass., 161 (1956), 1626.

MARSHALL, J.: Collagen disease of small bowel. New Engl. J. of Med., 255 (1956), 978.

MARTIN, W. L., P. J. GROTZINGER, R. BOWER: Jejunal-Diverticula. Arch. Surg., 69 (1954), 711.

MCCOLLUM, J. K.: Intestinal diverticula. Brit. Med. J., 2 (1959), 34.

MOLLARET, P.: Über Nutzen und Gefahren des Chloromycetins bei der Behandlung des Typhus und Paratyphus. Wien. klin. Wschr., 62 (1950), 381.

MORLOCK, C. G., H. R. GOEHRS, M. B. DOCKERTY: Primary nonspecific ulcers of the small intestine: Clinicopathologic study of 18 cases with follow up of 14 previously reported cases. Gastroenterology, 31 (1956). 667.

MOSCHKOWITZ, E., A. O. WILLENSKY: Nonspecific granulomata of the intestine. Amer. J. Med. Sc., 166 (1923), 48.

MULLIGAN, R. M.: The lesions produced in the gastrointestinal tract by irradiation. Amer. J. Path., 18 (1942), 515.

NAGEL, W.: Zur Diagnostik entzündlicher Prozesse im Bereich des oberen Dünndarmes. Dtsch. med. Wschr., 84 (1959), 1851.

NOER, TH.: Non meckelian diverticula of the small bowel. Acta chir. Scand., 120 (1960), 175.

PLANTA, F. v.: Zollinger-Ellison-Syndrom. Schweiz. med. Wschr., 87 (1957), 1272.

EL RAMLI, A. H.: Chloramphenikol bei Typhus und Paratyphus. Lancet, 1 (1950), 618.

REINWEIN, H.: Klinik der Dünndarmkrankheiten. Dtsch. Ges. inn. Med. München, 63 (1957), 426.

RIENHOFF, W. F., N. P. COLLINS: Pneumatosis cystoides intestinalis and regional enteritis. Ann. Surg., 149 (1959), 149.

SALARICH-TORRENTS, J.: El problema clínico de la perforación tífica y sus indicaciones quirúrgicas. Consejo col. med. España, 9 (1950), 19.

SCUDAMORE, H. H., A. B. HAGEDORN, E. WOLLAEGER y otros: Diverticulosis of the small intestine and macrocytic anaemie with report of two cases and studies on absorption of radioactive vitamin B_{12}. Gastroenterology, 34 (1958), 66.

SHACKELFORD, R. T., W. V. MARCUS: Jejunal diverticula. A case of gastrointestinal hemorrhage. Ann. Surg., 151 (1960), 930.

SILEN, W.: Complications of jejunal diverticolosis. Amer. Med. Ass. Arch. Surg., 80 (1960), 597.

SMITH, W. G., M. J. ANDERSON jr., H. W. PEMBERTON: P. c. i. involving left portion of colon: report of 4 cases diagnosed at sigmoidoskopy. Gastroenterology, 35 (1958), 528.

STEVENSON, D. L., R. B. WELBOURN: Erfolgreiche konservative Behandlung eines perforierten Darmgeschwürs. Lancet, II (1949), 560.

STUART, B. M., R. L. PULLEN: Typhoid: clinical analysis of 360 cases. Arch. Int. Med., 78 (1946), 629.

TAYLOR, G. W.: Intestinal diverticulosis act. New Engl. J. Med., 202 (1930), 269.

TIDLER, H. S., J. M. MILLER: Diverticula of the jejunum with massive hemmorhage. Amer. Med. Ass. Arch. Surg., 77 (1958), 185.

WATKINSON, G., D. B. FEATHER, F. G. W. MARSON y otros: Massive jejunal diverticulosis with steatorrhoea and megaloblastic anaemia improved by excisión of diverticulae. Brit. Med. J., II (1959), 58.

WINKELBAUER, A.: I. Die Divertikel des Verdauungstraktes. II. Die Divertikel des Magens und des Dünndarmes. Med. Klin. (1957), 1054.

WILEY, H. M., E. D. SUGARBAKER: Roentgentherapeutic changes in the small intestine. Surgical aspects. Cancer, 3 (1950), 629.

WOODWARD, T. E., J. E. SMADEL: Chloramphenikol und andere Antibiotika in der Behandlung des Typhus. J. Clin. Invest., 1 (1950), 87.

ZOLLINGER, R. M., E. H. ELLISON: Primary peptic ulcerations of the jejunum associated with alpha-cell tumors of the pancreas. Ann, Surg., 14 (1955), 709.

, R. C. MCPHERSON: Ulverogenic tumors of the pancreas. Amer. J. Surg., 95 (1958), 359.

Bibliografía sobre enteronecrosis

BORCHERS, E., L. KOLOWSKI: Soll bei Darmbrand reseziert werden? Beitrag zu der noch offenen Frage der Behandlung des Darmbrandes. Chirurg, 20 (1949), 321.

DICK (v. pág. 40).

FUSS, H.: Beitrag zur Frage Enterocolitis necroticans. Bruns' Beitr. klin. Chir., 177 (1948), 321.

GRIESSMANN, H.: Über den Darmbrand (Bericht über 124 beobachtete Fälle). Dtsch. Zschr. Chir., 265 (1950), 1.

HANSEN, K., E. JECKELIN, J. JOACHIM, A. LEZIUS, H. MEYER-BURGDORFF, F. SCHÜTZ: Darmbrand, Enteritis necrotians. G. Thieme, Stuttgart, 1949.

HERTZBERG, J.: Jejunitis acuta. Acta chir. Scand. Supl. 149 (1954).

KASPAREK, R.: Rettung eines Vierundachtzigjährigen, wegen Darmbrand Operierten durch Duodenalsondendarreichung grosser Sulfonamiddosen. Zbl. Chir., 76 (1951), 335.

KNY, W.: Zur Pathogenese der hämorrhagisch-nekrotisierenden Enteritis. Bruns' Beitr. klin. Chir., 177 (1948), 273.

MENZEL, W., R. BOVING: Jejunitis necroticans. Ärztl. Wschr. 27/28 (1947), 423.

NORPOTH, H.: Beitrag zur Klinik des Darmbrandes. Zbl. Chir. 76 (1951), 1778.

RUPPERT, CHR.: Das klinische Bild des Darmbranches. Dtsch. med. Wschr., 71 (1947), 108.

WILEY, H. M., E. D. SUGARBAKER: Roentgenotherapeutic changes in the small intestine. Surgical aspects. Cancer, 3 (1950), 629.

WINKLER, H.: Phlegmonöse Dünndermentzündung. Chirurg, 20 (1949) 185.

WÜSEKE, F.: Kasuistischer Beitrag zum klinischen Bild des akuten Darmbrandes. Chirurg, 20 (1949), 181.

Oclusión del intestino delgado

Generalidades

La oclusión puede ir acompañada de *vasoconstricción* (estrangulación o incarceración), o limitarse a la luz intestinal (obturación), y ser *mecánica* o *paralítica* por su carácter; es decir, cabe distinguir: *oclusión intestinal mecánica* (estrangulación, obturación) y *oclusión intestinal paralítica* (primaria, secundaria).

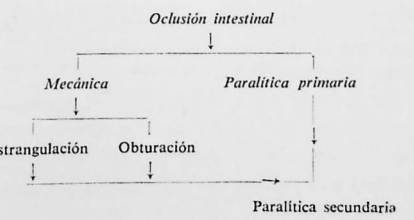

El *resultado de nuestro tratamiento* se basa:

1. En el *diagnóstico clínico precoz.*
2. En el conocimiento y la terapéutica de las *correlaciones fisiopatológicas.*
3. En la *elección* del *método quirúrgico* apropiado.

El *tratamiento* de la *oclusión intestinal* ha de dirigirse:

1. A *eliminar el obstáculo.*
2. A *eliminar el contenido intestinal estancado.*
   a) Por vía natural.
   b) Por enterotomía.
   c) En sentido retrógrado.
3. A *compensar los desequilibrios de substancias inorgánicas y de líquido.*

Terapéutica sustitutiva a la luz de la experiencia clínica y de la fisiopatología de la oclusión

La disminución de las pérdidas por íleo del intestino delgado (de 4965 a 2379 casos) después de la segunda guerra mundial es evidente (de 20,5 a 10,3 %).

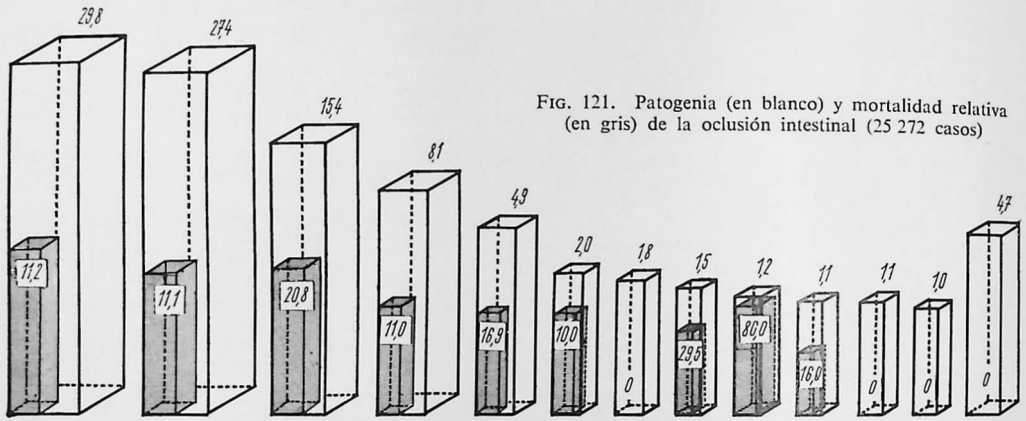

FIG. 121. Patogenia (en blanco) y mortalidad relativa (en gris) de la oclusión intestinal (25 272 casos)

Fisiopatología de la oclusión intestinal

Estrangulación e incarceración	Obturación
Constricción de la inervación vascular del intestino.	Obturación de la luz intestinal.
Síndrome de shock agudo, generalizado.	Retención de contenido intestinal.
Colapso circulatorio.	Interrupción de la peristalsis.
Vómitos reflejos.	Síndrome de shock retardado.
Disregulación de origen central de todas las funciones vegetativas.	Vómitos rara vez reflejos, comúnmente por estasis retrógrada.
Permeabilidad capilar.	Síndrome de shock e intoxicación largo tiempo compensados.
Pérdida de minerales, líquido y proteínas.	Hematoquímica alterada lentamete.
Reducción del volumen de sangre.	Obturación alta: síndrome agudo.
Intoxicación secundaria.	Obturación baja: síndrome subagudo.
Peritonitis migratoria o difusa.	*Compensación prolongada, y luego fallo brusco e irreversible de todas las funciones.*

En estos últimos decenios se ha situado la pérdida de secreción como causa genuina de muerte en el punto central de la fisiopatología del íleo, y se atribuye el retroceso de su índice de mortalidad al tratamiento por aspiración, y sobre todo por sustitución.

Mas por importante que sea la *sustitución de secreciones perdidas, el aumento de éstas por sí solo no produce el cuadro de intoxicación típico del íleo.* Por ejemplo, en la fístula es igual la pérdida de secreciones sin que aparezca este cuadro. Por eso, *la sustitución de minerales y de líquido no ha podido suprimir la intoxicación ni descargar la pared intestinal hipertensa.* Hoy sabemos que, además de los procesos mencionados, *el estado de shock resultante de la oclusión* es lo que ocasiona los fenómenos tóxicos; hemos comprobado que *tiene su origen en el punto mismo del íleo,* bloqueando la pared intestinal con Novocaína. Esta reacción que falta después de la esplacnicotomía demuestra que este reflejo *se propaga por mediación del nervio esplácnico.* La *generalización* del shock se aprecia por alteración vegetativa general, distonía y disregulación de la actividad intestinal, de la función renal y de la adrenocortical, de la colinesterasa, de la circulación, y por el decaimiento clínicamente perceptible del enfermo. Todavía queda por aclarar en qué medida se relaciona con todo esto la extensa *destrucción de células ganglionares* que se observa en el *diencéfalo* de animales ya a las seis horas de comenzar la oclusión (REIFFERSCHEID y HAGEN).



FIG. 122. Mortalidad de la oclusión intestinal y edad de los enfermos

Ciertamente contribuyen a disminuir el índice de mortalidad la aspiración preparatoria del contenido gastroentérico, la descompresión de la pared intestinal, y la sustitución de sales y agua perdidas; pero nunca se prevendrá bastante contra una sobreestimación de estas medidas, y sobre todo contra la idea de contentarse sólo con ellas y olvidarse de la operación. Por el contrario, compete exclusivamente al cirujano establecer la *adecuada correlación entre el tratamiento previo y la operación,* lo cual significa en la práctica intervenir en el momento oportuno.

Como es natural, en el tratamiento previo tendremos en cuenta que la edad y la dolencia fundamental (tuberculosis, tumores, etcétera) limitan la capacidad de compensación del organismo y requieren medidas conservadoras coadyuvantes especiales.

Si queremos perfilar en el plan general de tratamiento *el objeto de la operación,* hemos de comprobar ante todo que no ha perdido sus indicaciones durante el curso del síndrome de íleo. *La lesión irreversible de la pared intestinal, que constituye el punto fundamental para la suerte del enfermo, sólo puede atenderse por vía quirúrgica.*

Síntomas y diagnóstico

Entre las premisas esenciales del éxito quirúrgico, importa menos el tratamiento conservador previo que el *diagnóstico oportuno* del cuadro patológico. Y como no interesa tanto conocer la causa en particular, cotejaremos sucintamente a continuación sólo las características iniciales de las dos categorías más notables de la oclusión intestinal, por *obturación* y por *estrangulación,* aun sabiendo que este cotejo tiene únicamente un valor relativo, y no abarca en substancia más que las formas extremas. Un número crecido de oclusiones se nos manifiestan como una *mezcla de las por estrangulación y las por obturación.*

Diagnóstico diferencial del íleo por estrangulación y por obturación

Hemos de contar, pues, casi siempre con la necesidad de buscar la *oclusión aguda en el intestino delgado* (71,6 % de todas las oclusiones) y con que los *cordones formados en el peritoneo constituyen,* con las *hernias,* su causa principal. Es decir, que las *adherencias y bridas postoperatorias,* sobre todo en individuos delgados o adolescentes, de peritoneo especialmente propenso a ello, originan un *número de oclusiones muy superior* al de las de otros orígenes. Aprovechando tal experiencia en el diagnóstico, y si hay antecedentes de laparotomía, este dato es *el que más puede ayudar a formularlo.*

El *síndrome anamnésico* y el *resultado del reconocimiento clínico* de la oclusión intestinal *no se presentan siempre de la misma forma,* dada su distinta patogenia. La oclusión alta produce un síndrome diferente al de la baja; la estrangulación no evoluciona como la obturación, ni la oclusión completa como la incompleta, ni la invaginación como el vólvulo y la hernia. En el íleo por estrangulación, el cólico y los vómitos reflejos son síntomas precoces, lo cual no ocurre en la obturación, donde encontramos en general una hiperperistalsis dolorosa, ausente en la

oclusión intestinal postoperatoria. Pero los dos *extremos clínicos* característicos que deben orientar nuestras medidas diagnósticas, y también el método operatorio, siguen siendo el *íleo por estrangulación* y el *íleo por obturación*.

Sin embargo, debe señalarse con seguridad como *absolutamente facultativo* un síntoma: la *retención de heces y gases. Nunca debe olvidarse que todavía mucho tiempo después de la oclusión completa pueden expulsarse unas y otros.* Si nos atenemos a la *experiencia* de que *el íleo se hace notar primero por vómitos y eructos repentinos,* con *cólico abdominal* y *fallo circulatorio,* y no por retención de heces y gases, y en enfermos con estos síntomas *buscamos signos por auscultación, palpación y roentgenografía,* como el *asa intestinal dolorida,* y *revisamos el hemograma, el pulso y la diuresis,* es muy difícil que lleguemos demasiado tarde.

El *íleo por estrangulación* comienza de pronto, con dolor muy violento y declinación circulatoria, shock rápidamente generalizado, y vómitos reflejos, reemplazados a veces en seguida por hipo. El *cuadro de shock, con perturbación de todas las funciones vegetativas,* se manifiesta no sólo por síntomas circulatorios, sino también por alteraciones del metabolismo inorgánico, protídico y de líquidos, aumento del número de leucocitos y permeabilidad capilar mayor en los pulmones, los riñones y el hígado. Una rotación defectuosa estrangulante *en el reciennacido,* y la estrangulación característica del vólvulo sigmoideo *en la vejez,* evolucionan de modo alarmante, pues no basta en esas edades la compensación del shock. En cambio, *el enfermo de mediana edad* suele compensar el shock con rapidez, de modo que los síntomas alarmantes iniciales ceden por lo regular en media hora, cesan los vómitos y se restablece en gran parte la circulación. Si el médico familiar ve al enfermo sólo en esta fase de compensación, el diagnóstico y la indicación pueden hacerse difíciles, y sólo la comprobación palpatoria y roentgenológica del asa timpanizada y erguida, con peristalsis oral, la leucocitosis y la menor amplitud de la presión sanguínea, permiten reconocer aún como tal el síndrome de estrangulación.

Estrangulación e incarceración	Obturación
Síntomas y evolución	
Comienzo repentino.	Comienzo lento y progresivo.
Cólicos violentos y prolongados.	Síntomas prodrómicos.
Vómitos reflejos violentos, seguidos de intervalo indoloro.	Cólicos intermitentes.
A continuación, hipo como único síntoma.	Rigideces intestinales.
Colapso circulatorio inicial, seguido de compensación.	Vómitos retrógrados de intensidad y frecuencia crecientes.
Taquicardia.	Deshidratación progresiva.
Ascenso de la temperatura.	Reacción circulatoria (elevación paulatina del pulso y descenso de la presión sanguínea).
Oliguria.	Oliguria.
Expulsión posible ya de gases y heces.	Expulsión posible ya de gases y heces.
Síntomas físicos	
Percusión: Meteorismo, asa erguida.	Percusión: Meteorismo en el sector de los niveles.
Auscultación: Calma inicial, luego intervalo libre con hiperperistalsis; parálisis al final.	Auscultación: Hiperperistalsis, murmullos sonoros, de aspersión o chorro; sin intervalo libre.
Palpación: Dolor *más abajo* del asa erguida.	Palpación: Dolor en la transición entre las zonas de timpanismo y de matidez.
Exámenes de laboratario y roentgenológico	
Elevación del índice de glicemia.	Pérdida de cloro.
Hiperpotasemia.	Espesamiento de la sangre
Aumento del nitrógeno no proteínico.	Aumento del nitrógeno no proteínico.
Disminución de cloro.	Indicanuria.
Leucocitosis.	Roentgenograma: Niveles en disposición regular. Asa horizontal lisa muy dilatada. En caso de adherencia: pequeños niveles lisos irregulares distribuidos por el abdomen. *Imagen sin contraste exclusivamente,* excepto en la oclusión incompleta crónica, donde se emplea sólo medio de contraste acuoso.
Indicanuria.	
Roentgenograma: Presencia o ausencia total de niveles. Asa muy erguida en forma de semicírculo. *Imagen sin contraste exclusivamente.*	

Apenas merece señalarse que en el íleo *completo* están resueltamente *contraindicados* un enema de contraste roentgenológico y una *repleción peroral.* Por lo demás, estas medidas son superfluas en absoluto, pues los niveles visibles en la *imagen sin contraste* nos indican ya la altura de la oclusión, explicadas por la frecuencia, la posición, el tamaño y la densidad del medio de contraste.

El *íleo por obturación empieza poco a poco,* a menos que actúe un componente espástico por enclavamiento de cálculos fecales y biliares. El *cuadro de shock* es clínicamente menos manifiesto, *y sólo se reconoce por vía hemoquímica.* La peristalsis y los accesos dolorosos asociados aumentan sucesivamente, en la mayoría de los casos por espacio de horas enteras. A veces faltan los *vómitos reflejos iniciales,* apenas insinuados por el hipo. Cuando los vómitos *siguen al intervalo libre,* son en general *retrógrados* por estasis; hediondos y feculentos. La indicación requiere medidas diagnósticas especiales en el íleo bajo *completo* y crónico del intestino delgado, como se observa en casos de enteritis regional, actinopatía, tuberculosis, esclerodermia y peritonitis adhesiva crónica, durante una apendicitis perforada en dos tiempos. HOFFMANN recomienda, para aclarar la situación, un enema cuidadoso de contraste que salve la válvula ileocecal después de administrar papaverina.

Formas patogénicas de íleo del intestino delgado, y sus características clínicas

La comparación de las características iniciales ilustra con sus síntomas particulares discrepantes la amplitud del síndrome: oclusión intestinal.

Para el diagnóstico preoperatorio de la causa del íleo, constituyen una ayuda valiosa los siguientes resúmenes:

Íleo mecánico

(datos de diagnóstico diferencial)

Hernias incarceradas

Síndrome epigástrico, gran debilidad circulatoria, vómitos, orificios herniarios (ombligo, ingle, muslo, epigastrio, obturador). Orificios herniarios internos: Treitz, Broesecke, diafragma. Ausencia de laparotomías precedentes. Enclavamiento detrás de gastroenterostomía y ano artificial.

Adherencias

Incarceración y estrangulación: (Vómitos precoces), declinación circulatoria u *obturación* difusa: paulatina intensificación del síndrome. Laparotomía precedente, con herida resiente o antigua infectada.

Atresia

Oclusión congénita, vómitos inmediatos, atresia alta: abdomen hundido blando, estómago dilatado. Atresia baja: abdomen totalmente hinchado (véase el duodeno). Roentgenograma: nivel, sin aire en el resto del abdomen, prueba de Farber positiva.

Estenosis

Como la atresia, pero con íleo completo al cabo de varias semanas.

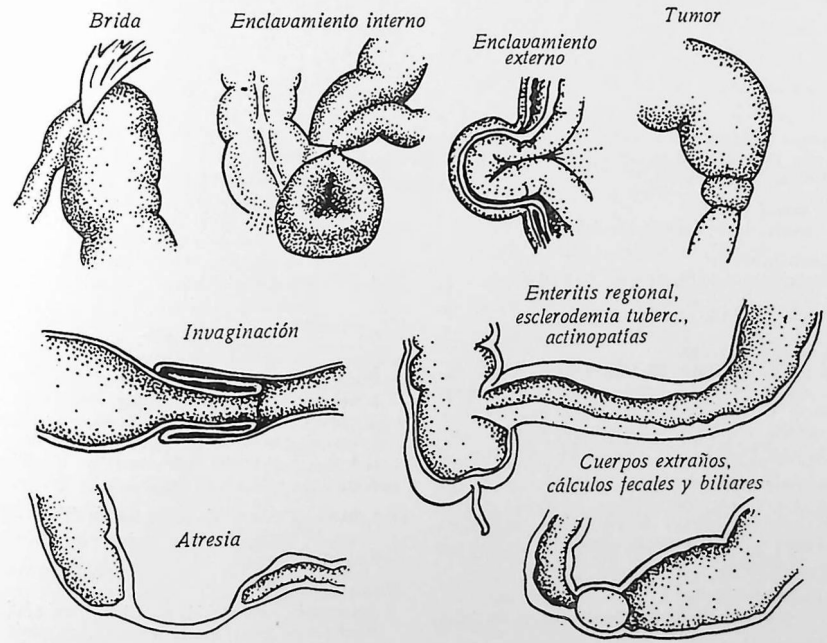

FIG. 123. Oclusión intestinal. Patogenia típica del íleo mecánico (según BYRNE)

Íleo meconial
Intenso meteorismo congénito, vómitos, roentgenograma típico, prueba de Farber negativa.

Rotación defectuosa o viciosa
Más bien en la primera infancia; síndrome variable de íleo incompleto, con estrangulación; meteorismo del mesogastrio. Roentgenograma vacío y con enema de contraste: posición anormal del colon.

Invaginación
Principalmente en niños hasta de 2 años. Inquietud dolorosa repentina, vómitos, peristalsis espástica, cilindro palpable; luego, descarga de sangre.

Duplicaciones
Insólitas. En el duodeno y el intestino delgado inferior, a veces palpables, sobre todo en niños; hemorragia oculta, dolor espasmódico.

Insólitos en el intestino delgado; sin laparotomía precedente. Anamnesia de íleo incompleto, hiperperistalsis, paresias o rigideces intestinales. Hemorragia oculta. Subproductividad general.

Tumores benignos (adenomas, miomas, lipomas)
Invaginaciones, obturaciones con hemorragia o sin antecedentes de laparotomía. Anamnesia; íleo crónico del intestino delgado.

Sarcomas
Íleo incompleto crónico, paresias intestinales, absorción anormal, anemia. Roentgenograma: rigidez por dilatación (linfosarcoma).

Actinomicosis y tuberculosis ileocecal
Estado general relativamente bueno. Íleo bajo crónico del intestino delgado, infiltración de las paredes abdominales y de la zona de la expansión ilíaca, sangre en las heces (tuberculosis).

Infarto intestinal
Shock súbito del abdomen. Anamnesia cardíaca. Exudado, íleo paralítico, expulsión de sangre, leucocitosis elevada.

Litiasis biliar
Anamnesia. Dolor espasmódico. Roentgenograma: cálculos biliares en el colecisto y el intestino, aire en los conductos biliares.

Cuerpos extraños
Anamnesia, imagen roentgenológica.

Íleo alimentario
Pacientes con hambre, niños. Debilidad, anamnesia: absorción en cantidad de celulosa indigerible (no hay antecedentes de laparotomía).

Enteritis regional crónica
Diarreas con descarga de sangre y mucosidad. Intolerancia a lacticinios, síntomas lentamente progresivos de estenosis. Anamnesia: íleo intestinal bajo incompleto crónico, con paresias. Enema de contraste roentgenológico y tránsito gastroentérico.

Esclerodermia intestinal
Síndrome de íleo alto crónico, anamnesia prolongada, pérdida continua de peso. Roentgenograma: dilatación adinámica rígida, segmentos de intestino delgado dilatados.

Estenosis por irradiación
Íleo crónico. Antecedentes: alteraciones cutáneas.

Helmintiasis
Íleo espástico, dolor espasmódico, vómitos. Anamnesia: descarga de vermes, alergia, eosinofilia, ausencia de laparotomías precedentes.

Divertículos
Íleo incompleto crónico, asociado a absorción anormal y enteritis; anemia, hipovitaminosis B_{12}, hemorragia oculta, alergia.

Como se ha expuesto, únicamente el diagnóstico clínico y roentgenológico oportuno y la intervención a tiempo deciden la evolución del íleo completo. Y aunque en todas nuestras consideraciones diagnósticas hemos de partir del hecho de que tras el aspecto y la sintomatología clínica de una oclusión intestinal se pueden ocultar *muchos y muy variados elementos patogénicos*, nuestro objetivo inmediato debe ser ante todo identificar el íleo como tal. La *oclusión del intestino grueso tiene, en* $^1/_3$ *de los casos*, sólo una importancia secundaria, ya que sus formas agudas, invaginación, vólvulo e íleo por adherencia, son realmente insólitas. Tampoco es particularmente difícil *en el diagnóstico diferencial deslindar un íleo del intestino grueso de otro del intestino delgado*. La distinción clínica no significaría nada si, por otra parte, la evolución retardada y larvada del primero no nos colocara a menudo de pronto ante una fase de descompensación irreparable.

Íleo del intestino delgado y del intestino grueso (datos de diagnóstico diferencial)

Intestino delgado
Comienzo generalmente repentino. Anamnesia: laparotomía. Intoxicación inmediata y rápida. Vómitos reflejos, con reflujo precoz. Leucocitosis. Roentgenograma: niveles en el intestino delgado. Es posible un enema alto, que suele activar aún largo tiempo las deposiciones.

Intestino grueso
Comienzo paulatino (se exceptúa el vólvulo: roentgenograma típico). Síntomas prodrómicos de carcinoma, diverticulitis, megacolon. Edad avanzada. Timpanismo marginal. Paresias intestinales. Deshidratación. Vómitos tardíos. Roentgenograma: colon meteorizado, niveles anchos; niveles raros en el intestino delgado, únicamente en el cólico miserere. Enema alto casi imposible.

Íleo paralítico (datos de diagnóstico diferencial)

A. Causas tóxicas

Peritonitis
Anamnesia, operación, apendicitis, colecistitis, anexitis (véase ésta), pulso elevado, parálisis capilar tóxica, debilidad progresiva rápida de la circulación, oliguria, exudado (roentgenograma: opacidad difusa, niveles irregularmente distribuidos; a veces, aire libre, leucocitosis considerable).

Uremia
Anamnesia: Lesión renal, nefritis, nefrosis, pionefrosis, cálculo ureteral, hipertrofia de próstata, deshidratación, oliguria, somnolencia, nitrógeno no proteínico (no demostrativo por sí solo).

Acidosis
Respiración de Kussmaul, bradicardia, hipertensión, oftalmomalacia, diarreas, reacciones retardadas, hedor a acetona.

Porfiria
Oscurecimiento de la orina, persistencia en ésta de la reacción de urobilinógeno; meteorismo, vómitos retrógrados; tipos neuropáticos, pulso frecuente, leucocitosis, hipertensión arterial.

Diabetes
Coma hepático: ¡orina y glicemia!, desorienta. Arreflexia, hedor hepático, oliguria.

Morfinismo
Antecedentes, síntomas generales, ¡pupilas!

B. Causas reflejas

Reacción postoperatoria
Expresión de simpaticotonía; dificultad simultánea de evacuación de la vejiga; frecuencia elevada del pulso, oliguria, atonía gástrica. No persiste nunca más de 3-4 días.

Cólico nefrítico y biliar
Localización típica, irradiación del dolor cólico, crisis dolorosas recidivantes con calma en el abdomen (¡anamnesia!), vómitos. En el intervalo, addomen difusamente blando (excepto en el cólico biliar agudo).

Torsión de anejos
Comienzo súbito, dolor lumbar, síntomas palpables en el hipogastrio, síndrome de estrangulación sin hiperperistalsis, signos vaginales, vómitos reflejos, epigastrio blando. Lengua húmeda.

Torsión omental
Dolor imprevisto en el epigastrio, vómitos reflejos, dolor en el mesogastrio, resistencia abdominal difusa.

Pancreatitis
Dolor violentísimo epigástrico y paraumbilial, debilidad circulatoria, leucocitosis, parálisis capilar, aumento de diastasa en la orina, anamnesia biliar, punto de Boas.

Rotura tumoral interna y compresión del ganglio semilunar
Subproductividad, comienzo paulatino de meteorismo y parálisis intestinal, paquetes de ganglios retroperitoneales palpables y visibles. Prueba de tránsito gastroentérico: Estómago desviado a la izquierda.

Traumatismo vertebral y hematoma retroperitoneal
Anamnesia y sintomatología.

Traumatismo cerebral
Antecedentes, síntomas, estasis papilar, líquido cefalorraquídeo.

Infarto de miocardio
ECG, dolor retroesternal, polipnea, angustia vital, punzadas en la región precordial, anamnesia.

C. Otras causas

Carencia de vitaminas, sales inorgánicas y proteínas
Antecedentes, diarrea crónica, vómitos crónicos, absorción anormal, caquexia, edemas proteinopénicos generalizados.

Hipertensión portal
Antecedentes, hipopotasemia, aumento de nitrógeno no proteínico, varicosis en la prueba de tránsito gastroentérico, hemorroides, ascitis.

Estasis cardíaca
Síntomas cardíacos y hepáticos, ascitis, edemas crurales, ECG, presión sanguínea, pulso.

Íleo postoperatorio

El *íleo mecánico postoperatorio*, casi siempre provocado por adherencias, muestra una evolución más larvada y retardada que la oclusión primaria; en él pueden faltar por completo la hiperperistalsis dolorosa y los *niveles en la imagen roentgenológica*. Únicamente la *disminución de la diuresis* y la *atonía gástrica acentuada* al mismo tiempo son a veces indicios valiosos para una revisión oportuna; pues si nos atenemos a la elevación del pulso y los vómitos, o simplemente a la interrupción de heces y gases, *es seguro que lleguemos tarde* con la relaparotomía en el íleo postoperatorio. Sólo el *íleo por estrangulación* tras operaciones, insólito pero tanto más peligroso por ello, se manifiesta de modo ostensible y precoz por la característica formación de niveles en las asas de intestino delgado erguidas concéntricamente, estriadas y plumosas. La distinción entre el *íleo mecánico postoperatorio* y la *paresia tras operaciones* sólo es posible a base del momento, ya que el primero suele presentarse después de reaparecer la peristalsis. Tanto en las formas postoperatorias como en todas las primarias, para la *indicación quirúrgica* es importante excluir el íleo paralítico, que sólo es un síntoma de las enfermedades mencionadas.

Diagnóstico diferencial

Íleo mecánico	*Íleo paralítico*
Anamnesia de laparotomía.	Anamnesia remota, bilis, riñones, traumatismo.
Crisis dolorosas, al menos anamnésicas; peristalsis por auscultación.	Tensión difusa sin meteorismo difuso; ausencia de peristalsis, ningún dolor local.
Niveles limitados, anatómicamente dispuestos.	Niveles en los intestinos delgado y grueso, y exudado.

Indicación y preparativos para operar

Las opiniones concuerdan hoy bastante en que *la operación es el único tratamiento eficaz del íleo intestinal mecánico;* pero no sucede así respecto a la medicación previa. Una y otra vez se encuentra la *afirmación de que debe procurarse aspirar el contenido a toda costa,* pues sólo así puede influirse en la suerte del enfermo. Pero cualquiera que haya estudiado a fondo el tema se explica muy bien por qué no ha quedado sin refutar tal aserto; si la aspiración ha de ser provechosa, antes de operar *hay que excluir con seguridad,* mediante *examen clínico y roentgenológico,* la *estrangulación,* que no se resuelve con la sonda; y para conservar vivo el intestino lesionado, cada minuto que perdamos hasta intervenir nos es precioso. Además, tiene que ser posible el *paso rápido de la sonda por el píloro.* Veamos ahora lo que sucede en la práctica. La primera condición, excluir clínicamente un íleo por estrangulación, no puede cumplirse; y el paso de la sonda a través del estómago constituye a menudo una maniobra muy complicada y entretenida, que puede durar hasta diez horas, y fracasa en no menos de 25 % de los enfermos (HEUSSER).



FIG. 124. Mortalidad de la oclusión intestinal y duración de la enfermedad

Por consiguiente, la intubación intestinal está *contraindicada* cuando interesa salvar un segmento intestinal distrófico. El riesgo que supone la pérdida de tiempo al aspirar se demuestra muy bien por el hecho de que, en 116 íleos por obturación operados relativamente pronto, se encontró ya 13 veces el intestino perforado, y en 397 casos de estrangulación, la operación reveló 117 veces gangrena intestinal.

En vista de ello, nos parece recomendable como único *procedimiento corriente* de descompresión preoperatoria la aspiración con sonda gástrica permanente, porque nos dispensa del problemático deslinde de un íleo por estrangulación, y además *resulta un procedimiento sencillo y corto,* aparte su eficacia *descompresiva.* Por eso —a semejanza de lo que aconsejan HEUSSER y DICK— limitamos los *preparativos* al período requerido para el diagnóstico, y seguimos el siguiente plan:

1. Después del *primer reconocimiento clínico* se sienta el *diagnóstico de laboratorio:* nitrógeno no proteínico, reserva alcalina, leucocitos, hemograma, índice hematocrítico, hemoglobina, grupo sanguíneo, examen de orina, electrólitos. Se impresionan *roentgenogramas sin contraste,* de pie o en decúbito. *Al mismo tiempo* se administra *plasma en conserva* o un *líquido sucedáneo macromolecular* a enfermos *en shock* u *oligohémicos.* Una *sonda gástrica permanente* sirve para desalojar el contenido intestinal estancado. (Si hay meteorismo, insuflación de O_2, para facilitar la resorción de nitrógeno.) *Descartadas las causas inflamatorias de íleo* —oclusión mixta (V. HABERER) en la apendicitis perforada, diverticulitis, colitis, etc.—, se administran *enemas altos de sifón.* La sospecha de pérdida importante de potasio hará emplear para los enemas solución de Ringer, pues el agua usual substrae de la mucosa del intestino grueso demasiado potasio.

2. Entretanto, se prosigue *con minuciosidad* el *reconocimiento clínico:* auscultación, percusión, palpación abdominal y rectal, y se examina la circulación.

3. *A base de los resultados del minucioso examen clínico,* se valoran los *datos de laboratorio* y los *roentgenogramas.*

4. Luego *se formula el plan de tratamiento, basado* en primer término *en la indicación quirúrgica,* y también el *plan de infusión,* con dosis de soluciones coloidales y amortiguadoras, tónicos de la circulación, antibióticos polivalentes y sulfamidas (páginas 16 ss).

La *observación del curso* constituye a veces una parte principal de nuestro diagnóstico, y requiere la repetición del reconocimiento clínico a intervalos de una *media hora.*

Preparativos de la operación

Estrangulación e incarceración

Tratamiento inmediato del shock.
Sonda gástrica, infusión de soluciones coloidales, transfusión, vitaminas, antibióticos por vía parentérica.
Nada de potasio (sin índice en el suero).
Hidrocortisona, 50 miligr. intrav.; sonda gástrica; después, laparotomía simultánea inmediata.
Objeto del tratamiento: descomprimir el intestino sin resección.

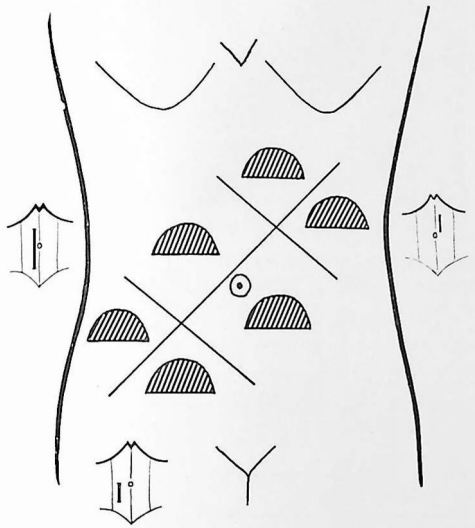

FIG. 125. Oclusión intestinal. Situación típica de los niveles intestinales en el roentgenograma. *Izquierda, arriba,* yeyuno superior; *centro,* intestino delgado intermedio; derecha, *abajo,* intestino delgado inferior

Después de operar, según la altura de la obstrucción: alcalosis en el intestino delgado inferior, acidosis en el intestino grueso (infusión, véase tratamiento previo, página 17). Tratamiento de tanteo con NaCl durante 24 horas; luego decide el índice de la reserva de bicarbonato, por los de tampón y K, sobre el empleo de potasio. Los signos clínicos de desviación de K no son muy seguros.

Obturación

Sustitución de minerales y líquido (pág. 17).
Sonda gástrica, sonda de oxígeno.
Antibióticos por vía parentérica. Una vez estabilizada la circulación y mejorada la tensión hística, laparotomía.
El objeto del tratamiento sigue siendo suprimir la obstrucción.

Pese a todos los preparativos, el estado puede seguir siendo inquietante asimismo en



FIG. 126. Íleo por estrangulación. Brida en el fondo de saco de Douglas, hacia la cual se proyecta la base de todas las asas. Annemarie Z., 36 años: Cinco años antes, apendicectomía; en el momento, vómitos repentinos, con dolores abdominales difusos. Leucocitos, 9100. Temperatura normal. Signo de Wahl bien circunscrito, positivo; intensa oliguria

el *íleo por obturación,* como lo demuestra el *crecido número de casos de perforación y de gangrena,* por la sencilla razón de que también han ocasionado ya *peritonitis difusa y hacen necesaria la resección en la zona infectada.* En la *oclusión baja del intestino delgado,* y sobre todo en la *gangrenosa del intestino grueso,* podemos sortear la anastomosis primaria mediante la *protracción;* pero en la mayoría de los casos determina el curso la peritonitis, convertida ya en entidad patológica independiente, y casi siempre mortal.

Generalidades sobre el método quirúrgico en el íleo intestinal

Localización de la altura de la obstrucción en el roentgenograma
(figs. 125-130)

Regularmente, cuando existen *niveles intestinales* en la imagen roentgenológica, nos sirve la siguiente *regla:* en el íleo del intestino delgado, *el obstáculo* —en dirección a la raíz mesentérica— *está más abajo del último nivel; tratándose de asas erguidas, en su base.*



FIG. 127. Íleo por obturación difuso, con adherencias. Pequeños niveles planos en distribución difusa. Reinhold C., 43 años: Hace 16 años, apendicectomía; ahora, tras ingerir cerveza fría, dolor repentino en todo el abdomen. Timpanismo abdominal generalizado, murmullos intestinales crepitantes y sonoros en varios puntos del abdomen. Leucocitos, 8200. Temperatura y pulso, normales

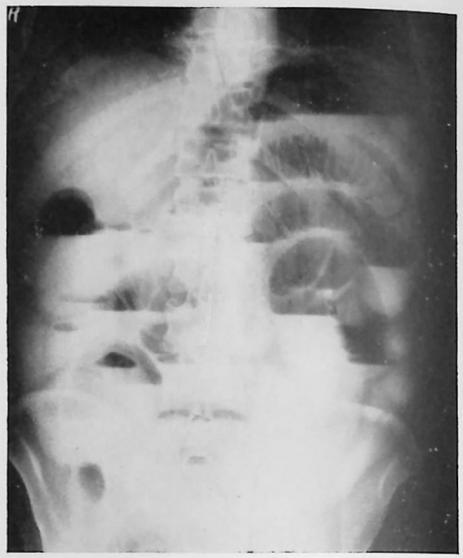

FIG. 128. Íleo por obturación en el intestino delgado inferior (a causa de adherencias y soldaduras a nivel de un cáncer penetrante en el sigmoides). Theo M., 60 años: Asas erguidas, con base en la S iliaca. Desde hace tres meses, «gastritis». Gorgoteo en el abdomen (muy timpanizado). Signo de Wahl en el epigastrio izquierdo. Leucocitos, 20 000. Deposiciones invariablemente buenas

Número y mortalidad de los casos con lesiones de las paredes intestinales
(Clínica Quirúrgica Universitaria de Bonn)

	Número total	Perforación y gangrena	Defunciones	Sin perforación ni gangrena	Defunciones
Obturación	116	13 (11,2 %)	9 (69,2 %)	103 (88,8 %)	35 (34,0 %)
Estrangulación	397	117 (29,5 %)	84 (71,8 %)	280 (70,5 %)	26 (9,3 %)

Anestesia

Si el estado general es malo, y se ha localizado bien la obstrucción en el intestino grueso, es decir, si no necesitamos explorar durante la operación, *basta la anestesia local* para practicar una *fístula cecal abierta primaria.* La *transversocolostomía* requiere ya una *anestesia total* (pág. 24), *necesaria también siempre que debamos explorar.* Antes de iniciar la narcosis, introducimos en el estómago una sonda de *Miller-Abbott* (figura 131).

Elección de la incisión abdominal

La laparotomía se practica donde se pueda localizar.

a) El *máximo timpanismo.*
b) *La hiperparistalsis.*
c) La *máxima algesia.*

En el abdomen agudo, debe preferirse en general la incisión paramedial a la medial. Una *pequeña incisión exploratoria en el peritoneo* nos revela el color y la *consistencia de la serosa intestinal,* y *si el contenido del abdomen es claro o turbio, hediondo, purulento o fecal.*

Orientación en el abdomen

Escotando más el peritoneo, descienden por sí mismas las *asas dilatadas,* y el ayudante tiene que retenerlas con la mano. Pero suele bastar la eventración parcial *para encontrar las asas aborales colapsadas siempre en el fondo.* Interesa entonces *hallar la transición entre el asa contraída y la dilatada,* pues ahí está la obstrucción. Si *antes de operar era dudosa la altura del obstáculo, miramos primero el ciego; si está colapsado, exploramos el intestino delgado en sentido retrógrado; si está hinchado, palpamos el colon hacia abajo.* La *eventración total no es arriesgada* en el íleo precoz por obturación, pero *sí lo es* en el ya avanzado, y en el íleo por obturación. A menudo se impone por razones de urgencia, y en situaciones imprecisas contribuye a aclararlas rápidamente. Se seccionan bridas y adherencias, se retuerce y reseca un vólvulo, se retrae una hernia incarcerada, y una invaginación se reduce en lo posible, o se antepone. Nuestro *objetivo principal* es, por tanto, *eliminar el obstáculo* por el método más sencillo, *suprimiendo el peligro de recidiva.* Apreciamos la *viabilidad del intestino* por la serosa reluciente y porque responde a estímulos peristálticos (solución caliente de NaCl, toques con gasa mon-



FIG. 129. Íleo paralítico primario. Hans Sch., 50 años: Niveles en los intestinos delgado y grueso. Desde hace unas semanas, timpanismo abdominal creciente, con deposiciones difíciles; hace pocos días, vómitos. La laparotomía no descubre ningún impedimento mecánico; se practica una fístula cecal. A los pocos días se observa un absceso glúteo bajo, que se propaga en forma tubular hasta el muslo. La punción exploradora descubre *Bact. Welchii.* Después de evacuar el absceso por una amplia abertura, cesa el íleo. Retroposición de la fístula cecal



FIG. 130. Vólvulo del sigmoides. Asa sigmoidea hinchada y retorcida. Hermann F., 85 años: Desde hace diez años, sensación desagradable de opresión en el hipogastrio izquierdo. El día antes, dolor convulsivo súbito en el mismo sitio; retención de heces y gases, sin vómitos. Leucocitosis, 10 000

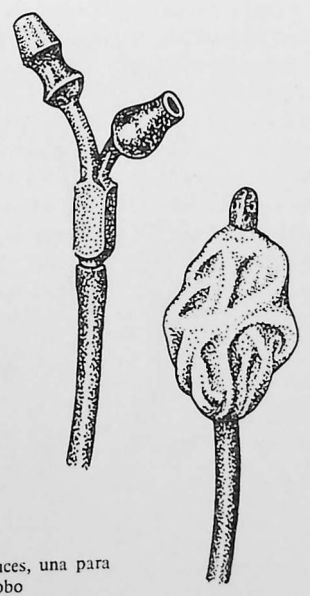

FIG. 131. Oclusión intestinal. Tubo de Miller-Abbott con dos luces, una para aspirar el contenido intestinal, y otra para inflar el globo

tada y aplicaciones de Cyrén B) con contracciones y reacción del pulso capilar, pues la coloración oscura sólo indica que existe una hiperemia pasiva, y ésta puede ser también consecuencia de un hematoma. No debe olvidarse nunca la *búsqueda de pequeñas perforaciones o necrosis compresivas perceptibles a simple vista.* Las *necrosis estrechas por bridas* se suturan por encima; las *anchas* deben resecarse. La *hernia mural de Richter* —impropiamente llamada también hernia de Littré— exige regularmente la *resección.* Las *escisiones en cuña y las suturas por encima son recursos insuficientes.* Cortamos bridas y cordones, y cubrimos sus cabos con serosa. Tapando igualmente los más mínimos defectos de serosa, operando con cautela e irrigando continuamente las asas con suero fisiológico caliente, se evitan nuevas lesiones de la pared intestinal.

Evacuación de las asas dilatadas

Sólo es necesario *evacuar por punción y apertura* (fig. 12, pág. 31) el *asa dilatada* cuando dificulta la orientación en el abdomen, o cuando el intestino se halla tan lesionado que aun después de suprimido el obstáculo no puede ya contraerse. Para la *punción* y la *aspiración* elegimos un asa menos dilatada, es decir, no muy próxima a la obstrucción y cuya pared permita una sutura resistente (fig. 12).

Riesgo de la apertura intestinal en el íleo

	Número total	Mortalidad
Sin apertura	335	18,2 %
Con apertura	178	52,5 %

La *evacuación del intestino* se consigue muy sencillamente *aspirando* con una sonda larga de lavado, un trozo de tubo de vidrio interpuesto, y una abertura tangencial anterior, para regular la presión con el dedo pulgar. Enchufamos sobre el tubo todo el íleon, y vaciamos éste, evitando con cuidado cualquier contaminación del peritoneo. Este procedimiento tiene la ventaja de hacer superflua la *expresión del intestino por soldadura* y *amasamiento* (fig. 13).

Pero el verdadero problema de la aspiración intraoperatoria es el *cuidado de la abertura intestinal.* Sabemos que la estabilidad de la sutura depende del grado de recuperación del intestino después de descomprimirlo. Si es completa, está justificada la sutura primaria (figs. 10 y 11); pero si queda laxo, lívido y dilatado, y el estado general del paciente sigue siendo bueno, hay que *resecar el trozo de intestino* (figs. 17 ss). Cuando el estado general es malo, como suele suceder en este caso, y la abertura está *en el íleon,* debe aplicarse una fístula de *Witzel* con anastomosis evasiva de *Maydl* o sin ella (figuras 14-16). Si la *oclusión* y la abertura intestinal están *altas,* hemos de resecar de grado o por fuerza, con *anastomosis primaria.* La importancia de la abertura del intestino para el pronóstico se aprecia por los datos numéricos (pág. 138). En el íleon, sólo aparentemente es más segura la *anastomosis laterolateral;* preferimos la terminoterminal discontinua en dos planos, más sólida en principio, y que evita la formación de fondos de saco y la recidiva de íleo.

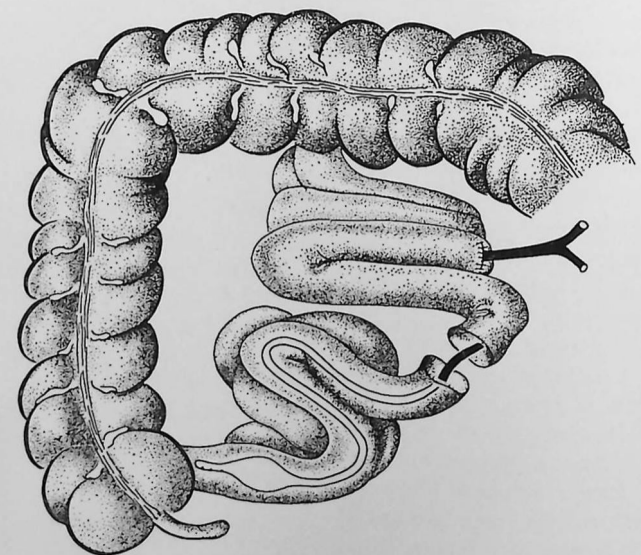

Fig. 132. Oclusión intestinal. Aspiración quirúrgica con tubo de Miller-Abbott, que se extrae a través de una yeyunostomía alta

Cuidado del asa dilatada

Por tanto, *el problema cardinal es el asa intestinal dilatada y amenazada.* Debemos rehuir en lo posible su aislamiento por anastomosis exclusiva, pues no sirve de alternativa a la resección extensa, por el peligro de propagación e intoxicación. Además, conviene abandonar todo intento de conservar segmentos intestinales dilatados e incluirlos en la sutura después de resecar sólo las zonas necróticas, puesto que *únicamente la resección* del segmento oral dilatado de intestino garantiza la *seguridad de la sutura* y *descarta el peligro de peritonitis difusa* y la propagación de la onda peristáltica. Por eso evitamos también en la oclusión alta, dentro de lo posible, practicar una fístula de *Witzel* alta o a media altura; pero comprendemos que no siempre se puede dejar de hacerlo, sobre todo cuando el estado general del enfermo es malo.

En principio, procuramos descomprimir el asa estrangulada, y no fistulizar cualquier asa dilatada más arriba del obstáculo, como hacen algunos cirujanos. Hasta ahora no nos hemos decidido a dejar enclavada un asa intestinal sin más exploración, y desaguarla con una fístula de *Witzel.* En la oclusión medial o izquierda del intestino grueso por tumor, practicamos un ano transverso, y si la obstrucción está a la derecha, una ileotransversotomía, reservando la cecostomía sólo para los casos desesperados.

Prevención de la difusión y de la sutura insuficiente

Como siempre, *tras la operación* tenemos la complicación mortal de *peritonitis difusa* y la *sutura insuficiente,* y con menos frecuencia el íleo recidivante. Cierto es que los antibióticos han contribuido mucho a mantener la viabilidad de segmentos intestinales distróficos; pero, igual que la operación, no son capaces de contener la peritonitis difusa ya desarrollada. Y como todavía el 93 % de nuestros enfermos de íleo siguen no presentándose hasta *después* del primer día de enfermedad, hemos de contar con *casos de íleo* complicados.

Correlación entre el pronóstico y la lesión de la pared intestinal

	Número de casos	Mortalidad
Sin gangrena	2216	6,6 %
Con gangrena	227	37,9 %

Abramos o no el intestino al operar, una de las medidas más esenciales para *evitar la sutura insuficiente y la difusión* consiste, a nuestro juicio, en introducir una sonda de Miller-Abbott, guiándose con la vista, en el segmento intestinal dilatado. Pero como durante la operación puede ser muy difícil que entre la sonda en el estómago, se aconseja introducirla ya antes de iniciar la narcosis. La aspiración que esto permite *descongestiona la pared intestinal lesionada,* y sobre todo la sutura, y la bola del tubo activa al mismo tiempo la peristalsis.

Hace poco tiempo, Straely jr. y colaboradores propusieron un *método combinado de aspiración postoperatoria.* Según el mismo, se descarga el asa dilatada por medio de un tubo de *Miller-Abbot* introducido durante la operación en una yeyunostomía alta. Eliminado el obstáculo, se extrae el tubo a través de una incisión especial practicada en la pared del abdomen, se sutura el intestino en torno de la sonda, a modo de bolsa de tabaco, y se fija al peritoneo de la pared anterior. La sonda queda en toda su longitud dentro del intestino delgado, con lo cual se evita una recidiva y se asegura una descompresión permanente.

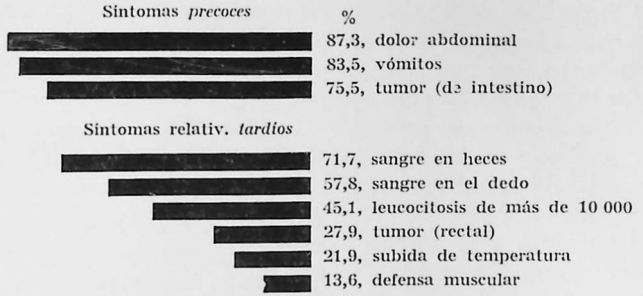

FIG. 133. Síntomas de invaginación de la primera infancia (4785 casos)

Resumiendo nuestro método operatorio en el íleo, se tiene el siguiente plan de tratamiento:

a) *Estado compensado, o fase inicial:*
Eliminación del obstáculo y restauración del tránsito normal; resección sólo incluyendo los segmentos dilatados, con anastomosis terminoterminal.

b) *Estado descompensado precario, de intoxicación general y paresia intestinal secundaria:*
En el íleo bajo del intestino delgado, practicar una fístula de *Witzel;* en el íleo alto, resección y anastomosis terminoterminal primaria.

Formas especiales de íleo

Causas insólitas de íleo, que requieren un tratamiento especial, son la *invaginación* (8,1 %), el *vólvulo* (4,9 %), *cálculos biliares* y *cuerpos extraños* (1,8 %) y *embarazo* (0,08 %).

Íleo por invaginación y su diagnóstico

La invaginación requiere un procedimiento generalizado en estos últimos años. El éxito depende también aquí en definitiva del oportuno diagnóstico, no tanto en el adulto, donde la invaginación suele hacerse crónica, como en la primera infancia, donde adquiere una importancia más decisiva que todas las demás formas de íleo. Actualmente hemos aprendido a diferenciar el *íleo por invaginación de la primera infancia,* a efectos de la indicación, en *casos precoces, tardíos* y *descuidados.*

Dolor, inquietud, vómitos convulsivos y *cilindro palpable de invaginación* proporcionan en todos los casos suficientes síntomas precoces orientadores; en cambio —y nunca se encarecerá esto bastante—, la *emisión de sangre* y *su hallazgo en el guante* no es un *síntoma precoz manifiesto.* Si esperamos la aparición de este último, en la mayoría de los casos se retrasará demasiado el tratamiento.

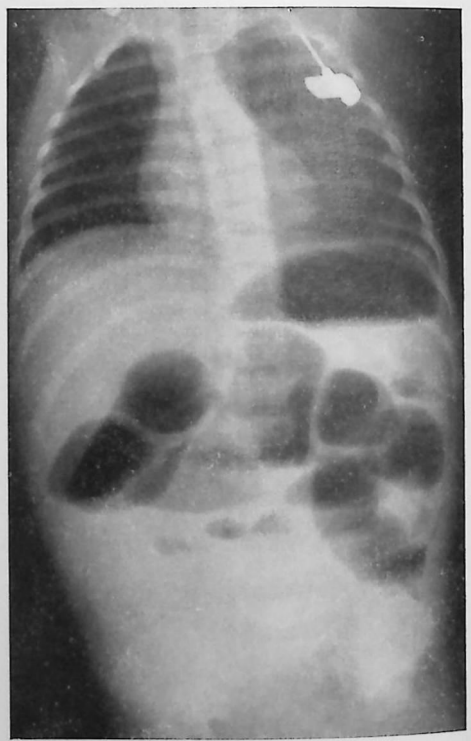

FIG. 134. Invaginación. Caso de desinvaginación. Uwe K., 4 1/2 meses. Dos días con inquietud, vómitos, sin sangre. Invaginación ileocólica. Desinvaginación fácil

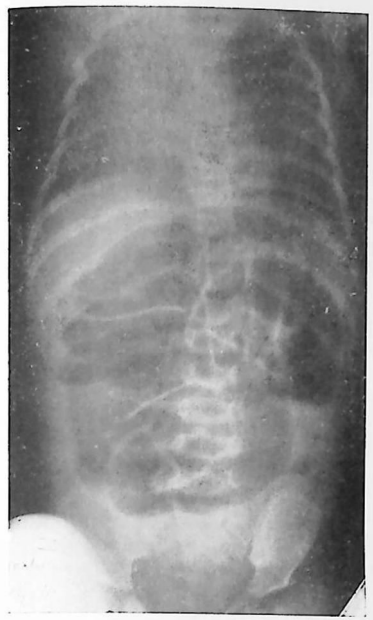

FIG. 135. Íleo por invaginación. Caso de resección. Annemarie R., 6 meses: Hace tres días, crisis de inquietud, vómitos, resistencia a alimentarse, lloros; al principio, sin descarga de heces ni sangre; sólo al tercer día, indicios de sangre en las deposiciones. Operación: desinvaginación imposible por empuje; hay que resecar

Intervención quirúrgica

Los *casos incipientes* sin manifestaciones de shock pueden ser objeto de laparotomía *sin preparativos,* y generalmente es posible reducir sin dificultad la invaginación por simple empuje. Por eso, la mortalidad en nuestra propia experiencia, igual que en la bibliografía, es virtualmente nula. Para poder pensar ya en el tratamiento previo, en una posible resección, es importante excluir previamente los casos en que esta operación mayor sea ya de esperar. Los datos clínicos y la duración de la anamnesia no siempre son bastante claros en tales ocasiones. Sólo es segura la aparición de niveles intestinales en el roentgenograma de contraste en suspensión (figs. 134 y 135).

Si no se logra desinvaginar por empuje (figura 137), en casos de *ciego móvil* y de *mesenterio ileocólico común* no debe olvidarse luego *fijar por sutura el colon ascendente* al peritoneo de la pared lateral (fig. 136).

En *casos avanzados,* la desinvaginación sólo es posible muy pocas veces. Si se confirma la sospecha clínica y roentgenológica, y la laparotomía descubre una *invaginación no reducible ya por empuje,* se impone la

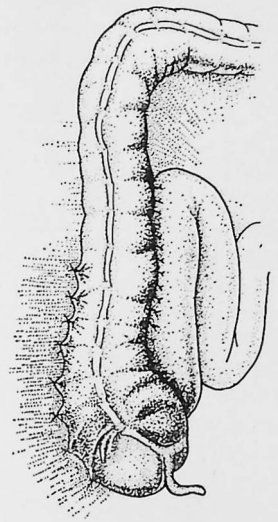

FIG. 136. Invaginación. Lograda la desinvaginación, con ciego móvil (elevación de la inserción mesentérica, o ligamento ileocólico común parcial), se fija el colon ascendente, y con ciego alargado, también el propio ciego, al peritoneo de la pared lateral del abdomen. Para evitar que la invaginación se repita, es posible fijar asimismo el asa inferior del íleon a la pared del colon ascendente. (Posible error: acodamiento)

resección con anastomosis primaria, la *resección protractiva,* o la *resección a través de la vaina* (RYDIGER, GROB) (fig. 138). Conviene insistir mucho en que *debe prescindirse de todo intento de forzar la desinvaginación.*

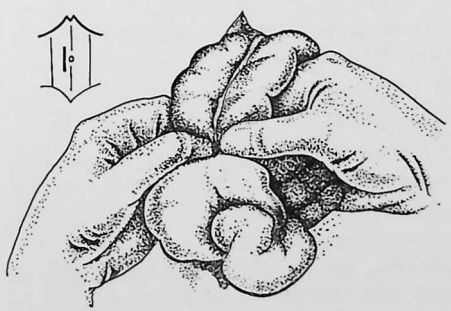

FIG. 137. Invaginación. El único mecanismo de evaginación tolerable es el de empuje

En niños pequeños, con la resección y la anastomosis terminoterminal primaria, y sobre todo en el lactante, con la resección protractiva (después de una preparación a fondo), frente a una mortalidad anterior de casi 100%, en los últimos cuatro años sólo hemos

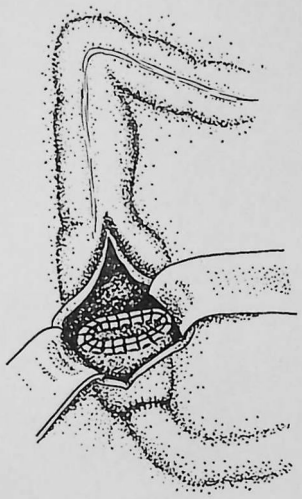

FIG. 138. Invaginación. Resección a través de la vaina en un caso rebelde a la evaginación por empuje. El ciego se abre en la tenia libre por incisión longitudinal; se reseca la invaginación hasta su base en el ciego, y el borde del corte resultante se sobrehíla con una serie de puntos de catgut cromado. Lo mismo se hace por fuera a nivel del cuello, donde la porción invaginante y la invaginada se unen con pespuntes de seda. La abertura del ciego se sutura como fístula, o con sonda en la pared abdominal; la sonda se puede introducir hasta el íleon

registrado una pérdida de nueve invaginaciones descuidadas de lactantes, algunos de 5 días. La resección a través de la vaina no es factible si la invaginación está fijada, ni en caso de perforación, y además expone al peligro de estenosis.

Técnica de la resección protractiva

La técnica de esta resección, que estimamos acreditada, es relativamente sencilla (fig. 139). Primeramente extirpamos el mesenterio de la invaginación que ha de anteponerse, en la extensión prevista; luego *juntamos* con puntos sueltos de seda *el intestino delgado y el grueso, tanto por el lado medial como por el lateral y por el centro,* lo bastante para que a la vez quede cerrado el ojal del mesenterio. A continuación, mediante sutura continua atraumática de seda,

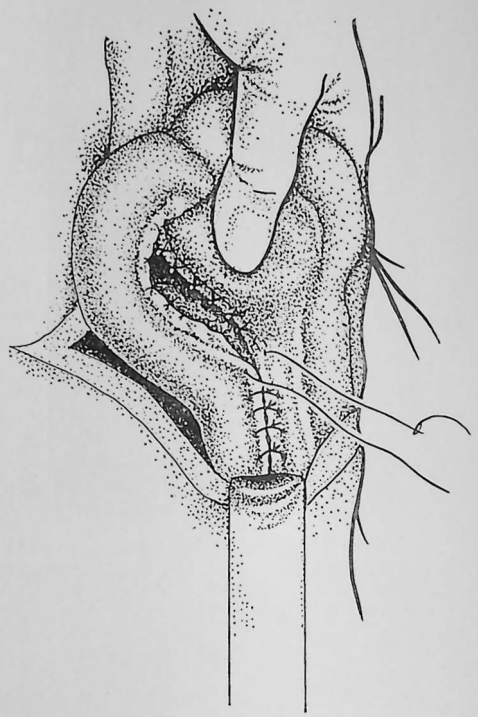

FIG. 139. Invaginación I. Resección protractiva de la invaginación no reducible por empuje. Después de movilización retroperitoneal del segmento de intestino que ha de anteponerse (pág. 268), se desprende el mesenterio junto a la pared intestinal, hasta 3-5 cm. más lejos del límite de la invaginación. Las dos ramas movilizadas de ésta se fijan una a otra con dos series anterior y posterior de puntos de seda, para no dejar ningún hueco en el mesenterio, y se suturan ambas (pág. 263) al peritoneo parietal, previamente suturado en la incisión de la pared del abdomen

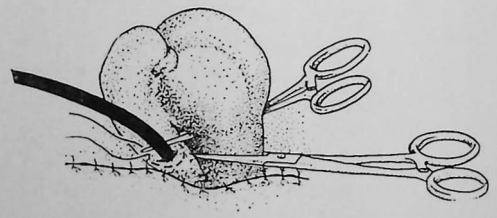

FIG. 140. Invaginación II. Después de movilizar las ramas de la invaginación, anteponerlas y unirlas por sutura en tejido sano, una vez cerrado el ojal del mesenterio, se sutura el peritoneo, y se ribetea sobre éste la rama de intestino. En el conducto aferente se introduce una sonda prostática blanda (25 Charr.), y luego se pinzan las ramas por la periferia

adherimos las dos ramas al peritoneo parietal, previamente suturado a la piel del abdomen (fig. 140). Para cerrar, hemos prescindido del enterótomo, por haber observado varias veces síntomas de estrangulación después de aplicarlo.

Reducción mediante enema de contraste

De este procedimiento diremos tan sólo que no lo empleamos para el diagnóstico ni para el tratamiento de la invaginación. Los éxitos logrados, especialmente por autores escandinavos, se basan sobre todo en el tratamiento de casos incipientes; a su lado podemos poner *nuestra mortalidad nula de casos de 24 horas, y últimamente también de los de 48 horas,* con la *diferencia* esencial de que la operación *nos garantiza una reposición completa* (apéndice), y la *exclusión segura de una invaginación de intestino delgado o retrógrada.* Además, así podemos eliminar *anomalías secundarias, como pólipos, divertículos de Meckel,* etc., y, en particular, *prevenir una recidiva adhiriendo el colon ascendente* al peritoneo parietal.

Íleo gravídico

El *íleo del embarazo* (0,08 %) y *el del puerperio* (0,12 %), aun siendo insólitos, tienen importancia clínica por ser muy graves. Las causas del íleo gravídico «genuino» son adherencias, bridas, vólvulos del intestino grueso y del delgado. Se observa predilección por el tercer trimestre, en el cual llega la mortalidad a su punto máximo, 42,9 %. *El diagnóstico puede ser muy difícil,* y más por la resistencia al examen roentgenológico. La auscultación y la percusión pueden dar origen a equivocaciones, y no es pequeño el número de los *diagnósticos diferenciales* posibles, entre los cuales citaremos pielitis, apendicitis, aborto inminente e hiperemesis grave. Sin embargo, una observación clínica exacta de la evolución, vigilando el pulso y la presión sanguínea, sin perder nunca de vista el estado físico del abdomen, permite intervenir casi siempre a tiempo, como lo demuestran la mayoría de los casos. Como preparación de las enfermas, sobre todo en el primer trimestre, que es el más amenazado, se administra hormona del cuerpo lúteo (progestina) con carácter profiláctico, y lo mismo debe hacerse después de la operación (pág. 167).

Vólvulo del sigmoides

A veces, mediante rectoscopia con una sonda de goma (en decúbito y ayudándonos con la palpación), podemos relajar y retorcer el *vólvulo del sigmoides.* Con ello superamos la fase aguda de la oclusión; pero sería erróneo creerlo suficiente, pues *sólo una resección que elimine la causa puede preservarnos de la recidiva y la difusión.* Desde que se emplea en principio la resección con anastomosis primaria, en un total de 190 casos quirúrgicos ha descendido la mortalidad del tratamiento del vólvulo desde 47,6 % en 1953 a 28,2 % en la actualidad (GEORGIEV). Hemos de renunciar a la anastomosis en casos de necrosis y peritonitis, donde sólo está indicada la protracción o anteposición. El *vólvulo ileocecal,* resultante del mesenterio común, se corrige por *distorsión,* y se preserva de recidivas *fijando el ciego y el mesenterio* a la pared posterior del abdomen (fig. 136). Si hay sospechas de *úlcera por dilatación en el ciego,* se aconseja la cecostomía valvular.

Íleo por cuerpo extraño o cálculo biliar

Es poco frecuente encontrar un *íleo por cuerpo extraño, cálculo biliar o fecal, o ascárides.* La observación de que 68,6 % de los enfermos de íleo colelitiático *tienen más de 60 años,* y 66,0 % de ellos cuentan con *anamnesia biliar,* es el indicio diagnóstico más importante (fig. 141). A esto se añade el *síndrome de obturación alta del intestino delgado,* con *dolor ondulante* de origen espástico, *similar al de invaginación.* Muy pocas veces se distingue en el *roentgenograma* el cálculo mismo, o aire en los conductos biliares. El diagnóstico tardío de este íleo es-



FIG. 141. Íleo por colelitiasis. Localización de 233 casos

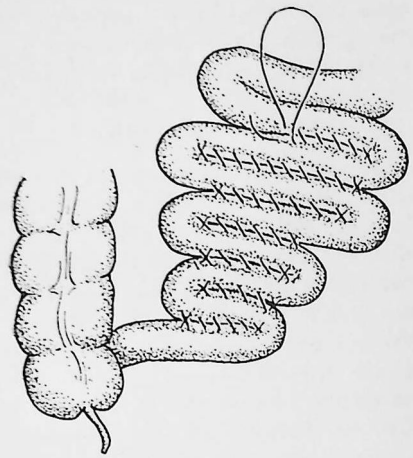

FIG. 142. Operación de Noble, modificada por DEUCHER. Plegadura intestinal desde la válvula ileocecal, comenzando por asas pequeñas, y alargando luego hasta 15 cm. las siguientes. Sutura continua atraumática con catgut cromado

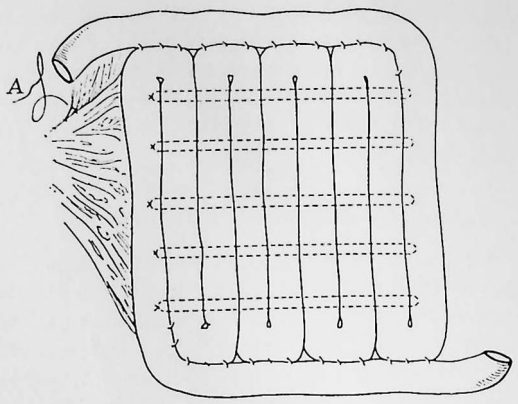

FIG. 143. Plegadura de Noble, modificada según CHILD-POTH. La longitud de las asas es como en el método original (15 cm.). A 3-6 cm. de la inflexión, con agujas especiales largas y romas se pasan puntos largos de catgut cromado 1 : 0 por ambos lados, en forma de U, a través del mesenterio, cerca de la inserción del intestino. A continuación se aflojan hasta superponer las asas, y se anudan. El asa primera y la final se ciñen alrededor del enredijo, y se adhieren con sutura continua de catgut cromado por sus arcos. No hace falta cerrar el mesenterio más que al comienzo y al final del arrollamiento

pástico secundario es la causa principal del *número aún elevado de funciones*, que en el último decenio ha bajado desde 50.5 % a 29.5 % (a base de 366 casos publicados).

La apreciación intraoperatoria del íleo por cálculos biliares o cuerpos extraños no suele ser difícil. La *enterotomía*, después de aplicar sendas pinzas intestinales blandas más arriba y más abajo, se practica algo *por encima* del obstáculo; éste se empuja por frotación y se hace salir por la abertura. A continuación *evacuamos totalmente el intestino dilatado*, y adelantamos hasta la sutura intestinal el tubo de *Miller-Abbot*, introducido en el estómago antes de la operación. No debe cerrarse al mismo tiempo la fístula biliar interna. Sólo practicamos un ano artificial cuando el coprolito ha originado una lesión por decúbito.

Íleo recidivante por adherencias

Una pesadilla para el cirujano es el *íleo recidivante crónico por adherencias*, con origen en la serosa defectiva o inflamada. *Las posibilidades de operar recidivas no son ilimitadas*, naturalmente, y además, toda operación lleva consigo la formación de nuevas adherencias. Creemos que el gran número de tratamientos propuestos ya da idea de su escasa utilidad. Sin embargo, en estos últimos años parecen haber cristalizado como relativamente eficaces *dos procedimientos distintos*.

Fundándose en su experiencia de la primera guerra mundial, NOBLE publicó, hacia los años 30, su *procedimiento de plegadura intestinal*, que hoy cuenta con numerosos partidarios (WEEKESSER, RIPSTEIN, QUENU, BARRON, THOMERET, KRAUSS y KÜMMERLE, BERNER y HOLLENDER, y otros). Algunas críticas pretenden *limitar la indicación a casos sin peritonitis* (DEUCHER, BANDI, HEYDINGER, LORD, etc.), y se oponen con observaciones contrarias (GONZENBACH) al optimismo tan difundido, que muchas veces descansa en la esperanza de suprimir así las recidivas.

Técnica de la plegadura de Noble

La técnica es sencilla, pero laboriosa. El intestino delgado, una vez vacío, se pliega transversalmente a la raíz mesentérica en asas de 15 a 20 cm, que se fijan entre sí junto

a la inserción mediante sutura continua de puntos anudados de catgut cromado 00. En las curvas de las horquillas se retirarán de la sutura de fijación unos 3 a 5 cm, y el asa inferior del íleon se fija de manera que desemboque hacia abajo en el ciego. *Si la plegadura es sólo parcial*, hay que *cerrar* asimismo el *mesenterio*. En *pacientes delgados*, el asa superior comenzará con una *duodenoyeyunostomía*, por el peligro de flexión arteriomesentérica (BARRON). Han indicado otras simplificaciones CHILD, POTH y otros (fig. 143). La evacuación previa del intestino evita que la aguja profundice demasiado y que se corten los puntos. Merece señalarse como ventaja de este método la *supresión* en gran parte *de recidivas y molestias*. Queda por saber en qué medida limitarán la indicación *fístulas postoperatorias*, errores de técnica y *adherencias* con el intestino grueso (DEUCHER). Son *inconvenientes seguros* del método *lo mucho que dura la operación* y el *retardo postoperatorio del tránsito;* la primera deposición puede hacerse esperar hasta 14 días.

Especialmente por este motivo no está exento de riesgos este procedimiento en el íleo postoperatorio inmediato.

Prevención de adherencias

La polivinil-pirrolidona al 7 %, con peso molecular de 30 000 (SCHULZE, MUSSGNUG y UPPLEGGER), empleada últimamente, al parecer con éxito, para evitar la formación de adherencias, nos ha resultado asimismo útil. Por eso recomendamos utilizarla antes de decidirse por la plegadura de *Noble*, pero sin olvidar que no es menos importante *cubrir a la vez con serosa todos los defectos*, y *operar del modo más conservador posible*. Hay que evitar impurezas del talco, y emplear solución de cloruro sódico, a temperatura no más alta que la substancial del cuerpo; impedir que se deshidrate el intestino; cohibir con cuidado las hemorragias, y operar con guantes de goma (LÜDEKE). Pero antes de decidirse por una relaparotomía, debemos intentar el tratamiento exento de todo peligro con Evipán (1 gr. en inyección intramuscular), recomendado por REISCHAUER.

Bibliografía relativa al íleo (intestino delgado)

ALLEN, R. P., D. R. AKERS: Midgut volvulus. Radiology, 74 (1960), 784.

BANDI, W.: Über die *Noble*sche Operation, eine Methode zur Behandlung von Peritonealadhäsionen. Helvet. chir. acta, 24 (1957), 227.

BANERJI, B. N.: Volvulus of the small intestine Indian. J. Surg., 12 (1950), 195; Z.org. ges. Chir., 119 (1951), 327.

BARNES, J. P.: Trocar decompression in acute small bowel obstruction. Surgery, 37 (1955), 542.

BARNETT, W. O.: Lethal factors in intestinal obstruction. Surg. Gyn. Obstetr., 109 (1959), 769.

BARRON, J., L. S. FALLIS: The *Noble* plicatur operation for chronic recurring intestinal obstruction. Arch. Surg., 71 (1955), 518.

BAS, L. W., W. K. SIEBER, B. R. GIRDANY: The treatment of ileocolic intussusception. J. Pediatr. (St. Louis), 55 (1959), 51.

BENDECK, T. E., F. L. RAFFUCCI: Intestinal obstruction. Arch. Surg., 75 (1957), 177.

BEHRENDS, W.: Gallensteinileus. Chirurg., 30 (1959), 512.

BERNER, A., L. HOLLENDER: Über die Noblesche Operation. Helvet. chir. acta, 22 (1955), 365.

BISHOP, R. F., E. A. ALLCOCK: Bacterial flora of the small intestine in acute intestinal obstruction. Brit. Med. J. (1960), 766.

BOHLMANN, A.: Über den Darmverschluss im Greisenalter. Dtsch. Gesd.wes., 12 (1957), 331.

BOLLINGER, J. A., L. W. NABERS: Acute small bowel obstruction. J. Amer. Geriat. Soc., 3 (1955), 817.

BOUREAU, M.: Signes de l'invagination aigue du nourrisson. Rev. praticien (París), 9 (1959), 363.

BOYS, F.: Prophylaxis of peritoneal adhesions. Surgery, 11 (1942), 118.

BRAMLITT, E. E., J. D. HARDY, H. WILSON: Intestinal obstruction. 2. Analysis of 1287 admissions over a ten year period. Amer. Surg., 21 (1955), 1091.

BYRNE, J. J.: Intestinal obstruction. Amer. J. Gastro-Enterol., 30 (1958), 300.

CHILDS, W. A., R. B. PHILLIPS: Experience with intestinal plication ect. Ann. Surg., 152 (1960), 258.

CLARK, C. W., R. H. WATSON, H. W. JOHNSON: Intussusception in infants and children. Canad. J. Surg., 3 1959), 49.

COURT, D., G. KNOX: Incidence of intussusception in Newcastle children. Brit. Med. J., 2 (1959), 408.

CRONE-MÜNZEBROCK, A.: Das Ileusproblem im Lichte moderner Behandlungsverfahren. Med. Klin., 3 (1957), 81.
Vorteile und Gefahren bei der gastroduodenalen Darmsondierung und Dauerabsaugung beim Ileus. Med. Klin., 16 (1954), 620.

DANIS, A.: La leucocytose, signe l'alarme dans l'obstruction intestinale. Acta med. Belg., 5 (1949), 270.

DAROCZY, J., L. HALMOS: Das 10jährige Ileus-Krankengut der 1. Chirurgischen Universitätsklink en Pécs. Zbl. Chir., 82 (1957), 2086.

DEUCHER, F.: Diskussion. Helvet. chir. acta, 22 (1955), 367.

DICK, W.: Die Darmpassagestörungen. Klin Chir.f. d. Praxis, 3 (1961), 426. G. Thieme, Stuttgart, 1961.

DONALDSON, J. K., R. R. CAMERON: Use of silk or catgut; en *Noble* plication with reference to abdominal adhesions. Surgery, 5 (1939), 511.

O'DONOGHUE, R. F.: Pregnancy ileus. J. Obstetr. Gynaec. Brit. Empire, 62 (1955), 943.

DRESCHER, A.: Beitrag zur Behandlung des Darmverschlusses. Zbl. Chir., 79 (1954), 824.

DRUCKER, V.: Small-intestinal gallstone ileus and use of barium sulfate per os in its diagnosis. Amer Med. Ass. Arch. Surg., 79 (1959), 22.

DUMMER, G. M.: Konservative Behandlung des Darmverschlusses mit der *Miller-Abbott*-Sonde. Chirurg, 28 (1957), 54.

FIORITO, E. S., L. A. RECALDE CUESTAS: Diagnosis and treatment of acute intestinal intussusception with controlled insufflation of air. Pediatrics, 24 (1959), 241.

FRIMANN-DAHL: Radiological experiences in true estrangulating obstructions. Acta radiol., 35 (1951), 2.

FUSS, H.: Zur Pathogenese des mechanischen Ileus. Arch. klin. Chir., 269 (1951), 150.

GEORGIEV, K.: Siehe Dickdarmileus.

GOLDENBERG, J. S.: Intussusception. Surgery, 36 (1954), 732.

GONZENBACH, R.: Die Dünndarmfaltung nach Noble. Arch. klin. Chir., 296 (1960), 344.

HABERER, v. H.: Über das Krankheitsbild des gemischten Ileus und seine Behandlung. Med. Klin., 34 (1938), 1218.

HAMMAN, J.: The pathology of intestinal strangulation. S. Afr. Med. J. (1950), 1070: Z.org. ges. Chir., 124 (1952), 243.

HARER, W. B. jr.: Volvulus complicating pregnancy and puerperium. Obstetrics N. Y., 12 (1958), 399.

HAYS, D., W. J. NORRIS: A review of the management of intussusception in Pediatric center (1938-1958). Amer. Med. Ass. Arch. Surg., 80 (1960), 788.

HEGEMANN, G., H. GRIMM: Ileus. Chir. Praxis (1961), 15.

HEINISCH, H. M.: Über die Darminvaginationen im Kindesalter. Münch. med. Wschr., 101 (1959), 1407.

HEITZ, N., G. ZINNER: Behandlungserfolge beim mechanischen Ileus von 1945-1956. Klin. Med. (Wien), 1 (1959), 1.

HEUSSER, H (v. pág. 41).

HEYDINGER, D. K., PH. H. TAYLOR, L. C. ROETTIG: Recurrent intestinal obstruction. Arch. Surg., 80 (1960), 670.

HOFMANN, V.: Der subakute Dünndarmileus., 78. Reunión de la Dtsch. Ges. f. Chir., Munich, 1961; Arch. klin. Chir., 298 (1961), 459.

HOYER, A. J., K. SOLHEIM: The therapy of acute small bowel obstruction. Surg. Gyn., Obstetr., 109 (1959), 555.

JAQUES, J. E.: Pantothenic acid in paralytic ileus. Lancet, 1951, 10.

JEKLER, J.: Intestinal obstruction caused by impacted gallstones. Surgery, 46 (1959), 858.

JONES, D. T.: Treatment of irreductible intussusception. Brit. Med. J. (1953), 1304.

JUILLARD, E.: Contribution à l'étude de l'invagination. Schweiz. med. Wschr., 77 (1947), 474 y 1132.

KANZLER, G.: Analyse von 439 operierten akuten mechanischen Darmverschlüssen. Disertación, Bonn, 1958.

KIRCH, G.: Zur Klinik des Darmverschlusses. Disertación, Bonn (en preparación).

KLEINSCHMIDT, H.: Über die Invagination des Darmes, ihre Differentialdiagnose und Therapie. Scritti Medici, 625. Sormani, Milán, 1934.

KORN, R.: Erfahrungen und Erkenntnisse bei der Behandlung der akuten nichtmalignen Darmverschlüsse. Zbl. Chir., 70 (1943), 612.

KRAUSS, H., F. KÜMMERLE: Die Verhütung des rezidivierenden Adhäsionsileus durch die *Noblesche* Operation. Dtsch. med. Wschr., 85 (1960), 638.

KROOK, S. S.: Intestinal suction treatment. Acta chir. Scand., 96 (1948), 562.

LANGLET, F. J.: Management of intussusception in infants and children. Arch. Surg., 75 (1957), 35.

LICHTENSTEIN, M. E.: Basis for planed management in intestinal obstruction. Amer. J. Surg., 73 (1949), 362.

LORD, jr., W. J.: Critical evaluation of *Noble* plication procedure in the management of chronic recurrent intestinal obstruction to adhesions. Gastroenterology, 19 (1951), 801.

LÜDEKE, H., en RATHCKE.

MCLAUGHLIN, C. W.: Surgical management of irreducible intussusception. Arch. Surg., 56 (1948), 48.

MELODY, G. F.: Intestinal obstruction following gynaecologie surgery. Obstetrics N. Y., 11 (1958), 139.

MESTER, Z.: Results of suction therapy in the treatment of ileus and peritonitis. J. Internat. Coll. Surgeous (Chicago), 32 (1959), 3 y 243.

MEYER, M.: Die postoperative Behandlung ausgedehnter Magen- und Darmverschlüsse hinsichtlich Elektrolyt- und Eiweisshaushalt. Arch. klin. Chir., 292 (1959), 132.

MIKULICZ-RADECKI, F. v.: Biologie und Pathologie des Weibes. VI, 682. Urban und Schwarzenberg, Munich, Berlín, 1954.

MILLER, E. M., J. M. WINFIELD: Acute intestinal obstruction secondary to postoperative adhesions. Amer. Med. Ass. Surg., 78 (1959), 952.

MLCZOCH, R.: Zur Frage der intraoperativen Darmentleerung beim Ileus. Chirurg., 27 (1956), 128.

MORETZ, W. H., J. J. MORTON: Acute volvulus of small intestine. Ann. Surg., 132 (1950), 899.

MUSSGNUG, G.: Verhütung von intraabdominellen Verwachsungen mit Periston N (Kollidon). Chirurg, 27 (1956), 543.

NOBLE, TH. B.: Acute peritonitis. Experiences with plication. J. Internat. Coll. Surgeous, 14 (1950), 66; Amer. J. Surg., 62 (1943), 50.

NOBLE, T. J.: Plication. Amer. J. Surg., 35 (1939), 574.

NORDENTOFT, J. M.: Über den heutigen Stand der Invaginationsbehandlung. Fortsch. Röntgenstr., 94 (1961), 181.

NOTHNAGEL, H.: Die Erkrankungen des Darmes und Peritoneums. Spez. Path. Therap., 17 (1898), 310.

NUSS, F. J.: Die akute Darminvagination bei Erwachsenen. Chirurg, 30 (1959), 10 y 472.

NUSSELT, H.: Über den Darmverschluss nach früherer Appendektomie. Med. Klin., 44 (1949), 196.

PACKARD, G. B., R. P. ALLEN: Intussusception. Surgery, 45 (1959), 496.

PATAKY, Z.: Statistische Auswertung von 278 operierten akuten Darmverschlüssen. Zbl. Chir., 81 (1956), 648.

POTH, E. J. y otros: The plication procedure etc. Surg. Gyn. Obstetr., 112 (1961), 343.

QUENU, J., A. THOMERET: Mém. Acad. chir. (París), 77 (1951), 80.

RATHCKE, L.: Über Gallensteinileus. Arch. klin. Chir., 279 (1954), 424.

RAVITCH, M. M.: Reduction of intussusception by barium enema. Surg. Gyn. Obstetr., 99 (1954), 431.

v. REDWITZ, E.: Darminvagination im frühen Kindesalter. Med. Klin., 36 (1940), 315.

REIFFERSCHEID, M.: Der Wandel in der Behandlung verschleppter Invaginationen des Frühkindesalters. Arch. klin. Chir., 288 (1958), 17.
Erkennung und Behandlung der Darminvagination im Kindesalter. Chirurg, 27 (1956), 56.
Die Frühdiagnostik des Invaginationsileus. Med. Klin., 45 (1950), 704.
Zur Klinik des Invaginationsileus. Arch. klin. Chir., 260 (1948), 579.
Die heutige Kenntnis der Ileuspathologie. Bruns' Beitr. klin. Chir., 189 (1954), 371.
Zur Intubationsbehandlung des akuten Darmverschlusses. Zbl. Chir. (1949), 1196.

, E. HAGEN: Neue Erkenntnisse auf dem Gebiet der Pathophysiologie des Darmverschlusses. Vortr. Mittelrhein. Ges. für Natur u. Heilkunde, Bonn, Herbst, 1959.

REISCHAUER, F.: Der Anastomosenileus. I. Bruns' Beitr. klin. Chir., 144 (1928), 639; II. Der spastische Magen-Darm-Block. Bruns' Beitr. klin. Chir., 145 (1929), 228; III. Über die Ursache des spastischen Magen-Darm-Blocks. Bruns' Beitr. klin. Chir., 146 (1929), 140.

RIGLER, L. G., W. GODFREY: The roentgen diagnosis of Ileo-Ileal intussusception. Amer. J. Roentgenol., 79 (1958), 5.

RIPSTEIN, C. B., G. G. MILLER: Volvulus of the small intestine. Surgery, 27 (1950), 506.

RIPSTEIN, CH., H. A. MCDUOGALL, A. G. THOMPSON: The plication operation in the treatment of peritoneal adhesions. Canad. Med. Ass. J., 63 (1950), 43.

RYORGIER cit. según JOUILLARD.

SANDERS, G. B., D. W. T. KINNAIRD: Intussusception in child and adult, a comparison. South. Med. J., 52 (1959), 920.

SAVAGE, P. T.: The management of acute intestinal obstruction. Brit. J. Surg., 47 (1960), 643.

SCHULZE, W.: Verhütung neuer Bauchfellverwachsungen nach Operation von Verwachsungsbäuchen. Zbl. Chir., 84 (1959), 1159.

SCHULZE, W.: Chirurgie während der Schwangerschaft. Klinische Chirurgie f. die Praxis I, 687. G. Thieme, Stuttgart, 1961.

STICH, R.: Fortschritte in der Behandlung des Darmverschlusses. Bruns' Beitr. klin. Chir., 181 (1950), 313.

STRAEHLY jr., O. J., H. D. GULLICH: Operative decompression of intestinal obstruction by long tube jejunostomy. Surgery, 43 (1958), 774.

THEISSEN, W.: Über den akuten Vegetabilienileus. Zbl. Chir., 74 (1949), 738.

THOMERET, G.: Physio-pathologie et traitement de l'occlusion intestinale. J. chir., 66 (1950), 356.

TURNER, J. C.: Postoperative morbidity and mortality in intestinal obstruction. Ann. Surg., 147 (1958), 33.

UPPLEGGER, H., zitier bei v. HASSELBACH: Die Verhütung von Bauchfelladhäsionen durch Kollidon. Chirurg, 27 (1956), 365.

WANSBROUGH, R. M., R. W. CRAM: Intussusception. Canad. Med. Ass. J., 67 (1952), 307.

WECKESSER, E. C., J. F. LINDSEY jr., F. A. CEBUL: Plication of small intestine for obstruction due to adhesions, *Noble*' procedure. Arch. Surg., 65 (1952), 487.

WEISSCHEDEL, E.: Appendizitis und Ileus. Dtsch. med. Wschr., 80 (1955), 847.

WILD, F.: Beitrag zur Ätiologie und Prognose der kindlichen Darminvagination an Hand der Erfahrungen am Basler Kinderspital in den letzten 15 Jahren. Disert. inaugural, Basilea, 1956.

WILD, J. J.: Further development of the gastric balloon to facilitate intestinal intubation. Surgery, 27 (1950), 245.

WORTMANN, V.: Der gemischte Ileus. Chirurg, 21 (1950), 371.

Lesiones del intestino delgado

Patogenia general

La mayoría de las lesiones intestinales se encuentran en el intestino delgado: 697, frente a 288 de colon y recto. La *lesión penetrante* es la más numerosa, con 447 casos. Como es natural, los *segmentos fijos del intestino delgado* (yeyuno superior e íleon inferior) son los más *expuestos a heridas o traumatismos;* menos frecuentes son los *desgarros mesentéricos aislados* sin apertura de la luz intestinal. Accidentes de circulación, ocasionados sobre todo por el volante, o por golpe, salto, caída o choque, constituyen los mecanismos de más peligro para el intestino delgado.

Una causa menos frecuente de lesión de este segmento intestinal es la *rotura por obra de la prensa abdominal* de un asa incarcerada (principalmente en una hernia). Su índice de mortalidad es de 50 % en las primeras 24 horas, y llega después hasta 84 % (BUNGE, HAIM, CHRISTOPHER).

Síntomas y diagnóstico

Como el *shock perforatorio* queda cubierto por el *traumatismo de la pared abdominal,* el diagnóstico precoz de una lesión intestinal puede ser sumamente difícil. Cuando se lesiona a la vez la pared del abdomen, los *síntomas de colapso* se aprecian poco, y sólo sirven de indicio la *ausencia de peristalsis,* el *aire libre* (sólo en 22 de 87 casos) y el *enfisema cutáneo.* No sucede lo mismo cuando la pared abdominal ha sido poco lesionada; en este caso, *los signos peritoneales son más ostensibles.* Es un error esperar, para formular un diagnóstico, a la *restricción tardía de la respiración abdominal,* a la *tos dolorosa* y a la *elevación del pulso.* Tampoco debemos dejarnos engañar por la *pasajera compensación del shock abdominal,* y dejar, por ello, una laparotomía. Son síntomas muy seguros el *dolor en el fondo de saco de Douglas,* la *diferencia de temperatura rectal* y la *elevada leucocitosis.* Inmediatamente después de ingresar el paciente, deben iniciarse a la vez el diagnóstico y el tratamiento del shock.

Medidas de diagnóstico y terapéutica:

1. Instilación intravenosa prolongada con soluciones macromoleculares (plasma, suero, sucedáneos de sangre); sólo en caso de necesidad, soluciones cristaloides (cloruro sódico, Ringer, glucosa al 5 %).
2. Sonda nasal de oxígeno.
3. Preparados adrenocorticales solubles en agua.
4. Autotransfusión por expresión de las extremidades.
5. Introducción de una sonda permanente *(Miller-Abbott)* en el estómago, y aspiración continua.
6. Determinación del grupo sanguíneo: determinación repetida de hemoglobina, eritrocitos, índice hematocrítico y leucocitos.
7. Vigilancia continua del pulso, la presión sanguínea y la temperatura (rectal y axilar).
8. Sonda permanente, examen de orina, y medición continua de la descarga urinaria.
9. Sedantes y analgésicos suaves (¡nada de alcaloides!), si aún no son claros el diagnóstico y la indicación.
10. Exploración repetida de los síntomas de la lesión local: localización exacta del dolor, examen de la tensión de las paredes abdominales, de los ruidos intestinales, de los síntomas del recto, del perímetro del abdomen, de la matidez costal.
11. Exploración roentgenológica repetida del abdomen (¡nunca se darán opacificantes!).

Localización y mortalidad de 220 lesiones de intestino delgado

Localización	Número de casos	Defunciones
Yeyuno	117	29
Íleon.....	103	36

Indicación de laparotomía

Puede resultar sumamente difícil en casos de lesión contusa cerrada. Orienta la *reacción inmediata del organismo al tratamiento del shock.* Si *mejora el estado de la circulación*, y la situación local sigue siendo grave, podemos *seguir tratando el shock,* pero hay que operar antes de dos horas, lo más tarde. *Si la circulación no mejora* tras una terapéutica intensa por transfusión, no tiene objeto seguir esperando; lo más conveniente es intervenir cuanto antes, pues lo primero que importa es suprimir en el abdomen abierto la lesión posible origen de hemorragias. Sea como fuere, si desde un principio es dudoso el diagnóstico de lesión grave, y el estado general mejora bastante en el curso de la terapéutica del shock, está justificada la *actitud expectante,* a condición de vigilar muy atentamente el curso clínico.

Elección de la incisión

En casos de lesión contusa, debe preferirse la incisión paramedial, porque es fácil ensancharla en todas direcciones, y porque tiende a cicatrizar mejor que la medial. Si la lesión es perforante, la *escisión del orificio* permite dilatar la herida.

Marcha de la operación

¿Qué orden debemos seguir después de abrir el abdomen? En general, la marcha más segura puede ser la siguiente:

1. Buscar puntos hemorrágicos en el abdomen, y perforaciones en todo el intestino.
2. Cohibir la hemorragia (fase preliminar).
3. Tratamiento definitivo de la lesión intestinal.
4. Limpiar la cavidad intestinal.
5. Cohibir la hemorragia (fase definitiva).
6. Acercar a la sutura la sonda introducida en el estómago.
7. Desaguar la cavidad abdominal.

El problema del tratamiento quirúrgico de la obstrucción intestinal es *cuidar la zona alterada por peritonitis.* En lesiones intestinales, sólo las muy ligeras, con estado general precario y localización en los segmentos intestinales altos, *justifican la sutura transversal por encima en tres planos* (figs. 9-11). Para descargar esta sutura, la sencilla *anastomosis evasiva* no es tan útil como la *unión a pespunte de asas contiguas* (figs. 142 y 143) (NOBLE). *De igual modo que la anastomosis de la abertura con un asa adyacente,* muy eficaz (fig. 73), hay que suprimirla de nuevo lo antes posible, a causa del síndrome ulterior de fondo de saco. La *resección protractiva* (fig. 139) se reserva sólo para lesiones de los segmentos más bajos del intestino delgado. *Debe tenderse por ello a la indicación precoz con posibilidad de resección y anastomosis primaria terminal o laterolateral.* El *desgarro múltiple* no deja más recurso que la *resección extensa.* La cuidadosa limpieza de la cavidad abdominal, y la administración de *polivinilpirrolidona* al 7 % y de antibióticos evitan en gran parte una peritonitis supurada y adhesiva. *Después de operar* es de temer la *parálisis intestinal retardada* a causa de extravasaciones remanentes de sangre, el íleo mecánico —favorecido porque las adhesiones iniciales no pueden ya dominarse por la actividad intestinal retrasada— y la sutura insuficiente con fistulización. No puede prescindirse de la inhalación de oxígeno, la sonda gástrica permanente, la profilaxis de neumonía y trombosis, la sonda rectal y la peristalsis, la substitución de proteínas y la represión del shock, con vigilancia continua de la tensión arterial, del pulso y de la diuresis. El índice de mortalidad de la lesión aislada del intestino delgado varía entre 6,6 y 25 %, según RATHCKE.

Mortalidad de las lesiones penetrantes y contusas

Lesiones penetrantes	365.	Defunciones: 123
Lesiones contusas	209.	Defunciones: 76

Pronóstico

El *pronóstico* depende del número de *lesiones secundarias,* de la *extensión de la resección intestinal* y, sobre todo, naturalmente, de que *se intervenga a tiempo.*

Perforación por cuerpos extraños

Encontramos *perforación por cuerpo extraño* principalmente en el intestino delgado, según lo demuestran 140 casos de un total de 212 perforaciones en diversos puntos. Los preferidos son el íleon y el divertículo de *Meckel,* y los cuerpos extraños más frecuentes son, como siempre, espinas de pescado, huesos, alfileres, y utensilios de comer rotos. Es característica de esta lesión su evolución oculta, poco espectacular. Para el *diagnóstico diferencial* interesan tumores, apendicitis, peritiflitis, hernias incarceradas, peritonitis locales y difusas, íleo, y anomalías congénitas. La anamnesia y la imagen roentgenológica facilitan el diagnóstico clínico, que tampoco es difícil en el curso de la operación. Por lo regular, el punto perforado puede sobresuturarse transversalmente al eje del intestino después de la escisión. Una vez abierto el abdomen, *es importante fijar* en seguida con una pinza —también a través de la pared intestinal— el *cuerpo extraño* palpado o visto, para que no desaparezca, como puede ocurrir fácilmente.

Revista de diagnóstico diferencial por las formas patogénicas de perforación intestinal

Tumores
Anamnesia, subproductividad, signos de estenosis, anemia, hemorragia, anomalía palpable.

Divertículos
Anamnesia. *Intestino delgado:* síndrome de absorción defectuosa, enteritis, hemorragia, alergia, anemia. *Intestino grueso:* Consistencia y cambios de forma de las heces, dolores antes de defecar, meteorismo; aire libre, aunque no siempre.

Traumatismo
Antecedentes y síntomas; aire libre antes de tiempo, shock intenso.

Apéndice
Síntomas en el hipogastrio derecho, y anamnesia. En la primera infancia y la vejez, síntomas rectales.

Fiebre tifoidea
Semanas segunda y tercera, curso atípico larvado de enteritis tifosa; aire libre relativamente tarde.

Tuberculosis
Hoy menos frecuente. Tumor en el hipogastrio derecho, sangre oculta; signos paralelos en el pulmón. Bacilos en las heces (rara vez).

Enteritis regional
Peritonitis local tórpida en el hipogastrio derecho, muy pocas veces aguda.

Colitis ulcerosa
En la fase tóxica de dilatación, evolución espectacular; aire libre inmediatamente en el abdomen. Insólita en la fase cicatrizal crónica.

Úlcera simple
Anamnesia prolongada. Semejante a la úlcera gástrica; perforación libre espectacular; aire libre bajo el diafragma en el roentgenograma. Sólo debe diagnosticarse en el curso de una laparotomía.

Duplicaciones (insólitas)
Antecedentes con estenosis crónica, manifestaciones dolorosas y hemorragia, sobre todo en la infancia.

Divertículo de Meckel
Predilección por niños varones de 1-3 años. Dolor en el mesogastrio, rápidamente difuso; aire libre; síndromes prodrómicos: cólico umbilical y espasmos, dolor, dispepsia.

Flemón yeyunal
Dolor en el epigastrio izquierdo; cuadro patológico muy séptico; rara vez aire libre.

Infarto intestinal
Anamnesia cardíaca, cuadro agudo de trastorno circulatorio; leucocitosis elevada, con hemorragia; íleo, mecánico al principio, y luego paralítico.

Hernia incarcerada
Antecedentes y síntomas de hernia. Estado infeccioso en el saco herniario, o signos de perforación intestinal; íleo más bien mecánico.

Bibliografía sobre lesión y perforación del intestino delgado

ALDAHEFF, R.: Perforation of *Meckels* diverticulum by foreing body and review of the literature. Brit. J. Surg., 42 (1955), 527.

ALLAN, R. B.: Abdominal trauma: A study of 297 consecutive cases. Amer. J. Surg., 93 (1957), 398.
BSTEH, F. X.: Zur Klinik verschluckter Fremdkörper im Gastro-intestinal Trakt. Bruns' Beitr. klin. Chir., 188 (1954), 377.
BUNGE: Véase página 241.
CHRISTOPHER, F.: Subparietal rupture of the intestine due to muscular effort. Surgery, 15 (1944), 628.
COUNSELLER, V. S.: Subcutaneous perforation of the jejunum. Ann. Surg., 102 (1935), 365.
ELFING, G., T. M. SCHEININ: Intestinal perforations due to swallowed foreign bodies. Ann. chir. gynaec. Fem., 42 (1953), 67.
FICARA, B. J.: Traumatic perforations of the small intestine due to nonpenetrating abdominal injuries. Surgery, 15 (1944), 465.
GEISTHÖVEL, W.: Über die stumpfen Bauchverletzungen. Sammlung Lax, Hildesheim, 1948.
GILETTE, W. R.: Perforation of *Meckel's* diverticulum by foreign body. Amer. J. Surg., 94 (1957), 666.
GLIMM, G.: Zur Behandlung schwerer, stumpfer Bauchverletzungen. Zbl. Chir., 84 (1959), 1049.
GREMMEL, H., H. J. THUM: Dünndarmperforationen. Zbl. Chir., 84 (1959), 1185.
HAIM: Véase página 251.
IMES, P. R.: War surgery of the abdomen. Surg. Gyn. Obstetr., 81 (1945), 608.
JAENEKE, G.: Komplikationen verschluckter Fremdkörper im Gastrointestinaltrakt. Zbl. Chir., 83 (1958), 1528.
KILBOURNE, B. C.: Perforation of the ileum by ingested chicken bone, complicating ventral hernia. Ann. Surg., 127 (1948), 1226.
KÜMMERLE, F.: Die stumpfen Bauchverletzungen. F. Enke, Stuttgart, 1959.
LIEDBERG, N.: Zur Klinik der traumatischen subkutanen Darmruptur. Acta chir. Scand., 85 (1941), 325.
MAIER, O.: Das Krankheitsbild der traumatischen Darmstenose. Arch. klin. Chir., 132 (1924), 212.
MARTIN, J. D.: Abdominal visceral injury due to nonpenetrating trauma. Arch. Surg., 80 (1960), 192.
MCPHERSON, R.: Foreign body perforation of the intestinal tract. Amer. J. Surg., 94 (1957), 564.
MCQUAID, W.: Perforation of the intestine by swallowed foreign bodies. Brit. J. Surg., 39 (1952), 349.
REMIGOLSKI, S.: Über verschluckte Fremdkörper. Zbl. Chir., 83 (1959), 1009.
ROESEL, R. W.: Entero-cutaneous fistula. Arch. Surg., 80 (1960), 634.
SERLIN, O., G. T. WOHL: The surgical implications of unsuspected ingested foreign bodies. Amer. J. Surg., 99 (1960), 223.
SLANY, A.: Darmperforationen durch Zahnstocher. Zbl., Chir., 70 (1943), 162.
SNODGRASS, TH.: Foreign bodies in the intestinal tract. Arch. Surg., 55 (1947), 441.
SPÄNGLER, H.: Über subkutane Dünndarmrupturen. Viena, med. Wschr., 108 (1958), 1014.
SPATH, A.: Stumpfe Bauchverletzungen. Dtsch. med. J., 6 (1955), 714.
WELCH, CL. E.: Abdominal trauma. A clinical study of 200 consecutive cases from the Massachusetts General Hospital. Amer. J. Surg., 79 (1950), 252.

Tumores benignos del intestino delgado

Muy pocas veces encontramos en el intestino delgado verdaderos tumores, y en tal caso *los benignos son relativamente más frecuentes que los malignomas.* Pero, aun siendo insólitos, los blastomas benignos tienen importancia clínica para nosotros como causa de *obstrucción intestinal, hemoragia* y *trastornos motores,* y también como *precursores de tumores malignos.*

Síntomas de las distintas formas estructurales

La proporción mayor de estos tumores se localiza en el íleon (939 entre 1462 de todo el intestino delgado). *Sólo ocasionan síntomas clínicos sus complicaciones.* Observamos



FIG. 144. Estructura de los tumores benignos del intestino delgado (1860 casos)

dolor, como expresión de movilidad perturbada, principalmente en lipomas, fibromas, fibromiomas, miomas, neurinomas, angiomas y adenomas de *Peutz-Jegher.* El *síndrome de íleo* se presenta, con invaginación o sin ella, vómitos e hiperperistalsis dolorosa, como secuela de la obturación mecánica, sobre todo en adenomas acompañados o no de síndrome de *Peutz,* fibromas, hemangiomas, mixomas, lipomas y linfangiomas. La *he-*

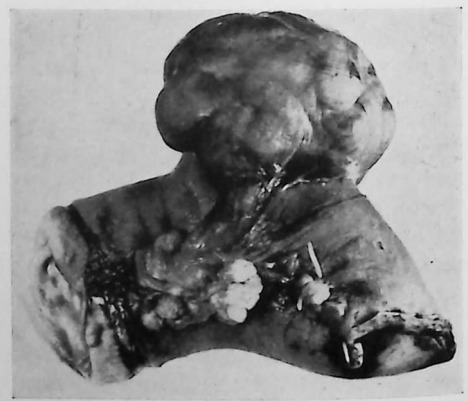

FIG. 145. Angiofibroma del yeyuno. Katharina H., 61 años: Desde un año antes, laxitud, melena, opresión en el epigastrio, inapetencia



FIG. 146. Degeneración maligna de tumores benignos

morragia procede en primer lugar de los tumores que se ulceran y perforan la mucosa; de blastomas neurógenos, adenomas de *Peutz,* miomas y hemangiomas. Se conocen *hemorragias mortales* (véase «Duodeno»). Producen *estreñimiento crónico* lipomas, fibromas y miomas. A través de las paredes del abdomen sólo se palpan lipomas y miomas, así como los tumores neurógenos. La *degeneración maligna* no es seguramente *en el intestino delgado* de tanta importancia como se le atribuyó durante mucho tiempo.

Una *posición especial* ocupan los *adenomas* del intestino delgado. En contraste con lo observado en el intestino grueso, en el delgado no se conoce hasta ahora una degeneración de pólipos adenomatosos simples confirmada siguiendo su evolución. La *adenomatosis de Peutz-Jegher,* identificada frecuentemente por error con la poliposis familiar, ocupa además un *lugar propio especial* entre los tumores intestinales. En ella encontramos *fases y formas invasivas locales, pero nunca los caracteres típicos de la degeneración maligna, como obstrucción y metástasis.* La adenomatosis de *Peutz-Jegher* es un ejemplo realmente clásico de que la invasión limitada de un tumor nada tiene que ver con la malignidad. Aunque las diversas estructuras se encuentran en todos los segmentos del intestino delgado, *parecen preferir respectivamente segmentos determinados.* En el *yeyuno* se ven sobre todo hemangiomas, miomas y adenomas de *Peutz,* rara vez adenomas simples y tumores neurógenos; en el *íleon, adenomas* primarios, fibromas, mixofibromas, linfangiomas, fibromiomas, tumores neurógenos, y con menos frecuencia, hemangiomas, miomas y lipomas.

Edades preferidas de las distintas formas de tumor (en el momento de su identificación)

Años de edad	Tumores
— 9	Linfangiomas.
— 19	Adenomas de Peutz, adenomas simples.
— 29	Adenomas simples.
— 39	Linfangiomas.
— 49	Linfangiomas, mixomas, fibromas, tumores neurógenos, hemangiomas.
— 59	Miomas, lipomas, fibromas, adenomas simples.
— 80	Todas las formas, con frecuencia similar.

Diagnóstico

En el *roentgenograma,* el tumor no hemorrágico presenta una mucosa intacta, con luz estrechada a modo de pelota; el hemorrágico, el nicho de la úlcera, y los hemangiomas muestran sólo excepcionalmente *flebolitos.* Los *síntomas prodrómicos* suelen seguirse en sentido retrospectivo hasta unos dos años; en cambio, la anamnesia especial, generalmente dominada por un cuadro de íleo incompleto y completo, apenas comprende algunos días. El *peligro de complicación* (hemorragia, íleo, trastorno crónico de la moti-



FIG. 147. Mortalidad quirúrgica de 1271 tumores benignos

lidad, y degeneración maligna) *convierte en indicación absoluta la eliminación de cualquier blastoma benigno una vez diagnosticado.* En caso de tumor de la mucosa, bastará la *extirpación local;* por el contrario, los *blastomas submucosos,* más frecuentes, *imponen la resección.* La adenomatosis del intestino delgado obliga a buscar detenidamente y extirpar todos los pólipos. El *índice de mortalidad quirúrgica* de los blastomas benignos del intestino delgado se eleva hoy a 12,5 % (de 2066 enfermos), aproximadamente; en 1929 era de 73 %, y en 1942, de 52 % todavía.

Bibliografía relativa a tumores benignos del intestino delgado

AKERLUND, A.: Zur direkten Röntgendiagnostik der Dünndarmtumoren. Acta chir. Scand., 71 (1932), 1.

BARTHOLOMEW, L. G.: Intestinal polyposis associated with mucocutaneous melanin pigmentation. Proc. Staff Meet. Mayo Clin., 32 (1957), 657.

BAUER, R., H. HARTWEG: Röntgenologische Differentialdiagnose der Tumoren des Bulbus duodeni. Fortschr. Röntgenstr., 76 (1952), 468.

BEINFIELD, M. S.: *Peutz-Jeghers* Syndrome. Gastroenterology, 35 (1958), 35.

BERNSTEIN, J. S.: Small bowel tumours. J. Mount. Sinai Hosp. N. Y., 25 (1958), 1.

CHÉRIGIÉ, R. E., P. HILLEMAND, CH. PHROUX y otros: Intestin grèle normal et pathologique. Expansion scientifique francaise París, 1957.

DARLING, R. CL.: Tumours of the small intestine. N. England J. Med., 260 (1959), 397.

DEUCHER, F.: Duodenaltumoren. Arch. klin. Chir., 285 (1957), 134.

FELDMAN, M.: *Brunners* glands tumours of the duodenum. Amer. J. Gastroenterology, 29 (1958), 651.

FEYRTER, H.: Über die chirurgisch bedeutsamen Neurinome des Magen-Darm-Schlauches. Arch. klin. Chir., 274 (1953), 320.

FRASER, J.: A propos of 96 tumours of the small intestine. Mem. Acad. Chir., 85 (1959), 670.

HORSLEY, G. W., L. E. KEASBEY: Tumours of the small intestine. W. F. Prior, Inc., 6 (1948), 17. Ed. Lewis, D. Hagerstown (MD).

JEGHERS, H., V. A. MCKUSICK, K. H. KATZ: Generalized intestinal polyposis and melanin spots of the oral mucosa lips and digits. Nueva Inglaterra. J. Med., 241 (1949), 1031.

KÄHLER, H. J.: Klinik und Pathophysiologie des Karzinoid und Karzinoidsyndroms unter besonderer Berücksichtigung des 5-Hydroytrystamins. Erg. inn. Med., 16 (1961), 198.

KLOSTERMANN, G. F.: Monosymptomatische Form des *Peutz*schen Syndroms. Dtsch. Med. Wschr., 81 (1956), 111.
Entarten Intestinalpolypen des P.-J.-Syndroms krebsig? Die Medizinische, 15 (1959), 716.

MCLETCHIE, N. G. P., J. K. RURVES, R. L. SAUNDERS: The genesis of gastric and certain intestinal diverticula and enterogenous cysts. Surg. Gyn. Obstetr., 99 (1955), 135.

MILLER, J. M. y otros: Congenital intestinal stenosis and atresia. Surgery, 46 (1959), 973.

MOORE, T. C., S. J. BATTERSBY: Congenital duplications of the small intestine. Surg. Gyn. Obstetr., 75 (1952), 557.

OLSON, J. J.: Benign tumours of the small bowel. Ann. Surg., 134 (1951), 195.

PEUTZ, J. L. A.: Very remarkable case of familiar polyposis of intestinal tract and nasopharynx accompanied by peculiar pigmentations of the skin and mucus membrane. Ned. Mschr. Geneesk., 10 (1921), 134.

RATHCKE: Véase página 41.

REIFFERSCHEID, M.: Die gutartigen Tumoren des Magens und Dünndarms. Med. Klin., 54 (1959), 41.

RIVER, L.: Benign neoplasm of the small bowel. Surg. Gyn. Obstetr., 102 (1956), 1.

RODDY, S. R.: Small bowell tumours. Amer. Med. Ass. Arch. Surg., 75 (1957), 847.

RYNCKI, P., F. SAEGESSER: Cure operative d'une duplication intestinale. Gastroenterologia, 87 (1957), 218.

SCHÜRMANN, G.: Gutartige Darmtumoren. Diss Bonn, 1962.

SCOVILLE, A. de: Considerations sur les tumeurs bénignes de l'intestin grêle. Acta Gastroenterol. Bel., 13 (1950), 845.

SEIFERT, E.: Gedoppelter Oesophagus und Magen. Ursache tödlicher Blutungen bei einem Kleinkind. Chirurg, 28 (1957), 231.

SPEAR, H. C., W. G. de DAUHGTRY, J. G. CHESNEY: Intestinal duplication cyst of abdominal origin presenting in Thorax. J. Thorac. Surgery, 37 (1959), 810.

STALEY, CH., A. SCHWARZ: Gastrointestinal polyposis and pigmentation. Surg. Gyn. Obstetr., 105 (1957), 1.

STARR, G. F., M. B. DOCKERTY: Leimyomas and Leiomyosarcomas of the small intestine. Cancer (Filadelfia), 8 (1955), 101.

Carcinoma y sarcoma del intestino delgado

Morbilidad

El carcinoma del intestino delgado es francamente insólito, ya que *su frecuencia en autopsias* es sólo de 0,6 % en 195 326 casos. Entre 18 530 carcinomas intraperitoneales del intestino, sólo 1,5 % estaban en el intestino delgado. Un 45,5 % de 376 malignomas del intestino delgado eran *formaciones sarcomatosas,* casi tan poco frecuentes en el intestino delgado como en el grueso.



FIG. 148. Distribución, por edades, de 705 enfermos de carcinoma y sarcoma del intestino delgado

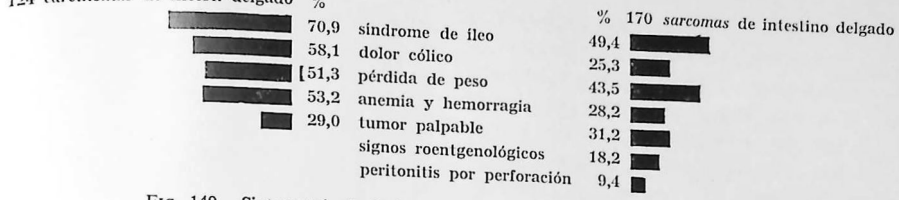

FIG. 149. Sintomatología de los tumores malignos del intestino delgado

Localización

Los *carcinomas* se localizan sobre todo en el *yeyuno,* y no tanto en el íleon, mientras que el *sarcoma* se encuentra con predilección en el *intestino delgado inferior.*

Localización de carcinomas y sarcomas en el intestino delgado

	Duodeno	Yeyuno	Íleon
960 carcinomas	140 (14,6 %)	483 (50,3 %)	337 (35,1 %)
486 sarcomas	49 (10,0 %)	176 (36,2 %)	261 (53,7 %)

Síntomas y diagnóstico

El *cuadro clínico* de ambas estructuras se caracteriza por la *obstrucción del intestino delgado.* La mayoría de los enfermos son operados con el diagnóstico de íleo. En estos casos, ha pasado ya naturalmente la fase inicial, que, sobre todo en el linfosarcoma, se caracteriza por una oclusión incompleta, largo tiempo compensada. Mientras que la *hemorragia profusa* puede ser indicio de un leiomiosarcoma, en unos $^2/_3$ de los carcinomas vemos la forma insidiosa, mucho más frecuente. El *tumor palpable,* la *perforación* y el *dolor persistente* son *síntomas tardíos* manifiestos. Con el *diagnóstico especial* (PANSDORF), la *cinematografía* o la *aplicación dirigida de bario con el tubo de Miller-Abbott,* el roentgenograma presenta alrededor de 80 % de los carcinomas (DARLING, BRODERS y otros). El *diagnóstico roentgenológico habitual* lo estableció sólo en 41,5 % de un total de 217 casos. Son síntomas típicos la *detención del medio de contraste,* el *residuo de 8 horas* y la *dilatación oral constante.* El *sarcoma fusocelular,* con su *síndrome de compresión* no característico, es menos evidente que el de *células redondas,* con su *típica ausencia de pliegues de Kerckring,* la *dilatación rígida* del conducto intestinal y el *íleo funcional* (apreciable casi siempre). A menudo, después de descargarse la papilla, *la mucosa queda como espolvoreada de nieve.*



FIG. 150. Carcinoma del intestino delgado con metrástasis regionales. Anna K., 60 años: Un año antes, dolor cólico en el epigástrico, dos horas después de comer; desde entonces, reiteración de los dolores con pausas, y deposiciones breosas. En el roentgenograma úlcera duodenal comprobada. Cura estacionaria; mejoría breve, y luego, recidiva, que impone la resección. (Servicio Roentgenológico de la Clínica de Medicina, Universidad de Bonn; director: Prof. P. Thurn)

Tratamiento: Prácticamente, operamos la mayoría de los casos con el diagnóstico de íleo del intestino delgado, y muy pocas veces con el de blastoma. Una incisión paramedial (a la derecha si la oclusión es baja, y a la izquierda si es alta), nos da acceso a la cavidad abdominal. El *examen en el acto operatorio* muestra, *en el lado opuesto al mesenterio de la pared intestinal,* el *nódulo del carcinoma,* más bien *estenosante hacia dentro, ulcerante* o de *crecimiento exofítico;* el del *linfosarcoma, infiltrante hacia dentro, a modo de bulbo bajo la serosa;* y el del *sarcoma fusocelular, solitario en la capa muscular, con crecimiento hacia fuera.* Si no existen metástasis distantes y es posible eliminar también los ganglios regionales, aun acompañados de segmentos algo grandes del intestino delgado, es indispensable tender a esta resección amplia en bloque, pues sólo ella permite esperar una curación persistente.

Curaciones de cinco años de carcinomas del intestino delgado

Autores	Número total de resecciones	Curaciones de cinco años (%)
Reichel	48	(2,0)
Mayo	80	10,0
Cameron	194	12,8
Darling	5	(20,0)
McComb		23,9
Starr y Dockerty ...	63	25,0
Colcock	22	(27,0)



Fig. 151. Linfosarcoma con metástasis. Heinz M., 38 años: Un año antes, tratamiento por prolapso distal. Dolores continuos sostenidos, y desde hace meses, dificultad de tránsito intestinal, pérdida de peso, y elevación de temperatura. Dos días antes íleo paralítico



Fig. 152. Preparación como en la figura 151

Curaciones de cinco años de sarcomas del intestino delgado

Autores	Número total de resecciones	Curaciones de cinco años (%)
Allen	26	5 = 31
Meissner	121	24
Darling	29 linfosarcomas	5 = 17
	9 sarcomas fusocelulares	7 = 77
Starr y Dockerty ...	26 sarcomas fusocelulares	(38)

Pronóstico

Por desgracia, *en el carcinoma estenosante son tan frecuentes las metástasis (58 %),* que los malos auspicios están trazados de antemano. Aún es *más desfavorable* la situación —con metástasis en 70 % de los casos (Allen, Warren)— en el *sarcoma de células redondas.* En cambio, *el pronóstico del sarcoma fusocelular* es francamente *favorable,* pues en 22 % de ellos se ha demostrado que las metástasis son *relativamente tardías* (Dockerty, Darling). Los *tratamientos roentgenológico y citostático posteriores son alentadores sólo en el sarcoma de células redondas,* que parece poseer cierta sensibilidad. *La resección del tumor maligno del intestino delgado adolece hasta ahora de un índice de mortalidad relativamente elevado,* porque generalmente se efectúa en una fase de íleo completo. Nosotros hemos perdido a un 20-45 % de nuestros operados (Shallow, Darling, Starr y Dockerty, Allen) al tener que efectuar —como sucede habitualmente— con íleo alto una resección radical amplia seguida de anastomosis primaria. Como se desprende de lo expuesto, las perspectivas de curación del carcinoma del intestino delgado son muy escasas.

Linfogranuloma intestinal

Examen en el acto operatorio

El linfogranuloma *primario aislado* del intestino delgado es tan *insólito,* que apenas se tienen datos acerca de su morbosidad. Como desde un principio es casi imposible una diferenciación histológica frente al linfosarcoma, parece más correcto servirse para designarlo de la expresión «*linfoma maligno*». La localización de los infiltrados en la pared intestinal amesentérica se considera típica, de suerte que la sífilis y la tuberculosis en sus múltiples formas *pueden suscitar dificultades* clínicas e incluso *histológicas de diagnóstico diferencial.* En principio, el crecimiento parece originarse en porciones de tejido linforreticular de la túnica propia o de la mucosa, y provoca en seguida una invasión múltiple. Las *induraciones planas* y los engrosamientos de zonas más o menos extensas de pared dan en sección color *blanquecino grisáceo.* Se considera relativamente frecuente la localización en el *duodeno* y en el *yeyuno* (Efskind).

Cuadro clínico

En el *cuadro clínico,* la linfogranulomatosis *no presenta un aspecto característico.* La semejanza con el tifus abdominal y la úlcera péptica *da una idea de la amplitud sintomatológica.* En el tipo infiltrativo se aprecian primero *diarreas como las de esprue,* con *mezcla de sangre oculta, fiebre* y *signos de estenosis crónica del intestino delgado;* pero generalmente, por no ser muy ostensibles, no suelen inducir a un examen detenido. En la mayoría de los casos, son los síntomas tardíos de *perforación* y *melena,* y la *hemorragia peritoneal,* expresivos de complicación grave, los que determinan una laparotomía. También es un *síntoma tardío* el *tumor palpable.* Por todo ello se explica ya que el tratamiento quirúrgico se establezca con frecuencia demasiado tarde, y que *la laparotomía sirva sólo como ayuda para aclarar el diagnóstico* de linfogranulomatosis. La *localización múltiple* descarta la resección, y los tratamientos *roentgenológico* y *citostático* favorecen a menudo la hemorragia y la perforación.

Bibliografía relativa a tumores malignos del intestino delgado

Ackerlund, A.: Zur direkten Röntgendiagnostik der Dünndarmtumoren. Acta chir. Scand., 71 (1932), 1.

Allen, A. W., G. Donaldson, R. C. Sniffen y otros: Primary malignant lymphoma of the gastrointestinal tract. Ann. Surg., 140 (1954), 428.

Ambrosius, K.: Über die primären gut- und bösartigen Geschwülste des Dünndarms, Disertación, Kiel, 1948.

Bartsch, W.: Primäre bösartige Dünndarmgeschwülste. Disertación, Bonn, 1956.

Bollinger, I. A., H. F. Mars: Lymphosarcoma of the small intestine. J. Internat. Coll. Surgeons (Chicago), 19 (1953), 296.

Botsford, Th. W., R. E. Seibel: Benign and malignant tumors of the small intestine. N. Inglaterra, J. Med., 236 (1947), 683.

Brandstäter, P.: Beitrag zum primären Dünndarmsarkom. Zbl. Chir., 77 (1952), 1822.

Brocq, P., F. Poilleux: De l'intérêt du diagnostic précoce des tumeurs du grêle et de la difficulté de certaines exérèses. Rev. méd. Suiza rom., 76 (1956), 325.

Broders, A. C., N. C. Hightower: Primary neoplasma of the small bowel. Amer. Med. Ass. Arch. Surg., 79 (1959), 753.

Bunting, B.: Multiple primary carcinoma of the ileum. Bull. Johns Hopkins Hosp., 15 (1904), 389.

Cameron, A. L.: Primary malignancy of the jejunum and ileum. Ann. Surg., 108 (1938), 203.

Colcolk, B. P., N. E. Adamson: Adenocarcinoma of the Jejunum and Ileum., Ann. Surg., 108 (1938), 203.

Dalayeun, J.: Diagnostic des tumeurs de l'intestin grêle. Bull. Med., 73 (1959), 205.

D'Alotto, V., C. A. Gallastegni, H. Coude: Tumores malignos del intestino delgado. Prensa. méd. argent. (1954), 57: Zbl. Chir., 141 (1955), 178.

Darling, R. C., G. E. Welch: Tumours of the small intestine. N. Inglaterra, J. Med., 260 (1959), 397.

Dockerty, M. B.: Malignant tumours of the small intestine. Canad. Med. Ass. J., 79 (1958), 967.

Efskind, L.: Zur pathol. Anatomie und Pathogenese der isolierten Dünndarmlymphogranulomatose. Acta chir. Scand., 80 (1938), 317.

Ehrlich, J. C., O. B. Hunter: Tumours of the gastrointestinal tract. Surg. Gyn Obstetr., 23 (1948), 467.

Elias, W. S., Ch. C. Lund, R. Yonemoto: Neoplasms of the small intestine. Amer. J. Surg., 88 (1954), 384.

GEISTHÖVEL, W.: Der Krebs des freien Dünndarmabschnittes. Bruns' Beitr., 171 (1940), 161.
HARTMANN, H.: Klinik und Therapie des Dünndarmkarzinoms. Bruns' Beitr. klin. Chir., 200 (1960), 24.
HESSHAUS, R.: Beitrag zu den Dünndarmtumoren. Zbl. Chir., 82 (1957), 1352.
HILLEMAND, P., E. CHERIGIÉ, R. VIGUIÉ y otros: Les lympho sarcomes du grêle. Lemauce Hôp. (1955), 1361.
HINZE, R.: Die bösartigen Geschwülste des Dünndarmes. Disertación, Berlín, 1939.
JUDMAIR, F.: Zur Diagnose der bösartigen primären Dünndarmgeschwülste. Chirurg, 22 (1951), 471.
MAYO, CH. W.: Malignancy of the small intestine. West. J. Surg., 48 (1940), 403.
, W. S. NETTROUR: Carcinoma of the jejunum. Surg. Gyn. Obstetr., 65 (1937), 303.
MCCOMB, A. R., J. G. PRIDGEN: Malignancies of the small intestine. Ann. Surg., 145 (1957), 665.
MEDINGER, F. G.: Malignant tumours of the small intestine. A study of their incidence and diagnostic characteristica. Surg. Gyn. Obstetr., 69 (1939), 299.
MEISSNER, F.: Das primäre Dünndarmsarkom, 1929-1944. Disertación inaugural, Leipzig, 1946.
MORRISON, J. E.: Tumors of the small intestine. Brit. J. Surg., 29 (1941), 139.
NEUMANN, S.: Beitrag zum primären malignen Dünndarmsarkom. Zbl. Chir., 85 (1960), 339.
ORMOS, J., L. SIN: Über das Hämangiosarkom des Darmes. Zbl. allg. Path., 99 (1959), 352.
PAPRIKOFF, G. J.: Primäre bösartige Dünndarmgeschwülste. Disert. inaugural, Heidelberg, 1947.
PASCHOLD, K.: Über maligne Dünndarmtumoren. Zbl. Chir., 83 (1958), 14.
POOK, H.: Zur Klinik und Pathogenese des primären Dünndarmkarzinoms. Zbl. Chir., 82 (1957), 1361.
RABINOVITCH, J., D. M. GRAYZEL, A. J. SWYER y otros: Sarcomas of the small and large intestine. Surg. Gyn. Obstetr., 85 (1947), 333.
, D. M. GRAYZEL, A. J. SWYER: Primary carcinoma of the small intestine. Amer. J. Surg., 80 (1950), 69.
RANKIN, F. W., C. MAYO: Carcinoma of the small bowel. Surg. Gyn. Obstetr., 50 (1930), 939.
RASKIN, H. F., J. B. KIRSNER, W. L. PALMER y otros, Gastrointestinal cancer. Amer. Med. Ass. Arch. Surg., 76 (1958), 507.
RICHMAN, S., H. GOODMAN, G. RUSSI: Lymphosarcoma oft he small intestine and mesentery. Gastroenterology, 28 (1955), 623.
SARGENT, F., T. C. EVERSON, R. M. KARK: Adenocarcinoma of the jejunum, dianosed preoperative. Gastroenterology, 15 (1950), 150.
SCHILLING, J.: Über das primäre Dünndarmkarzinom. Zbl. Chir., 79 (1954), 878.
SHALLOW, T. E., A. S. EGER, J. B. CARTY: Primary malignant diseases of the small intestine. Amer. J. Surg., 69 (1945), 372.
, S. A. EGER, J. B. CARTY: Malignant disease of the small intestine. Amer. J. Surg., 108 (1938), 203.
STARR, G. F., M. B. DOCKERTY: Leiomyomas and Leiomyosarcomas of the small intestine. Cancer (Filadelfia), 8 (1955), 101.
STROHL, E. L., W. G. DIFFENBAUCH: Primary tumours of the small bowel. Arch. Surg., 74 (1957), 709.
SWENSON, P. C.: X-Ray diagnosis of primary malignant tumours of the small intestine. Rev. Gastroenterol., 10 (1943), 77.
SZTANKAY, C., E. MESTER: Sarkome des Magen-Darm-Traktes. Zbl. Chir., 85 (1960), 2079.
TRAPANI, A.: Sui tumori maligni primitivi dell' intestino teniue. Gazz. internaz. med.-chir., Nápoles, 61 (1957), 1597.
WEBER, H. M., B. R. KIRKLIN: Roentgenologic manifestations of tumours of the small intestine. Amer. J. Roentgenol., 47 (1942), 243.
WEINGARTEN, B., J. G. PARKER: Adenocarcinoma of the jejunum in nonspecific granulomatous enteritis. Amer. Med. Ass. Arch. Surg., 78 (1959). 483.

Región ileocecal

Anatomía

Unos 5 a 6 cm. a la derecha del quinto cuerpo vertebral, limita en la fosa ilíaca derecha el íleo hacia atrás por la válvula ileocecal con el colon. El utrículo adyacente del intestino grueso, o sea, el *ciego*, presenta *variaciones de tamaño, longitud, posición, relaciones con el peritoneo y medios de fijación*. Por delante, se halla junto a la pared del abdomen, y por detrás y a la derecha, junto a la aponeurosis del psoas ilíaco (fig. 155). Sus caras medial e inferior quedan más o menos libres en la cavidad abdominal. *Su longitud y su anchura medias se aproximan a los 5 cm.* En casos de acortamiento congénito del colon ascendente y del ciego, el ángulo ileocecal puede estar debajo del hígado. Según el *curso de la raíz mesentérica*, el ciego y el íleon inferior se hallan libres y móviles en parte, o fijados por un revestimiento unilateral del peritoneo a las paredes posterior y derecha del abdomen (fig. 154). *Si la raíz del mesenterio termina alta y escarpada en el íleon, se origina el ciego móvil*, y a veces también un *ciego alargado;* asimismo son posibles otras fases. Esto aparte, la serosa del ciego y del colon ascendente está unida al peritoneo de la pared lateral del abdomen por *diversas membranas*, pliegues cecales, que forman entre sí los surcos paracólicos. Por la línea media, tales pliegues están

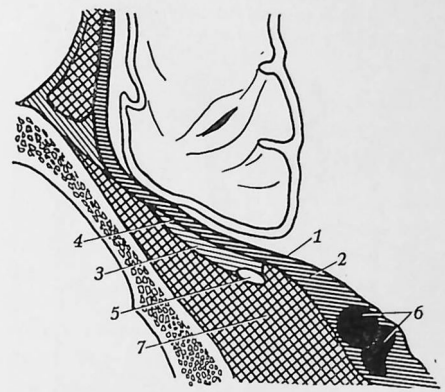

FIG. 153. Capas de la pared dorsal del abdomen, en la región del ciego y del apéndice: 1, peritoneo; 2, tejido adiposo subperitoneal; 3, cuerpos grasos subaponeuróticos; 4, fascia ilíaca; 5, nervio crural; 6, arteria y vena ilíacas; 7, músculo ilíaco

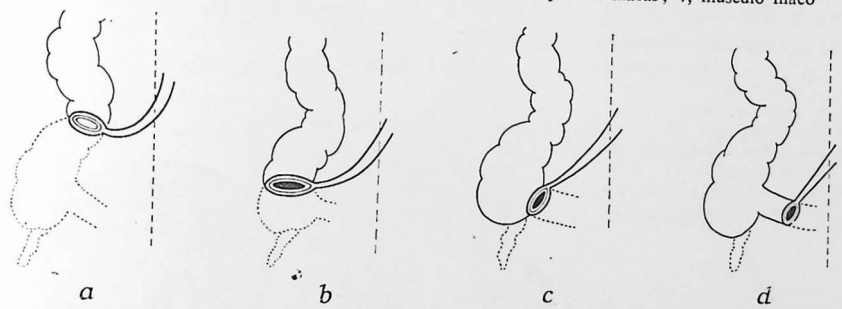

FIG. 154. Inserciones de las raíces mesentéricas en la región ileocecal:
a) Inserción alta de la raíz mesentérica (ciego móvil). *b*) Inserción normal. *c*) Inserción en la válvula ileocecal (fijación relativa). *d*) Inserción en el íleon inferior (unión ileocecal no luxable)

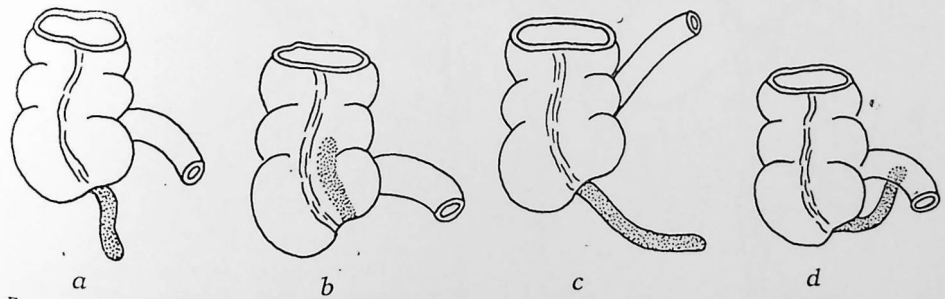

FIG. 155. Variantes típicas de posición del apéndice (Clínica de Cirugía de la Universidad de Bonn): *a*) Posición libre, 69,22 %. *b*) Posición retrocecal, 26,24 %. *c*) En el fondo de saco de Douglas, 3,95 %. *d*) Posición mesocelíaca, 0,89 %

situados entre el ángulo ileocecal superior y la hoja anterior del mesenterio, y en el ángulo ileocecal inferior, entre el ciego, el apéndice y el íleon inferior. Forman así los *surcos ileocecales superiores e inferiores*, y el pliegue inferior no es idéntico al mesenteriolo del apéndice. Las *tenias del ciego* convergen en su polo inferior, y se continúan con la capa longitudinal muscular del *apéndice vermiforme aquí inserto* (figura 157). Su *longitud* varía entre 3 y 7 cm., aunque se conocen casos extremos de 20 cm. y más. La situación del *apéndice* depende del ciego, como es natural; pero su posición *variable respecto al ciego y al íleon* tiene una gran importancia clínica para la evolución y el diagnóstico de la apendicitis. Su *mesenterio propio*, con amplia base en el del íleon, llega hasta la punta del apéndice (fig. 158). La irrigación arterial del apéndice y del ángulo ileocecal es muy variable. Digna de mención es la irrigación sanguínea particular de la región ileocecal por una *rama principal alta de la arteria mesentérica superior*, lo cual demuestra ya que el segmento inferior del íleon ocupa funcionalmente un lugar especial y destacado frente al intestino delgado y el ciego ascendente, respecto al resto del intestino grueso.

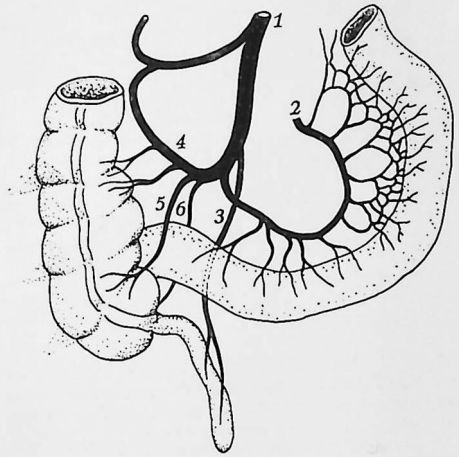

FIG. 156 *a*

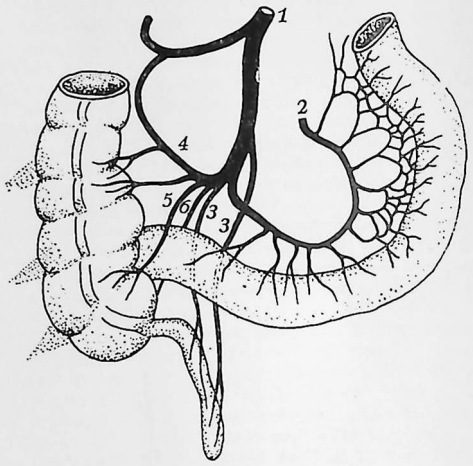

FIG. 156 *b*

FIG. 156 *a-c*. Variantes de la irrigación arterial de la región ileocecal.

1. A. ileocólica
2. A. ileal recurrente
3. A. apendicular
4. Anastomosis entre la A. ileocólica y la A. cólica derecha
5. A. cecal anterior
6. A. cecal posterior

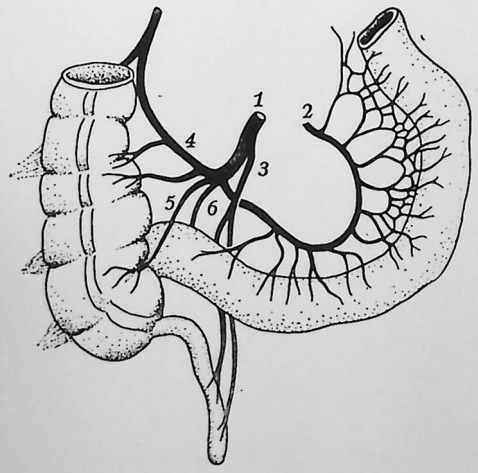

FIG. 156 *c*

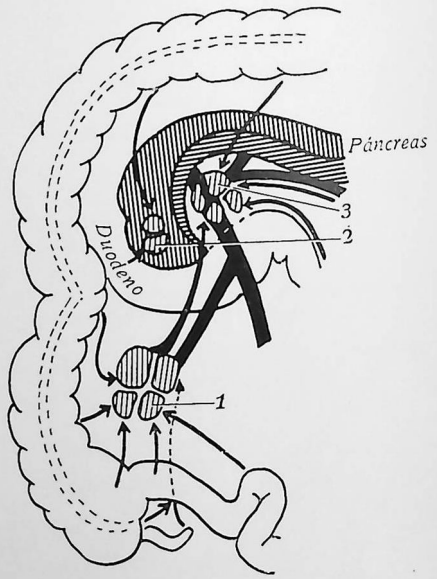

FIG. 157. Vías linfáticas regionales del yeyuno, del íleon y del colon derecho: 1, grupo de ganglios linfáticos ileocecales; 2, grupo mesocólico, a lo largo de la vena cólica derecha; 3, grupo retropancreático junto a la bifurcación portal.

Apendicitis

Generalidades

La inflamación del apéndice vermiforme sigue siendo la *enfermedad quirúrgica abdominal más frecuente*. Las *diferencias morfológicas y de trayecto*, la *localización variable*, las *múltiples complicaciones primarias posibles*, y no en último lugar las *desigualdades derivadas de la vejez*, son a menudo causa de una *sintomatología diversa*, y explican los problemas que plantea el diagnóstico precoz. No menos amplia es la *escala de posibilidades etiológicas*, que desde la predisposición familiar, pasando por la alergia, los traumatismos, la reacción linfática generalizada y los vermes, alcanza hasta la infección enterógena, que conocemos, entre otros casos, por la diverticulitis intersticial con cuello estrecho. Pero todas estas consideraciones etiológicas no nos sirven ya como indicios diagnósticos.

Demuestran la dificultad del diagnóstico clínico los *frecuentes errores* de este género, si bien no estamos totalmente de acuerdo con la suposición, expresada por PERRET, de que otras cincuenta enfermedades evolucionan bajo igual aspecto; el clínico experto sabe interpretar los matices de la sintomatología.

Frecuencia de los errores de diagnóstico en la apendicitis

THIES	5,0 %
JOHN	8,4 %
STELZNER	7,6-16,6 %
DERRA	24,5 %
THOROUGHMAN	25,3 %
HAYS	30,0-35,0 %
MAULDIN	34,0 %

Sintomatología y diagnóstico en particular

La *apendicitis simple*, que se desenvuelve sólo en la mucosa, se manifiesta por un dolor repentino en el abdomen. Éste comienza —únicamente en el primer acceso— como expresión de un reflejo peritoneal en el epigastrio, y proviene de que la hinchazón del apéndice estira el mesenteriolo. Por lo general, el dolor no dura más de unas pocas horas, con manifestaciones de malestar, náuseas y parálisis transitoria del intestino, y luego se propaga al hipogastrio derecho. Según la gravedad y extensión de los síntomas, también puede estar alterado el estado general. Proporcionan indicios objetivos la *prueba de indicación* y la *palpación del hipogastrio derecho*. Los *puntos de McBurney y de Lanz*

Sinopsis esquemática de las formas de evolución

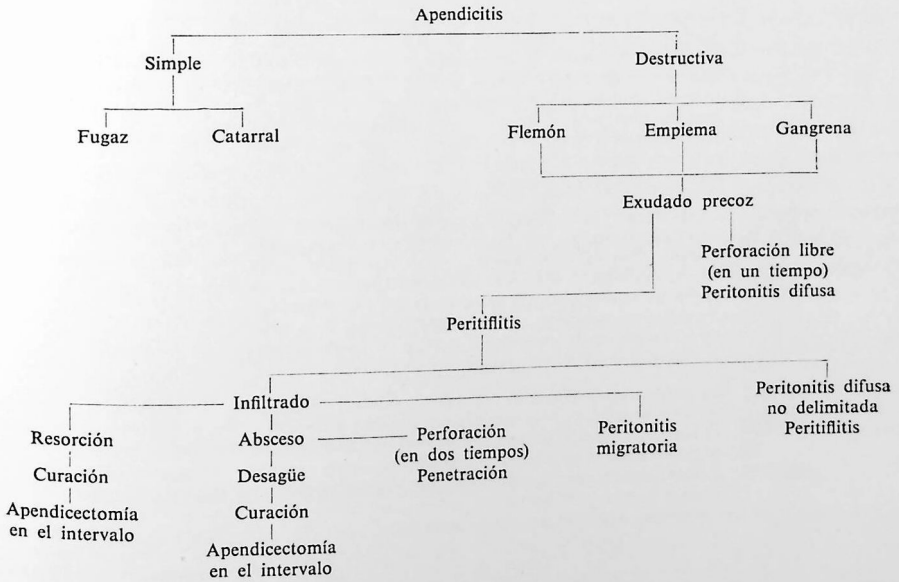

Revista anatomopatológica, clinicodiagnóstica y terapéutica de las distintas formas de evolución

Morfología	Sintomatología y examen clínico	Terapéutica
Apendicitis catarral aguda.	En el primer acceso, dolor de estómago durante seis horas, que pasa luego poco a poco al hipogastrio derecho; meteorismo cecal, retención de heces, náuseas, lengua saburrosa, aceleración del pulso; diferencia entre las temperaturas axilar y rectal, pero con poca elevación absoluta, palpación rectal positiva en el fondo de saco de Douglas (sólo si el asiento es bajo), signos de Rovsing, McBurney, Blumberg (generalmente positivo), meteorismo local (gorgoteo cecal), dolor de extensión del psoas. Leucocitosis imprecisa.	Apendicectomía.
Empiema del apéndice vermiforme.	Leucocitosis y temperatura más precisas que en la forma catarral; manifestaciones locales más o menos ostensibles. según el flemón concomitante; ¡posibilidad de evolución latente en absoluto! Palpación local positiva sólo en la fase final con participación de la pared; en general, anamnesia breve si hay gravedad. Leucocitis de más de 10 000.	Apendicectomía.
Apendicitis flemonosa.	Síntomas peritoneales más evidentes que en la forma catarral; náuseas, vómitos, elevación del pulso, lengua saburrosa, meteorismo más intenso. Resistencia mayor en el hipogastrio derecho, anomalía pronunciada en el fondo de saco de Douglas. Leucocitosis de más de 10 000.	Apendicectomía.
Apendicitis gangrenosa.	Notable alteración local, con defensa muscular extensa en el hipogastrio derecho; palpación positiva del fondo de saco de Douglas, leucocitosis hasta 15 000, diferencia considerable de temperatura, con aumento absoluto hasta más de 38° C; evidentes síntomas peritoneales: lengua, pulso y vómitos.	Apendicectomía.
Apendicitis perforativa (perforación libre en un tiempo).	Anamnesia evidente de apendicitis aguda, con típica reacción local y general; variación repentina de carácter del dolor abdominal, y de su localización; vómitos iniciados de pronto o poco a poco, o persistentes, con hipo; aceleración continua del pulso, subida consecutiva de temperatura, leucocitosis elevada, contractura difusa de la pared abdominal, lengua sucia y seca. Estado general gravemente alterado.	Laparotomía. Apendicectomía. Desagüe local en caso de peritonitis circunscrita, y de los cuatro cuadrantes del abdomen, si es difusa. De ser posible, evacuación de la bolsa de Douglas.
Peritiflitis.	Todos los signos de peritonitis localizada, con defensa muscular de todo el duadrante del hipogastrio derecho, y simultánea percepción de un cuerpo a modo de tumor en el abdomen, pero sin resistencia definida. Anomalía en la bolsa de Douglas sólo si el asiento es bajo; hipogastrio izquierdo libre casi siempre. Leucocitosis; temperatura y pulso alterados, como la peristalsis. Interrupción de deposiciones y ventosidades. Estado general relativamente anómalo. Lengua muy saburrosa.	Tratamiento conservador con bolsa de hielo y reposo en cama. Revisión de temperatura y pulso cada hora. Vigilancia permanente.
Absceso peritiflítico.	La alteración peritiflítica muestra en los primeros días un curso invariable; cesa la peristalsis, y mejora el estado general. Pasados unos cuatro a cinco días de intervalo relativamente libre, sube por grados la temperatura, con evolución séptica típica, y también la cifra de leucocitos. La palpación descubre un tumor algo definido, muy doloroso, situado en la expansión ilíaca, en el fondo de saco de Douglas o en el mesogastrio.	Apertura extraserosa del absceso.
Peritiflitis perforativa (perforación en dos tiempos).	La observación del curso de la peritiflitis revela un síndrome doloroso repentino que abarca en este caso todo el abdomen. Las anomalías palpables han cambiado asimismo de pronto o gradualmente; la defensa muscular se extiende también al hipogastrio izquierdo; el pulso sube con relativa rapidez, y luego lo hace la temperatura. Sobrevienen hipo, náuseas y vómitos, y baja la presión sanguínea.	Laparotomía. Si el apéndice está libre en el campo operatorio, se elimina. Cuando existe además peritiflitis enquistada, se aísla del abdomen libre con una tira, se aplican antibióticos locales, y se instaura un tratamiento parentérico con antibióticos.

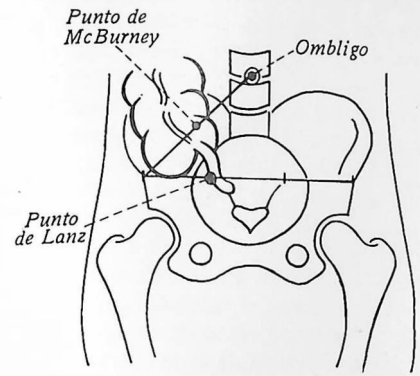

FIG. 158. Puntos clínicos de presión típicos de la apendicitis

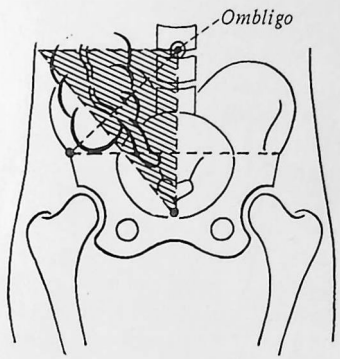

FIG. 159. Triángulo de Sherrens

sólo tienen importancia si son positivos; de lo contrario, no son concluyentes. Como las *variantes de lugar* son muy amplias, es mejor suponer la *región dolorosa del apéndice* menos circunscrita de lo que señalan estos puntos, pues la experiencia enseña que *es muy peligroso confiar en los típicos puntos de presión*. Lo mismo se aplica a la palpación del fondo de saco de Douglas, que tampoco es de utilidad más que cuando el apéndice vermiforme está bajo. El signo de descompresión brusca y el de presión de Rovsing apenas tienen importancia en la primera fase. Tampoco son útiles los signos peritoneales: lengua seca, hipo, vómitos y elevación del pulso al principio; y la hinchazón del ciego, existente casi siempre, hace difícil la distinción con el ciego móvil. El apéndice retrocecal produce dolor a la presión en la cápsula adiposa renal; sólo en la posición posterior del apéndice puede ser a veces positiva la prueba del obturador. Un *indicio poco seguro* en cualquier grupo de edades es la reacción de la *temperatura* y de los *leucocitos*.

Apendicitis en la infancia

Es particularmente difícil apreciar apendicitis en *lactantes y niños pequeños*. Muchas veces, el diagnóstico no se puede formular más que por desviación bajo la manta, en decúbito abdominal o en los brazos de la madre. El *síndrome de Drachter*, con *fiebre, vómitos, inquietud nocturna, dolores de abdomen y diarrea*, existe siempre, pero es poco específico, porque se observa de igual modo en muchas otras enfermedades de esa edad —infecciones generales, tos ferina, pielocistitis, gastroenteritis, helmintiasis—. Pero aún después de cumplidos los 2 años, los síntomas locales típicos de apendicitis se enmascaran tras una *grave alteración general*. El pulso, la temperatura y la leucocitosis alcanzan con rapidez valores tales, que hemos de pensar ante todo en una de las numerosas *infecciones generales de la infancia*, como dispepsia, afección de los ganglios mesentéricos, neumonía, tos ferina, o bien en invaginaciones, estenosis congénitas y rotaciones defectuosas.

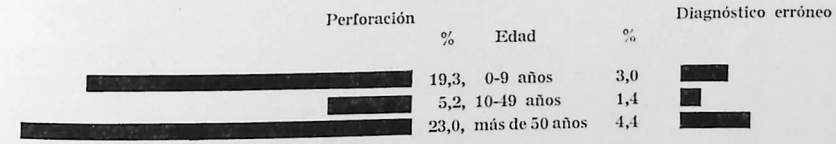

FIG. 160. Perforación y diagnóstico erróneo de apendicitis en los diversos grupos de edades (Clínica de Cirugía de la Universidad de Bonn, 1500 casos)

Apendicitis en la senectud

El cuadro es justamente distinto *en la vejez*. Sólo el dolor espontáneo, poco o nada característico, declarado en el hipogastrio derecho, que apenas aumenta por la palpación a través de la pared abdominal, generalmente muy blanda, hace sospechar una apendicitis. El pulso y la leucocitosis suelen retrasarse mucho en sus reacciones, y también la diferencia entre las temperaturas rectal y axilar es insólita. La *discrepancia* entre la *gravedad de las lesiones anatomopatológicas* y la innocuidad de los *síntomas clínicos* constituyen de continuo una sorpresa para el operador.

Diagnóstico diferencial e indicación

Siempre que la situación sea poco característica, y escasamente notables los síntomas, está justificado *seguir la evolución*. Es mejor en todo caso la apendicectomía después de descartar *pielitis, cálculos ureterales* (orina), *rotura de una gravidez tubárica* (anamnesia y colapso), *anexitis* (temperatura y leucocitosis, si no hay síntoma de peritonitis y duele la parte inferior de la sínfisis), *hernias, neumonía basilar* (auscultación, percusión y roentgenograma), *íleo* (anamnesia), *úlcera* (anamnesia), *ileítis terminal* (largo período prodrómico), *colecistitis* (antecedentes de intolerancia a comidas grasas, y punto de presión movible al inspirar), *enteritis e infecciones generales inespecíficas* (en lactantes y niños pequeños), *herpes zoster* incipiente, y *síndrome raquídeo*.

Cuadro larvado de empiema y gangrena

Debemos operar, desde luego, porque aun *la sintomatología más benigna no excluye en general una apendicitis destructiva*. En efecto, el empiema y la gangrena incipiente pueden ocasionar al principio pocos síntomas subjetivos, como lo demuestran 28,7 % de nuestros casos propios y 5,6 % (JOHN) y 16,5 % (PONKA) de los de otros autores, porque la inflamación, lentamente progresiva, no causa *dolor tensivo*, pues el abombamiento concomitante es paulatino.

La sintomatología clínica en casos de alteraciones graves anatómicas permanece a menudo paradójicamente inexpresiva, y sólo en la fase de *propagación incipiente* se manifiesta de modo rápido e inesperado por un *cuadro impresionante*, con participación simultánea del estado local y general. Es decir, que en estas formas de inflamación es siempre la *afección peritoneal* la que nos anuncia la apendicitis. Los *síntomas peritoneales son los primeros*, pero muy tardíos con relación a la antigüedad de la inflamación. Sea como fuere, estos síntomas, consistentes en vómitos, eructos, lengua seca, aceleración del pulso, signo de Douglas positivo, leucocitosis, subida de la temperatura rectal, hiperperistalsis, meteorismo reflejo, piernas en aducción, signos del psoas y del obturador, dolor por descompresión súbita y signo de Rovsing, pueden alcanzar en poco tiempo tales proporciones, que a menudo resulta prácticamente imposible la *diferenciación con una peritonitis incipiente*. El cirujano conoce bastante tales formas evolutivas, y la operación inmediata constituye hoy ya una indicación refleja.

Variaciones del cuadro clínico

Sin embargo, *en estos últimos años* observamos cada vez más que también esta *fase aguda* de las formas destructivas de apendicitis se debilita y modera. Merece señalarse que en nuestros enfermos, a diferencia de lo sucedido en años anteriores, *han aumentado las formas de evolución clínica latente, pero graves en el aspecto morfológico;* y el hecho de que 31,9 % de los pacientes, por causas anteriores y por los síntomas dolorosos del momento, no característicos, hayan sido *previamente tratados con antibióticos*, hace pensar en cierta correlación. Según nuestra experiencia, estas formas tórpidas constituyen la mayor proporción de las formas evolutivas complicadas con *peritiflitis*.

Perforación del apéndice

La *perforación libre primaria intensa* de una apendicitis aguda, por el contrario, rara vez pasa inadvertida en la práctica médica general, pues los signos del shock perforatorio, con decaimiento de la circulación, dolor abdominal difuso, elevación del pulso y

parálisis abdominal —de no haber empleado a ciegas antibióticos— son tan aparentes, que el diagnóstico, y su consecuencia, la operación quirúrgica, resultan evidentes. Sólo la apendicectomía es ya capaz de salvar a estos enfermos.

Por eso, en los casos agudos no debe perderse ningún tiempo en entretenidas consideraciones diagnósticas, sino practicar por principio y sin demora una apendicectomía.

La evacuación de la cavidad abdominal, y su cuantía, dependen del grado de infección del peritoneo, o sea, del estado de la serosa. Pero creemos que es siempre más seguro aplicar tubos con profusión y en distintos sitios, y, sobre todo, descargar el fondo de saco de Douglas por una sonda rectal.

Técnica de la apendicectomía

Preferimos la *incisión pararrectal*, porque satisface el requisito principal de una posible ampliación, y también el de una sutura firme, evitando cicatrices y posibles herniaciones. Claro es que apenas se pueden evitar así secciones de nervios. Ya inmediatamente después de abrir el peritoneo, los bordes de la herida se protegen *volviendo tallas abdominales*, a ser posible, después de pinzar los labios. También hay que poner atención en el *color*, la *transparencia* y el *olor del exudado del abdomen;* asimismo observamos el estado del peritoneo y de la pared del ciego, a fin de apreciar una propagación avanzada. Luego se aparta el intestino delgado hacia la línea media, se introduce el gancho abdominal derecho en el ángulo inferior del mismo lado de la herida, y se tira de él en dirección laterocaudal.

De este modo queda bien expuesto el ciego, que se coge con un lienzo y se lleva por delante de las paredes abdominales, a fin de desarrollar el apéndice a lo largo de las tenias.

Movilización del ciego

Si el apéndice vermiforme está muy inflamado, se envuelve en un manguito. Cuando el ciego y el apéndice se hallan bien fijados, para facilitar su separación desprendemos todo el segmento ileocecal de las paredes posterior y lateral del abdomen, y lo *movilizamos* según PAYR (fig. 295). De este modo, el apéndice situado normalmente, pero fijado al retroperitoneo, se suele desplazar por sí mismo al campo operatorio.

Más difícil puede ser encontrar un apéndice fijado en el fondo de saco de Douglas. En este caso, especialmente en enfermos obesos, puede hacerse necesario *ensanchar la incisión de la pared abdominal* hasta la parte inferior del músculo recto. Dos grandes suturas de seda en vaina aseguran los bordes de la incisión muscular, que, si es posible, practicamos encima de una señal. Con la *pelvis en alto*, dejamos caer de nuevo en el epigastrio el intestino delgado, si no está sujeto en la bolsa de Douglas, y lo aislamos allí con lienzos. Reteniendo el sigmoides hacia la izquierda con un gancho de Rehn, sustentado previamente en un lienzo, queda bien visible la citada bolsa.

La *presentación del apéndice retrocecal* se consigue asimismo mediante la *movilización de Payr*. Para ello, un ayudante estira el ciego en dirección medial, y se recorta de un tijeretazo su revestimiento peritoneal, empezando por el polo inferior, hasta el ala ilíaca. De este modo, haciendo la incisión bastante amplia, es decir, de unos 10 a 15 cm. hacia arriba, se puede examinar el ciego desde atrás, y reconocer el apéndice inflamado, que se halla sujeto por adherencias laxas, pero generalmente muy vascularizadas. Basta desprender esta envoltura de adherencias con tijeras o con bisturí para poder llevar fácilmente el apéndice hasta el campo operatorio.

La *presentación del apéndice situado en sentido medial en el ángulo ileocecal*, si bien adelantado, no suele ser muy difícil, pero lo puede ser cuando su situación es dorsal. En este caso se requiere asimismo movilizar el ciego y el íleon según PAYR, a fin de ver todo el ángulo ileocecal desde atrás y poder disecar el apéndice de la pared inferior del íleon guiándose por la vista. Disecando adecuadamente, nos parece que es posible *prescindir del desarrollo retrógrado* en la mayoría de los casos, aun de los complicados.

Liberado el mesenteriolo, y desprendido el apéndice hasta su base, se secciona el primero, previa ligadura doble, con sus vasos. Después de aplicar una ligadura de seda en

torno de la base del apéndice, y de anudarla y cortarla, practicamos con aguja curva o recta una sutura en bolsa de tabaco (seda 00) que comprenda lo más ampliamente posible las tenias como puntos de apoyo, a través de la pared del ciego y alrededor de la inserción del apéndice. Luego se reseca con tijeras o bisturí el apéndice, más arriba de la ligadura, y el ayudante invagina el muñón. Para ello, con una pinza anatómica coge el ciego frente al hilo emergente de la sutura en bolsa de tabaco, y con otra pinza pequeña, la base del muñón del apéndice, que inserta en el ciego, y el operador estira y anuda entonces la sutura en bolsa. Una sutura igual, y en ocasiones otra en Z por encima, se han acreditado desde hace tiempo como medidas adecuadas de seguridad. Cubriendo con serosa los muñones del mesenteriolo, se evita la formación de adherencias de este origen, que podrían ser causa de un íleo más tarde.

Después de la apendicectomía, limpiamos con torundas la cavidad abdominal, y, según la situación, aplicamos en ella sulfamidas o antibióticos. Reservamos el *drenaje* únicamente para la *peritiflitis y la peritonitis purulentas* ya confirmadas. El *flemón de la pared del ciego* se trata, si sólo interesa el lecho de la herida, con una *sutura* invaginante doble *por encima*, o mediante extraperitonización; si se extiende a zonas contiguas de la pared, hay que resecar éstas en todo caso.

Formas descuidadas de apendicitis

Estas formas, y las *complicadas*, nos plantean problemas mucho más complejos. Así como las apendicitis catarrales y las destructivas limitadas al propio apéndice y observadas a tiempo no suscitan dificultades diagnósticas ni terapéuticas, sucede lo contrario con los casos *avanzados y descuidados*. Estas inflamaciones que no nos llegan en la fase aguda primaria, no complicada todavía, son efectivamente la *causa principal* de las *defunciones* que aún seguimos lamentando. De su *diagnóstico equivocado* hay que culpar a las *localizaciones anormales* en el ángulo ileocecal posterior, en la bolsa de Douglas o en la zona retrocecal, así como al *comienzo gradual e indoloro de las formas de evolución morfológicamente graves, con empiema, flemón y gangrena*, que a menudo se mantienen disimuladas hasta la penetración y perforación. Esto sucede sobre todo cuando, sin conocerse bien el estado del abdomen, antes de su diagnóstico, se prescriben antibióticos que debilitan el curso de la reacción y pueden velar la situación en absoluto; esto sin contar con los *alcaloides* y sus sucedáneos, siempre contraindicados. Finalmente, el difícil diagnóstico en la *primera infancia* y *después de los 50 años*, suele ser una de las causas principales de la gran frecuencia con que se observa en estos casos la apendicitis complicada.

El índice variable de *mortalidad por apendicitis*, y la distinta proporción de los casos complicados en los diferentes grupos de edades (1667 casos), se aprecia por el resumen siguiente:

Mortalidad	Proporción de los casos complicados en el total de enfermos
En conjunto ..... 0,53 %	5,2 %
Infancia ..... 3,10 %	19,3 %°
Vejez ..... 4,42 %	23,0 %

Estas *formas de evolución larvada* son las que pasan *inadvertidamente* a *diseminación y perforación oculta*, y ocasionan una *peritonitis*. Se constituye un cerco por parte del epiplón, el ciego, el íleon, las paredes anterior y posterior del abdomen, y la vejiga, del foco de peritonitis ocasionado por diseminación y perforación. De acuerdo con los principios de la cirugía séptica del abdomen, tal proceso de oclusión *no debe dejarse abandonado a sí mismo sino mientras se consolida*. Ello justificaría un tratamiento conservador, de expectativa y observación, de no ser porque el abdomen cerrado y la *sintomatología clínica insegura* al vigilar esta fase nos plantean problemas en muchos casos. Por ejemplo, la observación del curso, tan útil para el diagnóstico, resulta muy peligroso y está indicada la revisión cuando faltan los signos localizantes, o sea *cuando el cerco no basta* y la diseminación prosigue. En cambio, la *peritiflitis plenamente desarrollada* y de *contornos clínicos exactos*, palpable como *tumor*, con lengua húmeda y curso normal,

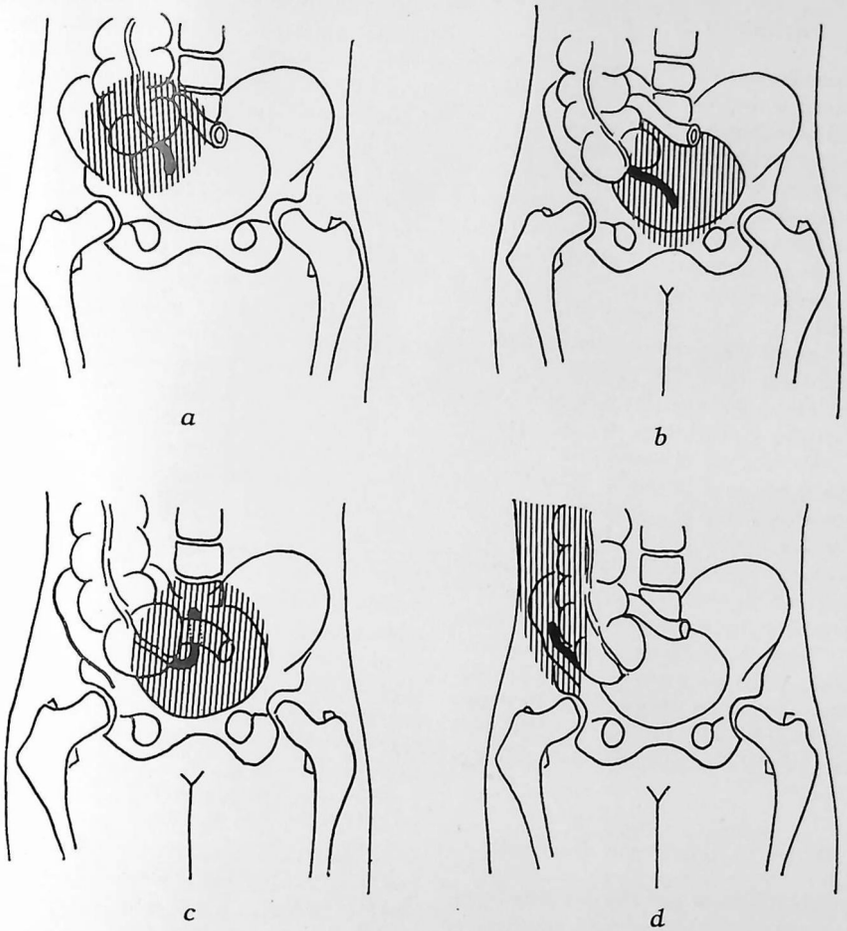

FIG. 161 *a-d*. Palpación en la peritiflitis: *a*) En posición normal del apéndice. *b*) En posición del apéndice en el fondo de saco de Douglas, con signo rectal precoz. *c*) En posición mesocelíaca. *d*) En posición retrocecal

es decir, exenta ya de síntomas peritoneales, y, a lo sumo, solamente con temperaturas subfebriles, se identifica con facilidad, y se confía a la observación ulterior del proceso evolutivo.

Casos límites de indicación

Pero los problemas de mayor dificultad de la indicación comienzan con los *casos límites*, que provienen del acceso típico y agudo no reconocido de apendicitis, y luego continúan *larvados y persistentes*. El intento de aprovechar aquí el *factor tiempo como recurso*, y no operar pasadas 48 horas, resultaba ya antes de la era antibiótica *poco recomendable*, pues el comienzo clínico de los síntomas rara vez coincide con el de las lesiones anatómicas de la inflamación. Desde hace mucho tiempo, el clínico experto se fía más de las manifestaciones locales y generales que de la antigüedad de la anamnesia, si bien tiene ésta en cuenta al decidir. Sólo cuando se palpa un infiltrado rectal o abdominal indudable, y el estado general se mantiene incólume, podremos adoptar una actitud expectante. En el aspecto práctico, esto significa que debemos *someter también a revisión por fuera del límite de 48 horas* todos los demás cuadros de anamnesia y sintomatología típicas.

Tratamiento de la peritiflitis

Si encontramos en estos casos una *peritiflitis reciente,* hay que ensanchar la incisión abdominal, cubrir la pared y la cavidad libre del abdomen con paños húmedos, desprender o resecar el epiplón, y descubrir el apéndice, separándolo con cuidado del ciego. Su extirpación típica exige dedicar atención especial al muñón (¡flemones cecales!), lo cual significa que hemos de desaguar la cavidad abdominal.

Muy pocas veces encontramos al abrir el abdomen una peritiflitis, en fase de *peritonitis adhesiva* limitada más bien al hipogastrio derecho y al mesogastrio. Su curso clínico suele recordar el de un *íleo mixto.* En principio, no debe intentarse aclarar la situación exponiendo el apéndice, o extirpándolo y desprendiendo las adherencias, pues el objeto de nuestro tratamiento sólo puede consistir en suprimir la oclusión intestinal dominante y detener el proceso aislando la región ileocecal mediante una *ileotransversostomía.* Basta elegir entonces para la anastomosis un asa alta libre de intestino delgado, en vez de movilizar una baja de íleon desprendiéndola previamente de sus adherencias.

Peritiflitis clínicamente demarcada

La *peritiflitis circunscrita* confirmada requiere una continua *vigilancia estacionaria.* Así observamos la peristalsis, el meteorismo, el dolor a la presión, la amplitud y localización del tumor, cuyo contorno dibujamos en la pared abdominal; comprobamos varias veces al día la temperatura y el pulso, y limitamos las medidas laxantes a peristálticos perorales del intestino grueso, como agarol, parafina, etc. El antiflogístico local más enérgico es la bolsa de hielo, que sólo se tolera bien los cuatro o cinco primeros días. Al remitir los síntomas, se substituye por compresas húmedas tibias.

Reconocimiento de las complicaciones

Son *síntomas premonitorios de complicación* (diseminación, perforación, etc.) el dolor abdominal manifiesto, la aceleración del pulso y las náuseas, es decir, síntomas peritoneales agudos. Las causas pueden ser *difusión, perforación secundaria e íleo.* Objetivamente se aprecia una visible *alteración de los síntomas palpables y auscultables:* el dolor es más difuso, y la contractura defensiva se ha ampliado. En este caso, únicamente una *laparotomía inmediata,* con apendicectomía y desagüe, podrá impedir que se desarrolle una peritonitis generalizada.

Pero si la palpación demuestra un retroceso de la infiltración, y se normalizan tanto el hemograma como la temperatura, el pulso y el estado general, está en curso la *resorción de la peritiflitis.* Esto significa que se disuelven las adherencias, y podemos *extirpar* el apéndice vermiforme en el *intervalo libre,* o sea, al cabo de unas seis semanas.

Absceso peritiflítico

Si la peritiflitis no se resorbe, sino que se reblandece por el centro, con formación de un *absceso,* lo advertimos así por elevarse la cifra de leucocitos y la temperatura, y por hacerse irregulares las deposiciones. El absceso se localiza con preferencia en la expansión ilíaca derecha o en la bolsa de Douglas, y menos veces (partiendo del apéndice retrocecal) a lo largo del colon ascendente, en dirección a la cápsula adiposa del riñón. Son posibles, aunque poco frecuentes hoy, los abscesos subhepáticos y subfrénicos.

Un enema inoportuno, una palpación brusca o un movimiento súbito del enfermo pueden *romper la membrana del absceso,* a menudo muy delgada, y provocar una *peritonitis difusa.* En este sentido es de temer especialmente la peritiflitis ileocecal, o sea, la medial; por eso, siempre que se sospeche un absceso debe procurarse *evacuarlo a tiempo,* pues sólo así podemos evitar complicaciones. Punzamos el *absceso de Douglas* a la vista, por vía transanal, y abrimos sus capas murales con una pinza de grano de Rotter (figura 162). Luego, durante unos días, hasta que ceda la secreción y se normalicen la temperatura y el leucograma, dejamos un *tubo de desagüe,* que fijamos con una puntada al borde de la incisión en el recto. Abrimos también el *absceso ilíaco* en coincidencia con

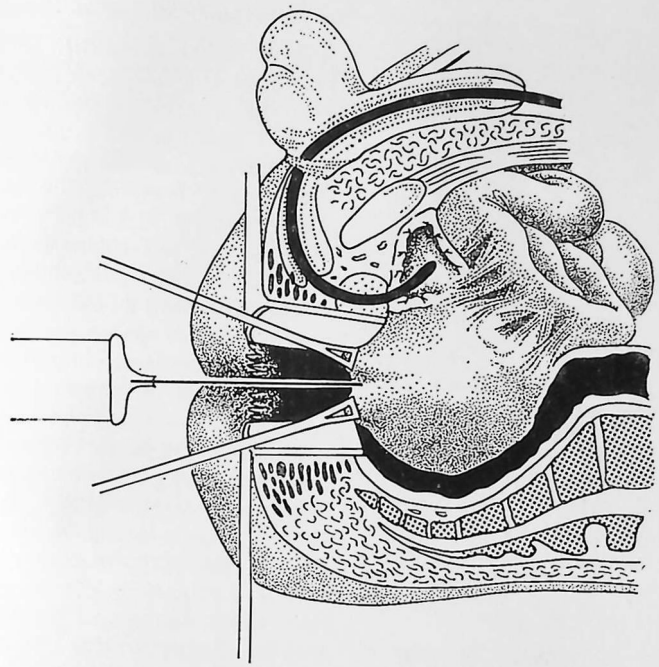

FIG. 162. Punción del fondo de saco de Douglas. Después de evacuar la vejiga (¡catéter!), posición de talla, dilatación del esfínter y apertura del ano con espéculos. Prensión del polo prominente de mucosa con dos pinzas tumorales; entre ambas, punción de la pared rectal y ensanche del orificio con la pinza de grano de Rotter. Introducción de un tubo de goma blanda de 25-30 Charr., y fijación del mismo al borde de la mucosa con un punto de catgut (según KIRSCHNER-ZENKER)

la punción exploratoria, incindiendo los músculos oblicuos y transverso del abdomen del modo descrito por SONNENBURG. En igual forma desaguamos el *absceso paracólico,* si bien mediante una incisión algo más alta. Si el asiento es muy elevado, se recomienda la contraincisión en la región lumbar. El absceso mesoceliaco, *situado en la zona ileocecal,* se adosa en la mayoría de los casos a la anterior del abdomen, donde se palpa generalmente como resistencia. Lo incindimos por delante en sentido transrectal, entre el ombligo y la sínfisis. Antes de dividir el peritoneo, lo disecamos y tratamos de localizar en lo posible los límites de la peritiflitis. Como esto es casi siempre difícil con el peritoneo cerrado, *renunciamos también aquí a la punción,* y preferimos atacar directamente el absceso, disecando con cuidado las asas intestinales. Con tubos de desagüe se mantiene abierta la herida, y unas tijeras dobladas protegen las paredes del abdomen.

Apendicitis gravídica

La apendicitis observada en 0,1 a 0,5 % de los *embarazos* no requiere un diagnóstico especial, ya que, prescindiendo de la localización (pielitis, colecistitis) y de la defensa muscular aneja, las molestias y los signos no difieren de los de una apendicitis normal. Además de pielitis y colecistitis, en el diagnóstico diferencial debe tenerse presente en primíparas el dolor que se origina en el útero gravídico. Según el trimestre, el dolor se propaga con este crecimiento en dirección dorsocraneal, lo cual puede llegar a hacer muy difícil la delimitación de una colecistitis, pielitis o atonía ureteral, ya que falta la contractura abdominal de defensa (F. v. MICULICZ-RADECKI). Aun hoy, a pesar de la profilaxis con hormona del cuerpo amarillo, se observa aborto en 20 a 40 % de los casos, sobre todo en el primer trimestre. En principio, empleamos a título preventivo esta hormona (Pro-

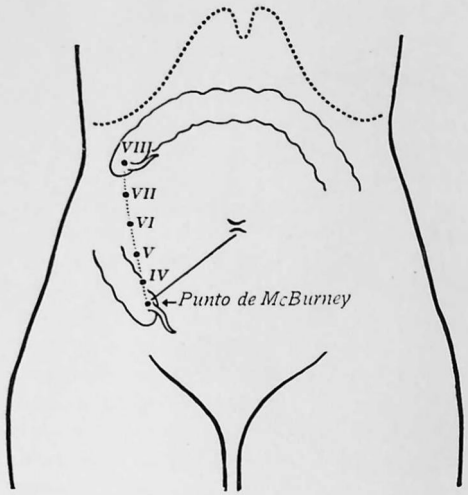

FIG. 163. Apendicitis gravídica. Desplazamiento de los puntos de presión hacia el arco costal derecho Chir. f. die Praxis, vol. I, G. Thieme, Stuttgart, 1961) durante los distintos meses (según W. SCHULTZ, Klin.

luton, 20 miligr. la víspera, y 20 miligr. el día de la operación, y, además, 250 miligr. de Prolutón lento). En estos últimos años, no hemos tenido que lamentar ningún aborto en 14 apendicitis gravídicas de todos los trimestres. La *mortalidad de esta apendicitis* sigue siendo hoy de un 6,9 % en promedio (V. MICULICZ-RADECKI), lo cual debe atribuirse a que, por reconocerse tarde, es más frecuente encontrar la forma complicada. En la primera mitad del embarazo vemos más a menudo apendicitis; en el primer trimestre y en el puerperio alcanzan su punto máximo las defunciones. Respecto a la acreditada indicación de *sección cesárea simultánea* en la apendicitis, al final del tercer trimestre, la decisión compete al asesor ginecólogo.

Puede ser *difícil* el *diagnóstico diferencial de la apendicitis puerperal* frente a retención de secreciones y anexitis, y la experiencia adversa de las observaciones nos ha enseñado a no vacilar ante la indicación precoz. Pero hasta ahora no hemos visto ventaja ni inconveniente alguno que esté relacionado con la atonía de las paredes intestinales. Si desaguamos una apendicitis perforada en el embarazo o el puerperio, hemos de pensar que el tubo puede causar desgaste por presión, y debe fijarse por ello en buena posición.

Apendicitis «no inflamatoria»

El acceso de *apendicitis no inflamatoria* (Apendicopatía neurogénica, MASSON, FEYRTER), que se encuentra en un 7 % (CHIARI) a 17 % (LASSMANN, KNOFLACH, SCHÖNBAUER), de todas las apendicitis, sólo puede confirmarse por la comprobación histológica de alteraciones neuromatoides. Para FEYRTER, estos síntomas se incluyen en la hiperplasia funcional del sistema de células argentafines. DOBERAUER y otros los interpretan como anomalías regulares seniles del plexo nervioso intramural, y no le dan importancia respecto al complejo no inflamatorio de molestias. Además del síndrome doloroso local, caracterizan el cuadro fluctuaciones de la presión sanguínea y una notable inestabilidad del estado general, con vértigos y malestar; pero como éstos son los signos poco típicos de una distonía vegetativa generalizada, el clínico ha de preguntarse dónde cesa esta distonía y dónde empieza el verdadero síntoma apendicular neurogénico. En caso de duda, está indicada la apendicectomía.

Si hay *difusión de coprolitos*, perforación oculta de apendicitis o procesos específicos como tuberculosis y enteritis regional, puede sobrevenir en consecuencia una *fístula apendicular* interna o externa que comunique el apéndice con el duodeno, el íleon, el colon, el ciego, el sigmoides y la vejiga urinaria. La fístula externa surge sobre todo tras laparotomías o apendicectomías, y entonces no se pensará sólo en tuberculosis y enteritis regional, sino también en *insuficiencia simple del muñón* o en un *flemón cecal*. Las *fístulas espontáneas* de apéndice y ciego son de origen *actinomicótico*, o *provienen de un carcinoma*.

Apendicitis «crónica primaria»

La *indicación* de la llamada *apendicitis crónica primaria* coloca una y otra vez al clínico experimentado ante una decisión, pues sabemos que sólo una *pequeña proporción de los operados* quedan realmente *libres de molestias* tras la apendicectomía. El diagnóstico no nos ayuda. En un paciente de mediana edad, el examen roentgenológico de un apéndice obturado no dice nada, pues la obliteración pertenece en este caso a la involución fisiológica. No sucede lo mismo con el *cálculo apendicular* (FRIMANN-DAHL), del cual sabemos que puede ocasionar molestias por decúbito. Por nuestra parte, limitamos la apendicectomía a los casos en que el cuadro clínico puede ceñirse al apéndice, con exclusión de otras posibles causas de molestias y antecedentes de otro acceso de apendicitis. La mayoría de los pacientes que hemos operado con diagnóstico de apendicitis crónica primaria y anamnesia negativa, presentaban cicatrices perceptibles ya a simple vista, de modo que el número verdadero de apendicitis crónicas primarias parece ser menor que el de las recidivantes crónicas. Finalmente, en toda indicación dudosa, hemos de pensar que, siempre es mejor operar de más que hacerlo de menos, y que cada laparotomía en el hipogastrio conjura a veces el peligro de complicaciones futuras. Según HINRICHS, el íleo total tras apendicectomía sólo es de temer en 0,6 % (de 11 707 casos); pero es muy frecuente aparezcan luego molestias por adherencias.



FIG. 164. Mucocele (apéndice). Riad, 2., 59 años. Diez días antes, abdomen abultado; el del ingreso, dolor súbito hacia el ombligo, escalofríos, colapso, contractura defensiva, meteorismo cecal, dolor a la presión. Diagnóstico: peritonitis

Mucocele

El mucocele, observado en 146 de 189 tumores apendiculares clínicos (WODRUFF) y en 0,30 % de 40 000 apendicectomías, es un quiste por retención formado en la punta del apéndice al obliterarse su base. En la bibliografía hemos encontrado 408 comunicaciones, la mayoría sobre casos con *signos clínicos de apendicitis* y operados; en 126 había ya perforación, y también un típico seudomixoma peritoneal. Este quiste por retención, con tendencia degenerativa, se nos presenta en todos los grupos de edades entre los 3 y 50 años. Sólo la *extirpación oportuna* del quiste, inicialmente inofensivo, puede evitar el desarrollo ulterior de tumores por implantación en todo el peritoneo, complicación que se hace mortal en el transcurso de unos años. Si el mucocele se limita al apéndice, basta la *apendicectomía;* cuando interesa el ciego excepcionalmente, hay que resecarlo también, como es natural. Según lo demuestran 15 casos confirmados, es posible la degeneración maligna primaria en adenocarcinoma o cáncer gelatinoso. Frente al *seudomixoma* peritoneal ya desarrollado, tratamos de eliminarlo en lo posible, y evitar su ulterior desarrollo por medio de rayos Roentgen.

Bibliografía sobre apendicitis

ABEL, W. B., PH. D. ALLEN: Acute appendicitis in children. A review of one thousand one hundred and sixty-five cases. Ann. Surg., 132 (1950), 1093.

BADER, H.: Zur Therapie der Altersappendizitis. Münch. med. Wschr. (1954), 289.

BENSON, CH. O., J. J. COURY jr., D. R. HAGGE: Acute appendicitis in infants. Fifteen-year-study. Arch. Surg., 64 (1952), 561.

BERNT, O.: Diskussion der Behandlung der Appendicitis perforata in der Solfonamid- und Antibiotikaära. Zbl. Chir., 83 (1958), 1026.

BOLES jr., E. TH., R. J. JRETON, H. W. CLATWORTHY jr.: Acute appendicitis in children. Amer. Med. Ass. Arch. Surg., 79 (1959), 447.

BOYCE, F. F.: Appendicitis. Conservative therapy versus first principles. Ann. Surg., 133 (1951), 432.

BRAACH, J. W., J. H. VANSANT: Corcinoma of the appendix. Surg. Clin. N. America, 39 (1959), 753.

BRADHAM, R. R., F. KREDEL: Acute appendicitis with perforation. J. Amer. Med. Ass., 173 (1960), 1342.

BURNETT, H. A.: The perforated appendix. Amer. J. Surg., 78 (1949), 213.

CAMPBELL, J. A., D. C. MCPHAL: Acute appendicitis. Brit. Med. J., 1 (1958), 852.

CASLETON, K. B., CH. B. PHESTOW, D. SAUER: Appendicitis decreasing in fraquency? Ann Surg., 38 (1959), 794.

DERRA, E.: Irrtümer in der Appendizitisdiagnose und ihre Folgen. Chirurg., 7 (1935), 752.
Beobachtungen am Kranken mit akuter Wurmfortsatzentzündung innerhalb 7 Jahren. Bruns' Beitr. klin. Chir., 170 (1939), 266.

DOBERAUER, W.: Die neurogene Appendizitis beim

Menschen hohen Alters. Klin. Med. (Viena), 10 (1955), 209.
ELFVING, G., T. MAAMIES, M. TURUNEN: Mortality from appendicitis. A study of 75 520 finnish cases from the years 1951-1955. Ann. chir. gynaec. Fenn., 46 (1957), 217.
ELMAN, R.: The challenge of acute appendicitis. Diagnostic and therapeutic details. Designed to reduce mortality, with special reference to the delayed operation. J. Missouri Med. Ass., 38 (1941), 107.
FEYRTER, F.: Zur Pathogenese des Anfalles im Ablauf der Appendicite neurogène *(Masson)*. Bruns' Beitr. klin. Chir., 197 (1958), 433.
FOURRIER, P., M. DAVID, M. FRANCANNET: Faut-il encore drainer les péritonites appendiculaires chez l'enfant? Rev. praticien, 9 (1959), 2577.
FRIMAN-DAHL, J.: Röntgenindersökelser ved akutte abdominal sykdommer. Oslo, J. Grundt. Tanum (1942), 203.
FUCHSIG, P., H. TRISKA: Zur Frage der 48-Stunden-Grenze bei der akuten Appendizitis. Wien. med. Wschr., 102 (1952), 165.
GREENE, J. M., D. PECKLER, W. SCHUMER y otros: Incomplete surgical removal of the appendix: its complications. J. Internat. Coll. Surgeons, Chicago, 29 (1958), 141.
GRISWOLD, M. L., W. K. GOODSPEED: Factors in the mortality of the ruptured appendix. Ann. Surg., 129 (1949), 260.
HARRISON, P. W.: Appendicitis and the antibiotica. Amer. J. Surg., 85 (1955), 160.
HAWK, J. C., W. F. BECKER, E. P. LEHMAN: Acute appendicitis. An analysis of one thousand and three cases. Ann. Surg., 132 (1950), 729.
HAYS, A. T.: The treatment of acute appendicitis, ect. Surgery, 21 (1947), 297.
HEGEMANN, G.: Allergische eosinophile Appendicitis. Zbl. Chir., 173 (1948), 719.
HELLNER, H.: Neurome und Carzinoide des Wurmfortsatzes. Zbl. Chir., 60 (1933), 2293.
HINRICHS, K.: Ileus nach Appendektomie. Bruns' Beitr. klin. Chir., 201 (1960), 44.
HÖGLER, F.: Über unbefriedigende Fälle der operativen Behandlung der chronischen Appendizitis. Wien. klin. Wschr., 71 (1959), 456.
JACKSON, A. S.: Non Drainage and early ambulation in cases of perforative appendicitis. Arch. Surg., 54 (1947), 644.
JOHN, W.: Ein Beitrag zur Appendizitis. Zbl. Chir., 84 (1959), 582.
JUNGHANNS, H.: Mehr Kritik bei den Diagnosen «Appendicitis acuta» und «Appendicitis chronica». Zbl. Chir., 78 (1953), 1609.
JUNKIN, E. R.: Appendicectomy, a correlation of the microsp. a. path. Diagn. in 1,127 operations. Canad. Med. Ass. J., 77 (1959), 1012.
KEYSES, E. L. H.: A new method for the early diagnosis of acute appendicitis in the absence of localisation. Surg. Clin. N. America (1950), 113.
KJELLMAN, TH.: Appendiceal fistulae and calculi. Acta chir. Scand., 113 (1957), 123.
KNOFLACH, J. G.: Die neurogene Appendizitis. Wien. klin. Wschr., 62 (1950), 663.
KOCH, F.: Appendizitis während der ersten 2 Lebensjahre. Medizinische (1959), 141.
KÖLE, W., FR. MISCHINGER: Zur Appendicitis fibroplastica. Zbl. Chir., 80 (1955), 1292.
KOLESOV, V. I., H. N. en BOMASH: The coincidence of clinical and morphologic diagnosis of acute appendicitis. Chirurgija Moskva, 35 (1959), 50.
LASSMANN: Cit. por DOBERAUER.
LÄWEN, A., H. BURCKHARDT: Die Chirurgie des Wurmfortsatzes, in «Die Chirurgie» von M. KIRSCHNER u. O. NORDMANN. Urben & Schwarzenberg, Berlín-Viena, 1942.
MASSON: Cit. por FEYRTER.
McGREGOR, J. K.: Adeno-carcinoma of the appendix. Surgery, 48 (1960), 925.
McLANAHAN: Further reductions in the mortality in acute appendicitis in children. Amer. Surg., 131 (1950), 853.
MEYER, K. A., W. M. ROGWARTH, D. D. KOZALL: Progress in the treatment of acute appendicitis. Amer. J. Surg. 72 (1946), 830.
MICKULICZ-RADECKI, F. v.: Appendizitis während der Schwangerschaft. Med. Klin., 49 (1954), 1644.
MÖNCH, G.: Sterblichkeit nach Appendektomie. Bruns' Beitr. klin. Chir., 184 (1952), 413.
MÖRL, F.: Karzinoide des Wurmfortsatzes und Dünndarmes. Bruns' Beitr. klin. Chir., 153 (1931), 71.
PLANITZ, H. W.: Chronische Appendizitis. Bruns' Beitr. klin. Chir., 186 (1953), 191.
PONKA, J. L., H. L. SHIELDS, D. M. EVANS: Acute appendicitis, an analysis of complications in 551 pat. J. Michigan Med. Soc., 58 (1959), 415.
REEVES, M. M., D. MEREDITH, F. J. LEWIS: Appendicitis in the older patient. Surg. Obstetr., 106 (1958), 610.
RIVAROLA, C. H.: Carcinoma of the appendix. Amer. Surg., 25 (1959), 211.
SANDEGARD, E.: Akut appendicit has barn. Nord. Med., 62 (1959), 1480.
SCHEIBE, G.: Besonderheiten der Appendizitis im Säuglings-, Kindes- und Greisenalter. Hippokrates, Stuttgart, 32 (1961), 468.
SCHÖNBAUER: Cit. por KNOFLACH.
SCHREIBER, H. W.: Über das Pseudomyxoma peritonei ex appendice. Bruns' Beitr. klin. Chir., 191 (1955), 283.
SCHUBERT, G. T.: Die Appendizitis im höheren Lebensalter. Med. Klin., 42 (1954), 1840.
SCHULLINGER, R.: Observations on mortality from acute appendicitis of a University Hospital 1916-1946. Ann. Surg., 126 (1947), 448.
SEULENBERGER, P., H. PETERS: Ein Beitrag zur Appendizitis. Chirurg., 27 (1956), 396.
SINGER, H.: Die perforierte Appendizitis im Kindesalter. Dtsch. med. Wschr., 79 (1954), 110.
SLOCK, W. W.: Some aspects of adenocarcinoma of the appendix. Brit. J. Surg., 46 (1958), 41.
SOELLING, W. M.: Appendicitis during pregnancy (an unusual case). Amer. J. Obstetr. Gynec. St. Louis, 76 (1958), 1291.
STEINER, H.: Zum Problem der Altersappendizitis. Wien. klin. Wschr., 68 (1956), 369.
STELZNER, F.: Die komplizierte Appendizitis. Münch. med. Wschr., 97 (1955), 166.
STONE, H. B.: The management of acute appendicitis argument and controversies. Virginia Med. Monthly, 67 (1940), 655.
STRAATEN, TH.: Appendizitis und unspezifisch entzündliche Tumoren der Ileozökalgegend. Dtsch. Zschr. Chir., 244 (1935), 457.
THIES, H. A.: Die Appendizitis jenseits des 60. Lebensjahres. Zbl. chir., 80 (1955), 463.
THOROUGHMAN, J. C.: Appendicitis clinical study based on 794 patients. South. Med. J., 80 (1957), 683.
TRISKA, H.: Spätresultate nach Appendektomie mit besonderer Berücksichtigung der Appendicite neurogène. Wien. med. Wschr. (1951), 611.

WACHSMUTH, W., Appendizitis und Grippe. Münch. med. Wschr., 76 (1929), 792.
WACKELY, C., P. CHILDS: Appendicitis. Brit. Med. J. (1950), 4693, 1347.
WARWICK: Cit. por A. LÄWEN y H. BURCKHARDT.
WEISSCHEDEL, E.: Appendizitis und Ileus. Dtsch. med. Wschr. (1955), 847.
WISSFEL, H. J.: Appendizitis bei Säuglingen und Kleinstkindern. Dtsch. med. Wschr., 78 (1953), 1502.
WOODRDRUFF, R., y otros: Beningn and malignant cystic tumors of the appendix. Surgery Gynec. Obstetr., 71 (1940), 750.
WOLF, W. J., R. HINDMANN: Acute appendicitis in the aged. Surg. Gyn. Obstetr., 94 (1952), 239.
WOLFBAUER, I.: Über die Behandlung der appendizitschen Perforationsperitonitis an der chirurgischen Universitäts- Klinik Marburg a. d. Lahn in den Jahren 1944-1948. Bruns' Beitr. klin. Chir., 180 (1950), 169.
YAP, G. T.: Five year surgery of acute appendicitis. Amer. J. Surg., 95 (1958), 849.
ZETTEL, H.: Beitrag zur Behandlung der Appendicitis perforata. Zbl. Chir., 75 (1950), 1758.
ZWERG, H. G.: Appendicitis fibroplastica, Dtsch. Zschr. Chir., 209 (1928), 129.

Tabes o linfadenotuberculosis mesentérica (HEUSSER)

En la infancia, esta enfermedad es la causa más frecuente de diagnóstico erróneo de apendicitis. MASSHOFF, en 1953, diferenció de estas linfadenitis inespecíficas del ángulo ileocecal, por métodos serológico y bacteriológico, una forma inflamatoria como *infección seudotuberculosa* por *Pasteurella*. No puede demostrarse con seguridad hasta dónde es patogénicamente específica la reacción al antígeno, positiva en este caso, pues rara vez se logra hallar el germen causal en la sangre circulante. Pero las alteraciones histológicas no se limitan a los ganglios linfáticos ileocecales, sino que invaden muchas veces todo el aparato linfático del apéndice vermiforme, muy desarrollado aún, sobre todo en la infancia; esto ofrece semejanzas con el complejo primario pulmonar, indicio del cual se considera también la alteración entérica recientemente encontrada. Por eso no sorprende que ahora se vea aquí una posibilidad etiológica de enteritis regional. Si los ganglios tuberculosos producen adherencias, puede sobrevenir una oclusión intestinal (KRAUSS).

Bibliografía de la linfadenitis ileocecal

BRAUN, O.: Zur Lymphadenitis mesenterialis *(Masshoff)*. Wien. klin. Wschr., 72 (1960), 478.
GRABER, H., W. KNAPP: Die abszedierende retikulozytäre Lymphadenitis mesenterialis *(Masshoff)* als Bestandteil eines enteralen Primärkomplexes und Folge einer Infektion mit Pasteurella pseudotuberkulosis. Frankf. Zschr. Path., 66 (1955), 399.
HEUSSER, H.: Die Schwellung der mesenterialen Lymphdrüsen. Bruns' Beitr. klin. Chir., 130 (1924), 85.
MASSHOFF, W., W. DÖLLE: Über eine sekundäre Form der sog. Mesenterial-Lymphadenopathie. Virchows Arch. path. Anat., 323 (1953), 664.

Enteritis regional

Morbilidad

Sobre todo en la región ileocecal (72 %, VAN PATTER), y también en el resto del intestino delgado (6,5 %) y del intestino grueso (20,0 %), encontramos una enfermedad difícilmente accesible a la terapéutica, por su *tendencia a complicaciones y recidivas*, y por ello de evolución maligna. A. W. FISCHER en Alemania y CROHN en Estados Unidos describieron en 1932 esta enteropatía como *inflamación neoplásica ulcerosa, estenosante y perforante*, o *ileítis terminal*, conocida hoy mejor por *enteritis regional*, ya que puede encontrarse en todo el conducto digestivo. Según observaciones en el Ejército de E.U.A. (CROHN), el índice de morbosidad es de 0,002 %, frente al de hospitalizaciones, de 0,03 % (FOSS y BARNES) a 0,07 % (KIEFER). Como al principio no interesa más que segmentos limitados de intestino, sólo con cierta reserva la denominamos enteritis regional (CROHN, 1932), y dejamos de momento en suspenso si el aumento de comunicaciones clínicas corresponde o no al de casos efectivos. Hasta ahora *no sabemos nada cierto* respecto a la *etiología* de este cuadro patológico específico, y de nada serviría enumerar las múltiples teorías expuestas. Sea como fuere, nos ofrecen algunos indicios sobre su estructura las observaciones clínicas de signos de intolerancia a substancias causantes de irritación química, mecánica o alérgica, como productos lácteos, berzas, especias, y de otros consecutivos a situaciones de stress, shock, sobrecarga y traumatismo. Entre los ensayos experimentados afortunados, con ingestión de silicatos y obturación de las vías linfáticas, y la aparición de ileítis, existe todavía un extenso campo de factores desconocidos, que hacen muy arriesgado emitir juicios definitivos.

Anatomía patológica

Caracterizan el *cuadro morfológico* úlceras en la mucosa, linfedemas en la submucosa y la serosa, hipertrofia muscular e hiperplasia de los ganglios linfáticos. La infección seudotuberculosa de Masshoff cultivada sobre este fondo no se comprueba en todos los casos. Son evidentes las *alteraciones de los plexos nerviosos vegetativos*, que se presentan ya al principio, y que demostró HAFERKAMP. Es

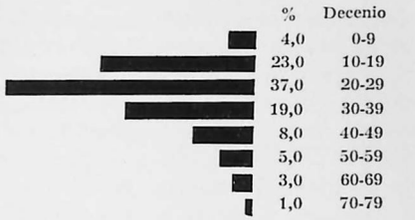

FIG. 165. Edad de 1512 enfermos de enteritis regional



FIG. 166. Síntomas de la enteritis regional crónica (1191 casos)

posible concertar así la predisposición constitucional de los enfermos, más bien sensibles, a esta disregulación vegetativa (HARTMANN), con la afección segmentaria del intestino (DIXON, BOCKUS). La abundancia de vías linfáticas, coordinada a la función resorbente del intestino delgado inferior, explica que sea *el íleon inferior el afectado con preferencia*. En la *fase activa* predominan la úlcera de la mucosa, el linfedema inflamatorio de la submucosa y la serosa, y la tumefacción de los ganglios linfáticos regionales, mientras que la *fase cicatrizal* se caracteriza por la transformación fibrosa de la mucosa intestinal, con destrucción ganglionar. CHAPIN, SCUDAMORE, BAGGENSTOSS y BARGEN encuentran —no sin contradictores (KLECKNER)— anomalías en el hígado y el páncreas, y las atribuyen a una *participación de los correspondientes parénquimas*. Dos tercios de los pacientes enferman entre los 15 y 30 años; pero también pueden ser atacados lactantes, niños pequeños y personas ancianas.

Evolución clínica y diagnóstico en general

Clínicamente encontramos las siguientes fases de enteritis regional: *a) aguda; b) crónica no complicada; c) crónica complicada.*

Es casi imposible concretar en qué medida reflejan estas fases una progresión o se manifiestan con independencia mutua (CROHN, STRÖMBECK, BROWN). La *forma aguda* presenta generalmente el cuadro clínico de una apendicitis aguda o subaguda, o el de íleo incompleto; pero una anamnesia minuciosa suele descubrir síntomas prodrómicos no muy antiguos en el hipogastrio derecho, nada típicos de apendicitis. Diarreas que dependen claramente del régimen alimenticio, y molestias espásticas, permiten presumir en la mayoría de los casos la atipia del síndrome. Como en la apendicitis, las molestias iniciales comienzan a veces en el epigastrio. En casi 2/3 de los enfermos, se palpa en el hipogastrio derecho el tumor doloroso, regularmente próximo a la pared del abdomen. La sedimentación eritrocítica acelerada, la leucocitosis, la temperatura rectal y la desviación a la izquierda revelan únicamente el desarrollo de un proceso muy inflamatorio. Si pensamos en ello, la imagen roentgenológica de contraste serviría para delimitar la apendicitis. Es difícil la diferenciación clínica, sobre todo en la infancia, no sólo con la apendicitis, sino también con la *ileítis no esclerosante* (LASSRICH, GOLDEN) y la linfadenitis. En la fase aguda, el *enema de contraste*, con representación del íleo inferior y tránsito gastroentérico por vía bucal, necesario siempre para descartar la localización alta, revela una *dilatación de los pliegues de mucosa*, con irregularidades de contornos, ligera contracción del conducto y rigidez de las paredes (MARSHAK, SCHMITZ-DRÄGER y THURN). La ulceración de la mucosa se aprecia por la deformación reticular o pavimentosa de su relieve. Aunque la enteritis regional *aguda* y la variedad *crónica no complicada* no justifican el tratamiento quirúrgico, está indicado este último en cuanto aparecen las manifestaciones biópticas de estas fases, a veces en casos de errores de diagnóstico.

Forma aguda

En el curso de la *operación*, la forma aguda muestra el apéndice generalmente intacto, rara vez afectado por la inflamación. En cambio, la última asa del íleon, o por excepción una anterior, presenta una intensa alteración edematosa, está engrosada hasta dos a tres veces lo normal, y su serosa, muy vascularizada, despide un reflejo azulado rojizo, a modo de «manguera». El segmento mesenterial respectivo aparece también más grueso, edematoso y lardáceo, y los ganglios linfáticos están hinchados. A juzgar por nuestra colección de 97 comunicaciones y 3 observaciones propias de casos agudos, en presencia de tal situación es mejor practicar una *laparotomía exploratoria* que resecar desde luego. Como ya hemos dicho, en la infancia se encuentra casi exclusivamente la forma aguda, y es probable, según las observaciones de STORRS, HOECKELMAN, WARE y COFFEY, así como de ZAAIJER, que las recidivas sean insólitas, aunque aparecen de vez en cuando. Hace unos años hubimos de resecar una, complicada con fístulas, en una niña de 12 años (fig. 171).



FIG. 167. Enteritis regional (crónica, no complicada). Georg I., 55 años. Desde dos años antes, intolerancia a grasas, diarreas paradójicas, tumor doloroso palpable desde un principio; pérdida de peso, dolores cólicos. La laparotomía exploratoria revela una gruesa maraña de glándulas en el ángulo ileocecal, y engrosamiento de la pared del íleon inferior, pero sin estenosis. (Servicio de Roentgenol., Clín. de Medicina de la Univ. de Bonn; director: Prof. P. THURN)

Forma crónica no complicada

Esta forma se presenta estacionaria o progresiva, continua o discontinua, según hemos comprobado en 20 casos propios. Como ocurre en la colitis ulcerosa, la frecuencia y duración de las remisiones tiene aquí significación pronóstica. En general, puede decirse que cuanto más breve sea el acceso, mayor es la gravedad de la recidiva. Con intervalos sin molestias alternan estreñimiento o diarrea, accesos de fiebre y dolor, y aumentan poco a poco en intensidad durante años. Por lo regular, los enfermos acuden al cirujano al cabo de cuatro a seis años, cuando comienzan a minar su capacidad productiva la diarrea continua, los cólicos intestinales, la *anemia* macrocítica o microcítica crónica, la *pérdida de peso* y el *tumor palpable*. En el reconocimiento, estos indicios de *obstrucción crónica* relegan a segundo término los síntomas de inflamación. El *roentgenograma* muestra el carácter más bien poliposo del relieve de la mucosa, y la retracción del conducto, que llega hasta la estenosis. *Al operar* encontramos la configuración de «manguera», no tan ademátosa e inflamada como en la forma aguda, pero con una serosa turbia y fruncida, más bien coriácea y salpicada de nódulos. El mesenterio está indurado y engrosado, y apenas deja moverse el correspondiente segmento intestinal.

Si el cuadro de estado no ha reducido la productividad, hay que pensar ante todo en *medidas terapéuticas conservadoras*, que empezarán con dieta de eliminación, saneamiento de focos, extracto de hígado, antialérgicos, aspirina y salazopirina, antes de pasar al tratamiento con corticotropina y corticoides y a la roentgenoterapia. Según CROHN, JADOT, KRIEG y BROWN, de este modo han mejorado 94 de 192 casos sin recidiva, y hasta se han curado algunos. Es difícil valorar el *resultado de la operación* de esta fase de la enfermedad. En concordancia con WOLFRAM, hemos intentado hacernos



FIG. 168. Enteritis regional multisegmentaria generalizada (complicada crónica: íleo incompleto). Hans R., 22 años. Ocho años antes, laparotomía por sospechas de apendicitis, que no se confirmaron. Se interpretó la situación como tuberculosis ileocecal; resección prudente del íleon inferior y del ciego. (Examen histológico: enteritis regional con alteración neuromatosa del plexo de Meissner. ¡Recidiva!) Tras resección de todo el intestino delgado inferior alterado, con amplia eliminación del segmento mesentérico respectivo, hasta ahora nada indica recidiva. (Servicio de Roentgenol., Clín. de Medicina de la Univ. de Bonn; director Profesor P. THURN)

una idea del asunto mediante una serie de comunicaciones individuales; 91 casos operados (5 anastomosis y 86 resecciones) han dado una proporción de recidivas de 11,1 %. Por desgracia, no ha sido posible en todos los casos un período de observación lo bastante prolongado. Apenas puede contestarse con seguridad la cuestión, tan importante para la indicación, de la frecuencia con que más tarde se complica la forma crónica no tratada o sometida sólo a medidas conservadoras; y este dato es indispensable frente al postulado general de la operación profiláctica de la enteritis crónica no complicada, que viene practicándose cada vez más en estos últimos años, bajo la impresión de los malos resultados del tratamiento de la forma complicada. En principio, el supuesto de que se ven menos recidivas después de la resección de todas las formas, incluyendo las no complicadas, parece fundarse en un error, pues muchos casos crónicos no complicados siguen de primera intención un curso benigno, y permanecen sin complicación a la larga, según lo demuestra un gran número de observaciones.

Forma crónica complicada y su tratamiento

Finalmente, encontramos la *forma crónica complicada* con el síndrome de *hemorragia, estenosis, fístula y alteraciones anales, perforación* oculta, rara vez libre, y excepcionalmente *comprensión ureteral*. Como es característica de las complicaciones de la enteritis regional su torpidez, debemos agotar primero en todos los casos las medidas conservadoras, antes de operar. La aparición de un íleo completo o de peritonitis requiere intervenir al momento. Si se descubre casualmente una fístula, podemos esperar por algún tiempo. La fístula complicada, sobre todo la que se dirige hacia el conducto genitourinario y la acompañada de formación de absceso, debe eliminarse lo antes posible. Las complicaciones de la enteritis regional se caracterizan en los aspectos clínico y roentgenológico por su sintomatología, de modo que no es muy difícil en general reconocerlas. *Al operar* encontramos las manifestaciones secundarias, como tumores adhesivos, oclusión intestinal y peritonitis local. En casos de fístula, hemorragia y perforación, la clase y perentoriedad de la complicación señalan ya la elección del método operatorio. Aunque podemos sortearla naturalmente también con una anastomosis elusiva, por exclusión unilateral o bilateral, *preferimos resecar* el segmento intestinal respectivo (con sobresutura de la fístula en el órgano adyacente), porque así suprimimos a la vez el foco de las crisis. Pero no debemos ocultar que la recidiva clínica, y a menudo también roentgenológica, observada aun después de la resección, sobre todo en la forma de estenosis primaria, nos ha hecho dudar del acierto de esa indicación, y preguntarnos si no bastaría practicar sólo una anastomosis elusiva (CROHN).

Es indudable que un número no pequeño de recidivas proviene de una resección insuficiente, y de que no siempre se emplea para unir los extremos del intestino la *anastomosis terminoterminal*, de pronóstico más favorable.



FIG. 169. Enteritis regional. Un proceso del asa inferior del íleon origina una zona con múltiples fístulas. (Según CROHN, GROSS)



FIG. 170. Enteritis regional con fístula. Joachim Z., 22 años. Desde seis años antes, espasmos; hace cuatro meses, apendicectomía, y tres semanas más tarde, subida de temperatura; ileotransversostomía, después hemicolectomía; fístula en el íleon inferior. (Servicio de Roentgenol., Clín. de Medicina de la Univ. de Bonn; director: Prof. P. THURN)

Caracteres de las diversas fases de la enteritis regional

Fase	Morfología en el acto operatorio	Signos clínicos	Signos roentgenológicos	Tratamiento
Enteritis regional *aguda*	Serosa enrojecida, muy alterada por inflamación. Edema de la pared intestinal. Intestino rígido, engrosado e hinchado. Mesenterio edematoso, linfadenectasia. Úlceras de la mucosa apreciables en la luz intestinal.	Signos de «apendicitis» aguda o subaguda. Tumor palpable doloroso. Diarrea estreñimiento. Diagnóstico diferencial; Tuberculosis, apendicitis crónica o aguda. Linfadenitis, blastoma maligno.	Enema de contraste. Tránsito gastroentérico: rigidez del intestino; asas muy separadas por el grosor de sus paredes; dilatación de los pliegues de mucosa. Contorno irregular. Úlceras apreciables por el relieve pavimentoso de la mucosa. Diagnóstico diferencial: Linfosarcoma, tuberculosis, ileítis no esclerosante.	Conservador
Fase crónica	Intestino a modo de «manguera», con serosa fruncida y salpicada de nódulos, de consistencia coriácea y costrosa, y mesenterio engrosado e indurado. Hipertrofia oral de las paredes.	Evolución intermitente o continua, estreñimiento (6 %) y diarrea. Subida de temperatura y dolor en espasmos. Intolerancia a la leche, los productos lácteos y los alimentos celulósicos. Anemia crónica. Tumor palpable. Obstrucción crónica del tránsito.	Relieve más bien poliposo de la mucosa, con notable engrosamiento de las paredes y retracción del conducto, hasta estenosis alargadas (signo del cordón). Diagnóstico diferencial: Tuberculosis, linfosarcoma	La resección depende de la gravedad del cuadro clínico; método conservador en lo posible.
Fase crónica complicada	Hemorragia, estenosis, fístula, absceso, perforación libre y alteraciones anales.	Corresponde al cuadro típico de las distintas complicaciones.	En el íleo, sólo ¡imagen en blanco! En la oclusión incompleta, el absceso y la fístula, tránsito gastroentérico y enema de contraste.	Resección (en dos tiempos para el íleo).



FIG. 171. Enteritis regional juvenil con fístula entre el íleon inferior y el sigmoides. Rota Sch., 12 años. Un año antes, apendicectomía. Desde entonces, recuperación breve, seguida de diarreas fétidas; cuatro a cinco veces diarias, dolor convulsivo, con defecación, elevación transitoria de temperatura; hemicolectomía derecha. Cierre de fístula en el sigmoides. Desde entonces, sin molestias (cinco años)



a



b



c

FIG. 172. Enteritis regional. Josef G. Dos años antes, diarrea con sangre, tratada como gastritis; fisuras en la región anal, espasmos abdominales, inapetencia, gran pérdida de peso. (Servicio de Roentgenología, Clínica de Bonn; director: Prof. P. Thurn)

Técnica de la resección

Al resecar el segmento intestinal enfermo, hemos de basarnos en que la demarcación visible no corresponde a la alteración morfológica, y en que especialmente por arriba hemos de *eliminar hasta unos 60 cm. desde ella.*

Además, es necesario, si está interesado el colon, practicar una hemicolectomía (figuras 295-303), y suprimir finalmente todo el segmento mesentérico engrosado e indurado, tras *diafanoscopia de las arcadas.* El *diagnóstico histológico en el acto operatorio* es indispensable, sobre todo *si participa el intestino grueso,* para precisar la magnitud de la resección.

Resultados del tratamiento

Según se desprende del resumen de 1396 casos, la *resección en un tiempo* y la *anastomosis elusiva* con exclusión simultánea están igualmente expuestas a recidivas. Nuestra experiencia clínica general enseña que la resección, especialmente en el íleo, implica un riesgo operatorio mayor. Por otra parte, nos prohíben el método menos arriesgado en un tiempo la hemorragia profusa, la fístula genitourinaria y la anal con absceso, complicaciones que exigen un saneamiento focal inmediato. Queda por advertir que no tiene objeto un verdadero tratamiento tópico de la fístula anal mientras no se haya suprimido el foco primario; en cambio, como es natural, el absceso tiene que abrirse sin demora.

Resultados conseguidos con los diversos métodos operatorios

Clase de operación	Número total	Recidivas	%
Resección	971	354	36,5
Anastomosis *con* exclusión	425	143	33,6
Anastomosis *sin* exclusión	62	31	50,0
Resección en dos tiempos.	127	67	52,8 (1)

(1) Este índice aún favorable viene falseado por incluir resultados de casos que hoy habrían de resecarse en un tiempo.

Mortalidad de la resección en un tiempo

Autores	Número total	Mortalidad (%)
V. PATTER	265	2,3
CROHN	116	9,5
MARSHALL (Lahey Clinic)	210	1,9
VANDERBROUKE	47	2,1

Mortalidad de la anastomosis elusiva con exclusión

Autores	Número total	Mortalidad (%)
V. PATTER	82	1,2

Mortalidad de la resección en dos tiempos

Autores	Número total	Mortalidad (%)
V. PATTER	95	2,1

Recidiva

El concepto de *recidiva* ha de tomarse con relativa amplitud en la enteritis regional. Entendemos por tal una exacerbación genuina en el mismo lugar del intestino o en otro, y, además, la reaparición de complicaciones o un nuevo empeoramiento del estado general, con disminución de peso, absorción defectuosa, anemia, hemorragia latente, etc. La regularidad con que se presenta la recidiva, salvo pocas excepciones, en los años primero y segundo después de la operación, permite en general evaluar relativamente pronto los resultados de la misma.

Generalidades sobre la indicación operatoria

Sin embargo, la evolución y la indicación se rigen en conjunto muy esencialmente por la edad del enfermo. Puede considerarse como asegurado que, aproximadamente a partir del quinto decenio, el curso de la enfermedad es más benigno, y que en las complicaciones, nada frecuentes, de esa edad es preferible la anastomosis elusiva.

Enterocolitis regional

La *enteritis regional del duodeno* impone la gastroenterostomía, que con números elevados de acidez ha de asegurarse mediante

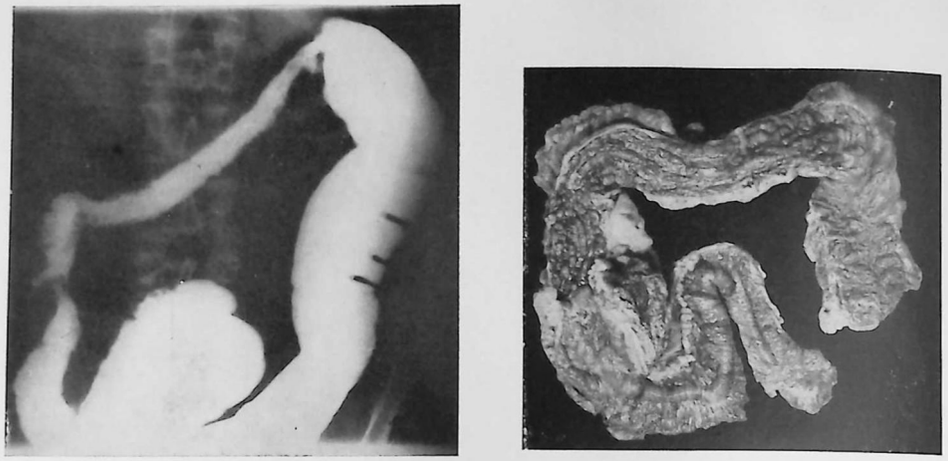

FIG. 173. Enterocolitis regional. Eduard B., 28 años. Hace cinco años, apendicectomía. Desde entonces, dolor convulsivo que aumenta sin cesar, y heces mucilaginosas fétidas; desde hace seis meses ha perdido 5 kg de peso

vagotomía. Deben rehuirse, por su alto índice de mortalidad, la resección del foco y la del estómago. Además, sus recidivas tienden especialmente a la formación de fístulas y estenosis.

Una forma particular de la enteritis regional es la *enterocolitis esclerosante* propagada al intestino grueso (fig. 173), la cual se caracteriza por la recidiva descendente (página 224).

Es sumamente insólita la *concurrencia de un carcinoma con enteritis regional;* pero esto precisamente hace pensar en su correlación causal. Hasta ahora se han encontrado en el campo de una enteritis regional 7 carcinomas y 1 sarcoma.

La predisposición a *recidiva,* la tendencia a una *evolución crónica,* y no, en último término, la *probabilidad de curación espontánea,* deben determinar nuestra indicación de intervenir ante todo. Cierto es que la curación espontánea, ateniéndonos a la norma rigurosa de desaparición total de los síntomas patológicos y de las anomalías del roentgenograma, sólo se ha confirmado en 1,6 % (JACKSON) y en 0,9 % (CROHN) de los casos. Sin duda alguna, las perspectivas de tal curación dependen de la gravedad inicial de las alteraciones, y complicaciones tales como fístulas, hemorragias y abscesos que no sólo mantienen la inflamación, sino que expresan además una forma de evolución más bien grave. No debe confundirse con la curación el tránsito a la fase estacionaria, observado con mayor frecuencia, y que una vigilancia cuidadosa hace perfectamente compatible con una vida productiva, si bien no excluye con certeza una recidiva aguda, que puede presentarse a veces aun después de transcurrir veinte años.

Bibliografía sobre enteritis regional

BARGEN, J. A.: Nonsurgical Management of regional Enteritis. J. Amer. Med. Ass., 165 (1957), 2045.

BOCKUS, H. L.: Present status of chronic regional or cicatrizing enteritis. J. Amer. Med. Ass., 127 (1945), 449.

BROWN, CH. H., J. E. DAFFNER: Regional enteritis. Results of medical and surgical treatment in 100 patients. Ann. Int. Med., 491 (1958), 2580.

BUCHBERGER, R.: Enteritis regionalis und *Crohn*sche Erkrankung. Bruns' Beitr. klin. Chir., 199 (1959), 220.

CHAPIN, L. E., H. H. SCUDAMORE, A. BAGGENSTOSS y otros: Regional enteritis associated visceral changes. Gastroenterology, 30 (1956), 404.

COLCOCK, B. P., J. H. VANSANT: Surgical treatment of regional enteritis. N. England J. Med., 262 (1960), 435.

COLLINS, E. N.: Diagnosis and clinical course of regional enteritis. J. Amer. Med. Ass., 165 (1957), 2042.

COOKE, W. T.: Nutritional and metabolic factor in the etoliogy and treatment of regional ileitis. Ann. Coll. Surg. England, 17 (1955), 137.

CROHN, B. B., L. GINZBURG, D. OPPENHEIMER: Regional ileitis. J. Amer. Med. Ass., 99 (1932), 1332.
, H. D. JANOWITZ: Reflections on regional ileitis twenty years later. J. Amer. Med. Ass., 156 (1954), 1221.

Indications for surgical intervention in regional ileitis. Amer. Med. Ass. Arch. Surg., 74 (1957), 305.
Life cycle of regional ileitis. Gastroenterology, 34 (1958), 300.

DIXON, C. F.: Regional enteritis. Ann. Surg., 108 (1938), 857.

FELSEN, J., W. WOLARSKY: Familial indicence of ulcerative colitis and ileitis. Gastroenterology, 28 (1955), 412.

FERGUSON, L. K.: Surgical viewpoint in regional ileitis. J. Amer. Med. Ass., 165 (1957), 2048.

FISCHER, A. W., LÜHRMANN: Über eine tumorbildende, ulzeröse, stenosierende und perforierende Entzündung des unteren Ileums. Arch. klin, Chir., 177 (1933), 633.

FOSS, H. L., W. T. BARNES: Segmental ileitis. Ann. Surg., 133 (1951), 651.

FREY, W.: ileitis terminalis. Zbl. Chir. (1939), 1760.

GINZBURG, L., G. OPPENHEIMER: Urological complications of regional ileitis. J. Urol., Baltimore, 59 (1948), 943.

GOLDEN, R.: Cit. según PRÉVÔT.

GROSS, F.: Urologische Komplikationen bei der Ileitis regionalis. Med. Klin., 54 (1959), 1453.

HABERER, H. v.: Unspezifische Entzündung des Ileozökums. Münch. med. Wschr. (1934), 479.

HAFERKAMP, O.: Über die produktive Entzündung bei der Enteritis regionalis *(Crohn).* Beitr. path. Anat., 121 (1959), 27.

HAFTER, E.: Gedanken zur Ätiologie der Enteritis regionalis *Crohn.* Gastroenterologia, 94 (1960), 47.

HANKE, H.: Über die unspezifische Ileitis terminalis. Disch. Zschr. Chir., 253 (1940), 704.

HARTMANN, G.: Über die Ileitis terminalis mit besonderer Berücksichtigung der akuten post-operativen Enteritis regionalis. Acta neuroveget. (1950), I 171.

HEARD, G. E., E. L. JOHN: Regional ileitis in mother and son. Brit. Med. J. (1956), 85.

HENNIG, N., L. DEMLING: Die Ileitis regionalis. Erg. Inn. Med. (1958).

HOLDER, E.: Die Ileitis terminalis. Diagnostik, operative Therapie und Prognose. Arch. klin. Chir., 288 (1958), 280.

JACKMAN, R. J., N. D. SMITH: Some manifestations of regional ileitis observed sigmoidiscopically. Surg. Gyn. Obstetr., 76 (1953), 444.

JACKSON, B. B.: Chronic regional enteritis and diffuse ulcerative colitis. Ann. Surg., 148 (1958), 88.
Chronic regional enteritis. A. survey of 126 cases treated et the general Hospital Massachusetts from 1937-1954. Ann. Surg., 148 (1958), 81.

JADOT, R., F. CHANOINE: Considerations thérepeutiques sur 44 cas d'enterite régionale. Acta gastro-enterol. Belg., 23 (1960), 14.

KANTOR, J. L.: Regional (terminal) Ileitis: its roentgen findings. J. Amer. Med. Ass., 103 (1934), 2016.

KARGER, S.: Gedanken zur Ätiologie der Enteritis regionalis *(Crohn).* Gastroenterologia, 94 (1960), 47.

KERSTING, G.: Das Krankheitsbild der Ileitis terminalis. Disertación, Bonn, 1960.

KIEFER, E. D., S. F. MARSHALL, M. P. BROLSMA: The management of chronic regional enteritis. Gostroenterology, 14 (1950), 118.

KIRSNER, I. B., W. L. PALMER, A. KLOTZ: ACTH in severe chronic regional enteritis. Observations in 4 patients. Gastroenteroloky, 20 (1952), 229.

KLECKNER, M. S.: The liver in regional enteritis. Gastroenterology, 30 (1956), 416.

KOZOLL, D. D., D. M. POBANZ, L. BAKER: Extensive Enterocolic resection for diffuse ileitis: Twenty-two month postoperative study with death due to jejunitis. Gastroenterology, 23 (1953), 578.

KRIEG, E. G. M.: Regional enteritis. Gastroenterology, 28 (1957), 423.

LASSRICH, M. A.: Die nichtsklerodierende Ileitis beim Kinde. Zschr. Kinderhk., 74 (1953/54), 50.

LAUDA, B. A.: Nonspecific enterocolitis. Vestn. chir., 80 (1956), 80.

LÄWEN, A.: Appendicitis fibroplastica, chronische stenosierende Ileitis terminales und unspezifische entzündliche Ileococcaltumoren. Zbl. Chir., 65 (1938), 911.

MARSHAK, R. H., B. S. WOLF: Chronic ulcerative Granulomatous jejunitis and ileojejunitis. Amer. J. Roentgenol., 70 (1953), 93.

MARSHALL, S. T.: Regional ileitis: surgical management and results of operation. Surg. Clin. N. America, 23 (1943), 873.

MORSON, B. C.: Anal lesions in *Crohn's* disease. Lancet (1959), 1122.

OSWLD, W.: Zur Pathologie und Klinik der regionalen Ileitis. Bruns' Beitr. klin. Chir., 176 (1944), 52

PATTER, W. N. VAN, I. A. BARGEN, M. B. DOCKERTY: Regional enteritis. Gastroenterology, 26 (1954), 347.

REDISH, M. H.: Ureteral complications and alterations of ureteral tonus in regional ileitis. N. England J. Med., 246 (1952), 993.

RÖPKE, W.: Zur Kenntnis der tumorbildenden ulzerösen stenosierenden Entzündung des unteren Ileums. Zbl. Chir., 61 (1934), 1563.

SALZER, G.: Enteritis regionalis. Arch. klin. Chir., 287 (1957), 456.

SAUER, W. G., PH. W. BROWN, W. H. DEARING: Experiences with the use of corticotropin in regional enteritis. Gastroenterology, 22 (1952), 550.

SCHLOTTER, H.: Zur Röntgendiagnostik der Enteritis regionalis. Röntgenphot., 92 (1960), 1.

SCOVILLE, A. DE: Contribution à la pathologie, chirurgicale de l'intestin grêle, ileitis et granulomes espécifiques. Acta med. Belg., 7 (1949), 421.

STELZNER, F.: Die Therapie der hohen Colitis ulcerosa und der *Crohn*schen Erkrankung des Kolons. Münch. med. Wschr., 35 (1960), 1630.

STRÖMBECK, I. P.: Ileitis terminalis. Acta chir. Scand. Supl. 50 (1938), 3.

STORRS, R. C., R. A. HOEKELMAN: Acute regional enteritis in children. N. England J. Med., 248 (1953), 320.

ÜBELHART, R., H. COTTIER: Regionale Ileitis als Spätschaden nach operierter Darm- und Mesenteriallymphknotentuberkulose. Schweiz. med. Wschr., 86 (1956), 925.

VANDENBROUCKE, J., J. GROOTE y otros: Le traitement chirurgical de la maladie de *Crohn.* Biblioteca Gastroenterologia (octubre 1959).

WARD, N., W. N. VAN PATTER y otros: Regional Enteritis. Gastroenterology, 26 (1954), 347.

WARE, COFFEY: Cit. en STORRS y HOEKELMAN.

WOLF, H. G.: Verlauf und Behandlung der Enteritis regionalis *(Crohn)* im Kindesalter. N. Österr. Zschr. Kinderhk., 4 (1959), 232.

WOLFRAM, E.: Über Enteritis regionalis. Resektion oder Umgehungsanastomose? En preparación - Dis., Bonn.

YARNIS, H., MARSHAK, CROHN: Ileocolitis. J. Amer. Med. Ass., 164 (1957), 7.

ZAAIJER, J. H.: Zur Klinik der unspezifischen Enteritis regionalis. Zbl. Chir., 64 (1937), 2137.

Tuberculosis

La acción específica de los *tuberculostáticos* ha restado al *tratamiento quirúrgico* de la tuberculosis intestinal la *problemática de su indicación precoz.*

Morbilidad

La fase ulcerosa exudativa acompañada de un trastorno muy grave del estado general, si se exceptúa la perforación, insólita en este caso (3,7 %, AMEURILLE; 10,4 %, KORNBLUM; 1,3 %, CULLEN), apenas llega hoy al cirujano. A éste se presentan sólo las *fases productivas de cicatriz y tumor de la región ileocecal* (87 %), que imponen la resección a causa de *oclusión de los intestinos delgado y grueso.* Y aun entonces, los temidos trastornos posoperatorios y las recidivas no constituyen ya una amenaza real. Actualmente, el *complejo entérico primario* adquiere cada vez mayor importancia (MARINA-FIOL) frente al complejo secundario, caracterizado por esputos deglutidos cargados de bacterias, si bien la invasión que corresponde a los segmentos de irrigación arterial (BÖHM) hace pensar asimismo en una vía hematógena de infección. Los tuberculostáticos han influido favorablemente en todas las formas entéricas, y especialmente, como es natural, sobre la prevención de infecciones secundarias.

Frecuencia de la infección secundaria

NIEBERDING:	hasta 1949, 72,0 % ;	hasta 1951, 36,0 %
NEZLIN:	hasta 1939, 64,2 % ;	hasta 1953, 5,6 %
DODEWALD:	hasta 1949, 70,0 % ;	hasta 1952, 12,0 %

La *perforación libre* tras administración de laxantes, enemas y accesos de tos es menos frecuente que la *peritonitis tuberculosa difusa* y oculta, que sólo por excepción proviene de perforaciones. De igual modo es hoy insólita la *forma fulminante,* mientras que la hemorragia sigue siendo característica de la *fase ulcerosa.* Seguimos sin saber por qué sobreviene unas veces estenosis cicatrizal, y otras veces estenosis *granulomatosa tumoral.* Sólo el hecho de que la forma granulomatosa pueda desarrollarse sin formación previa de úlcera inclina a pensar que, como en el proceso pulmonar (SIEGMUND), intervenga aquí decisivamente la situación inicial y reaccional del organismo. *Al operar* encontramos las dos formas evolutivas típicas, sobre todo en la región ileocecal. Probablemente, en esta localización influyen la densidad del aparato linfático, del mecanismo oclusivo de la válvula, y sobre todo la irrigación vascular. Así como la tuberculosis productiva primaria se presenta como alteración *tumoral subserosa,* la úlcera granulosa *obtura* sobre todo *el conducto.* En la fase de curación sólo queda ya por último la estenosis cicatrizal fibrosa. Generalmente, estas alteraciones productivas dan origen entre los 20 y 30 años al síndrome clínico clásico del tumor de intestino grueso, con dolor local de íleo, diarrea paradójica y peristalsis estenótica.

Síntomas y diagnóstico

En general, el síndrome requiere para su evolución paulatina unos dos a tres años, aunque son posibles como excepciones formas agudas, sobre todo con hemorragias.

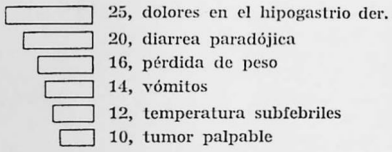

FIG. 174. Síntomas de la tuberculosis ileocecal (31 casos)

Por lo regular, *conociendo* el proceso pulmonar que existe casi siempre, *no es difícil el diagnóstico,* si bien hemos de pensar cada vez más en que las formas entéricas primarias parecen aumentar en frecuencia (MARINA-FIOL). En general, la tuberculosis intestinal se manifiesta por pérdida de peso, fiebre, diarrea y sensación constante de pesadez en el hipogastrio derecho. Por último, no debemos olvidar que puede existir una *apendicitis específica,* aunque sólo en 0,1 % (JAFFEE) de todas las afecciones del apéndice (WARWIK). El *enema de contraste* permitido en los casos de evolución crónica revela las alteraciones de la región ileocecal (fig. 175). En casos recientes, el defecto ulceroso se ve en forma de interrupciones marginales circunscritas y denticuladas. Después de desalojada la papilla, se suele hacer visible la sombra anular de la úlcera. Otras características son la rigidez mural, con abolladuras esfumadas, típica estenosis circular de la fase cicatrizal, y finalmente, el signo de Stierlin, asimismo típico, pero carente de importancia, el cual corresponde a una escotadura de la región ileocecal, que se presenta siempre a las seis horas. Según ha comprobado BÖHM, los antibióticos parecen haber alterado la tuberculosis también en el roentgenograma.



FIG. 175. Tuberculosis ileocecal neoplásica. Walter H., 64 años. A los 28 años, tuberculosis pulmonar. Desde hace seis, dolor convulsivo en el hipogastrio derecho (dependiente de emociones), pérdida de peso, heces sueltas, sin sangre; tumor palpable como un puño. (Servicio de Roentgenol., Clín. de Medicina de la Univ. de Bonn; director: Prof. P. THURN)

Sin embargo, para el *diagnóstico diferencial,* en la afección aislada del íleon hay que tener presente la enteritis regional y la ileítis no esclerosante; en la escotadura ileocecal, un tumor de intestino delgado o un carcinoma del ciego y el apéndice. Asimismo entran en consideración enteritis segmentarias, enterocolitis, actinomicosis, sífilis, y alteraciones idiopáticas de la válvula ileocecal. Pocos nos ayudan a la diferenciación las reacciones imprecisas de tuberculosis (PIRQUET, TRIBULET, etc.) y el hallazgo de bacterias. Sólo una intensa desviación a la izquierda, apreciable hasta en 48 % de los casos, nos indicará el carácter inflamatorio crónico de la dolencia, si ignoramos la existencia de un proceso pulmonar.

Indicación y tratamiento

La institución de un plan de tratamiento sólo es posible con el *asesoramiento* del tisiólogo. Para la fase ulcerosa no se propone ya el tratamiento quirúrgico, pues responde bien al tratamiento bacteriostático si el suero contiene en cantidades suficientes proteínas de transporte y de sangre (KUHLMANN). Las dosis deben ser prudentes, a fin de no ocasionar perforación por la limpieza prematura de la úlcera (BEYKIRSCH); la diaria de estreptomicina y Contebén, etc., no debe rebasar en general 0,5 gramo. Con esta medicación se consigue también muchas veces curar la fase tumoral (HENNING y BAUMANN) sin formar cicatrices.

Plan terapéutico

En consecuencia, sólo se impone hoy el tratamiento quirúrgico en casos de *estenosis* o de *íleo completo.* La resección (fig. 176), si se trata de un foco totalmente inactivo y cicatrizado, no supone ya con relación al proceso pulmonar una carga más pesada que la anastomosis elusiva, a menos que entorpezcan la presentación operatoria adherencias extensas. En la fase de íleo completo, por el contrario, debe preferirse la anastomosis elusiva por razones de técnica sutural y quirúrgica en conjunto. Mientras no terminen la consolidación y la cicatrización, se dejará seguir el proceso, se excluirá unilateralmente por anastomosis, y se continuará tratando en general con tuberculostáticos. La exclusión bilateral ofrece la ventaja del *tratamiento local.* El posoperatorio, con tuberculostáticos, estancia en sanatorio, etc., debe concertarse, como el tratamiento previo, con el tisiólogo. Por haberse limitado la indicación quirúrgica a la fase cicatrizal, y por la posibilidad de emplear también bacteriostáticos antes y después contra la tuberculosis

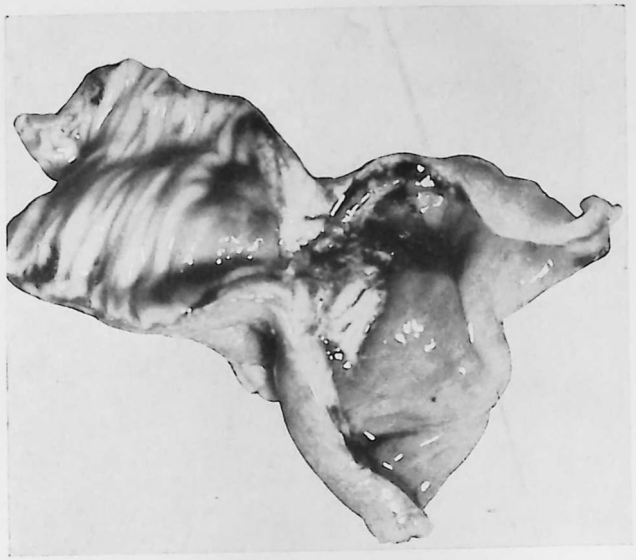

FIG. 176. Tuberculosis estenosante del intestino delgado. Matthias L., 59 años. A los 40, tuberculosis pulmonar; y desde hace seis meses, íleo incompleto, intermitente crónico, con cólicos. Al tránsito gastroentérico sigue oclusión intestinal completa

pulmonar, ha mejorado mucho el pronóstico de la tuberculosis intestinal. Sin embargo, como el aumento de los éxitos de la terapéutica conservadora y la restricción consiguiente de la indicación operatoria reducen cada vez más el número de los casos de esta enfermedad que llegan a nosotros, no disponemos ya de series grandes para enjuiciar el pronóstico actual de la operación. Es probable que el índice de curaciones, de 48 % en el año 1950, y el de mejoría evolutiva de 16 % observado hasta entonces, resulten actualmente superados.

Bibliografía sobre tuberculosis

AMEURILLE, P., R. DUPERRAT: Perforation de l'énterite ulcereuse des tuberculeux. Rev. tbc. V. s., 3 (1937), 386; Z.org. ges. Chir., 86 (1938), 107.

ARIEL, M. B.: Über die Bedeltung der sekundären fusospirochätösen Infektion bei Perforation und Entwicklung von Peritonitiden bei tuberkulösen und typhösen Darmgeschwüren. Acta med. Scand., 82 (1934), 29.

ASZTALOS, F.: Isolierte Tuberkulose des Jejunum. Röntgenpraxis, 12 (1941), 261.

AXELSSON, A.: Resultate der chirurgischen Behandlung der Darmtuberkulose. Hygiea, Estocolmo, 92 (1930), 847.

BABCOCK, W.: Multiple Bauchfisteln und Hohlraumbildungen im Gefolge appendikulärer und Darmtuberkulose. Ausschaltung des Kolon durch eine neue Methode perineales Ileostomie. Surg. Clin. N. America, 12 (1932), 1404.

BERG, G.: Untersuchungen zur Diagnose der Darmtuberkulose. Beitr. Klin. Tbk., 108 (1953), 361.

BEYKIRCH, A.: Beobachtungen während der Darm-Tbc-Behandlung mit Tb I/698. Bruns' Bitr. klin. Chir., 180 (1950), 571.

BLOM, K.: Röntgenologisch nachgewiesene Darmtuberkulose, besonders bei Lungentuberkulose mit Anzeichen für grössere chirurgische Eingriffe. Nord. med. (Estocolmo), 10 (1941), 1553.

BÖHM, F.: Überempfindlichkeitserscheinungen bei Darmtuberkulose. Beitr. Klin. Tbk., 101 (1947), 54.

Probleme der Darmtuberkulose III. Springer, Viena, 1949.

Die röntgenologischen Erscheinungsformen der abgeheilten ehemals geschwürigen Darmtuberkulose. Fortschr. Röntgenstr., 72 (1950), 675.

Über die Erfolgsaussichten der Darmresektion wegen sekundärer Darmtuberkulose bei Offentuberkulösen. Beitr. Klin. Tbk., 103 (1950), 578.

Ungewöhnliche röntgenologische Erscheinungsformen der Darmtuberkulose. Fortschr. Röntgentr., 81 (1954), 15.

Über ein Vorkommen von isolierter Dünndarmtuberkulose bei Geschwistern. Beitr. Klin. Tbk., 110 (1953), 252.

BÖLLERT, H.: Ileozökaltuberkulose. Dis. méd., Bonn, 1922.

BRÜNING, E.: Akuter Ileus als erstes Krankheitssymptom bei Dünndarmtuberkulose und Bemerkungen über die Tuberkulose der Mesenterialdrüsen. Dtsch. med. Wschr., 46 (1919), 1105.

BUSSE, O.: Über die Entstehung tuberkulöser Darmstrikturen. Arch. klin. Chir., 83 (1907), 236.

CAVIN, E.: Primary intestinal tuberculosis. U.S. Arm. Forc. Med. J., 3 (1952), 903; Z.org. ges. Chir., 128 (1953), 362.

CROHN, B. B.: Primary ileocecal tuberculosis. N. Y. State J. Med., 40 (1940), 158.

CULLEN: Cit. en G. L. JORDAN, M. E. DE BAKEY.

DEIST-KRAUSS, H. H.: Die Tuberkulose, ihre Erkennung und Behandlung. F. Enke, Stuttgart, 1951.

FRAHM, H.: Chemotherapie der Tuberkulose mit Conteben und PAS. Zschr. Tbk., 96 (1950), 5.

FUCHS, F.: Beiträge zur chirurgischen Klinik der Darmtuberkulose. Bruns' Beitr. klin. Chir., 136 (1926), 514.

HICKINHOTHAM, P.: A case of tuberculosis of the colon with carcinoma of the rectum. Brit. J. Surg., 37 (1950), 360.

HOON, J., M. DOCKERTY, J. PEMBERTON: Ileocecal tuberculosis including a comparisson of this disease with nonspecific regional enterocolitis and noncaseous tuberculated enterocolitis. Surg. Gyn. Obstetr. (Abstr.), 91 (1950), 417.

JAFFEE, F. A.: Tuberculous appendicitis. Amer. Rev. Tbc., 64 (1951), 182.

JAKOB, F.: Darmtuberkulose und Streptomycinbehandlung. Chirurgische Zwischenfälle. Schweiz. med. Wschr., 81 (1951), 422.

JORDAN, G. L., M. E. DE BAKEY: Complications of tuberculous enteritis during antimicrobial therapy. Arch. Surg., 69 (1954), 688.

JUMPERTZ, I.: Nachuntersuchungen von Darm-Tbc., 1928 bis, 1957. Disertación, Bonn, 1960.

KAMPEN, G.: Überblick über 61 in der Chirurgischen Universitätsklinik Kiel behandelte Fälle von Darmtuberkulose. Disertación, Kiel, 1951.

KORNBLUM, S., C. ZALE, W. ARONSUN: Surgical complications of intestinal tuberculosis as seen at necropsy. Amer. J. Surg., 75 (1948), 498.

KUHLMANN, F.: Erfahrungen mit der Chemotheropie der extrapulmonalen Tuberkulose. Strahlentherapie, 86 (1951), 95.

MARKOFF, D.: Die Streptomycinbehandlung der Darmtuberkulose. Schweiz. med. Wschr., 78 (1948), 329.

MARINA-FIOL, C.: Nuevos aspectos clínicos y radiológicos de la tuberculosis intestinal. Gastroenterología, 92 (1959), 16.

NIEBERDING, K.: Mitteilungen über auffällige Abnahme der sekundären Darmtuberkulose. Tbk.arzt, 7 (1953), 606.

REIMANN, F.: Die therapeutische Beeinflussung der Darmtuberkulose durch Sulfonamide. Tbk.arzt, 3 (1949), 207.

RIBBERT, H.: Über die gleichzeitige primäre tuberkulöse Infektion durch Darm und Lunge. Dtsch. med. Wschr., 30 (1904), 128.

RODEWALD, H.: Über die Häufigkeitsänderungen der sekundären Darmtuberkulose. Zschr. Tbk., Leipzig, 108 (1956), 268.

SANTY, P.: Tuberculose iléo-coecale et exclusion unilaterale. Lyon chir., 32 (1935), 4.

SIEGMUND, H.: Spezifische Entzündungen des Darmrohres. En: *H. Henke, O. Lubarsch:* Spez. Path. Anatomie und Histologie. IV/3, Springer, Berlín, 1929, pág. 371.

TÖNNIS, W.: Gleichzeitiges Vorkommen von Karzonim und Tuberkulose am Dickdarm., 56. Tagung Dtsch. Ges. Chirurgie, Berlín, 1932. Arch. klin. Chir., 173 (1932), 66.

UEBELHART, R., H. COTTIER: Regionale Ileitis als Spätschäden nach operierter Darm- und Mesentediallymphknotentuberkulose. Schweiz. med. Wschr., 86 (1956), 925.

VOGEL, F.: Hyperplastic tuberculosis of the rectum. Rev. gastro-enterol., 19 (1952), 733.

WARWIK: Cit. por LÄWEN, A. H. BURCKHARDT, Chirurgie des Wurmfortsatzes, en KIRSCHNER, NORDMANN. Urban y Schwarzenberg, Berlín-Viena, 1942.

WILDEGANS, H.: Tuberkulose des Darms. Med. Klin., 52 (1957), 529.

WOLPAW, S., E. SIDNEY: Isolated hyperplastic ulcerative tuberculosis of the small intestine. Amer. Rev. Tbc., 38 (1938), 32.

ZAPEL, E.: Über die Häufigkeit der primären Darmtuberkulose. Dtsch. Tbk.-Bl., 13 (1939), 89.

Alteraciones de la válvula ileocecal

Las alteraciones de la *válvula ileocecal* tienen menos importancia para el *diagnóstico diferencial* clínico que para el *roentgenológico*. Se clasifican como sigue:

1. *Edemas* de naturaleza idiopática y postraumática.
2. Acumulaciones submucosas de *grasa*.
3. *Hernias* de la mucosa del íleon.
4. *Tumores* benignos, y
5. *Alteraciones inflamatorias* (tuberculosis, enterocolitis y enteritis regional).

Prescindiendo de las enfermedades de fondo, la hinchazón y el edema de válvula ileocecal ocasionan molestias como las de íleo en el hipogastrio derecho, a veces con intensidad de cólico. En el roentgenograma, la válvula citada aparece mayor y más contrastada cuando hay edema, y el relieve de la mucosa se conserva entero. Vista por encima, la válvula agrandada suele aparecer modificada a manera de roseta.

Bibliografía sobre alteraciones de la válvula ileocecal

BASTOS, J.: Anomaly of position and fixation of the ileocolic loop. Gaz. méd. París, 9 (1956), 199.

BECKER, B.: Beitrag zum klinischen Bild der mesenterialen «abszedierenden retikulozytären Lymphadenitis *Masshoff*». Chirurg, 25 (1954), 423.

INBERG, K. R.: Incompetence of the ileocoecal valve with ileal involvement. Acta chir. Scand., 106 (1953), 445.

LASSER, G. L., L. G. RIGLER: Ileocoecal valve syndrome. Gastroenterology, 28 (1955), 1.

SALEM, M. H., H. H. MCGEE: Hypertrophie der Ileozökal klappe. J. M. A. Arch. Surg., 78 (1959), 928.

SAUER, W. G., J. R. HODGSON, J. G. MAYNE: Differential diagnosis in defects of the ileocoecal junction. Gastroenterology, 28 (1955), 837.

Actinomicosis

Esta enfermedad, que ataca con preferencia a varones, se localiza en un 20 a 25 % de todos los casos en el intestino, y sobre todo —en 62 % de ellos— en el *hipogastrio derecho*. Ocupa los siguientes lugares por orden

de frecuencia: el hipogastrio izquierdo, con 20 %, y el epigastrio derecho, con 13,5 %.

Síntomas y diagnóstico

Rara vez se diagnostica desde luego como tal una actinomicosis del abdomen o del apéndice vermiforme (ZENKER). El cuadro se caracteriza por *síntomas abdominales* no típicos, regularmente tras una apendicectomía frustrada; *con un estado general muy bueno, los dolores se hacen cada vez más intensos,* y pueden llegar hasta el cólico. Sobrevienen diarreas, vómitos y pérdida de peso, y la formación de *fístulas* cutáneas (fig. 177) distingue la fase tardía. Entonces no suele haber ya comunicación con la luz intestinal. Palpando las inmediaciones de la fístula, se percibe *en el fondo un tumor.* Las manifestaciones inflamatorias generales no son de consideración, y la sedimentación de hematíes sólo está ligeramente acelerada. Al operar encontramos un micetoma algo voluminoso, que en la mayoría de los casos ha invadido las inmediaciones. Tanto el tejido conjuntivo retroperitoneal como el *ciego* y la *musculatura de la expansión ilíaca* forman un *tumor inflamatorio.* Con la irrupción en los vasos se producen *metástasis,* sobre todo en el hígado. El *diagnóstico* sólo es posible por identificación de los agentes en la secreción fistulosa, y se recomienda *además un examen histológico* de material raspado. El pus se toma con una sonda estéril de oído.



FIG. 177. Fístulas de actinomicosis. Matthias U., 50 años. Dos años antes, neumonía; poco más tarde, absceso en las extremidades, pérdida de 18 kg. de peso. Hace cuatro semanas, múltiples abscesos (con colibacilos y actinomicetos) en el hipogastrio derecho y la cápsula adiposa renal, sin comunicación ya con el ciego

Reconocimiento a simple vista: *a*) Ponemos un poco de pus en un tubo de ensayo; lo llenamos hasta la mitad con agua, agitamos, y dejamos sedimentar el contenido. En el fondo se depositan agregados como de granitos de pimienta de Cayena. En la *preparación aplastada* se observan filamentos finos, radiales al microscopio, y terminados en mazos más brillantes; de no ser así, hay que teñir una extensión delgada durante 30 a 40 minutos en una solución caliente de fucsina fenicada, y 10 a 15 minutos en solución de Lugol, decolorarla con alcohol y enjuagarla con agua.

Para el *diagnóstico diferencial,* además de la actinomicosis interesan otras formas de micosis (*Monosporium-Apospermium,* etc.).

Terapéutica y pronóstico

Mientras que el tratamiento quirúrgico sólo ha conseguido curar 16 % de 75 casos (PUTMAN, 1950) y 21,4 % de 70 (KOLOUCH-PELTIER, 1946), la roentgenoterapia (KOLOUCH-PELTIER) ha proporcionado 32 % de curaciones y 9 % de mejorías en 234 casos. La introducción de la sulfamidoterapia ha mejorado los resultados hasta 44,8 %. El empleo de *antibióticos* y *micostáticos* aportó el progreso decisivo; según MARTIN y NICOOLS (1960), con ellos se garantiza un 80 % de curaciones. En 53 casos que hemos reunido de las publicaciones de 1946 a 1959, se registró curación en 67,9 %, y mejoría en 18,9 %. Por eso, *al tratamiento quirúrgico debe preceder* siempre la aplicación de rayos Roentgen, la administración de yoduro potásico (6 gr. diarios), y el *tratamiento combinado con sulfamidas y antibióticos* durante varios meses; sólo después, en presencia de síntomas de íleo y de abundantes supuraciones, se atacará el mal cuanto antes por vía quirúrgica. En todos los demás casos, el estado mejora regularmente, a la vez que se refuerza el estado general, de modo que el paciente se recupera pronto, y únicamente unas fisuras residuales requieren más tarde resección local.



FIG. 178. Edad de los portadores de carcinoides

Bibliografía sobre actinomicosis

BRANDIS, V.: Bauchaktinomykose. Arch. klin Chir., 264 (1950), 200.

BRÜCKE, H., M. FRANK: Heilung einer ileozökalen Darmaktinomykose durch Radikaloperation. Wien. klin. Wschr., 62 (1950), 885.

COPE, V. Z., y otros: Discussion on granulomata of the large intestine. Proc. Roy. Soc. Med., 42 (1949), 763; Z.org. ges. Chir., 117 (1951), 345.

DAVES, G. R., R. B. LYNN: Abdominal actinomycosis. Report of an unusual case and review of literature on antibiotic therapy. Canad. J. Surg., 2 (1959), 305.

DERRA, E.: Metastasierende Aktinomykose. Chirurg, 10 (1938), 798.

FRIEDL, M.: Zur Behandlung der Bauchaktinomykose. Kasuistischer Beitrag. Schweiz. med. Wschr., 82 (1952), 226.

FRINTA, J.: Actinomycosis of the cecum in a 13-year-old girl. Cesk. pediatr., 126 (1957), 1090.

HANF, N., S. HEINRICH, F. LEGLER: Aktinomykose. Med. Klin., 49 (1954), 250.

KELLY, H. H. D.: Intestinal actinomycosis treated with chloramphenicol and aureomycin. Case report. Brit Med. J., 1951, I, 779.

KOLOUCH, F., L. F. PELTIER: Aktinomycose. Surgery, 20 (1946), 401.

KRAEMER, H.: Zur abdominalen Aktinomykose und ihrer Behandlung. Münch. med. Wschr., 101 (1959), 2009.

LENTZE, F. A.: Zur Ätiologie und spezifischen Diagnostik der Aktinomykose. Med. Klin., 45 (1950), 992.

MARTIN, W. J., D. R. NICHOLS: Current practices in general medicine. XV, The mycoses. Proc. Staff Meet. Mayo Clin., 35 (1960), 149; Zbl. inn. Med., 217 (1960), 231.

NOODT, H.: Zur Klinik der abdominalen Aktinomykose. Bruns' Beitr. klin. Chir., 196 (1958), 445.

PUTMAN, H. C. jr., M. B. DOCKERTY, J. M. WAUGH: Abdominal actinomycosis. Surgery, 28 (1950), 781.

REIFFERSCHEID, M., N. SEELIGER: Monosporiose und Maduromykose (die sog. therapieresistente Aktinomykose). Dtsch. med. Wschr., 80 (1955), 1841.

SAEGESSER, M.: Spezielle chirurgische Therapie, 6.ª ed., H. Huber, Berna y Stuttgart, 1959.

SCHUMANN, H. D.: Aktinomykose und Penicillin. Chirurg, 21 (1950), 50.

SEELIGER, H., M. REIFFERSCHEID: Successful treatment of mycetoma (Monosporium apiospermum). En Therapy of fungus diseases. Little, Brown Co., Boston, Toronto, 1955.

TEN BERGE, B. S.: Abdominale Aktinomykose. Ned. tschr. geneesk. (1952), 310; Z.org. ges. Chir., 125 (1952), 249.

ZENKER, R., A. ROSENTHAL: Die Strahlenpilzerkrankungen. Hdb. d. ges. Unfallheilk. Stuttgart, 1955.

Carcinoide

(véase también página 252)

El carcinoide, tumor originado en las células enterocromafínicas de la mucosa, ocupa en Patología y en Clínica un lugar especial, a pesar de su escasa frecuencia: en 418 166 operaciones se han encontrado 254 carcinoides del intestino delgado, y 102 en 26 401 autopsias. De la bibliografía se han reunido 1454 casos de carcinoides intestinales, repartidos sobre todo entre el *apéndice,* el *íleon* y el *recto.* El hecho de encontrar el carcinoide del apéndice en la edad juvenil, y el de los otros segmentos del intestino entre los decenios quinto a octavo, parece indicar que su crecimiento es muy lento, y que

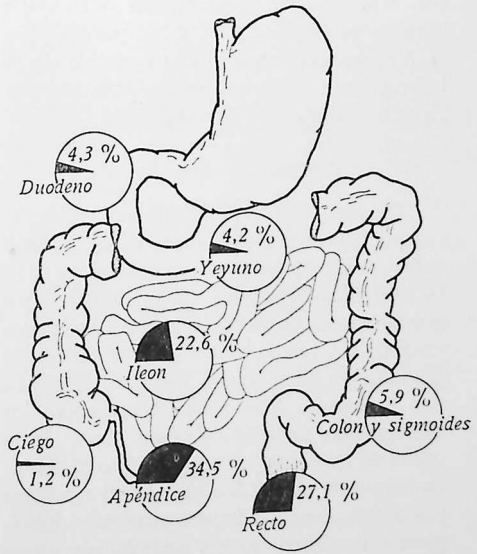

FIG. 179. Localización de los carcinoides en el intestino (14 039 casos)

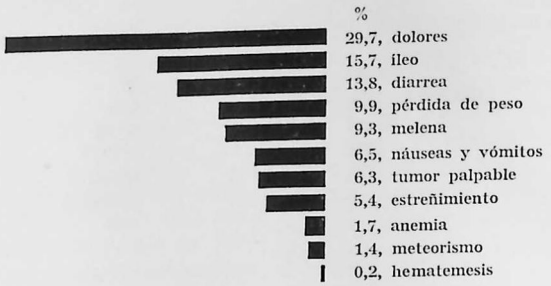

FIG. 180. Síntomas del carcinoide maligno (572 casos); además, sofoco

	5-HT Hidroxitriptamina (Serotonina)		5-HIAA Ácido 5-Hidroxi-indolacético	Histamina
	Sangre mg/ml	Orina mg/ml	Orina mg/24 horas	Orina mg/24 horas
Normal	0,05—0,2	0,01—0,02	2—10	6—19
Carcinoide	0,25—6,5	0,10—2,0	15—1,680	15—2,500

—prescindiendo de la degeneración maligna— sólo se hacen perceptibles a causa de obturación mecánica del apéndice y de la luz intestinal. Con excepción de los tumores del apéndice, 15 a 36 % de todos los casos son *múltiples*, lo cual ilustra acerca del carácter generalizado de estos tumores. En la preparación, el resultado negativo de la impregnación argéntica no descarta en principio la presencia de un carcinoide.

Síntomas y diagnóstico

La *característica clínica* del carcinoide no complicado es el dolor mecánico de obturación y compresión, y el signo de *metástasis*, su *actividad hormonal* (pág. 187), aunque por desgracia se manifiesta poco en la mayoría de los casos. En las molestias alegadas predominan dolor sordo, difuso, síndrome de íleo y diarrea. Muy pocas veces datan los *antecedentes* de más de cinco años; en la mitad de los casos, encontramos las molestias en forma de un cuadro patológico repentino y violento. En el abdomen percibimos hiperperistalsis y borborigmos. En la *imagen roentgenológica*, el tumor estenosante sólo se encuentra con dosis de contraste; el despeño es un indicio importante. Los tumores más pequeños apenas se representan, o lo hacen sólo como defectos imprecisos de repleción. El *acodamiento intestinal*, visible en el roentgenograma, es señal de *crecimiento invasivo*. El hallazgo de ácido 5-oxiindolacético en la orina (UDENFRIED, WEISBACH y SJOERDSMA) (pág. 11) es positivo en el carcinoide benigno sólo en casos de excepción; pero el resultado negativo no descarta en modo alguno un carcinoide maligno (HEILMEYER).

Terapéutica

Al operar, encontramos el carcinoide en forma de nódulo amarillento grisáceo, recio, plano y de amplia base en la submucosa, con unos 2 mm a 7 cm de diámetro. Pocas veces nos decidimos a una laparotomía bajo el diagnóstico de tumor del intestino delgado, y menos de carcinoide, pues la experiencia enseña que casi siempre se trata de *signos casuales*. Eliminamos el carcinoide de forma benigna mediante *resección del segmento afectado de tumor*, y apendicectomía si se trata del apéndice. Toda adenectasia requiere resecar en cuña el segmento mesentérico respectivo.

Carcinoide maligno

Alrededor de 1/4 de los carcinoides (28 % de 1423 resecciones) resultaron ser malignos. En muchos de ellos, la malignidad no se descubrió por el examen histológico, ni por el reconocimiento visual y clínico, sino observando el curso y el crecimiento invasivo posterior, con metástasis. Se consideran como *signos morfológicos seguros de malignidad* la invasión de la capa muscular y los ganglios linfáticos regionales, la perforación de la serosa y las metástasis en órganos hematógenos. Es indudable que en principio *no decide* sobre la malignidad el *tamaño del tumor primario*, aunque las formas inicialmente malignas no miden menos de 1,5 cm. Tampoco es característica la *rapidez del crecimiento;* no son excepcionales evoluciones hasta de veinte años.

Sofoco (5-HT y 5-HIAA)

Clínicamente, además del «sofoco», constituido por enrojecimiento de la mitad superior del cuerpo durante dos a ocho minutos, con sudor, sensación opresiva e hipertrofia pulmonar, conocemos la enteropatía con borborigmos, cólicos y diarreas, y el asma bronquial, como *formas de expresión del crecimiento maligno*. Al cuadro clínico pertenecen alteraciones endocardíacas del corazón derecho, con estenosis de las válvulas tricúspide y pulmonar.

Sea cual fuere su localización, tamaño y reproducción a distancia, según enseña la experiencia (HEILMEYER), hay que *eliminar todo tumor primario o metástasis accesible del modo más radical que se pueda*. Por otra parte, la eliminación parcial del tumor primario, y la resección parcial de las metástasis, pueden *librar del sofoco* a los enfermos, disminuyendo sus molestias y prolongando su vida.

Pronóstico del carcinoide maligno

El portador de un carcinoide no tratado, con metástasis, sobrevive unos 28 meses (STERN). En cambio, la eliminación del tumor primario, aun dejando las metástasis, garantiza una supervivencia media de seis años (DARLING). De 86 enfermos operados lo más radicalmente posible, aunque en su mayoría sólo con carácter paliativo, murieron 20 % dentro de cuatro años, 44 % llegaron al quinto, 13 % a los diez, y 3 % hasta los quince. La incertidumbre del crecimiento de las metástasis de carcinoides se aprecia por una comunicación de JONSON, que en un enfermo en buen estado, varios años después de la operación primaria, halló inalterada la metástasis objeto de revisión. Observaciones similares, hasta de veinte años de duración, han comunicado WALDENSTRÖM, RITCHIE y otros. *Excisiones paliativas de metástasis* son útiles también en el *hígado*, y permiten esperar sobre todo una curación del sofoco, según un reciente informe de WILSON.

Bibliografía sobre el carcinoide del intestino delgado y en general

DIFFENBAUGH, W. C.: Carcinoid tumours of the gastrointestinal tract. Amer. Med. Arch. Ass. Surg., 73 (1956), 21.
ERSPAMER, V.: Pharmacology of indolealkylamines. Pharmacol. Rev., 6 (1954), 425.
FEYRTER, F.: Zur Pathologie und Klinik des Darmkarzinoids. Dtsch. med. Wschr., 81 (1956), 1073.
Über die peripheren endokrinen Drüsen des Menschen. Krebsarzt, 13 (1958), 169.
HEDINGER, CH.: Karzinoidsyndrom. Schweiz. med. Wschr., 89 (1959), 1362.
HEILMEYER, L.: Das metastasierende Dünndarmkarzinoid. Med. Klin., 53 (1958), 606.
Metastasierendes Dünndarmkarzinoid mit zeitweise fehlender Ausscheidung von 5-Hydroxyindolessigsäure und hochgradiger Tryptophanurie. Dtsch. med. Wschr., 83 (1958), 617.
MACDONALD, M. D.: A study of 356 Carcinoid of the gastrointestinal tract. Amer. J. Med., 21 (1956), 867.
PEARSON, C. N., P. J. FITZGERALD: Carcinoid tumours-a reemphasis of their malignant nature. Cancer, 2 (1949), 1005.
RITCHIE, A. C.: Carcinoid tumors. Amer. Med. Sc., 232 (1956), 311.
ROREMAN, R. C.: Carcinoid tumours. Ann. Surg., 136 (1956), 838.
STERN, W.: Das maligne Karzinoid des Dünndarms. Wien. med. Wschr., 108 (1958), 1019.
UDENFRIEND, S., E. TITUS, A. WEISSBACH: Cit. en *Waldenström*.
WALDENSTROM, J.: Studies on the functional circulatory influence from metastasing carcinoid tumors. Acta med. Scand., 152 (1955), 311.

Endometriosis

La endometriosis intestinal, que se presenta en los decenios 4.° y 5.°, se localiza con preferencia en el apéndice, según lo demuestran 134 de 257 casos, distribuidos los

restantes entre el íleon y el intestino grueso. Dolor de apéndice y hemarragia durante las reglas, estreñimiento y cuadros parecidos al íleon son indicios de esta insólita situación. Para suprimir esta distopia, observada también casi siempre en el ovario, se requieren apendicectomía y resección de intestino (página 251).

(Véase Bibliografía en Endometriosis del intestino grueso.)

Carcinoma del apéndice

(frecuencia, tratamiento y pronóstico)

Como ya se ha dicho, en el apéndice hemos de contar asimismo con la colonización de blastomas. Mientras que los carcinoides, uno en 500 apendicitis (ACKERMAN), se localizan 88 % de las veces en el apéndice, donde constituyen la forma más frecuente de tumor, los mixomas en degeneración maligna y los carcinomas primarios del apéndice ceden en importancia. Entre 1658 apendicectomías, sólo hemos visto un carcinoma y 3 carcinoides, y MCGREGOR halló un carcinoma en 30 000 apendicectomías. Los índices de mortalidad del cáncer de apéndice concuerdan con los del cáncer de colon. Estos tumores, que miden 0,5 a 9 cm, se localizan 38,8 % en el apéndice proximal, y 34,3 % en el distal.

El carcinoma se manifiesta *clínicamente* sobre todo por los *signos de apendicitis*. Aunque la apendicectomía ha proporcionado en 33 % de los casos (NICEBERG) una curación persistente, es preferible la hemicolectomía (12 casos) (figs. 295-303), con una proporción de éxitos de 80 % (SLACK, MAURITZEN), sobre todo porque la mayoría de las preparaciones de hemicolectomía, con anomalías limitadas a simple vista al apéndice, presentaban una invasión de vasos linfáticos y sanguíneos del ángulo ileocecal. Así como la perforación libre es naturalmente de pronóstico desfavorable, no es de ningún modo desesperada la oculta, con invasión de intestino delgado, sigmoides, colon ascendente y colon transverso.

(Véase bibliografía en Cáncer de colon y recto.)

Colon y recto

Anatomía del colon

Topografía y esqueletotopia

El intestino delgado enlaza por la válvula ileocecal con el intestino grueso. Éste comienza por el *colon ascendente*, situado en parte junto a las paredes posterior derecha y anterior del abdomen; llega hasta la altura de la primera vértebra lumbar, y en la cara posterior de la mitad derecha del hígado describe hacia la izquierda una curva conocida por *flexura hepática o derecha*. De igual modo que la *flexura esplénica o izquierda*, se halla en el *límite osteocartilaginoso de la 10.ª costilla* y delante del riñón derecho. En ella comienza el *colon transverso*, de longitud variable, que junto a la flexura hepática cruza la *porción descendente del duodeno*. A la izquierda, el colon transverso sube a veces casi vertical, y forma *debajo del bazo* y delante del riñón izquierdo una curva a manera de *doble cañón de escopeta*. Con ella comienza el colon descendente, que baja por la izquierda en posición simétrica con el colon que asciende por la derecha, y hacia la altura del promontorio se continúa con el colon sigmoideo. Este segmento del colon, muy variable en posición y longitud, constituye la *transición al intestino recto*, que comienza en la región del pliegue de Douglas, a nivel por detrás de la III vértebra sacra, y por delante de la V aproximadamente.

El colon ascendente y la flexura derecha asientan con base más o menos amplia en el espacio retroperi-

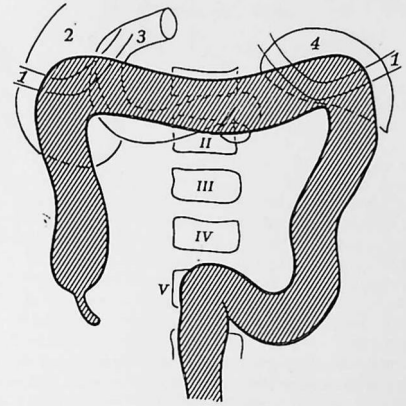

FIG. 181. Sintopía del colon: 1, 10.ª costilla; 2, riñón derecho; 3, duodeno; 4, bazo

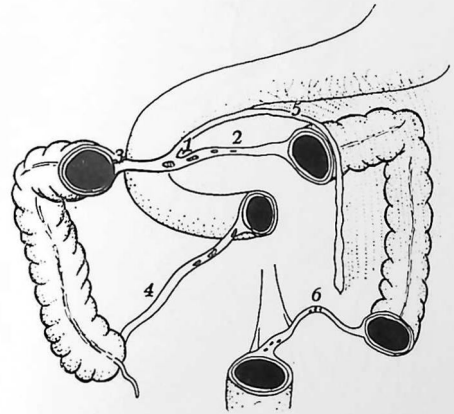

FIG. 182. Raíces mesentéricas. 1, confluencia de las tres raíces mesentéricas en la flexura duodenal; 2, raíz mesentérica del colon transverso; 3, raíz mesentérica de la flexura derecha; 4, raíz mesentérica del intestino delgado; 5, inserción epiploica; 6, mesosigmoides

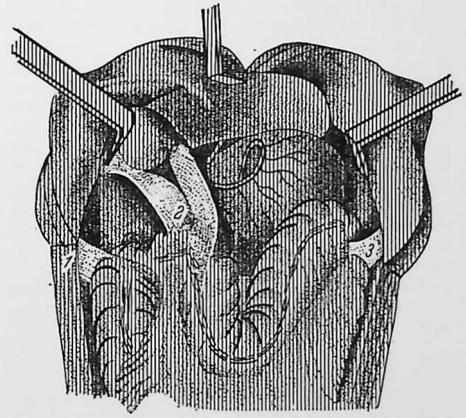

FIG. 183. Ligamentos de sostén entre el colon, el peritoneo parietal y los órganos adyacentes: 1, ligamento hepatocólico; 2, ligamento colecistocólico; 3, ligamentos freno y esplenocólico

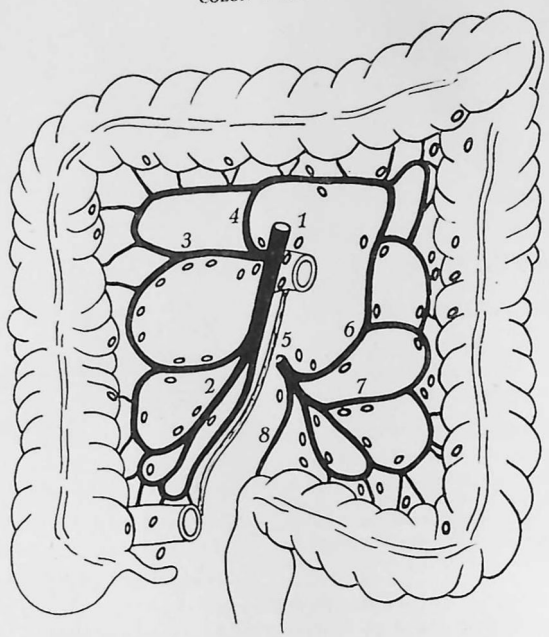

FIG. 184. Vasos y ganglios linfáticos del colon: 1, A. mesentérica superior; 2, A. ileocólica; 3, A. cólica derecha; 4, A. cólica media; 5, A. mesentérica inferior; 6, A. cólica izquierda; 7, Aa. sigmoideas; 8, A. hemorroidal superior

toneal. Delante de la cabeza del páncreas, el colon transverso presenta no sólo un largo *mesenterio*, sino también el *ligamento gastrocólico*, procedente del estómago, el cual pasa por el borde anterior del colon, se adhiere a éste y forma el *epiplón u omento mayor;* la flexura esplénica, como el colon descendente, están asimismo adheridos en un tercio de su circunferencia a la pared posterior. Sólo el *colon sigmoideo* tiene un mesenterio más o menos largo, parecido al del intestino delgado, y cuya porción más corta, estrechada en embudo, corresponde a la fosa intersigmoidea. Ésta puede llegar hacia arriba hasta el hilio del riñón izquierdo. El segmento aboral del mesosigmoide viene a estar a la altura de la III vértebra sacra. El *repliegue peritoneal anterior del fondo de saco de Douglas* está aproximadamente a nivel de la punta del sacro. El colon, además del mesenterio, tiene algunos *ligamentos peritoneales* de fijación que ofrecen interés quirúrgico. Por encima del colon ascendente pasa la ancha membrana de Jackson; junto a las flexuras derecha e izquierda, los ligamentos *frenocólicos*, o sólo a la izquierda, el ligamento esplenocólico (fig. 183); y junto al colon transverso, los ligamentos *hepatocólicos y colecistocólicos*.

Vascularización del colon

El colon derecho *recibe sangre arterial* (fig. 184) de las arterias ileocólica y cólica media, que nacen ambas de la *arteria mesentérica superior*. El colon izquierdo es irrigado por la *arteria mesentérica inferior*. Inmediatamente después de su origen, sale de ella la arteria *cólica izquierda*, y entre ésta y la cólica media existe una *fuerte arcada* que irriga la porción izquierda del colon transverso y la flexura del mismo lado. La arteria cólica izquierda se une hacia abajo, por una *arcada delgada*, con las ramas de la arteria sigmoidea, que pueden ser dobles o triples (figs. 185 y 186). Las arcadas de esas ramas siguen una dirección tangente a la inserción mesentérica. *La arcada caudal comunica con la arteria hemorroidal superior*. Este punto de unión, llamado también de Sudeck, ha perdido importancia en cirugía desde que se efectúan habitualmente resecciones muy extensas. Paralelas a las arterias discurren las venas que desembocan en la porta, acompañadas a su vez por las vías linfáticas.

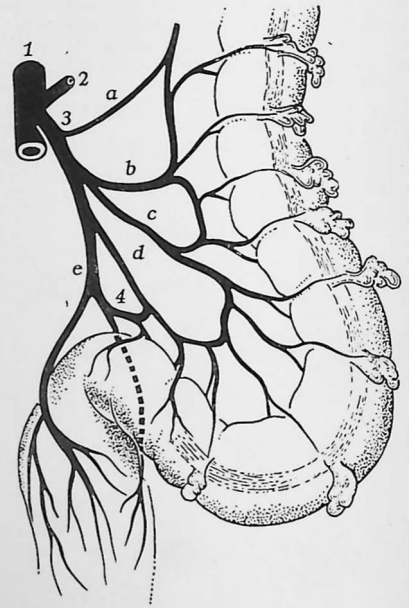

FIG. 185. Arterialización del segmento sigmarrectal: 1, aorta: 2, A. cólica izquierda: 3, A. mesentérica inferior. Subgrupos *a* y *b*, A. sigmoidea superior; *c*, A. sigmoidea media; *d*, A. sigmoidea inferior; *e*, A. hemorroidal superior; 4, anastomosis entre *d* y *e* (sigmoidea inferior y hemorroidal superior)

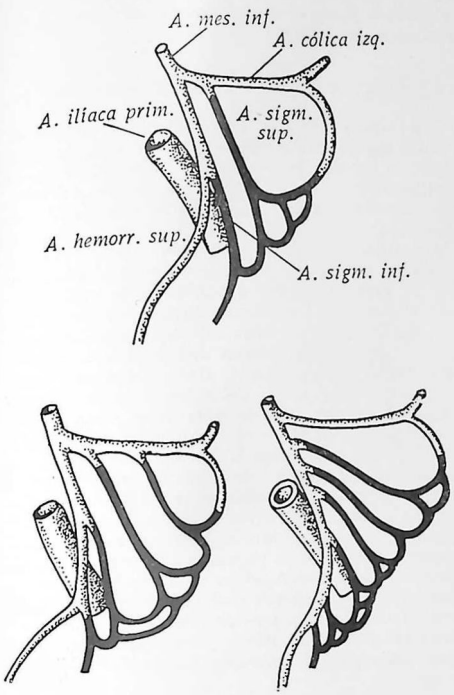

FIG. 186. Variantes de las arterias sigmoideas

Anatomía del recto

Topografía y esqueletotopia

Junto a la III vértebra sacra se une el colon sigmoideo con el recto. Este segmento terminal del intestino, *carente de peritoneo* y *musculoso*, de 15 a 20 centímetros de largo, describe una S invertida, visto por delante, y una S y media visto de lado, por delante de la cavidad del sacro, hasta desembocar frente a la punta del cóccix. La curva lateralmente visible consiste en una flexura dorsal que llena la cavidad del sacro, y por encima de la punta de este hueso toma una dirección ventral, que se hace dorsal en el último segmento anorrectal, desde delante de la punta del cóccix. La curva visible de frente llena por completo la cavidad del sacro y la mitad de la pelvis. En el aspecto anatómico, el recto no comienza, por consiguiente, sino donde cesa el revestimiento peritoneal, o sea, a la altura de la III vértebra sacra por detrás, y de la V por delante. Sin embargo, para la anatomía quirúrgica es más conveniente tomar como punto de referencia la situación del promontorio, pues las resecciones del intestino pévico revestido de peritoneo incluyen la simultánea de segmentos intestinales no peritonizados del recto en sentido anatómico.

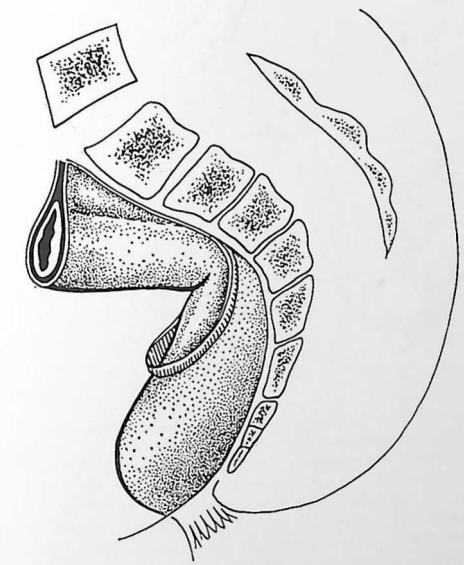

FIG. 187. Peritoneo del fondo de saco de Douglas y sus relaciones con las paredes anterior y posterior del recto

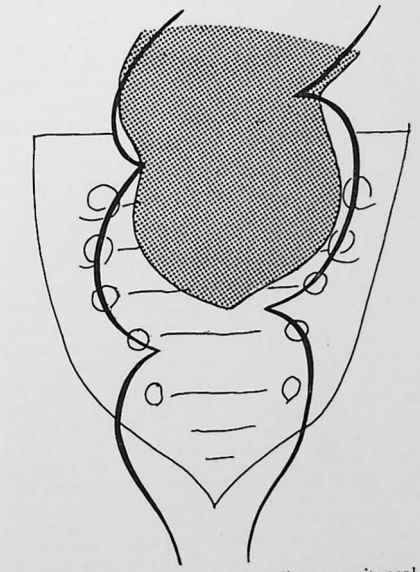

FIG. 188. Vista frontal del repliegue peritoneal de Douglas y sus relaciones con el recto y el hueso sacro

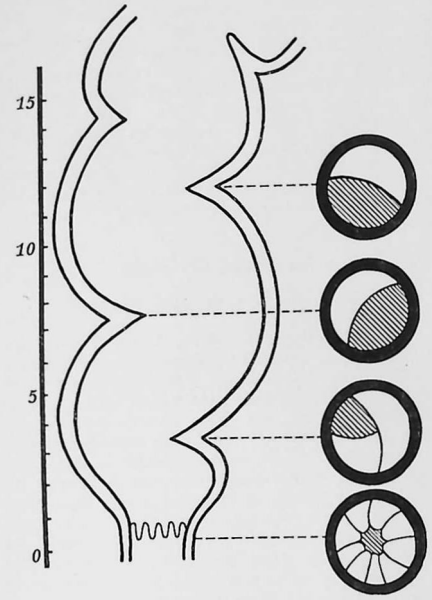

FIG. 189. Vista de la sección por un plano frontal del recto, con sus pliegues característicos (a la derecha, secciones transversales vistas en posición de talla)

Aponeurosis y músculos (figs. 190 y 191)

El mesosigmoide se fusiona hacia la altura del promontorio con el peritoneo visceral, que aloja la arteria hemorroidal superior y sus ramificaciones, cordones linfáticos y nervios. Esto se denomina *aponeurosis visceral pélvica*, o, en la zona de sus repliegues laterales, lámina conductora vasculonerviosa (PERNKOPF). Por detrás se halla la *aponeurosis parietal pélvica interna*, que cubre los nervios del plexo hipogástrico y las arterias y venas sacras medias, reviste por dentro el embudo del elevador, y descansa directamente en el periostio del sacro; en una preparación de fascias, hay que preservarla a toda costa. Las aponeurosis parietal y visceral de la pelvis, después de dar salida a todos los vasos y nervios intermedios y entrada a las vías linfáticas de la lámina vasculonerviosa, se fusionan lateralmente y por abajo, junto al embudo del elevador. Corresponde a STELZNERS el mérito de haber analizado los espacios funcionales delimitados por la lámina vasculonerviosa (PERNKOPF) y las aponeurosis, e interpretado su importancia para la función muscular del recto. Éste se encuentra ceñido con holgura en su porción pélvica posterior, y estrechamiento en su porción perineal, por el *embudo del elevador*. Su pared posterior, situada junto al asa inferior del intestino, asume la función esfintérica propia, mientras que la aponeurosis coccígea *estira la porción anal hacia atrás*. Esta curvatura pone tensa la *musculatura longitudinal del recto*, que, con sus haces cutáneos y conjuntivos, encoge así la piel del ano y forma la *fosa anal*. El *sistema esfintérico* constituye una *disposición muscular* anatómica y funcionalmente *coordinada*, en la que los esfínteres externos (superficial, subcutáneo), suspendidos del ligamento anococcígeo, resisten la tracción de la *porción puborrectal, compresora del recto* (A. W. FISCHER), del *músculo elevador*.

Función aponeurótica y muscular

Este músculo elevador acoda la porción perineal del recto hacia delante, y asegura de este modo el cierre contra la tracción de los esfínteres externos. No es difícil apreciar en ello la importancia esencial del elevador para la función oclusiva. Los esfínteres anales superficial y subcutáneo son los grupos musculares voluntariamente activables inervados por los nervios pudendo, hipogástrico y pélvico. La musculatura del esfínter rectal (elevador puborrectal), la longitudinal lisa del recto, y la del esfínter interno (músculo orbicular), por el contrario, están sujetas a inervación autónoma, y permanecen intactas aun después de una lesión de la médula espinal. GASTON distingue entre *continencia del depósito del colon* y *continencia del esfínter*. La primera persiste hasta que se alcanza cierto grado de repleción; pero si ésta provoca una contracción expulsiva, sobreviene la descarga involuntaria. La continencia del esfínter del músculo puborrectal se encarga de resistir el empuje de la contracción expulsiva. La *desproporción* entre la *potencia expulsiva del depósito* y *la del esfínter* es la *incontinencia*. Si el depósito es pequeño, la expulsión continua y fuerte, y líquidas las deposiciones, como vemos en la ileorrectostomía, el esfínter apenas puede mantener cerrado el recto. Si el limen de excitación nerviosa es bajo, como ocurre en personas nerviosas. y basta ya un ligero estímulo de repleción del colon para provocar la ex-

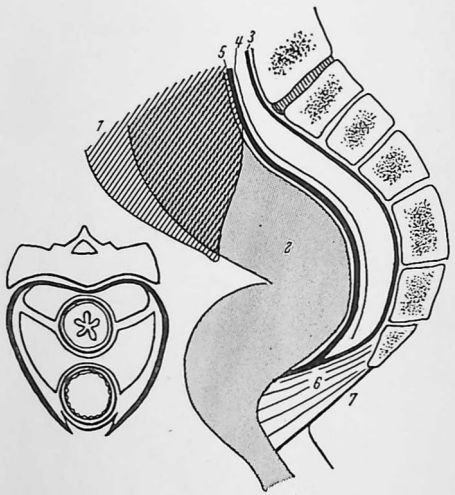

FIG. 190. Aponeurosis del recto y del fondo de la pelvis: 1, pliegue peritoneal de Douglas; 2, recto; 3, aponeurosis parietal interna de la pelvis; 4, vaina neurovascular; 5, aponeurosis visceral; 6, M. elevador; 7, aponeurosis parietal externa de la pelvis. *Esquema en sección transversal*. Aponeurosis parietal interna de la pelvis (en línea llena gruesa, por fuera, contigua al sacro), aponeurosis visceral (por dentro, adyacente al recto y la vejiga). Vaina neurovascular (repliegue intermedio, en doble línea continua y delgada, hacia el recto y la vejiga)

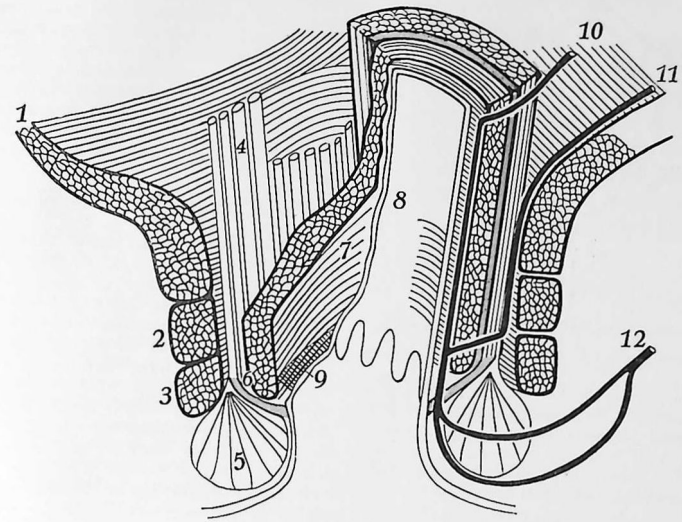

FIG. 191. Musculatura y vasos de la región anorrectal: 1, embudo del elevador; 2, esfínter profundo del ano; 3, esfínter superficial del ano; 4, músculos longitudinales del recto; 5, esfínter anal subcutáneo; 6, tabique intermuscular; 7, musculatura circular del recto (M. orbicular o esfínter anal interno); 8, mucosa y línea dentada; 9, Ligamento suspensorio de la mucosa; 10, A. hemorroidal superior; A. hemorroidal media; 12. A. hemorroidal inferior

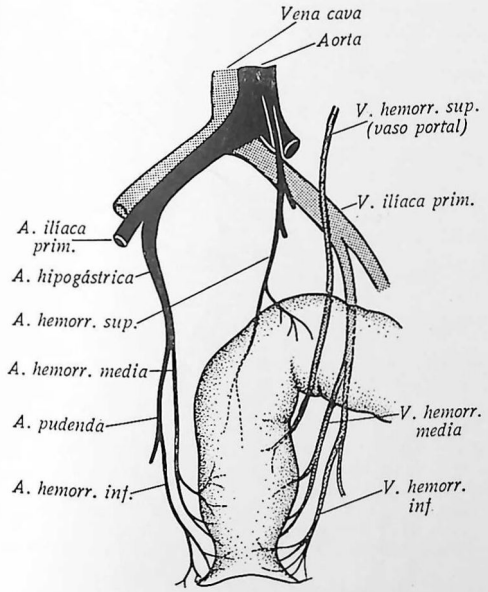

FIG. 192. Vascularización arterial y venosa del recto

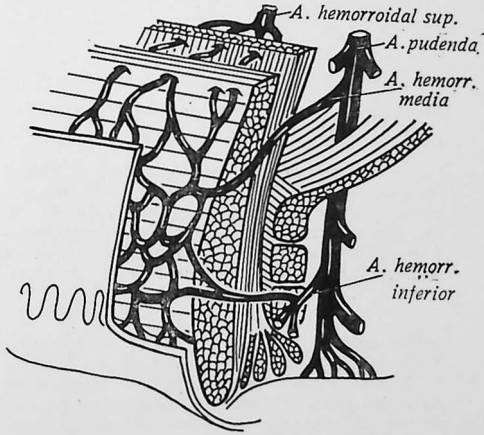

FIG. 193. Vasos hemorroidales, y su paso a través de la musculatura de la pared del recto

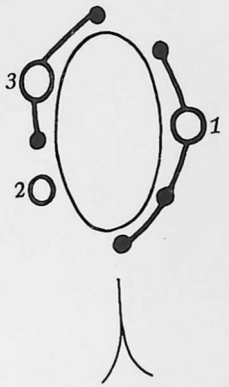

FIG. 194. Curso de las arterias en la región anorrectal (visto en la posición de talla): 1, A. hemorroidal izquierda con sus ramas accesorias; 2, ramo posterior de la A. hemorroidal derecha; 3, ramo anterior de la A. hemorroidal derecha, con ramas accesorias

continencia rectal, *más* que el del primero. En personas emotivas, hipertónicas, por el contrario, tanto el esfínter rectal como el anal pueden estar contraídos espásticamente. La apertura normal del primero para defecar reproduce el efecto de la «tela salvavidas»: el aumento de presión intraabdominal provocado por el reflejo de repleción del recto superior ejerce a su vez presión sobre todo el embudo interno del elevador, y de este modo separa las paredes del recto, que le sirven de antagonista u oponente móvil.

Vascularización e inervación del recto

El vaso principal que llega al recto desde arriba es la *arteria hemorroidal superior*, originada en la *arteria mesentérica inferior*. Baja por delante del promontorio, y emite aquí una rama principal derecha y otra izquierda a nivel de las porciones superior e intermedia del recto. La porción *inferior* es irrigada en cambio por las *arterias hemorroidales medias e inferiores* que llegan por encima y debajo de los elevadores desde la *arteria pudenda*, procedente por su parte de la *arteria ilíaca interna*. Las conexiones en la pared del recto de estas tres arterias entre sí están muy desarrolladas. Asimismo existen anastomosis entre las arterias hemorroidales y la sigmoidea, a lo largo de la pared intestinal, anastomosis suficientes en más de 50 %, de modo

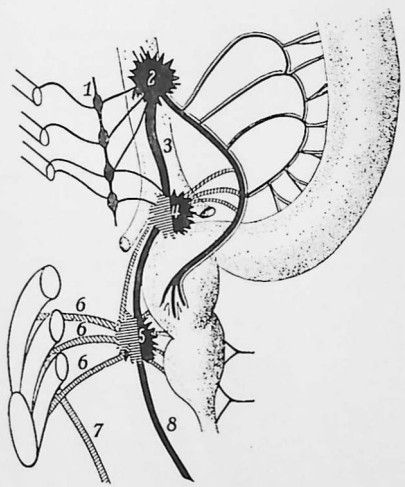

FIG. 195. Inervación del rectosigmoides: 1, cadena del gran simpático; 2, plexo aórtico; 3, N. hipogástrico; 4, plexo hipogástrico; 5, ganglio pélvico; 6, Nn. pélvicos (ramas del vago); 7, N. pudendo (sensitivo); 8, plexo cavernoso. Todos juntos componen los nervios erectores. *Rayado:* fibras del vago; *en negro:* fibras del simpático

pulsión desde el sigmoides, se habla de *colon irritable. Normalmente, la defecación y la apertura del esfínter se desarrollan* como sigue: Estímulo de repleción del sigmoides, prensa abdominal, compresión de las aponeurosis del elevador; relajación del músculo puborrectal, descenso de la columna fecal. Es importante, pues, la acción antagónica del esfínter rectal (músculo puborrectal) y del esfínter anal. La apertura del esfínter rectal *aumenta* el tono de los esfínteres externos, según apreciamos con frecuencia tras resecciones por

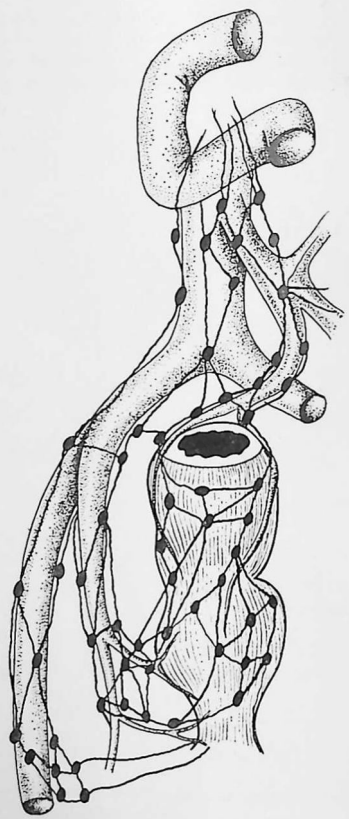

FIG. 196. Vasos y ganglios linfáticos del recto

que la arteria hemorroidal superior no siempre es una arteria terminal. El *plexo nervioso del recto* (fig. 195) es muy complicado, y se nutre funcionalmente de los sistemas parasimpático, simpático y espinal. El *parasimpático*, que inerva el colon izquierdo y el recto, sale de los nervios sacros III y IV, mientras que el *plexo nervioso simpático* procede del gran simpático, del nervio esplácnico, de los ganglios celiaco o solar y presacro, así como del ganglio pélvico.

Vasos linfáticos del recto

El *sistema linfático* (fig. 196) del recto comprende fundamentalmente dos porciones o territorios; la ampolla descarga primero su linfa en las vías linfáticas que acompañan a la arteria hemorroidal superior, mientras que los sectores anorrectal y anal la vierten en los vasos linfáticos de las arterias hemorroidales medias e inferiores, y luego, a lo largo de las arterias pudenda e ilíaca, directamente hacia la aorta. Por último, la región anal periférica cede directamente su linfa a los ganglios inguinales.

Bibliografía sobre generalidades (Anatomía y técnica)

ARNOLD, H.: Gedanken über Seit-zu-Seit-Anastomosen nach Darmresektion. Chirurg, 31 (1960), 366.

COURTNEY, H.: Anatomy of the pelvic diaphragma and anorectal musculature as related to sphincter Preservation in ano-rectal Surgery. Amer. J. Surg., 79 (1950), 155.

FISCHER, A. W.: Zur Funktion des Levator ani. Zbl. Chir., 49 (1922), 789.
Über die funktionelle Bedeutung des Musculus levator ani (M. compressor sive sphincter recti). Arch. klin. Chir., 123 (1923), 105.

GASTON, G. A.: Physiology of fecal incontinence. Surg. Gyn. Obstetr., 87 (1948), 280.

GORSCH, R. V.: Proctologie anatomy, Williams & Wilkins, Baltimore, 1955.

GRAFF, U.: Dickdarmanastomosen als Krankheit. Bruns' Beitr. klin. Chir., 186 (1953), 54.

GROB, M.: Zur Technik der Rektosigmoidektomie. Helvet. chir. acta, 19 (1952), 336.

HOLL: Cit. según A. W. FISCHER. Arch. klin. Chir., 123 (1923), 105.

KREBS, H.: Beitrag zur Entwichlungsgeschichte der Kloake. Arch. Gynäk., 192 (1959), 135.

MAIER, O.: Das Krankheitsbild der traumatischen Darmstenose. Arch. klin. Chir., 132 (1924), 212.

MANDACHE, F., V. PRODESCO: Colo-anale Anastomose ohne Naht. Presse Med., 67 (1959), 1583; Z.org. ges. Chir., 159 (1960), 205.

MORGAN, C. N.: Surgical importance of the composed longitudinal muscle of the anal canal the external sphinter and levator ani muscles. Amer. J. Surg., 151 (1950), 79.

PARKS, A. G.: Note on the anatomy of the anal canal. Proc. Roy. Soc. Med., 47 (1954), 997.

PERNKOPF: Topographische Anatomie. Urban & Schwarzenberg, Berlín-Viena, 1943.

SCHÜMANN, H.: Fehler und Gefahren der Seit-zu-Seit-Anastomose am Darmkanal. Bruns' Beitr. klin Chir., 188 (1954), 185.

STELZNER, F.: Die anorektalen Fisteln. Springer, Berlín, Gotinga, Heidelberg, 1959.

Atresia del colon

La atresia del colon, observada en uno de cada 30 000 alumbramientos, es muy poco frecuente: 20 de 398 casos (SPRIGGS), 39 de 392 casos (DAVIS), 6 de 140 casos (GROSS), en comparación con las oclusiones congénitas de los otros segmentos intestinales, y se encuentra con carácter más bien múltiple en el sigmoides y en el colon ascendente.

Indicación

De las comunicaciones presentadas se desprende que casi todas las *intervenciones* se han realizado *en un tiempo*, pero por muy distintos métodos: anastomosis laterolateral o terminoterminal, y colostomía. Recientemente, HARDIN ha informado acerca de un éxito operando en tres tiempos. Los *signos clínicos* son los de una oclusión del intestino grueso, que ya el primer día comienza con vómitos, hinchazón del abdomen y deshidratación grande e intensa. El voluminoso meteorismo de los intestinos delgado y grueso hace difícil *deslindar un íleo meconial* y una rotación defectuosa. El *roentgenograma* pone de manifiesto el colon dilatado y lleno de aire.

Técnica operatoria

Según la localización del segmento cólico insuflado, practicamos una incisión transrectal derecha o izquierda. Pero si se ha proyectado en principio una colostomía, es preferible el *ano transverso* (figs. 279-281), y practicar la incisión de la pared abdominal a media altura en el músculo recto derecho,

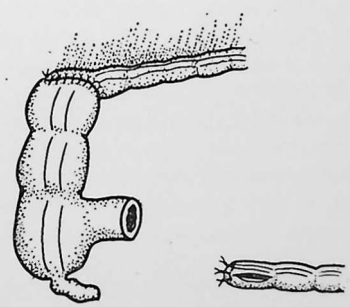

FIG. 197. Atresia del colon. Técnica de la anastomosis (según HECKER)

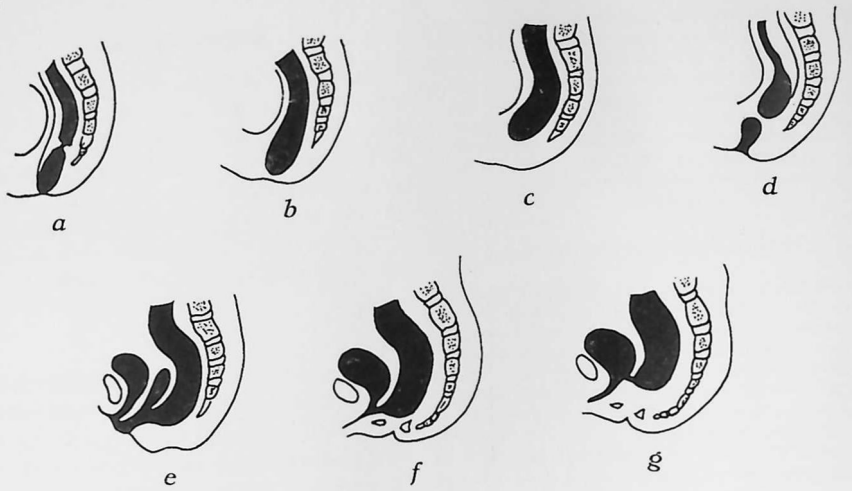

FIG. 198. Atresia del ano y del recto (1218 casos): *a*) Estenosis tipo I (58 casos = 4,7 %); *b*) Atresia anal subcutánea tipo II (172 casos = 14,1 %). *c*) Atresia rectal tipo III (953 casos = 78,2 %). *d*) Atresia rectal tipo IV, con oclusión alta de la membrana (35 casos = 3,0 %). *e*) Rectovagino-uretrocloaca. *f*) Fístula rectouretral en un reciennacido varón. *g*) Fístula rectovesical en un reciennacido varón

de no existir —caso insólito— atresia ileocecal, que sorteamos mediante una ileotransversostomía. Hay que resecar primero pequeños defectos —había algunos en las curaciones comunicadas—, y unirlos por *anastomosis terminolateral* (fig. 197). Si hay defectos extensos, es preferible la colostomía preliminar.

Atresia anal y rectal

La atresia anal y rectal es mucho más corriente que la del colon. Su *frecuencia* es de 1 en 4500 partos (MOORE) a 1 en 5000 (REHBEIN, WILFINGSEDER, CROWELL, NUBOER). Es difícil apreciar si el aumento que hemos observado, y que confirman numerosos autores, es absoluto, como parece probable por la cuantía. De las 1258 observaciones reunidas, 64,6 % presentaban *fístula.*

Más corrientes que las conexiones fistulosas *urorrectales* son las *rectovaginales.* Las *malformaciones asociadas* que se encuentran en casi la mitad de los niños imponen un cuidadoso reconocimiento clínico general.

Deformidades asociadas a atresia anal y rectal

Número total de atresias	1435
Atresias con deformidades asociadas.	608 = 42,3 %

Los cuatro tipos de atresia, aspecto clínico y diagnóstico

El *tipo I* suele apreciarse en los primeros días por dificultades de defecación; el dedo introducido palpa en seguida la estrechez. El *tipo II* se reconoce por la membrana anal tensa, que deja traslucir el meconio congestionado azulino. Paradójicamente, el *tipo III* se descubre relativamente tarde cuando hay una fístula vaginal algo grande, mientras que el defecto sin fístula se manifiesta por síntomas de oclusión intestinal. El *tipo IV* es sumamente raro, y sólo por ello se revela tarde. En el tipo III sin fístula externa, tratándose de lactantes varones, hay que buscar siempre *meconio en la orina,* a fin de descartar una fístula urorrectal. Con el *roentgenograma en blanco* (WANGENSTEEN-RICE), fijamos la extensión y altura de la atresia, y, lo que no es menos importante, el estado de las vértebras sacras (STEPHENS). En la piel de la nalga, donde normalmente debería estar el orificio anal, se hace una pequeña señal plana de lápiz, y luego se suspende a la criatura por las piernas delante de la placa roentgenográfica. La distancia entre el aire acumulado en el muñón de intestino y la señal corresponde a la extensión del segmento atrésico del recto. Si aparece el *núcleo de*

las vértebras sacras IV y V (STEPHENS, REDING y KOTHE), hay que contar con la presencia del *músculo puborrectal,* del verdadero esfínter (HOLL) o compresor del recto (A. W. FISCHER), y esperar una continencia de la restauración operatoria. Sin embargo, no siempre debemos confiar en la acumulación de gases intestinales, pues falta en una imagen prematura, y también si existe una fístula urinaria interna. En el primer caso, amasamos el aire en el intestino grueso, a fin de lograr una repleción en las primeras 24 horas. Las fístulas externas se sondan, y se representan en el roentgenograma con opacificantes acuosos. Pero la seguridad de este examen es limitada, pues de los portadores varones de fístulas urorrectales internas, sólo 20,4 % han sido reconocidos como tales antes de operar (BRAYTON, NORRIS).

Tratamiento

La *atresia I* debe intentarse *dilatar,* y sólo cuando esto no dé resultado y la estenosis sea profunda, se henderá su membrana a la vista, con cuidado de no herir el músculo puborrectal subyacente. Aun después de la escisión, debe proseguir la dilatación instrumental durante semanas, hasta que se cure por completo le defecto de la mucosa.

La atresia II se abre, se reseca en círculos su membrana cutánea, se moviliza un poco la mucosa, y se sutura provisionalmente al borde de la piel con puntos de catgut cromado.

Elección de método operatorio en el tipo III

En el tratamiento quirúrgico de la *atresia III* disponemos de las vías *perineal* y *abdominoperineal* para abrir el paso. El método perineal nos proporciona los mismos resultados funcionales que el procedimiento combinado, por lo cual creemos que la decisión debe hacerse depender de la distancia del fondo de saco terminal del intestino al perineo y de si el examen de la orina y el roentgenológico permiten descartar una fístula a las vías urinarias. Si la distancia entre la burbuja de aire y el peritoneo es inferior a 1,5 cm., optamos por la vía *perineal;* si es mayor de 1,5 cm. hemos de utilizar la *ab-*

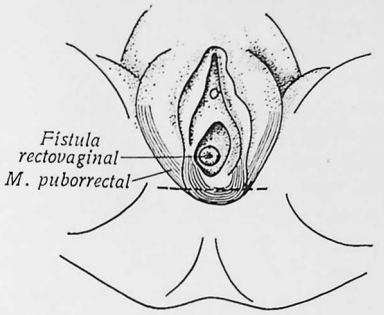

FIG. 199. Atresia anorrectal I. Intervención por vía perineal de una atresia anorrectal con fístula vaginal; Mm. perineales y M. puborrectal esbozados. En la comisura vaginal posterior, por encima del perineo, se practica una incisión transversal

dominoperitoneal. Para proceder *en uno* o *en dos tiempos,* o sea, con una transversocolostomía preliminar o sin ella, nos basamos en el número de deformidades asociadas y en el peso de la criatura al nacer. En caso de existir una *fístula externa dilatable,* debe aprovecharse esta oportunidad, para operar en un tiempo al niño más tarde, cuando sea mayor y más resistente. Si faltan las vértebras sacras, la continencia es improbable, y se impone una transversocolostomía. De los exámenes roentgenológicos posteriores definitivos depende luego que se mantenga o se reemplace por una operación de enchufe.

Método perineal

La piel se incide de través, a nivel de la inserción dorsal del escroto o de la comisura vaginal posterior, en unos 5 cm. de extensión, y a través de esta incisión se desprenden del músculo transverso del perineo los esfínteres superficial externo y subcutáneo del ano. De este modo se llega de una manera adecuada a la capa del embudo muscular del esfínter del recto, y se evita con seguridad una lesión del *asa del músculo puborrectal,* generalmente *desviada en dirección al vientre.* Resecado el utrículo del recto, resulta ideal el método descrito por REHBEIN de *preservar su musculatura,* como ya hacíamos, antes de su comunicación, por vía perineal simple, muy adecuada justamente en este caso (fig. 202). En el fondo de saco,

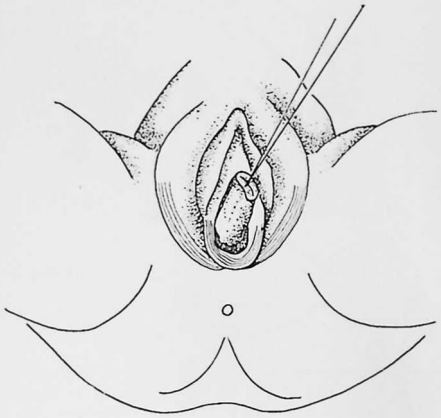

FIG. 200 *a*. Atresia anorrectal II. El conducto fistuloso se desprende de la pared posterior de la vagina

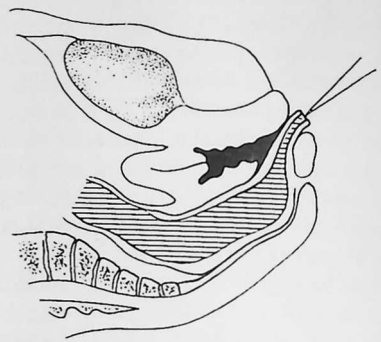

FIG. 200 *b*. La anterior, vista por el lado

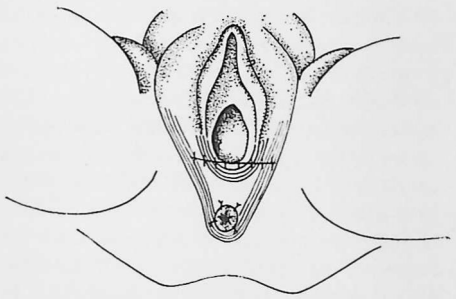

FIG. 201 *a*. Atresia anorrectal III. Después de la movilización se perfora la fosita anal y se implanta en el perineo la fístula, algo dilatada previamente. El asa puborrectal queda así tensa

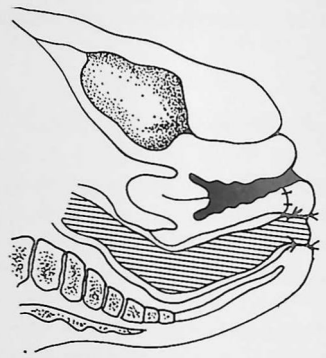

FIG. 201 *b*. La anterior, vista por el lado. Cierre de la fístula en la comisura vaginal posterior; sutura cutánea

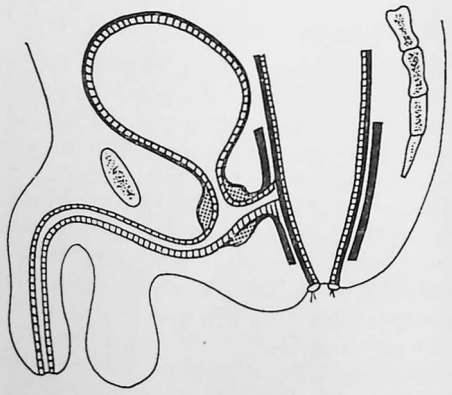

FIG. 202. Atresia anorrectal. En la intervención abdominoperineal por enchufe de la atresia anorrectal, se secciona el recto hacia la altura de la III vértebra sacra. Se desprende la mucosa del fondo de saco y se deja la capa muscular y el asa del colon movilizada y cegada; se enchufa a través del saco y la fosita anal perforados, y se fija a la piel del ano. Ventajas: Cierre automático de una fístula urorrectal, y preservación del asa puborrectal

FIG. 202

se extirpa el cilindro de mucosa hasta más arriba de la inserción del elevador, se continúa esta incisión en círculo, y se pasa por el anillo muscular del utrículo el recto proximal con todas sus capas. De este modo queda preservado con seguridad el sistema elevador-esfínter. La sutura preliminar laxa del recto, suficientemente movilizado junto a la piel externa, termina la intervención. Casi siempre hay que contar con *dehiscencias postoperatorias* de esta sutura empleando el método perineal en un tiempo. Un *inconveniente del procedimiento* es que rara vez se descubren con él *fístulas urinarias* más altas, difíciles de atender bien, por ser malo el acceso desde abajo. Por eso, si hay sospechas de conexiones fistulosas urinarias, es preferible emplear el método abdominoperineal combinado (RHOADS).

Técnica del método abdominoperineal (con la modificación de Rehbein)

Con el niño en decúbito dorsal sobre un cojín lumbar, practicamos una laparotomía medial baja o a media altura, *movilizamos el sigmoides* desde la pared izquierda del abdomen, y extraemos el recto de la cavidad sacra mediante incisión circular del Douglas (figura 207); luego *ligamos la arteria hemorroidal superior*, y a veces también la arteria sigmoidea, lo más periféricamente posible. Al movilizar el recto, han de tenerse en cuenta tres puntos:

1.° Avanzar en la cavidad sacra *muy cerca de la pared del recto*, para preservar el plexo nervioso.
2.° *Reconocer conexiones fistulosas* altas con la vejiga.
3.° *Conservar* a toda costa *el músculo elevador*.

Para ello es necesario presentarse el rectosigmoides y disecarlo a la vista (fig. 202). Se secciona el recto 3-4 cm. más arriba del embudo del elevador, o 2 cm. más abajo del pliegue dorsal del fondo de saco de Douglas; se cierra de momento el muñón proximal del rectosigmoides con puntos sueltos de seda, que se dejan largos; el ayudante estira con fiadores y mantiene separado el borde de la incisión del fondo de saco distal del recto. Luego se diseca la mucosa del mencionado fondo de saco, se desprende y se escinde. La hemorragia suele ser copiosa, lo cual requiere reponer sangre desde un principio. El utrículo y la piel se perforan sobre unas pinzas de grano introducidas desde arriba. Después de recortar un trozo de piel de unos 15 mm. de diámetro, unas pinzas de grano introducidas en sentido contrario separan las partes blandas y sujetan los fiadores aplicados al muñón proximal del rectosigmoides. El peritoneo de Douglas se cierra dejando una porción suficiente del recto en la cavidad sacra. Se ocluye la pared abdominal, y se vuelve al niño de manera que permita terminar la porción dorsal del acto operatorio de un modo típico. Una sutura interna especial de la envoltura del elevador y el recto a la pared del rectosigmoides sólo es necesaria si hay fístulas. En este método, antes de la movilización, hay que seccionar entre dos ligaduras de seda las fístulas descubiertas más arriba del fondo de saco preservado. Las fístulas profundas con origen en la envoltura del fondo de saco se cierran por sí solas, pues ya no comunican con la luz intestinal. El *desagüe parasacro* paramedial protege la pelvis menor contra un eventual flemón urinario.

Pronóstico

El pronóstico de continencia de la proctoplastia es favorable si está desarrollado el rudimento del elevador. En 8 de los casos operados en los últimos dos años de este modo, tanto con la técnica perineal como con la abdominoperineal descrita hemos conseguido resultados muy satisfactorios en cuanto a continencia; pero en uno de ellos no ha podido seguirse observando la evolución un tiempo suficiente, y en otro hay que dilatar de vez en cuando una estrechez anal muy pequeña. La causa de esta estrechez anal no es sólo la retracción de la pared intestinal enchufada, sino más bien la necrosis por presión a causa de la intensa contractura de los esfínteres. Las publicaciones de estos últimos años confirman que con este procedimiento se consigue en 85 a 90 % de

los casos una *continencia excelente*, sobre todo si, como postulamos, de acuerdo con REHBEIN y HARTL, *se deja intacta la musculatura rectal del fondo de saco*, y, según recomiendan STEPHENS y POTTS, se elige el acceso *perineal* por delante, y no junto a la fosita anal. Para evitar una estrechez, conviene abrir desde luego un orificio anal tan grande como lo permita la musculatura. Según afirma WILFINGSEDER, en 80 % de las *niñas* lactantes, el *pronóstico de fecundidad* es desfavorable; en cambio, parece *disminuir menos la potencia* de los varones. No se conoce hasta ahora ninguna mioplastia satisfactoria para sustituir la continencia en casos de atresia. El pronóstico, intrínsecamente propicio, depende de que encontremos un esbozo de esfínter y podamos preservarlo al realizar la proctoplastia.

Resumen bibliográfico de los resultados de los distintos métodos operatorios en anomalías del tipo III

Clase de operación	Número de casos	Mortalidad	Por 100
Operación perineal	150	26	17,3
Operación abdominoperineal primaria	57	11	19,2
Operación abdominoperineal con colostomía (en un tiempo).....	37	1	2,7
Operación perineal con colostomía (en un tiempo).	26	8	30,7
Colostomía solamente....	25	16	64,0
Dilatación simple de una fístula externa	27	8	29,6
(Casos propios.....	23	5	21,7)
Totales	345	75	

Bibliografía sobre atresia del colon, del ano y del recto

BACON, H. E., L. F. SHERMANN: Surgical management of congenital malformations of the anus and rectum (Report of 111 cases). Arch. Surg., 64 (1952), 331.

BRADHAM, R. R.: Imperforate anus. Surgery, 44 (1958), 578.

BRAYTON, D., W. J. NORRIS: Further experiences with the treatment of imperforate anus. Surg. Gyn. Obstert., 107 (1958), 719.

CROWELL, E. A., J. W. DULLIN: Congenital anomalies of anus and rectum. Surgery, 7 (1940), 529.

DAVIS, D. L., C. W. M. POYNTNER: Congenital occlusion of the intestine. Surg. Gyn. Obstetr., 34 (1922), 35.

DERRA, E., H. ENSES: Angeborener Enddarmverschluss. Zbl. Chir., 63 (1936), 2820.

DONOVAN, E. J., E. W. STANLEY-BROWN: Imperforate anus. Ann. Surg., 147 (1958), 203.

DUHAMEL, P.: Technique chirurgicale infantile. Masson, París, 1937.

FISCHER, A. W.: Über die funktionelle Bedeutung des M. levator ani (M. compressor sive sphincter recti). Arch. klin. Chir., 123 (1923), 105.

FUHRMANN, W., A. RIEGER, F. VOGEL: Zwei Beobachtungen zur Genetik der Atresia ani. Arch. Kinderhk., 158 (1958), 264.

GROSS, R. E.: Véase pág. 41.

HARDIN, C. A., ST. R. FRIESEN: Congenital atresia of the colon. Amer. Med. Ass. Arch. Surg., 80 (1960), 616.

HECKEL, N., C. W. APPELBACH: Congenital atresia of the colon. Amer. J. Dis. Child., 34 (1927), 1050.

HECKER, N. CH.: Zum operativen Vorgehen bei Anal- und Rektumatresie mit hoher Rektovaginal-Fistel. Zbl. Chir., 82 (1957), 1367.
Kongenitale Kolonatresie. Chirurg., 31 (1960), 405.

HEINRICH, G., F. HOLLE: Zur Diagnostik und Behandlung der Dünn- und Dickdarmatresie beim Neugeborenen. Dtsch. med. J., 7 (1956), 69.

HELMER, F.: Zur Klinik und Therapie der Analatresien. N. Österr. Zschr. Kinderhk., 4 (1959), 262.

HOLL: Cit. en FISCHER, A. W.

MAYO, CH. W., R. G. RICE: Anorectal anomalis. Surgery, 27 (1950), 485.

MOORE, T. C., G. A. LAWRENCE: Congenital malformations of the rectum and anus. II. Surg. Gyn. Obstetr., 95 (1952), 28.

MOYSON, FR.: Malformations du rectum et das organes atresie. Wien. med. Wschr., 110 (1960), 516.
Kongenitale ano-rektale Missbildungen. Wien med. Wschr., 108 (1958), 528.

MOYSON, FR.: Malformations du rectum et des organes génito-urinaires. Acta chir. Belg., 7 (1956), 602.

NORRIS, W. J., T. W. BROPHY, D. BRAYTON: Imperforate anus. A case series and preliminary report on the onestage abdominoperineal operation. Surg. Gyn. Obstetr., 88 (1949), 623.

NUBOER, J. F., H. van AKEN: Stenoses et imperforations du rectum. J. Chir., 67 (1951), 209.

PINTO, W. C.: Atresia of the alimentary tract in the newborn. J. Internat. Coll. Surgeons, 29 (1958), 147.

POTTS, W. J., W. L. RIKER, A. DE BOER: Imperforate anus with recto-vesical-urethral-vaginal and perineal fistula. Ann. Surg., 140 (1954), 381.

PROCHIANTZ, A.: Imperforation anale. Sem. hop.; Ann. Chir. (1957), 373; Z.org. ges. Chir., 147 (1957), 339.

REDING, R., W. KOTHE: Ein Beitrag zur Histologie und Klinik der Missbildungen im Anal-Rektum-Bereich. Bruns' Beitr. Klin. Chir., 201 (1960), 104.

REHBEIN, F.: *Hirschsprungs*che Erkrankung. En: LINNEWEH, Die Prognose chronischer Erkrankungen, página 154. Springer, Berlín, Viena, Heidelberg, 1960.

RHOADS, J. E., R. L. PIPES, J. P. RANDALL: Simultaneous abdominal and perineal approach in operations for imperforate anus with atresia of rectum and rectosigmoid. Ann. Surg., 127 (1948), 552.

SHAFFNER, L.: Management of imperforate anus. North Carolina Med. J., 18 (1957), 202.

SPRIGGS, N. J.: Cases of congenital intestinal obstruction. Lancet, 1910, 94.

STEPHENS, F. D.: Congenital imperforate rectum, rectourethral, recto-vaginal fistula. Austral. N. Zealand J. Surg., 23 (1953), 1.
Malformation of the anus. Austral. N. Zealand J. Surg., 23 (1953), 1.

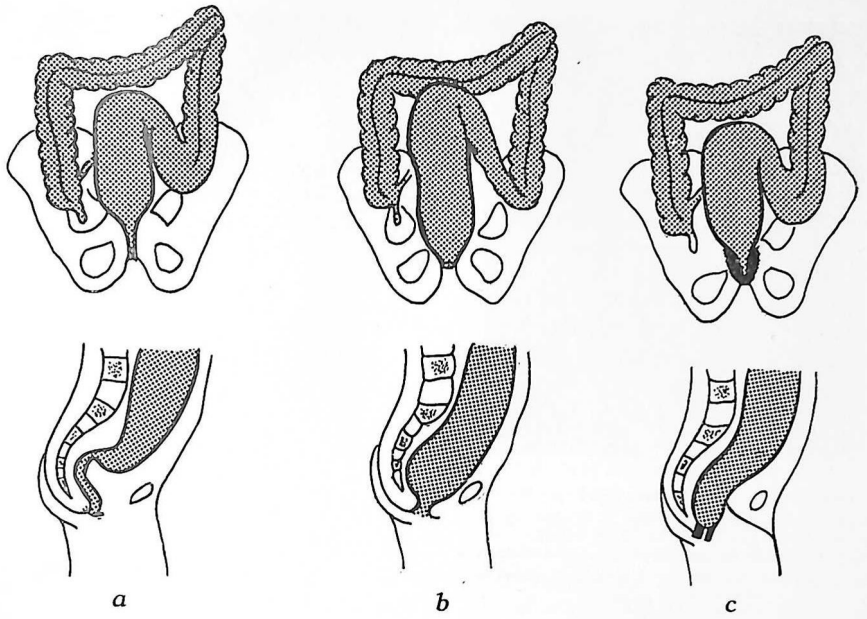

FIG. 203 *a-c*. *Dilataciones de colon y recto.* *a*) Enfermedad genuina de Hirschsprung, con segmento estrecho. *b*) Dilatación difusa, con disneuria general, *megacolon idiopático*. *c*) *Megacolon sintomático*, con estenosis extraintestinal y estrechez

WANGENSTEEN, O. H., C. O. RICE: Imperforate anus. A method of determining the surgical approach. Ann. Surg., 92 (1930), 77.

WILFINGSEDER, P.: Sphinkterersatz und Dammbildung bei Atresia vestibularis. Bruns' Beitr. klin. Chir., 189 (1954), 492.

Enfermedad de Hirschsprung y megacolon

E. Hirschsprung-Megacolon	Agangliosis segmentaria (segmento estrecho).
Megacolon idiopático	Trastorno de regulaciones superiores y agangliosis difusa.
Megacolon sintomático.	Íleo crónico con impedimento bajo, estenosis anal, etc.

Diferenciación y pronóstico

Tras el cuadro clínico y roentgenológico de un megacolon pueden ocultarse diversos factores etiológicos, y a menudo se hace problemático *precisar qué forma de megacolon existe* (fig. 203). *La forma sintomática* puede descartarse si el ano y el recto están normales y el esfínter se abre regularmente. En algunos casos puede ser más difícil distinguir entre el megacolon *idiopático* y la *enfermedad de Hirschsprung*, pues hay segmentos sin ganglios, o sea, casos genuinos de esta enfermedad, que en el roentgenograma y al operar no aparecen estrechados, y por eso pueden originar confusión con la variedad idiopática. Proporciona indicios valiosos en estos casos el examen roentgenológico de la motilidad mediante *enema de contraste* (figuras 204, 205). Además, la forma idiopática presenta por lo regular una dilatación generalizada de todo el colon, mientras que en la enfermedad de Hirschsprung, el ensanchamiento máximo se limita sobre todo al segmento descendente del sigmoides, o sea, a la porción de intestino más próxima a la estrechez. En 13 enfermos de Hirschsprung, la agangliosis segmentaria se comprobó histológicamente en todos los casos, pero sólo 10 de los niños tenían un «segmento estrecho».



FIG. 204. Enfermedad de Hirschsprung. Hans-Joachim R., 2 años. Con 3 semanas, operación por pilorospasmo (Weber-Ramstedt). Con 8 semanas, tratamiento conservador de un «íleo», y enemas desde entonces; detención del desarrollo, abdomen timpánico, estreñimiento crónico



FIG. 205. Véase la figura anterior

Interferencias etiológicas y transiciones morfológicas difusas hacen difícil muchas veces la distinción exacta entre el megacolon idiopático generalizado y la enfermedad de Hirschsprung, con su estenosis por contracción del segmento rectosigmoideo. Pero en la mayoría de los casos se demuestra que una anomalía de la pared intestinal, más o menos marcada y extensa, participa casi siempre como obstáculo en las formas primarias de megacolon; y también se deduce esto de la posibilidad de agangliosis y degeneración de células nerviosas no sólo en el segmento estrechado, sino en todo el intestino.

De ordinario, *no es demasiado difícil identificar esta enfermedad*, que salta a la vista. El vientre de batracio del niño pequeño, con oclusión incompleta o intensa, acompañada casi siempre de estreñimiento continuo, es un síntoma dominante, y conduce más o menos rápidamente a intoxicación y distrofia. Poco después del parto puede hacerse ya tan manifiesto que se confunda con rotación defectuosa e íleo meconial. Pero, por lo regular, el cuadro no se descubre sino en el curso de las primeras semanas, y con menos frecuencia al cabo de meses o años.

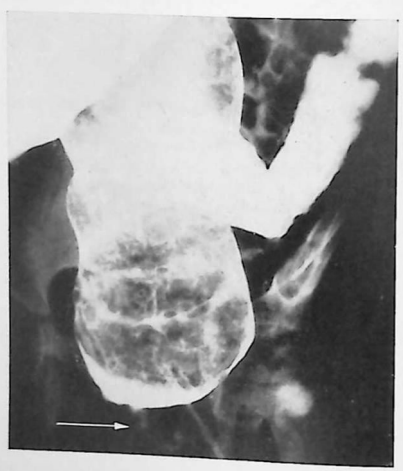

FIG. 206. Megacolon sintomático, con fístula rectovaginal y atresia del recto. Mathilde L., 21 meses. A los ocho días de nacer, observaron los padres la fístula rectovaginal. La dilatación hasta 25 Charr. fue fácil, pero los padres la suspendieron. A los 21 meses, abdomen abultado y estreñimiento

Tratamiento del megacolon primario (enfermedad de Hirschsprung y forma idiopática)

Las *medidas conservadoras*, como enemas, purgantes, dieta, dihidroergotamina, preparados de fisostigmia y dilatación del esfínter, deben reservarse a las formas *idiopáticas* genuinas o a las leves de Hirschsprung (WOLF). En cambio, si se comprueba indudablemente un segmento estrechado, no hay que perder un instante, pues la fase tóxica inevitable dificulta luego la intervención, que casi nunca puede soslayarse.

Elección del método operatorio

Como método corriente de intervención *se ha acreditado hoy sobre todo la resección transanal* del segmento estrecho indicada por SWENSON, con el colon ensanchado de encima. Sólo algunos autores (REHBEIN, HARTL, NISSEN y otros) temen el *trastorno de la potencia* —evitable en gran parte procediendo con precaución— y la *anomalía esfintérica* con dilatación del colon y diarrea, descubierta en revisiones ulteriores (SWENSON, RAHBEIN, WYLIE), y prefieren por ello la resección abdominal (STATE), que corresponde a la de Dixon en el carcinoma (pág. 297). Aunque REHBEIN sostiene con razón que los *segmentos estrechos* se hallan *casi exclusivamente* en el *rectosigmoides* y pueden eliminarse en consecuencia por vía abdominal, después de esta forma de resección (aun dilatando luego el esfínter) se observa muchas veces además un trastorno de la motilidad del recto ganglionar. Por eso nos parece conveniente, en lo posible, *resecar también el recto* hasta cerca del embudo del elevador, lo que permite preservar con seguridad los *plexos nerviosos presacros, disecando cerca de la pared intestinal*. Las *diarreas* y *dilataciones del colon* que se presentan al cabo de años se evitan mediante dilatación oportuna del esfínter o discisión (SWENSON), y creemos que la esqueletización paramural, respetando las fibras pélvicas del vago, puede evitar la disreflexia consecutiva del colon descendente. El *inconveniente principal de la resección de State*, aparte la *persistencia del recto pélvico dilatado*, radica, a juicio nuestro, en que la *resección del segmento estrecho* no es suficiente, o que, en esta resección, *la anastomosis no basta*, lo cual compromete el éxito de la operación y produce estenosis, si no la muerte. Si bastara la sigmarrectomiotomía (SAEGESSER, WEISS, HOLLENDER y WAGNER) con *división de la tenia anterior y posterolateral*, esto nos libraría de todos los temores de fracaso y riesgo; pero no sucede así, por desgracia. Respecto al *método de Duhamel*, con *yuxtaposición del muñón sigmoideo* y *aplastamiento del esfínter interno* (figs. 211 *a*, *b*), hasta ahora no se dispone de informes detallados. Fundándose en resultados desfavorables, GROB ha modificado este procedimiento para el megacolon idiopático. Pero la *evolución ulterior* de esta afección depende resueltamente del *momento de la intervención*. GENTON y VONTOBEL, de la clínica de GROB, a base de los resultados de operaciones en 10 niños, comunican que los enfermitos intervenidos antes de cumplir 6 meses mostraban una función defecatoria sólo condicionalmente buena.

El método en dos tiempos no es necesario hoy más que en casos descuidados con intoxicación intensa.

Técnica del método de enchufe de Swenson

La operación comienza movilizando el sigmoides y el recto, previa incisión en la parte media inferior de la pared abdominal, para lo cual se desprende el sigmoides de la pared lateral del abdomen y se incide en círculo el peritoneo de Douglas (véase «Carcinoma rectal»). Sin embargo, a fin de preservar nervios y vasos hay que *movilizar el recto con gran cuidado*, precisamente *a lo largo de su pared* (fig. 207). Ante todo, no debe sacrificarse ningún vaso del recto ni del sigmoides. Para conseguir una disección próxima a la pared intestinal, un enfermero introduce el dedo índice en el recto, y nos orienta así respecto al grosor de la pared y a la trayectoria del conducto. Liberado el recto hasta 5 cm. más arriba del segmento estrecho, y seccionado el intestino por encima del mismo, se cierran de momento ambos cabos, se evagina el distal *a través del ano*, y se abre por su pared anterior, por la cual pasamos con pin-

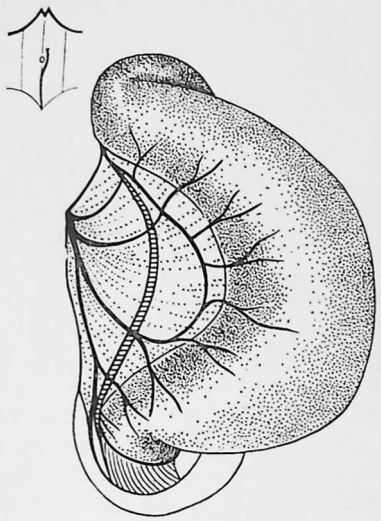

FIG. 207. Megacolon. Resección (SWENSON) I. Movilización del rectosigmoides relativamente cerca de la pared intestinal, en el megacolon. Incisión circular del peritoneo del fondo de saco de Douglas

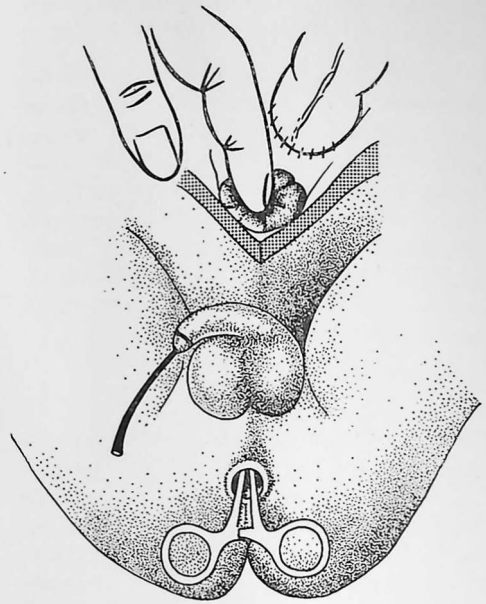

FIG. 208. Megacolon. Resección (SWENSON) II. Sección del rectosigmoides a la altura de la cavidad sacra. Cierre cegado de ambos muñones. Introducción de unas pinzas de grano por el ano dilatado, y prendimiento del muñón rectal invaginado para evaginación, tras ligadura de la A. hemorroidal superior

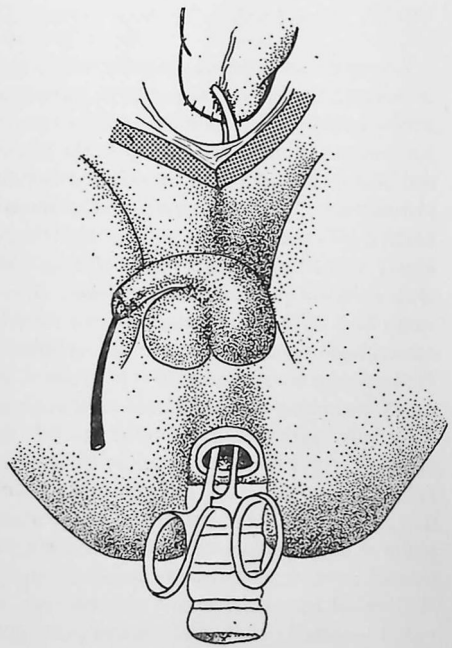

FIG. 209. Megacolon. Resección (SWENSON) III. El recto invaginado, armado con compresas de gasa, se incinde por la pared anterior, 3 cm. delante del anillo anal, y se enchufa el colon cegado con unas pinzas de grano introducidas por el ano. Seguidamente se reseca el segmento rectal evaginado que comprende el segmento estrecho. Sutura circular terminoterminal en dos planos

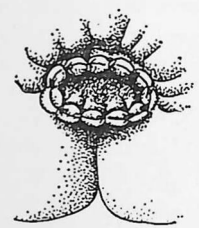

FIG. 210. Megacolon. Resección (SWENSON) IV. Aspecto después de la intervención de la anastomosis preanal

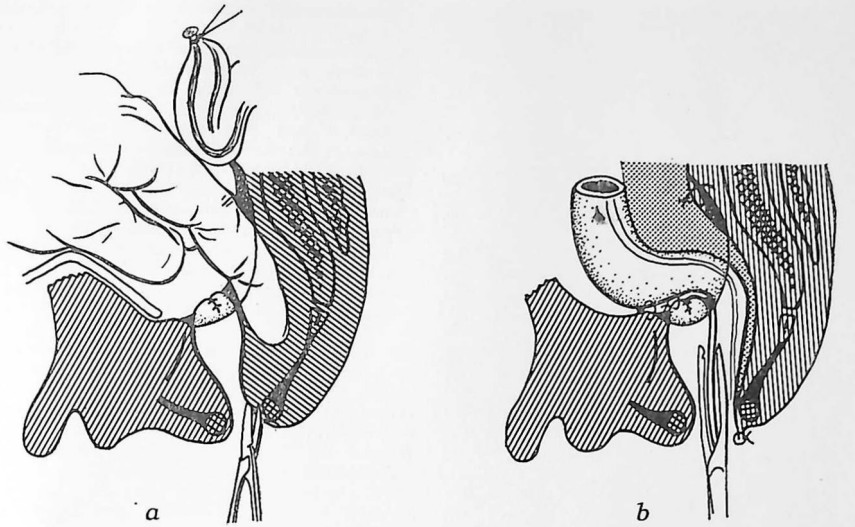

FIG. 211 *a-b*. Megacolon. Operación según DUHAMEL: *a*) Técnica primaria como en la operación de Swenson. Oclusión ciega por ambos lados. Desprendimiento digital del recto de las aponeurosis parietal y visceral, hasta el embudo del elevador. Sección de la pared rectal inferoposterior más arriba del embudo. *b*) Enchufe del muñón proximal del colon. y aplastamiento de la pared rectocólica en su tramo paralelo. Fijación por sutura del contorno posterior del colon al contorno posterior del ano

zas de grano el colon proximal. Después de resecar la porción evaginada, se aplica la *anastomosis* con suturas circulares de seda y catgut en dos planos. Un ayudante estira el conducto mediante cuatro puntos sueltos anudados, entre los cuales podemos pasar los demás puntos de catgut cromado y seda, cuidadosamente dispuestos en planos. A continuación *se repone* por vía transanal la anastomosis terminada, y después de cambiar la ropa y de desinfectar nuevamente las manos, se cierran la bolsa de Douglas y la pared intestinal.

Un laxante administrado sin demora asegura el curso postoperatorio casi siempre sin incidentes. Las insuficiencias de sutura son excepcionales.

Es necesaria una *revisión sistemática* para descubrir a tiempo y tratar alteraciones funcionales tardías por parte del colon, del aparato esfintérico y de la evacuación de la vejiga. En la diarrea por espasmo del esfínter, la dilatación de éste y la esfinterotomía (figura 383) (SWENSON) eliminan todas las molestias con sorprendente rapidez.

Resultados de los distintos métodos operatorios

Método de enchufe de Swenson

Número total de casos	Continencia esfintérica			Mortalidad	Sin revisar
	Buena	Mediana	Mala		
592	361 79,69 %	61 13,32 %	12 2,65 %	24 4,05 %	134
Bonn: 4	4			0	
Resección abdominal (STATE)					
94	65 74,7 %	11 12,6 %	4 4,6 %	7 8,0 %	7
Bonn: 8	5		2	1	

Bibliografía sobre enfermedad de Hirschsprung y megacolon

ALTHOFF, H., H. F. OESTERN: Zur Pathogenese und Therapie des Megakolons. Mschr. Kinderhk., 100 (1952), 511.

BANDMANN, F., G. SIEBER: Zur Problematik des Megakolons und seiner Behandlung. Bruns' Beitr. klin. Chir., 187 (1953), 493.

Kardiospasmus und Megakolon, zwei wesensverwandte Krankheiten. Zbl. Chir., 82 (1957), 892.

BERGER, H.: Das grosse atonische Kolon bei gewissen Obstipationsformen der Kinder und seine Behandlung

mit Sympathikolytika. Ann. Paediatrici, 178 (1952), 16.
BILL jr., A. H., S. A. CREIGHTON, J. K. STEVENSON: Selection of infants and children for the surgical treatment of Hirschsprung' disease. Surg. Gyn. Obstetr., 104 (1957), 151.
BODIAN, M., C. O. CARTER, B. C. H. WARD: Hirschsprung Disease. Lancet, 1951, I, 302.
, F. D. STEPHENS, B. C. H. WARD: Hirschsprung Disease. Lancet, 1950, I, 19.
Le megacolon et son traitement. Arch. franç. pédiatr., 7 (1956), 661.
CAVALHO PINTO, DE, und Mitarbeiter: Megakolon im Kindesalter. Pediatr. prát., S. Paulo, 24 (1953), 83.
DUHAMEL, P.: Une nouvelle opération pour le mégacolon congénital. Presse méd., 64 (1956), 2249.
EHRENPREIS, TH.: Hirschsprung. Disease in the neonatal period. Arch. Dis. Childh., 30 (1955), 8.
Rectosigmoidectomy for Hirschsprung Disease. Acta chir. Scand., 102 (1952), 251.
FAWCETT, B.: The relation of the factor of growth to the pathogenesis of megacolon, megaileum and megaduodenum. Surgery, 29 (1951), 491.
FRANSVEA, P., M. MONTINARI: La resecione sigmaretto intraabdominale del megacolon congenito. Minerva pediatr., 45 (1958), 1295.
GAMBA, A.: Moderne Ergebnisse über Pathogenese und chir-urgische Bechandlung des Megakolons. Arch. ital. mal. app. diger., 22 (1956), 3.
GENTON, N., V. VONTOBEL: Megacolon congenium. En: LINNEWEH, Die Prognose chronischer Erkrankungen. Springer, Berlín, Viena, Heidelberg, 1960.
GHERARDI, G. J.: Pathology of the ganglionic — Aganglionic junction in congenita megacolon. Amer. Med. Ass. Arch. Path., 69 (1960), 520.
HAMELMANN, H., I. BARTHELMAI: Zur operativen Behandlung des Megakolons. Bruns' Beitr. klin. Chir., 198 (1959), 226
HANSEN, TH.: Neurochirurgische Behandlung des kongenitalen Megakolons, ihre Grundlagen und klinischen Ergebnisse. Nervenarzt, 23 (1952), 1.
HARTL, H.: Zur Operation der hohen Anal- und Rektumatresie. Wien. med. Wschr., 110 (1960), 516.
HENSE, W.: Neue Chirurgie der Hirschsprung Erkrankung. Bruns' Beitr. klin. Chir., 192 (1956), 239.
HIATT, R. B.: The pathologie physiology of congenital megacolon. Ann. Surg., 133 (1951), 313.
HOFFERT, P. W., S. ZUBER, y otros: Aganglionosis of the colon. Surgery, 46 (1959), 810.
, S. ZUBER: Aganglionosis of the entire colon. Surgery, 46 (1959), 810.
HOLLENDER, L., A. G. WEISS, E. SCHWINGT: La rectosigmoido-myotomie, nouvelle thérapeutique chirurgicale du megacolon congénital. Strasbourg méd., 7 (1956), 171.
JEWETT, TH. C., L. J. LEAHY, J. LANIGAN: Hirschsprung's Disease in infants. Amer. Med. Ass. Arch. Surg., 79 (1959), 445.
KAMIJA, K., R. B. HIATT, G. B. KOELLE: Congenital megacolon, a comparison of the spactic and hypertrophied segment with respeet to cholinesterase activities and sensitivities to acethycholine, DFP (Diisopropylfluorphosphat) and the barium-ion. Gastroenterology, 24 (1953), 173.
LANGER, B., ST. THOMPSON: Hirschsprung Disease: Nine year experience at the Hospital for sick children. Toronto. Canad. J. Surg., 2 (1959), 123.
LAURENCE, G., G. LAGACHE: Chirurgie du mégacolon congénital. Ass. franc. chir., 61. Congr. franc. d. chir. Rapport, París, 1959.
LEE jr., C. M., K. C. BEBB, I. R. BROWN: Selective management of megacolon in infants and children. Surgery, 91 (1950), 281.
MAGLIETTA, E. D.: Congenital aganglionic megacolon in adults. Arch. Surg., 81 (1960), 598.
MCCAUGHAN, I. M., V. J. NINECURT, R. H. RUBY: Congenital megacolon, its etiology and treatment. Amer. J. Surg., 86 (1953), 102.
MCKAY, E. R.: Atypical congenital megacolon. J. Internat. Coll. Surgeons, 30 (1958), 4.
NISSEN, R.: Bemerkung zur chirurgischen Behandlung des Megakolons. Medizinische, 8 (1952), 255.
OBERDALHOFF, H.: Heutiger Stand in der Behandlung des idiopathischen Megakolons im Kindesalter. Arch. klin. Chir., 268 (1951), 45.
PÄSSLER, H. W.: Entstechung und Behandlung des Megakolons und der Megazystis. Med. Welt, 20 (1951), 1130.
PETIT, P., J. DECAUDAVEIN: Maladie de Hirschsprung ou megacolon congénital. Traitemente chirurgical. J. chir., 72 (1956), 521.
PIRKER, H.: Sympathektomie bei Megakolon. Zbl. Chir., 67 (1940), 1114.
RAPANT, V.: Erfahrung mit der neuro-chirurgischen Behandlung des Megakolons. Zbl. Chir., 69 (1942), 934.
REHBEIN, F., H. H. WERNICKE: Erfahrungen bei der Operation der *Hirschsprung*schen Krankheit. Bruns' Beitr. klin. Chir., 191 (1955), 18.
Operative Behandlung der *Hirschsprung*schen Krankheit. Arch. klin. Chir., 276 (1953), 540.
, W. HÜTHER: Idiopathisches Megakolon und seine Behandlung. Kinderklinik, 154 (1956), 126.
Das aganglionäre Megakolon. Arch. klin. Chir., 295 (1960), 384.
ROVIRALTA, E., J. CASASA: La Biopsia Diagnóstica en la Discriminación Etiológica de la enfermedad de *Hirschsprung*. Med. clín., 34 (1960), 22.
SAEGESSER, M.: Die Sigmoidrektomyotomie bei *Hirschsprung*scher Krankheit. Chirurg, 25 (1954), 175.
SCHWAIGER, M.: Operative Behandlung der *Hirschsprung*schen Erkrankung. Dtsch. med. Wschr., 84 (1959), 588.
SIEBER, W. K., B. R. GIRDANY: Management of Sympmatic aganglionic megacolon. Amer. Med. Ass. Arch. Surg., 75 (1957), 388.
STATE, D.: Physiological operation for idiopathie congenital megacolon. Surg. Gyn. Obstetr., 95 (1952), 201.
STEPHENS, F. D.: Diagnosis and Management of *Hirschsprung* Disease. Ann. Roy. Coll. Surg., 7 (1950), 257.
STÖHR, PH.: Zur Degeneration und Regeneration des vegetativen Nervensystems im menschlichen Megakolon nach operativen Eingriffen. Dtsch. Zschr. Nervenhk., 181 (1960), 371.
SWENSON, O., H. F. RHEINLAENDER: Indications for colostomy in patients with *Hirschsprung* Disease. Surg. Gyn. Obstetr., 95 (1952), 738.
, H. F. RHEINLAENDER, I. DIAMOND: *Hirschsprung* Disease, a new conception of etiology. Operative results in 34 patients. N. Inglaterra J. Med., 241 (1949), 551.
, R. H. SEGNITZ, R. H. SHEDD: *Hirschsprung* Disease, new surgical treatment. Amer. J. Surg., 81 (1951), 341.
, J. H. FISHER, H. E. MACMAHON: Rectal biopsy as an aid in the diagnosis of *Hirschsprung* Disease. N. Inglaterra J. Med., 253 (1955), 632.
, J. H. FISHER: The relation of megacolon and megaloureter. N. Inglaterra J. Med., 253 (1956), 1147.
Congenital megacolon. Pediatrics, 12 (1953), 1.
New chirugical treatment of *Hirschsprung* Disease. Surgery, 28 (1950), 371.
Modern treatment of *Hirschsprung* disease. J. Amer. Med. Ass., 154 (1954), 651.
, J. H. FISHER, J. E. S. SCOTT: Diarrhea following Rectosigmoidectomy for *Hirschsprung* Disease. Surgery, 48 (1960), 419.
TOUPET, A.: Technique de résection du rectum abdominotransanale. Méd. Acad. chir., 75 (1949), 407.
WANSBROUGHT, R. M., ST. TH. THOMSON, R. G. LECKEY: «A. D. — A 42-year review of 273 cases at the Hosp. for Sick Children, Toronto». Canadá J. Surg., 20 (1958), 15.
WEISS, A. G., L. HOLLENDER, E. SCHWINGT: La rectosigmoido-myotomie, nauvelle thérapeutique chirurgicale du mégacolon congenital. Strasbourg Medical, 7 (1956), 171.
WOLF, H. G.: Idiopathisches Megakolon. En: LINNEWEH, Die Prognose chronischer Erkrankungen. Springer, Berlín, Viena, Heidelberg, 1960.
WYLIE, G. G.: Treatment of *Hirschsprung* Disease by *Swenson*'s operation. Hosp. f. Sick Children, Londres. Lancet, 1957/I, 850.
ZENKER, R.: Allgemeine und spezielle Technik der wichtigsten Dickdarmoperationen. Langenbecks Arch. klin. Chir., 276 (1953), 501.

Divertículos del colon

Frecuencia

La mayoría de los divertículos del intestino grueso son *prolapsos de mucosa*, y se encuentran en el *colon sigmoideo* unas veinte veces más a menudo que en los demás sectores del intestino (DIXON, DEUTERMAN, WEBER).. Su frecuencia absoluta se cifra en 0,21-8,2 % (LAUMONIER), 1,4 % (COURVOISIER), 2,14 % (FIFIELD), 5,6 % (RANKIN) y 7 % (MAILER). La *imagen roentgenológica de contraste* los muestra en un 8-10 % de todos los reconocimientos (DEUCHER). Después del quinto decenio, aumenta su frecuencia en 10 hasta 20 % (BENSAUDE, NEFF, MAYO y otros).



FIG. 212. Diverticulitis del intestino grueso. Luise T., 61 años. Alergia al pescado y paralergia; caso igual al de la figura 117. (Servicio de Roentgenol. de la Policlínica de Medicina, Univ. de Bonn; director; Dr. H. LENZ)

Anatomía patológica

El hecho de encontrar divertículos principalmente en el sigmoides, segmento intestinal más joven en el aspecto embriológico, y encargado además de servir de depósito al contenido del intestino grueso, se debe

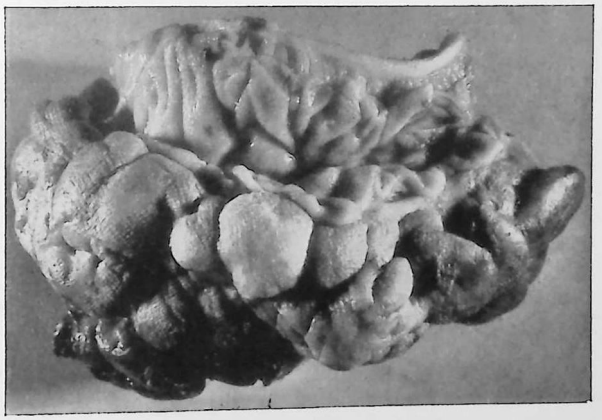

FIG. 213. Diverticulitis del sigmoides (pieza obtenida por resección): Egon B., 54 años. Hace 41 años, apendicectomía; hace cinco años, colecistectomía; un año después, dolor convulsivo repentino en el hipogastrio izquierdo; tenesmo fecal frecuente, con evacuación de pequeñas cantidades. Cilindro palpable en la expansión ilíaca izquierda. Timpanismo

Patología, síntomas, diagnóstico e indicación de las diversas formas de diverticulitis

Grado de desarrollo	Causas anatomopatológicas	Síntomas anamnésicos subjetivos	Signos clínicos	Signos roentgenológicos	Terapéutica
Diverticulitis crónica primaria y secundaria (20-25 %).	Divertículos completos e incompletos, con infiltración inflamatoria y engrosamiento de todas las capas murales: *a*) forma localizada; *b*) forma tumoral. El mesocolon está asimismo engrosado, e interesados los órganos contiguos (aparato urinario, anexos). Adherencias, formaciones granulomatosas, abscesos centrales	Estreñimiento, dolores en la expresión ilíaca izquierda y en la región inguinal; molestias gástricas, pérdida de peso, sangre en heces, síndrome focal, mialgias, artritis, abscesos metastáticos (hígado)	Descarga posible de sangre y mucosidad. Sedimentación eritrocítica acelerada; tumor doloroso (expansión ilíaca), leucocitosis (10 000), temperaturas subfebriles. Diagnóstico diferencial: carcinoma	Repleción y evacuación sin incidentes. ¡Precaución con enemas de contraste! Indispensable para el diagnóstico diferencial. Divertículos más o menos extensos, con estenosis por compresión y forma de embudo, así como dilatación oral. A veces no se representa el divertículo mismo	Conservadora
Diverticulitis aguda primaria (insólita)	Irritación peritoneal, penetración, perforación por necrosis compresiva (coprostasis e infección), torsión del divertículo, contusión abdominal	Síndrome clínico de «apendicitis izquierda» (KOERTE). Vómitos, náuseas, signos peritoneales	Temperatura, pulso y lengua. Signos de peritonitis. Dolor en el ala ilíaca y la ingle. Leucocitosis, meteorismo, dolor en la bolsa de Douglas. Diagnóstico diferencial: apendicitis aguda, perforación de estómago (cáncer, úlcera), pancreatitis y oclusión de vasos mesentéricos	¡Enema de contraste! ¡Sólo cuando no haya motivo de perforación libre!	*a*) Sobresutura de la perforación, con transversocolostomía y desagüe; *b*) protracción o anteposición, si es posible
Diverticulitis aguda secundaria *A. Hemorragia* (20-40 %, COLCOCK; 10-30 %, STANTON; 25%, OESTERN, SCHREIBER).	Desgaste por inflamación en 1/4 de los casos crónicos	Hemorragia rectal alta, de color rojo reciente	La hemorragia no es de peligro vital; se cohibe casi siempre por tratamiento conservador	Ocho días después de cesar la hemorragia, enema de contraste. Rigidez y engrosamiento mural siempre	Conservadora
B. Estenosis y oclusión intestinal (22 %, COLCOCK; 25% MOSIMAN).	Esclerosis de las fibras de granulación, y constricción circular consiguiente. Compresión por granulomas a causa de penetración ya antigua. Estrangulación de divertículos intramurales (REYNOLDS, fase irreversible; adherencias	Molestias defecatorias intermitentes, diarrea paradójica, dolores antes de defecar, o íleo completo del intestino grueso; vómitos (síntoma tardío)	Meteorismo del colon, incluido el descendente. Indicanuria, desecación, cilindro palpable. Timpanismo marginal derecho, insuflación intensa, estertores consonantes	Sólo imagen en blanco, en la fase tardía, para reconocer niveles	*a*) Resección en el íleo incompleto y las alteraciones locales no inflamatorias; *b*) en todos los demás casos, transversocolostomía

Patología, síntomas, diagnóstico e indicación de las diversas formas de diverticulitis. (Continuación)

Grado de desarrollo	Causas anatomopatológicas	Síntomas anamnésicos subjetivos	Signos clínicos	Signos roentgenológicos	Terapéutica
C. Perforación con formación de absceso (40 %, COLCOCK)	Absceso en la expansión ilíaca izquierda, con diverticulitis crónica	Cuadro séptico, estado similar al de íleo y peritonitis	Absceso palpable en el ala ilíaca izquierda; dolor, cuadro séptico, temperaturas altas y leucocitosis, peritonitis local	El roentgenograma en blanco revela insuflación del colon, con desviación por absceso. Aire libre debajo del diafragma	Transversocolostomía con desagüe local; más tarde, resección en dos sesiones
D. Perforación oculta de diverticulitis crónica, con fístulas internas y externas (22 %, GOUVERNEUR, MAYOUA; 34 % COLCOCK)	Perforación oculta en órganos huecos contiguos, a partir de la formación de absceso. Fase irreversible: 1, perforación en la vejiga; 2, en la vagina; 3, en el resto del intestino	Molestias vesicales, disuria, neumaturia; dolores en el hipogastrio izquierdo y debajo de la sínfisis	La orina contiene colibacilos + + + ; leucouria, temperatura, pielocistitis	No aplicar enema de contraste en la fase aguda; exposición de la vejiga (un resultado negativo no significa exclusión)	Resección en uno o varios tiempos
E. Perforación libre (25 %, MOSIMAN)	Generalmente en la diverticulitis aguda sin esclerosis	A. Signo de peritonitis perforativa con shock abdominal; cuadro séptico, vómitos, retención de heces y ventosidades; colapso circulatorio. B. Evolución insidiosa, menos espectacular	A. Lengua seca; parálisis peritoneal del intestino; dolor a la presión, que irradia del hipogastrio izquierdo a todo el abdomen. B. Cuadro de evolución paulatina	Imagen en blanco, formación de niveles; acumulación de aire debajo del diafragma	Colostomía, sobresutura, desagüe; a ser posible, protracción según el curso y la gravedad

tal vez a que este segmento intestinal se halla sometido a *cargas mecánicas especiales*. Sin embargo, no carecen de significación predisponente, de seguro, *debilidades tópicas y generales del tejido conjuntivo*, y la *presión de hiperextensión* actuante sobre todo en casos de obstáculos aborales (espasmos esfintéricos, hemorroides y tumores). Están propensos sobre todo individuos pícnicos y adiposos, tipos «biliosos» de ocupación sedentaria (CELIO, HOTZ, KLEINSCHMIDT, NEFF, OESTERN y SCHREIBER, entre otros). Casi siempre, la *propulsión de mucosa* se desarrolla *junto a la raíz intestinal*, y, según OESTERN y SCHREIBER, hay que distinguir entre *dos fases esenciales de evolución*, las evaginaciones *completas* y las *incompletas*. Esta delimitación tiene gran importancia, porque las segundas no rebasan la musculatura orbicular, tienen un estrecho cuello que actúa a modo de válvula, y, a causa de *alteraciones inflamatorias* asociadas, pueden ocasionar grandes trastornos. Demostración evidente de ello es la *linfangitis derivativa* comprobable casi siempre. Pero no sólo las evaginaciones incompletas favorecen la infección por retención, sino también los *divertículos acodados y retorcidos*. Alrededor de 1/3 de los casos pasa más o menos súbitamente a esta *fase de diverticulitis*, y puede traducirse en un cuadro *agudo*, o *crónico primario o secundario, con recidivas agudas*. Tiene poca importancia práctica incluir o no los casos complicados de diverticulitis en la forma aguda, pues en definitiva, es la urgencia clínica de la complicación lo que determina nuestra conducta. Nos interesa menos saber si la complicación proviene o no de una diverticulitis aguda o crónica. Una adquisición valiosa de estos últimos años (GÜTGEMANN, OESTERN y SCHREIBER) ha sido comprobar que una de las complicaciones principales, la *estenosis de la pared intestinal* que sobreviene en el curso de una diverticulitis crónica, *es consecuencia de la formación de fibras de granulación propia del sigmoides, con esclerosis secundaria irreversible* (SCHREIBER).

(Véase cuadro clínico, páginas 208 y ésta.)

Indicación y terapéutica

La tendencia a *resecar cualquier diverticulitis* se opone a la *actitud conservadora que limita la intervención a ciertas formas*. Los argumentos en favor de uno y otro criterio están bien fundados.

La resección se justifica por el *riesgo de complicación en la edad senil* y las *manifestaciones reumatoides secundarias*, y se propone *eliminar del cuerpo el foco peligroso*.

Diagnóstico diferencial roentgenológico

Diverticulitis-carcinoma (figs. 214 y 215). (Según ROWE y KOLLMAR)

Diverticulitis	Carcinoma
1. Intestino espástico, con amplios pliegues; borde dentado.	1. Los segmentos intestinales próximos al tumor presentan un aspecto regular, no alterado.
2. Estenosis de trayectoria cónica.	2. Los bordes nítidos parecen colgantes por fuera de la estenosis.
3. Interesa un segmento intestinal largo.	3. Los segmentos intestinales afectados son cortos.
4. Subsiste el relieve de la mucosa.	4. La mucosa parece destruida en la zona alterada.
5. Variación de la anchura del conducto al revisar.	5. Las revisiones muestran un aumento continuo de la oclusión.
6. Presencia de divertículos.	6. No hay divertículos.
7. Motilidad en el tramo aferente cónico de la estenosis.	7. El defecto convexo de repleción es constante.
8. Oclusión intestinal sin tumor visible.	8. Oclusión intestinal con una escotadura bien perceptible.

Esto nos sugiere involuntariamente analogías con su indicación en la apendicitis. La posición conservadora alega que la resección sólo es realmente *necesaria* en la diverticulitis *complicada*, no muy frecuente, y entonces debe realizarse a ser posible en dos tiempos, o sea, en el intervalo.

Un *tratamiento precoz mediante resección* en la diverticulitis aguda primaria se apoya en la experiencia de que así evitamos la aparición de complicaciones secundarias, y de que en esa fase resulta menos arriesgada, por existir entonces pocas alteraciones granulomatosas en las inmediaciones. Pero *en contra de la resección* en la fase no complicada se arguye que *con un tratamiento conservador dirigido* se consigue casi siempre una curación tan completa que casi no son de esperar complicaciones ulteriores. Este mismo punto de vista parece justificado frente a la forma crónica no complicada. pero la situación es distinta cuando, en diverticulitis no complicadas, tanto agudas como crónicas, existen *síntomas focales* no atribuibles a otro foco. En estos casos, por meras razones de saneamiento, es inevitable la resección.

Elección del método operatorio (figs. 139, 234, 282, 334, 353)

Como es natural, la *perforación*, la *formación de abscesos y fístulas* y la *estenosis*, según las normas y experiencias quirúrgicas generales, *imponen la resección*. Pero al elegir el *método operatorio* adecuado, nos guiamos sobre todo por los signos locales. Al decidirnos a operar, no debemos olvidar nunca que la resección de un intestino con diverticulitis en un solo tiempo *puede plantearnos dificultades técnicas muy grandes*. Las adherencias complican la disección anatómica y la movilización, por infiltración a menudo tumoral, hasta el punto de que *no es nada fácil la anastomosis primaria sin tensión*. El método en dos tiempos permite sortear con la máxima seguridad posible estos riesgos. La *transversocolostomía preliminar* (figs. 279-281) aparta primero el foco del tránsito de las heces, y lo deja reposar para que ceda la inflamación; y un absceso completamente descargado o un foco de peritonitis puede curarse tranquilamente y sin riesgo. Sin embargo, aunque muy pocas veces, aun después de licuarse el infiltrado inflamatorio puede provocar un fuerte acodamiento de un asa de intestino delgado adherida sólo por un punto, con el íleo completo consiguiente. Al cabo de unos meses, se practica la *resección* por una *zona no inflamada*, lo cual sugiere también cierta analogía con la peritiflitis y la apendicitis complicada. Pero si en la laparotomía encontramos el mesocolon no indurado y acortado, a pesar del curso crónico —lo cual es muy poco frecuente—, hay que pensar en la resección primaria o en la protractiva, pues nadie querrá proceder por principio en dos tiempos no habiendo adherencias, abscesos, ni infecciones próximas. En casos de íleo no complicados, hemos obtenido así una curación rápida y segura.

Finalmente, en la actitud fundamentalmente conservadora, hemos de pensar, con relación al *diagnóstico diferencial*, en un *carcinoma* (figs. 214 y 215), que muchas veces apenas puede descartarse sin una *laparotomía exploratoria*. Al operar, la situación puede suscitarnos con frecuencia dificultades de diagnóstico, pues en las fases granulomatosas encontramos una masa recia, tan adherida a los tejidos inmediatos, que a menudo es imposible diferenciar entre vejiga, intestino grueso y pared del intestino delgado. En estos casos tenemos que guiarnos por la *falta de glándulas mielínicas*, por una *anamnesia no característica de tumor*, por la *ausencia de otros signos tumorales*, como *anemia* y *subproductividad* (SCHREIBER), y, finalmente, por el *síndrome de inflamación* predominante, *con desviación a la izquierda, leucocitosis* y *sedimentación acelerada de hematíes*, si no queremos obtener una biopsia del conducto. *Esto último nos parece indicado en principio durante la edad propicia al carcinoma*. Por el contrario, la diferenciación en el acto operatorio de las formas supurativa y perforativa del carcinoma es mucho más fácil, sobre todo porque aquí faltan las masas tumorales grumosas existentes en el cáncer perforado.

Aunque las alteraciones inflamatorias crónicas del conducto intestinal se han de considerar como precursoras del cáncer, *el carcinoma consecutivo a diverticulitis es tan insólito*, que carece de importancia práctica para la indicación preventiva de resección. Por otra parte, apenas es necesario señalar que un carcinoma rectal estenosante puede ocasionar diverticulosis y diverticulitis en el sigmoides. Esto tiene importancia para la clínica, pues la *diverticulitis* es uno de los síntomas del *cáncer rectal* (fig. 215).



FIG. 214. Diverticulitis del sigmoides. Peter W., 53 años. Desde hace unos tres años, sensación de pesadez en la región vesical. Después de tomar bebidas frías, tenesmo fecal y vesical; estreñimiento, mucosidades en las heces, subproductividad; leucocitosis (18 000), sedimentación de hematíes, 64/100



FIG. 215. Diverticulitis sintomática, con carcinoma bajo en el rectosigmoides. Bruno H., 70 años. Hace 30 años, fisura anal: desde hace seis meses, estreñimiento creciente, de intensidad variable, con ligero dolor a la presión en el ala ilíaca izquierda (sangre y mucosidades en las heces)

Tratamiento conservador

El *tratamiento conservador* de la diverticulitis consiste en asegurar un tránsito fácil de las heces, con ayuda de laxantes, como sales de Carlsbad, parafina y enemas de manzanilla, sobre todo para limpiar el intestino después de defecar. Para ello sirven también una solución de glucosa al 40 %, o Yatrén. Una dieta pobre en residuos, espasmolíticos, sulfataleína, neomicina, y compresas calientes o templadas de lodo, producen efectos antibacterianos y antiflogísticos.

Resultados del tratamiento

Hasta ahora no ha sido posible establecer *comparaciones entre los resultados terapéuticos*, como convendría para evaluar la indicación y formular un plan de tratamiento, así como para sopesar un pronóstico. La distinta gravedad de los enfermos sólo permite comparaciones aproximadas, y por ello preferimos basar nuestra indicación en las normas

y experiencias de la cirugía general. Es decir, que *en la fase complicada de infiltración intensa, penetración, perforación, peritonitis e íleo, anticipamos la intervención mínima, con sobresutura* y *desagüe*, además de *colostomía para desviar las heces*, y *practicamos la resección más tarde*, en el *intervalo* y la *fase no complicada, enfriado ya el proceso*. Todas las formas primarias, agudas y crónicas, *sin complicaciones*, se someten a tratamiento conservador, por ser el que nos da mejores resultados, sin ninguna pérdida hasta ahora. De la compilación de resultados publicados se desprende que 288 resecciones (WAUGH, MOSIMAN, DEUCHER, O'BRIEN, BROWN) dieron un *índice de mortalidad de 6 %*. El *riesgo operatorio de las formas complicadas*, con intervenciones de urgencia, como colostomía, desagüe y sutura por encima, es de 83 en 111 casos. En cambio, la *resección* en un tiempo, *en el íleo incompleto*, sólo llega a 5,7 % (WAUGH).

Úlcera simple

Una enfermedad sumamente insólita, que ha adquirido importancia para el diagnóstico diferencial frente a úlceras por decúbito o tensión excesiva, es la *úlcera simple* del intestino grueso. Se encuentra en los decenios 3.º a 6.º, con predilección por individuos varones, sobre todo en el ciego y el sigmoides. Encontramos $^{2}/_{3}$ de los casos solitarios, y $^{1}/_{3}$ múltiples. El diagnóstico preoperatorio no se ha sentado casi nunca con acierto hasta ahora. En la mitad de los casos dieron motivo a la intervención perforaciones espontáneas. El *cuadro sintomático clínico* de la úlcera simple comprende estreñimiento, dolores independientes de las comidas, sangre en las heces, y perforación, que es la complicación más grave. Si encontramos casualmente una úlcera simple, la excluimos mediante *sutura por encima*. La úlcera perforada se sutura de igual modo, y más arriba se aplica una colostomía. Cuando se perfora una úlcera cecal o ascendente, hay que agregar a la sobresutura una *ileotransversostomía*. En caso de peritonitis avanzada, se preferirá la anteposición.

Bibliografía sobre diverticulitis y úlcera (intestino grueso)

BARRON, M. E.: Simple nonspecific lucer of the Colon. Arch. Surgery, 17 (1928), 355.

BENSAUDE, R.: Cit. en OESTERN, H. F., y SCHREIBER, H. W.

BODON, G. B., B. LAPUZ: Acute small bowel obstruction with sigmoid diverticulitis and its management. Surgery, 44 (1958), 631.

BOSS, W.: Das perforierte Dickdarmulkus. Bruns' Beitr. klin. Chir., 140 (1927), 40.

BROWN, G. M.: Surgical management of segmental diverticulitis. Amer. J. Proctol., 6 (1955), 293.

CELIO. A.: Zur Pathologie der chronischen stenosierenden Diverticulitis coli sog. Divertikulitistumor. Helvet. cnir. acta, 19 (1952), 93.

COLCOCK, B. P., R. E. SASS: Diverticulitis and carcinoma of the colon. Surg. Gyn. Obstetr., 99 (1954), 627.

COURVOISIER, E.: A propos de la fréquence de la diverticulose colique. Ann. anat. path., 5 (1960), 137.

DANIELS, V. C., E. H. WOOD: Diverticulitis of coecum and ascending colon. J. Amer. Med. Ass., 172 (1960), 519.

DIXON, C. E., J. L. DEUTERMAN, H. M. WEBER: Surgical treatment of diverticulitis of colon. Amer. Surgeon, 22 (1956), 4.

DIXON, C. F., J. L. DEUTERMANN, H. M. WEBER: Diverticula of the intestine. Ref. Clin. Congr. Amer. Coll of Surg. Chicago, 25. — 29. 10. 1937; Ref. publ. en Surg. Gynec. Obstetr., 66 (1938), 314.

FIFIELD, L. R.: Diverticulitis. Lancet, 1927/I, 227.

FINSTERER, H.: Chirurgie des Dickdarms. W. Maudrich, Viena, 1952.

FRIEDMAN, M. H., W. C. MACKENZIE: Simple ulcer of the colon. Canadá J. Surg., 2 (1959), 279; cit. según YATES.

GÜTGEMANN, A., H. F. OESTERN, H. W. SCHREIBER: Divertikulose — Divertikulitis — Sigmoiditis — Perisigmoiditis. Dtsch. med. Wschr., 82 (1957), 553.

HINTON, J. W.: Treatment of diverticulitis of the large intestine. Diseases Colon Rectum, 2 (1959), 426.

HOTZ, H. W.: Praktische Gastroenterologie. G. Thieme, Stuttgart, 1956.

KORTE, W.: Über entzündliche Geschwülste am Dickdarm. Arch. klin. Chir., 118 (1921), 138.

LAMPHIER, T. A., TH. TIERNEY, W. WICKMAN, L. SIEGEL: Vesicoenteric fistula formation complicating diverticulitis. Surgery, 45 (1959), 858.

LAUMONIER, R., E. MARTIN: Anatomie pathologique des Diverticulosis coliques. La semaine des Hôpitaux París Pathologie et Biologie (Archives d'anatomie pathologique), 5 (1957), 1929.

MAILLER, R.: Observations on diverticula of the colon. Lancet, 1928/II, 51.

MAYO, C. W.: Diverticulosis and Diverticulitis of the colon. Ontario Med. Rev., 20 (1953), 715.

MAYO, W. C., L. T. DELANEY jr.: Colonic diverticulitis associated with carcinoma. Arch. Surg., 72 (1956), 957.

MELAMED, M.: Giant Diverticula of the colon. Arch. Surg., 81 (1960), 723.

MELLON, R. R.: The incidence of carcinoma in gastrointestinal diverticulitis. Surg. Gyn. Obstetr., 33 (1921), 177.

MOSIMAN, R., J. HOFSTETTER: Les sigmoidites diverticulaires et leurs complications. Helvet. chir. acta, 25 (1958), 76.

NEFF, G.: Die Darmdivertikel. Erg. Chir., 31 (1938), 302.

O'BRIEN, S. E., K. I. MUSTARD: Surgical management of diverticulitis of the sigmoid colon. Canadá Med. Ass. J., 80 (1959), 257.

OESTERN, H. F., H. W. SCHREIBER: Zur Chirurgie entzündlicher Dickdarmerkrankungen. Landarzt, 904 (1958), 34.

, H. W. SCHREIBER: Über die Pathologie und Klinik der Divertikulose und Divertikulitis. Langenbeck's Arch. klin. Chir., 286 (1958), 411.

PONKA, J. L., B. E. BRUSH: Differential diagnosis of carcinoma of the sigmoid and diverticulitis. J. Amer. Med. Ass., 172 (1960), 515.

RANKIN, T., P. BROWN: Diverticulitis of the colon. Surg. Gyn. Obstetr., 50 (1930), 836.

REYNOLDS, R. M., F. WIETERSEN, R. P. REYNOLDS: Intramural diverticulitis. Ann. Surg., 151 (1960), 251.

ROSE, TH. F.: Solitary diverticulum of the coecum. Med. J. Australia, 17 (1959), 567.

ROWE, R. J., G. H. KOLLMAR: Collective Review: Diverticulitis of the colon complicated by carcinoma. Surg. Gyn. Obstetr. Internat. Abstr. Surg., 94 (1952), 1.

RYAN, P.: Emergency resection and anastomosis for perforated sigmoid diverticulitis. Brit. J. Surg., 45 (1958), 194.

SCHLICKE, C. P., A. H. LOGAN: Surgical treatment of diverticulitis of the colon. J. Amer. Med. Ass., 169 (1959), 1019.

WARREN, K. W., R. B. CATTEL: Periampullary carcinomas. N. Inglaterra J. Med., 261 (1959), 280, 333, 387.

WAUGH, J. M., A. J. WALT: One-stage anterior resection in diverticulitis of the sigmoid. Surg. Clin. N. América, 39 (1959), 1281.

, A. J. WALT: An appraisal of one stage anterior resection in diverticulitis of the sigmoid colon. Surg. Gyn. Obstetr., 104 (1957), 690.

WESTON, S. D., J. S. SCHLACHTER: Diverticulum of the rectum. Dis. Colon Rectum, 2 (1959), 458.

WILDEGANS, H.: Divertikulosis des Dickdarms. Fortschr. Med., 75 (1957), 177.

Colitis ulcerosa

Morbilidad

La colitis ulcerosa se caracteriza por la *destrucción ulcerativa* de la mucosa del recto y del intestino grueso, con *hiperplasia regenerativa*, alteración considerable de todo el organismo y evolución imprevisible. Apenas se conoce otra enteropatía inflamatoria que nos coloque ante problemas tan difíciles de resolver, por su *carácter amenazador*, su *tendencia a complicaciones*, su *versatilidad* y su *curso desconcertante*. Todo intento de extraer de este cuadro patológico rasgos típicos y de carácter general son vanos, pues en su multiformidad puede abarcar *(desde el catarro intestinal benigno hasta la forma fulminante mortal) todas las fases, conjunta o sucesivamente.*

En Europa Central vemos la colitis al parecer con menos frecuencia que en los países anglosajones; pero no puede negarse que desde hace años se ha registrado entre nosotros también un aumento relativo. Sin embargo, de momento hemos de completar nuestras propias observaciones con las de la bibliografía americana, mucho más numerosas, para llegar a evaluar con cierta seguridad nuestros métodos de tratamiento.

Los niños, como las *personas de más de 50 años*, pueden ser atacados por esta enfermedad, de comienzo a menudo insidioso y evolución especialmente grave, aunque la *edad de predisposición* efectiva es del tercer decenio al quinto. Al parecer, *no proviene de una predisposición familiar*, si se exceptúan algunas parejas de gemelos. El sinnúmero de factores etiológicos alegados demuestra nuestra impotencia absoluta en la búsqueda de la causa de esta enfermedad. La tendencia a *trombosis, estasis linfáticas* e *infiltrados* perivasculares, granulomas, células gigantes, eosinifilia histica, hemólisis y anemia hace pensar en *mecanismos hiperérgicos*, pero tampoco se sabe nada respecto a la causa de estos últimos.

Formas evolutivas y fases

El cirujano ve esencialmente esta enfermedad en *dos fases de evolución, fulminante* y *complicada crónica;* pero las formas evolutivas son muy diversas, y sólo una sinopsis esquemática podría servirnos de orientación.

Formas evolutivas

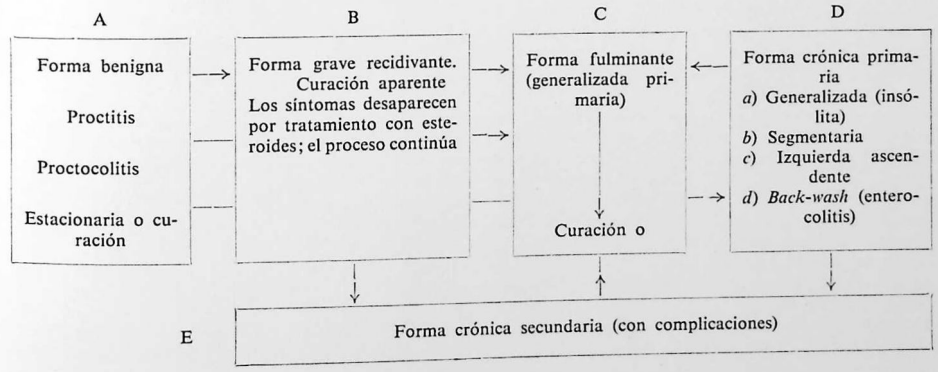



FIG. 216

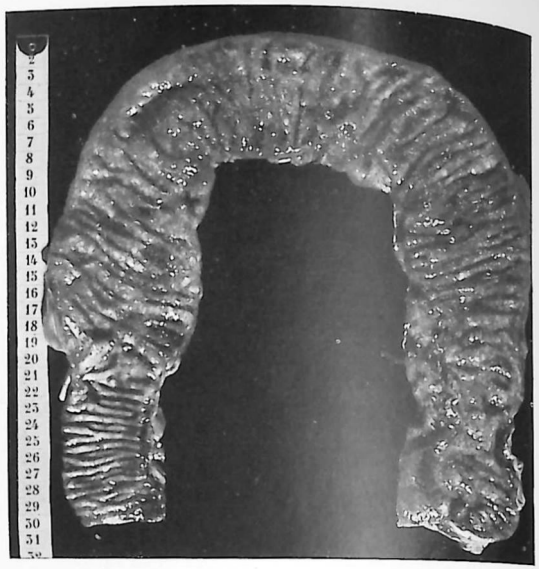

FIG. 217

FIGS. 216-217. Colitis ulcerosa (recidiva aguda). Désider N., 44 años. Desde hace cuatro años, colitis ulcerosa generalizada remitente, flemonosa, con estenosis y efecto de reflujo en el intestino delgado

Forma crónica

La *Forma evolutiva crónica* es la más frecuente, porque constituye a la vez el término de las demás fases. Según BOCKUS, la *forma fulminante primaria* se encuentra en un 6 % de los casos —en 10 % de los propios—; la *crónica recidivante aguda*, en un 68 %, y la *crónica sostenida* o continua, en un 26 %. Es difícil de estimar la frecuencia de las formas menos graves, porque apenas se presentan al tratamiento y probablemente se curan por sí solas en su mayoría.

Forma tóxica fulminante

El curso de la *forma tóxica* es espectacular. El cuadro patológico persiste; disminuyen las defensas contra infecciones, con dermatitis, artritis precoz, fístulas y abscesos en la región anal, signos característicos inmediatos de hipoproteinemia grave, deshidratación, avitaminosis y agotamiento de las glándulas suprarrenales. En contraste con la evolución fulminante primaria, vemos con más frecuencia la *variedad secundaria*, que se transforma en la remitente grave. Hemos visto tales brotes aun después de 10 y de 27 años de intervalo crónico; en el primer caso, la recidiva se repitió una vez más al cabo de 10 años. El pronóstico y la indicación se hacen difíciles, no sólo por ser caprichosa la evolución, sino también porque la *evolución variable de la colitis ulcerosa* no se identifica en modo alguno con la forma variable de evolución. Sólo podemos decir de la *forma benigna* que se manifiesta más bien como *proctocolitis*, y de la *fulminante*, que *suele* presentarse *generalizada*.

Complicaciones generales de la colitis ulcerosa (%)

Autores	Alteración del parénquima hepático	Artritis	Tromboflebitis	Alteraciones cutáneas	Alteraciones psíquicas
RANKIN, BARGEN y BUIE	—	4,3	—	2,4	—
DENNIS y KARLSON	18,7	7,1	7,5	3,4	—
BOCKUS, ROTH, BUCHMANN y KALSER	10	22	10	12	2,5
BACON, casos quirúrgicos.	80,7	5,5	—	3,3	3,0
casos de tratam. conservador.	—	3,4	—	2,2	2,2
Enfermos propios, Clínica de Cirugía, Universidad de Bonn.	17,0	11,0	8,0	15,0	3,0

Localización de la colitis ulcerosa

Autor	Número de casos	Recto %	Recto + colon izq. %	Enterocolitis parcial %	Colitis total %	Colitis total + ileítis %
CRIMES	199	12,0	—	—	36,0	18,0
KIEFER	327	12,08	27,8	4,3	55,0	—
BOCKUS	182	14,8	21,7	6,1	48,4	9,5
BACON	413	7,9	24,0	—	36,6	18,0
Casos propios	100	10,0	24,0	4,0	45,0	4,0



FIG. 218

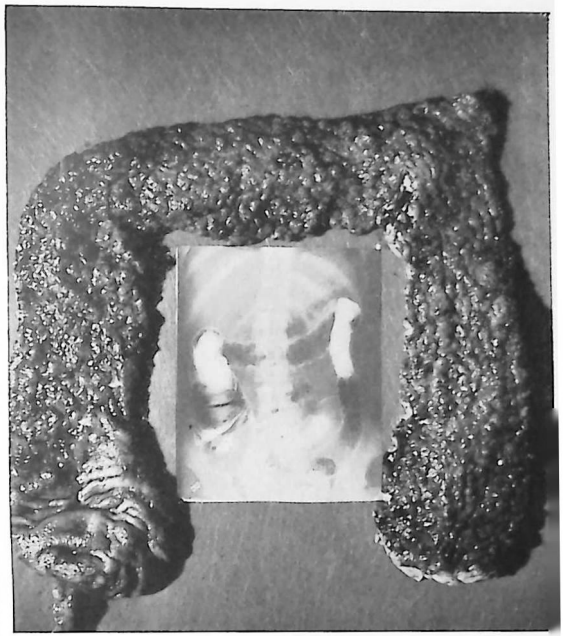

FIG. 219

FIGS. 218-219. Colitis ulcerosa con seudopoliposis. Elisabeth Sch., 40 años. Desde hace un año, diarrea sanguinolenta; dolor y tenesmos persistentes, pérdida de peso, anemia, hipoproteinemia, artritis reumatoide

Proctocolitis benigna

La *proctocolitis de curso benigno* suele *curarse* espontáneamente al cabo de 4-16 semanas. Las recaídas que sobrevienen 6-24 meses más tarde son insólitas: una excepción muy notable es la transición a una recidiva fulminante generalizada, con dilatación tóxica.

Forma recidivante y su localización

Entre la colitis benigna remitente y la fulminante primaria, se encuentran las *recidivantes graves* (figuras 216 y 217) y las *crónicas primarias;* éstas suelen atacar todo el colon, mientras que las remitentes comienzan por la proctocolitis, ascendente con preferencia. En el aspecto de clasificación y en el terapéutico, estas *formas segmentarias* nos plantean muy graves problemas. Pueden ascender todas las *formas izquierdas*, y desde la proctocolitis benigna a la remitente y la crónica, esta última muy rara, todas pasan a veces a la derecha. Sobre todo las formas de uno o más segmentos y las crónicas primarias escapan en la mayoría de los casos a nuestra interpretación pronóstica, ya que ni el examen clínico ni el roentgenológico —y esto es lo peor para nuestro diagnóstico— pueden decirnos nada sobre la delimitación efectiva, y menos aún sobre la progresión y el estancamiento del síndrome. Esto explica la *diversidad de datos respecto al carácter de la propagación y de la progresión*. Según BOCKUS, de 128 casos comenzaron 14,8 % en el recto, 21,4 % en el colon izquierdo, y 48 % en todo el intestino grueso a la vez. Bacon afirma que el comienzo a la izquierda se observa en 39,1 % de los casos. Del colon izquierdo y el recto proceden 96 % de ellos, según JORDAN, y 93 %, según SLOAN y BARGEN, y también según JONES.

RICKETTS y colaboradores, tras observar durante años formas limitadas al principio, apreciaron *progresión* en 24 % de los casos, *detención* en 65 %, e incluso *regresión* en 11 %. Pero la detención local, con pocas deposiciones y signos rectoscópicos y roentgenológicos invariables, si por otra parte, sobre todo en las formas crónicas primarias, aumenta la aparición de *síntomas secundarios*, no constituye una fase estacionaria, sino siempre sólo una fase de una latencia.

Cáncer por colitis

Ofrece especial interés la *predisposición cancerosa demostrada del intestino colítico crónicamente alterado.*

Constantemente se encuentra la opinión de que la *seudopoliposis* desarrollada en el curso de la colitis crónica constituye por ello una indicación absoluta y muy apremiante de colectomía. Pero esto sólo se justifica porque la eliminación mucosa aumentada produce una pérdida intensa y rápida de proteínas. Sin embargo, según hemos comprobado repetidamente, la seudopoliposis de la fase temprana es aún *susceptible de regresión*, pues se trata de *pólipos inflamatorios*. En cambio, no lo es la *fase final adenomatosa*, que corresponde al cuadro de la poliposis adenomatosa y apenas se diferencia ya de ésta (figs. 218 y 219). Se

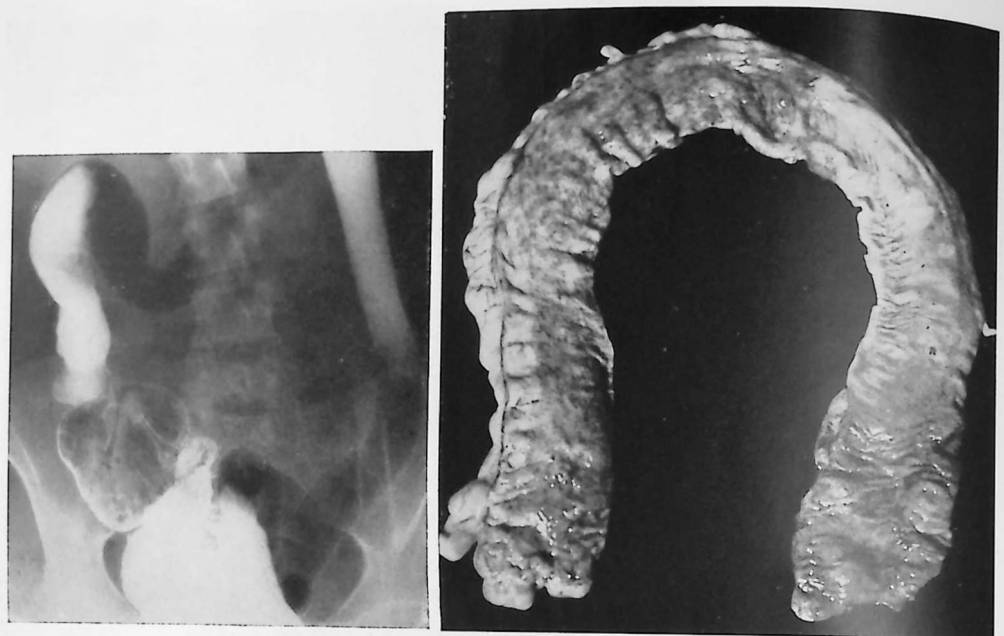

FIG. 220

FIG. 221

FIGS. 220-221. Colitis ulcerosa atrófica. Marlies H., 26 años. Desde hace dos años, diarrea con sangre y mucosidades, evolución continua e invasión de todo el colon; pérdida de peso, acné, piodermitis. (Servicio de Roentgenol., Clín. de Medicina, Univ. de Bonn; director: Prof. THURN)

le atribuye un carácter *preneoplásico*, aunque puede asegurarse que una «*mucosa cauterizada*» (figs. 220 y 221) crónica, atrófica, no poliposa, predispone también de igual modo al cáncer. *En general, todo colítico ha de temer el carcinoma* si su colon presenta alteraciones crónicas, la enfermedad dura años, y, sobre todo, se ha iniciado ya en la edad juvenil. Después de una latencia aproximada de trece a quince años, el riesgo de cáncer en estos casos es de un 17 %, y a los veinte años se eleva a un 25 %, mientras que el promedio del riesgo global del colítico —computado a base de 22 456 casos— es de 3,5 %. En consecuencia, por consideraciones preventivas del cáncer, aunque el cuadro clínico no haya ocasionado todavía invalidez, *debemos extirpar siempre el colon si la mucosa aparece adenomatosa o atrófica, y rígida la pared intestinal.* Esta profilaxis es necesaria sobre todo también porque *no existe un tratamiento eficaz del carcinoma declarado*, pues los cánceres, probablemente a causa de destrucción de sus barreras biológicas tumorales, implican ya una siembra. El pronóstico de estos enfermos es por ello gravísimo, pues así como en el cáncer primario del colon ascienden a un 60 % las curaciones de cinco años, en el colítico no pasan de un 2,8 %, prescindiendo de algunos hallazgos casuales.

Síntomas y diagnóstico

La *sintomatología de la colitis ulcerosa* es sumamente variable, según la fase y la forma de evolución. La *rectocolitis benigna* es una variedad circunscrita local, limitada a pocas deposiciones sanguinolentas y mucosas, sin menoscabo alguno del buen estado general. La rectoscopia no muestra al principio más que rubefacción y mayor tendencia a hemorragia; más tarde, aspereza granulomatosa de la mucosa, y luego, ulceraciones planas con formación de mucosidad eosinófila; sólo en fases avanzadas se aprecia en el roentgenograma el tubo rígido del sigmoides. La *forma recidivante grave* ocupa, en cuanto a aspecto clínico, un lugar intermedio entre la colitis crónica y la fulminante. Deposiciones de forma y frecuencia normales alternan con evacuaciones mucosas y sanguinolentas poco espaciadas. El estado general empeora de pronto en forma alarmante, pero aún son escasas las manifestaciones secundarias en esta fase. El examen rectoscópico revela el aumento crónico y continuo de las alteraciones, en contraste con la remisión clínica. Esta agravación local o *progresión ascendente* puede verse también en el roentgenograma. La *colitis generalizada primaria*, la



FIG. 222. Carcinoma poscolítico del recto (flecha). Walter F., 53 años. Con adenomatosis poscolítica

fulminante y la *crónica primaria* se diferencian ante todo por la intensidad con que se desarrollan la fase final y las complicaciones. Pero en particular domina en la *colitis ulcerosa fuminante* el *cuadro tóxico;* no son nada insólitos temperaturas sépticas, meteorismo, anemia y leucocitosis, eosinofilia, deposiciones sanguinolentas y mucosas, hasta cien diarias, a veces con atonía tóxica (véase ésta). En cambio, la *forma crónica* presenta el cuadro de diarrea crónica de hasta diez deposiciones diarias, no tanto con descarga de sangre y mucosidad como con sensación crónica de enfermedad y reducción progresiva de la aptitud para el trabajo. El tratamiento con esteroides mejora a veces la situación, pero generalmente sólo por poco tiempo.

El *diagnóstico de la colitis ulcerosa* se basa en los antecedentes, el reconocimiento digital, la rectoscopia y los síntomas generales. El diagnóstico delimita el *timpanismo del colon*, que en la forma crónica se localiza más arriba del proceso, y en la aguda, dentro del mismo; además, examina la *cavidad bucal* y la *región anal*, y se vale del *hemograma*, del *índice hematocrítico* y la *electroforesis*, para determinar la gravedad del caso. El *examen rectal* suele hacerse difícil en la fase inicial aguda a causa del violento *espasmo del esfínter*, que en la forma crónica cede el paso a una *atonía* característica. Pero como la palpación es siempre sumamente dolorosa, hay que hacerla con cuidado. En 90 % de las formas fulminantes nos ayuda la *rectoscopia;* pero ésta no es inocua, ni mucho menos, en la colitis ulcerosa, pues es muy grande el peligro de perforación, sobre todo si está repleto de aire el frágil intestino. Si la exploración digital ha descubierto ya seudopólipos, hay que examinar con el rectoscopio de niños, que descubre erosiones y la hiperemia de la mucosa, que en la *primera fase* se mantienen por debajo del pliegue de Houston-Kohlrausch. Si la zona inflamada rebasa este pliegue, con tendencia a hemorragia, edema y secreción mucosa, y su contorno se hace más grueso, generalmente se trata ya de la *segunda fase*. La presencia de abscesos miliares, con mucosidad purulenta de color pajizo e islotes de granulación cruenta, caracteriza la *tercera fase*. Sólo ante sospechas de carcinoma, tuberculosis o linfogranuloma debe pensarse en una *biopsia*. A fin de descartar una colitis infecciosa, preparamos una extensión para investigar bacilos diftéricos, amebas, agentes de tuberculosis y estafilococos. La presencia de *epitelios plurinucleados* en la mucosidad es generalmente indicio de colitis ulcerosa (HENNING y colaboradores). De la *imagen roentgenológica de contraste* sólo podemos esperar datos de localización en la colitis crónica; es excesivo pedirle otros relativos a la fase de progresión o de curación. Por el *peligro de perforación*, cuando hay sospechas de atonía tóxica, está contraindicada la imagen de contraste. En la *fase aguda primaria*, reconocemos la mucosa engrosada por la *línea marginal deshilachada;* en la segunda, de remisión, se aprecia el *engrosamiento, a veces con úlcera;* y en la tercera, la regeneración de la úlcera y restos de mucosa se distinguen por el *efecto de doble contraste*. Por último, en la fase final crónica vemos el *tubo intes-*

tinal rígido y acortado, con mucosa atrófica lisa, y también la *seudopoliposis*, con aspecto de «saco lleno de nueces»; no pocas veces se encuentran estenosis y fistulizaciones. El tránsito gastroentérico nos orienta sobre el reflujo en el íleon inferior.

Al operar, encontramos la *colitis fulminante* en forma de conducto intestinal muy inflamado, con la serosa enrojecida, infiltrada y dislacerable, y su mesenterio edematoso. En las *formas remitente* y *crónica*, vemos un cordón fibroso engrosado de colon, adyacente a la pared posterior del abdomen, con el mesenterio visiblemente retraído. A veces, la mucosa está atrófica y lisa, o poliposa. Las porciones regeneradas de mucosa, seudopoliposas al principio, se convierten a veces en neoplasmas adenomatosos genuinos, cuya importancia para la génesis del carcinoma colítico sigue en litigio, aunque de seguro influye en ello mucho menos que en la *pérdida de proteínas* concomitante. Hoy sabemos que el cáncer colítico puede surgir de igual modo con centros múltiples en la mucosa atrófica.

Tratamiento conservador

La forma izquierda de proctocolitis, de curso leve, *dominio probado del tratamiento conservador eficaz*, no constituye indicación quirúrgica. Debe procurarse una *dieta* de pocos residuos, sin gluten, rica en calorías, a base de productos farináceos, carne tierna y hortalizas, de composición más bien protídica y unas 30 a 50 calorías por kilogramo de peso corporal. En estas formas leves puede conseguirse mejoría con *lavados rectales* y *enemas* de solución de manzanilla, solución de tanino al 0,5 %, aceite de olivas templado, solución de acriflavina al 0,25 %, instilaciones de 5 a 50 c. c. de aceite de hígado de pescado, a dosis crecientes; aplicación local de polvos de Strifnon (EICHELTER) y supositorios de Butazolidina (de 200 miligr.), de 25 miligr. de acetato de hidrocortisona en 100 c. c. de agua, tres veces al día, con enemas de azosulfidina (salazopirina), dosis orales de Taleudron (6 gr. al día) y antibióticos (Neomicina, véase página 20). Por el contrario, en la forma remitente suele ser aparente el éxito. La experiencia con preparados de metiltiouracilo (1 tableta de Propyzil tres veces al día, durante tres semanas) sólo es favorable en formas recientes (ORTMAN y otros). Deben ensayarse los intentos realizados con vitamina B_{12}, 50 miligr. de tiosulfato de oro y 20 U. de ACTH en 500 c. c. de NaCl por 24 horas, durante ocho días, principalmente en fases crónicas (GRANIRER). Con una combinación de isoniacida (5 × 6 tabletas de 50 miligr.), Estreptomicina (1 gr.) y PAS (10 gr. por vía bucal), LAMBLING y colaboradores han conseguido una mejoría rápida.

Generalidades sobre la indicación quirúrgica

El marco dentro del cual podemos asignar una forma de tratamiento quirúrgico a formas de evolución y carácter de la colitis ulcerosa, puede considerarse hoy en general bastante bien definido.

1. La *colitis ulcerosa fulminante* debe ser objeto de operación cuando con el tratamiento conservador no se logre un cambio, según se expondrá luego con más detalle.
2. Las *formas de evolución crónica* deben ser operadas en los siguientes casos:
   a) Cuando avancen con riesgo de otros segmentos intestinales.
   b) Cuando las recidivas se hagan más frecuentes.
   c) Cuando la pared intestinal presente alteraciones irreversibles.
   d) Cuando los signos de intoxicación, de anemia e hipoproteinemia aumenten, y las alteraciones daten ya de tres a cuatro años.
   e) Cuando la aptitud para el trabajo no se restaure y mantenga sino por repetidas estancias en hospital, y los intervalos se hagan menores de un año.
   f) Cuando sobrevengan complicaciones generales, como artritis, espondilitis, trombosis, iritis, eritema nudoso, arteritis, etc.

Si, con referencia a la proctitis, a pesar del tratamiento conservador descrito no se detiene la *evolución crónica*, y la rectoscopia nos muestra una gravedad persistente, con *ascensión* en el roentgenograma, no podrá soslayarse la intervención quirúrgica, si queremos evitar una progresión y restablecer la aptitud para el trabajo. Tampoco se discute la conveniencia de operar en la *forma irreversible continua crónica, primaria o secundaria*, con pérdidas persistentes de proteínas, sangre, substancias minerales y fermentos. Esto se aplica todavía más a las formas *complicadas crónicas*.

En cambio, aún se discute la procedencia de *intervenir pronto* en *la colitis ulcerosa recidivante grave*, con carácter *fulminante*. Si no ha respondido al cabo de 14 días al tratamiento conservador, deberá consultarse con el cirujano. Hasta qué punto cabe esperar mejoría de un esteroide, lo indica su influencia sobre la hiperglobulinemia gamma; cuando es nula, debe interpretarse como un signo de pronóstico adverso. Si sólo hay alteración de la globulina alfa-2, apenas puede esperarse ningún efecto de los esteroides. Sin embargo, la *apreciación decisiva* de mejoría se debe reservar exclusivamente a la *rectoscopia*. El argumento de que con el tratamiento quirúrgico de la forma fulminante perdemos 50 % de los enfermos, y con el conservador 30 % (BOCKUS), no es convincente, pues sabido es que se recurre a la operación, como siempre, sólo en casos de urgencia, agravados en el curso de un tratamiento conservador.

La *colitis ulcerosa grave y recidivante* constituye indicación quirúrgica en los siguientes casos:

1. Cuando la primera *recidiva* se presenta antes de los doce meses con evolución tóxica.
2. Cuando las *alteraciones de la mucosa* son resueltamente irreversibles.
3. Cuando ya existe una *seudopoliposis crónica* o una *adenomatosis*.
4. Cuando siguen siendo frecuentes las *deposiciones*.
5. Cuando en la mucosa se aprecia *atrofia*, con rigidez del conducto.
6. Cuando persisten las *manifestaciones* generales de *intoxicación* y *carencia*.
7. Cuando *el tratamiento estacionario con esteroides, salazopirina*, etc., no puede *proporcionar una remisión que dure más de uno a dos años* (pues entonces no es posible ya confiar en una mejoría objetiva, ni evitar que surjan complicaciones tardías).

Pero, aun reconociendo todos los éxitos del tratamiento conservador, no debe perderse de vista que *la curación demostrable de una colitis crónica* se observa *poquísimas veces*.

Preparativos de la operación

Pueden mejorar el estado general, como lo requiere la operación proyectada, *dosis elevadas de sangre y suero* (1 a 1,5 litros diarios de sangre, y 300 a 400 c. c. de *plasma*), administrando a la vez *medicamentos anabólicos*. Es indispensable la *substitución de electrólitos y de vitaminas B, C y K*, y la aplicación peroral y parentérica de *antibióticos* y sulfamidas (3 gr. de cloromicetina al día), así como de *infusiones de cloruro potásico* y de *glucosa*. Si antes de la operación hemos administrado *corticoides* y *corticotropinas*, debemos observar el índice de potasio, y *terminar poco a poco, después de operar*, con 100 miligr. de hidrocortisona y 150 unidades de ACTH. En pacientes decrépitos y ancianos, es aconsejable siempre esta hormonoterapia, con independencia del tratamiento anterior.

A este propósito, hemos de referirnos en general al *peligro*, provocado por el tratamiento persistente con esteroides, *de hipertonohiperglicemia y de encubrimiento de complicaciones*. No se ha confirmado el temor de que el empleo de esteroides favorezca la *perforación*. Sin embargo, constituye una excepción la atonía tóxica (pág. 226).

Plan operatorio (véase técnica en la pág. 287)

Colitis ulcerosa fulminante

Para tratar las formas fulminantes y complicadas crónicas de colitis ulcerosa, la *colostomía tiene ya sólo interés histórico*, desde que sabemos que lo importante es suprimir la fuente de intoxicación y el intestino lesionado de modo irreversible. En su lugar se practica por ello desde hace mucho tiempo, en estas formas de colitis, la *ileostomía ter-*

minal. Las objeciones suscitadas al principio por el ano ileal han cedido a un criterio más racional, sobre todo desde que se difundió la noción de que el intestino colítico no ha resorbido ya, y actualmente podemos sustituir las pérdidas de electrólitos y de líquido de los diez primeros días siguientes a la operación, que dan paso, por lo demás, una semana después, a un espesamiento de las heces a su paso por el intestino delgado inferior. La mejor prueba de eficacia funcional de la ileostomía es el hecho comprobado de que todos nuestros enfermos han aumentado de peso 20 kg. en promedio.

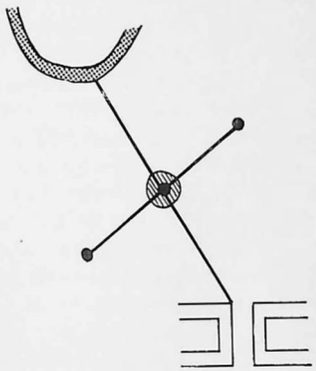

FIG. 223. Ileostomía I. Fijación topográfica de la escisión cutánea para ano ileal en la línea de corte entre el ombligo y la espina ilíaca, por un lado, y el arco costal y la sínfisis, por otro

La ileostomía preliminar se consideraba ya antes —sin colectomía, desde luego— como método de elección para el tratamiento de la *colitis ulcerosa fulminante*. En realidad, se creía al enfermo incapaz de resistir una co-

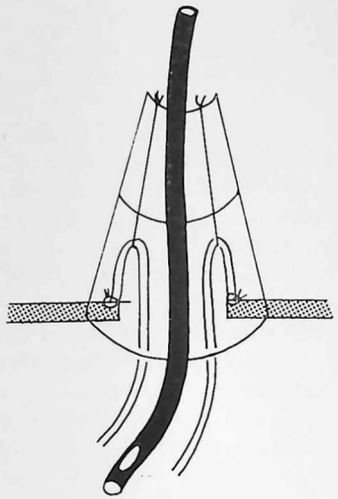

FIG. 225. Ileostomía III. Fiadores en el repliegue del íleon, fijados a una armazón de alambre. Los bordes del repliegue se unen por sutura a la piel, y se introduce una sonda en el conducto

lectomía, aunque en el fuero interno se alimentara aún la esperanza de poder restaurar más tarde el tránsito. Pero entretanto, la experiencia nos ha enseñado que eso era iluso-

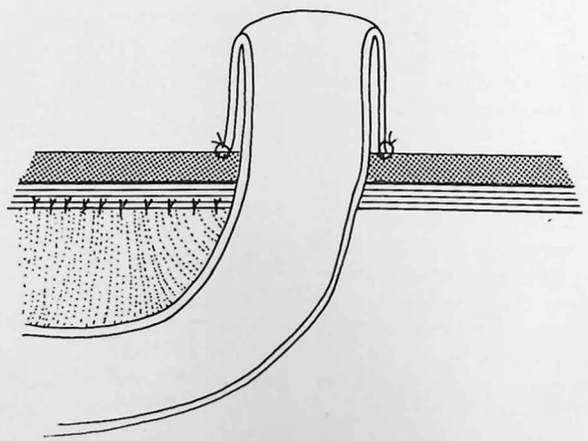

FIG. 224. Ileostomía II. Enchufe del asa intestinal, y sujeción del mesenterio al peritoneo parietal; sin sutura a la pared del intestino

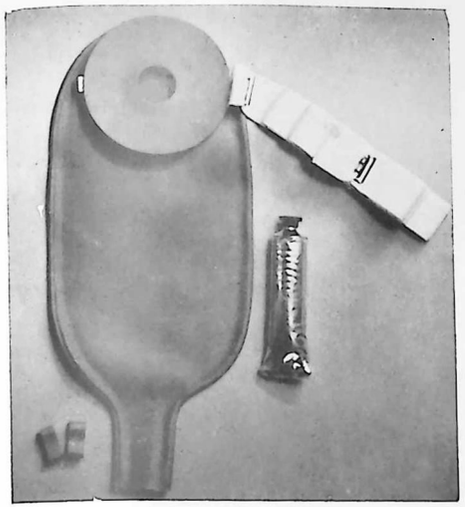

FIG. 226. Bolsa de ileostomía, con aglutinante especial, para ano terminal en el íleon

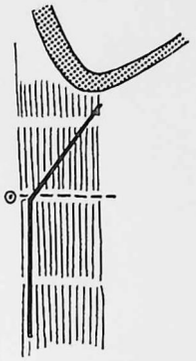

FIG. 227. Colectomía. Línea de incisión para colectomía subtotal a causa de colitis ulcerosa y poliposis difusa. La incisión sigue la línea paramedial desde la sínfisis hasta el nivel del ombligo, y se desvía luego oblicuamente hacia el arco costal. Una vez abierta la piel, se incinden transversalmente la aponeurosis y el músculo recto, en la zona más próxima al ombligo

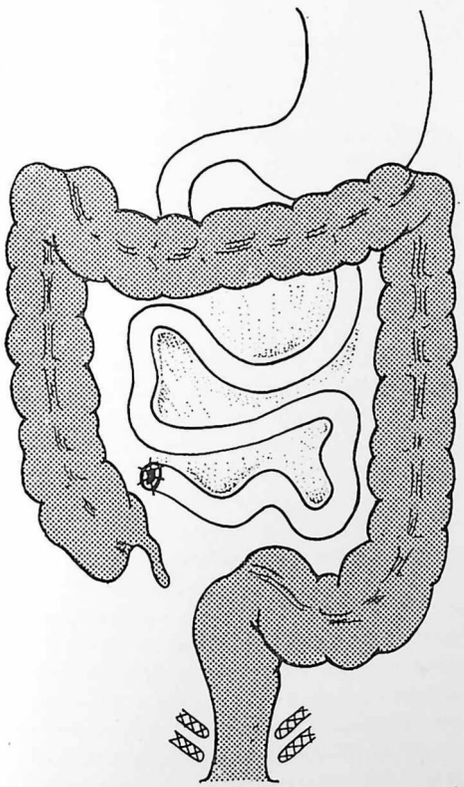

FIG. 228. Colectomía. Representación esquemática de la colectomía total, con ano terminal en el íleon

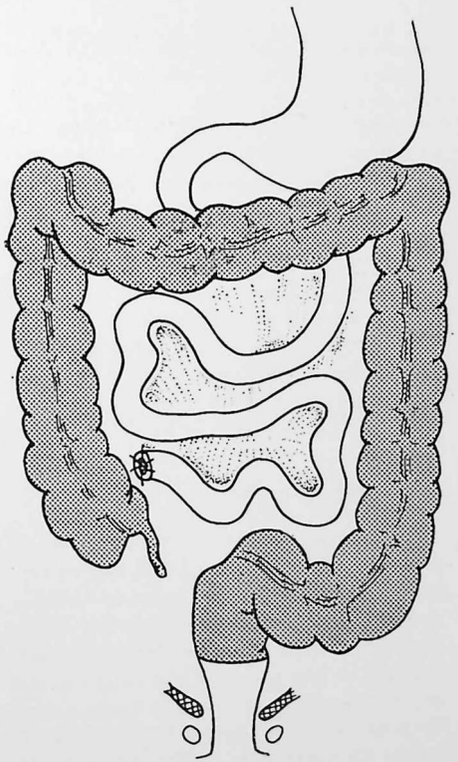

FIG. 229. Colectomía I. Colectomía subtotal con ano terminal en el íleon y muñón rectal subsistente en la primera sesión

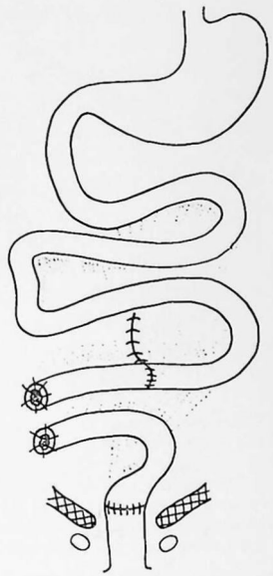

FIG. 230. Colectomía II. En la segunda sesión, se recorta un trozo de íleon y se implanta en el muñón rectal nuevamente abierto

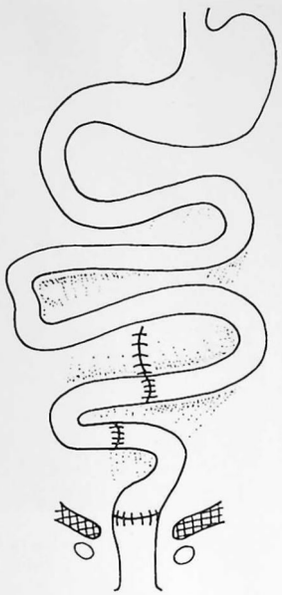

FIG. 231. Colectomía III. El trozo de íleon interpuesto se anastomosa con el ano ileal desprendido, lo que restablece la continuidad (tercera sesión)

rio, y que en la *fase más aguda*, la *ileostomía* sin colectomía implicaba un riesgo operatorio mayor que la colectomía primaria. Y hemos observado una y otra vez que *con la colectomía liberamos al momento al enfermo de sus focos de formación de toxinas*, con lo que supera la fase de shock posoperatorio sin intoxicación, más rápidamente y mejor. El cambio súbito de estado del colectomizado impresiona tanto, que quien lo ha visto una vez prefiere la intervención en un tiempo de la colitis aguda (figs. 223-235).

Colitis ulcerosa remitente

En la *colitis de curso remitente*, por el contrario, la ileostomía o la colostomía simple puede ser a veces beneficiosa como medida transitoria. Si durante la derivación de la descarga fecal se mantiene dos años latente la colitis, la rectoscopia y el roentgenograma revelan que se ha regenerado la mucosa, y los ensayos de instilación de secreciones de ileostomía y colostomía en la rama eferente no muestran nuevos signos de irritación, debe aconsejarse la retroposición.

En la *forma crónica continua*, como fase final de una colitis ulcerosa crónica secundaria o primaria, *tras una evolución de tres años*, con cauterización de la mucosa, o como poliposis genuina con complicaciones anales y síndromes de proteinopenia o de intoxicación, o sea en todos los casos de fase complicada o irreversible, *es procedente la colectomía*. De la situación particular depende que se elimine también el recto. Es *sumamente insólito* que éste *permanezca incólume* en la colitis total y ascendente; por lo regular, se halla *también alterado extensamente y de modo irreversible*, y por eso se impone resecarlo asimismo en la mayoría de los casos. La *proctocolectomía total* (fig. 228) *se hace en tres tiempos, si el estado general es malo, y en dos tiempos o en uno, si es bueno*. Entendemos por primer acto del procedimiento en tres tiempos la ileostomía; por segundo acto, la colectomía (fig. 229), y por tercer acto, la proctectomía. Como es natural, el procedimiento en un tiempo comprende los tres actos en una sola sesión. La profilaxis del shock y la sustitución de proteínas permiten hoy una coloproctectomía en

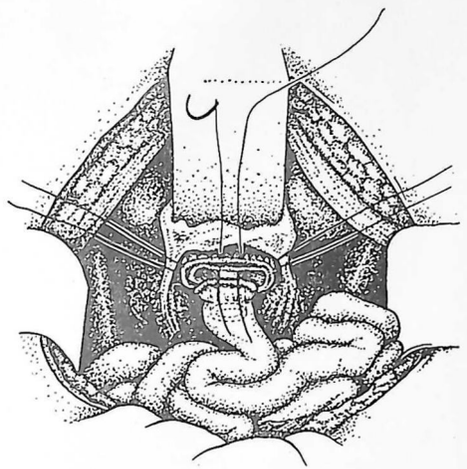

FIG. 232. Ileoanostomía I. Tras coloproctectomía, preservando la musculatura y la mucosa anales, según NISSEN, RAVITSCH y BEST, se fija el muñón de íleon a un tubo de goma introducido por el ano, mediante ligadura circular. Fijación por sutura en U del asa inferior del íleon en el muñón rectal

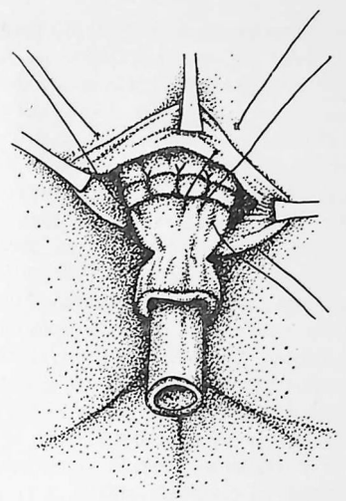

FIG. 233. Ileoanostomía II. Enchufe del íleon inferior y del muñón rectal en sentido de evaginación. Con una segunda serie de puntos se fija la ileoanostomía en el sector cutáneo anal

dos tiempos en casi todos los casos. Únicamente en casos excepcionales se nos exige, a pesar de aleccionar al enfermo, la condición de *mantener a toda costa la función anal*. En tales ocasiones, puede servir la *ileoproctostomía* (figs. 229-231) o la *ileoanastomía* (figuras 232 y 233) (EICHENWALD, RAVITCH, BEST, NISSEN) con formación de depósito o sin ella (BERGERET, AYLETT, NISSEN). En todo caso, sigue siendo una *solución de compromiso*, que no deja satisfecho al enfermo. Como falta la ampolla, y el órgano esfintérico suele estar mutilado, la continencia no puede ser nunca completa. Pero los ensayos practicados a fin de dejar todo el recto enfermo y aprovecharlo para la anastomosis ulterior, llevan siempre consigo el peligro de una recidiva tóxica, que se manifiesta a veces por enteritis ulcerosa ascendente, o bien por artralgias intensas, alteraciones cutáneas, eczemas anales, fístulas y abscesos. Y según hemos comprobado reiteradamente, sólo después de *extirpar este muñón rectal alterado de modo irreversible* desaparecen hasta las últimas artralgias, las molestias reumáticas y las alteraciones cutáneas y anales, mejora el hemograma, aumenta el índice de albúmina y se normaliza la función hepática. Sólo en muy contados casos, donde el recto aparece totalmente libre, y después de la ileostomía transitoria se repone por completo, es decir, también histológicamente, aun sin corticoides, puede intentarse una ileorrectostomía (TURNBULL, DENNIS y otros).

La anastomosis primaria debería reservarse en principio a los casos con fase de cicatrización consolidada. AYLETT recomienda, por sus resultados notoriamente buenos, la colectomía con ileorrectostomía primaria, que aplica en forma de anastomosis terminoterminal con sutura continua en dos planos. Sus resultados satisfactorios a la larga se basan sobre todo en que elimina todo el recto intraperitoneal, y deja el extraperitoneal exclusivamente por su irrigación procedente de la arteria ilíaca. Nos parece de importancia secundaria que se aplique una anastomosis en un tiempo o en dos, pero creemos en cambio esencial eliminar todas las porciones intraperitoneales de intestino irrigadas desde la región de la arteria mesentérica.

Colitis segmentaria

Una posición especial ocupa la *inflamación segmentaria, regional o parcial del colon*, cuya *frecuencia* se fija entre 3,5 % (MANNING) y 17 % (BOCKUS). La hemos visto en 13 de nuestros 100 enfermos, y se encuentra en la *forma izquierda derivada de proctocolitis simple, que puede ascender por brotes, o quedar limitada de modo permanente al colon*. En estos casos, *la decisión de operar es*

muy problemática, porque precisamente en esta forma es posible tanto una regresión como una progresión. Sólo utilizando conjuntamente el examen histológico del recto, el cuadro clínico y el roentgenograma es posible un pronóstico relativamente seguro. Un estacionamiento de dos años justifica continuar un tratamiento conservador, siempre que no surjan complicaciones generales y secundarias, como suele ocurrir en la forma izquierda crónica. En conjunto, esta colitis parcial puede sugerir la *transversocolostomía preliminar o definitiva,* es decir, con hemicolectomía izquierda o sin ella, o, si se preserva en principio el recto, la *interposición ulterior del intestino delgado.* Desde luego se resecará si el intestino presenta alteraciones irreversibles, el conducto rígido, y la mucosa cauterizada y poliposa. De cómo se reponga la mucosa en el muñón rectal dependerá necesariamente en qué medida ha de preservarse el recto y efectuarse luego la reconstrucción uniéndolo directamente al colon proximal, o interponiendo el intestino delgado (fig. 353). Pero como es posible una *torsión del ciego con cecorrectostomía* (figuras 234 y 235) sin tensión, la interposición del intestino delgado, con su proporción de riesgos de 10 a 26 % (GULEKE, FINSTERER), queda reservada sólo a ciertas indicaciones de resección segmentaria, especialmente en la diverticulitis.

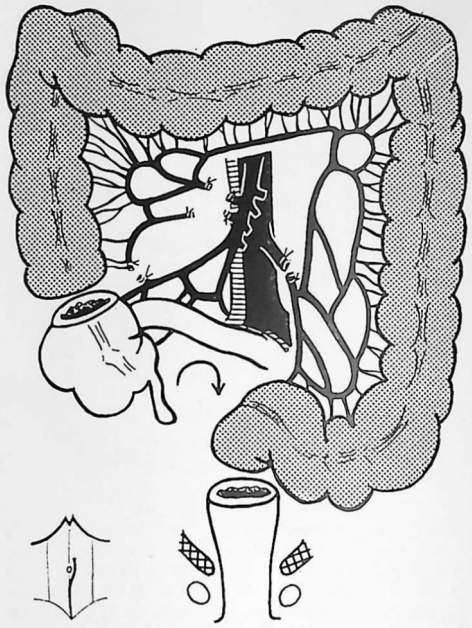

FIG. 234. Colectomía subtotal I, preservando el ciego y el recto (LILLEHEI y WANGENSTEEN). Se ligan la arteria mesentérica inferior y las cólicas derecha y media, dejando sólo la arteria ileocólica. Resección total del colon, menos un residuo cecoascendente. Mediante rotación de 180° a la izquierda, se aproxima el ciego inmovilizado al muñón anorrectal, con el que se anastomosa en dos planos. Si se deja un trozo algo más largo del colon ascendente, es posible una anastomosis por invaginación

Colitis derecha o enterocolitis regional

La *colitis inicialmente limitada al colon derecho es menos frecuente;* la hemos visto en 7 de nuestros casos. Si tiende a un descenso rápido, es tarea nuestra muy perentoria eliminarla pronto mediante hemicolectomía e ileotransversostomía. Pero si la colitis es crónica primaria, con remisiones prolongadas, puede intentarse la anastomosis disyuntiva.

En principio, todas nuestras reflexiones terapéuticas deben rehuir la idea de que la progresión de la colitis ulcerosa sigue la vía intestinal; todo indica más bien que la propagación tiene lugar en el plano neurovascular, pues de otro modo no se explica la discontinuidad ascendente y descendente de una colostomía de doble paso.



FIG. 235. Colectomía subtotal II. Refuerzo de la anastomosis mediante una fístula cecal de Witzel

Una anomalía que debe diferenciarse de estas inflamaciones ulcerosas parciales del intestino grueso, y también del íleon inferior, es la *enteritis regional* con participación del intestino grueso o sin ella (CROHN, A. W. FISCHER), muy propensa a recidivas en el intestino grueso, a juicio de algunos autores (WATKINSON, THOMPSON, GOLIGHER). Después de una hemicolectomía derecha en dos muchachos, dos años y dos años y medio más tarde hubimos de laparotomizar de nuevo una recidiva con hemorragia profusa del colon transverso, que en el aspecto estructural concordaba con la enteritis regional. En otro caso, cuatro años después de la hemicolectomía tuvimos que realizar una proctocolectomía a causa de cáncer del recto y recidiva total.

DOCKERTY, NEUMAN, YARNIS, CROHN, BROOKE y otros estiman que la *ileocolitis granulomatosa,* en apariencia independiente por su morfología y evolución, es una *tercera enfermedad del colon y el íleon,* morfológica y clínicamente distinta en principio de la colitis ulcerosa y de la enteritis regional, pero que después de la resección *puede recidivar* en el intestino delgado y en la anastomosis *como enteritis regional típica.* Como puede rebasar el margen visible de la afección y penetrar socavando en las inmediaciones aparentemente sanas, se explica el *crecido número de recidivas.* Aquí se observa analogía con la enteritis regional, la cual si no se extirpa ampliamente recidiva; la forma intermedia de colitis se manifiesta típicamente por un engrosamiento de toda la pared intestinal, incluido el mesocolon. Suele encontrarse muchas veces asociada a la enteritis regional típica. Esta forma en el intestino delgado, sugiere su analogía con la *enfermedad de Crohn;* también presenta igual tendencia a la *formación de fístulas anales y abscesos.* Su exacerbación fulminante propende a la dilatación tóxica. Por último, en esta «tercera forma», las *neoformaciones cancerosas observadas* son tan insólitas como en la enteritis regional. Tal enterocolitis derecha llama la atención porque, según MARSHAK, que ha examinado en el roentgenograma numerosos casos, en colaboración con la revisión rectoscópica del clínico, *no interesa nunca el recto.* Su singular inclinación a recidivas la sitúa, en cuanto a evolución solamente, junto a la enfermedad de Crohn, lo cual parece confirmado en definitiva porque la recidiva concuerda también morfológicamente en absoluto con la enteritis regional.

Complicaciones locales de la colitis ulcerosa (%)

Autores	Seudopólipos	Adenomas	Perforación libre	Complicaciones anorrectales	Hemorragia profusa	Estrechez
RANKIN, BARGEN y BUIE	10	—	3,3	3,7	0,4	8,5
DENNIS y KARLSON	—	—	3,7	5,6	0,8	—
BOCKUS, ROTH, BUCHMANN y KALSER	64	9,6	2,4	18,4	12,8	24,0
BACON, casos quirúrgicos	53,7	—	1,9	43,5	—	13,9
Casos de trat. conservador	32,5	—	3,4	23,7	0,9	8,4
Enfermos propios, Clín. de Cirugía, Univ. de Bonn	25,0	4,0	3,0	13,0	2,0	6,0

Cirugía de las complicaciones locales

La *cirugía de las complicaciones locales* de la colitis constituye una actividad arriesgada y de urgencia, con un índice elevado de defunciones, por lo que el cirujano pone especial interés en prevenir la aparición de complicaciones mediante un tratamiento operatorio precoz de las colitis. El riesgo de las complicaciones radica en que afectan a un organismo profundamente alterado, y no es posible suprimirlas con intervenciones ligeras. La hemorragia profusa incoercible, la *perforación* y el *íleo* reclaman una colectomía en el momento de descubrirlos, pues la búsqueda, el cierre y el cuidado de los puntos de hemorragia o perforación son más entretenidos y peligrosos que la resección. Y la anteposición posible cuando el intestino está sano, se hace imposible, por ser corto el mesenterio y muy frágil la pared intestinal. Si la perforación data de más de 24 horas, es preferible la ileostomía definitiva a la resección, y envolver con omento el foco de perforación, cerrarlo provisionalmente, y desaguar con amplitud. La hemorragia, a causa del grave estado de colapso, requiere, antes

de revisar el abdomen, una transfusión intra-arterial. Localizar el origen de la hemorragia puede ser bastante difícil.

Atonía tóxica

Por ser todavía pequeño el número de comunicaciones, *no es posible valorar aún con acierto los resultados terapéuticos en la atonía tóxica,* que encontramos tanto en la fase fulminante primaria como en la secundaria, y es la expresión de una alteración flemonosa de todas las capas murales del colon entero. Administrando esteroides mejora el estado general, pero aumenta asimismo no poco el peligro de perforación. El examen clínico descubre *insuflación del intestino grueso, con temperaturas altas, disnea* y *taquicardia,* que caracterizan la inminencia aguda de tal estado. Al principio, se cree tener delante una perforación, hasta que se advierte la ausencia del espacio falciforme subfrénico. Con carencia absoluta de alimentos, succión intestinal, dosis grandes de antibióticos y albúmina, tratamiento con vitaminas B y K, potasio y oxígeno, y el empleo no enteramente innocuo de esteroides, ROTH consiguió curar 5 casos de 6, y salvar mediante *colectomía* a 4 enfermos de 6 con atonía resistente a la terapéutica. Como es natural, la colectomía en esta fase exige trabajar aprisa, lo cual es bastante difícil, porque suele haber numerosas adherencias y estar muy distendido el intestino. Si se cree que el enfermo no puede resistir una colectomía, es mejor contentarse con una *cecostomía preliminar* en anestesia local, que, por reducir la presión, permite continuar el tratamiento interno, sobre todo el general con esteroides, que generalmente restablece la circulación (KLEIN). Además, el riesgo de este procedimiento operatorio es relativamente pequeño. Pero no debemos olvidar que la cecostomía es sólo una medida preliminar de urgencia, y que, tan pronto como haya mejorado el estado general, o sea pocos días más tarde, hemos de practicar sin falta la colectomía total, si queremos evitar la infalible hemorragia con perforación del colon remanente, con sus fatales consecuencias (PESKIN).

Complicaciones postoperatorias

Además de las complicaciones generales de la cirugía del colon, como *dehiscencia de suturas e íleo por adherencias,* tememos en primer lugar los *trastornos derivados de la ileostomía* y los desórdenes por parte del *hígado* y los *riñones* lesionados. Por sustitución antes y después de operar se compensan la oliguria, la elevación del nitrógeno no proteínico, la hipocloremia, la disminución de albúminas y la pérdida de hematíes. El funcionamiento fisiológico de la *ileostomía* no comienza hasta el segundo día después de la operación. La cantidad de secreción, que aumenta bastante en el transcurso de los ocho días siguientes, debe substituirse en proporciones iguales (véase la tabla de esta misma página), pues en 24 horas pueden perderse hasta 3 litros de jugo del intestino delgado, y las pérdidas medias se aproximan a 1,8 gr. de nitrógeno al día, 150 mEq./l. de sodio en 24 horas, y 15 mEq./l. de potasio en 24 horas. Si se administra cortisona como medicación previa, hay que continuarla por

Esquema de secreción y de sustitución de la ileostomía (según BROOKE)

	Ileostomía (precoz) Cantidad total en 24 horas	en mEq./l.	Ileostomía (tardía) Cantidad total en 24 horas	en mEq./l.
Cantidad	100-3000 ml.	—	200-500 ml.	—
Nitrógeno	2-4 g.	—	1-2 g.	—
Sodio	150-450 mEq. (3-9 g)	100-200	50-200 mEq. (1-5 g.)	100-200
Potasio.....	10-20 mEq. (0,4-0,8 g.)	5-10	5-10 mEq. (0,2-0,4 g.)	10-20
Calcio	40-100 mEq. (1-2 g.)	20-50	30-50 mEq. (0,5-1 g.)	50-100

lo menos hasta el décimo día, reduciendo la dosis; de otro modo, pueden aumentar mucho las pérdidas de sodio, y hacerse amenazante la retención de potasio.

Complicaciones de la ileostomía

Además de estas reacciones más o menos fisiológicas de la pérdida de líquido y de substancias inorgánicas, dominables en mayor o menor grado, la ileostomía nos hace temer las siguientes complicaciones quirúrgicas:

1. *Estenosis.*
2. *Formación de fístulas y abscesos.*
3. *Cauticación de la piel.*

La *estenosis, superficial o profunda,* generalmente a causa de un íleo por adherencias o de una estrechez cicatrizal del borde cutáneo, se reconoce por la *secreción* sostenida y recidivante, exclusivamente *líquida,* de la ileostomía, asociada a *enterospasmos, pérdida de peso, reducción del apetito* y peristalsis visible. Normalmente, pasados quince días, la descarga de la ileostomía debe ser ya espesa; en otro caso, se impone una revisión. Si no basta la *dilatación digital* cuidadosa del orificio, intentaremos localizar el obstáculo por medio de una imagen de contraste, y pensaremos en una eventual neostomía. No pocas veces, una tumefacción inflamatoria produce obturación parcial. TURNBULL, BACON y otros aconsejan, por el contrario, *lavar* el íleon próximo al orificio con una sonda blanda introducida en el mismo. Para la *estrechez cutánea,* basta recortar los bordes de la piel y dilatar mediante plastia en Z la abertura de ileostomía según LYONS. Si, a pesar de todas estas medidas, no reconocemos la estenosis del íleon, puede ocasionar pronto una alteración ulcerosa de éste, con perforación y fístulas. Por eso es importante comprobar a diario la función secretoria de la ileostomía, sobre todo para descubrir a tiempo la infiltración de los alrededores, que suele iniciarse a los 14 días, y generalmente precede a una fístula. Si la infiltración es visible, debemos *tratarla del modo más conservador posible,* y procurar su licuación en decúbito abdominal, empleando apósitos templados, hasta que descargue por sí misma o pueda abrirse una salida mediante una incisopunción superficial. Diferimos todo lo posible un intento de revisión detenida de la ileostomía reciente. La peritonitis local procedente de una fístula intraperitoneal de ileostomía debe ser tratada en lo posible con medidas conservadoras, intentando su resorción con elevadas dosis de antibióticos y peristálticos, pues en la revisión operatoria se termina generalmente con la ileostomía alta. Podemos evitar todas estas complicaciones, que siempre se originan en el íleon, protrayendo el *intestino delgado, sin fijarlo por sutura a la pared intestinal* y hasta lo sano, a través de la resección cutánea. Una manifestación asociada normal de la *ileostomía* de las proximidades, y no expresión de un trastorno funcional, es la *causticación de la piel,* que molesta al enfermo y perturba su estado general. La combatimos con las siguientes medidas:

1. Espesamiento de los jugos intestinales mediante *restricciones dietéticas.*
2. *Sustitución* de fermentos e *inhibición* de tripsina con Trasylol.
3. *Cubrimiento de la piel* con mezcla de cinc y aceite, Medargal y carbón animal, y últimamente también con polvos de Karaya, derivado de goma vegetal (MCNAMARA), o con una pasta de silicona y caolín (BROOKE). Si la piel está algo libre de eczemas, *adhiriendo la bolsa de ileostomía* es posible evitar que continúe la causticación de los alrededores. Pero hemos de prevenir contra el empleo prematuro de la bolsa de ileostomía, pues, como ya se ha dicho, nos priva de vigilar la función de la ileostomía reciente.

Evolución tardía de la colitis crónica

Autores	Número total	Operación necesaria	Carcinoma de los casos histológicamente examinados
LINDER	391	33,0 %	6,9 % (4,3 % a los diez años)
BANKS	245	34,0 %	
BACON	331	24,5 %	

Pronóstico

Los resultados de la operación son variables, según la fase de evolución de la colitis.

En la forma fulminante, el riesgo operatorio de la ileostomía simple es de un 50 % según PESKIN, de un 54 % según BARGEN, y hasta de 75 % según CATTELL. El riesgo de la ileostomía con colectomía es hoy de un 15,9 %, y el del tratamiento conservador (MCCONELL, PESKIN, CRILE y otros) se aproxima a 57 %. Tanto en la fase crónica como en la aguda, la mortalidad de la colectomía, según los resultados actuales procedentes de 10 095 casos, es de un 6,9 %. WHEELOCK y WARREN, a base de revisiones comparativas, llegan a la conclusión de que recuperaron la aptitud para el trabajo 94 % de los enfermos colectomizados, y 79 % de los sometidos a tratamiento conservador. De los casos crónicos de este segundo grupo, en un 30 % hubo que recurrir a la colectomía en término de cuatro a cinco años, a causa de complicaciones generales y locales.

El *pronóstico* de la colitis ulcerosa depende:

a) Del período de enfermedad hasta la operación.
b) Del *de la gravedad* de la afección.
c) De la *extensión de las alteraciones.*
d) De la *edad del enfermo.*

La terapéutica quirúrgica oportuna resulta eficaz en la colitis ulcerosa fulminante y en la complicada grave, crónica y recidivante, con hemicolectomía en las formas locales parciales y colectomía o proctocolectomía en las totales. El *índice de las complicaciones mortales* de la ileostomía ha descendido en la actualidad a 10 %. De los enfermos jóvenes de colitis crónica, pasados diez a quince años, 25 % están expuestos a *degeneración maligna.* Por eso, y por la gravedad de las manifestaciones generales secundarias, la colectomía de la forma crónica constituye una medida no sólo *terapéutica,* sino también *profiláctica,* y al elegir el momento, debemos tener presente que cuando persisten los signos generales reumatoides y otros, sólo en 50 % de los casos puede esperarse que la colectomía mejore la situación.

Bibliografía sobre Colitis ulcerosa

AYLETT, ST.: The Surgery of diffuse ulcerative colitis. Including a review of 100 cases of colitis treated by total colectomy and ileo-rectal anastomosis. Post-Grad. Med. J., 35 (1959), 67.

BACON, H. E., S. PH. BRALOW: Rehabilitation and longterm survisal after colectomy for ulcerative colitis. J. Amer. Med. Ass., 172 (1960), 324.

BANKS, B. M., B. J. KORELITZ, L. ZETZEL: The course of nonspezific ulcerative colitis: review of twenty years experience and late results. Gastroenterology, 32 (1957), 983.

BARGEN, J. A.: The prognosis of carcinoma of the colon associated wtih chronic ulcerative colitis. Dis. Colon Rectum, 4 (1961), 1.

BARBOSA, DE J. C., J. A. BARGEN, C. F. DIXON: Regional segmental colitis. Surg. Clin. A. América, 25 (1945), 939.

BERCOVITZ, Z. T.: Ulcerative colitis in older age patients. Gastroenterology, 39 (1960), 1.
Medical management of ulcerative colitis. Dis. Colon Rectum, 2 (1959), 5.

BERGERET: Cit. en DEUCHER.

BEST, R. R.: Evaluation of ileoproctostomy to avoid ileostomy in various colon lesions. J. Amer. Med. Ass., 150 (1952), 637.

BOCKUS, H. L., I. L. A. ROTH y otros. Ulcerative Colitis. Gastroenterologia, 86 (1956), 549.
, J. L. A. ROTH, E. BUCHMANN, M. KALSER: Ulcerative colitis. Classification of types. Clinical behavior life history prognosis. Modern trends in Gastroenterology. F. A. Jones, Butterworth Ltd., Londres, 1958.

BRANCH, CH. O., CL. B. SLEDGE: Inflammatory lesions of the colon simulating neoplasms. Gastroenterology, 28 (1955), 981.

BROOKE, B. N.: Surgical treatment of ulcerative colitis. Modern trends in Gastroenterology. F. A. Jones, Butterworth Ltd., Londres, 1958.

BROWNLEE, T. J.: Regional colitis as acute abdominal emergency. A record of 3 cases. Brit. J. Surg., 38 (1951), 507.

CATTELL, R. B., SACHS jr. E.: Surgical treatment of ulcerative colitis, experience in 180 patients. Amer. J. Med., 22 (1957), 264.

COOKE, W. T.: Inflammatory disease of the large and small intestine. Amer. J. Digest. Dis., 4 (1959), 327.

CRILE, G. jr.: Treatment of chron. ulc. colitis. Gastroenterology, 23 (1953), 533.

CROHN, B. B., H. YARNIS, E. B. CROHN, R. I. WALTER, L. J. GABRILOVE: Ulcerative colitis and pregnancy. Gastroenterology, 30 (1956), 391.
, J. H. CARLOCK, H. YARNIS: Rigth-sided (regional) colitis. J. Amer. Med. Ass., 134 (1947), 334.

CULLINAN, E. R., I. P. MACDUOGALL: The natural history of ulcerative colitis. Lancet, 1957/I, 9.

CURTIUS, F., H. G. ROHRMOSER: Zur Psychotherapie der Colitis ulcerosa. Dtsch. med. Wschr., 80 (1955), 105.

DENNIS, C., K. E. KARLSON: Surgical measures as supplements to the management of idiopatic ulcerative colitis: Cancer, cirrhosis and arthritis as frequent complications. Surgery, 32 (1952), 892.

DEUCHER, F.: Colitis ulcerosa. Arch. klin. Chir., 284 (1956), 328.
Die Indikationen zur chirurgischen Behandlung der Colitis ulcerosa. Wien. med. Wschr., 107 (1957), 1050.

DUKES, C. E.: Pre-malignant states of colon and rectum. Modern trends in Gastroenterology. F. A. Jones, Butterworth Ltd., Londres, 1958.

EDLING, N. P. G., R. LAGERCRANTZ, H. ROSENQUIST: Roentgenologic findings in ulcerative colitis with malignant degeneration. Acta radiol., 52 (1959), 125.

EICHELTER, G.: Die Proctitis ulcerosa und deren Therapie im Rahmen des Colitis-ulcerosa-Problems. Viena, klin. Wschr., 72 (1960), 545.

EICHENWALD, P.: Zur Kenntnis der vollständigen Obliteration des Dickdarms un ihre chirurgische Behandlung. Arch. klin. Chir., 147 (1927), 373.

EPSTEIN, H. J., y otros: Regional colitis involving the descending colon. Amer. J. Digest. Dis., 134 (1947), 334.

EWART, W. B., J. E. LENNARD-JONES: Corticosteroids in preoperative medical management of ulcerative colitis. Do they affect surgical success? Lancet, 1960/II, 60.

FERNANDEZ-HERLIHY, L.: The articular manifestations of chronic ulcerative colitis. N. Inglaerra J. Med., 261 (1959), 259.

FINSTERER: Véase página 40.

FISCHER, A. W.: Über die Erfolgsmöglichkeiten in der Therapie der Colitis ulcerosa. Arch. klin. Chir., 142 (1926), 160.

FISCHER, H.: Die Therapie der idiopathischen Kolitis. Landarzt, 35 (1959), 103.

FORD, D. K., D. G. VALLIS: The clinical course of arthritis associated with ulcerative colitis and regional ileitis. Arthritis Rheumatism, 2 (1959), 526.

GELBER, I., H. R. HAWTHORNE: Carcinoma of the colon in chronic ulcerative colitis. Gastroenterologia, 28 (1955), 836.

GILL, A. M., W. I. KENYON: Continuous use of prednisolone in the treatment of ulcerative colitis. Amer. J. Gastro-Enterol., 32 (1959), 6.

GOLDGRABER, M. B., E. M. HUMPHREYS: Carcinoma and ulcerative colitis a clinical-pathologic study, I, Cancer deaths. Gastroenterology, 34 (1958), 809.
, E. M. HUMPHREYS: Carcinoma and ulcerative colitis, A clinical-pathologic study. II. Statistical analysis. Gastroenterology, 34 (1958), 840.
, E. M. HUMPHREYS: Carcinoma and ulcerative colitis, A clinical-pathologic study. III. Survivors. Gastroenterology, 36 (1959), 5.

GRANIRER, L. W.: New treatment for ulcerative colitis. J. Amer. Med. Ass., 171 (1959), 402.

GRIMES, O. F., P. BOUDOURES, J. T. CRANE: Surgical treatment of ulcerative colitis. Amer. J. Surg., 90 (1955), 228.

GSELL, O., E. LÖW: Toxisches Megacolon bei Colitis ulcerosa. Gastroenterologica, 94 (1960), 1.

HAHN, H. G.: Über Colitis ulcerosa. Disertación, Bonn, 1960.

HAUCH, E. W.: Chronic ulcerative colitis as viewed by the internist. Amer. J. Gastro-Enterol., 34 (1960), 1.

HEBERER, G.: Zur chirurgischen Behandlung der Colitis ulcerosa. Dtsch. med. J., 8 (1957), 607.

HENNING, N., S. WITTE: Atlas der gastroenterologischen Diagnostik. G. Thieme, Stuttgart, 1957.

HICKEY, R. C., R. F. TIDRIK: Cancer in patients with chronic ulcerative colitis. Cancer, Filadelfia, 11 (1958), 35.

HUGHES, E. S. R.: Acute ulcerative colitis. Dis Colon Rectum, 4 (1961), 3.

HUMMEL, B.: Zur Ausschaltung des Dickdarmes bei der Colitis ulcerosa unter Berücksichtigung der pelvinen Ileosigmoidostomie. Chirurg, 21 (1950), 232.

HURWITZ, A., ST. L. GROSSMAN: Postoperative complications of ulcerative colitis. Amer. Med. Ass. Arch. Surg., 80 (1960), 262.

JONES, K. C.: Ileostomy, evolution and clinical management. Amer. J. Surg., 134 (1952), 77.

JONES, T. E.: The surgical treatment of ulcerative colitis. J. Amer. Med. Ass., 111 (1938), 2076.

JORDAN, S. M.: A review of the problem of chronic ulcerative colitis. Transact. Amer. Proctol. Soc., 47 (1946), 487.

KERTZNER, B.: Regional colitis presenting as fever of unknown origin. Report of a case. Gastroenterology, 17 (1951), 269.

KIEFER, E. D.: The management of chronic ulcerative colitis. Surg. Clin. N. América, 35 (1955), 809.

KIRSNER, J. B., J. ELCHLEPP: Production of an experimental ulcerative «colitis» in rabbits. Amer. Med. Ass. Arch. Path., 68 (1959), 392.

KLEIN, S. H., ST. EDELMAN: Emergency cecostomy in ulcerative colitis with acute toxic dilatation. Surgery, 47 (1960), 3.

KÖNIG, A., W. DICK: Zur Behandlung des Dickdarmkrebses. Brun's Beitr. klin. Chir., 153 (1931), 87.

KORELITZ, B. I., H. D. JANOWITZ: Dilatation of the colon, a serious complication of ulcerative colitis. Ann. Int. Med., 53 (1960), 1.

LAGERCRANTZ, R. H. C.: Ulzerative Kolitis. In «Die Prognose chronischer Erkrankungen» (LINNEWEH), S., 151. Springer, Berlín, Viena, Heidelberg, 1960.

LAMBLING, A., y otros: Le traitement des rectocolitis hemorrhagiques etc. Sém. d. hop. París, 35 (1959), 3101.

LENNARD-JONES, J. E.: Fulminating ulcerative colitis. Brit. Med. J., 3 (1960), 96.

LINDNER, A. E., R. C. KING: Chronic ulcerative colitis. A clinical appraisal and follow-up study. Gastroenterology, 39 (1960), 2.

LUMB, G.: The pathology of ulcerative colitis. Modern trends in Gastroenterology. T. A. Jones, Butterworth Ltd., Londres, 1958.

LYNN, D. H.: The relationship of chronic lesions to carcinoma of the colon, chronic ulcerative colitis. Internat. Abstr. Surg., 81 (1945), 4.

MACHELLA, T. E.: Problems in ulcerative colitis. Am. J. M. Sc., 222 (1951), 579.

MANNING, J. H., R. WARREN, A. S. ADI: Segmental colitis, results of surgery. N. Inglaterra J. Med., 252 (1955), 850.

MARSHAK, R. H., L. J. LESTER, A. J. FRIEDMAN: Megacolon, a complication of ulcerative coltis. Gastroenterology, 16 (1950), 768.

MCCONELL y otros: Plain film diafnosis of fulminating ulcerative colitis. Radiology, 71 (1958), 674.

MCELWAIN, J. W., R. M. ALEXANDER: Fluid balance in the management of ileostomy. J. Internat. Coll. Surgeons, 33 (1960), 575.

MCNAMARA, R. J., E. M. FARBER: Dermatologic changes in the circumileostomy skin. California Med., 91 (1959), 16.

MELROSE, A. G.: The geographical incidence of chronic ulcerative colitis in britain. Gastroenterologica, 29 (1955), 1055.

MOERTEL, CH. G., J. A. BARGEN: Kritische Analyse der Anwendung vom Salicylazosulfapyridin bei chronischer Colitis ulcerosa. Ann. Int. Med., 51 (1959), 879.

NEUMAN, H. W., M. B. DOCKERTY: Pathology of regional (segmental) colitis. Surg. Gyn. Obstetr., 99 (1954), 572.

NEWMAN, H. W., M. B. DOCKERTY: The pathology of regional (segmental) colitis. Surg. Gyn. Obstetr., 99 (1954), 572.
, J. A. BARGEN: A clinical study of 201 cases of regional colitis. Surg. Gyn. Obstetr., 99 (1954), 563.

NISSEN, R.: Demonstrationen aus der operativen Chirurgie. Zbl. Chir., 60 (1933), 883.
OPPOLZER, R.: Colitis ulcerosa. Wien. klin. Wschr., 52 (1958), 1015.
ORTMANN, H.: Ein Beitrag zur Therapie der Colitis ulcerosa. Ärztl. Wschr., 9 (1954), 1100.
PATTERSON, M., J. MCGIVNEY: Topical steroids in diseases of the colon. J. South. Med. Ass., 52 (1959), 423.
PESKIN, G. W., A. V. O. DAVIS: Acute fulminating ulcerative colitis with colonic distention. Surg. Gyn. Obstetr., 110 (1960), 269.
PETTAVEL, J.: Cancer et colite ulcéreuse idiopathique. Gastroenterologia, 92 (1959), 233.
POCHE, R.: Colitis fibrinosa nach Behandlung mit Aureomycin und Terramycin. Zbl. allg. Path., 93 (1955), 84.
PRIEST, R. J., J. W. REBUCK: A new qualitative defect of leucocyte funktion in ulcerative colitis. Gastroenterology, 38 (1960), 715.
RANKIN, J. G.: The liver in ulcerative colitis treatment of pericholangitis with Tetracycline. Lancet, 1959, II, 1110.
RAVITH, M. M.: Anal ileostomy etc. Surg. Gyn. Obstetr., 84 (1947), 1095.
REIFFERSCHEID, M.: Das Späschicksal der Colitis-ulcerosa-Kranken. Arch. klin. Chir., 293 (1960), 558.
REIFFERSCHEID, M.: Zur chirurgischen Indikation der Colitis ulcerosa. Der Internist, 2 (1961), 545.
RICKETTS, W. E., y otros: Chronic nonspecif. ulc. colitis. Gastroenterology, 10 (1948), 1.
RIISAGER, P. M.: Easinophil leukocytes in ulcerative Colitis. Lancet, 1959, II, 1008.
ROTH, J. L. A., A. VALDES-DAPENA: Toxic megacolon in ulcerative colitis. Gastroenterology, 37 (1959), 239.
ROWE, A. A., A. ROWE: Chronic ulcerative colitis-atypic allergy in tis etiology. Amer. J. Gastro-Enterol., 34 (1960), 49.
RUNYEON, F. G.: Surgical treatment of the chronic ulcerative colitis. Dis. Colon Rectum, 2 (1959), 362.
RYAN, A. J.: The phophylaxis of cancer in ulcerative colitis. Amer, J. Proctol., 7 (1956), 406.
SLANEY, G., B. N. BROOKE: Cancer in ulcerative colitis. Lancet, 1959/II, 31.
SLOAN, W. P., y otros: Life histories of patients with chronic ulc. colitis. Gastroenterology, 16 (1950), 25.
SMIDDY, F. G.: Fecal loss of fluid, electrolytes and nitrogen in colitis before and after ileostomy. Lancet, 1960, I, 14.
SPICKARD, A.: Acute filminating ulcerative colitis complicating drug therapie of hypertension: Treatment based on total parenteral alimentation. Amer. Pract. Digest. Treatm., 11 (1960), 3.
STAHLGREEN, L. H., L. K. FERGUSON: Is ileostomy always necessary in the surgical treatment of segmental ulcerative colitis? Surgery, 46 (1959), 5.
SVARTZ, N.: Über die Entstehung von Kolon-Ca bei ulceröser Kolitis. Münch. Med. Wschr., 101 (1959), 2116.
THOREK, PH.: Vagotomy for chronic, nonspecific, ulcerative colitis. J. Internat. Coll. Surgeons, 11 (1948), 6. Vagotomy for idiopathic ulcerative colitis and regional enteritis. J. Amer. Med. Ass., 145 (1951), 140.
TRUELOVE, S. C.: Systemic and local corticosteroid therapy in ulcerative colitis. Brit. Med. J., 13 (1960), 464.
TURNBULL, R. B.: Management of the ileostomy. Amer. J. Surg., 86 (1953), 617.
WARREN, I. A., J. E. BERK: The etiology of chronic nonspecific ulcerative colitis. Gastroenterology, 33 (1957), 395.
WATKINSON, G., H. THOMPSON, J. C. GOLIGHER: Right-sided segmental ulcerative colitis. Brit. J. Surg., 47 (1960), 337.
WECKESSER, E. C., A. B. CHINN: Carcinoma complicating chronic ulcerative colitis. J. Amer. Med. Ass., 152 (1953), 905.
WESTERMANN, H. H.: Zur chirurgischen Behandung der Colitis ulcerosa. Chirurg., 12 (1940), 629.
WHEELOCK jr., F. C., R. WARREN: Ulcerative colitis, follow up studies. N. England J. Med., 252 (1955), 421.
WOLF, B. S., R. H. MARSHAK: «Toxic» segmental dilatation of the colon during the course of fulminating ulcerative colitis: Roentgen findings. Amer. J. Roentgenol., 82 (1959), 6.
WOLF, H. G.: Klinik und Therapie der Kolitiden im Kindesalter unter besonderer Berücksichtigung der Colitis ulcerosa. Wien. klin. Wschr., 71 (1959), 117.

Íleo del intestino grueso

El íleo del intestino delgado constituye clínicamente un *cuadro patológico de etiología y sintomatología poco uniforme*. Esta condición se acentúa de modo especial en el íleo del intestino grueso.

Patogenia

Tumores (carcinomas)

Estado general poco perturbado al principio, subproductividad, cambio de forma y frecuencia de las heces, vómitos tardíos, comienzo crónico, meteorismo, sangre oculta, timpanismo marginal, aumento de la insuflación del mesogastrio, rigideces intestinales, hiperperistalsis, niveles anchos en el roentgenograma. En todos los casos, enema fluido de contraste, con cuidado.

Invaginación

Generalmente ileocólica. Véase «Intestino delgado».

Vólvulo

Insuflación del ciego y del sigmoides, comienzo súbito, leucocitosis elevada, cuadro reflejo de shock



FIG. 236. Patogenia del íleo del intestino grueso (1709 casos)

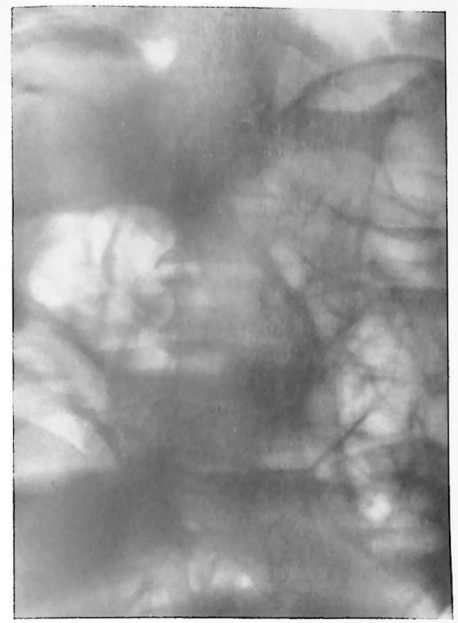

FIG. 237. Íleo del intestino grueso con válvula ileocecal continente. Josef Sch., 62 años. Desde dos meses antes, dolor en el hipogastrio, con subproductividad, pérdida de casi 7 kg. de peso, estreñimiento y diarrea. La hinchazón aumenta, aun administrando purgantes. Cáncer rectal alto estenosante

intestinal con parálisis, vómitos precoces reflejos, dolor local a la presión. Imagen de contraste: contorno del ciego y del sigmoides bien visible; altura relativamente pequeña del enema.

Adherencias

Laparotomía anterior, poca altura del enema, meteorismo del intestino grueso, niveles en el roentgenograma de éste, estado general poco alterado, vómitos tardíos.

Atresias y estenosis (muy insólitas)

Oclusión congénita baja, insuflación máxima del abdomen, prueba de Farber positiva.

Rotación defectuosa

Véase Duodeno, página 61.

Duplicaciones o repliegues

Sobre todo en la infancia; íleo incompleto crónico, hemorragia en el conducto gastroentérico, y enema de contraste con relieve excavado, lumen doble y síntoma de pelota.

Hernia encarcelada

Especialmente las femorales e inguinales del lado izquierdo.

Colitis ulcerosa

Anamnesia, fase tardía y de estrechez cicatrizal.

Estenosis (afecciones granulomatosas)

Comienzo crónico, linfogranuloma venéreo, actinomicosis, sífilis, tuberculosis, enterocolitis granulomatosa, amebiasis (¡anamnesia!).

Estenosis por irradiación

Comienzo crónico, antecedentes de alteración cutánea. Roentgenograma: estrechez larga y rígida.

Divertículos

Curso crónico. Dolor antes de defecar, meteorismo, dolor y tumor a la izquierda, en la expansión ilíaca. Enema de contraste.



FIG. 238. Vólvulo sigmoideo. Franz M., 57 años. Desde años antes, estreñimiento con dolor en el hipogastrio izquierdo; deposiciones posibles sólo tomando purgantes enérgicos. Tiene siempre la sensación de que el intestino oprime el ala ilíaca izquierda. La víspera, dolor violento, incapacidad de andar. Retención de ventosidades, náuseas; leucocitosis de 9600

El íleo del intestino grueso proviene en primer término de una *oclusión por tumor*, y ocupan lugares secundarios vólvulos, hernias, adherencias, diverticulosis, coprolitos e invaginaciones. Prescindiendo del vólvulo, la invaginación y la hernia, es insólita una estrangulación. *Dos tercios de las oclusiones se producen por debajo de la flexura izquierda.*

Síntomas y diagnóstico

Por su localización baja, su deslinde mediante la válvula ileocecal, y su aparición paulatina, *los síntomas del íleo del intestino grueso son menos turbulentos* que los de oclusión del intestino delgado; el estado general no se altera tanto, ni son tan manifiestos los signos tóxicos secundarios.

Pero esto no constituye ninguna ventaja, pues así reconocemos el íleo más tarde de lo necesario, y precisamente en casos de vól-



FIG. 239. Mortalidad por íleo del intestino grueso (2280 casos)

vulo, carcinoma, divertículo y coprolitos *no es excepcional la perforación*. El diagnóstico clínico y roentgenológico permite identificar sin dificultad la oclusión, y la insuflación marginal percutoria concuerda con la imagen roentgenológica. La falta de nivel en el intestino delgado, y una circulación poco alterada, descartan la parálisis refleja; los enemas frustados de sifón (véase «Íleo del intestino delgado») aclaran el diagnóstico.

Terapéutica (elección del método operatorio)

Si por limitación del meteorismo intestinal se descarta el vólvulo sigmoideo, por palpación la hernia, por anamnesia las adherencias, por edad la invaginación, y por ausencia de síntomas prodrómicos la diverticulitis, en la mayoría de los casos la causa de la obturación es el carcinoma del colon izquierdo, y el procedimiento de elección es la *transversocolostomía como tratamiento preliminar* (véase Carcinoma del colon). A nuestro juicio, por lo menos debe evitarse en el íleo la hemicolectomía en un tiempo, indicada para el carcinoma del recto, aunque últimamente se aconseja cada vez más esta intervención (HEGEMANN, SAVAGE y otros). Tampoco hemos visto en la *ileotransversostomía preliminar* con resección unilateral nada que impida otra radical más tarde. En el carcinoma izquierdo estenosante con íleo elegimos la transversocolostomía.

Entretanto, hemos aprendido que *en el íleo del intestino grueso es necesario diferenciar también en el aspecto fisiopatológico entre íleo carcinomatoso y no carcinomatoso*. La resección en un tiempo, con anastomosis terminoterminal, en el vólvulo, la hernia incarcerada y la diverticulitis, cuando no llegan a descompensarse del todo la circulación y la economía humoral, no es más arriesgada que la resección en dos tiempos; pero en el íleo por carcinoma, según lo demuestran los resultados, el método en dos tiempos reduce el peligro operatorio. *En principio, es oportuno aprovechar más bien de más que de menos la posibilidad de colostomía preliminar que se ofrece en el intestino grueso*, siempre que el ciego esté aún libre para una cecostomía, y el colon transverso derecho para un ano de doble paso, y que estén descartadas estrangulaciones. La transversocolostomía proporciona una descompresión más rápida y completa que la fístula cecal, si bien compartimos con HEGEMANN la opinión de que la sutura inmediata del ciego ampliamente abierto en la pared abdominal —¡cuidado con el prolapso!— puede producir una descarga igualmente buena. El contenido en secreciones del intestino delgado impone solamente dedicar más cuidado a la substitución de líquido. La *exploración del abdomen* es igualmente posible desde la fístula cecal y desde la incisión de colostomía.

La *reducción rectal de un vólvulo del sigmoides*, posible en 56 % de los casos, *tiene que ir seguida inmediatamente de resección abdominal*, a causa de la frecuente recidiva (27 %). Hoy se tiene por método predilecto, con una mortalidad de 28,2 %, frente a un riesgo aproximado de 47,6 % del método en dos tiempos (GEORGIEV).

Cecocolon móvil (elevación de la raíz del mesenterio)

Síntomas

La adherencia deficiente del ciego y del colon ascendente a la pared posterior del abdomen va asociada regularmente a elevación del extremo inferior del mesenterio (pág. 157). Esto ocasiona *trastornos funcionales de tránsito*, que pueden ser causa de vivas molestias. El cuadro clínico se caracteriza por accesos, especialmente al incorporarse después de un descanso prolongado en decúbito, de dolor en el hipogastrio derecho, que mejora al cabo de un rato de reposo sobre el costado derecho y desaparece mediante masaje, y por estreñimiento crónico de carácter intermitente. El cecocolon móvil tiene importancia sobre todo porque suele ser difícil de diferenciar de apendicitis crónica, enteritis regional, enterocolitis, tuberculosis o cólico mucoso (colon irritable).

La *gravedad variable de los síntomas* se funda regularmente en *alteraciones morfológicas distintas*, que se distinguen en lo esencial por tres mecanismos, a saber:

1. El *grado de movilidad* del ciego y del colon ascendente.
2. Una *hipertrofia* más bien *secundaria* del ciego.
3. Una *fijación* del colon ascendente, inicialmente móvil, en posición anómala.

Indicación

La *indicación de laparotomía* no debe formularse más que cuando concuerdan el estado clínico y el roentgenograma, y, lo que importa sobre todo, cuando las medidas dietéticas han descartado ya como causa las dispepsias existentes con frecuencia (pág. 234).

Prácticamente, el ciego móvil se encuentra mas bién con ocasión de una *apendicectomía inmotivada*.

Método operatorio

Para *fijar la movilidad simple del ciego y el colon ascendente*, con elevación de la raíz del mesenterio, *dividimos a lo largo el peritoneo* de la pared derecha del abdomen en una extensión de 10 cm., formamos con él un *repliegue peritoneal*, insertamos en el mismo el ciego y el colon ascendente, y suturamos el colgajo libre de peritoneo a la tenia anterior con *puntos sueltos de seda*, distantes entre sí 1-1,5 cm. (fig. 136).

Del mismo modo sujetamos el *colon ascendente* cuando es el *único móvil*.

Si está agrandado el ciego, lo reduciremos plásticamente por invaginación (DELBET) o por sutura en bolsa de tabaco (PAUCHET).

La resección de un *ciego pélvico*, que por enclavamiento entre el psoas y la pared anterior del abdomen (SCHMIEDEN, JUNGHANNS) puede ocasionar grandes molestias, depende de la intensidad de éstas. Por lo regular, sólo es necesaria en casos de lordosis manifiesta. JUNGHANNS propone para la ileocolostomía ascendente una anastomosis terminoterminal; por lo general, preferimos para empalmar los intestinos delgado y grueso, por motivos de seguridad, la *anastomosis laterolateral* no demasiado extensa (exceptuando la resección de la enteritis regional).

Después de apendicitis o de apendicectomía, la movilidad inicialmente anormal del ciego y del colon ascendente, no reconocida o no fijada a la vez en la primera operación, puede reducirse en parte por *traslación* y *acodamiento* mediante adherencias. Tal alteración ocasiona a veces grandes molestias. El desprendimiento hábil de estas adherencias y el cubrimiento de sus puntos de ablación, así como la unión del colon ascendente a la pared lateral del abdomen, han demostrado ser también en estos casos un método de eficacia duradera.

Así como en toda fijación plástica del colon ascendente *extirpamos también el apéndice*, en la apendicectomía primaria debería *fijarse siempre a la vez un colon ascendente móvil*.

Cirugía del estreñimiento

Para el experto, una de las *decisiones más graves* es *volver a laparotomizar* a un enfermo a causa de adherencia abdominal o de estreñimiento crónico. La antigua regla de que el desprendimiento de una adherencia duplicaba el riesgo de recidivas, debe inducirnos a una máxima reserva frente a las molestias corrientes por adherencias.

Síntomas e indicación

La indicación debe fundarse en la presencia demostrada de síntomas clínicos y roentgenológicos de estenosis, como rigideces intestinales, asas de Wahl, niveles y vómitos, por un lado, y en la exclusión de predisposiciones psicopatológicas o de abuso de un medicamento, de desequilibrio mineral o pro-

teínico, de tetania abdominal, de hiperparatirosis o hipotirosis, por otro lado. Finalmente, *deben agotarse primero todos los ensayos conservadores* (HAFTER): además de la dieta, con ingestión de zumos de frutas y 2 cucharadas de lactosa en ayunas, fruta por la noche, pan de harina gruesa con café natural para desayunar, abundante grasa y líquido, y abstención de celulosa ordinaria, coles, cebollas, etcétera; gimnasia casera, masaje abdominal, fricciones frías y otras medidas. Asimismo se puede emplear la neuroterapia en uno o dos tiempos, con novocaína al 0,25 % en forma de anestesia epidural, presacra o perineal. HAFTER describe el notable efecto de la roncha intracutánea en la piel del abdomen, por encima del ciego y del sigmoides, con Novocaína al 1 %.

De la gravedad de la situación depende el grado en que hemos de limitarnos cortar adherencias al operar. En ningún caso practicamos una *enteroanastomosis* para sortear paquetes intestinales inextricables, pues en el transcurso de los años siguientes puede ser origen de gravísimos *trastornos de resorción*.

El *tratamiento de un estreñimiento crónico* presupone conocer todas sus posibles causas. Pero si el cuadro de estado se deja reducir a las formas enterógenas de estreñimiento, hay que seguir concretando donde esté el obstáculo. Ya no reconocemos una obstrucción genuina del *intestino delgado*, desde que sabemos que la peristalsis supera gravísimas adherencias, acodamientos y angosturas con suma facilidad, mientras no existan distonías minerales, nerviosas, humorales o alérgicas de la musculatura de las paredes, y, con ello, trastornos permanentes de la motilidad (página 3).

En el *intestino grueso*, conocemos como entorpecimientos de tránsito el ciego móvil o largo en exceso; en el ligamento ileocólico común, el acodamiento del colon ascendente, sobre todo por la membrana de Jackson; el codo de doble paso por adherencias de la flexura izquierda, y todas las formas de longitud y anchura exageradas del colon sigmoideo, así como, por último, los trastornos espáticos con origen en el segmento anorrectal enfermo. Pero aun en estos casos no debe buscarse la perturbación primaria en la obturación estructural mecánica sino después de descartar anomalías de una regulación dinámica superior (carencia de minerales, reflejos a causa de inflamaciones de la zona del esplácnico, gastritis, úlcera gástrica o duodenal, colelitiasis, pancreatitis, anexitis, prostatitis, etc.). Porque hoy sabemos ya, en general, que una *ptosis* es *síntoma* y no causa del cuadro morboso que lleva al estreñimiento. En el ciego móvil, que regularmente sólo asociado a movilidad del colon ascendente ocasiona verdaderas molestias, pero menos veces un estreñimiento auténtico, únicamente se fijará la porción del colon ascendente de modo que el ciego quede más arriba de la entrada de la pelvis (fig. 136); esto es importante sobre todo en pacientes del sexo femenino. El *doble paso* de la flexura izquierda (PAYR) es anatómicamente normal; pero si se agregan trastornos secundarios de la digestión, con meteorismo, aerofagia, discreflexia anal, etc., puede convertirse en una causa local de enfermedad. Esto es tan excepcional, que no hemos tenido que practicar casi nunca un desprendimiento de la flexura con sección del ligamento frenocólico. No sucede lo mismo con el *megacolon* y el *colon alargado*, que comprende el sigmoides y el colon descendente; aquí está indicada la resección, precisamente en la extensión necesaria para que la porción descendente y alargada del colon se continúe con el recto pélvico. Pero también en estos casos hemos de recordar que un *espasmo de los esfínteres anal y rectal* puede haber provocado un *megacolon sintomático*, y hay que cerciorarse de ello siempre, *dilatando los esfínteres*, antes de la resección.

Bibliografía sobre íleo del intestino grueso y cecocolon móvil

ALBERS, J. H., L. L. SMITH: A comparison of cecostomie and transverse colostomy in complete colon obstruction. Surg. Gyn. Obstetr., 95 (1952), 410.

ANDERSEN, D. A.: Volvulus in Western India. Brit. J. Surg., 44 (1956), 132.

BALATSENKO, D. N.: Über Volvulus in verschiedenen Regionen des Magen-Darm-Traktes, verursacht durch die nachoperativen Verwachsungen. Vestn. chir., 83 (1959), 69; Z.org. ges. Chir., 159 (1960), 194.

BECKER, W. F.: Acute obstruction of the colon. Surg. Gyn. Obstetr., 96 (1953), 677.

BERRY, R. E. L.: Acute obstruction of the colon. Surg. Clin. N. America, 35 (1955), 1373.

BIGELOW, W. A.: Results of the band operation on the right colon for right-sided abdominal pain. Canad. Med. Ass. J., 63 (1950), 368.

BOLT, D. E.: The management of volvulus of the sigmoid colon. Brit. J. Surg., 44 (1956), 172.

BRUUSGAARD, C.: Volvulus of the sigmoid colon and its treatment. Surgery, 22 (1947), 466.

BYRNE, J. J., C. C. SWIFT, G. E. FARELL: Volvulus of the cecum. Arch. Surg., 64 (1952), 378.

DEAN, G. O., J. W. MURRY: Volvulus of the sigmoid colon. Ann. Surg., 135 (1952), 830.

DELBET: Cit. en JUNGHANNS.

DONHAUSER, J. L., S. ATWELL: Volvulus of the cecum. Arch. Surg., 58 (1949), 129.

FIGIEL, L. S., S. J. FIGIEL: Sigmoid volvulus. Amer. J. Roentgenol., 81 (1959), 683.

GEORGIEV, K.: Prilog kon klinickata patologia i therapija na volvulus sigmae. Habilitationsschrift, Skopje, 1958.

GERWIG, W. H.: Volvulus of the colon. Arch. Surg., 60 (1950), 721.

HALL-CRAGGS, E. C. B.: Sigmoid volvulus in an african population. Brit. Med. J., 5178 (1960), 1015.

HALLIGAN, E. J., F. HAMDAN, J. J. BAER: Volvulus of the sigmoid colon. Amer. J. Proctol., 9 (1958), 453.

HAFTER: Véase pág. 41.

HEGEMANN, G.: Ileus. Chirurg. Praxis, 5 (1961), 15.

HILTON, H. D., J. M. WAUGH: Volvulus of the sigmoid colon. Arch. Surg., 62 (1951), 437.

HINSHAW, D. B., R. CARTER: Volvulus des Sigmas. Ann. Surg., 146 (1957), 52.

HORWITZ, A., J. ROSENSZWEIG: Acute obstruction of the large bowel. Amer. J. Proctol., 8 (1957), 288.

JECK, H. S.: Volvulus of the cecum. Amer. J. Surg., 94 (1958), 411.

JUNGHANNS, H.: Der Sammelbegriff «Coecum mobile» und seine chirurgische Behandlung. Chirurg., 17/18 (1947), 580.

NELSON, T. G., W. F. BOWERS: Volvulus of the cecum and sigmoid colon. Arch. Surg., 72 (1956), 469.

PAUCHET: Cit. en JUNGHANNS.

RYAN, A. J., J. BURBANK: Volvulus of the cecum. Amer. J. Roentgenol., 68 (1952), 399.

SAVAGE, P. T.: The management of acute intestinal obstruction. Brit. J. Surg., XLXII (1960), 643.

SCHMIEDEN: Cit. en JUNGHANNS.

DE VILLET, G. D.: Volvulus of the proximal colon. Ann. Surg., 150 (1957), 1075.

Lesiones traumáticas generales de colon y recto

Los traumatismos murales del intestino grueso y del recto tienen una gran importancia diagnóstica, terapéutica y pericial.

En 3254 traumatismos de abdomen se ha encontrado un 37,7 % de lesiones del intestino grueso. El colon, el recto y el sigmoides, a pesar de su amplio lumen, de su constante repleción con aire, sus delgadas paredes y su deficiente irrigación sanguínea, sólo están *expuestos a traumatismos penetrantes*, mientras que las contusiones afectan con predominio al duodeno y al intestino delgado.

Mortalidad, frecuencia y resultados terapéuticos

Mortalidad de las lesiones de colon y recto

Número total de casos	En conjunto	Univiscerales	Multiviscerales
1722	30 %	—	—
455	—	18,02 %	—
1258	—	—	36,8 %

Causas de las lesiones, frecuencia y mortalidad

Causas	Heridas de guerra y accidentales desde 1940		Heridas accidentales	
	Número	Defunciones %	Número	Defunciones %
Proyectil	1380	33,6	253	16,2
Herida punzante	69	5,7	108	3,7
Contusión	9	(2,2)	5	—
Diversas	21	(9,5)	—	—

Mortalidad derivada de lesiones concomitantes

Localización		Número de casos	Mortalidad (%)
Colon	univisceral	257	22,5
	multivisceral	840	40,3
Recto:	univisceral	77	13,0
	multivisceral	62	38,7

Las lesiones concomitantes disminuyen las perspectivas de curación de las lesiones de colon en 2/3 a 1/2, poco más o menos.



FIG. 240. Mortalidad por lesión del intestino grueso y del recto (1133 casos)

Mortalidad operatoria

Métodos quirúrgicos	Número de casos	Mortalidad (%)
Colon-recto en conjunto:		
Sutura primaria	274	6,1
Protracción sobre cursor	86	30,2
Sutura y colostomía	64	21,8
Resección	16	(31,2)
Aspiración y sutura	16	(43,7)
Colon ascendente:		
Protracción de la lesión sobre cursor	145	22,1
Ano artificial de doble paso	27	(37,0)
Colostomía con sonda	39	(25)
Resección e ileocolostomía	29	(51)
Ano de doble paso (ileocolon)	17	(64)
Colon transverso:		
Protracción sobre cursor	252	31
Ano de doble paso	146	49
Fístula con sonda	(4)	(50)
Colon descendente:		
Protracción sobre cursor	67	28
Ano de doble paso	48	(43)
Sigmoides y rectosigmoides:		
Protracción sobre cursor	82	25
Ano de doble paso	32	(43)
Sutura y colostomía primaria	34	(32)
Recto:		
Colostomía (oral)	(8)	(62)
Desagüe y colostomía proximal	82	18
Sutura, desagüe y colostomía proximal	25	(24)

Síntomas y diagnóstico

La sintomatología, el diagnóstico y los rasgos fundamentales de su tratamiento no distinguen esencialmente las lesiones del intestino grueso de las del intestino delgado. Por ser *muy infeccioso el contenido del intestino recto,* el *shock* es mucho más grave; pero el cuadro clínico es tan manifiesto que apreciamos antes el traumatismo. Casi nunca faltan los *espacios falciformes* debajo del diafragma, ni la *gran tirantez de la pared abdominal,* el *dolor de Douglas* y el *meteorismo,* que desde un principio pueden ser exagerados. En algunos casos *es posible una hemorragia rectal.* Pero también aquí existe una lesión retroperitoneal, que puede ser de evolución larvada e insidiosa. *De la pron-*

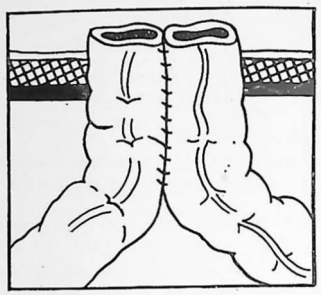

FIG. 242

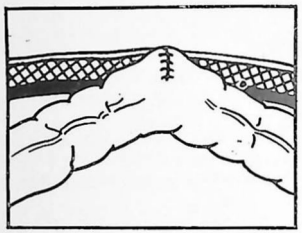

FIG. 243

FIGS. 242-243. Lesión del colon. Resección protractiva *(arriba).* Sutura de una lesión de colon en la pared abdominal *(abajo)*

titud y la elección del método dependen en gran parte las perspectivas de éxito de nuestra intervención (fig. 241). En todos los casos de la lesión del colon y del rectosigmoides, ha resultado *lo más rápido y preferible anteponer el segmento intestinal herido* sobre un cursor. Si están traumatizados 2/3 del contorno del tubo intestinal, no puede soslayarse la *protracción de doble paso* (fig. 242). Las excoriaciones superficiales de serosa han de *suturarse por encima* (fig. 243). Los desgarros de paredes lisas, si la suciedad es mínima y no hay todavía peritonitis, *se invaginan* primero *por triplicado,* se suturan en la pared del abdomen, o sea aseguran mediante colostomía proximal. Si en el abdomen infectado hay adherencias que impiden la protracción, o es difícil practicar ésta, o existen otras lesiones del colon, hemos de contentarnos con la sobresutura, el desagüe y la colostomía proximal.



FIG. 241. Relación entre el momento de intervenir y la mortalidad (1272 casos)

Por principio, debemos sacar la colostomía oral por una *incisión aparte en la pared abdominal;* de otro modo, son de temer considerables complicaciones de la herida.

Causas de defunción

En primer lugar, perdemos a nuestros heridos de colon a causa de los *traumatismos asociados,* generalmente *numerosos y extensos,* que provocan *shock traumático y hemorrágico.*

Causas de muerte por traumatismo del intestino grueso

Causas de defunción	Número de casos	Por 100
Shock	195	50,9
Peritonitis	96	25,1
Insuficiencia renal	41	10,7
Neumonía	15	3,9
Hemorragia	13	3,4
Embolia pulmonar	13	3,4
Lesión asociada de tórax	10	2,6
Total	383	

En cambio, son menos de temer *peritonitis, reacciones de compresión o aplastamiento* e *infartos por embolia celular* del pulmón. *Complicaciones posoperatorias coercibles* son infección de heridas, dehiscencia de suturas, fístula estercorácea, íleo mecánico y disfunción hepatorrenal. La elección de la incisión en la pared del abdomen, la substitución posoperatoria de proteínas y el desagüe superficial de heridas son medidas que previenen eficazmente anomalías de cicatrización.

Pronóstico

El éxito del tratamiento depende de la precocidad de la intervención, de la extensión y el grado de las lesiones de los vasos principales, del número de roturas de la pared intestinal, de las lesiones asociadas, y también de la edad y del estado general del paciente. A juzgar por grandes series de observaciones clínicas cuyos resultados hemos confirmado en enfermos propios durante los últimos diez años, actualmente podemos salvar a más de 2/3 de ellos.

Herida por empalamiento

En oficios rurales, y también en niños, la *herida por empalamiento,* de relativa frecuencia, perfora el intestino desde dentro o desde fuera. Son puntos de entrada el escroto, la vagina, el perineo, la región parasacra y el muslo. A menudo, además del problemático reconocimiento de la lesión, se tropieza primero con la dificultad de distinguir clínicamente el carácter intraperitoneal o extraperitoneal de las lesiones, y esto es de importancia decisiva para elegir el método de tratamiento. Si hay pérdida rectal de sangre (palpación digital), la forma en que evoluciona la lesión hace pensar en una perforación de intestino, y si la palpación rectal no proporciona datos ciertos, se practicará una cuidadosa rectoscopia, sin insuflar aire. Cuando además existen síntomas peritoneales —dolor, inactividad intestinal, náuseas y contractura de la pared abdominal—, está indicada una laparotomía exploratoria inmediata. Si palpamos una lesión baja en el recto, se expondrá por *vía perineal o parasacra,* según los casos, y la abertura se suturará por encima en dos planos.

Perforación instrumental del intestino

Causas y frecuencia

La *perforación instrumental del intestino* interesa en primer lugar el recto y el rectosigmoides, y además de la causada por *termómetros,* comprende, sobre todo, lesiones *irrigoscópicas* producidas por *sonda rectal, catéter* e *insuflación de aire,* y menos veces traumatismos con *dilatador, pinza de biopsia* o el propio rectoscopio. Se consideran especialmente amenazados carcinomas, divertículos, la colitis ulcerosa y el intestino senil. La frecuencia de 1:50 000, comunicada por PORTES, de las heridas rectoscópicas, y la

de 4:74 000 que indica JONES, parece válida sólo para centros de rectoscopia. La perforación con pinza de biopsia es todavía menos corriente. En cuanto a la *frecuencia relativa* de las perforaciones por *enema de contraste* para roentgenografía, con insuflación de aire, la clínica de LUND da una cifra de 2:10 000. En total, KLEMM comunicó 35 casos hasta 1942, y por separado, hasta 1959, GRODSKY dio cuenta de 16 casos de perforaciones por enema de contraste, con 8 defunciones. De 35 perforaciones a causa de enemas de limpieza (KLEIN y SCARBOROUGH), 8 tuvieron un desenlace infausto.

Síntomas y diagnóstico

La *perforación por rotura* estudiada por DICK, que se observa con preferencia en el codo rectosigmoideo, o sea intraperitoneal, al *dilatar estenosis y estrecheces*, es evitable si excluímos del tratamiento por dilatación angosturas inflamatorias y fistulosas. Los *síntomas de perforación* pueden evolucionar precisamente de modo *retardado* y *larvado* en esta lesión, y dificultar así su reconocimiento oportuno. Siempre deberá sospecharse de un avance fácil y sin resistencia del dilatador. Sólo en estrecheces inflamatorias y fistulosas sube rápidamente la temperatura después de la perforación.

Las *lesiones por enemas con la sonda rectal* son de temer especialmente en la primera infancia. Por lo general, el enema se aplica a reciennacidos si dos días después de su nacimiento no han expulsado heces. Pero como el sigmoides suele estar en ellos muy inflado, con el *rectosigmoides en ángulo agudo*, la sonda rectal irrumpe fácilmente al entrar en la delgada pared del colon sigmoideo. Por desgracia, estas lesiones son casi siempre mortales.

No menos peligrosa es la aplicación de un esfuerzo excesivo con ocasión de enemas, y en particular de baños intestinales subacuáticos (DROSCHEL, HERRMANN y otros). En general, *antes de emplear tales métodos de tratamiento hay que informarse* muy detenidamente de la posible existencia de las *precipitadas debilidades congénitas de las paredes*, y no olvidar en ningún momento que la pared normal del rectocolon no resiste más de 21 mm. de Hg de presión (LÖRING y colaboradores).

Así como la *lesión extraperitoneal del recto* es menos alarmante, y la subida de temperatura, el dolor perineal y coccígeo, el *enfisema* del perineo, del muslo y aun del cuello, la leucocitosis y la palpación rectal revelan la entrada de aire y gases, la perforación instrumental intraperitoneal del rectosigmoides, de gran importancia clínica, ocasiona sorprendentemente shock peritoneal sólo en un 13 % de los casos, y peritonitis sólo en un 16 %.

Sin embargo, el *diagnóstico precoz* tiene importancia general para el desenlace de esta complicación. No suscita problemas la indicación en casos con aire libre bajo el diafragma y *signos precoces de shock* y de peritonitis; en este caso *no demoramos la laparotomía*. En cambio, es difícil la *decisión* cuando se presume una perforación después de manejar instrumentos, pero *no se aprecian signos clínicos;* entonces, hay que forzarla, y para ello procedemos como sigue:

1. *Ajustamos el espéculo en el recto*, y examinamos su mucosa.
3. *Observamos sin insuflación de aire* hasta lo más arriba posible.
3. Inyectamos con cuidado y sin presión *opacificante acuoso*, y tomamos una roentgenoscopia en dirección lateral, oblicua y sagital.

En el rectoscopio reconocemos generalmente la lesión:

1. Porque el instrumento penetra fácilmente, de pronto y *sin resistencia.*
2. Porque podemos subirlo más sin atender al acodamiento.
3. Porque la mucosa presenta un desgarro sangrante.
4. Porque sobresale tejido adiposo, epiplón o intestino cubierto de serosa.

Pero tampoco debemos sentirnos seguros cuando no vemos una lesión. Y el hecho de que síntomas primarios de shock o de peritoneo sean relativamente insólitos en la lesión intraperitoneal no indica tampoco una curación espontánea más frecuente, sino que más bien pone de manifiesto la latencia del curso y la mayor dificultad consiguiente de la apreciación clínica.

En consecuencia, aun si la mencionada *comprobación dirigida* resulta *negativa*, nos hallamos ante la duda de si debemos actuar o podemos arriesgarnos a la *observación clínica del curso* del proceso local, y sobre todo del estado general.

Indicación y terapéutica

Por lo expuesto, creemos poder esbozar la *indicación* como sigue: Si las mencionadas investigaciones no han confirmado ninguna perforación local, ni hay indicios generales de ella, será justificada una actitud expectante. Sin embargo, cualquier duda debe inducirnos a actuar lo antes posible.

La elección de la vía de acceso *abdominal* o *perineal* depende de la altura supuesta de la lesión, y de que ésta haya sido ventral o dorsal.

La *perforación* con termómetro se halla regularmente a 5 cm. de altura, en la pared anterior del recto, y por ello, cuando se descubre en seguida, puede atenderse en el acto mediante sobresutura del conducto. La mortalidad del traumatismo instrumental y su tratamiento quirúrgico, según ANDRESEN, es de 8 % al cabo de una hora, de 32 % pasadas 2-6 horas, de 50 % a las 6-12 horas, y de 75 % a las 12 horas.

Mortalidad de las lesiones instrumentales del recto y del intestino grueso

Localización típica	Número total de casos	Mortalidad
Rectosigmoides	47	19
Recto (extraperitoneal)	5	1
Colon	26	9

Sólo es desfavorable el pronóstico de las *perforaciones secundarias* y de las *insidiosas*, donde la afección larvada ocasiona a menudo peritonitis tardía. A este grupo pertenecen también perforaciones de colostomía por enemas torpemente aplicados.

La *lesión extraperitoneal del recto* requiere una transversocolostomía con sutura, y si la infección persiste, el desagüe por vía coccígea o perineal parasacra. La *lesión intraperitoneal*, si se reconoce pronto, se sutura por encima; si ya existe peritonitis local marcada, se desagüa ampliamente y luego se practica una colostomía derivativa proximal.

Tratamiento de las lesiones instrumentales

Método operatorio	Casos	Mortalidad
Sutura primaria	38	9
Sutura y desagüe	3	2
Sutura y colostomía	15	8
Colostomía	22	7

Perforación intestinal espontánea

La titulada *perforación espontánea de intestino* puede provenir de las siguientes causas: carcinomas y sarcomas, megacolon, colitis ulcerosa, diverticulitis y úlcera simple. La perforación de un cáncer del colon ocupa una posición especial simplemente por su inminencia. Predomina numéricamente en la mitad izquierda del colon, en tanto que la úlcera por decúbito perforada, resultante de un íleo, se ve con más frecuencia en la región del ciego. No debe olvidarse, por último, la perforación espontánea neonatal (CRONIN, HAAS, WOLF, PALTAUF y otros), que prefiere asimismo el amplio ciego, de paredes delgadas. Se tiene por método óptimo de tratamiento la *protracción*, con una letalidad primaria de 90 en 246 casos.

Perforación por cuerpos extraños

Las *perforaciones por cuerpos extraños*, tan importantes en el duodeno y el intestino delgado, desempeñan sólo un papel secundario en el intestino grueso y el recto. En virtud del reflejo de defensa de la capa muscular de la mucosa (EXNER), se mantiene regularmente la evacuación por las vías naturales. Así, de 932 cuerpos extraños algo voluminosos tragados, sólo han ocasionado perforación 4,9 %; los más frecuentes han sido raspas de pescado, esquirlas de hueso, alfileres, utensilios de mesa y palillos de dientes. Por su carácter migratorio retardado, el índice de mortalidad no pasa de 4,3 %. Cuando se desconoce la anamnesia, es corriente pensar primero en apendicitis, tumo-

res, hernias incarceradas y perforaciones con absceso, así como en peritonitis locales o en diverticulitis. Se consideran como signos típicos síntomas generales de peritoneo, asociados a dolor lancinante, que se exacerba al variar de movimiento, por ejemplo, al agacharse, andar o girar mucho el cuerpo.

Los *cuerpos extraños introducidos en el recto y en el rectosigmoides* se eliminan a menudo por vía natural, con paciencia. Si están en el recto, la apertura del ano con espéculo permite ya un buen examen, pues en estos individuos suelen estar dilatados los esfínteres anal y rectal. Con el rectoscopio, aspirando y soplando, suele ser fácil eliminar el objeto; pero si éste se halla más arriba, se hace necesario recurrir a la narcosis, la colocación del rectoscopio y la impulsión manual desde el abdomen. En un pervertido, hemos extraído así una botella mediana de agua de Colonia y dos rollos de papel higiénico con 3/4 de su carga. En otros 4 casos, se eliminaron asimismo los cuerpos extraños mediante instrumentos y maniobras digitales. MADELUNG describe en un caso la extracción eficaz de una botella mediana ayudándose de la mano de un niño de 8 años (!). De todos modos, primero debe intentarse eludir la laparotomía. RFBELL informa sobre una serie de 22 casos: uno de ellos sucumbió a causa de peritonitis por perforación; 5 cuerpos extraños se extrajeron mediante laparotomía, 13 con instrumentos, y 4 salieron espontáneamente.

Perforación por aire comprimido

Un tipo especial de perforación es la rotura de intestino grueso y recto por *explosión de aire comprimido* (WÖLLER). El aire comprimido llega algunas veces hasta el colon ascendente, y desgarra el intestino total o parcialmente, provocando la muerte en 68,5 por ciento de los casos.

Rotura del recto por compresión abdominal

Una lesión insólita de la pared intestinal es la *rotura del recto por obra de la prensa abdominal* (BUNGE, LINDENBAUM, QUENU, HEINECKE, HELLSTRÖM). Se explica su mecanismo porque la contracción muscular comprime asas de intestino delgado, en el punto más bajo del pliegue semilunar de Douglas, contra la musculatura anterior del recto, y se rasga la mucosa. Son factores desencadenantes la defecación (17 casos), la elevación de cargas (4 casos), las caídas sin efecto directo (2 casos), la compresión al orinar (2 casos), y también se producen roturas al levantarse de la cama, durante un parto y al devolver. El recto ha sido afectado en 28 casos, y en 12 el rectosigmoides.

Fístulas del intestino grueso y rectovesicales

La *fístula postraumática, posperforativa* (diverticulitis) o *posoperatoria,* ocasionada por *irrigación* en el *recto* o en el *sigmoides* y la *vejiga,* debe atenderse lo antes posible, pero no sin examinar con cuidado y tratar primero la función renal y la infección de las vías urinarias eferentes. La indicación se funda en la cronicidad inevitable de esta infección y en la lesión renal irreversible consecutiva, con acidosis.

Síntomas y diagnóstico

La fístula urointestinal se manifiesta por *fecaluria* y *neumaturia,* y también por *intensa cistitis* y proctitis. Podemos identificar un 85 % de las fístulas con cistoscopio o cistograma; el diagnóstico rectoscópico es difícil, de no llenar la vejiga con azul de metileno.

Tratamiento

El *método en varios tiempos,* con *colostomía preliminar,* sigue siendo considerado como el más seguro. En el tratamiento de la fístula producida sobre el fondo de la úlcera por irradiación, se aconseja con insistencia desalojar previamente las heces en la primera sesión, ya que así pueden curarse también abscesos fistulosos. Hay que eliminar todas las necrosis y las zonas cicatrizales para que se estabilice la sutura.

Si la fístula se encuentra en el tramo superior del recto o en el sigmoides, *debe utilizarse la vía transperitoneal;* si está más baja, se tomará la *transvesical* (BOEMINGHAUS, KIELLEUTHNER). La fístula de acceso transperitoneal se secciona cerca de la vejiga y lejos del intestino, para no herir en

ningún caso la pared del recto. La sobresutura invaginada se hace con puntos sueltos de catgut cromado, de modo que no queden opuestas las series de puntos vesicales y rectales. Son sujeciones muy eficaces para las suturas, y no deben olvidarse, la *sonda permanente* y la *sonda rectal.*

Para el *cierre transvesical,* se atrae y reseca en círculo la fístula, y se sueltan la vejiga y el recto. También en este caso se procurará que *las suturas no queden superpuestas.* La sonda permanente y el decúbito abdominal con desagüe suprapúbico aseguran la curación de la fístula.

La *fístula rectouretral reciente* se cura a menudo de modo espontáneo con sonda permanente. La *fístula antigua labiada* ha de exponerse por vía perineal, y cerrarse, con resección de uretra, sobre la sonda mantenida en su sitio durante tres semanas. La *interposición de porciones de tejido conjuntivo* (aponeurosis, músculo elevador, colgajos de tejido adiposo, etc.) aumenta la seguridad de la sutura. La dilatación impide angosturas. La fístula rectovaginal se cierra también únicamente por inserción de un grueso colgajo musculoadiposo con pedículo dorsal, según indica MARTIUS.

Bibliografía relativa a lesiones de colón y recto

ANDRESEN, A. F.: Perforations from proctoscopy. Gastroenterology, 9 (1947), 32.

BARANBON, J., V. C. LAUGHLIN, W. DREYFUSS, P. F. BOYD: Acquired vesicocolic fistulas. J. Internat. Coll. Surgeons, 32 (1959), 276.

BLATT, L. J.: Injury of the rectum by tip of disposable enema. (Report of a case.) Amer. Med. Ass. Arch. Surg., 80 (1960), 442.

BOEHMINGHAUS, H.: Urologie. Operative Therapie usw., tomo I, 3.ª ed., E. Banaschewski, Munich, 1960.

BORGSTRÖM, S.: Subcutaneous emphysema following rectal perforation. Act. chir. Scand., 104 (1952), 465.

BUNGE, R.: Zur Pathogenese der subkutanen Darmrupturen. Bruns' Beitr. klin. Chir., 47 (1905), 771.

CRONIN, K.: The problem of spontaneous rupture of the normal alimentary canal. Brit. J. Surg., 47 (1959), 43.

DICK, W.: Über Bougierungsverletzungen des Enddarms. Bruns' Beitr. klin. Chir., 159 (1934), 174.

DROSCHL, H., E. LEIZINGER: Zur Perforation seltener Fremdkörper ins Rektum. Dtsch. Zschr. Chir., 255 (1942), 319.

EWELL, G. H.: Intestinovesical fistula. Amer. J .Surg., 82 (1951), 597; Z.org. ges. Chir., 125 (1952), 261.

FARGEL, H.: Perforation des Rektums bei einem Kontrasteinlauf. Med. Mschr., 10 (1956), 747.

GREMMEL, H., R. M. KONRAD: Dickdarmperforationen. Zbl. Chir., 85 (1960), 581.

GREWE, H. E., R. D. MEYER, H. GREMMEL: Frühkomplikationen bei Kontrastdarstellung des Magen-Darm-Traktes mit Barium. Arch. klin. Chir., 291 (1959), 286.

GRODSKY, L.: Perforation of the colon and rectum. During administration of barium enema. Dis. Colon Rectum, 2 (1959), 216.

HAAS, L.: Neonatal perforation of the colon. Arch. Dis. Childh., 33 (1958), 362.

HAAS, P. A.: Darmperforation bei Proktoskopie. Zbl. Chir., 84 (1959), 1207.

HAIM, F.: Beitrag zur Pathogenese der subkutanen Magen-Darm-Rupturen. Arch. klin. Chir., 93 (1910), 685.

HEINEKE, H.: Über die sogenannten Spontanrupturen des Rektums. Bruns' Beitr. klin. Chir., 40 (1906), 473.

HELLSTRÖM: Cit. en LINDENBAUM. Hygiea, Estocolmo, 74 (1914), 23.

HELMIG, H.: Zum Problem der Pfählungsverletzungen. Bruns' Beitr. klin. Chir., 196 (1958), 32.

HERRMANN. L.: Kolonperforation bei Rektoskopie und subaqualem Darmbad. Zbl. Chir., 84 (1959), 1198.

HOROVITZ, C.: Traumatische Perforation des Rektums. Zbl. Chir., 84 (1959), 1205.

HUGHES, E. S. R.: Vesico-colic-fistula. Dis. Colon Rectum, 3 (1960), 103.

JONES, J. D.: Perforations of the Rectum. Brit. med. J. (1943), 933.

KAMMEL, W.: Dickdarmzerreissung durch Presslufteinwirkung. Zbl. Chir., 83 (1958), 1823.

KAPFHAMMER, V., W. OBERWITTLER: Über eine subkutane Ruptur des Rektums. Zschr. Unfallhk., 59 (1956), 209.

KIELLEUTHNER, K.: Über Schussverletzungen der Harnblase im Kriege. Bruns' Beitr. klin. Chir. 100 (1916), 565.

KLEIN, R. R., R. A. SCARBOROUGH: Traumatic perforations of the rectum and distal colon. Amer. J. Surg., 86 (1953), 515.

KLEMM: Cit. en FARGEL.

KÜTTNER, H.: Die Spätschädigungen des Darmes nach stumpfer Bauchverletzung. Erg. Chir., 23 (1930), 205.

LINDENBAUM, J. S.: Über intraperitoneale Rupturen des Mastdarms. Arch. klin. Chir., 187 (1937), 478.

LÖRING, P., F. BRAHME: Perforation of the during examination by the double contrast method. Gastroenterology, 37 (1959), 770.

MARQUANDT, N. D.: Zur Versorgung von Rektumverletzungen bei der perinealen Prostatektomie. Chirurg., 28 (1957), 226.

NISSEN, R.: Rektourethrale Fistel durch Rektumresektion und Dünndarmplastik verschlossen. Chirurg., 26 (1955), 378.

PALTAUF, A.: Die spontane Dickdarmruptur des Neugeborenen. Arch. path. Anat., 111 (1888), 461.

PEARSE, H. E.: Instrumental perforation of the rectosigmoid. Arch. Surg., 42 (1941), 850.

PORTES, C., J. D. MAJARIKIS: Proctosigmoidoscopy incidence of polyps in 50 000 examinations. J. Amer. Med. Ass., 163 (1957), 411.

QUENU, E.: Des ruptures spontanées du rectum. Rev. chir., 2 (1882), 173.

SALLER, K.: Un- und Todesfälle bei Darmbädern. Arch. physik. Therap., 8 (1956), 363.

SCHEIDT, R.: Darmperforation bei Kontrastdarstellung usw. Chirurg., 21 (1950), 602.

SCHOEMAKER, J.: Aussprache. Arch. klin. Chir., 148 (1927), 211.

SINGER, F. L.: Vesicocolic fistula complicating diverticulitis: case reports. J. Urol., 61 (1949), 437.
THIELE, H.: Rektumfremdkörper, die eine Laparotomie erfordern. Zbl. Chir., 82 (1957), 624.
WOLF, H. G.: Beiträge zur Diagnose und Ätiologie des spontanen Pneumoperitoneums beim Neugeborenen. Radiol. clin., 27 (1958), 193.
WÖLLER, A.: Pfählungsverletzungen durch Pressluft. Zbl. Chir., 81 (1956), 1253.

Tumores benignos del colon y del recto

Los neoplasmas benignos del rectocolon tienen una gran importancia clínica, pues deben considerarse como *fases previas de la génesis de carcinomas*. Ante todo, llaman nuestra atención los *adenomas*, de desarrollo más o menos poliposo; los *lipomas, neurinomas* y *linfomas* son en cambio de categoría secundaria.

Frecuencia relativa de las distintas variedades benignas

Pólipos y poliposis difusa	11 744	94,1 %
Lipomas	437	3,5 %
Linfomas	171	1,37 %
Hemangiomas	60	0,48 %
Miomas.....	36	0,28 %
Duplicaciones o repliegues ...	20	0,16 %
Tumores neurógenos	12	0,096 %
Fibromas	2	0,016 %
Linfangiomas	1	0,008 %
Total	12 483	

Adenomas poliposos del colon y del recto

A. Formación de adenomas no familiares.

1. Pólipos solitarios.
2. Pólipos múltiples.
3. Poliposis difusa.
   a) Alteración epitelial limitada al intestino (α, forma primaria; β, forma secundaria, sobre el fondo de una colitis ulcerosa).
   b) Acompañada de alteración simultánea de los anejos de la piel (alopecia, alteraciones de las uñas).

B. Formación de adenomas familiares y congénitos.

1. Poliposis difusa familiar.
2. Poliposis difusa familiar con tumoración simultánea en el tejido conjuntivo.
3. Poliposis difusa (PEUTZ-JEGHER), sobre todo del estómago y del intestino delgado, con pigmentación perioral de las mucosas.

La discrepancia en los datos generales acerca de la *frecuencia de los adenomas*, que oscila entre 0.5 y 69 %, se explica, sobre todo por las diferentes edades de los enfermos examinados en cada caso. La mayoría de los pólipos se mantienen latentes largo tiempo, antes de sobrevenir hemorragias y secreciones mucosas.

Acierto de las medidas diagnósticas usuales

Examen digital	13,0 %
Rectoscopia	70-94 %
Enema de contraste roentgenológico	2,7-62,0 %

Con excepción de los grandes pólipos vellosos y de la poliposis difusa, que pueden ocasionar rápidamente caquexia generalizada



FIG. 244. Pólipo verrugoso de ancha base junto a un cáncer rectal. Bartel, F., 64 años. Desde seis meses antes, sangre en las heces; tratamiento por hemorroides. Columna fecal del grosor de un dedo. En nueve meses, pérdida de 10 kg. de peso



FIG. 245. Pólipo velloso. Wilhelm P., 58 años. Cinco años antes, comienzo con diarrea y deposiciones sanguinolentas



FIG. 246. Pólipo en forma de cereza. María M., 31 años (padre, fallecido a consecuencia de cáncer de colon). Desde cuatro años antes, molestias intestinales, diarreas paradójicas. Depósitos de sangre en las heces; pólipos múltiples en todo el intestino grueso

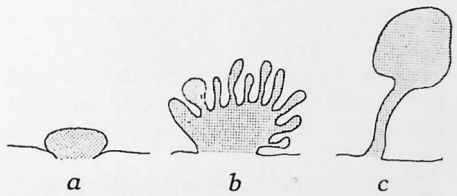

FIG. 247. Adenomas poliposos. Principales aspectos macroscópicos de los adenomas intestinales: *a*) pólipo verrugoso; *b*) pólipo velloso; *c*) pólipo pediculado en forma de cereza

por pérdida de proteínas, el adenoma clínicamente manifiesto difiere poco en su *sintomatología* del carcinoma del rectocolon.

Anatomía patológica

Encontramos adenomas de *amplia base* y *verrugosos* (fig. 244), y también *vellosos* (fig. 245) o *alargados, en forma de cereza* (figura 246) (WESTHUES). Se han asignado a estas distintas variedades diversos potenciales de degeneración, pero no es posible generalizar de tal modo. Según hoy sabemos por observaciones de su curso, la degeneración maligna sigue normas propias, con independencia de la estructura macroscópica.

Así como el adenoma juvenil y el senil sólo pueden compararse en cuanto a loca-

Características de las tres formas de desarrollo

	Frecuencia relativa	Presencia	Localización	Edad	Síntomas	Degeneración maligna
Adenoma verrugoso	un 20 %	múltiple	recto	40-60 años	ningún signo primario	frecuente, por hallazgo paralelo y primera forma de manifestación de un carcinoma
Pólipo pediculado en forma de cereza	un 60%	múltiple	recto-colon	0,10 años, desde 40 años	hemorragia en $^1/_3$ de los casos	relativamente raro
Pólipo velloso	un 20%	solitario	recto	desde 60 años	hemorragia	relativamente frecuente

Características comparativas de las formas de poliposis

	Presencia	Localización	Edad	Síntomas	Degeneración maligna
Forma no hereditaria	solitario, 60 %; múltiple, 40 %	recto, sigmoides, colon	0-10 años, 40-70 años	hemorragia en $^1/_3$ de los casos	confirmada en 10-20 %
Forma difusa familiar hereditaria	múltiple y difuso	intestino grueso, recto	10-30 años	hemorragia, descarga mucosa	más de 60 %
PEUTZ-JEGHER	múltiple y difuso	intestino delgado, yeyuno, intestino grueso	0-30 años	pigmentación, invaginación, hemorragia	controversia, desarrollo infiltrativo solamente

lización y manifestación clínica, pero no respecto a predisposición cancerosa, el *adenoma solitario no familiar* no admite comparación con el *adenoma familiar, ni el de Peutz-Jegher combinado con manchas* de pigmento, con el adenoma sin manchas; pues la malignidad presunta —factor decisivo para nuestra indicación— es distinta en las diversas formas. Y desde luego que DUKES demostró que aun las formas familiares pre-



FIG. 248



FIG. 249

FIGS. 248-249. Poliposis del colon. Peter M., 35 años. Desde un año antes, dolor cólico y heces sanguinolentas; mejoría remitente, pero disminución continua de peso

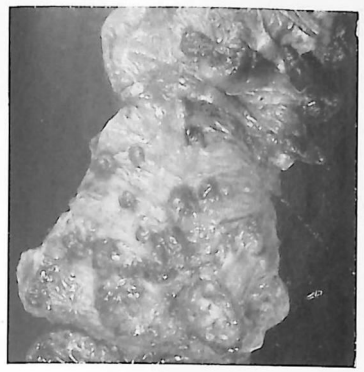

FIG. 250. Poliposis familiar con degeneración maligna en la región rectal. María M., 31 años. Desde cuatro años antes, diarreas paradójicas con sangre

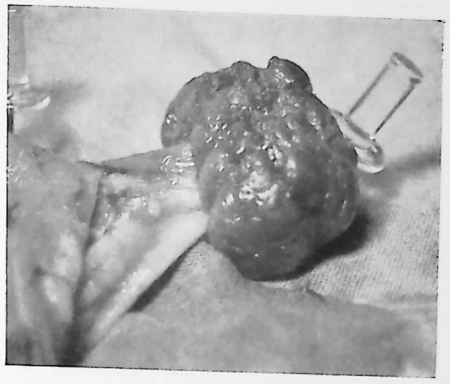

a



b

FIG. 251 *a-b*. Pólipo sigmoideo con degeneración maligna. Hans G., 64 años. Desde tres años antes, sangre en las heces, poca mucosidad; el médico le trató por hemorroides, y varios colegas formularon igual diagnóstico. Hace tres meses, una primera rectoscopia y un enema de contraste pusieron de manifiesto un pólipo

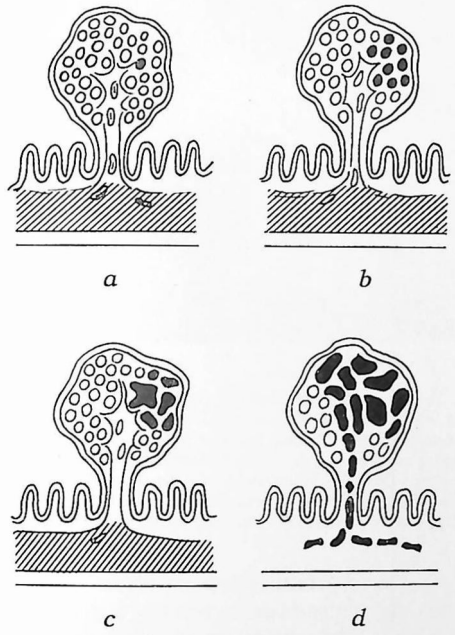

FIG. 252. Degeneración maligna de pólipos adenomatosos del conducto intestinal (según DUKES): *a*) Adenoma poliposo pediculado benigno; *b*) cáncer *in situ* (sin invasión); *c*) cáncer *in situ*, con invasión incipiente; *d*) cáncer con invasión del pedículo y zona de implantación

sentan dos tipos diferentes de evolución, las circunstancias se han hecho aún más complicadas. De los paralelos por edad y localización entre adenoma y carcinoma tampoco se deduce nada seguro sobre tendencia a degeneración. El adenoma no familiar se presenta con igual frecuencia solitario y múltiple. A base de la *observación histológica de su curso*, esto ocurre en un 3,4 % (de 8283); incluyendo 3541 casos *paralelos*, el índice sube a 14,4 %, y si partimos de la *estructura de los carcinomas*, la cifra es de 34,4 % (en 3071). En general, las opiniones discrepan respecto a la malignidad potencial de los pólipos de pedículo largo y de los vellosos, aunque esto no se comprueba con seguridad por observaciones de su evolución. Sea como fuere, tales observaciones revelan que los adenomas verrugosos de amplia base, a menudo con una anamnesia breve, propenden de repente a degenerar, si no son ya carcinomas primarios. Pero, en principio, no debemos establecer una amplia *indicación* basada solamente en datos clínicos como número, color, tamaño, anchura de base, estructura macroscópica y antigüedad de anam-

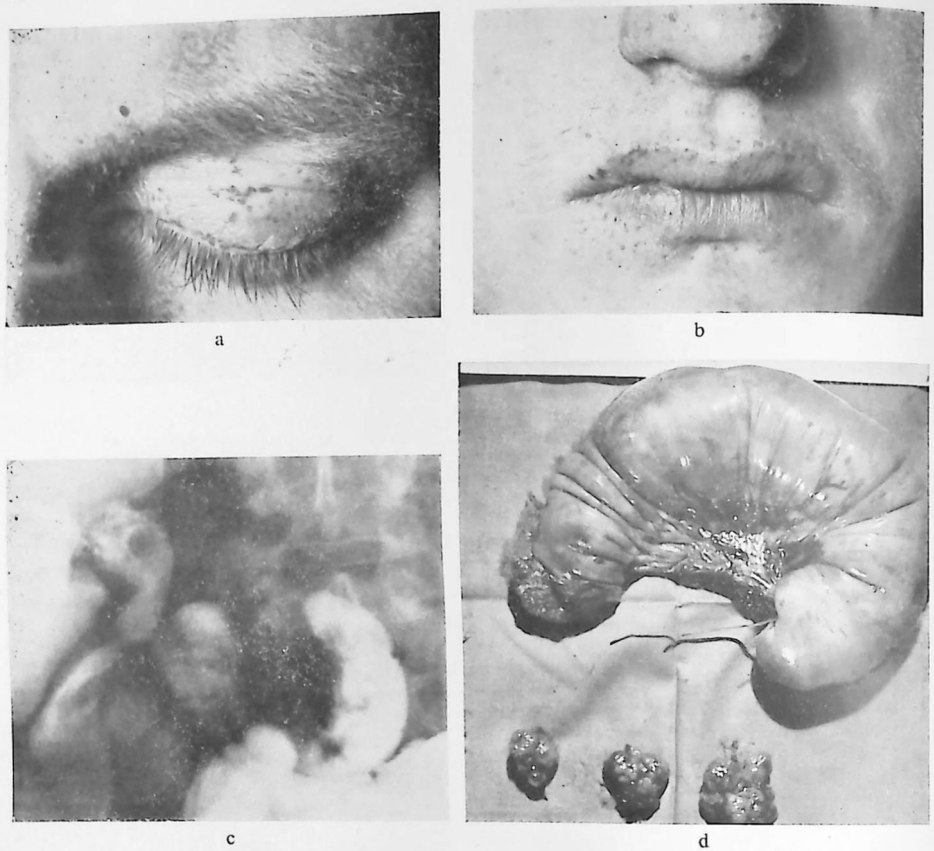

FIG. 253 a-d. Síndrome de Peutz-Jegher (poliposis difusa con anomalías de pigmentación). Heinz-Dieter, R., 20 años. Desde 2 1/2 años antes, sensación de pesadez en la región del estómago, náuseas: mejoría con espasmolíticos; el roentgenograma despierta sospechas de úlcera duodenal. Hace un año, melena: subproductividad, anemia. La víspera, después de beber un vaso de cerveza, pesadez en el epigastro, vómitos. Examen roentgenológico. Resistencia con barestesia más arriba del ombligo. Leucocitosis de 1500. Invaginación ileoileaca ocasionada por pólipos en el intestino delgado. *a*) y *b*) pigmentación palpebral y perioral: *c*) roentgenograma postoperatorio de contraste, con más pólipos; *d*) aspecto de la pieza de resección de la porción intestinal invaginada y de los pólipos

nesia, sino guiarnos más bien por los del *examen histológico reiterado*. En este aspecto, sólo es decisivo el resultado de la biopsia a base de varias excisiones de prueba.

La *poliposis familiar*, según hemos calculado en más de 600 casos con 59 % de degeneración maligna, debe considerarse, por lo regular, como *preneoplasia obligada*. El intervalo entre la manifestación de poliposis y la del carcinoma es de unos diez a quince años. Sólo la seguridad de que entre los ascendientes del enfermo ha habido algunos portadores de pólipos longevos sin tratamiento, justifica una actitud expectante, siempre que se garantice una observación continua del curso, con exámenes histológicos. Una *posición especial* ocupa la *adenomatosis de Peutz-Jegher* (fig. 252 *a-d*, pág. 245), en la que, pese a haberse comprobado con frecuencia fases infiltrativas, no se conocen hasta ahora degeneraciones malignas con metástasis.

Síntomas y diagnóstico

Además de la rectoscopia, con la cual sólo podemos descubrir adenomas bajos, naturalmente, tenemos en el *roentgenograma de contraste* del intestino grueso (A. W. FISCHER, WELIN) un buen recurso diagnóstico, aunque de valor indiciario limitado. No podemos esperar de él más de un 60 % de aciertos. Ante la sospecha clínica de pólipos altos, ha de ser negativo tres veces seguidas el examen roentgenológico para que renunciemos a una laparotomía exploratoria. Pero si tenemos en cuenta que podemos pasar también por alto adenomas al operar, ello demuestra la *problemática de todas las medidas diagnósticas preoperatorias*. Sin embargo, estamos conformes con DEDDISH cuando aconseja, *ante la duda en edad de carcinoma, efectuar una coloscopia intraoperatoria. Hoy no resecamos ningún cáncer de colon sin examinar con espéculo el intestino grueso remanente y extirpar los pólipos que contenga, antes de practicar la anastomosis;* pues sólo así es posible evitar con cierta seguridad la aparición del segundo cáncer o de una recidiva.

Coloscopia operatoria

Después de resecar el segmento canceroso del colon, examinamos la rama abierta del

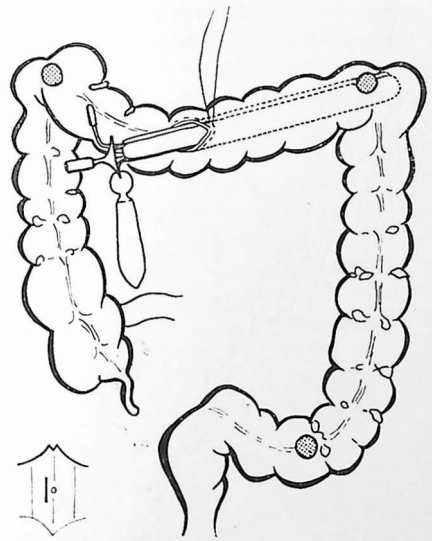

FIG. 254. Coloscopia intraoperatoria. Técnica de la misma para descubrir pólipos en el colon. Desde cuatro puntos de colostomía es posible introducir el rectoscopio desinfectado, para examinar todo el colon. A través del rectoscopio se pueden escindir los pólipos encontrados

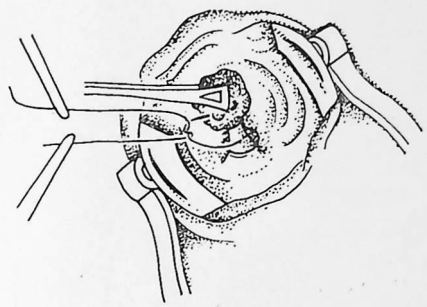

FIG. 255. Adenomas poliposos. Extirpación local de un pólipo rectal a través del ano ensanchado con unas valvas

mismo, que cubrimos alrededor con paños y aislamos los fiadores después de introducir el rectoscopio estéril. Todo pólipo encontrado se extirpa con la *pinza de biopsia* del rectoscopio, y cuando es grande, se elimina mediante *colotomía aparte*.

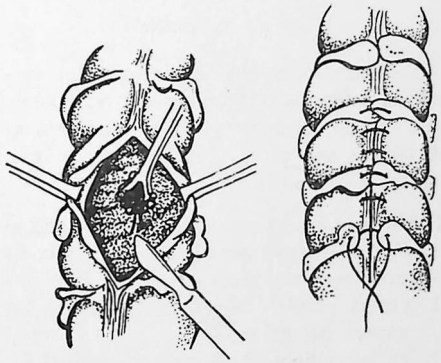

FIG. 256. Adenomas poliposos. Colotomía para eliminación y escisión de un pólipo voluminoso

En la coloscopia diagnóstica primaria procedemos de distinto modo: en este caso es necesaria *colotomía* en los segmentos *ascendente, transverso* y *descendente*. La pared intestinal se incide en la tenia libre entre cuatro fiadores, unos 2 cm. a lo largo, y el rectoscopio se introduce asépticamente como queda descrito. La colotomía se cierra en dos planos, transversalmente al eje longitudinal. El tratamiento consecutivo comprende dilatación del esfínter y empleo de sonda rectal.

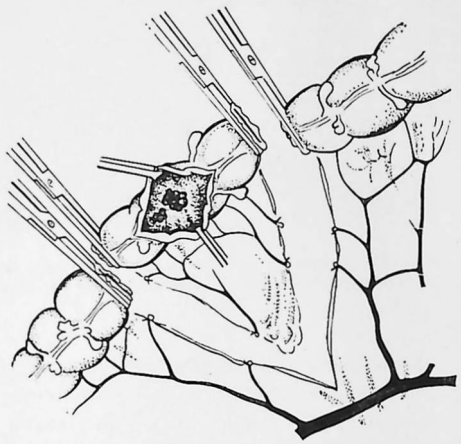

FIG. 257. Adenomas poliposos. Resección parcial de un segmento de colon con pólipos

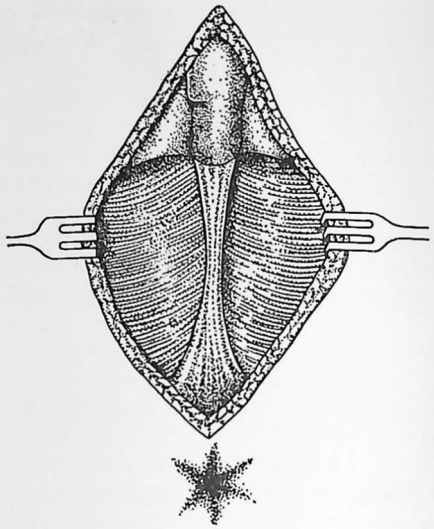

FIG. 258. Rectotomía posterior I, para eliminar del recto tumores benignos grandes. Incisión entre la punta del cóccix y el ano. Exposición del ligamento anococcígeo y del músculo elevador

Plan de tratamiento

Resumiendo, en el tratamiento de los adenomas solitarios o múltiplés del rectocolon, que han de considerarse como fases previas de cáncer, se llega al siguiente *plan de indicación y tratamiento:*

1. Un pólipo solitario pediculado en el recto se extirpa localmente y se somete a comprobación más tarde (fig. 255).
2. Varios pólipos en el recto requieren un examen del colon.
3. Varios pólipos en diversos puntos del colon exigen la extirpación por colotomía (fig. 256), y si están muy próximos, por resección segmentaria (fig. 257).
4. Si el pólipo, en edad de carcinoma, muestra alteración degenerativa maligna, se tratará como cáncer, y se eliminará por hemicolectomía o por extirpación o resección del recto.
5. Varios pólipos vellosos y verrugosos reclaman la resección del segmento.
6. La poliposis familiar requiere colectomizar, y puede dejarse el recto. Hasta dónde lleguemos en dirección proximal depende de que el ciego esté libre y pueda retorcerse para empalmarlo al recto.
7. La poliposis difusa no hereditaria, si hay sospechas de degeneración de un adenoma, deberá tratarse como la familiar.
8. En los dos últimos casos, durante la comprobación efectuada a los seis meses, se eliminarán en seguida todos los pólipos surgidos en el recto. Se requieren investigaciones más minuciosas para determinar

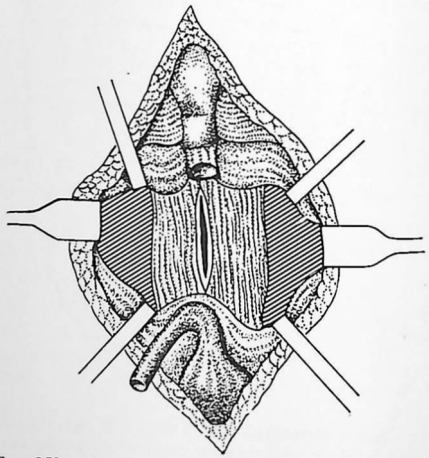

FIG. 259. Rectotomía posterior II. Sección del ligamento anococcígeo. Sección transversal del fascículo elevador; exposición de la pared posterior del recto, e incisión longitudinal de la misma

hasta qué punto las remisiones de los pólipos rectales tras colectomía afectan a los adenomas genuinos, y no sólo a los resultantes de inflamación (COLE).

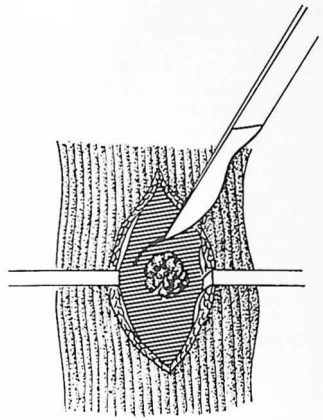

FIG. 260. Rectotomía posterior III. Escisión del tumor de ancha base

9. Sólo el adenoma maligno pediculado (DUKES, A.) sin anamnesia de cáncer rectal deberá extirparse por rectotomía posterior (figs. 258-262), o, si está alto, por resección segmentaria.

El *carcinoma de desarrollo poliposo*, y la mayoría de los *pólipos verrugosos de benignidad dudosa*, deberán ser objeto de eliminación lo más radical posible, por extirpación o resección amplia. En todas las reflexiones sobre indicación, debemos guiarnos por la experiencia de que el pólipo adenomatoso refleja una predisposición de la mucosa a formar tumores, y de que la tendencia a degeneración es tanto mayor cuantos más adenomas encontremos, y cada uno de 3-4 adenomas debe tomarse como precursor o fase previa de un cáncer. En general, deberá calcularse por ello en portadores de pólipos, según la comprobación sistemática practicada por RIDER, que la *predisposición al cáncer en ellos es unas dos veces mayor* que en individuos sin formación de adenomas.

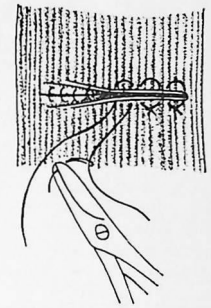

FIG. 261. Rectotomía posterior IV. Cierre del recto por sutura transversal doble, mediante puntos de colchonero

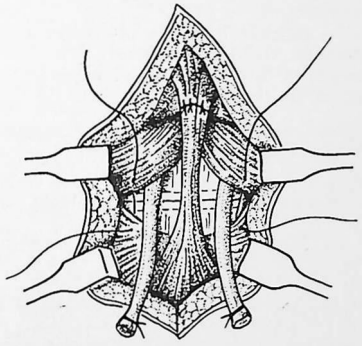

FIG. 262. Rectotomía posterior V. Desagüe de la cavidad de la herida. Sutura del ligamento anococcígeo. Puntos de situación del fascículo elevador

Bibliografía sobre adenomas poliposos (intestino grueso)

AMINEV, A. M.: Benigne Dickdarmpolyposis ist auch ohne operative Eingriffe heilbar. Zbl. Chir., 85 (1960), 1477.

BACON, H. E., E. J. LOWELL, H. D. TRIMPI: Villous papillomas of colon and rectum. Surgery, 35 (1954), 77.

, G. L. VILLALBA, I. SAUER, J. C. MARTEL: Adenomatosis of the colon and rectum. South. Med. J., 50 (1957), 630.

BAILEY, D.: Polyposis of gastro-intestinal tract. The Peutz syndrome. B. M. J. Arch., 24 (1957), 11.

BARTHOLOMEW, L. G., D. C. DAHLIN: Polyposis intestinalis mit Schleimhaut-Hautpigmentierung. Zschr. Haut-Geschl.krkh., 28 (1960), 313.

BENSAUDE, R., P. HILLEMAND, P. AUGIER: La polypose intestinale. Presse méd., 40 (1932), 687; Arch. mal. app. digest., 22 (1932), 473.

BEST, R. R.: Evaluations of neoproctostomy to avoid ileostomy in various colonic lesions. J. Amer. Med. Ass., 150 (1952), 637.

BINKLEY, G. T., D. A. SUNDERLAND, CH. J. MILLER, M. STEARNS, M. R. DEDDISH: Carcinoma arising in adenomas of colon and rectum. J. Amer. Med. Ass., 148 (1952), 1465.

BODEWIG, H. O.: Ileus bei Endometriom. Arch. klin. Chir., 288 (1958), 417.

BÜNGELER, W.: Geschwülste und regulierte abhängige Wachstumsstörungen (Hyperplasien) im Rahmen der Zellular- und Relationspathologie. Zschr. Krebsforsch., 58 (1951/52), 72.

BURNIKEL, R. H., A. G. SCHUTTE: Adenomatous polyps of the rectum and distal sigmoid. Amer. J. Surg., 88 (1954), 378.

COLE, J. W., W. D. HOLDEN: Postcolectomy regression of adenomatous polyps of the rectum. Amer. Med. Ass. Arch. Surg., 79 (1959), 385.

COLEMAN, SH. T., E. ECKERT: Preservation of rectum in polyposis of the colon and rectum. Amer. Med. Ass. Arch. Surg., 73 (1956), 635.

CULVER, G. J., R. M. PEREIRA, R. SEIBEL: Radiographic features of rectosigmoid endometriosis. Amer. J. Obstetr. Gynec., 76 (1958), 1176.

DEDDISH, M. R., R. E. HERTZ: Coloscopy in the treatment of mucosal polyps of the colon. Surg. Clin. N. America, 37 (1957), 1287.

DUKES, C. E.: An explanation of the difference between a papilloma and an adenoma of the rectum. Proc. Roy. Soc. Med. 40 (1947), 829; familial polyposis Ann. Coll. Surg., 10 (1952), 293.

ENQUIST, I. F.: The incidence and significance of polyps of the colon and rectum. Surgery, 42 (1957), 681.

, D. STATE: Rectal and colonic polyps. Surgery, 32 (1952), 696.

EVERSON, T. C., M. J. ALLEN: Subtotal colectomy with ileosigmoidostomy and fulguration of polyps in retained colon, evaluation as method of treatment of polyposis (adenomatosis) of colon. Arch. Surg., 69 (1954), 806.

FELSEN, J.: Differential diagnosis of intestinal polyposis. Amer. J. Roentgenol., 45 (1941), 551.

GOLDGRABER, M. B., J. B. KIRSNER: Polyps and carcinoma of the colon. Arch. Int. Med., 100 (1957), 669.

GORDON, D. L., y otros: Polyps of the colon in children. Amer. Med. Ass. Arch. Surg., 75 (1957), 90.

GROSSE, H.: Schützt die operative Entfernung der Praecancerose tatsächlich vor Krebs? Münch. med. Wschr. 98 (1956), 1773.

Über die Behandlungsmethode der zu erwartenden Komplikationen zweier verschiedener Erkrankungen. Zschr. inn. Med., 10 (1955), 358.

HAUSER, G.: Das Zylinderepithelkarzinom des Magens und des Dickdarmes. G. Fischer, Jena, 1890.

Üer die Polyposis intestinalis adenomatosa und deren Beziehungen zur Krebsentwicklung. Arch. klin. Med., 55 (1895), 429.

HELWIG, E. B.: The evolution of adenomas of the large intestine to carcinoma. Surg. Gyn. Obstetr., 84 (1947), 36.

JACKMANN, R. J., C. W. MAYO: The adeno-carcinoma sequence in cancer of the colon. Surg. Gyn. Obstetr., 93 (1951), 327.

JEGHERS, H., K. A. MCKUSICK, K. H. KATZ: Generalised intestinal polyposis and melanin spots of the oral mucosa, lips and digits. A syndrome of diagnostic significance. N. England J. Med., 241 (1949), 993.

KLEBS, E.: Allgemeine Pathologie, tomos I y II. G. Fischer, Jena, 1887.

KURZWEG, F. T.: A clinico-pathological study of transcolonically excised polyps. Thesis graduate School Univ. of Minnesota (1947).

LILLEHEI, R. C., O. H. WAGENSTEEN: Colectomy for cancer, polyps and diverticulitis. J. Amer. Med. Ass., 159 (1955), 163.

LOCKHART-MUMMERY, H. E., C. E. DUKES: The surgical treatment of familial polyposis of the colon. 1918-1954 (St. Marks Hospital London). Surg. Gyn. Obstetr., 46 (1928), 59.

MCLANAHAN, R., E. MARTIN: Colotomie, coloscopy and colectomy in the management of polyps of the large intestine. Ann. Surg., 145 (1957), 689.

MOORE, S. W., Polyps of the large intestine. Amer. J. Surg., 82 (1951), 3.

OESTERN, H. F.: Bericht über die Ergebnisse der Behandung des Rektumkarzinoms in der Chir. Univ.-Klinik Bonn von 1928-1948. Arch. klin. Chir., 266 (1951), 619.

ORTMAYER, M.: Carzinoma in small polyps of the distal colon: A sigmoidoscopic and histologic study. Gastroenterology, 31 (1956), 404.

PESKIN, H., L. FEINER: Rectal polyp with malignant transformation and early metastasis. J. Internat. Coll. Surg., 28 (1957), 1.

PORTES, C.: Proctosigmoidoscopy-incidense of polyps in 50 000 examinations. J. Amer. Med. Ass., 9 (1957), 163.

RAVITCH, M. M.: Anal ileostomy with sphincter preservation in patients requiring total colectomy for benign conditions. Surgery, 24 (1948), 170.

RIDER, J. A., J. B. KIRSNER, H. C. MOELLER, W. L. PALMER: Polyps of the colon and rectum. Their incidence and relationship to carcinoma. Amer. J. Med., 16 (1954), 555.

Polyps of the colon and rectum. J. Amer. Med. Ass., 170 (1959), 633.

SANDINSKY, W. R., Adenomatous polyps of the colon and rectum. Ann. Surg., 35 (1952), 6.

SAUER, W. G.: Polyps of the colon and rectum. Gastroenterology, 34 (1958), 2.

SCHÖTTLER, R.: Über die Polyposis adenomatosa, diffusa intestinalis und ihre Beziehungen zum Karzinom.. Disertación, Gotinga, 1923.

SÉNÈQUE, J., C. L. CHATELIN: Tumeurs villeuses du colon. J. chir., 76 (1958), 1.

STELZNER, F.: Zur Individualpathologie des Mastdarmkrebses. Arch. klin. Chir., 272 (1952), 101.

Über das Schocksal Mastdarmkrebskranker, die die Radikaloperation verweigerten, über Kranke, die nur örtliche Eingriffe durchführen lassen oder jegliche Operation verweigerten. Arch. klin. Chir., 273 (1953), 690.

STRAUSS, H.: Über Dickdarm- und Rektumpolyposе. Dtsch. med. Wschr., 58 (1932), 1313.

SWINTON, N. W., W. A. MEISSNER, W. A. SOLAND jr.: Papillary adenoma of the colon and rectum. Arch. Int. Med., 96 (1955), 544.

TAGART, R. E. B.: Endometriosis of the large intestine. Brit. J. Surg., 47 (1959), 27.

TURNBULL, R. B.: Carcinoma in colorectal polyps. The fate of 53 treated patients. Postgrad. Med., 21 (1957), 4.

VALDES-DAPENA, M. D.: Adenomatous polyps of the large intestine. Gastroenterology, 32 (1957).

VERSÉ, M.: Polypöses Adenom und Karzinom des Magen-Darm-Kanals. Disertación, Leilzig, 1908.

WEISS, G., B. HASKEN: Carcinoid tumours of the rectum. Diseases Colon Rectum.

WELIN: Véase pág. 43.

WERTHEIMER, H. M.: Routine sigmoidoscopy, a review of 300 consecutive examinations. U.S. Nav. Med. Bull., 49 (1949), 681.

WESTHUES: Véase pág. 41.

Endometriosis del colon y del recto

El colon y el recto, por este orden de frecuencia, son asiento de *endometriomas*, no exentos de problemas de *diagnóstico diferencial* y de *terapéutica*. En un 10-15 % de todas las mujeres parece existir esta distrofia de los tejidos en forma más o menos manifiesta clínicamente. La metaplasia y las embolias celulares por vía sanguínea o linfática, así como la implantación directa, originan colonización. *La sintomatología no es característica.* La enterorragia coincidente con las reglas es frecuente, pero no obligada; el dolor intermitente y cólico, el estreñimiento y la diarrea, apenas distinguen el endometrioma del cáncer. En el *roentgenograma* se ve el tumor como una escotadura plana y tumoral, que obstruye el conducto; muy pocas veces se distingue por encima del tumor, generalmente pequeño y plano, un resto de relieve de la mucosa. La *sintomatología local rectoscópica o intraoperatoria* apenas facilita el diagnóstico, pues el tumor aparece como un carcinoma, recio y de color oscuro. Sólo puede estimarse típico el hecho de que *la palpación rectal percibe muchas veces infiltrados duros detrás de la vagina y del útero*, de que se encuentran en la mucosa, cerca del tumor, unas puntitos pequeños, y de que la propia mucosa suele conservarse por encima del tumor.

Si la *biopsia* ha de orientarnos, deberá tomarse profundamente, *hasta llegar al músculo*, a fin de diferenciar la alteración celular típica.

En tumores pequeños, basta la *escisión local;* los grandes reclaman la *resección*. Si la estenosis es grave, el tumor asienta en el recto, y se necesita una colostomía permanente para mantener el tránsito, es preferible una *ovariectomía*. La regresión propia de esta última deja pronto libre el paso.

Lipomas, miomas, linfomas, enterocistomas

Como rara vez contamos con lipomas del rectocolon, y a menudo se manifiestan con signos similares de *hemorragia, invaginación de tumor* y *obturación*, generalmente los tomamos por malignomas. Por lo común se desarrollan *bajo la serosa y la mucosa*, con *base ancha* y *estrecha*, y son más frecuentes en el colon que en el recto. El promedio de edad de las personas lipomatosas, principalmente mujeres, es de unos 55 años. La anamnesia prolongada, la ausencia de pérdida de peso y subproductividad, el buen apetito y el *defecto de repleción* de contorno liso en el roentgenograma distinguen del malignoma el lipoma hallado generalmente en el intervalo libre de molestias. A causa de las complicaciones, que existen casi siempre, el riesgo operatorio es relativamente grande. Los *miomas*, asimismo muy raros, se encuentran casi siempre cerca del esfínter, con aspecto de nódulos fácilmente enucleables. Hay probabilidad de degeneraciones.

Menos frecuentes aún son los «*pólipos*» *linfomatosos*, que se encuentran en los decenios tercero y cuarto, con preferencia en el recto, y se toman muchas veces al principio por hemorroides, adenomas poliposos, carcinomas, abscesos, etc. En 101 de las 171 comunicaciones, los portadores eran varones. 71 enfermos acuden al médico a causa de *dolor local en el recto y por encima del sacro, hemorragias y sensación de cuerpo extraño*. En 112 casos eran solitarios; en 53, múltiples; en 78, de base ancha, y sólo en 12, pediculados. La extirpación rectoscópica no es peligrosa y resulta siempre eficaz.

Los enterocistomas o las duplicaciones son sumamente insólitos en el rectosigmoides y el resto del colon. La mayoría de las comunicaciones describen su asiento en la pared anterior (SIEBER). Entre los signos característicos figuran dolor, hemorragia y, si la válvula está llena, cierta sensación de cuerpo extraño. La rectoscopia y un enema de contraste aclaran el diagnóstico. Se aconseja la eliminación por vía perineal y ventral, si el asiento es anterior, y por vía parasacra, si es dorsal.

Bibliografía relativa a tomores benignos (intestino grueso y recto)

ANDERSON, P. A., M. B. DOCKERTY: Myomatous tumours of the rectum. Surgery, 28 (1950), 642.

CATTELL, R. B.: Endometriosis of the colon and rectum with intestinal obstruction. New Engl. J. Med., 217 (1937), 217.

CAVANAUGH, H. N.: Submucous lipoma of the large bowel. Amer. J. Surg., 80 (1950), 860.

CULVER, G. J., R. M. PEREIRA, R. SEIBEL: Radiographic features of rectosigmoid endometriosis. Surgery, 76 (1958), 1176.

HELLSTRÖM: Diffus cavernous hemangioma af the rectum. Acta. chir. Scand., 109 (1955), 277.

HENSCHEN, C.: Endometriosen und Endometriome des Rektosigmoids. Schweiz. Med. Wschr., 1941, 11, 1271.

MARSHALL, S. F., J. W. CHERRY: Smooth muscle tumours of the alimentary tract. Surg. Clin. N. America, 35 (1955), 719.

MAYO, CH. W.: Submucous lipomas of the colon. Surg. Gyn. Obstetr., 88 (1949), 390.

MEISSNER, W. W.: Benign lymphoma of the rectum. J. Internat. Coll. Surgeous, 26 (1956), 739.

NORMENT, W. B.: Tumours of the appendix. Surg. Gyn. Obstetr., 55 (1952), 590.

PEMBERTON, J. DE J., C. Y. MCCORMACK: Submucous lipomas of the colon and rectum. Amer. J. Surg., 37 (1937), 205.

SANDERS, R. L.: Endometriosis: clinical and therapeutic considerations. Surgery, 13 (1943), 224.

SCHMIDT, E.: Submuköses Lipom des Sigma, Schwierigkeiten der Diagnostik. Zbl. Chir., 82 (1957), 534.

SIEBER, W. K.: Alimentary tract duplications. A. M. A. Arch. Surg., 73, 383, 1956.

STOCKMAN, J. M., A. L. JENKINS: Duplication of the rectum. J. A. M. A., 173 (1960), 1223.

STOUT, A. P.: Tumours of the colon and rectum. Surg. Clin. N. America, 35 (1955), 1283.

Carcinoide del recto

Únicamente 27 % de los carcinoides del conducto digestivo se encuentran en el recto. Si bien son menos frecuentes sus *metástasis* (15 de 121 casos: HORN, JACKMANN, WALDENSTRÖM), tienen gran importancia porque sus formas *malignas* (FREUND, SHEPARD, FOREMAN) lo son *relativamente más* que las de otros lugares del intestino, como se deduce también de su *tiempo de supervivencia*, que varía entre 12 y 32 meses. Tres a cuatro años después de la excisión local, pueden presen-

tarse aún *metástasis en el hígado*. Las *formas benignas primarias* tienen un *tiempo de supervivencia de 94,6 meses* (FREUND), lo cual refleja la *incertidumbre de nuestro diagnóstico* y hace que parezca arriesgada la excisión local. En la irradiación consecutiva sólo podemos ver una medida más de seguridad. Por otra parte, la resección más extensa del recto neoplásico por el método transanal o dorsal no puede *mejorar el pronóstico;* lo hace sólo la *laparotomía con eliminación de todas las metástasis apreciables,* pues también en el carcinoide del recto puede ser aconsejable la extirpación paliativa de una metástasis del hígado (pág. 185).

Bibliografía acerca del carcinoide (recto)

BROWN, CH. H.: Argentaffine tumours of the gastrointestinal tract. Gastroenterology, 12 (1949), 225.

FOREMAN, R. C.: Carcinoid tumors. Ann. Surg., 136 (1952), 838.

FREUND, S. J.: Carcinoid tumours of the rectum. A statistical study. Amer. J. Surg., 93 (1957), 67.

HINES, M. O., P. H. HANLEY: Carcinoid tumours of the gastrointestinal tract. Arch. Int. Med., 96 (1955), 500.

HORN, R. C.: Carcinoid tumours of the colon and rectum. Cancer, Philadelphia, 2 (1949), 819.

HYMAN, R. M.: Appendical tumours. Amer. J. Surg., 79 (1951), 569.

JACKMAN, R. J.: Submucosal rectal nodules with particular reference to carcinoid. Amer. J. Surg., 88 (1959), 909.

KNOWLES, C. H. R.: Metastasis from argentaffinoma of the appendix. J. Path. Bact., 72 (1956), 326.

MATHEWS, W. R.: Carcinoid tumours of the rectum. Texas J. Med., 53 (1957), 16.

MAYO jr., W. H., E. E. MCKEE: Carcinoid tumours of the rectum. Arch. Surg., 62 (1951), 506.

REITZ, C. B.: Carcinoid in the appendix. Hahneman nian Monthly, 81 (1946), 230.

ROSSER, C.: Carcinoid tumours of the rectum. Surg. Gyn. Obstetr., 93 (1951), 486.

SHEPARD, R. M., L. H. STRUG: Carcinoid tumours of the rectum. Surgery, 29 (1951), 205.

WALDENSTRÖM, J.: Studies of the functional circulatory influence from metastasizing carcinoid tumours. Acta med. Scand., 152 (1955), 311.

Carcinoma del recto y del colon

Generalidades

En cirugía del intestino grueso y del recto dominan los tumores malignos, principalmente el carcinoma y su fase previa facultativa, el adenoma. Pero no merecen menor atención las alteraciones inflamatorias del colon y el recto, de importancia clínica práctica no sólo como precursores, sino también como abultamientos semejantes a tumores.

Además del carcinoma de estómago, el del *rectocolon* figura en el conducto digestivo a la cabeza de los blastomas.

El recto es atacado con más frecuencia que el colon, en relación de 6 : 4. Es difícil determinar la *frecuencia absoluta.* Nos proporciona los datos más exactos la *rectoscopia corriente,* cuyos resultados hemos recogido de comunicaciones de nueve autores americanos y dos escandinavos, y resumido en tablas, que dan una frecuencia absoluta de 1,03 %. La *relación demográfica* del carcinoma del rectocolon, según WILSON y TENNANT (*Public Health Statistics USA,* 1950), es de 89 por 100 000; según HICKEY (*Jowa Clinic,* 1958), de 42, y según RYAN (*Conn. Cancer Record Registry),* de 32.

Distribución del cáncer entre el colon y el recto

Número total de carcinomas	Recto	Colon
23 610	13 956	9654
	59,1 %	40,9 %

Frecuencia del cáncer del recto en rectoscopias corrientes

Número total de rectoscopias	Pólipos	Por 100	Carcinomas o pólipos carcinomatosos	Por 100
21 621	1618	7,5	224	1,03

El *carcinoma del rectosigmoides* se define de diversos modos. Lo agregamos al cáncer del recto, teniendo en cuenta que por su frecuencia y clínica, por sus metástasis y su pronóstico, es muy afín al mismo, y que para eliminarlo tenemos que resecar a la vez partes del recto (GILBERTSEN, HOLLENBACH, BINKLEY, EWING), de modo que la intervención constituye una operación rectal. En el recto se encuentran 26,1 % de los carcinomas hasta 5 cm. de altura, 49,1 % hasta 10 cm., y 24,8 % hasta 15 cm. (en 13 907 casos).

Entre los portadores *más jóvenes* de cáncer del colon (KERN) se cuenta una niña de 9 meses. Hasta el año 1958 se reunieron 73 cánceres de colon de los dos primeros decenios (HOERNER). En la bibliografía han

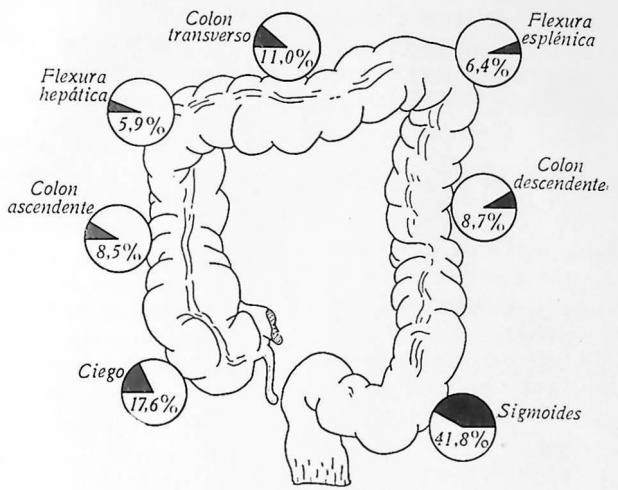

FIG. 263. Localizaciones del cáncer en el colon (8085 casos)

encontrado SALEM y POSTLETHWAITH 191 comunicaciones de carcinomas rectales de los primeros veinte años. El cáncer de colon ataca lo mismo a mujeres que a varones; *el de recto* muestra predilección por estos últimos.

Constituye una *excepción* el *carcinoma planocelular* del recto, que en 420 casos comprendía a 246 mujeres.

Carcinomas de colon

Número total	Varones	Mujeres
6497	3215	3282
	49,5 %	50,5 %

Carcinomas de recto

Número total	Varones	Mujeres
28 067	17 402	10 665
	62,0 %	38,0 %

Estructura y localización (fig. 263) de los carcinomas de colon

En el *colon* predominan los adenocarcinomas diferenciados, con 2447 de 2947 casos (83,9 %) frente a los mucíparos, con 314 de 2371 (13,2 %) y el escirro, con 17 de 286 (5.9 %). En el colon derecho se encuentran 62,5 % de tumores grandes, de gruesos nódulos, y sólo 34,2 % de ellos en el colon izquierdo, donde predominan las formas escirrosas estenosantes. El crecimiento es circular en 29,1 % de los casos (704), y ulcerante en 70,9 %. Hoy puede considerarse como demostrado y notorio que no todos los adenocarcinomas de desarrollo poliposo provienen de un pólipo. El *recto* presenta adenocarcinomas en 89,8 % de los casos (4967), y en un 4 % de ellos se encuentran respectivamente carcinomas gelatinosos, planocelulares e indiferenciados. Los linfosarcomas malig-

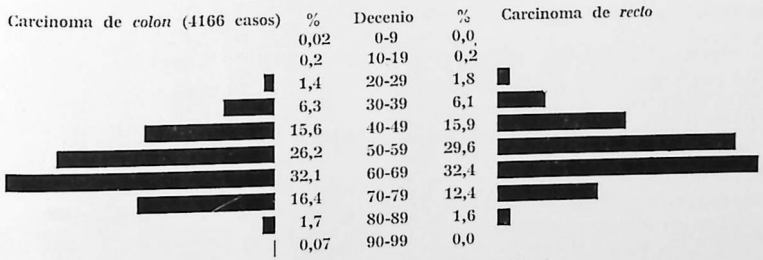

FIG. 264. Proporción por edades (relieve)

nos y los miosarcomas relativamente benignos son insólitos en el rectocolon. Los melanomas malignos, de pronóstico francamente infausto, no son excepcionales (1 en 200 carcinomas).

Estructura y localización de los carcinomas de recto

Por su estructura, tanto el cáncer de recto como el de colon son adenocarcinomas tuberonudosos (WACHSMUTH, SCHMIEDEN, GULECKE, ZENKER). Mientras que en el colon derecho y el transverso predomina la forma macronodular, en el colon izquierdo es más frecuente el escirro estenosante en círculo. Una variedad especial de adenocarcinomas comprende el cáncer mucíparo y el mucinoso, particularmente maligno, con degeneración mucosa (STELZNER). Son muy discrepantes los datos sobre la frecuencia de estos tumores gelatinosos o coloides, pues varían entre 5,9 % (clínica de Bonn) y 12 hasta 24 % (DUKES, HOLLENBACH, RAIFORD). Finalmente, se encuentran con frecuencia diversos carcinomas basocelulares y epidermoides (LEHMANN).

La macroestructura del carcinoma rectal se caracteriza por su ulceración (66.8 % de 2064 casos). Su propagación es casi tan a menudo circular (56.7 % de 4022) como insular (43.3 %); de los segundos, 53.6 % se sitúan en la pared anterior, 33.0 % en la posterior, y 13.4 % en las laterales. Casi nunca se observa expansión del tumor en sentido longitudinal (fig. 265).

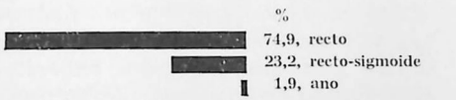

FIG. 265. Localización del cáncer rectal (7658 casos)

Apreciación del grado de malignidad

Para evaluar la malignidad, especialmente en ensayos comparativos y exámenes pronósticos, suele emplearse el malignograma de Dukes, y con menor frecuencia el de Broders.

DUKES:
A) Sin perforación ni metástasis.
B) Perforación sin metástasis linfáticas.
C) Perforación con metástasis linfáticas locales.
D) Metástasis a distancia.

BRODERS:
I. Células tumorales, 75-100 % indiferenciadas.
II. De 50 a 75 % maduras.
III. De 25 a 50 % maduras.
IV. De 0 a 25 % maduras.

Mientras que DUKES adopta la *expansión* como medida de la malignidad, BRODERS se vale para ello del *grado de diferenciación celular del carcinoma*. Por completas que sean estas investigaciones, carecen de utilidad práctica, pues si han de servir de norma respecto a la amplitud de la operación, requieren un diagnóstico rápido previo. Por eso ha resultado de más provecho en la práctica la división ideada por GOETZE: Grado I de malignidad: crecimiento exofítico, muy diferenciado; grados II y III: de paredes anulares, moderadamente diferenciado; grado IV: adenocarcinomas inmaduros y compactos, ulcerosos, en rodales o placas. En la clínica de Bonn, para el pronóstico del carcinoma de colon y recto, hemos incluido al analizar la estructura global e interna del tumor la edad del paciente, su constitución, la frecuencia de manifestaciones secundarias benignas (pólipos) y la antigüedad de la anamnesia, o sea la velocidad de crecimiento, y en estos últimos años, hemos hecho depender sobre todo de esos factores la magnitud de la resección y el tratamiento consecutivo a seguir por irradiación y con citostáticos.

Según DUKES, se diferenciaron 5076 *carcinomas de recto* en 16.3 %, 35.3 % y 48.4 % de los casos A, B y C, respectivamente; y lo hicieron 5436, según BRODERS, en 23.8 %, 53.6 %, 17.5 % y 5.1 % de los grados I, II, III y IV. De esto se deduce sin esfuerzo que no necesitan ser idénticos el grado de diferenciación celular y la tendencia al crecimiento infiltrativo. En el *colon* predominan los adenocarcinomas diferenciados, según indican 986 tumores con 17.9 % de primer grado, 49.2 % de segundo, 26.2 % de tercero y 6.7 % de cuarto.

Metástasis hematógenas remotas del cáncer de colon

	Número total	Metástasis	Por 100
	4550	809	17,8
Hígado	1735	303	17,5
Pulmones	686	90	13,1



FIG. 266. Tendencia a la invasión (según DUKES)



FIG. 267. Invasión de los ganglios linfáticos en el cáncer de colon

Producción de metástasis del cáncer de colon

A la *afección linfadénica regional* encontrada en $^1/_3$ de casos de *cáncer de colon*, se opone una *colonización hematógena a distancia* de sólo 17.5 % en el hígado y 13.1 % en los pulmones.

El *cáncer del colon ascendente* interesa en primer término los ganglios linfáticos de las arterias iliocólica y cólica derecha, y en ocasiones también los paracólicos del colon transverso (SCHMIEDEN, FINSTERER, ZENKER); los últimos son atacados con seguridad en el *cáncer de la flexura derecha*. Resecamos también el *cáncer del colon transverso*, en principio, aunque no haya metástasis, con ligadura de la arteria cólica media por su base; en tumores grandes que perforen las capas, y si hay indicios fundados de metástasis locales, la hacemos hasta la arteria cólica izquierda. En todos estos casos, resecamos el epiplón entero muy cerca del estómago. De la misma forma actuamos en el *cáncer de la flexura izquierda y del colon descendente*, pero con la diferencia de que la ligadura de la arteria cólica media se puede limitar a los pocos casos de propagación máxima a la derecha. Contadas veces son atacados aquí ganglios linfáticos más arriba del origen de la arteria cólica izquierda; en cambio, hemos de contar pronto con *irrupciones locales*.

Algunos autores (VINK, RÖSSLE, COHN, LAHEY y otros) asignan la máxima importancia a las *metástasis operatorias por implantación*, lo cual se confirma por la relativa frecuencia de recidivas de anastomosis tras resección extensa. Constituyen una profilaxis eficaz de tales contratiempos la ligadura previa del segmento del tumor y el lavado con cloropactina (pág. 22). Esto es de especial importancia desde que se tiene por demostrado que el tratamiento antibiótico previo aumenta la tendencia a implantación (COHN). La *irrupción neoplásica iniciada en el colon* interesa, sobre todo, el *duodeno* y la *pared derecha del abdomen;* la del colon transverso, el *estómago* y *asas del intestino delgado*, y la del sigmoides, la *vejiga* y los *uréteres*. El *carcinoma rectal* afecta sobre todo a la *vagina*, el *útero*, la *vejiga*, la *próstata*, los *uréteres* y la *uretra*.

Producción de metástasis del cáncer de recto

Antes de manifestarse respecto a resección o amputación del cáncer de recto, se aconseja pasar revista a las formas y vías típicas de metástasis de los tumores de diversas localizaciones.

De 10 802 cánceres de recto, 39,6 % mostraron metástasis linfáticas, y 23,4 %, invasión venosa, en dirección al hígado (56,1 %) o a los pulmones (20,1 %). En cambio, *las metástasis de ganglios linfáticos laterales*, sobre todo a partir del segmento anorrectal, son relativamente escasas, no más de 7,8 % en 141 detenidamente examinados al efecto. En conjunto, el *cáncer anal* presenta *invasión linfática regional* en 22,2 % (81 casos); según GABRIEL, de un total de 157 casos, la invasión proviene de carcinomas del conducto en 42,9 % y de los marginales en 39,5 %. Esta comparación demuestra que en el cáncer del recto, como en el del intestino grueso derecho, hemos de contar en un 40 % de los casos con metástasis de ganglios linfáticos regionales, lo cual podría ser prin-

cipalmente efecto de las distintas estructuras y barreras de las vías linfáticas de cada segmento intestinal, es decir, que no parece depender directamente del grado de diferenciación celular y de la tendencia a invasión. Según la altura del tumor, *el recto* emite su linfa en distintas direcciones, caudal, craneal, ventral y lateral, pero nunca dorsal. En cuanto a la extensión de la invasión linfática, interviene con seguridad también la edad del enfermo, pues sabemos que en la vejez, la hipoplasia de las vías linfáticas ocasiona obliteración. Hasta los 40 años, se han encontrado metástasis en 70 %, mientras que hasta los 70 años de edad bajó la proporción a 40 %. En general, las condiciones son más favorables para mujeres que para varones (DUKES). En 470 casos detenidamente examinados (SEEFELD, BARGEN, DUNNING, WAUGH), la proporción de invasiones perineurales ha sido de 11,3 %.

Para decidir entre resección paliativa o extirpación, son de importancia decisiva la *diseminación retrógrada*, la *tendencia a infiltración* y el *tumor paralelo*.

Datos de diversos autores sobre frecuencia de la propagación retrógrada

GLOVER y WAUGH	1,0 %
WESTHUES	2,0 % + 2,5 % propagación sumucosa
GILCHRIST	4,6 %
DUKES	6,5 %
MORGAN	6,5 %
HULTBORN	10,0 %
GRINNELL	12,0 %

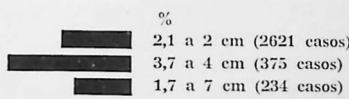

FIG. 268. Producción retrógrada de metástasis en el cáncer del recto

En estos casos es muy probable que una metástasis por implantación no deba estimarse como decisiva, si bien no excluye tal posibilidad la frecuencia de pólipos verrugosos de localización aboral, que sólo se reconocen en la preparación.

Al operar, es asimismo relativamente difícil enjuiciar una diseminación linfática. Aunque sólo el *examen histológico* revela con seguridad *si está invadido de cáncer un ganglio linfático*, proporcionan puntos de referencia algo firmes la consistencia dura, la superficie de nódulos finos, el color blanco grisáceo y la superficie medular del corte. Naturalmente, no basta enuclear nódulos cancerosos, pues sólo la resección en bloque, con los vasos asociados, garantiza una eliminación aproximadamente radical. Los grupos de ganglios linfáticos afectados por cánceres de las distintas localizaciones dependen de la vascularización local, y por ello, la primera medida de orientación después de abrir el abdomen debe ser siempre la *movilización retroperitoneal del colon* (fig. 269). Antes de fijar los límites de la resección, hemos de orientarnos sobre todo respecto a *difusión longitudinal y transversal*. La propagación submucosa, generalmente máxima, no rebasa 12 mm. *dentro de las paredes* (BLACK y WAUGH). *En sentido longitudinal* sigue el conducto intestinal hasta los ganglios linfáticos *epicólicos* y *paracólicos*, y puede interesar hasta ganglios distantes 13 cm. del tumor. *En sentido transversal*, pasa por los *ganglios intermedios de las arcadas* a los principales del tronco vascular principal, y es muy posible que no afecte a los primeros. Cuando está atacado el grupo de la raíz de los vasos mesentéricos, como en el caso del grupo paraaórtico, la *resección radical* tropieza siempre con *sus límites*, y es cuestión de conciencia someter también entonces al enfermo a una resección subradical o sólo paliativa. La *región ileocecal* vierte su linfa, por ejemplo:

1. En el sifón ileocecal.

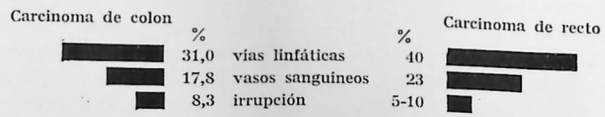

FIG. 269. Vías de producción de metástasis



FIG. 270

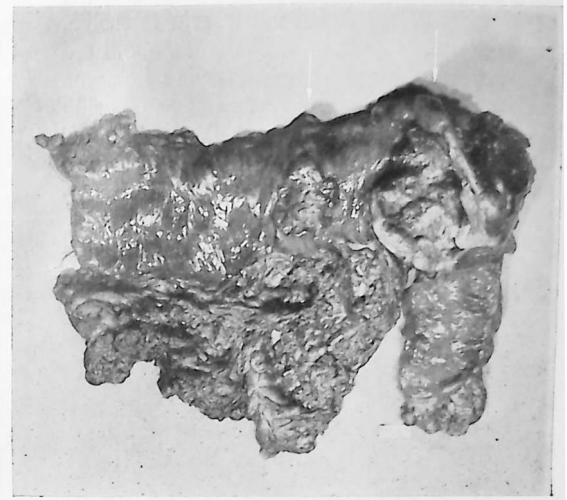

FIG. 271

FIGS. 270-271. Cáncer doble en la región del colon transverso y la flexura izquierdos. Otto H., 50 años. Desde cuatro meses antes, dolores abdominales convulsivos, en la espalda y en el costado izquierdo. Estrechez de cintura; ventosidades difíciles, murmullo y traqueteo en el epigastrio, deposiciones diarias. Desde hace cuatro meses, pérdida de 11 kg. de peso. No hay pólipos. Un hijo de 25 años tenía un carcinoma doble igual

2. En el grupo de la raíz de los vasos mesentéricos.
3. A lo largo de los ganglios linfáticos de las arcadas de I y II orden, en direcciones longitudinal y transversal.

Carcinomas dobles (figs. 270 y 271)

La frecuencia relativa de carcinomas dobles en el intestino grueso se explica por la *predisposición cancerosa de órganos, el tamaño del sector de colonización* y el gran número de *fases potenciales previas de cáncer*. Estos factores nos imponen siempre una cuidadosa investigación preoperatoria y en el acto operatorio, con rectoscopia, sigmoidoscopia, palpación y coloscopia. Pero no es menos necesaria una revisión de los operados, pues 21,6 % (BRINDLEY y RICE) o 39,8 % (MOERTEL, BARGEN, DOCKERTY) de estos tumores no se presentan simultáneos, sino sucesivos.

Carcinomas dobles de recto y de colon

Número total de carcinomas	Carcinomas dobles	Por 100
12 117	628	5,18

Cáncer complicado (fig. 272)

Las complicaciones *no específicas de tumor* son frecuentes, y requieren medidas especiales de diagnóstico e indicación, sobre todo cuando sobrevienen con carácter agudo. En primer lugar es de temer aquí la *oclusión intestinal*. El objetivo principal de nuestro tratamiento en este caso debe ser suprimir la oclusión; sólo después podemos dedicarnos a eliminar el carcinoma. Con el cuadro de íleo crónico encontramos la mayoría de



FIG. 272. Íleo y asiento del tumor

los cánceres de colon y recto, y generalmente, después de un tratamiento previo intensivo, es posible la intervención en un tiempo. Pero tenemos otra razón para temer el carcinoma complicado con íleo: la de que la oclusión originada por un aumento de tamaño del tumor supone un mayor *riesgo operatorio* por la intoxicación y la sobrecarga circulatoria.

En el colon derecho predomina la *invaginación del tumor*, que proviene generalmente de carcinomas bajos del colon ascendente. En el sigmoides prepondera el *escirro estenosante*, que obtura pronto el conducto.

Carcinomas rectales con estenosis intensa

Número total de casos	Estenosis	Por 100
1760	983	55,9

En el recto, que la estenosis sea o no intensa debe hacerse depender menos de la accesibilidad del dedo explorador que de la *sintomatología clínica*, con diarreas paradójicas, meteorismo e hiperperistalsis. Más temible que la oclusión es la *perforación por tumor*, que se encuentra en un 7,5 % de 1770 carcinomas de colon. No todo lo que está adherido al tumor ha sido ya atacado; muchas veces, las *inflamaciones* iniciadas en el tumor, y que invaden las zonas contiguas, simulan una infiltración. Los paquetes inflamados suelen no distinguirse apenas de una diverticulitis.

Sintomatología del cáncer de colon

Entre los *síntomas clínicos* del cáncer del intestino grueso, como en todo el conducto intestinal, predomina la obstrucción más o menos manifiesta, con sensación de pesadez y dolor, diarrea paradójica, meteorismo y flatulencia. Al principio, el enfermo no se da cuenta de que pierde peso, pues la insuflación del abdomen hace pensar más bien en un aumento, y por ello interesa más el perímetro del cuello que el de la cintura. Pero sólo son *signos precoces* efectivos la subproductividad y el cambio de carácter de las heces. En cambio, son signos tardíos evidentes: meteorismo, trastornos del equilibrio hídrico, derrames sanguíneos y mucosos, descenso de peso y diarreas paradójicas, tumor palpable, heces funiculares y vómitos. A nivel de la flexura derecha, se tiene por síntoma precoz relativo la estenosis temprana; en el colon transverso, el dolor de estómago, y en el colon descendente y el sigmoides, las deposiciones irregulares (fig. 274). Un diagnóstico erróneo de apendicitis (SCHRIEFERS) debe considerarse como indicio importante de un síntoma frecuente de carcinoma del colon (BAYER-ANSCHÜTZ); timpanismo cecal.



FIG. 273. Duración de los síntomas hasta el tratamiento

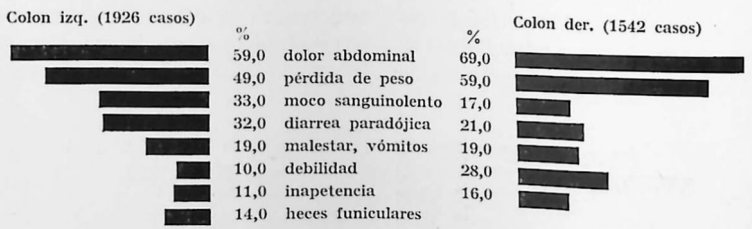

FIG. 274. Síntomas del carcinoma de colon

Síntomas precoces y tardíos del carcinoma del colon derecho

Síntomas precoces	Síntomas tardíos
1. Dolores	Íleo incompleto crónico
2. Subproductividad general	Derrames sanguíneos y mucosos
3. Derrame sanguíneo (mínimo)	Diarrea paradójica
4. Estreñimiento	Pérdida de peso
5. Inapetencia	
6. Meteorismo	
7. Meteorismo mesogástrico	

Laboratorio

1. El índice hematocrítico revela deshidratación y anemia.
2. Déficit de albúmina.

Roentgenograma (repleción aérea de contraste, con revestimiento de mucosa): Desvanecimiento del relieve de la mucosa.

Síntomas precoces y tardíos del carcinoma del colon izquierdo

Síntomas precoces	Síntomas tardíos
1. Dolores (seudoapendicitis)	Íleo incompleto crónico
2. Derrame sanguíneo	Derrame sanguíneo y mucoso
3. Estreñimiento	Diarrea paradójica
4. Diarrea	Pérdida de peso
5. Subproductividad	
6. Meteorismo	
7. Timpanismo marginal	

Laboratorio

1. El índice hematocrítico revela deshidratación y anemia.
2. Déficit de albúmina.

Roentgenograma (repleción aérea de contraste, con revestimiento de mucosa): Desvanecimiento del relieve de la mucosa.

Perspectivas de éxito de las medidas diagnósticas

El *diagnóstico erróneo* de cáncer de colon derecho, principalmente del ciego, es acaso el más frecuente: 7 % (NUSSELT, 16,3 %; YOVANOVITCH, 8 %; FUCHSIG, 3,4 %; BUIRGE, 16,6 %; COSTELLO, 25 %; HARTL, 33,4 %). Sólo en un año hemos visto 3 casos de cáncer del ciego en los decenios tercero y quinto, 2 de ellos sometidos a apendicectomía tres y cinco meses antes de su ingreso, sin que descubrieran el carcinoma. En cambio, la tuberculosis ha perdido actualmente importancia para el diagnóstico diferencial, si bien hemos de tener presente que la tuberculosis pulmonar no descarta la existencia de un carcinoma. Es difícil distinguir entre un cáncer de sigmoides y una diverticulitis (pág. 214), no sólo porque los síntomas respectivos son muy parecidos, sino también por ser variables los de la segunda (figs. 275 y 276). Pero debe pensarse también en la posibilidad de un hallazgo simultáneo. De 355 cánceres de colon, STARKLOFF ha encontrado diverticulitis secundario en 2,3 % de los casos; nosotros, en 3 %, y PONKA, en 21 %.

Síntomas roentgenológicos

No es necesario indicar que el íleo completo del intestino grueso, aunque se sospeche un tumor, sólo permite al principio una imagen en blanco de pie, pero en ningún caso una repleción oral. Por otra parte, la representación de contraste y de doble contraste, con tránsito libre y radioscopia simultánea, nos ofrece el tumor y la estenosis rígida, generalmente corta, defecto policíclico de repleción, interrupción del relieve de la mucosa, y retracción de haustros. El paso de opacificante a espacios extraintestinales es indicio de perforación. La rigidez de la pared intestinal, y el acortamiento unilateral de un trayecto mural, se consideran como signos precoces. Hay que deslindar la diverticulitis, la endometriosis con hemorragia concomitante, a menudo típica, coincidente con las reglas; los adenomas poliposos, la blenorragia y la sífilis, el linfogranuloma inguinal y las lesiones estenosantes por irradiación.

Sintomatología del cáncer de recto

También el *carcinoma rectal* se manifiesta, ante todo, por irregularidad de las deposiciones y cambio de forma. A ello se suma, como característica local, la descarga de sangre y mucosidad, la sensación de cuerpo extraño, si es bajo, y el tenesmo rectal, si es alto. La sintomatología tardía relativa derivada de la amplitud de la ampolla puede considerarse como causa principal de que *una mitad de los enfermos* (59,5 % de 6253) *tarden más de seis meses, desde el comienzo*

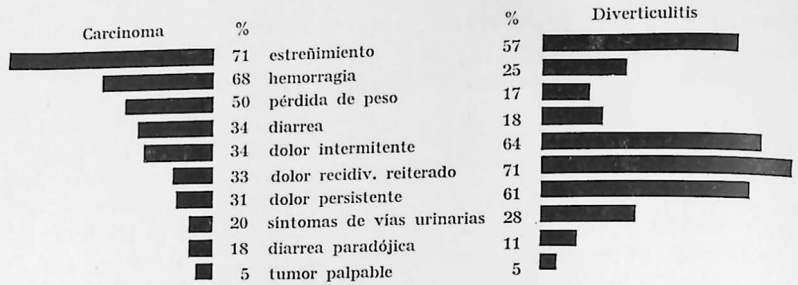

FIG. 275. Diagnóstico diferencial entre cáncer sigmoideo y diverticulitis. Síntomas en 100 casos (según PONKA)

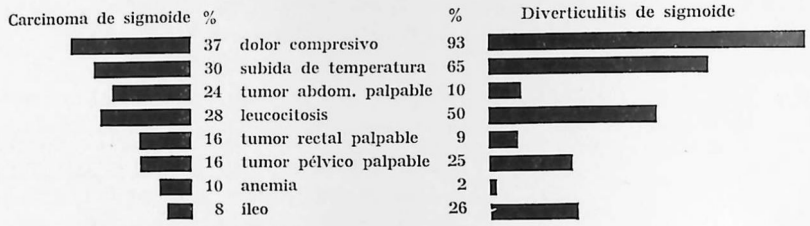

FIG. 276. Diagnóstico diferencial entre cáncer sigmoideo y diverticulitis. Síntomas en 100 casos (según PONKA)

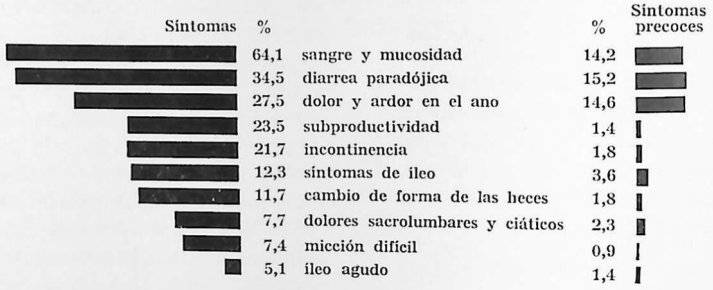

FIG. 277. Síntomas y signos precoses del cáncer de recto (8132 casos)



FIG. 278. Acierto de las medidas diagnósticas en el cáncer de colon

de sus molestias, en acudir a nosotros. Esto es tanto más de lamentar, cuanto que precisamente el cáncer del recto, por ser de muy fácil acceso, permite mejor que ningún otro un diagnóstico precoz (fig. 277).

Síntomas precoces y tardíos del cáncer de recto

Síntomas precoces	Síntomas tardíos
1. Derrame de sangre roja clara y de mucosidad (a veces, antecedentes de pólipos).	1. Íleo incompleto crónico.
2. Tenesmos (proctitis).	2. Derrame copioso de sangre y mucosidad.
3. Estreñimiento.	3. Jirones de tejidos sobre la columna fecal.
4. Deformación de la columna fecal.	4. Diarrea y estreñimiento alternativos.
5. Debilidad general.	5. Dolores en la región lumbosacra y en la vesical.
6. Síntomas rectales: *a*) Palpatorios. *b*) Rectoscópicos evidentes.	6. Deposiciones funiculares.
	7. Dificultades de micción.
	8. Pérdida de peso.

Laboratorio

1. El índice hematocrítico revela anemia y deshidratación.
2. Pérdida de albúmina.
3. Pérdida asimismo de globulinas.

Roentgenograma

1. Zona clara.	1. Fijación del recto en la cavidad sacra, apreciable en posición genupectoral.
2. Tumoración.	

Con la exploración digital descubrimos ya 87,3 % de los casos recientes (calculado sobre 2267 observaciones); los restantes se ven por rectoscopia, y por eso se reserva el diagnóstico roentgenológico a los casos de acodamiento completo y obturación parcial. Éstos son también los de acceso bióptico generalmente difícil, como hemos comprobado en 7,7 % de los enfermos de Bonn (OESTERN). Tiene importancia pronóstica la valoración conjunta de los síntomas roentgenológicos y palpatorios. La fijación lateral resulta especialmente desfavorable; el pielograma intravenoso y el examen de la vejiga con espéculo ponen en claro si están libres los uréteres y la vejiga.

Localización	Número total	Fijados
Rectosigmoides	280	55,4 %
Ampolla	826	56,4 %
Conducto anal.....	55	68,9 %
Ano	27	(59,3 %)
Número total	Fijados	Móviles
2224	58,5 %	41,5 %

Como un *error* en cuanto a la *altura palpable* del límite inferior del tumor puede repercutir desfavorablemente al operar, es preferible, según la experiencia, *comparar los síntomas digitales con la imagen roentgenológica y el resultado de la rectoscopia.* Aun así, la altura es correcta sólo en 26 % de los casos; en 39 % hay un error de 1 cm., y en 25 %, de 4 cm. (FURNAS y colaboradores).

Indicación

La única forma de tratamiento que nos permite confiar en curaciones largas, es la *operación radical,* con inclusión profiláctica y terapéutica de irrupciones regionales en los sectores linfático y sanguíneo de retorno, y ella debe ser nuestro objetivo principal. *Contraindicaciones de la operación radical* son, en el aspecto *local,* la propagación y diseminación avanzada incontenibles, y en el *general,* alteraciones graves de vasos, del parénquima y del metabolismo. Los síntomas cardíacos, la edad y la adiposis no deben ya constituir contraindicaciones sino en caso de trastornos muy graves descompensados. El *íleo* y la *caquexia* requieren, como es natural, un *tratamiento previo* especial, y, según la situación, la *intervención en dos tiempos.* En cambio, la *perforación por tumor* nos obliga a la protracción primaria del segmento atacado, lo cual no es posible si se trata del recto, y a menudo se hace muy difícil con el rectosigmoides. En tales casos, únicamente es eficaz la extirpación rápida, o, si el estado general es malo, la *colostomía oral,* la evacuación local y el taponamiento con tiras. Sin embargo, no hay probabilidad de curación sino cuando se reconoce inmediatamente la perforación. En el íleo completo, seguimos operando con fundamento en dos tiempos, y para eliminar residuos y desintoxicar se em-

plea la *transversostomía* en el cáncer izquierdo y la *ileotransversostomía* en el derecho. La *cecostomía* debe reservarse exclusivamente para *asegurar suturas.*

Técnica de las operaciones de intestino grueso y de recto

Transversocolostomía
(ano artificial o preternatural)

La cavidad abdominal se abre mediante una incisión transrectal paraumbilical derecha de través, o mejor a lo largo. Los *colgajos* del peritoneo parietal se suturan previamente de modo típico *a la piel,* incluyendo la aponeurosis posterior y la anterior aproximadamente en uno de cada tres puntos. Luego se lleva la *mitad derecha del colon transverso* al campo operatorio, y *se desprende el epiplón* en un trecho aproximado de 10 cm. hacia delante. El *cursor de marfil,* cubierto con un tubo de goma, se deslizará lo más cerca posible de la pared intestinal.

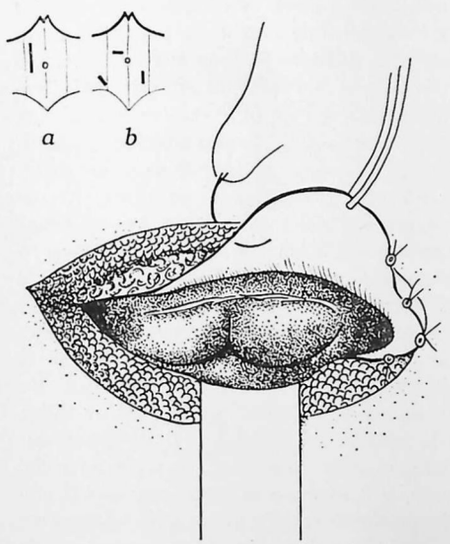

FIG. 279. Ano preternatural I. Esquemas básicos: *a)* incisión transrectal para explorar el abdomen; *b)* incisiones en la pared abdominal en el ano transverso (sección transversal del músculo recto; pararrectal u oblicua en la fístula cecal; transrectal izquierda en el ano ilíaco. En la figura se expone la sección transversal del músculo recto a la derecha, más arriba del ombligo. El peritoneo incindido se sutura previamente a la piel, incluyendo la aponeurosis en un punto de cada dos o tres

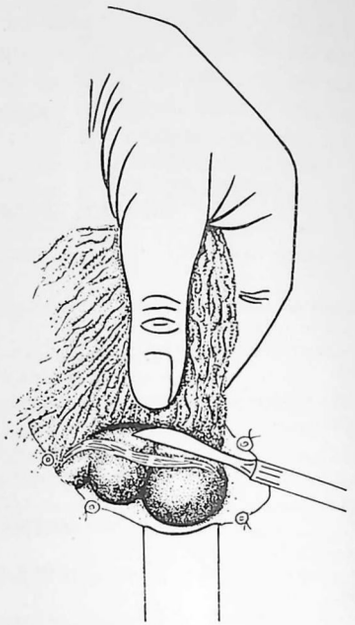

FIG. 280. Ano preternatural II. Separación del epiplón del colon, y repliegue del mismo hacia abajo, sobre el asa cólica así liberada, para poder pasar ésta como por un ojal a través del epiplón abierto, hacia la pared abdominal

Cuando el *intestino ocluido está muy inflado,* se recomienda *vaciarlo* primero *mediante punción,* en condiciones de rigurosa asepsia. Para ello solemos extender un poco el intestino grueso procidente, y en el sitio previsto para el ano aplicamos una *pinza de Doyen* armada con un tubo de goma (fig. 12, página 31). Luego *incindimos* el colon, *previa sutura en bolsa de tabaco en una tenia,* e insertamos una *sonda gruesa de próstata* (20 Charr.), que se fija doblemente apretando la citada sutura. *Vaciamos* así *por aspiración el intestino grueso,* y sólo cuando esté laxo y se domine el campo operatorio, *fijamos el peritoneo parietal con puntos sueltos a la piel.* Después se sujeta la *serosa intestinal,* con una *sutura continua de seda atraumática, al peritoneo previamente suturado,* de manera que el cursor quede transversal a la incisión de la pared abdominal. En algunos casos, se hace necesario reducir esta incisión, algo excesiva al principio para facilitar la exploración. Una tira doble con pomada boricada asegura la curación sin complicaciones. El cursor interpuesto se fija con un punto a la piel, para evitar que se salga antes de tiempo. El segundo día después de la operación, se retira la sonda, y se ensancha el ano con el bisturí eléctrico, sin lesionar la pared posterior. Un anillo de celulosa de 3 a 5 cm. de altura, endurecido con pasta de cinc y envuelto en gasa, se pone alrededor del ano y se fija con esparadrapo. Sirve de pelota provisional, y permite al enfermo levantarse pronto. El cursor no debe retirarse

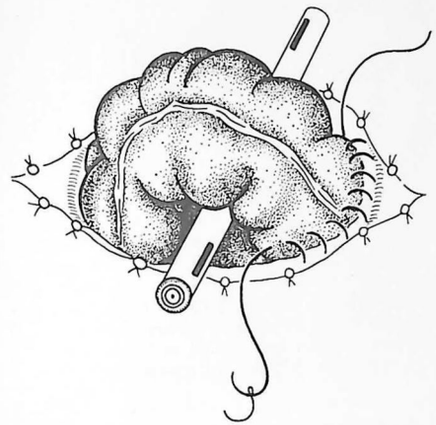

FIG. 281. Ano preternatural III. Aplicación de un cursor y fijación de la pared del colon al peritoneo parietal mediante sutura continua de seda

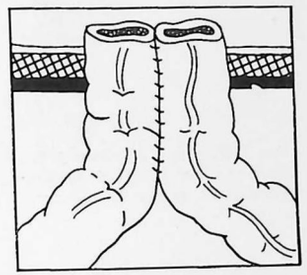

FIG. 282. Ano preternatural IV. Colostomía de doble paso, según MAYDL

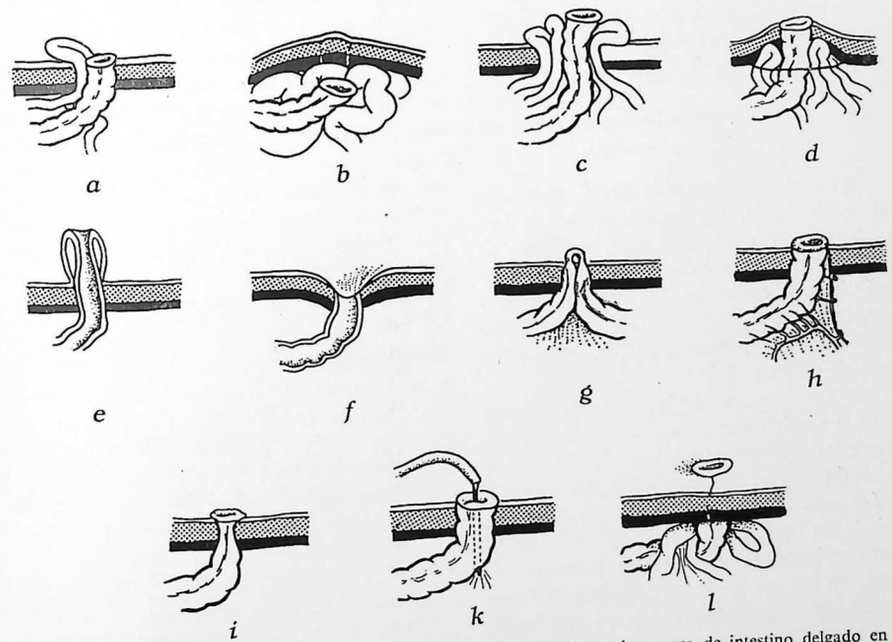

FIG. 283. Complicaciones típicas del ano preternatural: *a)* enclavamiento de un asa de intestino delgado en la sutura intracutánea; *b)* retracción; *c)* enclavamientos múltiples, hasta prolapso; *d)* enclavamiento interno en el borde del peritoneo; *e)* prolapso; *f)* encogimiento cicatrizal con la piel; *g)* tensión excesiva por encima del cursor; *h)* desvitalización del trozo distal del colon; *i)* incisión cutánea demasiado estrecha; *k)* perforación con la sonda de enemas; *l)* enclavamiento interno por retroceso de asas de intestino delgado (según LICHTENSTEIN)

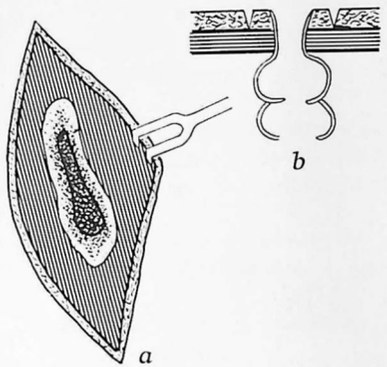

FIG. 284. Ano preternatural I. Cierre de la colostomía o fístula cecal: *a*) corte circular de la fístula hasta la musculatura; *b*) sección transversal

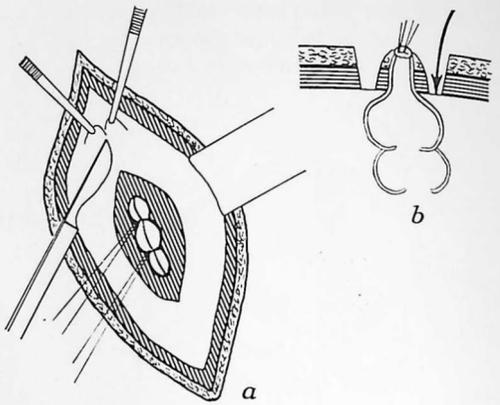

FIG. 285. Ano preternatural II. *a*) Cierre preliminar por sutura de la fístula, con los bordes de músculos remanentes en ella; apertura del peritoneo después de seccionar los músculos; *b*) sección transversal

antes de que pasen diez a doce días. En el tratamiento consecutivo, además de fomentar la actividad intestinal, hay que cuidar de la sustitución de sangre, líquido y substancias minerales, pues la fístula del intestino pone en marcha una intensa descarga de productos tóxicos, que arrastra en abundancia sales, agua y proteínas (pág. 332).

Cierre de la transversocolostomía (y del ano artificial en general)

Este cierre no es posible hasta cuatro semanas más tarde, y se hará depender de que *el tránsito por abajo esté y se mantenga libre*. Por eso es necesario un *roentgenograma preliminar de contraste*. En materia de continencia rectal y anal, el *examen del esfínter con leche* es una prueba útil, además de la *neurológica* y la *digital*.

Para el cierre operatorio empleamos desde luego la *vía intraperitoneal*. Después del cierre preliminar con puntos grandes de seda y un tapón sujeto, dejando un *borde cutáneo de 1-2 mm. de anchura*, se recorta la fístula labiada en óvalo hacia arriba o abajo, desde unos centímetros por encima de la zona cicatrizal. En los bordes libres superior e inferior incindimos el peritoneo, y así llegamos inmediatamente, por lo regular, a la *cavidad abdominal libre*. Con los dedos índice y cordial de la mano izquierda se desprenden primero sin cortar todas las asas intestinales adheridas a la colostomía y a la pared anterior del abdomen. Unos ganchos afilados mantienen apartados en la zona de la fístula los bordes de piel disecados entretanto con la musculatura, de modo que el bisturí pueda incidir, cuidadosamente y poco a poco, a la vista, sobre los dos dedos introducidos en sentido opuesto, y entre ellos, las capas de músculos abdominales, aponeurosis y peritoneo, sin lesionar la pared del intestino. Una vez libre

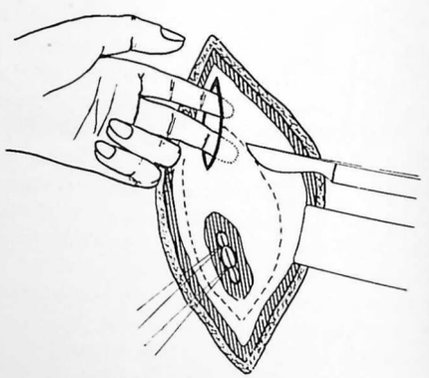

FIG. 286. Ano preternatural III. Entrada en peritoneo, a nivel de un espacio peritoneal que se supone libre, lo más lejos posible de la fístula. Si después de incidir el peritoneo se llega a una cavidad peritoneal libre, se meten los dedos índice y cordial debajo de la fístula desde la cavidad del abdomen, para no dejar ningún asa intestinal adherida a la pared anterior del mismo. Incisión en el espacio intermedio, entre los dedos índice y anular. Corte circular de la fístula, que se desprende del borde del peritoneo

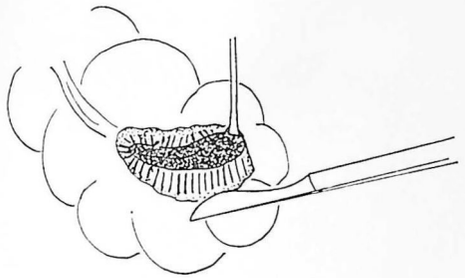

FIG. 287. Ano preternatural IV. Escisión de los bordes de la fístula remanentes en la pared intestinal. Refrescamiento de los jirones de fístula para cerrar el intestino con seguridad. El cierre se efectúa en dos o tres planos, primero por sutura invaginada en masa con catgut cromado, y luego por sobresutura doble seromuscular con seda, de Lembert

la colostomía, se recortan las *bordes de la piel y de la cicatriz*, y *se cierra* transversalmente la abertura con una sutura invaginada en masa de catgut cromado y dos discontinuas de seda por encima. Suturamos por capas las paredes abdominales, después de escindir los colgajos cutáneos de encima. En esta operación séptica se recomienda la introducción local de antibióticos en la herida, y, sobre todo, *coaptar la piel* sólo con pocos puntos de situación no apretados.

Después de cualquier sutura del intestino grueso, terminada la operación, dilatamos el esfínter anal, y con gran precaución, el *rectal*, e introducimos una *gruesa sonda rectal*, que renovamos más tarde de vez en cuando.

Técnica de la cecostomía (fístula cecal) (figs. 12 y 280).

Para aplicar la fístula cecal, trazamos una incisión pararrectal lateral o cruzada en el cuadrante inferior, y, como en el ano transverso, suturamos primero el *peritoneo parietal con* puntos discontinuos *a la piel*. Antes de fijar el ciego al peritoneo previamente suturado, *se introduce en cada caso en aquél una sonda* entre la tenia lateral y la anterior, lo más lejos posible del apéndice, y se *sujeta* con una sutura doble en bolsa de tabaco, a fin de relajar la pared intestinal dilatada. Sabemos que una fístula de este tipo descarta de antemano un cierre espontáneo, pero pasamos por ello con tal de conseguir una reducción mayor de presión. A las 24 horas

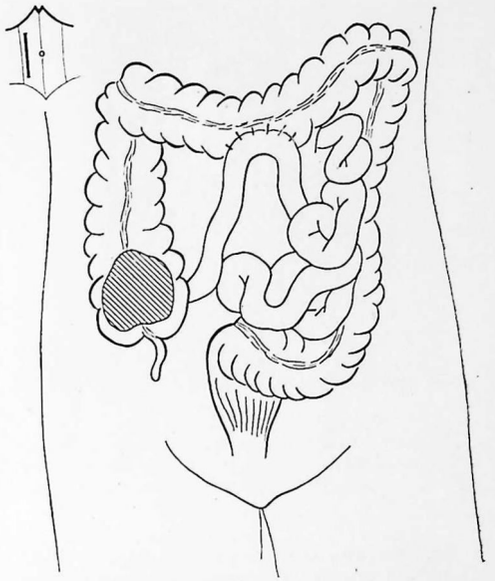

FIG. 288. Anastomosis de intestinos delgado y grueso I. Ileotransversostomía evasiva unilateral

se extrae la sonda, y se *ensancha* la fístula de un *tijeretazo;* si se adhiere, puede *estirarse con los dedos varias veces al día*. Hasta

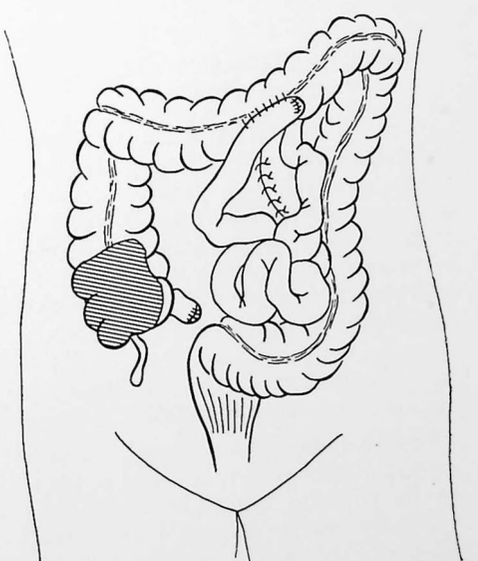

FIG. 289. Anastomosis de intestinos delgado y grueso II. Ileotransversostomía evasiva unilateral

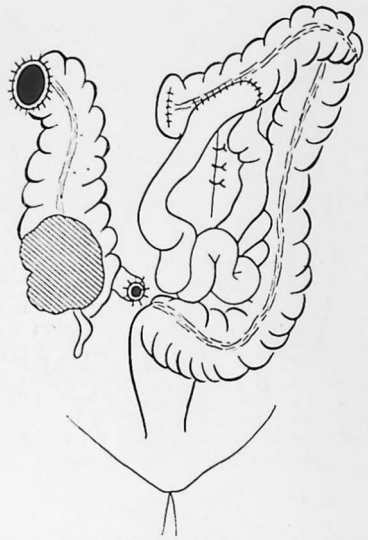

FIG. 290. Anastomosis de intestinos delgado y grueso III. Transversostomía evasiva bilateral, con implantación también bilateral de los muñones excluidos del colon y del íleon en la pared abdominal

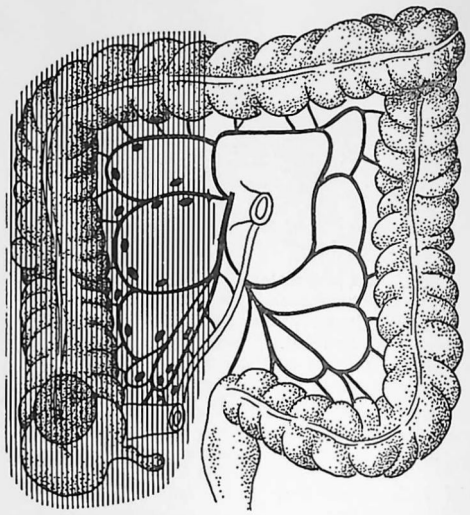

FIG. 291. Cáncer de colon. Síntomas ganglionares en el cáncer de colon

ahora no se han visto con este método complicaciones tales como retención, infección traumática, peritonitis o trastornos de la actividad intestinal.

Cierre de la cecostomía (fístula cecal) (figuras 284 a 287)

Se realiza de igual modo que en la transversocolostomía, por medio de hileras de puntos transversales al lumen. La sutura de serosa que sigue a la de puntos sueltos de catgut en masa se hace doble. Por último, extraperitonizamos además todo el sector de la sutura con un punto flojo de situación en el *lado derecho del peritoneo parietal.*

Técnica de la ileotransversostomía (figuras 288 a 290)

Está indicada en tumores inoperables del cecocolon derecho, y como primera sesión en caso de cáncer operable de flexura, ciego y colon ascendente asociado a íleo intenso. El método nos parece muy racional en esta indicación, y no creemos que se tolere igualmente bien la hemicolectomía en un tiempo en el íleo, ni que la ileotransversostomía preliminar impida resecar radicalmente más tarde.

Con una extensa incisión pararrectal o transrectal derecha, se expone la región ileocecal, y *se anastomosa lateralmente un asa de íleon, lo más baja posible, con el colon transverso proximal.* Para ello hay que rechazar el colon transverso con el epiplón hacia arriba. Dos puntos angulares de serosa señalan, además de la fijación, la anchura de la anastomosis. Luego se cubren las inmediaciones con paños, y se sutura la anastomosis en dos planos (págs. 269 y 270).

Repetidas veces nos ha resultado superior a la anastomosis lateral la *ileotransversostomía evasiva isoperistáltica unilateral* (figura 289). Consiste en seccionar el íleon inferior pocos centímetros por delante de la válvula ileocecal, cegar por ambos lados (figuras 20 y 21), y unir de igual modo que en la anastomosis lateral con el colon transverso. La intervención se hace mucho mayor mediante la *exclusión bilateral* (fig. 290), que exige, además del cierre del íleon inferior proximal y el cierre doble del colon, la implantación final del muñón aboral de íleon en las paredes del abdomen. Las *anastomosis entre el colon transverso y el sigmoides* no



FIG. 292



FIG. 293

FIGS. 292-293. Carcinoma invaginado de ciego y colon ascendente. Helena F., de 56 años. Desde medio año antes, diarreas copiosas, incoercibles, no sanguinolentas; pérdida considerable de peso, subproductividad. Tumor palpable en el hipogastrio derecho. Adenomas poliposos como signos secundarios

están indicadas más que en contados casos, como intervenciones paliativas. También es muy limitada la indicación de *cecosigmoidostomía.* Como la coprostasis en el segmento excluído provoca a la larga muy graves trastornos generales, *se prefiere la colostomía derecha.*

Hemicolectomía derecha (figuras 295 a 303)

Está indicada en la colitis ulcerosa, la enteritis regional, la enterocolitis, la tuberculosis ileocecal y los tumores del ciego, del apéndice y del colon, incluidos los de la flexura derecha.

Sus *perspectivas primarias de curación* se fundan en que la anastomosis está poco cargada, por ser el contenido del intestino delgado poco infeccioso y fluido. Si tenemos que resecar el ciego y el íleon inferior, se recomienda, por varias razones, eliminar también el colon ascendente *con la flexura derecha,* pues el sector ascendente no está cubierto de serosa por todas partes, la flexura preservada puede recargar después la anastomosis por obstruir el tránsito, y finalmente, el sector ascendente medio y de la flexura no está tan bien irrigado como el colon transverso derecho, que recibe directamente sangre de la arcada cólica media.

Técnica

En la extensa incisión transrectal o pararrectal derecha se inserta un espéculo de marco, se aísla el intestino delgado hacia la izquierda, e inclinando en igual sentido al enfermo, con la pelvis en alto, se hace más visible el campo operatorio. Después de persuadirnos de que la resección es posible, se socavan sus límites con fiadores, que se *anudan* por ambos lados. Primeramente aplicamos al ciego la *incisión en arco de Payr,* y apartamos juntos el ciego y el íleon de la aponeurosis retroperitoneal, de modo que quede visible el mesenterio del ileocolon de canto en dirección medial y desde atrás. *Escotando el peritoneo lateral* junto al colon ascendente, prosigue la movilización. De este modo *puede desprenderse este segmento del colon, sin cortar, de los grandes vasos retroperitoneales,* del *uréter,* del riñón y de la flexura duodenal inferior. Es fácil que se lesionen el duodeno y la vena mesentérica superior, sobre todo si el tumor ha perforado la pared. Después de movilizar la flexura, interesa *hender a lo largo el epiplón hasta el límite de resección* en el colon transverso, y *desprenderlo del estómago* desde arriba. Rechazando entonces en dirección craneal el colon movilizado, puede ligarse a la vista la *arteria ileocólica,* con diafanoscopia, tan proximal y ampliamente como se requiera para

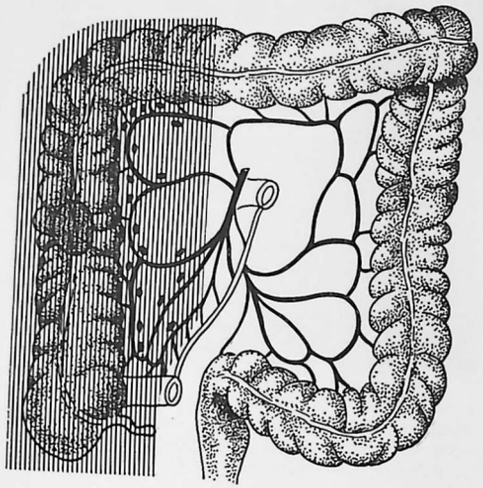

FIG. 294. Cáncer de colon. Signos ganglionares en el cáncer de media altura del colon ascendente

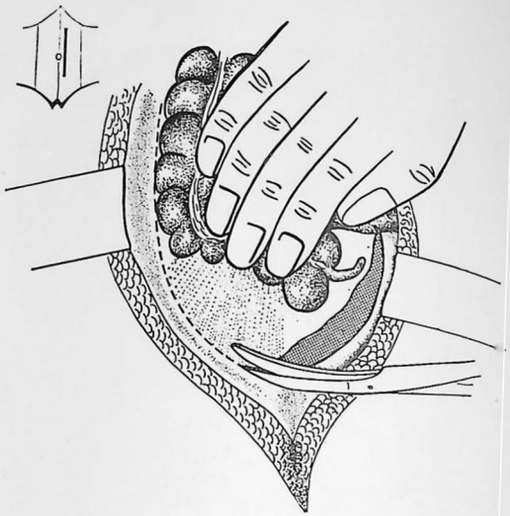

FIG. 295. Hemicolectomía derecha I. Movilización típica del ciego desde el peritoneo, según PAYR

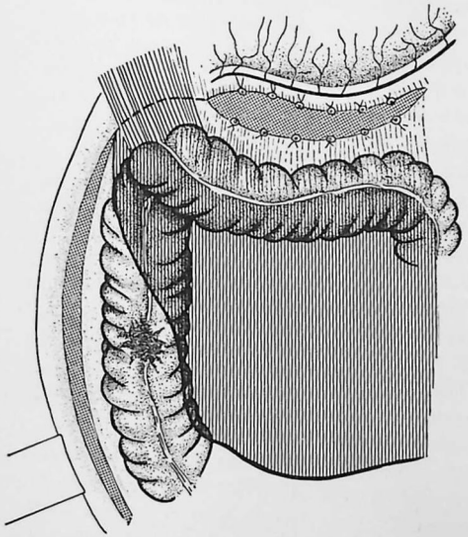

FIG. 296. Hemicolectomía derecha II. Movilización del colon ascendente desde la pared lateral derecha del abdomen. Sección del ligamento gastrocólico, preservando con cuidado la arteria gastroepiploica. Sección del ligamento hepatocólico

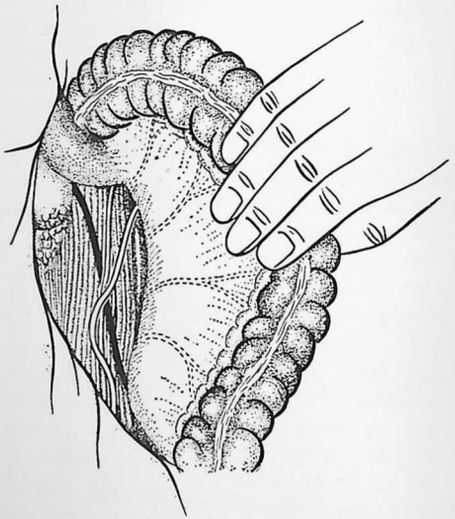

FIG. 297. Hemicolectomía derecha III. Disección obtusa del colon ascendente y el ciego, desprendidos de la pared posterior del abdomen, preservando el uréter y los conductos deferentes. El riñón derecho, con grasa capsular, y el duodeno se exponen en el sector de la flexura derecha

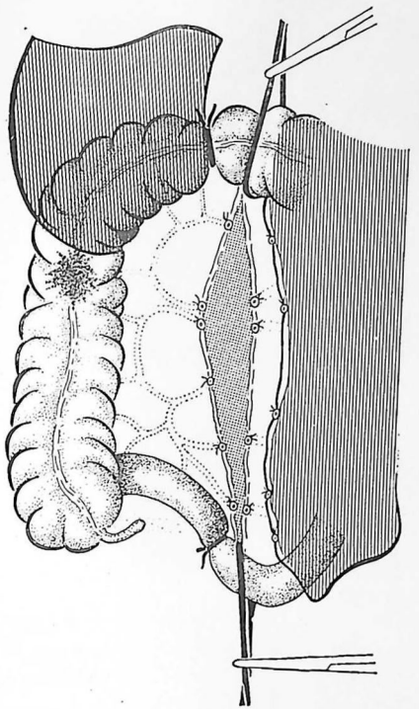

FIG. 298. Hemicolectomía derecha IV. Ligadura de la arteria ileocólica, la arteria cólica derecha y la rama superior derecha de la arteria cólica media. Sección longitudinal del epiplón

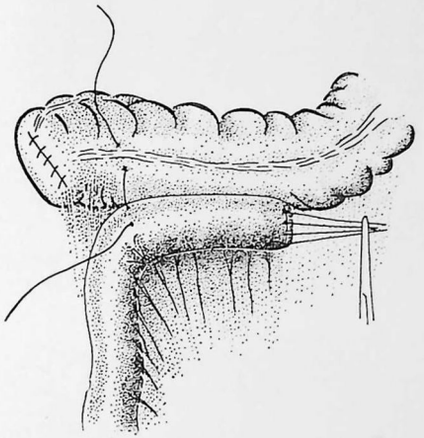

FIG. 299. Hemicolectomía derecha V. Después de cegar el colon y el íleon, se practica una ileotransversostomía laterolateral. La sutura seromuscular incluye en el colon la tenia posterior

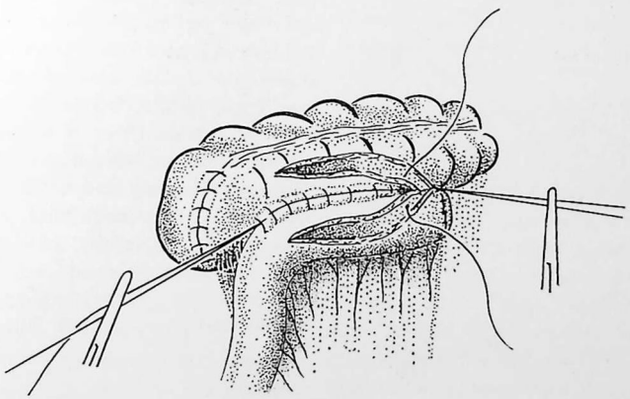

FIG. 300. Hemicolectomía derecha VI. Después de abrir el lumen intestinal, se fijan una a otra las paredes posteriores de los intestinos delgado y grueso, con puntos sueltos en masa de catgut cromado

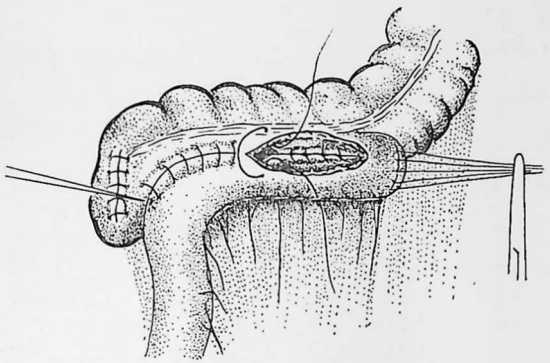

FIG. 301. Hemicolectomía derecha VII. La sutura anterior en masa se hace también invaginada discontinua

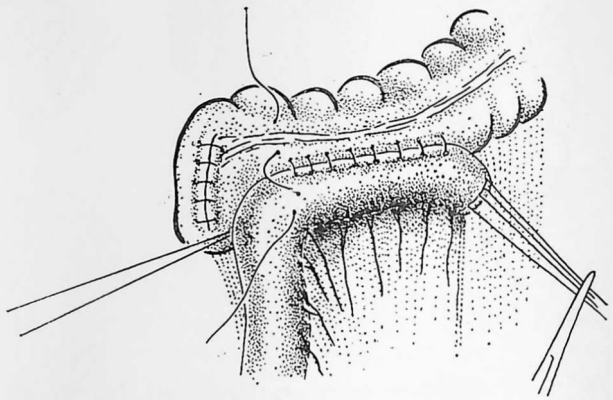

FIG. 302. Hemicolectomía derecha VIII. En la sutura seromuscular anterior se incluye la tenia más próxima

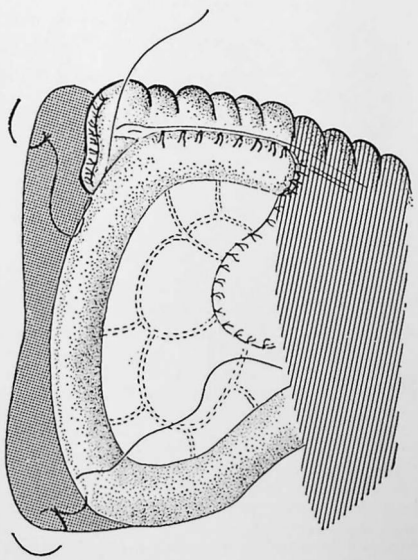

FIG 303

movilizar 10 cm. de íleon. Ligamos la arteria cólica derecha junto a su origen en la arteria mesentérica superior. *Según el asiento del tumor* y el *estado de los ganglios*, se liga también la *arteria cólica media por su tronco* o *por una de sus ramas laterales*, pues las que irrigan el colon izquierdo tienen que conservarse a toda costa si dejamos este segmento. Luego se *seccionan* entre los fiadores el íleon y el colon transverso, y, después de eliminar la pieza anatómica, *se ciegan por ambos lados*. Preferimos para cerrar los muñones el método abierto; así, a veces podemos reconocer por *coloscopia* y eliminar anomalías tales como pólipos. Además, tememos

FIG. 303. Hemicolectomía derecha IX. Es indispensable cerrar el espacio retroperitoneal, para evitar un íleo paralítico y mecánico

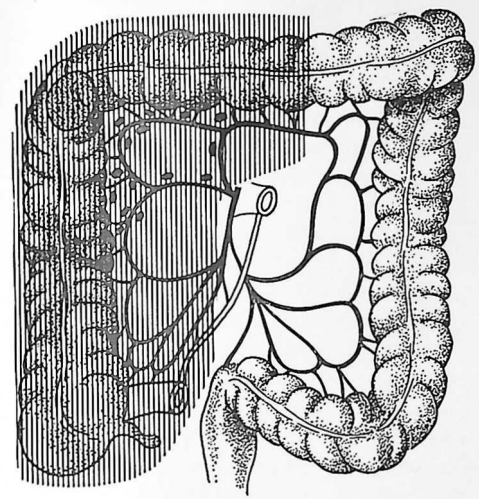

FIG. 304. Cáncer de colon. Síntomas ganglionares en el cáncer de la flexura derecha

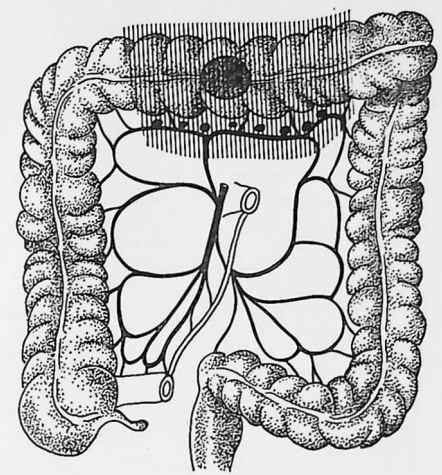

FIG. 305. Resección del colon transverso. Invasión ganglionar típica en el cáncer del colon transverso

los muñones ocasionados por el suturador de Petz. La *sutura invaginada en masa de puntos sueltos de catgut* y la *discontinua de seda* superpuesta proporcionan un cierre más seguro, sencillo y rápido. La técnica de la *anastomosis laterolateral* es como sigue: La *sutura de Lembert en la pared posterior* incluye toda la *tenia libre*. Se inciden el colon y el íleon en una longitud aproximada de 8 cm. y la incisión del colon viene a quedar entre las tenias alrededor de 1 cm. de los hilos angulares de Lembert y de la sutura de la pared posterior. A continuación suturamos la capa seromuscular y la mucosa del intestino grueso, detrás con un punto sencillo suelto de catgut cromado, y delante con otro invaginado (fig. 9 *a*). La tenia anterior, liberada entretanto de la inserción epiploica, se incluye en toda su anchura en la *sutura de Lembert* de la pared anterior. Unos *puntos de colchonero* aseguran perfectamente el ángulo de la anastomosis expuesto al esfuerzo de cizallamiento.

La operación intraperitoneal termina con el *cierre* cuidadoso y perfecto *del espacio retroperitoneal* a nivel del lecho del colon ascendente, y con la sutura de los colgajos del mesoíleon y del mesocolon.

Hemicolectomía derecha ensanchada (figura 304)

Se diferencia de la resección del colon transverso únicamente por su amplitud, y *está indicada en carcinomas* extensos *de la flexura derecha*. La *arteria cólica media* ha de ligarse *muy cerca de su origen* en la arteria mesentérica superior, y la medida de la resección se ajustará al límite de anoxia visible. Además, tiene que *liberarse la aorta retroperitoneal* y *replegarse hacia arriba el duodeno*, para apartar los ganglios paraaórticos.

Resección del colon transverso (figuras 305 a 308)

Para la obtención de un buen campo operatorio, trazamos una incisión paramedial a media altura. Con un rollo de gasa se aísla el intestino delgado superior en el hipogastrio, y se ciñe el límite de resección con fiadores lo más cerca posible de la flexura. Luego comienza la *sección del ligamento gastrocólico* junto al estómago, preservando la arteria gastroepiploica. Antes de exponer la arteria cólica media, *seccionamos* en general el *colon transverso*, primero a la derecha,



FIG. 306

la *arteria cólica media.* El tronco mismo *se liga doblemente* lo más proximal posible, se *traspasa* y se secciona. Se coaptan provisionalmente los muñones del colon a modo de ensayo, empleando pinzas grandes de Kocher. Si hay tensiones, se desprenden además las flexuras del tejido retroperitoneal, lo cual es fácil *escotando las tenias derecha e izquierda del colon* (fig. 183), a la izquierda con sección de la *tenia hacia el bazo,* e *incindiendo las adherencias peritoneales de las flexuras.* Para restablecer el tránsito, preferimos la *anastomosis terminoterminal,* que practicamos floja en dos planos, con puntos sueltos (fig. 22). El *cierre del ojal del mesocolon,* que ha de tener en cuenta la *flexura duodenoyeyunal,* termina la operación intraperitoneal. La *resección ampliada del colon transverso y las flexuras* (fig. 309), con *inclusión de una flexura, o de ambas,* se efectúa del mismo modo, pero requiere la *movilización extensa* de las *reservas de colon* situadas junto a la flexura izquierda y en el sector del *colon descendente,* así como del colon ascendente. Además, tenemos que separar del

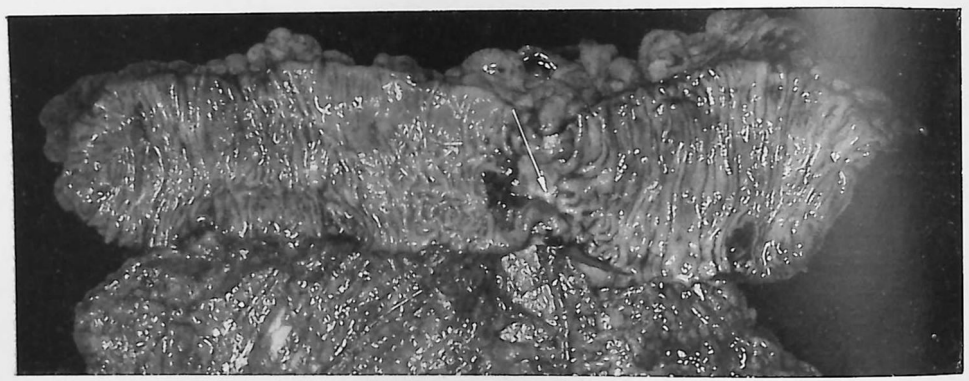

FIG. 307 *a*

pues así *dominamos bien las ramificaciones* y las anastomosis de los vasos, principalmente con la arteria cólica derecha, para lo cual nos ayuda una y otra vez la diafanoscopia. Se secciona el mesocolon por ambos lados, *aislando con pinzas dobles las arcadas,* hasta

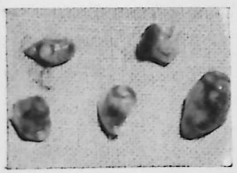

FIG. 307 *b*

FIGS. 306-307 *a-b. Cáncer del colon transverso* con pólipos eliminados por coloscopia (fig. 254). Otto G., 43 años (Clín. de Cirugía de la Univ. de Bonn). Desde cuatro años antes, violentos dolores en el epigastrio. Curas rotatorias. Sangre roja clara en las heces. Estreñimiento, ligera pérdida de peso. El último año, espasmos en los músculos de las extremidades. Resistencia en el epigastrio medio

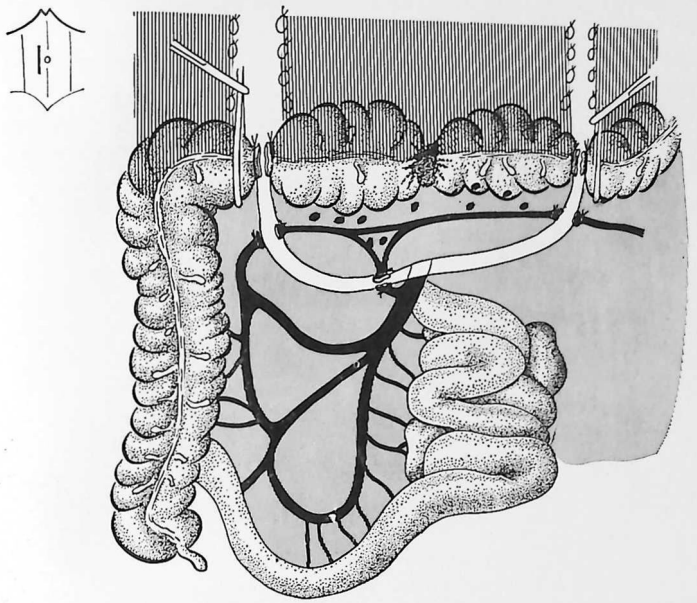

FIG. 308. Resección del colon transverso, con ligadura de la arteria cólica media por su origen en la mesentérica superior, incluyendo el epiplón y el mesocolon en bloque. Anastomosis terminoterminal (fig. 22 *a-d*)

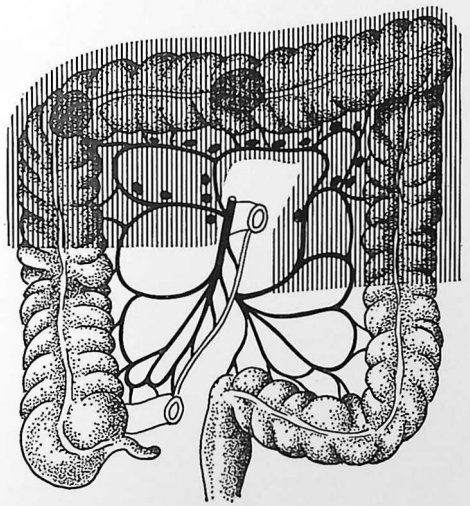

FIG. 309. Invasión extensa de ganglios en el cáncer de la flexura y el colon transverso derechos

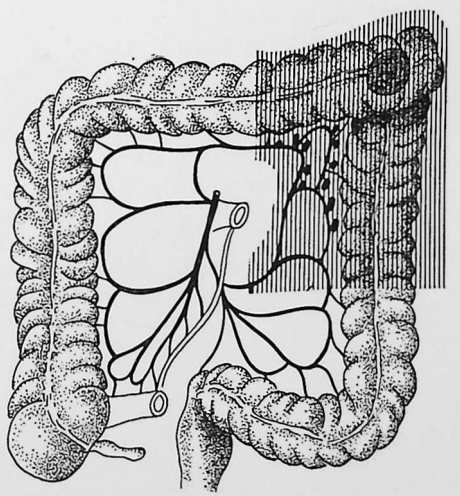

FIG. 310. Invasión ganglionar y límites de resección en el cáncer de la flexura izquierda (véase también figuras 270 y 271)

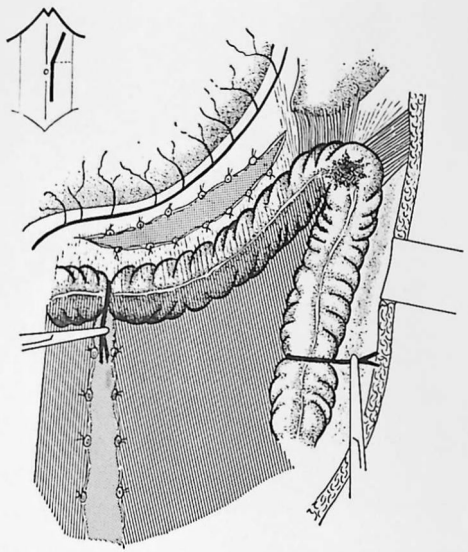

FIG. 311. Hemicolectomía izquierda I. Sección del ligamento gastrocólico entre ligaduras. Sección del epiplón mayor. Cerco de los límites de resección

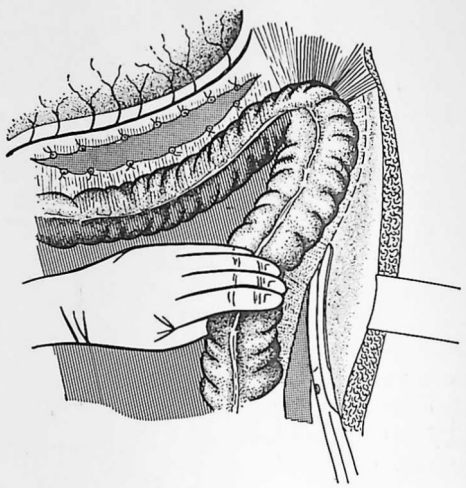

FIG. 312. Hemicolectomía izquierda II. Movilización del colon descendente y del sigmoides desde la pared lateral izquierda del abdomen

estómago el ligamento gastrocólico en toda su extensión. El ayudante estira el colon transverso en sentido mediocaudal, y el operador, una vez liberado el colon descendente, ataca con tijeras, por el lado externo de la flexura. Los ligamentos frenocólico y colicolienal y la ancha banda que va desde la flexura derecha al peritoneo de la pared del abdomen. Cuando la incisión alcanza el tejido adiposo laxo, se prosigue la disección roma del colon ascendente y el descendente. La anastomosis del primero con el segundo, e incluso con el sigmoides, se consigue fácilmente sin tirantez; pero la sutura del ojal del mesocolon suele *estrechar considerablemente el intestino delgado*, por lo que hemos de contar con *trastornos posoperatorios* si no movilizamos algo la flexura duodenoyeyunal.

Hemicolectomía izquierda
(figuras 311 a 314)

En principio, la resección del colon por la izquierda es análoga a la resección por la derecha, con la única diferencia de que en este caso hay que ligar la *arteria cólica izquierda* y *restablecer el tránsito dentro del propio colon*. La incisión pararrectal o mediotransrectal extensa izquierda, por relajación, nos proporciona en general una visión suficiente, también de la flexura. Como *aislamos* el intestino delgado y colocamos al enfermo en *posición hemilateral* derecha, se expone el epigastrio izquierdo. La operación comienza *movilizando la flexura*. El colon descendente y el sigmoides *se separan* con facilidad *del peritoneo de la pared abdominal;* el *epiplón* se hiende y se reseca junto al estómago en la extensión prefijada por los fiadores, y luego se seccionan los *ligamentos frenocólico y esplenocólico* (colicolienal) sobre la mano introducida debajo. Así queda el colon izquierdo tan suelto que puede elevarse en dirección medial, y los *vasos* se representan bien por diafanoscopia. En caso de cáncer de la flexura, hay que eliminar el colon transverso hasta la mitad, y el descendente hasta el sigmoides. *Hay que ligar siempre la arteria cólica izquierda*, y según la amplitud de la resección, también las *arcadas de las arterias próximas*, cólica media y sigmoidea. En el *cáncer del colon descendente* (fig. 315),

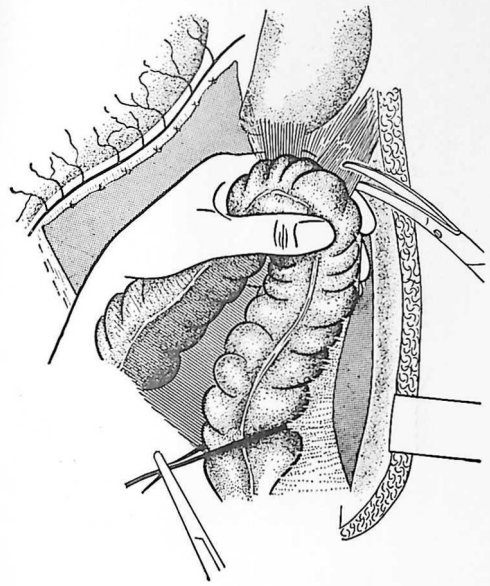

FIG. 313. Hemicolectomía izquierda III. Sección de los ligamentos frenocólico y esplenocólico sobre el dedo introducido debajo. Luego, a partir del ligamento gastrocólico, detrás del bazo, se secciona la capa de tejido retroperitoneal, y se lleva la flexura al campo operatorio. Sigue la ligadura de los vasos, hasta donde lo requiera la invasión de los ganglios. Después de la resección, anastomosis terminoterminal de la mitad derecha del colon transverso y el muñón del sigmoides. A veces, para empalmar sin tensión, hay que movilizar la flexura derecha

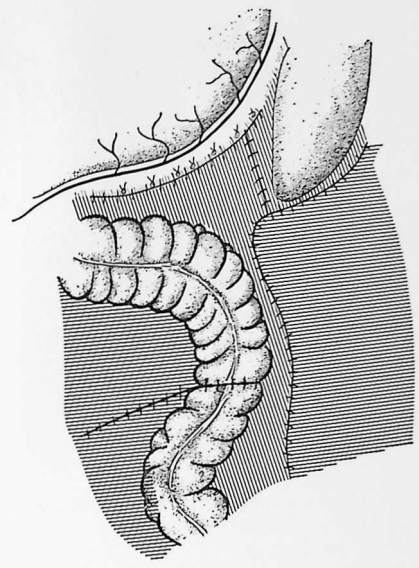

FIG. 314. Hemicolectomía izquierda IV. Anastomosis terminoterminal (fig. 22 *a-d*), con cierre del ojal del mesocolon y del retroperitoneo

debe resecarse además una parte del sigmoides superior, pues las ramas altas de la arteria sigmoidea conducen las vías linfáticas principales. En esta resección ampliada, sólo se consigue una *anastomosis sin tensión seccionando hacia la derecha el ligamento gastrocólico*. Conviene dejar entonces en el colon transverso un colgajo del ligamento, para cubrir con él los *huecos posteriores del peritoneo parietal*. Si están muy afectados los ganglios, puede hacerse necesaria la colectomía subtotal (fig. 316.).

Resección protractiva

La *resección protractiva* o por anteposición no es una alternativa del método en dos o tres tiempos, sino una *medida de necesidad:*

a) En la fase *avanzada*, que no permite dilaciones;

b) En *casos de urgencia* que sobrevienen en el acto operatorio;

c) En casos de *cáncer doble* del recto (ZENKER) o del colon transverso, de cuerpos extraños y de *perforaciones traumáticas*.

En lo que atañe al shock operatorio y abdominal, por su movilización y la ligadura de los vasos, cuando esta resección es radical, apenas cede a la hemicolectomía y a la transversectomía; en todo caso, la omisión de la anastomosis, además de *ahorrar tiempo*, aporta un factor de seguridad.

La *movilización* se realiza del mismo modo que en la hemicolectomía. Los *fiadores se aplican* igualmente, y el *mesocolon* se *reseca* en cuña hasta el pedúnculo vascular. La *herida abdominal* primaria *se estrecha* hasta el doble del lumen intestinal, *se sutura previamente el peritoneo*, y las ramas aferente y eferente del segmento del tumor, movilizado en forma típica, *se fijan mutuamente* en una zona bien nutrida con puntos sueltos de seda,

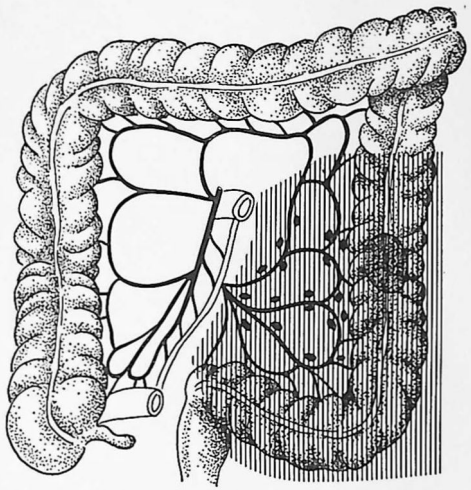

FIG. 315. Invasión ganglionar en el cáncer del colon descendente

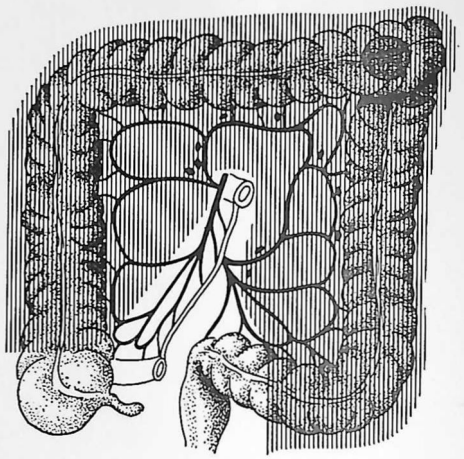

FIG. 316. Colectomía subtotal. Invasión ganglionar en el cáncer avanzado de la flexura izquierda



FIG. 317



FIG. 318

FIG. 317-318. Cáncer del rectosigmoides. Anna G., 52 años. Desde un año antes, sensación de dificultad de tránsito intestinal, diarrea paradójica, tumefacción del abdomen, heces cada vez más sanguinolentas. ¡Dolor en ayunas!

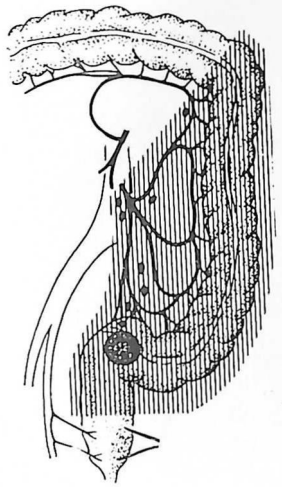

FIG. 319. Cáncer del rectosigmoides. Invasión ganglionar junto a la arteria mesentérica inferior, la cólica izquierda y la arcada periférica. Teóricamente es posible resecar, pero hay que movilizar mucho el colon transverso, hasta el recto. Indicación relativa de extirpación, por razones de una problemática restauración sin tensión de la continencia

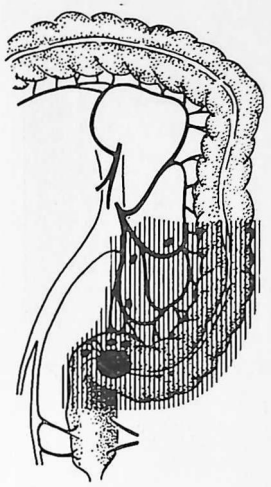

FIG. 320. Cáncer del rectosigmoides. Caso seguro de resección con invasión limitada de ganglios

sobre una longitud de 5 cm., sin dejar ningún resquicio ni ojal en el mesocolon. Luego se fijan las paredes intestinales al peritoneo previamente suturado, también en un sector bien irrigado, con una *sutura continua de seda,* de manera que por encima del nivel de la piel sobresalga un trozo vital de intestino de 3 a 5 cm. de longitud. A continuación, el intestino antepuesto se aisla doblemente con grapas en el límite de nutrición, utilizando el aparato de Petz, y se reseca. Del grado de la oclusión intestinal depende ahora el momento de abrir la rama oral; generalmente, es posible hacerlo sin peligro al cabo de 24 a 48 horas. Una variante es la protracción con enteroanastomosis basal, que evita en la segunda sesión del cierre la anastomosis, pero aumenta el riesgo operatorio primario.

Generalidades del método operatorio en el cáncer del recto

El difícil acceso a la pelvis menor, la complicada situación y función del aparato esfintérico, y las numerosas vías de propagación linfática, hacen de la cirugía del cáncer un problema operatorio en perpetuo debate cuando el tumor está alto; si está bajo, es inevitable siempre sacrificar la continencia. Por consiguiente, en general, la *extirpación* y la *resección procontinencial* se ofrecen como alternativas dominantes frente al caso de un cáncer a media altura. Otros problemas discutidos son la *extensión de la resección* y la *subsistencia de la arteria mesentérica inferior.* La resección radical con propósito de mantener la continencia constituye hoy el objetivo ideal al que tienden todos los medios anatómicos y de técnica operatoria hoy disponibles. Por desgracia, *hemos de seguir transigiendo entre radicalidad y función esfintérica.* Y el hecho de que los carcinomas del recto no tienden a propagarse en longitud, y cuando están altos suelen verter las vías linfáticas únicamente en dirección radial, no debe hacernos olvidar que estas vías forman en todo el sector del recto una *red,* aunque la experiencia parece indicar lo contrario en este caso particular. Hemos visto producciones retrógradas de metástasis (figura 321 y pág. 256), infiltraciones inversas y tumores dobles —como quiera que los definamos—, no pocas veces sin bloqueo de las vías centrípetas por células tumorales; y sabemos que sólo el corte en serie de la prepa-



FIG. 321. Cáncer alto del recto. Tumor con invasión ganglionar distal y proximal muy alta. Aquí se descarta con seguridad una resección

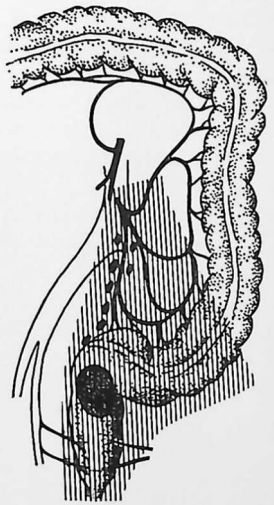

FIG. 322. Cáncer alto del recto. Tumor con invasión ganglionar a nivel de la arteria hemorroidal superior. Indicación relativa de extirpación; resección perfectamente posible

ración nos informa exactamente acerca de la tendencia a perforación, con invasión de vías linfáticas externas. Por último, únicamente en la pieza anatómica podemos reconocer los pólipos verrugosos en la proximidad del tumor. Aunque apenas los veamos con el rectoscopio, sabemos que, aun siendo histológicamente benignos al principio, hay que considerarlos como precursores obligados de cáncer, y parece aconsejable con insistencia su eliminación con el tumor. A pesar de todas las discusiones, la *extirpación abdominoperineal* expuesta y realizada con éxito por MILES en 1908, incluyendo los músculos elevadores, sigue siendo el procedimiento tipo de la cirugía del recto, y exceptuados algunos autores, es aún el predilecto para cánceres rectales hasta 10 a 12 cm. de altura.

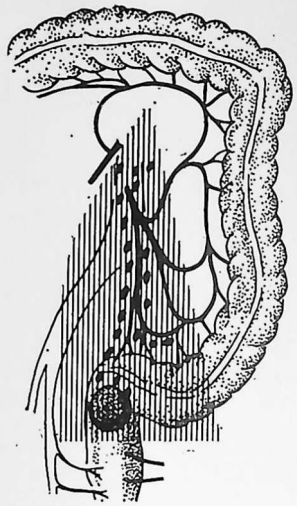

FIG. 323. Cáncer alto del recto. Invasión ganglionar alta a nivel de la arteria mesentérica inferior, pero con arcadas periféricas libres junto al sigmoides. Indicación relativa de resección; pero es más segura en este caso la extirpación

Técnica de la extirpación abdominoperineal del recto (figs. 324 a 332)

Se coloca al enfermo en una posición de talla preparada para la de Trendelenburg. Para la incisión en la pared abdominal elegimos la laparotomía medial inferior, que, si la pelvis es estrecha y corto el tronco, puede prolongarse eventualmente hacia arriba, bordeando por la derecha el ombligo. La *exclusión de metástasis en el hígado*, y de *irrupciones*, sobre todo en la vejiga y en el tejido

Resumen histórico sobre el método operatorio en el cáncer del recto

I. Amputación o extirpación

A. Vía de acceso dorsal

1. Sacro	KRASKE, 1885 BARDENHEUER, 1880 VÖLKER, 1911 HOCHENEGG, 1888	Un tiempo, ano sacro
	SAUERBRUCH, 1928	Un tiempo, ano perineal
	GOETZE, 1931 KÜTTNER, 1910 SCHMIEDEN, 1910	Un tiempo, evacuación ampliada; ano sacro Dos tiempos, anteposición
2. Vaginal	REHN-GERSUNY, 1894	Método sacro ampliado, ano perineal
3. Perineal	LISFRANC-DIEFFENBACH, 1826	Amputación perineal, sin resección del cóccix

B. Vías de acceso combinadas

1. *Abdominodorsal*		
a) Abdominosacra	KÖNIG, 1883 QUÉNU, 1897 HOCHENEGG, 1888 GERSUNY, 1894 SCHMIEDEN, 1921	Operación en un tiempo Movilización abdominal Ano sigm. terminal Extirpación por vía sacra 1. Invaginación posterior con ano artif. sigm. terminal. 2. Extirpación por vía sacra
	FISCHER, 1924	1. Abdom.: Ano sigm. terminal; resección del sigmoides hasta el Douglas. 2. Vía sacra, como GOETZE
	GULEKE, 1932	1. Abdom.: Ano sigmoideo; cegamiento de la rama aboral. 2. Abdom.: Movilización y extraperitonización, extirpación sacra.
	COFFEY, 1931 FISCHER, 1929-32	Exactamente como FISCHER, pero con tapón En dos tiempos, como en 1924, pero sin abrir el peritoneo desde abajo.
b) Abdominoperineal	GAUDIER, 1896 MILES, 1908	Movilización abdominal con ano sigm. terminal. Cierre del Douglas por encima del intestino neoplásico distal inserto en la cavidad sacra. Cierre del abdomen; cambio de postura. Extirpación perineal.
2. *Posteroabdominal*		
a) Coccígeoabdominal	K. H. BAUER, 1940	1. Movilización sacra 2. Ablación abdominal, extraperitoneal. Ano sigm. terminal (un tiempo).
b) Perineo abdominal	GABRIEL, 1910	1. Exploración abdominal 2. Movilización perineal 3. Resección abdominal con ano sigm. terminal

II. Resección

Abdominal	SCHLOFFER, 1903 DIXON, 1944 HARTMANN, 1909	Resección abdominal Ano descompresivo
Sacra	KIRSCHNER-HOCHENEGG, 1902 GOETZE, 1944	Enchufe tras desprendimiento de la mucosa. Anastomosis cegada de los cabos de intestino, con apertura secundaria.

Resumen histórico sabre el método operatorio en el cáncer del recto. (Continuación)

Abdominosacra	Finsterer, 1941 Goetze, 1944 Zenker, 1953	Varios tiempos, con anastomosis terminoterminal
	D'Allaines, 1946	Igual, uno o dos tiempos
Abdominotransanal	Waugh, 1954	Enchufe. Eliminación del recto y los músculos elevadores hasta los esfínteres anales.
	Bacon, 1945	Enchufe. Eliminación del recto solamente; se deja el M. puborrectal (elevador).
Abdominotransanal	Grekow-Kümmell, 1899 Maunsell, 1892 Weir, 1901 Black 1948 Welch, 1953 Toupet, 1955 Mayo, 1950 Oppolzer, 1950 Swenson, 1948	Invaginación y evaginación. Se dejan 5 cm. de recto anal, y todos los músculos. Anastomosis por evaginación, con ligeras variaciones.
Transanoabdominal	Hollenbach, 1951 Mandache, 1958	Enchufe tras eliminación de la mucosa rectal. Se dejan todas las capas musculares.

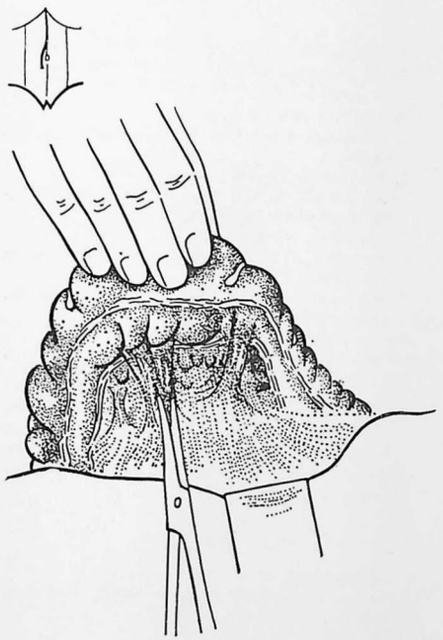

Fig. 324. Extirpación del recto I. Las adherencias fetales del sigmoides a la pared lateral del abdomen se desprenden a golpes de tijeras, a fin de poder mover libremente aquél

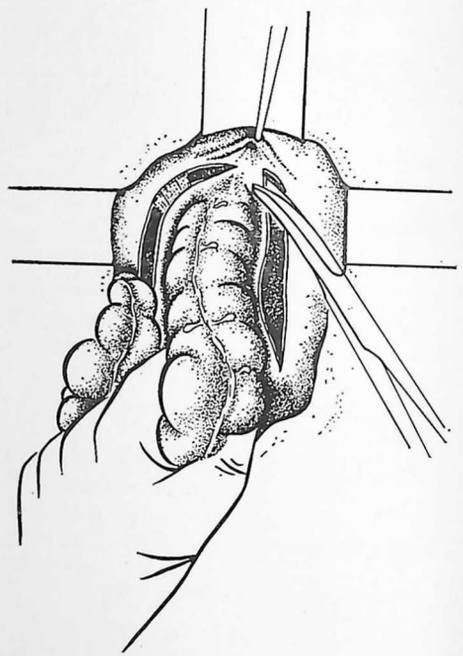

Fig. 325. Extirpación del recto II. Corte circular en lira del peritoneo del fondo de saco de Douglas, comenzando en la incisión peritoneal precedente. Incisión desde la hoja lateral del mesosigmoides. Los paraproctos quedan así expuestos. Un gancho tira de la vajiga o del útero hacia delante, y una pinza extiende el peritoneo del pliegue de Douglas, para poderlo cortar bien con tijeras

conjuntivo vesical lateral, facilita notablemente la extirpación. En primer lugar, aislamos el intestino delgado en una bolsa intestinal del repliegue de la flexura derecha; introducimos un gancho de Rehn detrás de la vejiga y el útero, y desprendemos ante todo el *sigmoides* de sus *adherencias fetales en la pared abdominal,* con cuidado de permanecer en la capa adecuada, para no lesionar el sig-

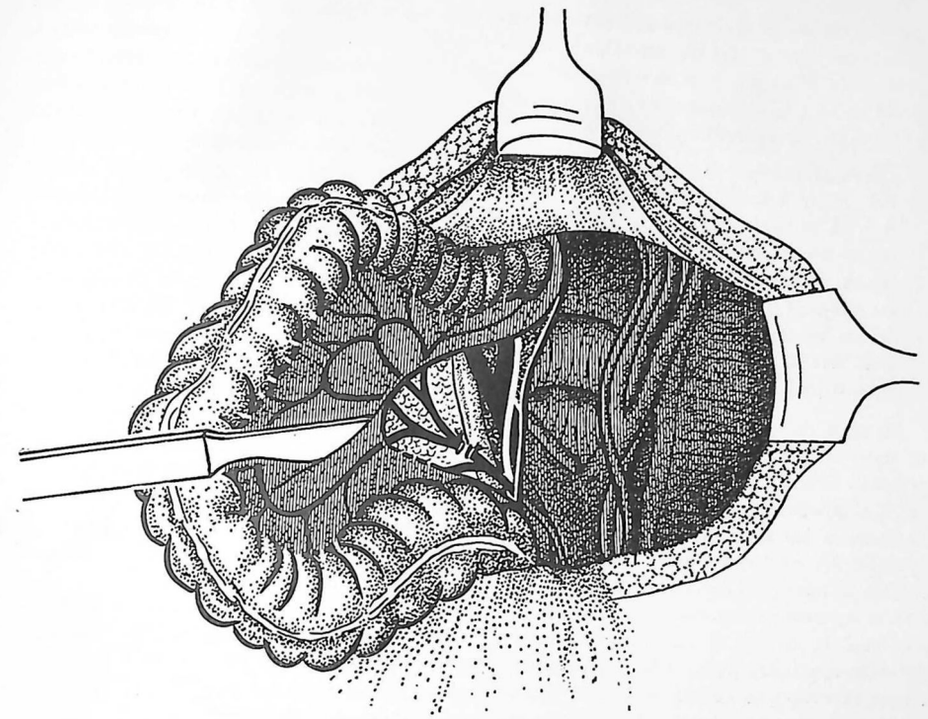

Fig. 326

Fig. 326. Extirpación del recto III. Incisión de la hoja medial del mesosigmoides. Se expone así el uréter (blanco), así como la arteria ilíaca, con su división, y la arteria mesentérica inferior, que se liga más arriba del origen de las arterias sigmoidea y hemorroidal superior

moides, los vasos ováricos ni el uréter. Si el sigmoides se puede estirar bien y llevar en dirección medial, *se recorta el peritoneo de Douglas en forma de lira.* Comenzamos por abrir unos 15 cm. más arriba del repliegue; disecamos con tijeras el mesosigmoides, lo más cerca posible de la base, acercándonos luego poco a poco al intestino, por la capa adiposa y vascular; a continuación incindimos con una hoja. Recortado el Douglas por

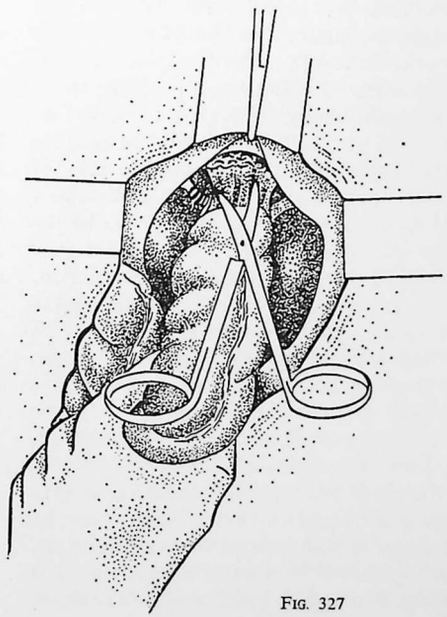

Fig. 327

Fig. 327. Extirpación del recto IV. Los periproctos de la izquierda están ligados doblemente y seccionados. Desde la próstata o la pared posterior del útero se diseca la aponeurosis visceral del recto; esto sólo es posible cortando, si no se quiere llegar a la pared anterior del mismo

delante, se sujeta el colgajo de peritoneo parietal con unas pinzas de pulmón, de Overholt o de Mikulicz, y el ayudante lo lleva hacia la superficie. Sigue después *la segunda exploración de operabilidad*, a saber:

1. *Hacia abajo*, para apreciar la propagación del cáncer a la pared posterior de la vejiga, la próstata, la bóveda vaginal y la pared lateral de la pelvis.
2. *Hacia arriba*, para observar la invasión de los ganglios linfáticos situados a lo largo de los vasos, a fin de decidir la porción de *la arteria mesentérica inferior* que debe ser extirpada.

Estamos de acuerdo con GULEKE en que no debe sacrificarse siempre este vaso, como postulan TOUPET y otros. En enfermos jóvenes, tratándose de carcinomas avanzados que perforen la pared, o altos, o «segundos», lo ligamos, sin embargo, por el tronco. En todos los demás casos de cáncer en la ampolla o en el segmento anorrectal, basta la ligadura proximal de las dos o tres últimas arterias sigmoideas, y sobre todo de la *arteria hemorroidal superior por su origen*. Como pinzamos y estiramos su cabo distal, se forma un *pliegue dorsal de la aponeurosis visceral entre el recto y el promontorio*. Abriendo este pliegue introducimos en la capa de la lámina neurovascular formada por la inversión de la aponeurosis visceral hacia la pared del recto, y podemos separar con gasa montada o con los dedos el tejido conjuntivo y los ganglios linfáticos de la aponeurosis parietal del centro del sacro, comenzando por la derecha o por la izquierda. Se reconoce que se ha llegado a la capa adecuada por ser fácil su desprendimiento incruento. A continuación comienza el *acto manual de desprender el recto* de la cavidad del sacro. Primeramente se avanza con la mano plana por el centro, hasta la punta del cóccix. Las hemorragias se cohiben taponando primero con un paño seco, o se comprimen provisionalmente con una torunda. Sigue después la movilización de la pared anterior del recto, hasta la próstata o la bóveda vaginal. Primero se emplea el cuchillo, para separar la aponeurosis rectal de Denonvilliers de la visceral; de otro modo, es muy fácil perforar la pared anterior del recto. El tercer acto es la *preparación de los paraproctos* o vainas neurovasculares. Para exponerlas, lo mejor es la disección obtusa, dorsal y rectal, y la sección gradual eléctrica o entre ligaduras. En lo que atañe a la arteria hemorroidal media, sólo en caso de ganglios sospechosos se procederá lateralmente, porque así no puede evitarse lesionar también el *plexo hemorroidal*, con impotencia consiguiente (pág. 300). La liberación previa del uréter, con objeto de preservarlo, se deja al criterio personal del operador; por nuestra parte, no la estimamos necesaria. Cuando la disección progresiva ha alcanzado por delante la pared de la vagina hasta media altura, o el borde inferior de la próstata, por detrás la punta del cóccix, y lateralmente una profundidad similar, la movilización *abdominal se termina* seccionando el intestino entre dos hileras de grapas de Petz, de modo que la porción caudal pueda alojarse en la pelvis menor. Después de la sección, el *muñón distal* se cubre con un dedil o un condón, y *se hunde en la cavidad sacra*. Una vez cerciorados de que no hay hemorragia, se cierra *sin tensión* el *peritoneo de Doublas* con *puntos sueltos dobles de seda*. Esta hilera de puntos debe subir hasta el muñón del sigmoides movilizado que ha de servir de ano, a fin de cubrirlo bien de serosa y, al mismo tiempo, evitar que se formen adherencias después de la intervención. Una escisón ilíaca aparte en la pared abdominal, practicable en unos tres dedos y situada aproximadamente en la mitad de la línea de unión entre la espina y el ombligo, permite suturar el *sigmoides* en posición *terminal*. Para ello, primero fijamos previamente el peritoneo parietal como de ordinario a la piel (fig. 279), y sujetamos firmemente al mismo el colon con sutura continua de seda. Al enchufar el sigmoides debe procurarse *evitar* cualquier *tirantez, acodamiento* o *torsión*, que pueden ser causa de trastornos de nutrición, o de íleo. El cierre gradual de la pared del abdomen —en pacientes adiposos o caquécticos, con placas de plomo, sutura abdominal o de alambre— termina la fase abdominal de la operación.

Seguidamente se coloca al enfermo con la pelvis elevada, las piernas muy retraídas y la *región anal* antepuesta sobre la mesa. Primeramente se limpia con una torunda grande empapada de solución de sublimado la zona contigua a la región anal, y con otra pequeña, el recto inferior y el ano. *Se cierra el ano* con una sutura basta de seda y un tapón sujeto, y se mantiene tenso aplicando además unas pinzas de Kocher; el *bisturí eléctrico* recorta luego en círculo la región anal, muy por lo sano. Primero se expone y secciona el *ligamento anococcígeo*, con lo que pueden introducirse en la cavidad sacra los dedos índice y medio de la mano izquierda. Sobre el dedo índice se hienden lo más lateralmente posible *ambos* músculos elevadores; *se ligan y suturan en círculo las ramas inferiores de la arteria hemorroidal media y del tronco de la hemorroidal inferior*, y se aparta con cuidado de la *vagina* o de la *uretra* el muñón rectal dislocado hacia arriba. La fase perineal termina con *hemostasis, taponamiento y desagüe*, y también con unos *puntos sueltos de situación*.

Pasadas 24 a 48 horas, *se abre el ano artificial ilíaco*, y se quitan las tiras del taponamiento sacro. A los cuatro días levantamos el primer desagüe sacro, y a los seis días, el segundo.

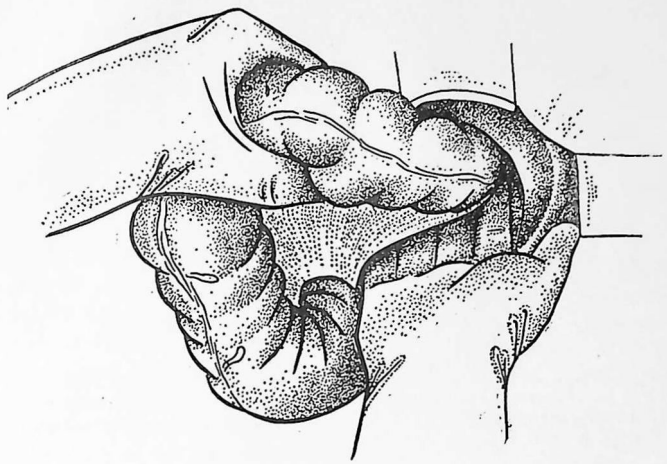

FIG. 328. Extirpación del recto V. Después de ligar los periproctos ya expuestos, y desprender con cuchillo por delante el recto de la pared posterior de la vejiga y la próstata o el útero, se extrae con la mano el recto de la cavidad sacra. Se encuentra la capa adecuada desprendiendo el repliegue peritoneal de Douglas de la aponcurosis parietal interna de la pelvis (fig. 190), para lo cual se corta a la altura de la II vértebra sacra. La separación manual ha de llegar por detrás a la punta del cóccix, y por delante hasta el borde inferior de la próstata o la porción superior de la vagina. A derecha e izquierda se extienden los paraproctos, con la placa nerviosa, entre las partes movilizadas anterior y posterior

Técnica de la resección abdominal del rectosigmoides

La operación típica hoy consagrada para *preservar la continencia* es la *resección abdominal* (SCHLOFFER-DIXON), que se aplica sobre todo en cánceres situados a 10-12 cm. de altura. Como en esta localización se halla afectado todo el sector linfático de la *arteria mesentérica inferior*, es muy difícil evitar su *ligadura junto a su origen* en la aorta. El acceso, la movilización del sigmoides y del colon descendente, la incisión circular del Douglas, y la movilización dorsal del recto desde la cavidad sacra, se practican como para la extirpación. Solamente requiere cuidado especial la *preservación de los paraproctos inferiores*, porque deben subsistir las pequeñas ramas viscerales de la arteria hemorroidal media. Si está ligada la arteria hemorroidea superior, las demás ligaduras, sobre todo en las arcadas de la arteria cólica izquierda irrigadas por la cólica media, dependen del estado de los *ganglios linfáticos*. Renunciamos en general a la *ligadura de esas arcadas*, necesaria en este último caso, pues la continencia sólo puede obtenerse en

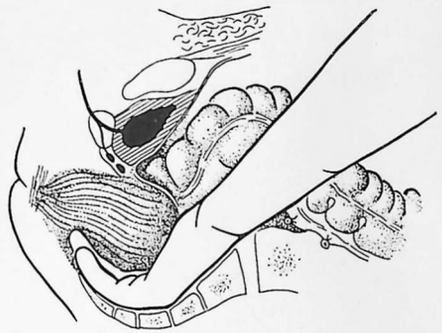

FIG. 329. Extirpación del recto VI. Desprendimiento manual de la cavidad sacra, respetando la aponeurosis parietal interna de la pelvis

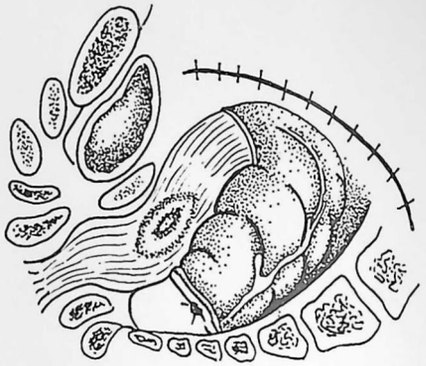

FIG. 331. Extirpación del recto VIII. La porción distal del recto, que contiene el carcinoma, se hunde en la cavidad sacra, y se cierra el peritoneo por encima

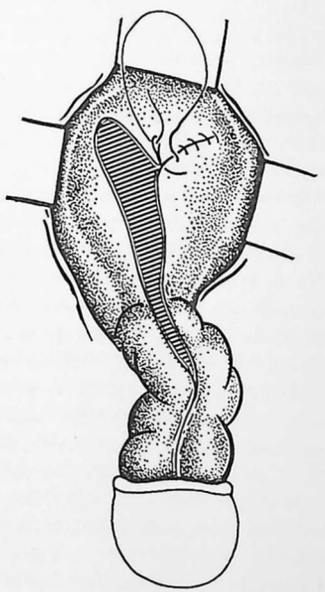

FIG. 330. Extirpación del recto VII. Terminada la movilización del recto desde la cavidad sacra, y tras sección alta del colon, se asegura con un dedil el muñón distal neoplásico del rectocolon, se desvía a la pelvis menor, y se cierra por encima el peritoneo de Douglas, mediante sutura continua de seda, hasta la rama sigmoidea extraída

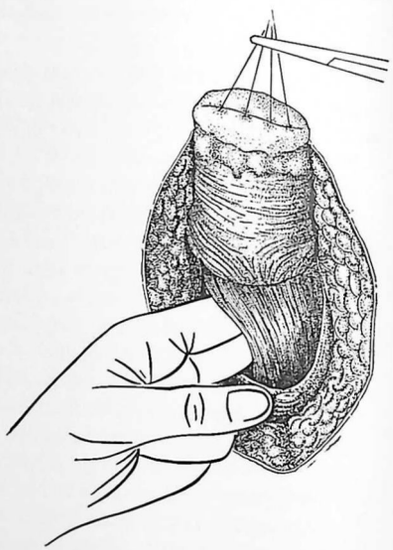

FIG. 332. Extirpación del recto IX. Después de cerradas las paredes intestinadas, se coloca al paciente en posición de talla; se recorta en círculo el ano, previamente cerrado; se secciona el ligamento anococcígeo, y luego las ramas derecha e izquierda del músculo elevador. Entonces se puede desprender el recto desde atrás. La operación termina con puntos de situación flojos. Es imprescindible un buen desagüe de la cavidad sacra, y hay que suturar en círculo las arterias hemorroidales rezumantes

la mayoría de los casos mediante tensión o fuerte reducción de espacio del intestino delgado. Pero si las arcadas de la arteria cólica media se pueden conservar hasta muy abajo, y el colon descendente está bien irrigado, nos inclinamos por la resección procontinencial. Para ello, ante todo se libera de *tejido adiposo* el tejido retroperitoneal del *segmento de colon movilizado* que se destina a la anastomosis, hasta que la sutura prenda firmemente en la pared intestinal. Si el colon descendente puede acercarse sin tirantez al muñón rectal movilizado desde la cavidad sacra más allá del cáncer (en conjunto, propugnamos la resección *a unos 6 cm. del borde inferior del tumor*), *se pasarán primero largos puntos sueltos de seda* a través de las paredes posteriores de los segmentos de intestino. Si hay bastante *peritoneo de Douglas, lo incluimos también en la sutura de la pared posterior del recto*. Prendemos la inserción mesentérica libre de peritoneo con la sutura de seda, transversalmente y en unión de las hojas peritoneales del mesenterio. Sólo después de aplicados todos los puntos, el ayudante, con unas pinzas de Wertheim o auriculares, atrae el recto desde la cavidad sacra al campo operatorio, y acerca al mismo el colon proximal con una gasa montada. Entonces, *anudamos los hilos a la vista, no muy apretados*. Si subsiste la sutura de la pared posterior, se aísla en torno todo el sector de la anastomosis con paños, y se abren el recto y el colon aproximadamente *1,5 cm. más arriba* de los puntos, *por esa pared*. A continuación, se sutura en masa con puntos sueltos de catgut cromado. El ayudante, con los hilos de seda, atrae los cabos de intestino al campo operatorio, de manera que podemos abarcar con la vista todas las capas de la pared posterior. Antes de la última sutura en masa, cortamos siempre por separado el último punto de seda de esa pared. En el recto, la *sutura de la pared anterior* incluye también el *peritoneo de Douglas*, con lo que un sólido manguito peritoneal asegura los puntos que atraviesan el músculo. En estos últimos años hemos podido prescindir sin riesgo del desagüe de Douglas; pero en caso de una anastomosis no muy firme o amenazada, creemos aconsejable una *fístula cecovalvular*, sobre todo en pacientes adiposos.

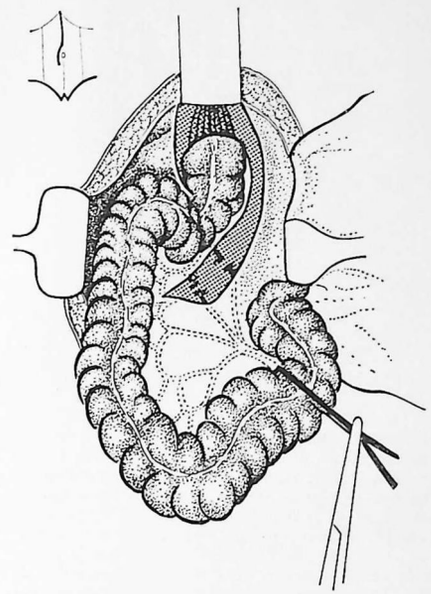

FIG. 333. Resección procontinencial del recto I. Incisión circular amplia del peritoneo de Douglas. Ligadura periférica de la arteria hemorroidal superior y de las sigmoideas más bajas

Los *procedimientos de resección y amputación puramente dorsales han ido abandonándose* cada vez más con los años, en favor de la resección abdominal y sus modificaciones de enchufe, y de la amputación abdominoperineal y sacroabdominal (K. H. BAUER). Cuando el tumor invade el tejido retroperitoneal, es fácil *lesionar los uréteres*, o *la vejiga*, si la pelvis menor está cercada. La *sutura vesical* se hace con catgut cromado grueso, en dos planos, y se asegura dejando diez días una *sonda permanente*. La *sutura oblicua del uréter seccionado* exige una reunión delicada con puntos muy finos de catgut atraumático en la adventicia, por encima de un *desagüe de fijación*, que se deja puesto veinte días.

Para *enfermos de íleo* o *decrépitos*, se recomienda el método propuesto por HARTMANN, porque les evita el *acto de la extirpación sacra* (fig. 335). Tenemos buena experiencia de ello, pero debemos advertir que

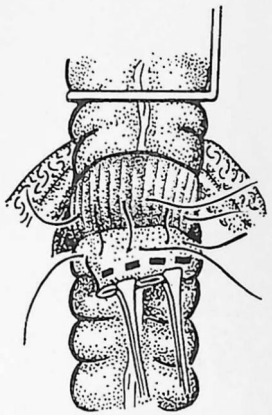

FIG. 334 *a*. Resección procontinencial del recto II. Con el aparato de Petz, se secciona el colon lo más proximal posible, según lo requiera la esqueletización. Luego se rechaza la porción rectocólica hacia delante, por encima de la sínfisis, y se saca de la pelvis menor hacia delante, más arriba del sitio previsto para suturar, con unas pinzas de Wertheim. Esto facilita la sutura de la pared posterior entre el colon proximal y el recto. Es importante que la sutura de la pared del recto sea oblicua, a fin de no separar las fibras musculares longitudinales. Los puntos han de ser sueltos, y no se aprieta fuerte hasta después de la última pasada

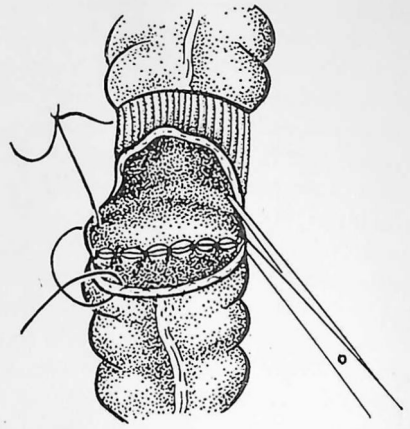

FIG. 334 *b*. Resección procontinencial del recto III. Después de anudar la sutura de seda de la pared posterior, y de suturar la mucosa de ésta con puntos sueltos de catgut cromado, previa sección del recto y del colon, se amputan el muñón distal atacado del recto y el del colon, y se aplica una sutura invaginada en masa en la pared anterior

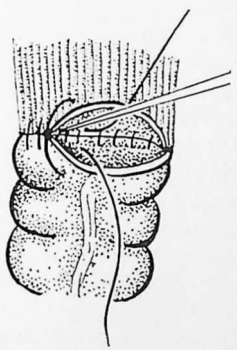

FIG. 334 *c*. Resección procontinencial del recto IV. En esta sutura en masa de la pared anterior, se consigue la invaginación tirando del primer hilo anudado

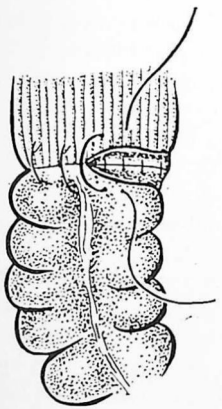

FIG. 334 *d*. Resección procontinencial del recto V. Por encima de la sutura en masa se aplica una discontinua seromuscular con seda

exige especial cuidado el cierre distal del recto o del sigmoides.

Técnica de las modificaciones de enchufe abdominoperineal

Las numerosas *variantes de enchufe* abdominoperineal tienen por objeto facilitar la *resección procontinencial* con anastomosis o sin ella, empalmando *delante del ano* mediante *evaginación transanal*, y además, eliminar así el carcinoma bajo *sin sacrificar el músculo puborrectal* ni los esfínteres externos. Se exponen en las figuras 336 a 351 y en las correspondientes explicaciones de sus epígrafes.

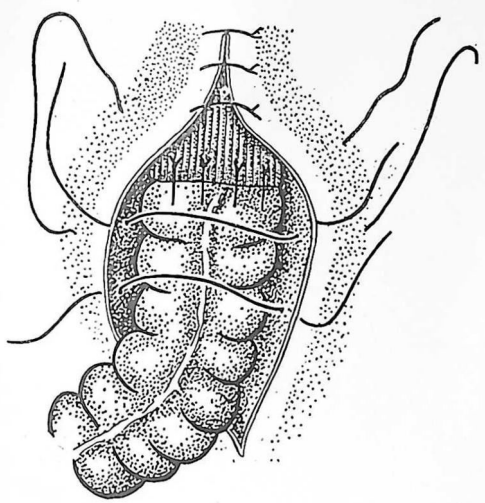

FIG. 334 *e*. Resección procontinencial del recto VI. La sutura se envaina con peritoneo de Douglas, lo cual garantiza un refuerzo especial de la misma

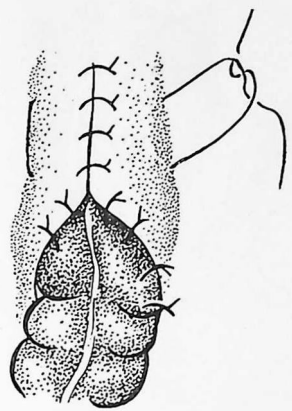

FIG. 334 *f*. Resección procontinencial del recto VII. Ha terminado de cubrirse del todo la anastomosis con peritoneo de Douglas

Proctocolectomía subtotal

La *poliposis familiar*, la *colitis ulcerosa* y el *carcinoma múltiple* hacen necesaria una *colectomía subtotal* o *total*, o incluso una *proctocolectomía*. Si han de conservarse el ciego, el colon ascendente y el recto, se restablecerá la continencia mediante *anastomosis por torsión* (fig. 352) (LILLEHEI y WANGENSTEEN).

La *movilización del colon* comienza en el *segmento ascendente*, a partir del cual, y *exceptuando la arteria ilecólica*, se ligan por el tronco *todos los vasos del colon y del recto*, o sea la *arteria mesentérica inferior* y las *arterias cólicas medias. Se conserva* la *arteria cólica derecha con sus arcadas*, así como los vasos del colon ascendente derecho. El recto se extrae luego de la cavidad sacra, por delante, por los lados y por detrás, hasta la *inserción de los músculos elevadores rectales*, que han de conservarse a toda costa. Se reseca a continuación el colon, desde la mitad del segmento ascendente hasta la mitad del



FIG. 335. Resección del recto, según HARTMANN, con ano sigmoideo terminal y cegadura subperitoneal del muñón distal del recto. Desagüe perineal de la cavidad sacra

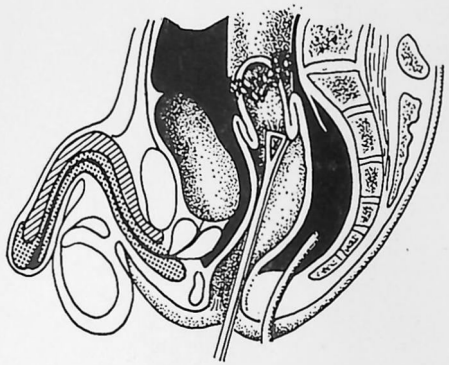

FIG. 336 *a*

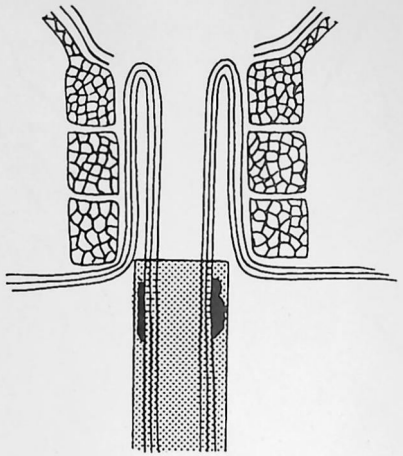

FIG. 336 *b*

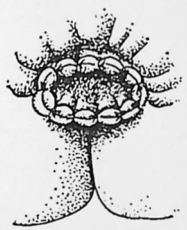

FIG. 337 *a*

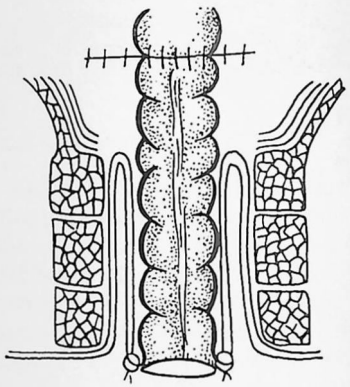

FIG. 337 *b*

FIGS. 336-338. Invaginación cerrada en la anastomosis transanal según TOUPET. Movilización abdominal del colon (figs. 285-290), con ligadura de la arteria mesentérica inferior. Movilización del recto desde la cavidad sacra (fig. 328). Invaginación del intestino cerrado a través del ano, con ayuda de unas pinzas de pulmón o de grano, o de una varilla hueca especial, según TOUPET. En la figura 336 *a* se expone cómo se coge el rectosigmoides más abajo del tumor. Según TOUPET, la varilla se desliza a través del ano por encima del tumor, y se fija allí con una abrazadera especial aplicada en torno del intestino por vía abdominal. Un ayudante evagina el intestino, y tira de la varilla según indica el operador, que dirige desde el abdomen. Luego se cierran el Douglas y las paredes abdominales. La fase final consiste en la resección circular (rayado) preanal del invaginado (fig. 336 *b*). La anastomosis no puede recogerse de nuevo hasta después de suturar y de amputar la porción saliente de intestino. De otro modo (figura 338), dejamos el intestino enfilado y la anastomosis por algún tiempo aún delante del ano, hasta que se afirme la sutura, antes de reponerlo (anastomosis en badajo, figura 338)

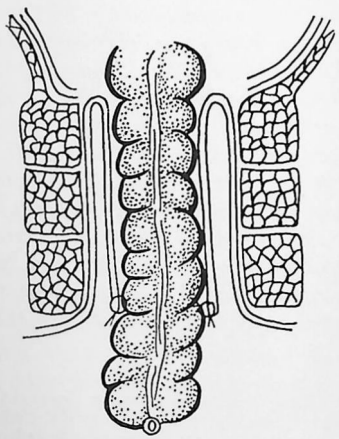

FIG. 338

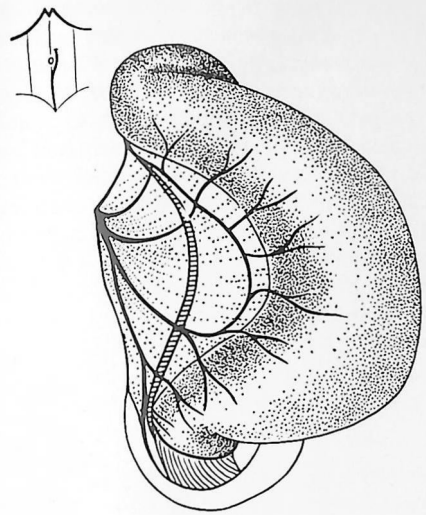

FIG. 339. Anastomosis transanal I. Incisión junto a la pared del peritoneo de Douglas (¡permitida sólo si no hay signos ganglionares!)

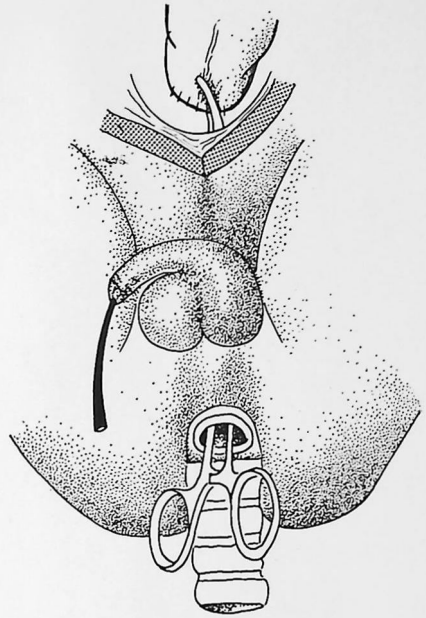

FIG. 341. Anastomosis transanal III. Tras movilización abdominal del recto pélvico hasta el embudo del elevador, se secciona la pared del recto, y la porción distal atacada se cierra previamente o se evagina a través del ano. Después de cambiar al enfermo de postura, se amputa la porción distal evaginada, se enchufa el colon proximal, y se suturan circularmente en dos planos ambas porciones de intestino. Luego se recoge la anastomosis en la cavidad sacra

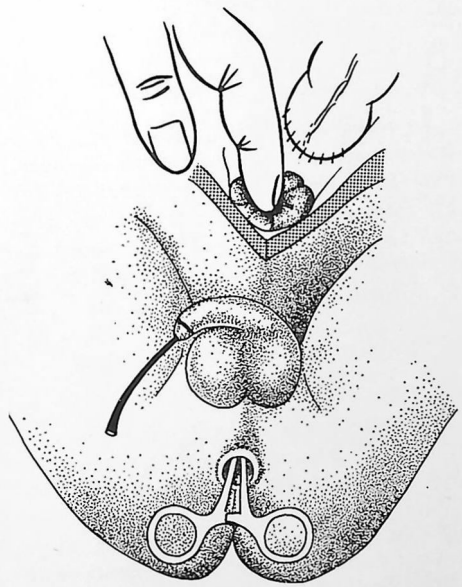

FIG. 340. Anastomosis transanal II. Invaginación abierta en la anastomosis transanal (según GREKOW-KÜMMEL, MAUNSELL, WEIR, WELCH, OPPOLZER, SWENSON y otros)

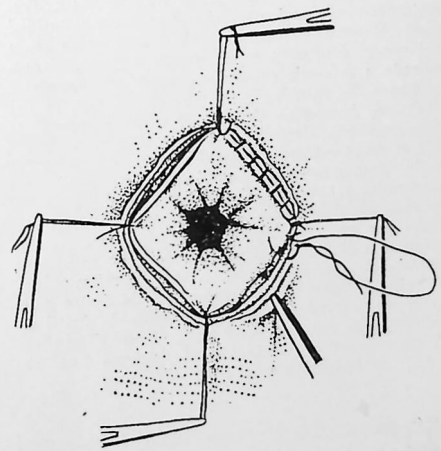

FIG. 342. Anastomosis transanal IV. Simplificación de la técnica de sutura de la anastomosis preanal

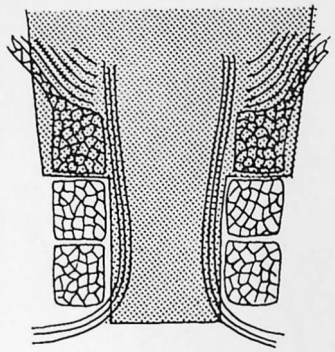

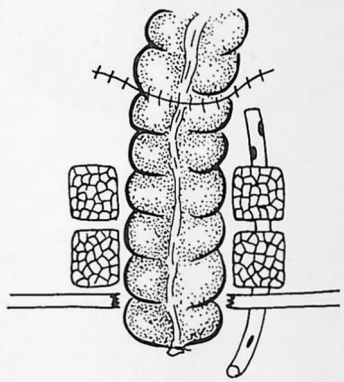

FIGS. 343-344. Modificación de la anastomosis transanal mediante invaginación según WAUGH, BLACK. Previa movilización abdominal del recto desde la cavidad sacra, se anuda el intestino más arriba y más abajo del tumor, y se lleva en lo posible el sigmoides movilizado a la citada cavidad. Cerramos por encima el peritoneo de Douglas, y se suturan las paredes del abdomen. Se cambia de postura al paciente para el acto transanal. Después de dilatar el esfínter, se estira el recto con unas pinzas de pulmón a nivel del nudo distal, y se secciona en círculo la pared del recto (punteado) más arriba de la inserción del elevador. A continuación se enchufa el segmento proximal atacado, por encima del nudo proximal, de manera que sobre el anillo anal cuelgue un trozo de colon bien nutrido, de unos 10 cm. de longitud, el cual se elimina al cabo de ocho días. Entretanto, cada día se practicará una cuidadosa palpación y dilatación digital del esfínter, para evitar un espasmo productor de necrosis. A veces conviene aplicar a diario anestesia local con novocaína en el sector esfintérico

recto pélvico. Luego *se empalma el ciego* (previa *torsión anatómica de 180° a la izquierda respecto al muñón del colon ascendente*) al muñón del recto. Según hemos comprobado, la anastomosis queda muy segura mediante *enchufe preanal en dos planos del ciego y el colon ascendente movilizados en el recto, evaginado al efecto.* Naturalmente, es posible también la anastomosis terminoterminal por vía abdominal; pero resulta relativamente difícil, sobre todo cuando ha de asociarse una resección subtotal del recto. La peritonización cuidadosa del Douglas y del lecho del colon no debe olvidarse, pues evita el íleo posoperatorio por adherencias y enclavamiento.

Interposición de intestino delgado (figura 353)

Así como en el carcinoma, igual que en la colitis ulcerosa parcial, se restablece casi siempre la continencia movilizando los muñones del colon, a menudo no es posible lograrlo en la *diverticulitis,* donde *el colon suele estar prácticamente* inmovilizado a causa de *alteraciones cicatrizales e inflamatorias.* En tales casos, está indicada la interposición y el enlace con un *trozo cortado de intestino delgado* (fig. 353) (FINSTERER, MÖRL, MEIER y otros).

Proctocolectomía total

La *proctocolectomía total,* con pérdida de la continencia, termina con una *ileostomía total.* En el carcinoma, se efectuará del mismo modo que la colostomía terminal, *suturando la pared intestinal al peritoneo parietal previamente fijado con puntos en la incisión de la pared abdominal.*

Ileostomía (con el intestino alterado por inflamación)

Por el contrario, la ileostomía en la *colitis ulcerosa* hace *renunciar a toda sutura de la pared intestinal* (fig. 354), para fijar solamente el borde del mesenterio del intestino delgado, con puntos sueltos de seda, al peritoneo de la pared abdominal, hasta la incisión. Se invierte el intestino 5 cm. delante de la pared del abdomen, y sólo por su extremo se une a la piel mediante puntos de situación. Si de antemano sabemos que la

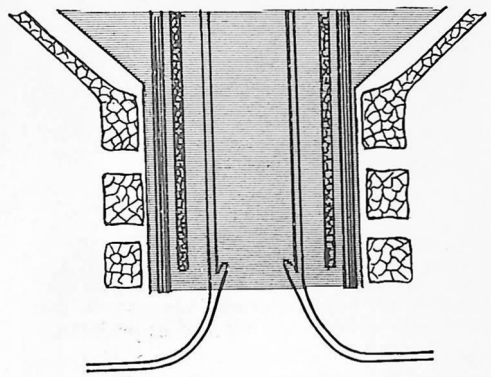

FIG. 345

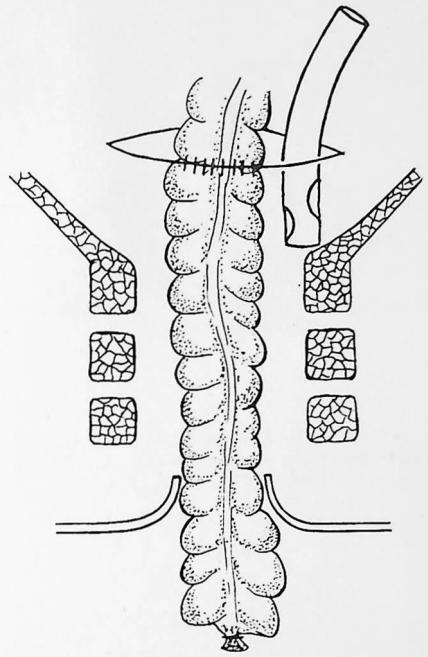

FIG. 346

FIGS. 345-346. Resección transanal procontinencial del del recto, según BACON (abdominoperineal). Después de la movilización abdominal del recto desde la pelvis a la punta del cóccix y al embudo del elevador (figuras 324-329), se ligan la arteria mesentérica inferior o únicamente las ramas bajas de la arteria sigmoidea, con la hemorroidal superior, según la altura del tumor. En el Douglas abierto se introduce un tubo de desagüe, y se deja uno a dos días con el extremo fuera de la herida abdominal. Cerrada ésta, se cambia al paciente a la posición de talla extrema, se dilata el esfínter, y se obtura el recto. Sigue la incisión circular de la mucosa, en la transición de la piel del ano a la del recto (figs. 347 y 348). BACON traza esta incisión hasta los esfínteres externos, a través de los músculos orbicular y longitudinal (rayado). Luego se cierra previamente toda la pared del recto con puntos de sutura, que se dejan largos, para poderla estirar. Se prepara esa pared, subiendo desde los esfínteres hasta la inserción del elevador. El recto se desprende de los esfínteres externos, en parte cortando, y en parte por disección obtusa (fig. 349), pues aquí existen adherencias conjuntivas sólidas. A nivel de la inserción del elevador hay que seccionar ésta, y se llega así a la cavidad sacra. Seguidamente se resecan la porción inferior del elevador y el tejido adiposo isquiorrectal; se protrae el intestino, y se fija provisionalmente el Douglas anterior al mismo. Es importante fruncir de nuevo en lo posible la rama del elevador, mediante sutura. El intestino que sobresale se amputa al cabo de ocho días. La dilatación digital diaria impide una necrosis de compresión provocada por espasmo de los esfínteres externos

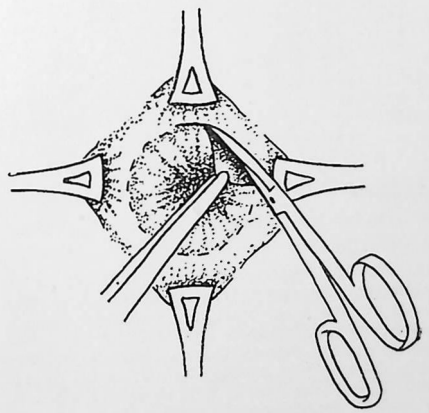

FIG. 347. Resección del recto según Bacon, I. Corte circular perineal del ano

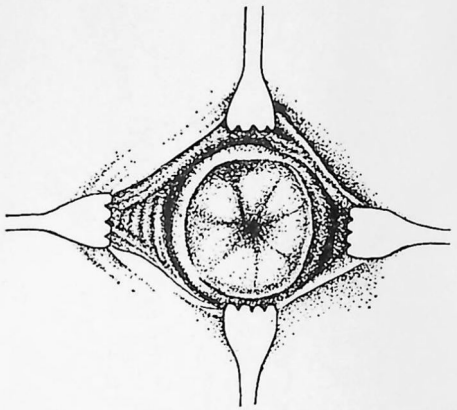

FIG. 348. Resección del recto según Bacon, II. Presentación del esfínter externo, del cual se desprende toda la pared rectal

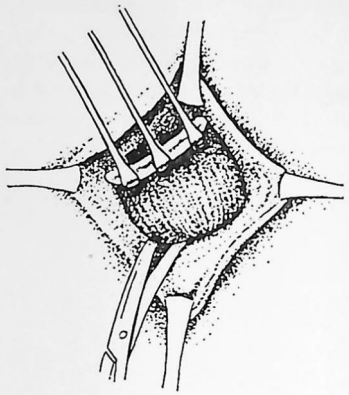

FIG. 349. Resección del recto según Bacon, III. Se expone a la vista el esfínter externo. Entre éste y la capa muscular longitudinal del recto se busca una superficie que permita abrir paso con tijeras lo más arriba posible por encima del embudo del elevador

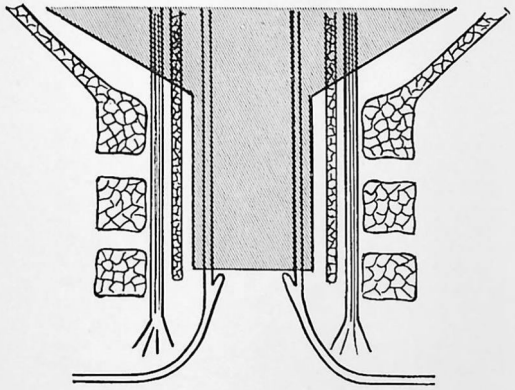

FIG. 350

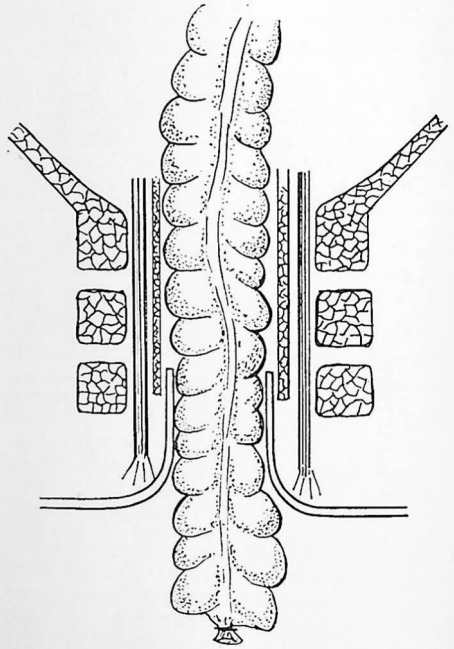

FIG. 351

FIGS. 350-351. Resección transanal procontinencial del recto según HOLLENBACH, MANDACHE. En posición combinada de talla y laparotomía, si el tumor está bajo, se aplica el método transanal según BACON: y si está alto, se abre la mucosa anorrectal unos 5 cm. más arriba del ano, y se inyectan unos 10-15 cm. de solución de novocaína al 1 % para disección e isquemia. Se secciona seguidamente la pared del recto, después de disecar la mucosa hasta más arriba de los elevadores (rayado); así se llega al espacio pelvirrectal. Se cierra provisionalmente el intestino antepuesto, y se estira, lo cual permite separar fácilmente el recto de la próstata y la vejiga, o de la vagina. Terminada de este modo una movilización suficiente, se practica al enfermo una laparotomía, y se moviliza el colon todo lo posible para enchufarlo bien, conforme al método indicado por BACON (fig. 351)

operación terminará con una ileostomía terminal, señalamos exactamente la *excisión cutánea* con violeta de metilcresilo (fig. 355), *en el punto de intersección de las líneas que unen el ombligo a la espina ilíaca, y la 9.ª costilla a la sínfisis, respectivamente.*

Ileoanostomía (figs. 359 y 360)

La preservación de la continencia, que el enfermo desea en el cáncer múltiple, y sobre todo en la poliposis y en la colitis ulcerosa, con enlace del íleon y de la porción anal del recto, debe juzgarse con reserva en el aspecto funcional. Sin embargo, algunos enfermos quedan más satisfechos con ese estado de continencia incompleta que con la ileostomía.

Después de movilizado el colon con los 5 cm. más bajos del íleon, podemos decidirnos por *la intervención en uno, en dos o en tres tiempos*. Naturalmente, esta decisión dependerá de la *enfermedad de fondo* y del *estado general*. La *intervención en varios tiempos* comprende: 1.º *Colectomía* con *ileostomía preliminar* y *cegamiento del mu-*

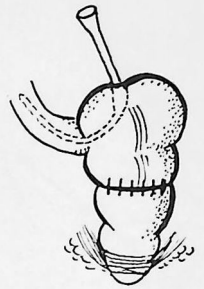

FIG. 352 *a*. Refuerzo de la anastomosis mediante una fístula cecal con sonda

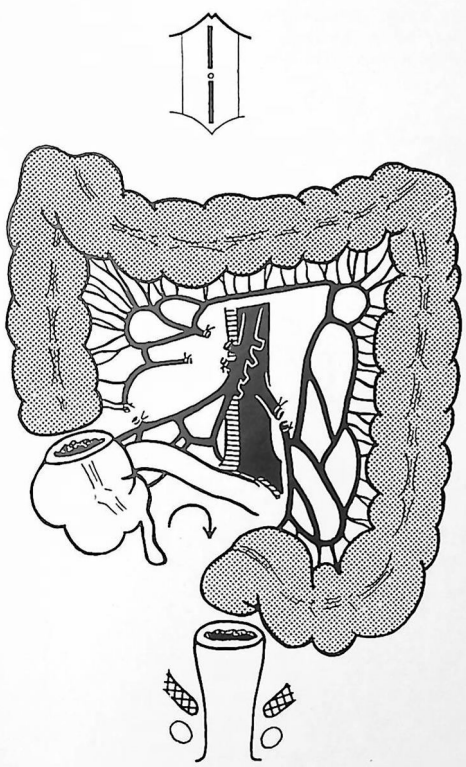

FIG. 352. Colectomía subtotal, con preservación del ciego y del recto (LILLEHEI y WANGENSTEEN). Se ligan las arterias mesentérica inferior y cólicas derecha y media, dejando sólo la arteria ileocólica. Se reseca todo el colon, menos un residuo cecoascendente. Mediante rotación de 180° a la izquierda, se acerca el ciego movilizado al muñón anorrectal, con el que se anastomosa en dos planos. Si se deja un trozo algo mayor del colon ascendente, es posible efectuar una anastomosis por invaginación

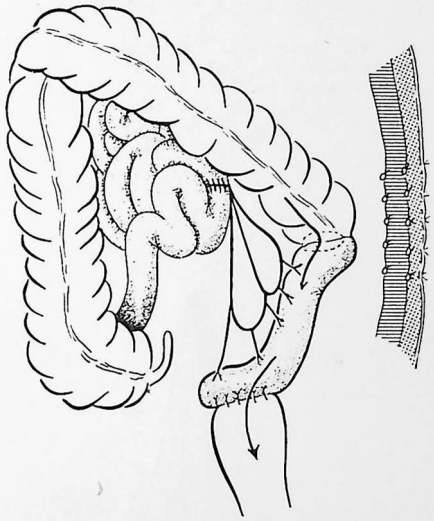

FIG. 353. Resección del rectosigmoides. Interposición de intestino delgado en dos tiempos. En el segundo, cierre de la coloileostomía de doble paso. La anastomosis ileorrectal inferior debe ser laterolateral (FINSTERER, MÖRL, MEIER y otros)

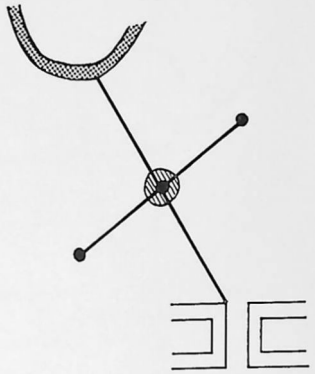

FIG. 354 *a*. Ileostomía I. Fijación topográfica de la excisión cutánea para el ano ileal en la línea de intersección entre el ombligo y la espina ilíaca, por un lado, y el arco costal y la sínfisis, por otro

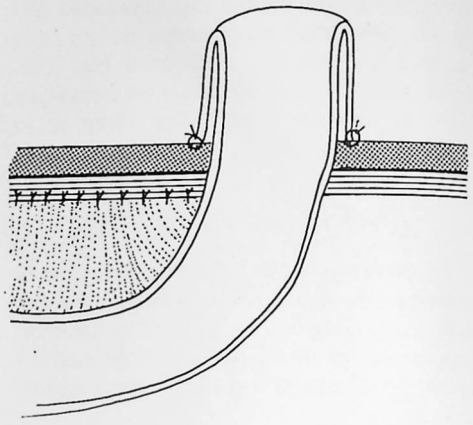

FIG. 354 *b*. Ileostomía II. Técnica del ano ileal. Enchufe del asa intestinal, fijación del mesenterio al peritoneo parietal. ¡Sin sutura a la pared del intestino!

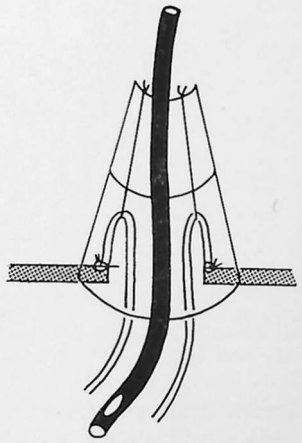

FIG. 355. Ileostomía III. Fiadores en el repliegue del íleon, fijados en una armazón de alambre. Los extremos invertidos del repliegue se suturan a la piel, y se introduce una sonda en el conducto

FIG. 356. Colectomía subtotal I, con ano terminal en el íleon, sin tocar el muñón rectal en la primera sesión. Línea de incisión, véase figura 227

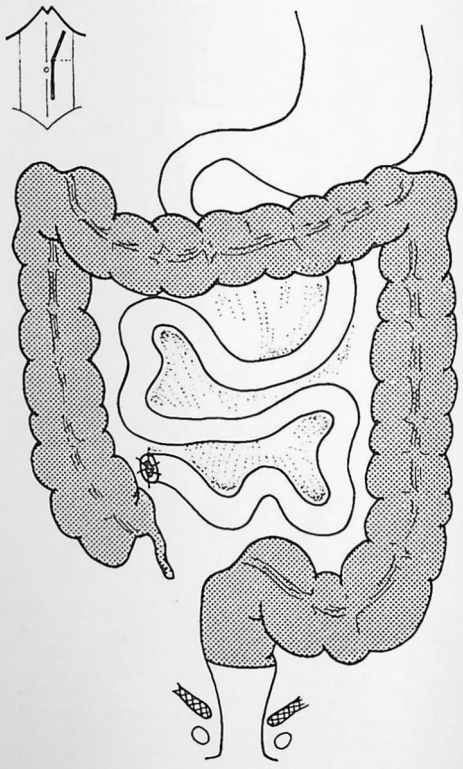

FIG. 356

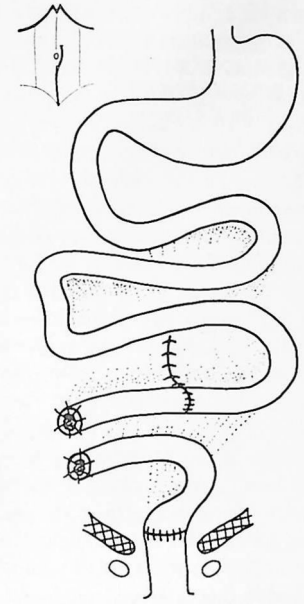

FIG. 357. Colectomía subtotal II. En la segunda sesión se recorta un trozo de íleon, y se implanta en el muñón rectal, abierto de nuevo

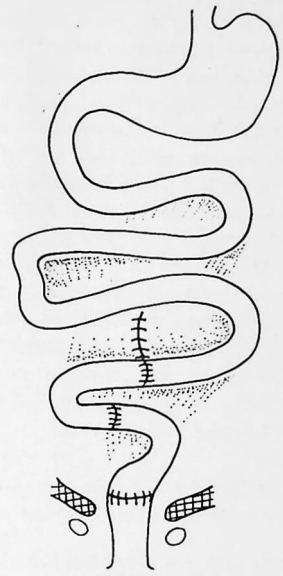

FIG. 358. Colectomía subtotal III. El trozo de íleon interpuesto se empalma con el ano ileal desprendido, y así se restablece la continuidad (tercera sesión)

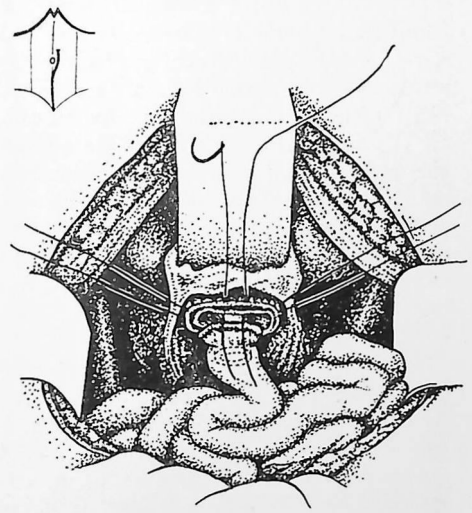

FIG. 359. Ileoanostomía I. Tras coloproctecmía sin tocar la musculatura anal ni la mucosa, según NISSEN, RAVITSCH, BEST, fijación del muñón ileal a un tubo de goma introducido por el ano, mediante ligadura circular. Fijación por sutura en U del asa inferior del íleon en el muñón rectal

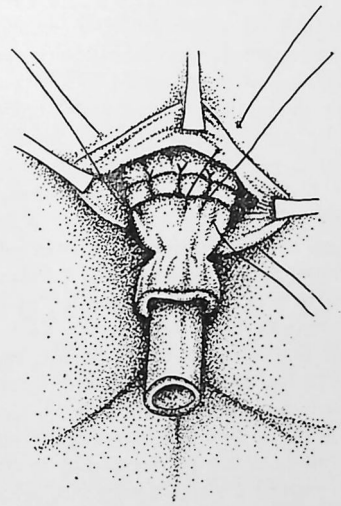

FIG. 360. Ileoanostomía II. Enchufe del íleon inferior y del muñón del recto en sentido de evaginación. Con una segunda serie de puntos se fija la ileoanostomía a nivel de la piel del ano

ñón rectal. 2.º *Ileoproctostomía,* con recorte de un *trozo de 10 a 15 cm. de íleon, cuyo extremo oral se implanta en la incisión medial del abdomen.* 3.º *Anastomosis entre ambas ramas de la ileostomía* (figs. 356 a 358).

La operación *en un tiempo* consiste en la ileoanostomía tras colectomía total (figs. 359 y 360). La *técnica de la ileoanostomía* comprende la resección del recto hasta el embudo del elevador; después de cambiar de postura, *se moviliza la pared del conducto anal,* conservando los esfínteres, y se practica la anastomosis extraanal en dos planos con el íleon enchufado, empleando puntos sueltos de seda y de catgut cromado. No debe olvidarse el desagüe paramedial, perineal, a través del elevador.

Riesgos de los diversos métodos operatorios en el cáncer del colon y el del recto

La *mortalidad por resección del cáncer de colon,* desde 1950, da un promedio de 15 %, calculada sobre 9593 *resecciones.* Apenas hay diferencia entre el colon derecho y el izquierdo.

El riesgo de la *operación paliativa,* a base de 872 casos, es de un 22,9 %. En virtud de la resección en bloque del sector regional linfático y sanguíneo, aprovechada actualmente al máximo, el índice es de 67,5 % para el cáncer de la mitad derecha del colon, de 68,5 % para el del colon transverso, y de 62,1 % para el de la mitad izquierda. Por tanto, la *resección* suele ser aún posible *a la derecha* y en el *colon transverso* incluso *en fases avanzadas,* pues no existen diferencias en el tiempo de detección. En el cáncer de colon con *oclusión intestinal,* el riesgo operatorio es desde luego mayor. En 123 casos de íleo operados en un tiempo, las pérdidas fueron de 41,5 %, y en 274 resecciones de íleo en varios tiempos, sólo de 23,3 %. Una serie de 500 resecciones paliativas en íleo dio un índice de mortalidad de 40,2 %.

En cuanto a *riesgo operatorio,* no se diferencian mucho la *extirpación* y la *resección procontinencial del recto.* En 14 499 extirpaciones, el índice de mortalidad operatoria fue de 9,78 % y de 8,29 % en 5377 resecciones procontinenciales. La *extirpación en dos tiempos* aparece especialmente recargada por haberse elegido en este caso enfermos graves. Las pérdidas de 6219 *extirpaciones abdominoperineales en un tiempo* han ascendido a 8,16 %, mientras que las de 1524 *extirpaciones en dos tiempos* se elevaron a 12,7 %, *exceptuando la extirpación abdominoperineal en dos tiempos,* según GULEKE y LOCKHART-MUMMERY, que dan un índice de mortalidad algo menor, de 7,8 %. La *extirpación posterior,* poco practicada hoy, arroja en 2552 casos una mortalidad operatoria de 11,1 %. La *extirpación sacroabdominal* (K. H. BAUER) muestra sólo un riesgo de 9,3 % en 1429 operaciones. El *riesgo de la resección abdominal* (DIXON) ha sido de 6,1 % solamente en 2408 casos, probablemente por la ausencia de la fase sacra, origen de shock. Pero, por otra parte, en 1385 resecciones transanales e intraanales con enchufe sólo hubo una mortalidad primaria de 6,7 %, de modo que la *movilización del recto* no parece constituir *por sí misma* una carga. La resección procontinencial abdominosacra da un riesgo de 10,3 % (843 casos); la *dorsoabdominal* (HOLLENBACH, D'ALLAINES), de 10,9 % (322 casos), y la *sacra,* de 20,5 % (327 casos). Es difícil determinar hasta qué punto *conservamos la continencia con una resección baja,* pues datos tales como los de resultado bueno, mediano y malo son de carácter subjetivo, y además, la altura del cáncer y la amplitud de la resección no quedan bien precisadas en las diversas comunicaciones. Nuestras observaciones personales respecto a la continencia, sólo condicionalmente preservable por la resección baja, no nos han estimulado a practicar ni siquiera el moderno método de enchufe (WAUGH, BLACK, BABCOCK, D'ALLAINES).

Son factores decisivos para la *función de continencia,* cuya reaparición puede esperarse hasta dos años, la *longitud del conducto anal* conservado, la cantidad de *mucosa anal remanente,* y la conservación de los músculos *elevadores.* Pero la necesidad de llevar una pelota perineal no debe contarse entre los resultados discretos, sino entre los malos; en cambio, la incontinencia, por ser regulable, puede considerarse frente a la diarrea como un resultado de mediano a bueno.

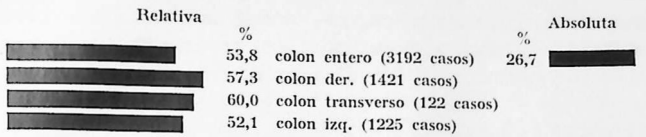

F)G. 361. Curaciones de cinco años del cáncer de colon

Preservación de la continencia con métodos que conservan el esfínter

Autores	Número de casos	Altura del límite inferior del tumor	Mucosa anal conservadora	Método operatorio	buena (%)	mediana (%)	mala (%)
BACON, 1956 1956	431	7 cm.	Ninguna	Babcock	38,2	61,1	0,7
D'ALLAINES 1956	43	6-10 cm.	Ninguna	Babcock	10,8	60,5	29,0
CHARRIER 1949	25	—	Ninguna	Babcock	49,0	33,0	16,0
WAUGH 1958	211	5 cm.	Parte	Método propio (de WAUGH)	9,0	68,7	22,3
D'ALLAINES	178	9-10 cm.	1-8 cm.	Abdominosacro	77,7	19,0	3,3
BLACK 1958	101	—	3-4 cm.	Abdominotrans-anal	92,1	—	7,9

Resultados tardíos en el cáncer de colon

Mientras que el *enfermo* sometido a *resección paliativa* a causa de irrupción y metástasis remotas no sobrevive regularmente más de dos años, se conocen *excepciones histológicamente confirmadas* en 136 casos, con curación de cuatro a cinco años (GRIFFIN, RANSOM). Pero la lesión de ganglios linfáticos, también resecable, y que puede confirmarse al operar, empeora considerablemente el pronóstico. La comparación de resecciones sin difusión linfática (809) y con ella (489 casos) da 64,0 % y 52,5 % de curaciones de cinco años, respectivamente.

Según BEAL y COLE, y otros, aun después de *resección radical del colon* en 195 casos, se han observado 10-15 % de recidivas locales, que se explican en el sector de las anastomosis por la implantación intraoperatoria de células tumorales desprendidas en otros puntos del conducto intestinal, y también por degeneración maligna de adenomas remanentes. El lavado del intestino sano conservado con *solución de clorpactina,* la ligadura de las venas y del segmento neoplásico antes de comenzar la movilización, y la coloscopia intraoperatoria, nos protegen contra tales recaídas (págs. 22 y 247).

Resultados tardíos en el cáncer de recto

La cifra absoluta de éxitos, sin distinción de método, calculada sobre 5552 pacientes ingresados con cáncer de recto, es de 19,92 %.

Curaciones de cinco años del cáncer de recto

Método operatorio	Número total	Curaciones de cinco años (%)
Resección paliativa, en conjunto	2388	48,0
Resección abdominal (DIXON)	979	56,6
Resección con enchufe (BABCOCK)	572	44,1
Resección abdominosacra	228	40,3
Resección sacra	130	28,5
Extirpación, en conjunto	7417	44,3
Extirpación abdominodorsal	2619	47,7
Extirpación dorsal	320	39,1
Resección de Hartmann (sin continencia)	45	40,0

Como se aprecia por el resumen del *índice de curaciones de cinco años* obtenidas por los distintos métodos operatorios, las diferencias no son muy grandes. *No sería sensato deducir de aquí conclusiones* respecto a la *utilidad de cada uno de ellos,* pues estas si-

nopsis no pueden tener en cuenta la desigualdad de los enfermos examinados, lo cual influye mucho, como ya se ha expuesto, en el resultado.

Así como el índice de curaciones de cinco años en operados de cáncer de recto es de 45-55 %, la *observación* de 640 casos *durante diez años* da sólo una supervivencia de 26,5 %. Naturalmente, los resultados favorables dependen de la estructura celular del tumor. Los *carcinomas epidermoides* ocupan el límite inferior del margen de curaciones de cinco años: 20 % (WELCH), 16,8 % (SWEET), 29,0 % (BINKLEY), 42,5 % (SEDGWICK), 29,5 % (O'BRIEN), 33,5 % (PATERSON). Ocupa un lugar preeminente GRINNEL, con 42,9 %. Este índice de curaciones de cinco años es muy variable en casos de *cáncer anal planocelular:* 31,5 % (BACON), 51,4 % (asiento marginal) y 42,4 % (asiento interno) (GABRIEL). Como es natural, empeora el pronóstico la *resección simultánea de órganos contiguos atacados*. Sin embargo, es *equivocado renunciar* por ello de antemano *a toda operación*, como lo demuestran índices de curaciones de cinco años de 17 % (GILBERTSEN) y 25 % (LLOYD-DAVIS). Según BABCOCK, la invasión de partes de órganos genitales femeninos y su eliminación conjunta —histerectomía, resección de vagina o útero— es de pronóstico menos sombrío que la de próstata, vejiga y uretra. No se sabe aún si esto depende de una predisposición fundamental relacionada con el sexo o con diferencias anatómicas o esquelotópicas.

Lo singuar es que en 2444 *cancerosos varones* operados radicalmente, el índice de curaciones de cinco años ha sido de 46,7 %, y de 51,7 % en 1352 *mujeres cancerosas* (MAYO, DALAND, MORGAN). Al parecer, esta discrepancia se aprecia, sobre todo, en el *grupo B de Dukes*.

De menor importancia para el pronóstico parece ser la edad del enfermo. A pesar de los diversos valores iniciales, *el carcinoma, pasados los 40 años de edad*, evoluciona sólo menos favorablemente que el de individuos más jóvenes; pero es difícil señalar en qué medida influye decisivamente en el *pronóstico* la *violencia de la evolución clínica*, ya que la brevedad de la anamnesia y su carácter hacen posibles muchas interpretaciones. La importancia de *la forma y el tamaño del tumor*, sobre todo de su aspecto circular o insular, se juzga muy diversamente en cuanto al pronóstico.

Son de perspectiva infausta los *melanomas malignos del anorrecto* (PACK). La extirpación en bloque, con vías y ganglios linfáticos, recomendada por el Memorial Center, no ha proporcionado curaciones, como tampoco la irradiación. No son tan desfavorables los resultados de la extirpación en el insólito linfosarcoma, y pueden calificarse de buenos en el leiomiosarcoma, si bien éste debería resecarse con amplitud, y no extirparse solo localmente (J. B. RAY).

Curaciones de cinco años en relación con el método operatorio y la invasión de ganglios linfáticos

Método operatorio	Ganglios linfáticos no atacados		Ganglios linfáticos atacado	
	Número total de casos	Índice de supervivencia	Número total de casos	Índice de supervivencia
Resección paliativa	474	73,4 %	411	47,2 %
Extirpación	1368	65,3 %	1075	31,6 %

A primera vista, la tabla anterior podría inducir al error de que la resección procontinencial conviene en general en el cáncer de recto, ya que sus resultados son mejores estén *o no* invadidos los ganglios linfáticos. Pero la figura 362 nos explica que *la altura del tumor decide el pronóstico*, y que *la indicación principal de la resección procontinencial comprende sobre todo los carcinomas altos*. En cierto modo, esto es aplicable también, naturalmente, a los índices de recidivas observados con los distintos métodos operatorios.



FIG. 362. Curaciones de cinco años del cáncer de recto (2649 casos), y altura de éste



FIG. 363. Curaciones de cinco años del cáncer de recto (4609 casos) y grado de invasión (DUKES)

Supervivencias de cinco años en relación con la irrupción o invasión en los vasos

Sin invasión de vasos	153 (74,5 %)
Con invasión de vasos	109 (32,1 %)

Recidivas

	Método operatorio	Número total de casos	Recidivas (%)
Recidiva *general*	Extirpación	1685	34,6
	Resección continencial	848	25,4
Recidiva *local* .	Extirpación	1054	17,7
	Resección continencial	1373	12,4
Recidiva *anastomótica*	Resección continencial	1003	8,0

Merecen citarse *eliminaciones afortunadas de tumores locales*, con excisión y costra, comunicadas en estos últimos años, si bien la mayoría de ellos constituían *formas seleccionadas* de crecimiento poliposo, sobre todo *pólipos en degeneración maligna*. En 280 de tales tratamientos, con un índice de mortalidad operatoria de sólo 5 %, se lograron 53,2 % de curaciones de cinco años. Pero como, con gran probabilidad, en la suma indicada se incluyen casos de «carcinoma *in situ*» —lo cual no siempre se aprecia numéricamente con exactitud— *hemos de acoger estas cifras de resultados con reserva.*

Observaciones prolongadas de personas con cáncer de recto no operadas

Tiene menos importancia para la terapéutica general que para determinar la *biología individual del carcinoma* la observación de que, de 114 enfermos con *cáncer productor de metástasis*, sometidos a operación paliativa, o sea, con simple escisión local del tumor primario y formación de costra, 3,5 % vivían aún al cabo de cinco años. La *mortalidad primaria* de este método es sólo de 7,4 %, mientras que la aplicación exclusiva de una *colostomía* lleva consigo un índice de mortalidad de 21,9 % (en 2004 pacientes), que en el íleo sube hasta 39,3 %. Es grande ya el riesgo de 15 % atribuido a la *laparotomía exploratoria*. Igualmente características del grado diverso de malignidad del cáncer del recto son las tituladas «curaciones» de 887 *sujetos con carcinomas inoperables* y de *refractarios a la operación* (OESTERN, KOOTZ, GREENWOOD), de los cuales vivían aún 6 % cinco años después.

Apreciación de la recidiva del tumor en el colon y en el recto

Del diagnóstico oportuno de la recidiva local tras resección de cáncer y también tras *eliminación de tumores benignos* (véanse Adenomas del intestino grueso y del recto) depende la suerte de nuestros enfermos, sobre todo porque, especialmente en recidivas de cánceres del intestino grueso y del recto, se nos ofrece la posibilidad de salvarlos con la segunda operación.

Los factores que hacen sospechar una recidiva son:

1. Los *síntomas subjetivos* del enfermo, como subproductividad, pérdida de peso, inapetencia, fatiga, insomnio, dolor, náuseas, y variación de la forma y el ritmo de las deposiones.
2. Los *síntomas objetivos*, como sedimentación acelerada de hematíes; disminución de las proteínas totales, sobre todo de la albúmina; alteración de la fórmula hemática y del índice hematocrítico; pérdida de peso, aumento del meteorismo, y comprobación de sangre oculta en las heces.

El *diagnóstico especial de la recidiva* comprende en primer lugar la exploración digital del recto y la rectoscopia con biopsia en diversos puntos. En el roentgenograma, despiertan sospechas ante todo las variaciones de la anastomosis. Por eso se aconseja, antes de dar de alta al enfermo, terminado el primer tratamiento —o sea veinte días después de la resección y la anastomosis—, impresionar un roentgenograma de contraste de todo el intestino, y especialmente de la anastomo-

sis. Esta imagen nos sirve de base de comparación para revisiones ulteriores.

Se consideran como signos roentgenológicos sospechosos de recidiva anastomótica la variación de límites del empalme y una zona clara creciente, bien definida; la estrechez progresiva local hasta pasado el tercer mes, y la rigidez de la anastomosis.

Pero también debe examinarse el resto del intestino. La zona clara reproducida es asimismo un signo sospechoso tan importante como el continuo estrechamiento del conducto.

Para el *diagnóstico diferencial*, los precitados signos clínicos subjetivos y objetivos apenas sugieren otra cosa que una recidiva de tumor, a menos que exista diverticulitis con diarrea crónica y absorción defectuosa, que puede alterar el estado general a semejanza de un carcinoma. Al examinar el roentgenograma o con rectoscopio, interesa excluir granulomas por cuerpos extraños (filamentosos), divertículos y fondos de saco a nivel de la anastomosis, así como adherencias. Pero la experiencia nos enseña que estos casos son en su mayoría excepciones frente a las recidivas genuinas.

En el transcurso de los años nos hemos convencido de que cuando la sospecha no puede desecharse con seguridad, y en presencia de uno siquiera de los síntomas antes mencionados, una relaparotomía precoz es regularmente más eficaz que la observación del curso hasta obtener un cuadro típico, lo cual suele ocurrir demasiado tarde.

Complicaciones después de operaciones en el recto y el colon

La eliminación de un cáncer de recto o de colon, como cualquier resección de indicación distinta, constituye una de las intervenciones más complicadas de cirugía abdominal. El trastorno postoperatorio no es infrecuente, como nos lo demuestra la síntesis que sigue.

Trastornos de la potencia después de resecar y extirpar el recto

Una *complicación tardía* de especial importancia es el *trastorno de la potencia* después de operaciones en el recto y el sigmoides. Los datos sobre su frecuencia tras *resección procontinencial* oscilan entre 12,2 % (BACON) y 10,9 % (WAUGH y TURNER), y tras *extirpación abdominoperineal*, entre 25 % (GOLIGHER, 1951) y 95 % (JONES). Sobrevienen porque en estas operaciones, sobre todo cuando se extirpan en bloque los ganglios, se lesionan los plexos nerviosos *parasimpáticos vegetativos* que inervan el sistema genital del varón (fig. 195).

El *punto vulnerable principal* está en la región del *plexo aórtico* y del *hipogástrico*. La lesión de estos centros ocasiona un trastorno de la *eyaculación*, de la *función de las vesículas seminales*, del *conducto deferente* y de las *vías prostáticas*. La consecuencia de ello es infecundidad por aspermia. No se altera la *potentia coeundi*.

Resumen de la frecuencia de las distintas complicaciones

Origen de la complicación	Casos iniciales	Frecuencia (%)
Aparato urinario	1278	27,2
Circulación	1137	12,8
Retracción de la colostomía	527	11,8
Infección traumática	2069	9,1
Dilatación de estómago	448	8,9
Fistulización	668	7,3
A nivel de la colostomía	893	7,4
A nivel de la herida perineal	750	6,0
Íleo	3476	3,5
Estrechez en la anastomosis	300	3,3
Dehiscencia de suturas	761	1,7
Hemorragia	1102	1,3
Síntomas de parálisis	384	0,5
Estrechez anal	268	0,4

El *segundo elemento de conexión* que se interrumpe, sobre todo al extirpar el recto, es el *tronco pélvico*. De las raíces sacras salen 3 cordones nerviosos parasimpáticos, que inervan la vejiga y los cuerpos cavernosos. Su falta no ocasiona infecundidad ni pérdida de eyaculación, pero sí un *fallo* de la *función erectora;* muchas veces se agregan trastornos iniciales de evacuación de la vejiga.

Podemos evitar la lesión de estas vías desprendiendo el recto y los ganglios linfáticos dentro de la aponeurosis pélvica, con lo que también preservamos ésta. Así descartamos sobre todo la lesión del plexo venoso sacro, que puede sangrar copiosamente.

Si al irrumpir el tumor no es posible preservar del todo la aponeurosis, debe tenerse en cuenta que la *lesión unilateral del tronco pélvico* no suele ocasionar más que interrupciones pasajeras.

La *tercera lesión posible* es la de la *arteria hemorroidal media* al ligar. De no proceder con cuidado, herimos el *plexo hemorroidal medio*, situado lateralmente y detrás del codo inferior del recto. Según las partes de este plexo nervioso que lesionemos, son distintas las *disfunciones resultantes*. En primer término está la pérdida de la facultad de eyaculación y de erección; esta última ocurre infaliblemente cuando encontramos los nervios erectores, o sea, cuando tenemos que abrir la aponeurosis de Denonvilliers de la próstata para eliminar tumores que la hayan invadido. En este caso, se mantiene la eyaculación, pero es total la incapacidad de erección.

Tratamiento

Como es natural, la *terapéutica* sólo puede ser eficaz en casos de lesión *parcial*, pero debe intentarse siempre, pues es sumamente difícil determinar y *predecir el grado de la* misma. En las heridas altas, con el empleo de los *afrodisíacos* de que hoy disponemos es posible conseguir una notable mejoría. Entre ellos merece mencionarse la *yohimbina*, a dosis de 5 miligr. una a tres veces al día; en una cura de cuatro semanas puede elevarse hasta 15 miligr. También es útil, por efecto de la diuresis, la *cantaridina* (¡tóxica!), como los extractos o tisanas de *perejil, apio* o *espárragos*. Igualmente resultan eficaces productos de acción tónica general, como *estricnina* (0,001 a 0,005 gr.); *muirapuama*, contenida en el preparado Sanursex; *nuez de cola, damiana*. Y, por último, productos de actividad central, como pervitina, cocaína, opio, preludina, y preparados de solanáceas. Aunque con estos medicamentos puede lograrse una mejoría de las lesiones parciales, el pronóstico deberá ser siempre muy reservado.

Bibliografía relativa al cáncer de colon y de recto

ABEL, A. L.: Discussion on major surgery in carcinoma of the rectum with or without colostomy, excluding the anal canal and including the recto-sigmoid. The abdomino-perineal operation for cancer of the rectum. Proc. Roy. Soc. Med., 50 (1957), 1035.

ACKERMANN, L. V., J. A. del REGATO: Cancer Diagnosis, treatment and prognosis. 2.ª ed., St. Louis. Mosby, 1954.

D'ALLAINES, F.: Cit. en WHEELOCK, y otros. N. England J. Med., 260 (1959), 526.

D'ALLAINES, F.: Die chirurgische Behandlung des Rektumkarzinoms. J. A. Barth, Leipzig, 1956.

ALLEN, A. W., C. E. WELCH, G. DONALDSON: Cancer of the colon. West. J. Surg., 63 (1955), 355.

APPLEBY, L. H., M. R. DEDDISH: Discussion on the treatment of advanced cancer of the rectum. Proc. Roy. Soc. Med., 43 (1950), 1071.

BABCOCK: Cit. en MONTANT.

BABCOCK, W. W.: Radical single-stage exstirpation for cancer of the large bowel, with retained frunctional anus. Surg. Gyn. Obstetr., 85 (1947), 1.

BACON, H. E.: Karzinome des Dickdarms, Rektums und Analkanals. Zbl. Chir., 83 (1958), 705.

, R. A. MCGREGOR: Multiple primary malignant tumors of the colon. Report of 141 cases. J. Internat. Coll. Surgeons, 28 (1957), 618.

Abdomino-perineal proctosigmoidectomy with sphincter preservation. J. Amer. Med. Ass., 160 (1056), 628.

, M. C. TAVENNER: Multipler primary malignant tumors involving the colon and rectum. Report of ninety-four cases. Amer. J. Surg., 83 (1952), 55.

BACON y MCCREA (1947), cit. en BACON (1956).

BARGEN, J. A., C. D. L. CROMAR, C. F. DIXON: Early carcinoma of the colon. I. Nature and adequate treatment of small carcinomas. Arch. Surg., 43 (1941), 186.

BARRINGER, P. L., M. B. DOCKERTY, J. M. WAUGH, J. A. BARGEN: Carcinoma of the large intestine. A new approach to the study of venous spread. Surg. Gyn. Obstetr., 98 (1954), 62.

BAUER, K. H.: Technik zur abdomino-sakralen Mastdarmexstirpation. Bruns' Beitr. klin. Chir., 135 (1925), 96.

Sakro-abdominale Rektumexstirpation. Chirurg, 23 (1952), 145.

BEAL, J. M.: A study of the problem of recurrence of carcinoma of the anastomotic site following resection of the colon for carcinoma. Ann. Surg., 143 (1956), 1.

BECKER, T.: Lebensalter, Geschwulstwachstum und Operationsindikation beim Rektumkarzinom. Zschr. Altersforsch., 11 (1958), 180.

BERGER, L., A. HORVITZ: Progress in colon surgery. Amer. J. Surg., 78 (1949), 466.

BEST, R. R., J. A. RASMUSSEN: Sphincter-preserving operations for cancer of the rectum. Special reference to the incidence and survival rates. Arch. Surg., 72 (1956), 948.

BINKLEY, G. E.: Epidermoid carcinoma of the anus and rectum. Amer. J. Surg., 79 (1950), 90.

BLACK, B. M., A. H. KELLY: Recurrent carcinoma of the rectum and rectosigmoid. Results of treatment after continence-preserving procedures (Mayo-Clinic). Arch. Surg., 71 (1955), 538.

BLACK, J. B., R. J. BOTHAM: Combined abdomino-endorectal resection ect. Arch. Surg., 76 (1958), 688.

BLAIR, J. B., G. A. HOLYOKE, R. RUSSEL-BEST: A note in the lymphaties of the middle and lower rectum and anus. Anat. Rec., 108 (1950), 635.

BOEHME, E. J., P. J. HANSON: Carcinoma of the colon and rectum: Site of growth of 1457 lesions. Surg.

Clin. N. America Lahey Clinic Number, 551-552 (1946).
Braasch, J. W., J. H. Vansant: Carcinoma of the appendix. Surg. Clin. N. America, 39 (1959), 753.
Brandt, G.: Ersatz des Rektums durch Dönndarm. Arch. klin. Chir., 189 (1937), 71.
O'Brien: Cit. en Sedgwick, y otros. Surg. Clin N. America, 39 (1959), 759.
Brindley, G. V., J. S. Rice jr.: Multiple primary malignancies of the large intestine. Surg. Clin. N. America, 32 (1952), 1499.
, J. F. Mc Kenney jr.: Carcinoma of the rectum and rectosigmoid. Surgical treatment. Surg. Clin N. America, 32 (1952), 1485.
British empire cancer campaign. Anual Report, 23 (1946), 144; The clinical cancer research com.
Broders sr., A. C., G. Phillips, J. C. Stinson: Neoplams of the large bowel. Surg. Clin. N. America, 32 (1952), 1511.
Bruch, H.: Sexualstörungen nach Radikaloperation am Mastdarm. Bruns' Beitr. klin. Chir., 190 (1955), 418.
Bsteh, F. X.: Ein sechsfaches simultanes primäres Polykarzinom des Rektum-Sigma. Wien med. Wschr., 108 (1958), 993.
Buirge, R. E.: Carcinoma of the large intestine. Review of four hundred and sixteen autopsy records. Arch. Surg., 42 (1941), 801.
Buser, J. W., J. B. Kissner, W. L. Palmer: Carcinomas of the large bowel. Cancer, 3 (1950), 214.
Cattell, R. B.: Carcinoma of the rectum at advanced age. Surg. Clin. N. America, 34 (1954), 721.
Charrier y Govzi: Cit. en Stelner (1955).
Carcinoma of the colon and rectum. A report of 503 patients treated at the Lahey-Clinic 1938-1941 inclusive. Surg., 14 (1943), 378.
Colcock, B. P.: Diagnosis of carcinoma of the right colon. Postgrad. Med., 22 (1957), 2.
Prognosis in carcinoma of the colon and rectum. A ten year follow-up of 337 patients. Surg. Gyn. Obstetr., 85 (1947), 8.
Cole, W. H.: Recurrence in carcinoma of the colon and proximal rectum following resection for carcinoma. Arch. Surg., 65 (1952), 264.
Diskuss.-Beitrag en Black, y otros. Arch. Surg., 71 (1955), 538.
Coller, F. A., H. H. Vaughan: Treatment of carcinoma of the colon. Ann. Surg., 121 (1945), 395.
Cook, E. H., B. P. Flannery: Adenocarcinoma of the appendix. A report. of two cases. Brit. J. Surg., 47 (1960), 206, 621.
McCormick, N. A.: The diagnosis of carly cancer of the large bowel and rectum. Canad. Med. Ass. J., 64 (1951), 403.
Costello: Cit. en N. Guleke, N. d. Chirurgie, tomo 66. F. Enke, Stuttgart, 1957.
Crafoord, C.: The cancer coli: Material at Sabbatsberg's Hospital 1900-1930. Acta chir. Scand., 74 (1934), 513.
Daland, E. M., L. G. Michell: Cancer of the rectum. Results of treatment of all cases admitted to the Pondville Hospital June 1927 through December 1946. Surg. Gyn. Obstetr., 97 (1953), 105.
, C. E. Welch, J. Nathanson: One hundred untreated cancers of the rectum. N. England J. Med., 214 (1935), 451.
Delaney y Mitarbeiter: Malignant melanoma of the rectum. Proc. Staff. Meet. Mayo Clin., 15 (1954), 416; Ref. Krebsarzt, 9 (1954), 384.
Delannoy, E., G. Soots, M. Heraud: Cancers multiples du colon. Lyon chir., 55 (1959), 365.
Deucher, F.: Die indikationen zur Rektumresektion. Helvet. chir. acta, 19 (1952), 387.
Erfahrungen bei der Erhaltung und Wiederherstellung der Kontinenz. Arch. klin. Chir., 279 (1954), 367.
Dick, W.: Karzinomrezidivoperation. Arch. klin. Chir., 284 (1956), 460.
Dixon, C. F.: Anterior resection for malignant lesions of the upper part of the rectum and lower part of the sigmoid. Ann. Surg., 128 (1948), 425.
, P. F. Olson: Twenty year cures of carcinoma of the colon. Surg. Gyn. Obstetr., 62 (1936), 874.
Dukes, C. E.: Discussion on major surgery in carcinoma of the rectum with or without colostomy, excluding the anal canal and including the recto-sigmoid. General results of surgical treatment. Proc. Roy. Soc. Med., 50 (1957), 1031.
Premalignant lesions of the colon and rectum. Modern trends in gastroenterology, II, 66. Butterworth, Londres, 1958.
Dunning, E. J., T. E. Jones, J. B. Hazard: Carcinoma of the rectum. A study of factors influencing survival following combined abdominoperineal resection of the rectum. Ann. Surg., 133 (1951), 166.
Eichhoff, E.: Beiträge zur Chirurgie des Rektums. Bericht über die an der Breslauer Klinik behandelten Rektumkarzinome. Arch. klin. Chir., 125 (1922), 17.
Eiken, Th.: Über die Radikalbehandlung des Rektumkarzinoms. (Das Rektumkarzinom in Dänemark.) Acta chir. Scand., 81 (1938), 155.
Ewing, M. R.: The significance of the level of the paritoneal reflection in the surgery of rectal cancer. Brit. J. Surg., 29 (1952), 495.
Finsterer, H.: 43jährige Erfahrungen bei 942 operierten Fällen von Rektumkarzinom. Arch. klin. Chir., 279 (1954), 282.
Erfolge und Misserfolge bei der Radikaloperation des Dickdarm- und Mastdarmkrebses mit besonderer Berücksichtigungs der Wiederherstellung der Kontinenz. Praxis, 45 (1948), 833.
Fischer, A. W.: Die Grundlagen der Indikation zur Exstirpation und zur Kontinenzresektion des Rektumkarzinoms. Arch. klin. Chir., 279 (1954), 252.
Flemming-Möller, P.: The 19th meeting of the Northern Surgical Society, held in Stokholm June 28-30, 1933. Acta chir. Scand., 74 (1934), 467.
Fretheim, B.: Cancer of the colon. A study survey of the material for the years 1931-1946. Acta chir. Scand., 96 (1948), 345.
Fuchsig, P.: Eine Methode zur Erhaltung der Sphinkterfunktion bei Radikaloperation tiefsitzender Rektumkarzinome. Klin. Med., 4 (1949), 241.
, K. Demmer: Zur Diagnostik und Prognose des Kolonkarzinoms. Klin. Med., 3 (1948), 487.
Furnas, D. W., W. Birnbaum: Interpretation of digital examination of the rectum.. Diseases Colon Rectum, 1 (1958), 365.
Gabriel, W. B.: Discussion on mayor surgery in carcinoma of the rectum with or without colostomy, excluding the anal canal and including the recto-sigmoid. Perineo-abdominal excision. Proc. Roy. Soc. Med., 50 (1957), 1041.
, T. Mc W. Millar, W. H. Bond, G. S. Ramsay, B. C. Morson: Discussion on squamous cell carcinoma of the anus and anal canal. Proc. Roy. Soc. Med., 53 (1960), 403.
Garlock, J. H., S. H. Klein: Carcinoma of the colon and rectum. A ten year study. Arch. Surg., 59 (1949), 1289.

, L. Ginzburg: An appraisal of the operation anterior resection for carcinoma of the recrum and rectosigmoid. Surg. Gyn. Obstetr., 90 (1950), 525.
Garriz, R. A., D. Stescobich, H. Santangelo: Cancer de ano. Prensa. méd. argent., 45 (1958), 1037.
Gilbertsen, V. A.: Adenocarcinoma of the rectum. Incidence and locations of recurrent tumor following presentday operations performed for cure. Ann. Surg., 151 (1960), 340.
, Adenocarcinoma of the large bowel 1340 cases with 100 percent following up. Surgery, 46 (1959), 1027.
Gilchrist, David: Cit. en K. A. Hultborn. Acta chir. Scand. Suppl., 172 (1952).
Glover-Waugh: Cit. en A. Zängl. Krebsarzt, 7 (1952), 328.
Goetze, O.: Die Gruppeneinteilung des Rektum-Ca ect. Zbl. Chir., 66 (1939), 66.
Goligher, J. C.: Sexual function after excision of the rectum. Proc. Roy. Soc. Med., 44 (1951), 824.
, O. V. Lloyd-Davies, C. T. Robertson: Small-gut obstructions following combined excisión of the rectum with special reference to strangulation round the colostomy. Brit. J. Surg., 38 (1951), 467.
, C. E. Dukes, H. J. R. Bussey: Local recurrence after sphincter saving excisions for carcinoma of the rectum and rectosigmoid. Brit. J. Surg., 39 (1951), 199.
Graff, N.: Die Bedeutung des Lymphgefässsystems för die Ausbreitung, Behandlung und Prognose des Dickdarmkarzinoms. Bruns' Beitr. klin. Chir., 178 (1949), 161.
Greenwood: Cit. en Hultborn. Acta chir Scand. Suppl., 172 (1952).
Gregg, R. O., B. E. Chamberlain, A. A. Vercillo: Carcinoma of colon and rectum. J. Amer. Med. Ass., 170 (1959), 143.
, C. F. Dixon: Operable malignant lesions of the colon producing obstruction. Surg. Clin. N. America, 21 (1941), 1143.
McGregor, R. A., H. E. Bacon: Multiple cancers in colon surgery. Report of 162 cases. Surgery, 44 (1958), 828.
de Griffin, G. J., E. S. Judd, R. P. Gage: Carcinoma of the rigth side of the colon: Operability, resectability and survival rates. Ann. Surg., 143 (1956), 330.
Grinnell, R. S.: Lymphatie metastases of carcinoma of the colon and rectum. Ann. Surg., 131 (1950), 494.
, Distal intramural spread of carcinoma of the rectum and rectosigmoid. Surg. Gyn. Obstetr., 99 (1954), 421.
, Results in the treatment of carcinoma of the colon and rectum. An analysis of 2341 cases over a 35 year period with 5 year survival results in 1667 patients. Surg. Gyn. Obstetr., 96 (1953), 31.
Guleke, N.: Die bösartigen Geschwülste des Dickdarmes und Mastdarmes. N. D. Chir., 66. F. Enke, Stuttgart, 1957.
, Grundlagen der modernen Kolonchirurgie. Arch. klin. Chir., 276 (1953), 488.
Hallenbeck, G. A.: Sphineter saving operations for carcinoma of the distal 20 cm of the rectum and colon. Mayo-Clinic. Gastroenterology, 34 (1958), 313.
Hallstrand, D. E.: Carcinoma of the colon and rectum. Surg. Gyn. Obstetr., 99 (1954), 234.
Hartl, H.: Zur Diagnostik, Prophylaxe und Therapie des Kolon- und Rektumkarzinoms. Krebsarzt, Viena, 10 (1955), 157.
Hartmann, F.: Cit. en Th. Eiken. Acta chir. Scand., 81 (1938), 155.
Hickey: Véase pág. 229.
Hoerner, M. T.: Carcinoma of the colon and rectum in persons under twenty years of age. Amer. J. Surg., 96 (1958), 47.
Hoffmann, Th.: Die Frage der Resektion des Rektumkarzinoms und die Gesichtspunkte der Schule *d'Allaines*. Bruns' Beitr. klin. Chir., 188 (1954), 444.
Hollenbach, F.: Über die Kontinenz erhaltenden Operationen der Behandlung des Rektumkarzinoms. Chirurg., 25 (1954), 543.
Hughes, E. S. R.: Fatal complications following colectomy. Austral. N. Zealand J. Surg., 28 (1959), 202.
, Small bowel obstruction following abdomino-perineal excision of the rectum. Austral. N. Zealand J. Surg., 28 (1959), 286.
Hultborn, K. A.: Cancer of the colon and rectum. A clinical and pathologic study with special reference to the possibilities of improving the diagnostic methods and the therapeutic results in adenocarcinoma. Acta chir. Scand., Suppl., 172 (1952).
Ihre, B. J. E.: Routine sigmoidoscopy for the carly detection of rectal carcinoma. Gastroenterologia, Basilea, 79 (1953), 347.
Jones: Cit. en Bacon (1956).
Jordan, G. L., E. E. Erickson: Tuberculosis and cancer of the colon. Amer. Surg., 19 (1953), 121.
Judd jr., E. S., N. J. Bellegie: Carcinoma of rectosigmoid and upper part of rectum. Recurrence following low anterior resection (Mayo-Clinic). Arch. Surg., 64 (1952), 697.
Karitzky, B.: Ergebnisse der Palliativoperation bei Magen- und Mastdarmkrebs. Zbl. Chir., 75 (1950), 1011.
Kern, W. H., Cpt, Ans, W. C. White: Adenocarcinoma of the colon in a nine-month-old infant. Cancer, 11 (1958), 858.
Koch, F.: Beitrag zur Chirurgie des Cancer coli. Arch. klin. Chir., 184 (1936), 39.
A contribution of the operative treatment (resection) of cancer of the rectum. Acta chir. Scand., 95 (1947), 145.
Kofler, E.: Zur Kenntnis der Multiplizität von primären Dickdarmkrebsen. Zschr. Krebsforsch., 60 (1955), 536.
Köle, W., R. Gradischnig: Neuere Erfahrungen und Ergebnisse in der chirurgischen Behandlung des Kolonkarzinoms. Wien. klin. Wschr., 69 (1957), 553.
, F. Mischinger: Unsere Ergebnisse und Erfahrungen in der chirurgischen Behandlung des Mastdarmkrebses (1944 bis 1953). Langenbeck's Arch. klin. Chir., 280 (1955), 362.
Kootz, F.: Ergebnisse der Kolon- und Rektumkarzinom-Chirurgie von 1946-1955 (Chirurgische Univ.-Klinik Marburg). Chirurg, 30 (1959), 10.
Körte, W.: Die chirurgische Behandlung der malignen Dickdarmgeschwülste. Arch. klin. Chir., 102 (1913), 563.
Kraske, H.: Zur Operation des Mastdarmkrebses. Beitr. klin. Chir., 142 (1928), 408.
Kratzer, G. L.: Collective review of cancer of the colon and rectum in General Hospital. Amer. J. Surg., 86 (1953), 523.
Laberge, M.: Primary carcinomas of the splenic flexure of the colon. A clinico-pathologic study. Laval. méd., 29 (1960), 315.
Lahey, F. H.: Neoplasms of the cecum and ascending colon. Amer. J. Surg., 46 (1939), 3.

LEHMANN, E.: Colon-Ca. Diss. in Vorbereitung.
LEHNER, A.: Klinik und chirurgische Behandlung des Rektumkarzinoms. Helvet. chir. acta, 19 (1952), 467, 513.
LESNICK, G., D. MILLER: Adenocarcinoma of the appendix. Cancer, 2 (1949), 18.
LILLEHEI, R. C., O. H. WANGENSTEEN: Bowel function after colectomy for cancer ect. J.A.M.A., 159 (1955), 163.
LLOYD-DAVIES, O. V.: Discussion on major surgery in carcinoma of the rectum with or without colostomy, excluding the anal canal and including the rectosigmoid. Synchronous combined excision. Proc. Roy. Soc. Med., 50 (1957), 1047.
LOCKHART-MUMMERY, J. P.: Cit. en STELZNER. F. Enke, Stuttgart, 1955.
LONG jr., D. M., W. C. BERNSTEIN: Sexual dysfunction as a complication of abdomino-perineal resection of the rectum in the male. Diseases Colon Rectum, 2 (1959), 540.
MADISON, M. S., M. B. DOCKERTY, J. M. WAUGH: Venous invasion in carcinoma of the rectum as evidenced by venous radiography (Mayo-Clinic). Surg. Gyn. Obstetr., 99 (1954), 170.
MANDL, F.: Die letze Entwicklung in der Chirurgie des Karzinoms am Rektosigmoid Wien. klin. Wschr., 60 (1948), 429.
MAURITZEN, K.: Primary adenocarcinoma of the appendix. Acta chir. Scand., 115 (1958), 447.
MAYO, C. W., L. T. DELANEY jr.: Colonic diverticulitis associated with carcinoma. Arch. Surg., 72 (1956), 957.
, O. A. FLY: Analysis of five year survival in carcinoma of the rectum and rectosigmoid (Mayo-Clinic). Surg. Gyn. Obstetr., 103 (1956), 94.
, M. Y. LABERGE, W. M. HARDY: Five year survival after anterior resection for carcinoma of the rectum and rectosigmoid. Surg. Gyn. Obstetr., 106 (1958), 695.
MEIER: Véase pág. 41.
METZL, J., R. BERGER: Früh- und Spätergebnisse der chirurgischen Behandlung des Dickdarm- und Mastdarmkrebses. Zbl. Chir., 84 (1959), 1421.
MILES: Cit. en GULEKE. N. D. Chir., 66. F. Enke, Stuttgart, 1957.
MONTANT, R., A. CALAME: La chirurgie du cancer du rectum. Généralités. Helvet. chir. acta, 19 (1952), 407 y 513.
MÖRL, 9.: 50 Jahre dreizeitige Dickdarmresektion. Zbl. Chir., 78 (1953), 877.
MOERTEL, C. G., J. A. BARGEN, M. B. DOCKERTY: Multiple carcinomas of the large intestine. A review of the literature and a study of 261 cases. Gastroenterology, 34 (1958), 85.
MORGAN, N. C.: Discussion on major surgery in carcinoma of the rectum with or without colostomy, excluding the anal canal and including the rectosigmoid. Restorative resection. Proc. Roy. Soc. Med., 50 (1957), 1050.
Cit. en GULEKE, véase pág. 303.
MOSIMANN, R.: Les risques opératoires de la chirurgie d'exérèse du côlon et du rectum. Revue de 516 cas. Helvet. chir. acta, 24 (1957), 503.
MUIR, E. G.: The diagnosis of carcinoma of the colon and rectum. A review of 714 cases. Brit. J. Surg., 44 (1956), 1.
Results of treatment in carcinoma of colon and rectum. Brit. Med. J., 1956, 742.
NARDELL, S. G.: Adenocarcinoma of the appendix. Brit. J. Surg., 41 (1953/54), 136.
NICEBERG, D. M., S. FELDMAN, A. MANDELBERG: Cit. en G. H. COOK y B. P. FLANNERY. Brit. J. Surg., 47, 206 (1960), 621.
NICKELL, D. F., M. B. DOCKERTY: The five-years survival rate in cases of obstructing annular carcinoma of the descending colon and sigmoid. A pathologie study. Surg. Gyn. Obstetr., 87 (1948), 519.
NORDMANN, O.: Die Entwicklung der Dickdarmchirurgie in den letzten 25 Jahren. Arch. klin. Chir., 142 (1926), 108.
NUSSELT, H.: Besonderheiten des Zökumkarzinoms. Zbl. Chir., 68 (1941), 1691.
OCHSNER, A., M. DE BACKEY: Operability, morbidity and mortality factors in carcinoma of the colon. Amer. J. Surg., 49 (1939), 103.
OESTERN, H. F.: Bericht über die Ergebnisse der Behandlung des Rektumkarzinoms in der Chir. Universitäts-Klinik Bonn von 1928-1948. Langenbeck's Arch. klin. Chir., 266 (1951), 619.
v. OPPOLZER, R., L. NITSCHE: Ergebnisse und Erfahrungen mit der chirurgischen Therapie des Mastdarmkrebses., 407 Fölle der Jahre 1926-1940. Arch. klin. Chir., 203 (1942), 159.
OSNES, 7. V.: Carcinoma of the colon and rectum. A study of 353 cases with special reference to prognosis. Acta chir. Scand., 110 (1955/56), 378.
OTTENHEIMER, E. J., A. W. OUGTHERSON: Observations on cancer of the colon and rectum in Connecticut. An analysis based on 5572 proved cases. N. England J. Med., 252 (1955), 561.
PACK, G. T., R. G. LEFEVRE: The age and sex distribution and incidence of neoplastic diseases at the Memorial Hospital, Nueva York City. J. Cancer Res., 14 (1930), 167.
, F. G. MARTINS: Treatment of anorectal malignant melanoma. Diseases Colon Rectum, 3 (1960), 15.
PATAKY, Z., A. KARALSONYI: Die Blutversorgung des Darmüberganges zwischen Sigma und Rektum und ihre chirurgische Bedeutung. Chirurg, 29 (1958), 248.
PATERSON: Cit. en SEDGWICK.
PATTERSON jr., J. F., J. M. DEAVER: Carcinoma of the cecum. Amer. J. Surg., 81 (1951), 618.
PLENK, A.: Zur Chirurgie des Rektumkarzinoms. Wien. med. Wschr., 104 (1954), 535.
PONKA, J. L., B. E. BRUSH, J. DE WITT-FOX: Differential diagnosis of carcinoma of the sigmoid and diverticulitis. Amer. Med. Ass. Arch. Surg., 172 (1960), 515.
, J. DE WITT-FOX, B. E. BRUSH: Coexisting carcinoma and diverticula of the colon. A review of threehundredfifty five cases of carcinoma of the colon. Amer. Med. Ass. Arch. Surg., 79 (1959), 373.
POPPER, H.: Newer aspects of the pathology of the colon. J. Internat. Coll. Surgeons, 17 (1952), 286.
POSTLETHWAIT, R. W., J. E. ADAMSON, D. HART: Carcinoma of the colon and rectum. Surg. Gyn. Obstetr., 106 (1958), 257.
RAIFORD: Cit. en OESTERN. Langenbeck's Arch. klin. Chir., 266 (1951), 619.
RANKIN, F. W.: The curability of cancer of the colon, rectosigmoid and rectum. J. Amer. Med. Ass., 101 (1933), 491.
, C. C. JOHNSTON: Surgical treatment of cancer of the rectum and rectosigmoid. J. Amer. Med. Ass., 136 (1948), 371.
RANSOM, H. K.: Carcinoma of the colon. A study of endresults of surgical treatment. Arch. Surg., 64 (1952), 707.
RAUCH, R. F.: Coexisting diverticulitis and carcinoma of the colon. Arch. Surg., 73 (1956), 823.

RAY, J. B.: Leiomyosarcoma of the rectum. Diseases Colon Rectum, 2 (1959), 191.
REICHEL, P., M. STAEMMLER: Sammelstatistik, II parte. Die Neubildungen des Darmes. N. D. Chir., 33 b, página 169. F. Enke, Stuttgart, 1933.
RÖSSLE, R.: Zur Frage der Krebsmetastasierung auf den Schleimhautwegen. Arch. Geschwulstforsch., 1 (1949), 52.
RÜD, H.: Histologische Gruppeneinteilung der Rektumkarzinome, zugleich eine Kritik der histologischen Malignitätsbestimmung nach *Brodrs*. Bruns' Beitr. klin. Chir., 178 (1949), 1.
RYAN, A. J.: Am. J. Proctol, 7 (1956), 406.
SALEM, M., R. W. POSTLETHWAIT: Malignancy of colon and rectum. Patients under 20 years of age. Ann. Surg., 151 (1960), 335.
SANTY, P.: Résections et amputations du rectum par voie sacrée et abdominosacrée. Lyon chir., 38 (1943), 36.
SAUTER, J., H. E. BACON: Influence of lateral spread of cancer of the rectum on radicability of operation and prognosis. Amer. J. Surg., 81 (1951), 111.
SCHMINCKE, S.: Die Heilungsaussichten beim Mastdarmkrebs mit besonderer Berücksichtigung der Mastdarmamputation, untersucht an Hand von 569 Beobachtungen. Bruns' Beitr. klin. Chir., 172 (1941), 323.
SCHWAIGER, M.: Über die Bewertung des Amputationsverfahrens und Resektionsverfahrens beim Rektumkarzinom. Chirurg, 25 (1954), 66.
SEDGWICK, C. E., E. WAINSTEIN: Epidermoid carcinoma of the anus and rectum (Symposium). Surg. Clin. N. America, 39 (1959), 759.
SEEFELD, BARGEN: Cit. en DE PEYSTER. Surg. Clin. N. America, 34 (1955), 1295.
SCHELLEN, T. M. C. M.: A case of retrograde ejaculation caused by a colon operation. Fertility and Sterility, 11 (1960), 187.
SCHRIEFERS, K. H.: Chronische Appendizitis als Fehldiagnose beim Kolonkarzinom. Landarzt, 35 (1959), 274.
SCHWARZ, G.: Über das Karzinom und die Pseudotumoren des Dickdarms, insbesondere ihre Differentialdiagnose und Therapie. Arch. klin. Chir., 275 (1953), 159.
SHALLENBERGER, P. L., D. F. KAPP: Necessity of proctosigmoidoscopy in recognition of anorectal disease: a controlled study. J. Amer. Geriatr. Soc., 3 (1955), 922.
SHALLOW, T. A., F. B. WAGNER, R. E. COLCHER: Clinical evaluation of 750 patients with colon cancer. Ann. Surg., 142 (1955), 164.
SIERACKI, J. C., H. TESLUK: Primary adenocarcinoma of the vermiform appendix. Cancer, 9 (1956), 997.
SIMON, L.: Ergebnisse einer 28jährigen Krebskämpfung. Beitrag zur Frage; Inwieweit ist Krebs heilbar? Bruns' Beitr. klin. Chir., 180 (1950), 281.
SLACK, W. W.: Some aspects of adenocarcinoma of the appendix. Brit. J. Surg., 46 (1958), 41.
SPEAR, H. C., S. C. BRAINARD: Cancer of the large bowel. Analysis of 580 lesions. Ann. Surg., 134 (1951), 934.
STARKLOFF, BINDBEUTEL: Cit. en N. GULEKE. N. D. Chir., 66. F. Enke, Stuttgart, 1957.
v. STAVEREN, C.: «Second look»-operaties bij colon carcinom. Ned. tschr. geneesk., 102 (1958), 2456.
STEARNS jr., M. W., G. E. BINKLEY: The influence of location on prognosis in operable rectal cancer. Surg. Gyn. Obstetr., 96 (1953), 368.
STEELE, H. H., C. H. BROWN: Analysis of 1500 «routine» proctosigmoidoscopy examinations. Gastroenterology, 12 (1949), 419.
STELZNER, F.: Das Problem der Kontinenz bei anorektalen Eingriffen. Chirurg, 28 (1956), 155.
Über das Schicksal Mastdarmkrebskranker, die Radikaloperation verweigerten: über Kranke, die nur örtliche Eingriffe durchführen liessen oder jegliche Operation ablehnten. Langenbeck's Arch. klin. Chir., 273 (1953), 690.
Die Chirurgie des Mastdarmkrebses (Vorträge a. d. prakt. Chirurgie. Begr. von Erich Lexer. Hersg. von *H. Bürkle de la Camp*, H., 39). F. Enke, Stuttgart, 1955.
STENTSTROM, J. D., H. S. FORD: Carcinoma of the colon. Analysis of 1000 cases with particular preference to polyps and multiple carcinoma. Amer. J. Surg., 88 (1954), 200.
STUART, H. G., J. G. WHITE, M. R. DEDDISH: Malignant melanoma of the anorectum. Diseases Colon Rectum, 2 (1959), 275.
SUERMONDT, W. F., G. KORTHOF: Observations on the treatment of carcinoma of the rectum. Arch. chir. Neerl. 7 (1950), 360.
, G. KORTHOF: Carcinoma of the colon. Arch. chir. Neerl., 8 (1956), 136.
SUNDERLAND, D. A.: The significance of vein invasion by cancer of the rectum and sigmoid. A microscopic study of 210 cases. Cancer, N. Y., 2 (1949), 429.
SWEET: Cit. en SEDGWICK y otros. Surg. Clin. N. America, 39 (1959), 759.
SWINTON, N. W., E. MOSZKOWSKI, J. C. SNOW: Cancer of the colon and rectum. A statistical study of 608 patients. Surg. Clin. N. America, 39 (1959), 745.
SZTANEKY, C.: Geheiltes Rektum-Ca. im Kindesalter. Zbl. Chir., 84 (1959), 826.
TOUPET, A.: L'amputation du rectum avec abaissement systematique du colon transverse et essay d'anus perineal continent avec les faisceaux antérieurs des releveurs. Rev. chir., 69 (1950), 334.
Technique de resection du rectum abdomino transanale. Mém. Acad. chir., 75 (1949), 407.
UIHLEIN, A., J. R. MCDONALD: Primary carcinoma of the appendix resembling carcinoma of the colon. Surg. Gyn. Obstetr., 76 (1943), 711.
ULIN, A. W., E. W. EHRLICH, W. C. SHOEMAKER, J. AZORSKY: A study of 227 patients with acute large bowel obstruction due to carcinoma of the colon. Surg. Gyn. Obstetr., 108 (1959), 267.
UNGEHEUER, E.: Hat die zweizeitige abdomino-sakrale Rektumexstirpation auch heute noch ihre Berechtigung? Langenbeck's Arch. klin. Chir., 276 (1953), 763.
VYNALEK, W. J., L. L. SAYLOR, R. SCHRECK: Carcinoma of the colon. A statistical analysis. Surg. Gyn. Obstetr., 84 (1947), 669.
WACHSMUTH, R.: 4 Jahre Krebstherapie 1945. Therap. Gegenw., 88 (1949), 218.
WALTHER, H. E.: Krebsmetastasen. Benno Schwabe, Basilea, 1948.
WANGENSTEEN, O. H., F. J. LEWIS, S. W. ARHELGER, J. J. MULLER, L. D. MACLEAN: An interim report upon the «second look» procedure for cancer of the stomach, colon and rectum and for «limited intraperitoneal carcinosis». Surg. Gyn. Obstetr., 99 (1954), 257.
WAUGH, J. M., M. A. BLOCK, R. P. GAGE: Three and five-year survivals following combined abdomino-perineal resection, abdomino-perineal resection with sphincter-preservation and anterior resection for carcinoma of the rectum and the lower part of the

sigmoid colon (Mayo-Clinic). Ann. Surg., 142 (1955), 752.

, J. W. KIRKLIN: The importance of the level of the lesions in the prognosis and treatment of carcinoma of the rectum and low sigmoid colon. Ann. Surg., 129 (1949), 22.

J. C. TURNER: A study of 268 patients with carcinoma of the midrectum treated by abdominoperineal resection with sphincter preservation (1944-1957). Surg. Gyn. Obstetr., 107 (1958), 777.

WAUGH: Cit. en BLACK.

WELCH, C. E., W. P. GIDDINGS: Carcinoma of colon and rectum. N. England J. Med., 244 (1951), 859.

WESTHUES, H.: Die pathologisch-anatomischen Grundlagen der Chirurgie des Rektumkarzinoms. G. Thieme. Leipzig, 1934.

, Zur abdomino-sakralen Mastdarmresektion. Zbl. Chir., 79 (1954), 257.

WESTON, S. D., M. MARREN: Malignant melanoma of the rectum. J. Internat. Coll. Surgeons, 17 (1952), 403.

WHEELOCK jr., F. C., G. TOLL, L. S. MCKITTRICK: An evaluation of the anterior resection of the rectum and low sigmoid. N. England J. Med., 260 (1959), 526.

WILSON, E.: Anterior resection of the rectum. West. J. Surg., 63 (1955), 434.

WILSON, J. S., R. TENNANT: Carcinoma of the colon. A 10-years study. Cancer, 11 (1958), 2.

WOLLERSHEIM, R.: Rektumkarzinom. Disertación, Bonn, en preparación.

WOOLF, CH. M.: A genetic study of carcinoma of the large intestine. Amer. J. Human Genetics, 10 (1958), 42; Z.org. ges. Chir., 152 (1958), 197.

YANAGISAWA, F.: Über die Operation des Rektumkarzinoms. Chirurg, 28 (1957), 367.

YOUNG, V. T.: Routine examination of the lower bowel. Results of 500 asymptomatic patients. Amer. J. Surg., 81 (1951), 18.

YOVANOVITCH, B. Y.: Cancer du colon droit. Étude statistique a propor de 63 cas. Lyon chir., 54 (1958), 33.

ZÄNGL, A.: Der gegenwärtige Stand der operativen Therapie des Rektumkarzinoms an der II. Chir. Univ.-Klinik Wien. Krebsarzt, Viena, 7 (1952), 328.

ZENKER, R.: Erkenntnis und Behandlung des Rektumkarzinoms. Dtsch. med. Wschr., 77 (1952), 1041.

ZETTLER, F.: Lokalisation und Symptomatologie des Kolon-Rektum-Karzinome. Zbl. Chir., 81 (1956), 2148.

ZINNINGER, M. M., P. J. HOXWORTH: Cancer of the colon. Surgery, 14 (1943), 366.

Hemorroides

Generalidades y patogenia

Las hemorroides, flebectasias o cuerpos cavernosos del segmento anorrectal (STAUBESAND y STELZNER), no siempre se tratan con facilidad sin recidivas ni molestias, lo cual es del dominio público. Por ello, también esta enfermedad aparentemente simple requiere, si el tratamiento ha de ser eficaz, informarse bien en cada caso particular del grado, extensión, localización y origen de las hemorroides.

Atendiendo a su *punto de partida*, distinguimos hemorroides *internas, externas y mixtas*. Las *internas* son abastecidas por las *arterias y venas hemorroidales superiores y medias*, y por las *ramas craneales perforantes de la arteria y la vena hemorroidales inferiores*. Las *hemorroides externas* provienen de las ramas superficiales de la *vena hemorroidal inferior* que ciñen el esfínter, y su importancia clínica es secundaria. Las hemorroides internas se presentan en forma de nódulos *primarios* en las posiciones 3, 7 y 11 del reloj (vistos en la posición de talla). Los nódulos *secundarios o satélites* ocupan posiciones intermedias.

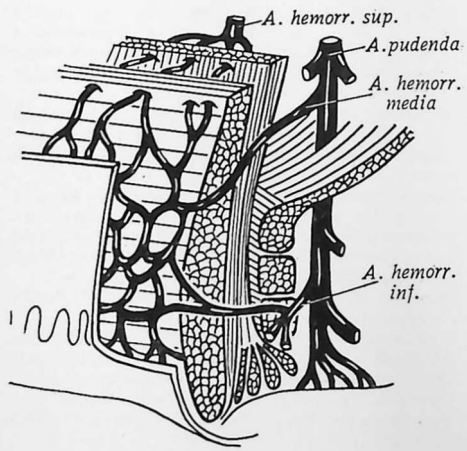

FIG. 364. Vasos hemorroidales y su paso a través de la musculatura de la pared rectal

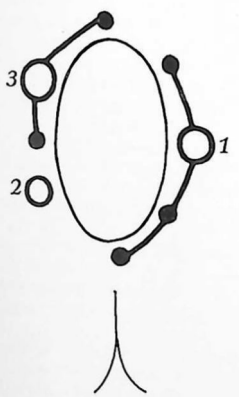

FIG. 365. Localización principal de los lugares de paso de las tres arterias y venas hemorroidales a través de la pared del recto (vista en posición de talla), en las posiciones 3 (1), 7 (2), y 11 (3) horas del reloj

Según su *extensión* y *tamaño*, o sea, de acuerdo con su *grado de desarrollo*, distinguimos *en las hemorroides internas procedentes de las venas hemorroidales media y superior* las de *primer grado*, que consisten en un aumento de las venas submucosas del conducto anal, y se reconocen clínicamente por una hemorragia mínima; las de *segundo grado*, algo mayores, que sobresalen facultativamente al defecar, pero se retraen siempre por sí mismas; y las de *tercer grado*, generalmente voluminosas y procidentes siempre por relajación del ligamento suspensorio de la mucosa, a causa de su tegumento anal recio y duro, pero ya sin hemorragia.

Como *factores constitucionales* en la génesis de las hemorroides entran en consideración, además de la postura ortostática, debilidades hereditarias del tejido conjuntivo, y ocupaciones en posición sedente o de pie. *Son elementos propicios* el estreñimiento y la diarrea, angiopatías y cardiopatías, estornudos crónicos, toses y vómitos, embarazo, tumores de pelvis, anomalías ginecológicas (retroflexión del útero), fisuras anales, criptitis, proctitis, atonía esfintérica, hipertrofia de próstata y estrecheces uretrales, tumores de recto y carcinomas.

Síntomas y diagnóstico

Los tres grados se caracterizan por *hemorragia* y *dolores* más o menos intensos, y son *secuelas tardías*, anemia, trombosis y esclerosis esfintérica. El diagnóstico especial comprende *inspección* al contraer la prensa, y examen de la contracción de esfínteres, con *palpación digital y bidigital* del conducto y la región del ano. La *anoscopia* y la *rectoscopia* localizan los nódulos primarios y secundarios, y excluyen sobre todo los tumores. Si el examen resulta muy doloroso, se recomienda la anestesia superficial, con taponamiento del conducto anal, empleando una torunda de gasa impregnada de pantocaína al 2 %. *Los semicupios calientes provocan más fácilmente el prolapso al contraer la prensa.* Sólo tienen importancia clínica, por lo regular, las formas hemorroidales internas y las combinadas, pues las externas suelen experimentar trombosis espontánea y convertirse imperceptiblemente en pequeños conos indurados semejantes a condilomas.

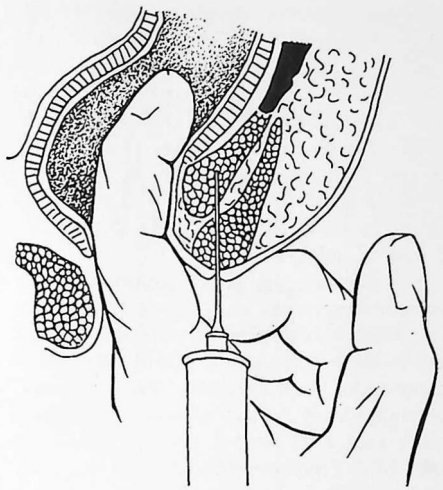

FIG. 366. Hemorroides. Anestesia local para tratamiento operatorio. Guiándose con los dedos, se infiltra en círculo y rombo la región esfintérica anal

Anestesia local de la región anal

Antes de exponer las indicaciones del tratamiento de las hemorroides, diremos algo acerca de la técnica de la anestesia local. Después de una medicación previa, con un alcaloide o sucedáneo adecuado, insensibilizamos de manera típica la región anal con una punción extraesfintérica en la comisura posterior, guiando la aguja, con ayuda del dedo introducido en el ano, a manera de abanico, tanto en profundidad como lateralmente en torno de dicha comisura, e infiltramos esta región empleando novocaína con 1-2 % de suprarrenina.

Si nos interesa una *anestesia prolongada* —que conviene sobre todo para la fase postoperatoria—, infiltramos al final de la intervención, en anestesia local o total, un anestésico de acción lenta o retardada. Hoy disponemos solamente, por desgracia, de productos oleosos (EICHELTER), como el Depot-

Novanaest. Por eso debemos emplearlos con gran precaución, e inyectarlos una vez nada más, pues exponen al peligro de embolia grasosa, o de lesión de los tejidos, en particular del nervioso, si se utilizan con reiteración. Ofrecen cierta seguridad el empleo de agujas delgadas de inyección, la aspiración repetida mientras se inyecta, y la limitación de la cantidad inyectada a un máximo de 5 c. c. (EICHELTER).

Las hemorroides sólo admiten el *tratamiento conservador* en la primera fase. Este tratamiento consiste en regularizar la consistencia de las heces con agarol, parafina y supositorios hemorroidales (hidrocortisona, 10 miligr.), etc., evitar comidas muy copiosas y abusos de alcohol, observar una dieta más bien vegetal, permanecer en decúbito abdominal después de la defecación y la limpieza del ano con un trapo húmedo, y aplicar pomadas de lanolina seguidamente.

Hemorroides complicadas

La *trombosis* de los nódulos internos de primer grado constituye una complicación favorable, porque produce obliteración. En caso de *prolapso* de un nódulo de segundo grado, si es pequeño, lo tratamos con compresas de agua boricada, y lo reducimos; son de efecto antiflogístico los supositorios de hidrocortisona (10 miligr. una vez al día); pero si se trata de un nódulo grande, requiere *ayuda inmediata*, por ser sumamente doloroso.

Después de la anestesia local, estiramos la piel sobre el nódulo con una *pinza de Allis*, lo recortamos en elipse, radialmente al ano, enucleamos el trombo con unas pinzas curvas de Halsted, y amputamos la vena por su base. Para que no queden repliegues amenazados de infección, recortamos los bordes de la piel e introducimos como tapón un trozo de fibrina.

Pero no sólo la incarceración, sino también el *edema asociado* a las hemorroides internas puede dificultar muy pronto las deposiciones, por lo que es aconsejable la *eliminación inmediata de aquéllas*. Sólo cuando haya *trombosis circular simultánea de todas las ramas venosas hemorroidales* hemos de atenernos al *tratamiento conservador*, porque en este caso la operación podría ocasionar angosturas. Por eficaz que en general pueda ser el tratamiento conservador, debemos tener presente siempre que el nódulo hemorroidal trombótico, necrótico e infectado es a veces punto de partida de infecciones metastáticas.

Tratamiento por obliteración (fig. 367)

Esta forma de tratamiento sólo está permitida cuando los *nódulos no están alterados por inflamación*, y es prometedora sólo en hemorroides de primer grado. La terapéutica mediante inyección resulta *menos eficaz en*

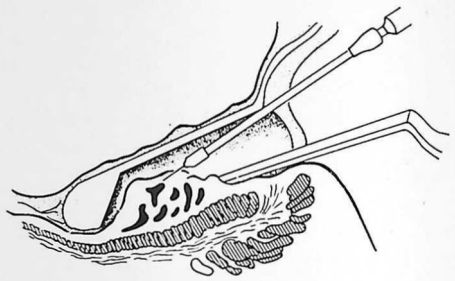

FIG. 367. Hemorroides. Tratamiento de las hemorroides por inyección, obliterando con la aguja especial de Bensaude y el espéculo de Brinkerhoff. Para obliterar, se inyecta el producto en la pared de las hemorroides, y no en su cavidad

las formas ya complicadas. El pronóstico del tratamiento por obliteración debe ser, sin embargo, mucho más reservado en general de lo que se acostumbra.

Como *obliterante* utilizamos una solución al 5 % de *quinina-uretano* (diclorhidrato de quinina-uretano, 2,0; clorhidrato de novocaína, 0,2; agua destilada, c. s. para 10,0), aceite fenicado al 5 % (BENSAUDE), o aceite de almendras fenicado al 5 % (BENSAUDE, JUNGHANNS), que se aspira en una jeringa de 5 c. c. Armamos esta jeringa con la boquilla de Bensaude en una longitud de 5-8 cm., a la que se aplica una aguja corta (10 a 15 mm.) y delgada, de bisel corto. Primero infiltramos sólo con una división *la base del nódulo*, más arriba de la línea anorrectal, *bajo la piel*, alrededor del tronco venoso hemorroidal. La *prueba de aspiración* es necesaria para evitar una inyección intravenosa, y también la inyección de tanteo para observar las posibles reacciones *alérgicas*. Para

exponer la región hemorroidal, preferimos un *espéculo especial* fenestrado, que ilumina el conducto anal y evita la descarga ulterior de heces; pero basta en general cualquier anoscopio ordinario. Las *vesículas* ocasionadas por la inyección deben aspirarse, a fin de prevenir necrosis, que observamos de otro modo, como en la *infiltración superficial*, identificable por ponerse *blanca la mucosa*. Una *inyección intramuscular demasiado profunda se conoce porque la jeringa no se descarga sin resistencia*, y el paciente se queja de dolores. Esto sólo conviene como tratamiento si existe atonía esfintérica. En conjunto, se aplican a los nódulos hemorroidales unas 8-10 divisiones del producto. El tratamiento se repite a intervalos de cinco a siete días, hasta obliterar los últimos nódulos. Terminada la inyección, antes de extraer la aguja esperamos un momento, para evitar que se salga el obliterante.

Las *complicaciones* de este tratamiento son: reacciones cicatrizales fibrosas, estrecheces, úlceras, hemorragias tardías, abscesos y alergias. Siempre hay *tendencia a recidivas*, y si bien algunos autores las atribuyen a una selección impropia de los casos, aun siendo muy rigurosa la indicación creemos oportuno advertir de ello al paciente.

Tratamiento operatorio

Por lo expuesto, *hoy damos en principio la preferencia a la intervención quirúrgica*, absolutamente *indicada* en todas las formas de segundo y tercer grado y en las complicaciones de la incarceración, como hemorragia, trombosis, prolapso, infección, proctitis y prurito anal. Si los nódulos son pequeños, la operación puede ser también ambulatoria en *anestesia local*. En todo caso, conviene *purgar* antes a fondo al enfermo, y no estimamos indispensable *desinfectar* el intestino. Si la intervención se practica en un medio hospitalario, preferimos la anestesia general. El problema, en todos los métodos propuestos para operar hemorroides, y desde que LANGENBECK nos dio a conocer los fundamentos de la cirugía hemorroidal, radica menos en la *prevención de recidivas y estrecheces* que en proporcionar al enfermo una *fase posoperatoria* al menos *soportable*. Por eso debe procurarse *conservar la mayor cantidad posible de mucosa*. Desde hace mucho se sabe que el cierre por sutura sólo *economiza mucosa en apariencia*, porque siempre *se abren los puntos* y se desprenden luego los bordes de la mucosa. El método operatorio de MILLIGAN y MORGAN, que *prescinde en absoluto de la sutura*, se ha generalizado por ello cada vez más en estos últimos años.

Técnica de la enucleación

En posición de talla, después de limpiar la región anal con Zefirol, se introduce un *anos-*



FIG. 368. Hemorroides I. Extensión de los nódulos hemorrágicos (procidentes por obra de una tira introducida por el ano y retraída luego). Los nódulos de primer grado se encuentran, vistos en la posición de talla, en las 3, las 7 y las 11 horas del reloj

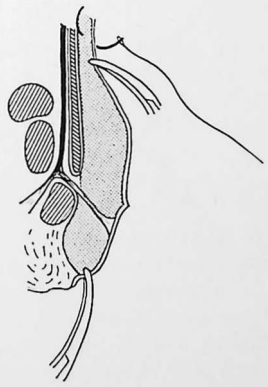

FIG. 369. Hemorroides II. En la base del nódulo hemorroidal, que se expone ensanchando el ano con un espéculo y estirando el nódulo mismo, se practica una sutura circular con catgut, que impide su irrigación arterial

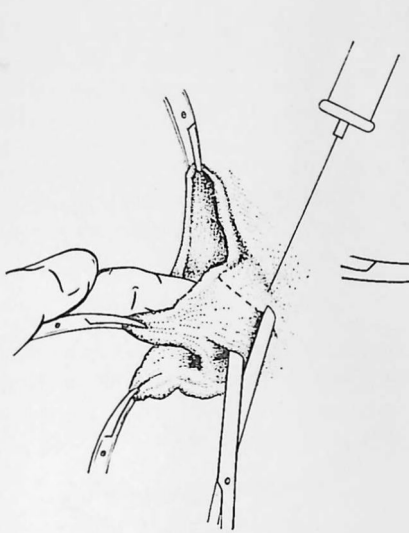

FIG. 370. Hemorroides III. El nódulo hemorroidal se desplaza en dirección medial, y su tegumento externo —transición entre la piel superficial y la anal— se infiltra con solución de cloruro sódico. De este modo se desprende ya el nódulo de la base, especialmente del esfínter externo. Luego se incide en ángulo la piel por encima del borde exterior del nódulo, y se desprende a lo largo del esfínter interno

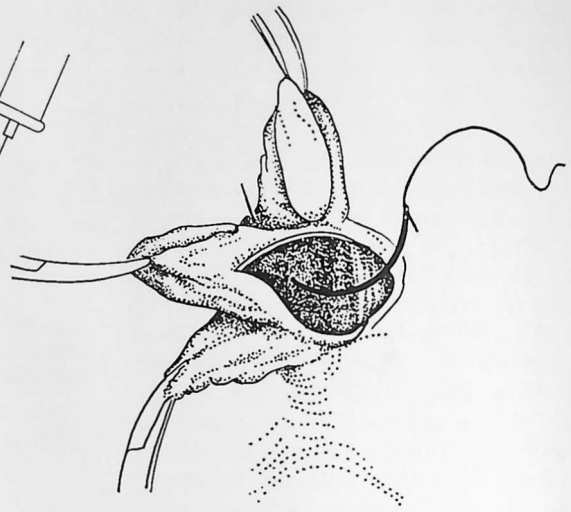

FIG. 371. Hemorroides IV. Ha terminado la disección; los esfínteres externo e interno están estirados en dirección lateral, y el nódulo hemorroidal se rechaza hacia la línea media (posible error: ¡coger el ligamento suspensorio de la mucosa!). Una vez desprendido el nódulo, se sutura circularmente de nuevo su base

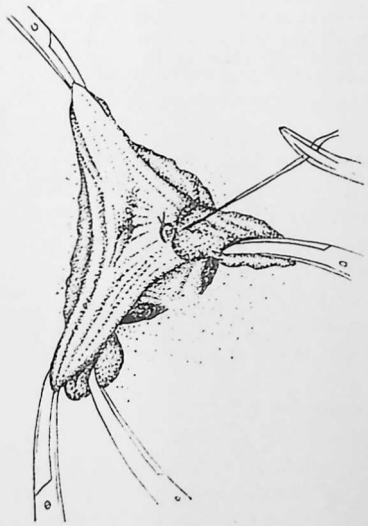

FIG. 372. Hemorroides V. La sutura circular de la base garantiza la hemostasis final

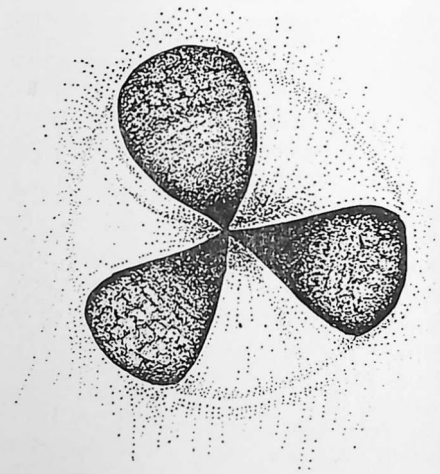

FIG. 373. Hemorroides VI. Estado consecutivo a la eliminación de tres nódulos hemorroidales de tercer grado. Esta anchura del puente de mucosa es imprescindible

copio con una tira de gasa. Al retraer el anoscopio, se desliza lentamente la tira, y quedan así expuestos los nódulos *primarios situados en las posiciones 3, 7 y 11 del reloj,* y los secundarios intermedios. El efecto de la campana aspiratoria de Bier es semejante. Con pinzas pequeñas de Halsted *se fijan* luego los *nódulos principales* al límite mucosocutáneo, y a continuación *se estiran cuidadosamente con dos dedos* los *esfínteres anales y rectales;* se *introduce un espéculo,* y se prende el primer nódulo primario, *infiltrándolo* primero por las capas subcutánea, submucosa y subhemorroidal con una solución de cloruro sódico y suprarrenina al 1 : 400 000. Seguidamente ligamos por la base craneal la *vena hemorroidal principal,* en torno de una pinza. Desplegamos el nódulo hacia el lado opuesto, *incindimos* en V por su dorso el *borde anal,* y *extirpamos así el paquete venoso* de su base, constituida por los esfínteres anales superficial y externo, subiendo hasta que se vea bien el borde del esfínter interno. En opinión de PARKS, es importante desprender del nódulo el *ligamento suspensorio de la mucosa,* pues de otro modo es muy fácil profundizar demasiado en las fibras esfintéricas. En hemorroides no procidentes, se deja el ligamento, y en las *procidentes, se sutura de nuevo* al esfínter anal interno después de eliminar el nódulo hemorroidal. Una vez pediculado éste, *se liga por su base* con catgut cromado 00, y se extirpa en masa. De igual modo se procede con los otros dos nódulos. *Lo más esencial en esta operación es procurar que los sectores de mucosa remanentes sean bastante anchos;* por eso reservamos la enucleación de los nódulos satélites para una sesión ulterior.

Si al mismo tiempo existe una *estenosis esfintérica* intensa, es mejor *no confiar exclusivamente en la dilatación,* sino practicar además una *escotadura dorsal en el borde inferior esclerótico del esfínter interno.* Con la inserción de un trozo de fibrina acaba la operación.

Tratamiento consecutivo

En caso necesario, se administran alcaloides. Ocho horas después de la intervención, se levanta el enfermo por primera vez para orinar. Por la noche del mismo día le damos parafina y sal de Carlsbad. Al siguiente, se retira el *tapón de fibrina,* y se pone al enfermo tres veces diarias en un *baño* caliente *de manzanilla;* en los intervalos se aplican compresas con pomada sobre la zona herida. Cada día se administran 30 gr. de agaroi, a fin de mantener blandas las heces. A partir del segundo día, después de la operación, se aplica por la mañana un enema de bicarbonato sódico (una cucharada en 1 litro de agua) o de aceite de olivas (50 ml.), y se inicia la dieta normal. A partir del sexto día posoperatorio, se introduce una vez por semana el dedo en el ano, para desprender adherencias. Pasadas cuatro semanas, se aconseja la rectoscopia como revisión final.

Abscesos perianal y perirrectal

El absceso y la fístula son las *formas diversas de expresión* y las *fases de la infección,* derivada sobre todo de una *cripta* o de una *glándula anal.* Se consideran el absceso como fase aguda y la fístula como fase crónica de evolución de la misma enfermedad de fondo, lo cual no descarta la existencia de *formas crónicas primarias.* Sin embargo, en presencia de abscesos y fístulas, debemos pensar siempre en la posibilidad de una *enfermedad de Crohn* o de una *colitis ulcerosa* (páginas 171 y 213).

Localización, síntomas y diagnóstico

Encontramos el absceso primeramente como *infiltrado,* y luego como *reblandecimiento* superficialmente cubierto o *perforante.* La *palpación externa y anorrectal* nos permite, no sólo comprobar la fase y la localización, sino también su presunta procedencia de una criptitis, de un nódulo hemorroidal inflamado o de fisuras. El *indicio anamnésico* de intervenciones anorrectales anteriores puede ser valioso. La apertura del absceso, con preparación simultánea y escisión de la fístula reconocida, sólo está permitido cuando el estado general es bueno; de otro modo, debe procederse en dos tiempos. El *absceso perianal* se distingue por violentos dolores al andar, al sentarse o al defecar. La palpación lo localiza debajo del anillo anorrectal. El

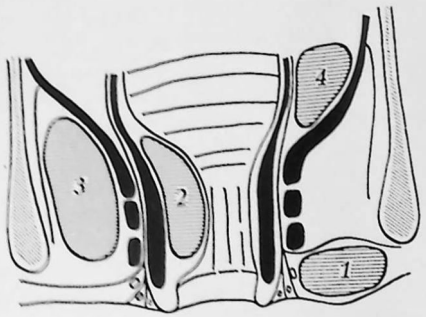

FIG. 374. Localizaciones típicas de los abscesos anorrectales: 1, absceso perianal subcutáneo; 2, absceso anorrectal submucoso; 3, absceso isquirrectal subelevatorio; 4, absceso pelvirrectal

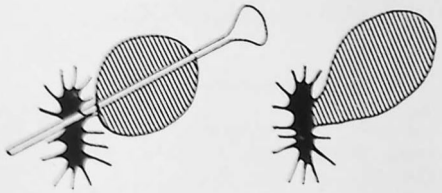

FIG. 375. Absceso perianal subcutáneo. Incisión del absceso; exposición de la fístula, escisión del conducto fistuloso hacia el interior del ano

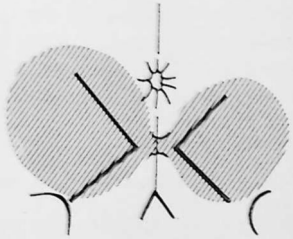

FIG. 376. Absceso isquiorrectal derecho, que se extiende hacia la izquierda; incisión en ángulo, elevando un colgajo cutáneo con grasa

absceso perirrectal situado en dos niveles, induce a sospechar diabetes, y suele ir acompañado de alteración tóxica del estado general. Cuando se localiza debajo del elevador *(absceso isquiorrectal)*, ocupa casi siempre la comisura dorsal, y al principio no es tan doloroso. Su primer síntoma apreciable es la tumefacción, generalmente unilateral, *seguida de rubefacción*. En el recto se palpa la tumefacción unilateral, o bilateral comunicante, de la fosa isquiorrectal. La forma localizada más arriba del elevador *(absceso pelvirrectal y subperitoneal)*, por el contrario, es muy poco frecuente. Se reconoce primero por el cuadro séptico y el dolor al defecar, y proviene principalmente de linfadenitis, perisigmoiditis o perforación del recto. La palpación digital percibe en este caso, más arriba del segmento anorrectal, el infiltrado alto, en general detrás del recto.

Tratamiento operatorio

Discindimos el *absceso perianal* en círculo, recortamos sus bordes cutáneos, y *localizamos su fístula*, a ser posible (fig. 375). *Si el estado general del enfermo es bueno*, y el trayecto es *transmuscular por el esfínter anal*, abrimos y recortamos el conducto fistuloso en una sesión. En presencia de un cuadro séptico y un estado general precario, nos limitamos en cambio de momento a abrir el absceso. En principio, hacemos lo mismo en la primera sesión con el *absceso isquiorrectal*. El paso de la infección al lado contrario se favorece por los huecos que existen en las formaciones aponeuróticas y adiposas coccígeas (STELZNER).

Después de localizar el absceso y de *punzarlo*, se practica una incisión en ángulo abierto hacia fuera, con su extremo posterior un poco más arriba de la tuberosidad isquiática (fig. 376). Esta incisión tiene por objeto poder levantar ampliamente la piel, en lo posible, con un grueso colgajo adiposo, para substraer éste a la supuración ulterior y exponer totalmente el absceso. Después de aspirar el pus, se palpa la cavidad. Si hay infiltrado, generalmente poco extenso, en el lado opuesto, se procede en consecuencia, pero aquí suele bastar una incisión más pequeña, teniendo cuidado de *no lesionar también las formaciones aponeuróticas coccígeas* (SELZNER), pues el conducto anal puede perder así su apoyo, y volverse incontinente el recto. Un taponamiento laxo termina la intervención. Al retirarlo, 48 horas después, se revisa y palpa la herida. La persistencia de secreción y del cuadro séptico son signos de retención, y reclaman un nuevo examen. Por lo general, en estos casos existe un absceso pelvirrectal oculto, que por la perforación del elevador simula un absceso isquiorrectal primario. Si desde un principio sospechamos

uno de estos abscesos *supraelevatorio a pelvirrectal*, lo evacuamos de igual modo que uno anastomótico resultante de *punción paramediodorsal* seguida de ensanchamiento con pinzas de grano de Rotter. Pero después de abrir la porción isquiorrectal deprimida del absceso, iniciamos la *preparación* del primario supraelevatorio. Para ello hay que exponer en mayor extensión la cara inferior del músculo elevador, y ligar ante todo las arterias anales. Luego ensanchamos el citado músculo con pinzas de grano, e introducimos dos tubos recios de goma, que fijamos con puntos de catgut.

El *absceso anal submucoso* se divide tras incisión tangencial sobre una sonda acanalada, y se recortan sus bordes de mucosa.

Fístula de la región anorrectal

Las *fístulas* anorrectales requieren una técnica de reconocimiento muy delicada. Para evaluar la profundidad y el trayecto de las mismas son importantes: la *inspección* y *palpación* de la región anal externa y la anorrectal interna; el *sondeo* y la *inyección de leche azulada* en los orificios de criptas y fístulas (STELZNER), y la *anamnesia* de absceso, secreción, infección u operación hemorroidal, y otras intervenciones en el ano. Importa descartar la *colitis ulcerosa*, la *enteritis regional*, y la *tuberculosis*, que se observa sólo en 1 % de los casos.

Principios fundamentales del tratamiento operatorio

En el tratamiento de abscesos y fístulas han de observarse las siguientes *normas:*

1. Los *abscesos se abrirán tan ampliamente*, que en la segunda sesión sólo quede por dividir un conducto fistuloso.
2. El esfínter anal externo (superficial y subcutáneo) y el *interno* (musculatura orbicular del recto) pueden abrirse en un tiempo (STELZNER). En cambio, el *músculo puborrectal* (esfínter del recto) no puede escotarse más que en su *porción indurada del borde inferior*, preservando con cuidado los fascículos del elevador, y sobre todo su borde anular aponeurótico. La división del esfínter puborrectal indurado es posible en parte hasta la inserción del elevador. Pero en *situaciones anatómicamente poco claras*, es más seguro valerse para abrir los conductos fistulosos transmusculares del *método sucesivo*, con el paso del hilo.

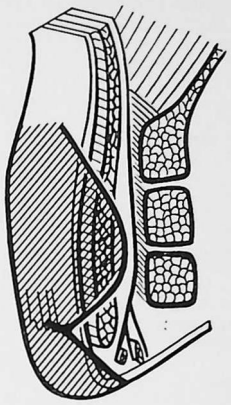

FIG. 377. *Arriba:* Fístula de trayecto submucoso profundo en el recto, desde una cripta hacia arriba, por el esfínter interno; puede abrirse a lo largo en un tiempo.—*Abajo:* Fístula de trayecto submucoso transanal hacia la cripta; apertura en un tiempo, en dirección al anillo del ano

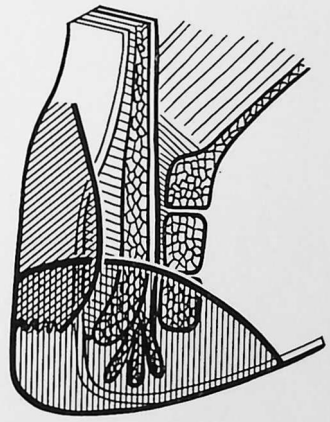

FIG. 378. *Arriba:* La fístula submucosa rectal (rayado oblicuo) iniciada en una cripta, se divide sobre una sonda de Kocher hacia el interior del recto. — *Abajo:* La fístula transesfintérica (rayado vertical) atraviesa el esfínter anal y el interno, y puede abrirse hacia fuera en un tiempo

Fístulas anorretales: clasificación, signos clínicos, diagnóstico y tratamiento

Localización	Signos clínicos	Tratamiento
Fístula extraesfintérica subcutánea: fig. 377, abajo; fig. 378, arriba	Recorrido: perpendicular y transversal al eje del ano; formas circulares posibles. La sonda ha de seguirse siempre bajo la piel o la mucosa; no se interpone un paquete muscular.	Apertura en un tiempo. Si el trayecto es circular, atención a ramas hemorroidales que hayan de ligarse. Las fístulas submucosas se abrirán con el bisturí eléctrico.
Fístula transesfintérica (esfínteres anales externo e interno): fig. 377, arriba; fig. 378, abajo; figs. 379 y 380	Induración y formación de nódulos cicatrizales en el esfínter, en su mayoría subcutáneos, con túneles, especialmente si hay fístulas ya tratadas; los túneles penetran muy pocas veces dentro del esfínter. Hay que localizar exactamente la altura de la induración cicatrizal, a fin de evitar una lesión externa del esfínter interno, en particular del rectal.	La fístula transesfintérica se abre transversalmente a las fibras del esfínter interno. Los túneles no deben abrirse nunca del todo hasta la mucosa en la primera sesión. En dirección craneal, se evitará a toda costa herir el esfínter del recto (M. puborrectal). Si el trayecto es circular (figs. 379 y 380), se abrirá primero en torno, y a las tres semanas, el esfínter externo en una segunda sesión. Hacia delante es posible dilatar la fístula en Y, y lo mismo abscesos bajo la fascia de Colles, con absceso isquiorrectal secundario (STELZNER). Para ello se aconseja un metodo en dos tiempos, abriendo primero los esfínteres externos, y el interno en la segunda sesión. Ante cualquier duda anatómica, nunca es un error servirse del método del hilo, el cual consiste en seccionar despacio uno, dos o tres trozos de seda, nylon o alambre, o introducir a la vez varios hilos, y estirar y anudar por turno sólo uno cada cuatro días. (En 17 recidivas de fístulas transfintéricas altas socavadas, tratadas ya varias veces, hemos logrado así quince veces curación y continencia absolutas.)
Fístula isquiorrectal: figura 381	Sondeando la fístula, se encuentra una comunicación alta, más arriba de los esfínteres externos, a través del esfínter interno y del M. puborrectal.	Si el trayecto es recto, es posible la apertura en un tiempo; si es circular, hay que proceder nuevamente en dos tiempos. Primero se divide el segmento externo de la fístula, y en la segunda fase se secciona el esfínter interno sobre la sonda, en dirección transversal a la de las fibras. El método del hilo siempre es seguro.
Fístula pelvirrectal ciega	Se produce sobre el fondo de perforaciones o de infecciones encapsuladas, y sólo se reconoce exteriormente por palpación rectal.	Apertura a lo largo de la punción paramediodorsal, con cuidado de no herir el aparato aponeurótico coccígeo, Las hemorragias de las ramas de la arteria pudenda se cohibirán a la vista.
Fístula pelvirrectal comunicante	Rectoscopia, examen roentgenológico de contraste.	Acceso como en la rectotomía posterior (véase ésta), o incisión parasacra, con sección del M. coccígeo, utilizando el bisturi eléctrico. La fístula se prepara con cuidado, y se descubre; se cierra la mucosa por invaginación, y la musculatura rectal con puntos de colchonero por encima. Asegurarse por colostomía. Alternativa: resección con enchufe o invaginación.

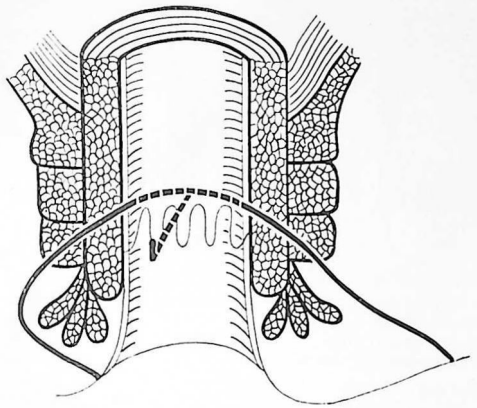

FIG. 379. Fístula transesfintérica circular. En una primera sesión se divide el tramo circular a nivel del recto, y sólo en una segunda el esfínter externo

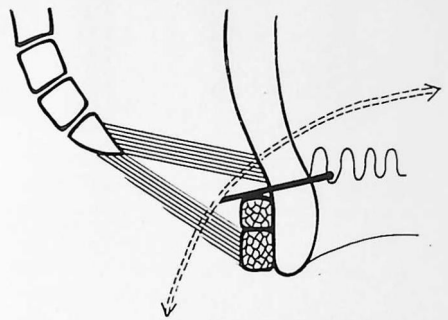

FIG. 380. Trayecto circular de una fístula por la hendidura aponeurótica retrorrectal

3. La *sección con el bisturí* debe ser *transversal a la dirección de las fibras musculares.*
4. La herida cutánea ha de quedar *espontáneamente entreabierta* después de la incisión.
5. El *taponamiento* sólo debe dejarse puesto uno a dos días; luego, *tras palpación digital* de la herida, se reemplazará por una tira con pomada.
6. Una *hemóstasis cuidadosa* de las ramas de la arteria hemorroidal inferior garantiza la curación sin incidentes. El pronóstico, si se procede con tino y se conocen las estructuras anatómicas y funcionales, es bueno, tanto mejor cuanto menos hayan sido los tratamientos anteriores frustrados. Durante estos últimos años, en 200 fístulas tratadas ya en su mayoría cuatro y cinco veces, sólo hemos registrado 11,7 % de recidivas, y ni un solo caso de continencia deficiente. Al operar, nos hemos servido tanto de la sección cruenta (STELZNER) como del método del paso del hilo.

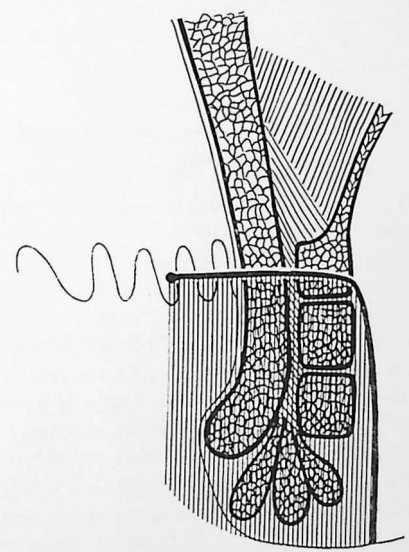

FIG. 381. La fístula isquiorrectal atraviesa el borde inferior del asa puborrectal; no ha ceñido del todo el cuerpo aponeurótico del elevador y por ello puede abrirse en una sola sesión. El método del paso del hilo no está contraindicado

Carcinoma de la fístula anorrectal

La etiología del cáncer asociado a *fístula* anal es objeto de discusión, porque el *carcinoma epidermoide* deriva en forma igual de las *glándulas proctodeas* (HAMPERL). El cáncer planocelular que encontramos en la fístula se manifiesta *clínicamente* primero por una descarga más copiosa de mucosidad y sangre, y por algestesia creciente. Nunca será bastante precoz la extirpación del recto, con

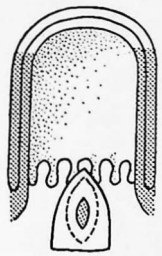

FIG. 382. Fisura anal. Escisión de una fisura con esfínter normotónico

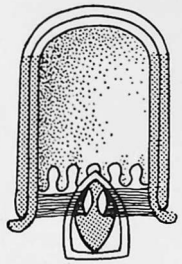

FIG. 383. Fisura anal. Escisión de una fisura y sección simultánea del borde inferior, indurado y espástico, del esfínter interno (ligamento pectíneo)

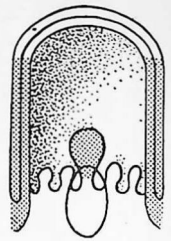

FIG. 384. Extirpación de una papila en casos de papilitis y criptitis

amplia excisión del perineo y extensa resección de los haces de los elevadores, extirpación en bloque de las vías linfáticas y los ganglios inguinales (PACK), e irradiación consecutiva; pues cuando el tumor es ya visible, nuestro tratamiento suele llegar demasiado tarde.

Esclerosis esfintérica, pectenosis, espasmo y fisura

El *espasmo esfintérico crónico* que acompaña a la fisura es como un *reflejo de aquietamiento* para evitar la dilatación dolorosa persistente asociada a la defecación. Para el *diagnóstico* de la fisura se recomienda la anestesia superficial con una torunda impregnada de xilocaína al 4 % y aplicada durante cinco minutos sobre aquélla. Luego es posible la palpación y la inspección, con ensanchamiento del ano. La *cicatriz esfintérica*, denominada «*pectenosis*» por MILES, y derivada generalmente de inflamaciones crónicas, hemorroides y fisuras, se suprime mediante *discisión del esfínter anal interno* en anestesia local (figs. 382, 383). Si se encuentra una *fisura*, hay que *excindirla* en el acto. El tratamiento conservador de la fisura sin espasmo consiste en infiltrar con quinina-uretano al 5 %, o con dextrosa-glicerina (dextrosa, 1,0; glicerina, 1,0; agua bidest., c. s. para 5,0; esterilizar y llenar ampollas), con depósitos de 3-5 c. c. bajo la piel. La regulación de las deposiciones garantiza una amplia prevención de recidivas.

Criptitis y papilitis

La *criptitis* y la *papilitis*, que producen a enfermos breve dolor al defecar, espasmos y sensación de cuerpo extraño, se tienen por precursoras indudables de la formación de fístulas. Suprimimos su fase *aguda* con supositorios de hidrocortisona, 10 mg. al día. Sin embargo, debemos asegurarnos siempre de que podemos hacer desaparecer la inflamación. El tratamiento causal ha de consistir solamente en *abertura de la cripta* con bisturí eléctrico, gancho o un criptótomo especial. Para ello se abre el repliegue en toda su extensión. No se necesita una hemóstasis especial ni un tratamiento ulterior.

Prolapso del ano y del recto

Encontramos el prolapso en grados muy diversos. Para indicación y terapéutica distinguimos entre los de *primero y segundo grados: prolapso de mucosa con plegamiento radial;* el de *tercer grado, del recto*, generalmente en niños, rara vez en adultos, con plegamiento circular; y el de *cuarto grado, del rectosigmoides con peritoneo de Douglas.* El hecho de que el prolapso *aparezca seis veces más en mujeres* que en varones ilustra ya sobre la importancia etiológica del *tejido conjuntivo pélvico*, que en la pelvis femenina, por su disposición, está *muy amenazado de atrofia.* Su debilidad se manifiesta en las aponeurosis, que *no resisten ya la presión del Douglas*, y en la atrofia de la musculatura del aparato esfintérico, sobre todo del *músculo puborrectal* y de los *orbiculares del recto*, que a la contractura abdominal, sin tensión del embudo del elevador, responden separándose de manera que *desaparece casi del todo el codo entre el recto pélvico y el perineal;* así *se ensancha tanto* el conducto rectal, que pueden invaginarse fácilmente en él tanto el propio recto como el sigmoides contiguo.

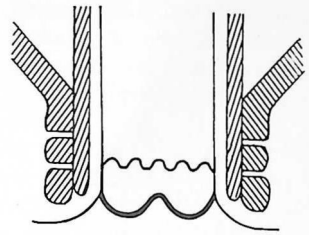

FIG. 385. Prolapso anal por procidencia de la mucosa a causa de hemorroides (primer grado)

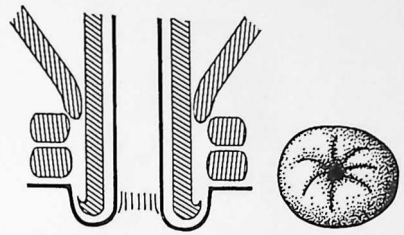

FIG. 386. Prolapso anal con toda la pared, incluido el esfínter interno. Forma característica, con plegamiento radial (segundo grado)

Es muy frecuente el *prolapso* simple *de mucosa*, que corresponde al hemorroidal (primer grado), y se corrige extirpando los nódulos, papilomas o pólipos. El prolapso senil de mucosa, resultante de relajación de los esfínteres por la edad, sin hemorroides (segundo grado), se retrae mediante inyección intramuscular de productos esclerosantes, como Varicozid, aceite fenicado al 5 %, o quinina-uretano (pág. 308), en cuatro depósitos de unas 2-5 divisiones. Los *condilomas*, que simulan prolapsos, y nada tienen de común con enfermedades venéreas, se tratan con pomada de podofilina al 25 %, que el médico aplica y retira personalmente lavándola a las tres horas, o se eliminan desde un principio eléctricamente.

Más difícil de tratar es el *prolapso del recto.* En lactantes y niños pequeños, debemos intentar limitarnos a la inyección de esclerosantes (Dondrén, solución de ácido fénico al 5 % en aceite de almendras) o a la coagulación lineal; en niños mayores, introducimos un anillo de Thiersch (fig. 388).

Técnica

Para implantar el referido anillo, con el enfermo en posición de talla, aplicamos en el perineo, a 2 cm. del borde del ano, una incisopunción de 1 cm. de longitud aproximada hasta la musculatura, y lo mismo detrás, junto al borde posterior del esfínter. Con una aguja curva, introducimos delante *un alambre de acero inoxidable o de plata,*



FIG. 387. Prolapso rectal típico: plegamiento circular de la mucosa a modo de panal; prolapso de una porción alta invaginada del recto (tercero y cuarto grados)

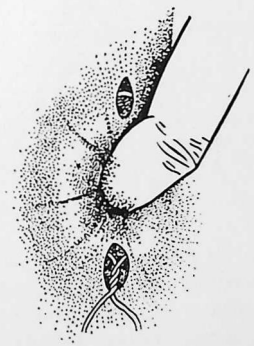

FIG. 388. Prolapso anal y rectal de tercer grado. Colocación típica de un anillo de Thiersch, que puede apretarse hasta que el ano deje pasar justamente el dedo índice. El cierre de alambre se hace, a ser posible, junto a la comisura posterior



FIG. 389. Prolapso anal y rectal de cuarto grado. Tratamiento operatorio de Rehn-Delorme I: Corte circular de la mucosa del trozo procidente del recto, junto al ano

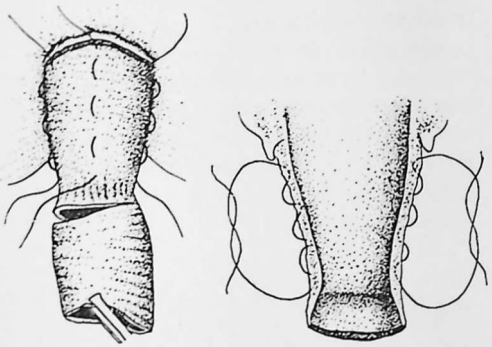

FIGS. 390-391. Prolapso anal y rectal. Rhen-Delorme II: Amputación del cilindro de mucosa disecado hasta el repliegue. Fruncimiento de la musculatura con unas cinco a seis hileras longitudinales de puntos de sutura

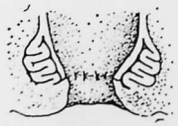

FIG. 392. Prolapso anal y rectal. Rhen-Delorme III: Situación tras anastomosis terminoterminal de la mucosa anorrectal y fruncimiento de la musculatura del cilindro procidente

de 0.8 mm. de espesor, y *lo guiamos en el anillo anal con el dedo índice* alrededor del músculo, hasta el otro lado, para sacarlo por la incisión dorsal; se hace lo mismo con el otro cabo por el lado opuesto. Por detrás, el asa de alambre se cierra mediante torsión *hasta que el ano del niño deje pasar el dedo índice*. El cabo de alambre se hunde lo bastante para que la piel pueda cerrarse encima en dos planos. Al cabo de un año, el tejido conjuntivo pélvico se encuentra siempre reforzado, y el alambre puede retirarse sin peligro.

El *prolapso* simple *del recto en adultos* se elimina por el procedimiento de Rehn-Delorme (figs. 389-392), y se frunce. Para extirpar el prolapso del rectosigmoides se está difundiendo ahora en cambio cada vez más el método perineal propuesto por ALTEMEIER (figuras 393-397). Este método reúne las ventajas *de la resección de Mikulicz y la de Miles* con la *plastia del elevador* de Hackenbruch, y su objeto es obliterar también *el saco peritoneal introductor* y restaurar el codo fisiológico del recto frunciendo las asas relajadas del músculo puborrectal. Antes de aplicar la sutura anterior del elevador, se agrega *una plegadura posterior longitudinal* del recto, y se refuerza el acodamiento pelviperineal mediante una *sutura transversal de profundidad adecuada* en el recto, con lo que se asegura la estrechez fisiológica y la forma de éste. La inserción de un anillo de Thiersch constituye una notable consolidación de la plastia, y puede hacer superflua en ocasiones la plegadura del recto. Técnicamente resulta siempre más sencillo el método abdominal de KÜMMELL-BORCHERS-WINKLER, que consiste en sujetar por ambos lados el rectosigmoides tenso al hueso sacro, pero requiere naturalmente una laparotomía y una disección retroperitoneal del citado hueso.

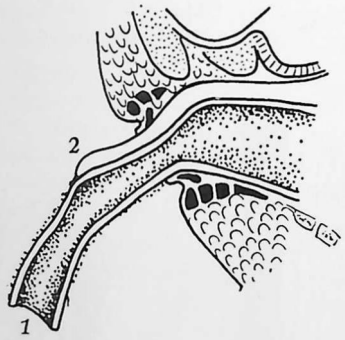

FIG. 393. Prolapso anal y rectal de cuarto grado. Operación según ALTEMEIER I: Prolapso rectal extenso alto, con saco herniario ventral (2). La vaina del prolapso (1) se ha disecado y rechazado ya hacia abajo

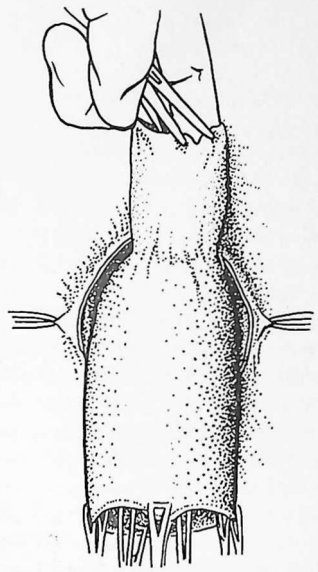

FIG. 394. Prolapso anal y rectal. Operación según ALTEMEIER II: El saco herniario se ha abierto, y se diseca hacia arriba todo lo posible por encima del anillo anal

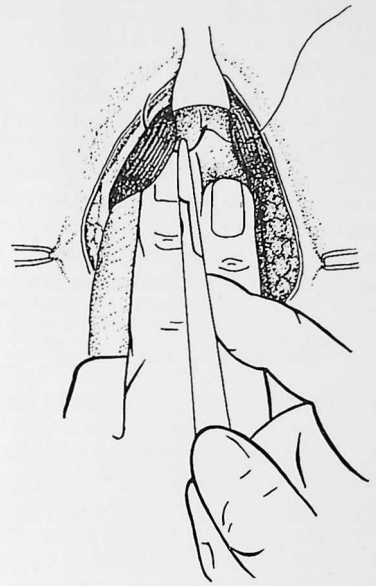

FIG. 396. Prolapso anal y rectal. Operación según ALTEMEIER IV: Se cogen las asas del músculo puborrectal con una sutura firme de catgut cromado, de modo que el recto lo ciña y afiance

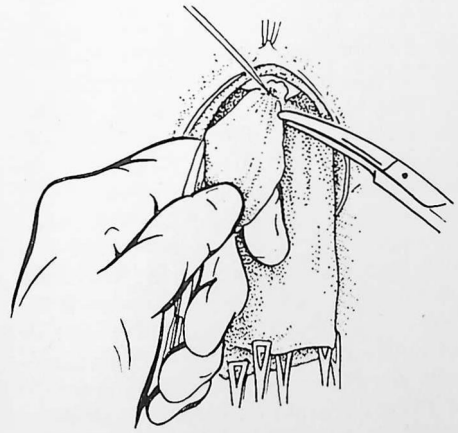

FIG. 395. Prolapso anal y rectal. Operación según ALTEMEIER III: El saco herniario se ha ligado por su base, y se amputa

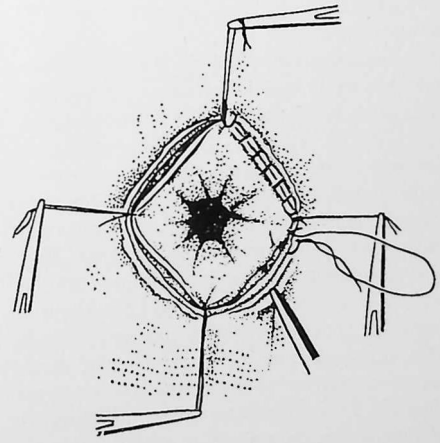

FIG. 397. Prolapso anal y rectal. Operación según ALTEMEIER V: Después de amputar el prolapso, empalme terminoterminal con sutura de sus porciones proximales con la piel del ano

Desde luego, en todos los métodos operatorios hemos de contar con una *recidiva*, simplemente porque la causa predisponente, que es la debilidad del tejido conjuntivo no responde a ninguno de ellos, y, sobre todo, la relajación aumenta con la edad. *Después de operar*, procuramos conseguir deposiciones blandas, como en todas las intervenciones rectales. Los resultados favorables así conseguidos en estos últimos años nos han permitido prescindir cada vez más del empleo sistemático del tubo obturador y de los opiáceos.

Incontinencia anal y rectal

La continencia anal y rectal puede considerarse hasta ahora como un campo especialmente problemático de nuestras actividades operatorias. La *incontinencia*, de origen *inicialmente nervioso*, se substrae naturalmente a toda medida reparatoria quirúrgica. Pero como en todas las demás lesiones se atrofian muy rápidamente los sectores musculares, y se hacen inadecuados para una plastia, es aconsejable *operar lo antes posible*. La incontinencia sensitiva que observábamos con frecuencia después de la operación de Whitehead, practicada en otro tiempo, puede ser tratada por la plastia del colgajo lingual de Heller. Pero, según STELZNER, este tratamiento es superfluo, porque la sensación defecatoria se restablece espontáneamente al cabo de unos años.

La *indicación principal* de la incontinencia operable es la *lesión mecánica del aparato esfintérico*. Si afecta sólo a la zona esfintérica anal externa, el grado de incontinencia es limitado, a menos que la lesión haya seccionado y deshecho por detrás la región anorrectal, interesando también las formaciones musculares y aponeuróticas coccígeas. Pero si la lesión está en el embudo inferior del elevador, la consecuencia es una *incontinencia completa*. Por desgracia, encontramos una y otra vez atonías de esfínteres rectales resultantes de *dilataciones* efectuadas con brusquedad y sin anestesia (DICK, MELZNER). Otras causas, en más de la mitad de los casos, son las lesiones producidas al operar abscesos, fístulas ginecológicas y hemorroides, y en la pectenotomía.

Sutura de los esfínteres externos

En las lesiones traumáticas advertidas a tiempo, una *sutura inmediata* del músculo lesionado permite esperar la recuperación en más de 90 % de los casos. En la *región de los esfínteres anales*, el desgarro sin pérdida de substancia se puede reparar aún después de varios meses mediante minuciosa disección, refrescamiento y sutura cuidadosa de Bunnel (DICK). Un anillo de alambre de Thiersch aumenta la estabilidad de esa unión por sutura. Son más complicadas las *lesiones del esfínter rectal* en las que no sólo ha habido pérdidas de substancias, sino que *se han desprendido también del recto los bordes aponeuróticos del elevador*. Se ha recomendado en estos casos la substitución con porciones contiguas del músculo transverso del perineo y otros. A los informes optimistas de MARTIUS se opone el juicio restrictivo de BLAISDELL (citado por DICK). Pero el fruncimiento de esfínter de BLAISDELL tiene asimismo sólo un valor limitado, y sirve más bien para la paresia parcial que para restablecer en su función unos tejidos destrozados. En mujeres, resulta más fácil por vía transvaginal.

Sutura del músculo puborrectal

Lo mismo que los procedimientos precitados, las demás mioplastias corrientes parten de la idea de restablecer en primer término sólo el *esfínter anal* para preservar la continencia. La transmisión de fuerza preconizada por WREDEN-STONE, con substitución plástica simultánea del músculo por fascículos de aponeurosis del músculo glúteo, consigue siempre una restauración del sector esfintérico externo. Lo mismo sucede en la plastia del músculo recto interno de Pikrell y a la del glúteo de Shoemaker y de Welke. La transferencia propuesta por BIRNBAUM en 1948 de la sutura de Bunnel a la reunión de los esfínteres lesionados, ha sido perfeccionada por STELZNER mediante la inserción adicional del anillo de alambre de Goetze y la inclusión subrayada del borde aneurótico del elevador, constituye hoy una operación típica y eficaz. Pero también hemos conseguido preservar bastante la continencia con puntos ocultos de colchonero, de catgut cromado, sin anillo de alambre, en dos casos de destrucción extensa de la inserción del elevador. Esto no impide que consideremos el empleo de la sutura de Bunnel y del anillo de alambre de Goetze como un perfeccionamiento notable del método. Por eso *lo reproducimos* con detalle (STELZNER). Primeramente hay que *localizar por palpación rectal el defecto material* del elevador. Más arriba, a 5 cm. del ano, se practica una *incisión semicircular* y *se recorta la zona cicatrizal* hasta la musculatura (fig. 398). Si la piel del sector está llena de cicatrices a causa de operaciones precedentes, se recomienda anticipar la resección preliminar del mismo, antes de comenzar la operación plástica propia en una segunda sesión. Buscamos el defecto muscular, y lo refrescamos antes de aplicar los fiadores de la sutura. Se pasan dos combas en U de nylon o de torzal en sentidos opuestos, a través no sólo de los extremos musculares, sino también de los correspondientes y contiguos bordes aponeuróticos. STELZNER sujeta esta sutura estirada con el *anillo de alambre* de 0,8 mm. recomendado por GOETZE (figs. 399 y 400), *que pasa en círculo a través del elevador y sobre todo de sus bordes aponeuróticos*. A su inserción sigue la torsión y el hundimiento retroanal. Según STELZNER, no se debe retirar regularmente antes de un año. Si produce fístula, su eliminación anticipada no ocasiona en principio perjuicio, pues pasadas tres a cuatro semanas se ven ya cicatrices bastante firmes. Para reforzar todavía más el esfínter interno, aplicamos otros tres puntos de Blaisdell, y los fijamos hacia atrás, lo más cortos posible, a las formaciones adiposas y aponeuróticas anococcígeas. La sutura cutánea se dispone transversal al eje de la incisión, o sea en dirección radial. Al cabo de 12 días retiramos los gruesos torzales de Bunnel con los fiadores. No hemos visto nunca una infección profunda. Naturalmente, *ninguna operación plástica permite un pronóstico seguro;* pero en comparación con los métodos que restauran sólo el esfínter anal externo, no resistente, el método plástico constituye un tratamiento causal, con suturas de máxima estabilidad, que restauran ampliamente la unidad funcional de la aponeurosis esfintérica.

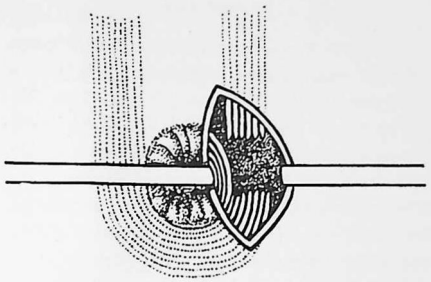

FIG. 398. Incontinencia rectal I. El asa del músculo puborrectal es incontinente, a causa de una lesión anterior. Se expone mediante incisión semicircular; debe preservarse con cuidado el esfínter anal

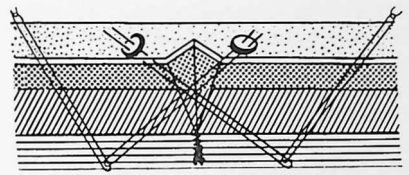

FIG. 399. Incontinencia rectal II. Puntos de Bunnel a través de los extremos disecados del músculo puborrectal

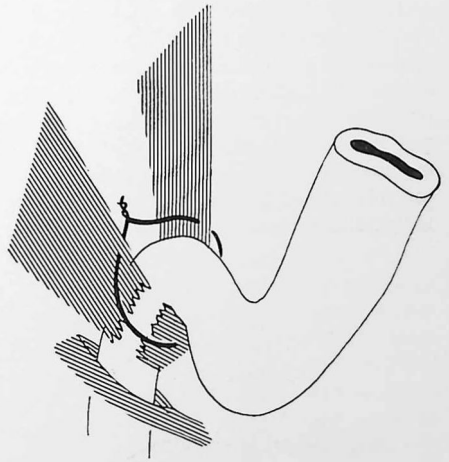

FIG. 400. Incontinencia rectal III. Refuerzo de la sutura puborrectal con el anillo complementario de Goetze, que comprende las porciones aponeuróticas del asa inferior del elevador (puborrectal-esfínter del recto)

Prurito anal

Hay que descartar ante todo *causas generales de enfermedad:* alérgicas, diabéticas y cológenas.

Las *causas locales diagnosticables* del prurito, como criptitis, hemorroidal, prolapso de la mucosa y fístulas, se prestan naturalmente al tratamiento etiológico. Pero las que no se manifiesten ni respondan del todo al tratamiento dermatológico y medicamentoso (pomada de prednisolona al 0,5 %, o de hidrocortisona al 1 %), se combatirán mediante un tratamiento local más enérgico de la región cutánea pruriginosa. Antes de recurrir a medidas operatorias, debe intentarse la aplicación de *inyecciones de alcohol.* Después de limpiar el campo operatorio con Zephirol, se anestesia la región anal con novocaína al 1-2 %; para evitar reacciones dolorosas al inyectar más tarde alcohol, solemos insensibilizar una zona más extensa que la prevista para obliterar. Por la aguja, que se deja puesta, infiltramos en abanico la capa subcutánea de dicha zona con 5 c. c. de alcohol de 96°, y este procedimiento se repite a intervalos de cinco a diez días en los demás sectores. Si las inyecciones no producen el resultado perseguido y las alteraciones cutáneas no son grandes, hay que pensar en una *excisión fraccionada de la piel* (fig. 401). Ésta comienza con el corte de cuatro trozos de piel radiales respecto al ano y ovalados, acompañados de la capa anal externa. A veces, si la mejoría así obtenida no basta, puede repetirse la excisión al cabo de seis a ocho semanas en otros cuatro segmentos. Los resultados de este método pueden calificarse de excelentes en más de 50 % de los enfermos tratados.

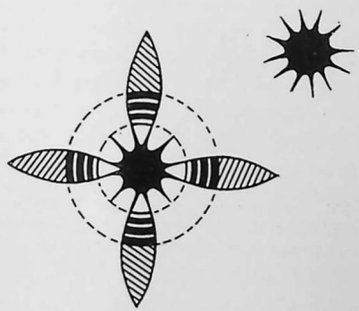

FIG. 401. Prurito anal. En la zona de transición anocutánea se practican cuatro escisiones ovales que llegan hasta el esfínter circular

Estenosis anorrectal

Etiología

La *estenosis anorrectal* proviene de cicatrices quirúrgicas, traumatismos generales y obstétricos, tuberculosis, irradiación, linfogranuloma, sífilis, amebiasis, esquistosomiasis, etc.

Tratamiento

En estenosis infundibuliformes y alargadas, *la dilatación con sonda rectal blanda* se repetirá hasta que el intervalo sin tratamiento, cada vez mayor, anuncie una mejoría permanente. Ayuda a la dilatación el empleo suplementario, local y general, de supositorios (hidrocortisona, 10 miligr.). Para que *persista,* debe rebasar en 2-3 Charr. la medida que hace sentirse curado al enfermo. Por el *peligro de perforación,* está *contraindicado* dilatar estenosis inflamadas por irradiación y fistulosas. La estenosis rectal alta, generalmente por roentgenosis, impone la *resección abdominal* (figs. 333-334) según SCHLOFFER-DIXON, y la anastomosis oblicua. Todas las demás medidas quirúrgicas acarrean fatalmente recidivas. No pocas veces, después de operaciones extensas y defectuosas, observamos una *estenosis de la membrana anal.* Como esto suele consistir en una estrechez de la mucosa, puede suprimirse con una plastia sencilla. El procedimiento expuesto por DIEFFENBACH, *plastia en Y-V,* se ha acreditado hasta ahora; pero no parece ser menos eficaz la *plastia en Z.*

Proctitis (págs. 13 y 218)

Es muy frecuente la forma *inespecífica* de inflamación de la mucosa rectal. Como *causas* conocemos traumatismos al aplicar enemas, rectoscopia, etc., irradiación de alteraciones anales crónicas, y también espasmos anales, fisuras, fístulas, criptitis y disquecia, una infección intestinal anterior (como disentería), agranulocitosis y leucemia, y finalmente, alergia con enteritis mucosa o colon irritable. Es común a todas las formas *la rubefacción aterciopelada y la tumefacción* de la mucosa, con tendencia acentuada a hemorragias, y a veces con placas purulentas y úlceras planas cubiertas de fibrina. *En el orden subjetivo,* los enfermos se quejan de diarreas, tenesmos, prurito doloroso y sensación de cuerpo extraño, y describen los reiterados depósitos de sangre y mucosidad en sus deposiciones.

Las *formas traumáticas* se curan espontáneamente, por lo general, en poco tiempo. Podemos acelerar la curación pincelando el recto con solución de nitrato argéntico al 0,5 %, o de tanino al 1 %, o mediante baños templados de asiento. La *proctitis roentgenogénica* (radioproctitis) tras irradiación del cuello uterino suele aparecer al cabo de semanas o meses, y excepcionalmente de años. Es típica de la reacción tardía la *úlcera,* que para descartar un cáncer requiere una biopsia marginal repetida; esto es arriesgado, porque una escisión demasiado profunda del fondo ulceroso provoca muy fácilmente una fístula rectovaginal. Tratamos la radioproctitis catarral mediante aplicación general de cortisona (pág. 218) y un supositorio de 10 miligramos de cortisona al día, durante diez. Además, es importante suprimir la disquecia asociada, por medio de un tratamiento antibiótico local.

Así como dilatamos la *estenosis* por irradiación localizada cerca del ano, después de emplear pomadas de cortisona y supositorios, para la estenosis alta recurrimos desde un principio a la resección o la extirpación abdominoperineal, de acuerdo con el estado de la pared rectal contigua al esfínter. La colostomía derivativa no basta a menudo para suprimir la proctitis. Otros métodos de tratamiento de estenosis de la ampolla son la rectotomía posterior (figs. 258-262) con escisión del anillo cicatrizal, o un enchufe (BACON, pág. 291; DUHAMEL, fig. 211 *a-b*).

La *proctitis alérgica,* acompañada de fuerte picor y ardor, y de copiosa secreción de mucosidad, es mantenida habitualmente por alergenos nutritivos, como trigo, tomates, patatas, cebollas, huevos, leche, carne de puerco, etc.; pero también pueden intervenir otros exógenos, como lápices de labios, tetrabromofluoresceína, etc. Se consigue una curación rápida mediante dieta eliminatoria, aplicación local y general de cortisona, y antihistamínicos; pero es grande el peligro de recidivas. La enteritis mucosa propia de una proctitis alérgica se reconoce por el hallazgo de *cristales de Charkot-Leyden* en el *mucus* de las heces reposadas.

La *proctitis bacteriana* puede provenir de amebas, tuberculosis, actinomicosis, etc. La infección por amebas se caracteriza por cefalalgias, fatiga, artritis, dolor en el hipogastrio derecho y diarrea. El rectoscopio permite apreciar puntos blancos, como cabezas de alfiler, compuestos de mucosidad y necrosis, los cuales, por fricción, dejan úlceras que sangran fácilmente y aumentan de tamaño al continuar la enfermedad. La infección se cura pronto con dosis de oxitetraciclina (1,5 gr. tres a seis veces diarias, durante cinco o seis días).

La *proctitis tuberculosa* se debe en la mayoría de los casos al descenso del agente a partir de una tuberculosis ileocecal o de un esputo deglutido. En cambio, la forma primaria es relativamente insólita. En el cuadro clínico, esta proctitis se distingue sólo por su cronicidad y su resistencia a las medidas astringentes, eficaces en general. El rectoscopio descubre *úlceras múltiples con bordes de mucosa lívidos,* colgantes y fláccidos, y una inflamación tórpida de toda la mucosa rectal. Las úlceras múltiples aparecen *superficiales;* las solitarias *se internan a bastante profundidad.* Son posibles las irrupciones en el peritoneo, con *formación de abscesos y fístulas,* y también las curaciones con estrechez cicatrizal. Tienen importancia clínica cinco comunicaciones de HAMPERL y siete de HEDDAEUS acerca de carcinomas sobre el fondo de una fístula tuberculosa. Es fácil encontrar bacilos en la extensión, y células gigantes en la biopsia. El *tratamiento* de una fístula tuberculosa exige proceder en dos tiempos, y una gran sensibilidad en las puntas de los dedos. Si la tuberculosis rectal es primaria, generalmente bastan las medidas tónicas y climáticas. Antes de tratar la fístula anorrectal tuberculosa, hay que poner en claro si no procede de un *foco óseo* (cóccix, pubis); en

su caso, lo raspamos, con protección general de tuberculostáticos, y aplicamos localmente estreptomicina y polvos de Neotebén. Cuando ya no se aprecia tejido específico por examen histológico o cultivo, se dividen los conductos del modo usual (págs. 312 a 315).

Coccigodinia

Prescindiendo de contadas fracturas y luxaciones del cóccix (DUNCAN), la coccigodinia, según se aprecia fácilmente por palpación rectal, es *consecuencia de espasmos de la musculatura pélvica.* GRANET fue el primero en señalar la importancia de la bolsa sinovial intermuscular, que se palpa con facilidad. La encontramos en la pelvis lateral, entre el músculo pubococcígeo y el ileococcígeo, en forma de nódulo plano, crepitante y duro, de 0,2 a 2 cm. de diámetro. Los espasmos musculares dolorosos se atribuyen a un traumatismo infeccioso o una inflamación de origen trófico de la citada bolsa sinovial. Su *tratamiento* consiste en masaje del suelo de la pelvis, comenzando despacio y con cuidado, y repitiéndolo cada dos días; su efecto espasmolítico se refuerza con microondas y diatermia. Tras unas 5-10 sesiones, se inicia la desaparición de molestias. El tratamiento puede repetirse en caso de recidiva.

Enfermedades sexuales del recto

En primer lugar, el recto es invadido por el *linfogranuloma inguinal* desde la vagina. Las manifestaciones típicas son ulceraciones, proctitis y especialmente fístulas anorrectales y rectovaginales en el lado izquierdo, con estrechez tubular y membranosa del segmento anorrectal. En virtud de la propagación linfática, casi siempre es afectado también el espacio perirrectal. En el varón, por el contrario, ocupa el primer término el bubón inguinal. Son posibles *formas evolutivas agudas y crónicas,* con abundante supuración anorrectal. El diagnóstico es fácil con la *cutirreacción libre* y la biopsia. Son eficaces dosis elevadas de antibióticos polivalentes, durante ocho a diez días, pero deben prolongarse, con disminución gradual, tres semanas más. La combinación con esteroides aumenta la eficacia de los antibióticos (QUENTIN). Como complemento, mientras se aplican antibióticos, es aconsejable dar cada diez horas 10 miligramos de un esteroide anabólico. En el linfogranuloma crónico, las sulfamidas refuerzan la acción de los antibióticos. Si ya se ha constituido una angostura, no debe sortearse simplemente con la colostomía, ya que así no se conjura el peligro confirmado de formación tardía de un *cáncer epidermoide.* A. W. FISCHER, GROSS, RAINEY y otros han reunido de la bibliografía 106 casos de carcinoma planocelular surgido a partir de un linfogranuloma inguinal del recto. Los datos sobre frecuencia relativa varían entre 1 % y 6,8 %. En general, se cuenta con una latencia de hasta diez años. Como introductor debe considerarse menos importante el agente del linfogranuloma que la cronicidad de la inflamación. Tampoco la apertura electroquirúrgica (OPPOLZER, TURELL) es capaz de eliminar el peligro de degeneración; aunque la supresión del estímulo de estasis constituye sin duda una ventaja, tal intervención está indicada por ello sólo en las formas curadas al principio. Después de dilatar con tallos de Hegar, se adelanta en dirección proximal una hoja de la tijera eléctrica, y cerrando ambas hojas, se desprenden de la estenosis trozos sueltos. Como este tratamiento ocasiona pocas veces complicaciones y recidivas, parece justificado, puesto que evita a los enfermos una extirpación del recto.

La *sífilis primaria* del recto apenas se nos presenta, porque la úlcera indolente no ocasiona molestias. Las formas clínicas de sífilis secundaria y terciaria son casi iguales.

La sífilis tardía no suscita dificultades más que para el *diagnóstico diferencial,* pues siempre nos falla el examen de la biopsia efectuado regularmente al principio. Únicamente es típica la *disposición circular de induraciones nodulares* en la mucosa inferior del recto y en las columnas de Morgagni. También se descubre la sífilis por ultramicroscopia y por reacción serológica. Un tratamiento con grandes dosis de antibióticos y Salvarsán cura rápidamente la alteración local. La *proctitis blenorrágica,* sobre todo como forma secundaria en mujeres, y con menos frecuencia en varones, se delata por

abundante secreción de pus verdoso, tenesmos, picores y ardor. Son posibles la propagación y las invasiones de la infección siguiendo las glándulas proctodeas, con infiltrado, abscesos y fístulas del espacio pelvirrectal. El diagnóstico es certero cuando se encuentran los gérmenes causales, y el tratamiento general resulta eficaz con antibióticos a dosis elevadas.

Complicaciones consecutivas a operaciones anorrectales

Conocemos como tales *la hemorragia posoperatoria y la tardía* entre los días 7.° y 12.°, menos veces entre el 3.° y el 7.°, así como la infección de la herida y de las vías urinarias. Estas últimas complicaciones pueden tratarse con desinfectantes de la orina y antisépticos de superficie, apósitos húmedos, etcétera, y en procesos crónicos, con supositorios de 10 miligr. de hidrocortisona; pero la hemorragia, si no existe un trastorno primario de coagulación (carencia de vitamina K o de fibrina), requiere una revisión de la herida en narcosis. En muchos casos se hace necesario soltar puntos y ensanchar los bordes de la herida, para poder suturar en círculo el vaso a la vista. El taponamiento a ciegas debe evitarse en lo posible, pues compromete la cicatrización y favorece por ello una recidiva de la enfermedad de base.

Una complicación insólita, pero importante, según MORINO, es el desarrollo de una neumatosis quística en el sector rectosigmoideo.

Bibliografía sobre generalidades (del ano), hemorroides, esclerosis esfintérica, prurito, estenosis anorrectal, proctitis

BENSAUDE, A., R. BOOM: Tuberculose rectale. Presse méd., París, 61 (1953), 105.

BREMEN, A., CH. FLAMMAND: Die entzündlichen Tumoren des Dünn- und Dickdarmes. Acta chir. Belg., supl. II (1958), 171.

CULVER, G. J., R. M. PEREIRA, R. SEIBEL: Radiographic features of rectosigmoid endometriosis. Amer. J. Obstetr. Gynec., 76 (1958), 1176.

DALOS, G.: Über eine infolge von Genitaltuberkulose entstandene Ureter-Rektumfistel. Zbl. Chir., 81 (1959), 591.

DEMOLE, M., P. BEAU, A. HERZOG, PH. NOUSPIKEL: La pneumatose kystique recto-sigmoidienne de l'adulte. Arch. mal. app. digest., 48 (1959), 10, 1045.

DIEFFENBACH cit. en A. PLENK y H. HARTL: Operationslehre Breitner, Urban u. Schwarzenberg. Viena-Innsbruck, 1958.

DUNCAN, J. A.: Painful coccyx. Arch. Surg., 34 (1937), 1088.

EICHELTER, G.: Depotanaesthesie bei Operationen der Analregion. Wien med. Wschr., 111 (1961), 612.

FARRER, F. E.: Delayed postoperative anorectal hemorrhage. Dis. Colon Rectum, 4 (1961), 50.

FIEDLER, E.: Über unspezifische entzündliche Dickdarmtumoren. Disertación, Bonn, 1959.

FISCHER, A. W., F. SCHMIDT-LA-BAUME: Rektalstrikturen und Lymphogranuloma inguinale. Dtsch. med. Wschr., 58 (1932), 527.

GRANET, E.: The management of acute proctologic conditions. Amer. J. Gastro-Enterol., 33 (1960), 600.

GROSS, F.: Disponiert das Lymphogranuloma inguinale recti zur Krebsentwicklung. Chirurg, 29 (1958), 107.

GRUNERT, H. H.: Über funktionelle Störungen, die den Operationen von *Whitehead* und *Rehn-Delorme* folgen können. Zbl. Chir., 79 (1954), 2071.

HAMPERL, H.: Über Anal- und Zirkumanaldrüsen. Zschr. wiss. Zool., 124 (1925), 542.

HASKELL, B., H. ROVNER: Pemphigus of the anal canal. Dis. Colon Rectum, 1 (1958), 439.

HOLZNER, H., R. KÜHMAYER: Zur Ätiologie der entzündlichen Stenosen des Mastdarmes. Klin. Med., 11 (1956), 245.

HUMMEL, B.: Entzündliche Rektumstenosen durch Lymphogranuloma inguinale. Zbl. Chir., 81 (1956), 1062.

JUNG, R. C., G. M. CARRERA: Parasitic diseases of the colon, rectum and anal canal. Dis. Colon Rectum, 3 (1960), 313.

JUNGHANNS, H.: Über Erfahrungen bei der Behandlung der Hämorrhoiden durch Einspritzungen. Arch. klin, Chir., 178 (1934), 383.

KARK, A. E., A. E. EIPSTEIN, D. S. CHAPMAN: Normalignant anorectal strictures. Surg. Gyn. Obstetr., 109 (1959), 333.

KNIGGE, E., P. KÖNIG, W. DICK: Die Pektenosis und ihre chirurgische Behandlung. Dtsch. med. Wschr., 80 (1955), 474.

LARKIN, M. R.: Trans-sphincteric removal of rectal tumors. Dis. Colon Rectum, 2 (1959), 446.

LITTMAN, L.: Sigmoidoscopie diagnosis of left sided pneumatosis coli. Dis. Colon Rectum, 1 (1958), 167.

MARINO jr., A. W.: Pneumatosis intestinalis complicating anorectal surgery. Dis. Colon Rectum, 1 (1958), 167.

MARKS, M. M.: Topical treatment of anorectal inflammations with hydrocortisone azetat. Dis. Colon Rectum, 3 (1960), 250.

MILES, W. E.: Observations upon internal piles. Surgery Gyn. Obstetr., 29 (1919), 497.

MILLIGAN, E. T. C., C. N. MORGAN, L. E. JONES, R. OFFICER: Surgical anatomy of anal canal and operative treatment of hemorrhoids. Lancet, 2 (1937), 1119.

MINVIELLE-URUCHURTU, L.: The value of muscle relaxants in the management of anorectal operations. Dis. Colon Rectum, 4 (1961), 27.

MORGAN, C. N.: Hemorrhoids and their surgical treatment. A description of the St. Marks-Hospital operation for hemorrhoids. Surg. Clin. N. America, 35 (1955), 1457.

Surgical importance of tre composed longitudinal muscle of the anal canal, and the external sphincter

and levator ani muscles. Amer. J. Surg., 79 (1950), 151.
M'UZAN, M., S. BONFILS, A. LAMBLING: Étude psychosomatique de 18 cas de rectocolite hémorragique. Sem. hôp., 34 (1958), 15.
PACK, G. T., F. G. MARTINS: Treatment of anorectal malignant melanimia. Dis. Colon Rectum, 3 (1960), 15.
PARKER, G. W., J. A. MURNEY, W. W. KENOYER: Cavernous hemangioma of the rectum and rectosigmoid. Dis. Colon Rectum, 3 (1960), 358.
PARKS, A. G.: Note on the anatomy of the anal canal. Proc. Roy. Soc. Med., 47 (1954), 997.
POPE, C. E.: An anorectal plastic operation for fisure and stenosis and its surgical principles. Surg. Gyn. Obstetr., 108 (1959), 249.
QUINTIN, P., J. DULUC: Essai de corticotherapie de la maladie de Nicholas et Favre. Presse méd., 64 (1956), 1292.
DE QUERVAIN, F.: Die operative Behandlung chronisch entzündlicher Veränderungen und schwerer Funktionsstörungen des Dicgdarms. Erg. Chir., 4 (1912), 508.
RAINEY, R.: The association of lymphogranuloma inguinale and cancer. Surgery, 35 (1954), 221.
REICHERT, J. L.: Bleeding from the anus in children. Postgrad. Med., 22 (1957), 269.
RICHIR, CL.: Étude de la vascularisation colique dans la rectocolite hémorragique. Arch. mal app. digest., 49 (1960), 177.
RUDMAN, J., C. OTTO, O. J. NOVOTA: Villous papilloma of the rectum causing massive electrolyte losses. Amer. Med. Ass. Arch. Surg., 81 (1960), 140.
SAMES, C. P.: Non-specific anal ulceration. Proc. Roy. Soc. Med., 52 (1959), 17.
STAUBESAND, J., F. STELZNER: Das Corpus cavernosum recti, die morphologische Grundlage der sogenannten inneren Hämorrhoiden. Klin. Wschr., 38 (1960), 1004.
STELZNER, F., véase pág. 41.
STOCKMANN, J. M., V. T. YOUNG: Duplication of the rectum. Dis. Colon Rectum, 2 (1959), 458. (1960), 1223.
TAGART, R. E. B.: Endometriosis of the large intestine. Brit. J. Surg., 47 (1959), 27.
TURELL, R.: Veneral disease. Dis. Colon Rectum, 2 (1959), 769.
WESTON, S. D.: Hemorrhoids. N.Y. State J. Med., 55 (1955), 474.
WESTON, S. D., J. S. SCHLACHTER: Diverticulum of the rectum. Dis. Colon Rectum, 2 (1959), 458.
WINNE, B. E., J. R. PINEDA: Analgesic efficacy of meperidine hydrochloride used alone and in combination with promethazine hydrochloride. Dis. Colon Rectum, 4 (1961), 121.
WITTOESCH, J. H., R. J. JACKMAN, J. R. MCDONALD: Melanosis coli. General review and a study of 887 cases. Dis. Colon Rectum, 1 (1958), 172.

Bibliografía relativa a fístulas y abscesos

ARNDT, G.: Über die Operationsmethoden der extrasphinkteren Mastdarmfisteln. Chirurg, 19 (1948), 214.
ARNOUD, J., E. PARNOUD: La petite chirurgie des fistules anales. Masson, París, 1954.
AVANCINI, L. P.: Zur Entstehung der Mastdarm- und Analfisteln. Klin. Med., 3 (1948), 753.
BERNACCHI, A.: Anorektalfisteln. Rev. brasil. cir., 28 (1954), 225.
BLUMENSAAT, C.: Zur Operation der extrasphinkteren Analfisteln. Chirurg, 20 (1949), 140.
BOWERS, R., J. M. YOUNG: Carcinoma arising in scars of osteomyelitis and fistulae. Amer. Med. Ass. Arch. Surg., 80 (1960), 564.
BUIE, L. A.: Analfistulectomy. Collected papers Mayo-Clinic, 23 (1931), 349.
BURCHHARDT, TH.: Zur Frage der Sphinkterspaltung bei Operationen extrasphinkterer Analfisteln. Chirurg, 24 (1953), 512.
CAPPIUS, G.: Rektum- und Analfistel. Disertación. Bonn, en preparación.
DOMANIG, E.: Die operative Therapie der lateralen Analfisteln. J. Internat. Col. Surgeons, 30 (1958), 644.
GOEPEL, H.: Die Behandlung der extrasphinkteren Mastdarmfisteln. Zbl. Chir., 66 (1939), 1642.
GOETZE, O.: Operationselemente und Operationstype bei veralteten Mastdarmverletzungen. Arch. klin. Chir., 273 (1953), 683.
GRANET, E.: Plastic operation for multiple anorectal lesions. Amer. J. Surg., 84 (1952), 534.
GROSS, F.: Die Mastdarmfistel. Erg. Chir., 23 (1930), 654.
HERTEL, E.: Zur schrittweisen Spaltung der extrasphinkteren Analfisteln vermittels einer Schlingenschraube. Chirurg, 25 (1954), 16.
JANES, D. O.: Anorectal and related fistulas. Amer. J. Proct., 9 (1958), 392.
KARITZKY, B.: Zur operativen Behandlung der Mastdarm- und Analfisteln. Medizinische, 1958, 564.
KÖNIG, E.: Zur Behandlung der Mastdarmfistel. Chirurg,, 4 (1950), 216.
KUNZ, H.: Weitere Erfahrungen mit der mehrzeitigen Sphinkterdurchtrennung bei der Behandlung von Mastdarmfisteln. Wien. klin. Wschr., 190 (1950), 62.
LOCKHARDT-MUMMERY, H. E.: Anal abscesses and fistulas. Prectitioner, Londres, 176 (1957), 567, 1073.
MAY, R.: Die ambulante Behandlung von Mastdarmfisteln mittels Sphinkterligatur. Med. Klin., 46 (1951), 1240.
MILROY, P., F. MALINGA: Fistula in ano. Med. Press 6188 (1957), 557.
POULSEN, O.: Analabszesse und Analfisteln. Nord. med. (dän.), 47 (1952), 447.
STELZNER, F.: Die einzeitige Trennung des Schliessmuskels als Therapie der Analfisteln. Chirurg, 25 (1954), 10.
Ergebnisse bei Radikaloperationen von 143 Analfisteln. Chirurg, 27 (1956), 158.
Das Problem der Kontinenz bei anorektalen Eingriffen. Chirurg, 28 (1957), 155.
Die anorektalen Fisteln. Springer, Berlín, 1959.
WAHLIG, F.: Zur operativen Beseitigung der extrasphinkteren Analfisteln. Chirurg, 25 (1954), 265.
WILSON, E.: Anal- and rectal-abscesses and fistulae. Med. J. Australia, 2 (1954), 237.

Bibliografía relativa al prolapso

ALTEMEIER, W. A., P. T. HOXWORTH, J. GIUSETTI: Further experiences with the treatment of prolapse of the rectum. Surg. Clin. N. America, 35 (1955), 1437.
BADEN, H., O. MIKKELSEN: The results of rectopexy in complete prolapse of the rectum in adults. Acta chir. Scand., II, 3 (1959), 230.
BAUER, A.: Der heutige Stand der Behandlung des Rektalprolapses. Erg. Chir., 4 (1912), 73.
BORCHERS, véase WINKLER.
BRACEY, D. W.: New operative procedure for complete prolapse of the rectum. Prov. Rey, Soc. Med., 52 (1959), 387.

BRITNALL, E. S.: Surgical treatment of complete rectal prolapse. Arch. Surg., 65 (1952), 816.
BSTEH, F., P. KYRLE, M. TOMASINI: Die Methode von *Sarafoff* bei der Behandlung des Rektumprolapses. Minerva med. (Turín), I (1952), 1148.
BUFFAT, J. D.: Treatment of anorectal prolapse. Praxis, 48 (1959), 889.
CASTRO, A. F.: Procidencia of the rectum. Dis. Colon Rectum, I (1958), 97.
DUNPHY, J. E.: A combined perineal and abdominal operation for the repair of rectal prolapses. Surg. Gyn. Obstetr., 86 (1948), 493.
FORD, H. S., J. D. STENSTROM: Treatment of complete rectal prolapse and its complications. Amer. J. Surg., 96 (1958), 338.
GABRIEL, W. B.: The treatment of complete prolapse of the rectum by rectosigmoidectomy. Dis. Colon Rectum, 1 (1958), 341.
GOLIGHER, J. C.: The treatment of complete prolapse of the rectum by *Roscoe-Graham* operation. Brit. J. Surg., 45 (1958), 323.
HACKENBRUCH, P.: Zur dauernden Beseitigung des Mastdarmvorfalles mittels Beckenbodenplastik. Münch. med. Wschr., 58 (1911), 1074.
HAYDEN, E. P.: Surgical treatment of complete prolapse of the rectum. Rev. brasil. cir., 37 (1959), 41.
HOFMANN, C.: Zur Pathologie des Prolapses ani et recti und seine operative Behandlung durch Beckenbodenplastik. Zbl. Chir., 32 (1905), 905.
INBERG, K. R.: Complete rectal prolapse. Acta chir. Scand., 114 (1958), 310.
KAUFMANN, R., J. ROUJEAU: Mucous prolapse of the anal canal. Presse méd., 68 (1960), 237.
KÜMMELL, véase WINKLER.
LAHAUT, J.: Cure radicale des grands prolapsus du rectum. J. chir., París, 72 (1956), 565.
LEONHARDT, H.: Methode *Sarafoff* als Rezidivoperation beim Mastdarmvorfall. Arch. klin. Chir., 295 (1960), 295.
LIEBERMAN, W.: Spasm of the external sphincter ani muscle. Amer. J. Proctocol., 11 (1960), 307.
MACKENZIE, J. R., D. A. DAVIS: Prolapse of the rectum in infants and children. West. J. Surg., 66 (1958), 323.
MALYSCHEW, J. I.: Ergebnisse der Fixation des Mastdarms nach *Kümmell* nach Angaben sowjetischer Chirurgen. Zbl. Chir. 82 (1957), 789.
MCPHERSON, A. G.: Complete prolapse of the rectum: *Thiersch*'s operation. Proc. Roy. Soc. Med., 49 (1956), 957.
MILLS, J. D., W. R. LAWLER: Prolapse of rectum. Canad. J. Med. Ass., 75 (1956), 5.
MUIR. E. G.: The surgical treatment of severe rectal prolapse. Proc. Roy. Soc. Med., 52 (supl.) (1959), 104.
NIGRO, N. D.: Restoration of the levator sling in the treatment of rectal procidentia. Diseases Colon Rectum, I (1958), 123.
, G. L. WALKER: Current treatment of complete rectal prolapse. Surg. Clin. N. America, 39 (1959), 1399.
PEMBERTON, J., P. C. KIERNAN, H. PEMBERTON: The results of the surgical treatment of complete rectal prolapse, with particular reference to the suspension-fixation operation. Ann. Surg., 137 (1953), 478.
PICKRELL, K., N. GEORGIADE, E. F. RICHARD: Gracilis muscle transplant for the correction of neurogenic rectal incontinence. Surg. Clin. N. America, 39 (1959), 1405.
V. PLETTENBERG, F.: Zur Therapie des Mastdarmvorfalles. Zbl. Chir., 82 (1957), 613.
RIPPSTEIN, CH. B.: Treatment of massive rectal prolapse. Amer. J. Surg., 83 (1951), 68.
RÜD, H.: Zur operativen Behandlung schwerer Mastdarmvorfälle. Chirurg, 25 (1954), 18.
SARAFOFF, D.: Neuere Gesichtpunkte bei der operativen Behandlung des Mastdarmvorfalles. Chirurg, 22 (1951), 211.
SWINTON, N. W., T. E. PALMER: The management of rectal prolapse and procidentia. Amer. J. Surg., 99 (1960), 144.
SZABÓ, L. E.: Modifikation der *Rehn-Delormes*chen Operation bei Mastdarmvorfall. Chirurg, 27 (1956), 360.
DE TOEUFF, G.: Le traitment du prolapsus rectal complet. Acta chir. Bel., 56 (1957), 283.
WELLS, C.: New operation for rectal prolapse. Proc. Roy. Soc. Med., 52 (1959), 602.
WINKLER, C.: Operative Behandlung des Mastdarmvorfalls. Chirurg, 20 (1949), 65.
ZÄNGL, A.: Zur Therapie des Rektumprolapses im Senium. Arch. klin. Chir., 287 (1957), 780.

Bibliografía sobre la incontinencia

BIRNBAUM, W. D.: A method of repair for a common type of traumatic incontinence of the anal sphincter. Surg. Gyn. Obstetr., 87 (1948), 716.
BLAISDELL, P. C.: Plastic repair of the incontinent sphincter ani. Amer. J. Surg., 79 (1950), 174.
DICK, W.: Incontinentia alvi. Bruns' Beitr. klin. Chir., 190 (1955), 394.
GOETZE, O.: Operationselemente und Operationstypen bei veralteten Mastdarmverletzungen. Arch. klin. Chir., 273 (1953), 683.
MARTIUS, H.: Zur Auswahl der Harnfistel und Inkontinenzoperationen. Zbl. Gynäk., 32 (1942), 1250.
MELZNER, E.: Über Sphinkterdehnung. Brun's Beitr. klin. Chir., 145 (1928), 249.
PIKRELL, K. L., T. R. BROADBENT, F. W. MASTERS, J. T. METZGER: Construction of a rectal sphincter and restoration of anal continence by transplanting the Gracilis muscle. Ann. Surg., 135 (1952), 853.
SCHMIEDEN, V.: Über Sphinkterplastik am Darm. Erg. Chir., 4 (1912), 613.
STONE, H. B.: Plastic operation for anal incontinence. Arch. Surg., 18 (1941), 845.
WELKE, E.: Operation des Krebses der Analpartien mit künstlicher Sphinkterbildung. Münch. med. Wschr., 57 (1910), 1395.
WREDEN, R. R.: A method of reconstructing a voluntery sphincter ani. Arch. Surg., 18 (1929), 841.

PARTE GENERAL II

Tratamiento postoperatorio

Fisiopatología de la fase postoperatoria

Entre las medidas que integran la terapéutica quirúrgica moderna, se incluye no sólo el tratamiento previo, sino también el consecutivo a operaciones. Este último consistía hasta ahora principalmente en tratar sobre todo en superar el shock operatorio y las complicaciones ulteriores. Entretanto, hemos aprendido a interpretar la reacción a la operación como mecanismo autorregulador normal, y también a tratarla de modo sistemático y deliberado, a fin de descubrir y atajar a tiempo esas complicaciones fisiopatológicas de los últimos decenios, que han abierto a nuestro tratamiento postoperatorio la posibilidad de hacer frente a la causa de la enfermedad de fondo.

El cirujano ha sabido siempre que la operación en el curso de una enfermedad es decisiva y orientadora, pero que tanto en la fase aguda como en la crónica surgen procesos reactivos propios persistentes. Y desde que nos consta que es muy complejo el campo de las enfermedades del intestino, y muy esenciales los perjuicios que de ellas se derivan para el metabolismo intestinal, y en consecuencia para la homostasis del organismo entero, nos damos cuenta de la necesidad, no sólo de regular tales reacciones, sino también de tratarlas con sujeción a principios terapéuticos generales. Por ejemplo, la resolución operatoria de una oclusión intestinal no tiene éxito si descuidamos la propensión a adherencias y la alteración que el íleo acarrea a la totalidad del parénquima, para mencionar sólo algunos aspectos nocivos de tal oclusión. El trastorno de resorción de origen inflamatorio, tras eliminación operatoria de un foco, sólo puede remediarse si agregamos un tratamiento antiflogístico dirigido de la mucosa intestinal, con sustitución simultánea de la resorción deficiente durante algún tiempo (pág. 27).

Desde que definimos en términos fisiopatológicos las esferas normales de las distintas funciones del metabolismo y la circulación, y las causas de sus anomalías, y podemos esclarecer y localizar su modo de acción, se nos ha hecho posible vigilar de un modo sistematizado y continuo al enfermo operado, sin necesidad de métodos complejos de determinación. A esto se suma el conocimiento de las complicaciones propias de las distintas operaciones. En general, los diagnósticos diferenciales ya no ofrecen dificultades serias de deslinde, ni nos hacen perder un tiempo valioso en resolver éstas antes de intervenir; lo cual es muy importante, porque, según hemos comprobado, de la oportunidad de nuestra revisión depende sobre todo el éxito de la segunda operación.

El tratamiento postoperatorio de los operados de intestino tiene que procurar asimismo el restablecimiento de las regulaciones perturbadas por la enfermedad de fondo y por la operación misma. Las complicaciones consecutivas agregadas completan el cuadro de lo que LÉRICHE denominó *enfermedad postoperatoria*, y requieren nuestra redoblada atención.

Enfermedad postoperatoria

Comprende la enfermedad fundamental, el traumatismo operatorio y anestésico, y las complicaciones ulteriores.

La *enfermedad fundamental* ha lesionado ya generalmente el organismo por efecto del dolor, fermentación anómala, mecanismo represivo, íleo, hemorragia, perforación, trastorno de resorción, peritonitis, signos generales de carencia, pérdida de substancias inorgánicas y proteínas, anemia y acidosis. Todo ello, sea aguda o crónica la enfermedad fundamental, ha situado ya al organismo en una situación más o menos ostensible de defensa (CANNON), que se traduce en una

tensión máxima de las regulaciones simpaticotónicas.

El *traumatismo de la anestesia y de la operación* intesifica todavía más la actitud ya forzada de defensa del enfermo, lo cual se manifiesta por los signos típicos de trastorno general del equilibrio vegetativo. La regulación y la contrarregulación siguen una marcha paralela, y de nuestra observación depende el grado en que una de estas anormalidades pueda convertirse en un cuadro de complicaciones con individualidad propia.

Esquema de regulaciones postoperatorias

Fase I:

Simpaticotonía	*Vagotonía*
Secreción de adrenalina	Descenso de temperatura
Hiperglicemia	Aumento de sudor
Hiperreflexia	Angiectasia periférica
Función de necesidad en el *shock*	Polaquiuria relativa
Aumento de la permeabilidad	Diarreas
Disminución de albúmina	

Fase II:

Simpatocotonía	*Vagotonía*
Disminución de sangre circulante	Reflejos retardados
Subida de temperaura	Aumento de vitamina K
Taquicardia	Aumento de albúmina
Vasoconstricción periférica (palidez)	Alcalosis relativa
Disminución de trombina	Aumento de trombina
Parálisis intestinal, atonía gástrica	
Debilidad del detrusor de la vejiga	
Hipertensión	
Acidosis	
Pérdida de potasio	
Oliguria	

Fase III:

Simpaticotonía	*Vagotonía*
Si no hay reversión, *Estado irreversible de shock:*	(inapreciable)
Colapso relajante	
Hipotonía vascular periférica	
Intensa taquicardia	
Hipotensión más intensa	
Parálisis incipiente del centro respiratorio	
Lesión del parénquima (círculo vicioso)	

Balance postoperatorio del metabolismo y su vigilancia

El *metabolismo* y la *circulación* son, en el enfermo grave, los más afectados por las regulaciones. Hay que vigilar y promover la *respiración*, la *desintoxicación*, la *excreción* y la *resorción*. Observando las *cantidades de cloro* eliminadas con la orina (FANTUS) y el *índice de potasio en la sangre* (EKG), el *nitrógeno no proteínico* y *las proteínas totales*, con substitución correspondiente (véase «Tratamiento previo»); *midiendo la entrada y salida de líquidos*, y examinando la resorción intestinal en el reflujo de la sonda gástrica; revisando el *hemograma*, el *índice hematocrítico* y la *presión sanguínea*, podemos formarnos una idea de la reactividad del enfermo. La observación clínica corriente de los *operados graves* comprende además, durante 48 horas, *tomar cada hora el pulso y la temperatura, comprobar la presión sanguínea*, revisar el *estado del tórax y del abdomen* mediante *percusión* y *palpación*, y *registrar* sobre todo exactamente la *actividad intestinal.*

Para evitar la disnea ocasionada por el dolor, administramos cada cuatro horas morfina-atropina (1/4 a 1/3), pues su acción depresiva sobre la respiración queda compensada con creces por su efecto liberador sobre la mecánica del sistema.

Las *secreciones* de la sonda permanente, que dejamos puesta hasta que cesa el reflujo turbio, se incluyen con la *descarga de orina* (sonda permanente) en el *balance* de aquéllas. *Hasta el cuarto día puede mantenerse fisiológicamente este reflujo*, y entretanto sigue reducida la actividad intestinal, no hay deposiciones y están elevados el pulso y la temperatura. Este estado sigue conociéndose impropiamente por *íleo paralítico*, aunque no se trata de nada patológico, sino más bien de una regulación postoperatoria fisiológica con carácter de simpaticotonía resultante de la operación. Todo aumento o todo *reflujo gástrico persistente* hasta después del cuarto día, es sospechoso, porque ya no puede ser expresión del trastorno postoperatorio regular, sino de parálisis intestinal peritonítica o de íleo mecánico. La atonía gástrica y la

oliguria persistentes son, pues, patológicas, y deben dar motivo al esclarecimiento de sus causas.

El *déficit de orina* que existe durante los dos o tres primeros días se debe a una retención de agua y minerales por efecto de shock provocado por una reabsorción excesiva. Suele regularizarse no más tarde del cuarto día.

Pero *si las secreciones gástrica y urinaria disminuyen conjuntamente más tarde*, existe un *déficit real de líquido*. Su reemplazo se comprueba empíricamente, o a base de investigaciones de laboratorio (figs. 402-404).

Sustitución de líquido y de substancias minerales

Para *sustituir líquidos* administramos primero, después de operar, una mezcla de solución de Ringer y de glucosa al 5 %, alternando con sangre y plasma, según haga falta, individualizamos en cada caso esta cantidad el primer día o el segundo, guiándonos por la magnitud y duración del acto operatorio, la insuficiencia de la superficie intestinal de resorción, la extensión resecada de íleon, colon ascendente y transverso, y el peso del enfermo, el estado de su circulación y los volúmenes de secreción y excreción (véase «Tratamiento previo»). Antes de los días segundo a tercero, no podemos contar, por tanto, con que se inicie la diuresis, y debemos ajustar a ello la dosis de infusión, y, sobre todo, su contenido en potasio. Para *estimular la actividad intestinal*, administramos desde el primer día sistemáticamente 20 c. c. de KaCl al 7,5 % y 100 miligr. de Bepanthen intravenoso dos veces diarias, además de aplicar calor al vientre y de variar de postura (si está intacta la función renal).

Las *defecaciones* se fomentan primero con supositorios de glicerina y de laxantes, y con la sonda rectal. Elegimos los laxantes (página 16) para administración peroral según la sutura intestinal y su nivel. Comenzamos a *dar alimentos* cuando cesa el reflujo gástrico, primero con sonda, y desde el sexto día en forma de papilla. La dieta consiste en 3-4 gr. de proteínas por kilogramo de peso corporal, e igual cantidad de carbohidratos y grasas al día. La ración de agua ingerida es de unos 35 c. c./kg. de peso corporal en 24 horas. La demanda de vitaminas debe cubrirse con preparados complejos, en

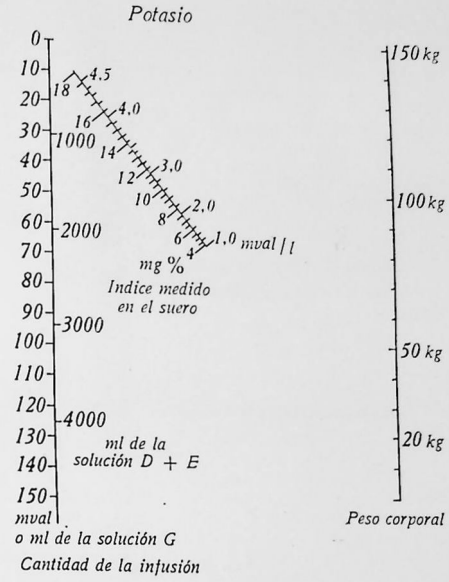

FIG. 402

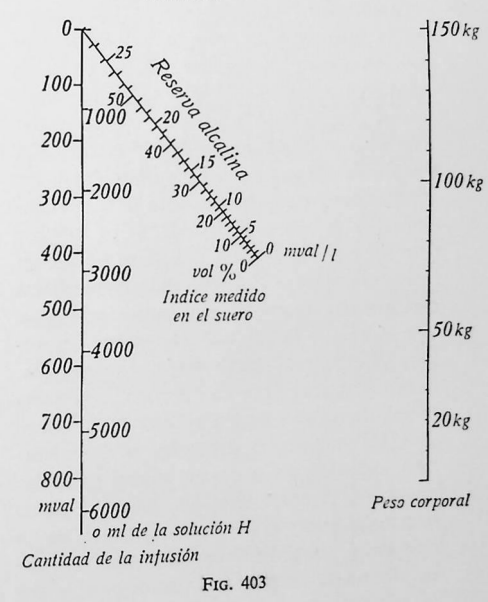

FIG. 403

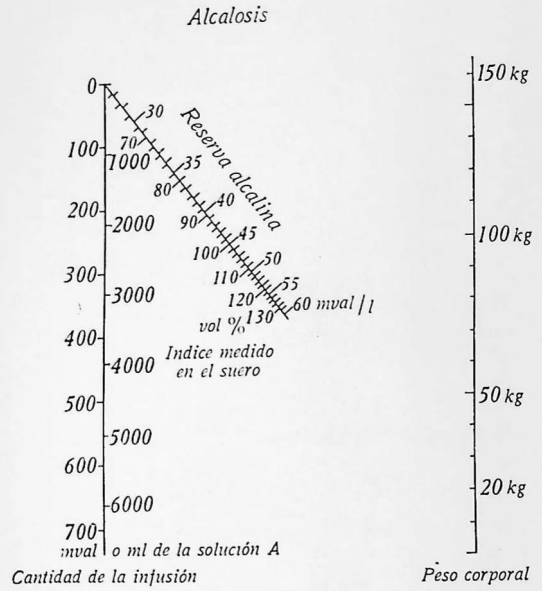

FIG. 404

los que deben predominar las vitaminas B, C y K.

Tonificamos normalmente la circulación con la infusión, y en caso de necesidad, con soluciones macromoleculares. Si hay defectos valvulares y lesiones de miocardio, se administran glucósidos. *Nunca debe dejarse bajar la tensión arterial a menos de 100 mm. de Hg.* En general, reservamos las sulfamidas y los antibióticos para el tratamiento de complicaciones, y solemos renunciar a su empleo profiláctico. El primer día después de la operación, miramos debajo del apósito, para cerciorarnos de que no hay hemorragia. Una vez *evacuada la cavidad abdominal*, movemos ya el tubo a diario desde el primer día, para evitar roces por compresión, y lo acortamos desde el segundo, a intervalos de dos días. En su caso, el tercer día aflojamos las tiras aplicadas, en anestesia superficial, y las retiramos el sexto día. La *posición plana* necesaria durante 24 horas después de la operación, para dominar las reacciones circulatorias, se reemplaza lo antes posible por la semisedente, y una polea de rodilla y un escabel permiten el juego de las piernas. Además, envolvemos las dos extremidades inferiores con vendas elásticas, para prevenir trombosis.

Complicaciones postoperatorias

Después de la operación, tenemos que procurar *descubrir a tiempo las complicaciones locales*. El cirujano las encuentra:

1. En la *infección originada en el propio intestino.*
2. En el *tránsito entorpecido* después de operar.
3. En la *cicatrización externa*, más o menos *perturbada.*
4. En el *colapso* circulatorio.
5. En la *infección* pulmonar.
6. En la *enterocolitis.*
7. En los *trastornos de evacuación de la vejiga.*

Dehiscencia de suturas

Naturalmente, en las complicaciones de la operación de intestino ocupa la *infección* el mayor espacio. A pesar de la esterilización preoperatoria, no ha perdido esencialmente nada de su gravedad. Cierto es que, desde la introducción de los antibióticos, el foco infeccioso externo, menos frecuente, y sobre todo la contaminación intraoperatoria en la anastomosis abierta, apenas influyen hoy en la producción de peritonitis. Por otra parte, sabemos que ya antes de la era antibiótica, el contacto del peritoneo con material infeccioso, no solía tener consecuencias si no se repetía, es decir, si, por ejemplo, la eliminación de un apéndice perforado suprimía la fuente de infección. Pero la dehiscencia de suturas provoca siempre un tránsito continuo de contenido intestinal al peritoneo, donde los gérmenes a pesar de haber sido tratados con antibióticos encuentran un buen medio nutritivo y recuperan pronto su virulencia.

Como *causas de dehiscencia de suturas intestinales* conocemos:

1. La *sutura tirante.*
2. La *esqueletización excesiva.*
3. La *adhesividad alterada* de la serosa por proteinopenia.
4. La *irrigación defectuosa* en el shock posoperatorio con hipotensión prolongada.
5. La *imbibición de la sutura* por una infusión mal aplicada.

6. El *tránsito obstruido* más arriba de la sutura.
7. La *sutura en una zona inflamada.*

La *dehiscencia en el colon* provoca *shock bacteriano*, y en el *intestino delgado, shock por jugo gástrico.* Que la dehiscencia degenere en peritonitis local *con fistulización o en peritonitis* difusa, depende de los siguientes factores:

1. *Extensión de la dehiscencia.*
2. *Momento de presentarse.*
3. *Contenido bacteriano* y *potencia digestiva* del contenido intestinal.
4. *Adhesividad del peritoneo.*

Esta última desempeña, desde luego, un papel principal, y sabemos que disminuye desde los 40 años y puede faltar del todo en enfermos caquécticos. Por otra parte, el abdomen adherente apenas corre peligro de peritonitis. La despegadura del peritoneo depende:

a) Del tiempo que haya estado adhiriéndose; por eso, la dehiscencia antigua es relatimente menos grave que la reciente.

b) Del grado en que se haya perturbado la exudación de fibrina por el peritoneo.

Esto ocurre al salir gérmenes en la insuficiencia del intestino delgado inferior y del colon, y fermentos digestivos en la insuficiencia del intestino delgado superior.

Peritonitis (figs. 406 y 407)

Después de operar, si el curso es normal, apreciamos una subida breve y rápida de pulso y temperatura, con cese de la actividad intestinal, reducción de la descarga urinaria, y salida abundante de contenido gástrico e intestinal por la sonda permanente de estómago. Esto constituye la expresión típica de la parálisis posoperatoria del intestino y la circulación, que es consecuencia del shock quirúrgico. La *complicación* se manifiesta por el hecho de que estas regulaciones no se normalizan. Después de la desinfección preoperatoria, la insuficiencia se hace más insidiosa y lenta, y no la apreciamos tan pronto. Ventajas e inconvenientes guardan, pues, estrecha relación: la peritonitis es me-

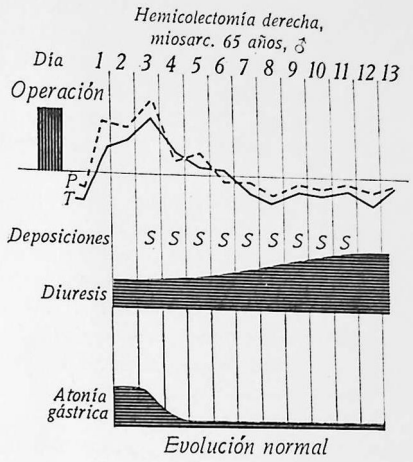

FIG. 405. Curso postoperatorio normal típico (tras operación importante de intestino): Atonía gastroentérica postoperatoria de tres días de duración, con pulso acelerado (simpaticotonía). Comienzo precoz de deposiciones. Motilidad a nivel del intestino grueso; creciente descarga de orina

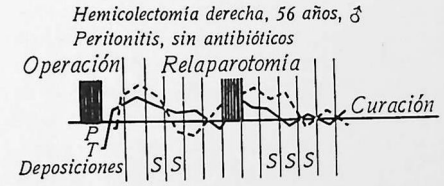

FIG. 406. Peritonitis postoperatoria. Al tercer día disminuye la frecuencia del pulso, y también la temperatura; a los cinco, el pulso vuelve a hacerse rápido, después de iniciarse la peristalsis y expulsarse heces. Diagnóstico: sutura insuficiente con peritonitis, relaparotomía

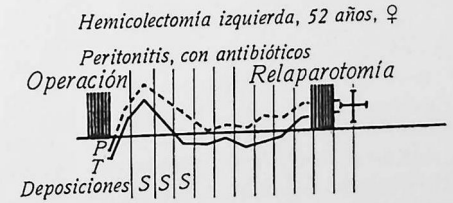

FIG. 407. Peritonitis postoperatoria. Con antibióticos, comienza asimismo un curso normal de recuperación, con descenso del pulso y la temperatura los días tercero y cuarto. La sutura insuficiente no se aprecia bien, por ausencia de shock bacteriano; sólo a los siete días comienza a aumentar poco a poco el pulso, y la temperatura sigue baja por mucho tiempo

nos alarmante al principio, pero se descubre más tarde. Por eso, hoy más que nunca, sortear o no la peritonitis difusa depende de la oportunidad de nuestra intervención.

La *dehiscencia de suturas,* que suele sobrevenir entre los días 3.° a 6.°, se aprecia en el intestino aún no tratado por el aumento relativamente agudo del dolor, por la subida brusca del pulso, a veces hasta por el colapso alarmante, y en último lugar, por la parálisis gastroentérica refleja, que es ocasionada por peritonitis, y no por íleo paralítico. *En el intestino desinfectado, el shock peritoneal es menos frecuente e intenso;* en él predominan los flemones gaseosos y estercoráceos.

En todos estos casos anómalos, debe tenerse también en cuenta que pueden soltarse *muñones del apéndice.* Sólo en estos dos últimos años, hemos atendido en la clínica a 3 de estos enfermos con peritonitis difusa, 2 de ellos niños. La revisión inmediata del abdomen, con abertura del peritoneo, es indispensable en tales casos; y el único procedimiento eficaz en la *anastomosis no movilizable* —si intervenimos a tiempo— consiste en exponer la anastomosis o la sutura, que suele haberse desplazado a las inmediaciones de la incisión en la pared abdominal; taponar la zona contigua, aislar el foco infectado de la cavidad libre del abdomen, e introducir antibióticos. Naturalmente, la seguridad es mayor *practicando más arriba una ileostomía o colostomía* derivativa completa. Si la sutura insuficiente está en un segmento intestinal fácil de movilizar, es preferible *anteponerla. Todo intento de sobresuturar de nuevo la anastomosis, o de volver a resecarla o de cubrirla con asas contiguas, debe desecharse por principio en la fase aguda de perforación.*

Fístulas

Si la sutura insuficiente ha originado una *fístula externa de intestino grueso,* puede abandonarse sin reparo a sí misma, ya que es grande su tendencia a la curación espontánea. Sólo si al cabo de unos meses no se cierra, habrá que eliminarla mediante resección tardía en cuña, o parcial de pared, o de segmento. En cambio, la *fístula baja de intestino delgado* rara vez se cura espontáneamente, hay que proceder a suprimirla resecando el segmento atacado. Esto se refiere especialmente a la fístula consecutiva a apendicectomía, que, en oposición a la insuficiencia de muñones causante de peritonitis, proviene, sobre todo, de tuberculosis o de enteritis regional. *Un problema grave es la fístula grande semialta, y especialmente la alta de intestino delgado o duodeno* (pág. 78).

Desagüe profiláctico

Diremos algo sobre el *refuerzo de anastomosis mediante desagüe profiláctico.* Creemos poder contestar afirmativamente a la cuestión fundamental de si el desagüe preventivo puede evitar una peritonitis difusa; pero el tubo sólo es eficaz en este aspecto cuando se halla junto a la anastomosis, o cuando descarga un absceso ya existente. Las conocidas objeciones formuladas por ROTTER, KIRSCHNER y otros han mantenido hasta ahora su validez, y difícilmente se decide el cirujano al desagüe de una intervención aséptica desde un principio; *porque a menudo nos encontramos ante la duda de que el contenido intestinal desalojado por el tubo ocasione una pérdida o desgaste.* En la clínica de Bonn, preferimos en general cerrar el abdomen sin desagüe, pero los primeros tres o cuatro días después de operar aconsejamos como muy importante una *vigilancia continua del enfermo* y un registro incesante del pulso, la presión sanguínea, la peristalsis y el grado de atonía gástrica; pues una alteración, siquiera mínima, de estas funciones nos revela a tiempo la insuficiencia.

Participación de órganos contiguos

Una *causa menos frecuente de infección* es la conocida *lesión conjunta de órganos contiguos,* como uréteres, vejiga y vías biliares. La *peritonitis urinaria* se reconoce por síntomas difusos de esta inflamación, que siguen inmediatamente al acto operatorio, como vientre leñoso, vómitos, pulso acelerado y subida de temperatura. Una cistoscopia inmediata con pielografía intravenosa aclara la situación, y las únicas medidas prometedoras son nefrectomía o sobresutura de la vejiga, así como apertura amplia del flemón retroperitoneal. La *peritonitis biliar* se reconoce por la formación de exudados, con ictericia, y el vientre blando, a veces durante un lapso relativamente largo. También aquí es el único recurso útil una revisión inmediata de la cavidad abdominal con colecistectomía, o desagüe en T y saneamiento de dicha cavidad.

Parálisis postoperatoria	Íleo mecánico (figs. 408 y 409)	Parálisis peritonítica (figs. 406 y 407)
Duración hasta tres días	Después del cuarto día, lo más pronto	Proviene de la parálisis postoperatoria.
Meteorismo difuso	Meteorismo aislado	Meteorismo difuso.
Abdomen blando. Atonía gástrica	Atonía gástrica prolongada o recidivante	Abdomen duro.
Pulso alto (fig. 405).	Dolor abdominal convulsivo (poco intenso); hiperperistalsis dolorosa tras dosis de peristálticos; síntomas poco característicos con simple obturación; síndrome general de colapso si hay estrangulación.	Aumento del perímetro abdominal. Nivel roentgenológico en el intestino delgado y en el grueso, con distribución difusa por todo el abdomen y formación simultánea de exudado en las partes anejas; calma en el abdomen; pulso bien audible de la aorta; aumento gradual continuo de la frecuencia del pulso; subida lenta de temperatura; decaimiento rápido de la circulación, con cianosis periférica; intensa atonía gástrica.
Temperatura elevada.	Roentgenograma: con obturación, aumento de gases no característico; con estrangulación, asa plumosa, elevada.	Oliguria.
Roentgenograma: distribución difusa de niveles	Oliguria.	Lesión capilar periférica (extremidades frías y húmedas).
	Subida rezagada del pulso.	

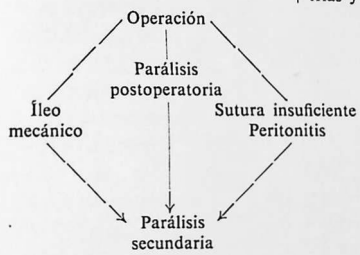

Trastornos postoperatorios prolongados del tránsito intestinal

No pocas veces, la situación postoperatoria queda velada por pertinaces *trastornos del tránsito intestinal,* y nos encontramos de continuo ante la duda *entre íleo paralítico o mecánico.* Insistimos en que la parálisis intestinal ocasionada por la enfermedad postoperatoria no debería seguirse llamando *íleo paralítico,* pues dentro de esa enfermedad forma parte del curso regular de cualquier laparotomía, y aun con el hematoma no tratado y el retroperitoneo, no dura nunca más de cuatro días. Para estimular la actividad intestinal retardada, utilizamos la medicación siguiente:

Prostigmina, Doryl, dihidroergotamina, solución salina hipertónica, lactato potásico, Bepanthen, preparados de poshipófisis, aspiración continua de contenido gástrico con sonda permanente, lavados fríos y templados de estómago y recto, aplicación de calor al abdomen, y cambio de postura. Si la peristalsis no se restablece después de este tratamiento, existe la precitada *parálisis peritonítica* insidiosa o un *obstáculo mecánico.* En estos casos, es mejor revisar con gran frecuencia que hacerlo demasiado tarde.

Íleo mecánico postoperatorio (figs. 408 y 409)

El *íleo mecánico,* consecuencia ante todo de adherencias y bridas, y menos veces de enclavamientos en los ojales del mesenterio

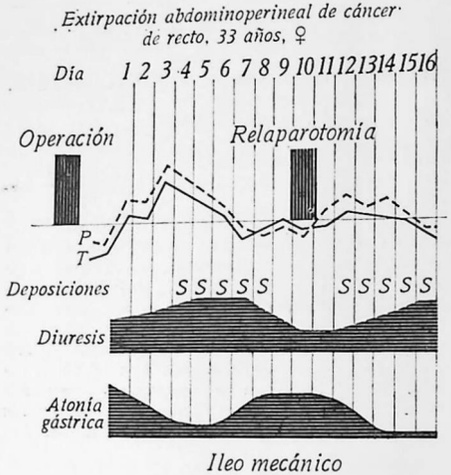

FIG. 408. Íleo mecánico postoperatorio. Curso típico hasta el séptimo día; luego, oliguria y atonía gástrica creciente y recurrente. Relaparotomía precoz

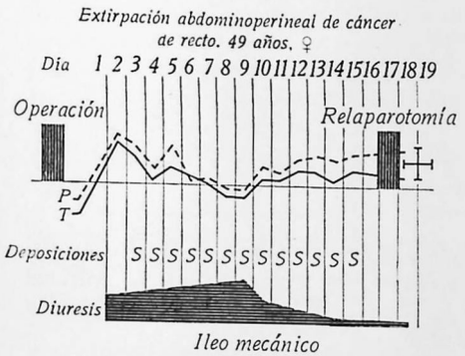

FIG. 409. Íleo mecánico postoperatorio. La oliguria y la atonía gástrica progresiva no se interpretan bien, a pesar de subir la temperatura y el pulso, y de aumentar la algestesia, con peristalsis sonora. La relaparotomía llega demasiado tarde

y del peritoneo, se presenta *no antes de los días 5.º a 6.º siguientes a la operación, y,* en general, más tarde aún. Pero debemos tener en cuenta que *el síndrome de oclusión mecánica es a veces menos manifiesto tras operaciones* que en el íleo primario. Por ejemplo, la hiperperistalsis dolorosa suele alegarse como de pasada, pues el intestino suele encontrarse aún en la fase refractaria; de modo que en muchos casos reconocemos el íleo postoperatorio sólo *por prolongarse la atonía gástrica.* Especialmente en el *peritoneo infectado se forman adherencias después de operaciones,* como en casos de apendicitis, perforación, *colitis ulcerosa, enteritis regional,* etc. Muestran predisposición los enfermos jóvenes, y, sobre todo, los muy delgados. El *roentgenograma* presenta pocos signos característicos en la fase inicial de la obturación. En cambio, reconocemos en la imagen la *estrangulación* no sólo por el cuadro clínico típico, con síntomas más turbulentos, sino también por las asas intestinales concéntricas y erguidas sobre un punto común de base. Si sólo existe cierta probabilidad de que se trate de un íleo mecánico postoperatorio, debe prescindirse de intentos largos y entretenidos de intubación, para *repetir sin demora la laparotomía* y suprimir el obstáculo; muchas veces, si intervenimos a tiempo, basta seccionar una brida para que el enfermo se recupere aprisa. Antes de cerrar el abdomen, se introduce una *sonda* en el segmento dilatado de intestino delgado, a fin de descargarlo mediante aspiración prolongada (pág. 000). Por lo regular, no es posible someter al enfermo a *una operación para prevenir recidivas,* como la de Noble, que dura mucho tiempo. En cambio, debería ensayarse el Collidon, que parece haberse acreditado contra la formación de adherencias. Sin embargo, el mejor medio de prevenirlas sigue siendo una operación conservadora, *cubriendo defectos de serosa* y *estimulando pronto la peristalsis.* En estos casos nos ha dado buenos resultados la mezcla de preparados colinérgicos de fisostigmina, simpaticolíticos de dihidroergotamina, y espasmolíticos.

Complicaciones precoces por parte del ano preternatural (fig. 410)

Quedan todavía por mencionar las *complicaciones* que presentan el carácter *de infección* y el *de parálisis intestinal,* sobre todo las molestias consecutivas a la práctica de un *ano artificial.* Todavía, según lo demuestran amplios resúmenes, hemos de contar en un 7,5 % de todos los anos preternaturales con complicaciones postoperatorias más o menos inquietantes, como *estenosis, enclavamientos, herniaciones, adherencias, necrosis* y, *por último, traumatismos yatrogénicos.* La

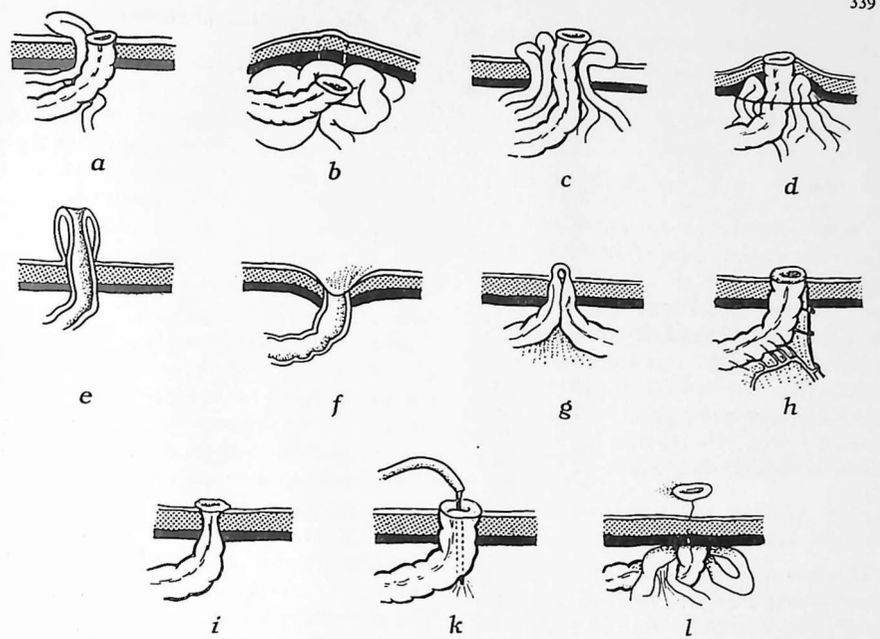

FIG. 410. Complicaciones precoces típicas del ano preternatural: *a*) enclavamiento de un asa de intestino delgado en la brecha cutánea; *b*) retracción; *c*) enclavamientos múltiples, hasta prolapso; *d*) enclavamiento interno en la brecha del peritoneo; *e*) prolapso; *f*) retracción cicatrizal con la piel; *g*) tensión excesiva por encima del cursor; *h*) desvitalización del trozo distal del colon, por esqueletización; *i*) incisión cutánea demasiado estrecha; *k*) perforación con la sonda de enemas; *l*) enclavamiento interno por retroceso de asas de intestino delgado (según LICHTENSTEIN)

sensación dolorosa localizada en torno del ano, cuando existe íleo mecánico o paresia intestinal peritónica, nos indica una complicación de esta clase, y la presencia en el anillo aponeurótico de asas intestinales adheridas o incarceradas, estenosis y acodamientos, revelada por exploración digital, debe inducirnos a una *revisión inmediata.* Sin embargo, es difícil comprobar así la perforación; ésta se deduce más bien de la afirmación del enfermo de que el dolor de abdomen ha comenzado inmediatamente después del enema, y de que toda actividad intestinal ha cesado desde entonces. Aquí también, como en los demás trastornos, puede asegurarse que *la revisión precoz, aunque sea baldía, es menos peligrosa para el enfermo que esperar sin hacer nada.*

Eventración

Después de 1-3 % de todas las operaciones de intestino, especialmente tras incisiones mediales y en individuos de avanzada edad, caquécticos y obesos, observamos *dehiscencia de la herida abdominal.* Desde hace mucho tiempo sabemos que ésta no proviene tanto de defectos de técnica de la sutura como de *retardos de cicatrización a causa de infecciones y de la constitución de las proteínas.* La favorece además el ensanchamiento forzado y prolongado de una incisión demasiado pequeña al operar. Por eso, desde un principio debería emplearse en tales ocasiones la sutura en masa almohadillada y con placas de plomo, pues descarga los puntos sueltos, que suelen cortar pronto los tejidos. La *eventración,* que sobreviene por lo general *entre los días 4.° y 11.°,* se manifiesta clínicamente por una *actividad intestinal perturbada.* La revisión de la herida revela un abultamiento bien definido, a modo de hernia, del que sale un exudado seroso. Después de levantar algunos puntos cutáneos, queda libre el intestino. Debe prescindirse de todo

intento de tratamiento conservador o semiconservador, pues sólo da buen resultado la sutura por planos o en masa, almohadillada o con placas de plomo.

Colapso circulatorio como síntoma

Entre las *complicaciones que hemos de temer con carácter general*, figura en primer término el *colapso de la circulación*, que expresa sobre todo hemorragia, o bien perforación o sutura insuficiente, así como incarceración interna o estrangulación; en suma, *para nosotros, es consecuencia de complicaciones quirúrgicas, mientras no se descarten éstas.* Sólo entonces podemos limitarnos al tratamiento exclusivo de la circulación.

Hemorragia

Debemos revisar la *hemorragia* al abrir de nuevo el abdomen, si después de varias horas de transfusión directa, con administración simultánea de hemostáticos y de fracción I de plasma, no se puede conseguir una hemóstasis segura, lo cual puede apreciarse fácilmente en el *hematócrito.* El electrocardiograma de la pared torácica comprueba el *infarto*, que se trata con asesoramiento del internista; su simple sospecha debe bastar para interrumpir la infusoterapia. Si existe una enfermedad consecutiva crónica de fondo, como cáncer, enteritis regional, colitis ulcerosa, diverticulitis o íleo crónico, puede sobrevenir un *colapso* postoperatorio *por agotamiento de las glándulas suprarrenales.*

La inyección intravenosa de 100 miligr. de un corticosteroide hidrosoluble es de efecto inmediato en estos casos.

Enterocolitis postoperatoria

Una complicación grave es la enterocolitis consecutiva a una operación. Hemos de *distinguir* al efecto:

a) La forma *seudomembranosa*, no producida por gérmenes patógenos.
b) La colitis provocada por proliferación de estafilococos, *Candida albicans, Proteus* y *Pseudomonas.*

Enterocolitis seudomembranosa

La *primera forma* tiene probablemente su origen en una avitaminosis antibiótica, por destrucción de *Escherichia coli* (productor de ácido pantoténico), supersensibilización a antibióticos y alteración química mediante sales de metales pesados. El cuadro morboso se desarrolla por lo general entre los días 2.° y 10.° después de la operación y se caracteriza por la aparición repentina de síntomas de shock, vómitos, meteorismo, fiebre y diarreas muy violentas, en parte fétidas además. Según la altura de la afección del intestino delgado, las heces pueden aparecer grasosas, y contener mezcladas sangre y mucosidad. El *diagnóstico* de esta colitis seudomembranosa se ha de asegurar mediante exclusión de micrococos en las heces y *rectoscopia.* La mucosa del recto muestra un edema con ulceración y placas de pus y mucosidad. El *tratamiento* consiste en suprimir en el acto todos los medicamentos y administrar antialérgicos, ácido pantoténico, vitaminas A y B, grandes dosis de potasio, así como de infusiones de proteínas, solución de Ringer y de glucosa, hasta 4000 c. c. diarios; y en su caso, si no se dominan los síntomas de shock, pueden utilizarse también corticoides y corticotropinas.

Enterocolitis disbacteriana

La *segunda* forma de enterocolitis, producida por estafilococos, y también por *Candida albicans, Proteus* y *Pseudomonas* (Finland, Jackson, Meier, Gsell, Kesselring), tiene un *elevado índice de mortalidad:* 47,1 % en 140 casos. *Se inicia* habitualmente *entre los días 2.° y 4.° después de la operación*, con síntomas de colapso, diarrea, fiebre y vómitos, y meteorismo. Las formas tardías no comienzan hasta pasadas tres semanas. De 168 casos, 69 afectaban al intestino delgado, y 48 al intestino grueso. Si en la extensión de heces se descubren los gérmenes precitados, *deben suprimirse al punto todos los antibióticos administrados hasta entonces*, para seguir el tratamiento con *sulfamidas y Neomicina.* Entretanto, se ensaya la sensibilidad de los gérmenes a antibióticos eficaces, y se administran diariamente *infusiones intravenosas vitaminadas, hasta 4000 centímetros cúbicos diarios.* No tiene objeto dar yogurt, pues su lactobacilo queda destruido por los restos de antibióticos aún activos en la porción superior del intestino delgado. El tratamiento con ACTH y corticosteroides se recomienda con insistencia en el *shock intenso.* Han dado resultados satisfactorios dosis sostenidas de Omniflor y Bioacid.

Colitis tardía

Menos peligrosa que molesta para los enfermos es la *enterocolitis crónica tardía* con diarreas pertinaces, que suelen originar secundariamente alteraciones anales, como eccema, prurito y proctitis ulcerativa, con tumefacción de criptas y papilas. También aquí *interesa aclarar previamente el predominio bacteriano.* Por lo regular se encuentra *Candida albicans*, que responde pronto y bien a un tratamiento con Nistatina.

Aftas y parotiditis

Otra perturbación postoperatoria es la *estomatitis aftosa*, cuya colonización favorecen a menudo sondas permanentes de goma, por lo que es mejor emplear para el estómago *sondas de plástico.* Si es muy intensa, se combate rápidamente y con eficacia pincelando con glicerina boricada. La *parotiditis postoperatoria*, que se hace manifiesta por dolores al masticar, se trata al instante con irradiaciones de microondas, cada una de diez minutos, dos veces al día.

Desorientación

Una *desorientación* del enfermo debe atribuirse a desequilibrio del metabolismo mineral o a efectos de anoxia cerebral provocada al operar y después, a consecuencia de shock.

Atelectasia

Las *atelectasias*, que sobrevienen especialmente cuando el enfermo presentaba ya antes de operarse un diafragma elevado, o padece un intenso meteorismo después de la operación, se eliminan mediante aspiración endotraqueal. Son medidas profilácticas contra la neumonía los intentos de tos, con ayuda del médico y una enfermera; levantarse temprano y andar de un lado a otro, y practicar la aspiración faríngea, que provoca constantemente le reflejo tusígeno. Pero si el pulmón sigue repleto y no se descarga ya mediante aspiración endotraqueal, se impone la *traqueotomía.*

Trastornos de evacuación de la vejiga

Vemos complicaciones por *dificultades de evacuación de la vejiga*, sobre todo en *intervenciones* de recto y colon *por vía pélvica.* Se *distinguen:*

1. El trastorno vesical que se normaliza en pocos días.
2. El trastorno vesical con *sensación normal de plenitud*, pero descarga con *orina residual.*
3. La *sensación de plenitud disminuida.*
4. La *ausencia de sensación de plenitud, con retención de orina y vejiga rebosante por completo.*

Lo primero en todos los casos es *colocar una sonda permanente y prevenir a la vez infecciones;* se recomienda cambiar a menudo la sonda y emplear desinfectantes especiales de la orina. En las formas *parciales* de micción difícil son útiles los *vagomiméticos* y dosis pequeñas de *estricnina.* Por lo regular, podemos contar a la larga con un reencauzamiento de los reflejos.

Síndrome del fondo de saco

Finalmente, es también una *secuela tardía de la operación* el *síndrome de fondo de saco* que se desarrolla aún en el transcurso de años. Lo vemos en la anastomosis laterolateral practicada con muñones superpuestos. En el intestino grueso se encuentra cuando los muñones repletos comprimen las ramas aferente o eferente de la anastomosis o se tuercen ellos mismos, con *signos* de íleo intermitente o de enterocolitis más o menos crónica. Ocupan el primer plano el síndrome de absorción defectuosa, con esteatorrea, anemia megaloblástica y enterocolitis consuntiva crónica, pérdida de peso, diarrea, do-

lor, cólicos, vómitos, hemorragias y subproductividad. Como tratamiento eficaz sólo queda resecar de nuevo; pero atendiendo a la precaria situación de partida, se recomienda instituir una substitución preliminar de vitaminas y sangre, así como de proteínas por vía parentérica.

Sinopsis del tratamiento postoperatorio de las repercusiones de la enfermedad fundamental

Enfermedad fundamental	Medidas *postoperatorias* dirigidas contra la enfermedad
Atresia y estenosis atrésica	Revisión en busca de otras deformidades. Si la resección es amplia, tratamiento de la absorción defectuosa (pág. 27). Observación ulterior para descubrir una posible estenosis anastomótica postoperatoria.
Rotación defectuosa	Peligro de recidiva de rotación (vólvulo). Al resecar, tratamiento de la rotación defectuosa. Peligro de adherencias. Tratamiento del estreñimiento crónico.
Megalias	Tras resección de rectosigmoides, investigación de diarreas. Regularización de deposiciones con dieta (pág. 345) y medicamentos parafinados. Tonificación del intestino con preparados de cornezuelo (dihidroergotamina).
Atresia anal y rectal	Tratamiento de la función esfintérica. Electrización, medicamentos con estricnina, etc. Tratamiento de la infección vesical.
Íleo meconial	Comprobación de la insuficiencia pancreática, índice de electrólitos de la secreción de las glándulas sudoríparas; observación de la función hepática; revisión del pulmón en busca de bronquiectasias, compensación de la absorción defectuosa; sustitución de fermentos, sustitución de NaCl por infusión, esplacnicotomía.
Divertículos (duodeno)	Tratamiento de la colangitis obstructiva y la duodenitis asociada. Dieta, coleréticos, antibióticos.
Divertículos (yeyuno)	Tratamiento de la avitaminosis B_{12}, de la anemia y de la lesión osteomiélica así como de la yeyunitis, con antibióticos y dieta.
Divertículos (intestino grueso)	Tratamiento de la colitis asociada: regularización dietética de deposiciones, preparados de parafina, enemas de manzanilla, antibióticos. En caso de disbacteriosis, preparados bacterianos (Omniflor).
Oclusión duodenal arteriomesentérica	Regulación dietética y medicamentosa de la acidez en el jugo gástrico. Si están alterados los ganglios mesentéricos, tratamiento antiflogístico.
Fístula duodenal interna (biliar)	Tratamiento de la colangitis: dieta, coleréticos, antibióticos, calor, terapéutica hepatofiláctica.
Fístula duodenal externa	Tratamiento de los signos crónicos de carencia: Sustitución de proteínas, anabólicos; sustitución de minerales.
Angiopatías y trastornos circulatorios del intestino	Dieta rica en calorías y de fácil resorción, comidas ligeras y frecuentes. Sustitución de minerales y vitaminas (B_{12}, K, complejo B), aportación de magnesio. Administración prolongada de anticoagulantes, vigilando la coagulación y la presión sanguínea.
Íleo	Profilaxis de recidivas y de adherencias, dieta, calor, espasmolíticos, abstención de drásticos, regularización prudente de deposiciones. Tras resecciones: compensación de la resorción deficiente (página 27), terapéutica sustitutiva del parénquima alterado por toxinas; sustitución de minerales.
Estreñimiento crónico	Equilibrio mineral, sustitución de fermentos, dieta (¡cuidado con la conservadora!), masaje abdominal, gimnasia, cura de frutas, hidroterapia en balneario.
Roentgenopatías	Sustitución de la resorción deficiente con proteínas y dieta muy rica en vitaminas. Regularización de las deposiciones con espasmolíticos y peristálticos a la vez.
Esclerodermia	Tratamiento con cortisona, sustitución de la resorción deficiente.
Úlcera simple (perforación)	Tras resección o sobresutura, buscar adenomas de células γ del páncreas e islotes de mucosa gástrica desprendidos.
Tuberculosis intestinal	Terapéutica roborante general, tratamiento climático, tuberculostáticos, revisión roentgenológica corriente.

Enfermedad fundamental	Medidas *postoperatorias* dirigidas contra la enfermedad
Perforación espontánea	Investigación de tumores, actinomicosis, tuberculosis, tifus. En reciennacidos: disbacteriosis, represión de infecciones, búsqueda de defectos congénitos de la pared intestinal en el roentgenograma.
Actinomicosis	Tratamiento previo y consecutivo: micostáticos, sulfamidas, antibióticos, roentgenoterapia, yoduro potásico.
Enteritis regional	Dieta sin leche, comidas pequeñas numerosas, dieta escasa en celulosas y rica en vitaminas, caolín, tintura de opio, cacao de bellotas, xeroformo, carbonato cálcico. Envolturas de lodo sobre las paredes abdominales, revisión roentgenológica a intervalos de un año. Sustitución prolongada de vitaminas, minerales y proteínas.
Colitis ulcerosa	*Tras resección parcial*, especialmente anastomosis: Azulfidina, cortisona, sustitución de minerales y de proteínas, transfusión de sangre. Exámenes roentgenológicos y rectoscópicos cada seis meses.
Colitis ulcerosa	*Tras resección total del foco:* Terapéutica sustitutiva, represión de la diarrea con anticolinérgicos, carbón animal. Adsorgán, caolín, carbonato cálcico (2 gr. cuatro a cinco veces diarias), xeroformo, Reasec, dieta exenta de gluten.
Tumores benignos	Revisión en busca de recidivas y anomalías paralelas tardías inadvertidas (sangre en heces, tránsito gastroentérico). Revisiones rectoscópicas.
Tumores malignos	Revisión sistemática a intervalos de seis meses, clínica y roentgenológica, y del peso; sangre oculta, tránsito gastroentérico, citostáticos, tratamiento dietético, roentgenoterapia.
Carcinoide	Revisión sistemática continua en busca de ácido oxiindolacético (página 11). Tránsito gastroentérico, con atención al íleon inferior.

Relación de los conocimientos que se requieren para el cuidado de los portadores de ano artificial

Regularización medicamentosa y dietética de las deposiciones

Estorban el tránsito

Subcarbonato de bismuto
Carbonato cálcico
Aspirina
Carbón animal
Caolín *(Bolus alba)*
Tintura de opio (receta)
Arándanos
Vino tinto

Favorecen el tránsito

Supositorios de glicerina
Preparados de parafina (¡flatulencia!)
Cubitos de frutas
Sal de Carlsbad (¡pérdida excesiva de agua!)
Absorbentes (¡Precaución! Se necesita mucho líquido)

Dieta A astringente

Principio fundamental: Muy desmenuzada mecánicamente, escasa en residuos (con sonda, batida o finamente masticada).
Carne. Jamón, hígado de ternera, carne de vaca, cordero, gallina; sin freir ni asar, sino sólo cocidos.
Pescado. Sólo cocido.
Huevos. Revueltos, cocidos, escalfados.
Vegetales. Patatas cocidas, arroz.
Pan. Pan blanco, pan de centeno tostado, bizcocho.
Farináceos. Mucilago de trigo, arroz esponjoso, fideos, *spaguetti.*
Bebidas. Café flojo, té, cacao, leche hervida.
Sopas. Pocas y sin vegetales.
Postres. Budín de gelatina, merengue, queso, budín de arroz, galletas, sorbetes, azúcar.

Dieta B (si las deposiciones se retrasan algo y las heces son muy duras)

Más tarde es posible añadir vegetales y frutas crudas.
Zumo, claro, de naranja, plátanos, melocotones confitados, albaricoques, peras, puré de manzana, manzanas peladas y asadas.
Hortalizas: En puré y cocidas, zanahorias blandas, espárragos, remolacha, espinacas verdes tiernas, leche sin cocer, queso, requesón, queso suizo, jalea, mermelada clara.
Deben evitarse a toda costa:
¡Frutas crudas y vegetales sin cocer! Coliflor, col rizada, habas, cebolla, espinacas, berza, col de Bruselas, tomates, zanahorias; especias, en particular mostaza, *catchup* (salsa fuerte), vinagre, rábano rusticano, grasas fritas y calentadas, carne de puerco, carne de ternera, grasa cocinada, nueces, carne de ánade, bebidas heladas, bebidas carbónicas o similares a las alcohólicas.

Instrucciones para el cuidado a domicilio del ano artificial, y para regularizar las deposiciones

Generalidades

1. El ano artificial constituye una nueva salida del intestino, y éste trabaja tan normalmente como antes de la operación. *Tenemos en nuestra mano regularizar las deposiciones.*
2. *Acostumbrarse al ano artificial* es más rápido de lo que al principio se supone.
3. *Con el ano artificial es posible en absoluto una vida de sociedad,* como nos lo confirman de continuo miles de personas que lo tienen.
4. Con una *dieta adecuada* pueden conseguirse deposiciones duras o blandas (dietas A y B precedentes).
5. *Cada dos días por lo menos, debe efectuarse una evacuación* por el ano artificial.

Para portadores de pelota

1. *La pelota es una cápsula protectora que recoge las heces y no deja escapar ventosidades, lo cual elimina olores y ruidos.*
2. *La pelota debe retirarse y limpiarse con regularidad a la misma hora.* El propio portador fijará el ritmo de esta revisión.
3. *La pelota no ha de formar hueco,* porque entonces atraería el intestino hacia fuera. No debemos aflojarla con algodón, sino con celulosa blanca solamente.
4. *Si se irrita la mucosa,* aplicamos para la noche *un parche con pomada* (boricada al 3 %, de Bepanthen, y, sólo en casos extremos, pomada de cortisona).
5. *Después de salir del hospital,* dieta A.
6. *Si las heces se espesan después,* aligerar la dieta A intercalando la *dieta B.* Así regularizamos sin esfuerzo el momento de evacuar el intestino.
7. Acudir al médico: *a) Si el ano sangra. b) Si se estrecha* demasiado. *c) Si se abomba. d) Si se retrae. e) Si duele antes de defecar. f)* Si descarga *jugo intestinal claro y flúido,* y también *heces duras.*

Complicaciones tardías del ano artificial

A. Prolapso

Causas	Tratamiento
1. Conducto intestinal dilatado. 2. Amplitud de la incisión cutánea.	1. Reposición en decúbito, empleando pinzas de grano armadas con una pequeña torunda de disección, en espiración e inspiración profundas. 2. Cambio de pelota (¡pelota plana!) 3. Inyección de productos esclerosantes en las proximidades. 4. Nueva resección.

B. Estenosis

Formas	Causas	Tratamiento
1. Dermatógena	*a)* Infección. *b)* Incisión cutánea demasiado estrecha.	Escisión de la piel en media luna.
2. Aponeurótica, peritoneal.	*a)* Infección. *b)* Incisión aponeurótica y peritoneal demasiado estrecha.	Desde la incisión distante de laparotomía, desprendimiento total del intestino y dilatación del paso.
3. Intestinal	*a)* Infección. *b)* Necrosis. *c)* Retracción.	Si queda aún bastante pared retroperitoneal, plastia en roseta. Neostomía a partir de la laparotomía distante.

C. Fístulas

Causas	Tratamiento
Sección de la pared posterior al abrir con el cauterio.	Nueva resección y neostomía a partir de la incisión laparotómica distante.
Necrosis parcial tras esqueletización demasiado extensa.	
Necrosis mural parcial por constricción de la pared en el nudo de la sutura continua. Sutura transmural.	

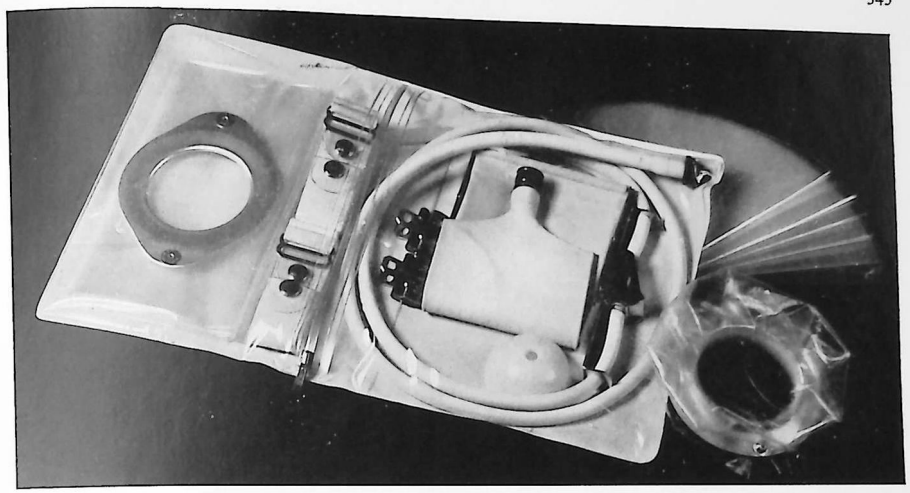

FIG. 411. Estuche de autoirrigación para pacientes con ano artificial. (John S. Greer Company, Oakland 11, California)

Autoirrigación (según LICHTENSTEIN)

1. La ventaja de la autoirrigación reside en que *el portador de la colostomía puede fijar por sí mismo el momento de evacuar el intestino.*
2. El *lavado intestinal ha de hacerse siempre a la misma hora.* Si, por ejemplo, ha resultado agradable hacia las 8 de la mañana, debe procurarse mantener este horario. *Para ello habituamos al intestino a evacuarse puntualmente, a fin de no llevar pelota y dejar sólo un pequeño vendaje.*

Equipo

1. *Irrigador* (3/4 de litro).
2. *Tubo de goma* de 75-100 cm., ajustable a la boquilla del irrigador.
3. *Sonda prostática de goma* núm. 20.
4. *Empalme de vidrio entre* el tubo de goma y la sonda.
5. *Lubricante para la sonda.*
6. *Pinzas.*
7. Un *pezón grande de biberón,* con un pequeño orificio en la punta, justo para pasar la sonda.

Técnica de la irrigación

1. *Se monta el tubo en el irrigador, se une con el empalme de vidrio a la sonda, y se sitúa a la misma altura que el irrigador.* Luego *se pinza la sonda, y se desliza por el pezón* hasta rebasar 5-7 cm. la punta. *Se llena el irrigador, y se cuelga en la pared unos 60-80 cm. más arriba del orificio del ano artificial.*
2. *Lo mejor es situarse de rodillas, sentado y de pie ante la taza,* de modo que el orificio del ano artificial pueda verter en ella. *Un delantal de goma o plástico,* doblado por debajo del orificio, evita ensuciarse.
3. *El extremo de la sonda, adecuadamente lubricado, se introduce* unos 7-8 cm. en el ano artificial. *Si la introducción resulta difícil o dolorosa, se mueve la sonda un poco en ambos sentidos, bajo agua corriente, hasta que pase con facilidad.* El agujero se adelanta luego bastante, cuando el pezón queda firmemente aplicado sobre el ano artificial.
4. *El agua debe entrar con bastante rapidez. Si se nota tensión o inflamación, se suspenderá* el chorro hasta extinguirla.
5. *Tras unos momentos de espera,* de rodillas, sentado o de pie, *hasta que el intestino empiece a descargarse espontáneamente,* retiramos el casquete de goma y la sonda. Un ligero *masaje* del abdomen acelera la evacuación. Cuando ya no salga nada del ano artificial, se seca la piel con papel higiénico blando, y se lava la región con agua y jabón.
6. *Luego se aplica un apósito a la colostomía, y se fija con un cinto ancho y doble de goma.*

Los *siguientes síntomas* deben inducir a *consultar al médico:*

1. Hemorragia del ano artificial
2. *Estrechez excesiva* del ano artificial
3. *Retracción o abombamiento* del ano artificial.
4. *Imposibilidad de evacuar el intestino aun después de transcurrir cuatro días.*

Bibliografía relativa al tratamiento consecutivo

BERGMEYER, M.: Darmparalyse. Die moderne Chirurgie, 1 (1951), 1.

BERNHART, G.: Pseudomembranöse Enterokolitis. Schweiz. med. Wschr., 82 (1952), 1335.

BERNING, H.: Internistische Gesichtspunkte der Lähmung des Magen-Darm-Kanals. Chirurg, 28 (1957), 337.

, TH. O. LINDENSCHMIDT: Der paralytische Ileus in der inneren Medizin und Chirurgie. Erg. inn. Med., 16 (1961), 198.

BLANKE, K.: Die Behandlung der Kot-Eiterfisteln. Arch. klin. Chir., 276 (1953), 553.

CAMERON, D. G., D. P. WATSON, L. J. WITTS: The experimental production of macrocystic anemia by

operation on the intestinal tract. Blood, 4 (1949), 803.

CARSTENSEN, G.: Zur Pathophysiologie des Wasserhaushaltes bei Eingriffen am Kolon und Rektum. Chirurg, 30 (1959), 406.

CASE, TH. C.: External postoperative fecal fistula. Amer. J. Surg., 95 (1958), 51.

CRAMER, P.: Dünndarmfistel beim akuten postoperativen Ileus. Chirurg, 21 (1950), 598.

CZEMBIREK, L.: Zur Chirurgie der Darmfisteln nach Schssverletzungen. Bruns' Beitr. klin. Chir., 186 (1953), 272.

DAVIS, N. C.: Der postoperative Darmverschluss. Austral. N. Zealand J. Surg., 25 (1956), 161.

DEARING, W. H., A. H. BAGGENSTOSS: Studies on the relationship of staphylococcus aureus to pseudomembranous enteritis an to postantibiotic enteritis. Proc. Gastroenterology (1958), 726.

DUBOST, C., P. TORRE: Les fistules vesico-intestinales en dehors de la tuberculose et du cancer. J. chir., 65 (1949), 218.

FEINBERG, S. B.: The Roentgen finding in severe pseudomembranous enterocolitis. Radiology, 74 (1960), 778.

FINLAND. Véase pág. 42.

FINSTERER, H.: Die Stellung der totalen Darmausschaltung in der modernen Chirurgie. Dtsch. Zschr. Chir., 219 (1929), 41.

FOSTER, F. P., J. L. DADEY: Pseudomembranous enterocolitis, a growing menace, an autopsy study. Antibiotis, Annual (1958-59), 757.

FRANK, L.: F. A. AVOLA: Pseudomembranous enterocolitis as a postoperative complication. Gastroenterology, 29 (1955), 391.

GASTINEAU, C. F.: The preoperative and postoperative care of the diabetes patient. J. Internat. Coll. Surgeons, 33 (1960), 497.

GERHARDT, A.: Über die Wundruptur des Kindesalters. Arch. klin. Chir., 289 (1958), 529.

, H. SCIOR: Über die Häufigkeit der Ruptur von Laparotomiewunden. Zbl. Chir., 83 (1958), 730.

GRENDAHL, H.: Pseudomembranöse Staphykkenenteritis. Tskr. Norske Laegeforg., 78 (1958), 83.

GSELL, O., F. KESSELRING: Letale Staphylokokken-Enterokolitis nach Achromycin. Dtsch. med. Wschr., 80 (1955), 1218.

HAMBERGER, W.: Der Wert der Kontrastfüllung zur Aufdeckung der Ursachen chronisch-eiternder Fisteln. Inaugural-Diss., Munich, 1956.

HAMPERL, H.: Über die örtliche Vergesellschaftung von Krebs und Tuberkulose im Verdauungsschlauch. Z. Krebsforschg., 23 (1926), 430.

HARDAWAY, R. M., D. G. MCKAY: Pseudomembraneous enterocolitis. Are antibiotics wholly responsible? Amer. Med. Ass. Arch. Surg., 78 (1959), 446.

HEDDAEUS, G.: Über die Beziehung zwischen Karzinom und Tuberkulose beim Menschen. Z. Krebsf., 42 (1935), 140.

HEINZMANN, F.: Eine einfache Methode zur konservativen Behandlung postoperativer Magen- und Darmfisteln. Wien. klin. Wschr., 71 (1959), 757.

HELMER, F.: Die akute postoperative Enterokolitis. Anaesthesist, 6 (1957), 295.

HERZOG, K.: Operative Behandlung von Darmfisteln durch Ausschaltung der fisteltragenden Darmschlinge. Zbl. Chir., 71 (1944), 949.

HINRICHS, K.: Ileus nach Appendektomie. Bruns' Beitr. klin. Chir., 201 (1960), 44.

HOLLE, F., F. R. SCHAUTZ, F. BECKER: Enterocolitis acuta pseudomembranacea, eine postoperative Zwei terkrankung. Arch. klin. Chir., 288 (1958), 219.

HOPSTEIN, R.: Der subphrenische Abszess. Inaugural-Diss., Bonn, 1960.

JACKSON. Véase pág. 42.

JAEGER, F.: Über den Darmvorfall beim doppelläufigen Anus praetor. Bruns' Beitr. klin Chir., 163 (1936), 539.

JOHNSTON, J. H., y otros: Pseudomembranous enterocolitis. Surgery, 39 (1956), 975.

KÄMMERER, J.: Blutbildveränderungen nach Operationen im Bereich des Magen-Darm-Kanals. Dtsch. Gesd.wes., 14 (1959), 2167.

KIRSCHNER, M.: Die Behandlung der akuten eitrigen freien Bauchfellentzündung. Arch. klin. Chir., 142 (1926), 253.

KOPF, H.: Über die Behandlung typischer und atypischer Bauchfisteln. Bruns' Beitr. klin Chir., 184 (1952), 249.

KOTHE, W.: Die Ätiologie der Nahtdehiszenz nach Laparotomie. Arch. klin. Chir., 287 (1958), 687.

MCLEAN, D. W.: Postoperative Hemorrhage. Diseases Colon Rectum., 3 (1960), 25.

LEPLY jr., D., M. B. SMITH: Staphylococcal enterocolitis. Arch. Surg., 75 (1957), 377.

LEUDSEN, P.: Die Behandlung der Fisteln. Med. Klin., 35 (1939), 1277.

LICHTENSTEIN, M. E.: Colostomy in Dis. Colon u. Rectum. I (576). W. B. Saunderse, Comp. Filadelfia, Londres, 1959.

LINDENSCHMIDT, TH. O.: Die parenterale Ernährung des Frischoperierten. Arch. klin. Chir., 292 (1959), 102.

LONG, D. M., W. C. BERNSTEIN: Sexual dysfunction as a complication of abdominoperineal resection of the rectum in male. Diseases Colon Rectum, 9 (1959), 540.

MARKLEY, J. C., R. P. CARSON, C. E. HOLZER: Pseudomembranous enterocolitis; a clinicopathologie study of fourteen cases with a common etiologie factor. Amer. Med. Ass. Arch. Surg., 77 (1958), 452.

MAURER, G.: Massnahmen zur Einschränkung des Hospitalismus. Arch. klin. Chir., 287 (1957), 80.

MEIER, F.: Postoperativer tödlicher Kreislaufkollaps nach Behandlung mit Terramycin. Schweiz. med. Wschr., 82 (1952), 1337.

MICHALOWSKI, E., J. VOGELFANGER: Über die Störungen des Blutchemismus bei Darmfisteln. Arch. klin. Chir., 188 (1937), 167.

V. MIKULICK-RADECKI: Zur Operation von Bauchfisteln. Zbl. Gynäk., 70 (1948), 494.

MITTELMEIER, H.: Fistelkarzinom bei chronischer Osteomyelitis. Münch. med. Wschr., 28 (1959), 1182.

MOGL, R., K. TSCHELEBIEFF: Die Prophylaxe der postoperativen Darmatonie. Zbl. Chir., 84 (1959), 1212.

MORGAN, H. R., B. B. BREESE, R. M. GREENDYKE: Primary staphylococcal enterocolitis. J. Dis. Childr., 93 (1957), 526.

MÖRSDORF, P.: Zur Prophylaxe der postoperativen Darmatonie. Zbl. Chir., 79 (1954), 48.

MÜLLER, C.: Spontane Dünndarm-Zervix- und spontane Dünndarm-Blasenfistel. Gynaecologia, 5 (1954), 594.

NISHIJIMA, H., Z. MIKI: Klinisches über die Darmfistel. Shikoko acta med., 11 (1957), 267; Z.org. ges. Chir., 151 (1958), 208.

NOEL, O. F., R. N. SADLER: Postoperative pseudomembranous enterocolitis. Amer. Surg., 21 (1955), 1121: Z.org. ges. Chir., 142 (1957), 275.

PEARCE, C., P. DINEEN: A study of Pseudomembranous enterorocolitis. Amer. J. Surg., 99 (1960), 292.

PEARSE jr., H. E.: Experimental chronic intestinal obstruction from glind loops. Surg. Gyn. Obstetr., 59 (1934), 726.

PETTET, J. D., A. H. BAGGENSTOSS, W. H. DEARLING. E. S. JUDD jr.: Postoperative pseudomembranous enterocolitis. Surg. Gyn. Obstetr., 98 (1954), 546.

PFLUEGER, O. H., M. B. BLACH: Acute pseudomembraneous enterocolitis following surgery of the colon. West. J. Surg., 61 (1953), 580.

PICCINI, L.: L'enterocolite pseudomembranosa postoperatoria. Ann. ital. chir., 34 (1957), 85.

V. PROHASKA, J.: Pseudomembranous ennterocolitis. Amer. Med. Ass. Arch. Surg., 79 (1954), 197.

, E. T. LONG, T. S. NELSON: Pseudomembranous enterocolitis. Amer. Med. Ass. Arch. Surg., 72 (1956), 977.

RAGINS, H., H. A. OBERHELMANN: Anemia associated with a estagnant «blid» jejunal loop. Arch. Surg., 80 (1960), 524.

REICHERT, J. L.: Bleeding from the anus in children. Postgrad. Med., 22 (1957), 269.

REIFFERSCHEID, M.: Störungen nach Darmeingriffen. Referar Niederrh. Westf. chir. Vereinig., Düsseldorf, 1961.

REILLY, R. W., J. B. KIRSNER: The blind loop syndrome. Gastroenterology, 37 (1939), 491.

REINER, L., M. J. SCHLESINGER, G. M. MILLER: Pseudomembranous colitis following aureomycin and Chloramplenicol. Arch. Path., 54 (1952), 39.

RENTCHNIK, P.: Die akute Staphylokkenenterokolitis, eine ernste Komplikation der Antibiotika-Therapie. Dtsch. med. Wschr., 80 (1955), 892.

RICHARDSON, W.: Pernicious anemia due to entero-enterostomy. N. England J. Med., 218 (1938), 374.

RIECKERT, P.: Die Entstehung frischer nekrotisierender Kolitiden während einer antibiotischen Behandlung. Dtsch. med. Wschr., 80 (1955), 855.

ROTTER, J.: Zur Behandlung der diffusen Peritonitis. Arch. klin. Chir., 93 (1910), 1.

RYAN, B. J., L. E. MARSHALL, L. KERTZNER: Acute postoperative pseudomembranacous enterocolitis complicated by gangrene of the ileum and mesenteric thrombosis, successfully treated. N. Y. State J. Med., 57 (1957), 1632.

SCHINCK, W.: Einfaches Heilmittel zum schnelleren Spontanverschluss von Darmfisteln. Chirurg, 23 (1952), 565.

SCHOLZ, O.: Enterocolitis acuta als postoperatives Syndrom. Bruns' Beitr. klin Chir., 191 (1955), 418.

SNEIERSON, H.: Non tropical spruelike syndrome caused by a dilated pouch following side to side anastomosis. Amer. J. Surg., 85 (1953), 71.

TERPLAN, K. L., J. R. PAINE, J. SHEFFER, R. EGAN, H. LANSKY: Fulminating Gastroenterocolitis caused by Staphylococci. Gastroenterology, 24 (1953), 476.

TOON, W., O. H. WANGENSTEEN: Anemia associated with blind intestinal segments and its treatment with aureomycin. Proc. Soc. Exper. Biol. Med., 75 (1950), 762.

TURELL. Véase pág. 41.

TURNBULL, R. B.: Postoperative staphylococal enteritis. Amer. J. Surg., 92 (1956), 781.

WAHL, E.: Eine einfache Methode zum vorübergehenden Verschluss von Darmfisteln mit Hilfe eines Sektkorkens. Zbl. Chir., 31 (1954), 1311.

WEBER, K. A.: Das Hautemphysem als Komplikation nach Dickdarmoperationen. Zbl. Chir., 95 (1960), 43.

WEIDNER, K.: Über Wesen und Beseitigung von Abdominalfisteln. Disertación inaugural, Kiel, 1947.

WEISMANN, R. E., E. B. TWITCHELL: Acute pseudomembranous enterocolitis. Ann. Surg., 144 (1956), 32.

WILD, H.: Über Fisteln im Bereich des Abdomens. Bruns' Beitr. klin. Chir., 186 (1953), 147.

WILLIAMS, M. R., J. M. PULLAN: Necrotizing enteritis following gastric surgeri. Lancet, 1953/II, 1013.

ZEITLHOFER, J.: Kolitiden — Übersicht. Viena, klin. Wschr., 71 (1959), 112.

ZETTLER, F.: Die Behandlung der Duodenal-Dünndarmfistel. Arch. klin. Chir., 289 (1958), 625.

Índice alfabético

A

Abdomen agudo, Causas extraintestinales del, 6.
— — — intestinales del, 6.
— — — no quirúrgicas del, 7.
— — Diagnóstico diferencial del, 6.
— — Represión del shock en el, 23.
— opaco, 55.
Abdominoperineal, Enchufe, 286.
Absceso anorrectal submucoso, 31.
— isquiorrectal, 312.
— pelvirrectal, 312.
— perineal subcutáneo, 312.
— peritiflítico, 166.
— subelevatorio, 312.
— subperitoneal, 312.
— supraelevatorio, 313.
Abscesos anorrectales, 312.
— postoperatorios, 81.
Absorción defectuosa, Causas de, 27.
Aceite de almendras fenicado, 308, 317.
— de croton, 16.
— de ricino, 16.
Acetilcolina, 16.
Ácido fólico, 27.
— oxiindolacético en el carcinoide, Investigación del, 11.
— pantoténico, 16, 340.
Acidosis, 333.
ACTH, 219, 341.
Actinomicosis, 183.
Adenoma de Brunner, 85.
— duodenal, 85.
— solitario del bulbo, 85.
Adenomas de Peutz, 151.
— poliposos, 243.
— — del colon y del recto, 242.
Adenomatosis de Peutz-Jegher, 151, 246.
Adherencias, 29.
— Prevención de, 145.
Afrodisíacos, 301.
Aftas, 341.
Agarol, 308.
Aguja de Bensaude, 308.
Aire, Capas superpuestas de niveles de, 120.
Alambre, Armazón de, 220.
Albúmina, Déficit de, 19.
— del suero, Reacciones de la, 19.
Alcalosis, 52, 334.
Altemeier, Operación de, 318.
Amnesia, 3.
Ampolla de Vater, 47.
Amputación abdominoperineal, 285.
— o extirpación del recto, 279.
— sacroabdominal del recto, 285.
Anastomosis asépticas, 37.
— entre la arteria ileocólica y la arteria cólica derecha, 158.
— por atresia intestinal, Elección de la, 101.
— en badajo, 288.
— combinada laterolateral y terminoterminal, 39.
— derivada paliativa, 90.
— evasiva de Maydl, 139.
— extraanal, 296.
— ileorrectal inferior lateroterminal, 293.
— de los intestinos delgado y grueso II, 265.
— laterolateral, 38.
— Permeabilidad de la, 37.
— según Rehbein, 103.
— restauradora, 96.
— terminodorsal según Dennis-Brown, 103.
— terminoterminal, 35, 272, 275.
— por torsión, 287.
— transanal, Invaginación abierta en la, 289.
— — mediante invaginación según Waugh y Black, 290.
— — según Toupet, 288.
Anestesia con barbitúrico, 25.
— en cirugía de urgencia, peritonitis y traumatismo abdominal, 26.
— esplácnica, 40.
— en el íleo, 25.
— de lactantes y niños pequeños, 25.
— local con novocaína, 290.
— — de la región anal, 307.
— Métodos más importantes de, 24.
— en operaciones de intestinos, Métodos de, 24.
— peridural, 25.
— profunda por inhalación de éter, 25.
Angina abdominal, 113.
Angiofibroma del yeyuno, 150.
Anillo de alambre de Goetze, 320.
— — de Thiersch, 317, 320.
— anal, 313.
Ano artificial, Complicaciones tardías del, 344.
— — Conocimientos para el cuidado de los portadores de, 343.
— — ilíaco, 283.
— — o preternatural, 262.
— Borde anular aponeurótico del elevador del, 313.
— ileal, 294.
— preternatural II, 264.

Ano preternatural, Complicaciones por parte del, 338.
— — — precoces típicas del, 339.
— — — típicas del, 263.
Antibiótica, Preparación, 70.
Antibióticos, 118, 184.
Anticolinérgicos, 16, 27.
Aorta, 190, 193.
Apéndice, Variantes típicas de posición del, 157.
Apendicectomía, Técnica de la, 163.
Apendicitis, 159.
— Complicaciones en la, 166.
— crónica primaria, 168.
— Formas de la, 160.
— — descuidadas de, 164.
— — de evolución de la, 159.
— Frecuencia de los errores de diagnóstico en la, 159.
— gravídica, 167.
— en la infancia, 161.
— Mortalidad por, 164.
— no inflamatoria, 168.
— Puntos clínicos de presión típicos de la, 161.
— en la senectud, 162.
Aponeurosis de Denonvilliers, 282, 301.
— y músculos del recto, 192.
— parietal interna de la pelvis, 192, 284.
— pélvica, 300.
— del recto y del fondo de la pelvis, 192.
— visceral, 282.
— — pélvica, 192.
— — del recto, 281.
Aponeuróticas coccígeas, Formaciones, 312.
Aquilia, 122.
Arco costal, 294.
Arteria apendicular, 158.
— cecal anterior, 158.
— cólica, 115.
— — derecha, 91, 190, 269.
— — izquierda, 50, 190, 274, 283.
— — media, 91, 190, 269, 274, 283.
— — — Ligadura de la, 273.
— de la flexura duodenoyeyunal, 51.
— gastroduodenal, 48.
— — Ligadura de la, 94.
— gastroepiploica, 268.
— hemorroidal inferior, 193.
— — media, 193, 301.
— — superior, 190, 193.
— hipogástrica, 193.
— ileal recurrente, 158.
— ileocólica, 100, 158, 190, 269.
— — Émbolo a nivel del origen de la, 115.
— ilíaca, 100, 157, 281.
— — primitiva, 193.
— mesentérica, 91.
— — inferior, 281.
— — superior, 48, 50, 51, 100, 270.
— — — Arteriotomía a nivel de la, 115.
— pancreatoduodenal, 48.
— — inferior, 48, 51, 91.
— — superior izquierda, 48.
— pudenda, 193.
— sigmoidea, 190, 274, 281.
Arteria yeyunal, Primera, 91.
— — superior, 51.
Arteriales, Arcadas. Disposición de las, 101.
Arterialización del segmento sigmoideorrectal, 190.
Arterias cólicas derecha y media, Tronco común de las, 100.
— hemorroidales, 281, 284.
— pancreáticas pequeñas, 95.
— en la región anorrectal, 194.
— sigmoideas, Variantes de las, 191.
— y venas hemorroidales a través de la pared del recto, Lugares de paso de las tres, 306.
— yeyunales, 100.
Asa intestinal, Enchufe del (y sujeción del mesenterio al peritoneo parietal), 220.
Asas dilatadas, Evacuación de las, 138.
Aspermia, Infecundidad por, 300.
Aspiración intraduodenal permanente, 76.
Astringentes, 16.
Atelectasia, 341.
Atonía gastroentérica postoperatoria, 335.
— tóxica, 226.
Atosil, 24.
Atresia anorrectal, 196, 197.
— — Cuatro tipos de, 196.
— — Intervención abdominoperineal en la, 198.
— — Método abdominoperineal (modificado por Rehbein), 199.
— del colon, 195.
— duodenal, 56.
— — alta, 55.
— — infrapapilar, 53, 55.
— — suprapapilar, 53.
— — Técnica de la sutura en la, 56.
— — Tratamiento operatorio en la, 57.
— de la flexura duodenal inferior, 56.
— intestinal, 101.
— del intestino delgado, Sutura terminoterminal en la, 103.
— — — Sutura terminoterminal oblicua en la, 103.
— Patogenia y frecuencia de la, 54.
— Síntomas y diagnóstico de la, 54.
— del yeyuno, 53, 101.
Atresias y estenosis en los intestinos delgado y grueso, Localización de, 54.
Auscultación, 4.
Autoirrigación, 345.
Azoemia cloripriva, 52.
— cloropénica, 11.

B

Bacitracina, 21.
Banthine, 27.
Baño caliente de manzanilla, 311.
Barbitúricos, 24.
— y relajantes, 26.
Belladona, 16.
Billroth I, 86.
Bepanthen, 333.
Bioacid, 341.
Bisturí eléctrico, 283.
Butazolidina, 218.

C

Campana aspiratoria de Bier, 311.
Cáncer alto del recto, 278.
— por colitis, 215.
— de colon, 266, 268.
— — Curaciones de, 297.
— — Invasión de los ganglios linfáticos en el, 255.
— — Medidas diagnósticas en el, 260.
— — Metastásis en el, 255.
— — Síntomas ganglionares en el, 266.
— del colon ascendente, 268.
— — descendente, 274.
— — — Invasión ganglionar en el, 276.
— — transverso, Invasión ganglionar en el, 271.
— — — con pólipos, 272.
— en el colon, Localización del, 253.
— complicado, 267.
— doble en la región del colon transverso y la flexura izquierda, 257.
— duodenal, 90.
— — infrapapilar, 90.
— — Tratamiento quirúrgico del, 90.
— de duodeno en el roentgenograma, Indicios típicos del, 89.
— entre colon y recto, Distribución del, 252.
— de la flexura derecha, Síntomas ganglionares en el, 271.
— — izquierda, Invasión ganglionar en el, 273, 276.
— peripapilar, 90.
— rectal, Localización del, 254.
— — Vías de producción de metástasis en el, 256.
— de recto, Curaciones de, 297.
— — Generalidades del método operatorio en el, 277.
— — Metástasis en el, 255.
— — — retrógrada en el, 256.
— — Método operatorio en el, 280.
— — en rectoscopias corrientes, 252.
— — Síntomas precoces y tardíos del, 261.
— del rectosigmoides, 276, 277.
— suprapapilar, 90.
Cantaridina, 301.
Carbón animal, 16.
— — Mezcla de, 79.
Carcinoide, 11, 185.
— Edad de los portadores de, 185.
— maligno, Síntomas del, 186.
— del recto, 251.
Carcinoides en el intestino, Localización de los, 185.
Carcinoma del apéndice, 188.
— de colon, Síntomas del, 258.
— del colon izquierdo, Síntomas precoces y tardíos, 259.
— duodenal, 88.
— de la fístula anorrectal, 315.
— de la flexura duodenoyeyunal, 89.
— del intestino delgado con metástasis regionales, 153.
— invaginado de ciego y colon ascendente, 267.
— poscolítico del recto, 217.
— del recto y del colon, 252.
— del rectosigmoides, 252.
Carcinoma y sarcoma del intestino delgado, 152.
— — — delgado, Distribución por edades del, 152.
— Síntomas precoces y tardíos del, 259.
Carcinomas de colon, 253.
— del intestino delgado, Curaciones de cinco años de, 154.
— rectales con estenosis, 257.
— de recto, 254.
— y sarcomas en el intestino delgado, Localización de, 153.
Cavernosos, Cuerpos, 300.
Cavidad abdominal y del conducto digestivo. Anatomía funcional y topográfica general de la, 28.
Cecocolon móvil (elevación de la raíz del mesenterio), 232.
Cecostomía, 262.
— Técnica de la, 265.
Células cancerosas, Profilaxis de la implantación de, 22.
— ganglionares en el diencéfalo, Destrucción de, 129.
— tumorales en el intestino grueso y el recto, Implantación de, 22.
Charcot-Leyden, Cristales de, 13, 323.
Cicatriz esfintérica, 316.
Cicatrización externa perturbada, 334.
— — — en el colapso circulatorio, 334.
Ciego y apéndice, Capas de la pared dorsal del abdomen en la región del, 157.
— Movilización del, 163.
Cinc, Pasta de, 79.
Circulación alterada, Pacientes de, 26.
Claudicación intermitente mesentérica, 113.
Cloramfenicol, 21.
Cloro, Déficit de, 17.
— Pérdida de, 52.
Clorpactina, 22.
— Solución de, 297.
Coccigodinia, 324.
Cola, Nuez de, 301.
Colapso, 147.
— circulatorio, 340.
Colectomía, 27, 221, 222.
— subtotal, 225, 275, 276, 294.
— — con preservación del ciego y del recto, 293.
Colédoco, 94.
Colistina, 21.
Colitis aguda, 214.
— Cirugía de las complicaciones locales de la, 225.
— crónica, 214.
— — Evolución tardía de la, 227.
— crónicas primarias, 215.
— derecha o enterocolitis regional, 224.
— recidivantes graves, 215.
— segmentaria, 223.
— tardía, 341.
— tóxica fulminante, 214.
— ulcerosa, 213, 214, 311.
— — atrófica, 216.
— — Complicaciones generales de la, 214.
— — — locales de la, 225.
— — Formas evolutivas de la, 213.
— — fulminante, 219.
— — Localización de la, 214.

Colitis ulcerosa remitente, 222.
— — con seudopoliposis, 215.
Coloileostomía de doble paso, 293.
Colon, Anatomía del, 189.
— Continencia del depósito del, 192.
— Lesión del, 236.
— Mortalidad por lesiones de, 236.
— Posición anómala del, 58.
— y recto, 189.
— — Lesiones traumáticas generales de, 235.
— — Tumores benignos del, 242.
— Sintopía del, 189.
— Sutura de una lesión de (en la pared abdominal), 236.
— transverso, 48, 189.
— — derecho, Invasión ganglionar en el cáncer de la flexura y el, 273.
— Vascularización del, 190.
— Vasos y ganglios linfáticos del, 190.
Colonización bacteriana del conducto intestinal normal, 20.
Coloproctectomía, 295.
Coloscopia, 272.
— intraoperatoria, 247.
Colostomía de doble paso, 263.
Colotomía, 247.
Comida de prueba de Schmidt, 11.
Complicaciones postoperatorias, 226, 334.
Condilomas, 317.
Conductos deferentes, 268, 300.
Contraste, Medio de, 15.
Corticoides, 340.
Corticosteroides, 341.
Corticotropinas, 340.
Cripta, 311.
— Abertura de la, 316.
Criptitis, 316.
Curvatura mayor del estómago, Liberación de la, 95.
— menor del estómago, Liberación de la, 95.

D

Damiana, 301.
Dehiscencia de suturas intestinales, 334.
Deposiciones de hambre, 54.
Depot-Novanaest, 308.
Desagüe profiláctico, 336.
Desgarro múltiple, 148.
Desinvaginación, 140, 141.
Desorientación del enfermo, 341.
Diafragma, 50.
— de Bucky, 15.
Diagnóstico especial, 10.
— general, 3.
Diarrea, 3.
— crónica, Causas de la, 4.
— profusa, 4.
Dieffenbach, Procedimiento de, 322.
Dihidroergotamina, 16.
Dilatación de la luz intestinal distal, 56.
— de la pared intestinal, 52.
— con sonda rectal blanda, 322.
Discinesis, 3.
Disección supracólica, 91.
Disolución, 105.
Dispensario rectoscópico, Modelo de ficha para 12.
Disproteinemia, 122.
Diverticulitis, Diagnóstico diferencial roentgenológico de la, 210.
— del intestino delgado, 119.
— — grueso, 207.
— Patología, síntomas, diagnóstico e indicación de las diversas formas de, 208.
— del sigmoides, 207, 211.
— sintomática, 211.
Divertículo duodenal, Síntomas del, 67.
— — Tratamiento quirúrgico del, 69.
— invaginado, 108.
— de Meckel, 108.
— — Complicaciones del, 108.
— — Edades de manifestación del, 107.
— — Extirpación abierta del, 110.
— — — cerrada del, 110.
— — y megacolon, 109.
— — con pedículo estrecho, 109.
— y úlcera, 68.
Divertículos del colon, 207.
— duodenales, 50, 66.
— del intestino delgado, 119.
Doble nivel biescalonado, 55.
Dolantina, 16, 24.
Dolor cólico, 5.
— epigástrico, 74, 84.
— como indicio diagnóstico, 5.
— en el intestino delgado, 5.
— en el recto, 5.
Dondrén, 317.
Dorsal, Cuerda, 86.
Drogas de acción mecánica, 16.
Duodenales secundarias, Lesiones, 73.
Duodeno, 47.
— Anatomía del, 47.
— Anomalías de situación del, 65.
— atónico, 15.
— Clínica de las enfermedades del, 49.
— Distopia del, 71.
Duodeno-duodenostomía, 57.
Duodeno, Hematoma de la pared del, 76.
— inverso, 65.
— Lesión del, 73.
— — intraperitoneal del, 73.
— — retroperitoneal del, 73.
— móvil, Forma congénita del, 66.
— Movilización del (según Kocher), 92.
— Nivel a modo de terraza en el, 55.
— Posición prevascular del, 65.
— Situación del, 47.
— Topografía, esqueletotopía y estructura del, 47.
— Transposición parcial del, 65.
— Tumores benignos del, 84.
— Vascularización arterial del, 48.
— — venosa del, 48.
Duodenopancreatectomía, 90, 92, 98.
— Técnica de la, 92.
Duodenoyeyunostomía, 56, 72.
— en dos planos, 76.

Duplicación duodenal, 86.
— — quística, 87.
Duplicaciones en el intestino delgado, 106.
— — Localización de, 86.
— o repliegues, 86.

E

Electrograma de Tieman y Reichertz, 13.
Elevador, 192.
— Embudo del, 192, 193.
— de Hackenbruch, Plastia del, 318.
— Plastia del, 318.
— Porción inferior del, 291.
Embolectomía, Técnica de la, 115.
Endodermo, 86.
Endometriosis, 187.
— del colon y del recto, 251.
Endosomáticos, Agentes, 16.
Endoxán, 23.
Enema alto del sifón, 10.
— de bicarbonato sódico, 311.
— de contraste, 58, 143.
— de limpieza, 10.
Enfermedad de Crohn, 225, 311.
— fundamental, 331.
— de Hirschsprung, 5, 201.
— postoperatoria, 331.
Enfisema crepitante del espacio retroperitoneal, 74.
Enteramina, 16.
Enteritis regional, 171.
— — aguda, 173.
— — Caracteres de las diversas fases de la, 175.
— — crónica no complicada, 173.
— — — Síntomas de la, 172.
— — con fístula, 175.
— — Forma crónica complicada de la, 174.
— — juvenil con fístula entre el íleon inferior y el sigmoides, 176.
— — multisegmentaria complicada crónica, 174.
— — Zona con múltiples fístulas en la, 174.
Enterocistomas, 87, 251.
Enterocolitis, 334.
— disbacteriana, 340.
— esclerosante, 178.
— postoperatoria, 340.
— regional, 177.
— seudomembranosa, 340.
Enteronecrosis, 122.
— Distribución por edades de la, 123.
— Síntomas de la, 123.
Enterorragia, Diagnóstico diferencial de la, 8.
— en niños, Diagnóstico diferencial de la, 9.
Enterostomía, 32.
Enterotomía I, 30.
Enterotomía II, 31.
Enucleación, 88.
— de las hemorroides, 309.
Epiploica, Bolsa, 95.
— Inserción, 189.
Epiplón, Colgajo de, 125.
— Inclusión del (en la sutura), 80.
Erectora, Función, 300.
Eritromicina, 21.
Escamas córneas, Identificación de, 55.
Escisión parcial de dentro afuera, 90.
Esclerodermia, 123.
Esclerosis esfintérica, 316.
Esfínter anal externo, 313.
— — interno, 313.
— — — Discisión del, 316.
— — subcutáneo, 193.
— — superficial y subcutáneo, 313.
— Continencia del, 192.
— interno, 311.
— Preservación de la continuación con métodos que conservan el, 297.
— profundo del ano, 193.
— puborrectal, 313.
— del recto, 313.
— superficial del ano, 193.
Esfínteres externos, 286.
— — Espasmo de los, 291.
— — Sutura de los, 320.
Esfintérico, Sistema, 192.
Espacio retroperitoneal, 270.
— subfrénico, 81.
— subhepático, 81.
Espacios peritoneales de demarcación y desagüe, 29.
Espasmolíticos (Hidergina-Pantesina), 117.
Espasmos duodenales, 71.
Espéculo de Brinkerhoff, 308.
Espina ilíaca, 294.
Espintarigrafía con ^{131}I, 114.
Esqueletización de la flexura cancerosa, 94.
Estenosis, 344.
— anorrectal, 322.
— duodenal, 58.
— — externa, 58.
— — interna, 58.
— del intestino delgado, 104.
— — — en la endoangiitis obliterante segmentaria, 117.
— de la membrana anal, 322.
Esterilización, 20.
Estimulantes, 16.
Estómago dilatado, 55.
Estrangulación, 128.
— e incarceración, 130.
Estreñimiento atónico, 16.
— Cirugía del, 233.
— crónico, 3.
— derecho, 3.
— espástico, 16.
— izquierdo, 3.
— mecánico, 3.
Estreñimientos por disreflexia, 3.
Estreptomicina, 21, 218.
Estricnina, 301.
Eupaverina, 16.
Evaginación, Mecanismo de, 141.
— transanal, 286.
Eventración, 339.
Extirpación en cuña, 125.
Eyaculación, 300.

F

Fascia ilíaca, 157.
Fenestración interna, 88.
Fiador distal, 115.
Fiadores en el repliegue del íleon, 220.
Fibrina, Tapón de, 311.
Fiebre tifoidea, 124.
Fístula aboral de Witzel, 80.
— de actinomicosis, 184.
— alta del intestino delgado, 336.
— baja de intestino delgado, 336.
— cecal, 264, 265.
— — con sonda, 293.
— cecovalvular, 285.
— duodenal externa, 78.
— — interna, 81.
— de duodeno, 336.
— duodenocólica, 81.
— externa de intestino grueso, 336.
— isquiorrectal, 315.
— lateral de sondeo, 102.
— de la región anorrectal, 313.
— submucosa, 313.
— transanal, 313.
— transesfintérica, 313.
— — circular, 315.
— de Witzel, 79, 139.
Fístulas, 344, 336.
— anorrectales, 314.
— duodenales internas, Causas de las, 82.
— de duodeno y de intestino delgado, Causas de, 78.
— del intestino grueso y rectovesicales, 240.
Fisura anal, 316.
— — Escisión de una, 316.
Flemón yeyunal, 122.
Flexura caudal, 91.
— duodenal, Inserciones mesentéricas de la, 48.
— duodenoyeyunal, 91.
— — Anatomía de la, 49.
— — y espacio retroperitoneal, 50.
— — Movilización de la, 91, 94.
— esplénica, 189.
— hepática del colon, 189.
Fosa anal, 192.
— duodenal inferior, 51.
— — superior, 51.
— — venosa, 51.
— de Treitz, 49.
Furazolidona, 21.

G

Gancho de Rehn, 280.
Ganglio pélvico, 194.
— semilunar, 16, 101, 118.
— — izquierdo, 50.
Ganglios retroperitoneales, 94.
Gastroenterostomía, 57, 72, 80.
Gastroyeyunostomía, 94.
— terminolateral, 96.
Glándula anal, 311.
Glándulas duodenales o de Brunner, 47.
— intestinales o de Lieberkühn, 47.
Gérmenes de la flora normal del intestino y algunos enteropatógenos, Agentes quimioterápicos contra los, 21.
Glicerina, Supositorios de, 16.

H

Heces, Análisis de, 11.
Hematemesis, 84.
Hemicolectomía derecha, 267, 268.
— — ensanchada, 271.
— izquierda, 274.
Hemivértebras, 86.
Hemograma e investigaciones hemoquímicas, 10.
Hemorragia, 310.
— criptogénica, 124.
— del divertículo de Meckel, 109.
— según la localización, 84.
Hemorroidal superior, 190.
Hemorroidales, Vasos, 193, 306.
Hemorroides, 306.
— complicadas, 308.
— externas, 306.
— internas, 306, 307.
— por inyección, Tratamiento de las, 308.
— mixtas, 306.
— de primer grado, 307.
— de segundo grado, 306.
— de tercer grado, 307.
Hepatoyeyunostomía terminoterminal, 96.
Herida por empalamiento, 237.
Hernia de Littré, 138.
— mural de Richter, 138.
— de Treitz, 5.
— de Treitz-Brösike, 51.
— de Treitz, Falsa, 73.
— de Treitz-Neumann, 51.
Hiato esofágico, 50.
Hidrocortisona, 218, 308, 322.
Hígado, Extractos de, 121.
Hilo, Método del paso del, 315.
Hormonas sexuales, 27.

I

Íleo por cálculo biliar, 143.
— por colelitiasis, 143.
— por cuerpo extraño, 143.
— duodenal arteriomesentérico, 71.
— — por compresión ligamentosa, 66.
— por estrangulación, 130, 135.
— Formas especiales de, 140.
— gravídico, 143.
— intestinal, Método quirúrgico en el, 135.
— del intestino delgado, 132.
— — — Formas patogénicas de, 131.
— — — y del intestino grueso, Diagnóstico diferencial del, 132.
— del intestino grueso, 132, 230.
— — — Mortalidad por, 232.
— — — Patogenia del, 230.
— — — con válvula ileocecal continente, 231.
— por invaginación, 140, 141.
— mecánico, 131, 337.

Íleo mecánico e íleo paralítico, Diagnóstico diferencial del, 133.
— — Patogenia típica del, 131.
— — postoperatorio, 337.
— meconial, 104.
— — y peritonitis, 53, 105.
— por obturación, 130.
— — difuso, 136.
— — en el intestino delgado, 136.
— paralítico primario, 137.
— postoperatorio, 133.
— recidivante por adherencias, 144.
— Riesgo de la apertura intestinal en el, 138.
Ileoanostomía, 223, 293, 295.
Ileocecal, Inserciones de las raíces mesentéricas en la región, 157.
— Región, 157.
— Válvula, 27.
— — Alteraciones de la, 183.
Íleon inferior, Enchufe del (y del muñón del recto), 295.
Ileostomía, 220, 294.
— Bolsa de, 221.
— Complicaciones de la, 227.
— — postoperatorias de la, 226.
— Esquema de secreción y de sustitución de la, 226.
Ileotransversostomía, 262.
— evasiva unilateral, 265.
— laterolateral, 269.
— Técnica de la, 266.
Incarceración, 128.
Incontinencia, 192.
— anal y rectal, 320.
— rectal, 321.
Infarto funcional, 112.
— intestinal, 115.
— — Anomalías en el, 114.
— — Apertura de la arteria ileocólica, 116.
— — Desvío de los muñones vasculares enfermos en el, 116.
— — Ligadura del muñón arteriosclerótico de la arteria mesentérica superior en el, 116.
— — Puntos de partida y factores causales del, 112.
— — Síntomas del, 113.
— en el intestino delgado, Localización del, 112.
— Mortalidad del tratamiento del, 117.
Injerto omental libre, 91.
Inspección, 4.
Insuficiencia, Signos de, 27.
Intervalo sin molestias, 73.
Intervención por vía perineal, 197.
Intestinal, Actividad. Regulación autónoma y medicamentosa de la, 16.
— Conducto. Sectores funcionales y arteriales del, 28.
— Disfunción, 16.
— Examen roentgenológico, 15.
Intestino, Cierre terminal del, 34.
— delgado, 100.
— — Actinopatía del, 121.
— — Anatomía del, 100.
— — Enredo estrangulado del, 63.
— — Extirpación de un divertículo del, 120.
— — Flatulencia patológica del, 3.
Intestino delgado, en la infancia, Síntomas del, 101.
— — Lesiones del, 147.
— — Localización y mortalidad en lesiones de, 148.
— — Mortalidad por atresia del, 102.
— — Movilización y esqueletización de un segmento de (para resecarlo), 33.
— — Signos clínicos comunes de las enfermedades del, 101.
— — Topografía y esquelototopia del, 100.
— — Tumores benignos del, 150.
— — Vascularización del, 100.
— grueso, Muerte por traumatismo del, 237.
— — Representación del (por contraste), 15.
— — — (por doble contraste), 15.
— Infección del, 334.
— ocluido, Aspiración del, 32.
— recto, 189.
— Rotación del (en direcciones normal y viciosa), 63.
— — inversa del, 62.
— — normal del, 62.
— Sección del, 33.
Intestinos delgado y grueso en la cavidad abdominal, Situación normal de los, 28.
— grueso y recto, Mortalidad por lesión del, 235.
— — — Técnica de las operaciones de, 262.
— Técnica general de las operaciones de, 29.
Intubación, 26.
— endotraqueal, 25.
Intubar, Indicación de, 25.
Invaginación bidigital, 37.
— de la primera infancia, Síntomas de, 140.
— sin prótesis, 96.
Investigación, Técnicas especiales de, 11.
Inyección en sonda duodenal, 15.
Inyecciones de alcohol, 322.
Irrigación, 10.
— arterial de la flexura duodenoyeyunal, 51.
— — de la región ileocecal, Variante de la, 158.
— — típica de la región ileocecal y de la flexura derecha, 100.
— del intestino delgado, 100.
Isoniacida, 218.

K

Kerckring, Válvulas conniventes de, 15.
Kümmell-Borchers-Winkler, Método abdominal de, 318.

L

Laboratorio, Exámenes técnicos especiales de, 10.
Lanolina, 308.
Laparoscopia, 13.
Laxantes, 16.
Lesión duodenal, Método operatorio en la, 74.
Lesiones penetrantes y contusas, Mortalidad de las, 149.
Ligamento anococcígeo, 284.
— colecistocólico, 189.
— esplenocólico, 274.
— frenocólico, 274.
— gastrocólico, 268, 274, 275.

Ligamento hepatocólico, 189.
— de Ladd, 66.
— pectíneo, 316.
— suspensorio de la mucosa, 310.
— — — del recto, 193.
— de Treitz, 96.
Ligamentos congénitos, 66.
— freno y esplenocólico, 189.
Limpieza rápida, 10.
Línea dentada, 193.
Linfanotuberculosis mesentérica, 171.
Linfogranuloma de Hodgkin, 5.
— inguinal, 324.
— intestinal, 155.
Linfomas, 251.
Linfosarcoma, 97.
— con metástasis, 154.
Lipomas, 251.
Líquido, Aportación parentérica de, 57.
— Sustitución de, 333.
Líquidos orgánicos, Sustitución de, 17.

M

Materias inorgánicas de líquido, Sustitución de, 17.
Medargal, 79.
Medicación preventiva, 57.
— previa, 24.
Megacolon, 201.
— idiopático, 201.
— Operación, según Duhamel, del, 205.
- Resección, según Swenson II, del, 204.
— sintomático, 201.
— — con fístula rectovaginal y atresia del recto, 202.
Megaduodeno, 58.
— adquirido, 58.
— congénito, 58, 71.
— Formas secundarias y sintomáticas del, 59.
— primario, 58.
— sintomático, 60.
Melanomas malignos del anorrecto, 298.
Melena, 84.
Membrana de Jackson, 3.
— Potencial variable de la, 16.
Membranas, Sección de, 57.
Mesentéricos (superiores), Vasos, 48.
Mesenterio ileocólico propio, 61.
— Topografía de la raíz del, 100.
— yeyunal, 50.
Mesocolon, Cierre del, 91.
— Infiltración del, 91.
Mesosigmoides, 189, 280, 281.
Metabolismo, Balance postoperatorio del, 332.
Meteorismo, 3.
— fermentativo, 16.
Métodos operatorios en anomalías del tipo III, Resultados de los distintos, 200.
Micostáticos, 184.
Miller-Abbott, Tubo de, 137.
Milligan y Morgan, Método operatorio de. 309.
Miomas, 251.
Morgagni, Columnas de, 324.
Mortalidad de los casos con lesiones de las paredes intestinales por íleo, 136.
— de las lesiones instrumentales del recto y del intestino grueso, 319.
Mucocele, 169.
Mucosa duodenal, 47.
Muirapuama, 301.
Músculo elevador, 284.
— ilíaco, 157.
— puborrectal, 286, 313, 317.
— — Sutura del, 320.
— de Treitz, 49, 71, 72.
— — Sección del, 72.
Músculos elevadores rectales, 287.
— longitudinales del recto, 193.
— orbiculares del recto, 317.

N

Narcosis en cirugía de intestinos, 24.
— combinada moderna, 24.
— intestinales, Localización de las, 122, 132.
Neomicina, 20, 21, 218.
Neotebén, 324.
Nervio crural, 157.
— esplácnico, 129.
— hipogástrico, 194.
— pélvico, 194.
— pudendo, 194.
Nervios erectores, 194.
Neumatosis quistoide, 125.
Neurovasculares, Vainas, 192.
Nistatina, 20, 21.
Noble, Operaciones de, 144.
Nódulos hemorroidales, 307.
— primarios, 307.
Novobiocina, 21.
Novocaína, 118, 307.
— Administración prolongada de, 122.
— Bloqueo de la pared intestinal con, 128.

O

Obstrucción alta vascular, 113.
— arterial y venosa, Formas de evolución de la, 112.
— baja vascular, 113.
— Forma aguda de la, 113.
— en el roentgenograma, Altura de la, 135.
— de los vasos mesentéricos superiores e inferiores, Diagnóstico diferencial de la, 113.
Obturación, 128, 130.
Oclusión duodenal completa, 54.
— — infrapapilar, 52.
— — suprapapilar, 52.
— embólica, 112.
— intestinal alta de la primera infancia, 53.
— — y duración de la enfermedad, Mortalidad de la, 134.
— — y edad de los enfermos, Mortalidad de la, 129.
— — Fisiopatología de la, 128.
— — mecánica, 127.

Oclusión intestinal paralítica, 127.
— — Patogenia y mortalidad relativa de la, 128.
— — Situación típica de los niveles intestinales en el roentgenograma en la, 135.
— — Terapéutica sustitutiva de la, 128.
— — Tratamiento de la, 128.
— del intestino delgado, 127.
— Shock resultante de la, 128.
— de vasos mesentéricos, 111.
Oclusiones arteriales, Localización de las, 111.
— duodenales infantiles, 53.
— venosas y arteriales en el conducto gastroentérico, Localización de las, 112.
— — Localización de las, 112.
Ocronosis, 13.
Ombligo, 294.
Omniflor, 341.
Onfaloentérico, Persistencia del conducto, 107.
Operaciones anorrectales, Complicaciones consecutivas, 325.
— en el recto y el colon, Complicaciones después de, 300.
Operatorio, Método, 74.
Orina, Déficit de, 333.
Ováricos, Vasos, 281.
Óxido nitroso y oxígeno, Mezcla de, 25.

P

Palpación, 5.
Páncreas anular, 60.
— — Edad del, 60.
— Cabeza del, 48.
— Cuerpo del, 95.
Pancreatoduodenal inferior, 100.
Pancreatoduodenales, Vasos (anteriores), 91.
Pancreatoyeyunostomía terminoterminal, 94.
Pantalla fluoroscópica, 15.
Pantocaína, 307.
Pantopón, 24.
Papila anal, 316.
Papilitis, 316.
Parafina, 308.
Parálisis peritonítica, 337.
— postoperatoria, 337.
— secundaria, 337.
Paralizantes, 16.
Paraproctos, 280.
— inferiores, 283.
Parasimpático, Sistema, 16.
Pared intestinal, Lesión irreversible de la, 129.
Parotiditis, 341.
Pectenosis, 316.
Pélvico, Tronco, 300.
Pelvirrectal, Espacio, 292.
Pelvis menor, 284.
Percusión, 4.
Perforación del apéndice, 162.
— por aire comprimido, 240.
— por cuerpo extraño en el duodeno, 74.
— por cuerpos extraños, 149, 239.
— y diagnóstico erróneo de apendicitis en los diversos grupos de edades, 161.
Perforación en dos tiempos, 74.
— instrumental del intestino, 237.
— intestinal espontánea, 239.
— Sospecha de, 10.
Periproctos, 281.
Peritiflitis, 166.
— Palpación en la, 165.
— Tratamiento de la, 166.
Peritoneales, Signos, 147.
Peritoneo de Douglas, 282.
— del fondo de saco de Douglas, 191.
— del pliegue de Douglas, 280.
Peritonitis, 335.
— biliar, 337.
— meconial, 106.
— postoperatoria, 335.
— urinaria, 336.
Petz, Aparato de, 277.
Piel, Escisión fraccionada de la (en el punto anal), 322.
— Zonas álgicas a distancia de la, 6.
Pinza de Allis, 308.
— de Doyen, 31, 35.
— vascular, 115.
Pinzas curvas de Halsted, 308.
— de grano de Rotter, 313.
— de Halsted, 96, 311.
— de Kocher, 272, 283.
— de Mikulicz, 282.
— de Overholt, 72, 282.
— de Wertheim, 286.
Plastia del músculo glúteo de Shomaker y de Welke, 320.
— — recto interno de Pikrell, 320.
— triangular de adaptación, 96.
— en Y-V, 322.
— en Z, 322.
Plegadura de Noble, 144.
Plexo aórtico, 194, 300.
— cavernoso, 194.
— hemorroidal, 282.
— — medio, 301.
— hipogástrico, 194, 300.
— nervioso de la pared intestinal, 16.
— solar, Instilación permanente en el, 122.
— venoso sacro, 300.
Pliegue peritoneal de Douglas, 189, 192.
— — de Treitz, 49, 72.
Pliegues circulares de Kerkring, 77.
— duodenoyeyunales, 49.
Polimixina, 21.
Pólipo en forma de cereza, 243.
— sigmoideo con degeneración maligna, 245.
— velloso, 243.
— verrugoso, 242.
Pólipos adenomatosos del conducto intestinal, Degeneración maligna de, 245.
Poliposis del colon, 244.
— difusa con anomalías de pigmentación, 246.
— familiar, 245.
Polivinilpirrolidona, 148.
Postoperatoria, Fisiopatología de la fase, 331.
Postoperatorias, Regulaciones, 332.

Potasio, 333.
— Pérdida de, 52.
Potentia coeundi, 300.
Prednisolona, 322.
Preparación especial del enfermo, 16.
Proctitis, 322.
— bacteriana, 323.
— blenorrágica, 324.
— en enfermedades venéreas, 14.
— específica, 14.
— inespecífica, 13.
— roentgenogénica, 323.
— traumática, 323.
— tuberculosa, 323.
Proctocolectomía, 27.
— subtotal, 287.
— total, 222.
Proctoscopia, 13.
Profilaxis con Trasylol, 76.
Prolapso, 344.
— anal con toda la pared, 317.
— del ano y del recto, 316, 317.
— de mucosa, 316.
— de un nódulo, 308.
— de primero, segundo, tercero y cuarto grados, 316.
— del recto, 316, 317.
— rectosigmoides con peritoneo de Douglas, 316.
— simple de mucosa, 317.
— — del recto, 318.
Promontorio, 282.
Propyzil, 218.
Próstata, 281.
Prostáticas, Vías, 300.
Proteínas, Balance de, 18.
— Sustitución de, 19.
Protracción, 125.
Prueba de Fantus, 10.
— de Farber, 55.
— de Volhard, 10.
Prurito anal, 322.
Ptosis duodenal, 66.
Pulmonar, Infección, 334.
Punción intestinal, 31.
Puntos de Blaisdell, 321.
— de colchonero, 271.
— de Halsted, 102.
— de Lanz, 159.
— de McBurney, 159, 168.
— seromusculares en W, 34.

Q

Quinina-uretano, 316.
Quiste quiloso, 107.

R

Raíces sacras, 300.
— mesentéricas, 47, 100, 189.
— — del colon transverso, 189.
— — del intestino delgado, 189.
Reacción intestinal, Esquema preparatorio para, 28.
Reconocimiento clínico, 4.
Recto, Anatomía del, 191.
— Enfermedades sexuales del, 324.
— Extirpación del, 280, 282, 284.
— — abdominoperineal del, 278.
— Función aponeurótica y muscular del, 192.
— Musculatura circular del, 193.
— — longitudinal del, 192.
— — orbicular del, 313.
— Plegadura posterior longitudinal del, 318.
— y rectosigmoides, Cuerpos extraños en el, 240.
— Repliegues del, 15.
— Rotura del (por compresión abdominal), 240.
— Sección por un plano frontal del, 192.
— Sífilis primaria del, 324.
— Tabique intermuscular del, 193.
— Trastornos de la potencia después de extirpar el, 300.
— Tumores benignos en el, 14.
— — malignos en el, 14.
— Vascularización arterial y venosa del, 193.
— — e inervación del, 194.
— Vasos y ganglios linfáticos del, 194.
— — linfáticos del, 195.
Rectoscopia, 13.
Rectosigmoides, Inervación del, 194.
— Resección abdominal del, 283.
Rectotomía posterior, 248, 249.
Reflejo gastrocólico, 16.
Reflujo gástrico persistente, 332.
Relajantes musculares, 25.
Repliegue y fosa de Treitz, 50.
— peritoneal de Douglas, 191.
Resección abdominal según Schloffer-Dixon, 322.
— con anastomosis primaria, 102.
— de Billroth, 77, 78.
— de carcinomas, Medidas preventivas acreditadas, 22.
— circular segmentada, 90.
— del colon transverso, 271, 273.
— en cuña, 90.
— intestinal, Límite de tolerancia de la, 27.
— del intestino delgado, 27.
— de Mikulicz, 318.
— de Miles, 318.
— procontinencial del recto, 285, 296.
— protractiva, 102, 142, 148, 236, 275.
— del recto, 279.
— — según Bacon, 292.
— — según Hartmann, 287.
— del rectosigmoides, 293.
— Segmentaria, 98.
— del segmento caudal del duodeno según Halsted, 90.
— transanal procotinencial del recto según Bacon, 291.
— tópica transduodenal, 90.
Reserva alcalina, 334.
Retroperitoneal, Lesión (inadvertida), 74.
Retroperitoneales, Lesiones, 74.
Roentgenograma sin contraste del abdomen, 15.
Roentgenológica, Imagen (niveles en la), 101.
Rotación viciosa, Edad de la, 61.
Ruidos peristálticos, Ausencia de, 55.

S

Saco de Douglas, Punción del fondo de, 167.
Sacro, Cavidad del, 282.
Salazopirina, 218.
Sales de Glauber, 16.
Sanursex, 301.
Sarcoma duodenal, 97.
— — Síntomas clínicos del, 97.
— fusocelular, 97.
Sarcomas del intestino delgado, Curaciones de cinco años de, 154.
Secreción y resorción, Equilibrio de, 17.
— — Sistema funcional, 52.
Secreciones, Restricción de pérdidas de, 17.
Segmento duodenal, Movilización, según Kocher, del segundo, 75.
Semicupios calientes, 307.
Sherrens, Triángulo de, 161.
Sigmoides inferior, 190.
— superior, 190.
Simpático, Cadena del gran, 194.
— Sistema, 16.
Simpatocotomía, 332.
Síndrome de Drachter, 161.
— del fondo de saco, 341.
— de Peutz-Jegher, 246.
— utricular, 121.
— de Zollinger-Ellison, 124.
Sínfisis, 294.
Síntomas anamnésicos, 3.
— oncoides, 15.
— protoscópicos, Diagnóstico diferencial de los, 13.
Sjoerdsma y Udenfried, Procedimiento de, 11.
Sodio, Déficit de, 17.
Solución de Ringer, 340.
Soluciones infundibles y sus indicaciones, 18.
Sonda en el estómago, 25.
— de Kocher, 95, 313.
— de Miller-Abbot, 79, 121.
— de Nélaton, 56.
— olivar de Butzengeiger, 15.
— — permanente, 332.
— rectal, 15.
Sprung, Emisor intestinal de, 13.
Stress, 3.
Strifnon, 218.
Substancias minerales, Sustitución de, 333.
Sulfamidas, 21, 184.
Sutura en bolsa de tabaco, 109.
— — — Doble, 125.
— de Bunnel, 320.
— de colchonero de Lambert, 121.
— doble seromuscular, 80.
— duodenal, 75.
— insuficiente, Difusión de la, 139.
— — Prevención de la, 139.
— intestinal terminal, 34.
— invaginante, 75.
— — en masa, 30.
— de Lembert, 30, 34, 271.
— muscular de colchonero, 75.
— protegida con asas contiguas, 40.
Sutura típica discontinua, 121.
— — de intestino, 30.
Suturador de Petz, 93, 271.
Swenson, Método de enchufe de, 203.

T

Taleudrón, 20, 218.
Tejido adiposo isquiorrectal, 291.
Tejidos, Aspiración de, 11.
Tetraciclina, 21, 121.
Tiosulfato de oro, 218.
Torzales de Bunnel, 321.
Transito entorpecido, 334.
Transversocolostomía, 262.
Transversostomía, 262.
— evasiva bilateral, 266.
Trasylol, 17, 52, 57, 79, 81.
Tratamiento citostático postoperatorio, 23.
— operatorio de Rehn-Delorme, 318.
— postoperatorio de las repercusiones de la enfermedad fundamental, 342.
Trenimón, 22.
Tripsina y calicreína, Activador de, 52.
Trombosis de los nódulos internos, 308.
— venosa, 112.
Tronco celíaco, 48, 100.
Tuberculosis estenosante del intestino delgado, 182.
— ileocecal, 180.
— — neoplásica, 181.
Tumor en el colon y en el recto, Recidiva del, 299.
Tumores benignos, Degeneración maligna de, 151.
— — del duodeno, Frecuencia relativa de, 84.
— — del intestino delgado, Estructura de los, 150.
— — Mortalidad quirúrgica de, 151.
— malignos del intestino delgado, Sintomatología, de los, 153.
— palpables, Diagnóstico diferencial de los, 5.

U

Úlcera diverticular, 108.
— del intestino delgado, Mortalidad de la, 124.
— simple, 124, 212.
Uréter, 268, 285.
Útero, 280.

V

Vagotonía, 27, 332.
Varicozid, 317.
Vasos mesentéricos superiores, 112.
Vejiga, 280.
— Trastornos de evacuación de la, 334, 341.
Vena cava, 193.
— esplénica, 49, 101.
— gastroepiploica derecha, 49.
— hemorroidal inferior, 193, 307.
— hemorroidal media, 193.
— — superior, 193.
— ilíaca, 157.
— — primitiva, 193.
— mesentérica inferior, 50, 101.

Vena mesentérica superior, 49, 101.
— pancreatoduodenal inferior, 49.
— porta, 49, 101.
— — y sus afluentes, Anatomía de la, 29.
Venas del intestino delgado, 100.
— y vasos linfáticos de un asa yeyunal, 101.
Vértebras hendidas, 86.
Vesículas seminales, 300.
Vientre de batracio, 202.
Villikinin, 16.
Vitamina B_{12}, 27, 121, 218.
Vitamina K, 325.
Vólvulo en el hipogastrio, 64.
— en el intestino delgado, 64.
— en el mesogastrio, 64.
— retorcido, 63.
— del sigmoides, 137, 143, 231.
Vómito a chorro, 54.
Vómito reflejo inicial, 4.
— retrógrado, 4.
Vómitos, 4.

Y

Yeyunitis, 121.
Yeyuno, íleon y colon derecho linfático retropancreático, Vías linfáticas regionales del, 158.
Yeyunostomía, 76.
— alta, Aspiración quirúrgica con tubo de Miller-Abbott, a través de una, 138.
Yoduro potásico, 184.
Yohimbina, 301.

Z

Zefirol, 309.

M. KIRSCHNER

Tratado de técnica operatoria general y especial

Tomo VII. Primera parte

Operaciones en la cavidad abdominal

Incluye las modernas adquisiciones de la Cirugía: proceso de la anestesia y la narcosis, las nuevas investigaciones sobre la dinámica del metabolismo, las funciones orgánicas durante la enfermedad, la operación y el curso postoperatorio, el descubrimiento de los bacteriostáticos y, sobre todo, la importancia de compensar a su debido tiempo los trastornos ocasionados por la intervención mediante transfusiones de sangre.

La cirugía del intestino, que se ha beneficiado extraordinariamente de los modernos bacteriostáticos y del uso habitual de las sondas gástricas o intestinales, ha sido objeto de particular y detenida atención. El final de la obra recoge una extensa bibliografía, no sólo alemana, sino también de la mayor parte de los países europeos, y muy especialmente de los Estados Unidos. Comprende asimismo un interesante apéndice sobre los más modernos medicamentos, sulfamidas y antibióticos, y sus acciones, de especial interés para el progreso de la cirugía abdominal.

La ilustración, de gran riqueza y claridad, facilita la comprensión de las más complejas técnicas quirúrgicas que actualmente se efectúan en la cavidad del abdomen.