

JEAN-LOUIS FAURE

Au-dessus de la Guerre, il y a la Paix!
Au-dessus de la Chirurgie, il y a la Science qui nous en délivrera!



Prof. Dr Gregorio Amunátegui

APUNTES DE CIRUJÍA

Hesa.

—— Lecciones del Doctor ——
GREGORIO AMUNÁTEGUI
Profesor de dicha asignatura
en la Facultad de Medicina

Publicadas con láminas por
ARÍSTIDES R. AGUIRRE

IMPRENTA UNIVERSITARIA
Bandera 130—Santiago
1915
1917



PRÓLOGO

He autorizado la publicacion de estos APUNTES con el buen deseo de facilitar a mis alumnos el aprendizaje del ramo cuya enseñanza me está confiada.

La cirujía operatoria se reducia ántes al estrecho campo de las ligaduras, amputaciones i resecciones; i el alumno llegaba a cursar clínica sin darse cuenta de las intervenciones, como si sus estudios anteriores no tuviesen relacion ninguna con los procedimientos que veia poner ahora en práctica. Hoi dia abarca un campo de accion inmenso; ha ido ganando terreno de la superficie a la profundidad del cuerpo, i todos los órganos son del dominio de su actividad. Ha contribuido a esto el perfeccionamiento de la esploracion clínica, que permite diagnosticar a tiempo afecciones que ántes no eran bien precisadas. Este *diagnóstico clínico* comprende tambien las indicaciones i contra-indicaciones, la oportunidad i el método operatorio en cada intervencion. Una vez resuelta, deben conocerse a fondo dos requisitos indispensables: la *asepsia* i *antisepsia* (del campo operatorio, de las manos del cirujano i ayudantes, de las gasas, compresas i vendaje) i la *anestesia* del paciente, ya sea jeneral (cloroformo, éter, etc.) o local (cloruro de etilo, cocaína, estovaína, etc.)

Hoi dia se da mucha importancia a las anestesia raquídea introducida por BIER en la práctica i jeneralizada por TUFFIER, i ademas a la neuro-anestesia (Leitungs anästhesie) debida a

BRAUN de Leipzig, i mui recomendada por KOCHER. Pues se debe tratar siempre de abolir, o por lo ménos de disminuir el dolor e impedir tambien la inoculacion, en las heridas operatorias, de productos infecciosos que puedan poner en peligro la vida del enfermo.

Tanto el diagnóstico como la asepsia i la anestesia son de suma importancia; de ellos dependen el éxito i los progresos de la cirujía moderna, i su estudio prolijo i esmerado es del dominio de la clínica quirúrjica.

Pero, dada la estension estraordinaria que han adquirido las indicaciones del tratamiento operatorio de las enfermedades, lójico es que la técnica quirúrjica, cuyo principal fundamento estriba en el conocimiento de la anatomía, se haya tambien perfeccionado en alto grado.

En un curso de cirujía operatoria hai que tomar en cuenta no sólo los ejercicios de anfiteatro que enseñan al alumno el manejo del cuchillo i lo habitúan a tener siempre presentes los datos anatómicos de la rejion en que trabaja; sino que tambien debe pensarse en que ese alumno necesita de estos conocimientos para servirse de ellos en sus clínicas i mas tarde en la práctica profesional. Es menester, pues, dirijir la enseñanza en este sentido, iniciando al alumno en el estudio de las indicaciones i eleccion de los métodos operatorios, haciéndolo asistir de cerca a los servicios de cirujía para que pueda sacar un provecho mayor en las clínicas quirúrjicas.

De aquí nace la dificultad que encuentro cada año al principiar mis lecciones para recomendar a mis discípulos un testo que, sin ser demasiado estenso, abarque estos principios fundamentales.

Existen, como es sabido, numerosas obras en todos los idiomas consagradas a la técnica quirúrjica. Muchas son demasiado personales i, aunque excelentes para un cirujano con su criterio ya formado, no lo son igualmente para el principiante que necesita ideas mas jenerales i concisas, tal es el *Tratado de operaciones* del profesor KOCHER (de Berna) que ofrece a la vez conceptos clínicos bien ilustrativos. Otras, como el clásico *Manual operatorio* del profesor FARABEUF tratan sólo una parte de la materia i tan estensamente que parecen escritas para el maestro i no para el alumno,

Un grupo de prosectores de la Facultad de Medicina de Paris ha completado oportunamente la obra de FARABEUF con siete volúmenes de *Técnica operatoria*, destinados a las operaciones regladas que se practican en la cabeza, cuello, tórax, abdómen i órganos en ellos contenidos. El cirujano, profesor BERGER, que patrocina la obra, hace notar, con razon, que en ella no se trata ni de las indicaciones operatorias, ni se comparan los diversos procedimientos con un fin terapéutico, ni se mencionan tampoco los resultados obtenidos; se sientan reglas fijas con una base anatómica segura. Es un excelente guía para los trabajos de anfiteatro.

El *Curso de operaciones en el cadáver* del profesor von BERGMANN es admirablemente claro e instructivo; pero a pesar de haberse agregado en su última edicion una segunda parte que trata de algunas operaciones de rejiones, resulta siempre deficiente.

Apunto a continuacion algunas de las principales obras (tratados, manuales o monografías) que se refieren mas directamente a la materia en cuestion i cuyo conocimiento importa no sólo al estudiante sino al práctico en jeneral.

BARDELEBEN und HAECKEL. — Atlas der Topographischen Anatomie (1894).

HILDEBRAND.—Grundiss der Chirurgische—topographischen Anatomie (1894).

JOESSEL und WALDEYER.—Lehrbuch der Topographisch—chirurgischen Anatomie mit Operations übungen an der Leiche (2 Theile 1899).

TESTUT et JACOB.—Traité d'Anatomie topographique avec aplications médico—chirurgicales (2 t. 1909).

TILLAUX.—Anatomie topographique.

***

E. ALBERT.—Lehrbuch der chirurgie und operationslehre (4 vol).

V. BERGMANN und ROCHS. — Anleitende Vorlesungen für den Operations—Cursus an der Leiche (2 partes, 4.ª ed. 1903).

A. BIER.—Absetzungen an der Gliedern (Die Deutsche Klinik (1901).

BOCKENHEIMER und FROHSE.—Atlas typischer chirurgischer operationen (K. Chirurgische Univ. Klinik z. Berlin)—(1906).

CHALOT et CESTAN.—Traité élementaire de chirurgie et de technique opératoire. 5.ª édit. 1906.

A. CHIPAULT.—Chirurgie opératoire du système nerveux (2 tomos, 1894).

E. DOYEN.—Traité de Thérapeutique chirurgicale et de Technique opératoire (Tomo 1.º, Technique chirurgicale générale, 1908).

FARABEUF.—Précis de Manuel opératoire (1909).

F. V. ESMARCH.—Handbuch der Kriegschirurgischen Technik (2 tomos).

F. v. Esmarch und Kowalzig.—Chirurgische Technik.
Hartmann.—Travaux de Chirurgie anatomo-cliniques: première série (Voies urinaires—Estomac—1903) 2.me série (Voies urinaires—Testicule.—1904)· 3.ème série (Chirurgie de l'intestin, 1907).
J. Israel.—Chirurgische Klinik der Nierenkrankheiten (1901).
H. Kehr.—Technik der Gallesteinoperationen (1905).
Th. Kocher.—Chirurgische operationslehre (5.ª ed. 1907).
Otto Körner.—Die Otitischen Erkrankungen des Hirns (1894)
W. Korte.—Chirurgie der Gallenwege und der Leber (1905).
O. Laurent.—Anatomie clinique et Technique opératoire (1911).
F. Léjars.—Chirurgie d'urgence (4.ª ed. 1904).
M. Pollosson.—Précis de Médécine opératoire (3.ª ed. 1911).
Prosecteurs de la Faculté de Paris.—Précis de Technique opératoire (7 vol. 1908-1913).
R. Proust.—Prostatectomie (1906).
E. Quénu et H. Hartmann.—Chirurgie du Rectum (1895).
Riedel.—Gallesteinkranheiten (1892).
E. Sonnenburg.—Perityphlitis (2.ª ed. 1895).
Sonnenburg und Muhsam.—Compendium der operations und Verbandstechnik (2 tomos, 1903).
Allen Starr.—New York—Hirnchirurgie (1894).
Von Winiwarter.—Lehrbuch der chirurgischen Operationen (1895).
Otto Zuckerkandl. — Atlas und Grundriss der chirurgischen operationslehre (i edicion francesa con adiciones de A. Mouchet).
P. Lecène.—Précis de Médecine Opératoire (1911).

***

E. v. Bergmann und P. v. Bruns.—Handbuch der Praktischen Chirurgie (5 tomos, 1907).
Joachimsthal en colaboracion con Boffa, Lorenz, etc.—Handbuch der Orthopädischen Chirurgie (2 tomos, 1906).

Ademas, creo interesante i justo hacer mencion de las *Memorias de licenciado* desde 1897 (fecha en que se presentan impresas a la comision examinadora) que tratan de cirurjía operatoria. Algunas ofrecen estadísticas de nuestros hospitales, describen los métodos operatorios puestos en práctica por mis colegas de clínicas i constituyen el principio de nuestra literatura quirúrjica nacional. Pueden consultarse en la Universidad de Chile, en la Facultad de Medicina i en la Sociedad Médica.

G. A.

A mi futura colega Alicia Vera, con mis cordiales votos por que se realicen plenamente los ideales que cifra en la profesión que ha elejido.

Viña del Mar, 12 de noviembre de 1947.

JENERALIDADES

En el sentido mas lato de la palabra, se llama Operacion, la obra metódica de la mano desnuda o armada de un instrumento o de un aparato de cirujía que se emplea con un fin terapéutico o con el objeto de obtener un diagnóstico determinado.

El cirujano interviene, en muchos casos, sin necesidad de instrumentos especiales, en la reduccion de una luxacion: otras veces, armado de un instrumento llena un fin terapéutico sin que esta operacion sea sangrienta como pasa en un cateterismo por ejemplo, i por último es necesario servirse de instrumentos cortantes para realizar una operacion sangrienta.

Sin entrar en divisiones especiales, pueden encontrarse encuadradas todas las operaciones en tres grupos: *la incision, la escision o reseccion i la amputacion.*

La direccion correcta de la *incision* cutánea para proporcionar acceso franco a los órganos que se buscan i el evitar con seguridad toda herida accesoria o inútil al penetrar profundamente son los objetos principales que se debe proponer el cirujano en el acto de operar.

Conviene sobre todo que aprenda a respetar, no sólo los vasos, cuya lesion se revela por hemorrajias, sino las ramificaciones nerviosas, tanto gruesas como finas o, lo que es lo mismo, que aprenda a elejir para dar sus cortes las zonas limitantes o fronterizas de las espansiones nerviosas.

En este sentido se deben juzgar como típicas ciertas incisiones para determinadas rejiones, o lo que es lo mismo, que entre todos los métodos que pueda elejir haya hoi uno solo que merezca la preferencia; i al establecer reglas sencillas para la ejecucion de las intervenciones quirúrjicas, deben éstas ser seguras i respetarse al mismo tiempo en grado máximo las partes que merecen esta precaucion.

Las *escisiones* i *resecciones* constituyen el segundo grupo de intervenciones operatorias. En este caso no se trata tan sólo, como en el anterior, de descubrir algun órgano profundo por el camino mas corto, sino de separar del cuerpo todo un órgano o una parte de él. Para ello los profundos se deben poner al descubierto de tal modo que la parte del cuerpo que se haya de estirpar se pueda ver i tocar con toda comodidad a fin de que sea posible la ablacion de todo lo enfermo de un modo fácil i seguro.

Las resecciones de las articulaciones i de los huesos constituyen el tipo de las escisiones, pero pueden colocarse tambien en igual categoría las estirpaciones de órganos internos o tumores.

Por último, en un tercer grupo se trata de la estirpacion de la porcion terminal de una parte del cuerpo o de su totalidad, sea mayor o menor la estension de la porcion estirpada. Estas operaciones reciben el nombre de *amputaciones*.

En este caso, la técnica tiene que satisfacer como nueva indicacion la de dar una forma determinada i proporcionar cubierta espontánea a la parte del cuerpo de donde se estirpa la porcion amputada.

En las incisiones, por profundas que sean, i supuesto el empleo del método antiséptico, basta con volver a poner en contacto recíproco los tejidos que hubiesen sido separados durante la operacion.

En cambio, en las escisiones i mas aun en las amputaciones, se ponen en contacto tejidos que no estaban ántes aplicados entre sí.

En toda operacion deben conocerse a fondo los tres actos elementales que la constituyen, a saber: *la division de los tejidos, la hemostásis i la reunion de los tejidos*.

DIVISION DE LOS TEJIDOS.—Puede tratarse de las partes blandas, piel, tejido celular, músculos u órganos internos o bien

de los huesos; en cada uno de estos casos el arsenal quirúrjico i el modo de operar son diferentes i sujetos a reglas que varian por cierto en cada operacion, pero que pueden englobarse para dar una idea de conjunto.

En la division de las partes blandas, la solucion de continuidad puede ser producida, i lo es en la mayor parte de los casos, por un instrumento cortante, es decir, se hace una incision, una seccion limpia, o bien se lleva a cabo destruyendo los tejidos, contundiéndolos.

Los instrumentos que se emplean para la *division sangrienta* de las partes son el cuchillo i las tijeras; i como ausiliares las pinzas anatómicas o quirúrjicas, sondas acanaladas i separadores. El cuchillo puede tener distintas formas i dimensiones, segun la rejion en que opera: rectos, convexos, cóncavos, abotonados.

La manera de tomar el cuchillo varia segun la forma de la incision, la rejion i el objeto de la operacion. No pueden darse reglas absolutas; depende del hábito del cirujano i de la costumbre de su manejo. Puede tomarse de cuatro maneras: como pluma de escribir, como cuchillo de mesa, como arco de violin i con toda la mano.

Las incisiones pueden ser de fuera adentro, de dentro afuera i subcutáneas.

Hecha la incision de la piel i tejido celular, se ausilia el cirujano con los separadores, a fin de poner a descubierto las partes profundas.

El uso de las tijeras en cirujía es de gran importancia en la estirpacion de tumores, por ejemplo, o bien para completar una incision como en las laparotomías.

La puncion tiene por objeto la estraccion de líquidos de las cavidades del cuerpo, diagnóstico de alteraciones patolójicas en las profundas e inyeccion de líquidos medicamentosos.

Se usan con fines determinados los siguientes aparatos e instrumentos: el trócar, la jeringa de Pravaz u otras, los aspiradores Potain o Dieulafoy i el aparato de hipodermoclísis.

El raspaje se emplea para la estirpacion, la estraccion o separacion de tejidos enfermos, dejenerados, reblandecidos o inflamados i puede hacerse en las partes blandas o en los huesos. Ejemplos: un goma, un tubérculo de la piel, un ganglio tuberculoso, un resto de tumor maligno que no ha sido posible estirpar

completamente, un foco de tuberculósis ósea, etc. Se usa con tal objeto ya sea un trozo de gasa o bien instrumentos especiales, las cucharillas que pueden ser cerradas o abiertas, con ventana, etc.

El segundo método para dividir los tejidos es la *separacion no sangrienta*. Cuando se trata de dividir el tejido celular, tejidos laxos, el mejor instrumento es el dedo; por ejemplo, para estirpar ganglios tuberculosos, o para enuclear un lipoma. En algunas rejiones, como en las fosas nasales, para estirpar pólipos, se usan pinzas especiales por medio de las cuales se consigue estraerlos torciendo repetidas veces su pedículo hasta que se desprendan; así los vasos se obturan i la hemorrajia es insignificante.

La division de los huesos se efectúa en diferentes circunstancias: en las amputaciones, en las resecciones, para estraer secuestros, en las ósteo-mielitis, en las fracturas para levantar o estraer un secuestro, en las deformaciones (osteotomías).

El instrumental consiste en la rujina usada para separar el periostio i poner el hueso a descubierto, en seguida las sierras de arco, de mango i de cadena o de Gigli, cinceles, osteótomos, gubias, cizallas, pinzas gubias i como accesorios los separadores i las palancas. Las cucharillas tienen aquí tambien su indicacion para regularizar los huesos, para raspar el periostio o bien un foco enfermo en el interior de un hueso.

HEMOSTÁSIS.—Evitar la pérdida de sangre, cohibir la hemorrajia, es deber del cirujano, quien debe tratar que en cada operacion, sea la menor posible, sobre todo en los individuos debilitados, anémicos, en los niños i en los ancianos.

La hemostásis, el evitar la salida de sangre de los vasos, puede ser *previa* (ántes de la operacion), *temporal* (durante la operacion) i *permanente* o *definitiva*.

Hemostásis previa.—En algunos casos se ligan ántes de la operacion las arterias que van a irrigar el campo operatorio. En la estirpacion de la lengua, a consecuencia de un cáncer, se ligan ántes las arterias linguales; otro tanto se hace con la carótida esterna en la reseccion del maxilar superior. En la desarticulacion del muslo por el método de VERNEUIL se comienza el acto operatorio ligando la femoral; la axilar, en la amputacion interescápulo torácica. O bien se cierra la luz de la arteria durante el tiempo que dure la operacion por medio de la compre

sion dijital hecha por un ayudante. En los casos de estirpacion de tumores que tienen adherencias mas o ménos fuertes con los tejidos vecinos i ricos en vasos, se toman los vasos i las adherencias por medio de pinzas de presion i se ligan en sus dos estremidades con seda o catgut.

En las operaciones de las estremidades se emplea la hemostásis provisoria de ESMARCH.

Consiste el método de Esmarch en hacer refluir la sangre del miembro que se va a amputar hácia el tronco, i para esto se emplea una venda de goma elástica de unos ocho centímetros de ancho i bastante larga para que alcance a abarcar todo el miembro inferior desde la punta de los dedos del pie hasta el muslo. Una vez colocada con cierta presion, se deja un espacio por encima del sitio donde se va a seccionar los tejidos. Allí se coloca un tubo de goma resistente i elástico; se contornea con él el miembro, se anuda i se afianzan sus estremidades pasándolas por la cintura i enganchándolas en una cadena de que están provistas. Una vez hecho esto, se saca la venda i se conserva sólo el tubo.

Este proceder, que fué implantado por ESMARCH en los hospitales militares durante la guerra franco-prusiana, ahorra al organismo la pérdida de una cierta cantidad de sangre que habria quedado en el miembro que se va a amputar i en seguida evita la hemorrajia durante la operacion.

No siempre es posible colocar la venda. Cuando se trata de operar en un miembro que tiene una infeccion, una supuracion, se correria el riesgo de arrastrar el pus a la circulacion jeneral; hai que limitarse a levantar la estremidad i mantenerla verticalmente durante algunos minutos; despues se coloca el tubo elástico.

Se usa el método de Esmarch en las operaciones de los miembros superior e inferior i en dos circunstancias principales: en los casos de amputacion o reseccion i en las operaciones sobre el hueso, en las ósteo-mielítis, por ejemplo, en que es necesario incindir, abrir anchamente el hueso enfermo por medio del cincel.

Concluida la intervencion hai dos maneras de proceder. En los casos de amputacion, separado ya el miembro, se ligan las arterias i venas principales cuya situacion es conocida, se comprime la superficie de seccion por medio de gasa i sólo entón-

ces se saca el tubo elástico. Se esperan algunos minutos a fin de que la compresion cohiba la hemorrajia capilar i se levanta despues el tapon empezando por un lado a fin de ir tomando con pinzas hemostáticas los vasos que sangran. Despues se procede a la sutura, una vez que el cirujano esté plenamente convencido de que no existe la mas mínima hemorrajia.

Está demostrado que para obtener una cicatrizacion *per primam*, es decir, sin supuracion, una de las condiciones indispensables es que no quede bajo los tejidos, en los intersticios, nada de sangre, pues es un medio favorable para el cultivo de los microbios.

Si despues de quitado el tubo elástico, continúa la hemorrajia capilar, en los músculos se empleaban ántes, lavados con agua esterilizada o con soluciones desinfectantes, de sublimado, a una alta temperatura. Es en efecto el agua caliente un excelente hemostático; pero en estos casos, en que se desea obtener una cicatrizacion *per primam*, tanto el agua caliente, como los desinfectantes, tienden a disminuir la vitalidad de los tejidos, a hacerlos ménos resistentes contra la infeccion, i por eso es que el método aséptico, las operaciones en seco (Escuela de Bergmann) han desterrado esta manera de proceder. Se usa en cambio la comprension seca, con gasa esterilizada, durante algunos minutos para producir la hemostásis capilar i las ligaduras de las arterias en su estremidad, despues de haberlas tomado con pinzas hemostáticas.

Ahora, en los casos de operaciones sobre los huesos, despues de haber cincelado el hueso, despues de haber estraido los secuestros, i raspado las fungosidades con cucharilla, se coloca un trozo de gasa amoldado exactamente i con presion en la cavidad ósea; despues se pone una nueva capa de gasa, se envuelve el miembro con algodon, se pone la venda i despues se quita el tubo elástico. Con la compresion permanente de la gasa se evitará una hemorrajia.

Las ventajas del método de Esmarch son dos: en primer lugar se evita la pérdida de sangre i en segundo se puede operar en un campo descubierto, dándose cuenta exacta de lo que se hace, i teniendo a la vista los tejidos que se dividen.

Los inconvenientes que se han señalado son de poca importancia: desde luego el no poderse aplicar sino en los miembros;

esto es cierto, pero quiere decir que en los casos en que se puede emplear es bueno.

Operando en un campo en que hai una supuracion, se pueden lanzar al torrente circulatorio los jérmenes infecciosos i producir una septicemia o piohemia. Para evitarla debe emplearse solamente el tubo elástico i la esquemia del miembro se hace manteniéndolo en posicion vertical durante unos dos o tres minutos.

Este método produce, segun algunos, despues de quitado el tubo una parálisis vaso motora i como consecuencia una hemorrajia capilar molesta. Basta entónces con mantener la compresion durante algun tiempo para que cese la hemorrajia.

I por último, se ha observado a veces, despues de una compresion mui fuerte, paresia de los troncos nerviosos de una duracion variable. Eso puede subsanarse empleando, en lugar del tubo que es angosto, una venda elástica ancha, la venda de Nicaisse.

¿Cuánto tiempo puede prolongarse la compresion sin peligro para los tejidos? ESMARCH ha mantenido la venda durante dos horas i cuarto sin que se notase despues perturbacion alguna.

Hai casos en que se usa para la compresion una delgada sonda de goma, una sonda de Nélaton, que sirve a la vez para la hemostásis i para producir cierto grado de anastesia local. Así se procede en operaciones de los dedos, panadizo o uña encarnada, por ejemplo, o en operaciones sobre el pene.

Hemostásis temporal.—Se ejecuta durante la operacion tomando el vaso que sangra, arteria o vena, con una pinza hemostática que puede tener distintas formas i cuyos modelos fundamentales son tres. La primitiva pinza hemostática, que usan aun hoi dia muchos cirujanos, es la de Lawson Tait, que tiene su engranaje en la parte posterior i cuyos bocados, cortos i anchos están provistos de un pequeño diente en la punta. La de Péan tiene los bocados olivares alargados, sin dientes; es liviana i de fácil manejo.

La pinza de Kocher tiene sus bocados angostos i mas largos que los anteriores i provistos en su punta de dientes que permiten tomar el vaso cuando está algo perdido en los tejidos, como pasa en el cuero cabelludo o periostio.

Las pinzas alemanas, modelo de Volkmann i Bergmann, son pesadas, tienen su mecanismo de cierre en la parte lateral i hai

que manejarlo con el pulgar; los bocados pueden servir tambien para introducir los alfileres en la sutura ensortijada, gracias a una acanaladura vertical.

Para cohibir una hemorrajia capilar estensa no sirven las pinzas hemostáticas; se usa la comprension con trozos de algodon seco o húmedo, con gasa aséptica o bien con tórulas, bolas de algodon envueltas en gasa i que vienen a suplir con ventaja indiscutible las esponjas tan empleadas en la antigua cirujía.

Hai veces que se usa tambien el termo-cauterio como hemostático; no sólo en la hemostásis temporal sino en la definitiva, para cohibir hemorrajias capilares estensas de algunos órganos, hígado, en operaciones sobre los huesos i mui especialmente en operaciones jinecolójicas (histerectomías vajinales por cáncer).

El agua caliente (45 a 50 grados) se empleaba, como hemos dicho, para la hemostásis de grandes superficies; hoi dia se prefiere la compresion, reservando su uso para las hemorrajias de las cavidades (metrorrajias, hematurias).

Hemostásis definitiva.—Hai que hacer notar que en la práctica es imposible seguir una division, como la que hemos hecho. La ligadura de la arteria lingual en la amputacion de la lengua es una hemostásis previa i al mismo tiempo definitiva. El tapon de gasa que se emplea durante la operacion para cohibir la hemorrajia, puede dejarse en algunos casos en la herida a fin de traer la hemostásis definitiva por este medio. Vamos a enumerar los medios mas comunmente empleados para la hemostásis definitiva.

La ligadura del vaso seccionado, tomado ya con la pinza hemostática, puede hacerse con seda, catgut o crin, de preferencia con seda.

La pinza hemostática debe cojer el estremo del vaso seccionado siempre que sea posible, o bien cierto espesor de tejidos cuando no ha sido posible aislar el vaso que está entre ellos.

En el primer caso para ligar el vaso se da la pinza al ayudante a fin de que la mantenga separada del campo operatorio; se coloca la ligadura, haciendo un nudo quirúrjico (dos vueltas); que se resbala sobre los bocados de la pinza i se aprieta en seguida sobre el estremo del vaso, teniendo la precaucion de no comprender la pinza; se hace un segundo nudo, se abre la pinza i se cortan los dos cabos del hilo.

En el segundo caso, si es posible, se aisla el estremo del vaso con la sonda o con pinzas anatómicas i se procede entónces como ya lo hemos dicho. Si esto no se consigue, hai que valerse de una aguja montada con seda que se introduce a corta distancia de la pinza, mantenida ésta separada por un ayudante; se vuelve a pasar en sentido contrario por el lado opuesto, de modo que el asa encierre, por decirlo así; la pinza, i se anudan entónces fuertemente los dos cabos, cuidando en ese momento de tirar la pinza hácia afuera a fin de que levante los tejidos que tiene entre sus bocados. Esta es la ligadura mediata o indirecta, puesto que el hilo va a comprimir las paredes del vaso por intermedio de cierto espesor de partes blandas.

Cuando el vaso seccionado es de pequeño calibre, en vez de ligarlo se puede torcer; se toma el estremo del vaso con la pinza hemostática, se aisla hasta cierta altura por medio de la sonda o de pinzas anatómicas, se tuerce la pinza conjuntamente con el estremo del vaso varias veces siguiendo su eje lonjitudinal, i se consigue así obstruir su lúmen por la desgarradura de la túnica interna i parte de la media.

Hai casos en que ya se han tomado con las pinzas hemostáticas los vasos principales i sin embargo no se consigue cohibir la hemorrajia, porque es capilar i abarca una estension considerable. O bien se opera en una rejion profunda, en el riñon, en la columna vertebral, i no se consigue descubrir precisamente los vasos seccionados. En estos casos se recurre al taponamiento, que consiste en comprimir las arterias, los capilares i las venas por medio de gasa esterilizada introducida profundamente con el dedo o con una pinza. Esta gasa se va apretando contra todas las anfractuosidades i bordes de la herida, desde la parte mas profunda hasta llegar a la piel; se pone encima algodon i un vendaje compresivo.

Al lado de este taponamiento simple, hai que recordar el tapon de Mikulicz, que sirve tambien, mas preferentemente aun, para hacer el drenaje de una cavidad infestada. Se emplea mucho en cirujía abdominal en los abcesos apendiculares.

Para hacer un *Mikulicz* se corta un simple trozo cuadrado de gasa esterilizada de dimensiones variables, segun sea la profundidad a que esté destinado; término medio como un pañuelo de narices. En su centro se fija una seda larga que sobrepase sus costados. Se toma con una pinza en su centro i se le ajusta

a ella para facilitar así su introduccion hasta las partes mas profundas a que está destinado. Hecho esto se estiende sus bordes hácia afuera i se aglomeran en su cavidad tantas tiras de gasa como sea la presion que se desee obtener. Se comprime fuertemente, si se trata de cohibir una hemorrajia como ya lo hemos visto al hablar del taponamiento simple; se limita a un par de tiras que se dejan sueltas en el caso de una cavidad que ha contenido pus, que hemos abierto ya, pero que seguramente seguirá supurando i que tratamos de drenar a toda costa. El pus sale al esterior embebiendo las tiras de gasa que se cambian tantas veces como sea necesario.

La sutura, empleada para los tejidos, es tambien un recurso poderoso para cohibir una hemorrajia, sobre todo en algunos órganos, como en el hígado, en que no es posible poner pinzas hemostáticas, pues su seccion sangra en sábana, ni tampoco taponar, pues el tapon no tiene partes resistentes en que apoyarse. En heridas de este órgano se han conseguido buenos resultados practicando un verdadero taponamiento con un trozo del epiplon. Hai rejiones, como la cara, el cuero cabelludo, en que la mejor hemostásis definitiva se obtiene colocando suturas profundas i tantas cuanta sea la estension de la herida.

En las operaciones del abdómen, cuando hai necesidad de resecar un trozo de epiplon, se hacen suturas en masa i se consigue así hemostásis provisoria i definitiva a la vez.

La anjiotripsia está fundada en la idea de comprimir los vasos con tal fuerza que el instrumento que se usa, el anjiotriptor, rompa la túnica interna i media i deje la esterna reducida a un espesor insignificante.

Hai dos modelos, uno frances, el de Doyen, i otro aleman; la diferencia estriba en la proporcion de los bocados con las ramas, en cuyo estremo hai una palanca que aumenta considerablemente la presion que los bocados ejercen sobre los tejidos que comprimen.

La principal indicacion de la anjiotripsia es obstruir el lúmen de los vasos de mediano calibre, comprendidos en el espesor de los tejidos. Despues de dejar el instrumento aplicado unos cinco o diez minutos, toda la estension del tejido queda reducida a una delgada lámina trasparente que permite ver los vasos.

REUNION DE LOS TEJIDOS —*Suturas.*—La reunion de los tejidos, de las partes blandas profundas, el afrontamiento de los

segmentos de la piel, a fin de obtener una pronta cicatrizacion, es el ideal de la cirujía moderna i todos los esfuerzos del cirujano deben tender a conseguir semejante resultado.

A esto han contribuido poderosamente la antisepsia i la asepsia. Sin embargo, no en todos los casos de operacion se puede conseguir la reunion inmediata, la cicatrizacion *per primam* (sin formacion de pus): así pasa, cuando se trata de un terreno ya infestado, cuando se abre un absceso. Pero, aun en operaciones asépticas, hai algunas en las cuales no se consigue la reunion *per primam;* la herida supura, a pesar de haberse tomado todas las precauciones; ha habido algun defecto en la desinfeccion, ya sea del material de sutura, ya del campo operatorio, o del instrumental, o bien de las manos. La clínica viene a enseñar dia a dia las reglas que deben observarse tanto en la desinfeccion como en los métodos de curacion de las heridas. Algunas heridas operatorias deben dejarse abiertas i otras pueden o deben cerrarse completamente, suturarse en toda su estension.

Por lo que respecta a las heridas traumáticas cabe igual division: unas deberán forzosamente ser tratadas a campo abierto, van a supurar; otras podrán suturarse, siempre que se tomen las medidas del caso, a fin de llegar a obtener una cicatrizacion *per primam.*

¿Cuándo se puede suturar una herida operatoria? Siempre que se trate de una operacion aséptica, tanto bajo el punto de vista del campo en que se opera, como del material e instrumental que se usa. Así en la operacion radical de la hernia se conseguirá una rápida cicatrizacion, una curacion *per primam,* siempre que se haya preparado convenientemente el enfermo, se disponga de una sala de operaciones adecuada, se haya desinfectado el instrumental, las gasas, el campo operatorio i las manos del cirujano i ayudantes. Es menester tambien que no hayan habido tropiezos durante la operacion; que se haya hecho la hemostásis perfecta i reunido los tejidos profundos i superficiales capa por capa.

Por el contrario, cuando se abre un absceso, se estirpan ganglios supurados de la ingle aun en las mismas condiciones que en la operacion anterior, es decir, rodeados de asepsia, no podemos suturar esos tejidos divididos. Despues de abierto el abs-

ceso, o estirpados los ganglios, se dejará la herida abierta porque el campo operatorio está infestado de antemano, existe pus, i aun cuando consigamos estraer todos los ganglios, todo el pus acumulado; los tejidos vecinos a ese foco, el tejido celular, los linfáticos, contienen jérmenes que seguirán dando oríjen a la produccion de nueva cantidad de pus, que trataremos de destruir con las curaciones antisépticas posteriores.

Si suturásemos una herida operatoria de esta naturaleza, el resultado seria que dentro de poco (24 ó 48 horas) el enfermo tendria fenómenos de infeccion jeneral (fiebre, calofríos, etc.) i fenómenos locales en el sitio mismo de la operacion: se produciria una abundante cantidad de pus, que no encontrando salida al esterior, progresaria por entre los tejidos, destruyéndolos, daria lugar a colecciones purulentas a distancia, a flegmones profundos, o inflamaciones de los linfáticos i de las venas.

Entre estos dos ejemplos, el de una operacion aséptica i este segundo de una operacion séptica, en un terreno infestado; hai todas las clases intermediarias, ya sea que se trate de faltas en la asepsia, o bien que no haya sido posible conseguir una hemostásis perfecta i haya habido necesidad de dejar un tapon de gasa, ya porque el terreno, sin estar infestado, no deja la seguridad completa de su asepsia, como pasa, por ejemplo, cuando se opera una hernia estrangulada: no hai gangrena del intestino, pero se ha acumulado en el saco herniario cierta cantidad de líquido, de serosidad sanguinolenta que posiblemente está infestada por la cercanía del asa intestinal.

En casos de esta naturaleza se puede suturar, pero no completamente; se deja una puerta de escape, un punto situado jeneralmente en la parte mas declive i destinado a dar fácil salida a los líquidos, serosidad, sangre o pus, que pueden acumularse en las cavidades o formarse en los tejidos mismos.

I para conseguir este resultado con mas seguridad se insinúa por esta abertura un drenaje, que puede ser un tubo de caucho o de vidrio, una tira de gasa, un *Mikulicz* o simplemente unas cuantas hebras de crin de Florencia, drenaje que llega hasta las partes mas profundas, si el caso lo requiere, o bien se coloca entre los labios de la herida esterior. Puede permanecer durante todo el tiempo de la curacion, cambiándolo a veces i haciéndolo mas i mas superficial a medida que la herida se limpie i mamelone; o bien se deja sólo durante 24 ó 48 horas en los

casos en que se sospeche que la herida pueda supurar i en la cual, levantada la curacion, se observa que no existe pus. Se retira entónces i se considera como herida aséptica.

En casos de esta naturaleza es conveniente colocar hilos. sin anudarlos, en toda la estension correspondiente al drenaje. Una vez quitado, se afrontan los labios de la herida i se aprieta a los hilos. Esta manera de proceder evita el dolor que se produciría con una sutura secundaria.

Al tratar de las amputaciones tendremos ocasion de ver cómo debe suturarse el muñon que resulta. Desde luego haremos presente que hai en clínica numerosos casos en que el muñon debe curarse a campo abierto, sin ninguna sutura. Así pasa en las amputaciones por heridas contusas de cuarto grado, debidas, al traumatismo producido por el paso de un ferrocarril o de un carro eléctrico por un miembro. Hai fractura espuesta i conminuta del hueso i las partes blandas están, o contusionadas en sumo grado, o bien divididas casi completamente. Como lo veremos en clínica, la hemorrajia nò es considerable, pero el *shock* traumático jeneral tiene gran importancia i ademas hai que tomar en consideracion la zona de contusion que no puede precisarse en las primeras horas i que puede estenderse a algunos centímetros por encima. El tratamiento en semejantes casos debe limitarse a colocar el miembro en condiciones apropiadas de antisepsia, ya sea con una curacion húmeda, ya en un baño con líquidos desinfectantes (solucion de timol al uno por mil).

Pasados algunos dias (3 ó 4) es necesario proceder a la amputacion i se puede conocer exactamente el punto en que ha de practicarse. Pero, aun entónces, hai siempre el temor de que la infeccion se haya estendido, i, es necesario por lo tanto, dejar abierto el muñon, considerádolo como infestado, aun cuando no se compruebe la existencia de pus en el momento de la intervencion. Se interponen entre los labios del muñon trozos de gasa aséptica o bien con alguna pomada desinfectante (con ortoformo o yodoformo), si las circunstancias lo requieren. Podrian dejarse los hilos sin afrontarlos para practicar despues la sutura secundaria, como ya lo hemos dicho.

Hai veces en que debe procederse inmediatamente a la amputacion para evitar la septicemia jeneral.

¿Cuándo debe suturarse una herida traumática? Es imposible

sentar reglas fijas; sólo con la esperiencia clínica puede llegar el cirujano a adquirir un criterio sobre el particular.

Pero, aquí, mas que en las heridas quirúrjicas, hai que ser parco en las suturas. Una herida traumática es jeneralmente infestada, ya por el instrumento que la ha producido que estaba sucio, ya por la primera curacion que no es ni antiséptica, ni aséptica, curacion de urjencia, practicada por personas ajenas a la cirujía, i en tercer lugar, los traumatismos ocasionan casi siempre heridas contusas.

Ahora bien, una herida contusa supura por regla jeneral. Al rededor de los bordes existe una zona de tejidos mortificados, con vitalidad escasa o nula, condenados por lo tanto, a la mortificacion, a la gangrena. Estos tejidos producen supuracion o bien no son aptos para resistir la infeccion venida de fuera. En ámbos casos resulta una supuracion. Una herida semejante debe tratarse a campo abierto; debe dejarse en condiciones de poder ser tratada por los medios desinfectantes.

Como regla jeneral, i tomando casos estremos, puede suturarse una herida por instrumento cortante que se presuma no estar infestada i debe curarse a campo abierto toda herida contusa e infestada.

Las heridas del cuero cabelludo ocasionan una hemorrajia abundante i la ligadura terminal de los vasos seccionados, es difícil. Conviene poner para cohibir la hemorrajia, algunos puntos de sutura que aproximando los labios de la herida impiden su retraccion i la necrósis del hueso cuando está denudado.

Las *suturas* se dividen en *continuas,* en las que se emplea una sola hebra mas o ménos larga i *entrecortadas* para cuyo objeto hai que usar una hebra en cada punto de sutura.

Entre las suturas continuas daremos a conocer: la *espiral,* la mas usada en su jénero; la de *pellejero* o de punto atras, modificacion de la anterior, en la que se pasa la aguja por el asa que deja el hilo despues de cada punto; queda así despues en uno de los labios de la herida una especie de cadeneta continuada i en el otro sólo las asas perpendiculares a la seccion; esta sutura, preconizada por Reverdin, tiene su aplicacion cuando se trata de reunir superficies que están tensas. I por último, la de *hilvan,* en la que el asa no pasa por encima de la solucion de continuidad: entra la aguja a cierta distancia del borde, sale al lado opuesto, camina el hilo cierto trayecto, penetra al lado opuesto, recorre nuevamente por ese lado una distancia igual, penetra otra vez en sentido contrario i así sucesivamente. Se usa de preferencia en aquellos casos en que los bordes tienen tendencia a invertirse (piel del escroto o pene).

Estas suturas i las entrecortadas que vamos a enumerar se comprenden fácilmente una vez ejecutadas i nó en una descripcion.

Las suturas entrecortadas son: la de *puntos entrecortados,* que no tiene nada de especial. Se pasa el hilo de un lado a otro; se afrontan los labios con prolijidad i se anudan los cabos con un doble nudo quirúrjico. Una variedad consiste en colocar alternativamente puntos mas alejados de los labios de la herida i que son a la vez mas profundos i puntos mas cercanos i mas superficiales. Esta es la manera mas comun de suturar en la práctica corriente.

La sutura *ensortijada* se hace con alfileres; está casi abandonada hoi dia. Sin embargo, es buena i la creemos útil en algunas rejiones, como en la cara. Se colocan los alfileres uno en pos del otro, guardando distancias iguales, a traves de ámbos labios de la herida; se va pasando una hebra larga de hilo, de seda preferentemente, por ámbos estremos de los alfileres, entrecruzando los cabos entre cada uno. Los labios quedan bien afrontados i, despues de retirados los alfileres, no deja el hilo señal de su permanencia.

Las suturas pueden ser *superficiales* o *profundas:* las primeras comprenden sólo la piel i el tejido celular i las segundas abarcan ademas las capas subyacentes, aponeurósis, músculos.

Una sutura puede ser *perdida* (o profunda como tambien se llama en la práctica) cuando los cabos no quedan fuera de la piel. En una operacion en que se abren cavidades, se sutura despues por planos, o por capas; los profundos, músculos por ejemplo, se reunen por suturas que quedan cubiertas por el plano que viene encima.

La sutura *intra-dérmica,* puesta en boga por Pozzi, consiste en pasar el hilo, preferentemente una hebra de crin, por el dérmis, haciéndolo recorrer alternativamente cierto trayecto por ámbos labios de la herida i cuidando que el punto de salida de un lado corresponda al de entrada del labio opuesto. Queda un canal intra-dérmico recorrido por el hilo. Puestos tensos los dos

cabos, los labios se afrontan exactamente sin dejar hilo al esterior. Tiene la ventaja de no dejar las huellas debidas al paso de la aguja i por lo tanto se aplica en las heridas de la cara o partes visibles a fin de obtener una cicatriz lineal. Los cabos o estremos del hilo se fijan a las partes vecinas por medio de tela emplástica o bien se anudan uno con otro, interponiendo en toda la estension de la herida capas de gasa que permiten así el que los puntos de entrada i salida queden aplicados sobre los tejidos vecinos.

Puede todavía combinarse esta sutura, cuando se trata de heridas cuyos bordes están separados hasta cierta distancia de los planos vecinos, juntando separadamente cada labio a los tejidos profundos por una sutura corrida, especie de hilvan, i en seguida reuniendo los dos bordes con una sutura intra dérmica. Da esta combinacion buen resultado despues de la estirpacion de un lipoma de la espalda, por ejemplo, en casos en que se desee obtener una cicatriz poco visible.

Hai todavía muchas variedades de suturas que veremos a propósito de la cirujía de rejiones (suturas especiales para el parénquima hepático, para el epiplon, la de Lembert Czerny para el intestino).

La reunion de los tejidos con tela emplástica puede usarse para aproximar los labios de una herida que ha supurado, a fin de evitar que se retraigan demasiado.

Ademas hai un método de la antigua cirujía, aplicado aun hoi dia con buen resultado en los desprendimientos de las partes blandas de los dedos, aun cuando sean completos, la curacion de Chassaignac. Se desinfecta cuidadosamente la rejion, se afrontan las superficies tan exactamente como sea posible i se coloca al rededor una tira angosta de tela emplástica en forma de venda. Se quita despues de 24 ó 48 horas, si ha habido supuracion; se hace una curacion antiséptica rigurosa i se coloca nuevamente en la misma forma. Encima se pone una curacion con gasa i algodon. Así se consigue la conservacion de los dedos de una mano, por ejemplo, en casos de traumatismos tales que han dejado aun el hueso descubierto, como pasa con los producidos por máquinas de aserrar o de picar pasto.

Sin estendernos mas sobre este capítulo, que en rigor merece gran atencion, diremos sólo dos palabras sobre la sutura de los

huesos, que ha de ocuparnos cuando tratemos de sus operaciones.

Los huesos, como las partes blandas, pueden dividirse por traumatismos (fracturas) o por el cirujano con un fin terapéutico (osteotomías).

Las suturas de los huesos encuentran su principal indicacion en dos circunstancias: en las fracturas cuyos fragmentos no pueden afrontarse por la accion de los músculos que los separan, como pasa con los fragmentos de la rótula, o bien cuando hai falta de consolidacion de una fractura, como en el fémur o tibia, por ejemplo.

En ámbos casos se perforan los estremos de los fragmentos que se quiere suturar con un instrumento especial i se pasa un hilo de plata cuyos cabos se juntan, i aprietan valiéndose de una pinza adecuada.

Puede emplearse el crin de Florencia o el catgut grueso que no obligan a dejar abierta una parte de la herida, como en el caso anterior, para estraer el hilo de plata.

¿Cuándo deben cortarse en jeneral las suturas?—Si los tejidos supuran, si la herida está roja, tumefacta, tensa, deben cortarse inmediatamente todos o algunos de los puntos i tratar la herida a campo abierto o bien dejar un drenaje. Si no hai reaccion inflamatoria, si la herida no supura, se cortan los hilos a los ocho o diez dias.

Hai que tener la precaucion de cortar el hilo léjos del nudo, al ras de la piel, a fin de que al tirar el asa, no se ponga en contacto con los tejidos profundos la parte que estaba al esterior i que podria así producir una infeccion secundaria del trayecto.

PRIMERA PARTE

LIGADURAS

Se considera hoi como regla en cirujía buscar siempre el ramo arterial que sangra en la herida misma i ligarlo por encima i por debajo estirpando el trozo intermedio. Esto se funda en el restablecimiento de la circulacion por las colaterales, tan rápido en efectuarse que bastan a veces pocas horas, minutos aun, para sentir nuevamente el latido arterial en su sitio acostumbrado, despues de ligada, por ejemplo, la arteria humeral.

La historia de las ligaduras arteriales en el sitio de la herida, en el *lugar de necesidad,* es relativamente corta. En el primer tiempo, despues del descubrimiento de la circulacion, se suponia que las arterias se dividian dicotómicamente hasta la periferie i que la sangre, a traves de los capilares, pasaba a las venas para llegar a la aurícula derecha. Por lo tanto, si se ligaba uno de esos troncos, la circulacion cesaba en todo el resto del miembro. La ligadura de la femoral, por ejemplo, por debajo de la arcada crural o mas abajo, traeria la falta de irrigacion de todo el miembro inferior.

Esta era la manera de pensar hasta fines del siglo XVIII, en que Hunter vino a enseñar las ligaduras en el *sitio de eleccion.*

Segun él bastaba ejercitarse en ligar la arteria en el sitio de eleccion, para cohibir la hemorrajia en el territorio correspondiente.

La consecuencia obligada de este proceder era la gangrena del miembro, salvo escepciones inesplicables.

A pesar de todo, la concepcion i el proceder de Hunter dominaron hasta el siglo XIX.

El mas exacto estudio de las anastómosis arteriales, el rol que desempeñan las colaterales i la falta de éxito que se alcanzaba en los casos de ligadura en el sitio de eleccion, hicieron pensar en la circulacion de la sangre a traves de este sistema de tubos comunicantes.

Si se liga, por ejemplo una arteria, la circulacion se restablece por debajo de la ligadura; por eso hoi dia en la herida de un vaso, se buscan los cabos, se ligan i se estirpa la parte comprendida entre ámbas ligaduras.

Sin embargo, la ligadura en el sitio de la herida puede estar rodeada de grandes dificultades hasta llegar a hacerla imposible.

Sin querer entrar en el dominio de la clínica, podemos decir que, estudiando la estadística a este respecto, se ve en la de la guerra franco-prusiana, por ejemplo, que fueron mucho mas comunes las ligaduras en el sitio de eleccion que en el de la herida a fin de cohibir la hemorrajia.

Ademas, la ligadura de las arterias en el sitio de eleccion es un ejercicio indispensable i una de las partes primordiales de la técnica operatoria en el cádaver.

El conocimiento exacto del sitio de una arteria es necesario para el cirujano que trata de ligarla en caso de una herida, ya sea superficialmente, ya en la profundidad de los tejidos; debe saberla encontrar en el estremo de un muñon para hacer la hemostásis definitiva ántes de suturar; cuando abre un absceso profundo o estirpa un tumor debe cuidar las arterias principales.

Recordemos como ejemplos los paquetes ganglionares que, situados a lo largo de la arteria axilar, es necesario estirpar, cuando están tomados, conjuntamente con la mama carcinomatosa. En una serie de operaciones se emplea la misma incision que sirve para la ligadura de la carótida. La ligadura típica de las gruesas arterias es un acto preparatorio, el primer tiempo de varias operaciones, tales como en las amputaciones de la lengua, que como lo hemos dicho, van precedidas de la ligadura de las arterias linguales. Se liga igualmente la arteria subclavia, por ejemplo, cuando, a consecuencia de un tumor maligno, hai

que amputar el miembro superior, o bien en algunos métodos de desarticulacion del muslo hai que ligar la femoral.

En el tratamiento de las aneurismas de las arterias de los miembros se emplea la ligadura del vaso correspondiente por encima del tumor (en el canal de Hunter para los aneurismas de la poplítea) o bien por encima i por debajo i se estirpa en seguida el saco como un tumor cualquiera.

Técnica de las ligaduras.—Se recomienda al incindir la piel, ponerla tensa entre el pulgar i el índice de la mano izquierda; con la mano derecha se lleva el cuchillo (bisturí convexo) tomado como un cuchillo de mesa, es decir, con el índice apoyado en el dorso; se incinde la piel de una manera regular, es decir, que el cortante penetre a la misma profundidad tanto en el centro como en los ángulos, sin dejar colas. Incindida la piel i el tejido celular subcutáneo, se separan los labios por medio de dos ganchos separadores romos (de Farabeuf) a fin de examinar la fascia. En uno de los ángulos se hace un pliegue con la pinza i se incinde con el cuchillo, de modo de formar un ojal, al traves del cual se introduce la sonda acanalada i sobre ella se incinde con el filo del cuchillo hácia arriba siguiendo la direccion de la incision cutánea.

En la mayor parte de las ligaduras existe un músculo satélite cuyo borde es un punto de orientacion para encontrar la arteria; se debe, pues, ponerlo a descubierto para apreciar sus fibras, separándolo de su fascia.

Finalmente, una vez que se llega al vaso, hai que dividir la aponeurósis profunda que le cubre, porque el paquete vásculo-nervioso está envuelto en un desdoblamiento aponeurótico lo mismo que los músculos, i pueden seguirse con tal objeto diversos procedimientos si esta aponeurósis es gruesa, resistente, como la fascia en la ligadura de la arteria femoral, se la incinde sobre la sonda acanalada, si es al contrario, delgada, que deja ver los vasos, como la fascia propia del cuello en la ligadura de la carótida, se la separa desgarrándola como se hace con la vaina misma del vaso.

Para denudar la arteria es necesario saber justamente dónde está i distinguirla de los nervios i de las venas. En el cadáver los nervios son redondos i blancos, fibrosos, dan al dedo la sensacion de una cuerda llena, inestensible, fasciculada que no se aplasta. Las venas contienen sangre negra que se puede

arrastrar desde la periferie, son ademas delgadas i tanto a veces que no se les puede sentir. Las arterias son cintas grises, rosadas, claras, amarillas a veces i siempre de un color característico que no se olvida; al tacto son elásticas, espesas, planas, con bordes mas espesos que la parte media.

Ahora, en el vivo la arteria late i éste es un ausiliar poderoso que permite fácilmente reconocerla.

Determinada la situacion de la arteria hai que abrir la vaina celulosa que la envuelve a fin de pasar el hilo bajo el cilindro arterial. Se emplean dos procedimientos: la desgarradura con el pico de la sonda acanalada o las pinzas i la incision, que es una operacion delicada.

Para pasar el hilo se emplea una aguja especial roma, la aguja de Cooper o la de Deschamps o bien una sonda acanalada i es de regla guiarla con el índice izquierdo e introducirla, por el lado donde está el escollo, por ejemplo, tratándose de la carótida primitiva, se lleva de fuera adentro, porque la vena yugular está hácia afuera.

Despues que se ha pasado el hilo, ántes de anudar, hai que asegurarse de que comprimiendo el cordon que se levanta se suspende el curso de la sangre en la rejion correspondiente i que el hilo no haya abarcado otros tejidos.

Se denuda la arteria en una estension de un centímetro mas o ménos; debiéndose cuidar de que la denudacion no sea mui estensa porque puede traer como consecuencia una gangrena de la pared por falta de nutricion.

Cuando se hace una ligadura se trata de obliterar los dos estremos del vaso; luego se debe colocar el hilo a cierta distancia de los troncos o colaterales que recorrerá despues la sangre, para permitir la formacion del coágulo.

Son estas, en resúmen, las reglas principales que tendremos que repetir en cada ligadura.

CAPÍTULO PRIMERO

LIGADURAS DE LAS ARTERIAS CARÓTIDA PRIMITIVA, ESTERNA I SUS RAMAS I DE LA ARTERIA SUBCLAVIA.

Nociones anatómicas.—El cuello es la porcion del cuerpo, intermedia a la cabeza i al tronco. Sus límites superiores son hácia adelante el borde inferior del maxilar inferior i el posterior de su rama ascendente; hácia atras una línea casi horizontal que partiendo de la articulacion témporo-maxilar contornee el borde de la mastóides i que llegue a la protuberancia occipital esterna por la línea occipital superior. Sus límites inferiores son precisos hácia adelante: el borde superior del esternon i las dos clavículas; hácia atras su límite convencional está representado por una línea trasversal que pasando por la apófisis espinosa de la sétima vértebra cervical reuna las dos articulaciones acromio-claviculares.

El cuello se divide en dos grandes rejiones, una posterior colocada por detras de la columna vertebral i la otra (llamada tambien rejion traqueal) está situada por delante. Nos ocuparemos ahora de las partes de esta última que interesen a las ligaduras que vamos a describir.

Las rejiones ántero laterales del cuello, desde el punto de vista que nos ocupa se dividen segun KOCHER en tres rejiones o triángulos: el triángulo cervical súpero-lateral, el triángulo cervical anterior i el triángulo cervical ínfero-lateral, a los cuales podríamos agregar la rejion esterno-cléido-mastoídea o carotídea que en sus partes superior e inferior está comprendida en las ya mencionadas.

El triángulo cervical súpero lateral está limitado a cada lado por el borde inferior de la mandíbula hácia arriba; adentro por la línea media hasta el borde superior del cartígalo tiróides i atras por el borde anterior del esterno cléido mastóideo.

Una vez quitados los tegumentos, piel, tejido celular; músculo cutáneo i aponeurósis cervical superficial, encontramos los músculos, la glándula

sub-maxilar, los ganglios linfáticos, los vasos i nervios. Los músculos son cuatro, el digástrico, el estilohioídeo el milohioídeo i el hiogloso. El digástrico está constituido por dos vientres, anterior i posterior. Se dirije oblicuamente de arriba a abajo desde la ranura digástrica de la apófisis mastóides, llega por encima del cuerpo del hueso hióides, contra el cual está mantenido por una espansion fibrosa i se refleja casi en ángulo recto para dirijirse adelante i arriba i fijarse en la fosita de la sínfisis mentoniana. Describe una larga curva cuya concavidad, hácia arriba, abraza la glándula submaxilar; el vientre anterior limita con el del lado opuesto un triángulo cuya base está formada por el hueso hióides i el área corresponde al músculo milohioídeo, aplicados sobre la cara esterna de este músculo se encuentran dos o tres ganglios linfáticos que reciben la linfa del labio inferior, menton i porcion media de las encías.

El vientre posterior del digástrico hácia atras, el borde posterior del músculo milohioídeo hácia adelante i el nervio hipogloso mayor hácia arriba, limitan un pequeño triángulo cuya área está ocupada por el músculo hiogloso. Este triángulo llamado de PIROGOFF tiene importancia para la ligadura de la arteria lingual. Los vasos de esta rejion son las arterias facial i lingual, ramas de la carótida esterna i las venas de este mismo nombre que unidas muchas veces con la tiroídea superior desemboca en la yugular interna por un tronco comun, el tronco tirolinguo-facial.

La arteria facial o maxilar esterna nace de la carótida esterna un poco por encima de la lingual, se dirije primero de abajo arriba, en seguida de atrás adelante hácia la parte posterior de la glándula submaxilar que ofrece un surco para recibirla. Una vez que sale de la glándula contornea de abajo arriba el borde inferior del maxilar un poco por delante del maséterо i llega a la cara dirijiéndose oblicuamente hácia la comisura de los labios para alojarse en el surco de separacion del ala de la nariz con la mejilla i se termina finalmente en el triángulo interno del ojo donde se anastomosa con las ramas terminales de la oftálmica. Esta porcion terminal se llama arteria angular. En el cuello la arteria facial, profundamente situada, está recubierta por el nervio hipogloso mayor i por los músculos digástrico i estilohioídeo; en su porcion facial es por el contrario superficial i está recubierta por el cutáneo.

La arteria lingual situada un poco por debajo de la facial se introduce casi inmediatamente despues de su oríjen detrás del borde posterior del hio-gloso i desaparece en la cara profunda de este músculo para penetrar en la rejion de la lengua. Por detras del borde posterior del mismo sigue un trayecto horizontal i se sitúa un poco por encima del cuerno mayor del hueso hióides que le es paralelo. Considerada desde el punto de vista de la ligadura se encuentra dividida por el vientre posterior del digástrico en dos porciones: una situada por detras que ocupa el ángulo de BÉCLARD abierto hácia atras i formado por el cuerno mayor del hueso hióides i el vientre posterior del digástrico; i una por delante que corresponde al triángulo de PIROGOFF.

En el triángulo cervical súpero lateral se practican las ligaduras de las carótidas interna i esterna (cuya descripcion anatómica haremos en la rejion carotídea), de las arterias tiroídeas

superior i lingual, de las venas yugular interna i comun i la faringotomía lateral i media o subhioídea. *La incision que deberia llamarse incision normal para este triángulo,* se dirije desde el estremo anterior del vértice de la apófisis mastóides al centro del hueso hióides; pasa a un traves de dedo por detras i por debajo del ángulo de la mandíbula inferior i cruza en este punto de su trayecto el borde anterior del músculo esterno cléido mastoídeo. *Ofrece esta incision tres ventajas.* Desde luego cae en la línea que separa o sirve de límite a los músculos que se encuentran o que terminan en ella i que son: por encima el digástrico , el estilohioídeo, el jenihioídeo, el milohioídeo i el hiogloso; i por debajo el esternohioídeo, el tirohioídeo i el omohioídeo. Permite ademas respetar los nervios de alguna importancia cuyos troncos principales quedan por encima o por detras, o bien se pueden desviar en uno u otro sentido. Así el neumogástrico i el gran simpático quedan hácia atras junto con el espinal i el ramo descendente del hipogloso, i hácia arriba la rama mas inferior del facial, el hipogloso, el lingual i el glosofarínjeo; el ramo larínjeo superior del neumogástrico es atraido hácia abajo. La tercera ventaja que presenta esta incision, que sigue la direccion natural de la tension de la piel, es la de pasar por los puntos donde comienzan a dividirse los grandes vasos cervicales. Al nivel del borde superior del cartílago tiróides se divide la arteria carótida primitiva e inmediatamente por encima nacen, mui próximas unas a las otras, las ramas de la carótida esterna.

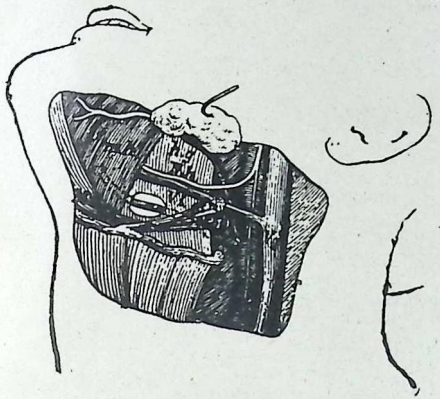

FIG. 1.—ARTERIA LINGUAL

A.C, carótida; *Vj*, yugular interna; *V.l*, vena lingual; *N.h*, hipogloso; *mh*, milo-hioídeo; *M.b*, digástrico; *S.th*, estilo hiohídeo *hg*, hiogloso.

El *triángulo cervical anterior* está limitado por el borde superior del cartílago tiróides i los bordes anteriores de los músculos esterno cléido mastoídeos hasta el mango del esternon (1).

Desde el punto de vista de su constitucion anatómica esta rejion comprende piel i tejido celular subcutáneo, en seguida la aponeurósis superficial, que recubre toda la rejion, se fija hácia arriba en la cara anterior del hueso hióides, i por encima de este hueso se continúa con la aponeurósis supra hioídea; a los lados se divide al nivel del borde anterior del esterno cléido mastoídeo en dos hojas que pasan, una por delante i otra por detras de dicho músculo; hácia abajo se divide igualmente a algunos centímetros por encima del esternon en dos hojas, una anterior i otra posterior que uniéndose al borde superior del esternon, sobre el labio anterior i posterior respectivamente, circunscriben un espacio llamado supra-esternal que contiene tejido adiposo i dos o tres ganglios linfáticos; encierra igualmente las dos venas yugulares anteriores i la anastómosis trasversal que las une.

Por debajo de la aponeurósis superficial se encuentra una capa muscular formada por los cuatro músculos infrahioídeos (esterno-cléido hioídeo, omohioídeo, esterno-condro-tiroídeo i tirohioídeo) i una aponeurósis especial: la aponeurósis cervical media.

El omohioídeo se dirije oblicuamente hácia arriba i hácia adentro para fijarse en el borde inferior del hueso hióides, atravesando en forma diagonal esta rejion que divide en dos porciones triangulares (el triángulo omotraqueal i el triángulo omohioídeo de VELPEAU). *El triángulo-omo-traqueal* está limitado hácia adentro por la línea media, hácia arriba i afuera por el omohioídeo, i hácia afuera i abajo por el esterno-cléido mastoídeo; *el triángulo omohioídeo* está formado hácia arriba por el cuerno mayor del hueso hióides, hácia adentro por el omohioídeo, i hácia afuera por el esterno cléido mastoídeo; al nivel de este triángulo, que está lleno por tejido adiposo, se efectúa la bifurcacion de la carótida primitiva.

La aponeurósis cervical media se estiende de un omohioídeo al otro, se inserta hácia arriba en el hueso hióides i hácia abajo sobre todos los puntos óseos o fibrosos del orificio superior del tórax (esternon, clavícula, primera costilla, aponeurósis del subclavio). Al nivel de estas inserciones envia a los gruesos vasos venosos de la base del cuello (tronco venoso bráquio-cefálico, venas tiroídeas, etc.) espansiones mas o ménos resistentes que los mantienen siempre abiertos, disposicion que favorece la entrada del aire en una vena accidentalmente abierta. Es importante tambien conocer esta disposicion porque sirviéndose del músculo-omohioídeo como guia de la aponeurósis cervical media, es posible rechazar i evitar las gruesas venas de la base del cuello, reclinando hácia abajo este músculo conjuntamente con dicha aponeurósis.

Sobre la línea media existe un estrecho intersticio que separa los músculos de ámbos lados; a este nivel las aponeurósis superficial i media se fusionan íntimamente, formando una especie de rafe medio que va del hueso hióides al esternon; a este nivel existen solamente dos planos, piel i

(1) KOCHER fija como límites de los tiángulos cervicales súpero lateral i anterior, el borde superior del cartílago tiróides, en tanto que TESTUT i TILLAUX limitan sus rejiones supra e infra-hioídeas en el hueso hióides.

aponeurósis que reposan sobre el conducto laringo-traqueal i es donde se practica la abertura de la tráquea.

Mas allá de los músculos que acabamos de enunciar i que todos están rodeados de vainas celulosas, dependencia de la aponeurósis cervical media, se encuentran formaciones mui diversas que son la tráquea cervical, el cuerpo tiróides, larinje i la membrana tirohioídea que estudiaremos a propósito de las operaciones de esta rejion.

En este triángulo se ligan las arterias carótidas, primitiva, tiroídea inferior, vertebral i tronco bráquio-cefálico. Ademas se practica la esofagotomía, la laringo i traqueotomía, la laringectomía, la estirpacion del cuerpo tiróides; i, por fin, caminando por detras del esterno-cléido mastoídeo, se llega a abrir los abscesos retrofarínjeos debidos a una espondilítis o a una adenítis cervical i que, abiertos espontáneamente hácia adentro, pueden acarrear la asfixia del paciente.

Para practicar estas variadas intervenciones no basta con una incision trasversal que tome en cuenta la tension de la piel, sino que hai que recurrir ya sea a una incision vertical en la línea media, o bien en la parte lateral a lo largo del esterno-cléido mastoídeo.

El *triángulo cervical infero-lateral* o trígono supra-clavicular, está limitado por la clavícula hácia abajo, por el borde posterior del esterno-cléido-mastoídeo hácia adelante i por el borde anterior del trapecio hácia atras. En esta rejion caminan los grandes vasos i nervios que se dirijen al brazo i es en ella tambien donde se encuentra la zona de distribucion de la arteria i vena subclavias.

El área de este triángulo está ocupada por las siguientes capas: plano superficial (piel i tejido celular subcutáneo), la aponeurósis superficial, la capa sub-aponeurótica (omohioídeo i aponeurósis cervical media, i arterias, venas i nervios).

La aponeurósis superficial es la continuacion de la aponeurósis cervical, que se desdobla en la rejion carotídea para envolver el músculo esterno cléido mastoídeo, como ya lo hemos visto; al nivel del borde posterior de este músculo fusionándose sus dos hojas recubre en toda su altura esta rejion: en el borde anterior del trapecio se desdobla nuevamente para envolver este músculo; hácia abajo se inserta sobre el borde superior de la clavícula i se continúa con la aponeurósis del pectoral mayor. Está perforada hácia abajo i adentro por la vena yugular esterna.

El músculo omohioídeo (cuya porcion superior hemos ya descrito) se inserta por su vientre posterior sobre la parte del borde superior de la escápula que está colocada inmediatamente por dentro de la escotadura coracoídea; se dirije hácia adentro i un poco hácia arriba separándose del borde posterior de la clavícula i se coloca debajo del esterno cléido mastoídeo. Atraviesa, pues, oblicuamente el triángulo supra-clavicular que

subdivide en dos triángulos secundarios: el uno superior, mucho mayor que el inferior, tiene poco interes quirúrjico, está recorrido por las ramas del plexo cervical. En cambio el *triángulo inferior u omo-clavicular*, que se hace visible cuando se echa el brazo fuertemente hácia abajo, está limitado por el borde superior de la clavícula, por el borde posterior del esterno cléido mastoídeo i por el inferior del omohioídeo (1); tiene gran

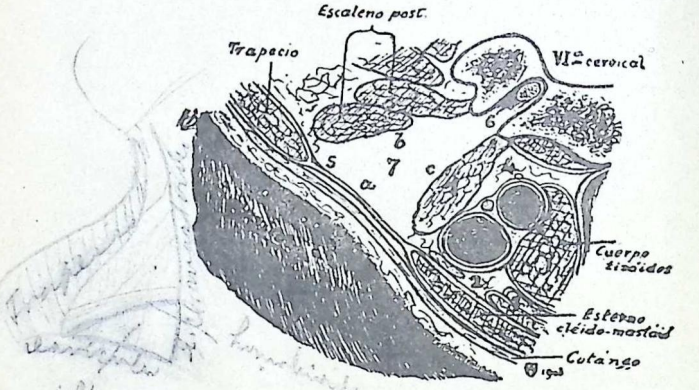

FIG. 2.—SEMI-ESQUEMÁTICA DEL HUECO SUPRA-CLAVICULAR

1, Esterno cléidomastoídeo; *2*, tendon intermediario del omohioídeo, entre la yugular i el esterno cléido; *3*, músculos infra-hioídeos; *4*, paquete vásculo nervioso (carótida), yugular interna i neumogástrico; *5*, aponeurósis cervical superficial; *6*, nervio raquídeo; *7*, pirámide supra-clavicular con sus tres paredes, *a*, *b* i *c*.

importancia en cirujía, puesto que corresponde al paquete vásculo nervioso; atravesando sus capas, despues de haber reconocido el borde inferior del omohioídeo se llega a la arteria subclavia.

La aponeurósis cervical media, parte del borde superior del omohioídeo, envuelve este músculo, llega a su borde inferior i tapiza en seguida el área del triángulo omo-clavicular. Su borde inferior se inserta sobre el posterior de la clavícula i se continúa a ese nivel con la aponeurósis del subclavio. Su cara esterna o superficial está separada de la aponeurósis cervical superficial por una capa de tejido célulo grasoso que atraviesa la

(1) TILLAUX considera el borde anterior de este triángulo limitado por el escaleno anterior i es esto lo que hemos enseñado anteriormente en nuestras lecciones; pero es mas lójico seguir la descripcion de TESTUT, pues el músculo escaleno anterior está en un plano mucho mas profundo que el omohioídeo.

vena yugular esterna ántes de perforar la aponeurósis media en el ángulo interno del triángulo omo-clavicular.

Despues de quitar la aponeurósis media i el músculo omohioídeo se encuentra una especie de cavidad llena por vasos, nervios, ganglios i tejido celular grasoso, que se puede comparar a una pirámide triangular cuyo vértice estaria dirijido hácia arriba i la base situada abajo. Su borde anterior corresponde al posterior del esterno-cléido mastoídeo; el posterior es el anterior del trapecio, i el interno lo forman las apófisis trasversas de las vértebras cervicales. La pared esterna la forman la piel, tejido celular subcutáneo con el músculo cutáneo i la aponeurósis cervical superficial, a los cuales se vienen a agregar en la parte inferior de la rejion el omohioídeo i la aponeurósis cervical media. La pared posterior está formada por el esplenio, el angular del omóplato i el escaleno posterior, que parten de la columna cervical i se dirijen abajo i afuera. El mas importante es este último, que se inserta hácia abajo por dos manojos sobre las dos primeras costillas. La pared interna está formada por el escaleno anterior que parte de los tubérculos anteriores de la 3.ª, 4.ª, 5.ª, 6.ª vértebras cervicales i se fija en el tubérculo de la cara superior de la 1.ª costilla, *tubérculo de Lisfranc*, que es un guía importante para la ligadura de la subclavia. Por delante del escaleno anterior están el nervio frénico i la vena subclavia.

La base tiene la forma de un triángulo cuyo lado esterno está representado por la clavícula, el posterior por el borde superior del omóplato i el interno por una línea que una el borde posterior del esterno-cléido mastoídeo a la apófisis trasversa de la 7.ª vértebra cervical. La 1.ª costilla divide este triángulo en dos porciones: una interna i otra esterna; ésta corresponde al vértice del pulmon i al fondo de saco superior de la pleura; por fuera de la costilla el hueco supra clavicular se confunde con el vértice del hueco axilar i por ahí descienden los órganos que forman su contenido. El vértice corresponde al punto en que se ponen en contacto el esterno-cléido mastoídeo, el trapecio, el angular del omóplato i el esplenio, así como las aponeurósis superficial i profunda.

El contenido de este hueco está formado por las arterias, venas i nervios.

La arteria subclavia nace a la derecha del tronco braquio cefálico en un punto que corresponde superficialmente a la articulacion esterno-clavicular derecha i a la izquierda del cayado de la aorta, es por lo tanto intratorácica en su oríjen; el punto de donde emerje del tórax está situado a tres centímetros por fuera de la estremidad interna de la clavícula izquierda. La arteria subclavia se dirije oblicuamente de atras adelante i de dentro afuera, i describe una lijera curva que abraza el vértice pulmonar i que cruza la 1.ª costilla. Está situada por dentro de los escalenos en la parte inferior de la rejion esterno-cléido mastoídea, pasa en seguida entre los escalenos, despues se sitúa por fuera para colocarse por debajo de la parte media de la clavícula desde donde se denomina arteria axilar. Suministra en su trayecto i casi únicamente en sus segmentos intra e interescalénicos siete ramas colaterales: dos ascendentes, (vertebral i tiroídea inferior) dos descendentes (mamaria interna e intercostal superior) i tres esternas (cervical profunda, escapular superior i escapular posterior). La escapular posterior pasa por delante de los cordones del plexo braquial, corresponde superficialmente al *triángulo omotrapecio* i no dificulta la ligadura de la

subclavia: en cambio la escapular superior, que camina a 4 centímetros por encima del borde superior de la clavícula, corre el riesgo de ser intere-

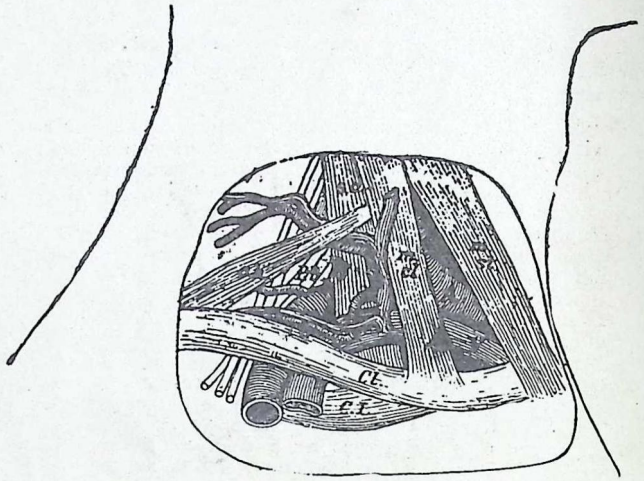

FIG. 3.—ARTERIA SUBCLAVIA

Cl, clavícula: *C.I.* 1.ª costilla; *m.cl.* manojo clavicular del esterno mastoídeo; *m.st.* manojo esternal; *oh.* omohioídeo; *s.a.* escaleno anterior; *Pob*, plexo braquial; *A*, arteria subclavia; *V*, vena subclavia.

sada en la ligadura de la subclavia, si la incision se practica mui cerca de la clavícula.

Las venas que aquí se encuentran son la porcion terminal de la yugular interna que se une a la subclavia para dar nacimiento al tronco braquio cefálico venoso, la vena subclavia i la terminacion de la vena yugular esterna. La vena subclavia, casi rectilínea i trasversal, está colocada por delante de la arteria que acompaña en todo su trayecto, excepto en el triángulo interescalénico donde está separada por el escaleno anterior.

La incision normal para esta rejion, teniendo en cuenta la tension de la piel, es casi trasversal. Parte de la insercion del esterno cléido mastoídeo en la clavícula i se dirije un poco oblicuamente hácia arriba i atras hasta el borde del trapecio.

La *rejion carotídea o esterno-cléido mastoídea*, corresponde a este músculo que le ha dado su nombre. i las arterias carótidas efectúan en ella la mayor parte de su trayecto. Tiene la forma de un cuadrilátero alargado

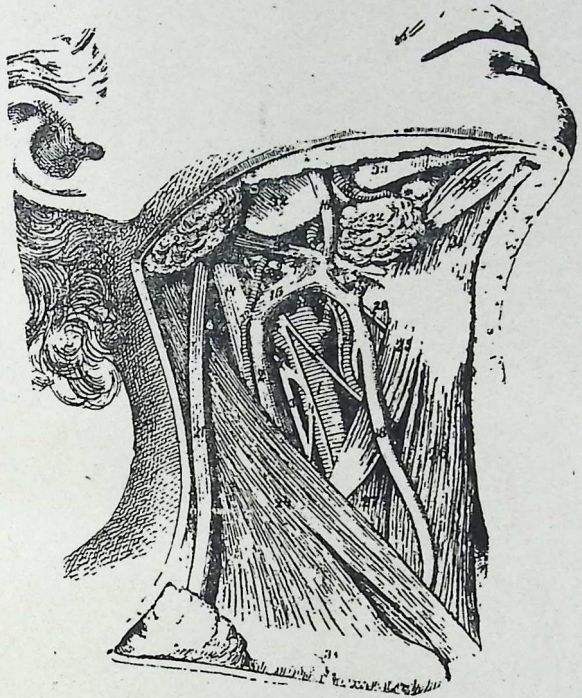

FIG. 4.—REJION CAROTÍDEA

1, carótida; *2*, vena yugular comun, echada hácia afuera para mostrar; *3*, neumogástrico; *4*, rama descendente del hipogloso; *14*, vena yugular interna; *15*, tronco venoso tiro-linguo-facial; *18*, vena yugular anterior; *21*, vena yugular esterna; *22*, glándula submaxilar.

en el sentido vertical, i está limitada adelante i atrás por los bordes del músculo, hácia arriba por la apofísis mastóides i hácia abajo por la clavícula i la horquilla esternal.

En el estado normal presenta esta rejion un relieve muscular, el del borde anterior del músculo esterno cléido mastoídeo, i entre éste i el conducto laríngeo-traqueal una gotiera en cuyo fondo se sienten los latidos de la carótida. Cuando la cabeza está en estension i la cara desviada al lado opuesto de la rejion que se examina, el músculo cubre la gotiera i proteje su contenido. *Esta es la posicion operatoria*, la que se da al enfermo en las intervenciones quirúrjicas, especialmente en las ligaduras, para la ejecucion de los primeros tiempos; el operador descubre así directamente el músculo, guía importante i no se espone a penetrar bruscamente en la gotiera-vascular.

Al contrario, cuando la cabeza está en flexion i lijeramente inclinada del lado en que se opera es fácil tomar i solevantar el músculo así relajado, lo que permite examinar los planos subyacentes; *esta es la posicion de esploracion clínica*, que se da tambien al enfermo en los últimos tiempos de las intervenciones quirúrjicas cuando despues de haber penetrado en el compartimiento carotídeo se trata de reconocer o buscar los distintos elementos allí contenidos.

En ésta, como en las demas rejiones del cuello, encontramos planos superficiales (piel, tejido celular subcutáneo, vasos i nervios superficiales), la aponeurósis superficial i capas subaponeuróticas (músculo esterno-cléido-mastoídeo, hoja profunda de su vaina, plano músculo aponeurótico que comprende la parte media del músculo omo-hioídeo i la inferior del músculo esterno cléido-hioídeo con la porcion de la aponeurósis cervical media que se estiende del uno al otro i los envuelve, la capa célulo-ganglionar submuscular i el paquete vásculo nervioso del cuello.

La aponeurósis superficial se continúa con la de los triángulos súpero lateral i anterior. Formada por una hoja única por delante i por detras del músculo esterno cléido mastoídeo, se desdobla a ese nivel para formarle una envoltura completa, la vaina de este músculo, limitada así por las dos hojas, superficial i profunda, que resultan de este desdoblamiento: se estiende desde la mastóides a la clavícula.

El músculo esterno-cléido-mastoídeo, cuya direccion oblicua de la parte superior del tórax a la apófisis mastóides divide el cuello en las distintas rejiones que hemos mencionado, tiene una forma cuadrilátera alargada, presenta en el tórax dos porciones diferentes: una interna, manojo esternal, que se inserta sobre el esternon, i una esterna, manojo clavicular, que se inserta en la clavícula. Entre estas dos porciones existe un pequeño espacio triangular de base inferior que corresponde a la carótida primitiva, que no está separada de la piel sino por las aponeurósis superficial i media. SÉDILLOT aconsejaba hacer su ligadura a este nivel, práctica abandonada por el peligro que resulta de la proximidad de los gruesos troncos venosos de la base del cuello. Estos dos manojos se fusionan hácia arriba

para insertarse el primero sobre la cara esterna de la mastóide i sobre la línea curva superior del occipital, i el segundo sobre el borde anterior de la apófisis mastóides.

Entre la cara profunda de la vaina del esterno cléido-mastoídeo i la vena yugular interna, adherida, mas o menos intimamente, existe una capa celular que encierra en su espesor un gran número de ganglios linfáticos, ganglios profundos del cuello, que forman una ancha masa estendida entre la vaina del músculo i la cara esterna de la yugular interna desbordándola hacia adelante i atras.

Sus lesiones (adenítis simples, tuberculosas, sifilíticas, cancerosas) son mui frecuentes, lo que se esplica por las numerosas causas de infeccion que existen en las rejiones de donde vienen sus linfáticos aferentes (cara, nuca, porcion cérvico facial, vías dijestivas i respiratorias).

Por debajo de estos planos se encuentran la arteria i vena subclavias (que hemos descrito anteriormente), la arteria carótida primitiva i sus ramas de bifurcacion, carótida interna i esterna, la vena yugular interna i los nervios hipogloso i neumogástrico.

La carótida primitiva nace a la derecha del tronco braquio-cefálico en un punto que corresponde superficialmente a la articulacion esterno clavicular derecha. A la izquierda del cayado de la aorta siendo en su oríjen intra-torácica, el punto donde emerje corresponde a la articulacion esterno clavicular izquierda. A partir de aquí ámbas tienen la misma direccion i relaciones; se dirijen hacia arriba, afuera i atras. i su línea de direccion anatómica se estiende de la articulacion esterno-clavicular al hueco parotídeo. La arteria carótida primitiva se divide al nivel del borde superior del cartílago tiroides en dos ramas terminales, carótidas esterna e interna; en su trayecto no suministra ninguna colateral, disposicion favorable para la hemostásis cuando se practica la ligadura.

Desde el punto de vista operatorio tienen gran importancia las relaciones de la carótida primitiva. Cuando se ha descubierto el paquete vásculo nervioso, se reconoce que los diversos elementos que le constituyen (vena yugular interna, arteria carótida primitiva, nervio neumogástrico) están reunidos por una vaina comun resistente que es una dependencia de la aponeurósis cervical media. Para poner a descubierto la arteria es necesario abrir esta vaina; la vena yugular está situada por fuera de la arteria i el nervio neumogástrico hácia atras en el ángulo diedro por ellos formado. La arteria carótida, así como los otros elementos del paquete vásculo nervioso, presentan relaciones importantes de vecindad.

Hácia atras la carótida está en relacion con el gran simpático, fijado a la aponeurósis prevertebral, con esta misma aponeurósis i los músculos prevertebrales, i por debajo de esta delgada capa músculo-aponeurótica con la cara anterior de las apofísis trasversas de las vértebras cervicales.

Cuando hai que practicar una hemostásis provisoria por una hemorrajia o hemostásis preventiva en el curso de una operacion, puede comprimirse fácilmente la arteria sobre este plano óseo-vertebral. Está mas especialmente en relacion con el tubérculo anterior de la apofísis trasversa de la sesta vértebra cervical, *tubérculo de Chassaignac*, que es fácil de reconocer por la palpacion i sirve como un guía para practicar la ligadura de la arte-

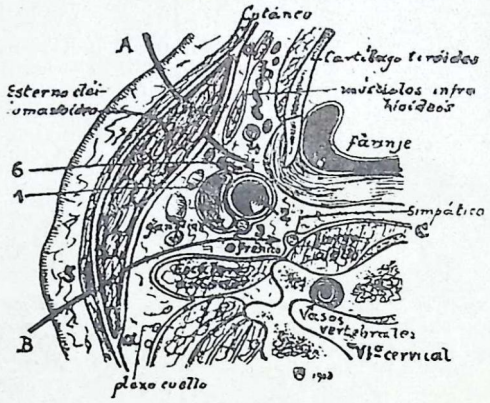

FIG. 5. — CORTE TRASVERSAL DEL CUELLO AL NIVEL DE LA 6.ª CERVICAL

A, vía de acceso para la ligadura de la carótida primitiva; *B*, vía de acceso para la reseccion del simpático; entre ámbas flechas se puede separar el músculo para la estirpacion de los ganglios subyacentes; *a*, aponeurósis superficial; *b*, aponeurósis media; *c*, aponeurósis prevertebral; *1*, vena yugular; *2*, carótida; *3*, neumogástrico; *4*, arteria tiroídea superior; *5*, vena yugular esterna; *6*, asa del hipogloso.

ria en el sitio de eleccion, i por eso se le denomina tambien tubérculo carotídeo.

Por dentro la carótida primitiva está en relacion con el conducto laringotraqueal, con el esófago i la glándula tiróides.

Por fuera, en toda su estension, está rodeada por la vena yugular interna.

Por delante la carótida primitiva está sucesivamente en relacion, en sus dos tercios superiores, con el tejido célulo-ganglionar que hemos descrito; en su tercio inferior con la aponeurósis media; en su tercio medio, con el músculo omohioídeo que cruza la arteria i la divide en dos porciones de diferente importancia desde el punto de vista operatorio: una situada por debajo de este músculo, es la porcion peligrosa pues la arteria está contigua a los gruesos troncos venosos de la base del cuello, i otra situada por encima, la porcion quirúrjica, donde se debe practicar su ligadura. Sobre

un plano mas superficial está recubierta por el esterno cléido-mastoídeo, su músculo satélite, por tejido celular subcutáneo, el cutáneo i la piel.

La arteria tiene una direccion casi vertical i el músculo esterno cléido-mastoídeo al contrario es oblicuo hácia arriba i atras, por lo tanto se acerca al borde anterior del músculo en su parte superior.

La carótida interna está situada en su oríjen un poco por fuera de la esterna. Despues de uno o dos centímetros se dirije oblicuamente hácia arriba i adentro, hácia la pared lateral de la farinje, cruzando así en ángulo mui agudo la carótida esterna que sigue una direccion contraria dirijiéndose oblicuamente hácia arriba i afuera. La carótida interna, al nivel de la farinje se hace nuevamente vertical i penetra en la parte póstero interna del espacio faringo maxilar, donde presenta relaciones importantes con los otros elementos del paquete vásculo nervioso profundo del cuello, con la parótida, amígdala i pared lateral de la farinje.

La carótida esterna está colocada en su oríjen un poco por delante i por dentro de la precedente. Al nivel del ángulo de la mandíbula se hace vertical, camina bajo el vientre posterior del digástrico i del músculo estilo hioídeo, i finalmente penetra en la parótida. Suministra en su trayecto la tiroídea superior, la lingual i la facial hácia adelante; la occipital i la auricular posterior hácia atras, i la farínjea inferior hácia adentro.

La carótida esterna es quirúrjicamente mucho mas importante que la interna. Esta se distribuye esclusivamente en el encéfalo i su ligadura, siempre mui grave por los accidentes que pueden complicarla, está rara vez indicada.

En cambio se liga la carótida esterna para detener hemorrajias o para practicar la hemostásis preventiva de las rejiones sobre las cuales se va a operar (reseccion del maxilar superior).

La vena yugular interna comienza en la base del cráneo, donde recoje casi la totalidad de la sangre de la cavidad craneana, lo que esplica por qué las trombo flebítis de los senos endocraneales se propagan a la yugular i por qué se ha aconsejado practicar entónces su ligadura para impedir la penetracion de los jérmenes infecciosos en el torrente circulatorio, i la piohemia que es su consecuencia. Desde la base del cráneo desciende al cuello acompañando primero a la carótida interna i despues a la carótida primitiva. Finalmente, se reune a la vena subclavia para constituir el tronco venoso braquio-cefálico.

Puede penetrarse al compartimento carotídeo i su contenido al nivel de los bordes anterior o posterior de los músculos esterno-cléido-mastoídeos, abriendo metódicamente la vaina del músculo para atravesar su hoja profunda.

En el último tiempo QUERVAIN i KÜTTNER han indicado una incision en forma de colgajo que sigue el borde anterior del músculo esterno-cléido mastoídeo i divide en ángulo agudo dicho músculo, ya sea en su parte superior (por encima de la rama del accesorio) ya sea en la parte inferior. Se consigue así obtener un campo operatorio suficientemente claro para operar

en los tejidos profundos (p. ej. para la estirpacion de grandes o múltiples tumores). El músculo es suturado despues cuidadosamente i conserva su contractibilidad puesto que su inervacion queda intacta.

La division del músculo no siempre es necesaria; el esterno-cléido mastoídeo, gracias a la vaina que lo rodea, se deja fácilmente desviar hácia adelante o atras segun las necesidades.

Ligadura de la carótida primitiva.—Está indicada sólo en tres casos: 1.° en las hemorrajias sobrevenidas por traumatismos de estos vasos, 2.° en la adherencia con tumores malignos cuya estirpacion sólo es posible resecando un trozo del vaso, i 3.° en los aneurismas. Todas las demas indicaciones (neuraljias rebeldes de la cara, epilepsia, apoplejía, tumores inoperables, hemostásis provisoria) deben ser rechazadas porque esta ligadura presenta aun hoi dia, con la antisepsia i el mejoramiento de la técnica, graves peligros debidos a la trombósis que puede sobrevenir i a la repentina interrupcion de la circulacion en un órgano como el cerebro.

En un tercio de los casos el resultado ha sido fatal. Esto se debe principalmente a las alteraciones de nutricion de los hemisferios cerebrales que traen consigo reblandecimiento de los segmentos escluidos de la circulacion. Los síntomas clínicos consecutivos a la ligadura de las carótidas en estos casos de falta de compensacion son: palidez del rostro, cefalalja, sensacion de mareo, debilidad de las estremidades, vértigos, pérdida del conocimiento; mas adelante vómitos i convulsiones. Si se presentan alteraciones de la estructura del cerebro aparecerán mas tarde otros trastornos en forma de hemiplejias. Las fatales consecuencias de este trastorno nutritivo del encéfalo pueden ser prevenidas por el rápido i suficiente restablecimiento de la circulacion colateral. Las condiciones necesarias para su curso favorable son: 1.° la existencia de numerosas anastomósis de los vasos periféricos (arteria comunicante anterior, comunicante posterior, arteria vertebral), 2.° la capacidad de los vasos para obtener una dilatacion suficiente (en los arterio-esclerósicos esta capacidad está disminuida) i 3.° la existencia de presion sanguínea i plenitud vascular suficiente.

Acostado el enfermo con el cuello estendido i lijeramente levantado por un cojin, se inclina la cabeza al lado opuesto. Se esplora la rejion, se palpa la gotiera que separa el esterno-cléido mastoídeo de la larinje i se reconoce la situacion de los cartílagos cricóides, tiróides i del hueso hióides. La línea de operacion se estiende desde la articulacion esterno-clavicular hasta el hueco parotídeo, siguiendo el borde tanjible i visible del músculo esterno-cléido mastoídeo, su satélite. Sobre esta línea se hace una incision de la piel de siete centímetros que comience en el cuerno mayor del hueso hióides i se estienda hácia abajo. Se divide el cutáneo, en seguida la aponeurósis sobre el bor-

de anterior del músculo (primer punto de guía). En este momento conviene colocar la cabeza derecha a fin de relajarlo. Aislado el borde del músculo de su vaina, se le separa hácia afuera. Se busca la arteria en el ángulo abierto hácia arriba, que forman al cruzarse el esterno-cléido-mastoídeo i el omohioídeo que se dirije hácia arriba i un poco hácia la línea media. Todavía está cubierta por la segunda aponeurósis que sirve al mismo tiempo de vaina vascular. Se pasea entónces el dedo en la herida, se tocan las apófisis trasversas de las vértebras i especialmente la de la sesta, que sobresale mucho al lado del cartílago cricóides (segundo punto de guía). Dividida la segunda aponeurósis aparece a descubierto el vaso. La vena yugular interna se encuentra en la parte esterna de la arteria i el simpático por detras de la misma. Hai que poner una atencion especial en evitar el peligro de comprender en la ligadura el nervio neumogástrico que camina aplicado íntimamente a la cara posterior de la arteria, union que es tambien la causa de que al comprimir el vaso se produzcan síntomas de compresion del nervio: retardo del pulso, disnea i lipotímeas.

Una vez denudada la arteria, se pasa la aguja de afuera a adentro. KOCHER pone a descubierto la arteria sirviéndose de una incision trasversal (la incision normal para el triángulo cervical súpero-lateral).

Tambien se puede ligar entre ámbas porciones del esterno-cléido mastoídeo a pesar del peligro que envuelve la presencia de los gruesos vasos del cuello.

Ligadura de la carótida esterna.—Está indicada: 1.° en las heridas del cuello con lesion directa de la arteria; 2.° en los casos de adherencias del vaso con tumores malignos (linfosarcoma, carcinoma); 3.° en la curacion de tumores vasculares de la cabeza o cara i que no se pueden estirpar (aneurismas racimosos); 4.° como acto previo (hemostásis provisoria) en la estirpacion de tumores de la cara. KOCHER recomienda particularmente esta ligadura profiláctica como acto previo de la reseccion del maxilar superior; i 5.° en algunos casos raros puede emplearse como una operacion paliativa en los carcinomas inoperables de la cara para detener su desarrollo i aliviar los padecimientos consecutivos sin que esto signifique que la ligadura tenga una accion curativa.

Si se desea tener completamente exangüe el territorio de la carótida esterna debe practicarse tambien la ligadura de la tiroídea superior, puesto que por sus anastomósis con el tronco tirocervical puede formar una corriente sanguínea de retroceso.

La ligadura de la carótida esterna puede considerarse como una ope-

racion sin peligro, pues no se presentan perturbaciones por parte del cerebro. Segun una estadística de LIPPS, de 130 casos sólo en 2 la muerte fué consecutiva a la ligadura del vaso (1.54%).

La incision sigue el borde interno del esterno-cléido mastoídeo *desde el ángulo del maxilar hasta la parte superior del cartílago tiróides;* se corta la piel, el cutáneo i aponeurósis superficial. La vena facial i la tiroídea superior son rechazadas hácia abajo en la parte inferior de la herida, el digástrico i el hipogloso mayor hácia arriba, la carótida interna i la yugular esterna hácia afuera. La arteria está colocada en un *triángulo* (FARABEUF) formado por el nervio hipogloso mayor hácia arriba, el tronco venoso tiro-linguo-facial hácia adentro i la yugular interna hácia afuera.

Como los puntos de referencia que hasta aquí hemos mencionado son partes blandas que deslizan fácilmente durante la operacion, es importante el recordar que la arteria está en contacto hácia adentro con el cuerno mayor del hueso hióides (GUTHRIE) i que se diferencia la carótida esterna de la interna porque da nacimiento a colaterales.

Una vez descubierto el vaso se pasa el hilo de afuera hácia adentro.

KOCHER recomienda para esta ligadura su incision del triángulo cervical súpero lateral. El punto de la ligadura está en esta incision a un traves de dedo por debajo del ángulo de la mandíbula.

Ligadura de la arteria lingual.—Tiene gran importancia a causa de que este vaso abastece de sangre a un órgano que está situado profundamente i en el que no siempre es fácil practicar la hemostásis directa, a pesar de que es este el medio mas seguro que debe siempre tratarse de emplear.

Su principal indicacion está en la estirpacion, lo mas exangüe posible, de los tumores de la lengua, en especial del carcinoma. Para simplificar este acto previo, se facilita su técnica separando la glándula submaxilar i los ganglios que la rodean.

Practicada con las debidas precauciones antisépticas, la ligadura de la lingual no constituye una intervencion peligrosa.

Los casos fatales señalados en antiguas estadísticas deben imputarse a las complicaciones de las heridas infectadas. Puede emplearse la ligadura de ámbas linguales como operacion paliativa en los carcinomas inoperables de la lengua, sobre todo cuando ocasionan profusas hemorrajias.

La arteria es accesible en dos puntos de la rejion suprahioídea: 1.º léjos de su oríjen, por encima del tendon del digástrico, en el triángulo hipoglosohioídeo; i 2.º cerca de su oríjen, por debajo del vientre posterior del digástrico i por encima del cuerno mayor. En este lugar se puede ligar la arteria ántes del oríjen de la dorsal de la lengua i como consecuencia se asegura la hemostásis en la base de dicho órgano.

En ámbos casos, debe el cirujano palpar la rejion, colocado el enfermo convenientemente, tocar el hueso hióides i su cuerno mayor. Si es posible debe fijarse este hueso con pinzas o con una asa de hilo despues de haber sido impulsado desde el lado contrario por un ayudante.

En el triángulo.—Este procedimiento, en el que se busca la arteria sobre el músculo digástrico, es denominado con el nombre de PIROGOFF HUETER (1836) i recomendado especialmente por GUÉRIN.

Se traza una incision de cuatro centímetros a igual distancia del hueso hióides i del borde inferior de la mandíbula, paralela a este borde i que concluya a un dedo del borde anterior del esterno-cléido mastoídeo. En otros términos, la incision corre a un traves de dedo por debajo del borde del maxilar i concluye frente al ángulo.

Debe ser un poco convexa hácia abajo como es la glándula.

Se corta el cutáneo con precaucion en el ángulo posterior de la herida donde pasa una vena facial. Se baja el labio inferior de la incision i a ese nivel se abre la aponeurósis, entrando así en la vaina glandular, que se debrida. Una vez puesta a desnudo (primer punto de guía) se la desvia hácia arriba con un separador. Completada la diseccion, se ve el tendon del digástrico (segundo punto de guía) i el triángulo cubierto por el tejido celular. Separada la grasa se descubre el nervio hipogloso mayor (tercer punto de guía) acompañado de una vena.

Fijado el tendon del digástrico, se desgarran finalmente las fibras del hiogloso i entónces se presenta la arteria.

Por encima del cuerno mayor. (ROSER, MALGAINE, BÉCLARD). Es este el procedimiento mas seguro de ligadura.

Cerca i por encima del hueso hióide, paralelamente a su cuerno mayor, se hace una incision rectilínea de unos cuatro centímetros que llegue al borde anterior del esterno-cléidomastoídeo. Se corta el cutáneo con precaucion en el ángulo posterior de la herida donde pasa el oríjen facial de la yugular esterna.

Se toca con el dedo el borde inferior de la glándula i el cuerno del hióides. Puesto a descubierto el hióides, se coje su asta mayor i se atrae así el hueso hácia afuera, haciendo el campo operatorio mas superficial.

Las fibras del músculo hiogloso asciende de una manera característica en direccion vertical junto al estremo posterior i grueso del asta mayor del hióides. Junto a la cara esterna de dicho músculo se dirije de atras hácia adelante del nervio hipogloso, que con el cuerno mayor constituyen los dos guías de esta ligadura.

Hai que cuidar que con el corte, que se practica inmediatamente por encima del estremo abultado del asta del hióides, no se seccione mas ni ménos que las fibras del músculo hiogloso. La arteria aparece entónces por encima del estremo del asta en cuestion.

Ligadura de la arteria facial o maxilar esterna.—El sitio de eleccion para ligar esta arteria se puede precisar con toda exactitud puesto que asciende por encima del borde del maxilar inferior, junto al borde anterior del músculo masétero, acompañada de la vena facial anterior, que no es constante.

Junto al borde anterior del masétero, se traza un corte paralelo al borde de la mandíbula, que interese la piel, el músculo cutáneo i la fascia. Hecho esto, se aisla i diseca la arteria respetando el ramo marjinal del nervio facial que camina a lo largo del borde de la mandíbula.

Ligadura de la arteria temporal.—El dedo siente el latido de la arteria temporal a medio centímetro por delante del oído, en el borde superior del arco cigomático; así es que cuando sobreviene hemorrajia por alguna de las ramas de dicha arteria se puede comprimir con el dedo en el punto mencionado i ligarla en el mismo sitio.

El punto mas fácil para ligarla está entre el tragus i el cóndilo. Se hace allí una incision de tres centímetros, que quede dividida por mitad por la raiz cigomática.

Se encuentra un ganglio pre-auricular i la vena temporal; por delante i un poco mas profunda está la arteria.

Ligadura de la subclavia.—Está indicada en las heridas de este vaso o de la axilar cuando no se pueden ligar sus cabos directamente; en los aneurismas de la axilar i para hacer la hemostásis previa en la amputacion interescápulo torácica.

Es regla jeneral en cirujía dejar entre la ligadura i el nacimiento de una colateral, espacio suficiente para la formacion del coágulo. En su porcion intra-escalénica emite la mayor parte de sus colaterales i ademas está rodeada de venas voluminosas i de nervios importantes i situada a una profundidad de unos 6 centímetros. Para descubrir la arteria en su porcion interescalénica el cirujano se ve obligado a seccionar el músculo escaleno anterior e importa hacer notar que el nervio frénico está colocado mas cerca de su borde interno, no pudiéndose, por lo tanto, seccionar sino su mitad esterna. En su porcion estra-escalénica corresponde al hueco supra-clavicular propiamente dicho; es mas superficial a este nivel i mas fácilmente accesible; es este el sitio de eleccion para ligarla.

Se pone el cuello tenso, con la cara dirijida al lado sano. Un cojin colocado en el dorso eleva el pecho, dejando el hombro libre del lado en que se opera; el antebrazo está sobre el vientre. Se lleva hácia atras el muñon del hombro para disminuir la profundidad del hueco supra-clavicular i hácia abajo para descubrir anchamente la primera costilla i la porcion estra-escalena de la arteria.

El cirujano se coloca cerca de la cabeza en el lado derecho, i cerca del flanco en el lado izquierdo. Reconoce los dos estremos de la clavícula i su mitad. A un dedo por dentro marca el paso de la arteria, punto que corresponderá a la mitad de la incision.

En la base del triángulo supraclavicular, a un centímetro por encima de la clavícula siguiendo su direccion, se hace una incision de siete centímetros, que *comience o concluya,* segun el lado, a dos *dedos de la articulacion esterno-clavicular.*

Se incinde el cutáneo i la aponeurósis superficial, en seguida trabajando sobre todo en la mitad interna de la herida i cortando, si fuese necesario, las fibras mas esternas del cléido mastoídeo, se echa hácia afuera movilizando la vena yugular esterna que entónces se presenta.

A un traves de dedo por dentro de la mitad de la clavícula, se introduce el índice izquierdo hácia la primera costilla a traves de la aponeurósis omo clavicular, de los ganglios i la grasa. Se desgarra la aponeurósis inmediatamente por encima de la clavícula, teniendo cuidado de no dirijirse hácia adentro, hácia la vena subclavia.

Se busca entónces con el dedo el tendon del escaleno anterior, su tubérculo costal i detras del tendon un hueco depresible que es el intervalo de los escalenos.

Se encuentra la arteria aplicada sobre la costilla, inmediata-

mente por fuera del tubérculo, en el ángulo escaleno costal. Hácia adentro i adelante está la vena separada por el escaleno anterior i hácia afuera i atras los nervios del plexo braquial. La arteria escapular superior se dirije hácia afuera i abajo i recubre durante cierto trayecto el tronco de oríjen.

Dejando el índice izquierdo aplicado sobre el tubérculo, se denuda la arteria trabajando sobre la costilla para no herir la pleura i se carga de abajo arriba i de adelante atras para no herir la vena subclavia.

El espacio en que se practica la ligadura es limitado i la técnica por lo tanto bastante difícil. Si a consecuencia de un traumatismo se produce una hematoma intersticial que impida la orientacion topográfica, puede entónces ensancharse el campo operatorio por medio de una reseccion temporal de la clavícula, practicada mediante una incision vertical.

Ligadura de la arteria mamaria interna.—Esta arteria, rama de la subclavia, desciende detras de los cartílagos costales que cruza i es accesible sólo en los intervalos, es decir, a traves de la piel, pectoral mayor, la aponeurósis que continúa el músculo intercostal esterno, en fin, las fibras del intercostal interno. Camina en el tejido subpleural laxo i fácil de desgagarrar. Está acompañada de una vena situada por dentro; se le encuentra mas o ménos a un centímetro del borde del esternon. Se anastomosa con la mamaria esterna, rama de la axilar, i permite el restablecimiento de la circulacion en el miembro superior despues de ligada la subclavia.

Para ligar la mamaria interna se traza un corte trasversal en el espacio intercostal donde el esternon es mas estrecho, por lo tanto, en el segundo espacio de preferencia. La incision se estenderá desde la línea media del esternon hácia afuera, pasando entre los cartílagos costales. Se dividen la piel, la fascia y el músculo pectoral mayor. Con éste aparecen a nuestra vista las fibras, oblicuas hácia abajo i adentro, del músculo intercostal esterno; por debajo de esta fascia que es mui delgada i a menudo provista de perforaciones, se descubren las fibras oblicuas hácia afuera i abajo, del músculo intercostal interno, cuya cara posterior está revestida de una aponeurósis mui desarrollada.

Una vez dividida esta última, se encuentra la arteria aplicada a la pleura.

CAPÍTULO II

LIGADURAS DE LA AXILAR I DEMAS ARTERIAS DEL MIEMBRO SUPERIOR

Ligadura de la arteria axilar.—NOCIONES ANATÓMICAS.—La rejion de la axila comprende todas las partes blandas situadas sobre el lado interno de la articulacion escápulo-humeral, entre esta articulacion i el tórax. La forma que afecta varía mucho segun la posicion que se de al brazo; colocado en abduccion media, es decir en ángulo recto con relacion al tronco, reviste la forma de una pirámide cuadrangular cuya base mira abajo i su eje se dirije hácia arriba i hácia adentro.

La pared anterior, situada inmediatamente por debajo de la clavícula se denomina tambien rejion infra-clavicular. Está limitada hacia arriba por la clavícula, hacia abajo por el borde inferior del pectoral mayor, hacia afuera por el borde anterior del deltóides, i hácia adentro por una línea vertical que parte del tercio medio de la clavícula hasta el borde inferior del pectoral mayor, pasando un poco por afuera del mamelon; esta pared presenta sucesivamente planos superficiales (piel, tejido celular subcutáneo), la aponeurósis superficial, una primera capa muscular llamada superficial (pectoral mayor), una segunda capa muscular llamada profunda (pectoral menor, subclavio) con dos aponeurósis anexas a estos músculos, las aponeurósis profundas.

La aponeurósis superficial, o aponeurósis del pectoral mayor, parte del borde anterior de la clavícula, cubre este músculo i llegada a su borde inferior se divide en dos hojas, una superficial (aponeurósis del hueco axilar) que se dirije hácia atras, hacia el borde inferior del gran dorsal i una hoja profunda que asciende sobre la cara posterior del pectoral mayor, completando así la envoltura del músculo.

El músculo pectoral mayor nace por dentro en la clavícula esternon, seis primeros cartílagos costales i aponeurósis abdominal i se termina hácia afuera en el labio anterior de la corredera bicipital. Su borde esterno en

contacto primeramente con el deltóides, con el cual limita una especie de surco (surco delto-pectoral), se separa en seguida a medida que se acerca a la clavícula trasformándose el surco así en un espacio triangular de base

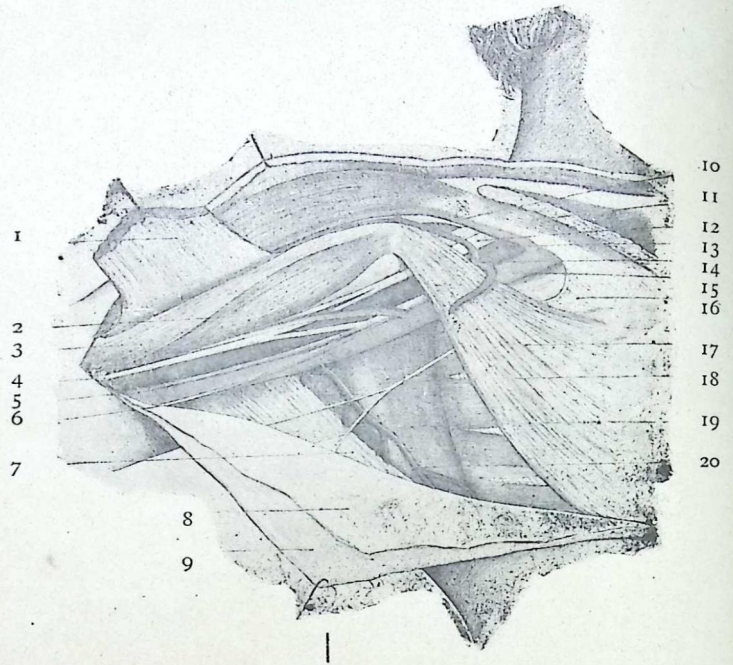

FIG. 6.—AXILA

1, pectoral mayor; *2*, córaco braquial; *3*, bíceps; *4*, nervio mediano; *5*, nervio músculo cutáneo; *6*, n. braquial cutáneo interno; *7*, gran dorsal; *8*, aponeurósis; *9*, piel; *10*, vena cefálica; *11*, m. subclavio; *12*, plexo braquial; *13*, A. axilar; *14*, A. acromiotorácica; *15*, V. axilar; *16*, aponeurósis clavi-pectoral; *17*, m. pectoral menor; *18*, n. intercostal; *19*, m. subescapular; *20*, A. subescapular.

superior (espacio delto-pectoral). El surco i el espacio están recorridos por dos vasos, superficialmente la vena cefálica que proviene del brazo i va a desembocar en la vena axilar por debajo de la clavícula cubriendo de esta manera la arteria, disposicion que dificulta a veces la ligadura del vaso;

i profundamente la arteria acromio-torácica, i mas especialmente su rama acromial que sigue el surco precitado ántes de desaparecer bajo el deltóides.

Este surco delto pectoral tiene una importancia especial en cirujía, como lo veremos mas adelante.

Por debajo del pectoral mayor se encuentran dos músculos (capa mus-

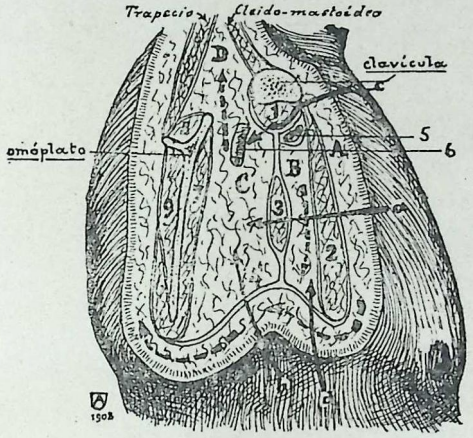

FIG. 7—CORTE SAJITAL ESQUEMÁTICO DE LA AXILA

1, Músculo subclavio; *2*, m. pectoral mayor; *3*, m. pectoral menor; *4*, aponeurósis de la base de la axila; *5*, vena cefálica; *6*; arteria axilar; *7*, subescapular; *8*, supra espinoso; *9*, infra espinoso; *A*, espacio subcutáneo; *B*, interpectoral; *C*, cavidad axilar; *D*, hueco supra clavicular; *a*, vía de acceso anterior para la cavidad axilar; *b*, vía inferior; *c*, vía de la ligadura de la arteria axilar por debajo de la clavícula; *d*, vía de acceso para el compartimento inter-pectoral.

Las flechas puntuadas indican la direccion en que se difunden las colecciones purulentas.

cular profunda), el pectoral menor i el subclavio i dos aponeurósis (la aponeurósis del subclavio i la del pectoral menor).

Entre el pectoral mayor i esta capa existe tejido célulo adiposo por donde caminan, de fuera hácia adentro, los vasos i los nervios torácicos superiores, así como tambien vasos linfáticos i pequeños ganglios que pueden dar oríjen a abscesos interpectorales.

El pectoral menor, de forma triangular, se inserta por su base sobre la cara esterna de las 3.ª, 4.ª i 5.ª costillas i se termina en la apófisis cora-

cóides que es comun con el córaco-braquial i porcion corta del bíceps. El subclavio i el pectoral menor están separados por un espacio triangular, el triángulo clavi-pectoral, cuya base dirijida hácia adentro reposa sobre las costillas i cuyo vértice corresponde a la apófisis coracóides.

La aponeurósis del subclavio representa una gotiera trasversal cuyas dos estremidades corresponden a las del músculo i cuyos dos bordes se insertan en la parte anterior i posterior de la clavícula; se continúa hácia arriba con la aponeurósis cervical media i hácia abajo con la aponeurósis pectoral profunda. Esta, llamada tambien clavi-córaco-axilar, se fija hácia arriba sobre la vaina del subclavio i sobre el borde interno i vértice de la apófisis coracóides; se dirije hácia abajo recubriendo el triángulo clavi pectoral (aponeurósis clavipectoral); al nivel del borde superior del pectoral menor se desdobla formándole una vaina completa. Al nivel del borde inferior de este músculo, reuniéndose de nuevo las dos hojas, continúa su trayecto descendente para terminarse sobre la aponeurósis i piel del hueco axilar i sobre la aponeurósis braquial (ligamento suspensorio de la axila).

La pared posterior está formada hácia arriba por la cara anterior de la escápula revestida por el músculo sub-escapular i hácia abajo por los músculos redondo mayor i gran dorsal. Entre el borde superior de éstos i el inferior del sub-escapular existe un intersticio lineal que da paso al nervio circunflejo i a las arterias circunfleja posterior i escapular inferior.

La pared interna está constituida por la lateral del tórax (costillas i espacios interóseos) reforzada por las dijitaciones superiores i medias del gran serrato.

La pared esterna es la ménos estensa de las cuatro i corresponde al lado interno de la articulacion del hombro; está constituida hácia abajo por el córaco-braquial i por las dos porciones del bíceps i mas hácia arriba por el lado interno de la articulacion escápulo-humeral (que puede esplorarse directamente en este punto) i por la base de la apófisis coracóides.

La base, de forma cuadrilátera, está constituida por la piel, tejido celular subcutáneo i aponeurósis superficial.

El vértice es truncado; es un orificio que hace comunicar la cavidad de la axila con la rejion supraclavicular. Da paso de fuera adentro a los cordones nerviosos del plexo-braquial, a la arteria i a la vena subclavias que cambian de nombre en este punto para denominarse axilares. Pasan igualmente los vasos linfáticos axilares.

El contenido de la cavidad axilar es un rico paquete de vasos i nervios en medio de un tejido célulo-adiposo abundante que encierra gran número de ganglios linfáticos.

La arteria axilar, continuacion de la subclavia, atraviesa la axila en diagonal i se termina al nivel de la estremidad interna del borde inferior del pectoral mayor desde donde se denomina humeral.

Se le consideran tres porciones, una que se estiende de la clavícula al borde superior del pectoral menor, una segunda que corresponde a este músculo, i la tercera desde su borde inferior hasta el límite del hueco axilar. La arteria está en relacion, hácia adentro, con la vena axilar. Por fuera, en su primera porcion, se encuentran los cordones nerviosos del plexo-braquial, uno de cuyos ramos, el nervio del pectoral mayor, cruza de

ordinario su cara anterior para dirijirse hácia abajo i adentro al músculo a que está destinado. Puede servir de guia para la ligadura del vaso a este nivel (ligadura de la axilar bajo la clavícula). En su segunda porcion la arteria está en relacion con la raiz interna i afuera con la esterna del nervio mediano, i en su tercera porcion está rodeada por los nervios del plexo-braquial, dos de los cuales, el cubital i el braquial cutáneo interno i su accesorio, caminan por dentro i por detrás; el mediano i el músculo-cutáneo están colocados por delante, i el radial i el circunflejo por detrás. A este nivel,la vena axilar está por dentro i un poco por detras, i la arteria está aplicada inmediatamente por fuera del músculo córaco-braquial, que es su satélite.

En su trayecto da cinco ramas colaterales: la acromio torácica, la torácica inferior o mamaria esterna, la escapular inferior, la circunfleja anterior i la circunfleja posterior.

La vena axilar acompaña constantemente a la arteria i recibe dos venas superficiales que provienen del brazo: la basílica que desemboca en la vecindad del borde inferior del pectoral mayor, i la cefálica que recorre el surco delto pectoral, cruza i recubre la arteria en la vecindad de la clavícula i perfora la aponeurósis clavi pectoral para echarse en la vena.

Los ganglios de la axila (15-36) constituyen uno de los grupos mas importantes; allí llegan los linfáticos del miembro superior i los de una parte de las paredes torácica i abdominal. Se pueden dividir en cinco grupos, cuatro de los cuales (braquial, torácico o mamario esterno, subescapular e intermediario) ocupan la parte inferior de la pirámide axilar i el 5.° (infra clavicular) está situado en la parte superior. De estos cinco grupos tres solamente pueden ser considerados como rejionales i son el grupo torácico que recibe los linfáticos principales de la mama i de los planos superficiales anteriores i laterales del tórax i de la porcion supra umbilical del abdómen; está aplicado sobre la pared interna de la axila, por lo tanto, en los casos de cáncer del seno (afeccion mui frecuente) debe buscarse el infarto dirijiendo la pulpa de los dedos hácia las costillas (2.°, 3.° i 5.° espacio intercostal). En seguida el grupo subescapular, que recoje la linfa de los planos superficiales i musculares del dorso i del hombro, está aplicado sobre la pared posterior de la axila, i por fin el grupo braquial, a donde llegan los linfáticos del miembro superior, corresponde a la pared esterna i sus ganglios están situados particularmente sobre la cara interna de la vena axilar.

La ligadura de la axilar está indicada en los casos de herida del vaso o de aneurisma.

Puede ligarse por debajo de la clavícula, en el triángulo o hueco infra clavicular, o bien en la axila.

Tomando en cuenta que desde la salida de la subclavia de los escalenos hasta el nacimiento de la rama acromio torácica por encima del pectoral menor, la arteria no emite ninguna colateral, se comprende que su ligadura inmediatamente por debajo de la clavícula sea bastante buena, desde el punto de vista de la produccion del coágulo.

En su segunda porcion, cuando está cubierta por el pectoral menor, no debe ligarse porque da nacimiento a cierto número de colaterales i porque serian necesarias la seccion del pectoral mayor i aun del menor.

Es importante recordar aquí la manera como se restablece la circulacion colateral en los casos de ligadura del vaso. Las ramas colaterales de la axilar se anastomosan anchamente entre sí e igualmente con las ramas de la subclavia de la manera siguiente: la mamaria esterna con la interna, la escapular inferior con la superior i posterior i en fin, con las ramas superiores de la humeral. A esto se debe el restablecimiento rápido de la cir-

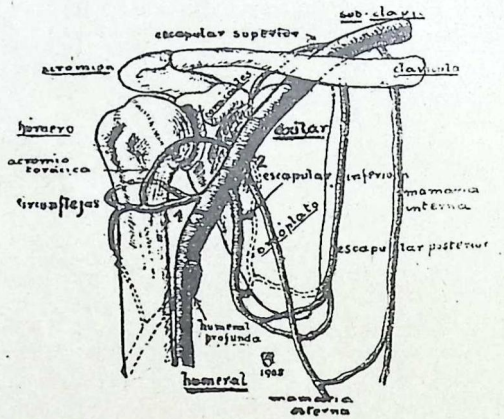

FIG. 8.—ANASTOMÓSIS DE LAS RAMAS DE LA SUBCLAVIA I AXILAR (ESQUEMÁTICA)

culacion i ademas a que en los casos de herida del vaso la ligadura a distancia no asegure una hemostásis, pues la hemorrajia puede reproducirse por el cabo inferior; es preferible ligar los dos cabos del vaso seccionado. Como se ve en la figura adjunta si se coloca una ligadura en **1** por debajo de la escapular inferior es espuesto ver sobrevenir una gangrena; en cambio colocando en **2** por encima de ésta i de la circunfleja, la circulacion se restablece fácilmente.

Por debajo de la clavícula la arteria está cubierta por los te-

gumentos, el manojo clavicular del pectoral mayor, el músculo subclavio en su estuche fibroso i un pequeño nervio que desde el plexo braquial lo cruza hácia adelante i adentro para ir al pectoral mayor.

La posicion que hai que dar al enfermo i la actitud del operador son las mismas que en la ligadura de la subclavia; sobre todo, hai que rechazar el omóplato hácia atras i arriba a fin de aumentar el campo operatorio i disminuir la profundidad del hueco infraclavicular.

Se reconoce la articulacion esterno clavicular con la uña, se sigue el borde inferior de la clavícula, se siente la apófisis coracóides i el intersticio del pectoral mayor con el deltóides.

Se marca en seguida la mitad de la clavícula, que debe corresponder a la mitad de la incision, pues por ahí pasa la arteria. A un centímetro por debajo, paralelamente a ella, se hace una incision curva de la piel, de unos ocho centímetros, cuya parte media corresponda al punto que hemos marcado en la mitad del hueso. Es decir, se comienza a dos dedos de la articulacion esternoclavicular i se termina cerca de la apófisis coracóides, en el borde anterior del deltóides, tanjible i visible a veces.

Se corta el tejido celular con precaucion en el ángulo esterno de la herida donde se encuentran a veces algunas colaterales de la vena cefálica.

Separados sus labios aparece la clavícula, se dividen inmediatamente por debajo los manojos claviculares del pectoral mayor. El músculo debe cortarse rasándola para evitar la rama acromio torácica, que, nacida inmediatamente por encima del pectoral menor, se presenta al operador ántes del tronco principal. Estas fibras se retraen i descubren la aponeurósis clavipectoral, que se corta a lo largo i cerca de la clavícula, sobre el subclavio. Se baja entónces con el dedo el labio inferior de la vaina aponeurótica i se le debrida en la parte esterna de la incision. La hoja profunda de la vaina del músculo, delgada aponeurósis, cubre aun el paquete, pero permite la esploracion dijital.

La vena está colocada hácia adentro; es difícil sentirla en el cadáver. Despues viene la arteria que es en realidad el primer cordon sensible que se encuentra de dentro afuera. En fin, cerca de la arteria, como sobre un plano anterior, los cordones redondos del plexo braquial.

Vena, arteria i nervios están en contacto inmediato, lo que no tiene lugar ni por encima ni por debajo de esta rejion.

Una vez encontrada la arteria, cuya situacion corresponde a la mitad de la clavícula, se proteje la vena con el índice, miéntras se desgarra con la sonda acanalada la delgada pared posterior de la vaina del subclavio i la vaina celulosa.

Se carga la arteria de dentro afuera para evitar la herida de la vena, teniendo la precaucion de protejer con el dedo el plexo que está inmediato a la arteria.

En la axila, la línea de operacion va desde la parte culminante de la axila, inmediatamente por detras del pectoral mayor hasta la mitad del pliegue del codo, siguiendo el borde interno del córaco-humeral i del bíceps.

Por debajo del tendon del pectoral mayor se liga la humeral, pues, por encima corresponde a la axilar. Siguiendo esta línea a partir del vértice o punto culminante de la axila, se hace una incision de ocho centímetros a lo largo del borde interno i posterior del músculo córaco braquial.

Se corta con precaucion el tejido celular al nivel del labio inferior de la piel levantada conjuntamente con el pectoral mayor. Se incinde entónces la aponeurósis sobre el relieve que forma el borde posterior del músculo córaco humeral. Se le aisla con la sonda acanalada i se separa hácia adelante.

Es este músculo el primer punto de guía, pues es el satélite.

Se hunde en seguida un dedo de la mano izquierda en la herida hasta el húmero; retirándolo un poco, se escapa hácia adelante (es decir, hácia arriba en la posicion horizontal del enfermo o del cadáver) un grueso cordon libre: es el nervio mediano. Se le aisla ascendentemente con la sonda; éste es el segundo punto de guía. Separado igualmente hácia arriba, como el músculo, se siente el segundo grueso cordon, que es la arteria.

Se carga de atras adelante, bajando siempre con el dedo izquierdo el labio posterior de la herida junto con el resto del paquete vásculo nervioso.

Ligadura de la humeral.—NOCIONES ANATÓMICAS.—La rejion braquial anterior presenta en su parte media una eminencia lonjitudinal fusiforme, determinada por el bíceps braquial. Hácia adentro hai una gotiera que se prolonga hácia la rejion del pliegue del codo i hácia arriba hácia la axila. Aplicando el dedo en esta gotiera, en cualquier nivel se sienten los latidos de la arteria humeral, que es la continuacion directa de

la axilar i se estiende desde el borde inferior del pectoral mayor hasta el pliegue del codo, siguiendo el trayecto de una línea tirada desde el vértice de la axila hasta la mitad del pliegue del codo mirado de frente. La humeral afecta con las venas humerales, el nervio mediano i los músculos, relaciones íntimas que es importante recordar desde el punto de vista de su ligadura. Las dos venas humerales están situadas por dentro i por fuera del tronco arterial. El nervio medlano, por fuera de la arteria primero, la cruza pronto para colocarse a su lado interno. Estos elementos constituyen el paquete vásculo nervioso del brazo, que corresponde hácia atras al tabique intermuscular interno que las separa del nervio cubital, hácia afuera al braquial anterior i al húmero, sobre el cual es posible comprimirla en caso de hemorrajia i hácia adentro i adelante al bíceps que la recubre.

Este músculo se compone de dos porciones, larga i corta; ámbas toman nacimiento en la rejion del muñon del hombro, por encima de la cavidad glenoídea la primera, i sobre el vértice de la apófisis coracóides la segunda; fusionadas en un músculo único al salir de la cara profunda del pectoral mayor, desaparece en la rejion del codo. El bíceps no adhiere al húmero; es un músculo libre. Cuando se secciona a traves en la amputacion del brazo por el procedimiento circular, se retrae mas que los otros músculos, de donde la necesidad de cortar la capa muscular en dos tiempos a alturas diferentes, si se quiere evitar la conicidad del muñon. La arteria humeral esta en relacion, ademas del nervio mediano con el braquial cutáneo interno, que sigue su lado ántero interno i perfora la aponeurósis para hacerse subcutáneo; el radial, detras de la arteria en su oríjen, se separa pronto para ganar hácia afuera la gotiera de torsion del húmero; el cubital sigue primero el lado interno de la humeral, pero en el tercio superior del brazo se separa para seguir la capa muscular posterior; el músculo cutáneo, despues de haber perforado el córaco-braquial, camina entre el bíceps i el braquial anterior.

En el curso de su trayecto la humeral suministra ramos musculares (para el córaco-braquial, braquial anterior i bíceps), la artera nutricia del húmero, la colateral esterna o humeral profunda, que se desprende de la estremidad superior e inmediatamente desaparece en la rejion posterior para colocarse junto con el radial en la gotiera de torsion, la colateral interna superior que con el nervio cubital gana la rejion posterior del codo i la colateral interna inferior que se separa de la humeral a dos traveses de dedo por encima de la epitróclea para dirijirse igualmente al pliegue del codo.

En el *pliegue del codo* el tronco de la humeral, situado en la rejion braquial sobre el lado interno del brazo, se dirije lijeramente hácia afuera i viene a terminarse a tres centímetros por debajo, donde se bifurca en cubital i radial. La acompañan dos venas; el nervio mediano está situado por dentro. Reposa hacia atras sobre el braquial anterior, por dentro corresponde al manojo coronoídeo del pronador redondo i por fuera al tendon del bíceps que constituye un punto de guía para su ligadura.

La arteria está recubierta por los siguientes planos: 1.° por la piel, 2.° por tejido celular subcutáneo (panículo adiposo i fascia superficial) i 3.° por la espansion aponeurótica del bíceps.

Las venas superficiales de la rejion del pliegue del codo que caminan por debajo de la capa grasosa adquieren un interes especial. Ascienden desde el antebrazo tres venas lonjitudinales i paralelas al eje del miembro,

la radial, la cubital i la mediana. La radial ocupa el lado esterno de la rejion i asciende hacia la gotiera bicipital esterna; la cubital, al lado interno, se eleva hacia la gotiera bicipital interna; i la mediana, que camina entre ámbas, es mas corta que las precedentes i se divide al nivel del vértice de

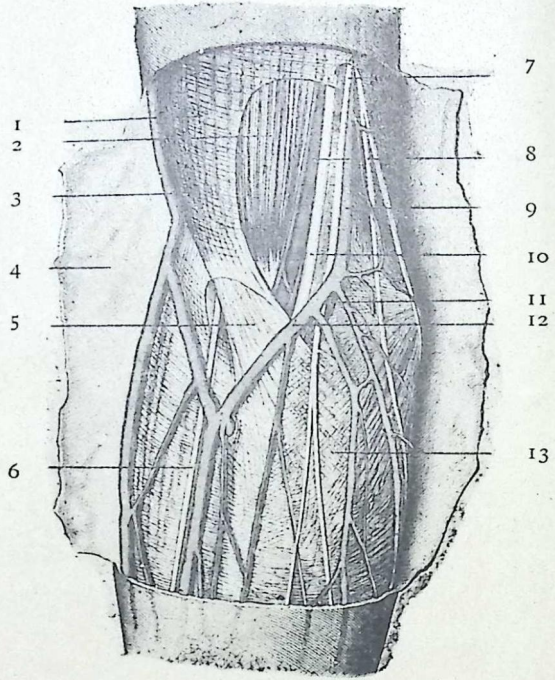

FIG. 9.—PLIEGUE DEL CODO

1, Aponeurósis braquial; *2*, m. bíceps; *3*, v. cefálica; *4*, piel; *5*, espansion aponeurótica del bíceps; *6*, n. cutáneo esterno i vena mediana; *7*, m. músculo cutáneo; *8*, arteria humeral; *9*, v. basílica; *10*, n. mediano; *11*, m. pronador redondo; *12*, v. mediana basílica; *13*, aponeurósis.

la V bicipital en dos ramas diverjentes: una interna, la mediana basílica que va hacia la gotiera bicipital interna al encuentro de la cubital para formar entónces la vena basílica, i una esterna, la mediana-cefálica que se dirije hácia la gotiera bicipital esterna para reunirse a la vena radial i formar la vena cefálica.

Estas venas, abstraccion hecha de la basílica i cefálica, afectan una disposicion en forma de M que está mui léjos de ser constante, pudiendo faltar una de las venas del antebrazo o bien desdoblarse una de ellas en varias (como se ve en la fig. 9). La mas voluminosa de estas ramas es la mediana basílica que se encuentra en relacion íntima con la arteria humeral separada sólo por la espansion aponeurótica del bíceps.

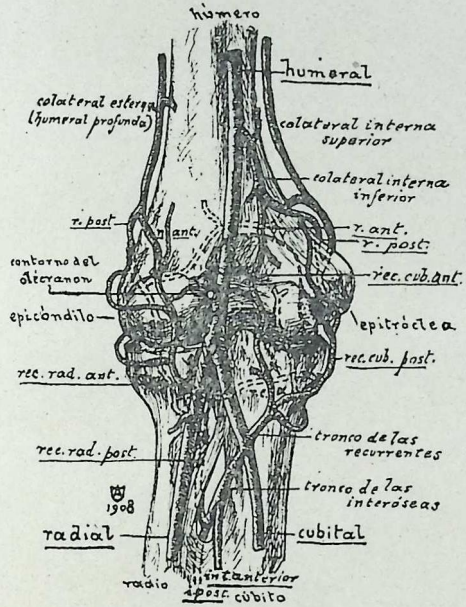

FIG. 10.—ESQUEMA DE LAS ANASTOMÓSIS ARTERIALES DEL CODO

Despues de haber disecado la piel, tejido celular i aponeurósis superficial, vemos que las tres eminencias (media o bicipital, interna o epitroclear i esterna o epicondílea) estan constituidas por otros tantos grupos musculares rodeados cada uno por una vaina conjuntiva, dependencia de la aponeurósis superficial.

El grupo medio comprende el bíceps braquial i sobre un plano mas profundo el braquial anterior. El primero se inserta hácia abajo sobre la cara posterior de la tuberosidad bicipital del radio despues de haberse insinuado su tendon entre el braquial anterior i el supinador largo.

Del lado interno de este tendon terminal se desprende una lámina apo-

neurótica (espansion aponeurótica del bíceps) que se confunde al nivel de los músculos epitrocleares con la aponeurósis superficial. El braquial anterior se fija en la base de la apófisis coronóides del cúbito.

El grupo muscular interno epitroclear nos presenta seis músculos dispuestos en tres planos. Inmediatamente por debajo de la aponeurósis tenemos de fuera adentro cuatro músculos que se insertan en la epitróclea (pronador redondo, palmar mayor, palmar menor i cubital anterior). Por debajo, el flexor comun superficial de los dedos posee, como el pronador redondo, dos manojos de oríjen, uno interno que se inserta en la epitróclea i otro esterno en la apófisis coronóides. El tercer plano está formado por el flexor comun profundo de los dedos, que no asciende hasta la epitróclea; se inserta en la cara anterior del cúbito. El grupo esterno o epicondíleo comprende cuatro músculos regularmente superpuestos (supinador largo, primer radial esterno, segundo radial esterno i supinador corto).

En el codo existe una rica red de anastomósis arteriales que unen las ramas de la humeral con las arterias del antebrazo i permiten el restablecimiento de la circulacion despues de la ligadura de la humeral. Para su mejor comprension enviamos al esquema adjunto (fig. 10), donde se pueden apreciar estas anastomósis de la siguiente manera.

La colateral esterna o humeral profunda camina de arriba abajo en la gotiera bicipital esterna i un poco por encima del epicóndilo se divide en dos ramas, una anterior que desciende por delante de esta eminencia i se une a la recurrente radial anterior (rama de la radial) i la otra posterior que pasa por detras del epicóndilo i va a anastomosarse con la recurrente radial posterior (rama de la interósea posterior, que lo es del tronco de las interóseas, rama de la cubital). Ahora en la parte interna, tanto anterior como posterior del codo, las colaterales afectan las anastómosis siguientes.

En la parte anterior, la rama anterior de la colateral interna inferior (rama de la humeral) se anastomosa con la recurrente cubital anterior (rama anterior del tronco de las recurrentes cubitales). En la parte posterior a colateral interna superior (rama de la humeral) se une a lá recurrente cubital posterior.

Ademas existen otras anastómosis secundarias; la rama posterior de la colateral interna inferior se anastomosa con la recurrente cubital posterior i ésta a su vez con la recurrente radial posterior. La rama anterior de la colateral esterna envia una anastomósis a la rama colateral interna superior.

En la parte posterior existen, en consecuencia, dos redes, retro-epitroclear i retro-epicondílea unidas entre sí por anastomósis trasversales (anastomósis retro-olecranianas).

La *arteria humeral* se puede ligar en el surco bicipital interno en toda la estension del brazo, segun sean las indicaciones (heridas, aneurismas).

En su ligadura es necesario pensar siempre en las anomalías del vaso; la mas frecuente es su division en dos ramas en la parte alta, una de las cuales sigue la direccion normal del vaso i la otra se dirije hácia el lado interno i se hace subcutánea (direccion de la vena basílica). En estos casos deben ligarse ámbas ramas.

Mui raras veces se ha observado gangrena del miembro despues de la ligadura.

Para trazar la línea de operacion se hunde el dedo en la parte culminante de la axila, inmediatamente por detras del músculo pectoral mayor. Desde este punto hasta la mitad del pliegue del codo visto de frente, se tira una recta que siga el borde interno del córaco-braquial i del bíceps, cuyo borde se puede ver i sentir con el dedo. Se deben buscar ademas los latidos arteriales i el cordon del nervio mediano en las personas flacas.

Esta arteria se liga en cualquiera parte de su trayecto.

En la parte media.—Se separa el brazo en ángulo recto, se estiende el antebrazo en semi-supinacion. Siguiendo la línea de operacion ya indicada, se incinde la piel sobre el borde interno del bíceps en una estension de seis centímetros; en seguida, el tejido celular i en fin la aponeurósis con precaucion.

Debe evitarse la vena basílica i reconocer la rama arterial aponeurótica en caso de bifurcacion anticipada.

Se busca el borde interno del bíceps, se le aisla bien, incindiendo su aponeurósis, se separa lijeramente hácia afuera flectando un poco el antebrazo si es necesario. En el lugar que ocupaba el borde del músculo está el nervio mediano; se le moviliza con la sonda i se le separa hácia adelante i afuera, si se opera más arriba; hácia adentro si se opera mui abajo, i se reconoce entónces la arteria con sus dos venas. Se denuda i se liga.

Si se opera mui arriba, cerca de la axila, el punto de guía es el músculo córaco-braquial. La operacion es igual a la anterior.

En el pliegue del codo.—Despues de haber trazado la línea de operacion, se hace resaltar la vena basílica, se flecta el miembro para marcar el pliegue del codo que corta la raiz del antebrazo, por debajo de las eminencias laterales del húmero. Se traza un corte de seis centímetros en la direccion del eje del antebrazo, comenzando casi en el centro de la línea que une el epicóndilo con la epitróclea (un poco mas cerca de ésta), en la parte interna del tendon del bíceps; es decir, se hace una incision lonjitudinal por dentro del tendon del biceps, cerca i fuera de la vena basílica en la mitad del pliegue del codo.

Se corta el tejido celular, se moviliza la vena i se separa hácia adentro.

En la mitad inferior de la herida se incinde de arriba abajo, por encima de la sonda acanalada, las fibras oblicuas de la es-

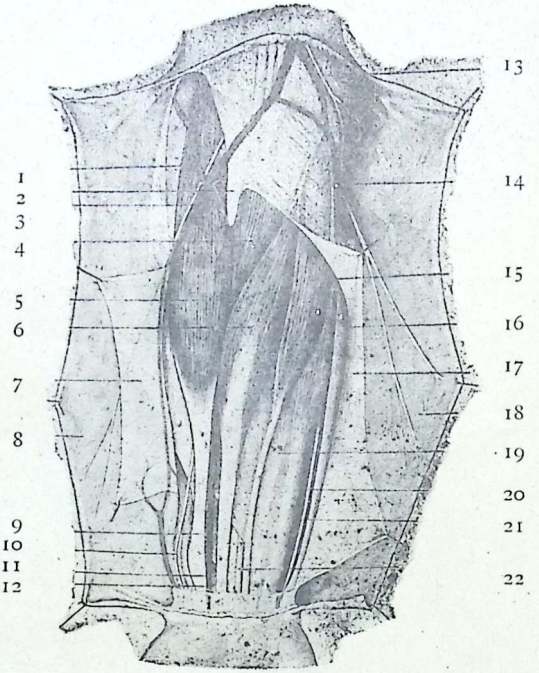

FIG. 11.—REJION DEL ANTEBRAZO

1, n. cutáneo esterno; *2*, tendon del m. bíceps; *3*, v. cefálica; *4*, pronador redondo; *5*, m. supinador largo *6*, palmar mayor; *7*, aponeurósis; *8*, piel; *9*, flexor propio del pulgar; *10*, n. radial; *11*, arteria radial. *12*, m. pronador cuadrado; *13*, n. músculo cutáneo; *14*, vena basílica; *15*, m. palmar menor; *16*, cubital anterior; *17*, aponeurósis; *18*, piel; *19*, flexor superficial; *20*, arteria cubital; *21*, n. cubital; *22*, n. mediano.

pansion aponeurótica del bíceps. Separados entónces los bordes de la incision, se ve la arteria con sus dos venas, unida al braquial anterior por una lijera hoja celular. La denudacion i

el paso del hilo son fáciles, a pesar de la movilidad del paquete i de la presencia frecuente de una de las venas por delante de la arteria.

Ligaduras de la radial i cubital.—NOCIONES ANATÓMICAS.—La radial. rama esterna de la bifurcacion de la humeral, que parece continuarla, se estiende desde la mitad del pliegue del codo hasta la parte profunda de la palma de la mano.

La arteria radial se dirije primero oblicuamente hácia abajo i afuera, despues de un corto trayecto se hace vertical hasta la apófisis estilóides del radio. Es rectilínea i su direccion corresponde a una línea que una la mitad del pliegue del codo con el lado interno de la apófisis estilóides del radio. Al nivel de esta apófisis la arteria radial se hace oblicua hácia abajo, atras i adentro, contornea el vértice de la apófisis i gana la estremidad superior del primer espacio interóseo; atraviesa entónces de atras adelante el primer músculo interóseo dorsal i se anastomosa en la rejion palmar con la cúbito-palmar, rama de la cubital, para constituir la arcada palmar profunda.

En el antebrazo, la radial camina en una gotiera vertical que le forman hácia afuera el supinador largo, i hácia adentro el pronador redondo primero i el palmar mayor en seguida. Corresponde hácia atras a la cara anterior del radio, de la cual la separan el supinador corto, el pronador redondo, el flexor comun superficial de los dedos, el flexor propio del pulgar i el pronador cuadrado. Está recubierta hácia adelante por el borde anterior del supinador largo en su tercio superior, i en los dos tercios inferiores por la aponeurósis i la piel.

En la muñeca, la arteria está aplicada contra el ligamento lateral esterno de la articulacion radio-carpiana, la cara dorsal del escafóides i trapecio. Atraviesa oblícuamente la parte inferior de la tabaquera anatómica, pasando sucesivamente por debajo de los tres tendones que limitan esta rejion: abductor largo, estensor corto i estensor largo del pulgar.

La cubital.—Rama de bifurcacion interna de la humeral, es un poco mas voluminosa que la radial. Se estiende desde la mitad del pliegue del codo hasta el lado interno de la rejion palmar, donde se anastomosa con la radio-palmar para constituir el arco palmar superficial.

Oblícua hácia abajo i hácia adentro en la mitad superior del antebrazo, la cubital afecta una direccion vertical, escepto en su porcion terminal. En el tercio superior la direccion de la arteria está indicada por una línea oblícua hácia abajo i adentro que parte de la mitad del pliegue del codo i llegue al borde interno del antebrazo en la union de sus tercios superior i medio; en los dos tercios inferiores, por una línea vertical que se estiende de la base de la epitróclea hasta el lado esterno del pisiforme.

En la parte superior del antebrazo la arteria cubital está situada profundamente por debajo de una espesa capa muscular constituida por el pronador redondo, palmar mayor. palmar menor i flexor comun superficial de los dedos. Reposa hácia atras primero sobre el braquial anterior, i despues sobre el flexor comun de los dedos.

En la parte inferior del antebrazo sale de la capa profunda de los músculos epitrocleares para hacerse superficial i se sitúa entre el cubital anterior,

que está por dentro, i el flexor comun superficial de los dedos que está por fuera. Reposa sobre el pronador cuadrado i está recubierta por una doble hoja aponeurótica i por la piel.

En la muñeca la arteria cubital desliza por delante del ligamento anular

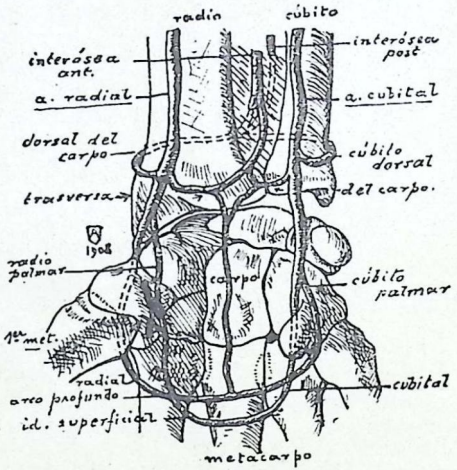

FIG. 12.—ESQUEMA DE LAS ANASTOMÓSIS DE LA MUÑECA

anterior del carpo, por fuera del pisiforme i desciende a la palma de la mano para anastomosarse con la radio-palmar.

Está acompañada de dos venas satélites i presenta relaciones con el nervio mediano que la cruza en su parte superior i con el nervio cubital que en sus dos tercios inferiores ocupa su lado interno i constituye un excelente guia para la ligadura de la arteria.

Las dos ramas de bifurcacion de la humeral se anastomosan recíprocamente en la palma de la mano i forman dos arcos, uno superficial i otro profundo. El superficial resulta de la anastomósis de la cubital con la radio-palmar. Está situado a un centímetro por debajo del ligamento anular anterior del carpo, entre la aponeurósis palmar media que lo cubre i los tendones del flexor superficial de los dedos cuya direccion cruza. Afecta la forma de una curva irregular de concavidad hácia arriba i corresponde exactamente al espacio comprendido entre el primero i segundo pliegue palmar. No emite ninguna rama por su concavidad; de su convexidad salen las arterias dijitales.

De la anastomósis de la radial con la cúbito-palmar resulta el arco palmar profundo, que está situado profundamente por delante de la estremidad superior del metacarpo i de los espacios interóseos, por debajo de los

tendones flexores i de la aponeurósis palmar profunda. Describe una curva de concavidad superior i emite ramas por su concavidad (ramas ascendentes o carpianas), por su convexidad (interóseas palmares), i por su cara posterior (perforantes).

La mano está recorrida por un considerable número de ramas arteriales, que presentan numerosas anastomósis, lo que esplica la gran hemorrajia en las heridas de esta rejion, i la necesidad que se impone al cirujano de ligar ambos cabos del vaso seccionado.

Para orientarse en la topografía de la mano hai que recordar sus pliegues i eminencias. La palma presenta en su centro una depresion, el hueco de la mano, circunscrito por dos eminencias, una arriba i afuera la eminencia ténar, i la otra arriba i adentro la hipoténar. De los numerosos pliegues tres representan una M. El superior corresponde al movimiento de oposicion del pulgar, el medio a la articulacion metacarpofalánjica del índice, i el inferior a la misma articulacion de los otros tres dedos. El arco superficial está en el intervalo que separa los pliegues superior i medio, i su vértice corresponde a una línea trasversal tirada desde la comisura del pulgar hasta el borde cubital de la mano. El arco palmar profundo está situado por encima del precedente sobre los huesos del carpo i puede ser herido en las resecciones de esta rejion.

La arteria radial puede ligarse en la cara anterior del antebrazo en cualesquier punto de una línea que, desde el centro de la flexura del codo, por dentro del tendon del bíceps, se dirija a lo largo de la gotera antibraquial hasta la apófisis estilóides del radio i ademas detras del carpo en la tabaquera anatómica. La línea indicada señala al mismo tiempo la frontera que separa en el antebrazo las zonas de distribucion de las ramas musculares de los nervios mediano radial.

En el tercio superior.—La arteria tiene por lecho el músculo pronador redondo i por delante está la piel, una primera aponeurósis, el borde interno del supinador largo i una segunda aponeurósis.

Se hace una incision de seis centímetros; se seccionan piel, tejido celular i aponeurósis sobre el supinador largo para separarlo hácia afuera; en el fondo está la segunda aponeurósis sobre el vaso, se abre un ojal i se le incinde sobre la sonda acanalada. Allí está la arteria con sus dos venas i el nervio radial. Se pasa el hilo de fuera adentro.

En el tercio inferior.—Sobre la línea ya indicada, en la gotera del pulso a un centímetro por fuera del tendon del palmar mayor i paralelamente a este tendon, se incinden la piel i el tejido celular en una estension de tres centímetros; se separan los

labios de la herida; se abre la aponeurósis; se aisla la arteria i se liga.

En la tabaquera anatómica.—Se busca la punta del radio, mientras el ayudante fija el miembro i lo hace descansar sobre el borde cubital, separando el pulgar para poner en evidencia los tendones (abductor largo, estensor corto i estensor largo).

Entre estos tendones, a igual distancia i paralelamente a ellos, se incinde la piel, a partir de la punta del radio hasta tres centímetros por debajo. Se moviliza i echa a un lado la vena cefálica. Se corta la aponeurósis i se busca profundamente la arteria con sus venas en la parte inferior de la herida. A este nivel se opera sobre la cara dorsal del trapecio sin temor de abrir la articulacion de la muñeca.

La arteria cubital es accesible en la cara anterior del antebrazo a partir de la union de sus tercios superior i medio; si el cirujano se viese forzado a ligarla en su tercio superior, necesitaria incindir los músculos epitrocleares que la recubren en dicha parte.

Se coloca el brazo en supinacion i separado del tronco por un ayudante. La línea de operacion va desde la punta de la epitróclea hasta el lado mediano o radial del hueso pisiforme, a lo largo del borde esterno del cubital anterior, fácil de sentir en la mitad inferior del antebrazo.

En la mitad superior.—Manteniendo el brazo en abduccion, se traza el corte siguiendo la línea de operacion ya descrita, cuidando que el estremo superior de la incision no diste ménos de cuatro traveses de dedo de la epitróclea, es decir, que comience en los límites del tercio superior con el tercio medio del antebrazo. La incision es de siete centímetros sobre el borde radial del músculo cubital anterior.

Despues de incindido el tegumento se encuentra sobre la aponeurósis la vena basílica con una rama del nervio cutáneo medio.

Una estría blanca que se distingue en la aponeurósis, marca el intersticio que separa el músculo cubital anterior del flexor superficial de los dedos que le es subyacente. Despues de dividida la aponeurósis a lo largo de esta faja se penetra con el dedo al lado del músculo cubital anterior sobre la cara anterior del flexor profundo de los dedos, i en direccion al mismo tiempo lateral i profunda, desviando hácia afuera al flexor superficial de los dedos.

Cuando se ha penetrado exactamente en el intersticio que separa los dos músculos ya mencionados, lo primero con que se tropieza es con el nervio cubital. Caminando entónces por delante de él i hácia afuera, puesto que provee de ramas a los músculos adyacentes (cubital anterior i flexor profundo) se encuentra la arteria a unos cinco a quince milímetros de distancia del nervio (segun el nivel a que se la busque) i mas cerca que este del eje antebrazo. Mas arriba, hácia el estremo superior, está la arteria todavia mucho mas separada del nervio i mas cerca, por lo tanto, del eje del miembro.

Denudada la arteria, se pasa el hilo de adentro afuera.

En la mitad inferior.—A lo largo i por fuera del relieve del tendon del cubital anterior, se hace una incision de cinco centímetros que interese la piel.

Se separa hácia adentro el labio de la herida para descubrir el tendon del cubital, se corta sobre su borde la aponeurósis superficial. Se flecta despues la mano para relajar el músculo, se le separa hácia adentro i en el lugar que ocupaba se trata de sentir la arteria a traves de la aponeurósis profunda, que se incinde sobre la sonda acanalada. El nervio está por dentro de los vasos, se denuda la arteria i se carga de adentro afuera.

Como se ve, la arteria cubital tiene en su tercio inferior por cubierta, la piel, una primera aponeurósis superficial, el borde esterno del tendon del cubital anterior i una segunda aponeurósis profunda, analojía con la radial que en su tercio superior tiene tambien dos aponeurósis.

La arteria cubital se puede ligar a una altura variable i aun en la eminencia hipoténar por fuera del pisiforme; es fácilmente accesible hasta tres centímetros por debajo de este hueso i reposa ahí sobre el ligamento anular del carpe, con el nervio cubital a su lado interno i recubierta por el músculo palmar menor.

Ya hemos visto las relaciones i situacion anatómica de los arcos palmares i la importancia quirúrjica que tienen, ya sea para ligar sus estremos en los casos de herida de la palma de la mano, sobre todo el superficial, ya para evitarlos cuando se necesita incindir esa rejion, por ejemplo en los flegmones.

Para ligar el arco palmar superficial, que nos ocupará solamente, se traza un corte lonjitudinal desde el punto en que confluyen las eminencias ténar e hipoténar i en direccion del dedo anular; su centro debe caer en la línea trasversal del pliegue que

existe entre la mano i el pulgar puesto en abduccion. En este punto de entrecruzamiento de ámbas líneas se siente latir el arco.

Despues de dividida la piel con el panículo adiposo que suele ser mui grueso i la aponeurósis palmar tendinosa i resistente, se presenta en el acto a la vista el arco debajo de la superficie inferior lisa de dicha aponeurósis, que empieza a doblarse en este punto para dirijirse al lado del pulgar.

El arco descansa sobre la ramas dijitales del nervio cubital i del mediano. Si no se encuentra la arteria hai que ligar la cubital junto al hueso pisiforme.

CAPÍTULO III

LIGADURA DE LA ILÍACA ESTERNA I DEMAS ARTERIAS DEL MIEMBRO INFERIOR

Ligaduras de la ilíaca esterna i epigástrica.—*Nociones anatómicas.*—La arteria ilíaca esterna, rama de bifurcacion de la ilíaca primitiva, se estiende desde la sínfisis sacro-ilíaca hasta el anillo crural que atraviesa i toma entónces el nombre de femoral. Sigue un trayecto oblicuo de arriba abajo, de dentro afuera i de atras adelante, que corresponde exactamente a una línea que una el ombligo con la mitad de la arcada crural. Está acompañada de la vena ilíaca esterna que, situada hácia atras en su parte superior, se coloca adentro en su parte inferior. Los dos vasos siguen el estrecho superior de la pélvis aplicados sobre el borde interno del psóas por un desdoblamiento de la fascia ilíaca. Están recubiertos hácia adelante por el peritoneo de la fosa ilíaca esterna, separados por tejido celular i ganglios linfáticos.

En el tejido subperitoneal caminan, cruzando mas o ménos oblicuamente la arteria, hácia arriba el uréter, en seguida los vasos i nervios del cordon, i al nivel de su terminacion la vena circunfleja ilíaca. Hai que respetar estos diversos órganos cuando se practica la ligadura del vaso.

Suministra dos colaterales importantes: la epigástrica i la circunfleja ilíaca

La arteria epigástrica nace del lado ántero-interno de la arteria ilíaca, un poco por encima de la arcada crural; se dirije trasversalmente hácia adentro pasando por encima de la vena ilíaca esterna; al nivel del orificio inguinal profundo se dobla para dirijirse oblicuamente hácia arriba i adentro; llega así al borde esterno de la vaina del recto anterior donde penetra para irse a terminar en la rejion esterno-pubiana. Presenta pues dos porciones, una horizontal i paralela a la arcada que mide 10-15 milímetros, i la otra, oblicuamente ascendente, de 50-60 milímetros, sigue una línea que partiendo del ombligo llegue a dos centímetros por dentro de la mitad de

la arcada. Es importante tener presente esta direccion del vaso en las operaciones que se practican en esa rejion.

Las dos porciones de la arteria epigástrica forman al reunirse una especie de asa, situada entre el anillo crural (por abajo i el orificio profundo del canal inguinal por encima), que abarca en su concavidad, dirijida hácia arriba i afuera, el canal deferente i la arteria deferencial, que describen a este nivel una curva en sentido inverso. En la mujer pasa otro tanto con el ligamento redondo i la arteriola que lo acompaña.

Los ganglios linfáticos contenidos en el tejido celular retro-peritoneal tienen gran importancia por las variadas afecciones que pueden desarrollarse en ellos i que requieren intervenciones quirúrjicas. Forman una larga cadena estendida desde la arcada crural hasta el diafragma. Se les puede repartir en dos grandes grupos: ilíacos i lumbo-aórticos. Los ilíacos rodean los vasos ilíacos esternos i primitivos; reciben los vasos linfáticos de los ganglios inguinales, de los músculos de la pared abdominal, de la vejiga, próstata, uretra, glande, clítoris, cuello uterino i parte superior de la vajina. Los ganglios lumbo-aórticos se escalonan alrededor de la aorta i vena cava inferior, i son superficiales i profundos. Los superficiales están situados de cada lado de la columna lumbar i sobre la cara anterior de la aorta, i los profundos se encuentran dispuestos por delante de la 3.ª i 4.ª vértebras lumbares entre ellas i la aorta.

La ligadura de la arteria ilíaca esterna no tiene el mal pronóstico que la de la ilíaca primitiva (que trae la gangrena del miembro inferior en mas de la mitad de los casos, i que por lo tanto no debe efectuarse sino en casos de suma urjencia), porque la circulacion colateral en este caso se desarrolla por intermedio de la hipogástrica i de las ramas de la arteria femoral comun i profunda.

Su ligadura es por lo demas sencilla, rápida i segura i se efectúa en los casos de aneurisma de la femoral en su parte superior i de heridas del vaso.

Clínicamente ántes de proceder a esta ligadura, se evacuará el vientre para evitar el meteorismo; durante la operacion, el enfermo, acostado sobre el dorso con los muslos estendidos, tendrá la parte superior del tronco un poco levantada a fin de relajar moderadamente las paredes abdominales.

El cirujano busca la arcada crural, sus estremidades i su parte media, por dentro de la cual pasa la arteria. Es conveniente marcar su trayecto del ombligo a la mitad de la arcada, pues este guía va a servirnos en el curso de la operacion.

Se incinde la piel a un centímetro por encima de la arcada crural, comenzando o concluyendo, segun el lado, a tres centímetros por fuera de la espina del púbis, es decir, a tres centímetros de la arteria. *Esta incision, de cuatro traveses de dedo,* debe correr *en sus dos tercios internos paralela a la arcada* i en *su tercio esterno ascenderá hasta dos centímetros.*

Ligados i cortados los vasos subcutáneos abdominales, se divide la aponeurósis tendinosa blanca i nacarada, del oblicuo mayor.

Con el pico de la sonda acanalada i con el dedo, se busca en la parte interna de la herida el borde inferior del oblicuo menor que se echa hácia arriba junto con el trasverso i el cordon. Hai que recordar que estos músculos están libres en la parte interna de la herida i adhieren a la parte esterna del arco crural, de modo que es necesario desinsertar sus manojos musculares, trabajando de dentro afuera con la sonda, al mismo tiempo que el índice izquierdo los levanta, completando este acto. Se descubre de esta manera la fasia trasversal.

Es ahora cuando sirve la línea ya marcada. Sobre la fascia trasversal se toca la arteria; por dentro el cordon tenso de la epigástrica.

Se abre la fascia a dos o tres centímetros por encima del arco, a fin de no lesionar las venas circunflejas que perturbarian el trabajo. No hai peligro de abrir el fondo de saco peritoneal siempre que se opere en este momento con el dedo i teniendo la precaucion de no irse mui arriba.

A traves de esta abertura de la fascia, levantando el labio superior formado por los músculos oblicuo menor i trasverso, el índice puede sentir fácilmente la arteria i desprender la grasa sub-peritoneal hasta el punto en que se va a ligar el vaso.

Se aborda la arteria por el lado esterno, a tres centímetros por lo ménos encima del arco. Separada la delgada hoja aponeuróticas que la cubre, la vaina celulosa i algunos ganglios, se denuda i se pasa la aguja de dentro a afuera.

La epigástrica se liga en las heridas de la pared abdominal. Su trayecto debe tenerse siempre presente en las operaciones que se practican en dicha rejion (herniotomía, apendicectomía).

La ligadura de este vaso es semejante a la del anterior. Se incinde la piel a un traves dedo por encima del arco crural i paralelamente a este en unos cinco centímetros de estension; la parte media debe corresponder a la arteria que pasa a un traves de dedo por dentro de la mitad del arco.

Se divide el tejido celular, se ligan los vasos tegumentarios i se incinde la aponeurósis del oblicuo mayor. Se penetra en seguida con la sonda acanalada o el dedo entre los manojos de

los músculos oblicuo menor i trasverso por encima del cordon que se rechaza hácia abajo. Pronto se siente la resistencia de la fascia trasversal que tiene una coloracion blanca i un aspecto fibroso: se la desgarra con pinzas i se busca la arteria que forma una cuerda sensible, casi vertical, rodeada de grasa i que cruza la mitad de la incision en direccion ascendente. Se la denuda desgarrando con las pinzas el tejido amarillento grasoso i la vaina celulosa.

La arteria esta acompañada de dos venas fáciles de aislar. Cerca de su confluencia con la vena ilíaca, reciben estas muchas venas de pequeño calibre, las venas funiculares del cordon, que ocultan la arteria epigástrica cuando se quiere ligar en su oríjen. En este caso hai que incindir mui cerca de la arcada crural i levantar conjuntamente con el cordon los músculos oblicuo menor i trasverso; pero, aunque la operacion es mas sencilla i la la lesion del peritoneo casi imposible, se debilita la resistencia del conducto inguinal.

Como hemos visto, en las nociones anatómicas existen una serie de ganglios, paralelos a los vasos ilíacos, que en muchas circunstancias es necesario estirpar (tuberculósis, por ejemplo). La técnica operatoria es semejante a la que hemos descrito para la ligadura de la ilíaca i por eso mencionamos aquí esta operacion llamada de LENNANDER. La incision cutánea se estiende desde la sínfisis hasta la espina ilíaca anterior superior siguiendo la arcada crural. Se prolonga en seguida hasta el tercio anterior, o hasta la mitad si es necesario, de la cresta del hueso ilíaco. Como mui a menudo están tambien afectados los ganglios femorales, se practica una incision que siga hácia abajo la arteria femoral.

Se estirpan desde luego todos los ganglios que están situados alrededor de este vaso. Se desinserta la arcada crural del tubérculo i de la cresta pectínea, se separa de la fascia lata i de la fascia ilíaca. Se ligan los vasos epigástricos i circunflejos. Se incinden los músculos abdominales al ras de la cresta ilíaca en la estension correspondiente a la incision de la piel. Es mui fácil entónces separar el peritoneo de la fosa ilíaca i de las partes adyacentes de la pequeña pélvis, para lo cual debe colocarse al operado en la posicion de Trendelenburg combinada con la posicion lateral; es decir, con la pélvis levantada i acostado del lado sano. De esta manera se hacen accesibles al operador los ganglios linfáticos que rodean los vasos ilíacos esternos. Si fuese necesario llegar hasta los situados a lo largo de los ilíacos primitivos, debe prolongarse la incision a lo largo de la cresta del hueso ilíaco para darse mayor campo. Despues de colocados los drenajes en los sitios mas declives se sutura convenientemente la arcada crural, otro tanto se hace con los músculos abdominales.

De esta manera no sufre la solidez de la pared abdominal i no se lesiona absolutamente la inervacion motora.

Ligadura de la arteria femoral.—NOCIONES ANATÓMICAS.—La arteria femoral, continuacion directa de la ilíaca esterna, se estiende desde la mitad de la arcada crural (mas exactamente un poco por dentro) hasta el anillo del tercer aductor. Su direccion está representada por una recta que parta desde la mitad la arcada i que llegue a la parte posterior del cóndilo interno del fémur.

Corresponde en su parte superior, hácia adentro a la vena femoral i hácia afuera a la bandeleta ílio-pectínea que la separa del nervio crural i del músculo psóas. De arriba hácia abajo reposa sobre la eminencia ílio-pectínea donde puede comprimirse para detener provisoriamente una hemorrajia; mas hácia abajo, en el triángulo de Scarpa, está alojada en la gotera visible i sensible formada por el psóas ilíaco i el pectíneo. La arteria femoral es aquí mui superficial, recubierta sólo por la fascia cribriformis, el tejido celular i la piel.

Hácia abajo, una vez que desciende del triángulo de Scarpa recorre toda la rejion anterior del muslo; es lijeramente oblicua de arriba hácia abajo, de fuera adentro i de adelante atras. Camina en una gotera profunda formada por el vasto interno hácia afuera i los aductor medio i mayor hácia adentro. Está separada de los planos superficiales (piel, tejido celular) i de la aponeurósis por el sartorio, su músculo satélite, que la cruza oblicuamente de arriba abajo i de afuera adentro. Este músculo, esterno con relacion a la arteria en la parte superior del triángulo de Scarpa, la recubre al nivel de su vértice i se coloca al lado interno hácia abajo.

La vena femoral sigue la misma direccion que la arteria; despues de ocupar su lado interno, la contornea poco a poco para situarse en su cara posterior en la parte inferior de la rejion. El nervio safeno interno acompaña a la arteria siguiendo su cara anterior hasta el canal de los aductores donde la abandona.

La arteria femoral da cinco ramas en el triángulo de Scarpa (subcutánea abdominal, pudenda esterna superior, pudenda esterna inferior, muscular del cuádriceps i femoral profunda). Al nivel del canal de los aductores se desprende la anastomótica mayor.

La arteria femoral profunda nace a cinco centímetros por debajo del pliegue de la ingle i es la mas voluminosa de las colaterales de la femoral. Se sitúa entre el vasto interno i el pectíneo, despues por debajo de los aductores medio i menor i reposa sobre el aductor mayor. Al nivel del anillo que da paso a la femoral, atraviesa las inserciones del aductor mayor para terminarse en los músculos que forman los lados del lozango poplíteo.

La arteria del cuádriceps i las ramas de la femoral profunda (circunfleja interna o posterior i circunfleja esterna o anterior) se anastomosan con las ramas de la obturatriz, de la isquiática i de la glútea.

Por estas ramas se restablece la circulacion con suma rapidez despues de la ligadura de la femoral por debajo de la arcada crural.

La anastomótica mayor se divide despues de su oríjen en dos ramas: 1.° una superficial que atraviesa la pared anterior del canal de Hunter a veces sola o bien con el nervio safeno interno o su accesorio, 2.° una rama profunda que se anastomosa en la cara ántero interna de la rodilla con la articular superior (rama de la poplítea), lo que esplica el restablecimiento

de la circulacion en la pierna despues de ligada la femoral por debajo de la anastomótica.

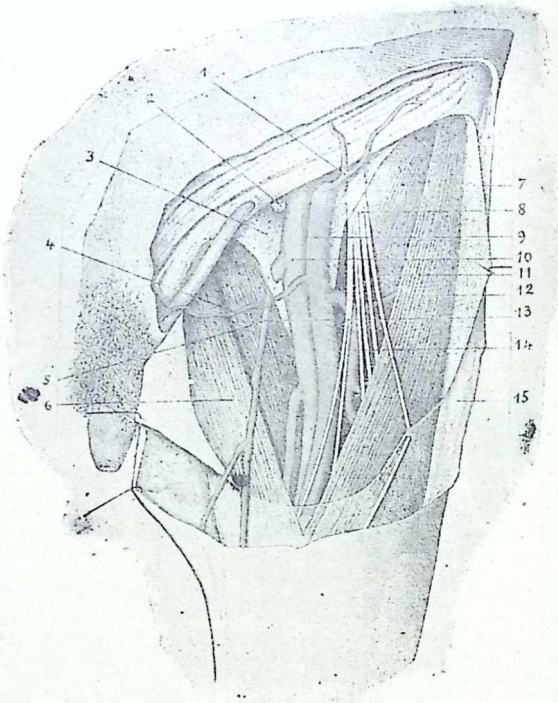

FIG. 13.—REJION ÍNGUINO CRURAL (TRIÁNGULO DE SCARPA)

1, arteria epigástrica i circunfleja; *2*, ganglio de Cloquet (o de Rosenmüller); *3*, aponeurósis ílio-pectínea; *4*, arteria pudenda esterna; *5*, músculo pectíneo; *6*, aductor mayor; *7*, fascia-lata; *8*, nervio crural; *9*, arteria femoral; *10*, vena femoral; *11*, *m*. psóas ilíaco; *12*, sartorio; *13*, safena interna (mayor); *14*, arterias femoral profunda i circunfleja; *15*, piel.

En todo su trayecto la arteria i vena femorales están rodeadas de una atmósfera de tejido celular que las mantiene unidas i que se continúa con el de la rejion femoral posterior i con el que llena el hueco poplíteo. Ademas están contenidas en una vaina comun, dependencia de la aponeurósis femoral, que se estiende desde el anillo crural hasta el del tercer aductor i que se denomina *vaina de los vasos femorales*. En su parte superior, en el triángulo de Scarpa, tiene una estructura especial i se llama *canal crural:* en la parte media del muslo es relativamente poco resistente, casi celulosa: en su porcion inferior, la vaina de los vasos femorales está reforzada hácia adelante por un sistema de fibras resistentes, que se denomina *canal de Hunter* o *de los aductores*.

Así pues, la vaina de los vasos femorales presenta diferencias de estructura i de nombres segun el punto en que se la considere.

La parte mas superior o canal crural encierra los vasos femorales en el triángulo de Scarpa, que pasamos a describir:

La rejion ínguino-crural (rejion de la ingle o triángulo de Scarpa), situada en la parte ántero-superior del muslo, comprende las partes blandas dispuestas delante de la articulacion de la cadera. Está limitada hácia arriba por el pliegue de la ingle, que se estiende desde la espina ilíaca-ántero superior hasta la espina del púbis; hácia abajo por una línea horizontal que pase por el punto de juncion del sartorio con el primer aductor, i a los lados por dos verticales bajadas, la esterna, desde la espina ilíaca-ántero-superior (i que corresponde al tensor de la fascia lata) i la interna, desde la espina del púbis (que corresponde al borde anterior del músculo recto interno).

En esta rejion hai que considerar los siguientes planos: el primero superficial (piel i tejido celular subcutáneo), segundo la aponeurósis i tercero la capa muscular.

El tejido celular subcutáneo está formado por un panículo adiposo i por una porcion condensada en forma de lámina que constituye la *fascia superficial* (1), que reposa sobre la aponeurósis; está dividida en dos hojas entre las cuales caminan los vasos i nervios superficiales. Nos detendremos en la descripcion de los ganglios linfáticos i de las venas que aquí se encuentran por tener gran importancia quirúrjica.

Los ganglios superficiales constituyen uno de los centros linfáticos mas importantes de la economía; reciben los linfáticos de los tegumentos del miembro inferior, de la porcion infra umbilical de la pared abdominal, del perineo, ano, vulva i piel del pene. Su conjunto, formado por 10-15 ganglios, ofrece una figura triangular con su base en el pliegue de la ingle i su vértice a cinco centímetros por debajo. Los ganglios superiores (ganglios inguinales) tienen su eje mayor paralelo a la arcada crural i los inferiores (crurales) son paralelos al eje del miembro. Forman cuatro grupos principales que se distinguen en relacion con la desembocadura de la safena interna en la femoral, en súpero interno, súpero esterno, ínfero esterno e ínfero interno. Dos rectas, una horizontal i otra vertical que pasen ámbas por la desembocadura de la safena, cruzándose en este punto, limitan los cuatro grupos.

(1) Los franceses denominan *fascia* a la condensacion del tejido celular en forma de lámina como pasa en este caso; en tanto que los alemanes la emplean como sinónima de aponeurósis. Seguiremos la terminolojía francesa.

Anotaremos que los linfáticos emanados de las diversas rejiones (como lo indica la figura adjunta) no llegan siempre a los grupos ganglionares correspondientes; existen a este respecto frecuentes anomalías. Por lo tanto en clínica la esploracion deberá dirijirse primeramente al territorio de los linfáticos correspondientes al ganglio enfermo; pero si nada anormal se encuentra a este nivel, se examinarán sistemáticamente los demas territorios tributarios de los ganglios de la ingle.

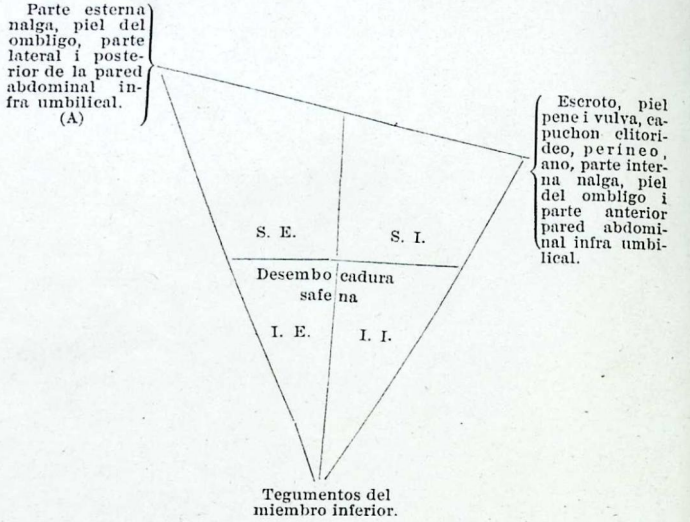

FIG. 14.—ESQUEMA DE LOS GRUPOS GANGLIONARES SUPERFICIALES DE LA INGLE

Entre las venas superficiales; sin duda alguna la mas importante en la práctica es la safena interna (safena magna) que ocupa la parte ínfero interna de la rejion; resume la mayor parte de la circulacion venosa superficial del miembro inferior, se eleva del muslo al vértice del triángulo ganglionar donde se inflecta afuera i atras (cayado de la safena interna), perfora la aponeurósis (fosa oval de algunos autores) a tres o cuatro centímetros por debajo de la arcada crural. La parte esterna del orificio aponeurótico está formada por un reborde semi-lunar cóncavo hácia adentro i existe allí un espesamiento de la aponeurósis ligamento falciforme de BURNS).

En este punto, en su desembocadura, presenta la vena una dilatacion varicosa en forma de ampolla, que puede ser confundida con una hernia crural en un exámen lijero de la rejion.

Los músculos subyacentes a la aponeurósis (que describiremos despues para mayor claridad) forman dos planos; uno superficial i otro profundo.

En el plano superficial, de fuera hácia adentro encontramos el tensor de la fascia lata, que desde la espina ilíaca ántero superior se dirije verticalmente hácia abajo limitando la rejion; el sartorio que desde el mismo punto superior atraviesa la rejion oblicuamente hácia abajo i adentro; el primer aductor o aductor medio, que toma nacimiento sobre el cuerpo del púbis i se dirije hácia abajo i afuera, cruzando la direccion del anterior i el recto interno que desciende verticalmente i limita hácia adentro la rejion. Estos músculos limitan por su direccion diferente, dos triángulos: uno esterno con base inferior i cuyo vértice corresponde a la espina ilíaca ántero-superior, está limitado hácia afuera por el tensor de la fascia lata i adentro por el sartorio i uno interno o *triángulo de Scarpa*, que presenta una gran importancia quirúrjica; sus límites son: la arcada crural o ligamento de Fallopio hácia arriba, sartorio hácia afuera i aductor medio hácia adentro.

Los músculos del plano profundo ocupan el área de los triángulos ya mencionados. En el triángulo esterno están el recto anterior del muslo i por debajo el vasto esterno. El área del triángulo de Scarpa está ocupada por dos músculos, ámbos revestidos por aponeurósis propias, el psóas ilíaco hácia afuera, que desciende de la pélvis por el lado esterno de la eminencia ílio-pectínea i se dirije hácia el trocánter menor, i hácia adentro el pectíneo que desde la cresta i superficie pectíneas se fija por debajo del precedente en la rama de bifurcacion media de la línea áspera del fémur.

Estos dos músculos se inclinan uno hácia el otro para formar una especie de ángulo diedro o de gotera vertical que se dirije desde la eminencia ílio-pectínea hasta el vértice del triángulo de Scarpa. En esta gotera está el canal crural.

La aponeurósis separa el tejido celular subcutáneo de la capa muscular. Se fija hácia arriba sobre el bordo anterior de la arcada crural i en el resto de sus límites se continúa con las aponeurósis vecinas. Para comprender su constitucion la describiremos siguiéndola desde su lado esterno hasta la parte interna de la rejion. La porcion esterna (fascia lata) es notable por su espesor i resistencia; llega hasta el borde esterno del músculo sartorio; aquí se desdobla para tapizar las dos caras de este músculo (vaina del sartorio); sus dos hojas se juntan al nivel del borde interno para dividirse nuevamente en una hoja superficial i otra profunda; la primera pasa directamente al borde esterno del aductor medio; esta porcion se denomina fascia cribriformis caracterizada anatómicamente por presentar numerosos orificios por los cuales pasan los vasos i nervios que van de la capa subcutánea a la sub-aponeurótica. Desde el borde esterno del aductor medio envuelve este músculo (vaina del aductor medio) como lo ha hecho con el sartorio. La hoja profunda se separa en ángulo agudo al nivel del borde interno del sartorio, desciende hácia el psóas ilíaco, se fusiona con su aponeurósis de envoltura, pasa a tapizar el pectíneo, fusionándose igualmente con su aponeurósis, i despues asciende hácia las partes superficiales para juntarse con la hoja superficial o fascia cribriformis al nivel del borde esterno del aductor medio. Como se ve en las figuras 15 i 16, estas dos hojas superficial i profunda de la aponeurósis superficial que hemos descrito circunscriben en

el triangulo de Scarpa un espacio prismático triangular que es el canal crural.

El *canal crural* presenta pues, tres paredes i dos estremidades. La pared anterior es la fascia cribriformis; la póstero-esterna está formada por la

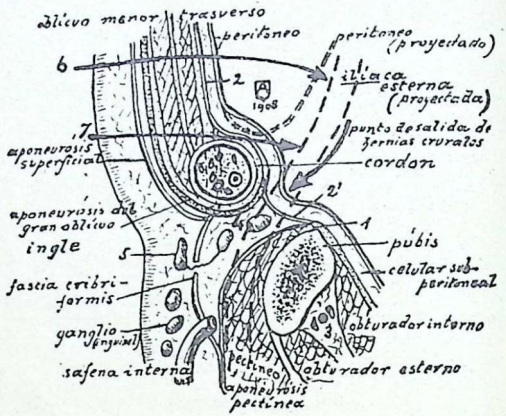

FIG. 15.—CORTE SAJITAL ESQUEMÁTICO DE LA REJION ÍNGUINO CRURAL

1, cresta pectínea recubierta por el ligamento de Cooper; *2*, fascia trasversalis con *2'* el septum crural; *3*, vasos i nervios obturadores; *4*, infundíbulum crural o porcion mediana del cordon crural; *5*, ganglio superficial comunicado con uno profundo; *6*, vía de acceso trásperitoneal de la arteria ilíaca; *7*, id. estraperitoneal.

hoja profunda de la aponeurósis femoral que tapiza el psóas ilíaco, la póstero-interna, por la misma hoja profunda que recubre al pectíneo: la estremidad superior abraza el *anillo crural*, que está situado por dentro de la bandeleta ílio-pectínea i presenta tres bordes i tres ángulos. El borde anterior es la parte mas interna de la arcada crural; el interno, cóncavo hácia afuera, es el ligamento de Gimbernat, i el póstero esterno está formado por la bandeleta ílio-pectínea. Por aquí pasan los vasos femorales, la arteria ocupa la parte esterna del anillo, está aplicada directamente contra la bandeleta ílio-pectínea que la separa del nervio crural. La vena esta inmediatamente por dentro de la arteria; entre la vena i el ligamento de Gimbernat existe en un espacio ocupado por los troncos linfáticos que van del muslo a la pélvis i por un ganglio (de Cloquet o de Rosenmüller) cuya parte superior pertenece al abdómen, su inflamacion puede hacer creer en una hernia crural estrangulada.

La fascia trasversalis se fija alrededor de los vasos femorales, en cambio por dentro de la vena desciende hasta la cresta pectínea cerrando, como

un diafragma el espacio comprendido entre los vasos ya citados i el ligamento de Gimbernat, esta porcion de la fascia trasversalis se denomina *septum crural*, e *infundíbulum crural* a este espacio ancho hácia arriba i

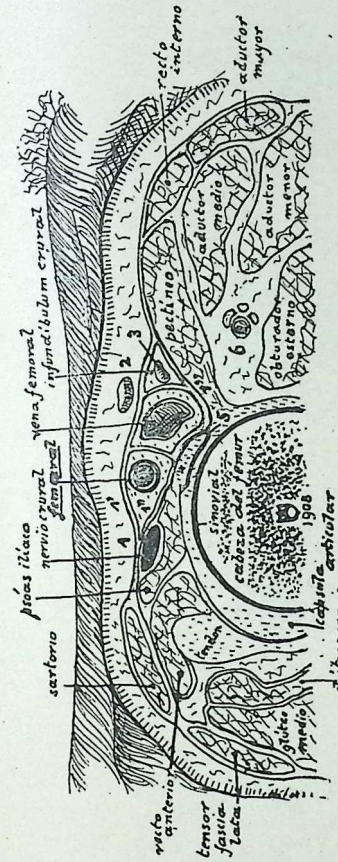

FIG. 16.—CORTE TRASVERSAL DE LA RAIZ DEL MUSLO DERECHO, PARALELO A LA ARCADA CRURAL

1, aponeurósis superficial que se desdobla al nivel de los vasos femorales en *1'* hoja superficial i *1''*, hoja profunda (ámbas limitan el canal crural); *2*, ganglio superficial; *3*, ganglio profundo; *4*, tendon del psóas; *5*, bolsa serosa del psóas; *6*, vasos i nervios obturadores.

angosto hácia abajo, comparado a un embudo, que ocupa la parte interna del anillo crural i que está limitado hácia arriba por el septum i cuyo vértice, dirijido hácia abajo, se termina en fondo de saco en el punto en que la vena safena interna perfora la vaina de los vasos para desembocar en la .

femoral. Al nivel de este infundíbulum el abdómen está cerrado sólo por el septum. Es este un punto débil por donde descienden las hernias crurales, mas frecuentes en la mujer que en el hombre. Esta estremidad superior se confunde por consiguiente hácia adelante con la arcada crural, hácia atras con el ligamento de Cooper, hácia afuera con la bandeleta ílio-pectínea i hácia adentro con el borde cóncavo del ligamento de Gimbernat; el anillo crural es pues el orificio superior del canal crural.

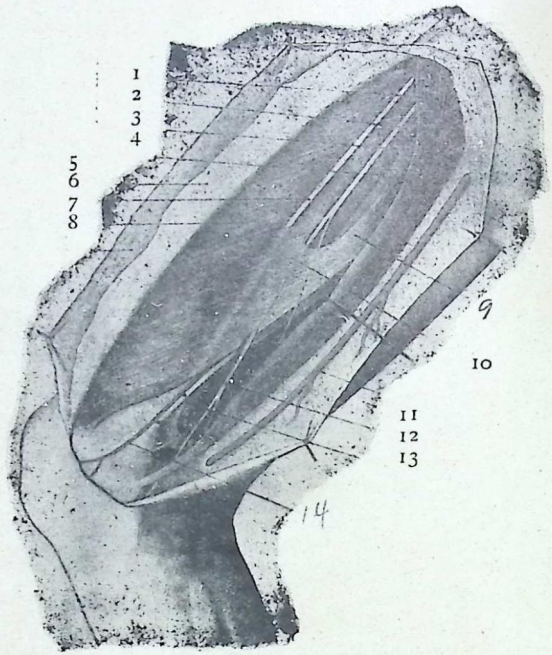

FIG. 17.—CANAL DE HUNTER

1, músculo sartorio; *2*, nervio safeno; *3*, arteria femoral; *4*, vena femoral; *5*, aponeurósis; *6*, nervio del cuádriceps, *7*, vasto interno; *8*, piel; *9*, aductor mayor; *10*, pared anterior del canal de los aductores *(canal de Hunter)*; *11*, safena interna; *12*, nervio safeno interno, *13*, arteria poplítea; *14*, arteria articular superior.

La estremidad inferior del canal está situada en el punto en que la safena interna desemboca en la vena femoral, presenta dos orificios, uno

inferior que se continúa con la vaina de los vasos femorales i uno interno o lateral que da paso al cayado de la safena interna.

Desde este punto la vaina de los vasos femorales conserva todavía la configuracion triangular del canal crural del que es continuacion i está constituida hácia adelante por la hoja de la aponeurósis femoral que tapiza la cara profunda del sartorio, hácia afuera por la vaina del vasto interno i hácia adentro por el tabique intermuscular interno que lo separa de los aductores.

En su porcion inferior la vaina de los vasos femorales está reforzada hácia adelante, como lo hemos dicho, por un verdadero sistema de *fibras trasversales o arciformes,* mui resistentes, que se dirijen al vasto interno desde el tabique intermuscular interno i desde el tendon del aductor mayor; es este un verdadero *canal fibroso* que llega al anillo del tercer aductor (canal de Hunter) que mide siete centímetros de altura i cuya pared anterior presenta hácia abajo uno o dos pequeños orificios a traves de los cuales salen la rama superficial de la anastomótica mayor i el nervio safeno interno i su accesorio.

La *arteria femoral* puede ligarse en tres puntos principales: 1.º en la base del triángulo de Scarpa (en el cuarto superior del miembro); 2.º en la punta de este triángulo (en su segundo cuarto, por encima de la mitad del muslo, ligadura de la parte media de la arteria); i 3.º por debajo de la mitad del muslo, en el canal de Hunter (por encima del anillo, en el tercer cuarto).

No es práctico ligar la arteria en su cuarto inferior, pues es mas fácil encontrar la arteria poplítea por la parte posterior. El cuarto inferior corresponde a cuatro traveses de dedo medidos inmediatamente por encima del cóndilo interno.

En la base del triángulo de Scarpa.—En este punto se pueden ligar, la femoral superficial i la profunda, así como la femoral primitiva.

El cirujano, colocado por fuera, determina la mitad de la arcada crural i busca los latidos de la arteria.

Se comienza o se termina la incision, segun el lado, un poco por encima de la arcada hasta seis centímetros por debajo.

Cortada la piel i las hojas de la fascia superficial, respetando los ganglios i las gruesas venas, se pone a descubierto la arcada crural en la parte superior de la herida. Se corta la fascia cribriformes sobre la sonda introducida de arriba abajo, comenzando en la arcada. Se toca nuevamente la arteria, se separan los labios de la herida i se denuda con cuidado cerca de la arcada crural a fin de estar seguro de ligar la femoral primitiva,

que a menudo se bifurca mui arriba. Es conveniente trabajar al lado esterno de la vaina de los vasos para evitar el riesgo de herir la vena.

Para ligar la femoral superficial o la profunda la incisiòn es la misma. Se encontrará primero la arteria superficial i por fuera, mas profundamente, el oríjen de la profunda. Cuando hai bifurcacion anticipada, las dos arterias están arriba en el mismo plano, la superficial por dentro i la profunda por fuera.

En la punta del triángulo de Scarpa.—Por encima de la parte media del muslo.

El cirujano se coloca por fuera, estando el enfermo en decúbito dorsal, con el muslo en abduccion i rotacion esterna.

Se practica sobre la línea de operacion una incision de ocho centímetros, que comprometa la piel i el tejido celular, evitando la vena o una de las venas safenas internas.

Seccionada la aponeurósis, aparece el músculo sartorio, el satélite, bajo el labio esterno i en la parte inferior de la herida. Una vez reconocido por la direccion de sus fibras, se le echa hácia afuera con el índice izquierdo, que aprecia al mismo tiempo la gotiera, en el fondo de la cual está la arteria.

Se separan los labios de la herida i queda a la vista la vaina aponeurótica, que se desgarra o se incinde sobre la sonda.

La vaina celulosa debe ser abierta con cuidado a fin de dejar la vena i los nervios en su sitio; la arteria se liga de dentro afuera.

En el canal de Hunter.—Es una ligadura importante, de interes práctico, sobre todo en los casos de aneurismas de la poplítea, i fácil de ejecutar siempre que se sigan exactamente las reglas siguientes:

El operador va a dividir la piel i la aponeurósis, a separar el músculo sartorio i a incindir el tejido celular grasoso i la pared anterior del canal.

El miembro inferior debe reposar sobre la cara póstero-esterna, el cirujano se coloca por fuera e inclinando la cabeza mira la cara interna del muslo.

Se traza cuidadosamente la línea de operacion que va de la mitad de la arcada crural a la parte posterior del cóndilo interno del fémur. Ahora bien, a cuatro dedos por encima de dicho cóndilo se comienza o se termina, segun el lado, una incision de ocho centímetros que comprenda la piel i el tejido celular,

evitando o ligando las venas. Se corta en seguida la aponeurósis para poner a descubierto el músculo sartorio, cuyas fibras corren hácia abajo i adentro, en tanto que las del vasto interno, sobre el cual se puede caer en caso de que se incinda mui adelante, son oblicuas hácia abajo i afuera.

Se aisla con la sonda el borde anterior del sartorio i se le separa hácia abajo.

En este momento, tomando la rodilla con la mano derecha, se dobla la pierna i se coloca el muslo en abduccion para poner tensos los músculos aductores. Esta maniobra indispensable hace sensible el borde interno del aductor mayor. Inmediatamente por fuera se siente la arteria a traves de la pared anterior del canal de Hunter, que es depresible.

Separados convenientemente los labios de la herida, se desgarra bien el tejido celular que cubre aun la pared fibrosa. Hecho esto, se busca hácia abajo el nervio safeno i su accesorio por el orificio de salida, o bien, si no aparece, por un agujero artificial que se practica se desliza la sonda bajo la aponeurósis, mui cerca, por fuera i a lo largo de la cuerda tendinosa, siempre tensa por la abduccion del muslo. Una vez cortada esta aponeurósis, se aisla la arteria de las venas i nervios que están por delante, lo que es mas fácil conseguir por encima de la mitad de la herida.

Se denuda con cuidado, pues la gruesa vena está por detras.

LIGADURA DE LA SAFENA INTERNA.—*Operacion de Trendelenburg.*—La vena safena interna es un sitio de predileccion para las várices. Bajo la influencia de la dilatacion que sufre la vena varicosa las diez o doce válvulas que posee en el estado normal se hacen insuficientes. Como *no hai válvulas* por encima ni *en la femoral,* ni *en las iliacas,* ni *en la vena cava,* resulta que la columna sanguínea carga con todo su peso, cuando el enfermo está de pie sobre las venas de la pierna. Así se producen las rupturas de las venas varicosas, cuya hemorrajia remeda la de una arteria; igualmente la dificultad de la nutricion de la piel trae consigo úlceras mui rebeldes. Estas complicaciones de las várices, sin contar las flebítis i trombósis sumamente graves a que pueden dar lugar, esplican suficientemente la importancia que tiene en la práctica esta pequeña intervencion ideada por TRENDELENBURG.

No siempre las várices son dependientes de la safena interna. Para cerciorarse de su oríjen hai que efectuar ántes la *prueba de Trendelenburg* que consiste en vaciar las venas varicosas levantando el miembro i, despues de comprimir la safena en su desembocadura si se pone al enfermo de pie, se ve que se ponen turjescentes i se llenan de sangre paulatinamente; en tanto que si se levanta la compresion las venas se llenan brus-

camente. Cuando esta prueba es positiva la ligadura del tronco de la safena o de sus ramas da en la mayoría de los casos buenos resultados. Si nó, hai que ligar la safena esterna (que desemboca en la vena poplítea) i en ocasiones resecar algunos trozos de venas enfermas.

Parece una paradoja que en una enfermedad producida por estagnacion de la sangre se quiera conseguir la curacion impidiendo justamente la corriente sanguínea con la ligadura. La esplicacion es sencilla; con la ligadura se suprime la presion de la columna sanguínea superior i la circulacion de la sangre venosa busca su camino por las venas profundas, que jeneralmente tienen intactas sus válvulas, i en las cuales la accion muscular facilita el camino de la corriente sanguínea.

Respecto a la técnica operatoria, baste decir que se puede practicar la ligadura con anestesia local (solucion de Schleich o de Braun) i que es conveniente trazar una incision de unos 8 cm. de lonjitud en la parte alta del muslo, lijeramente oblicua, i situada internamente con respecto a la línea de operacion de la femoral. (El trayecto de la safena es mui variable i comunmente consta de varios troncos que es necesario ligar i resecar en las várices). La ligadura puede hacerse con catgut, i la asepsia debe ser rigurosa, pues se han presentado casos de embolías fatales por falta de ella.

Ligadura de la poplítea.—NOCIONES ANATÓMICAS.—La arteria poplítea se estiende desde el anillo del tercer aductor hasta el anillo del sóleo donde termina bifurcándose. Oblicua hácia abajo i afuera en su mitad superior, es vertical en su mitad inferior. La vena poplítea i el nervio ciático-poplíteo interno la acompañan; la vena está situada por detras i un poco por fuera de la arteria i el nervio por detras i por fuera de la vena. La arteria representa, pues, el elemento mas interno i mas profundo de este paquete; está colocada en la escavacion o hueco poplíteo que ocupa la rejion posterior de la articulacion de la rodilla i que tiene la forma de un lozanjo, cuyo eje mayor es paralelo al del miembro i el menor va de un cóndilo al otro dividiendo la rejion en dos triángulos unidos por su base: uno inferior o tibial i otro superior o femoral que tiene mas importancia i estension. La escavacion lozánjica está circunscrita lateralmente por cuatro paredes o bordes, dos superiores i dos inferiores. El borde súpero-esterno está formado por la porcion larga del bíceps, superficialmente i la porcion corta en un plano mas profundo; el borde súpero-interno está constituido igualmente por dos músculos, el semi-tendinoso i el semi-membranoso; el borde ínfero-esterno comprende dos músculos, superficialmente el jemelo esterno i profundamente el plantar delgado, i el borde ínfero interno está constituido por un solo músculo, el jemelo interno.

El hueco poplíteo presenta tambien una pared anterior i otra posterior.

Los planos que forman la pared posterior son primero los superficiales (piel i tejido celular) i segundo la aponeurósis, que emite por su cara profunda tabiques mas o ménos verticales que tapizan la cara interna de los músculos que forman las paredes de la escavacion, i se fijan en seguida al fémur sobre las ramas de bifurcacion interna i esterna de la línea áspera.

La pared anterior se confunde con el plano esquelético de la rejion i está formada hácia arriba por la cara posterior del fémur con sus dos cóndilos, las dos ramas de bifurcacion de la línea áspera; hácia abajo por la cara posterior de la tibia i de la cabeza del peroné i en la parte media por el ligamento posterior de la articulacion de la rodilla.

La arteria poplítea presenta las siguientes relaciones: hácia adelante reposa sobre la cara posterior del fémur, lo que es necesario tener presente en la osteotomía practicada en los casos de *genu valgum;* mas hácia abajo corresponde al ligamento posterior de la articulacion i al músculo poplíteo que la separa de la tibia; por fuera está en relacion de arriba hácia abajo con el bíceps, cóndilo esterno del fémur i jemelo esterno; hácia adentro está en relacion con el semi-membranoso que recubre primero su porcion oblícua i despues contornea su borde interno; corresponde en seguida al cóndilo interno del fémur i al jemelo interno; hácia atras está recubierta por la piel, tejido celular subcutáneo, aponeurósis, tejido grasoso, ganglios, nervio ciático-poplíteo-interno i vena poplítea; ademas en su parte superior por el semi-membranoso i en su parte inferior por los jemelos.

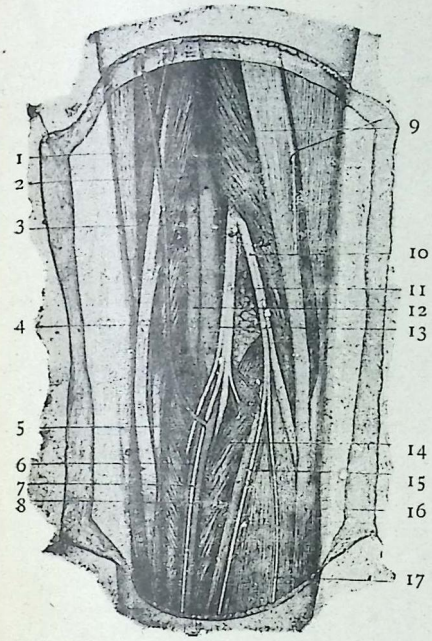

FIG. 18.—REJION POPLÍTEA

1, músculo semi membranoso; *2*, semi-tendinoso; *3*, vena comunicante con la safena interna; *4*, semi-membranoso; *5*, jemelo interno; *6*, rama superficial de la jemela interna; *7*, rama del poplíteo interno; *8*, vena safena esterna (safena parva); *9*, músculo bíceps; *10*, nervio ciático poplíteo esterno (peroneo); *11*, n. ciático poplíteo interno (tibial); *12*, arteria poplítea; *13*, vena poplítea; *14*, jemelo esterno; *15*, rama del n. peroneo; *16*, músculo peroneo lateral largo; *17*, rama esterna del peroneo,

Las ramas que emite en su trayecto la arteria poplítea son siete (dos jemelas, dos articulares superiores, articular media i dos articulares inferiores). Las superiores e inferiores presentan un interes clínico i operatorio; sus ramificaciones i anastomósis en la cara anterior de la rodilla constituyen al nivel de la rótula una rica red arterial que vienen a acrecentar la anastomótica mayor, (rama de la femoral) i una rama recurrente de la tibial anterior. Por esta red rotuliana se restablece la circulacion cuando existe en la poplí-

tea un obstáculo al curso de la sangre (ligadura, aneurismas, tumores); i así se esplica tambien por qué son mucho mas graves los aneurismas de la parte inferior de la poplítea que los situados en la mitad superior. Un aneurisma colocado en la parte inferior del hueco poplíteo trae la obliteracion de gran número de colaterales (recurrente tibial anterior i articulares inferiores); en tanto que cuando está situado en la parte superior del lozango poplíteo, deja permeable esta red i por esto espone ménos a la gangrena de la pierna.

Mucho se ha discutido sobre el tratamiento de los aneurismas poplíteos, sitio mui frecuente de esta afeccion. En resúmen i sin entrar en el dominio de la clínica, podemos decir que hoi dia existen dos métodos principales: la *ligadura mediata de la femoral por encima de esta rejion, en el canal de Hunter,* i *la estirpacion del aneurisma como un tumor, despues de haber ligado la arteria por encima i por debajo* El primer procedimiento es indudablemente ménos radical, deja persistentes las perturbaciones que produce la presencia del saco aneurismático (compresiones nerviosas), pero es una operacion sencilla i que, segun sus partidarios, produce con ménos frecuencia la gangrena de la pierna. Tiene el inconveniente de que el aneurisma puede reproducirse por medio de la circulacion colateral. La estirpacion del saco, previa la ligadura por encima i por debajo, es por cierto mucho mas radical que la anterior; tiene el inconveniente de ser una operacion de mucho mayor entidad.

Diremos de paso que cuando la estirpacion del saco presenta dificultades, se pueden incindir i estirpar en seguida sus paredes en la estension que se pueda.

Cuando el aneurisma es mui estenso, abarca todo el hueco poplíteo i especialmente el triángulo tibial, hai que contentarse con la ligadura de la femoral en el canal de Hunter sin que por esto se evite en absoluto la gangrena de la pierna por las razones anatómicas que ya hemos anotado. En cambio, cuando es pequeño i situado en el triángulo femoral, es ventajoso proceder a su estirpacion, pues así se consigue suprimir las perturbaciones que trae la compresion de vecindad.

Hemos dicho que la arteria poplítea está acompañada por la vena del mismo nombre; ámbos vasos están unidos por un tejido conjuntivo mui denso, i por lo tanto es posible la aparicion de un aneurisma arterio venoso por su lesion simultánea.

La vena poplítea, recibe, entre otros afluentes, la safena esterna (parva) que realmente es subaponeurótica en todo su trayecto. Como este vaso tiene importancia en las várices del miembro inferior; es conveniente recordar que en el momento de abrirse en la vena poplítea emite un canal anastomótico, oblicuo hácia arriba i adentro, que perfora la aponeurósis i va a desembocar en la safena interna (magna) no léjos de su terminacion.

La *ligadura* de la arteria poplítea, ademas de las indicaciones jenerales, tiene la importancia clínica del tratamiento de los aneurismas. La técnica es la siguiente: acostado el enfermo sobre el vientre se coloca la pierna primero en estension i se flecta en seguida: se marca el pliegue, se palpa el hueco poplíteo i se piensa en la situacion de la vena safena esterna a fin de evitarla.

Se incinde piel i aponeurósis en una estension de diez centímetros, se separa el tejido grasoso, se rechaza la safena esterna o su canal de derivacion; al lado esterno está el nervio safeno esterno. Penetrando por el lado interno de la vena i del nervio se encuentra en medio de la grasa que ocupa el intersticio de los dos jemelos, el nervio tibial posterior o ciático—poplíteo—interno que se desvia hácia afuera. La arteria íntimamente unida a la vena, como lo hemos dicho, está aplicada por su cara posterior al tejido grasoso que cubre la cara posterior del fémur i mas hácia abajo al músculo poplíteo. Existen tambien ganglios linfáticos. Se pasa el hilo afuera hácia adentro.

Ligadura de las arterias de la pierna i pie (tibiales anterior i posterior, peronea i pédia).—NOCIONES ANATÓMICAS.—La arteria tibial anterior nace en la cara posterior de la pierna al nivel del anillo del sóleo i penetra en la rejion tibial anterior atravesando de atras adelante la estremidad superior del espacio interóseo. Recorre entónces esta rejion siguiendo una recta que vaya desde el tubérculo del tibial anterior hasta la parte media del espacio intermaleolar.

En su trayecto presenta las relaciones siguientes: hácia atras, reposa sobre la cara anterior del ligamento interóseo en sus tres cuartos superiores i sobre la cara esterna de la tibia en su cuarto inferior; hácia adelante está recubierta, desde luego; por el estensor comun de los ortejos i el tibial anterior que se unen el uno al otro por delante de la arteria. Mas abajo, cuando comienzan los tendones de estos músculos, se hace superficial i se encuentra sólo recubierta por la aponeurósis i la piel. El estensor propio del ortejo mayor la cruza en ángulo mui agudo, un poco por encima de la articulacion del cuello del pie. Por dentro está en relacion con el tibial anterior, que es su músculo satélite, por fuera corresponde desde luego al estensor comun de los ortejos i hácia abajo al estensor propio del dedo gordo.

La arteria tibial anterior está acompañada constantemente por dos venas satélites. El nervio tibial anterior camina a su lado esterno.

En su trayecto por la cara anterior de la pierna la arteria tibial anterior abandona sucesivamente: la recurrente tibial anterior, que nacida inmediatamente despues del paso de la arteria a traves del ligamento interóseo, se dirije oblicuamente hácia arriba i adentro, camina profundamente entre la tibia i el tibial anterior i viene a ramificarse en la cara anterior de la rodilla, donde se anastomosa con las articulares ya descritas; las ramas musculares; la maleolar interna, cuyas divisiones terminales se anastomosan con las arterias peroneas anterior i posterior i con la plantar interna; i la maleolar esterna, análoga a la anterior, cuyas ramas terminales se anastomosan con las peroneas i con la dorsal del tarso.

La arteria pédia, continuacion directa de la tibial anterior, comienza por debajo del ligamento anular.

Inmediatamente despues de su oríjen, se dirije oblicuamente de atras adelante i un poco de afuera adentro i llega pronto a la estremidad posterior del primer espacio interóseo. Allí perfora de arriba abajo las partes blandas que llenan este espacio i, en la rejion plantar se anastomosa con la terminacion de la arteria plantar esterna.

Su trayecto está representado exactamente por una recta que una la parte media del espacio intermaleolar con la estremidad posterior del primer espacio interóseo.

La pédia presenta las relaciones siguientes: hácia atras desliza sobre los huesos del tarso i sobre los ligamentos que los unen; por dentro contornea el tendon del estensor propio del ortejo mayor; por fuera sigue el borde interno del pédio, que se avanza un poco sobre ella en su parte inferior, i, hácia adelante está separada de la piel por una doble hoja aponeurótica, la aponeurósis dorsal superficial i la aponeurósis del pédio. Dos venas, esterna e interna, i un nervio, rama terminal del tibial anterior, la acompañan en toda su estension.

Emite hácia fuera dos ramas importantes: la dorsal del tarso que, nacida un poco por debajo del ligamento anular, se anastomosa con las divisiones de la plantar esterna, i la dorsal del metatarso que, desprendiéndose de la pédia cerca del primer espacio interóseo, gana el borde esterno del pie, describiendo un arco de concavidad superior que se anastomosa con la plantar esterna.

La rama de bifurcacion posterior de la arteria poplítea cuya direccion continúa se denomina tronco tibio-peroneo; desciende por la parte posterior de la pierna i, a tres o cuatro centímetros por debajo del anillo del sóleo, termina bifurcándose. Reposa hácia adelante sobre el tibial posterior i se encuentra recubierto por la aponeurósis tibial media o profunda i por los cuatro músculos superficiales de la rejion, el sóleo, el plantar delgado i los dos jemelos.

Está acompañado por el nervio tibial posterior que está colocado por detras i por dos venas, una interna i otra esterna.

Sus dos ramas de bifurcacion son: la arteria peronea esterna, que se dirije abajo i afuera, i la arteria tibial posterior interna que sigue hácia abajo i un poco hácia adentro.

Arteria peronea.—Situada, como el tronco de que emana, en la cara posterior de la pierna entre los músculos de la cara superficial i los de la profunda, esta arteria se dirije primero oblicuamente hácia abajo i afuera, despues se hace vertical i desciende así hasta la estremidad inferior del

ligamento interóseo, donde se bifurca en dos ramas terminales: peronea anterior i peronea posterior.

En su oríjen i en la primera parte de su trayecto reposa sobre el tibial posterior i se encuentra recubierta por la aponeurósis tibial media i por el sóleo. Pronto se introduce por debajo del flexor propio del ortejo mayor, camina algun tiempo por el lado interno del peroné entre este último músculo i el tibial posterior i viene por fin a colocarse sobre la cara posterior del ligamento interóseo, camino que sigue en adelante hasta su terminacion.

La peronea anterior atraviesa de atras adelante la parte inferior del ligamento interóseo i llega así a la cara anterior de la pierna. Desciende entónces por delante de la articulacion tibio-tarsiana i viene a terminarse sobre la parte esterna de la rejion dorsal del pie anastomosándose con las divisiones de la maleolar esterna i de la dorsal del tarso.

La peronea posterior continúa la direccion del tronco de que proviene; desciende por detras del maléolo esterno i viene a ramificarse sobre la parte esterna del talon. Sus divisiones terminales se anastomosan con la peronea anterior, la maleolar esterna i la plantar esterna.

Arteria tibial posterior.—Esta arteria, ordinariamente mucho mas voluminosa que la peronea presenta la misma situacion profunda que esta última. Despues de su orijen se dirije un poco oblicuamente hácia abajo i adentro, en seguida desciende verticalmente a lo largo de la cara posterior de la pierna siguiendo una línea paralela al borde interno de la tibia a dos centímetros por fuera, hasta la gotera calcánea interna, donde se bifurca en dos ramas terminales que se distribuyen en la planta del pie; son las arterias plantares.

La tibial posterior reposa hácia adelante sobre el tibial posterior hácia arriba i sobre el flexor comun de los ortejos mas abajo; está aplicada contra estos dos músculos por la aponeurósis tibial profunda, relativamente gruesa a este nivel. Hácia atras, está recubierta por el sóleo i los jemelos; pero en la parte inferior al nivel del tendon de Aquiles, se coloca a su lado interno, separada entónces de la piel sólo por una doble hoja aponeurótica. En la gotera del calcáneo está exactamente situada entre el tendon del flexor comun de los ortejos, que está por delante, i el tendon del flexor propio del ortejo mayor, que está por detras.

Dos venas, interna i esterna, acompañan a la arteria.

El nervio tibial posterior está situado primitivamente entre la arteria peronea i la tibial posterior; se acerca a esta última a medida que desciende; i, en la parte media de la pierna, ocupa su lado esterno, posicion que conserva.

Las dos arterias plantares, despues de su oríjen, se separan en ángulo agudo para dirijirse, la una hácia el borde interno del pie, la otra hácia su borde esterno (fig. 19).

La arteria plantar interna camina de atras adelante entre los músculos de la rejion interna i los de la rejion media. Llega sobre la cabeza del primer metatarsiano donde termina anastomosándose con la colateral interna del ortejo mayor o bien suministrando esta arteria.

La arteria plantar esterna es mucho mas voluminosa que la interna. Sigue desde luego una direccion oblicua hácia adelante i afuera; camina entre el flexor plantar corto i el accesorio del flexor largo comun de los ortejos i llega a la estremidad posterior del quinto metatarsiano. En este

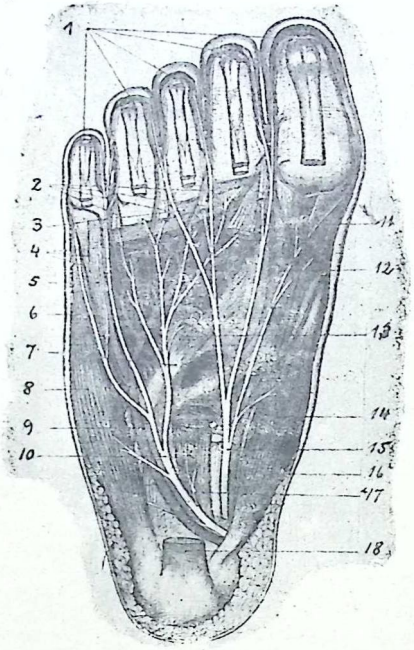

FIG. 19.—PLANTA DEL PIE

1, arterias de los ortejos; *2*, m. lumbricales; *3*, manojo trasverso del abductor del dedo gordo; *4*, arterias plantares de los dedos; *5*, flexor corto del 5.° ortejo; *6*, a. plantar del 5.° ortejo; *7*, tendon del peroneo lateral largo; *8*, m. flexor del 5.° ortejo; *9*, a. plantar esterna (lateral); *10*, n. plantar idem; *11*, manojo oblicuo del abductor del dedo gordo; *12*, flexor corto del dedo gordo; *13*, igual a 11; *14*, aductor del dedo grdo; *15*, n, plantar interno (mediano); *16*, a. plantar interna (mediana); *17*, accesorio del flexor largo; *18*, flexor plantar corto.

punto se dirije trasversalmente hácia adentro, hácia la estremidad posterior del primer espacio interóseo donde termina anastomosándose anchamente con la arteria pédia, que se ha hecho ya plantar. En esta última parte de su trayecto está situada mas profundamente que en su porcion inicial; desliza directamente sobre el metatarso entre los interóseos i el abductor oblicuo del ortejo mayor.

La porcion trasversal o arco plantar, está colocada sobre la estremidad posterior de los cuatro últimos metatarsianos i describe una curva de concavidad dirijida hácia atras i adentro. Corresponde exactamente al arco palmar profundo de la mano. Suministra entre otras ramas, las interóseas plantares i las perforantes posteriores.

La rejion del cuello del pie, que es intermediaria a la pierna i al pie, es análoga a la muñeca. Se compone de una articulacion que es su base, i de partes blandas periféricas formadas casi esclusivamente de tendones. Sus límites artificiales pueden considerarse a dos traveses de dedo por encima i por debajo de los maléolos.

La conformacion esterior es notable por la existencia de varias eminencias i depresiones. Las primeras están formadas: hácia adelante por los tendones estensores de los ortejos, hácia atras por el tendon de Aquiles, i a los lados por los maléolos interno i esterno, cuyo relieve es variable segun los individuos. De cada lado del tendon de Aquiles existe una depresion profunda; otra se encuentra por delante de cada maléolo.

La rejion anterior comprende cuatro tendones que son de dentro afuera: el tibial anterior, el estensor propio del ortejo mayor, el estensor comun de los ortejos i el peroneo anterior. Comprende ademas la arteria, la vena i el nervio tibiales anteriores i el oríjen del músculo pédio.

Los tendones están aplicados al esqueleto por el ligamento anular anterior o dorsal del tarso.

La arteria tibial anterior ocupa la mitad del espacio intermaleolar i está situada entre el tendon propio del grueso ortejo que está por dentro i el del estensor comun que está por fuera i nó entre el tibial anterior i el estensor propio del grueso ortejo, como en el tercio medio de la pierna.

El nervio tibial anterior ocupa el lado interno.

La rejion posterior comprende el tendon de Aquiles, el tendon del plantar delgado i una bolsa serosa.

La rejion interna encierra los vasos i nervios tibiales posteriores. Están situados en el fondo de una depresion que tiene por límites, hácia adelante el maléolo interno; i hácia atras el tendon de Aquiles. Debajo de las capas superficiales se encuentran el ligamento anular interno constituido por una brida fibrosa mui resistente estendida desde el maléolo interno a la cara interna del calcáneo, donde se continúa con la aponeurósis plantar. Resulta de esta disposicion la existencia de un verdadero canal ósteo-fibroso en el cual se reflejan todos los órganos que van de la cara posterior de la pierna a la planta del pie.

Se encuentran de adelante atras i de adentro afuera los tendones del tibial posterior, aplicado inmediatamente detras del maléolo, el tendon del flexor comun de los ortejos i mas profundamente el flexor propio del ortejo mayor.

La arteria tibial posterior es el órgano principal de la rejion; acompañada de sus dos venas, desciende entre la capa profunda de los músculos i la aponeurósis tibial profunda, reforzada a este nivel, se encuentra recubierta por ligamentos anular interno i se divide en la gotiera calcánea, como ya lo hemos visto, en dos ramas terminales, las plantares interna i esterna.

La tibial posterior ocupa exactamente la parte media del espacio comprendido entre el borde posterior del maléolo interno i el borde interno del tendon de Aquiles.

El nervio tibial posterior, situado en la misma vaina que la arteria, está por detras.

La rejion esterna comprende los tendones de los músculos peroneo laterales i la arteria peronea.

Los tendones ocupan un compartimento ósteo-fibroso cuyas paredes están formadas por el maléolo esterno i por el ligamento anular esterno, que va del maléolo esterno al calcáneo.

A pesar de que hoi dia la ligadura de los vasos se efectúa siempre que sea posible en el sitio mismo de su herida o de su lesion, la ligadura de *la tibial anterior* tiene gran importancia práctica para conservarla en los colgajos que se practican en la amputacion de la pierna lo que necesita cierta pericia por la situacion profunda que ocupa.

Puede ligarse esta arteria en la *parte superior media e inferior*. Describiremos la ligadura en la parte superior i por encima del ligamento anular.

En ambos casos, el enfermo está acostado sobre el dorso, con la pierna desviada hácia adentro por un ayudante que tiene el pie, pronto a flectarlo. El operador se coloca por fuera.

En la parte superior de la pierna.—Se traza una incision de la piel i del tejido celular de ocho centímetros, cuya estremidad superior quede a lo ménos a tres traveses de dedo por debajo de la articulacion. Separados los dos labios de la herida, se punciona la aponeurósis cerca del borde interno de la herida i se incinde de adentro afuera a traves de la sonda acanalada, comenzando cerca de la cresta de la tibia hasta el tabique aponeurótico que separa el estensor comun de los peroneos. Este tabique opone al pico de la sonda una resistencia tal que persiste aun cuando se ejecuten movimientos de lateralidad.

Esta incision aponeurótica cruza el intersticio donde va a buscarse la arteria.

En la estremidad esterna está el tabique fibroso; a algunos milímetros por dentro, es decir, léjos de la cresta tibial (pues el tibial anterior es bastante ancho arriba), se encuentra un intersticio, cuya hoja aponeurótica se incinde a lo largo, (por encima i por debajo de la incision trasversal, ya practicada). Ambas incisiones representan entónces una cruz. Se abre con el dedo este intersticio, de abajo arriba; la incision aponeurótica trasversal facilita la separación. Para completarla se flecta al pie i se colocan dos separadores.

Se encuentra a veces un poco de grasa, a menudo pequeños vasos que sirven de guía, despues el nervio i en el fondo está la arteria con sus dos venas.

En el tercio inferior.—Por encima del ligamento anular. Se incinde la piel i la aponeurósis en una estension de seis centímetros, comenzando o concluyendo a dos dedos por encima de la articulacion. Se levanta con la sonda acanalada el labio interno de la aponeurósis; se insinúa por debajo el índice izquierdo hasta sentir la cresta tibial, teniendo cuidado de no rechazar hácia adelante durante este acto el tibial anterior. Se rebalsa el dedo hácia afuera, dejando escapar un solo tendon (el del tibial anterior i con él desliza fácilmente el del estensor propio del ortejo mayor), por fuera del cual camina la arteria a este nivel.

Se abre de abajo arriba este intersticio con la sonda. Se flecta el pie para facilitar la separacion de los labios de la herida. Por dentro, pegada a la cara esterna de la tibia i a las últimas fibras del tibial, se encuentra la arteria entre sus dos venas.

Para ligar la arteria pédia el operador se coloca por fuera, busca la estremidad posterior del primer espacio intermetatarsiano depresible i traza una recta que parta de este punto i llegue a la mitad del cuello del pie, visto de frente.

De la estremidad posterior del primer espacio o terminando ahí, segun el lado, se hace sobre el tarso una incision de cuatro centímetros, paralela al tendon visible del estensor largo del ortejo mayor i a un centímetro por fuera. Se corta el tejido celular i se busca en la parte posterior de la herida el manojo interno, rojo, del músculo pédio. Se incinde la aponeurósis por encima. Separado hácia afuera el borde interno del pédio, se dejan ver la arteria i venas. Si no se las encuentra, se busca en la estremidad metatarsiana de la herida, pero aquí están por fuera del tendon del pédio, punto donde se encuentra siempre la arteria, pues si es anormal, continúa la interósea o perforante peronea i va bajo el pédio de afuera adentro.

La direccion del corte que se necesita para ligar *la arteria tibial posterior*, está marcada por una recta que en la cara interna de la pierna descienda desde el borde inferior del platillo interno de la tibia hasta un punto equidistante del maléolo interno i del tendon de Aquiles. Se *puede ligar en el centro i en el tercio superior* de la pierna, en *el tercio inferior* i *detras del maléolo*. Los puntos clásicos son:

Al *nivel de la pantorrilla,* la arteria está cubierta por la piel, la aponeurósis superficial, el borde interno del jemelo interno que se separa hácia afuera, el sóleo, que hai que incindir, sin contar con la aponeurósis profunda que es mui tenue.

Se flecta la pierna i se separa la rodilla hácia afuera, estando el enfermo sobre el dorso i sobre el lado que se va a operar, con la pantorrilla en el borde de la mesa.

El cirujano se coloca por fuera, esplora la rejion i palpa el borde interno del jemelo interno;

A un traves de pulgar detras de la tibia, paralelamente a su borde interno, se hace una incision de diez centímetros que llegue a la corva, pues mas abajo el jemelo adhiere al sóleo i, como no es fácil separarlo, haria mas difícil la operacion.

Se corta la aponeurósis a lo largo del borde interno del jemelo interno (primer guía). Se reconoce este borde, se le aisla i se le rechaza hácia afuera, es decir, hácia abajo.

Para facilitar el resto de la operacion la pierna debe estar flectada i la pantorrilla al aire.

Se mira entónces la cara posterior del sóleo que se va a incindir. Para cortar este músculo perpendicularmente a su superficie, tiene el bisturí horizontal i se incinde de un estremo al otro de la herida, lo mas léjos posible del borde interno de la tibia, en varios tiempos; el ayudante va introduciendo mas i mas su separador a fin de bajar el labio esterno; otro tanto hace con el dedo el cirujano, bajando el interno.

Se encuentra la aponeurósis tendinosa, dura i blanca del sóleo, (segundo guía). Hai que cortar con cuidado, pues por debajo hai mui pocas fibras musculares. Incindido así el sóleo en toda su estension, los labios de la herida muscular se separan fácilmente.

Por debajo están los vasos; el nervio por fuera. Denudada la arteria, despues de desgarrar la delgada aponeurósis profunda, se pasa la aguja de fuera adentro.

Detras del maléolo la arteria está cubierta por la piel, las aponeurósis superficial i profunda. El cirujano se coloca por fuera, esplora la gotera retro-maleolar, su labio anterior óseo i el posterior, el tendon de Aquiles. En la parte media de esta gotera, a un dedo por detras del borde posterior del maléolo i paralelamente a él, se hace una incision cutánea de cinco centímetros, que descienda hasta la punta del maléolo.

Se pone el dedo en la herida, se flecta el pie, se reconoce i se corta la aponeurósis superficial cerca del tendon de Aquiles. Separado, se introduce la sonda por fuera i de abajo arriba bajo la apeneurósis profunda que cubre el paquete. Cortada la aponeurósis se encuentra la arteria, sus dos venas i el nervio que está profundamente por fuera. Se pasa el hilo de fuera adentro, es decir, de atras adelante.

El trayecto de la arteria peronea, continuacion directa del de la poplítea, costea la cara posterior interna del peroné; (la posterior de este se siente en toda su estension). Sus cortes de acceso deben caer en la línea que se dirije desde el contorno posterior de la cabeza del peroné hasta un punto equidistante del maléolo esterno i del tendon de Aquiles. La arteria se liga

al nivel de la pantorrilla, como lugar de eleccion, porque, mas abajo, penetra en el flexor del ortejo mayor.

Su ligadura se asemeja a la de la tibial posterior a este nivel.

El cirujano, colocado por fuera, esplora la rejion, sigue el borde posterior del peroné i el esterno del jemelo esterno.

A un traves del pulgar por detras del peroné, paralelamente a este hueso, sobre el borde del jemelo esterno, se hace una incision de diez centímetros, que llegue a la corva. Se corta la piel i la aponeurósis a lo largo del borde del jemelo esterno (primer guía).

Movilizado este borde, se le separa hácia adentro. Se incinde el sóleo, perpendicularmente a su superficie de un estremo a otro de la herida, para caer sobre el borde interno del peroné. Se reconoce, como hemos visto en la ligadura de la tibial posterior, la aponeurósis tendinosa intra muscular del sóleo (segundo guía). Se la corta delicadamente así como las escasas fibras musculares que están debajo.

Separados totalmente los labios de la herida, se ven los vasos i el nervio tibial colocado por dentro. Desgarrada la delgada aponeurósis se liga la arteria de dentro afuera.

Pueden tambien *ligarse la peronea i la tibial posterior a la vez* (HARDY), con una misma incision hecha en la parte media de la pantorrilla que seccione los jemelos i el sóleo; se cae sobre el nervio tibial; al lado esterno está la peronea, i al interno la tibial posterior.

SEGUNDA PARTE

AMPUTACIONES

Amputacion es la estirpacion completa de un miembro o de un segmento del mismo; si se hace al nivel de las articulaciones, separando las piezas del esqueleto, se denomina *desarticulacion* o *amputacion* en la *contigüidad;* se llama *amputacion* propiamente tal o en la *continuidad* cuando se asierra el hueso. Ambas se confunden en la misma descripcion, pues lo esencial es la manera de dividir las partes blandas, conservando una superficie tegumentaria suficiente para cubrir la porcion del esqueleto mutilado, i permitir al miembro su funcionamiento ulterior.

El descubrimiento de la circulacion de la sangre (HARVEY, 1628) i la ligadura de los vasos (AMBROSIO PARÉ, 1527), conocidas ya en la antigüedad pero olvidadas despues completamente, fueron las dos condiciones esenciales que hicieron posible una amputacion, pues de otra manera no se habria conseguido dominar la hemorrajia.

Se dice que ántes, en la época de CELSUS (30-40 años D. C.) existia ya una hemostásis, una reunion de las heridas con suturas o con pinzas i aun se habla de ligadura de los vasos. Lo que hai de cierto es que, en los casos de gangrena de las estremidades, CELSUS aconsejaba aserrar el hueso por encima de la parte enferma rechazando hácia arriba la línea de granula-

ciones que limitaban la gangrena para formar despues con ellas el muñon; pero de ninguna manera incindia los tejidos sanos por temor a la hemorrajia, lo que muchos años mas tarde los árabes practicaron sirviéndose de un termo-cauterio (ABU'L KASIM, 950).

A pesar de estos ensayos las amputaciones eran operaciones raras i es necesario llegar al siglo XVIII para leer en las sesiones de la Academia de Medicina de Paris (1719) el método circular presentado por el cirujano JUAN LUIS PETIT, basado sobre todo en las ventajas que ofrecia la hemostásis provisoria valiéndose de su garrote con tornillo (tourniquet).

Los grandes descubrimientos quirúrjicos han beneficiado mui especialmente a este capítulo de la cirujía alejando los peligros de que estaban rodeadas las amputaciones, llegándose a practicarlas no sólo en buenas condiciones, sino tambien, sin hacer sufrir al paciente mayores dolores que los producidos por su lesion misma. Tales han sido la isquemia artificial de las estremidades conseguida por medio de la venda de ESMARCH (Congreso de Cirujía alemana, 1873); la anestesia jeneral (JACKSON i MORTON, de Boston, 1846); i la antisepsia basada en los trabajos de PASTEUR (LISTER, 1870). La asepsia ha venido a completarla i sus preceptos fundamentales, presentados en forma concisa por SCHIMMELBUSCH (1892) demostraron los progresos alcanzados en la clínica de VON BERGMAN con semejante proceder.

Hoi dia la amputacion de un miembro no envuelve en sí ningún peligro; los que ofrece en circunstancias determinadas dependen de las causas que la han motivado. La desarticulacion de la cadera como tratamiento de una artrítis tuberculosa en su último período ocasiona la muerte a veces, no por la intervencion misma, a pesar de ser grave, sino por la tuberculósis jeneral o la dejeneracion de las vísceras del operado.

La amputacion de un brazo o de una pierna, lesionada gravemente por un traumatismo (accidente de tranvía eléctrico o una herida de bala a corta distancia) puede traer la muerte por la infeccion jeneral ya existente en el organismo, a pesar de que la amputacion en sí salva en muchos casos la vida.

Sin embargo, una amputacion es siempre una intervencion mutiladora i se practica por lo tanto como último recurso; es una operacion salvadora en muchos casos i que el práctico tiene que ejecutar sin dilacion las mas de las veces. Debe dársele, pues a su estudio toda la importancia que requiere.

Felizmente la asepsia i la antisepsia i en jeneral el perfeccionamiento de la cirujía, han conseguido colocar en primera línea, ántes que la amputacion misma, otras intervenciones que consiguen evitarla, como ser las anchas incisiones cuando se trata de graves flegmones del tejido celular, las operaciones conservadoras, canalizaciones de los huesos en las osteomielítis infecciosas, artrectomías o resecciones articulares en los casos de tuberculósis, etc., hasta tal punto que ha llegado a disminuir enormemente de frecuencia la suma total de las amputaciones aun en nuestros hospitales, i aun en la práctica de la cirujía militar, como lo demuestran las estadísticas de las últimas guerras.

Sin entrar a citar cifras, podemos aseverar que la suma total de las amputaciones practicadas en nuestra guerra Perú-Boliviana de 1879 i en la Franco-Prusiana del 70 son mucho mas numerosas que la de las operaciones conservadoras. Su frecuencia ha disminuido en la Guerra política del año 91, i por último los trabajos publicados en las revistas alemanas por los cirujanos japoneses dejan manifiestamente esplicadas las grandes ventajas que ha ofrecido el tratamiento oclusivo de las heridas por armas de fuego, hasta el punto de llegar a figurar las amputaciones con una cifra mui inferior al de las otras operaciones tomadas en conjunto.

En los diez últimos años se han realizado progresos en esta materia que consisten principalmente en la gran simplificacion de los métodos operatorios i en la tendencia a tratar de obtener un muñon que no sólo sea bueno, sino que llene en lo posible las necesidades prácticas a que está destinado.

A pesar de todo, el cirujano tiene que amputar. Hai casos bien definidos en que no cabe duda alguna i otros en que ademas es necesario obrar sin dilacion. Tales son cuando un traumatismo priva a un miembro de su nutricion o lo deja inútil, cuando es el asiento de una lesion patolójica tal que haga peligrar la vida.

Algunos ejemplos, tomados de la práctica corriente, aclararán estas ideas.

Se trata en un caso de la contusion en 4.º grado (atricion como se llama en los hospitales) de un miembro entero o de uno de

sus segmentos, que ha sido destruido por una violencia esterior (paso de un tranvía eléctrico, de una carreta cargada, de un ferrocarril). El esqueleto presenta una fractura conminuta con pequeñas esquirlas; las arterias, los tendones i los nervios están desgarrados; no existe, sin embargo, una hemorrajia considerable, pues la luz de los vasos ha sido obturada por el traumatismo mismo; a pesar de esto, la trama cutánea se presenta a nuestro examen lijeramente dislacerada, pero esa piel está fria, insensible, lívida, a veces con manchas equimóticas o flictenas.

El mismo herido no acusa dolor ni aun a la esploracion i perturba así el criterio del joven clínico. Tiene su cara pálida, el pulso es pequeño i la temperatura inferior a la normal. En casos semejantes, que son mui frecuentes, se aconsejaba no hace mucho esperar; se estimulaba al enfermo con hipodermoclísis, inyecciones de cafeina, enemas de alcohol, a fin de combatir el *shock* traumático i entre tanto, no se intervenia radicalmente aguardando que se limitase la zona de gangrena, la zona de estupefaccion de los tejidos, para practicar definitivamente una amputacion sin que sobreviniese la gangrena del muñon. Algunos (como RÉCLUS en Francia) indicaban debridar anchamente al nivel del foco de la herida i hacer un embalsamamiento, llenando la cavidad con una pomada antiséptica, procedimiento que a pesar de ser conservador, tiene el inconveniente de poner en peligro la vida del enfermo en muchos casos. Recomendamos mas bien amputar pronto i amputar léjos del foco. Por no proceder así acabamos de perder en nuestro servicio de cirujía un enfermo colocado en estas condiciones i cuyos síntomas, halagadoras en apariencia, llegaron a perturbar nuestro criterio haciéndonos concebir la esperanza de evitar la mutilacion por medio de operaciones conservadoras.

En un caso análogo al anterior (tomado de nuestra práctica privada), se trataba una herida del muslo, con fractura del hueso, por bala disparada a corta distancia. Tuvimos oportunidad de examinarlo 30 horas despues del accidente. A instancias de los deudos i de los médicos que asistian al enfermo consentimos en limitar nuestra intervencion a desinfectar, valiéndonos de anchas incisiones del muslo, el foco de la fractura; estrajimos esquirlas numerosas e hicimos una antisepsia tan completa como nos fué posible. Al dia siguiente los síntomas de una infeccion jeneral grave pusieron de manifiesto la urjente necesidad (aceptada entónces por nuestros demas colegas) de practicar una amputacion alta del fémur, dejando un muñon anchamente abierto. Desgraciadamente ya era tarde i el enfermo sucumbió ántes de las 24 horas.

Podríamos multiplicar estos ejemplos que demuestran, a nuestro entender, que en tales circunstancias hai que dejar a un lado las consideraciones llamadas humanitarias (i que están mui léjos de serlo) e ir derecho al fin terapéutico que se tiene en vista: salvar la vida del herido.

Hai, por desgracia, ejemplos que creemos indispensable citar para ir formando el criterio clínico en que todas las esperanzas fracasan aun cuando se proceda con la mejor oportunidad. Tuvimos ocasion de asistir, con uno de nuestros mas distinguidos colegas, a un joven que recibió en el hueco poplíteo un tiro de municiones a boca de jarro en una escursion de caza. A las pocas horas presentaba ya todos los síntomas, no sólo de infeccion local, sino de una grave septicemia. Practicamos la amputacion del muslo en su tercio superior por el método de colgajos que dejamos abiertos.

Al dia siguiente, doce horas despues, se presentaba completamente declarada una septicemia gangrenosa (erisipela bronceada de VELPEAU), el único ejemplo que felizmente hemos visto en nuestra práctica; las burbujas pútridas se escapaban por entre los músculos; existia una enfisema que llegaba hasta el abdómen i el enfermo murio en medio de los síntomas de este envenamiento jeneral.

Las lesiones patolójicas obligan con frecuencia a sacrificar el miembro en que toman asiento. Los tumores malignos del hombro (ósteosarcomas) necesitan como recurso estremo la amputacion interescápulo-torácica; los de la rodilla una desarticulacion de la cadera, pues la afeccion se propaga por el hueso i no basta con la simple amputacion del muslo. Las afecciones tuberculosas de los huesos, cuando se ha tentado en vano obtener su curacion por las artrectomías o resecciones, obligan a amputar para evitar la muerte del paciente; así pasa en la coxítis tuberculosa, en la ósteo-artrítis del codo, etc. Las gangrenas por embolías debidas a la diabetes, a la senilidad o a la ligadura de una gruesa arteria (tratamiento de aneurismas) cuando la circulacion no ha logrado restablecerse por las colaterales, son

otros tanto tipos clínicos en los que no cabe lugar a duda: la amputacion es indispensable.

Hai casos intermediarios, difíciles de precisar en los que el cirujano abriga siempre la esperanza de poder salvar un miembro i hoi dia, sobre todo en los procesos crónicos, los tratamientos conservadores han aumentado mucho su frecuencia. No se puede dar reglas sobre el particular. Sólo la clínica i la esperiencia consiguen formar el criterio del cirujano.

Podemos, sin embargo, presentar como indicaciones de amputacion las siguentes:

1.° Las contusiones de alto grado acompañadas de destruccion de vasos i nervios i en casos especiales las destrucciones estensas de la piel i de los músculos.

2.° Las graves inflamaciones sépticas que tienen su oríjen en un miembro (amputacion inmediata) o cuando el miembro que resulte, despues de un largo tratamiento, que ha puesto en peligro la vida del enfermo, sea inferior a uno artificial (amputacion tardía).

3.° Las gangrenas ocasionadas por las conjelaciones, las quemaduras, la diabetes, la arterio-esclerósis, las embolías sobrevenidas en el curso de una enfermedad infecciosa (tifoídea), i las heridas infestadas no sometidas a tratamiento.

4.° Los tumores malignos.

5.° Las úlceras crónicas rebeldes de la pierna que no han cedido ni al tratamiento de las várices de TRENDELENBURG, ni a la estagnacion pasiva de BIER, ni a ninguno otro i que obligan al paciente (sobre todo si pertenece a la clase trabajadora) a permanecer inactivo en cama.

Agregaremos que dichas úlceras suelen ser el oríjen de epiteliomas. Tal ha sido el caso de uno amputado recientemente en nuestro servicio.

6.° Las supuraciones prolongadas durante largo tiempo i las tuberculósis de los huesos o las ósteo-mielítis de la adolescencia (producidas por staphilos o streptococcus) que por su gravedad o por su duracion ponen realmente en peligro la vida del enfermo i que traen a menudo dejeneraciones de las vísceras.

Ademas de salvar la vida de un paciente o de mejorar sus condiciones de existencia, el objetivo del cirujano al practicar una amputacion es conseguir un buen *muñon*, indolente, sólido, que llene las funciones a que está destinada, que soporte el peso

del cuerpo, que no se ulcere i que tenga en lo posible una forma regular.

El muñon presenta distintas formas segun sea su sitio i el método que se ha empleado para su formacion; deberá ofrecer una cicatriz estrecha oculta en un surco i protejida por dos labios formados por la piel i el tejido celular. La piel deberá ser sana, laxa, a veces provista de un panículo adiposo; movible i no presentar otras adherencias con el esqueleto que las de la línea cicatricial.

Con el tiempo i por el trabajo a que se somete el muñon, la capa profunda de la aponeurósis puede trasformarse en una bolsa sinovial accidental; a su vez la epidérmis llega a espesarse convirtiéndose en una verdadera callosidad.

Cuando se ha conservado solamente la piel para cubrir el esqueleto, por debajo de los tegumentos está el hueso; si han entrado en la composicion del muñon los músculos, cicatrizados convenientemente, se encuentra ademas una capa fibrosa cuyo espesor i estructura no recuerdan su oríjen, pero que tiene la ventaja de impedir el deterioro de la piel interponiéndose entre ella i el hueso, i que da insercion a los tendones i músculos que hayan sido suturados a ese nivel.

Las estremidades nerviosas seccionadas tienen gran tendencia a cicatrizar formando verdaderos abultamientos i reuniéndose a veces bajo forma de asas o plexos, de lo cual resultan neuromas sensibles al menor contacto. Debe, por lo tanto, hacerse la seccion de los nervios léjos del estremo del muñon, a fin de que este neuroma inevitable quede cubierto por los demas tejidos i distante de las superficies de presion.

El esqueleto de un buen muñon presenta una estremidad redondeada, que se atrofia jeneralmente hasta una gran altura, lo que es necesario impedir, como lo veremos mas adelante, haciéndolo funcionar. El canal medular está cerrado por una delgada capa de tejido compacto i cuando hai dos huesos se encuentran soldados a menudo por estalactitas óseas, indicios de una prolongada irritacion del periostio; que cuando persisten pueden llegar a producir verdaderas espinas óseas, tan perjudiciales para el muñon que hoi dia se amputa aserrando el hueso léjos del periostio que se levanta, a fin de evitar los graves inconvenientes que esto puede acarrear.

Los muñones que provienen de una desarticulacion tienen

menor tendencia a la conicidad, i pierden a menudo su aspecto en forma de mazo por su atrofia lenta; los cartílagos se reabsorben con el tiempo, i los tegumentos adquieren, por lo tanto, adherencias terminales con el hueso.

A fin de obtener un buen muñon es necesario conocer las propiedades que conciernen a su constitucion física (elasticidad de la piel, retractibilidad de los músculos, volúmen de los huesos).

Las partes blandas deben cubrir fácilmente el hueso aserrado. Los principiantes tienen siempre la tendencia de tallarlas demasiado cortas, grave defecto que ocasiona el fracaso de un método operatorio. Si es verdad que cuando se trata de la amputacion de un hueso en su continuidad, el error puede remediarse resecando un nuevo trozo, en cambio la falta es insubsanable en las desarticulaciones. Siempre es preferible, cuando se dispone de tejidos suficientes, dejarlos mas largos que lo necesario, pues la retraccion basta en muchos casos para que resulten convenientes. Es mui importante recordar que en las amputaciones, ya sea método circular o de colgajos, es necesario dejar el muñon abierto, sin suturar cuando hai infeccion. El cirujano no debe olvidar en tales casos la gran retraccion secundaria de las partes blandas a fin de dejar un colgajo mucho mayor que el acostumbrado; con la retraccion consecutiva adquirirá las dimensiones indispensables.

Los tegumentos recuperan su elasticidad debilitada por la distension o impedida por la infiltracion de que eran sitio. El cirujano debe tenerlo presente, pues la retractibilidad de la piel manifestará sus efectos que no cesarán hasta que encuentre un punto de apoyo.

En la confeccion de los muñones basta en jeneral con prever la retractibilidad inmediata de la piel; sin embargo, si se supone que el muñon no va a cicatrizar *per primam* (supuraciones) i no se formarán adherencias que fijen los labios de la herida, la piel se retraerá conjuntamente con las partes blandas mas que lo normal.

El dérmis no puede hacerlo igualmente en todas las rejiones; su elasticidad está modificada por el espesor de la epidérmis o por la densidad de la grasa; su movilidad dificultada por adherencias aponeuróticas u óseas i su retractibilidad parece haber desaparecido por completo a causa de su incesante funcionamiento, como pasa al nivel de las articulaciones, por delante de la rótula, por detras del olécrano; en cambio allí donde la epidérmis es delgada, el panículo adiposo poco abundante, la piel no adherente a las partes profundas, la retraccion de los colgajos tegumentarios es considerable, como sucede en la cara dorsal del puño, en la vecindad del pliegue del codo, en la cara anterior del antebrazo i brazo, encima del cuello del pie, por dentro i por delante de la raiz de los miembros, etc.

La envoltura superficial de los muñones es, como se ve, elástica i deberá ser tallada previendo su *acortamiento* que varía con las rejiones i con las circunstancias ya enumeradas, pero que *puede estimarse* en jeneral *en un tercio como término medio.*

Los músculos de un muñon pueden considerarse en reposo durante el período de cicatrizacion; como están envueltos en sus aponeurósis, una vez divididas sus inserciones impiden que se acorten considerablemente por la contraccion momentánea. Además los músculos tienen adherencias con los huesos directa o indirectamente por medio de sus tendones, lo que hace variar su retracción una vez incindidos. Gracias a su elasticidad se acortan mas o ménos, segun su forma i manera de insertarse, i dejan a descubierto el hueso que se va a aserrar.

Respecto al hueso hai que recordar que en los niños los muñones crecen a menudo en su conjunto en una proporcion normal; el hueso se alarga i las partes blandas siguen este crecimiento, algo atrofiadas por la falta de movilidad cuando el muñon no funciona. Hai casos en que el hueso crece mas que las partes blandas hasta llegar a perforarlas, de donde la indicacion de *guardar en el niño una lonjitud de piel mucho mayor que en el adulto,* i que debera corresponder a la que pueda alcanzar ulteriormente el hueso en su desarrollo fisiolójico.

Como se ve, para obtener un buen muñon se requiere una cubierta suficiente de partes blandas capaz de envolver el estremo del hueso aserrado. Este colgajo debe tener bastante vitalidad, i para conseguirlo hai que tener presente su buena irrigacion sanguínea conservando íntegro el tejido celular; i cuando la circulacion esté dificultada (como pasa en la arterioesclerósis, en los ancianos), deberán preferirse las amputaciones circulares o los colgajos cortos. Cuando el músculo entra en la composicion del muñon, se tendrá presente su irrigacion

i se preferirá el método que comprenda en el colgajo los vasos principales.

La segunda condicion para obtener un buen resultado, es la curacion de la herida por primera intencion.

La conicidad de un muñon.—No implica necesariamente que tenga una forma cónica; está caracterizado por la tendencia que tiene el estremo del hueso, mui largo o mui ancho, a salir a traves de los tegumentos, mui cortos o mui angostos; se manifiesta primero por la tension de las partes blandas i de la cicatriz que se encuentran aplicadas estrechamente sobre el esqueleto, i en seguida por la sensibilidad, adelgazamiento i frajilidad de estas mismas partes, lo que trae por consecuencia que el muñon no preste servicios, que sea intolerante, que se ulcere a la larga i que aun en el reposo sea el sitio de dolores tales que impidan todos sus movimientos i hagan necesaria una reamputacion.

Felizmente hoi dia con la anestesia jeneral i la isquemia artificial, los muñones cónicos se han hecho mas raros porque el cirujano dispone del tiempo suficiente para poder tallar un colgajo adecuado. A esto se agrega la asepsia que impide las grandes supuraciones que traen como consecuencia la retraccion de las partes blandas. Una enfermedad frecuente es la llamada *neuraljia del muñon,* está caracterizada por los dolores i molestias que el herido cree sentir en el miembro amputado. Al lado de estas alucinaciones dolorosas se presentan realmente dolores neuráljicos, cuyo punto de partida está en el engrosamiento del muñon de los nervios; por eso es que se aconseja cortarlos a cierta altura, a fin de que estos neuromas no queden en la cicatriz del muñon.

Se denomina *neurósis del muñon* ciertas molestias caracterizadas sobre todo por la suma sensibilidad del estremo del hueso, aun a la menor presion; el enfermo siente ademas sensaciones desagradables en todo el muñon; su piel está delgada, azuleja i suda fácilmente.

En estos casos jeneralmente la herida no ha curado *per primam* i se presentan cicatrices anchas i deformes. Esta neurósis tiene su punto de partida en la cicatriz del hueso.

La cicatriz misma del muñon puede ser el sitio de eczemas rebeldes i proliferaciones dolorosas. Se evitan dejándola en una buena posicion. Cuando persisten estas molestias debe estirparse dicha cicatriz que en algunos casos ha llegado a ser el oríjen de un carcinoma.

Entre las enfermedades del muñon se coloca la *conicidad secundaria* (SCHEDE). Todo muñon de amputacion o desarticulacion tiende a atrofiarse tanto mas cuanto ménos funcione. Por lo tanto deben ser sometidos a movimientos pasivos primero (masaje) i activos en seguida.

DESARROLLO DE LOS MÉTODOS DE AMPUTACION (fig. 23).—El método mas antiguo de amputacion es sumamente sencillo: *cortar las partes blandas trasversalmente hasta el hueso* por encima del segmento de miembro que se ha de separar, i denudar el hueso hácia arriba en toda la estension necesaria a fin de que esas partes blandas puedan unirse por encima de él sin quedar tensas. *Si* para ello *no basta una incision trasversal, se añade otra u otras dos lonjitudinales* que, como la primera, penetren hasta el hueso.

Andando el tiempo, los cirujanos se fueron separando tanto de este sencillo esquema, que ha sido necesario inventarlo de nuevo en la época moderna.

Los métodos mas antiguos son las *incisiones circulares,* comprendiendo las que se dirijen en sentido *trasversal* al eje del miembro (A) i tambien las que le son *oblicuas* (B); en ámbos casos la línea del corte continúa siempre una misma direccion, se halla en un mismo plano. De este tipo fundamental se derivan todos los demas, añadiendo incisiones lonjitudinales i redondeando los ángulos que se forman de ese modo.

Cuando a una *incision circular trasversal se añade otra lonjitudinal,* se orijina la llamada *incision en raqueta* (A_1); i si se redondean los ángulos tenemos la *incision oval,* o mejor dicho en *forma de lanceta* (C), puesto que un óvalo con un lado puntiagudo, no es un óvalo propiamente dicho.

Si en vez de una se añaden dos incisiones lonjitudinales, se forman dos *colgajos cuadrangulares* (E); i si se redondean sus ángulos, resulta el método comun de *colgajos redondeados* (G).

Cuando del mismo modo se agregan estas incisiones secundarias a una *incision circular oblicua,* tendremos una *raqueta oblicua* (B_1); una *lanceta oblicua* (D), dos *colgajos cuadrangulares desiguales* (F) i dos *colgajos redondeados desiguales* (H).

La incision circular o circular trasversal es el tipo fundamental de todo un método de amputacion. Como incision en un

Fig. 23. Desarrollo de los métodos de amputacion (Kocher)



Tipo fundamental: incision circular.



Adicion de una incision lonjitudinal para facilitar la operacion: incision en raqueta.

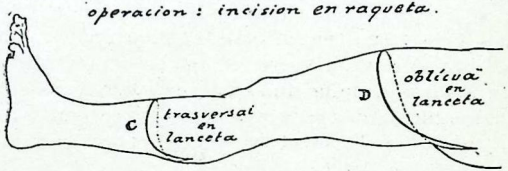

Redondeamiento de los ángulos para acelerar la operacion: incision en lanceta (oval).

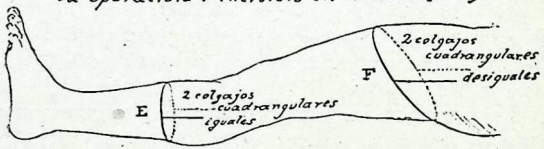

Adicion de dos incisiones lonjitudinales a la circular. Método de colgajos cuadrangulares



Redondeamiento de los ángulos. Método de colgajos redondeados

solo tiempo fué adoptada por CELSO, que es el primero que practicó amputaciones regladas; i como procedimiento en dos tiempos lo emplearon primeramente CHESELDEN i PETIT LOUIS i BOYER insistieron en la necesidad que el hueso se aserrase a un nivel mas alto que el corte de las partes blandas.

CELSO cortaba las partes blandas en un solo tiempo i las desprendia del hueso a lo largo de este, es decir, ponia en práctica el método que, algo modificado, han vuelto a recomendar últimamente como método jeneral, BRUNS i NEUDORFER.

La incision circular en tres tiempos, tal como hoi se practica, la han introducido BELL i HEY. Pero aunque de ejecucion mui fácil tiene ciertos inconvenientes que en ocasiones impiden ponerla en práctica. 1.º Como en la amputacion debe tratarse de conservar todo lo que se pueda de las partes sanas, tiene la ventaja la incision oblicua sobre la circular de aprovechar la piel sana que pueda existir en un lado del miembro, o bien aprovechar el lado de la piel que se preste mejor para cubrir el muñon; 2.º en las partes en que el miembro va haciéndose mas grueso hácia la parte superior, el método circular no permite la fácil diseccion de la piel en la estension necesaria, i 3.º con la incision circular trasversal, la cicatriz cutánea viene a caer en el estremo del muñon, lo que no pasa con la insicion oblicua.

Así, pues, *la incision circular oblicua,* o incision oblicua, tiene un campo de aplicacion mucho mas estenso, porque *se puede adaptar a la mayor parte de los casos,* es mui fácil de ejecutar i proporciona al estremo del muñon una cubierta tegumentaria movible i exenta de cicatriz.

Por esta razon *el método oblicuo es preferible en la mayor parte de las desarticulaciones i amputaciones,* siempre que no existan indicaciones mui especiales que obliguen a proceder de otro modo. Los métodos mas sencillos de incision circular no proporcionan siempre un espacio suficiente para la diseccion de las partes profundas i en especial del hueso, siendo estas dificultades técnicas la causa de que se recurra a incisiones mas complicadas, que consisten esencialmente en la adicion de incisiones lonjitudinales a la circular que rodea el miembro.

Las *incisiones en raqueta i en lanceta u oval* proporcionan mas espacio con la misma economía de piel o el mismo espacio con mayor economía de tegumento i respetando mas las partes

blandas. Es por esta circunstancia que *se las debe preferir en las desarticulaciones difíciles,* sobre todo cuando está indicado conservar la mayor cantidad de músculos en el muñon, como sucede en las desarticulaciones i amputaciones altas de la cadera, hombro i carpiana del pulgar.

Estas incisiones permiten tambien ligar los vasos de gran calibre i seccionar los nervios gruesos ántes de proceder a la separacion del trozo de miembro que se va a amputar.

La incision en raqueta es preferible a la en lanceta cuando hai que penetrar hasta el hueso a traves de las partes blandas desde la incision lonjitudinal, a fin de separarlas por el método subperióstico. En los demas casos la incision en lanceta es mas rápida.

Los métodos de colgajos, tales como el de los colgajos cutáneos de LOWDHAM, el de colgajos músculos-cutáneos de RAVATON i el de colgajos por puncion de VERMALE merecen la preferencia en los casos en que la piel i las demas partes blandas exijen una atencion especial en uno de los lados del miembro o en dos de ellos. Tal sucede, por ejemplo, con la piel de la planta del pie i del talon, i con los músculos en el hombro i en la cadera. El inconveniente del método de colgajos, que tambien tiene, aunque en menor grado, su tipo fundamental, o sea el circular oblicuo, es que la piel no queda con la nutricion suficiente.

Técnica de los métodos.—INCISION CIRCULAR TRASVERSAL (figura 24).—Se conduce el cuchillo al rededor del miembro, siguiendo una línea trasversal o sea perpendicular a éste i se secciona tan sólo la piel i la aponeurósis, empezando por la parte inferior i siguiendo despues por la superior.

El ayudante con sus dos manos retrae la piel enérjicamente hácia arriba, miéntras que el cirujano continúa dividiendo junto a su borde (A), las fibras que todavía aparezcan tensas i dirijiéndose hácia la capa muscular subyacente.

Despues se dividen los músculos, i cuando existen gruesas capas se empezará seccionando las mas superficiales que gozan de mayor movilidad. Siguiendo el plano hasta donde se hayan retraido estas capas superficiales, se divide la capa muscular profunda (B) hasta llegar al hueso.

El sitio en que se aserrará el hueso se calcula de manera que vaya a caer a mas de la mitad del diámetro mayor del miembro, por encima de la seccion de las partes blandas; en todo caso se debe conservar suficiente cantidad de estas últimas para que, sin tirantez, cubran fácilmente el estremo del hueso. Debe cortarse el periostio por encima del hueso lo mas alto posible.

Se levantan las partes blandas por medio de largas compresas de gasa a fin de protejerlas en el momento de *aserrar el hueso,* lo que *se practicará a lo ménos un centímetro por debajo del sitio en que se haya incindido el periostio,* porque, como lo veremos mas adelante, resulta un verdadero inconveniente para las funciones del muñon el que el periostio cubra la seccion del hueso.

Por medio de esta incision practicada en varios tiempos se obtiene (C), un embudo de partes blandas en cuyo fondo está la superficie aserrada del hueso; se asegura así la ancha coaptacion de las partes que constituyen el muñon. Se suturan los músculos en toda su estension i en seguida la piel.

Fig. 24. Actos de la amputacion circular trasversal.

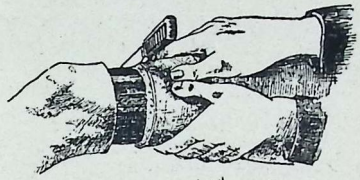

A. Incision de los músculos al nivel de la piel retraida.

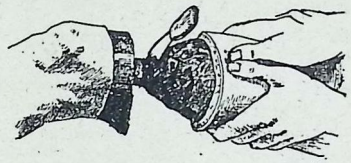

B. Incision del vertice del cono muscular que resulta del acto operatorio anterior.

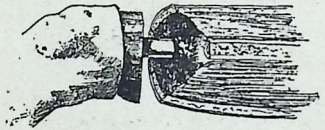

C. Corte sajital que demuestra el cono hueco que va de la piel al hueso.

INCISION CIRCULAR OBLICUA O SIMPLEMENTE OBLICUA (ELÍPTICA) (fig. 25).—TREYES atribuye la invencion del método elíptico a SHARPE i SOUPART; ha sido empleada por BLASIUS.

Fig. 25. Actos de la amputacion circular oblícua.



A. Pliegue cutáneo para marcar el estremo terminal de la incision.

B. Formacion del pliegue cutáneo para marcar el estremo medial o superior.

C. Modo de aplicar el cuchillo con su cortante oblícuo para ir dividiendo las partes blandas.

Se marcan los estremos superior e inferior de la incision, levantando un pliegue de la piel (A i B), i haciendo dos cortas incisiones, de las cuales la mas periférica será perpendicular al eje del miembro i la mas central oblicua.

El *estremo superior se encuentra en el punto en que habrá de aserrarse el hueso,* el *inferior mas bajo i a una distancia del primero igual a todo el diámetro del miembro.*

Despues de seccionadas la piel i la aponeurósis, se coje con la mano izquierda el estremo de piel que sobresale i se atrae enérjicamente hácia arriba (C). Dirijiendo entónces el filo del cuchillo hácia el hueso, se van seccionando los músculos con un movimiento de sierra hasta llegar al hueso, de tal modo que se forma un colgajo que se va haciendo mas grueso hácia arriba. En el punto en que el corte llega al hueso, se incinde

trasversalmente lo mismo que en el método circular trasversal. El colgajo músculo cutáneo se invierte o aplica sobre la herida desde la parte donde es mas largo. Si por cualquier motivo no se pueden conservar los músculos i los tendones, entónces, despues de practicada la incision de la piel, se coje el estremo inferior del colgajo cutáneo i se desprende de los tejidos subyacentes hasta el nivel del punto donde se va a aserrar el hueso, cuidando de que el filo del cuchillo no se dirija nunca contra los colgajos sino perpendicularmente al fondo de la herida. Despues de disecada la piel se procede respecto a los músculos i huesos de un modo idéntico al caso de la incision circular trasversal.

En el método descrito la línea de suturas no queda en el estremo del muñon como pasa en el método circular segun lo demuestra la fig. 26.

INCISION EN RAQUETA, I SU VARIEDAD, INCISION EN LANCETA (MÉTODO OVAL).—SCOUTETTEN es el inventor de la incision oval, o mejor dicho, en lanceta i MALGAIGNE lo es a su vez del método en raqueta, que consiste en añadir una incision lonjitudinal i dirijida hácia arriba a otra circular trasversal u oblicua.

Siempre que se pueda se hará que la incision lonjitudinal caiga sobre un intersticio muscular, que al mismo tiempo sirva de frontera entre las zonas de distribucion de los nervios, penetrará, evitando interesar vasos i nervios, hasta el hueso, i dividirá el periostio que se desprenderá de este último.

Los vasos que den sangre se ligan, i respecto a los mas gruesos, se les busca directamente para que la hemorrajia sea menor cuando se practique despues la incision circular.

En las desarticulaciones sirve desde luego la incision lonjitudinal para abrir la articulacion i para desprender la cápsula articular del hueso.

Se termina ejecutando la seccion circular a traves de la piel, retrayendo ésta, seccionando las capas musculares hasta el hueso, i denudando i retrayendo el periostio hasta la línea de division del hueso o hasta la articulacion, segun el caso. Se asierra el hueso o se le separa de la articulacion de que forma parte.

Así como la incision oblicua es el método de amputacion mas jeneral i mas importante para los casos sencillos, la incision circular con pedículo o en raqueta es el tipo de amputacion para todos los casos en que existe algun motivo especial para con-

servar capas musculares en el muñon, sobre todo cuando se trata del hombro, de la cadera o del pulgar.

La incision en lanceta, en la que se redondean los ángulos de



Fig. 26.

A. Situacion de la línea de sutura en el método circular.

B. Situacion de la línea de sutura en el método oblicuo.

la incision en raqueta, es la modificacion mas cómoda i elegante de esta última; siempre que se juzgue de mayor importancia la rapidez en la ejecucion del acto operatorio que el conservar, aun a costa de gran trabajo, la mayor cantidad posible de partes blandas intactas.

LA INCISION CIRCULAR DE DOS PEDÍCULOS O EL MÉTODO DE COLGAJOS (1) son modificaciones de los tipos descritos, las cuales tienen por objeto facilitar la ejecucion del acto operatorio. *Están indicadas por lo tanto en los casos en que es difícil practicar la simple incision circular.*

Su tipo fundamental lo representan dos incisiones lonjitudinales i opuestas, unidas en su estremo inferior por una incision circular. Si esta última es trasversal, se forman dos colgajos angulosos de igual lonjitud; si es oblicua, los dos colgajos serán desiguales. TEALE, por ejemplo, emplea este método de colgajos en una forma mui pura, puesto que comprenden todas las partes blandas, hasta el punto en donde se asierra el hueso. Sin embargo, lo corriente es redondear desde luego los ángulos de dichos colgajos, de tal modo que sólo se conserva una parte de las incisiones lonjitudinales. Así, en vez de una incision circular, se trazan dos incisiones arqueadas que terminan en forma de ángulo agudo en las lonjitudinales.

(1) Segun SCHEDE fué LOWDHAM quien introdujo el método de colgajos; RAVATON en el doble colgajo i LISFRANC quien en 1827 aplicó el simple colgajo cutáneo. BECK i ESMARCH han llamado la atencion acerca de las ventajas de los colgajos cortos.

Se corta la piel en forma de arco, primero en un lado i despues en el otro i se procede como en el caso de simple incision oblicua, de tal manera que, despues de levantar el estremo inferior i libre del colgajo, se seccionan los músculos oblicuamente hasta llegar al hueso.

De este modo se consiguen dos colgajos formados por piel i músculos, los que se pueden aplicar perfectamente el uno contra el otro cuando son iguales; si son desiguales, el mas grande cubre la mayor parte de la superficie cruenta. Los dos colgajos tienen la mitad del diámetro del miembro.

Del mismo modo que en la incision oblicua hai casos en que no se aprovechan los músculos i se tallan sólo la piel, tejido celular i fascia en forma de colgajo.

Una *modificacion del método de colgajos es la amputacion por puncion o trasfixion con un cuchillo de doble filo.* En este caso se forman los dos colgajos, haciendo que el cuchillo atraviese las partes blandas de parte a parte i costeando el hueso. Hecho esto, se lleva el cuchillo hácia abajo, describiendo un arco, primero hácia un lado i luego hácia el otro, con lo cual se forman dos colgajos músculo-cutáneos. Este método proporciona superficies cruentas mui lisas i es de ejecucion rápida; pero ha perdido su importancia desde que disponemos de la anestesia i de la hemostásis profiláctica de ESMARCH.

Despues de amputado el miembro se ligan los vasos cuyos estremos estaban ya tomados con pinzas hemostáticas. Se buscan los troncos nerviosos cuyos estremos se traccionan para que el corte venga a quedar entre los tejidos, léjos de la cicatriz, a fin de evitar que las presiones puedan traer dolores en el muñon (1). Despues de haber hecho una hemostásis completa se suturan capa por capa los distintos músculos incindidos, i por último la piel. En los casos en que no se pueden poner en contacto todas las superficies cruentas se deja un pequeño drenaje.

Muñones servibles.—Se dice que un muñon es servible

(1) CUSHING ha propuesto efectuar una anastomósis nerviosa suturando los muñones de seccion de los nervios uno al otro para evitar las neurósis del muñon.

para sus funciones cuando, en el miembro superior, mantiene sin molestia la prótesis i se mueve con bastante enerjía; en el miembro inferior se requiere ademas que soporte sin dolor el peso del cuerpo. Por lo tanto no son exactamente iguales, en el miembro superior i en el inferior, las condiciones requeridas para considerar un muñon como servible.

Ya eran conocidos los muñones servibles provenientes de las desarticulaciones i del *método osteoplástico de* PIROGOFF, en los cuales a pesar de atrofiarse un tanto los músculos por haber perdido sus funciones propias, en cambio el esqueleto i la piel se conservan aptos para su objeto, pues sostienen el peso del cuerpo.

En cambio los provenientes de una amputacion en la diáfisis no eran servibles no podian soportar directamente el peso del cuerpo i el aparato tomaba apoyo en puntos distantes del esqueleto seccionado (en el ísquion para las amputaciones del muslo; en la cara anterior de la tibia con la rodilla flectada para las practicadas en la pierna en el sitio de eleccion). Se consideraban buenos cuando no eran dolorosos i no llegaban a la conicidad.

En los últimos años se han esperimentado procedimientos que permiten al muñon del miembro inferior, aserrado el hueso en la diáfisis, soportar el peso del cuerpo sin sufrir dolores ni otras perturbaciones.

BIER ha sido el primero que propuso un método (osteoplástico), que ya habian realizado PIROGOFF i GRITTI i que posteriormente ha sido perfeccionado por EISELSBERG.

La causa de la sensibilidad, i por lo tanto del no funcionamiento del muñon de amputacion, es para BIER la cicatriz del hueso. Para evitarla propone obturar la seccion con un colgajo ósteoperióstico (*a. b.* fig. 27). Ademas coloca la cicatriz de las partes blandas léjos de la estremidad, tallando con este objeto un gran colgajo. Su método para la amputacion de la pierna, consiste en practicar un colgajo cutáneo suficientemente grande para cubrir toda la superficie de seccion. Por lo jeneral se saca de la parte interna del miembro; la incision cutánea comienza uno a dos traveses de dedo por fuera de el borde anterior de la tibia i termina en el lado diametralmente opuesto de la pierna, de modo que la base comprenda la mitad de la circunferencia. Se diseca conjuntamente con todo el tejido celular; en seguida

se incinde un colgajo cuadrangular en la cara anterior de la tibia, que alcance a cubrir las superficies aserradas de la tibia i del peroné. La figura adjunta 27 pone en claro los tres tiempos de esta operacion.

Fig. 27. Método osteoplástico de Bier

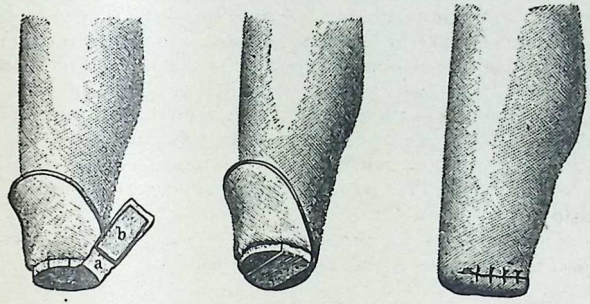

En caso de necesidad en vez del colgajo ántero-interno, se puede tallar uno esterno o bien dos colgajos iguales. Basta con cubrir la superficie de seccion de la tibia con el colgajo ósteoperióstico, aserrando el peroné un poco mas alto.

HIRSCH ha demostrado que pueden hacerse servibles, aun los muñones que no lo eran, por medio de un tratamiento postoperatorio adecuado (jimnástica, masaje i una presion gradual ejercida sobre el muñon).

BUNGE, fundado en esperiencias mui importantes, ha llegado a la conclusion que la sensibilidad del muñon a la presion, es debida al periostio, con que ántes se acostumbrada a cubrir las superficies de seccion i tambien a la médula ósea. Aconseja, por lo tanto, amputar siempre incindiendo el periostio mas arriba de la futura seccion ósea, pues su presencia en el estremo de la superficie aserrada trae consigo (sobre todo cuando hai supuracion), la formacion de exóstosis que le hacen doloroso i lo inutilizan posteriormente. Este método *aperiostal* es jeneralmente aceptado.

En resúmen: podemos decir que el *método ósteoplástico de* BIER *es el mejor; el subperiostal es malo,* pues trae como consecuencia inflamaciones del periostio i que el aperiostal de BUNGE permite conseguir muñones perfectamente utilizables. Por otra parte, el método osteoplástico, es de una ejecucion difícil (como uno puede convencerse en el cadáver), exije práctica, mucha atencion i espone a la gangrena del colgajo cutáneo en los casos de diabetes o senilidad; en cambio *el aperiostal es sumamente fácil,* puesto que el periostio (sino se toman precauciones para evitarlo) se aleja por si solo de la superficie de seccion ósea. Hai que darle la preferencia en las amputaciones que se practican en la diáfisis del miembro inferior, combinándolo con el método post-operatorio preconizado por HIRSCH.

CAPÍTULO PRIMERO

AMPUTACIONES EN EL MIEMBRO SUPERIOR

Amputaciones i desarticulaciones en los dedos.— En los dedos de la mano rije la regla principal de conservar lo mas que sea posible siempre que el muñon quede unido a los tendones respectivos, que pueda ser cubierto con piel sana i que el estremo del hueso seccionado (falanje, por ejemplo) no esté enfermo (osteítis traumática).

El caso mas frecuente de intervencion en la mano es el de heridas contusas (producidas por máquinas); debe esperarse que en ellas se limite la gangrena, contentándose con colocar entretanto los dedos o la mano entera en una curacion húmeda o en un baño antiséptico, para evitar el flegmon que pueda desarrollarse. Pasados algunos dias, se trata de conseguir que las partes blandas, que han comenzado a mamelonar, cubran el hueso, valiéndose de una curacion seca. I, por fin, terminada la supuracion, el cirujano se contenta, en la mayor parte de los casos, con regularizar este muñon traumático.

Es necesario que el muñon que resulta de la amputacion de un dedo trabaje por su cara palmar i que ademas *pueda esperimentar choques en su estremidad;* la *cicatriz no será jamas palmar* por lo tanto, i sólo podrá ser terminal cuando el muñon sea corto i protejido por los dedos vecinos, como en la desarticulacion del medio o del anular.

En la eleccion del procedimiento *se preferirá el colgajo palmar*.

La situacion de la articulacion se descubre fácilmente haciendo doblar el dedo, porque la línea articular siempre se halla periféricamente respecto a la *prominencia dorsal*. Esta distancia es de medio centímetro para la articulacion de las falanjes mayor i media, i la mitad para la articulacion de las falanjes media i menor.



FIG. 28.—AMPUTACIONES PARCIALES DE LOS DEDOS.

Índice, dos colgajos laterales redondeados; medio, colgajos cuadrados dorsal i palmar; anular, colgajos redondeados dorsal i palmar; meñique, colgajo dorsal único.

Esplorando estas articulaciones *por las caras laterales* de los dedos, se sienten los dos tubérculos que están a cada lado i una depresion intermediaria que es la interlínea.

Por la cara palmar, la articulacion de las falanjes mayor i media corresponde al pliegue cutáneo palmar, i la de la falanje media con la pequeña se encuentra a medio centímetro por debajo del pliegue correspondiente.

Determinada, pues, esta interlínea, se coloca la mano en pronacion i sujeta por un ayudante, quien flecta los dedos sanos i deja en estension el enfermo; se aplica el filo del cuchillo en este punto i se traza la incision trasversalmente, en direccion oblicua hácia abajo i hácia la cara palmar. Hai que recordar aquí que la falanje tiene un pico, que hace eminencia en la cara dorsal, dándole a la articulacion la forma de una V invertida (Λ). Para evitar este escollo se cortan con la punta del cuchillo los ligamentos laterales i el dorsal, (tendon estensor). Entónces, la mano izquierda, tirando el estremo del dedo, separa la superficie de las falanjes i hace posible la introduccion del filo que incinde el ligamento, la cápsula palmar i los tendones flexores i talla el colgajo palmar, que tambien puede hacerse por transfixion.

En las amputaciones se debe invertir el colgajo palmar para cubrir el hueso.

En las amputaciones de la primera i segunda falanje se emplean los siguientes métodos: 1.º colgajo palmar (principalmente en la 1.ª); 2.º incision circular trasversal; 3.º dos colgajos cuadrangulares iguales; 4.º dos colgajos iguales redoñeados. (Estos tres últimos procedimientos dan cicatriz terminal trasversal i se emplean de preferencia en las amputaciones del anular i del mediano). Tanto para las *desarticulaciones de los dedos* en la articulacion falango-metacarpiana, como para la desarticulacion en la carpo-metacarpiana, sirve la *incision en lanceta* (raqueta mejorada), cuya porcion lonjitudinal alcanza hasta mas atras de la cabeza del metacarpiano o de la cabeza del hueso.

Los tendones se seccionan junto al borde de la piel retraida; despues se divide i desprende el periostio en los estremos articulares al mismo tiempo que la insercion de la cápsula.

En el pulgar, índice i meñique, la porcion dorsal de la incision, en vez de corresponder al medio del hueso o de la articulacion habrá de caer mas cerca del eje o centro de la mano.

Cuando se estirpa el metacarpiano del pulgar o del meñique, importa conservar completamente intactos los músculos de las eminencias ténar o hipoténar, porque de este modo queda un muñon mui movible.

Para la desarticulacion de un dedo con su metacarpiano o sin él, se traza la incision trasversal exactamente en el pliegue que existe entre el dedo i la palma de la mano.

AMPUTACION TOTAL O DESARTICULACION DE LOS DEDOS.—La articulacion metacarpo-falánjica de un dedo cualquiera es fácil de encontrar; cuando están flectados, la cabeza del metacarpiano forma el vértice redondeado del ángulo; a un centímetro por debajo de cada lado del relieve del tendon estensor se siente precisamente *la interlínea articular,* que *está situada* a centímetro i medio por encima del pliegue díjito-palmar, de modo que si se quiere emplear el método circular, incindiendo en este punto, se tiene posteriormente la cantidad de piel necesaria para recubrir la cabeza del metacarpiano.

Puede emplearse la *incision circular con otra dorsal* (raqueta), o bien *dos colgajos laterales,* o bien en *lanceta para los dedos* 3.º i 4.º

Incision circular con otra dorsal (raqueta).—La línea de ope-

racion es la siguiente: Incision circular al nivel del pliegue díjito-palmar, i otra lonjitudinal dorsal media que se estiende desde la articulacion hasta encontrar la incision circular. Una modificacion de este método es la *raqueta mejorada*, cuya línea de operacion se estiende mediana i lonjitudinalmente un traves de dedo medido desde medio centímetro por encima de la articulacion, en seguida se redondea hasta alcanzar el pliegue díjito-palmar que sigue trasversalmente i se continúa en la misma forma hasta alcanzar la incision dorsal.

El *índice i el meñique pueden ser desarticulados por cualesquiera de los procedimientos ya descritos*, pero con ciertas modificaciones que tienden a rechazar la cicatriz hácia el eje de la mano; para amputar el índice por la incision en raqueta o en lanceta, la incision dorsal, en lugar de ser media, será rechazada un centímetro hácia el eje del miembro. Ademas, la incision circular no seguirá simplemente el pliegue díjito-palmar sino que pasará, tratándose del pulgar a un centímetro por debajo de este pliegue a fin de tener mas piel hácia adentro. Análogas modificaciones están indicadas para la amputacion del dedo meñique.

Desarticulacion del índice. (Colgajo esterno i palmar).—Se traza una incision lonjitudinal por fuera del tendon estensor en los límites de las caras dorsal i esterna, que comience en la interlínea articular i que se estienda hasta el nivel del pliegue palmar; contornea entónces poco a poco la cara esterna redondeándose i llega hasta la cara palmar, pasando a un centímetro por debajo del pliegue díjito-palmar; corta en seguida oblicuamente la cara palmar del dedo i va a terminarse en forma convexa en la estremidad interna de este pliegue. Una segunda incision atraviesa las caras dorsal e interna del dedo, uniendo las estremidades de la primera por el camino mas corto.

Desarticulacion del meñique. (Colgajo interno i palmar).—La incision comienza en la interlínea articular por dentro del tendon estensor, en el límite de las caras dorsal e interna, i se estiende en una estension de un centímetro contorneando poco a poco la cara interna, se redondea para pasar a un centímetro por debajo del pliegue díjito-palmar. Corta la cara palmar oblicuamente i se termina en forma convexa en la estremidad esterna de este pliegue. Una segunda incision atraviesa las caras

dorsal i esterna del dedo uniendo las dos estremidades de la primera por el camino mas corto.

Amputacion del pulgar. (Incision elíptica acodada o colgajo palmar).—La interlínea corresponde al pliegue de flexion del pulgar. Se traza de izquierda a derecha sobre la cara dorsal una incision en U con la concavidad vuelta hácia la uña, cuyo punto culminante quede inmediatamente por debajo de la interlínea i cuyas ramas sigan los bordes laterales del dedo. Se continúa sobre la cara palmar pasando convexa a medio centímetro del pliegue interfalánjico para reunirse al otro estremo de la primera incision de una manera simétrica.

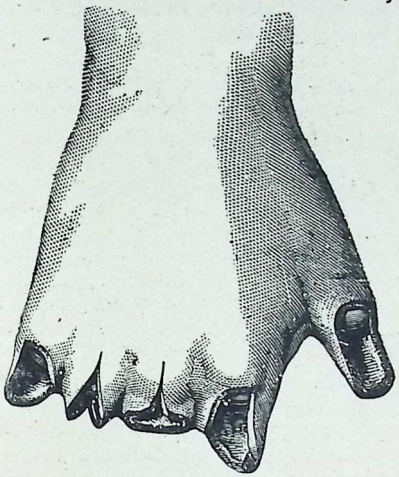

FIG. 29.—AMPUTACIONES TOTALES DE LOS DEDOS

Pulgar, elíptico acodado (colgajo palmar); índice, c. palmar esterno; medio, raqueta dorsal; anular, c. laterales redondeados; meñique, c. palmar interno.

Amputacion total de los cuatro dedos.—Se ejecuta con *dos colgajos*, dorsal i palmar: este último tiene por límites el pliegue díjito-palmar; el colgajo dorsal se retrae mucho, i debe, en consecuencia, comprender la piel que cubre el tercio superior de la falanje i la de las comisuras. Se diseca el colgajo dorsal a fin de descubrir las articulaciones metacarpo-falánjicas; se desarticula sucesivamente cada dedo o bien todos a la vez.

Amputacion de los metacarpianos.—PULGAR CON SU METACARPIANO (lanceta).—El metacarpiano del pulgar es accesible por su cara dorsal que mira un poco hácia atras i hácia afuera. La interlínea articular carpo-metacarpiana está dirijida hácia adentro i hácia abajo; es lijeramente cóncava i su conca-

vidad mira hácia a la uña. Para determinar la situacion de la interlínea, se puede seguir de abajo arriba los dos bordes laterales del metacarpiano hasta que se sientan dos pequeños tubérculos por encima de los cuales está la articulacion. Cuando existe edema de la rejion, el cirujano puede determinar la interlínea haciendo ejecutar al pulgar movimientos de abduccion i de aduccion. Por lo demas se encuentra situada mas o ménos a tres centímetros por debajo de la punta del radio.

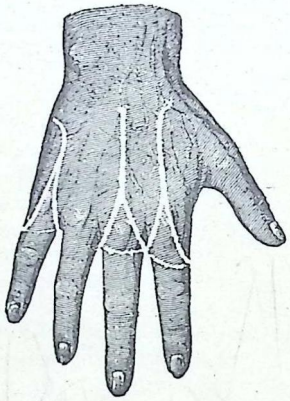

FIG. 30.—AMPUTACION DE LOS DEDOS CON LA AMPUTACION TOTAL DE SUS METACARPIANOS.

Colocada la mano, por el ayudante, en posicion intermedia a la pronacion i supinacion i el pulgar en abduccion se comienza la incision, profunda i lonjitudinal, a un traves de dedo por debajo de la apófisis estilóides del radio entre los tendones que limitan la tabaquera anatómica; despues de dividir la cara dorsal del primer metacarpiano, se inclina poco a poco para atravesar el pliegue díjito-palmar i reunirse en el lado opuesto con la incision primera.

MEÑIQUE CON SU METACARPIANO.—(raqueta encorvada con valva interna).—Se reconoce el tubérculo superior interno del quinto metacarpiano i se comienza a este nivel una incision que se dirija a la parte dorsal i media del metacarpiano, formando una curva de concavidad interna, se inclina poco a poco para ganar la cara de la falanje, llega al nivel del pliegue díjito-palmar que cruza oblicuamente para terminar a un centímetro del pliegue interno, i ascendiendo se une a la primitiva incision en el punto en que comenzó a desviarse. El labio interno de la incision forma la valva, cuya importancia es la de facilitar la denudacion de la base del metacarpiano.

ÍNDICE CON SU METACARPIANO.—(raqueta encorvada con valva esterna).—La incision dorsal principia a un centímetro por encima de la interlínea, llega hasta la parte media del metacarpiano, se inclina poco a poco hácia afuera hasta la cara esterna de la primera falanje a un centímetro por debajo del pliegue díjito-palmar; en seguida se dirije por la cara dorsal hasta encontrar la primitiva incision.

MEDIO O ANULAR CON SU METACARPIANO CORRESPONDIENTE.—(Lanceta).—Se comienza la incision a un centímetro por encima de la base del metacarpiano, se sigue la parte media de la cara dorsal de este hueso hasta cerca de su cabeza, se inclina a la derecha para pasar por el pliegue díjito-palmar i llegada al lado opuesto se reune a la incision primera.

ALGUNOS DEDOS VECINOS CON SUS METACARPIANOS.—En este caso hai que combinar los procedimientos ya descritos.

Para estirpar, por ejemplo, *los dos últimos dedos con sus metacarpianos*, la incision comienza en el tubérculo del quinto, camina oblicuamente hácia abajo i afuera hasta llegar a la estremidad posterior del último espacio interóseo, se redondea un poco i va directamente a alcanzar la estremidad interna del pliegue díjito-palmar (situado en la cara interna del meñique) que sigue hasta el límite del anular con el mediano; en seguida cruzando la raiz del anular va por el camino mas corto, a juntarse a la línea dorsal, en el punto que cruza el último espacio intoróseo. Resulta una raqueta con valva interna.

La *ablacion* total *del índice i del medio con sus metacarpianos* se hace con la ayuda de una incision en lanceta agregando una perpendicular a la estremidad de la cola en forma de T, para permitir fácilmente la desarticulacion.

En la amputacion de los cuatro dedos con sus metacarpianos se hace un colgajo palmar i otro dorsal.

DESARTICULACION DE LA MANO.—La primera fila del carpo forma una eminencia convexa recibida en una cavidad anti-braquial poco profunda. Las dos apófisis estilóides son los pilares del arco formado por la interlínea; la del radio desciende mas abajo, de modo que se encuentra justamente al nivel de la parte culminante de la articulacion medio-carpiana.

Para la desarticulacion de la mano en la muñeca pueden emplearse, ya sea el método elíptico o el de colgajo esterno (WALTER DUBREUIL) tomando en consideracion, para elejir uno de ellos, el estado de las partes blandas.

Método elíptico.—La incision elíptica aplicada a la muñeca da buenos resultados siempre que con ella se obtenga un colgajo anterior.

El punto culminante de la elipse está colocado detras de la muñeca, por dentro de su parte media, a un centímetro por debajo de la interlínea.

El punto interior está en la palma sobre la prolongacion del eje del antebrazo, a cinco centímetros (3 dedos) por debajo del anterior. Por dentro la elipse pasará entre el pisiforme i el tubérculo del quinto metacarpiano i por fuera sobre la articulacion trapezo-metacarpiana.

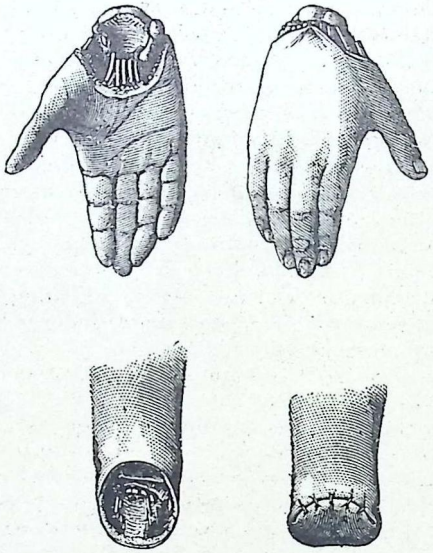

Fig. 31.—Desarticulacion de la mano (Método elíptico)

Esplorados la muñeca, las apófisis estilóides, las estremidades de los metacarpianos i el piramidal con el pisiforme, se hace la hemostásis provisoria, se coloca la mano en supinacion i se separa el pulgar de los otros dedos. Se comienza la incision por el borde izquierdo de la muñeca; se traza el colgajo palmar hasta llegar al lado derecho.

El ayudante retrae entónces las partes blandas, especialmente a los lados, i se descubren las apófisis estilóides.

Se reunen en seguida profundamente las estremidades de la incision por la cara dorsal. Despues *se flecta la mano,* se seccionan los tendones i los ligamentos articulares de izquierda a derecha.

Abierta la articulacion se cortan las fibras del ligamento radiocarpiano anterior en su estremo inferior. Se dobla fuertemente la mano i se separan las partes blandas palmares de los huesos del carpo, torciendo la mano sucesivamente a la izquierda

i a la derecha. Se desprende así el colgajo palmar que ya ha sido trazado superficialmente i se *cortan los tendones flexores a tres centímetros* por debajo de la interlínea.

Hai que ligar, en la cara palmar, la arteria cubital a causa de las dos ramas que se dirijen al arco palmar, en el lado dorsoradial el tronco principal de la radial que se dirije al arco profundo.

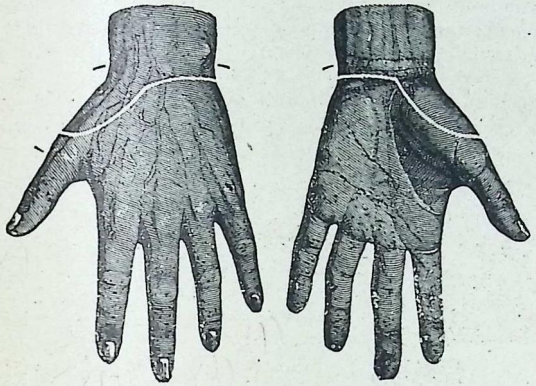

Fig. 32.—Desarticulacion de la mano

La *desarticulacion de la mano es preferible a la amputacion* del antebrazo en su tercio inferior, porque de esta manera se conservan los movimientos de rotacion i aun los de flexion del antebrazo i ademas la lonjitud i forma del muñon permiten fácilmente el empleo de un aparato ortopédico. Desgraciadamente hai un grupo numeroso de afecciones, las ósteoartrítis tuberculosas de la muñeca, que no permiten esta operacion, pues están comprometidas jeneralmente las epífisis de los huesos del antebrazo. Puede i debe ejecutarse si, en los casos de traumatismos de la mano, como heridas de armas de fuego, siempre que no se obtengan resultados con una reseccion.

Colgajo esterno. (Walther-Dubreuil) —Está formado por los segmentos de todo el tercio esterno de la muñeca i de algunos manojos musculares de la eminencia ténar. Se marca un punto en la rejion palmar, un centímetro por debajo de la línea

articular, sobre el tendon del palmar mayor; otro en la cara dorsal, diametralmente opuesto, a un centímetro por dentro del tendon del estensor largo del pulgar. Se unen ambos puntos por el lado interno i por el lado esterno las dos líneas se dirijen oblicuamente hacia abajo i afuera para unirse en la cara esterna del primer metacarpiano mas o menos a nivel de su parte media.

Este procedimiento presenta grandes ventajas cuando un traumatismo ha destruido, completamente el carpo respetando las partes blandas esternas, lo que se observa con frecuencia en la práctica.

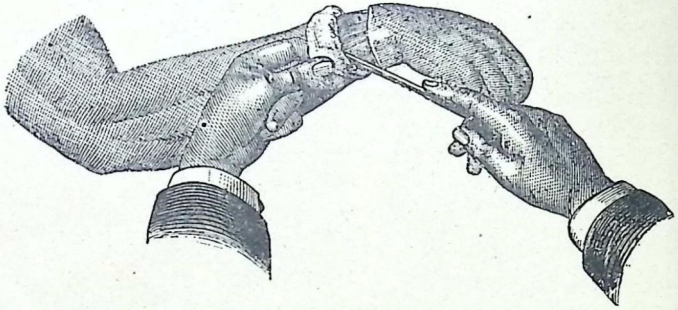

FIG. 33.—AMPUTACION CIRCULAR DEL ANTEBRAZO EN SU TERCIO INFERIOR; DISECCION DEL MANGUITO

Amputaciones en el antebrazo.—*a)* EN SU TERCIO INFERIOR.—(circular con manguito).—La incision de las partes blandas debe hacerse a una distancia mas o ménos igual a la semicircunferencia del punto en que se va aserrar los huesos; se corta la piel primero bajo el miembro i en seguida se pasa el filo del cuchillo por encima para completar la seccion. Con la punta se incinden las adherencias i se invierte entónces la piel con su tejido celular formando así el manguito. El ayudante lo retrae con sus dos manos i el cirujano continúa esta disección hasta que se llega al nivel de la futura seccion ósea.

Se coloca el antebrazo en supinacion, se flecta la mano, se introduce el cuchillo de plano lo mas alto posible, a la altura del manguito retraido, por debajo de los tendones, músculos, vasos i nervios, se estiende la mano i, desviando el cortante hácia arriba, se incinden estas partes blandas, formando de esta manera un colgajo cuadrado i corto que se retrae inmediatamente. Igual cosa se hace con los tendones i músculos posteriores, pasando el cuchillo de plano entre ellos i los huesos, i desviando en seguida el cortante hácia abajo, cuando el antebrazo ha quedado en supinacion.

Se incinden las partes blandas que puedan quedar en el espacio interóseo o alrededor de los huesos, lo mismo que el ligamento.

Se coloca una compresa de tres cabos que proteje i retrae las partes blandas i permite aserrar los huesos. Terminada la amputacion se ligan las arterias radial i cubital i a menudo la interósea posterior.

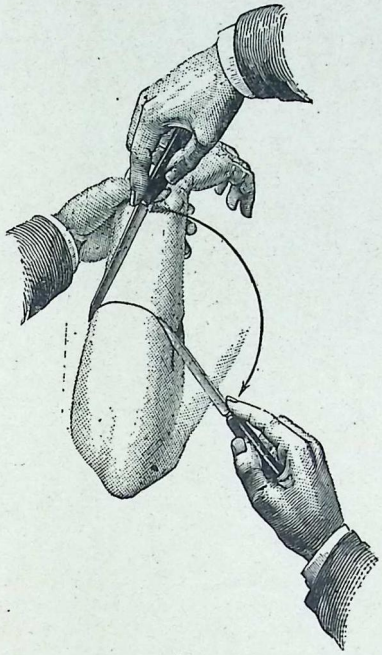

FIG. 34.—AMPUTACION EN EL TERCIO MEDIO DEL ANTEBRAZO
(Dos colgajos iguales)

b) EN SUS TERCIOS MEDIO I SUPERIOR (colgajos iguales anterior i posterior).— Se mide la circunferencia del miembro al nivel del punto en que se van a aserrar los huesos; la *semicircunferencia* será el *ancho de la base del colgajo* que se aplica trasversalmente sobre la cara anterior del antebrazo, comenzando en el borde radial. Se calcula el diámetro del antebrazo i si tiene, por ejemplo, ocho centímetros, cada colgajo deberá tener seis centímetros de *largo* a lo ménos, es decir, los *tres cuartos del diámetro;* serán bastante anchos i redondeados en sus estremidades, en forma de U.

El colgajo anterior se estiende en su base desde el borde radial hasta la parte anterior del cúbito i nó hácia adentro de este hueso; de esta manera los dos colgajos serán iguales.

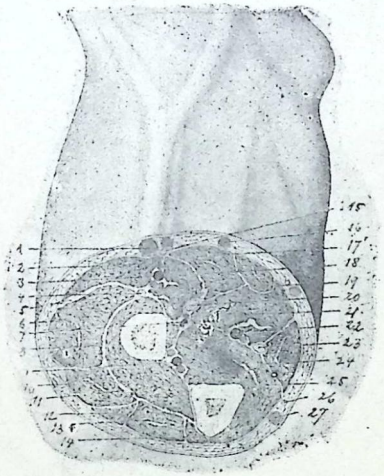

FIG. 35.—CORTE TRASVERSAL DEL ANTEBRAZO DERECHO EN LA UNION DE LOS TERCIOS SUPERIOR I MEDIO.

1, cefálica; *2*, supinador largo; *3*, a. radial; *4*, rama cutánea del radial; *5*, primer radial; *6*, segundo radial; *7*, arteria mediana; *8*, supinador corto; *9*, interósea anterior; *10*, estensor comun de los dedos; *11*, rama profunda del radial; *12*, estensor del meñique; *13*, estensor de los dedos; *14*, ancóneo; *15*, n. cutáneo esterno; *16*, v. mediana; *17*, palmar mayor; *18*, pronador redondo; *19*, palmar menor; *20*, mediano; *21*, flexor superficial; *22*, a. cubital; *23*, n. cubital; *24*, cubital anterior; *25*, flexor comun profundo; *26*, braquial cutáneo interno; *27*, basílica.

La incision comienza en el lado izquierdo del antebrazo un poco por debajo de la futura seccion ósea; se incinden los tegumentos, primero lonjitudinalmente, se atraviesa la cara anterior del antebrazo redondeando la incision i se sube por el lado derecho del miembro. Se repasa con la punta del cuchillo a fin de incindir las bridas i los restos del tejido celular que hayan quedado.

En la cara dorsal del antebrazo se reunen los dos estremos de las incisiones lonjitudinales con una incision curva.

Hecho esto, se insinúa la punta del cuchillo en el punto culminante de la incision, pasando entre los huesos i las partes blandas. Para facilitar este acto operatorio se levanta con los dedos de la mano izquierda la piel del colgajo y atrazado. Una vez que la punta del cuchillo haya atravesado la base del colgajo, se tallan los músculos de arriba abajo, formando en realidad un verdadero colgajo mas corto que el de la piel. Se procede con

los músculos posteriores de la misma manera que con los anteriores. Se incinde en seguida el ligamento interóseo, se coloca una compresa de tres cabos i se asierran los huesos.

Hai que ligar en seguida las arterias radial i cubital en el colgajo anterior i las dos interóseas.

Puede emplearse tambien aquí el método circular oblicuo, sobre todo en las personas flacas i ancianas. Ademas para cubrir el hueso en el muñon de amputacion, puede tomarse un colgajo ya sea dorsal o palmar, o bien del lado radial o cubital, segun sea la parte mas comprometida por el traumatismo que orijina la amputacion.

Para procurar la hemostásis provisoria es preferible usar, nó el tubo de Esmarch sino la venda de Nicaisse, pues se producen con facilidad en esta rejion lesiones de los nervios, con parálisis de la mano i parte anterior del antebrazo, que tardan meses en desaparecer.

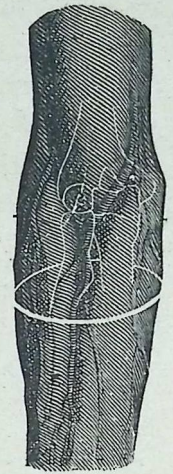

FIG. 36.—DESARTICULACION DEL ANTEBRAZO. (Método circular)

DESARTICULACION DEL ANTEBRAZO (circular).—La esploracion del codo permite determinar fácilmente el sitio de la interlínea articular, que está situada a un traves de dedo por debajo de la epitróclea i a dos del vértice del olécranon, colocado el antebrazo en la estension; por fuera la marca la cabeza del radio que es perceptible por el lado dorso-radial.

Cuando se pueda, debe preferirse la amputacion del antebrazo, por alta que sea, a la desarticulacion siempre que se puedan conservar las inserciones musculares superiores en el antebrazo i esté sana la articulacion. Así se obtiene un muñon musculoso, cuyas ramificaciones nerviosas no están alteradas; por lo tanto, el procedimiento mas sencillo i que da mejores resultados es el método circular que pasamos a describir.

Una vez esplorado el campo operatorio, determinada la articulacion húmero-radial i fijada la interlínea que está situada a un traves de dedo por debajo del pliegue del codo se hace la

siguiente incision: hácia adelante i afuera, sobre el relieve del supinador largo, se corta a cuatro traveses de dedo por debajo de la interlínea; hácia atras i adentro, sobre la cresta cubital a cuatro dedos del vértice del olécranon, es decir, a dos dedos por debajo de la articulacion.

Hecha esta incision se denuda con cuidado la aponeurósis i se desprende la piel de la periferie, sobre todo hácia atras i sobre los lados, como si se tratase de invertir un manguito. El ayudante retrae fuertemente la cara anterior del futuro muñon hasta rechazarlo por encima de las eminencias laterales. Se incinden los músculos anteriores al nivel de la piel retraida hasta que el cuchillo llegue a los huesos i cortando de plano por delante del antebrazo en estension, se incinde el braquial anterior i se llega a la tróclea humeral.

Se tiene a la vista la interlínea húmero-radial; se incinde el ligamento anterior en toda su anchura con la punta del cuchillo, teniendo cuidado de formar un ángulo por encima del pico coronoídeo, se cortan el ligamento lateral esterno i la raiz de los músculos posteriores hasta el olécranon. En la parte interna se hace otro tanto con las fibras húmero-coronoídeas del ligamento interno.

Abierta así la articulacion, se introduce el cuchillo detras del labio interno de la tróclea. Se divide por fin el tendon del tríceps; se insinúa el cuchillo sobre el contorno del olécranon i se le desprende.

Hai que ligar la humeral en el pliegue del codo.

Amputaciones en el brazo.—En la mitad inferior del brazo la gran retractibilidad del bíceps hace que los tegumentos anteriores queden un poco mas cortos que los posteriores, si se les corta al mismo nivel; por esto debe emplearse el método circular oblicuo cuando se amputa por debajo de la mitad del brazo. Por encima, las partes blandas no se retraen igualmente sobre toda la periferie del miembro i no permiten por lo tanto aserrar el hueso bastante alto; es necesario entónces tallar uno o dos colgajos; o si se amputa circularmente, hacer una incision lonjitudinal en la parte esterna.

a) En su tercio inferior (circular infundibuliforme).—Se fija la piel con la mano izquierda, se pasa el cuchillo bajo el miembro con la punta hácia arriba para cortar los tegumentos internos, se incinde detras del brazo i despues hácia afuera. Se

reunen los dos estremos de esta incision semi-circular por encima del miembro con el filo del cuchillo hácia abajo. Esta incision tegumentaria es oblicua i *debe descender un poco mas hácia adelante i adentro que hácia atras i afuera,* a fin de obtener en definitiva una amputacion circular. El ayudante retrae la piel i se incinden todas las bridas que puedan retenerla, especialmente al nivel de los tabiques intermusculares; debe movilizarse el labio superior de modo que quede siempre a dos dedos por encima del inferior.

Se cortan las partes blandas hasta el hueso al nivel de la piel retraida, incindiendo primero la parte inferior i despues la superior como se ha hecho con la piel. El ayudante continúa retrayendo las partes blandas, que, una vez incindidas hasta el hueso, se presentan formando un cono carnoso saliente, que se incinde en su base al nivel de la piel. Si se juzga suficiente la denudacion se coloca la compresa de dos cabos a fin de que el ayudante retraiga i proteja las partes blandas i el cirujano aserre el hueso lo mas alto posible.



FIG. 37
AMPUTACIONES EN EL BRAZO
(Tercios inferior i medio)

Cuando se desea en un individuo musculado retraer bastante las partes blandas a fin de que no quede un muñon cónico, usando el método circular, es mui recomendable ligar los vasos principales ántes de aserrar el hueso i quitar entónces el tubo compresor, lo que facilita la retraccion de las partes blandas.

Con este medio se obtienen muñones bastante largos en el brazo i muslo sin necesidad de emplear colgajos.

b) En su tercio medio (dos colgajos anterior i posterior).—Se busca el trayecto de la arteria que deberá corresponder al intervalo interno de los colgajos; se mide la circunferencia de la rejion que se va a amputar; cada colgajo tendrá por *base* la

semi-circunferencia, que en el anterior comienza en el borde interno del bíceps. La *lonjitud* será la mitad de la anchura, o lo que es preferible, el *colgajo anterior debe ser un poco mas largo.*

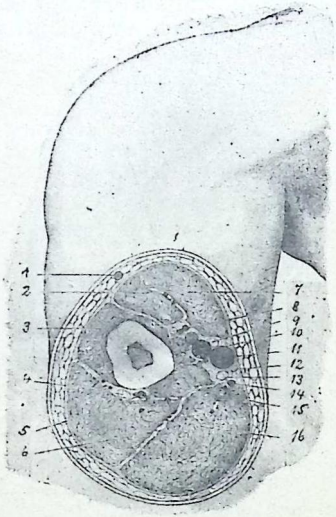

FIG. 38.—CORTE TRASVERSAL DEL BRAZO DERECHO POR DEBAJO DEL DELTOIDES.

1, vena cefálica; *2*, bíceps (porcion larga); *3*, braquial anterior; *4*, n. radial; *5*, humeral profunda; *6*, vasto esterno; *7*, bíceps (porcion corta); *8*, n. músculo cutáneo; *9*, mediano; *10*, humeral; *11*, v. basílica; *12*, braquial cutáneo interno; *13*, n. cubital; *14*, a. colateral interna superior; *15*, vasto interno; *16*. tríceps.

Se comienza de izquierda a derecha, a un dedo por debajo de la futura seccion ósea, una incision lonjitudinal descendente que se inclina a la derecha, se redondea i asciende sobre el borde derecho del miembro. El colgajo posterior se traza haciendo una incision redondeada que una los dos estremos de las lonjitudinales ya marcadas.

Los músculos pueden cortarse por trasfixion, *dejando la arteria humeral en el colgajo posterior*, i separadas las partes blandas se asierra el hueso.

Deben ligarse las arterias humeral i humeral profunda, la vena basílica i resecarse los nervios mediano, cubital i radial.

c) EN SU TERCIO SUPERIOR, AMPUTACION INTRADELTOÍDEA (colgajo esterno).—El húmero se asierra al nivel del cuello quirúrjico; a dos centímetros por debajo está la *base del colgajo que tendrá de ancho la semicircunferencia esterna del miembro, i de lonjitud un diámetro i tercio.*

Se incinde, pues, de adelante atras un colgajo cutáneo esterno redondeado que comience a dos traveses de dedo de la futura seccion ósea. Despues de movilizado se cortan los tegumentos internos o axilares siguiendo una curva lijeramente convexa hácia abajo, formando así un pequeño colgajo interno que

permite tallar mas corto el otro, i que debido a la retraccion de la aponeurósis clavi-pectoral resulta en definitiva horizontal.

Se incinde entónces el músculo deltóides tallándole de abajo arriba hasta el punto en que se va a aserrar el hueso. Para facilitar este acto el cirujano toma con su mano izquierda la base del colgajo que levanta i retrae al mismo tiempo. Se desinserta despues el pectoral mayor con cuidado, de abajo arriba rasando el labio anterior de la corredera bicipital; despues se incin-

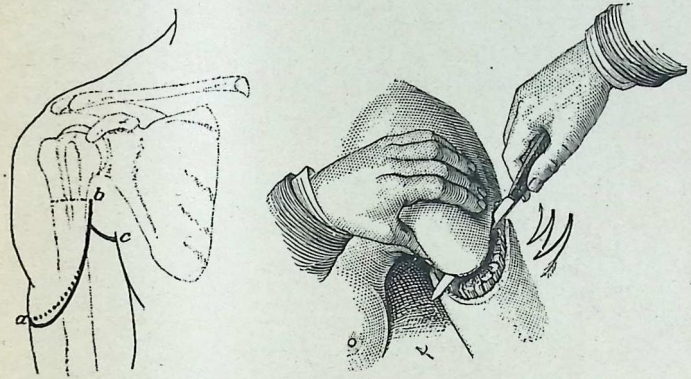

FIG. 39.—AMPUTACION INTRADELTOÍDEA

de el manojo córaco-braquial a fin de descubrir el paquete vásculo nervioso. Puesta así a desnudo la arteria axilar se liga, i se dividen los nervios lo mas alto posible. Se incinde por fin la porcion larga del tríceps i los tendones del gran dorsal i del redondo mayor.

Esta operacion es mui usada en clínica por su fácil ejecucion i por que resulta un muñon que conserva la forma del hombro i soporta con facilidad la prótesis.

DESARTICULACION DEL BRAZO.—La amputacion del brazo en la articulacion del hombro puede practicarse con métodos diferentes que en la práctica varian tambien segun cada caso en particular. Deben siempre preferirse aquellos que aseguran la hemostásis en el curso de la operacion, porque la compresion dijital de la subclavia no ofrece una garantía absoluta.

Las causas que orijinan esta amputacion son diversas (contusiones en 4.° grado, procesos sépticos, tumores) i el método que se emplee estará en relacion con la superficie de partes blandas de que pueda disponerse; pero siempre hai que tener en vista el cohibir la hemorrajia de la manera mas prolija.

Vamos a describir los métodos con los cuales se llenan jeneralmente las indicaciones. Cuando se pueden conservar las partes blandas i en especial las musculares conviene obtener un muñon músculo-perióstico que ofrece como resultado uno movible que facilita la aplicacion de la prótesis. En este caso empleamos la desarticulacion por el método oval o en lanceta de KOCHER. Cuando las circunstancias lo exijen puede emplearse el método de colgajo en forma de U de LANGENBECK. Por último, cuando se trata de tumores malignos que toman su asiento en la estremidad superior del húmero (ósteo-sarcomas), es menester practicar operaciones mas radicales como la amputacion interescápulo-toráxica que trataremos más adelante.

Método oval o en lanceta (KOCHER).—Se traza una *incision lonjitudinal* que comience en la clavícula al nivel de la parte esterna de la apófisis coracóides; sigue el intersticio delto-pectoral; divide las fibras anteriores del deltóides, ligándose entónces la vena cefálica que asciende por este punto. Otro tanto se hace, en la parte superior, con las ramas acromiales de la arteria acromio-toráxica. Se penetra entre el deltóides i el pectoral mayor hasta llegar al hueso; se divide la cápsula delante de la corredera bicipital i hácia arriba por delante del troquin se desprende la insercion tendinosa del sub-escapular, i hácia abajo las del gran dorsal i del redondo mayor; otro tanto se hace con la insercion de la cápsula sobre la convexidad de la cabeza humeral, i encima i por detras del troquíter se dividen en direccion descendente las inserciones del supra-espinoso, infra-espinoso i redondo menor. La cabeza del húmero puede sacarse entónces libremente hácia adelante i arriba. Al trazar el corte sobre el cuello quirúrjico conviene ligar la rama anterior de la arteria circunfleja.

Ahora *se termina la incision* cutánea practicando el corte circular de la piel *al nivel del pliegue axilar*. En este momento se aisla el paquete vásculo-nervioso, se ligan los vasos i se seccionan los nervios.

Puede hacerse otro tanto con las arterias subescapulares i los nervios correspondientes.

Debe evitarse la lesion del nervio axilar que pasa sobre el redondo mayor i rodea el hueso por detras para distribuirse en

el deltóides; su lesion comprometeria este músculo que constituye en definitiva el principal del muñon.

Método de FARABEUF.—A partir del vértice del acromion se traza una incision lonjitudinal de 10 centímetros, profunda, hasta el hueso. Del punto medio de esta incision parten a ambos la-

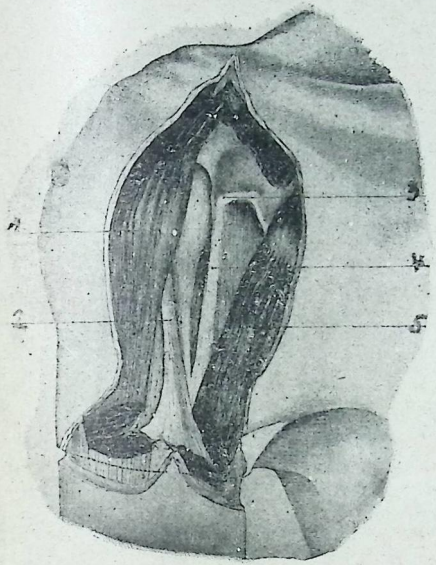

FIG. 40.—DESARTICULACION DEL BRAZO (KOCHER)

1, m. deltóides; *2*, tendon largo del bíceps; *3*, vértice de la apófisis coracóides; *4*, tendon corto del bíceps; *5*, m. pectoral mayor.

dos respectivamente, una incision oblicua hacia abajo i afuera (que interesen sólo la piel) i lleguen a la cara interna del brazo, a una altura tal que corresponda al estremo inferior de la incision lonjitudinal. Tiene el gran inconveniente de lesionar el nervio axilar, orijinando por lo tanto la parálisis del deltóides.

Desarticulacion con colgajos (LANGENBECK). Este procedimiento es mui semejante al descrito para la amputacion intra-

deltoídea del brazo. Conserva en un colgajo esterior, en forma de U, (la rama anterior de la U comienza por dentro de la apófisis coracóides; i la posterior por dentro del ángulo acromial) la mayor parte del músculo deltóides, que se diseca hácia arriba hasta dejar descubierta la articulacion. Se abre por medio de una incision profunda desde arriba hacia abajo, de tal modo que pueda luxarse la cabeza del húmero. Un ayudante introduce sus pulgares en la herida i comprime con el resto de los dedos las partes blandas axilares. El cirujano concluye su incision por debajo de las manos del ayudante formando un *pequeño colgajo interno* exactamente igual al descrito en el método intradeltoídeo; tambien en forma de U, como el anterior cuya base de las ramas comienzan en los mismos puntos. Se evita así la hemorrajia i los vasos pueden ligarse, con toda facilidad, concluida la operacion.

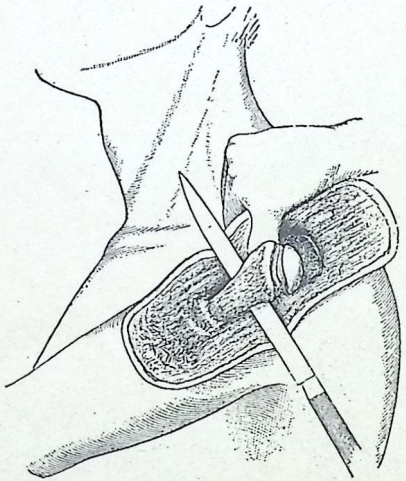

FIG. 41.—DESARTICULACION DEL BRAZO (LANGENBECK)

Podria tambien practicarse una amputacion alta del brazo por medio de una incision circular i despues de aserrado el hueso trazar una incision lonjitudinal que correspondiese al surco delto-pectoral i aislar así el estremo superior del húmero. Esta desarticulacion, con amputacion alta preliminar, permite la aplicacion de la venda de Esmarch atada en la parte superior del brazo i sujetos sus cabos por un ayudante (a fin de no comprimir el tórax e impedir la respiracion). Practicada la incision circular se ligan los vasos i se quita el tubo. Se hace entónces la incision anterior a fin de resecar el estremo del húmero. Por lo demás, este proceder seguido por algunos, no presenta mayores ventajas sobre los dos ya descritos.

Amputacion interescápulo-torácica. (BERGER 1886).—La desarticulacion del brazo en su estremidad superior conjuntamente con el omóplato i la clavícula está indicada sobre todo en los casos de tumores malignos situados en el estremo superior del húmero que comprometen la articulacion, los músculos vecinos o los ganglios axilares. Aun cuando esté limitado el neoplasma solamente al hueso, hai mayores probabilidades de éxito efectuando esta operacion radical tanto mas cuanto que hoi dia puede evitarse la hemorrajia i la posibilidad de la entrada de aire en las venas. NASSE ha demostrado que el sarcoma del húmero tiene tendencia a las metástasis en

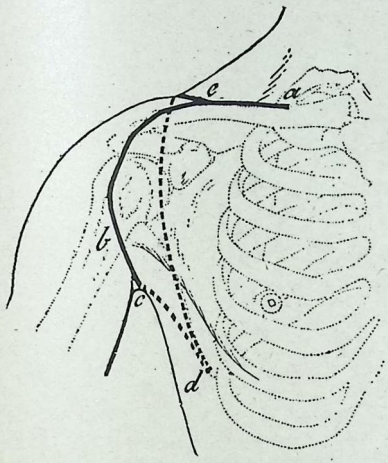

FIG. 42.—AMPUTACION INTERESCÁPULO TORÁCICA

los músculos por lo que es importante escindir los que se dirijen del brazo al tórax. Los tumores malignos del omóplato propagados a las partes vecinas requieren la misma operacion, que ha sido tambien practicada por BERGMANN en los casos de carcinoma de la mama propagados a los ganglios de la axila i brazo. Algunos tumores aun siendo benignos (ósteo-encondromas) obligan por sus dimensiones a practicar esta operacion. Los traumatismos con fracturas complicadas de la escápula i estensas heridas contusas de las partes blandas de la estremidad superior, necesitan la amputacion interescápulo-torácica, que, en jeneral, está contra indicada cuando el estado del enfermo es mui precario o en los casos de jeneralizacion del tumor (metástasis al hígado, pulmon, etc).

Método operatorio de BERGER.—Es semejante al de KOCHER (incision en raqueta i lanceta) i consta de dos partes: primero,

ligadura previa de los vasos subclavios; segundo, formacion de los colgajos. 1.º Se practica una incision sobre el borde anterior de la clavícula, que comience a dos centímetros de la articulacion esterno-clavicular i termine al nivel de la articulacion acromio-clavicular. Divididas las partes blandas i el periostio, se denuda el hueso i se secciona con la sierra de Gigli o de cadena, teniendo cuidado de protejer las partes subyacentes con



FIG. 43.—RESULTADO DE LA AMPUTACION INTERESCÁPULO TORÁCICA EN UN OPERADO (DR. AMUNÁTEGUI)

un separador; otro tanto se hace por fuera de la seccion anterior. Algunos prefieren desarticular la clavícula del esternon. Se incinde ahora la aponeurósis, el músculo subclavio i se separa el tejido celular laxo subyacente (1). Se aisla con precau-

(1) Si se desea reducir la hemorrajia todo lo posible, es necesario ligar tambien en el curso de la operacion las tres ramas que nacen por fuera de los escalenos (hácia arriba, cervical ascendente; arriba i afuera, cervical superficial; i por detras de la clávila hácia afuera, la trasversal del omóplato).

cion, i se ligan la arteria i la vena; 2.º Colgajo ántero inferior o péctoro-axilar; se divide la parte anterior de la axila comenzando en la parte media de la incision clavicular, se desciende hácia afuera i abajo sobre el deltóides hasta el borde inferior del tendon del pectoral mayor, i de ahí por el camino mas corto hasta el ángulo inferior del omóplato. Divididos piel, tejido celular i aponeurósis superficial, se seccionan los pectorales mayor i menor, con lo cual el hombro se separa del tronco quedando a descubierto el plexo braquial que se secciona lo mas alto posible sin traccionarlo. Para evitar el *shock* se aconseja anestesiar el plexo (estovaína) ántes de incindirlo. Se cortan, despues de ligarlos, de arriba hácia abajo los vasos toráxicos i mamarios esternos. Se llega al fondo del espacio subescapular o interescápulo torácico i se divide el gran dorsal para rechazarlo hácia adelante con el colgajo. Queda a descubierto el ángulo escapular inferior con sus músculos. 3.º El colgajo póstero-superior o cérvico-escapular, comienza en la articulacion acromio-clavicular siguiendo por el camino mas corto hasta el ángulo inferior del omóplato para juntarse con el estremo inferior del colgajo anterior. Por medio de una rápida diseccion se levantan los tegumentos en toda la estension de la fosa infra-espinosa; se desinserta el trapecio de la clavícula i de la espina i se desprende de la fosa supra-espinosa; se le confía a un ayudante que le mantiene separado con el colgajo de que forma parte. Se seccionan, atrayendo fuertemente el hombro hácia afuera, las inserciones de los músculos en el omóplato: en su ángulo interno, el angular, ligando de paso las ramas de la dorsal del omóplato; a lo largo del borde interno se desprenden el gran serrato, el omohioídeo, i despues los rombóides. Al seccionar los músculos escapulares hai que ligar los vasos escapulares superiores i posteriores que nacen de la subclavia por encima de la ligadura.

Se revisa completamente la superficie operatoria para estirpar ganglios o tejidos sospechosos; se completa la hemostásis i se suturan o no, segun los casos los dos colgajos, que son iguales en superficie. Resulta una línea de reunion oblicua hácia abajo, afuera i atras. Cuando se dispone de poca piel (traumatismos o tumores), se puede utilizar la del brazo en gran estension, como lo aconseja KEEN.

CAPÍTULO II

AMPUTACIONES EN EL MIEMBRO INFERIOR

Amputaciones en el pie.—NOCIONES ANATÓMICAS.—La esploracion del pie se hace jeneralmente por su cara dorsal. Debido al poco espesor de partes blandas el dedo percibe cierto número de eminencias óseas, puntos de guía importantes para la clínica i para la cirujía operatoria. El *tubérculo del primer metatarsiano* se siente sobre el borde interno del pie exactamente al nivel de su mitad. La *tuberosidad del quinto* metatarsiano, mas culminante, se encuentra sobre la parte media del borde esterno del pie. Una línea lijeramente convexa hácia adelante que reuna estas dos eminencias corresponde a la *interlínea tarso-metatarsiana* (de LISFRANC), que une los cinco metatarsianos a los tres cuneiformes i al cubóides. En su conjunto la interlínea formada por la reunion de estos huesos describe una curva paralela a la que forman las cabezas de los metatarsianos, cuyas estremidades corresponden, como lo hemos dicho, tanto por fuera como por dentro a la mitad del borde del pie i el vértice al tercer metatarsiano. La regularidad de la curva está interrumpida por la penetracion de la base del segundo metatarsiano entre los cuneiformes, lo que dificulta la desarticulacion. Para practicarla conviene desarticular el segundo metatarsiano llevando el cuchillo a un centímetro por detras del primero. Ademas entre los ligamentos interóseos, el interno es mui resistente i requiere una maniobra especial para incindirlo; se inserta atras sobre la cara esterna del primer cuneiforme i se fija adelante i afuera sobre la cara interna de la base del segundo metatarsiano.

El *tubérculo del escafóides,* voluminoso, se reconoce fácilmente sobre el borde interno del pie, a dos centímetros por detras del tubérculo del primer metatarsiano. La *cabeza del astrágalo* forma un relieve cuando se pone el pie en estension i rotacion hácia afuera; se percibe por detras i por encima del tubérculo escafoídeo, o mas exactamente en la mitad de una línea que una este tubérculo a la estremidad ántero-inferior del maléolo interno. La *apófisis mayor del calcáneo* forma un relieve a menudo visible i siempre

fácilmente apreciable por el tacto cuando se lleva el pie en estension forzada i en rotacion hácia adentro. Está situada a un traves de dedo por detras i por encima de la tuberosidad del quinto metatarsiano. Una línea trasversal que pase por el dorso del pie i que reuna la estremidad de la apófisis mayor del calcáneo a un punto situado a igual distancia del tubérculo del escafóides i de la cabeza del astrágalo, corresponde a la *interlínea medio-tarsiana* (de CHOPART): pero como en la práctica las partes blandas del pie en que se va a intervenir están deformadas por el edema o la inflamacion, conviene tener presente otros guías mas apreciables para determinar dicha interlínea; estos son por dentro el tubérculo del escafóides que está por delante de ella i por fuera el tubérculo del quinto situado a un traves de dedo por delante. La articulacion medio-tarsiana comprende una interna o astrágalo-escafoídea i otra esterna calcáneo-cuboídea. En su desarticulacion hai que tener presente la direccion segun la cual entran en contacto estos huesos. Considerada por la cara dorsal del pie afecta una direccion casi trasversal, lijeramente cóncava hácia adelante en su mitad esterna i cóncava hácia atras en la interna. La seccion del ligamento en Y constituye uno de los tiempos mas importantes de la operacion. Es una especie de tabique lonjitudinal colocado entre las dos articulaciones calcáneo-cuboídea i astrágalo-escafoídea; se inserta hácia atras por dentro de la apófisis mayor del calcáneo i se divide en dos manojos de los cuales el interno va al escafóides i el esterno al cubóides.



FIG. 44
ESQUELETO DEL PIE
(cara dorsal)

En el pie rijen como regla jeneral para las amputaciones los cortes que no dejan ninguna cicatriz en la planta, por cuya razon se emplean como métodos normales el oblicuo i el de colgajos, cuidando de que el segmento mayor corresponda siempre a la planta del pie. Otra regla es la de considerar siempre el pie como un todo completo i por consiguiente, salvo el caso de amputacion de los dedos, practicar la seccion segun una línea trasversal.

Para las amputaciones i desarticulaciones se aconsejan dos tipos principales. En la parte anterior, donde el pie es ancho i poco alto, debe adoptarse como regla la de tomar grandes colgajos en la planta. Las incisiones dorsales serán convexas economizando la mayor cantidad de piel posible a fin de unirla

fácilmente con el colgajo plantar. En la parte posterior, que es alta pero estrecha, se preferirá como método regular el colgajo lateral, elijiendo el lado interno para los casos de desarticulacion del pie i sub-astragaliana.

Este método puede tambien llevarse a cabo ósteoplásticamente, como es la operacion de PIROGOFF, que describiremos oportunamente.

Amputaciones i desarticulaciones de los ortejos.— En jeneral no conviene practicar la amputacion parcial de algunos ortejos, puesto que los muñones que quedan sólo sirven de estorbo; es preferible proceder desde luego a la desarticulacion.

Si se quiere hacer esta *amputacion parcial* en la continuidad de la gran falanje, se usa el método circular (para los dedos del medio), para esto se cortan los tegumentos circularmente hasta el hueso a nivel del pliegue díjito-plantar. Si los tegumentos dorsales no se retraen lo bastante, se incinde el dorso en una estension de dos centímetros.

Tratándose del *ortejo mayor* se emplean para las amputaciones parciales dos colgajos desiguales, (plantar largo). Se hace una incision lonjitudinal de unos dos centímetros sobre cada uno de los lados, comenzando al nivel del punto en que se va a aserrar o desarticular el hueso. El colgajo dorsal tendrá un centímetro de largo i el plantar llegará hasta el estremo del ortejo.

Las *amputaciones totales* o *desarticulaciones de los ortejos del medio* son exactamente análogas a las de los dedos. Así como para las falanjes i articulaciones interfalánjicas está indicada la incision oblicua, para las articulaciones metatarso-falánjicas, conviene la incision en *raqueta*. A un centímetro mas o ménos por encima de la interlínea se comienza una incision lonjitudinal que llegue a la mitad de la falanje, continúe por el flanco derecho del dedo hasta el pliegue díjito-plantar, profundamente, i contorneando la cara esterna del ortejo se una a la incision dorsal. La porcion dorsal del corte llega hasta el hueso i despega su periostio.

En los *ortejos primero i último,* la porcion dorsal del corte no cae sobre el centro de la falanje ni del metatarsiano; se incinde hácia el centro del pie, a fin de que la cicatriz no resulte en la zona que sufre presiones laterales. De este modo se consigue que la cicatriz quede en una situacion ventajosa, la que *se obtiene tambien con los colgajos laterales.*

En la *amputacion de un ortejo con parte de su metatarsiano* se emplea la incision en raqueta con larga cola dorsal para los dedos del medio. Para el ortejo mayor ésta debe ser curva, formando una valva o colgajo interno, i para el 5.º una valva o colgajo esterno.

El metatarsiano se amputa mas fácilmente a nivel de su tercio medio, usándose con este objeto la sierra de cadena o la cizalla de Liston. En la amputacion de un ortejo con todo su metatarsiano se emplea el procedimiento de raquetas simples o con colas, segun el caso.

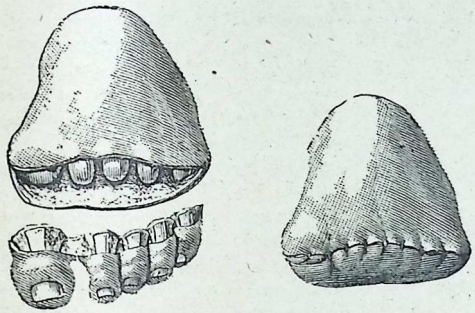

FIG. 45.—DESARTICULACION SIMULTÁNEA DE LOS ORTEJOS.

Amputaciones trasversales del pie.—DESARTICULACION SIMULTÁNEA DE LOS CINCO DEDOS.—En esta operacion, indicada sobre todo en las gangrenas de los dedos por enfriamiento o por diabetes, se emplean *dos colgajos iguales: dorsal i plantar.*

La incision comienza a nivel de la articulacion metatarso falánjica del dedo gordo, (en la cara interna) directamente, se inclina en seguida hácia afuera al llegar a la mitad de la falanje, que se cruza, tomando aisladamente el dedo gordo, se incinde trasversalmente la primera ranura interdijital i así se opera sucesivamente, subiendo i bajando, hasta llegar al último ortejo que lo contornea hácia atras terminando a nivel de la articulacion.

En la planta sigue exactamente el surco que separa los ortejos de la almohadilla plantar. Resulta una incision oblicua con doble pedículo, o lo que es lo mismo, dos colgajos cuadrangulares.

Despues de doblar con fuerza los ortejos hácia el lado plantar, se dividen los tendones dorsales lo mas arriba posible, junto al borde cutáneo. Con un cuchillo estrecho se secciona los ligamentos laterales i las cápsulas articulares dorsal i plantar, i por fin los tendones plantares procurando hacerlo en el punto mas alto.

AMPUTACION METATARSIANA: (TOURNER).—Tiene sobre la desarticulacion tarso-metatarsiana (LISFRANC) la gran ventaja de que conserva la inserciones de los músculos mas importantes del pie, no sólo el del tibial posterior que se inserta en los huesos escafóides i primer cuneiforme, si nó las del peroneo lateral largo i del tibial anterior en el primer metatarsiano i las del peroneo lateral corto i peroneo anterior en el quinto metatarsiano. Resulta de esto que el pie se puede mover en todas direcciones como en el estado normal. Tambien presta buen servicio como base de sustentacion, puesto que se conserva al punto de apoyo que suministra el estremo posterior del quinto metatarsiano.

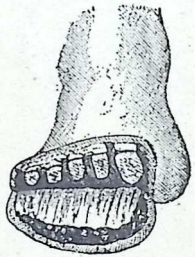

FIG. 46
AMPUTACION MEDIO TARSIANA (TOURNER)

El procedimiento que se emplea es un *gran colgajo plantar i otro pequeño dorsal* que se ejecutan de la manera siguiente: se comienza por tallar el colgajo plantar incindiendo de izquierda a derecha sobre el borde desde la futura seccion ósea, incision lonjitudinal que al nivel del pliegue díjito-plantar, se redondea i se dirije a la derecha para llegar nuevamente a la futura seccion ósea siguiendo el metatarsiano del lado opuesto. Una vez incindido el contorno del colgajo, el ayudante mantiene los ortejos i el cirujano toma con su mano izquierda el borde libre del colgajo a fin de poder separarlo bien de la escavacion inframetatarsiana hasta llegar al punto en que se va a aserrar el hueso.

Se cortan despues los tegumentos dorsales de izquierda a derecha a *un dedo por delante* de la base del colgajo plantar, siguiendo una línea ligeramente convexa hácia adelante i un poco oblicua hácia afuera i atras; se diseca este pequeño colgajo cuadrado rasando los huesos.

Una vez retraidas las partes blandas se asierran uno en pos de otro, todos los metatarsianos.

Hai que ligar de ordinario la primera arteria interósea dorsal o del ortejo mayor i algunas otras del lado del colgajo plantar.

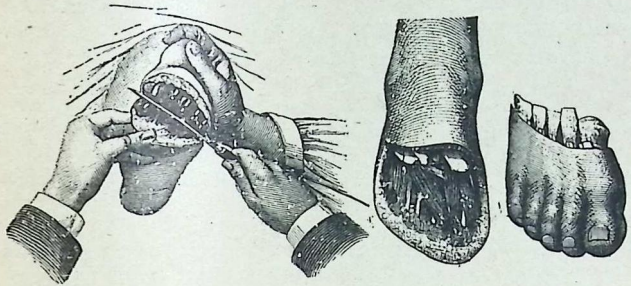

FIG. 47.—DESARTICULACION TARSO-METATARSIANA (LISFRANC)

DESARTICULACION TARSOMETATARSIANA. (LISFRANC).—Se practica con un *colgajo plantar largo* i *uno dorsal corto*, de tal modo que queda el metatarso por delante, las tres cuñas i el cubóides por detras.

Para trazar la incision dorsal se comienza por el borde izquierdo del metatarso, a un traves de pulgar por delante del tubérculo del primer metatarsiano, es trasversal hasta el segundo metatarsiano i se desvía entónces lijeramente hácia atras para llegar a un centímetro por delante de la tubérosidad del quinto.

Con la mano izquierda se toman los ortejos i se talla el colgajo plantar comenzando una incision lateral que parte de la incision dorsal sigue de atras adelante el metatarsiano i llega lonjitudinalmente hasta la cabeza de los huesos; se encorva entónces a fin de dividir el tegumento plantar al *nivel* de las *articulaciones metatarso-falánjicas* i se retrograda, por fin, sobre el metatarsiano del borde derecho del pie, hasta juntarse con la incision dorsal.

Una vez seccionado completamente este colgajo plantar, el

ayudante toma los ortejos i el cirujano con su mano izquierda el borde del colgajo a fin de disecarlo hasta la articulacion. Movilizados así los tegumentos plantares i dorsales, el ayudante los retrae poniendo a desnudo las tuberosidades del quinto i del primer metatarsiano. Se reconoce entónces la interlínea, que se desarticula comenzando por el primer metatarsiano i en seguida por la de los tres últimos i se termina abriendo la del segundo. Para abrir la articulacion del primer metatarsiano se toma el tubérculo entre la pulpa i la uña del pulgar izquierdo i se corta así fácilmente la espansion tendinosa del tibial quedando abierta la articulacion.

Para abrir las articulaciones de los tres últimos metartasianos es mas seguro comenzar siempre por la del quinto en la cual se penetra de atras adelante despues de haber contorneado la tuberosidad. Para desarticular el segundo metatarsiano hai que buscar la interlínea a un centímetro por detras de la del primero. Una vez abierta queda por incindir el ligamento interóseo en Y (que va desde la cara esterna del 1.er cuneiforme a la cara interna i plantar del segundo metatarsiano). Con este objeto se toma el cuchillo de Lisfranc como un trócar, paralelo a la planta del pie, i se introduce la punta en la parte media del primer espacio interóseo, insinuándolo hasta que no avance mas, i oblicuamente dirijido hácia el maléolo peroneo, la parte redondeada del cuchillo descansa en el tendon del peroneo lateral largo que se inserta en la base del primer metatarsiano; se levanta entónces el mango del instrumento a fin de que el filo corte el ligamento.

En la sutura de la herida se recomienda unir los tendones dorsales con la aponeurósis plantar para mantener el equilibrio del pie.

Existen dos *modificaciones de la operacion de Lisfranc* que no alcanzan a constituir procedimientos. *La primera* es la seccion de la base del segundo metatarsiano al nivel de la línea de las demas superficies articulares, modificacion ventajosa i que facilita la operacion.

La segunda es la ablacion de la mitad anterior del primer cuneiforme cuando la cubierta cutánea es insuficiente. No perturba la actitud funcional del pie mas de lo que hace la simple desarticulacion de Lisfranc, porque se conserva la insercion del tibial anterior.

DESARTICULACION MEDIO-TARSIANA. CHOPART.—Se realiza entre el calcáneo i el astrágalo por detras i el cubóides i el escafóides por delante.

Determinada la línea articular, la operacion se ejecuta con *dos colgajos redondeados,* de los cuales el plantar llega inmediatamente por detras de las almohadillas subyacentes a la base de los ortejos i el dorsal convexo avanza por delante de la línea articular en una estension de un traves de dedo (Véase atras interlínea medio-tarsiana).

El trazado i diseccion de los colgajos es semejante a la operacion de Lisfranc ya descrita.

Se penetra por la cara dorsal en la articulacion que existe entre la cabeza del astrágalo i el escafóides, que forma una línea convexa hácia adelante; en el lado esterno i mas profundamente debe el cuchillo volver a dirijirse hácia los ortejos, puesto que la parte esterna de la articulacion que existe entre el calcáneo i el cubóides es cóncava hácia adelante.

El medio príncipal de union entre los huesos es el ligamento en Y. Se ha discutido mucho sobre los resultados funcionales de esta operacion; pero hoi dia ya no cabe duda de sus ventajas. La principal *objecion* que se hacia era la *produccion del equinismo* debida a la retraccion del talon por intermedio del tendon de Aquiles, resultando una cicatriz dolorosa fácilmente ulcerable en el estremo. Ademas se desarrolla una posicion en *valgus* por la abduccion del muñon. Las reglas principales *para evitar los inconvenientes* de este pie *valgus* equino son ante todo la formacion de un gran colgajo plantar que deje la cicatriz en el dorso del pie i el mantenimiento de la movilidad so-

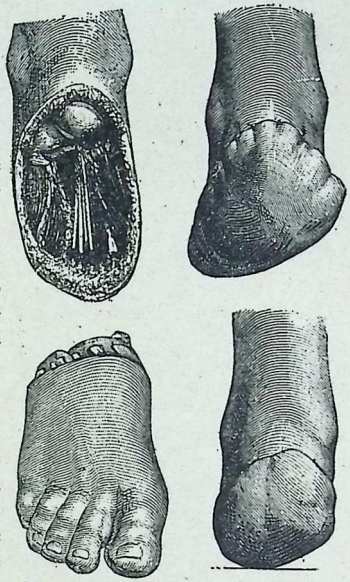

FIG. 48.—DESARTICULACION MEDIO-TARSIANA (CHOPART)

bre todo de la flexion dorsal. Para realizarla se suturan los tendones dorsales flexores con la aponeurósis plantar i se coloca desde el primer momento un vendaje apropiado que partiendo de la pantorrilla contornee el muñon de atras adelante i se fije con circulares en la pierna. La curacion *per primam* facilita mucho el éxito operatorio. Inmediatamente despues debe hacerse masaje i movimientos tanto activos como pasivos del muñon. El amputado usará un zapato con tablillas laterales que mantengan el pie en un lijero grado de flexion dorsal, lo que se asegura ademas por medio de una plantilla mas espesa hácia adelante que hácia atras. Con estas precauciones no es necesario practicar la *tenotomía del tendon de Aquiles*, la que tendrá su indicacion en los casos defectuosos o bien cuando se presume que el operado no será sometido a las reglas enunciadas.

Amputaciones irregulares del pie.—A pesar de que en el pie la seccion trasversal es de regla, estas amputaciones irregulares pueden tener cabida en casos especiales a fin de conservar todo lo que se pueda de inserciones tendinosas i musculares i muñones óseos que sirvan de base de sustentacion.

Ya hemos visto que se puede hacer la ablacion de la mitad anterior del primer cuneiforme como modificacion de la operacion de Lisfranc. De un modo analogo se puede recurrir en vez de esta operacion a una que consiste en *desarticular sólo el primer metatarsiano i aserrar los demas* con lo cual se consigue conservar el apoyo de la tuberosidad del quinto.

Asimismo puede convenir en algunos casos *estirpar sólo los primeros metatarsianos con los cuneiformes*, conservando el cuarto i el quinto con el cubóides; o por el contrario, estirpar estos últimos huesos i conservar los tres primeros metatarsianos con los cuneiformes.

Entre estas amputaciones irregulares debemos mencionar *la desarticulacion intertarsiana anterior* (BONA-JÆGER), en la que quedan los cuneiformes por delante i el escafóides por detras, aserrando el cubóides.

Es una operacion como la de Lisfranc pero que economiza un poco ménos de piel. Tiene la ventaja sobre el método de Chopart (desarticulacion intertarsiana posterior) en que conserva el fuerte ligamento en Y.

La amputacion intertarsiana es una modificacion de la desarticulacion de Chopart en la que despues de hecha ésta se separan con la sierra las superficies articulares del astrágalo i del calcáneo cuando no hai piel suficiente.

La cápsula articular del pie llega hasta un centímetro del borde de la cabeza del astrágalo, de modo que si no se abre, se puede conseguir un pie que conserve su movilidad.

DESARTICULACION SUB-ASTRAGALIANA DEL PIE. (TEXTOR, 1841).—En este método operatorio preconizado en Francia sobre todo por MALGAIGNE, se amputa todo el pie con escepcion

del astrágalo. La articulacion tibio-astragaliana i el astrágalo deben estar sanos; en cambio el calcáneo i el resto de los huesos del pie enfermos.

Se necesita que a pesar de la afeccion del calcáneo (tuberculósis) queden sanas las partes blandas vecinas a él, las de la parte posterior del pie, a fin de formar con ellas el muñon. Si el calcáneo estuviera sano se prefiriria el Chopart i, si no hubiese bastantes partes blandas para cubrir, se prefiriria el Pirogoff. Por consiguiente, la desarticulacion sub-astragaliana está indicada sólo en raros casos.

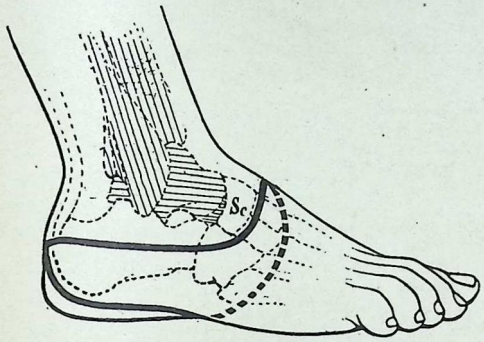

FIG. 49.—DESARTICULACION SUB-ASTRAGALIANA
(*Sc*, escafóides)

Antes de la operacion *se esplorarán* el punto donde se inserta el tendon de Aquiles detras del calcáneo, el maléolo esterno, la tuberosidad del quinto metatarsiano, el maléolo interno, i la tuberosidad del escafóides, a fin de conocer la situacion de la articulacion escafo-cuneana que se encuentra sobre la misma línea trasversal que la tuberosidad del quinto metatarsiano.

Por último se debe *determinar el trayecto* del tendon *del estensor propio del ortejo mayor*, ya sea directamente esplorando su relieve o bien tirando una recta, desde la parte media de la base del ortejo a la mitad del espacio intermaleolar.

El procedimiento mas comunmente empleado es el *colgajo póstero-interno i plantar* (ROUX, FARABEUF). La incision será

paralela al borde esterno del pie; comienza en la insercion del tendon de Aquiles; pasa a un gran traves de dedo por debajo de la punta del maléolo peroneo; avanza hasta el nivel de la tuberosidad del quinto metatarsiano, se encorva bruscamente hácia adentro, un poco convexa hácia adelante para llegar hasta el tendon del estensor propio, a algunos milímetros por delante de la articulacion escafo-cuneana. Desde este tendon, la incision desciende convexamente sobre el borde interno del pie para pasar trasversalmente por la planta; desde la mitad de ésta, comienza a retrogradar redondeándose hasta llegar a la tuberosidad del quinto metatarsiano en el borde esterno del pie, que sigue hasta llegar a la tuberosidad póstero-esterna del calcáneo, desde donde asciende detras del talon para juntarse con la estremidad de la primera incision.

Se vuelve a pasar el cuchillo de izquierda a derecha en la incision dorsal esterna ya trazada, a fin de dividir completamente los tendones anteriores, incluso el del tibial, el músculo pédio, los tendones peroneos i el ligamento peroneo-calcáneo. Se diseca así este corto colgajo dorsal esterno, rasando los huesos de modo que queden accesibles la cabeza del astrágalo i la escavacion astrágalo calcánea.

Se abre entónces por su cara dorsal la articulacion astrágalo-escafoídea i, sin retirar la punta del cuchillo, se le encaja de plano bajo la cabeza astragaliana con el filo hácia atras a fin de dividir el ligamento interóseo. Se desprende el tejido adiposo supra-calcaneano i se introduce por fin el cuchillo entre el hueso i el tendon de Aquiles a fin de desinsertarlo.

Se trabaja ahora en la gotera del calcáneo a fin de desprender los nervios, vasos i tendones que por ahí pasan. Con la punta del cuchillo se incinde la insercion del tibial posterior en el escafóides i, de adelante atras, las fibras del ligamento lateral interno que se insertan en este hueso i en la apófisis menor del calcáneo. Se contornea de adelante atras la gotera, rasando dicho hueso i se llega así a sus tuberosidad interna i cara posterior. Por último, se desprenden del calcáneo los músculos plantares hasta que el pie quede completamente separado del colgajo.

En la superficie del colgajo se cortan los tendones de los músculos flexores i el nervio tibial. Es conveniente suturar los tendones anteriores al colgajo.

Puede emplearse igualmente un procedimiento oval o en raqueta (KOCHER), en el cual la incision horizontal comienza por debajo del maléolo esterno i llega hasta cerca del tubérculo del quinto metatarsiano, se dirije por el dorso del pie oblicuamente para cruzar su borde interno a la altura de la articulacion de la cuña con el metatarsiano.

Desarticulacion del pie o desarticulacion tibio-tarsiana.—Tomando en consideracion que no siempre se puede disponer de los mismos tejidos sanos para constituir el muñon, vamos a describir tres procedimientos:

COLGAJO PLANTAR INTERNO.—Este es el mismo que hemos recomendado para la amputacion sub-astragaliana.

El trazado del colgajo es exactamente el mismo que el ya descrito en la desarticulacion sub-astragaliana con la sola diferencia que es un dedo mas corto en todo su contorno. La incision parte del tendon del estensor propio, un poco por delante de la articulacion astrágalo-escafoídea, despues de recorrer unos dos traveses de dedo se redondea hácia atras i marcha paralelamente al borde esterno del pie, pasa por el vértice del maléolo peroneo i alcanza el borde esterno del tendon de Aquiles hasta cerca de su insercion. Desde el punto donde se empezó esta incision se la continúa convexamente hácia adelante hasta la planta, incindiendo trasversalmente un tercio de ella, se incurva la incision hácia afuera hasta llegar a la línea medio-plantar de donde se sigue convexamente hácia afuera hasta llegar a la punta del talon de donde va a unirse con la incision esterna.

Una vez disecadas convenientemente las partes blandas se procede a la desarticulacion; por debajo se insinúa el cuchillo entre el maléolo esterno i la cara lateral del astrágalo dividiendo así los tres ligamentos peroneos; la articulacion se entreabre i se incinden entónces hácia adelante i atras los ligamentos tibiales anteriores i posteriores. Se desprende el tendon del flexor largo de su corredera retro-astragaliana i la grasa supra-calcánea i, rasando el hueso, se desinserta el tendon de Aquiles.

Se corta el tendon del tibial posterior i hácia atras los diversos planos del ligamento lateral interno; se rasan con el cuchillo la cara inferior del tubérculo escafoídeo, la apófisis menor, la escavacion, la tuberosidad interna i el estremo posterior del calcáneo. Así queda desarticulado el pie.

Se puede entónces ligar los vasos, cortar los tendones, rese-

car el nervio i luego, ámbos maléolos al nivel del borde anterior del cartílago de la mortaja a fin de que resulte una superficie plana.

COLGAJO TALONAR (SYME).—Formado a espensas de la piel del talon tiene el inconveniente de que deja en el sitio de la tuberosidad enucleada del calcáneo un hueco difícil de llenar.

Esta operacion está indicada raras veces; sólo en los casos en que estando enfermo el calcáneo, las partes blandas subyacentes estén sanas.

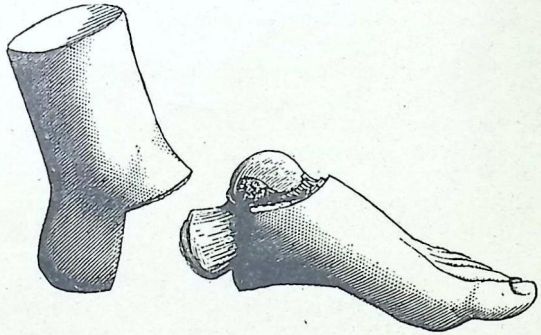

FIG. 50.—DESARTICULACION DEL PIE (SYME)

El trazado de las incisiones es sencillo. Se toma el talon con la mano izquierda, a fin de sentir con el pulgar el maléolo que está a la izquierda, i con el índice el que está a la derecha.

La incision plantar comienza por debajo del maléolo esterno en su eje i desciende en línea recta hácia abajo, atraviesa la planta i remonta simétricamente hácia el maléolo interno hasta un traves de dedo por debajo.

La segunda incision, de izquierda a derecha es dorsal, convexa hácia adelante i reune los estremos de la anterior, pasando por delante de la cabeza del astrágalo.

Se corta la arteria plantar a un dedo por debajo de su bifurcacion; su rama plantar esterna ha suministrado ya las ramas recurrentes que irrigan las partes blandas del talon.

Se abre la parte anterior de la articulacion i se introduce la punta del cuchillo sucesivamente entre cada maléolo i la cara

correspondiente del astrágalo para cortar los ligamentos laterales. Previamente hai que tallar el colgajo plantar decorticando el calcáneo.

Dividido el ligamento posterior se comienza a separar el tejido grasoso, los tendones i los vasos de la cara superior del calcáneo i de sus límites laterales. Llegado al tendon de Aquiles se le desinserta, i se concluye la operacion contorneando de izquierda a derecha la cara posterior del hueso.

Se denudan entónces los maléolos que se asierran al nivel del cartílago de la tibia.

Despues de haber ligado todos los vasos i conseguido una hemostásis completa, se practica la sutura comprendiendo los tendones del tibial anterior i de los estensores de los ortejos. Si es necesario se puede, como lo hacia SYME, practicar una abertura en la parte posterior del colgajo talonar a fin de dejar un drenaje.

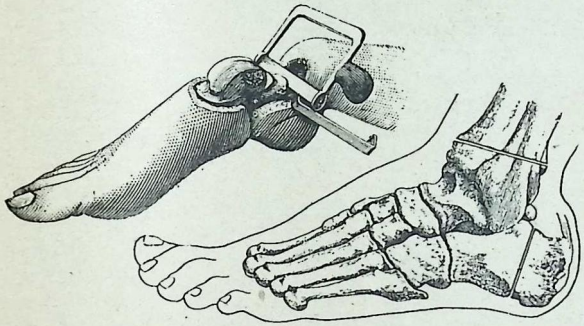

FIG. 51.—AMPUTACION ÓSTEO-PLÁSTICA (PIROGOFF)

AMPUTACION ÓSTEO-PLÁSTICA (PIROGOFF, 1854).—Los huesos de la pierna se asierran inmediatamente por encima de la superficie cartilajinosa en donde se aplica la tuberosidad del calcáneo para alargar el miembro i cerrar los huesos de la pierna, lo que tiene, como ya lo hemos dicho, grandes ventajas en las funciones del muñon.

El método mas sencillo i seguro para ejecutar esta operacion es el siguiente: la incision comienza en el maléolo esterno, pasa

por debajo de la planta del pie i termina a un traves de dedo del maléolo interno (incision en estribo), penetra hasta el hueso en toda su estension i divide completamente los tendones, tanto en el lado interno como en el esterno.

El segundo corte une los estremos del primero pasando, convexamente hácia adelante, a un traves de pulgar, por delante de la articulacion tibio tarsiana; se abre la articulacion i se dividen los ligamentos laterales debajo de los maléolos para que el astrágalo quede libre hasta su estremo posterior.

Se ligan la arteria tibial anterior i los ramos terminales de la posterior. Hai que tener cuidado, al incindir los ligamentos laterales i la cápsula articular, con la arteria tibial posterior.

Hecho esto se asierra la estremidad del calcáneo por detras del astrágalo de atras adelante i de arriba abajo. Se denudan los maléolos i se asierran la tibia i el peroné de arriba abajo i de delante atras, comenzando cerca del cartílago articular. Se invierte entónces hácia arriba el trozo de calcáneo junto con la piel del talon para aplicarlo sobre la superficie de seccion de los huesos de la pierna. Si esto no se consigue fácilmente se practica la tenotomía del tendon de Aquiles; la que siempre que se pueda deberá evitarse, prefiriendo aserrar un trozo mayor en los huesos de la pierna a fin de que la coaptacion se haga fácilmente.

Se pueden fijar los tendones flexores al colgajo talonar i aun suturar las superficies óseas con catgut o un clavo de marfil. Con los métodos asépticos basta en jeneral con la exacta aplicacion de las superficies óseas mantenida por una sutura profunda de las partes blandas i un vendaje cuidando que comprima el muñon.

El resultado de la operacion de Pirogoff es excelente. Las superficies óseas se aplican tan bien que el enfermo puede andar sin dolor i con comodidad, sin necesidad de aparato de protésis. Si fuese necesario uno, se recomendaria un zapato con su parte anterior rellena con un resorte elástico i dos vástagos laterales que lleguen hasta la rodilla.

La consolidacion de los huesos se hace siempre lentamente i se completa con el uso del muñon. La osteoporósis del calcáneo no es una contra-indicacion; el hueso adquiere solidez con el uso. En los niños debe respetarse la línea epifisiaria de la tibia i aserrar sólo los maléolos. En cambio si el calcáneo está

enfermo (tuberculósis), aun cuando sólo sea en parte, no debe conservarse; hai que recurrir a otra intervencion.

Hai diversas modificaciones del procedimiento de Pirogoff, SÉDILLOT, GÜNTHER, BUSCH proponen aserrar los huesos paralelos de atras adelante i de arriba abajo. La incision de las partes blandas varía algo naturalmente en relacion con la de ellos. PASQUIER, LEFORT i VON ESMARCH van mas léjos i asierran el calcáneo en una direccion completamente horizontal. BRUNS recomienda aserrarlo de atras adelante, cóncavo hácia arriba i los huesos de la pierna en sentido contrario; i por último, TAUBER talla un colgajo plantar interno como el sub-astragaliano i asierra el calcáneo sajitalmente implantando en los huesos de la pierna el trozo interno del hueso.

Amputaciones en la pierna.—Pueden practicarse a cualesquiera altura. Cuando las condiciones requieren hacerlo por encima de su parte media, hai que tener presente, sobre todo en los menesterosos, el aparato de protésis que ha de servirles posteriormente. El uso mas corriente es un pilon sobre el cual apoya la cara anterior de la pierna estando la rodilla flectada. En tales condiciones un muñon largo estorbaria al mutilado; debe elejirse como sitio para aserrar el hueso dos traveses de dedo por debajo de la tuberosidad anterior de la tibia (sitio de eleccion).

Entre los numerosos métodos, circulares o con colgajos, se elejirán, tomando mui principalmente en cuenta el estado de las partes blandas, aquellos que ofrezcan una cubierta suficiente i la formacion de un muñon bastante largo que permita el uso del aparato de protésis. En jeneral, en la parte inferior de la pierna, que es tendinosa, se prefieren el método circular i en la parte superior los colgajos.

Describiremos los métodos especiales de esta rejion dando ya por sabida la técnica de los primeros.

a) EN EL TERCIO INFERIOR *(supra-maleolar)*.—Practicada en un adulto, se asierra el hueso a tres centímetros (dos traveses de dedo) de la articulacion; hecha mas abajo es intra-maleolar i debe ser ejecutada con los procedimientos de la desarticulacion tibio-tarsiana ya descritos.

Para la amputacion supra-maleolar se emplean procedimientos elípticos i vamos a resumir dos de los principales: el de GUYON (elipse acodada mui oblicua) i el de DUVAL (elipse poco oblicua),

Procedimiento de Guyon.—El punto culminante de la elipse es anterior i corresponde al nivel mismo de la interlínea; el ínfimo está situado en el vértice del talon.

Si el cirujano uniese estos dos estremos de la elipse por el camino mas corto, se obtendria mal resultado a causa del retraimiento elástico que sufre la base del colgajo; por esto en las partes laterales, al nivel de los maléolos, el colgajo debe ser mas ancho formando la elipse un verdadero codo.

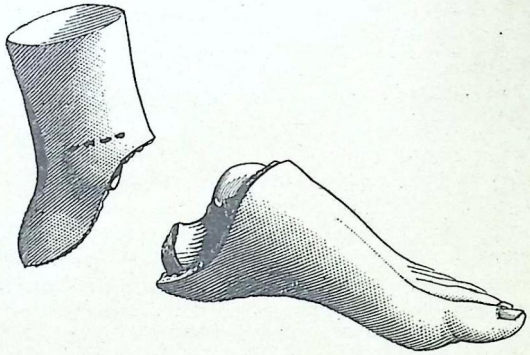

FIG. 52.—AMPUTACION SUPRA MALEOLAR (GUYON)

La incision que parte del punto culminante, sobre la articulacion, se dirije primero hácia atras i hácia abajo, despues directamente hácia abajo, siguiendo el eje del maléolo hasta pasar por debajo de él, i por fin hácia atras para unirse con el punto inferior de la elipse, formando una convexidad hácia adelante i abajo, una verdadera herradura. Es ésta la elipse acodada.

Las partes laterales o descendentes deben ser simétricas i encontrarse por lo tanto la interna en el eje mismo del maléolo i la esterna un poco por delante, porque el peroné está mas cerca del tendon de Aquiles que la tibia.

Hecha la incision, se diseca el colgajo, comenzando por el lado esterno i continuando hácia el tendon de Aquiles, que se desinserta. El ayudante mantiene el pie flectado en ángulo recto i en aduccion, i tomando el cirujano la piel con el estremo de sus dedos izquierdos, denuda el maléolo con la punta del cuchillo i corta los tendones peroneos; otro tanto hace con la cara esterna del calcáneo i su tuberosidad correspondiente.

Poniendo el pie en abduccion se dividen tendones, músculos, nervios i vasos. Se denuda el borde posterior del maléolo tibial, se incinden los tendones, se separan las partes blandas de la escavacion calcánea i de la tuberosidad interna hasta que el colgajo quede completamente desprendido del talon.

Retrayendo la parte anterior del colgajo con la mano izquierda, se incinden los tendones anteriores. Despues se toma, entre el pulgar i el índice izquierdo, el paquete tendinoso con los vasos i nervios i se le corta a traves, formando un pequeño colgajo cuadrado de unos dos centímetros. Denudados los huesos a la misma altura sobre toda la periferie, se asierran como lo hemos descrito en las amputaciones jeneral.

Se ligan los vasos i se reseca el nervio tibial posterior.

Procedimiento de Duval—Se recomienda en la amputacion del tercio inferior de la pierna, mas o ménos cerca de los maléolos.

Las partes blandas posteriores de la pierna son sumamente retráctiles, por lo tanto es necesario conservar un colgajo que tenga despues de la retraccion inmediata, una lonjitud igual al diámetro ántero-posterior del miembro, medido al nivel de la futura seccion ósea. Ademas para evitar la conicidad, la parte anterior del manguito será igual en lonjitud al radio del miembro.

Si se opera una pierna bien desarrollada, que tenga, por ejemplo, ocho centímetros de diámetro ántero-posterior al nivel de la futura seccion ósea, debe el colgajo tener hácia atras doce centímetros i hácia adelante seis.

La incision comienza detras del tendon de Aquiles i asciende oblicuamente para cruzar la pierna por delante; se inclina entónces el pie en el sentido contrario i se lleva la incision al punto de partida.

Se moviliza la piel, se corta el tendon de Aquiles separándole de la capa muscular profunda i se desprenden los tegumentos de las partes laterales i anteriores.

Se introduce entónces el índice de la mano izquierda de abajo arriba siguiendo la cresta de la tibia; se rechaza el borde del manguito ya formado i con la punta del cuchillo insinuada lo mas alto posible bajo la piel, se incinde de arriba abajo la apo-

neurósis a lo largo i por fuera de la cresta ósea. Igual cosa se efectúa por delante del borde sensible del peroné. Hecho esto se levanta entre el pulgar i el índice todo este manojo carnoso anterior, se le divide trasversalmente por debajo de los dedos; se desprende i levanta el colgajo muscular así formado i se liga la arteria tibial anterior.

De la misma manera se forma un colgajo posterior profundo despues de haber incindido la aponeurósis a lo largo, detras del borde interno de la tibia i desprendido las fibras del músculo peróneo lateral corto detras del peroné.

Protejido el colgajo por una compresa de tres cabos, se asierra el hueso, se ligan las arterias i se reseca el nervio tibial posterior; se sutura el colgajo de atras adelante; se recomienda la sutura profunda de los músculos, incluyendo el tendon de Aquiles.

b) En el tercio medio.—*Colgajo posterior largo i anterior corto.* (Tavignot, Hey).—Se comienza a un dedo por debajo de la futura seccion ósea una incision lonjitudinal delante del borde interno de la tibia o detras del peroné, segun sea el lado en que se opere, que cruce en seguida la cara posterior de la pierna i que ascienda por un camino diametralmente opuesto. Este colgajo *tendrá como ancho* un poco más de la semi-circunferencia del miembro i *de largo* el diámetro ántero-posterior tomado en el punto en que se va aserrar el hueso.

El colgajo anterior, corto i mucho mas angosto que el posterior, tendrá solamente un tercio de lonjitud con relacion al posterior. Una vez movilizados los tegumentos se incinden los músculos.

Se flecta la pierna sobre el muslo, se coloca la rodilla hácia afuera i se flecta el pie. Entónces se toman los músculos posteriores entre el pulgar i el índice izquierdo i se les corta al nivel de la piel retraida. Se incinden a lo largo i de arriba abajo detras del borde interno de la tibia i del músculo peroneo lateral largo. En estas hendiduras laterales se introduce el estremo de los dedos a fin de levantar las partes blandas profundas posteriores que se cortan trasversalmente i se desprenden de los huesos i del ligamento interóseo.

Otro tanto se hace con el colgajo anterior corto que se talla a unos 3 centímetros de la estremidad de las ramas laterales despues de haber incindido la aponeurósis a lo largo por fuera de la cresta de la tibia.

Es conveniente aserrar oblicuamente la cara interna de la tibia i el peroné un poco mas arriba.

Las ligaduras son fáciles en los colgajos. La tibial anterior está cerca del ligamento interóseo en la cara profunda del colgajo anterior, entre el músculo tibial i el oríjen del estensor propio. La peronea se ve en la superficie misma del colgajo posterior por delante del flexor propio. La tibial posterior, por dentro del nervio entre el sóleo i los músculos profundos correspondientes. Debe resecarse siempre el nervio tibial posterior

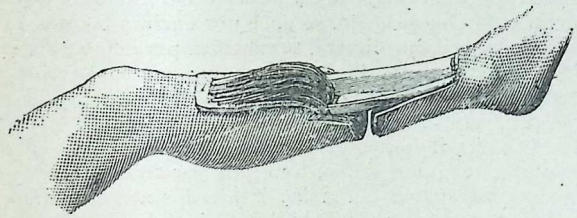

Fig. 53.—Amputacion en el tercio medio de la pierna (Teale)

Colgajo anterior largo i posterior corto (Teale).—Los colgajos se trazan de la manera siguente: se hacen partir dos incisiones laterales de un punto situado un poco por encima de la futura seccion ósea; la incision esterna comienza mas arriba que la interna. Esta sigue el borde interno de la tibia i la esterna una línea diametralmente opuesta; pasan las incisiones sobre los maléolos i llegan hasta el cuello del pie, donde se las reune por una incision trasversal convexa.

Este colgajo anterior debe tener de largo dos veces el diámetro del miembro i el posterior solamente medio diámetro.

El resto de la operacion es igual al procedimiento descrito anteriormente i su resultado es tambien análogo, si bien es cierto que las cicatrices son diametralmente opuestas i sus indicaciones dependerán de la cantidad de partes blandas anteriores i posteriores disponibles.

c) En el tercio superior.— *(Sitio de eleccion).*—Vamos a describir el método circular i el colgajo esterno de Sédillot, pues ámbos tienen su aplicacion en la práctica.

Método circular.—Para cortar la piel en un lugar adecuado

se marca el punto en que se va a aserrar el hueso i se aprecia a este nivel *el radio* de la pantorrilla a fin de que el *manguito conserve esta lonjitud* despues de la diseccion. Si el radio es de seis centímetros, por ejemplo, debe incindirse la piel a ocho centímetros de la futura seccion ósea, para evitar la conicidad primitiva. En las personas gordas la incision es un poco oblicua.

Se pasa el cuchillo bajo el miembro i se incinde la parte mas alejada con la punta hácia arriba, de izquierda a derecha; despues la parte que mira al suelo, i por último la mas próxima al cirujano. Invirtiendo entónces la posicion del cuchillo, es decir, la punta i el filo hácia abajo, se unen por encima las dos extremidades de la incision primera, se moviliza perfectamente el tegumento i se cortan las bridas que se oponen a la retraccion. Se toma la parte anterior de la piel, se la desprende de la tibia i de la aponeurósis i se la invierte en la parte anterior en una estension de dos dedos.

Para la seccion muscular se comienza por solevantar los dos jemelos entre el pulgar i el índice izquierdos a fin de desprenderlos de la capa profunda i dividirlos al nivel de la piel retraida. Para facilitar este acto operatorio *se flecta* un poco la rodilla.

Colocada la pierna nuevamente en la estension, el ayudante retrae todo el contorno del colgajo a fin de dividir las partes blandas adherentes.

Comenzando hácia adelante se introduce la punta del cuchillo bajo el manguito a fin de incindir la fuerte aponeurósis de arriba abajo a lo largo i por fuera de la cresta de la tibia, lo que permitirá solevantar entre los dedos todos los músculos ántero-esternos i cortarlos trasversalmente. Se les desprende en seguida de abajo arriba con los nervios i vasos, en la estension de un traves de dedo.

Se pasa el cuchillo hácia atras bajo el miembro para dividir los músculos i los vasos al nivel del rasgo trasversal anterior. Se desprenden entónces los músculos profundos con el cuchillo a fin de denudar la cara posterior del esqueleto, como se ha hecho en la cara anterior, hasta el punto en que se va a aserrar i se perfora el ligamento interóseo.

Protejidas las partes blandas con la compresa de tres cabos, se asierran los huesos, como ya lo hemos indicado, i se liga la arteria tibial anterior por delante del lado interno del peroné i

las arterias posteriores (tibial posterior i peronea o tronco tibio-peroneo) entre los músculos profundos i el sóleo.

Colgajo esterno.—(Sédillot).—Debe preferirse este procedimiento cuando se trata de individuos musculados o gordos; en cambio *el circular tiene ventajas en los ancianos,* pues espone menos a la gangrena del muñon i su ejecucion es mas rápida.

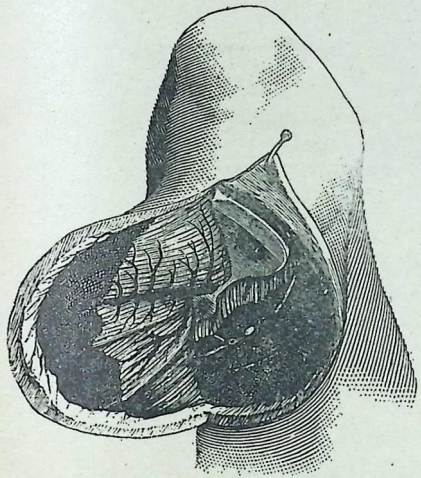

Fig. 54.—Amputacion de la pierna en el sitio de eleccion (Sédillot)

Para evitar la gangrena del colgajo esterno, debe el cirujano tener presente dos circunstancias primordiales; la primera es la necesidad de *guardar la arteria tibial anterior en el colgajo,* i para conseguirlo debe tallarse, no por trasfixion, sino disecando las partes blandas lo mas cerca posible de los huesos. La segunda condicion es formar un pequeño *colgajo* cutáneo *complementario* en la parte interna de la tibia que permita, dando menor lonjitud al colgajo esterno, facilitar su nutricion.

Los principales actos sucesivos que constituyen este procedimiento, que es usado con mucha frecuencia en la práctica,

son: incision de los contornos del colgajo i su movilizacion; disseccion de los tegumentos internos; incision de la aponeurósis por fuera de la cresta tibial a fin de desprender de la gotera interósea los músculos anteriores i los vasos, i tallar en seguida por puncion las partes blandas posteriores del colgajo, i por último, el corte de las partes blandas situadas detras de los huesos i su desprendimiento hasta una pequeña altura.

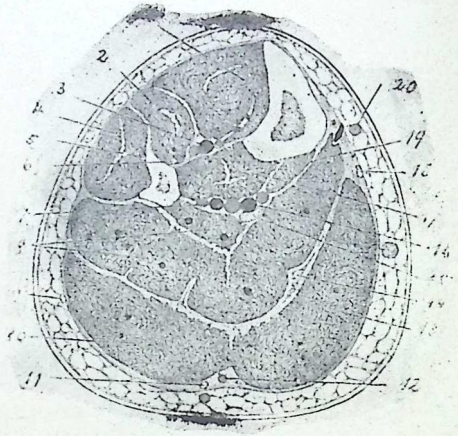

FIG. 55—CORTE TRASVERSAL DE LA PIERNA DERECHA EN SITIO DE ELECCION

1, m. tibial anterior, *2*, estensor comun de los ortejos; *3*, a. tibial anterior; *4*, peroneo lateral largo; *5*, n. músculo cutáneo; *6*, n. tibial anterior; *7*, a. peronea; *8*, m. sóleo; *9*, n. cutáneo peroneo; *10*, jemelo esterno; *11*, safeno esterno; *12*, safena esterna; *13*, jemelo interno; *14*, tendon del plantar delgado; *15*, n. tibial; *16*, a. tibial posterior; *17*, tibial posterior; *18*, safeno interno; *19*, flexor comun de los ortejos; *20*, safena interna.

El cirujano se coloca por fuera de la pierna derecha i por dentro cuando opera en la pierna izquierda.

Se fija el punto en que se va aserrar el hueso, sitio de eleccion): Desde ahí se comienza una incision que descienda a lo largo i por dentro de la cresta tibial, que se encorva en seguida hácia afuera para llegar hasta la semi-circunferencia del miembro tomada en el punto en que se va aserrar el hueso. Alcanzado el límite inferior se asciende, redondeándola, por el punto diametralmente opuesto de la pierna i se llega a *dos traveses de dedo por debajo del comienzo* de la incision anterior. Los tegumentos se movilizan con cuidado.

Se incinden ahora trasversalmente los tegumentos internos, reuniendo el estremo posterior de la U ya trazada, con un punto situado a dos traveses de dedo por debajo del estremo superior de la rama anterior de la incision. Se obtiene así un pequeño colgajo interno que compensa con algunos centímetros el fácil acercamiento del colgajo esterno.

Se insinúa ahora la punta del cuchillo en el vértice de la incision anterior bajo la piel, i se incinde la aponeurósis de arriba abajo, siguiendo el contorno de la piel del colgajo, que la mano izquierda retrae i proteje a medida que se opera. El tibial anterior se presenta haciendo hernia; se le divide de arriba abajo i afuera, desprendiéndolo primeramente de la tibia, e incindiéndolo despues oblicuamente a lo largo de la piel del colgajo.

Es esta la parte mas importante del acto operatorio i de cuya ejecucion dependerá el resultado, la vitalidad del colgajo esterno i, por lo tanto, del muñon definitivo.

En efecto, hai que mantener la punta del cuchillo en contacto con la tibia en esta incision descendente, a fin de no dividir la arteria en su trayecto. Se continúa este corte profundamente hácia afuera i hácia atras, para seccionar trasversalmente la arteria en el estremo mismo del muñon, los músculos estensores i llegar hasta los peroneos. Con la ayuda de los dedos de la mano izquierda se separan i solevantan los músculos ántero-esternos a fin de que el cuchillo trabajando en la gotera interósea, los desprenda del ligamento i del peroné, esforzándose por respetar los vasos.

Desprendidas las partes blandas anteriores del colgajo, hasta el sitio de eleccion, se confían entónces al ayudante, i el cirujano incinde las partes blandas posteriores al nivel de la piel retraida.

Se perfora el ligamento interóseo, se coloca la compresa de tres cabos i se asierran los huesos segun las reglas ya indicadas.

Método ósteoplástico.—(BUNGE, EISELSBERG, KOCHER).—Los métodos descritos ofrecen un muñon cuya estremidad no soporta, en jeneral, el peso del cuerpo sobre el aparato de proté-

sis; este se apoya o en los platillos de la tibia, o en los cóndilos del fémur, o en la tuberosidad del ísquion, segun el caso.

Ya hemos visto en la parte jeneral los fundamentos del método ósteoplástico de BIER para conseguir un muñon que satisfaga las condiciones requeridas, como es el de PIROGOFF ya descrito, i los de SSABANEJEFF i GRITTI para el muslo, que mencionaremos mas adelante.



FIG. 56.—AMPUTACION ÓSTEOPLÁSTICA DE LA PIERNA

En la pierna puede emplearse un método ósteoplástico semejante procediendo de la manera siguiente: se talla un colgajo ántero-interno, cuya parte media corresponda a la cara interna de la tibia, se diseca hácia arriba cortando el periostio a tres milímetros de los bordes anterior e interno de la tibia; se saca una cuña en el hueso a fin de poder aplicar fácilmente la sierra paralela a esta superficie i estraer una lámina ósea adherente a las partes blandas, que se han retraido previamente con dos separadores colocados a los lados.

Se rompe con un cincel este trozo de hueso i se desprende hácia arriba una pequeña porcion de periostio. Se concluye la operacion incindiendo circularmente las partes blandas posteriores de la pierna i aserrando los huesos. El trozo de hueso puede aserrarse convexo hácia abajo a fin de aplicarlo sobre la superficie de la tibia convexa hácia arriba. Basta con cubrir este hueso sin necesidad de preocuparse del peroné que se asierra un poco mas alto.

Aquí como en toda la pierna hai que ligar la arteria i la vena tibial anterior cerca del ligamento interóseo i la tibial posterior en la parte profunda de los músculos de la pantorrilla; en los dos tercios inferiores la arteria peronea en la parte posterior del peroné.

DESARTICULACION DE LA PIERNA (oblicuo).—Se ejecuta en la rodilla siempre que esté sana la articulacion i cuando no puedan conservarse las inserciones tendinosas que se fijan en el estremo superior de la tibia i del peroné; si esto se puede conseguir es preferible la amputacion alta de la pierna. Cuando existe supuracion, habrá que recurrir a la amputacion del muslo (amputacion supracondílea). La conservacion de la cápsula articular i de la sinovial, tiene la ventaja de que la futura cubierta del muñon conservará una gran movilidad.

Dada la anchura i el espesor de los cóndilos hai que economizar piel en las partes laterales, para lo cual el método oblicuo se presta mucho mejor que los de colgajo. Cuando la curacion de la herida se efectúa asépticamente, el muñon resultante reune excelentes condiciones.

Se puede conservar la mitad anterior de la rótula unida a las partes blandas i aplicarlas sobre el fémur despues de aserrar los cóndilos (amputacion supra-condílea osteoplástica de Gritti), o bien dejar la rótula i la estremidad inferior del fémur en su totalidad. Para esto hai que tomar en cuenta el estado de la articulacion; cuando está enferma, se ejecuta la amputacion diacondílea o intracondílea del fémur.

Ademas el músculo recto anterior queda activo gracias a su insercion pelviana i conjuntamente con el psóas i el tensor de la fascia lata pueden proyectar hácia adelante el muñon, cuando se conserva la rótula. Es indispensable entónces respetar sus ligamentos laterales por intermedio de los cuales el músculo obra sobre el fémur; sin esta precaucion se retraeria, arrastrando consigo la rótula por delante del fémur hasta una gran altura. Debe, pues, siempre que se pueda, conservarse la rótula con sus ligamentos laterales, práctica aconsejada por muchos cirujanos, como TREVES.

El procedimiento que se prefiere para la desarticulacion en la rodilla con conservacion de la rótula i de los cóndilos, es la incision elíptica o método oblicuo.

Se comienza por fijar la interlínea articular de la rodilla que se siente fácilmente a cada lado del ligamento rotuliano.

Se traza una incision oblicua con colgajo anterior, cuyo punto ínfimo esté situado por delante en la cresta de la tibia a cuatro traveses de dedo por debajo de su tuberosidad i el culminante posterior corresponde a igual distancia de la interlínea i del estremo inferior de la incision ya marcada.

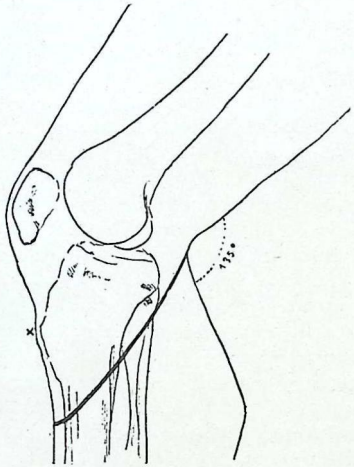

FIG. 57
DESARTICULACION DE LA PIERNA

Si se mantiene la pierna en semi-flexion, de modo que forme un ángulo de 135° con el muslo, la direccion del corte viene a caer en la prolongacion de su eje.

Se disecan la piel i la aponeurósis hasta la insercion del ligamento rotuliano por delante i de la cápsula con los meniscos i los ligamentos laterales.

Se desprenden la cápsula i los ligamentos inmediatamente al ras del hueso i se seccionan los cruzados a lo largo de la eminencia intercondílea de la tibia, i se termina la operacion por medio de un corte trasversal de las partes blandas posteriores.

Hai que ligar la arteria i la vena poplíteas, las articulares superiores i algunas ramas musculares de los jemelos: i resecar los nervios tibiales i peroneos.

Amputaciones en el muslo.—Se ejecutan en circunstancias mui diversas, ya por traumatismos de tal intensidad que no permitan su conservacion, como los producidos por armas de fuego con una estensa fractura conminuta espuesta; ya por neoplasmas malignos (ósteo-sarcomas) i, por último, por ósteo-artrítis tuberculosas.

El fémur está rodeado completamente por masas musculares formadas de músculos superficiales largos i libres que se retraen

mucho i por músculos profundos adherentes al hueso. La retraccion desigual, tanto primitiva como secundaria de las partes blandas i consecutivamente de los tegumentos, tiende a llevar la cicatriz hácia atras i adentro. Si se amputa, pues, circularmente i se desea obtener una cicatriz terminal central, es necesario incindir los tegumentos i las partes blandas oblicuamente; hacer pasar la incision mucho mas abajo por atras i adentro que por fuera i adelante. Otro tanto pasa con los colgajos; los colgajos posteriores i póstero-internos deben tener una gran lonjitud primitiva si se desea obtener un resultado útil.

La forma cónica de la parte superior del muslo hace difícil la retraccion tegumentaria con incisiones circulares, sobre todo cuando el individuo es gordo o bien musculado. Por lo tanto, si se practica una amputacion circular a esta altura hai que tener mui en cuenta la conicidad del muñon, i este es el momento de recordar lo que ya hemos dicho a propósito de las amputaciones circulares en el miembro superior. Cuando el cirujano sigue este procedimiento o el oblicuo, debe quitar el tubo de Esmarch despues de haber ligado los vasos ántes de aserrar el hueso, porque se consigue así mas fácilmente la retraccion de las partes blandas hasta una altura tal que dejen un muñon convenientemente largo.

Siempre que sea posible se amputará cerca de la rodilla, pues un muñon largo, aun cuando el operado no lo utilice por su estremo, es útil para mover la pierna artificial: en este caso debe aconsejarse el método circular oblicuo, puesto que la retraccion de las partes blandas es igual tanto primitiva como secundariamente.

Los procedimientos con colgajos pueden aplicarse a toda la altura del muslo i son indispensables cuando se asierra el hueso por encima de su parte media, en cuyo caso encuentra tambien su indicacion el circular con incision perpendicular.

a) EN EL TERCIO INFERIOR.—*Diacondílea* (SSABENEJEFF).—Reemplaza a la desarticulacion en la rodilla cuando está enferma. El procedimiento es semejante al que hemos descrito en la desarticulacion i aun se presta mui bien el colgajo cutáneo.

La incision comienza en la cara posterior al nivel de los cóndilos i desciende para pasar por delante debajo de la tuberosidad anterior de la tibia. Se disecan piel con aponeurósis llegando por encima de la rótula i, seccionando el tríceps hasta la sino-

vial articular, se la descubre disecando sobre el hueso sin abrir la articulacion.

Hecho esto se traza por encima del borde del cartílago una incision arqueada de convexidad inferior que pase por debajo de los cóndilos, divida las inserciones de los ligamentos laterales i termine en la parte posterior por encima de los cóndilos i sobre el punto de insercion de la sinovial.

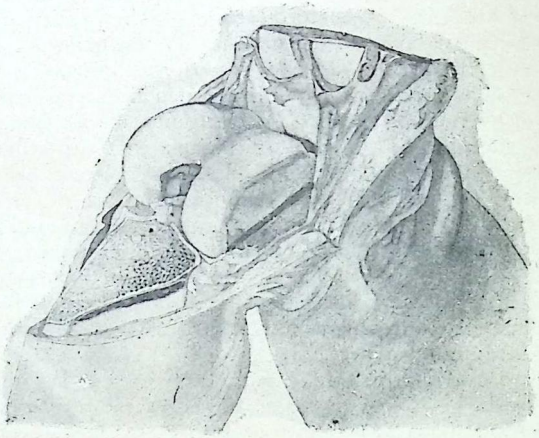

FIG. 58.—AMPUTACION DIACONDÍLEA ÓSTEOPLÁSTICA (SSABANEJEFF).

La tibia ha sido aserrada en direccion oblicua i el colgajo ósteo-cutáneo invertido hácia arriba; está indicado en negro el corte que se ha de practicar a traves de los cóndilos.

En esta línea se asierra la epífisis inferior del fémur, de modo que su superficie sea de convexidad inferior.

En estos últimos tiempos se ha efectuado con buen éxito una forma *ósteoplástica* de amputacion diacondílea (SSABANEJEFF) conservando con el colgajo cutáneo anterior, un trozo aserrado en la cara interna de la tibia. Despues de incindidas, se retraen hacia arriba la piel i la aponeurósis i se aplica el filo de la sierra junto al borde de la piel para desprenderla de la tibia en direccion oblicua hácia arriba i atras formando una especie de

casquete. Se invierte este colgajo ósteo-cutáneo hácia arriba, i se aplica a la superficie oblicuamente aserrada de los cóndilos.

De este modo el estremo del muñon queda cubierto con una piel acostumbrada a presiones estrañas, i el hueso subyacente por el trozo de tibia con lo cual se obtiene una buena base de sustentacion. Se conserva tambien de esta manera tanto una parte de la cápsula como las inserciones tendinosas del sartorio, del recto interno i hasta del bíceps femoral.

Supra-condílea (GRITTI).—La amputacion supra-condílea se emplea en vez de la diacondílea cuando no se puede obtener suficiente cantidad de piel.

Se practica recurriendo al método oblicuo o al de colgajo ánterointerno, porque los aductores atraen el muslo hácia adelante i adentro.

Uno de los métodos mas seguidos es el de SPENCE modificado por FARABEUF con dos colgajos de forma convexa, uno anterior grande i otro posterior pequeño.

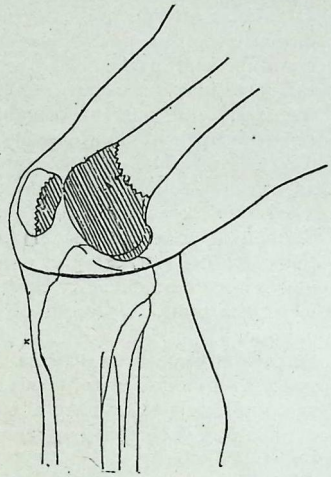

FIG. 59.—AMPUTACION SUPRA-CONDÍLEA ÓSTEOPLÁSTICA (GRITTI)

Una modificacion mui ventajosa de este método es la amputacion supra-condílea *ósteoplástica* (GRITTI). Se traza una incision oblicua cuyo estremo superior caiga directamente en la cara posterior sobre la prominencia de los cóndilos i el estremo inferior, a dos dedos por debajo de la rótula en la cara anterior. Se secciona el ligamento rotuliano conservando un pequeño muñon a fin de poderlo suturar despues.

Se asierra el fémur trasversalmente por encima de la epífisis o de los cóndilos; la rótula, a lo largo de su línea articular, de manera que se estirpe su revestimiento cartilajinoso i se aplica al fémur por esta superficie aserrada, juntamente con el colgajo

de partes blandas a que está unida. Se sutura el borde de la rótula al periostio del fémur i en algunos casos a las aponeuróssis profundas.

Método circular oblicuo.—Para amputar en el tercio inferior pueden emplearse los mismos procedimientos ya descritos en las amputaciones diacondíleas i supra condíleas i ademas el método circular oblicuo que es de eleccion. Aplicable sobre todo en la parte inferior del fémur, es el tipo de la amputacion circular infundibuliforme.

Hai que fijar primeramente el punto en que se va a aserrar el hueso a fin de tallar un colgajo suficientemente largo. Para obtener un buen muñon, despues de la retraccion completa, cada uno de sus labios debe conservar una lonjitud igual al radio. La retraccion quita el tercio de la lonjitud primitiva del colgajo. Así, pues, prácticamente *debe incindirse la piel a un radio i medio de la futura seccion ósea.*

Pero como la retraccion es mucho mayor atras i adentro, debemos en consecuencia *aumentar en la mitad el largo* del colgajo en este punto, de lo que resulta un método circular elíptico u oblicuo.

Se dividen sucesivamente los tegumentos internos, inferiores i esternos, siguiendo el contorno de la incision ya determinada. Para completarla se invierte el cuchillo, es decir, que con el filo hácia abajo se incinden los tegumentos anteriores por encima del miembro.

El ayudante retrae la piel, a medida que el cirujano destruye las adherencias sobre toda la periferie, permitiendo así una separacion de los labios de la incision de dos traveses de dedo por lo ménos. Al nivel de este colgajo cutáneo retraido, se incinden en dos tiempos las partes blandas hasta el hueso, tal como lo hemos hecho en la incision cutánea, es decir, primero los dos tercios, (interno-posterior i esterno) con el filo del cuchillo dirijido hácia arriba i despues el tercio anterior con el filo hácia abajo.

El ayudante retrae ahora mas profundamente las partes blandas ya incindidas, que forman un verdadero cono cuyo vértice periférico está aplicado al hueso. El cirujano incinde la base de este cono profundamente i lo mas alto posible, de tal modo que terminado este acto el vértice del cono queda hácia arriba formando un verdadero embudo.

Con la rujina se desinsertan los músculos de la línea áspera del fémur.

Se coloca entónces la compresa de dos cabos o un retractor metálico i se asierra el hueso en el fondo mismo del infundíbulum, lo mas alto posible.

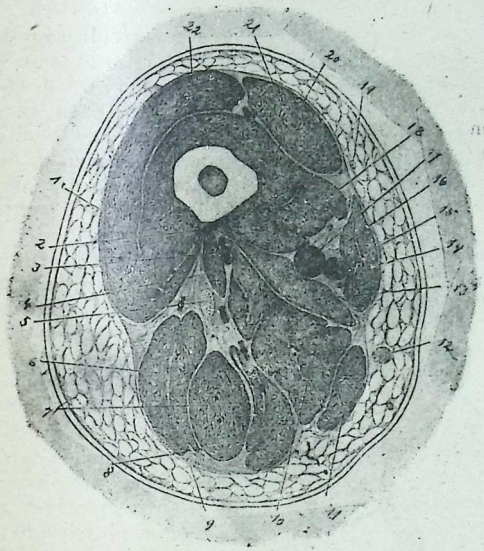

FIG. 60.—CORTE TRASVERSAL EN LA MITAD DEL MUSLO DERECHO.

1, fascia lata; *2*, a. perforante; *3*, femoral profunda; *4*, porcion corta del bíceps; *5*, ciático; *6*, porcion larga del bíceps: *7*, semi-tendinoso; *8*, semi-membranoso; *9*, rama nerviosa femoral posterior; *10*, aductor mayor; *11*, recto interno; *12*, safena interna; *13*, aductor medio; *14*, sartorio; *15*, a. femoral; *16*, safeno interno; *17*, v. femoral; *18*, crural; *19*, n. fémoro-cutáneo; *20*, vasto interno; *21*, recto anterior; *22*, vasto interno.

Se ligan la arteria i vena femorales, se reseca el nervio ciático i despues de quitar el tubo de Esmarch (si es que no se ha hecho esto) se asegura una hemostásis completa i se suturan

las partes blandas trasversalmente, pudiendo tambien la cicatriz dirijirse oblicuamente de adelante atras i de fuera adentro.

b) EN EL TERCIO MEDIO.—*Colgajo anterior largo i posterior corto* (FARABEUF).—Se puede emplear el método oblicuo ya descrito o bien el de dos colgajos, que pueden ser iguales o ser el colgajo anterior largo i el posterior corto, método que pasamos a describir:



FIG. 61.—AMPUTACION EN EL TERCIO MEDIO DEL MUSLO (FARABEUF).

El colgajo anterior cubrirá todo el espesor del miembro i por lo tanto se *incinde la piel a diámetro i medio* desde el rasgo de la futura seccion ósea. Si se asierra el fémur justamente en la mitad, este colgajo llega a la rótula en su punto inferior. El colgajo posterior de forma convexa deberá tener solamente *medio diámetro.*

Debe además medirse la circunferencia del miembro a fin de aplicar su mitad por delante del muslo para marcar el ancho de la base del colgajo que *excederá un traves de pulgar de cada lado* de está semicircunferencia así determinada.

Se comienza la incision por una de las ramas que forman la U del colgajo anterior, (de preferencia la interna) se desciende hasta el punto estremo i se asciende por la parte opuesta.

Despues de haber movilizado el contorno de este colgajo, se pasa el cuchillo bajo el miembro para incindir los tegumentos posteriores a un traves de dedo por debajo de los estremos de la incision anterior i descendiendo en forma de media luna hasta medio diámetro por debajo de la futura seccion ósea.

Una vez divididas cuidadosamente todas las adherencias que puedan retener la piel, se cortan los músculos, ya sea disecándolos de abajo arriba o bien por trasfixion.

La arteria queda, en el colgajo anterior puesto que su base es mas ancha que la del posterior.

Este se incinde de abajo arriba comenzando al nivel de la piel retraida i dirijiendo profundamente el filo del cuchillo hácia la raiz del muslo hasta llegar al punto en que se va a aserrar el hueso.

c) EN EL TERCIO SUPERIOR, AMPUTACION ALTA *(dos colgajos iguales).*—Se puede usar el procedimiento que hemos descrito para el tercio medio i ademas el de dos colgajos iguales, anterior i posterior. Para que resulten iguales, el *posterior* debe ser primitivamente *dos traveses de dedo mas largo* i equivaler a un diámetro; el anterior sólo a tres cuartos; ámbos tendrán una anchura igual, la semicircunferencia del miembro i la forma de una U.

La incision tegumentaria desciende lonjitudinalmente, se encorva en seguida hácia afuera para subir sobre la cara opuesta. Se traza esta U anterior en un solo tiempo. La parte posterior se ejecuta llevando el cuchillo por debajo del muslo a fin de unir las estremidades lonjitudinales formando una curva que desciende mas que la anterior.

Movilizada la piel se incinden los músculos disecándolos, o bien por trasfixion.

DESARTICULACION DEL MUSLO.—La articulacion de la cadera está rodeada de una musculatura abundante cuya conservacion tiene gran importancia para las funciones posteriores del muñon i que por lo tanto se debe dejar siempre que sea posible, pues permite la movilidad del aparato de protésis. Cuando la desarticulacion se practica por tumores malignos que comprometen las partes blandas, es necesario sacrificarlas para asegurar el buen éxito.

De lo dicho se derivan dos procedimientos. El método de estirpacion en el cual ademas de la desarticulacion, es necesario sacrificar las partes blandas profundas i el de la reseccion con amputacion, empleado cuando se debe conservar la musculatura.

Método de estirpacion (LARREY, VERNEUIL, ROSER).—Se estirpa el muslo como si se tratase de un tumor, teniendo la precaucion de ligar al principio los vasos femorales. Este *procedimiento,* que es una *raqueta anterior* se practica segun FARABEUF, de la manera siguiente. El enfermo está en decúbito dorsal con la pierna sana, en flexion y separada i la enferma en estension. Se incinde a partir de la mitad del pliegue de la ingle hácia

abajo i afuera en una direccion intermedia al cuello femoral i a los vasos.

Despues de un trayecto rectilíneo de cuatro dedos se encorva la incision hácia adentro hasta el borde interno del aductor medio, pasando a seis traveses de dedo por debajo del pliegue jénito crural. Se moviliza el labio interno de esta herida que

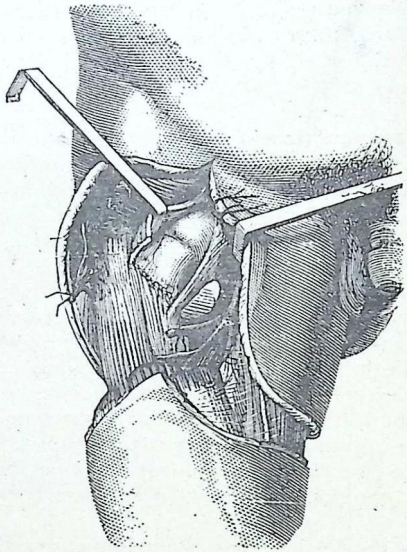

FIG. 62.—DESARTICULACION DEL MUSLO (Método de estirpacion)

deja entónces de ser convexo i se descubre así la línea de los vasos; se desgarra su vaina por delante de la arteria sobre la sonda acanalada introducida de arriba abajo desde la arcada crural.

Se cortan los vasos entre dos ligaduras.

Se completa ahora la division de los tegumentos bajo el miembro, desde la incision del borde del aductor medio, cruzando la cara interna del muslo perpendicularmente i oblicuamente su cara posterior para ascender por fuera, pasando por delante del fémur a tres traveses de dedo por debajo del vértice del trocánter, para reunirse con la primera incision.

Para tallar el colgajo esterno se incinde al ras del labio esterno i superior de la herida primeramente el sartorio que se levanta con los dedos de la mano izquierda; de la misma manera se procede con el tensor de la fascia lata i solevantando siempre esta aponeurósis se continúa su seccion hácia afuera hasta llegar a incindir las inserciones del glúteo mayor por detras del fémur.

Se vuelve hácia adelante i se corta el músculo recto anterior. El psóas queda a la vista i a fin de separarlo de los vasos i del fémur para atraerlo al colgajo esterno, se separan los vasos hácia adentro i se rota el muslo hácia afuera. De esta manera se incinde fácilmente la vaina del psóas a lo largo de su borde interno. Se flecta entónces el muslo mantenido en rotacion esterna i el índice izquierdo lo atrae hácia afuera a fin de poderlo cortar o desinsertar por delante de la base del cuello femoral. Se le rechaza hácia afuera dejando a descubierto la cápsula i la insercion del glúteo menor.

Se incinde la cápsula de un estremo al otro sobre la mitad de su cara anterior siguiendo la direccion del cuello. Gracias a una lijera flexion se toma el labio cápsular esterno i se destruyen completamente sus adherencias femorales.

Se continúa rasando el trocánter hácia afuera, rotando el miembro hácia adentro, i se desprende el tendon del glúteo medio de la línea oblicua. Operando en el mismo sentido, se cortan los tendones que se fijan en el borde trocanteriano superior (piramidal, glúteo menor).

Conservando siempre una lijera flexion se hace rotar nuevamente el miembro hácia afuera i se desinserta el labio interno de la cápsula.

Se traza entónces en la estremidad superior de la incision cápsular otra perpendicular i, forzando la estension i la rotacion esterna, se luxa el fémur i se divide el ligamento redondo.

El ayudante levanta el fémur para hacer accesible la cabeza, que se toma con la palanca de Farabeuf. Se rasa con el cuchillo la cara posterior del cuello, se corta el tendon del obturador esterno en el fondo de la cavidad dijital i se continúa esta diseccion de arriba abajo hasta el nivel de la incision tegumentaria infra-glútea.

Segun las circunstancias, se puede dejar la herida abierta i rellena convenientemente con gasa; o bien se sutura la cola anterior de la raqueta, i por último puede tambien suturarse completamente toda la incision, siguiendo una línea ántero-posterior.

Con la ligadura de los vasos femorales se consigue sólo una hemostásis provisoria relativa, pues no quedan escluídas la ramas de la arteria ilíaca interna (obturatriz i glúteas superior e inferior), ademas las partes anteriores de la herida pueden sangrar si la arteria femoral profunda nace por encima de la ligadura. Para obtener una hemostásis completa se ha propuesto la ligadura de la ilíaca primitiva (BÜNGER) o su compresion a traves del recto (DAVY). La ligadura de los vasos ilíacos primitivos (ESMARCH) tiene el peligro de la gangrena de las partes blandas del muñon i por esto se ha recomendado sólo su ligadura temporal ya sea a traves de la piel (BRAUN) o practicando una incision de las partes blandas al nivel de la espina ilíaca ántero-superior (MAC-BURNEY).

Método de reseccion i amputacion (VOLCKMANN, ESMARCH, KOCHER).—El hueso se desprende completamente de las partes blandas que se conservan en su totalidad obteniendo así un muñon mui movible semejante al de la amputacion alta del fémur.

Para asegurar una hemostásis completa, se coloca alrededor del pliegue inguinal un tubo de goma que contornea la pélvis para evitar que descienda.

Para asegurar mas su fijacion, TRENDELEBURG propone suturarlo a un vástago metálico insinuado en las partes blandas; SENN introduce dos tubos de goma a traves de una incision de reseccion i lo fija uno adelante i otro atras dividiendo así las partes blandas en dos mitades i WYETH llega al mismo resultado por medio de dos agujas largas que insinúa una en la parte anterior i otra en la posterior fijando el tubo por encima.
El enfermo está acostado sobre el lado sano.

Se practica una incision circular oblicua en la parte alta del muslo, a unos quince centímetros por debajo del vértice del gran trocánter, que divida la piel i los músculos hasta el hueso, el cual se asierra despues de incindir el periostio. Se liga cada uno de los vasos i se quita el tubo compresor.

Despues de practicada esta amputacion circular, se dividen hasta el hueso, los tejidos de la parte esterna i se desprende subperiostalmente el muñon óseo hasta la articulacion, previo despegamiento de las inserciones musculares en el gran trocánter (glúteos, piramidal, obturadores-jemelos, cuadrado del fémur),

en el pequeño trocánter (psóas ilíaco) i las de la cápsula en las líneas intertrocanterianas anterior i posterior. Se arranca el ligamento redondo haciendo rotar repetidas veces el trozo de hueso. Como se ve, este método es en definitiva una raqueta esterna.

El método de KOCHER llega al mismo resultado que el anterior, practicando primero la reseccion de la cadera con una incision arqueada que corresponde al gran trocánter, (como lo veremos en la 3.ª parte). Despues de ligar algunas ramas glúteas i otras de la circunfleja, se divide la cápsula, las inserciones de los glúteos hácia adelante, del piramidal, obturador i cuadrado hácia atras i se luxa el fémur. Se dividen las partes blandas a partir del gran trocánter hácia adelante i atras hasta el pequeño trocánter donde se cortan las inserciones del psóas ilíaco.

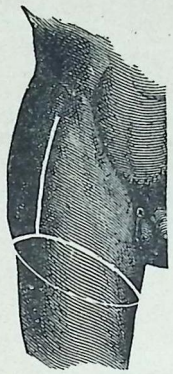

FIG. 63.—DESARTICULACION DEL MUSLO (Método de reseccion i amputacion).

Despues de una nueva hemostásis se levanta verticalmente el miembro inferior i se aplica un tubo de cauchú en la parte superior, del muslo cruzándolo en forma de 8 por detras i encima del gran trocánter para atarlo en la pélvis o al abdómen.

Se concluye ahora con la amputacion alta circular del fémur. Se ligan los vasos femorales superficiales i profundos, la vena safena i algunos pequeños vasos i se quita el tubo. Se asierra el hueso i se toma el muñon óseo con una gasa desprendiéndolo subperiostalmente de las inserciones en la línea áspera.

Antes, por temor a la hemorrajia, se practicaba la desarticulacion del muslo por trasfixion a fin de concluir lo mas rápidamente posible; hoi dia se emplea sólo este proceder como ejercicio de anfiteatro, porque podemos dominar la hemorrajia de una manera preventiva con cualquiera de los métodos ya descritos.

TERCERA PARTE

RESECCIONES

Con este nombre se comprende en jeneral la estirpacion de un segmento del cuerpo, conservando el resto del órgano o del esqueleto i las partes que los rodean. Así se habla de la reseccion del estómago, intestinos, huesos, venas, etc.

Reseccion, propiamente tal, es la estirpacion de partes óseas del esqueleto, ya sea que se trate de trozos de huesos (reseccion parcial) o de huesos enteros (reseccion total). Puede operarse en la continuidad o en la contigüidad. En este caso si se abre sólo la articulacion, situada entre dos estremos óseos, se trata de una *artrotomía;* cuando se estirpan la sinovial, ligamentos i cartílagos articulares, se designa esta intervencion con el nombre de *artrectomía;* la estirpacion de las superficies óseas articulares se denomina *reseccion articular* u ósteo-artrectomía, i por último, cuando se abre la articulacion i se estirpan trozos de huesos enfermos, se habla de *ósteo-artrotomías.*

Existen todavía algunas otras denominaciones que es necesario tener presente en cirujía. En la mayor parte de los casos se practica la reseccion para separar definitivamente el hueso o los fragmentos óseos enfermos; pero en circunstancias especiales es necesario abrir un camino a traves del hueso para operar profundamente.

Se conservan entónces, en su mayor parte, las adherencias del hueso con las partes blandas a fin de volverlo a colocar en su situacion primera una vez concluida la intervencion. Esto se practica con el maxilar superior a fin de estirpar un tumor en la rejion naso-farínjea, i se designa esta reseccion con el nombre de temporal. En otros casos, se trata de cubrir pérdidas de sustancias óseas con trozos de huesos que conserven su vitalidad por la adherencia que mantienen con las partes vecinas; se denominan resecciones ósteoplásticas que tienen gran importancia como lo veremos en la cirujía craneal.

La *osteotomía* es la simple division del hueso; puede ser definitiva cuando se trata de correjir una incurvacion raquítica de la pierna, o temporal para procurarse una vía, a traves del maxilar inferior, por ejemplo, en las amputaciones de la lengua.

Se llama *artrodésis* (ALBERT) la ósteo-artrotomía que se practica a fin de producir anquilósis en las articulaciones excesivamente movibles i que por su falta de solidez no permiten al miembro desempeñar las funciones que le están encomendadas.

A fin de asegurar la movilidad entre las superficies articulares resecadas, se ha indicado interponer entre ellas trozos de cápsula, tendones o músculos. Esta *artroplastía* ha sido últimamente estudiada por MURPHY (1).

La historia de las resecciones comienza con las que se practicaron en la continuidad de los huesos a consecuencia de secuestros que era menester estraer, i en las casos de fracturas i luxaciones complicadas en las que se aserraba el trozo de hueso que no era fácil reducir. CHARLES WHITE, 1760 i H. PARK (de Liverpool) 1782, practicaron, respectivamente, las resecciones del hombro i de la rodilla; i MOREAU, en Francia, hizo otro tanto dos años despues con la articulacion tibio-tarsiana. Reconocieron la importancia de lesionar lo ménos posible las partes blandas que rodean la articulacion, no incindiendo trasversalmente los músculos, ni sus inserciones óseas. Este proceder

(1) MURPHY llega al resultado de que el mejor medio para traer el movimiento en las anquilósis, es interponer un colgajo de aponeurósis con una capa de músculo i de tejido grasoso. En la rodilla, por ejemplo, despues de romper las adherencias articulares, talla hácia arriba un colgajo cuya base esté en la rodilla, a espensas de la fascia lata, de una capa muscular del vasto esterno i algo de panículo adiposo; este colgajo se invierte hácia abajo a fin de cubrir los cóndilos femorales donde se fija.

constituía ya un método operatorio. Las heridas de bala en las guerras Ruso-Turca (1829) i en la Danesa (1848), ofrecieron a OPPENHEIN i a LANGENBECK la oportunidad de estudiar mas a fondo las resecciones articulares.

Ademas BERNARD HEINE (Würzburg, 1830-37), demostró por la esperimentacion en los animales, la importancia que tiene la conservacion del periostio para la rejeneracion de los huesos. Este descubrimiento fué utilizado provechosamente en la práctica por LANGENBEBK i TEXTOR en Alemania, i en Francia por OLLIER (de Lyon) 1858, quien comprobó satisfactoriamente este método. Por último, el complemento de esta técnica lo obtuvo LANGENBECK, llevando a la práctica el uso de la rujina (raspatorio), instrumento romo que le habia permitido desprender con ventajas la mucosa periostal del paladar en operaciones de uranoplastía.

Despues de estos ensayos para establecer un método operatorio encontramos tres modificaciones que marcan otros tantos progresos hasta llegar al método actual.

Corresponde primero a LANGENBECK el mérito de haber llamado la atencion sobre la importancia de que los cortes sean lo mas sencillos posibles, a traves de todas las partes blandas i conservando éstas en sus conexiones normales con el periostio, despegándolo del hueso con gran limpieza (método subperióstico). OLLIER, en seguida, demostró la significacion que tiene el respetar las adherencias del periostio con la cápsula, ligamento o inserciones tendinosas (método sub-cápsulo-perióstico). KOCHER, imbuido con las ideas de KÖNIG sobre la práctica de las resecciones atípicas i aprovechando las ventajas de la antisepsia i de la asepsia, emplea una incision arqueada o unciforme (Hackenschnitt) que lesiona las partes blandas lo ménos posible, i permite, luxando el colgajo formado, esplorar prolijamente toda la cavidad articular, i, si es necesario, resecar las partes blandas u óseas enfermas (reseccion atípica). Si la intervencion se limita a la simple artrotomía, sin ir mas léjos, se repone el colgajo conservándose las funciones de la articulacion.

KÖNIG i TILING recomiendan cincelar el trozo de hueso donde se insertan los tendones i ligamentos.

Ademas la conservacion de la capa superficial del hueso, conjuntamente con el periostio, asegura una produccion ósea

mas efectiva que si se conserva sólo este último (reseccion sub-cortical). Siempre que las circunstancias lo permitan es preferible la reseccion *sub-cortical* a la sub-periostal de LANGENBECK i a la sub-perióstico-capsular de OLLIER.

El método moderno mas recomendable para las artrotomías, osteotomías i resecciones en jeneral, requiere la eleccion de un corte, el más sencillo posible, cuidando de un modo especial que se practique siempre, no sólo entre los intersticios musculares, entre los ligamentos i tendones, sino tambien que pueda penetrarse hasta el hueso por aquellos sitios que permitan respetar hasta los vasos i nervios mas pequeños, o lo que es lo mismo que la incision caiga en las líneas neutras que separan zonas de diferentes nervios. Hecho esto, se procede al desprendimiento sub-cortical de la cápsula, del periostio i de las inserciones ligamentosas i tendinosas. Se estirpa nada mas que la porcion enferma, ya sea la articulacion o el hueso.

Es mui importante que la incision que se practique permita al cirujano operar ya sea una simple artrotomía, ya la estirpacion completa de la sinovial (artrectomía) o bien la reseccion de las estremidades óseas articulares.

Las indicaciones de una reseccion en la contigüidad son numerosas, i como ya lo hemos dicho, dependerá del grado de la afeccion el que se emplee una artrotomía, una artrectomía o una reseccion propiamente tal. Las causas principales que las motivan son:

1.º *Fracturas articulares,* espuestas o subcutáneas conminutas, cuando no se consigue su consolidacion o que en caso de producirse dejarian un miembro en malas condiciones. Tales son las por proyectiles. En muchos casos no basta con la reseccion i es necesario amputar, ya sea porque el hueso está destruido en una gran estension o porque la infeccion de las partes blandas así lo requiere.

2.º *Artritis* agudas o crónicas, primitivas o secundarias, que pueden ser ocasionadas por una afeccion tuberculosa, por una ósteo-mielítis de crecimiento o bien por una infeccion jeneral (piohemia). En estos casos puede bastar con la simple artrotomía o es necesario llegar hasta la reseccion estensa de las estremidades óseas.

3.º *Luxaciones* irreductibles, sobre todo luxaciones antiguas, especialmente cuando el miembro ha quedado en una posicion

que dificulta sus funciones. Así pasa con la luxacion del astrágalo, (que aunque rara no tiene otro tratamiento), con la luxacion de la cadera, con la luxacion del hombro, en cuyo caso es frecuente que la cabeza del húmero comprima los vasos i nervios axilares produciendo los trastornos consiguientes.

4.º La reseccion es un acto preoperatorio de otras intervenciones. Se reseca temporalmente el o los maxilares superiores para estirpar un pólipo naso-farínjeo que no es abordable por las vías naturales.

La tuberculósis es indudablemente una de las indicaciones principales para la reseccion articular. Antes de realizarla se han aconsejado diversos procedimientos que nos limitaremos sólo a indicar, pues son del dominio de la clínica i varian ademas con las rejiones i con las condiciones del enfermo. Ante todo, es necesario preocuparse de la alimentacion especial i del clima marítimo a que deberá someterse el tuberculoso. En seguida se han recomendado con buenos resultados las inyecciones intra-articulares de yodoformo en emulsion en glicerina al 10%, o las esclerosantes de cloruro de zinc al 10%, usadas por LANNELONGUE. Se combinan con la inmovilidad de la articulacion enferma. Se ha recomendado tambien en estos últimos tiempos la hiperemia pasiva de BIER (Stauungshyperämie), que se practica colocando por encima de la articulacion enferma una venda de goma a fin de producir una compresion suficiente para que dificulte la circulacion venosa i no impida la arterial. Este procedimiento, excelente en la artrítis gonorréica, no ha dado hasta ahora en las afecciones tuberculosas sino resultados mui discutibles.

Por lo demas, el cirujano no debe perder mucho tiempo en estos métodos paliativos, puesto que, como lo hace notar KOCHER, ningun procedimiento de reseccion llega a producir los perjuicios que trae consigo el esperar. En efecto, las dos condiciones esenciales para obtener un buen resultado funcional son: la conservacion del poder contráctil de los músculos, que se pierde naturalmente por su falta de actividad i que puede llegar hasta su atrofia, o bien las alteraciones inflamatorias de las partes blandas que producen su falta de elasticidad consecutiva. La forma adecuada que debe darse a los estremos óseos articulares es la segunda de las condiciones para el éxito. Como contra-indicaciones para la reseccion articular en los casos de tuberculósis se ha señalado (ademas del mal estado jeneral del paciente) las infecciones mistas (estáfilo-micósis) en los casos de supuracion con produccion de fístulas. Entónces es indispensable la estirpacion completa de todos los focos purulentos seguida de la desinfeccion con el termo-cauterio i alcohol. La tuberculósis miliar se presenta despues de las resecciones articulares, sobre todo en los casos de inflamacion purulenta caseosa, cuando no se puede evitar que el pus se ponga en contacto con las heridas frescas.

Deberemos hacer notar que el uso de la venda de Esmarch, que facilita por cierto la intervencion, puede producir parálisis de los miembros cuando se prolonga. Su uso debe ser limitado, aplicándolo sólo en el momento oportuno.

En los individuos tuberculosos no debe emplearse la anestesia raquídea de BIER, porque la irritacion consiguiente puede traer una meninjítis tuberculosa.

Para concluir con estos datos clínicos sumarios, hai que apuntar que en las artrotomías el resultado depende en gran parte de la asepsia que se emplee, de las precauciones para evitar la hemorrajia secundaria, la que se consigue con una fijacion bien segura del miembro operado, con tablillas o yeso i de la facilidad que un buen drenaje proporciona a la salida de los productos secretados en la herida operatoria.

Vamos a ocuparnos de las resecciones en la contigüidad, describiendo en jeneral dos métodos, el de LANGENBECK i el de KOCHER que a su vez permite practicar artrotomías. En seguida consagraremos un capítulo a las resecciones en la continuidad, especialmente a lo que se denomina trepanacion de los huesos i a las osteotomías para correjir deformaciones en la rodilla *(genu valgum)* en el pie (pie-zambo) i en la cadera.

CAPÍTULO PRIMERO

RESECCIONES ARTICULARES EN EL MIEMBRO SUPERIOR

Reseccion de las falanjes, de los metacarpianos i de sus articulaciones.— Para las *falanjes* i sus articulaciones basta con trazar *incisiones laterales:* en cambio, para los *metacarpianos,* se emplea *incision dorsal.* Las que se ejecutan en los dedos se acercan al dorso, i mas cuando se prolongan en sentido periférico.

En los dedos conviene practicar incisiones a ámbos lados para evitar que se produzcan retracciones cicatriciales unilaterales. Deben respetarse los tendones estensores i los nervios del dorso de la mano (procedentes del radial i del cubital), trazando las incisiones sobre los huesos que se sienten subcutáneamente por el tacto, i cuidando de que pasen mas allá de las articulaciones limítrofes.

En la *reseccion de la primera falanje* puede usarse tambien un procedimiento en herradura que da un colgajo palmar en el que los estremos de esta U sobrepasan la interlínea. Se desinserta sin pérdida de sustancia el tendon del flexor largo.

Cuando no exista contraindicacion, se practicará la reseccion por el método sub-cápsulo-perióstico, empezando por descubrir la cabeza del hueso, o bien en los metacarpianos, dividiendo el hueso en la mitad i resecando las dos porciones aisladamente.

Si se trata del *metacarpiano del pulgar,* se hace una incision

que siga el borde esterno del metacarpiano, que se estienda, mas o ménos, medio traves de dedo por encima de la articula- trapezo metacarpiana hasta un traves de dedo de la estremidad superior de la falanje; se desviará hácia un lado el tendon del estensor corto con el periostio i hácia el otro los músculos de la eminencia ténar i se secciona, en el estremo superior del hueso, la insercion tendinosa del abductor largo. En los demas metacarpianos hai que desprender con el periostio los músculos interóseos internos i esternos.

Sólo la articulacion carpo-metacarpiana del pulgar esta aislada, las demas comunican con las de la muñeca.

Reseccion de la muñeca.—La reseccion de la muñeca motivada por un traumatismo o una afeccion patolójica (tuberculosa) es diferente en cada caso, pues hai que tomar en cuenta la magnitud de la lesion. Es total cuando se estraen las dos estremidades antibraquiales, el carpo i aun una parte de la base de los metacarpianos; es parcial cuando sacrifican sólo los huesos del antebrazo o bien los del carpo. En muchas circunstancias es completamente atípica, puesto que se resecan uno o varios de los huesos del carpo, o bien se hace el vaciamiento con la cucharilla de los focos tuberculosos, que pueden existir, por ejemplo, en las epífisis de los huesos del antebrazo.

El ideal de la reseccion de la muñeca es conseguir una anquilósis fibrosa, de ordinario sin contacto óseo, pseudoartrósis, que, aunque movible, sea bastante sólida. No existirá desviacion de la mano i los dedos, sobre todo el pulgar, quedan con todos los movimientos de sus articulaciones.

Aun cuando esta pseudoartrósis se convierta en una anquilósis mista, es decir fibrosa, cartilajinosa i ósea, aun entonces el resultado seria satisfactorio.

A fin de conseguir un buen éxito operatorio es necesario recordar desde luego que debe hacerse la inmovilizacion con la ayuda de una gotiera que comprenda la estremidad inferior del antebrazo, el carpo i el metacarpo, i dejen en libertad los dedos i sobre todo el pulgar, o bien por médio de un vendaje circular de yeso con una ventana.

Vamos a recordar ahora en dos palabras los puntos en que el esqueleto de la muñeca es abordable sin compromiso de órganos importantes.

La cara anterior o palmar es inaccesible quirúrjicamente, pues está ocupada por los principales músculos, vasos i nervios; en cambio sobre la cara

dorsal i los bordes laterales, se sienten fácilmente los huesos a traves de los tegumentos i, si bien es cierto que hai numerosos tendones; dejan intervalos por entre los cuales se puede trabajar. La arteria radial, cuya ligadura no comprometeria seriamente la nutricion de la mano, cruza sólo la cara esterna del carpo i la cara dorsal del trapecio.

A lo largo del cúbito, entre los tendones de los músculos cubitales i hasta el quinto metarcapiano, existe un camino seguro i libre.

A lo largo del radio; sobre la cresta anterior que se siente por fuera de los latidos de la arteria radial, se puede llegar directamente sobre el esqueleto hasta el trapecio mismo, sacrificando la arteria.

Sobre la cara dorsal, en el ángulo formado por los tendones estensor del pulgar i del índice, hai necesidad desinsertar el segundo radial esterno (de la base del tercer metacarpiano i a veces el primero que se inserta en la base del segundo) para describir anchamente la articulacion *(incision dorso radial)*. En la parte interna o cubital, se llega tambien fácilmente a la articulacion, desprendiendo el tendon del cubital posterior (que se inserta en la base del quinto metacarpiano) e incindiendo a veces el del estensor del meñique, lo que tiene poca importancia desde el punto de vista funcional, como lo veremos mas adelante *(incision dorso cubital)*.

Segun estos datos anatómicos debe preferirse el lado dorsal de la muñeca para su reseccion i ya caiga la incision al lado esterno o al interno, da lugar a dos procedimientos mui recomendables i usados por casi todos los cirujanos: la incision dorso radial o dorsal esterna i la dorso cubital.

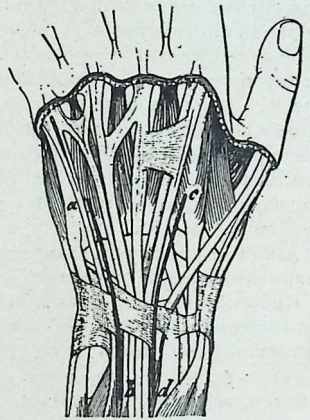

FIG. 64.—RESECCION DE LA MUÑECA *a b*, incision dorso cubital (KOCHER); *c d*, dorso radial (BOECKEL-LANGENBECK).

INCISION DORSO RADIAL (BOECKEL-LANGENBECK). — Se movilizan las articulaciones de todos los dedos i se coloca la mano en pronacion con el pulgar separado i apoyada sobre un cojin duro a fin de permitir la reseccion.

Se determina la interlínea radiocarpiana, esplorando las apófisis estilóides; se palpa en seguida el segundo metacarpiano en toda su lonjitud i se marca el trayecto de los tendones *estensores del índice* que, colocados primero sobre la cabeza del metacarpiano se inclinan adentro hácia la mitad de

la articulacion de la muñeca. Se marca igualmente el *tendon del estensor largo del pulgar* que se junta con los tendones del índice sobre la apófisis radial. La incision va a penetrar entre estos tendones sobre el radio; descenderá siguiendo los tendones del índice hasta la mitad del segundo metacarpiano i tendrá una estension de doce centímetros: cuatro por encima i ocho por debajo de la interlínea radiocarpiana.

Se divide primero la piel, separando hácia afuera los filetes nerviosos radiales subcutáneos i, reconocido el primer tendon estensor del índice, se le separa con el labio cutáneo interno. Se incinde profundamente sobre el carpo i el metacarpo i se reconoce el tendon del segundo radial esterno que se dirije oblicuamente a la base del tercer metacarpiano. Se separa el tendon del estensor propio del pulgar de los estensores del índice i se incinde el periostio i la cápsula sobre el radio, sobre el carpo i por dentro de la insercion del segundo radial que se echa hácia el lado esterno.

Se comienza con la rujina, sobre la estremidad del radio, el desprendimiento del labio cápsulo-perióstico esterno hasta la apófisis estilóides; igual trabajo se ejecuta sobre la cara posterior de los huesos del carpo (escafóides i trapezóides).

Despues se desprende del radio el labio interno, siguiendo con los huesos del carpo, semilunar, hueso grande, piramidal i ganchoso. En el estremo del cúbito se incinde el ligamento triangular.

Ahora se puede empezar por estraer los huesos del carpo o bien resecar los del antebrazo.

Con este objeto se denudan completamente las dos apófisis estilóides hácia los lados i adelante; se luxan las estremidades antibraquiales a traves de la herida i, gracias a la flexion forzada de la mano, se completa la denudacion de su parte anterior i se asierra trasversalmente.

Se procede despues a la reseccion de los huesos del carpo, se estraen el escafóides, el semilunar i el piramidal. Es conveniente dejar el pisiforme, porque en él se inserta el cubital anterior.

Se procede de la misma manera con el hueso grande i el trapezóides, i por último, con el hueso ganchoso. La conservacion del trapecio presta gran utilidad para las funciones del pulgar.

Este método requiere el desprendimiento del segundo radial esterno i a veces el del primero, lo que trae por consecuencia

en muchos casos la subluxacion palmar de la mano con gran dificultad en los movimientos de estension.

En vista de estos trastornos de los músculos radiales, KOCHER recomienda trazar la incision dorsal pero del lado cubital de los tendones estensores, procedimiento que pasamos a describir.

INCISION DORSO-CUBITAL (KOCHER).—Debe tener una lonjitud conveniente (8 a 10 centímetros) i su direccion, estando la mano en flexion radial lijera; se estiende desde el *centro del quinto metacarpiano hasta el centro de la muñeca,* ascendiendo por la mitad de la cara dorsal del antebrazo. El corte respeta en su estremo inferior la vena basílica i la rama dorsal del nervio cubital.

Despues de dividida la aponeurósis i el ligamento anular anterior del carpo, se abren en la articulacion de la muñeca las vainas tendinosas de los estensores propio i comun del meñique que se desviarán hácia el lado radial. Por debajo de los tendones, se abre la cápsula sobre la base del quinto metacarpiano, del cúbito i huesos ganchoso i piramidal. Se desprende hácia el lado cubital la cápsula i el tendon del cubital posterior, separándolo del quinto metacarpiano. Hácia arriba se hace otro tanto con el tendon del cubital posterior que pasa por el canal del cúbito.

Despues de seccionar la cápsula al rededor del cúbito i en el hueso piramidal, se penetra sin ningun esfuerzo en la articulacion de éste con el pisiforme, dejando así intacta la insercion del cubital anterior.

Se puede descubrir i seccionar tambien el gancho del hueso ganchoso, para respetar la rama profunda del nervio cubital.

Se desprenden las inserciones de la cápsula en la cara palmar de los metacarpianos 5.°, 4.° i 3.°, conservando la insercion tendinosa del palmar mayor en el segundo metacarpiano. Se hace otro tanto en la cara palmar con la fuerte insercion capsular en el borde anterior del radio.

En la cara dorsal se separa la cápsula del borde dorsal del estremo inferior del radio hasta mas allá de los radiales esternos i de los estensores del pulgar i se sacan estos tendones de las correderas en que están alojados.

Se luxa la mano con fuerza en dirección radiopalmar, de modo que el pulgar toque el lado radial del antebrazo i que los tendo-

nes estensores se coloquen en el lado esterno del radio. Ahora se puede, si es necesario, desprender mas ampliamente la cápsula en el borde esterno del radio i poner al descubierto la insercion del supinador largo.

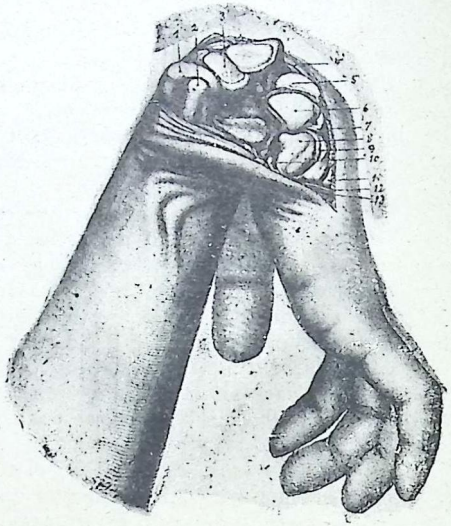

FIG 65.—MÉTODO DE KOCHER
(Luxacion de la muñeca)

1, cúbito; *2*, apófisis estilóides del cúbito; *3*, radio; *4*, tendones estensores del meñique; *5*, escafóides; *6*, semilunar; *7*, hueso grande; *8*, piramidal; *9*, ganchoso; *10*, pisiformes; *11*, 5.° metacarpiano; *12*, n. cúbito-dorsal; *13*, vena basílica.

La desarticulacion de los huesos del carpo i la ablacion de una capa delgada de los del antebrazo i del metacarpo no presenta dificultad alguna.

El procedimiento que acabamos de describir tiene sobre el dorso radial la ventaja de conservar los radiales esternos i la posibilidad de examinar bien toda articulacion gracias a su luxacion completa. Es verdad que hai que sacrificar el tendon del

cubital posterior, pero este músculo interviene mucho ménos en la estension que los radiales esternos, aplicados a la articulacion principal radio carpiana i que se sacrifican, como lo hemos dicho, con la incision dorso-radial.

El cubital posterior contribuye de un modo mui principal a la flexion cubital, pero precisamente éste es un movimiento que despues de la reseccion se efectúa bien sin necesidad de contracciones musculares, por la sola accion de la gravedad. La seccion del tendon del cubital es mas beneficiosa que perjudicial, puesto que con el tiempo es mui comun que la mano se desvíe en direccion cúbito palmar.

El tendon del estensor del meñique puede tambien incindirse sin gran inconveniente, puesto que se trata de un dedo que tiene poca importancia funcional i que posee ademas otro tendon estensor.

En cambio el método dorso-radial tiene ventajas sobre el dorso cubital en el caso de que la lesion principal esté situada en el lado radial de la muñeca i del metacarpo o de que afecte esclusivamente el lado radial de la articulacion, porque es difícil estirpar con la incision cubital los huesos trapecio i trapezóides i las bases de los tres metacarpianos del lado radial.

Reseccion del codo.—La reseccion total consiste en estirpar la estremidad inferior del húmero i las estremidades superiores de los huesos del antebrazo. Por parte del *húmero* puede *resecarse* unos *cuatro centímetros* de hueso, por ejemplo, siendo naturalmente preferible cuando el estado del hueso enfermo así lo permite aserrarlo por encima de las tuberosidades laterales. Al contrario en los *huesos del antebrazo* no se puede resecar mas de *dos centímetros* por debajo de la interlínea articular a fin de no comprometer las inserciones del braquial anterior (flexor cubital) i del bíceps (flexor radial); la destruccion de estas inserciones musculares trae fatalmente la perturbacion del funcionamiento del antebrazo i hace inútiles los resultados que se persiguen con la reseccion. El *ideal seria* la formacion de una *enartrósis* sólida i activamente movible; una *pseudo-artrósis* firme i elástica en el sentido de los movimientos fisiolójicos seria igualmente *buena;* pero esto es escepcional. *Comunmente* se consigue sólo una *anquilósis* del codo en ángulo recto, la que permite al operado servirse del miembro superior, pues la mano conserva casi todos sus movimientos.

Cuando se reseca en una estension mui grande, el resultado es poco satisfactorio; queda un miembro con una movilidad excesiva i falto de solidez. Para ser útil necesita la ayuda de un aparato ortopédico adecuado.

Por lo que respecta a los datos anatómicos hai que recordar la situacion de la rama posterior del *nervio radial* (rama motora indispensable para la estension de la mano i de los dedos, i para la abduccion i estension del pulgar) que penetra en el espesor del músculo supinador corto, a dos centímetros de la interlínea contornea la cara esterna del radio de arriba abajo i de adelante atras i llega así a la rejion antibraquial anterior. Podria por lo tanto ser comprometida por una incision lateral esterna profunda que descendiese hasta cuatro centímetros por debajo de la articulacion, a ménos que se inclinase hácia atras,

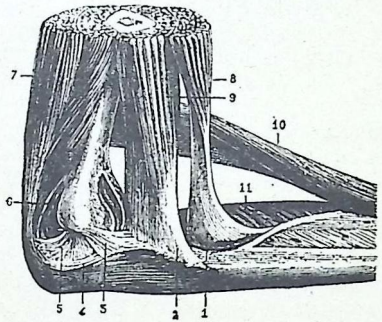

FIG. 66.—MÚSCULOS DEL CODO

1, insercion del bíceps en el radio; *2*, id. del braquial anterior en el cubito; *3*, *4*, *5*, ligamento lateral interno; *6*, sinovial; *7*, tríceps; *8*, bíceps; *9*, braquial anterior; *10*, supinador largo; *11*, supinador corto.

El *nervio cubital* va por detras del borde i de la tuberosidad interna del húmero en la *gotiera retro-epitroclear*, punto en que está en contacto con el periostio. Se debe respetar este nervio.

Los dos músculos flexores principales, el bíceps i el braquial anterior se fijan a alguna distancia de la articulacion, pudiendo por lo tanto resecarse, como lo hemos dicho, hasta dos centímetros de los huesos, sin destruir sus inserciones.

El supinador largo se inserta mui arriba sobre el borde esterno del húmero, de modo que se puede sin inconveniente resecar varios centímetros del hueso. Los músculos epitrocleares i epicondíleos, aun cuando se in-

sertan cerca de la articulacion, conservan de ordinario algunas adherencias braquiales, sobre todo si el cirujano tiene cuidado de desinsertarlos sin romper sus relaciones de continuidad con las aponeurósis, ligamentos i periostio.

En las resecciones completas de los tres huesos del codo se sacrifica naturalmente la *insercion olecraneana del triceps;* sin embargo, el tendon de

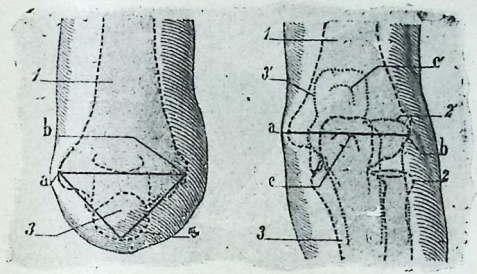

FIG. 67

RELACIONES DE LA EPITRÓCLEA, EPICÓNDILO I VÉRTICE DEL OLÉGRANO (a la izquierda codo en flexion, a la derecha en estension)

1, húmero; *2*, radio; *3*, cúbito; *2'*, i *3'*, los mismos luxados; *a*, epitróclea; *b*, epicóndilo; *c*, vértice del olécrano; *c*, el mismo en la luxacion del codo hácia atras.

este músculo es mui ancho i la mayor parte de sus fibras se fijan en la parte posterior i superior del olécranon i otras en los bordes laterales de esta apófisis; posee tambien fibras que se unen a la *aponeurósis antibraquial*, que se inserta a lo largo de toda la cresta del cúbito i por lo tanto, aun cuando se estirpe todo el olécranon, las espansiones laterales principalmente la esterna que es la mas fuerte, bastan para conservar la accion estensora del músculo sobre el antebrazo. Es conveniente recordar que las tres eminencias, *olecraneana, epitroclear* i *epicondilea están situadas sobre una misma linea trasversal* i en un mismo plano vertical cuando el antebrazo está en estension; si éste se flecta, el olécranon se baja i las tres eminencias forman un triángulo cuyo vértice está ocupado por el olécranon i la base formada por la línea trasversal que une la epitróclea al epicóndilo. Estas relaciones tienen gran importancia clínica para el diagnóstico diferencial entre la fractura del húmero i las luxaciones del antebrazo.

Existen numerosos procedimientos para esta reseccion. Hai que tomar en cuenta, ante todo, para su eleccion el caso clínico en particular i como regla jeneral las incisiones posteriores deben tener la preferencia, pues no encuentran en su camino nin

gun vaso de importancia i permiten conservar los medios de union del brazo i del antebrazo; si se quiere respetar los músculos i sus ramas nerviosas es preciso conservar esencialmente la direccion lonjitudinal del corte.

El método de LANGENBECK, o incision lonjitudinal posterior simple, debe emplearse en los casos en que el olécranon sea el asiento principal de la afeccion. El de KOCHER, o incision arqueada posterior, permite en cambio examinar perfectamente la articulacion, conservando su aparato estensor.

INCISION LONJITUDINAL POSTERIOR (LANGENBECK).—Determinado el vértice del olécranon i la cresta del cúbito, se practica una *incision lonjitudinal* rectilínea de unos *diez centímetros* en la prolongacion de esta cresta que comience en el tendon tricipital a cinco centímetros por encima del vértice del olécranon i termina a otros tantos por debajo sobre el nacimiento de la cresta cubital.

Se dividen los tejidos profundamente, hasta llegar a la cavidad olecraneana articular, al vértice i cara posterior del olécranon i a la cresta del cúbito.

Para desprender el labio esterno se rujina toda la lonjitud del olécranon; se llega así a la interlínea húmero-sigmoídea i radio sigmoídea que se abren desinsertando el ligamento anular.

Se desprende entónces de abajo arriba la cápsula i el periostio de toda la superficie humeral póstero-esterna. Cuando se está cerca de la tuberosidad epicondílea se puede flectar el antebrazo a fin de desinsertar fácilmente los músculos.

En el labio interno de la herida se desinserta desde luego el tríceps i se denuda el flanco correspondiente al olécranon hasta la eminencia del borde interno de la apófisis coronóides. Se abre así la interlínea sigmoídea.

Se lleva el desprendimiento cápsulo-perióstico de la cavidad olecraneana i de la cara interna de la tróclea hasta por detras i por debajo de la epitróclea.

Se exajera la flexion i se concluye de decorticar las inserciones músculo-ligamentosas de la epitróclea sobre los lados i por delante a fin de poder luxar la estremidad humeral. Producida ésta, se desprende con la rujina la cápsula i el periostio anterior en la estension requerida por la afeccion i, miéntras el ayudante proteje i retrae las partes blandas el cirujano toma con la palanca la tróclea humeral i asierra el hueso horizontalmente en el punto conveniente.

Se desprende el periostio del contorno del pico de la apófisis coronóides i se continúa esta denudacion por la cara anterior del cúbito. Quedan así a descubierto la cabeza i el cuello del radio que se denudan haciendo rotar al hueso.

Se toma el olécranon con la palanca i protejidas las partes blandas se asierran los huesos.

INCISION ARQUEADA POSTERIOR (KOCHER).—Proporciona un acceso mas cómodo que con el método anterior, sobre todo en los casos de inflamaciones fungosas que se localizan en la cabeza del radio i conserva las funciones del ancóneo, músculo articular que segun KOCHER tiene por objeto tender i fijar la cápsula (1).

Se coloca el codo en flexion de unos 150° i se traza un corte arqueado que comienza sobre la arista cortante de la cara esterna del borde inferior del húmero a unos cuatros centímetros por encima de la línea articular; sigue una direccion paralela al eje del húmero hasta llegar a la cabeza del radio, punto desde donde desciende siguiendo el borde esterno del ancóneo hasta llegar al borde cortante del cúbito a cinco centímetros por debajo del vértice del olécranon, doblándose un poco hácia la cara interna del cúbito. La incision penetra arriba hasta el borde esterno del húmero entre los músculos supinador largo i radiales esternos por delante (cuyas inserciones pueden desprenderse cincelando el epicóndilo) i el borde del vasto esterno por detras; divide la cápsula i el ligamento anular en la parte superior sobre la cabeza del radio.

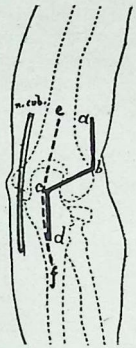

FIG. 68.—TRAZADO DE LAS INCISIONES.

a, b, c, d, OLLIER; *e, f*, LANGENBECK; *n. cub*, posicion del nervio cubital.

Esta incision separa perfectamente los músculos inervados

(1) Este músculo tiene la forma de una pirámide triangular cuyo vértice corresponde al epicóndilo i la base al olécranon i está inervado por la rama del radial que desciende como terminal de la que inerva el vasto esterno.

por las ramas braquiales del nervio radial de aquellos que lo son por el ramo profundo.

Una vez descubierto el hueso i dividida la cápsula se desprenden subcorticalmente del húmero el vasto esterno con el periostio i la insercion superior de la cápsula, i con el cincel un trozo del pico del olécranon, invirtiendo hácia el lado cubital este colgajo compuesto del tríceps i del ancóneo. Se desprenden ahora el ligamento lateral esterno i la cápsula en el epicóndilo i en el cuello del radio i se desvian hácia adelante, con lo cual adquiere el antebrazo tal movilidad que puede luxarse por completo. Se conserva así todo el aparato estensor i el ligamento lateral interno.

Ahora, segun sean las indicaciones, despues de la artrotomía se podrá practicar una reseccion típica o atípica del codo.

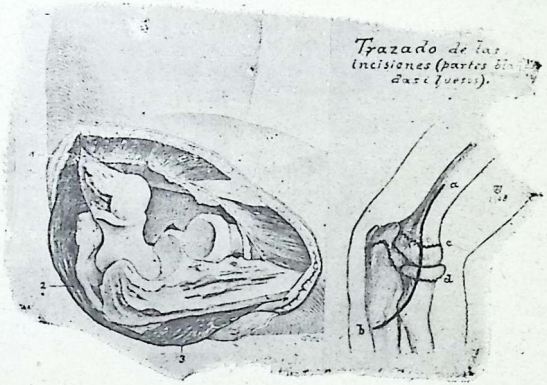

FIG. 69.—RESECCION DEL CODO (KOCHER)

1, borde esterno del húmero; *2*, tríceps; *3*, anconeo; *a-b*, incision de la piel (proyectada); *c* i *d*, forma en que se asierran los huesos.

PROCEDIMIENTO DE OLLIER.—Incision en forma de bayoneta antigua. Da un excelente acceso a la articulacion. La incision consta de tres partes: la porcion braquial, comienza en el borde esterno del brazo, a 6 centímetros por encima de la interlínea, hasta el epicóndilo; la porcion oblicua parte del epicóndilo, se dirije abajo i adentro i se termina en la base del olécrano al nivel del borde posterior del cúbito, i la tercera porcion parte de este punto i sigue el borde posterior del cúbito en una estension de cinco centímetros. Penetra por lo tanto con las porciones media e inferior de su incision en el intersticio que existe entre el vasto esterno i el ancóneo, pero tiene el inconveniente de incindir la rama del radial que desde el tríceps se dirije a este, de la que resulta su atrofia. Es esta la razon que hace preferir el método de Kocher.

Reseccion del hombro.—La articulacion escápulo-humeral es fácilmente accesible por fuera i delante, a traves del deltóides, el único abductor poderoso, cuya contractilidad es necesario conservar a toda costa, ya que conjuntamente con la porcion larga del tríceps i los dos manojos del bíceps, concurre enérjicamente por su retractilidad a levantar el húmero acostado hasta ponerlo en contacto con la cavidad glenoídea.

Ahora bien, si se incindiese el deltóides de arriba abajo a partir de la punta acromial, como se practica en el método de Langenbeck, los filetes nerviosos circunflejos que se distribuyen en la mitad anterior del músculo serian cortados, i esta parte se atrofiaria, perjudicándose por lo tanto la abduccion i el movimiento de propulsion.

Debe, por lo tanto, el operador *acercar su incision* al *borde anterior* del *deltóides,* al intersticio de la vena cefálica, como lo practica OLLIER.

Hai que distinguir en cirujía operatoria si las lesiones patolójicas o traumáticas interesan la cabeza del húmero o bien la cavidad glenoídea. En el primero de los casos se llega a la articulacion por delante; éste es el método clásico que vamos a describir primero. En efecto, la cabeza del húmero sobresale mucho por delante de la cavidad glenoídea, puesto que el diámetro horizontal de ésta no es mas que la mitad del de dicha cabeza revestida de cartílago.

En cambio, en el segundo de los casos, cuando la lesion interesa de preferencia la cavidad glenoídea, el método preferible es la reseccion por detras como la recomienda KOCHER.

INCISION LONJITUDINAL ANTERIOR (OLLIER).—Se esplora el hombro, el vértice del acrómion i de la apófisis coracóides i el hueco depresible córaco-acromial.

Se fijan los tegumentos con la mano izquierda i se incinde delante del muñon del hombro por encima del borde esterno de la apófisis coracóides desde la clavícula, incision que se continúa lijeramente oblicua hácia afuera hasta unos diez centímetros

hácia abajo, siguiendo el borde anterior del deltóides, (incision análoga a la descrita en la desarticulacion del hombro).

El borde de este músculo, aplicado intimamente a la porcion clavicular del pectoral mayor, está marcado por la presencia de la vena cefálica que se desviará junto con el pectoral hácia la línea media. Se seccionan trasversalmente junto a la clavícula las fibras mas internas del deltóides; se liga una rama de la arteria acromio torácica que está por debajo i se echa el deltóides hácia afuera.

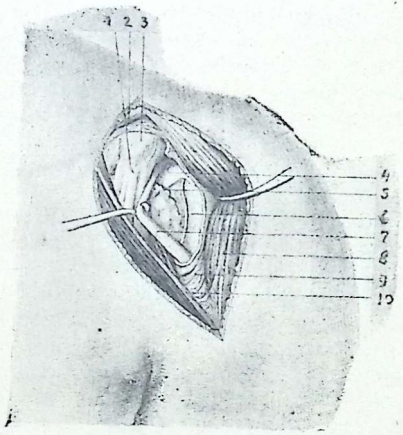

FIG. 70.—RESECCION DEL HOMBRO (OLLIER)

1, tendon corto del bíceps i córaco-braquial; *2*, clavícula; *3*, apófisis coracóides; *4*, cabeza húmero; *5*, punto del cuello anatómico donde se diseca la cápsula; *6*, corredera bicipital; *7*, tendon del largo del bíceps; *8*, deltóides; *9*, tendon del pectoral mayor; *10*, v. cefálica.

Se descubren los músculos que parten de la apófisis coracóides (pectoral menor, porcion corta del bíceps i córaco-braquial) sobre los cuales pasa, en la parte inferior, el tendon plano del pectoral mayor con su borde superior cortante.

En el borde esterno de los músculos mencionados se incinde hasta el hueso i rotando el brazo hácia adentro, se abre la vaina del tendon del bíceps, sobre su corredera que se siente fácilmente por el tacto. Se prolonga hácia abajo i hácia arriba esta division hasta interesar la pared capsular superior de tal manera que se descubra el tendon hasta su insercion en el borde superior de la cavidad glenoídea, a fin de desviarlo hácia adentro.

Descubriendo de este modo el tendon del bíceps se consigue desde luego conservarlo en lo posible i se hace accesible tambien la cabeza del húmero en una línea a lo largo de la cual converjen los músculos anteriores i posteriores. Se disecan los tendones que están unidos con la insercion de la cápsula, (el sub-escapular del troquin i el supra-espinoso, el infra-espinoso i el redondo menor del troquiter).

Rotando el húmero se presenta la superficie articular, primero hácia adelante i despues hácia atras.

Cuando hai que denudar el hueso hácia abajo debe tenerse presente que junto al cuello quirúrjico se encuentra el nervio axilar i las arterias circunflejas anterior i posterior.

Una vez separado hácia adentro el tendon del bíceps se luxa la cabeza humeral a fin de hacer visible el cuello quirúrjico que puede denudarse hasta un centímetro de los límites internos del cartílago articular. Se desinserta la cápsula del húmero i se desprende el periostio tratanto de conservar su continuidad con la parte axilar.

Se asierra entónces el húmero a la altura necesaria, pudiendo entónces examinar fácilmente la cavidad glenoídea i resecar con la cucharilla las partes enfermas,

INCISION ARQUEADA POSTERIOR (KOCHER). — Se emplea, como hemos dicho, en los casos en que la lesion patolójica interesa de preferencia la cavidad glenoídea, se puede usar tambien para la artrotomía del hombro cuando hai una afeccion articular difusa.

La incision cutánea comienza en la articulacion acromio-clavicular, sigue sobre la prominencia del hombro a lo largo del borde superior de la cresta del omóplato hasta llegar cerca del centro de la misma, desde donde se encorva hácia abajo en direccion del pliegue axilar posterior para terminar a uno o dos dedos por encima.

La rama superior del corte penetra con fuerza en la articulacion acromio-clavicular, seccionando al mismo tiempo su cubierta ligamentosa que es mui resistente i la insercion músculo-tendinosa del trapecio en la espina del omóplato.

La rama descendente de la incision divide la aponeurósis sobre el borde posterior del deltóides descubriéndolo en la parte inferior. Se introduce entónces el pulgar debajo de este borde posterior a fin de separarlo de las capas musculares mas profundas con las que está unido por tejido conjuntivo laxo. Una vez que se llega así a la espina del omóplato, se seccionan las

prolongaciones mas posteriores de la insercion del deltóides. El dedo penetra a lo largo de la espina, junto al borde superior del músculo infra-espinoso, hasta el punto en que su borde esterno se aparta del omóplato.

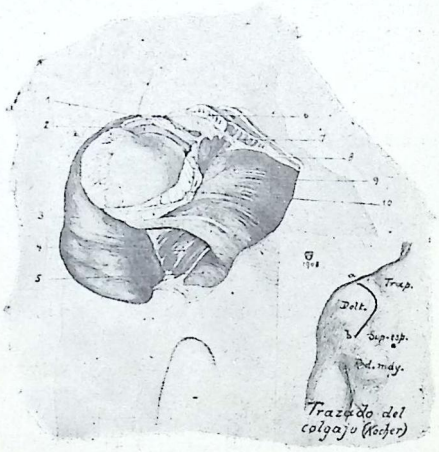

FIG. 71.—RESECCION DEL HOMBRO (KOCHER)

1, borde anterior de la cápsula; *2*, tendon bíceps; *3*, deltóides; *4*, porción larga del bíceps; *5*, redondo mayor; *6*, acrómion; *7*, espina del omóplato; *8*, supra-espinoso; *9*, infra-espinoso; *10*, borde posterior de la cápsula; *a-b*, trazado de la incision cutánea.

De igual manera se procede para desprender el músculo supra-espinoso en el borde superior de la espina del omóplato.

Se secciona ahora oblicuamente con el cincel la parte de la espina que ha quedado descubierta i tomándola con ámbos pulgares, conjuntamente con el deltóides, se la invierte hácia adelante por encima de la cabeza del húmero.

Hai que tener cuidado, al seccionar el hueso, de no herir el nervio supra-escapular que pasa por debajo de los músculos i desciende de la fosa supra-espinosa a la infra-espinosa. Ademas, como en toda reseccion temporal es conveniente, ántes de seccionar el hueso, practicar uno o dos orificios que permitan mas tarde poner en contacto íntimo las dos superficies de seccion por medio de suturas.

Una vez invertido hácia adelante este colgajo acromio-deltoídeo aparecen las caras superior, esterna i posterior de la cabeza del húmero cubiertas por los tendones de los músculos rotadores esternos, es decir, del supra-espinoso, infra-espinoso i redondo menor.

Se practica una incision lonjitudinal sobre el hueso en el punto en que se insertan los músculos mencionados o, lo que es lo mismo, junto al borde anterior de estas inserciones, i al posterior de la corredera del bíceps, que se siente por el tacto haciendo rotar el brazo hácia afuera.

Esta incision se dirije sobre el punto mas alto de la eminencia del hombro, costeando el borde superior del supra-espinoso i divide la cápsula sobre la cara superior de la articulacion, poniendo a descubierto el tendon del bíceps hasta su insercion en el borde superior de la cavidad glenoídea.

A lo largo del borde posterior del bíceps se desprenden ahora, juntamente con el periostio, las inserciones de los músculos rotadores esternos i se echan hácia atras.

De este modo se aisla i separa el tendon del bíceps de la corredera en que se halla alojado, con lo cual se puede atraer hácia adelante la vaina del bíceps i hacerla accesible a la inspeccion.

Para facilitar esto se lleva el codo hácia adelante i se hace jirar el brazo hácia afuera.

Si despues de inspeccionar la cabeza i cavidad glenoídea, parece innecesaria la reseccion total, se conservan la pared anterior de la cápsula i las inserciones musculares anteriores. En cambio, en el caso contrario, se desprende hácia adelante i adentro la insercion del sub-escapular, respetando los vasos i el nervio circunflejo que salen por debajo del redondo menor.

La reseccion del hombro practicada por medio del corte posterior i arqueado que acabamos de describir, permite un exámen amplio i completo de la articulacion, pudiendo, por lo tanto, el cirujano estirpar en los casos de afeccion tuberculosa todos los tejidos que sean asiento de la infeccion; conserva, ademas, las funciones del músculo deltóides, puesto que no se le lesiona, ni tampoco los nervios que en él se distribuyen. Tiene tambien la gran ventaja de que en los casos en que la lesion patolójica de la cabeza sea insignificante o nula, basta con desprender los músculos que se dirijen desde la cara dorsal de la escápula a la cápsula, dejando así intacta la parte anterior de la cápsula, el músculo sub-escapular i el ligamento córaco humeral que la cubre.

CAPÍTULO II

RESECCIONES ARTICULARES EN EL MIEMBRO INFERIOR

Reseccion de las falanjes i metatarsianos.—Los cortes mas recomendables a fin de respetar los nervios i tendones deben hacerse en las *caras laterales* i mas cerca del dorso que de la planta.

En los *ortejos* es mas conveniente, tomando en cuenta la retraccion ulterior del tejido cicatricial, practicar *dos pequeñas incisiones laterales;* en cambio para los *metatarsianos* basta con *una incision dorsal* a lo largo de los tendones estensores i de las ramas dijitales de los nervios peroneos. La incision *debe pasar* los límites de las articulaciones próximas, si se quiere disponer de un espacio suficiente. En lo demas, estas operaciones son enteramente semejantes a las respectivas en la mano.

Reseccion tarso metatarsiana i tarsectomía anterior.—Tienen gran importancia, especialmente en la tuberculósis del tarso anterior, que comienza frecuentemente en la base de los metatarsianos. Las cápsulas articulares se hallan en comunicacion recíproca; pero sucede a veces que las hai incomunicadas con el resto, como la del primer metatarsiano con el primer cuneiforme; las que existen entre la cabeza del astrágalo i el escafóides, entre el astrágalo i el calcáneo i en las caras anterior i posterior del cubóides.

En estos casos se harán resecciones parciales.

TARSO METATARSIANA.—Es la reseccion de la base de los

metatarsianos i de las superficies articulares de los huesos correspondientes del tarso (cuneiformes i cubóides).

Desgraciadamente, la afeccion tuberculosa se estiende con gran rapidez i cuando están interesadas las articulaciones es mas seguro para el éxito definitivo estirpar al mismo tiempo no sólo los cuneiformes i el cubóides, sino tambien el escafóides; i aun si la afeccion es difusa deben resecarse ademas las superficies articulares del astrágalo i del calcáneo. Tal proceder se denomina *tarsectomía anterior.*

La reseccion tarso-metatarsiana se practica con dos incisiones dorso laterales.

La interna se dirije desde el tercio posterior del primer metatarsiano hasta la circunferencia interna de la cabeza del astrágalo, que se hace visible colocando el pie en abduccion. El corte interesará sólo la piel, a fin de no abrir la cápsula de la articulacion tibio-tarsiana que se desliza sobre el cuello del astrágalo. Esta incision comienza por dentro de los estensores del dedo gordo, secciona las inserciones del tibial anterior en el primer metatarsiano i en la primera cuña i pone a descubierto las caras dorsales del cuneiforme i del escafóides. Hácia abajo se descubre la cara inferior de este hueso, quedando el tendon del tibial posterior hácia atras i abajo.

La incision esterna se dirije desde el tercio posterior del quinto metatarsiano hasta la cara superior del cuerpo del calcáneo por delante del maléolo esterno; i va por fuera de los tendones. Se levanta la insercion del peroneo anterior en el quinto metatarsiano, poniendo a descubierto la cara superior de la base de los metatarsianos i del cubóides. Para descubrir la cara inferior de este hueso se debe desprender el tendon del peroneo lateral corto de su insercion en el quinto metatarsiano i sacar el tendon del peroneo lateral largo del canal que existe en las caras esterna e inferior del cubóides, desviándolo hácia atras. Hecho esto se practica la reseccion de las bases de los metatarsianos i de las superficies articulares de los huesos correspondientes del tarso.

En los casos graves, sobre todo cuando ya existen abscesos en el dorso del pie, o están mui interesadas las partes blandas se unen por delante, con una incision trasversal, los dos cortes laterales ya indicados, tallando así un colgajo dorsal. La incision trasversal interesa la piel i la aponeurósis i respeta ten-

dones, nervios i vasos, que se dejan desviar fácilmente a los lados.

Con este mismo método pueden resecarse, si fuese necesario, todos los huesos del tarso anterior i aun las superficies articulares del calcáneo i astrágalo (tarsectomía anterior).

Tarsectomia posterior.—Puede ser parcial, cuando se resecan el calcáneo o el astrágalo; total, la que consiste en la estirpacion simultánea de ámbos huesos i aun los de la estremidad inferior de la pierna i por último ósteoplástica (WLADIMIROFF-MIKULICZ).

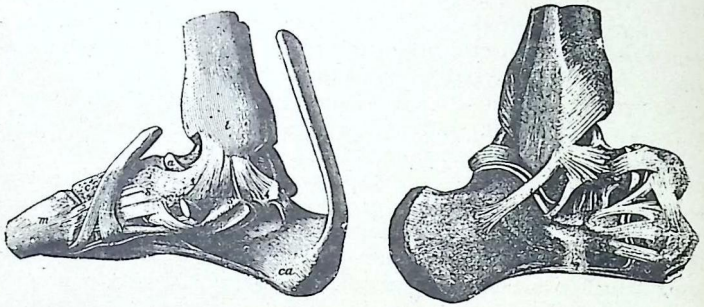

FIG. 72.—ARTICULACION TIBIO-TARSIANA
(Cara interna, cara esterna)

RESECCION DEL CALCÁNEO.—Esta operacion cuyas reglas jenerales vamos a indicar se efectúa en la práctica pocas veces de una manera típica, porque es mui raro que la lesion esté limitada a este hueso en el momento de intervenir. Acontece en la práctica que una afeccion del calcáneo como una herida de bala, una osteítis sifilítica o un foco de osteítis tuberculosa compromete sólo una parte del hueso i entónces no se le reseca en totalidad; el cirujano limita en lo posible su intervencion, contentándose con estraer las esquirlas, con raspar o cincelar la produccion ósea exuberante (ósteofito); o bien con vaciar por medio de la cucharilla el foco tuberculoso hasta la parte del hueso que esté sano. Sin embargo, un tumor maligno, un ósteo-sarcoma, puede comprometer todo el calcáneo i su reseccion da excelentes resultados; como hemos tenido ocasion de comprobarlo últimamente.

En un segundo grupo de casos la afeccion tuberculosa no se limita al calcáneo; invade la articulacion calcáneo-astragaliana, compromete el cubóides, o bien la parte inferior de los huesos de la pierna. No basta entónces con la reseccion del calcáneo i hai que hacer por lo ménos una reseccion total del tarso.

El método operatorio que describe FARABEUF es, con pequeñas modificaciones, mui semejante al de OLLIER i al de KOCHER.

Se traza una incision que parta de la tuberosidad del quinto metatarsiano, i divida la piel i el tejido celular horizontalmente i que continúe inmediatamente por encima del reborde de la planta del pie, se contornea el talon i se llega hasta la cara interna a unos 3 ó 4 centímetros por delante de la línea media posterior. Sobre esta incision horizontal, inmediatamente por delante i a lo largo del borde esterno del tendon de Aquiles, se traza otra perpendicular de unos 5 centímetros mas o ménos.

El *método de Ollier* se limita a practicar la incision vertical i la horizontal esterna sólo hasta el tendon de Aquiles. Este proceder tiene la ventaja de que, esplorados los huesos, si el cirujano cree conveniente la amputacion total del pie quedan intactas las partes blandas para formar un colgajo póstero-interno.

El *procedimiento de Kocher* se diferencia del de Farabeuf, en que la incision vertical desciende por el lado interno del tendon de Aquiles.

Volviendo al procedimiento de Farabeuf, con la incision ya descrita se han formado dos colgajos triangulares, uno ántero-superior, que comprende los tendones peroneos i el otro póstero-superior, que comprende el tendon de Aquiles.

Con esta misma incision se efectúa fácilmente el desprendimiento de las partes blandas de la planta, por debajo del calcáneo. Hai que tener precaucion, cuando se profundizan las incisiones, de detenerse a dos dedos de la tuberosidad del quinto metatarsiano a fin de conservar los tendones peroneos.

Se comienza por denudar con la rujina de atras adelante i de abajo arriba la cara esterna del calcáneo. Se desprende el ligamento peroneo-calcáneo i se llega hasta la interlínea calcáneo-astragaliana esterna, desinsertando la cápsula.

En seguida se levanta el colgajo póstero-superior. Se flecta el pie a fin de permitir el trabajo de denudacion del hueso. Se puede con la rujina desprender de fuera adentro el periostio retro-calcáneo i la insercion del tendon de Aquiles i en seguida el periostio i la masa grasosa que cubre el calcáneo por encima. Se denuda así la parte interna de la estremidad posterior, hasta la misma escavacion.

Hai que descorticar ahora la cara plantar, llevando la rujina

de arriba abajo i de afuera adentro. Los puntos mas difíciles son la parte inferior del cuerpo del hueso i la tuberosidad anterior donde se inserta el ligamento calcáneo cuboideo. Una vez que se ha descubierto la parte esterna de la interlínea calcáneo-cuboidea se la abre lo mismo que en la parte inferior.

Se denuda ahora la escavacion i por encima de la apófisis mayor se desinserta el músculo interóseo con el músculo pédio. Se levantan las fibras superiores calcáneo-cuboídeas i se penetra profundamente en el túnel interóseo para romper las fibras internas.

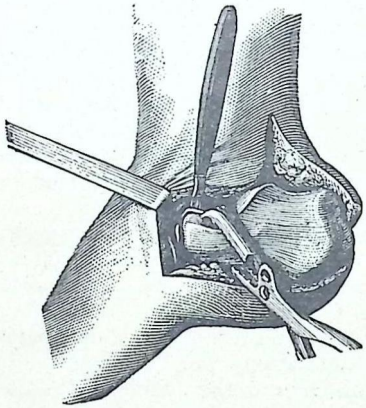

FIG. 73.—RESECCION DEL CALCÁNEO

La palanca toma la apófisis mayor i el bisturí divide la insercion del ligamento en Y.

Hai que tomar por fin el calcáneo con una fuerte pinza i a medida que se trata de estraer el hueso se incinden las adherencias que aun lo detengan.

El calcáneo ofrece una palanca poderosa a los músculos de la pantorrilla i por lo tanto, cuando se le reseca, se dificulta mucho la marcha; la rotacion i sobre todo la flexion plantar están impedidas. Los resultados son mejores cuando se puede conservar el periostio, principalmente en los individuos jóvenes, la insercion del tendon de Aquiles i si es posible la tuberosidad mayor mejoran el resultado operatorio.

RESECCION DEL ASTRÁGALO.—Se efectúa en casos de lesiones traumáticas (luxaciones), de afecciones tuberculosas o bien para remediar el equinismo del pie zambo.

El astrágalo reposa sobre el calcáneo al cual está fijado por el ligamento interóseo que se puede incindir por fuera. Ademas la mortaja tibio-peronea abraza su polea fijándose por ligamentos maleolares.

Es *preciso esplorar* con cuidado la rejion; determinar el contorno de los maleólos i marcar el trayecto de los tendones entre

los cuales están situadas las dos zonas operatorias. *Adentro tenemos* el tendon del tibial anterior, premaleolar, que desciende oblicuamente hácia la base del primer metatarsiano i el tibial posterior retromaleolar que, horizontal, llega al escafóides.

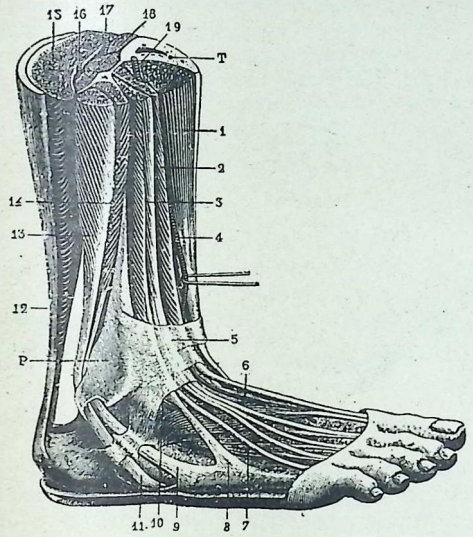

FIG. 74.—MÚSCULOS I TENDONES (pierna i pie)

1, tibial anterior; *2*, estensor del dedo gordo; *3*, comun de los dedos; *4* i *19*, a. tibial anterior; *5*, ligamento anular; *6*, pédia; *7*, pédio; *8*, insercion peroneo anterior; *9* i *14*, peroneo lateral corto; *10*, peronea anterior; *11* i *13*, peroneo lateral largo; *12*, tendon Aquíles; *15*, sóleo; *16*, peronea; *17*, tibial posterior; *18*, flexor dedo gordo.

Por fuera, el peroneo anterior premaleolar, desciende hácia la base del quinto metatarsiano i el peroneo lateral corto, retro maleolar, se hace casi horizontal para llegar a la tuberosidad del quinto hueso del metatarso. Entre estos tendones, tanto por el lado interno como por el esterno, se debe penetrar hasta el hueso.

La *insicion esterna* tegumentaria de unos 6 cm. comienza a algunos milímetros por encima de la interlínea tibio-astragaliana, a lo largo i por detras del tendon del peroneo anterior i se continúa en el tarso. De la mitad de esta incision se hace partir otra que sea perpendicular i mas corta que la anterior i que, dirijiéndose oblicuamente hácia atras, llegue hasta por debajo del vértice del maléolo peroneo. Se incinde profundamente, se disecan los dos pequeños colgajos triangulares así formados; se separan el superior hácia atras i el inferior hácia abajo. De esta manera quedan a descubierto el lado esterno de la articulacion, el cuello i la cabeza del astrágalo.

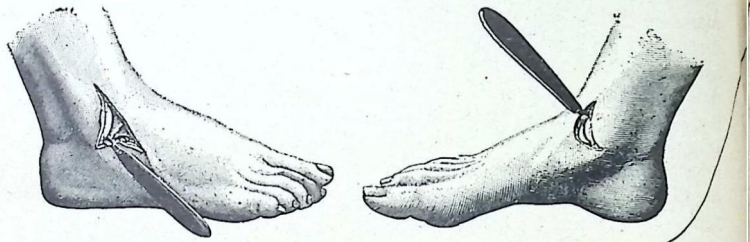

FIG. 75.—RESECCION DEL ASTRÁGALO.

Se coloca el pie en una lijera estension i se corta el ligamento peroneo-astragaliano anterior, quedando a descubierto el cartílago lateral de la polea. Separando el labio anterior de la incision conjuntamente con la cápsula i los tendones, se introduce el cuchillo de plano por delante de la polea bajo el ligamento tibio-astragaliano anterior que se desprende así del cuello del astrágalo i sin sacar el cuchillo de esta posicion, se dividen hácia adelante las fibras dorsales astrágalo-escafoídeas. Se encuentra entónces denudada la cabeza del hueso. Con un bisturí corto o con la rujina se incinde el ligamento interóseo en el fondo de la ranura calcáneo-astragaliana.

Por el lado esterno queda solo el ligamento peroneo-astragaliano posterior, que es profundo i horizontal. Estando siempre el pie en estension moderada, se introduce de plano la lámina del cuchillo con el cortante hácia abajo, entre el astrágalo i la punta del maléolo. El mango del instrumento queda hácia abajo durante la introduccion; para seccionar el ligamento basta entónces con levantarlo sin retirar el cuchillo, es decir, se efectúa un verdadero movimiento de báscula.

Así pues, por el lado esterno hemos incindido el ligamento peroneo-astragaliano anterior, el tibio-astragaliano anterior, las fibras dorsales astrágalo-escafoídeas, el ligamento interóseo calcáneo-astragaliano i el ligamento peroneo-astragaliano posterior.

A la izquierda, seccion del ligamento profundo peroneo-astragaliano posterior, i a la derecha de las fibras profundas tibio-astragalianas. (*)

En el *lado interno se incinde,* por delante i por debajo del maléolo, en una estension de cinco centímetros siguiendo una direccion curva a fin de poner a descubierto la articulacion astrágalo-maleolar. Esta incision tegumentaria respetará los tendones de los tibiales i, una vez separados se puede dividir las dos capas de fibras que se dirijen desde la tibia al cuello del astrágalo, por una parte, i al escafóides por la otra. Se incinde ahora el ligamento profundo tibio-astragaliano posterior procediendo como lo hemos hecho con el peroneo-astragaliano posterior.

Seccionados ya los principales ligamentos que sostienen fuertemente el astrágalo en su situacion normal, se introduce por la herida esterna una palanca, la de Farabeuf, i se toma el cuello trasversalmente; se luxa la cabeza i se intenta arrancar el hueso con fuerza. Si esto no se consigue, si aun queda fijo por algun trozo de ligamento, lo que se observa con frecuencia, se debe entónces repasar con el cuchillo la superficie ósea al mismo tiempo que con la palanca se imprimen movimientos.

Naturalmente en los casos de traumatismos o de afecciones tuberculosas la operacion es mas sencilla.

TARSECTOMÍA POSTERIOR TOTAL.—Consiste en la estirpacion simultánea del astrágalo i del calcáneo, acompañada en algunos casos de las superficies articulares adyacentes. Es indispensable que se puedan conservar los tendones i músculos que sirven para mover el pie, es decir, los peroneos i los dos tibiales anterior i posterior.

Se traza un corte que, comenzando en la cara esterna a la distancia de cuatro traveses de dedo por encima de la articulacion tibio-tarsiana i al lado del tendon de Aquiles, descienda por de-

(*) Segunda de la fig 75

tras del maléolo esterno i de los tendones de los peroneos hasta llegar a la tuberosidad del quinto metatarsiano.

Con este corte i despues de abrir las vainas tendinosas de los peroneos i de levantar hácia adelante los tendones de estos músculos, se desarticulan el astrágalo i el calcáneo i se escinden las superficies articulares de la tibia i del peroné por una parte i por la otra las del escafóides i del cubóides. Es mui conveniente conservar una parte de la prominencia del maléolo esterno, a fin de que los tendones de los peroneos queden por detras.

Si es posible, tiene grandes ventajas la conservacion de la tuberosidad del calcáneo, puesto que así quedan las inserciones de los músculos posteriores, pudiéndose ademas aprovechar este trozo de hueso de un modo análogo a lo que se hace en el método de amputacion osteoplástica de Pirogoff.

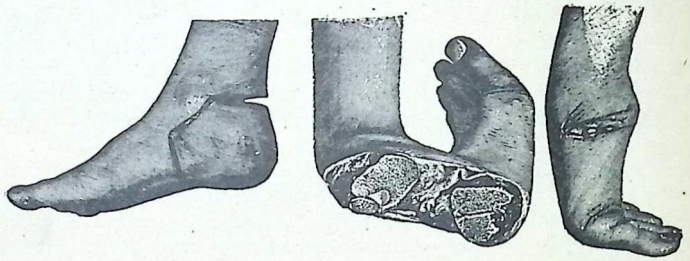

FIG. 76.—RESECCION ÓSTEO-PLÁSTICA DEL PIE (WLADIMIROFF-MICULICZ)

RESECCION ÓSTEOPLÁSTICA DEL TARSO (MIKULICZ-WLADIMIROFF).—Se estirpan la mortaja tibio-peronea, el astrágalo, el calcáneo i una parte de los huesos cubóides i escafóides. En algunos casos se ha llegado a resecar todo el tarso i sus articulaciones, aplicando las bases aserradas de los metatarsianos a la superficie tambien aserrada de los huesos de la pierna, de tal modo que el pie viene a quedar vertical o sea en la prolongacion del eje del miembro, en la posicion de un pie equino artificial. El operado caminará apoyándose en la cara anterior de las cabezas de los metatarsianos i con los ortejos en flexion dorsal forzada. Si se pueden aserrar los huesos escafóides i cubóides, o cortar a traves este último i los cuneiformes, se obtiene una superficie de seccion mas ancha i mas sólida. Conjuntamente con el esqueleto se escinde toda la piel del talon.

Esta operacion puede salvar al enfermo de la amputacion de la pierna i presenta particular interes en cirujía militar. Sus indicaciones principales son:

1.° Caries del pie con localizacion en el astrágalo, calcáneo i articulacion tibio-astragaliana;

2.° Pérdidas de sustancia estensas en la rejion del talon;

3.° Heridas del talon, especialmente heridas de bala (granadas en los soldados de caballería);

4.° Tumores malignos de dicha rejion, ósteo-sarcoma, melano sarcoma; i

5.° Con un fin ortopédico, en el acortamiento de la pierna debido a una luxacion de la cadera o una reseccion de la rodilla, o bien para mejorar las condiciones de un pie equino paralítico.

El manual operatorio es el siguiente: se trazan dos incisiones trasversales, la primera en la planta del pie correspondiendo sus dos puntos terminales a los límites laterales de la línea de Lisfranc, i la segunda inmediatamente por encima de los maléolos abarcando sólo la parte posterior de la pierna.

Los estremos anteriores de estas incisiones trasversales se unen siguiendo el camino mas corto. Como lo hemos dicho, se escinde toda la porcion de partes blandas comprendida entre estas incisiones, i se resecan despues de abrir la articulacion tibio-tarsiana en la parte posterior, la mortaja tibio-peronea, i, segun la estension de la afeccion ósea, sólo el calcáneo i el astrágalo o bien se puede llevar esta reseccion hasta la parte posterior de los metatarsianos.

Hecho esto se adaptan las dos superficies óseas i se suturan.

Las incisiones ya descritas son aplicables en el supuesto de que exista no sólo afeccion del hueso sino tambien perdida de sustancia de la piel del talon; pero, cuando se trata de operaciones ortopédicas en que se puede utilizar la piel i aserrar los huesos a voluntad, puesto que no están afectados, se preferirá entónces un corte idéntico al indicado para la reseccion total del tarso posterior (KOCHER); es decir, una incision arqueada póstero-esterna que, comenzando a cuatro traveses de dedo por encima de la articulacion del pie, descienda por detras del maléolo esterno i de los tendones de los peroneos i llegue hasta la mitad del quinto metatarsiano. Así se descubren los hue-

sos i articulaciones que hai entre la pierna i el metatarso, desprendiendo el tendon de Aquiles con el periostio del calcáneo, sacando los tendones de los peroneos de sus vainas, desviándolos hácia adelante i por fin separando las inserciones tendinosas de todos los músculos largos del pie: la de los peroneos anteriores i laterales, de la cara superior, esterna e inferior de los huesos del metatarso i la de los tibiales anterior i posterior, de las caras superior, interna e inferior de dichos huesos.

En este caso de reseccion ortopédica, que se efectúa para dar mayor lonjitud a la pierna o para hacer útil un pie-equino paralítico, basta con aserrar sólo la estremidad inferior de los huesos de la pierna por una parte, i el escafóides i el cubóides por la otra, dejando así una superficie ancha que permita su fácil coaptacion ayudada por una sutura.

Reseccion de la articulacion tibio-tarsiana.—La articulacion es abordable por sus lados; no pasa lo mismo hácia adelante donde se encuentran los tendones del tibial anterior (que se inserta en el primer cuneiforme i estremidad posterior del primer metatarsiano), de los estensores comun de los ortejos i propio del dedo gordo i del peroneo anterior (que se inserta en la base del quinto metatarsiano) conjuntamente con el nervio i los vasos tibiales anteriores; hácia atras, debajo del tendon de Aquiles, están los tendones peroneos (1) por fuera i por dentro el flexor propio, el tibial posterior (que se inserta en el tubérculo del escafóides), el flexor comun i el nervio i vasos tibiales posteriores.

Hai que tomar en cuenta el aparato ligamentoso i la mortaja tibio-peronea que abraza el astrágalo

Desde luego existe el tabique interóseo tibio-peroneo, tanto mas ancho cuanto mas se separa de la articulacion, puesto que en su vecindad los huesos están en contacto. Por otra parte los maléolos están fuertemente unidos a los huesos de la primera fila del tarso de una manera casi simétrica, como ya lo hemos visto en las resecciones del calcáneo i del astrágalo.

En el lado interno, a partir de todo el vértice maleolar, se estiende un abanico de fibras superficiales cuya base se fija en la apófisis menor del calcáneo, en el ligamento calcáneo-escafoídeo i en el escafoides. Las fibras tibio-astragalianas, mas profundas, se dirijen unas hácia adelante i las mas resistentes hácia atras.

Al lado esterno el ligamento peroneo calcáneo es superficial; mas profundamente existe un plano resistente formado por las fibras peroneo astragalianas anteriores i peroneo-astragalianas posteriores.

(1) El largo se inserta en el tubérculo esterno de la estremidad posterior del primer metatarsiano, enviando una espansion a la cara inferior del primer cuneiforme, despues de haber contorneado el maléolo esterno, de haberse deslizado por la cara esterna del calcáneo i encajado en la gotera del cubóides para atravesar diagonalmente la planta del pie. El corto se se inserta en la estremidad posterior del quinto metatarsiano.

La reseccion tibio-tarsiana no da siempre resultados satisfactorios, debido a la forma complicada de la articulacion i a la frecuencia con que la lesion interesa los huesos a diferentes alturas. De ahí nacen las repetidas tentativas para mejorar la técnica operatoria, habiéndose llegado a trazar las incisiones en todos los lados de la articulacion i en todas direcciones.

El resultado funcional satisfactorio depende de la solidez de la nueva articulacion i de la posicion en que se deje el pie. Una seudoartrósis sólida con pequeña movilidad es el mejor de los éxitos; sin embargo, una anquilósis completa es igualmente buena porque las articulaciones anteriores, con su movilidad, facilitan la marcha. El pie debe estar en ángulo recto con respecto a la pierna i entre la ab i la aduccion.

El método de LANGENBECK (1864) con incisiones lonjitudinal bilaterales da excelentes resultados en los traumatismos articulares; en cambio no basta en los casos de tuberculósis, porque a pesar de sacrificar grandes estensiones óseas no permite un examen completo de la articulacion. Esto se consigue con el método de luxacion de Kocher.

Creemos por lo tanto que, conociendo bien la técnica de estos dos métodos, el cirujano puede satisfacer todas las necesidades de la práctica. Cuando la lesion de los huesos del tarso es mui estensa puede tentarse la operacion ósteoplástica. WLADIMIROFF-MICULICZ ántes de resolver una amputacion de la pierna.

PROCEDIMIENTO DE LANGENBEC *(incisiones laterales combinadas)*.—En la *cara esterna* comienza la incision de seis a ocho centímetros por encima de la interlínea siguiendo el peroné borde esterno de él, hasta el nivel de la punta del maléolo, en donde se cruza con una segunda horizontal que comprenda un centímetro hácia atras i dos o tres hácia adelante, pudiéndose prolongar cuando es necesario estirpar el astrágalo.

Dividido lonjitudinalmente el periostio, se desprenden sus dos labios con la rujina hácia adelante i hácia atras. En seguida con la rujina curva se franquea el espacio interóseo i se despega el periostio de la tibia hácia adelante. Otro tanto se hace por la parte posterior.

En la cara interna se incinde la piel siguiendo la tibia hasta el vértice del maléolo. Se cruzan los dos estremos de esta incision lonjitudinal con otras dos; la que va por debajo del maléolo es arqueada en forma de ancla i su rama anterior puede prolongarse hasta el tendon del tibial anterior si se quiere estirpar el astrágalo i la superior horizontal; sirve para dar mas campo a la lonjitudinal constituyendo así dos colgajos. Se divide el periostio a lo largo i tambien trasversalmente arriba como lo hemos hecho con la piel, i con la rujina curva se continúa este desprendimiento hasta llegar el periostio levantado por la cara esterna.

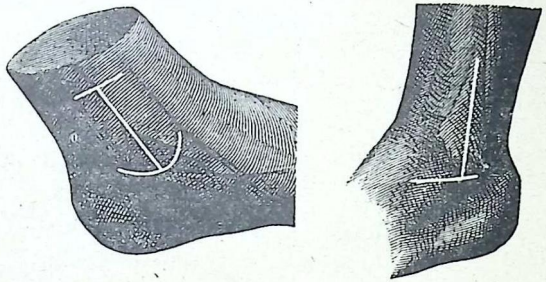

FIG. 77.—RESECCION TIBIO-TARSIANA
(incisiones interna i esterna)

Los maléolos deben quedar completamente libres de sus ligamentos.

Se colocan ahora por delante i por detras de los huesos dos separadores a fin de protejer las partes blandas. Se pueden aserrar valiéndose ya sea de la sierra de arco introduciendo la lámina desarticulada o bien de la de Gigli. Es conveniente dirijir el rasgo *hácia atras i abajo,* a fin de evitar el equinismo consiguiente.

Se toma ahora con la palanca el estremo peroneo, se le tira hácia afuera i se completa con la rujina la desinsercion de sus fibras ligamentosas; otro tanto se hace con la tibia.

Se examina el astrágalo; si está sano se asierra horizontalmente sólo la polea articular. En caso de que la lesion haya comprometido ademas la sinovial articular i el astrágalo mismo,

entónces se reseca, prolongando hácia adelante, como ya lo hemos dicho, las incisiones horizontales internas i esternas.

PROCEDIMIENTO DE KOCHER.—*Incision arqueada lateral esterna; método de luxacion.*—La incision comienza en el tendon de Aquiles a unos cuatro traveses de dedo por encima del maléolo peroneo, desciende arqueándose un poco por detras de dicho maléolo i llega hasta el nivel de la articulacion astrágalo calcaneana. De esta manera se puede enuclear el astrágalo sin dificultad cuando está interesado el hueso i la articulacion subyacente.

El corte interesa la piel i la aponeurósis. El estremo de la incision arqueada avanza hasta el tendon del peroneo anterior, descubriéndose entónces las vainas tendinosas de los músculos peroneos laterales largo i corto, que se incinden hácia arriba hasta el nivel de la incision cutánea. En algunos casos, para disponer de mayor espacio hai necesidad de seccionar estos tendones, teniendo la precaucion de fijar sus estremos a fin de suturarlos posteriormente. Se desprende el periostio que reviste la cara esterna e inferior del maléolo esterno i se abre la articulacion.

Se disecan i desprenden ahora las inserciones de la cápsula a lo largo de la cara esterna del astrágalo i se separan, seccionándolos al ras del hueso, los tres ligamentos que parten de la cara interna i del estremo del peroné para dirijirse al astrágalo i calcáneo.

A lo largo del borde anterior de la tibia se desprende la insercion capsular con el periostio hasta llegar al maléolo interno, teniendo cuidado de levantar los tendones estensores. Otro tanto se hace junto al borde posterior de la tibia, cuidando que las vainas tendinosas de los peroneos se mantengan formando un todo continuo con el periostio.

Por medio de un movimiento de áduccion se disloca el pie hácia el plano medio, sobre el maléolo interno, de modo que la polea del astrágalo quede vuelta hácia abajo i la planta del pie hácia arriba. Cuando el hueso está reblandecido por la lesion, no es raro que se fracture al practicar esta maniobra, lo que por lo demas no tiene importancia alguna.

Ahora se puede inspeccionar prolijamente la articulacion que queda perfectamente accesible para cualquiera intervencion.

Podemos limitarnos a una simple artrotomía, o bien efectuar

una artrectomía, una reseccion de la articulacion i aun del astrágalo en caso de necesidad.

Siempre que sea posible se conservará en el vértice del maléolo tibial el fuerte ligamento lateral interno. Cuando lo exija la lesion patolójica habrá que seccionarlo a raiz del hueso.

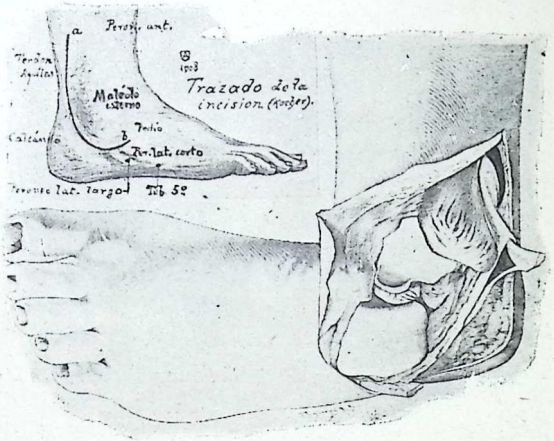

FIG. 78.—MÉTODO DE LUXACION (KOCHER)

El método descrito conserva intactos el aparato ligamentoso del lado interno i el apoyo del maléolo en el esterno, cuando la afeccion no obligue a resecar las epífisis de los huesos de la pierna.

Reseccion de la rodilla.—La rodilla es sitio de afecciones quirúrjicas mui variadas i que requieren intervenciones de carácter diferente. Sin hablar de las inyecciones de yodoformo o cloruro de zinc que se emplean en las tuberculósis, así como la inmovilizacion, nos ocuparemos solamente de la artrotomía, de la artrectomía i de la reseccion propiamente tal, que tienen sus indicaciones bien precisas.

Antes diremos dos palabras de la *anatomía* de la rodilla, en lo que se refiere a la sinovial articular i al cartílago de conjugacion que tiene mucha importancia en el crecimiento fisiolójico del miembro inferior.

Tres huesos forman la articulacion de la rodilla (el fémur, la rótula i la tibia) Los meniscos articulares son superficies de deslizamiento que se escinden junto con el platillo tibial en las resecciones. Los ligamentos articulares, destinados a reforzar la cápsula son: el ligamento anterior o rotuliano, el posterior, dos laterales (interno i esterno), i los dos ligamentos cruzados.

El *cartílago de conjugacion* (cartílago fértil) de la estremidad inferior del fémur está colocado ántes de la pubertad, a un *centímetro i medio* de la epífisis femoral i el de la tibia a un centímetro; *despues de esta edad* se podrá resecar *centímetro i medio de tibia i dos i medio de fémur* sin perturbar el crecimiento del miembro. FARABEUF hace notar que, si a un niño de ocho años, por ejemplo, se le resecan los cartílagos epifisiarios de la tibia i del fémur perderia por lo primero un crecimiento ulterior hasta de diez centímetros, i por lo segundo hasta quince i mas. Por lo tanto, en estos casos debe hacerse una reseccion intra-epifisiaria; en cambio la reseccion ultra-epifisiaria (hasta diez centímetros del esqueleto de la rodilla), podrá practicarse sólo en los individuos que hayan terminado su crecimiento.

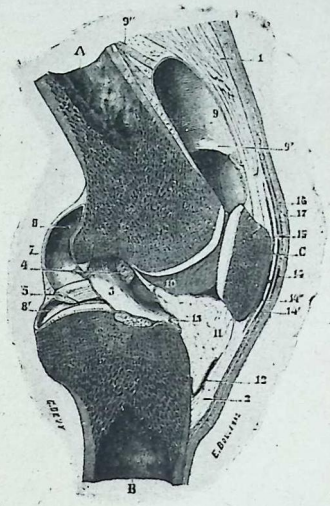

FIG. 79
ANATOMÍA DE LA ARTICULACION DE LA RODILLA

La sinovial de la rodilla es la mas estensa i complicada de las serosas articulares i hai que tener presente su conformacion en las artrotomías i artrectomías. Toma nacimiento hácia adelante sobre el reborde superior de la tróclea femoral, se dirije hácia arriba tapizando la cara anterior del fémur en una altura variable (dos a seis centímetros); se refleja hácia adelante i abajo, desciende a lo largo de la cara profunda del cuádriceps hasta el borde superior de la rótula donde se interrumpe (fondo de saco sub-cuadricipital). Al nivel de su borde inferior la sinovial encuentra el paquete adiposo anterior al que tapiza formándole una envoltura completa para ir a fijarse en la tibia por delante del ligamento cruzado anterior. Hácia atras la sinovial reviste las caras anterior i lateral de los ligamentos cruzados i al nivel del ligamento posterior de la articulacion se refleja hácia afuera para tapizar sus caras laterales. Quedan pues los ligamentos cruzados comprendidos en una especie de meso formado por la serosa, pudiéndose llegar a ellos por la parte posterior i media de la articulacion sin interesar la sino-

vial. Sobre los lados la sinovial, a partir de la superficie cartilajinosa del fémur, tapiza la cara interna de la cápsula articular, hasta el reborde superior de los fibro-cartílagos semilunares donde se inserta; desde el reborde inferior de los mismos viene a terminarse alrededor de las cavidades glenoídeas de la tibia.

Las afecciones de la sinovial de la rodilla son estremadamente frecuentes, pudiéndose encontrar todas las variedades de artrítis (traumáticas, reumáticas, blenorrájicas, sifilíticas, tuberculosas, etc.). Segun el caso se forma en el interior de la sinovial un derrame sanguíneo (hemartrósis, uno seroso (hidrartrósis), o purulento (piartrósis) o bien por último fungosidades.

La artrotomía o simple abertura de la articulacion. —Está indicada para la evacuacion de un derrame; cuando es sanguíneo basta con una sola incision ordinariamente esterna. En los casos de supuracion se impone una incision bilateral. Cada una sigue el borde de la rótula en toda su estension. Incindidas la piel i la capa grasosa, se llega a la aponeurósis i se penetra fácilmente en el intersticio del ligamento rotuliano i de cada una de las espansiones de los vastos. Se colocan drenajes, uno que atraviesa el fondo de saco superior de la articulacion, i otro inferior por debajo del ligamento rotuliano.

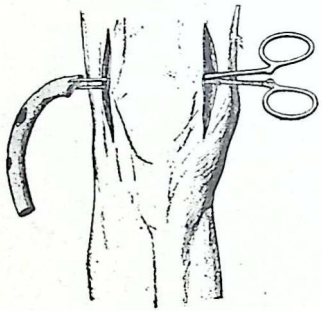

Fig. 80
Artrotomía con drenaje consecutivo

La artrectomía, o reseccion de la sinovial articular.—Se practica sobre todo en los niños a fin de estirpar las partes enfermas, evitando así las desventajas del acortamiento del miembro i esperando siempre obtener una articulacion movible. Cuando se procede asépticamente, la artrectomía no presenta peligro alguno, pero sólo por escepcion se consigue la movilidad articular i aún entónces esto llega a ser un inconveniente porque se produce una flexion del miembro.

La reseccion de la rodilla.—Tiene por objeto estirpar no sólo la sinovial i los tejidos vecinos enfermos, sino tambien los estremos óseos articulares. Tiene la ventaja que estirpa radicalmente las partes enfermas i consigue una anquilósis ósea en buena posicion evitando los peligros de una contractura secundaria en flexion; pero la línea epifisiaria se hiere fácilmente i ya hemos visto los peligros que esto trae consigo. Por lo tanto, está contra-indicada en los niños menores de quince años.

En los casos de tuberculósis de los adultos es una operacion típica.

Incision unciforme esterna (Kocher).—Permite estirpar todos los tejidos enfermos de la articulacion i puede servir para la artrotomía, para la artrectomía o bien para la reseccion total de la rodilla.

La incision comienza sobre el vasto esterno a una distancia de cuatro traveses de dedo por encima del estremo superior de la rótula i desciende primero verticalmente por su lado esterno i a dos traveses de dedo por fuera; se encorva poco a poco hácia la línea media i termina en la cara interna de la tibia por debajo de su tuberosidad anterior.

Se dividen la piel i la fascia lata, que es mui resistente i cuyas fibras se dirijen oblicuamente hácia adelante; en la parte superior aparece el borde esterno del vasto esterno que se divide; mas abajo, la cara esterno de la cápsula articular; descendiendo, se ve tejido adiposo, i en la parte inferior de la incision, el borde esterno del ligamento rotuliano a lo largo del cual se secciona sobre el hueso, hasta llegar por debajo de la tuberosidad tibial, que se cincela juntamente con el ligamento i con el periostio i se desvian hácia la línea media.

En la parte superior de la incision, por debajo del vasto i sobre la cara esterna del cóndilo esterno del fémur, se divide la cápsula articular i se pone al descubierto el estremo superior de la bolsa sub-cuadricipital. Hácia abajo se avanza hasta la línea media para separar (sin desprender la cápsula del menisco) el menisco esterno de los ligamentos cruzados en su estremidad anterior, i para desprenderlo con la cápsula de la circunferencia superior de la tibia.

En el lado interno se desvia hácia afuera el ligamento de la rótula entre la insercion anterior del ligamento cruzado i el menisco interno; se separa este último, i se desprenden la cápsula i el periostio del borde cartilajinoso del cóndilo interno de la tibia por debajo del menisco.

Se va doblando al mismo tiempo la articulacion cada vez mas, desprendiendo la cápsula de la tibia hasta llegar a colocar la rodilla en el grado máximo de flexion. Ahora se desprende

la insercion de los ligamentos cruzados al ras del hueso hasta llegar a la insercion posterior de los meniscos, que tambien se desprenden hasta la cara posterior de la tibia.

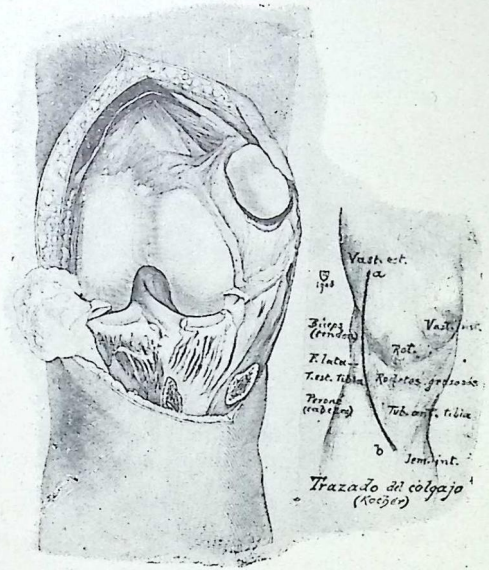

FIG. 81.—RESECCION DE LA RODILLA (KOCHER)

Cuando despues de abierta i estudiada así la articulacion, es necesario proceder a resecarla, entónces, despues de haber desprendido la insercion del ligamento de la rótula, no se penetra en la cápsula articular sino que se diseca a fin de desprenderla como una masa, en toda la estension de los bordes cartilajinosos del fémur, de la tibia i de la rótula.

Ademas hai tres procedimientos de reseccion con incision trasversal: 1.° el de TEXTOR, que incinde por debajo de la rótula a traves del ligamento rotuliano siguiendo una direccion convexa hácia abajo; 2.° el de VOLCKMANM cuya incision va de izquierda a derecha e incinde la rótula en la mitad; i 3.° el de HAHN en el que la incision, convexa hácia arriba, pasa por encima de la rótula i divide el tendon del cuádriceps.

Cuando el cirujano se propone la reseccion total de la articulacion, es mui recomendable la incision trasversal i arqueada de Textor, disecando hácia arriba el colgajo de partes blandas hasta por encima de la rótula. Se secciona la insercion tendinosa de los vastos, de tal manera que con la incision se rodee en forma de arco a la rótula i al mismo tiempo se corta tambien el grueso tendon del cuádriceps en el contorno superior del hueso; desde el borde superior de éste i en direccion descendente se divide la cápsula fibrosa poniendo al descubierto la sinovial en toda la parte superior de la incision. Se sigue la cara esterior de dicha membrana hasta donde se refleja sobre el fémur i se diseca conjuntamente con la serosa ósea hasta llegar al borde anterior de los cartílagos en toda su circunferencia. Se va disecando del mismo modo la cápsula fibrosa hácia abajo hasta que la insercion de la sinovial con la tibia queda completamente al descubierto por la parte esterna. Se seccionan el ligamento de la rótula i las inserciones superior e inferior de los ligamentos laterales. Hecho esto, se va desprendiendo la cápsula desde el borde de la tibia hasta la superficie de los cartílagos separando al mismo tiempo los meniscos. De esta manera, las superficies anterior i laterales de la cápsula junto con la rótula, se descubren formando un todo continuo, sin que sea necesario penetrar con el bisturí en tejido enfermo, es decir, que se trata como un verdadero tumor.

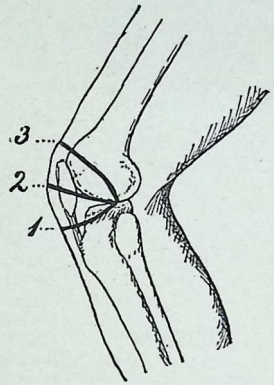

FIG. 82
RESECCION DE LA RODILLA

1, TEXTOR; *2*, VOLCKMANN; *3*, HAHN.

Con la escision de las paredes anterior i laterales de la articulacion en su totalidad, se consigue espacio suficiente para estirpar tambien la parte posterior, colocando para esto el miembro en flexion forzada. Con tal objeto se deben desprender ademas los ligamentos cruzados seccionándolos al ras del hueso. De este modo se puede llegar hasta la cara posterior de los cóndilos del fémur i de la tibia i conseguir la ablacion de todo el tejido que aparece interesado, pudiéndose tambien escindir las bolsas serosas, sobre todo la poplítea. Así queda una superficie limpia que, una vez aserrados los huesos, permitirá obtener una anquilósis resistente mediante su coaptacion exacta.

Se han propuesto distintos métodos de suturas de los huesos, desde el empleo de clavos, suturas metálicas, sutura perióstica, esta última ayudada naturalmente con la sutura de los músculos.

Uno de los procedimientos, recomendado por KOCHER i que parece lójico, consiste en aserrar el fémur, de modo que la superficie de seccion sea convexa i la tibia con una concavidad que se pueda ajustar a dicho hueso. El aserramiento del fémur en superficie convexa tiene ademas la ventaja

de que es el procedimiento que respeta con mas seguridad su línea epifisiaria que influye en el crecimiento ulterior.

Despues de coaptados los dos huesos se procede a practicar una sutura profunda que comprenda la aponeurósis i la piel al mismo tiempo.

FARABEUF describe este mismo procedimiento de TEXTOR. Su incision comienza por encima del cóndilo i llega hasta la articulacion para pasar por delante de la rodilla cruzando el tendon rotuliano i continúa al lado contrario de la misma manera; pero penetra desde luego en la articulacion dividiendo el tendon rotuliano, lo que evidentemente tiene inconvenientes en los casos en que hai derrames articulares de naturaleza infecciosa, en especial tuberculosa, i ademas, con este método hai que invertir hácia arriba la rótula juntamente con el cuádriceps, resultando difícil la escision de la bolsa que existe debajo de este músculo. Si la rótula está enferma debe estirparse; cuando está sana puede conservarse; en todo caso sirve para asegurar la anquilósis ósea por su adherencia con el muñon de reseccion.

Método de Volckmann.—Recomendado por BERGMANN, consiste en incindir desde un cóndilo a otro todas las partes blandas pasando por la mitad de la rótula. Se penetra en la articulacion por los lados, se asierra la rótula en la mitad i se separan hácia arriba i hácia abajo respectivamente estas dos mitades dejando abierta la articulacion para proceder a resecarla.

Una vez efectuada se suturan los dos fragmentos rotulianos, lo que contribuye a dar mayor solidez a la rodilla; i tiene importancia cuando la anquilósis no es completa para evitar la contractura en flexion que se produce mui a menudo posteriormente.

En resúmen, las indicaciones terapéuticas para la tuberculósis de la rodilla dependen de la edad del paciente, de su estado jeneral, de la duracion de la enfermedad i del compromiso de la articulacion. Cuando los enfermos son jóvenes, su estado de nutricion es bueno i el proceso poco avanzado, se debe recurrir al tratamiento conservador (vendaje enyesado que corrija las desviaciones, conjuntamente con inyecciones de yodoformo). Al contrario, cuando esta terapéutica fracasa hai que recurrir a la operacion. Los focos tuberculosos estra-capsulares deben estirparse completamente. La artrítis tuberculosa supurada, especialmente con formacion fistulosa, impone pronto la intervencion quirúrjica, que debe ser en los niños la artrectomía i en los adultos la reseccion. Esta debe tambien hacerse cuando no se ha conseguido correjir la contractura en abduccion i flexion. Por último un estado jeneral precario, focos múltiples supurados, i dejeneraciones amiloídeas, que demuestran una forma progresiva de tuberculósis, exijen la amputacion como único medio de salvar la vida del paciente.

Reseccion de la articulacion coxo-femoral.—Esta articulacion está rodeada por masas musculares espesas en medio de las cuales caminan vasos i nervios importantes. Concurren a formarla la cara esterna del hueso coxal i la estremidad superior del fémur. Presenta una cabeza articular, un cuello anatómico, dos tuberosidades (pequeño i gran trocánter), i un cuello quirúrjico. El cuello del fémur, que une la cabeza a la diáfisis femoral, corresponde en el triángulo de Scarpa a la bisectriz del ángulo abierto hácia afuera que forma la mitad esterna de la arcada crural con los vasos femorales. Su eje está dirijido oblicuamente de arriba abajo i de dentro afuera i forma con el cuerpo un ángulo (de flexion o de inclinacion) de

130° mas o ménos; ademas ofrece, con relacion al plano que pasa por el eje trasversal de los dos cóndilos femorales, otro ángulo (de torcion o de declinacion) abierto hácia adentro i adelante de 12° mas o ménos. Ahora bien, estos ángulos son susceptibles de modificaciones (raquitismo, ósteomielítis, fracturas, tuberculósis) que traen consigo actitudes viciosas en el miembro inferior. Una de estas deformaciones, la mas comun, se denomina coxavara, caracterizada por la aduccion i rotacion esterna, i es debida a la disminucion de ámbos ángulos.

El fémur i el hueso coxal están unidos por dos ligamentos: uno periférico, la cápsula i uno intra-articular el ligamento redondo. La cápsula forma un manguito que corresponde por su circunferencia mayor al reborde de la cavidad cotiloídea i por la menor al cuello del fémur, por lo tanto, es necesario incindirla lonjitudinalmente sobre el borde superior del cuello para hacer salir la cabeza femoral de la cavidad cotiloídea. La cápsula se estiende mas sobre la cara anterior que sobre la posterior del cuello, una porcion de éste, la que corresponde al tercio esterno de su cara posterior, se encuentra colocada por fuera de la cápsula. Existen ademas tres manojos ligamentosos, que refuerzan la cápsula esteriormente (ligamentos isquio-femoral, ílio-femoral i pubo-femoral). El ligamento ílio femoral (de BERTIN o en Y de BIGELOW) tiene mucha importancia en la actitud que toma el miembro en ciertas luxaciones.

La sinovial comprende dos partes, una la principal o sinovial propiamente dicha i otra pequeña que rodea el ligamento redondo.

Hácia adelante la articulacion coxo-femoral está recubierta por las partes blandas de la rejion del triángulo de Scarpa (de fuera adentro, tendon del recto anterior, psóas ilíaco, pectíneo i vasos femorales).

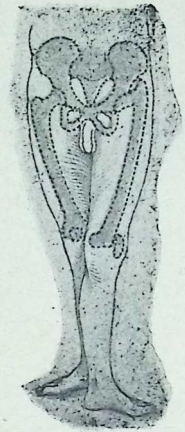

FIG. 83.—COXAVARA IZQUIERDA.

Hácia atras, que es la vía de eleccion para abordarla, está recubierta por las capas musculares de la rejion glútea, que recordaremos brevemente.

Por el tacto se pueden comprobar cuatro eminencias óseas: hácia arriba i atras la espina ilíaca póstero-superior, que se reconoce fácilmente porque domina una depresion donde cae el dedo cuando recorre la cresta ilíaca de delante atras; hácia arriba i adelante la espina ilíaca ántero-superior; hácia abajo i adentro el ísquion, i hácia abajo i afuera el gran trocánter, eminencia que a diferencia de las anteriores, sigue todos los movimientos del fémur. En el estado normal, cuando el fémur está flectado en ángulo recto sobre la pélvis, la línea que une la espina ilíaca ántero-superior al punto mas culminante de la tuberosidad isquiática es tanjente al borde superior del gran trocánter i divide al mismo tiempo la cavidad cotiloídea en dos partes iguales. Esta línea, denominada en clínica de Roser-Nélaton,

sirve para reconocer una luxacion de la cadera o una fractura del cuello femoral, porque entónces el vértice del gran trocánter esta colocado por encima.

Una vez disecados la piel i el tejido celular se encuentra la aponeurósis que, al nivel del borde ántero-superior del glúteo mayor, se divide en tres hojas, la superficial que recubre la cara superficial del glúteo mayor, la media que tapiza su cara profunda uniéndose a la anterior para formarle al músculo una vaina completa, i la profunda que reviste el glúteo medio i por debajo de él los músculos profundos de la nalga.

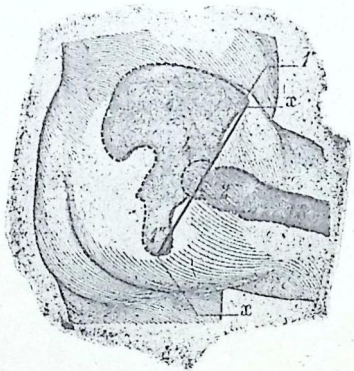

FIG. 84.—LÍNEA DE ROSER-NÉLATON

1, hueso ilíaco; *1'*, espina ilíaca ántero superior; *1''*, tuberosidad isquiática; *2*, borde superior del gran trocánter; *3*, diáfisis femoral; *4*, cavidad cotiloídea.

Por debajo de la aponeurósis se encuentran dos planos musculares. El superficial está constituido por el glúteo mayor hácia abajo i adentro i por el glúteo medio hácia arriba i afuera. Por debajo de estos dos músculos se encuentra de arriba abajo el glúteo menor que desciende de la parte anterior de la fosa ilíaca esterna hácia el borde anterior del gran trocánter; el piramidal que se inserta por dentro sobre la cara anterior del sacro, sale de la pélvis por la escotadura ciática mayor i se fija sobre el borde superior del gran trocánter; el jemelo superior parte de la cara posterior de la espina ciática i se inserta en el borde superior del obturador interno, que a su vez desde la cara interna de la membrana obturadora i bordes del agujero obturador, pasa por la escotadura ciática menor i se inserta sobre la cara interna del gran trocánter, por encima de la cavidad dijital; el jemelo inferior desde la cara posterior del ísquion se dirije al borde inferior del tendon del obturador interno, el obturador esterno se estiende desde la cara esterna de la membrana obturatriz a la cavidad dijital del gran trocánter. Por último el cuadrado crural va desde el lado esterno del ísquion hasta la estremidad superior del fémur.

Desde el punto de vista quirúrjico el mas importante de estos músculos es el piramidal, cuyo borde superior corresponde a la línea de cuello femoral; entre él i la escotadura ciática emerjen los vasos i nervios glúteos; entre su borde inferior i la espina ciática pasan los vasos i nervios pudendos internos, los isquiáticos i los nervios ciáticos. Como este músculo es un punto de guía en las intervenciones que se practican en esta rejion, conviene conocer a qué puntos de la nalga corresponden sus bordes. La situacion i direccion del borde superior están marcadas por una línea (ílio-trocanteriana-superior) que une al vértice del gran trocánter a la espina ilíaca póstero-

superior. Su borde inferior corresponde a una línea (ílio-trocanteriana inferior) paralela a la precedente i situada a tres centímetros por debajo. Estas dos líneas oblicuas, i que siguen la direccion de las fibras del glúteo mayor, se utilizan para descubrir los vasos i los nervios de la nalga, i ademas, la superior es el camino por donde se llega al cuello femoral en su reseccion.

LIGADURA DE LA ARTERIA GLÚTEA.—Emerje de la línea ílio-trocanteriana superior a un traves de mano de la línea media o cresta sacra. Marcado este punto se incinde a dos dedos por debajo de la espina ilíaca-póstero superior, se incurva el corte hácia arriba i afuera hasta el nivel de la espina, despues en ángulo recto hácia afuera i abajo, hácia el gran trocánter. Se abre uno de los intersticios del glúteo mayor; se busca la escotadura mayor i por encima la arcada ósea; se incinde la aponeurósis profunda; se introduce el índice entre la arcada i el músculo piramidal i dirijiéndolo hácia afuera, desde el sacro, se encuentra (a tres centímetros mas o menos) el paquete vásculo-nervioso.

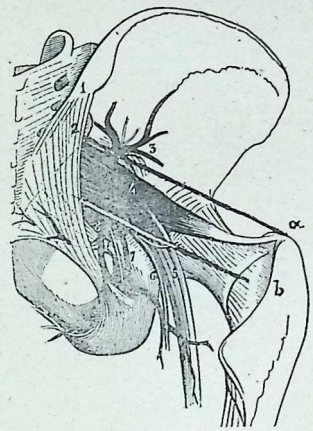

FIG. 85.—MÚSCULO PIRAMIDAL

a, línea ílio-trocanteriana superior; *b*, ílio-trocanteriana inferior; *1*, espina ilíaca-póstero-superior; *2*, póstero-inferior; *3*, arteria glútea; *4*, piramidal; *5*, n. ciático mayor; *6*, id. menor; *7*, pudenda interna; *8*, isquiática.

LIGADURA DE LAS ARTERIAS ISQUIÁTICAS I PUDENDA INTERNA.—Emerjen de la línea ílio-trocanteriana inferior. Una incision situadá a tres centímetros por debajo de la practicada para la arteria glútea, llega a la aponeurósis profunda i permite sentir la espina ciática. A este nivel se desgarra la aponeurósis por debajo i a lo largo del piramidal. El dedo siente el vértice de la espina ciática i encuentra un pequeño cordon nervioso, el nervio pudendo; a algunos milímetros por dentro está la arteria isquiática i a algunos milímetros por fuera, sobre el borde superior de la espina, la arteria pudenda. Mas léjos, hácia afuera, se encuentran los nervios ciático mayor i menor.

Las indicaciones para la reseccion de la articulacion coxo-femoral son múltiples ya sea que se trate de obrar sobre la cavidad cotiloídea, sobre la cabeza i cuello femorales o sobre la articulacion i cápsula articular. Está indicada en los casos de traumatismos, sobre todo heridas de bala de dicha rejion, cuan-

do producen fracturas espuestas con numerosas esquirlas, como es el caso con los proyectiles modernos; se hará entónces atípica i el cirujano se contentará en su primera intervencion con estraer las esquirlas i drenar convenientemente el foco, siguiendo mas o ménos la herida ya existente.

Hai que llegar hasta la articulacion coxo-femoral en los casos de luxacion antigua irreductible i en los casos de luxacion conjénita. Jeneralmente la cavidad cotiloídea está borrada i entónces es necesario formarla; pero es en los casos de coxitis tuberculosa avanzada cuando el cirujano tiene que intervenir con mas frecuencia.

Vamos a describir como método de eleccion el practicado por LANGENBECK, que difiere del de KOCHER sólo por lo que respecta al modo de trazar la incision de la piel, pues el resto de la operacion es idéntico como hemos podido comprobarlo personalmente. Resumiremos la descripcion dada por FARABEUF que concuerda, por lo demas, con la de KOCHER al describir su propio método.

MÉTODO DE LANGENBECK-KOCHER.—El enfermo está acostado sobre el lado sano, dando la espalda al operador, el muslo enfermo flectado unos 45° sobre el sano en estension. Se traza una incision de unos diez centímetros, incision rectilínea que sigue la direccion del fémur, recorre la parte media de la cara esterna del gran trocánter i se dirije hacia la espina ilíaca-postero-superior. Sus dos tercios corresponderán a la nalga i un tercio al trocánter, es decir, tomando una incision de 12 centímetros para un individuo bien musculado, tendríamos 8 centímetros por encima del borde superior del gran trocánter i 4 por por debajo de él.

Dividida la piel i la grasa se tropieza a veces en la base del trocánter con ramas de la arteria circunfleja esterna que es necesario ligar. Sobre la cara esterna del trocánter queda a la vista el glúteo mayor (despues de incindida su aponeurósis) i el ancho tendon aponeurótico que le es comun con el tensor de la fascia lata. Se penetra entre dos de sus manojos i se divide el tendon que cubre el trocánter.

Se separan entónces los labios i se busca el intervalo que existe entre los músculos piramidal que está hácia atras i abajo i glúteo medio colocado hácia adelante i por encima.

Se separan hácia adelante el glúteo medio (cuya insercion

cubre el vértice del trocánter) i hácia atras el piramidal i aparece la cápsula desde la pestaña cotiloídea hasta la zona articular.

Se incinden primeramente la cápsula i en seguida el periostio sobre la lonjitud del cuello. Con la rujina se rechazan sucesivamente hácia adelante i hácia atras los tejidos perióseos del trocánter i del cuello. Se deberá incindir el periostio de éste siguiendo el contorno del cartílago.

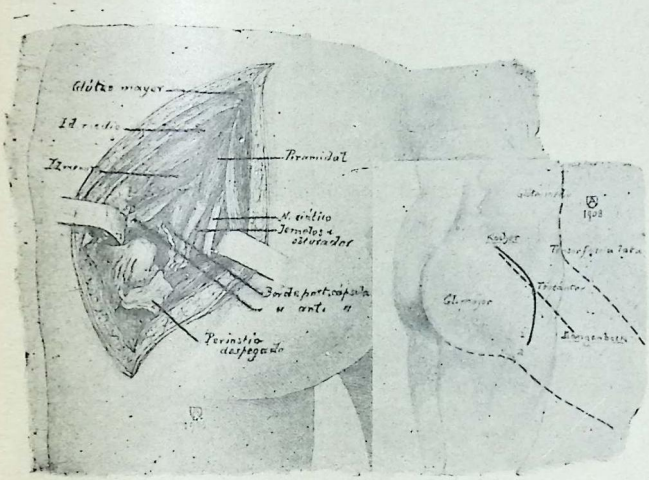

FIG. 86.—RESECCION COXO-FEMORAL.

El ayudante flecta el muslo i el cirujano desinserta con la rujina el glúteo medio, que se separa hácia adelante. Se decortica así la cara esterna i el borde superior del gran trocánter, despues su cara interna i la parte superior del cuello. Hácia adelante se separa la insercion del glúteo menor delante del trocánter i se incinden las fibras del ligamento de Bertin.

Disminuyendo ahora la fiexion, coloca el ayudante el muslo en aduccion i rotacion interna, i trabajando con la rujina de arriba abajo i de delante atras, se rechazan posteriormente el pe-

riostio del trocánter i del cuello con las inserciones correspon-de los músculos obturadores, piramidal i cuadrado.

A fin de producir ahora la luxacion se empuja la rodilla hácia el lado contrario, rechazando fuertemente el pie hácia afuera. Se ataca entónces el ligamento redondo para que la luxacion sea completa.

Despues de completar la decorticacion de la parte que se va a resecar, se asierra el hueso a la altura necesaria i se examina la cavidad cotiloídea. Entónces se le raspa con la cucharilla, con cincel o la gubia.

Si se desea sólo practicar la artrotomía o una reseccion parcial, se abre desde luego la cápsula a lo largo del borde superior del piramidal, desde la cavidad cotiloídea hasta el cuello del fémur i se desprenden, del cuello i del trocánter, el periostio i las inserciones musculares juntamente con la cápsula. Las inserciones tendinosas que se han desprendido hácia adelante i hácia atras con el periostio o con las capas superficiales del hueso, se vuelven a aplicar sobre el trocánter despues de la operacion a manera de casquete i se suturan convenientemente.

CAPÍTULO III

RESECCIONES DIAFISIARIAS EN LOS HUESOS DE LOS MIEMBROS. OSTEOTOMÍAS

Las diáfasis pueden estar sujetas a distintas enfermedadades, así como las epífisis, que requieren una intervencion quirúrjica. Las principales afecciones que la motivan son la tuberculósis, las fracturas espuestas i conminutas, las ósteomielítis, los quistes de equinococcus (que invaden tambien los huesos, preferentemente el húmero) i la sífilis. Segun sea la causa i estension del proceso, así serán tambien los diferentes métodos de reseccion que se emplee. En algunos casos se resecará todo un segmento de hueso, conservando el periostio si es posible (tuberculósis, por ejemplo), en otros se estirpará sólo una parte de su espesor (ósteomielítis).

Ya hemos visto al hablar de las resecciones articulares que se pueden resecar no sólo las epífisis, sino una parte de la diáfisis. Diremos ahora dos palabras del camino que deberá elejir el cirujano para abordar los huesos en su diáfisis, teniendo presente que en muchas circunstancias es necesario hacer operaciones atípicas, siguiendo los trayectos fistulosos; pero, conviene acercarse lo mas posible a los intersticios de eleccion por donde las diáfisis son abordables, tal como lo hicimos presente para la epífisis al hablar de las resecciones en jeneral.

Miembro superior.—RESECCION DEL CÚBITO.—Se encuentra bajo la piel sobre toda la lonjitud del antebrazo en el espacio intermediario entre los músculos cubital anterior y posterior. Se le puede resecar sin dificultad y sin lesiones accesorias.

RESECCION DEL RADIO.—Es de un acceso mucho ménos fácil que el anterior. En el lado póstero-esterno se palpa siempre

su cabeza a traves de la piel, pudiéndosela resecar con la incision de KOCHER indicada para la artrotomía del codo. En la diáfisis, el tercio medio es palpable por la cara posterior entre los músculos radiales esternos i los estensores de los dedos. A este nivel se incinde sin temor de lesionar vasos; los músculos adyacentes han recibido ya mas arriba sus filetes nerviosos del radial. El tercio superior está cubierto por el músculo supinador corto que atraviesa hácia atras la rama posterior del radial. El inferior está cubierto hácia fuera por los tendones del supinador largo y de los radiales esternos (que tienen siempre una direccion lonjitudinal), por el músculo pronador cuadrado, por los estensores (que cruzan oblicuamente el lado póstero-esterno) i por el abductor del pulgar. Es posible hacer una incision hasta el hueso en toda la lonjitud del radio, siguiendo la línea de ligadura de la arteria radial i separando la rama anterior sensible del nervio radial hácia el lado esterno i los vasos hácia el interno. El nervio se encuentra especialmente hácia arriba i abajo al lado esterno i en el cuarto inferior del antebrazo hácla el lado posterior.

RESECCION DEL HÚMERO.—La escision de sus estremidades superior e inferior ha sido descrita con las resecciones articulares correspondientes. Por lo que respecta a la diáfisis se debe tener en cuenta principalmente la relacion del nervio radial que de adentro se dirije al lado esterno contorneando la cara posterior del húmero. Se puede incindir para llegar a la diáfisis siguiendo la gotiera esterna del brazo; en la estremidad inferior del cuello quirúrjico hay que respetar las arterias circunflejas i el nervio axilar. Se coloca el brazo en abduccion; se divide la aponeurósis del deltóides para poder separar hácia atras el borde anterior de este músculo, después se abre la aponeurósis del bíceps para llegar cerca del borde del cuerpo carnoso, i a lo largo del córaco-braquial i del borde esterno del braquial anterior se penetra hasta el hueso. De esta manera quedan en el lado esterno el nervio radial con las ramificaciones de la arteria humeral profunda, i en el tercio inferior se separa hácia adentro el nervio músculo-cutáneo que desciende entre el bíceps i el braquial anterior.

Miembro inferior.—RESECCION DE LA TIBIA.—La incision para ponerla a descubierto sigue su cara interna o sub-cutánea, a lo largo i a corta distancia del borde interno. Este hue-

so es el sitio mas frecuente de la ósteo-mielítis, afeccion grave causada jeneralmente por staphylococcus o streptococcus i cuyo tratamiehto consiste en la abertura precoz del canal medular (trepanacion o canalizacion) a fin de dar salida al pus i mas tarde, si el proceso agudo ha pasado, la misma intervencion se efectua para estraer los secuestros, muchas veces invajinados, que son la causa de perturbaciones crónicas en el miembro enfermo.

El procedimiento que se emplea es el siguiente. Previa hemostásis con la venda de Esmarch se incinden las partes blandas en la línea ya indicada; se desprende el periostio i para abrir el hueso puede trepanarse con el perforador de Doyen en distintos puntos que se unen despues con el cincel hasta estraer un trozo del hueso que permita el vaciamiento, no sólo de la diáfisis sino tambien de la epífisis, sirviéndose para ello de la cucharilla. Es necesario tener cuidado de respetar los cartílagos epifisiarios a fin de no producir una afeccion articular secundaria. Una vez limpia completamente la cavidad ósea se tapona con gasa yodoformada, se cubre el miembro con un vendaje compresivo abundante protejido con tablillas. Cuando se trata de casos crónicos en que hai formacion de secuestros, es necesario estraerlos i limpiar al mismo tiempo las partes vecinas, la mortaja de hueso sano, de fungosidades i tejidos enfermos que puedan existir, a fin de evitar que se produzca posteriormente un nuevo ataque o formacion de nuevos secuestros. Esta intervencion se denomina *necrotomía* o *secuestrotomía*.

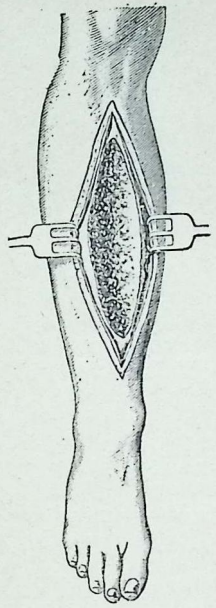

FIG. 87.—CANALIZACION DE LA TIBIA

En ámbos casos la herida cura por granulaciones, lo que demora largo tiempo. A fin de acelerar este proceso cicatricial se han propuesto distintos medios. ESMARCH introduce las partes blandas de uno i otro lado de la incision en la cavidad del hue-

so, cuyos bordes han sido rebajados para permitirla fácilmente; se suturan por encima i un vendaje apropiado mantiene fijo este verdadero tapon dentro del hueso. La curacion se consigue primero por sus adherencias i poco a poco este colgajo de piel i partes blandas es levantado por las granulaciones hasta ocupar su posicion primera.

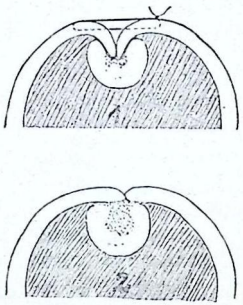

FIG. 88

1, introduccion de las partes blandas en la cavidad ósea; *2*, formacion de granulaciones que las levantan.

Se han recomendado distintas sustancias a fin de conseguir la obturacion del hueso. La que ha dado mejores resultados es la indicada por MOSETIG-MOORHOF compuesta de 60 partes polvo de yodoformo i 40 de esperma de ballena i aceite de sésamo en partes iguales, pasta que se liquida a 50° C. La cavidad debe estar completamente seca i lo mas aséptica posible empleándose con tal fin un aparato de aire caliente.

En estos últimos tiempos se usa implantar en la cavidad un colgajo músculo-perióstico, que en la tibia seria el músculo tibial anterior, siempre que se cincele convenientemente el borde anterior del hueso a fin de permitir su introduccion (1).

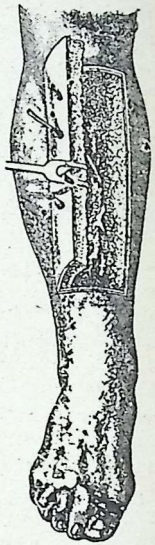

FIG. 89.—NECROTOMÍA PLÁSTICA (LÜCKE I BIER).

(1) Como este método de llenar el canal goza actualmente de cierta fama, recordaremos que puede aplicarse en otros huesos largos en el fémur, hundiendo el músculo crural en el tercio superior del húmero, el deltóides, en su estremidad inferior, el vasto esterno. Por lo demas, estas canalizaciones o necrotomías, son en todo semejantes a las de la tibia i debe seguirse la incision descrita para la reseccion de cada hueso.

Por último, LÜCKE i BIER a fin de asegurar una pronta curacion al mismo tiempo que permitir un prolijo exámen del conducto medular recomiendan un procedimiento ósteoplástico que consiste en una reseccion temporal de la parte anterior de la tibia que se desprende conjuntamente con el periostio i las partes blandas de dentro afuera. Despues de estraer los secuestros i hacer la desinfeccion mas completa posible de la cavidad, se vuelve a aplicarla en su primitivo sitio.

Tanto en este, como en el procedimiento plástico-muscular, deben dejarse drenajes adecuados por algun tiempo.

Hemos podido apreciar las ventajas que proporciona en algunos casos el método plástico-muscular, que acorta indudablemente la duracion del tratamiento. En cambio las obturaciones con la pasta yodoformada no han dado, en jeneral, entre nosotros los resultados que se esperaban.

RESECCION DEL PERONÉ.—La diáfisis i aun el hueso entero pueden ser estirpados en toda su lonjitud sin que esto traiga perjuicios en la pierna ni en la marcha ni en la estacion, i sin entrabar los movimientos del pie. Con tal fin se practica una incision por detras de los músculos peroneos. En la estremidad superior debe respetarse el nervio ciático-poplíteo esterno que abraza el cuello del hueso, i en la mitad inferior la arteria peronea situada por detras.

RESECCION DEL FÉMUR.—Se puede incindir en toda la lonjitud del hueso siguiendo el borde posterior del vasto esterno entre este músculo i el bíceps. En la base del gran trocánter la rama terminal de la arteria circunfleja esterna se coloca por debajo del vasto, i en el cóndilo esterno, la arteria articular superior esterna, se dirije transversalmente al rededor del hueso.

Osteotomías.—Las operaciones ortopédicas en el esqueleto tienen por objeto correjir las deformidades de los huesos i de las articulaciones, producidas en estas por afecciones patolójicas (tuberculósis) i en aquellos por afecciones raquíticas o fracturas mal consolidadas. Para alcanzar tal resultado existen dos caminos: los procedimientos no sangrientos i los sangrientos. Los primeros, mas antiguos, consisten en medios manuales o mecánicos que despues de fracturar el hueso deformado (ósteoclasia) colocan el miembro en buena posision i el endere-

zamiento forzado que corrije una anquilósis defectuosa. Los segundos, osteotomías, son la division sangrienta de un hueso (1). Nos ocuparemos solamente de esta, pues los otros procedimientos son del dominio esclusivo de la cirujía ortopédica. Diremos sí, de paso, que la tendencia moderna mas jeneralizada es correjir las diferentes deformidades (pie-zambo, *genu valgum*, incurvaciones raquíticas de la tibia) por medio del masaje, del enderezamiento manual con aplicacion de aparatos enyesados consecutivos que consiguen correjir las actitudes viciosas valiéndose en muchos casos de vendajes enyesados que se renuevan progresivamente (enderezamiento por etapas, WOLFF), i sólo como último recurso para acelerar el tratamiento o para coadyuvar a él, se usan las osteotomías (cuneiforme en el pie-zambo, lineal en las incurvaciones raquíticas o en el *genu-valgum)*, combinadas, si fuere necesario, con secciones de tendones (tenotomías).

La osteotomía fué practicada primeramente por RHEA BARTON (1826) a campo abierto i tenia en aquel tiempo preantiséptico el gran inconveniente de producir supuraciones que llegaban a la necrósis del hueso i hacian peligrar la vida del enfermo. Un gran progreso en su técnica fué el introducido por LANGENBECK (1854), quien enseñó a practicar las osteotomías i las tenotomías subcutáneas. La herida de las partes blandas era pequeña, lo bastante para dar paso al instrumento que iba a seccionar el hueso. BILLROTH introdujo el cincel en la práctica, modificado posteriormente por MAC-EWEN (osteótomo).

La osteotomía lineal (trasversal u oblicua) se practica en jeneral de la manera siguiente: Previa la exacta desinfeccion de la parte en que se opera, se coloca encima de un cojin que sirva de apoyo al contragolpe del cincel.

A fin de obtener la hemostásis provisoria se emplea la venda de Esmarch. Cumplidos todos los requisitos para una operacion esencialmente aséptica, como debe ser ésta, se incinden las partes blandas en la rejion correspondiente a la convexidad en una estension suficiente para que pueda introducirse cómodamente

(1) Se divide el hueso de una manera provisoria *(osteotomía temporal)* para abrirse campo en la profundidad de una rejion.
Ejemplos: la seccion del maxilar inferior en las amputaciones de la lengua; la de las costillas en la reseccion de la pleura; etc.

el cincel. Se separan las partes blandas (periostio incluso) convenientemente i se ataca el hueso en la direccion que se desea con un cincel ancho i grueso, teniendo la precaucion de movilizarlo despues de cada golpe de martillo para evitar su enclavamiento. Despues de cierta profundidad, debe cambiarse por uno mas angosto i mas delgado, i al llegar a la parte mas profunda puede usarse otro mas fino (el número 3 de la serie de MAC-EWEN). En jeneral no se incinde todo el espesor del hueso a fin de evitar la lesion de las partes blandas profundas; las últimas laminillas óseas se fracturan con la mano.

Se sutura la herida dejando, si se quiere, un pequeño drenaje e inmediatamente se coloca el miembro en la posicion que se desea obtener, cubriéndolo con un vendaje contentivo hasta la completa consolidacion de la fractura.

La osteotomía lineal ha sufrido varias modificaciones que se refieren a la direccion del rasgo de la fractura. Las principales son la trasversal, la vertical o lonjitudinal i la oblicua.

Cada una de ellas tiene sus indicaciones. La trasversal corrije una deformacion en este sentido (incurvaciones raquíticas de la tibia, *genu-valgum);* la vertical, permite un alargamiento del miembro, i con la oblicua se modifican, segun la direccion que se dé al rasgo de la fractura, las deformaciones, no sólo en el sentido trasversal, sino lonjitudinal (flexion i aduccion de la cadera en las coxítis tuberculosas).

La osteotomía cuneiforme, que debe llamarse propiamente reseccion cuneiforme u ortopédica, consiste en estraer una cuña del hueso cuya base corresponde a la parte convexa de la deformacion. Antes se empleaba en las diáfisis; pero hoi dia, despues de los trabajos de WOLFF (Lei de las trasformaciones óseas) se usan sólo las osteotomías lineales, aun en los casos mui avanzados, porque con el tiempo, colocados los huesos en direccion conveniente se realizan por sí solas las condiciones estáticas útiles.

Se reserva sólo la reseccion cuneiforme para correjir anquilósis viciosas, cuando con el enderezamiento forzado no se ha obtenido buen éxito i en las incurvaciones mui acentuadas de los pequeños huesos esponjosos (pie-zambo).

Con la reseccion cuneiforme en una diáfisis se obtiene, inmediatamente despues, la perfecta correccion de la deformidad i las superficies óseas seccionadas pueden aun suturarse entre sí;

pero tiene el gran inconveniente (i es esta la causa de su desuso actual) de traer un acortamiento proporcional a la base de la cuña resecada. Con mayor razon no podrá emplearse si el cirujano desea obtener al mismo tiempo que el enderezamiento, un aumento de lonjitud (1).

Previas estas sucintas nociones de cirujía ortopédica, diremos dos palabras del tratamiento quirúrjico que debe emplearse en la correccion de las deformidades producidas en las coxítis tuberculosas, en el *genu valgum,* en las incurvaciones raquíticas de la tibia i en el pie zambo.

COXÍTIS.—Las contracturas i anquilósis producidas en la articulacion coxo-femoral por la tuberculósis, traen consigo posiciones defectuosas del miembro inferior, que es necesario mejorar a fin de permitir sus funciones. Con tal fin se emplean las osteotomías practicadas en todos los puntos de la estremidad superior del fémur (cuello, trocánter, estremidad superior de la diáfisis).

La esperiencia ha enseñado que es mui difícil, inseguro, i aun peligroso, llegar a obtener el ideal, una articulacion movible i que hai que contentarse con una anquilósis en buena posicion, es decir, que el miembro tenga una abduccion de unos 20°, una lijera flexion i rotacion esterna. Hai que tener presente tambien la naturaleza de la enfermedad que ha producido la anquilósis; muchos jérmenes tuberculosos persisten encapsulados en los tejidos largo tiempo despues de curada la coxítis. Cualesquier traumatismo, como es la osteotomía, que se produzca en el sitio del proceso, tiene el peligro de avivar la infeccion *in situ* o en otra parte. Por lo tanto, la operacion no debe practicarse sino léjos de la cabeza i del cuello, i por eso se le da hoi dia la preferencia a la osteotomía sub-trocanteriana. Otro punto que hai que tomar en cuenta para la eleccion del método, es la forma de la posicion viciosa. En la mayoría de los casos está el miembro en flexion, aduccion i rotacion interna, a lo que se agrega un acortamiento real producido por un cambio de posicion del gran trocánter hácia arriba i por una atrofia de todo el esqueleto del miembro inferior. Por último, la posicion defectuosa de la pierna es debida no sólo a las adherencias óseas o fibrosas de las superficies articulares, sino tambien a los cambios i acortamientos sufridos por los músculos, aponeurósis i tejido celular. Correjidas las desviaciones del esqueleto, que es lo fundamental, se consigue por medio de tenotomías, masaje, etc., que las partes blandas se amolden a la nueva posicion.

(1) En los casos de anquilósis en ángulo recto de las articulaciones debe tenerse presente al tallar la cuña, que ésta no comprenda los cartílagos epifisiarios cuya escision impediría el crecimiento del miembro. Ya se ha hecho mencion de esto en las resecciones articulares.

El método mas en boga i que llena mejor las indicaciones ya enunciadas es la *osteotomía sub-trocanteriana oblicua.* Existen dos variedades. En una la línea de osteotomía es oblicua hácia adentro, en la otra hácia afuera.

La osteotomía oblicua hácia adentro (fig. 90, A), (TERRIER, HENNEQUIN) consigue cierto grado de alargamiento del miembro. La incision del hueso, mui oblicua, comienza por debajo del gran trocánter i se dirije de atras, arriba i afuera, hácia adelante, abajo i adentro. Permite la correccion en todo sentido, pero si la deformacion es mui grande, la superficie de contacto de los fragmentos es pequeña i el inferior puede fácilmente resbalar hácia adentro.

La osteotomía oblicua hácia afuera (B) (HOFFA) modifica la posicion viciosa del miembro i consigue su alargamiento sin los inconvenientes del método anterior. HOFFA cincela el hueso de abajo hácia arriba, de afuera hácia adentro i de atras hácia adelante.

La técnica operatoria es la siguiente: el paciente está acostado por el lado sano; se desinfecta cuidadosamente el muslo, la pélvis i toda la rejion superior de los aductores. Se fija el borde superior del trocánter mayor i se practica una incision que comienza a dos centímetros por debajo de este punto, i se prolonga siguiendo la direccion del fémur, en una estension de quince centímetros.

Se incinden piel, tejido celular, músculos i periostio hasta llegar al hueso. Desprendido en todo el contorno del hueso especialmente hácia dentro i separado conjuntamente con las partes blandas, se puede apreciar el espesor del hueso i la direccion que tiene la diáfisis con relacion al cuello para dar al corte la direccion conveniente, que depende del grado i forma de la deformacion. Cuando existe una flexion, simplemente, se incinde el hueso de abajo hácia arriba i de afuera hácia adentro. Este caso es raro; lo mas comun es la flexion combinada

con la aduccion i rotacion interna i entónces se practica la incision del hueso de abajo hácia arriba i de afuera atras, hácia adentro i adelante, de tal modo que el estremo inferior de esta elipse queda colocado en la cara esterna del hueso i el punto culminante en la parte superior de su superficie interna, donde comienza el cuello, pero siempre un poco hácia adelante i afuera.

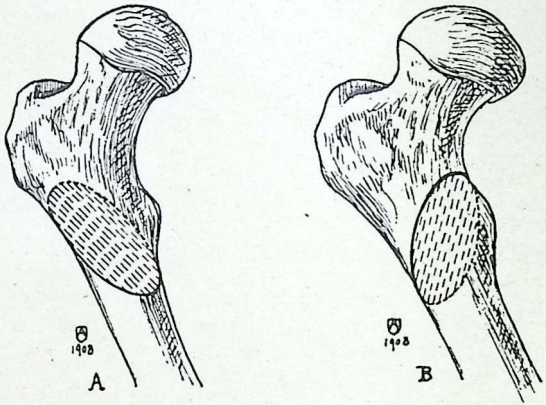

FIG. 90.—OSTEOTOMÍA SUB-TROCANTERIANA OBLICUA A (TERRIER, HENNEQUIN), B (HOFFA).

Los detalles del acto operatorio mismo son los ya descritos.

Si la desviacion no es mui considerable i los músculos no están mui retraidos se endereza inmediatamente el miembro practicando una tenotomía de los aductores cuando es necesario producir un alargamiento de la pierna.

Comprobada la buena posicion del miembro se colocan dos suturas profundas que comprendan todo el espesor de las partes blandas incluso el periostio; ántes de anudarlas se pone un pequeño tapon de gasa en el punto de mas declive a fin de impedir un hematoma.

Hecho esto un ayudante fija la pélvis i el otro mantiene los miembros inferiores en una posicion correcta a fin de aplicar un vendaje enyesado desde la altura del tórax hasta la mitad de la

pierna, dejando una ventana al nivel de la herida para poder retirar el drenaje a las 48 horas; por allí mismo se pueden cortar las suturas a los ocho dias.

Retirado el vendaje enyesado es necesario practicar masaje i aun electrizar los músculos para poder enseñar al enfermo una correcta manera de marcha.

Este procedimiento da excelentes resultados no sólo en las deformaciones de la coxítis tuberculosa, sino tambien en las producidas por la coxavara, como hemos tenido ocasion de esperimentarlo personalmente en una enferma de nuestro servicio de cirujía.

GENU VALGUM.—La recta que une la articulacion de la cadera con la del pie (a, b, c, fig. 91, β) pasa en el estado normal por la escotadura intercondílea del fémur, en el estado fisiolójico presenta pequeñas desviaciones:

Si esta línea no toca las estremidades articulares del fémur se trata de un estado patolójico; cuando se desvia hácia adentro (a, b, c, en γ) se trata de un *genu valgum;* cuando lo hace hácia afuera (a, b, c, en α) se denomina la deformacion *genu varum.*

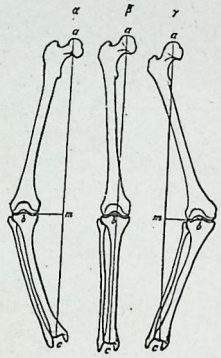

FIG. 91

α) *genu varum;* β, posicion normal; γ, *m b*, ancho desviacion.

Sin enumerar ni las causas ni los síntomas de esta afeccion, diremos sólo que el signo característico del *genu valgum* (la mas frecuente de las deformidades) es la eminencia de la pierna hácia adentro i la proyeccion de la rodilla hácia adentro i como consecuencia un pie plano. En un grado avanzado se desarrolla un proceso inflamatorio crónico de la articulacion de la rodilla i dolores en todo el miembro inferior que reclaman una intervencion. Puede limitarse a un enderezamiento manual por medio de aparatos enyesados Wolff.

Se emplea tambien la osteotomía ya sea en la estremidad superior de la tibia o en la inferior del fémur, segun en donde se sitúe la principal causa del mal.

La osteotomía supra condílea del fémur, (operacion de MAC-EWEN) se practica así: el muslo está en lijera abduccion i la rodilla en lijera flexion i reposa por su cara esterna sobre un cojin elástico a fin de que el miembro se amolde a él.

Los puntos de guia, indicados por MAC-EWEN son: primero una horizontal que pase a un traves de dedo por encima del cóndilo interno del fémur i segundo, otra vertical; a un traves de dedo igualmente por delante del tendon del aductor mayor i paralela a él. La interseccion de ámbas corresponde al punto donde se practicará la seccion ósea. La division de las partes blandas sigue la línea vertical en una lonjitud de dos a tres centímetros que permita la introduccion del osteótomo. La seccion del hueso, separado del periostio, se hace sucesivamente como lo hemos dicho con los tres cinceles de Mac-Ewen que se apoyan sobre la parte posterior de la cara interna del hueso, teniendo la precaucion de inclinar lijeramente el mango hácia atras a fin de hacer penetrar el instrumento de dentro afuera i de atras adelante. Para correjir la desviacion un ayudante coloca el miembro de tal modo que el maléolo interno, el punto mas culminante de la cara interna de la rodilla i la insercion pubiana del aductor, queden en la misma recta.

Hai cirujanos que prefieren practicar esta operacion de fuera hácia dentro incindiendo las partes blandas a partir del cóndilo esterno del fémur. La ventaja consistiria en que se conservan las laminillas internas del hueso que se incurvan manualmente.

Cuando la desviacion es mas acentuada en la tibia que en el fémur se practica la osteotomía de una manera análoga en la estremidad superior de dicho hueso.

En el *genu-varum,* ménos frecuente, la intervencion es igual.

INCURVACIONES RAQUÍTICAS DE LA TIBIA.—A consecuencia del raquitismo se producen variadas deformaciones de los huesos de la pierna i la tibia ofrece incurvaciones en el sentido lateral combinadas a veces con otras en el sentido sajital. Las mas frecuentes son las laterales i dobles, de modo que ámbas piernas juntas presentan el aspecto de una O alargada. Cuando esta afeccion es mui desarrollada trae como consecuencia perturbaciones en la articulacion del pie i de la rodilla. Su tratamiento consiste al principio en el enderezamiento manual progresivo, combinado con vendajes enyesados. El tratamiento sangriento es la osteotomía lineal trasversal.

El manual operatorio es mui sencillo: se practica una incision en la cara interna de la tibia en el sitio descrito anteriormente para las resecciones diafisiarias de este hueso.

Cincelada la tibia se da a la pierna una buena posicion sin cuidar que los fragmentos queden coaptados en toda su estension (fig. 92, 1). Basta que se toquen en un punto para que con

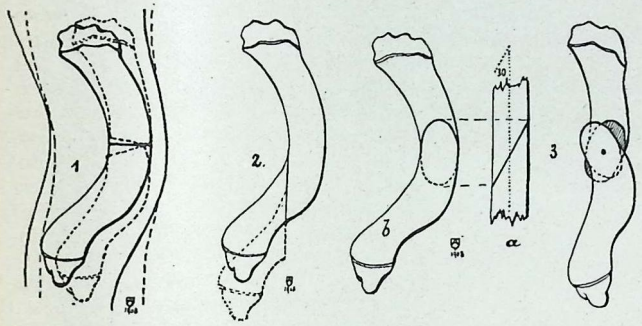

FIG. 92.—OSTEOTOMÍAS DE LA TIBIA

1, lineal trasversal; *2,* vertical; *3,* oblicua.

el tiempo se produzca una formacion ósea en los espacios vacíos. Por lo que respecta al peroné aun cuando esté incurvado, se consigue fácilmente su enderezamiento manual facilitado ademas por el alargamiento de los fragmentos tibiales Si fuese necesario se fracturaria manualmente el peroné (ósteoclasia).

La osteotomía lonjitudinal (OLLIER) permite un alargamiento del miembro que puede alcanzar hasta tres centímetros (2 fig.).

HELFERICH ha indroducido una modificacion de la osteotomía para correjir las incurvaciones raquíticas. Su técnica es la siguiente: se pone al descubierto el hueso en el punto culminante de la incurvacion. Separadas las partes blandas i el periostio se incinde con el cincel o con una sierra de arco siguiendo una direccion que forme un ángulo de 30° mas o ménos con el eje del hueso (3 fig.), consiguiéndose así dos superficies esten-

sas. Hecha la estension del miembro los dos fragmentos se dislocan produciéndose así la correccion de la deformidad. Vista de lado la línea de fractura es oblicua desde la parte lateral i superior hácia la medial e inferior (a).

Mirada de frente tiene una direccion arqueada (b).

Una vez correjida la deformacion se produce un lijero alargamiento i los estremos fragmentarios se separan hácia adentro en la línea media. En el centro puede colocarse una sutura que los una a fin de impedir su dislocacion en el sentido lonjitudinal.

PIE-ZAMBO.—Consiste en una actitud viciosa i permanente del pie sobre la pierna, de modo que no reposa ya sobre el suelo por sus puntos de apoyo normales. Se llama *equino* cuando, levantado el talon, el enfermo reposa sobre el ante-pie; es *talus* cuando está fijo sobre la pierna en una posicion forzada i sólo el talon se apoya en el suelo. Cuando el pie está incurvado sobre su borde interno i la punta en aduccion forzada, toma el nombre de *varus;* en el *valgus* la deformacion es inversa, la punta del pie, mantenida hácia afuera, está en aduccion forzada. La combinacion mas frecuente es la del varus-equino a menudo conjénita. Nos ocuparemos del tratamiento de este último.

Lo primero que hai que hacer es el enderezamiento combinado con el masaje manual obteniéndose así excelentes resultados en los primeros tiempos; estos ejercicios se combinan mas tarde con aparatos ortopédicos. Vienen en seguida los vendajes permanentes que tienden a inmovilizar el pie en una buena posicion; pueden ser de yeso, i entónces despues de cierto número de dias se incinde su molde en la parte cóncava, por donde se introduce un abreboca de dos ramas a fin de forzar la nueva posicion introduciendo nuevas vueltas de venda enyesada sin quitar el resto del aparato. Con este método progresivo (Etappenverband) ha obtenido JULIUS WOLFF un éxito completo en un individuo de 29 años que tenia un doble pie varus-equino.

Puede usarse tambien el método de OETTINGENS (empleado en la clínica de BERGMANN), que consiste en un vendaje adecuado cuyas vueltas se dirijen desde la rodilla (colocada la pierna en semiflexion) hácia la cara plantar del pie, despues de haber untado la superficie cutánea con una masa adhesiva (1) a fin de que la venda no resbale.

(1) Esta masa se compone de:

Trementina de Venecia	15	gramos
Mastic	12	»
Colofonia	28	»
Resina blanca	8	»
Alcohol de 90°	180	»
Eter	25	»

Estos procedimientos, así como el enderezamiento de LORENZ, son mui lójicos, puesto que colocados los huesos en tal posicion que sus superficies convexas i mas salientes queden comprimidas, el crecimiento tiene que hacerse en aquellos puntos en donde la presion es mínima; pero se necesita tiempo i una buena direccion para obtener con ellos los debidos resultados.

En muchas circunstancias, sobre todo en los adultos, son menester tenotomías de aquellos músculos (como el del tendon de Aquiles en el pie equino) que ejercen una traccion tal en el sentido de la deformidad que llegan a dificultar la correccion.

Estas son nociones que deben estudiarse mas detenidamente en la cirujía ortopédica. Como operaciones sangrientas citaremos sólo dos: la de PHELPS que consiste en cortar a campo abierto en el surco interno del pie-zambo, entre la tuberosidad del escafóides i el maléolo tibial, desde el tendon del tibial anterior hasta por debajo de la planta, las bridas aponeuróticas i cutáneas i ademas los tibiales anterior i posterior, el músculo aductor i aun los ligamentos del escafóides i cubóides, pero deteniéndose a tiempo ántes de lesionar los vasos i nervios plantares esternos. Naturalmente se va incindiendo de la superficie a la profundidad los tejidos que resisten a la maniobra combinada del enderezamiento.

Es un proceder en el pie-varus irreductible por las simples maniobras esternas.

Despues se emplean los aparatos enyesados u ortopédicos convenientes.

Volvemos a repetir que hoi dia en ortopedia se tiende mas i mas a evitar mutilaciones; pero éstas son necesarias en algunos casos.

Así, cuando existe un grado mui avanzado de equinismo se reseca el astrágalo; operacion ya descrita.

En las personas adultas (raras veces en los niños) i en los casos de pie-zambo inveterados, se puede practicar la *resección*

cuneiforme del tarso o tarsectomía media cuneiforme que seria la segunda de las operaciones a que hacíamos alusion.

TARSECTOMÍA MEDIA CUNEIFORME.—Esta operacion no puede estar sujeta a reglas fijas en lo que se refiere a la estension del hueso i a la forma que hai que dar a la cuña; depende naturalmente de la variedad del pie-zambo i del grado de desviacion. Así como la estraccion del astrágalo se efectúa para remediar el equinismo, tambien para remediar la desviacion de un pie-varus, resecaríamos el cubóides; pero como estas son variables en cuanto a su grado, hoi dia se procede de una manera mas racional haciendo resecciones cuneiformes. La base corresponderá al lado contrario a la desviacion de la punta del pie tratando en lo posible de que el ancho de la base sea proporcionado.

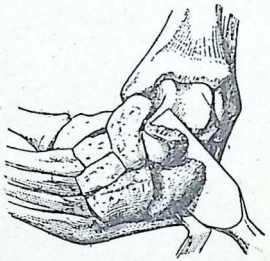

FIG. 92.—TARSECTOMÍA MEDIA CUNEIFORME (Pie-zambo)

Esquemáticamente, podemos decir que, cuando existe un pié-varus equino, se resecará una cuña cuya base sea superior para remediar el equinismo i esterna para modificar la desviacion de la punta del pie hácia adentro. El ancho de esta base será mas o ménos grande en la parte superior o en la parte esterna segun que domine una u otra de las deformaciones. Dicha cuña comprenderá por el lado esterno el cubóides i parte del cálcaneo, si fuese necesario, i las cuñas con parte del escafóides por la cara superior. El vértice debe llegar hasta cerca de la cara interna.

Cuando se trata de un pie-valgo se reseca el escafóides o bien se incinde una cuña que comprenda, segun las necesidades, parte de la primera cuña i del astrágalo junto con este hueso. En los casos de pie equino mui pronunciado, ademas de seccionar el cuello del astrágalo i la apófisis anterior del cuerpo del calcáneo, se debe enuclear todo el escafóides i separar con el cincel un trozo del cubóides; aplicando sólidamente las superficies de seccion se puede enderezar el pie, hasta hacerlo pasar del ángulo recto.

Para asegurar el resultado final conviene practicar tambien

la tenotomía del tendon de Aquiles, para que con el tiempo no cambie la posicion de equilibrio plantar que ya se ha obtenido.

Lo mas difícil en la tarsectomía cuneiforme es calcular exactamente la estension de la base de la cuña i su profundidad. Se recomienda por lo tanto, una vez, tallada la cuña, colocar la piel en la posicion que uno desee obtener ántes de concluir la operacion, i, si la parte resecada no fuese bastante, se puede fácilmente escindir otra porcion del hueso hasta alcanzar el fin que el cirujano se propone. En los niños se puede tallar la cuña ósea con el cuchillo de reseccion.

Las incisiones de las partes blandas siguen las relaciones anatómicas hasta donde es posible. Así por ejemplo para operar en el pie-varus equino la incision comienza en la cara dorsal de la articulacion astrágalo-escafoídea, se dirije oblicuamente abajo i atras hácia el borde esterno del pie. En la parte superior sobre la aponeurósis se encuentra el nervio peroneo superficial i en la inferior el safeno esterno, que se desviarán en la direccion del corte. Despues de incindida la aponeurósis aparecen en el estremo superior el tendon del peroneo anterior, en su parte inferior i sobre la cara esterna del calcáneo, se encuentran los tendones de los peroneos laterales que se separan con un gancho romo despues de abiertas sus vainas tendinosas.

Despues de efectuada la tarsectomía cuneiforme hai que prestar un particular interes al vendaje enyesado que se coloque, dejando el pie i la rodilla en flexion.

Por último, en las personas ya de edad, con pie-zambo mui exajerado i sobre todo cuando existen supuraciones en las bolsas mucosas accesorias, propias de esta afeccion, gangrenas por decúbito i aun supuraciones articulares, se recurre a la amputacion plástica de Pirogoff.

CUARTA PARTE

OPERACIONES EN LA CABEZA I EN EL TRONCO

Vamos a describir las principales operaciones que se practican en los distintos órganos i que tienen mayor aplicacion en la clínica.

CAPÍTULO PRIMERO

OPERACIONES EN LA CABEZA I EN EL CUELLO

Trepanacion.—Se llama trepanacion, la reseccion de los huesos del cráneo en la continuidad.

Segun sea el método que se emplee (perforar, incindir o abrir la bóveda craneana) se designa la trepanacion con diferentes nombres: trepanacion propiamente tal, *craneotomía*, *craniectomía*, *reseccion osteoplástica del cráneo*.

Sus indicaciones son dos: hacer accesible el contenido del cráneo en puntos determinados o reparar una parte de la caja ósea craneal.

Ejemplos del primer caso son: las trepanaciones que se efectúan para abrir un absceso cerebral, para combatir una meninjítis purulenta, una trombósis de los senos, o una hemorrajia de la menínjea media. Ejemplos del segundo: la estraccion primitiva o secundaria de esquirlas o astillas, las heridas de la bóveda craneana en jeneral que han producido fracturas abiertas o subcutáneas, ya sea que los huesos presenten simplemente depresiones con fractura de la lámina vítrea, o bien que haya penetracion de

cuerpos estraños entre los fragmentos óseos o en la sustancia cerebral misma; los casos de tumores óseos, tuberculomas, sifilomas, etc., entran en esta categoría.

La hemorrajia de la menínjea media produce una compresion del cerebro i su tratamiento consiste en abrir la cavidad craneal a fin de ligar el vaso.

La intervencion quirúrjica en lesiones del hueso mismo deja, naturalmente, como consecuencia inevitable, una pérdida de sustancia que en el cráneo no se repara aunque se conserve el periostio. La permanencia de estos defectos tiene inconvenientes, sobre todo cuando tambien la dura madre es destruida a su nivel. Desde luego la ausencia de la proteccion del hueso hace graves todos los traumatismos cerebrales, aun los mas insignificantes, i por otra parte el cerebro, bajo la influencia de un aumento de la presion intracraneal, edema o inflamacion, sale al esterior (hernia cerebral), accidente grave cuya terapéutica es escasa i difícil, siendo indispensable recurrir para obturar dichos orificios a procedimientos especiales (osteoplastía craneana).

Cuando el hueso está sano i la intervencion tiene por objeto el cerebro, se emplea la reseccion temporal u osteoplástica introducida en la práctica por WAGNER (1889), i perfeccionada mas tarde por DOYEN.

Sin entrar en el estudio clínico de las afecciones óseas o cerebrales que requieren una trepanacion, vamos a ocuparnos: 1.° de los distintos métodos operatorios; 2.° de la osteoplastía craneana; 3.° de la topografía cráneo-cerebral.

MÉTODOS OPERATORIOS.—Los procedimientos para abrir el cráneo pueden dividirse en dos grupos: la reseccion simple del cráneo i la osteoplástica.

La trepanacion simple del cráneo se emplea cuando el hueso está enfermo o fracturado o cuando la pérdida de sustancia que se va a producir es mui pequeña (puncion de los ventrículos). En los demas casos, estando el hueso sano, debe preferirse el método plástico. Se empleaba mucho el *trépano* para la reseccion simple, instrumento que tiene en su estremidad una sierra circular. Son preferibles el cincel i el martillo con los cuales se consigue una abertura que tenga la forma i dimensiones que el caso requiere.

Las resecciones osteoplásticas se emplean en los casos de operaciones cerebrales que requieren su acceso amplio (abscesos, estirpacion de tumores i escision de zonas epileptójenas).

Por una *incision en forma de omega* (Ω) o de *herradura* se dividen las partes blandas sobre la rejion craneana respectiva; retraido este colgajo, se corta el periostio a lo largo de su borde, i se divide entónces el hueso con el escoplo siguiendo el arco del corte interno que estará a medio o un centímetro por

dentro del cutáneo, miéntras que en las ramas laterales se abre tan sólo una ranura profunda, dividiéndose subcutáneamente el puente óseo sin herir el colgajo de partes blandas. Entónces se levanta fácilmente con elevadores estrechos el fragmento óseo circunscrito por el arco de omega i *fracturándolo* en su base se reclina con las partes blandas; queda adherido al cráneo por todas sus cubiertas en una estension de tres centímetros a lo ménos.

Es este el procedimiento fundamental de WAGNER que ha dado oríjen a diferentes modificaciones i al empleo de nuevos instrumentos mas o ménos injeniosos (1).

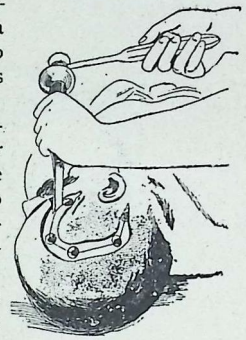

FIG. 94.—RESECCION ÓSTEO PLÁSTICA (seccion de los puentes óseos)

En vez de usar el escoplo, se emplea en la clínica de BERGMANN, por ejemplo, la *sierra circular rotatoria* de Salzer movida por un motor eléctrico que le imprime una enorme velocidad, permitiendo así abreviar el tiempo de la operacion.

DOYEN perfora el hueso en cuatro o mas puntos equidistantes por medio de su *fresa esférica,* especie de perforador globular, provisto de costillas cortantes que sobresalen sólo lateralmente de modo que no hai peligro de lesionar la dura madre. Esta fresa que se aplica al arco de un trépano comun en lugar de la sierra circular, puede moverse tambien por medio de un motor eléctrico.

Partiendo de estas pequeñas aberturas de perforacion, se separa la dura madre de la cara interna del cráneo con una sonda acanalada, i se cortan los puntos que existen entre los agujeros mediante una sierra circular que lleva un mecanismo, un corredor, que se introduce por el agujero de perforacion entre el

(1) Hemos tenido ocasion, en fracturas con hundimiento de la bóveda craneal, de aplicar con buen resultado el método de Wagner, conservando adherida a las partes blandas sólo la lámina esterna, aun cuando esté fracturada i resecando los fragmentos de la vítrea que jeneralmente comprimen el cerebro. (Reseccion con autoplastía en un solo tiempo).

cráneo i la dura madre a la cual cubre i proteje a medida que la sierra va dividiendo el hueso de afuera adentro.

Mas sencillo es emplear el *cincel de Doyen* que tiene una prolongacion roma que proteje la dura madre. Es éste el método que empleamos de preferencia.

Puede usarse tambien la sierra de Gigli (un simple alambre dentellado) que se hace pasar entre la dura i el cráneo para aserrar de dentro afuera los puentes óseos que resultan despues de las perforaciones.

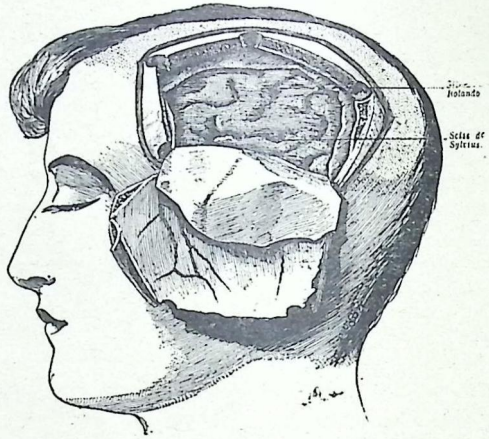

FIG. 95.—RESECCION ÓSTEO-PLÁSTICA

(abatimiento del colgajo i de la dura madre)

OSTEOPLASTÍA CRANEANA.— Hemos dicho que hai casos en los cuales el cirujano no puede efectuar una reseccion temporal osteoplástica, porque el hueso mismo está enfermo como pasa en las fracturas o en los tumores. Se presenta entónces la dificultad de obstruir el orificio craneal porque la capacidad rejenerativa de los huesos convexos del cráneo es mui escasa, i sus pérdidas de alguna estension se obliteran sólo con tejido conjuntivo.

Los individuos que tienen en el cráneo una pérdida de sustancia, cubierta sólo por la piel i tejido cicatricial, son estremadamente vulnerables i su invalidez se manifiesta a veces por perturbaciones síquicas, que pueden desaparecer cuando se logra cerrar el defecto del hueso.

Deben evitarse los defectos óseos, efectuando las resecciones osteoplásticas i, cuando estos defectos existen, deben obliterarse secundariamente por medio de la osteoplastía.

Dos métodos tratan de conseguir este resultado:

Uno, la *heteroplastía,* consiste en introducir en el hueco un material duro que no tenga relacion orgánica con los bordes del defecto (1) El otro, *autoplastía,* en servirse para dicha restauracion de una pieza ósea que ha conservado sus conexiones vasculares.

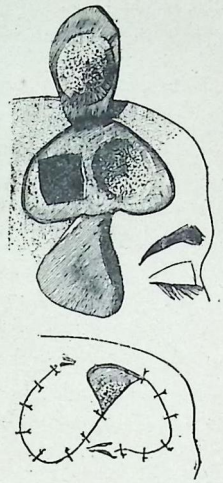

FIG. 96.—AUTOPLASTÍA (KÖNIG-MULLER)

Se han usado distintas sustancias para llenar el orificio craneano por vía heteroplástica, como ser: reimplantacion de la misma rodaja craneal estraida con el trépano, implantacion de huesos descalcificados, o bien pedacitos de la cara interna de la tibia del mismo paciente, trozos del fémur de perro o de otros animales, placas metálicas o de celuloide.

Una parte de estos ensayos han resultado felices; se ha conseguido que los cuerpos estraños adhieran sólidamente; en cambio el número de fracasos es considerable; la adherencia no se consiguió desde el principio, o bien la osteítis consecutiva obligó a estraer la placa.

El procedimiento normal, para cerrar los defectos craneales

(1) Los procedimientos de heteroplastía remontan a siglos pasados. Se ha encontrado un cráneo incásico en el cual se hallaba encajada una placa de plata que cerraba un defecto fronto-parietal.

es la *oclusion osteoplástica* con un colgajo de hueso vivo (método de Müller i König), llamado tambien *autoplastia por deslizamiento,* que está basado en un principio quirúrjico absolutamente distinto de todos los anteriores; trata de cubrir la pérdida de sustancia aprovechando una cáscara ósea superficial, la lámina esterna i el díploe mediante un colgajo pediculado (ósteo-músculo-cutáneo). Fué practicado por vez primera por KÖNIG (1890) en un paciente que tenia un gran defecto traumático de la rejion témporo-parietal izquierda, i que presentaba ataques epileptiformes i fenómenos de imbecilidad, que desaparecieron por completo, una vez suprimido el defecto óseo.

El colgajo óseo en forma de lengua se saca fácilmente con el escoplo, procediendo por lo demas, segun las reglas jenerales de la cirujía plástica, es decir, tallando un colgajo periostio-músculo-cutáneo mas ancho que el defecto que se va a cubrir i cuya base esté vecina a dicho defecto. Incindidas las partes blandas, se retraen la piel i el periostio i se levanta una lámina de hueso. Haciendo deslizar el pedículo de este colgajo se recubre la pérdida de sustancia craneal.

TOPOGRAFÍA CRÁNEO-CEREBRAL.—La topografía cráneo-cerebral consiste en averiguar las relaciones locales entre la superficie del encéfalo i la caja craneana i espresar en sencillas reglas topográficas la situacion de las rejiones cerebrales de mayor importancia práctica con respecto a la cubierta craneal subyacente,

El cirujano tiene hoi dia el deber de saber buscar zonas o rejiones circunscritas de la corteza cerebral para tratar de combatir estados patolójicos de excitacion o de parálisis, puesto que está demostrado que ciertas zonas corticales son focos de determinadas funciones de naturaleza motora, sensitiva o sensorial.

No entraremos a estudiar detalladamente las localizaciones cerebrales, tema clínico indispensable para el diagnóstico de las enfermedades del encéfalo; pero creemos necesario conocer algunas determinaciones topográficas de puntos importantes del cerebro, como son el surco central o de Rolando, la cisura de Silvio, las ramas de la arteria menínjea media i los sitios de trepanacion de Bergmann para los abscesos del lóbulo temporal

Gracias a las resecciones osteoplásticas que permiten descubrir grandes porciones del cerebro, no son necesarias como ántes apreciaciones minuciosas; basta sólo una exactitud relativa en las medidas.

Existen gran número de procedimientos de topografía. Mencionaremos solamente el de KRÔNLEIN, quien ha ideado una construccion jeométrica sencilla i que llena todas las necesidades de la práctica.

Se compone de las siguientes líneas:

1.ª Línea fundamental, llamada tambien horizontal alemana, línea horizontal aurículo-orbitaria, que pasa por el borde infra-orbitario i el borde superior del conducto auditivo;

2.ª La horizontal superior que pasa por el borde supra-orbitario paralelamente a la horizontal alemana;

3.ª La vertical anterior, línea vertical cigomática, que se dirije desde el punto medio del arco cigomático perpendicularmente a la horizontal alemana;

4.ª La vertical media, línea vertical articular, que se dirije desde el cóndilo infra-maxilar perpendicularmente a la horizontal alemana;

5.ª La vertical posterior que sigue el punto mas posterior de la apófisis mastóides i que es paralela a las anteriores. Existen tambien dos líneas oblicuas;

6.ª La línea de Rolando; i

7.ª La línea de Silvio.

Estas dos son construcciones secundarias i se trazan: la línea de Rolando, enlazando el cruce de las líneas vertical anterior i horizontal superior con el punto donde la vertical posterior corta el vértice craneal, i la línea de Silvio, dividiendo el ángulo que la línea de Rolando forma con la horizontal superior i prolongando esta bisectriz hácia atras hasta cruzar la vertical posterior.

Con estas líneas, que pueden trazarse sin aparato alguno sobre la cabeza del paciente inmediatamente ántes de la operacion que se va a efectuar, se determinan el surco central i la cisura de Silvio, como queda dicho. Los puntos de entrecruzamiento de las verticales anterior i posterior con la horizontal superior son los propuestos por KRÖNLEIN para evacuar los diversos hematomas de la arteria menínjea media. El rectángulo comprendido entre las verticales media i posterior i las horizontales

superior e inferior, es donde BERGMANN trepana para buscar los abscesos otíticos del lóbulo temporal.

El esquema adjunto facilita las ideas espuestas.

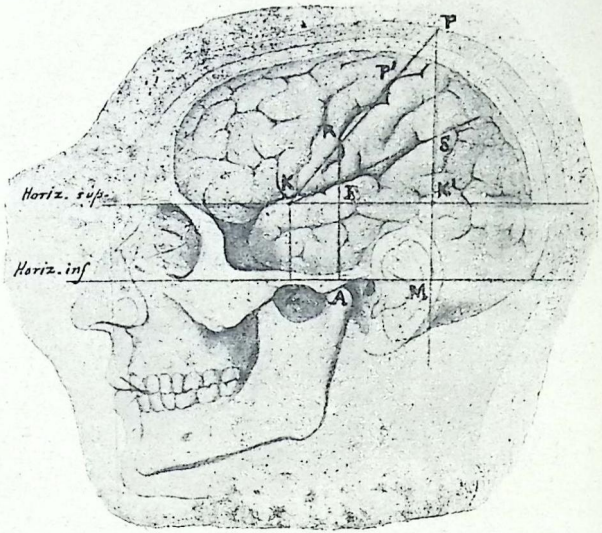

FIG. 97—ESQUEMA DE KRÖNLEIN

KZ, línea vertical cigomática; *RBA*, línea vertical articular; *PSK'M*, línea vertical retro-mastoídea; *KRP'P*, línea rolándica; *KS*, línea silviana; *K*, punto de division de la cisura de Silvio; *S*, estremo superior de dicha cisura; *R*, estremo inferior del surco Rolando; *P'* estremo superior de este surco; *K*, *K'* los dos puntos de trepanacion de Krönlein para evacuar los diversos hematomas de la arteria menínjea media; *ABK'M*, el rectángulo de Bergmann para buscar los abscesos otíticos en el lóbulo temporal.

Por lo demas, como ya lo hemos dicho, pequeñas diferencias no tienen una importancia práctica. Para dar mayor facilidad i exactitud a estas mensuras, existe un aparato, el *craneómetro*, instrumento que representa las líneas que acabamos de indicar.

TREPANACION DE LA APÓFISIS MASTÓIDES.—Está indicada en diversas afecciones jenerales o locales, ya agudas, como las producidas por la alfombrilla o por la influenza, que traen una inflamacion i consecutivamente una supuracion del oído medio que se propaga a las células mastoídeas i al antro mastoídeo. El pus contenido en esta cavidad debe evacuarse i con tanta mayor razon cuanto que la no intervencion puede traer consigo complicaciones de suma gravedad, un absceso del cerebro i, segun las estadísticas de STARR i KÖRNER, la causa mas frecuente de ellos son las afecciones supurativas del oído medio; otra de las complicaciones es la flebítis del seno trasverso que trae como consecuencia la piohemia o septicemia. La cavidad timpánica comunica con el antro i por éste con las células mastoídeas; las materias infecciosas pasan allí i encuentran un sitio a propósito para su desarrollo; el pus ataca las delgadas paredes óseas que la revisten, interesando el periostio i llegando hasta producir un flegmon que se localiza detras del pabellon de la oreja o bien en el cuello cuando el pus se evacua por el vértice de la apófisis mastóides (mastoidítis de BEZOLD). La dura madre, periostio interno, puede inflamarse i producir abscesos cerebrales en el lóbulo temporal, ya cerebelosos, una meninjítis basilar o una flebítis del seno trasverso.

En los casos agudos, no complicados, basta con la abertura del antro mastoídeo i de los diversos grupos de células mastoídeas; en cambio en las mastoidítis crónicas complicadas con afecciones del oído medio no basta esta operacion sino que es necesario al mismo tiempo poner al descubierto la cavidad timpánica (operacion radical). Ademas estas mastoidítis supuradas necesitan a veces la abertura del seno sigmoídeo infestado i aun la ligadura de la yugular interna para evitar la jeneralizacion.

Vamos a describir dos operaciones: la abertura del antro i de las células mastoídeas i la operacion radical.

Es indispensable conocer la topografía de la apófisis mastóides. A pesar de la gran variedad de sitio i de tamaño de los espacios allí contenidos, podemos considerar como exacta la division de la apófisis en tres tercios medidos en su base: el anterior corresponde al antro mastoídeo; el medio a la porcion descendente del seno sigmoídeo i el posterior a la fosa cerebelosa. Si se divide la apófisis mastóides con una recta paralela a la temporal que parta de la pared posterior del conducto auditivo esterno i se dirija hasta los límites posteriores de la apófisis i con una segunda perpen-

dicular a la mitad de ésta i prolongada hácia arriba i hácia abajo, resultan cuatro cuadrantes, de los cuales el *ántero-superior* es el mas importante desde el punta de vista operatorio. Está limitado hácia arriba por la raiz interna del arco cigomático (línea temporal) que llega hasta la sutura mastoídeo-párieto-escamosa. Debajo de esta línea, inmediatamenle por detras de la union de las paredes superior i posterior del conducto auditivo está la espina *supra meatum* (HENLE) i un poco por detras, la zona cribosa o

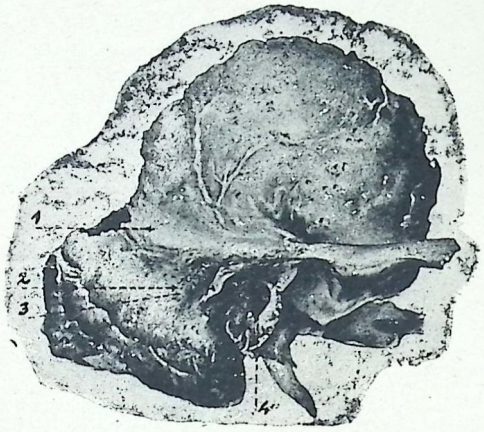

FIG. 98.—TEMPORAL

1, línea temporal; *2*, fosa mastoídea; *3*, espina *supra-meatum* (HENLE); *4*, conducto auditivo esterno.

fosa mastoídea. A esta altura, pero a una profundidad variable (doce milímetros aproximadamente) se encuentra el antro mastoídeo. Mas profundamente (a unos seis milímetros) el conducto semicircular horizontal i la prominencia de la rodilla del facial. La pared anterior del antro se confunde con la posterior del conducto auditivo i su límite inferior (suelo) se sitúa a la altura de la mitad de esta pared. Hácia adelante asciende hácia el suelo del ádito, de modo que en los casos de antro pequeño está a la misma altura que el suelo del ádito, correspondiendo mas o ménos a la pared superior del conducto auditivo. La fosa mastoídea, por detras de la espina *supra meatum*, corresponde, como hemos dicho, al sitio ocupado profundamente por el antro, cuyo techo, constituido por una delgada lámina de hueso, le separa de la fosa cerebral media. Las dimensiones del antro son mui variables, desde la cabeza de un alfiler hasta el de una arveja i mas. En ciertos estados patolójicos, en las esclerósis producidas por

supuraciones crónicas de larga duracion, el hueso toma una consistencia ebúrnea hasta desaparecer casi por completo las células mastoídeas i el antro.

La parte descendente del seno trasverso (seno sigmoídeo) está detras de la espina *supra meatum* a una distancia variable (mas o ménos doce milímetros). Su direccion está indicada, aproximadameute, por una recta que une la sutura párieto-escamosa con el vértice de la mastóides.

El nervio facial está situado detras del antro i debajo del canal semicircular horizontal; está espuesto a traúmatismos, así como este conducto. en el acto operatorio de comunicar la parte superior del atrio timpánico con el antro a traves del ádito.

TREPANACION DE LAS CÉLULAS MASTÓIDES I DEL ANTRO MASTOÍDEO (ANTROTOMÍA) (1).—Al abrir la apófisis mastóides, el cirujano trata de llegar al antro mastoídeo o sea a la cavidad que es invadida primero por los procesos patolójicos que están situados en la caja timpánica, debido a la comunicacion directa que existe entre ámbas por intermedio del ádito. El pus contenido en la caja timpánica tiene salida por una incision practicada en la membrana del tímpano; en cambio el que se acumula en el antro mastoídeo no puede evacuarse sino por una vía artificial de desagüe, pues la que tiene naturalmente en su parte anterior está mas alta que el fondo de la cavidad; i esta intervencion es mucho mas necesaria todavía respecto a las células mastoídeas que se sitúan mas abajo que el antro.

En esta operacion que describimos, hai que *evitar la abertura* de la pared craneana, desde luego, la *lesion del seno trasverso* (seno sigmoídeo) i la del *conducto del nervio facial*, porque como se opera en un campo infestado puede, propagándose, traer como consecuencia una meninjítis o una flebítis i por lo que respecta a la lesion del facial, la parálisis consecutiva de la cara.

Para tener la seguridad de llegar al antro mastoídeo por el camino mas directo posible i sin producir ninguna lesion accidental, se requiere poner al descubierto toda la apófisis mastóides por medio de una amplia incision que varia segun cada autor.

KÖRNER emplea una incision profunda hasta el hueso que sigue la direccion del eje del cuerpo; comienza por encima de la

(1) SCHWARZE tiene el mérito de haber sido el primero que abrió las cavidades de la apófisis mastóides para evacuar el pus contenido en ella i el de haber introducido el uso del cincel en dicha operacion.

línea temporal, tanjente a la insercion del pabellon i termina en el vértice de la apófisis. No es necesario incindir el músculo temporal sino su aponeurósis solamente. Hai que ligar la auricular posterior pues da una fuerte hemorrajia.

Se levanta con la rujina el periostio hasta dejar completamente descubierta la apófisis mastóides, siendo entónces fácil hacer la hemostásis.

Se reclina fuertemente hácia adelante el pabellon de la oreja i se busca como *punto de referencia la espina de Henle,* o bien la union de las paredes superior i posterior del conducto auditivo-óseo.

La superficie que se ataca será cuadrada i de mas o ménos un centímetro por lado. Opérase del modo siguiente: se hace con un cincel una incision de unos 2 ó 3 milímetros de profundidad paralela al borde posterior del conducto auditivo i a 5 milímetros por detras de la espina de Henle. Del mismo modo se traza el borde superior del cuadrado, inmediatamente por debajo de la cresta sub-mastoídea, i el borde inferior, paralelo al anterior i a un centímetro por debajo. En cuanto al borde posterior, que es el mas peligroso de ejecutar, por su vecindad al seno (1) se efectúa colocando el cincel inclinado en unos 45° i se insinúa hácia adelante i adentro con el objeto de hacer saltar el cuadrilátero que se ha llado.

Se cincela el hueso con cinceles pequeños i de punta redondeada o bien con cincel-gubia i se comienza en la fosa mastoídea siguiendo una direccion paralela al conducto auditivo. Deben darse golpes repetidos al cincel para desprender delgadas laminillas de hueso. Este trabajo debe estenderse de una manera regular a una gran estension de la apófisis mastóides a fin de abrir todas las células converjiendo al antro a medida que se profundiza, de tal modo que al final de la operacion el campo ofrece el aspecto de un embudo cuyo vértice corresponde al antro. Como se cincela no perpendicular sino mui oblicuamente, paralelamente a la direccion del conducto auditivo se llega a poner a descubierto el seno sigmoídeo, sin herirlo, aun cuando tenga una situacion anormal. El límite superior está indicado por la línea temporal. En esa parte se cincela perpendicularmente i puede aun quitarse algunos milímetros de esta línea para hacer ménos profundo el campo operatorio sin entrar por esto a la cavidad craneal.

(1) Actualmente han desaparecido los peligros que ofrecía la lesion del seno lateral, segun lo han demostrado varios autores; excepto el de la hemorrajia que obliga a suspender la operacion.

Despues de haber estraido cierto espesor del hueso aparecen granulaciones con pus o sin él en el interior de las células. Cuando hai pus está casi siempre en gran presion, i al evacuarse por las pequeñas aberturas presenta pulsaciones, lo que no significa que esté en relacion con las pulsaciones cerebrales. Despues de limpiadas las células se detiene jeneralmente la hemorrajia.

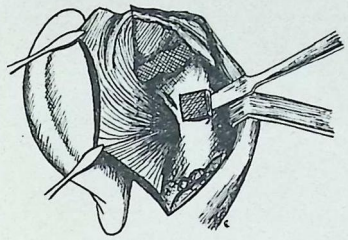

FIG. 99.—ABERTURA DE LAS CÉLULAS I ANTROTOMÍA

Puede encontrarse una lesion circunscrita que no llegue hasta el antro; entónces la antrotomía no debe practicarse sino cuando hai pus en la caja timpánica lo que hace presumir igualmente su presencia en el antro.

Aun cuando no se encuentra al principio pus ni granulaciones en las células se debe siempre ir mas adentro en direccion paralela al conducto auditivo. Miéntras mas se profundice mayor debe hacerse la abertura superficial del hueso para poder ver en la profundidad. Se debe llegar, como hemos dicho, hasta la línea temporal i puede estraerse una gran parte de la pared posterior del conducto auditivo.

Si las lesiones óseas llegan hasta el seno trasverso o hasta la dura de la fosa media, deben ponerse al descubierto a fin de convencerse de su estado.

OPERACION RADICAL (ZAUFAL-KÖRNER).—En los casos de otítis media crónica en que el pus se evacua con dificultad por el conducto auditivo esterno, en los que existen fístulas mastoídeas persistentes, en los casos de colesteatoma i cuando existen síntomas de complicaciones cerebrales o del seno sigmoídeo es preciso completar la trepanacion de la apófisis abriendo la caja.

La incision de la piel i del periostio es la misma que la descrita en la operacion anterior, es decir, sigue el surco aurículo-

mastoídeo i se encorva por debajo del pabellon hácia la fosa temporal. Se desprende con la rujina el periostio hácia atras, arriba i adelante. Hácia adelante se deja al descubierto el orificio esterno del conducto auditivo en su parte superior i posterior, de modo que el *conducto membranoso,* así movilizado, *quede adherido al hueso sólo por su pared anterior*, se separa ahora el pabellon de la oreja hácia adelante conjuntamente con la pared posterior del conducto membranoso, pudiéndose percibir la membrana del tímpano i cuando está destruido, el oído medio.

Puesto así al descubierto el campo operatorio, puede orientarse el cirujano fácilmente con las relaciones topográficas del orificio auditivo óseo i sus paredes superior i posterior, la línea temporal i la fosa mastoídea.

Cuando el hueso está sano esteriormente se comienza a cincelar hácia las paredes superior i posterior del orificio óseo hasta abrir el antro, como ya lo hemos descrito anteriormente. Como aquí se va a penetrar mas profundamente, la abertura esterior del embudo debe ser lo mas ancha posible; hácia arriba se reseca una parte considerable de la línea temporal i hácia adelante una parte de la pared ósea. Miéntras mas se profundice mas debe limitarse tambien el cincelamiento a la pared póstero-superior, lo que ofrece dos ventajas: llegar con mas seguridad al antro i al atrio i evitar la lesion del facial que camina algunos milímetros por fuera de la membrana timpánica en la pared póstero-inferior del conducto auditivo.

Descubierto el antro i resecadas sus paredes (antrectomía) es necesario abrir el atrio i poner en comunicacion la caja timpánica con el antro mastoídeo destruyendo la parte superior de la pared posterior del conducto óseo. Durante este tiempo de la operacion hai que evitar la lesion del canal semicircular que está por dentro del ádito i el codo del facial que está por debajo; con tal fin se emplea el *protector de Stacke,* tallo metálico aplanado de arriba abajo, biacodado i que termina en punta roma. Para ponerlo en su lugar es necesario reconocer el ádito, en la parte ántero superior del antro e introducir por allí suavemente el pico del protector; como el suelo del ádito es un poco convexo hácia arriba, a causa de la eminencia del canal del facial, el protector penetra sólo algunos milímetros dirijiéndolo hácia arriba; se da algunos golpes de cincel a esta parte

ósea así protejida, pudiéndose entónces introducir el instrumento hasta el atrio; con un cincel estrecho se incinde la pared posterior del conducto auditivo, aplicando el instrumento a ras del borde superior del conducto perpendicularmente al hueso, al nivel de la línea temporal. Despues se cincela hácia abajo en la union del tercio superior con los dos tercios inferiores de la pared posterior del conducto, dirijiendo aquí el filo del cincel oblicuamente hácia arriba i adentro para evitar el facial.

Se repite esta maniobra tantas veces cuantas sea necesario hasta trasformar el ádito en una escavacion. Una vez regularizados los bordes de toda la cavidad operatoria, sirviéndose principalmente de las fresas de Doyen, ofrece el aspecto de un embudo cuya circunferencia esterior corresponde a la superficie de la apófisis mastóides i el fondo (que está arriba i adelante) es biloculado por un saliente óseo, llamado espolon, que hace eminencia en el suelo del antro i que contiene en su interior el codo del facial; por detras de este queda el antro i por delante la cavidad timpánica. Se desbasta este espolon tanto como sea posible sin lesionar el nervio a fin de que el suelo del conducto auditivo i el del oído medio queden casi al mismo nivel del suelo del antro. Durante esta maniobra un ayudante debe observar la cara del operado para ver si presenta contracciones musculares que demostrarían el peligro del nervio.

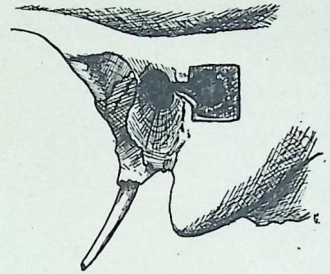

FIG. 100.—OPERACION RADICAL (ZAUFAL-KÖRNER)

Con una pinza o cucharilla fina se estirpan los restos de la membrana timpánica en el fondo del conducto auditivo i el yunque i el martillo en el atrio; se estirpan todas las fungosidades no olvidando hacerla en la parte anterior de la cavidad timpánica donde desemboca la trompa. Aquí hai que pensar en la posibilidad de una union entre la caja timpánica i el canal carotídeo; i cuando se limpia el suelo de la caja debe tenerse

presente que el bulbo de la vena yugular puede estar inmediatamente por debajo de su mucosa.

Deben examinarse prolijamente la pared interna del antro i de la caja del tímpano que a veces presentan trayectos fistulosos que van al laberinto, a la fosa craneal media o al seno trasverso (1).

A fin de apresurar la cicatrizacion de esta cavidad operatoria se emplean distintos procedimientos plásticos, que tienen por objeto cubrir con piel la cavidad abierta hácia afuera. KÖRNER practica dos incisiones lonjitudinales sobre toda la lonjitud de los bordes superior e inferior del conducto, formando así con la mitad posterior de este, *un colgajo* que despues de pulido i adelgazado, *se aplica fácilmente a la parte posterior* de la herida ósea.

Con este proceder no se deforma el meato auditivo porque el conducto así incindido se abre lo mismo que en el espéculo se separan las valvas, sin que se modifique el diámetro del orificio de entrada.

Las flebítis o trombósis del seno sigmoídeo tienen su punto de partida jeneralmente en las supuraciones del oído medio o de la mastóides, debidas a la propagacion de la inflamacion por contigüidad hasta el seno, invadiendo su pared misma, coagulándose la sangre en su interior i formándose un trombo cuyo modo de infeccion se designa con el nombre de trombo-flebítis, o bien en el foco mismo se trombosa una venilla i su trombo infectante llega hasta el seno, proceso que se llama ósteo-flebítis. El trombo avanza jeneralmente hasta la vena yugular interna, pudiéndose propagar hasta la vena cava superior, esponiendo al enfermo a todas las consecuencias de una piohemia o septicemia.

La trombósis infecciosa de los senos, abandonada a sí misma, termina casi siempre por la muerte; ZAUFAL tiene el mérito de haber instituído el tratamiento racional de estas trombósis haciendo no sólo la trepanacion de la mastóides, sino tambien la ligadura de la yugular i la abertura de una parte del seno mismo.

La denudacion i abertura del seno trasverso en la fosa sigmoídea, se efectúa, como las demas operaciones de la mastóides que hemos descrito, por cincelamiento progresivo a partir de la superficie del hueso. La situacion del seno se aprecia relacionándola con la sutura párieto-escamosa-mastoídea. Tirando una

(1) STACKE pone a descubierto de dentro afuera la caja timpánica, introduciendo su protector hácia el atrio i abriendo así la pared ósea hasta el antro mastoídeo.

recta desde el astérion (punto en que se encuentran occipital, temporal i apófisis mastóides) que corresponde al pasaje del seno lateral en el sigmoídeo, hasta el vértice de la apófisis mastóides, esta línea proyecta en la superficie con cierta exactitud la direccion del seno.

La abertura, ya hecha en la mastóides por cualquiera de las dos operaciones anteriores, se agranda hácia atras por cincelamientos sucesivos hasta que queda a descubierto la parte de la dura madre que es la pared esterna del seno. Se abre i se raspa con ligadura previa de la yugular o sin ella. Es mui raro que se presente el caso de tener que abrir solamente el seno; mui a menudo se abren ántes o al mismo tiempo todos los espacios enfermos del oído medio. A veces se ve el seno a traves de la pared interna de una célula neumática abierta. Se le aisla con una sonda flexible i se cincelan, paralelamente a él, las laminillas óseas que lo recubren.

Para apreciar la naturaleza del contenido del seno (pus, trombos, etc.) conviene practicar una puncion.

Incindido el seno en toda su estension se quitan los coágulos, cuando existen, i se tapona el cabo interno para evitar la hemorrajia.

Cuando las lesiones son mas estensas i han invadido la yugular interna, es preferible practicar previamente la ligadura de la vena por debajo del coágulo para impedir la propagacion de las embolías i asegurar un amplio drenaje del vaso infestado. Esta ligadura se ejecuta lo mismo que la de la carótida sobre su bifurcacion; desde ese punto se pone a descubierto, hácia arriba, colocando dos ligaduras entre las cuales se incinde el vaso, jeneralmente por encima de la desembocadura de la vena facial.

Cuando se presume que exista un absceso en el lóbulo temporal, los que son mui comunes, se penetra en la fosa craneal media despues de haber abierto el oído medio i las cavidades de la mastóides. KÖRNER ha comprobado que todos los abscesos cerebrales de oríjen otítico se sitúan cercanos al lugar de la primera supuracion i a menudo en relacion inmediata con el sitio. Cuando se ha hecho la operacion radical basta con abrir la pared superior de la cavidad timpánica i del antro mastoídeo para abrirse un camino hasta la fosa craneal media, la dura i las circunvoluciones inferiores del lóbulo temporal.

En los casos de apófisis mastóides bien desarrolladas se puede llegar dirijiéndose atras i arriba a la fosa cerebelosa para buscar las supuraciones del cerebelo.

TREPANACION DEL SENO FRONTAL.—Esta operacion se efectúa jeneralmente en los casos de empiema del seno frontal. Las supuraciones proceden, en la mayoría de ellos, de una infeccion venida de la nariz, o bien son la consecuencia de una enfermedad jeneral (influenza).

Entre los síntomas clínicos de esta enfermedad, citaremos de paso los dolores de cabeza, la sensacion dolorosa a la presion en la pared anterior del seno i el derrame de pus que se presenta sobre todo en la mañana al sentarse el enfermo en la cama.

Es frecuente que al mismo tiempo se afecten otros senos principalmente las células etmoidales anteriores o el antro de Highmoro. Existe tambien la posibilidad de la infeccion del cerebro o de las menínjeas i mas comunmente de perforaciones hácia la órbita que trae consigo flegmones periorbitarios i orbitarios. La inflaciones de los senos es causa a veces de pólipos recidivantes. Debe practicarse la operacion radical en toda persona que tenga una inflamacion crónica de las cavidades frontales que haya resistido al tratamiento intra-nasal.

Los senos frontales, separados por un tabique mediano, son cavidades de tamaño variable formadas por la separacion de las tablas interna i esterna del frontal. La mas gruesa de sus tres paredes es la anterior; la posterior o craneana i la inferior u orbitaria son delgadas i quebradizas. El seno comunica con la fosa nasal correspondiente por el canal fronto-nasal (de quince milímetros) que desciende oblicuamente entre la pared orbitaria por fuera i los cornetes superior i medio por dentro; se abre en el seno al lado del tabique medio i su orificio nasal (infundíbulum) se prolonga en el meato medio por una gotiera hasta el orificio del seno maxilar.

La simple trepanacion del seno con drenaje por la herida, cura, dejando una fístula. Para obtener un éxito en el empiema crónico se abre anchamente el seno a fin de limpiar con la cucharilla todos los ángulos, destruyendo completamente su pared anterior, lo que permite que la piel se aplique a su cara profunda. Si el seno es mui grande puede dejar esta operacion una deformidad manifiesta, la que se atenúa siempre que se respete el borde superior de la órbita. Es posible suprimir el drenaje cutáneo siempre que se abra a traves de las células etmoidales anteriores una ancha comunicacion con las fosas nasales (operacion de KUHNT-LUC).

En los casos frecuentes en que las células etmoidales supuran al mismo tiempo que el seno frontal, se recurre a la operacion radical de KILLIAN, que tiene la ventaja de permitir al mismo tiempo que una curacion definitiva el conservar la forma de la rejion.

La operacion de KILLIAN que vamos a describir consiste en la reseccion total de las paredes anterior e inferior, conservando el arco orbitario; en la formacion de una ventana en el costado de la nariz que permita el examen de las células fronto-etmoi-

dales, i en el establecimiento de un amplio drenaje por la cavidad nasal que permite así cerrar la herida operatoria.

La incision cutánea sigue exactamente la mitad de la ceja (que no debe ser rapada) desde su estremidad esterna hasta la interna en donde se incurva para continuar por la mitad de las caras laterales de la raiz de la nariz, e ir oblicuamente hácia abajo i afuera en el surco formado por la parte nasal del elevador de la nariz i del labio superior; deteniéndose un poco por encima del borde inferior de los huesos de la nariz. La hemostásis debe ser lo mas perfecta posible.

Hai que conservar, con fin estético, un puente óseo formado por el reborde orbitario superior; para evitar su necrósis es necesario conservarle el periostio. Se practican, pues, dos incisiones periósticas: la superior paralela al reborde orbitario a cinco milímetros por encima i la inferior por debajo de este reborde se incurva hácia adentro para seguir exactamente el trayecto de la incision cutánea.

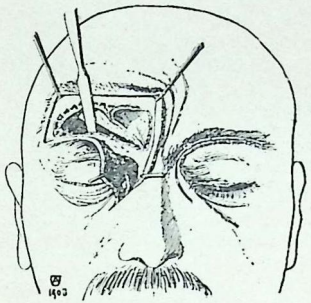

FIG. 101.—ABERTURA DEL SENO FRONTAL
Operacion radical (KILLIAN)

Desprendido el periostio por encima del puente orbitario se cincela la pared anterior del seno hasta poner a descubierto la mucosa. Se esplora en todos sentidos entre la mucosa i el hueso para evitar la infeccion de la herida por el pus. Se reseca en seguida con cincel primero, i con pinzas apropiadas (Lombard) despues toda la pared anterior, regularizando perfectamente los bordes a fin de que la piel pueda adaptarse a la pared posterior.

Con la cucharilla se raspa minuciosamente la mucosa, fijando la atencion sobre todo en los recesos i en la parte posterior del puente orbitario.

Se separan ahora el periostio i las partes blandas hácia afuera hasta llegar a la incisura supra-orbitaria arrastrando con ellas el saco i el canal lacrimales, teniendo cuidado de no desprender la tróclea que está mas o ménos a medio centímetro por dentro

de dicha incisura. No se produce así la diplopia que se debe a la separacion de la polea del oblicuo mayor de su sosten óseo.

Se marcan en seguida, con un cincel pequeño en V, un surco que interesando todo el espesor del hueso sigue el trazado de incision perióstica desde el nivel de la arcada infra-orbitaria hasta la incisura supra-orbitaria, i uno trasversal en la apófisis ascendente del maxilar, desde la estremidad inferior del hueso propio hasta el saco lacrimal. Con un cincel se hace una trepanacion en la parte inferior i con una pinza resistente se quiebra hácia afuera esta porcion así levantada de la apófisis ascendente del maxilar superior. Se presenta a la vista una brecha por la cual, auxiliado de luz artificial se pueden ver las células frontales i los recesos. Antes de procederse al tratamiento de éstos hai que ponerla en comunicacion con la cavidad frontal, resecando el piso del seno o pared inferior del seno.

El operador se coloca por detras de la cabeza del enfermo, se proteje el ojo i se ilumina el campo operatorio con una lámpara eléctrica. Con cincel estrecho se destruye la pared inferior del seno por detras del puente orbitario, haciéndose una abertura de comunicacion con la cavidad etmoidal. Con pinzas cortantes i trabajando por arriba i por abajo, se reseca completamente esta pared hasta dejar el puente óseo bien aislado.

Al resecar la apófisis ascendente del maxilar superior, que dan a la vista las células frontales, que se abren i se raspan con cucharilla. Mas allá aparecen las células etmoidales anteriores que se resecan si están enfermas; mas profundamente todavía se puede alcanzar las células etmoidales posteriores i aun el seno esfenoidal.

KILLIAN, talla a espensas de la mucosa nasal, hasta ahora respetada, un colgajo que se invierte hácia afuera para tapizar la cavidad etmoidal.

Se retiran los tapones nasales previamente colocados i que tienen por objeto hacer aparente la mucosa nasal a fin de no romperla al resecar la apófisis ascendente, evitándose así las hemorrajias consiguientes. Se coloca en la cavidad etmoidal un drenaje suelto de gasa yodoformada, de modo que una estremidad salga por la nariz, lo que tiene por objeto impedir la posible hemorrajia. Este es mantenido por un taponamiento comun de la fosa nasal correspondiente.

En la mayoría de los operados se practica la sutura inmediata. El taponamiento se quita al segundo dia, i al quinto los puntos de sutura.

Respecto al modo como se verifica la curacion i su marcha, KILLIAN dice que en los primeros momentos las partes blandas de la pared anterior i las de la órbita adhieren fuertemente a la pared posterior en toda su estension, escepto en su parte interna, donde queda un espacio triangular que se cierra a la segunda o tercera semana por un tejido de granulaciones del periostio de las partes vecinas. Despues de la curacion en lugar del seno se encuentra un cojin de tejido conjuntivo que sirve de apoyo a las partes blandas.

TREPANACION DEL ANTRO DE HIGHMORO (1).—Las supuraciones del seno maxilar se presentan a consecuencia de enfermedades jenerales, como en la sinusítis frontal, pero dependen tambien de afecciones locales, ya sea de la raiz de los molares o de las fosas nasales. Hai que recordar que lás sinusítis frontal i maxilar se combinan a veces i el etmóides desempeña un papel importante en la propagacion de estos procesos; no sólo limita los senos, sino que forma parte de sus paredes i así se comprende que una supuracion de las células etmoidales pueda propagarse al seno frontal i al maxilar.

El diagnóstico de la sinusítis maxilar está basado en algunos signos de probabilidad (dolores suborbitarios, rinorrea unilateral, intermitencias en la salida del pus, pólipos en el meato medio) entre los cuales los mas importantes son: el signo de Fraenkel que se comprueba limpiando las secreciones del meato medio i cuando el pus aparece inmediatamente despues, su oríjen está en el seno frontal o células etmoidales anteriores; si no se reproduce aun despues de hacer inclinar la cabeza hácia adelante proviene del seno maxilar; i el de Heryng, basado en la trasparencia de los maxilares superiores en presencia de una fuente luminosa colocada en la boca. Los signos de certidumbre son la puncion esploradora, que se practica por el meato inferior con una aguja de Pravaz i el lavado esplorador por el que se comprueba secrecion purulenta en el meato medio.

El seno maxilar, de dimensiones mui variadas, tiene una capacidad media de doce centímetros cúbicos; presenta una pared anterior bastante gruesa que corresponde a la fosa canina, una póstero-esterna o cigomática que levanta hácia adentro la fosa cigomática i corresponde a la tuberosidad del maxilar, un suelo en relacion con el borde alveolar e íntimamente con los molares superiores cuyas raices penetran a veces en el seno, un techo que es el suelo de la órbita i una pared interna que corresponde a la fosa nasal al nivel de los meatos inferior i medio. En esta pared interna, en la parte anterior del meato medio, se encuentra el orificio del seno que desemboca en la parte superior de éste, lo que esplica la tendencia a la cronicidad de la sinusítis maxilares i el que el cateterismo del seno por su

(1) «Operacion radical de los senos maxilares». Memoria de licenciado por S. Retamal Muñoz. 1908.

orificio natural seguido de lavados sea un tratamiento insuficiente. Para obtener un resultado es menester practicar una abertura artificial en un punto declive, ya sea arrancando el segundo premolar i perforando su alvéolo (COOPER), o ya perforando la pared interna del seno al nivel del meato inferior (MICULICZ, ZUCKERKANDL).

Estos tratamientos pueden conseguir un resultado en las sinusítis agudas, pero no en las crónicas; es necesario abrir en estos casos completamente el seno i destruir la mucosa con cucharilla, trepanando la fosa canina. DESAULT incindía la mucosa en el surco jínjivo-labial, denudaba la fosa canina i abria a este nivel el seno que drenaba por la boca; este método tiene el inconveniente de dejar penetrar alimentos i productos sépticos de la boca i su curacion demora uno o dos años. Se obtiene, en cambio, seguramente i con rapidez, la curacion radical de la sinusítis maxilar crónica abriendo el seno por la boca, limpiándolo i estableciendo un drenaje por la nariz. Esta es la operacion radical de CALDWELL-LUC-HAJEK, cuyas indicaciones de urjencia son las sinusítis complicadas de abscesos, flemones i fístulas de la mejilla, de la órbita o de la boca, la propagacion a las otras cavidades de las fosas nasales i las acompañadas de dolor, fiebre i supuraciones a pesar de los lavados de la cavidad.

Se levanta el labio superior con un separador de Farabeuf i se incinde la mucosa en el pliegue jínjivo labial desde el nivel del primer molar verdadero hasta el canino, a algunos milímetros por debajo del pliegue para facilitar despues la sutura. Se separan los labios muco-periósticos con la rujina hasta poner a descubierto toda la pared anterior del seno, que se perfora con un cincel ancho, principiando en el punto mas distante de las raices dentarias. Se agranda este orificio en todas direcciones con pinzas de hueso hasta la cara inferior i la pared interna.

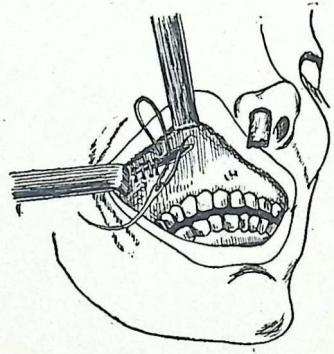

FIG. 102.—ABERTURA DEL SENO MAXILAR

operacion radical (CALDWELL-LUC-HAJEK)

Se esplora la cavidad con una sonda abotonada. Si hai osteítis se raspa toda la zona enferma, otro tanto se hace con las fungosidades.

Se raspa toda la mucosa, poniendo especial cuidado en la parte posterior de la pared interna i en la vecina al orificio esterno del canal maxilar, en las

anfractuosidades de la cara inferior i en la parte esterna de la pared anterior.

Terminado este raspaje minucioso se llena la cavidad con gasa yodoformada i se practica un orificio en la pared interna, a traves del seno maxilar, con cincel i martillo, sin lesionar la mucosa pituitaria. Con pinzas adecuadas se agranda este orificio hasta estirpar el tercio ántero-inferior de dicha pared, con lo cual aparece la mucosa pituitaria rechazada hácia el seno por *un tapon de gasa que se ha colocado en la fosa nasal al principio de la operacion.*

Retirado, se introduce una sonda i se empuja la mucosa hácia la cavidad maxilar. Se la incinde de atras adelante, rasando la insercion del cornete inferior i se hacen dos cortes verticales de arriba abajo en los estremos de la primera incision, limitando así un colgajo que se invierte para tapizar el piso de la cavidad maxilar. Se desprende el resto de la mucosa nasal rasando la parte superior del orificio óseo a fin de dejar libre el cornete inferior que se desprende completamente.

Para hacer el drenaje se emplea una mecha de gasa aséptica o yodoformada que se hace pasar a traves de la contra-abertura nasal, dejando la estremidad larga en el seno maxilar i la corta hácia la nariz, por donde se estrae posteriormente. Despues se hace el taponamiento nasal con algodones o gasa aséptica.

Se sutura entónces completamente la herida bucal. Se retira el tapon nasal al tercer dia i el drenaje del seno al quinto dia. La curacion definitiva tiene lugar durante la sesta semana. Es preferible hacer el drenaje sólo por la nariz i suturar la contra-abertura nasal para evitar la infeccion que va de la boca i el mal olor.

Reseccion del maxilar superior.—La reseccion del maxilar superior puede ser parcial, total o doble. Esta operacion se efectúa sobre todo en los casos de neoplasmas, (sarcomas o carcinomas) i la incision varía naturalmente un poco segun la estension i forma del tumor. Las resecciones parciales se hacen jeneralmente de una manera atípica en los casos de osteítis traumáticas o cuando se trata de un epulis (ósteo-sarcoma) que requiere a veces para su completa estirpacion la reseccion del reborde alveolar.

Las resecciones temporales del maxilar superior, verdaderas luxaciones, procuran un camino a traves del cual pueden estirparse los tumores que radican en la base del cráneo (pólipos naso-farínjeos).

El principal peligro de la reseccion del maxilar superior estriba en la hemorrajia i en la aspiracion de sangre i para evitarlo se han intentado

varios medios. El mas radical es la traqueotomía previa, obturando ademas la porcion superior del conducto respiratorio para evitar la aspiracion; así se consigue tambien mantener la cloroformizacion a traves de la cánula durante todo el tiempo. Sin embargo, esta operacion preliminar constituye una intervencion de cierta importancia i que tiene sus peligros.

ROSE ha propuesto operar manteniendo la cabeza colgante por fuera de la mesa, pero, si bien es cierto que la sangre fluye así hácia afuera por el espacio naso-farínjeo, tiene el inconveniente de que la hemorrajia aumenta i el campo operatorio se hace difícilmente accesible a la vista i a las manos del operador.

KOCHER recomienda la ligadura previa de la carótida esterna.

La operacion se practica jeneralmente sin emplear ninguno de estos medios, teniendo sí presente que debe operarse con rapidez i abrir la boca i las fosas nasales sólo en los últimos momentos. Es conveniente administrar una buena dósis de morfina ántes de la operacion a fin de no emplear cloroformo sino al principio, ántes de abrir la nariz i la boca. Mas tarde es peligrosa la cloroformizacion i debe suspenderse; el enfermo queda siempre en estado de analjesia, pero conserva los reflejos larínjeos.

Los metodos de reseccion del maxilar superior se diferencian sólo por la forma o trayecto de la incision de las partes blandas de la cara, que por lo demas variará en cada caso. Cuando un neoplasma, ademas del hueso, ha invadido la mejilla es necesario estirpar todo lo enfermo, cubriendo el defecto con un colgajo cutáneo traído de la frente o de la nuca.

La primera parte de la operacion comprende cuatro actos consecutivos, incision de la mejilla, denudacion de la cara ántero-esterna del maxilar, solevantamiento del periostio orbitario i aserradura del malar.

La segunda parte abre la fosa nasal i la boca, derramándose entónces la sangre en estas cavidades; debe por lo tanto efectuarse con rapidez. Comprende los cinco actos sucesivos siguientes: abertura de la fosa nasal i seccion de la apófisis ascendente; abertura de la boca, desinsercion del velo del paladar, incisiones póstero anteriores palatinas; estraccion de dos dientes i seccion de la arcada alveolar i de la bóveda palatina; disyuncion térigo-maxilar, i por último, abajamiento del maxilar que se toma con la palanca, seccion del nervio i arrancamiento.

Vamos a esplicar estos diferentes actos.

Al nivel del borde inferior de la órbita se comienza una incision vertical profunda que rasando el ala de la nariz llegue hasta el labio superior a fin de no abrir el seno mucoso retro-labial.

Del principio de esta primera incision se hace partir una segunda infra-orbitaria que se dirija horizontalmente hácia afuera hasta la mitad de la cara esterna del hueso malar.

Se desprende este colgajo con la rujina, si es que se puede conservar el periostio i se le invierte hácia abajo i afuera. Se denuda el hueso así hasta llegar cerca del borde alveolar, por detras de la tuberosidad maxilar i mitad del hueso malar.

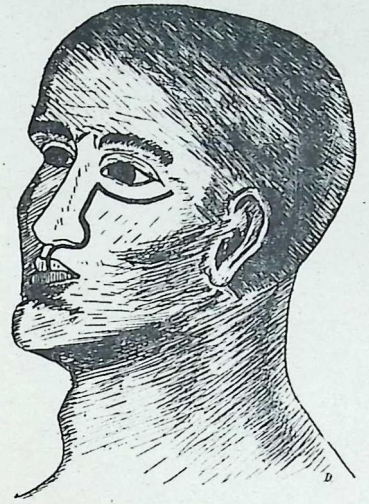

FIG. 103.—RESECCION DEL MAXILAR SUPERIOR
(incision cutánea)

Se levanta entónces el periostio orbitario, rechazándolo hácia arriba primeramente i, una vez franqueado el reborde i protejido el globo ocular con un ancho separador, se desprende hácia atras en toda su estension, desde el saco lacrimal hasta la hendidura esfeno maxilar.

Se comprueba con una sonda si dicha hendidura puede dar paso a la sierra de Gigli, en cuyo caso se la hace deslizar sobre el suelo de la órbita de dentro afuera a una profundidad tal que permita encajarla en la hendidura esfeno-maxilar. Despues de colocados los separadores necesarios se asierra el malar en el sitio deseado. Si se presentan dificultades para introducir la sierra puede usarse el cincel con ventaja.

Para seccionar ahora la apófisis ascendente del maxilar se desprende el periostio nasal i se introduce una de las ramas de la cizalla. Luego se corta verticalmente el labio superior prolongando la incision inicial, pudiéndose entónces rechazar hácia afuera todo el colgajo.

Se invierte la cabeza del enfermo hácia atras, i abriéndole la boca, se incinde la fibro-mucosa del paladar óseo, siguiendo la arcada dentaria i se desprende con la rujina hácia la línea me-

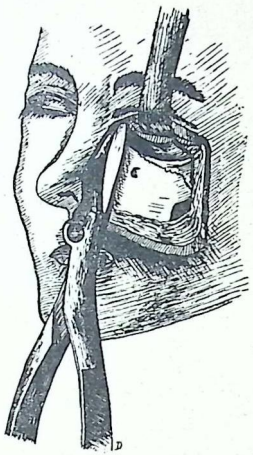

FIG. 104.—RESECCION DEL MAXILAR SUPERIOR
(Seccion apófisis ascendente. El malar está dividido)

dia. Este colgajo una vez resecado el maxilar, se sutura a la mejilla i sirve para dividir la cavidad bucal del orificio operatorio. Sirviéndose de la cizalla o de un cincel, se divide despues la bóveda ósea.

Queda solamente que efectuar la disyuncion térigo-maxilar que puede efectuarse con la cizalla especial curva sobre el plano, con un cincel, o bien por simple arrancamiento.

Para estraer el maxilar se le toma de arriba hácia abajo, de la órbita a la arcada dentaria, con la palanca; se le baja para cortar con las tijeras el nervio infra-orbitario i se arranca completamente.

En la reseccion temporal debe prolongarse la incision que sigue el reborde infra-orbitario hasta la mitad del hueso malar, incurvándola lijeramente hácia abajo, a fin de darse campo para dividir con el cincel el maxilar del malar al nivel de la hendidura esfeno-maxilar, porque no se desprenden del hueso en este caso ni el periostio ni las partes blandas. La fibro-mucosa palatina se incinde de atras adelante en la línea media sin desprenderla, i los paladares se separan en la misma direccion con un golpe de cincel.

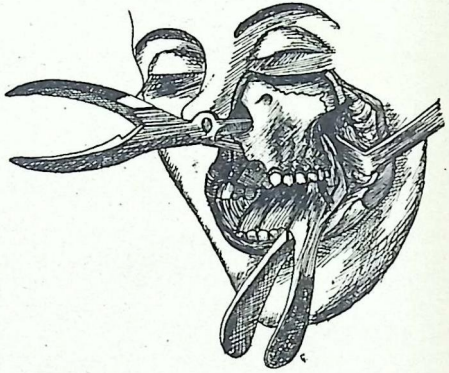

FIG. 105.—RESECCION DEL MAXILAR SUPERIOR
(Seccion de la bóveda palatina i disyuncion térigo-palatina)

En la seccion de la apófisis ascendente del maxilar hai que desprender el saco i conducto lacrimales ántes de hacer el corte oblicuo de abajo arriba i de adentro afuera.

Con estas precauciones es fácil luxar hácia afuera el maxilar junto con las partes blandas que lo recubren.

Reseccion del maxilar inferior.—Puede ser *parcial, total de la mitad o de todo el hueso.*

La reseccion parcial puede estenderse sólo a una parte del proceso alveolar, empleando una cizalla i practicarse casi siempre por la boca en cambio, cuando el fragmento óseo que se estirpa abarca toda la altura del maxilar inferior, se hace la operacion con una incision que se dirije a lo largo del borde maxilar o algo por debajo del mismo i paralelamente a dicho borde. Seccionada la piel, se llega al borde del hueso i debe estirparse tanto como sea necesario hasta encontrar hueso sano, suponiendo que se trate de un tumor. Despues de desprender el periostio junto a la mucosa se perfora ésta i se asierra o con pinzas especiales se secciona el trozo de hueso que se desea resecar. Se une entónces la mucosa del suelo de la boca con la de la mejilla a fin de obturar en lo posible la cavidad bucal.

Es corriente, en la práctica, operar secuestros invajinados provenientes de una periostítis alvéolo-dentaria, complicacion de la caries de 4.° grado.

Las resecciones en la continuidad traen la deformidad por la desviacion de los fragmentos, i además, perturbacion en la masticacion, porque a causa de la contraccion muscular desviados los fragmentos hácia adentro no permiten la coaptacion de los dientes inferiores con los superiores. Se ha tratado de obviar estos inconvenientes conservando una delgada lámina ósea en el borde inferior del maxilar, idea que ha sido desechada más tarde, porque se necrosaba i producia recidivas que hacian necesarias intervenciones posteriores. La mejor es una protésis que reuna los dos fragmentos maxilares, inmediatamente despues de aserrados, con dos abrazaderas de metal que se sujetan con alambre de plata en la cara esterna del maxilar.

El cuerpo del maxilar se continúa en cada lado por la rama ascendente, cuya estremidad superior se articula con la cavidad glenoídea del temporal. Esta contiene otra apófisis, la coronóides, a la cual viene a insertarse el tendon del músculo temporal. La cara esterna de la rama ascendente está cubierta por el masétero i la interna por el terigoídeo interno; ámbos músculos se insertan en el ángulo de la mandíbula. En la cara interna, una pequeña protuberancia ósea, la espina de Spix, indica la entrada del canal dentario inferior, desde donde parte un surco, oblicuo hácia abajo, que llega hasta el menton en donde se inserta el músculo milo hioídeo.

En la mayor parte de los casos, (neoplasmas, necrósis, i osteítis traumática) basta con resecar la mitad del maxilar, aserrando el cuerpo del hueso verticalmente en la línea media, denudando sus dos caras i seccionando el tendon del temporal.

El manual operatorio es el siguiente. Se incinde el labio inferior en la línea media a partir del borde adherente del labio

hasta el menton; desde ese punto se sigue el borde inferior del maxilar hasta el ángulo de la mandíbula, i se asciende detras del borde posterior de la rama ascendente en una estension de tres centímetros. Esta última incision interesa sólo la piel.

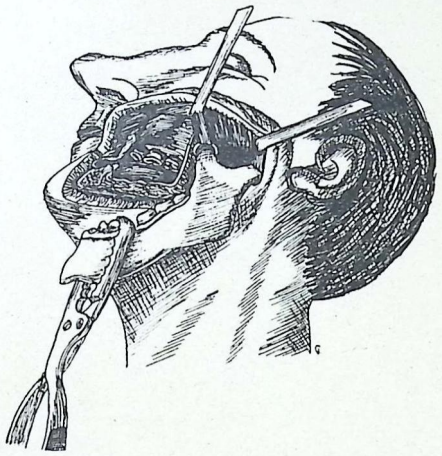

FIG. 106.—RESECCION DEL MAXILAR INFERIOR

Se separan las partes blandas de la cara esterna i se incinde la mucosa de las mejillas donde se refleja para tapizar el borde alveolar. A traves de la incision cutánea se denuda tambien la cara interna del maxilar i cuando se ha seccionado el músculo milohioídeo, se divide la mucosa a este nivel i se abre la cavidad bucal. Se desprenden luego con el cuchillo, rasando el hueso, las inserciones de los músculos jenio-gloso i jeni-hioídeo de la cara interna del menton. Con la sierra de Gigli se divide verticalmente el maxilar despues de estraer un incisivo. El operador coje el maxilar denudado i secciona con las tijeras las inserciones del masétero i del terigoídeo interno al nivel del ángulo de la mandíbula, pudiendo así movilizar el hueso hácia fuera. Es fácil separar ahora las partes blandas de las caras interna i esterna de la rama ascendente. La mitad del maxilar se invierte hácia fuera, se cortan los vasos i nervios que penetran en el canal dentario i el músculo terigoídeo esterno que se inserta en el cóndilo. Una vez seccionado el tendon del temporal se hace salir el cóndilo de la articulacion i se desprende la cápsula, quedando entónces el maxilar libre de todas sus conexiones.

Se sutura la mucosa de la mejilla a la del suelo de la boca i se termina la operacion suturando la piel. La curacion, a pesar

de tratarse de una operacion tan estensa, se realiza bien en la mayoría de los casos i sin reaccion especial.

La reseccion temporal del maxilar inferior, ideada por LANGENBECK, tiene por objeto poner al descubierto la base de la lengua i la entrada de la farinje. El procedimiento de Kocher, empleado ántes por SÉDILLOT (1844), divide el labio i el maxilar inferior en la línea media i ofrece una abertura suficiente para llegar a los tejidos situados en la entrada de la farinje; permite una amplia inspeccion i carece del peligro de la aspiracion de sangre i asfixia consiguiente. Colocando ligaduras metálicas en el punto aserrado, el maxilar inferior cicatriza con seguridad i solidez i sus funciones se alteran sólo de un modo pasajero.

La reseccion temporal lateral de la rama ascendente al nivel del primer molar, segun el procedimiento de Langenbeck, permite abordar con mas facilidad la parte posterior de la lengua, los pilares anteriores del velo i la pared de la farinje, en cuyo caso la incision desciende verticalmente desde la comisura labial hasta el nivel de la larinje.

Resecciones i amputaciones de la lengua.— Son operaciones que se efectúan con cierta frecuencia, principalmente en los casos de carcinoma. Requieren una severa antisepsia, puesto que el tejido celular es flácido en el suelo de la boca i por debajo de la lengua, i permite que la infeccion se propague fácilmente. La antisepsia de la boca ántes de toda operacion, no debe limitarse sólo al uso de colutorios sino que deben limpiarse con un trozo de algodon todos los repliegues de la mucosa, incluso las caries que puedan existir.

Es de gran importancia prevenir la hemorrajia, que es un peligro en esta operacion, i para conseguirlo se procede a la ligadura previa de una o de ámbas arterias linguales en el triángulo de Béclard i puede aun colocarse un hilo en la carótida esterna que se aprieta en caso de necesidad.

Por fin hai que tomar en cuenta lo relativo a la anestesia, cuestion que en este caso está intimamente relacionada con la de la hemorrajia. Cuando se cloroformiza profundamente al paciente, como lo requiere la operacion en un órgano tan sensible, suelen estinguirse los reflejos de la deglucion i de la tos, pudiendo orijinarse un peligro súbito de asfixia, o complicarse el curso de la operacion por inflamaciones del tejido pulmonar por la penetracion de la sangre en las vías respiratorias. Para prevenir este peligro se ha propuesto la *traqueotomía previa*, que permite el taponamiento de la tráquea i al mismo tiempo continuar la cloroformizacion.

Siguiendo todos estos principios se ha conseguido limitar de una manera bien palpable el número de las complicaciones inmediatas a la operacion. En los casos de amputaciones por carcinoma de la lengua la mortalidad inmediata apénas se eleva hoi a un 17% en las estadísticas moder-

nas. Desgraciadamente las recidivas ya ganglionares, ya locales, que fluctúan entre dos semanas i cuatro años, son de una frecuencia mui alta, hasta el 80%.

El tratamiento del carcinoma de la boca es solamente quirúrjico i BERGMANN a principios del siglo XX repite lo mismo que RICHTER a fines del XVIII: «el cuchillo aplicado a tiempo oportuno es el mejor de los medios».

La rejion lingual, que necesitamos estirpar, es accesible inmediatamente por la boca que se mantiene abierta con un aparato especial o con una cuña colocada entre los molares, cuando el tumor se sitúa en su parte delantera. En este caso un ayudante mantiene la punta con una gasa o con una pinza con dientes. Se colocan los hilos por detras del *tumor* en tejido sano i despues *se estirpa éste en forma de cuña.* Anudándolos inmediatamente se afrontan las superficies de seccion i se reduce la hemorrajia al mínimum. En caso que el tumor esté situado en uno de los bordes de la lengua, se estirpa tambien del mismo modo, es decir, con dos incisiones (que forman una V) que lo incluyen; en seguida se suturan las superficies de seccion.

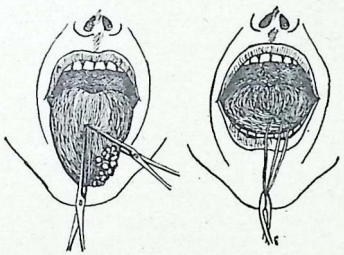

FIG. 107.—RESECCION CUNEIFORME DE LA LENGUA

Para obtener mayor acceso se incinden una o las dos mejillas (JAGER, 1831). Si el tumor compromete un borde o la mitad de la lengua, basta con incindir una mejilla. Esta incision *va del ángulo de la boca hasta el borde anterior del masétero* quedando el conducto de Sténon i la arteria trasversal por encima; se liga la arteria maxilar esterna.

MÉTODO DE CLOQUET (1827); REIGNOLI (1838); BILROTH (1873).—Se usa para los carcinomas de la parte anterior de la lengua, que no pueden operarse por el método anterior, por haberse propagado a su cara inferior i al suelo de la boca. Se opera en la rejion submentoniana, supra-hioídea o intra i retro maxilar. *La incision comienza, lo mismo que la empleada para la ligadura de la lingual,* en la línea media del cuello por encima del hioides i se prolonga, siguiendo su cuerno mayor, en direccion a la mastóides, hasta el borde anterior del esterno-cleido-mastoídeo.

Cuando se llega a la cápsula de la glándula submaxilar, se pone a descubierto la vena facial comun que se corta entre dos ligaduras. Se divide la aponeurósis a lo largo del borde inferior de la glándula submaxilar que se levanta. En la parte esterna de la incision se liga la arteria maxilar esterna i otro tanto se hace con el conducto de la glándula que tambien se estirpa. Puede verse ahora el milo-hioídeo, por detras de él el hiogloso i el nervio hipogloso. Se liga la arteria lingual i se estirpan todos los ganglios linfáticos que se encuentren. Es fácil ahora penetrar con el dedo en la cara interna de la mandíbula inferior hasta percibir la línea milo-hioídea para incindir el músculo milo-hioídeo i la mucosa del suelo de la boca. De esta manera se penetra en la cavidad bucal i se puede tomar la lengua. Si se quiere un espacio mayor se incinde el vientre anterior del digástrico i hácia atras se desprenden del hioides el vientre posterior i el estilo-hioídeo.

Cuando se hace la amputacion total por esta vía, la incision tiene la forma de una herradura, trazada trasversalmente, a un traves de dedo del borde inferior del maxilar i va de un esterno cleido mastoídeo al otro.

A esta incision se le *agregan otras dos* que siguen el borde anterior del esterno-cleido mastoídeo, las que permiten la *estirpacion* de la cadena *ganglionar.* (Véase fig. 108-*a*).

Cuando el carcinoma es mui estenso i ha invadido la base de la lengua i el paladar i aun el arco pálato-gloso, es indispensable hacer la reseccion temporal de la mandíbula inferior, ya sea en la parte lateral al nivel del primer molar (LANGENBECK, 1875; von BERGMANN), ya en la línea media (SÉDILLOT, 1844; KOCHER). La eleccion de este método está fundada en esperiencias precisas.

POIRIER ha demostrado que en ninguna otra rejion los ganglios linfáticos se comprometen tan pronto i a una distancia mayor; en cambio a diferencia del carcinoma de la mama las metástasis de los órganos internos son relativamente raras. Por lo tanto es necesario para obtener un resultado duradero, seguir un método que permita no sólo estirpar completamente i a distancia los tejidos enfermos, sino tambien todos los ganglios linfáticos.

La division del maxilar en la línea media ofrece un ancho campo para resecar el suelo de la boca; en cambio el método que pasamos a describir (BERGMANN) da fácil acceso a la farinje.

MÉTODO DE LANGENBECK-BERGMANN (Fig. 108-*b*).—La incision comienza en el ángulo de la boca del lado enfermo i se prolonga hasta el masétero dividiendo todo el espesor de la mejilla. Desde aquí continúa hácia abajo en ángulo recto siguiendo la rejion submaxilar i hioídea hasta el borde anterior del esterno-cleido o mas abajo aun, si existen ganglios linfáticos infartados.

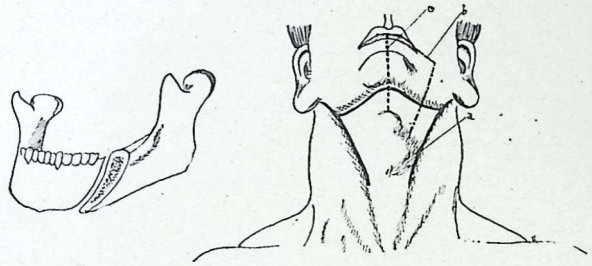

FIG. 108.—ASERRADURA DEL MAXILAR INFERIOR I MÉTODOS OPERATORIOS DE LA AMPUTACION DE LA LENGUA

Dividida la piel el cutáneo i la aponeurósis, aparecen la glándula submaxilar con los linfáticos que se estirpan. Se aisla la glándula hasta su conducto escretor que se liga, i se la estirpa, pues está jeneralmente enferma. Se ligan la arteria maxilar esterna i la lingual. Si los ganglios carotídeos i yugulares están enfermos, se continúa la incision hácia abajo, siguiendo el esterno-cléido, a fin de estirparlos. POIRIER aconseja poner siempre a descubierto la carótida i la yugular de ámbos lados hasta la abertura del tórax, a fin de sacar todos los ganglios linfáticos; i como esta operacion es tan estensa aconseja hacerla en dos tiempos: primero la estirpacion de los ganglios, i algunos dias despues la amputacion de la lengua.

La segunda parte de la operacion es la division de la mandíbula de atras i arriba hácia adelante i abajo en el ángulo formado por el cuerpo i la rama ascendente, porque ésta tiene tendencia a levantarse i el cuerpo al contrario. Se realiza fácilmente esta seccion sirviéndose de la sierra de Gigli. Se toman los dos trozos de hueso seccionado con separadores agudos a

fin de alejarlos. Se incinden el vientre posterior del digástrico i la mucosa en la direccion de la incision junto al arco pálato-gloso, con el ligamento gloso-epiglótico lateral hasta el seno faringo-larínjeo.

La herida ofrece una estension de una mano de ancho, pudiéndose ver claramente toda la lengua desde su vértice hasta su base, así como sus vecindades (epiglótis, pliegues ariepiglóticos, farinje, amígdalas).

La estirpacion de la lengua es fácil ahora; como se ha ligado la lingual se puede operar sin hemorrajia i estirpar todo lo enfermo incindiendo en tejido sano.

Se unen exactamente los estremos del hueso aserrado i se suturan las partes blandas comenzando por el ángulo de la boca. Tiene una importancia capital en el éxito inmediato el establecimiento de una fístula en la parte inferior de la incision lonjitudinal. Se sutura la mucosa farínjea vecina a la epiglótis, que es el punto mas declive al ángulo inferior de la herida, creándose así un desagüe seguro para las secreciones. Como en los primeros dias el enfermo no puede tragar, la saliva estagna en la farinje o puede pasar al pulmon, dando oríjen a flegmones del cuello o a bronco-neumonias.

Al principio se alimenta al enfermo con sonda esofájica i se desinfecta la boca con inhalaciones. Se quitan las suturas de la lengua a los diez dias. I a los tres dias despues de la operacion puede levantarse el enfermo. El muñon de la lengua aun cuando sea pequeño vuelve pronto a sus funciones i el enfermo vuelve pronto a tragar i despues de algunas semanas habla normalmente.

La fístula del cuello se sierra jeneralmente por sí sola. El tratamiento consecutivo es mui corto; pero los resultados definitivos aun en las operaciones mas radicales son poco halagadores; a menudo la recidiva no se deja esperar mucho tiempo.

MÉTODO DE SÉDILLOT-KOCHER (Fig. 108-*c*).—KOCHER considera como procedimiento normal la division media del maxilar (SÉDILLOT) para todas las formas estensas de carcinoma de la lengua que llegan hasta el istmo de las fauces, aun cuando estén comprometidos los pilares, la pared farínjea i el velo del paladar. Tambien insiste mucho sobre el aseo completo de los dientes, boca i farinje para protejer la herida contra una infeccion grave o evitar una neumonia por deglucion, i asevera que este méto-

do presenta las siguientes ventajas: hemorrajia mínima, fácil derrame de la secrecion i conservacion de los músculos i nervios de la deglucion, lo que contribuye a alejar las neumonias secundarias.

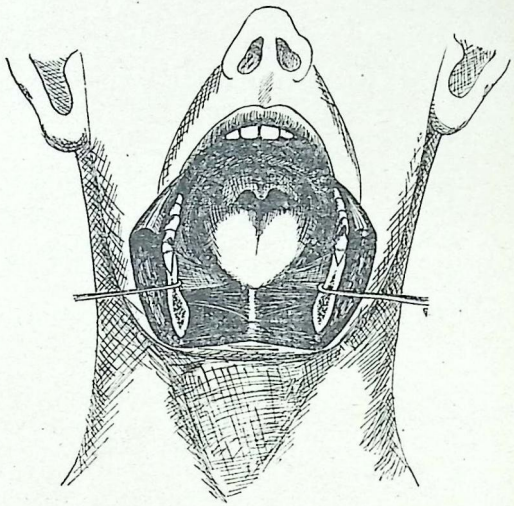

FIG. 109.—AMPUTACION DE LA LENGUA (SÉDILLOT-KOCHER)

Se divide el labio inferior en la línea media hasta el hueso prolongándose la incision hasta el hióides. Hemostásis; se asierra el maxilar en la línea media; sus dos fragmentos se separan con ganchos; se dividen los músculos jenio-hioídeo i jeniogloso. Tirada la lengua fuera de la boca, hácia el lado sano, se incinde a su nivel la mucosa del suelo de la boca hácia atras, apareciendo entónces la vena lingual por encima de la cara esterna del hio-gloso; el nervio lingual que va hácia adelante a lo largo del borde de la lengua, inmediatamente por debajo de la mucosa; el nervio hipogloso aparece en el borde anterior del músculo hio-gloso, se dirije hácia adelante i hácia adentro por encima de la cara esterna de este músculo para penetrar en

las fibras del jenio-gloso; debajo del nervio entre los músculos jenio e hio-gloso está la arteria que puede fácilmente ligarse a ese nivel.

Se divide el hio-gloso i KOCHER recomienda hacerlo con termo cauterio (como para todas las incisiones musculares que circunscriben al neoplasma). Tirando fuertemente la lengua, se divide la mucosa con el termo cauterio cuando el neoplasma se ha estendido al velo del paladar i farinje.

Se corta la lengua en tejido sano así como las partes vecinas enfermas (amígdala, velo, etc.) Se acercan las dos mitades del maxilar, se suturan i se deja una abertura cerca del labio inferior por delante del hueso hióides.

Operaciones plásticas.—Tienen por objeto la reconstitucion de un defecto, de una pérdida de sustancia. En la práctica clínica hai que tomar en cuenta cada caso en particular con todas sus variantes, i así se comprenden las numerosas reglas que se han introducido, pero que no por eso constituyen métodos especiales. Cualesquiera que sea el éxito operatorio dependerá, no sólo de las reglas fundamentales de que nos ocuparemos luego, sino mui especialmente de la habilidad artística del cirujano.

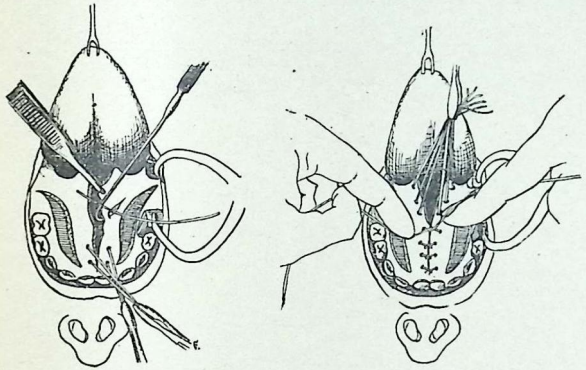

FIG. 110.—ESTAFILORRÁFIA I URANOPLASTÍA

A fin de simplificar en lo posible el estudio de estas operaciones, vamos a distinguir cinco procedimientos fundamentales con sus variaciones consiguientes, que llevan el nombre del cirujano que las ha dado a conocer.

I. Procedimiento de Celsus.—Consiste en la diseccion de los bordes de la pérdida de sustancia en cierta estension para su adosamiento o coaptacion mas o ménos completa. Puede facilitarse haciendo dos incisiones paralelas a la pérdida de sustancia.

Este procedimiento se aplica en aquellos casos en que los bordes no quedan mui distantes, cuando se estirpa un pequeño tumor de la piel, en las amputaciones de la mama cuando, despues de estirpada la glándula por un tumor maligno, resulta que la piel queda mui tensa; i para obviar este inconveniente se disecan entónces ámbos bordes a espensas del tejido celular o bien, por ejemplo, como en el caso de la figura adjunta (110) en que se trata de obturar una division conjénita del paladar.

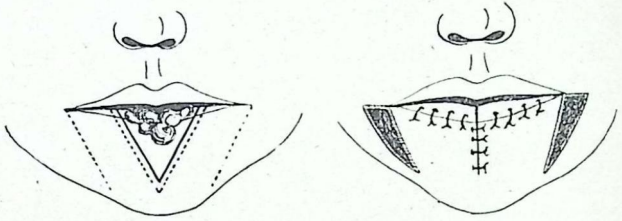

Fig. 111.—Queiloplastía (Dieffenbach)

II. Reconstitucion con colgajos de las partes inmediatamente vecinas.—*a) Método de Dieffenbach* (1834), llamado tambien método frances, porque su autor lo empleó por primera vez en Paris en la clínica de Lisfranc. Consiste en cubrir la pérdida de sustancia con un colgajo unido a la vecindad por un ancho pedículo o puente, que se obtiene incindiendo tres de sus lados. Se coloca en la pérdida de sustancia, deslizándolo lateralmente. Uno de los lados del colgajo corresponde naturalmente a los límites de la pérdida de sustancia que han sido avivados.

Este método encuentra su principal aplicacion en la reconstitucion del párpado inferior en los casos de ectrópion (blefaroplastía); en los de reposicion del labio inferior (queiloplastía) (fig. 111, colgajos dibujados con línea punteada).

Los tumores del labio inferior, que no lo comprometen en una gran estension, (no mas de la mitad de su anchura) se estirpan por medio de dos incisiones laterales que converjiendo forman una V (fig. 111). Se afrontan i suturan ámbas incisiones del modo siguiente: una sutura superficial que comprende piel i tejido celular subcutáneo con crin de Florencia i una profunda con catgut. Esta conducta que se sigue en todas las operaciones de los labios tiene por objeto evitar las infecciones que sobrevendrian al retirar los puntos de sutura.

Si se quiere puede prolongarse hasta el borde inferior de la mandíbula, la incision que es única por debajo del vértice de la V, con el fin de estirpar los ganglios submaxilares infartados. En tumores estensos, se estirpa el labio inferior rectangularmente, queda una pérdida de sustancia cuadrada, que puede modificarse por los dos métodos siguientes: 1.er método. Dos colgajos laterales que se afrontan i suturan en la parte media.

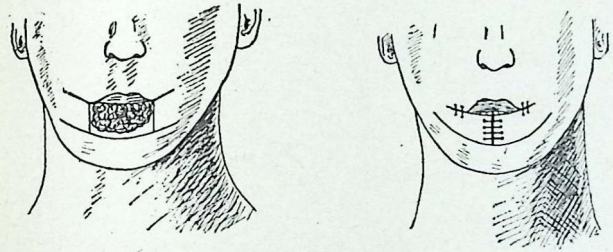

Fig. 112.—Reconstitucion del labio inferior por dos colgajos laterales

2.º método. Tállase un colgajo mento i submentoniano que se desliza. El primer método es el preferido, pues ámbos colgajos poseen mucosa; el segundo tiene el inconveniente que el colgajo no tiene mucosa i hai que suplirla con piel.

Tratándose de la reconstitucion parcial del ala de la nariz (rinoplastía) se toma el colgajo de la mejilla, o se traza en la cara nasal, a una distancia igual a la que existe entre el borde

primitivo del ala i el de la pérdida de sustancia, una incision paralela a dicho borde i que se prolonga verticalmente hácia abajo en su estremidad esterna i va a unirse con el estremo correspondiente del borde lesionado.

b) Método indio o de Carpue (1816), así llamado porque segun se dice, se encontraba ya descrito en los libros indios.



FIG. 113.—RECONSTITUCION DEL ALA DE LA NARIZ

CARPUE llevó este método a principios del siglo XIX de Calcuta a Lóndres.

El colgajo que sirve para cubrir la pérdida de sustancia es tomado, como en el método anterior, de las partes inmediatas, pero conserva para su nutricion sólo un pedículo estrecho, vecino al defecto. Para implantar el colgajo se tuerce mas o ménos el pedículo sobre su eje; la torcion reemplaza aquí el deslizamiento del método de Dieffenbach i deja al colgajo, como se comprende, en situaciones de nutricion mui inferiores a las del método anterior. Su uso queda por lo tanto limitado a los individuos jóvenes i a rejiones bien vascularizadas.

El largo del colgajo debe ser igual al de la pérdida de sustancia mas el tercio de la retraccion; la prolongacion central, que se le agrega en la rinoplastía, va a formar el tabique que está entre las aberturas nasales. Hai que advertir que el colgajo no tan sólo debe comprender piel i tejido celular, sino tambien musculatura, para que así tenga mas resistencia i no pierda la forma que se le dé, que en el caso contrario, fácilmente sucederia, ya que falta el cartílago del tabique.

Antes, se modelaba la nariz colocando dos tubos de goma de un grueso apropiado en las aberturas nasales, actualmente se usan moldes de cera. La reconstitucion de la pérdida de

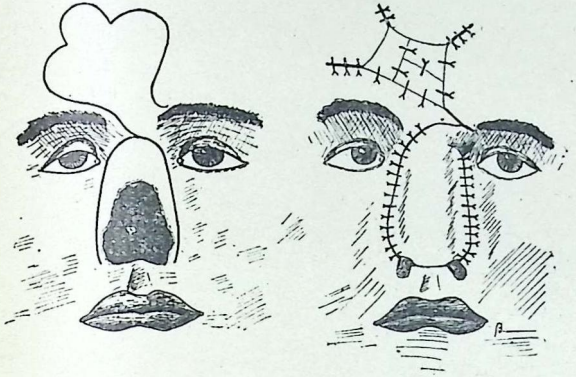

FIG. 114.—RINOPLASTÍA TOTAL (método indio)

sustancia frontal se efectúa como lo indica la figura 114 o por medio de colgajos laterales que se deslizan.

Este método se emplea en algunos casos de blefaroplastía i

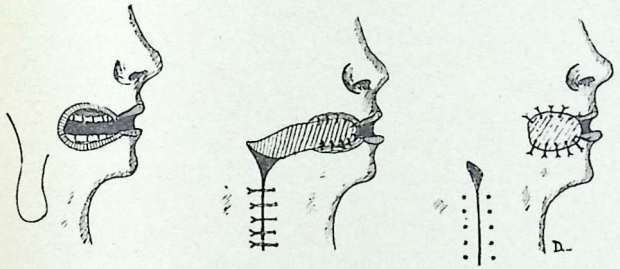

FIG. 115.—MELOPLASTÍA (ISRAEL)

queiloplastía (LANGENBECK) i especialmente en los de rinoplastía formándose el colgajo a espensas de la piel de la frente. (Método indio propiamente tal, fig. 114).

III. Reconstitucion por un colgajo de las partes vecinas con pedículo ancho o estrecho que se invierte.—En este caso se aplica en el defecto, es decir hácia adentro, la superficie cutanea i el tejido celular queda hácia afuera. Este método *puede aplicarse solo o combinado con la trasplantacion cutánea* segun Thiersch, que describiremos despues. Tiene su principal indicacion en los casos de gran pérdida de sustancia, cuando es imposible resbalar desde la vecindad un colgajo de proporciones adecuadas, como ocurre, por ejemplo, en el noma en que hai a veces destruccion completa de la mejilla. Para repararla (meloplastía), se invierte hácia adelante un colgajo tomado en la nuca con un largo pedículo que pase por debajo de la oreja (Bergmann), o se traza en el cuello (Kraske-Israel) (Fig. 115). La superficie cruenta esterior se cubre con granulaciones que cicatrizan gradualmente, o bien se la trata desde el primer momento con injertos.



Fig. 116.—Rinoplastía (Tagliacozza)

IV. Método italiano o de Tagliacozza.—Se obtiene el colgajo a gran distancia, i encuentra su principal indicacion en los casos de reparacion completa de la nariz (rinoplastía), método que ha sido perfeccionado por von Graefe. Se procede de la manera siguiente: se incinde en el brazo, en la rejion bicipital de preferencia, un colgajo cuadrangular cuyo eje mayor sea paralelo al eje del brazo; se desprende completamente en su parte superior que es la mas ancha, i se aplica en la parte mas alta del defecto de la nariz. La parte inferior del colgajo se deja adherida al resto de la piel del brazo, puesto que va a servir para su nutricion. Se eleva entónces el brazo a la altura de la cara, quedando la palma de la mano encima de la cabeza; se conserva esta posicion invariable durante unos diez dias, colocando un aparato enyesado a propósito. Cuando ya ha cicatrizado la sutura superior, es decir cuando el colgajo se nutre con los vasos de la cara, se incinde la parte adherente al brazo; queda así entónces un trozo de piel suficiente que puede servir para formar el resto de la nariz, dándole la forma apropiada que se desee obtener. Tambien puede tomarse el colgajo de otra persona; pero de todos modos es un método bastante molesto.

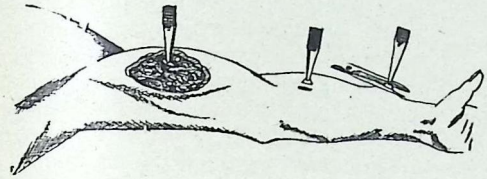

Fig. 117.—Injertos Reverdin

V. Trasplantacion de Reverdin i Thiersch.—Consiste este método en recubrir los defectos o pérdidas de sustancia de la superficie cutánea, con piel completamente separada de ciertas partes del cuerpo mas o ménos distantes. Naturalmente la pérdida de sustancia debe tener como base una superficie de tejido conjuntivo, una aponeurósis, un músculo, o bien una superficie perióstica u ósea, puesto que en este caso se trata solamente de reponer la superficie cutánea perdida, ya sea en una estensa quemadura, en una úlcera varicosa de la pierna o bien cuando se ha empleado, como hemos dicho anteriormente, un colgajo con inversion del pedículo en la meloplastía.

Reverdin en el año 1870 fué el introductor de este método, que consiste en cubrir las superficies granulosas con pequeños fragmentos de epidérmis de un milímetro cuadrado. Thiersch lo perfeccionó i el año 1886 pudo demostrar que, estirpado el tejido granuloso, se consigue una formacion duradera de epidérmis en la herida mediante grandes i anchas tiras de epidérmis i de stratum papilar; estas tiras tienen el tamaño de un dedo mas o ménos de ancho i de largo.

Esmarch, Krause i algunos otros cirujanos han conseguido últimamente felices resultados con la trasplantacion de colgajos cutáneos completos, es decir, de piel íntegra con todas sus capas.

Los injertos de colgajos epidérmicos favorecen mucho la pronta cutificacion, aun en los defectos grandes i encima de cualquier tejido, sobre todo cuando se trata de pérdidas de sustancia recientes, que por lo que respecta a superficies granulosas, el cirujano las trasforma en heridas recientes mediante el raspaje.

Los injertos dermo-epidérmicos de Thiersch permiten obtener en las sienes o en la frente, por ejemplo, una epidérmis lisa i fina, de buen aspecto i aun movible; en otras rejiones mas gruesas de la cara se observa jeneralmente cierto grado de retraccion en la parte trasplantada. Deben por esto preferirse para los párpados, mejilla i nariz los colgajos cutáneos completos que no ofrecen el inconveniente de la retraccion; otro tanto pasa en aquellas partes del cuerpo que están fácilmente espuestas a irritaciones traumáticas, como la palma de la mano o la parte anterior de la pierna.

Los injertos de Reverdin son los mas recomendables, hai mas seguridad de que prendan, pues tienen piel i tejido celular subcutáneo, i a veces bastan 3 ó 4 de ellos para reparar una estension considerable. Se obtienen tomando con una pinza, de dientes de raton, un pellizco de piel que se corta en su base con una tijera i se estiende en seguida sobre la pérdida de sustancia (véase fig. 117).

REGLAS FUNDAMENTALES DE LAS OPERACIONES PLÁSTICAS. —El estudio i la ejecucion de una operacion plástica en cada rejion particular es del dominio absoluto de la clínica; en cambio creemos indispensable, ademas del conocimiento de los métodos en jeneral, esponer algunos principios fundamentales relacionados con este importante capítulo de la Cirujía Operatoria.

La *regla principal* consiste en operar asépticamente i en practicar una minuciosa hemostásis; así se evitan la infeccion primaria por una parte, i la formacion de colecciones de sangre estravasada que favorecen una infeccion secundaria.

Al lado de estas circunstancias primordiales para la buena marcha de la curacion, deben incluirse los cuidados respecto a las *condiciones nutritivas* de los colgajos pediculados, condiciones que se alteran mui fácilmente, no sólo por la sutura sino tambien por la diseccion del colgajo i formacion del pedículo.

La sutura, hecha con seda, no debe nunca producir tirantez

en el colgajo. La nutricion de los bordes de la herida puede alterarse considerablemente cuando los puntos de sutura están mui alejados del borde i demasiado cercano el uno al otro. Para evitar que se mortifique una parte del colgajo, sobre todo el estremo, deben colocarse los puntos de sutura cerca de los bordes de la herida i lo bastante cerca uno de otro a fin de que no se entreabran. A *distancias* alejadas podrán hacerse *suturas* con hilos mas gruesos i a mayor distancia del borde.

En la diseccion de un colgajo destinado a servir para una autoplastía, ya sea por simple deslizamiento, ya por torsion del pedículo, debe procurarse ante todo que resulte de un espesor uniforme, lo que se obtiene a veces con bastante dificultad en las rejiones abundantes en grasa. Se circunscribe primero el colgajo que se va a tallar con una incision que penetre hasta el tejido adiposo sub-cutáneo, se empieza a disecar por el lado opuesto al pedículo, levantando el borde con la pinza primero i despues se sostiene i se va invirtiendo con los dedos. Mediante incisiones practicadas perpendicularmente a la base, se separa el tejido conjuntivo laxo hasta llegar al pedículo. Siguiendo el precepto de LANGENBECK, deberá disecarse éste tanto mas ancho, cuanto mayor sea el colgajo, puesto que debe contener los vasos, procurando tambien que la diseccion del colgajo corresponda al curso de ellos (arteria temporal, frontal, maxilar esterna, angular, etc.). En los colgajos que hayan de revestir un defecto de sustancia mediante la torsion del pedículo, éste tendrá que ser mas estrecho.

En ningun caso tendrá el pedículo menos amplitud que la *mitad de la anchura mayor del colgajo,* i esto con tanto mayor razon cuanto mas edad tenga el sujeto. La mayor parte de los fracasos de los métodos de reconstitucion se deben a la poca anchura del pedículo.

Respecto a la forma del colgajo deberá corresponder aproximadamente a la del defecto que va a cubrir.

El vendaje puede tambien hacer peligrar la nutricion del colgajo. Debe aplicarse flojo a fin de que ejerza sólo una presion moderada i renovarse con frecuencia a fin de mantener su limpieza, dejando aplicada en la herida la capa mas profunda de gasa.

Una lijera inflamacion no perjudica la cicatrizacion del colgajo; cuando sobreviene supuracion se quitan los puntos de sutura i

se entreabren los bordes a fin de prevenir la propagacion del proceso; cuando se presenta ya un flegmon, se levantará entónces el colgajo autoplástico drenándolo por debajo.

Antes de concluir con lo referente a la autoplastía, vamos a decir dos palabras sobre los *colgajos dermo-epidérmicos de Thiersch;* que se obtienen preferentemente de la piel del brazo o del muslo. Si la herida que se va a cubrir es reciente, se practica una lijera compresion con un trozo de gasa empapado en solucion de sal comun para cohibir toda hemorrajia; si la superficie es granulosa, se refresca primero por medio de un raspado conveniente. Hecho esto se desinfecta la zona de la cual se van a tomar los colgajos i se lava finalmente con una solucion de sal comun al 6% debiéndose tener presente que sólo esta solucion estará en contacto con la tira epidérmica que se va a trasplantar. Antes de cortar estas tiras debe distenderse la piel. Cuando se toma, por ejemplo, el colgajo de epidérmis de la parte interior del brazo sostenido hácia arriba, un ayudante distiende la piel hácia la axila, aplicando la superficie palmar de

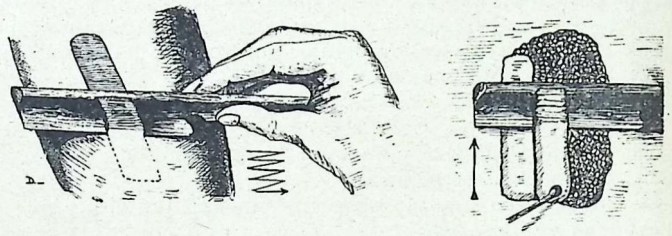

FIG. 118.—INJERTO (THIERSCH)

los dedos junto a dicha cavidad. Mui cerca del punto que la mano del ayudante sostiene tenso, se coloca de plano el cuchillo encima de la piel empleando con tal fin una navaja de afeitar con hoja plana. Miéntras se sigue distendiendo la piel hácia el codo, valiéndose de la mano izquierda, se corta lentamente la tira dermo-epidérmica mediante movimientos de sierra, teniendo en cuenta que su uniformidad es el requisito principal. El grado mas conveniente de espesor se obtiene cuando la tira es trasparente. Con alguna práctica se logra cortarlas de tres a cuatro centímetros de ancho en toda la lonjitud del brazo, lo que es

necesario, porque, miéntras ménos colgajos epidérmicos cubran el defecto, mas uniforme será la superficie cutánea que resulte. Se estiende la tira como si tratase de hacerlo con un corte microscópico encima de la platina, procurando que quede mui lisa sobre la herida cuya hemorrajia debe haberse cohibido por completo. Las tiras se colocan de tal modo que sobresalgan un centímetro de los bordes de la pérdida de sustancia (1) para que adquieran mayor fijeza; las restantes se colocan algo encima la una de la otra. Si despues de colocadas se acumula una pequeña cantidad de sangre en cualquier punto, deberá abrirse el colgajo con tijeras a fin de vaciarla.

Respecto a los cuidados posteriores se da preferencia en la clínica de BERGMANN a los apósitos secos, empleando gasa yodoformada, simplemente esterilizada o bien con vaselina, que se sujeta de una manera inamovible, renovándola al cabo de una semana. El empleo de la vaselina tiene por objeto poder desprender fácilmente la gasa al cambiar el vendaje.

La vaselina tiene, sin embargo, el inconveniente de descomponerse; es preferible cubrir el injerto con una rejilla de alambre, cuyos bordes se doblan, formándose una especie de campana que se tapa con gasa i se fija. Este procedimiento mantiene aereada la zona injertada, sin que esperimente las molestias de adhesion de apósitos i los de la vaselina al alterarse.

Si se presenta supuracion debajo de la tira epidérmica trasplantada, se levanta el colgajo con una pinza para dar salida por completo al pus, viéndose entónces a veces pequeñas granulaciones en sitios determinados. Si la tira no adherida es grande, se observan a menudo entre las granulaciones rojas algunos puntos blancos aislados de epidermizacion, dispuestos en forma de islotes; en tal caso, recurriendo a un tratamiento conveniente, mediante el uso de apósitos húmedos i cauterizando las granulaciones se logra todavía abtener una cubierta epidérmica completa.

El fracaso de la operacion de Thiersch depende con frecuencia de la mala constitucion de las granulaciones o a defectos en la técnica. En los casos de úlceras granulosas, por ejemplo, consecutivas a procesos flegmonosos, que contienen por consi-

(1) Los bordes de la pérdida de sustancia están mui irrigados i puesto el injerto en contacto con ellos prende con mayor facilidad.

guiente durante largo tiempo ajentes piójenos virulentos, debe aguardarse para practicar los injertos, que la herida ofrezca buen aspecto i que la secrecion haya disminuido, lo que puede conseguirse por medio de curaciones húmedas frecuentes i de tocaciones con nitrato de plata.

Casi siempre es necesario la anestesia, a ménos que los colgajos sean mui pequeños.

La operacion de Thiersch *no da buenos resultados en los viejos* cuya piel es mal nutrida; podrán entónces tomarse las tiras epidérmicas de otros individuos o de miembros amputados recientemente.

Tratamiento del labio leporino.—Los procedimientos operatorios mas comunmente empleados contra el labio leporino simple unilateral, son los siguientes:

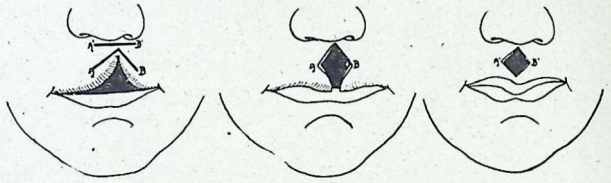

FIG. 119.—PROCEDIMIENTO DE CLÉMOT-MALGAIGNE

PROCEDIMIENTO DE CLÉMOT-MALGAINE.—En cada mitad del labio, i a unos 3 cms. de la fisura, se coloca una pinza hemostática, con bocados recubiertos de caucho u otra sustancia que impida que lo hieran. Con bisturí o termocauterio (evita la hemorrajia) se destruyen las adherencias de la mucosa labial al maxilar; en seguida por trasfixion o simplemente incindiendo, se trazan dos colgajos que siguien los límites de la mucosa i la piel de ámbos bordes de la fisura. Se traccionan hácia abajo los dos colgajos resultando una figura romboidal cuyos lados cruentos se afrontan con una sutura superficial i otra profunda. Ha dado buenos resultados una modificacion de este método, que consiste en hacer simplemente una incision trasversal de unos 2 ó 3 cms. paralela al borde labial i por encima de la fisura leporina (véase la fig. 119). La conducta que se sigue posteriormente es la misma del caso anterior.

PROCEDIMIENTO DE MIRAULT.—En uno de los bordes de la fisura, en los límites de la mucosa i la piel, se traza una incision (no es mas que una avivacion de la mucosa) que siga toda la altura de aquella i parte del borde labial, en el otro borde se

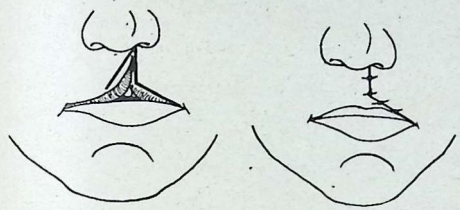

FIG. 120.—PROCEDIMIENTO DE MIRAULT

traza una incision en la piel como lo indica la fig. 120 con el fin de formar un colgajo que se sutura al borde que se ha refrescado. Este método, es el que nos aconseja emplear siempre nuestro profesor Dr. M. Donoso.

TRAQUEOTOMÍA (BRETONNEAU, 1825; TROUSSEAU).—Es la abertura artificial del canal traqueal en la línea media, para restablecer el libre paso del aire, o como *acto previo de las intervenciones* en la larinje, para impedir que la sangre se derrame en los bronquios, dar acceso al aire i efectuar al mismo tiempo la narcósis.

Está indicada 1.° en las lesiones de la larinje (heridas por instrumentos cortantes, punzantes i por balas; fracturas del esqueleto larínjeo con dislocacion de los fragmentos). Las infiltraciones sanguíneas de su mucosa, el enfisema del tejido celular i el edema de la glótis se desarrollan con una prontitud tal que muchos cirujanos (en los hospitales i campos de batalla) aconsejan la traqueotomía profiláctica.

2.° En presencia de cuerpos estraños en la tráquea, siempre que no se puedan estraer por la vía endolaríjnea.

3.° En la estenósis de la larinje i de la tráquea. Figuran en primera línea los exudados que obstruyen la luz larínjea o traqueal en los casos de difteria; ademas requieren la traqueotomía las estenósis producidas por la compresion de tumores ganglionarios o aneurismas, la tumefaccion de la mucosa (larinjítis difusa submucosa), las afecciones de naturaleza tuberculosa, sifilítica o tífica, los papilomas o carcinomas, i por último, las estrecheces cicatriciales de la larinje, ya sean debidas a procesos ulcerosos o bien a operaciones anteriores.

4.° Como operacion previa a las intervenciones en la larinje, en la lengua i aun en el maxilar superior, i tambien para acortar el camino en algunos casos difíciles de bronquioscopía.

5.° En la asfixia producida por la aspiracion de gases irrespirables o durante la narcósis cuando la respiracion artificial no ha conseguido restablecer la respiracion normal, o bien cuando hai en la tráquea i bronquios gran cantidad de mucus.

Antes de describir la técnica operatoria creemos indispensable tener presentes algunos datos anatómicos, porque no siempre el cirujano opera en esta rejion rodeado de ayudantes i de elementos necesarios. La traqueotomía es una operacion de urjencia mas que ninguna otra; que debe conocerla i saberla ejecutar perfectamente bien todo médico práctico.

La rejion en donde se practica la traqueotomía está limitada hácia abajo por el esternon i hácia arriba por el borde inferior del cartílago tiróides,

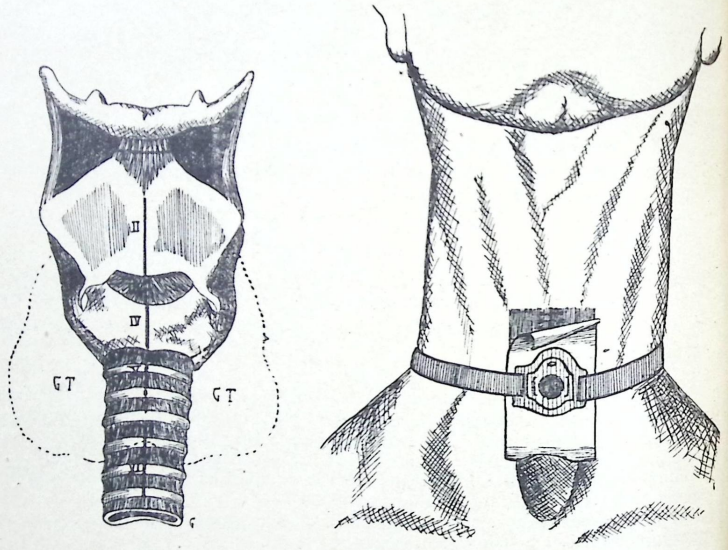

FIG. 121.—TRAQUEOTOMÍA

estando su lonjitud sometida a variaciones individuales aparte de las propias de la edad.

La tráquea, a medida que desciende, se aleja mas i mas de la superficie cutánea, de modo que en los adultos, inmediatamente por encima del esternon está cubierta por una capa de partes blandas de mas de tres centí-

metros de espesor, miéntras que el estremo superior junto al cartílago cricóides, está situado inmediatamente por debajo de la piel i de la aponeurósis superficial, siendo perfectamente palpable a traves de estas cubiertas.

Entre la tráquea i la piel existen distintos órganos.

El istmo del cuerpo tiróides desempeña el papel mas importante, dividiendo el campo operatorio en dos segmentos (traqueotomía superior i traqueotomía inferior). En condiciones normales cubre la parte inicial de la tráquea, desciende hasta el cuarto anillo, i hácia arriba no llega hasta el cartílago cricóides, dejando libre en los adultos el primer anillo de la tráquea. Con mucha frecuencia se encuentra por arriba del istmo un lóbulo medio, en forma de lengüeta (lóbulo piramidal, pirámide de Lalouette) que ordinariamente está situado un poco al lado de la línea media, pudiendo alcanzar hasta el hueso hióides.

La fijacion del cuerpo tiróides en la tráquea tiene lugar por medio de los ligamentos tiroídeos, de los cuales sólo el medio debe tomarse en consideracion en la traqueotomía.

Despues del cuerpo tiróides, siguen en importancia los vasos sanguíneos que están situados delante de la tráquea. En el segmento superior se presentan las arterias crico-tiroídeas, ramas de la tiroídeas superior, que forman una anastomósis trasversa delante de la parte media de la membrana crico-tiroídea i envían ramas al interior de la larinje. Se encuentra tambien, con frecuencia, en el borde superior del istmo una rama trasversa de la arteria tiroídea superior i casi constantemente la vena comunicante que es bastante gruesa; sin embargo, como estos vasos están aplicados inmediatamente al cuerpo tiróides dentro del desdoblamiento de la aponeurósis que lo envuelve, no son lesionados siempre que no se incinda dicha aponeurósis.

Por debajo del istmo la tráquea está recubierta por importantes venas que recojen la sangre de las partes inferiores, i descienden verticalmente formando dos a cuatro troncos incluidos en el tejido adiposo laxo que existe entre la tráquea i la aponeurósis cervical, para desembocar finalmente en la vena innominada o tronco venoso braquio-cefálico.

En las capas superficiales existen venas sub-cutáneas, mui variables i visibles sobre todo en los enfermos con disnea. Caminan entre las aponeurósis superficiales del cuello, paralelas a la línea media (venas sub cutáneas anteriores del cuello) que en la fosa yugular se unen por medio de un arco venoso; a veces existe sólo una vena media del cuello.

Tomando en consideracion este resúmen anatómico debe preferirse la traqueotomía superior, por encima del istmo del cuerpo tiróides, porque allí la tráquea está mas cercana a la piel, mas accesible, la recubren ménos vasos que en su parte inferior, puede fijársela manteniendo la larinje propulsada entre los dedos pulgar i medio de la mano izquierda. Estas ventajas deben tomarse sobre todo en consideracion cuando se trata de traqueotomías de urjencia como, son las que se practican en los niños de corta edad asfixiados jeneralmente por la difteria.

Segun el sitio en que se practique la abertura, se describen cinco traqueotomías, que son, por orden descendente:

1) Tireocricotomía, la seccion de la membrana crico tiroídea;

2) Cricotomía, la seccion del cartílago cricóides, que se combina mui a menudo con la del primero o dos primeros anillos de la tráquea constituyendo la cricotraqueotomía;

3) Traqueotomía superior supra-tiroídea, es la incision de los primeros anillos de la tráquea, por encima del istmo del cuerpo tiróides;

4) Traqueotomía media, retro-estrumosa, para ejecutar la cual es necesario incindir ántes el istmo del cuerpo tiróides;



FIG. 122.—REJION LARINGO-TRAQUEAL

5) Traqueotomía inferior, infra-tiroídea, que se efectúa en el espacio que media entre el cuerpo tiróides i el tronco braquio-cefálico.

En la práctica se distinguen dos métodos: la traqueotomía superior, practicada por encima del istmo del cuerpo tiróides i la traqueotomía inferior por debajo.

Hai casos en que está indicada la traqueotomía inferior, que pueden reducirse a dos i que son: cuando se desea que la herida traqueal caiga léjos de la larinje en las operaciones de este órgano, i cuando el lóbulo piramidal se encuentra mui desarrollado o bien en los casos de bocio que no dejen campo para llegar hasta la parte superior de la tráquea.

El *instrumental para esta operacion* debe ser lo mas sencillo posible: un cuchillo de punta aguda, dos separadores, un gancho romo para desprender el istmo del cuerpo tiróides hácia arriba o hácia abajo segun la indicacion, dos ganchos agudos finos para fijar la tráquea, dos pinzas anatómicas i dos quirúrjicas, sonda acanalada, pinzas hemostáticas i finalmente la cánula traqueal. Antes se usaba una pinza especial, de tres bocados, para abrir la herida traqueal i facilitar la introduccion de la cánula. Se recomienda tambien tener siempre listo un porta-agujas i agujas mui encorvadas, porque en muchas hemorrajias, especialmente las que provienen del cuerpo tiróides, sólo se consiguen cohibir por medio de la sutura (ligadura mediata). Son innumerables los modelos de cánulas que se han construido; debiéndose dar la preferencia a la cánula de plata de Lüer, que es curva i doble con su abertura terminal en un plano perpendicular a su eje. Para hacer su

limpieza se estrae la interior quedando colocada la esterior fija al cuello por medio de una placa que a su vez tiene ciertos movimientos (articulacion especial) para impedir así que la cánula roce la tráquea cuando el enfermo mueve el cuello. La *doble cánula de Krishaber* se diferencia de la anterior en que la interna es mucho mas larga que la esterna, termina en un estremo redondeado en forma de pico i tiene dos orificios laterales. Es mas fácil para introducirla en la herida traqueal, pero presenta inconvenientes post-operatorios (ulceracion o decúbito).

En la actualidad la cánula interna se usa como conductora, en seguida se saca i en vez de ella se coloca otra, cilíndrica, de la misma lonjitud que la cánula esterna; cada 2 ó 3 horas o siempre que sea necesario se retira i se limpia de las mucosidades o falsas membranas.

En las *estenósis traqueales* profundas no se obtiene resultado con las cánulas ordinarias, pudiéndose entónces adicionarles un fragmento de catéter elástico o de sonda esofájica convenientemente cortada.

Para estos casos, especialmente cuando se trata de estenósis por compresion a causa de bocio, el profesor KOENIG ha recomendado una cánula larga en espiral, que, si bien no desprovista en absoluto de inconvenientes, posee la ventaja de acomodarse a las encorvaduras de la tráquea. BRUNS ha hecho construir últimamente una cánula compuesta de un fragmento de tubo flexible de metal fijado a un anillo de presion, unido al pabellon del mismo modo que en la cánula de Lüer; el anillo de presion permite que el tubo sea introducido en la tráquea sólo hasta el punto que se desea.

Cuando se efectúa la traqueotomía para evitar la aspiracion de sangre i poder al mismo tiempo hacer la nacórsis, (reseccion del maxilar superior, estirpacion de la lengua, operaciones en la larinje), se emplea una *cánula-tapon* cuyos dos modelos principales son el de Trendelenburg i el de Hahn. El primero consiste en una cánula sencilla curva, cuyo segmento traqueal está rodeado por un fragmento de goma anudado a la cánula por sus estremos, de modo que queda un espacio dilatable entre la pared esterna de la canula i la interna de la goma. En el interior de la vejiga de goma desemboca un fino tubito, a traves del cual puede insuflarse el capuchon con aire. Formando un ángulo en T nace una segunda rama del tubo que termina en una pequeña pera de goma, cuyo estado de plenitud nos informa con respecto a la tension del tapon aplicado a la tráquea. La cánula de Hahn está provista de una esponja que hinchándose efectúa la oclusion.

Es de gran importancia la posicion del enfermo; la cabeza estará inclinada hácia atras i se colocará debajo de la nuca un cojin, una botella enrollada con una sábana o algo semejante, siempre que esto no aumente mucho la disnea.

En jeneral debe evitarse la narcósis reemplazándola con ventaja por la anestesia local con solucion de cocaína al 1 %, o mas débil todavía como la solucion de Schleich (1) o bien la de Braun (cocaína i adrenalina).

---

(1) Solucion normal:

Clorhidrato cocaína	0,1
Clorhidrato morfina.....	0,025
Cloruro de sodio.....	0,2
Agua destilada esterilizada.....	100,0
agréguese: Acido fénico... 5%.	II got.

El *acto operatorio* comienza con la palpacion de la rejion anterior del cuello, en donde se deben buscar el borde inferior del cartílago tiróides i el cartílago cricóides. Es conveniente, despues de hacer esta esploracion con la mano derecha, habituar la izquierda de tal modo que el índice sirva para esplorar i los dedos pulgar i medio efectúen al mismo tiempo que la fijacion de la larinje, una cierta propulsion, lo que facilitará el acto operatorio.

A partir del borde inferior del cartílago tiróides se traza una incision cutánea hácia abajo, que caiga precisamente en la línea media, para lo cual es conveniente tener a la vista la horquilla del esternon, como punto de mira, incision que tendrá de lonjitud unos cuatro centímetros a lo ménos. Las *incisiones largas son ventajosas,* como lo dice el profesor BERGMANN, puesto que permiten efectuar una hemostásis completa, ver bien el campo operatorio, i aplicar una curacion antiséptica conveniente, sobre todo en los primeros dias en los que el taponamiento de la herida con gasa yodoformada desempeña un papel tan importante.

Se rechazan en seguida lateralmente las venas sub-cutáneas anteriores i se incinden entre dos pinzas las anastomósis trasversales que puedan encontrarse accidentalmente.

Debe buscarse luego el punto, es decir, la línea intersticial media que existe entre los dos músculos esterno-hioídeos, línea blanca, fácil de reconocer. A fin de caer con la incision justamente en este intersticio, se recomienda hacer el corte de la piel precisamente en la línea media.

Se separan entónces perfectamente ámbos músculos esterno-hioídeos, procurando que el campo operatorio quede limpio i perfectamente visible, a fin de ver el istmo del cuerpo tiróides i el cartílago cricóides, recubiertos sólo por una delgada lámina de tejido conjuntivo proveniente de la aponeurósis cervical media.

La cánula se fija con dos tiras que se anudan en la parte posterior del cuello; en seguida con un trozo cuadrado de gasa, se hace una compresa de dos cabos que se coloca de tal modo que rodeen i cubran la cánula. El objeto es de que pase a la tráquea un aire colado i al mismo tiempo detenga las mucosidades que son abundantísimas en los primeros momentos de la intervencion.

Hasta aquí la preparacion del enfermo i la técnica operatoria son las mismas, sea que se trate de la traqueotomía superior o de la inferior.

TRAQUEOTOMÍA SUPERIOR.—Si el istmo del cuerpo tiróides no recubre la primera porcion de la tráquea, basta separar la aponeurósis en la línea media a fin de obtener el espacio necesario para abrir la tráquea. En el caso contrario, frecuente en los niños, hai que recurrir al desprendimiento sub-aponeurótico del cuerpo tiróides, medio (propuesto por BOSE el año 1872) mui seguro de dislocar hácia abajo el istmo sin provocar hemorrajias, dejando espacio bastante para poder practicar la traqueotomía superior. Este desprendimiento se efectúa seccionando la aponeurósis tíreo-larínjea trasversalmente en una estension de medio centímetro, sobre el vértice del cartílago cricóides, o bien junto a su borde inferior; por medio de la sonda acanalada se desprende de la tráquea la aponeurósis, conjuntamente con el istmo que está incluído en ella.

TRAQUEOTOMÍA INFERIOR.—Despues de la separacion de los músculos, como en el caso anterior, se presenta la aponeurósis cervical media, bastante gruesa i que se incinde entre dos pinzas. Al penetrar en el tejido adiposo peritraqueal, en el curso ulterior de la operacion, debemos evitar el tronco braquio-cefálico descubriendo la tráquea a la mayor altura posible. Se atrae hácia arriba con ganchos romos el istmo del cuerpo tiróides, despues de penetrar cuidadosamente entre las venas lonjitudinales ya mencionadas. Como aquí operamos a cierta profundidad, en medio de troncos vasculares de importancia, se preferirá la diseccion obtusa del tejido celular, i si a pesar de estas precauciones se produce una hemorrajia, hai que preocuparse de cohibirla ántes de continuar.

El resto de la operacion, es decir, la abertura de la tráquea es igual, ya sea que se opere por encima o por debajo del istmo del cuerpo tiróides. Para practicarla es necesario que no exista sangre i que la tráquea esté completamente denudada.

Se *fija la tráquea por medio de dos ganchos* agudos que se colocan a ámbos lados de la línea media a traves de todo el espesor de la pared, uno sostenido por el ayudante i el otro por el operador. Se introduce entónces el cuchillo con el filo dirijido hácia arriba o hácia abajo, segun se opere por encima o por debajo del istmo; la incision debe tener la lonjitud necesa-

ria para permitir la introduccion de una cánula adecuada a la edad del enfermo.

En jeneral, a ménos que se opere en individuos completamente asfixiados, se reconoce que la tráquea está abierta por el silbido que produce la penetracion del aire; en seguida sobrevienen accesos de tos. Despues de algunas inspiraciones profundas sigue ordinariamente el *estado de apnea;* la respiracion cesa completamente durante algunos segundos, a veces hasta medio minuto, porque, a consecuencia de la repentina sobrecarga de oxíjeno, falta al centro respiratorio la acostumbrada excitacion que determina el ácido carbónico.

Cuando la respiracion no se restablece, puede hacerse la aspiracion con una jeringa.

La cánula no debe ser introducida sino cuando la respiracion ha llegado a ser completamente libre i tranquila. Si la incision de la tráquea tiene una lonjitud suficiente, se emplean ganchos, como ya lo hemos dicho, i esta introduccion no tiene ninguna dificultad.

Los *accidentes en una traqueotomía*, se presentan durante la operacion o durante el período del tratamiento.

Los primeros pueden ser debidos a faltas en la técnica operatoria o a las condiciones mismas de la enfermedad. La *hemorrajia* se evita, en jeneral, conociendo bien la anatomía de la rejion. Cuando no hai bastante tiempo para cohibirla por medio de pinzas hemostáticas se introduce la cánula i se comprime la tráquea sobre ella.

La *asfixia* puede aparecer durante el acto operatorio por efecto de una estenósis que ha durado mucho, o bien repentinamente a causa de la oclusion completa de la larinje, i a veces tambien por descuido en la narcósis (por eso se prefiere la anestesia local). Para combatirla se termina rápidamente la traqueotomía i se practica la respiracion artificial al mismo tiempo que el masaje del corazon.

El desprendimiento de la mucosa se produce al introducir la cánula, cuando no se tiene la pericia suficiente; la fijacion de la tráquea con los dos ganchos permite la introduccion del bisturí con completa facilidad sin temor al desprendimiento de la mucosa, ni a la perforacion de la pared posterior de la tráquea i del esófago.

El *enfisema* del tejido celular puede sobrevenir, ya sea durante la operacion o bien posteriormente, debido a que la cánula o no penetra en la abertura traqueal desde el primer momento, o bien se desliza fuera; esto ocurre con mayor facilidad en la traqueotomía inferior, cuando, a causa de la tumefaccion consecutiva de los tejidos, el tubo llega a ser demasiado corto, o cuando desde un principio no se ha colocado una cánula de la suficiente lonjitud. Una cánula de dimensiones convenientes puede aun ser cambiada de su situacion, por un acceso de tos, cuando su fijacion ha sido

defectuosa. Es indispensable prestar rápido ausilio al enfermo so pena de verlo morir por asfixia, i el único medio consiste en colocar una cánula apropiada, tan larga como sea necesario, a fin de que permanezca seguramente en su lugar.

Los accidentes en el período del tratamiento consecutivo a la traqueotomía, son la *infeccion de la herida* en los casos de difteria; sin embargo, la seroterapia consigue evitar esta complicacion.

La necrósis del cartílago, puede ser consecutiva a procesos flegmonosos en el tejido peritraqueal o a pericondrítis; i como el cricóides ofrece una predisposicion especial, es conveniente comenzar la incision por debajo de él en la traqueotomía superior.

El *decúbito*, úlcera producida por la presion de la cánula, es un accidente que se observa mas o ménos en un 20% de los operados; su sitio ordinario corresponde al punto en el cual el estremo inferior de la cánula está aplicado a la pared traqueal anterior; algunas veces las úlceras se sitúan en la pared posterior i son determinadas entónces por la presion de la convexidad del tubo. Se producen con mas facilidad cuando se emplean cánulas con ventanas, especialmente si están hácia atras, puesto que la mucosa relajada por la inflamacion penetra en su orificio.

El decúbito se señala clínicamente por la aparicion de los dolores en la empuñadura esternal, fiebre alta (hasta 41°) i espectoracion de mucus con estrías de sangre. En el estremo inferior de la cánula se encuentra una mancha de sangre o bien en los casos de larga existencia de la úlcera una mancha de color negro, debida a la formacion de súlfuro de plata. A causa de la tumefaccion de los bordes de la úlcera por debajo de la cánula, pueden presentarse obstáculos serios a la respiracion. Para prevenirla, se elije una cánula apropiada. Si ya existe, puede tentarse a la introduccion de una cánula corta; si la respiracion no se efectúa libremente, hai que franquear el obstáculo (la ulceracion) empleando una cánula larga flexible o bien una a la cual se le añade un tubo de goma.

Las hemorrajias pueden ser primitivas o secundarias (destruccion de los vasos por los procesos diftéricos o flegmonosos, necrósis parcial de la pared por presion de la cánula).

La *estraccion definitiva de la cánula* debe practicarse siempre que el paso del aire al traves de la larinje se encuentre suficientemente asegurado. La fecha varia segun la enfermedad. En la traqueotomía que se practica para la estirpacion completa de la larinje por un tumor maligno (larinjectomía), la cánula, adicionada de aparatos fonadores, debe permanecer a perpetuidad; en la practicada para una amputacion de la lengua, puede estraerse al dia siguiente.

En los casos de traqueotomía por difteria, que eran los mas frecuentes, TROUSSEAU practicaba la estraccion definitiva del sesto al décimo dia, plazo que actualmente puede acortarse con el tratamiento mas rápido i seguro por el suero de Behring i Roux.

Las causas que dificultan la estraccion definitiva de la cánula son múltiples, i constituyen verdaderas complicaciones de la traqueotomía. Una de las mas frecuentes es la *estenósis* producida por las granulaciones, que tienen su asiento en la incision traqueal i pueden presentarse a partir del quinto día. El síntoma mas característico es la disnea; su diagnóstico se confirma con el exámen laringoscópico que demuestra la existencia de la

hipertrofia i su punto de implantacion. El pronóstico es reservado, por las recidivas i tomando ademas en cuenta que la muerte puede producirse por asfixia.

El tratamiento del granuloma confirmado consiste en estirpar las granulaciones e impedir su nuevo crecimiento. La estirpacion se practica en la mayoría de los casos, por medio de una cucharilla cortante i fina. Se ha tratado de evitar la nueva formacion de las granulaciones cauterizando el sitio en donde estaban implantadas, con cloruro de zinc o nitrato de plata, o con termo o galvano-cauterio.

Otra causa de estenósis, ménos frecuente que las anteriores, son las inflexiones de la pared traqueal que puede tomar distintas formas.

TUBAJE O INTUBACION (BOUCHUT, 1858; O'DWYER. 1885).—Consiste en colocar en la larinje, por la vía bucal, un tubo destinado a restablecer su permeabilidad en caso de estenósis; i que está construido de tal manera que puede quedar en la larinje durante un tiempo mas o ménos largo.

Hoi dia, se considera la intubacion, como el procedimiento preferente en los casos de crup diftérico, porque no es sangriento, se efectúa por las vías naturales i no presenta las dificultades i peligros de la traqueotomía, que es la intervencion de necesidad en los casos en que alguna razon especial se opone al tubaje. Para algunos (como MARFAN), la intubacion debe preferirse a la traqueotomía siempre que pueda ejercerse una vijilancia asídua del enfermo. No es una operacion sencilla, exije un ejercicio largo, pero tiene la ventaja de poderse aprender en el cadáver, lo que no pasa sino hasta cierto punto con la traqueotomía.

La intubacion se practica siempre con un dedo que descubre los puntos de guía para conducir el tubo i colocarle en buena situacion. Mantenido el paciente con la cabeza lijeramente inclinada hácia adelante, se le abre la boca i se busca la entrada de la larinje con el índice izquierdo, que se adosa a la cara posterior de la epiglótis que atrae hácia adelante; sobre el dedo se conduce el tubo montado sobre un instrumento curvo especial, haciéndolo penetrar en la cavidad larínjea. Se mantiene allí por su forma i lonjitud especiales, pues su parte ensanchada queda por debajo del anillo cricóideo i los repliegues ari-aritenoídeos comprimen su embocadura superior. Los *instrumentos* son un abrebocas, un introductor especial, i un tubo larínjeo, cuya lonjitud i calibre están en relacion con la edad del niño. El tubo tiene una cabeza que se coloca por delante de la rejion aritenoídea i lleva sobre su parte lateral izquierda un agujero destinado al paso de un hilo; por debajo, una parte retraida, el cuello, que ocupará la hendidura glótica; inmediatamente por debajo el tubo se ensancha progresivamente sobre los lados para llegar a una parte hinchada que representa el vientre i que ocupará la rejion situada por debajo de la circunferencia inferior del cricóides.

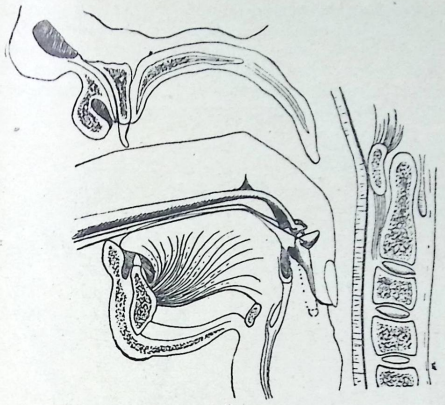

FIG. 123.—INTUBACION (el tubo penetra en la larinje)

Se reconoce que *el tubo está bien colocado* por un ruido especial que señala el paso del aire En ese momento se corta el hilo i la operacion está terminada.

Para *estraer el tubo* se empleaba ántes un instrumento especial de difícil manejo; es preferible un procedimiento sencillo, la enucleacion del tubo larínjeo, que se practica combinando la presion ejercida sobre la tráquea por debajo del cricóides, con la flexion de la cabeza.

LARINGOTOMÍA (laringo-fisura).—Consiste en abrir la cavidad de la larinje, ya sea en su totalidad o bien en parte (cartílago tiróides, tireotomía). Sus indicaciones principales son las heridas, cuerpos estraños, estrecheces i tumores, siempre que en estas afecciones no pueda intervenirse por la vía endo-larínjea.

Ademas se efectúa siempre la laringotomía ántes de hacer la larinjectomía a fin de apreciar exactamente la parte que es necesario resecar.

La estadística da una mortalidad de 5% mas o ménos tomados los casos en conjunto i de 10% en los carcinomas larínjeos. La laringotomía es el procedimiento normal para el carcinoma en su primer estadio i un acto previo ántes de la larinjectomía en los casos mas avanzados.

El principal peligro de esta operacion es la entrada de sangre en el árbol respiratorio. Para evitarla se ha recomendado la traqueotomía previa con taponamiento de la tráquea, i ademas puede emplearse la posicion de ROSE, (la cabeza en declive) o bien, la de KOCHER (la mitad del tronco colgante), lo que impide al mismo tiempo que las secreciones bucales penetren en la larinje. Esta posicion combinada con la anestesia local permite operar sin traqueotomía, o a lo ménos sin taponamiento de la tráquea. No obstante, para operar con tranquilidad es conveniente hacer una traqueotomía inferior, lo mas léjos posible de la herida larínjea a fin de evitar una infeccion del árbol respiratorio (bronco-neumonia).

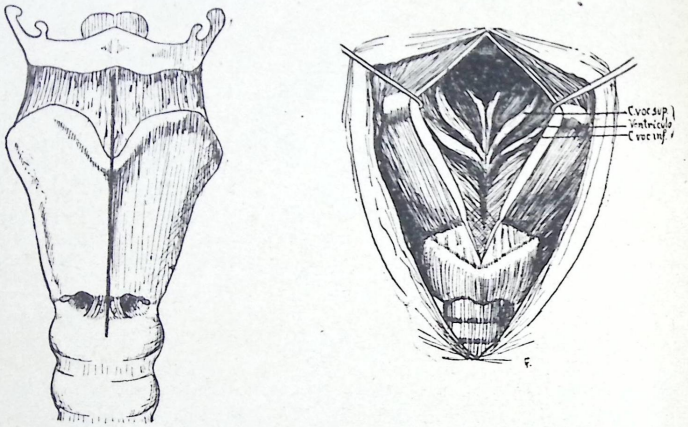

FIG. 124.—LARINGOTOMÍA

Se coloca bajo el cuello un cojin redondo i se incinde en la línea media desde el borde inferior del hueso hióides hasta el superior del cartílago cricóides; divididas la piel i la aponeurósis, se practica cuidadosamente la hemostásis; arriba se liga la rama hioídea de la arteria lingual i abajo la arteria crico-tiroídea. Se secciona el cartílago tiróides exactamente en su parte media, a fin de no herir las cuerdas vocales, punto capital de la

intervencion; suturando despues el cartílago se conserva íntegra la voz. La mejor manera es dividir el cartílago de dentro hácia afuera con el bisturí o con la sierra de Gigli i para esto se comienza por puncionar la membrana crico-tiroídea en su parte media. Se prolonga un poco la incision sobre la membrana tiro-hioídea i se separan por fin las dos mitades del cartílago seccionado. Las maniobras intra-larínjeas varian segun los distintos casos.

La reunion exacta de las dos mitades del cartílago es indispensable para el buen funcionamiento ulterior de la larinje. En casos de ablacion de un tumor estenso resulta una gran superficie cruenta i para evitar la estrechez ulterior se tapona la cavidad laríjea, o se puede ensayar una autoplastía con injertos de Thiersch o con un colgajo de piel del cuello.

La operacion descrita es la *laringotomía parcial*; en la *total* la incision de la piel se estiende hasta los primeros anillos de la tráquea i hai que seccionar con una cizalla o tijeras, el cricóides, en la línea media. La division del cricóides no facilita mas la intervencion que se propone realizar el cirujano, pues la separacion de sus mitades es casi nula en el adulto.

LARINJECTOMÍA.—La estirpacion de la larinje (practicada por BILLROTH en 1873) puede ser *total* o *parcial* i sus indicaciones son mucho mas limitadas que las de la laringotomía; pueden reducirse a la estirpacion de tumores malignos, especialmente de carcinomas. La mortalidad en estos casos es de un 19%.

La larinje se pone al descubierto sin ninguna dificultad i su separacion de la farinje es igualmente fácil siempre que se haga de abajo hácia arriba, del cricóides hácia el hióides. Se ligan, en los planos superficiales, la pequeña arteria crico-tiroídea i a los lados la larínjea superior (rama de la tiroídea superior) i la larínjea inferior (de la tiroídea inferior).

Lo mas importante del acto operatorio es asegurar la respiracion evitando al mismo tiempo la penetracion de sangre en las vías aéreas i la manera de tratar la herida para impedir las neumonias sépticas i los flegmones que traen una mediastinítis. Lo primero se consigue con una traqueotomía inferior i taponamiento de la tráquea, o bien descubriendo la larinje sin traqueotomía previa, seccionando la tráquea e introduciendo inmediatamente una cánula para la respiracion (procedimiento de PÉRIER, 1890).

El tratamiento de la herida se ha perfeccionado mucho en este último tiempo i se practican *suturas de la mucosa i de los músculos de la farinje* para establecer un tabique entre la cavidad farínjea i la herida cervical; se puede entónces suturar la piel dejando dos aberturas en los estremos de la herida: la superior, para el derrame de los líquidos farínjeos i la inferior para la fijación de la tráquea. FOEDERL ha conseguido suturar

circularmente los primeros anillos de la tráquea a la epiglótis i repliegues ari-epiglóticos, restableciendo así la continuidad de las vías aéreas. Es necesario entónces practicar la traqueotomía previa para asegurar la respiracion.

En toda estirpacion de la laringe se comienza por una *laringotomía esploradora,* que permitirá al cirujano decidirse por una estirpacion total o parcial.

La operacion puede practicarse con anestesia local i se pone al enfermo en la posicion descrita para la laringotomía.

El mejor trazado de la incision cutánea es uno en forma de T (LANGENBECK), cuya rama horizontal sigue el borde inferior del hueso hióides i va del borde interno de un esterno-mastoídeo al otro. Puede emplearse tambien otra incision paralela a la anterior trazada un poco por encima del mango del ester-

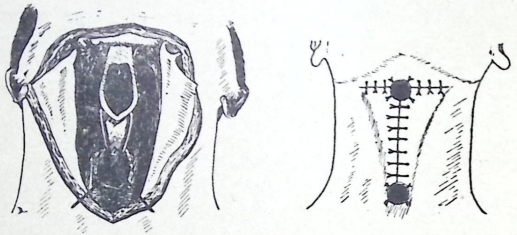

FIG. 125.—LARINJECTOMÍA I TRATAMIENTO POSTERIOR DE LOS MUÑONES FARÍNJEO I TRAQUEAL

non. Incindida la aponeurósis se ponen al descubierto los esterno-mastoídeos que se separan lateralmente para estirpar los ganglios carotídeos si están enfermos. Se practica la laringotomía esploradora i reconocida la estension de la enfermedad se denudan las caras ántero-laterales de la laringe, cortando los músculos sub-hioídeos a ras del borde inferior del hueso hióides. Se desvia lateralmente la laringe hácia el lado opuesto i se buscan sucesivamente las dos arterias laríngeas superiores que se ligan ántes de su penetracion en la membrana tiro-hioídea. Con la rujina se desprenden del cartílago tiróides las inserciones del tiro-hioídeo i esterno-tiroídeo i se separan los lóbulos laterales de la glándula tiróides. Cuando su istmo es

mui ancho se le secciona entre dos ligaduras. Se estirpan los ganglios prelaríngeos situados por delante de la membrana crico-tiroídea. En seguida hai que denudar completamente la cara anterior del cricóides i los dos o tres primeros anillos traqueales.

Puestos éstos a descubierto, se separa del esófago su cara posterior i se pasan en el espesor de las túnicas traqueales dos asas de seda que no perforen la mucosa. Se corta trasversalmente la tráquea entre el borde inferior del cricóides i las dos asas de hilo, que traccionadas inmediatamente levantan el cabo inferior en el cual se introduce una cánula especial que asegura la respiracion. Se puede suturar inmediatamente este muñon traqueal al ángulo inferior de la herida cutánea.

Con una pinza de ganchos se toma la laringe en su parte inferior i se separa progresivamente de la faringe de abajo arriba, cortando las inserciones del constrictor inferior i del estilo-faríngeo sobre el cartílago tiróides. Hai que ligar las arterias laríngeas inferiores. La laringe queda sujeta por sus conexiones superiores con el hióides i la epiglótis, se corta la membrana tiro-hioídea; i si la epiglótis está sana se hace otro tanto con la mucosa faríngea por debajo de su base, dejándola adherida a la parte posterior de la lengua. Cuando al contrario es invadida por el neoplasma, se corta en el surco gloso-epiglótico.

Una vez fijado el cabo inferior de la tráquea al ángulo inferior de la herida, se suturan los bordes de la mucosa faríngea i los restos del músculo constrictor inferior i de los músculos sub-hioídeos. Despues se reune la piel dejando un drenaje colocado por delante de la sutura-faríngea.

Se alimenta al enfermo con una sonda permanente. En los primeros dias sólo por la vía rectal.

ESOFAGOTOMÍA ESTERNA.—Esta operacion se practica para estraer cuerpos estraños i en los casos de estrechez de la rejion cervical del esófago. Con el descubrimiento de la *esofagoscopia* se ha reducido mucho la frecuencia de esta intervencion; con este medio no sólo se estraen los cuerpos estraños sino que pueden tratarse las estrecheces. Sin embargo, cuando la lesion se sitúa en la porcion torácica se efectúa la *esofagotomía cervical,* sola o combinada con la gastrotomía.

Aun cuando se han practicado operaciones en el esófago torácico, sus fatales resultados no permiten todavía considerarlas como prácticas i podemos decir que el esófago no es por ahora accesible al cirujano sino en su porcion cervical. La mortalidad de la esofagotomía esterna para es-

traer cuerpos estraños es de un 13% siendo su causa principal las neumonias.

El esófago comienza al nivel del borde inferior del cartílago cricóides (a la altura de la VI vértebra cervical) a quince centímetros de los incisivos superiores; su porcion cervical (cinco centímetros de largo, es oblicua hácia abajo i a la izquierda; i la tráquea (situada por delante) se dirije hácia abajo i a la derecha, de tal modo que la cara anterior del esófago sobresale del borde izquierdo de la tráquea; en el ángulo así formado se encuentra el nervio recurrente izquierdo, cuya situacion es necesario tener presente en la esofagotomía. Hácia atras, el esófago reposa directamente sobre la cara anterior de los cuerpos vertebrales i de los músculos largos del cuello, separado por un tejido celular laxo. Los bordes laterales están cubiertos por los lóbulos del cuerpo tiróides i cruzados hácia abajo por la arteria tiroídea inferior, i un poco mas arriba por la vena tiroídea media que va a la yugular interna. El esófago está en relacion mediata con el paquete vásculo-nervioso carotídeo i recubierto por un doble plano músculo-aponeurótico. Para llegar a él, es necesario atravesar el esterno-mastoídeo i la aponeurósis cervical superficial i en seguida la aponeurósis media i los músculos sub-hioídeos (omo-tiroídeo, esterno cléido-hioídeo i esterno tiroídeo).

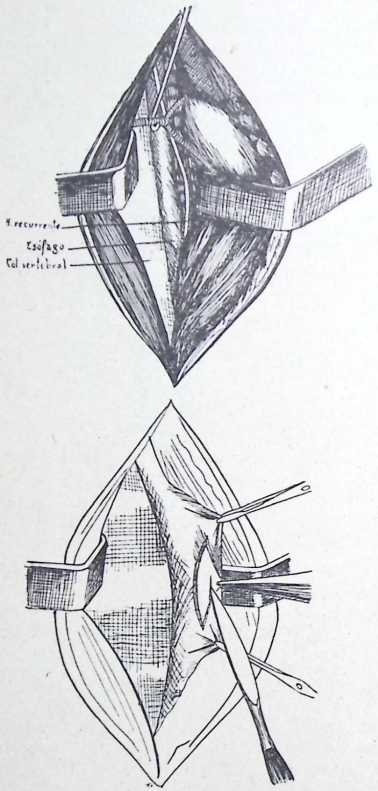

FIG. 126.—ESOFAGOTOMÍA ESTERNA

La esofagotomía esterna se practica al lado izquierdo por ser mas accesible, pero puede hacerse a la derecha cuando el cuerpo estraño haya marcado prominencia en este lado. El enfermo, con la cabeza lijeramente desviada, tiene un cojin bajo los hombros. Se palpa la rejion cervical i se reconocen los cartílagos cricóides i tiróides, la articulacion esterno-clavicular i el borde anterior del esterno mastoídeo. Se incinde sobre su borde anterior, comenzando un poco por encima del esternon i terminando a nivel del borde superior del cartílago tiróides la mitad de la incision debe estar a un traves de dedo por debajo del cricóides. Cortados la piel i el cutáneo se incinde la aponeurósis superficial sobre el borde del esterno-mastoídeo. Separado este músculo hácia afuera, se reconocen los músculos sub-hioídeos envueltos por la aponeurósis media: hácia adelante los esterno-hioídeo i tiroídeo, que descienden verticalmente i mas hácia atras el omo-hioídeo, cuyo borde superior se aisla con la sonda acanalada; separado este músculo se le incinde en toda la altura de la herida conjuntamente con la aponeurósis que está por debajo. Se penetra entónces en las capas profundas del cuello. Bajo el labio esterno de la herida se siente la carótida, que se reclina hácia afuera conjuntamente con los demas elementos del paquete. Hácia adentro se ve la tráquea recubierta por el lóbulo del cuerpo tiróides.

Los vasos tiroídeos superiores quedan por encima del campo operatorio; en cambio hai que ligar la vena tiroídea media (que va del borde libre de la glándula a la yugular interna) i por debajo del tubérculo de Chassaignac (VI.ª cervical) se reconoce la arteria tiroídea inferior que se separa hácia abajo. Se puede ahora separar hácia adentro el lóbulo del cuerpo tiróides con la tráquea.

En el fondo de la herida se sienten los cuerpos vertebrales e inmediatamente por delante, detras de la tráquea, se encuentra el esófago con sus fibras lonjitudinales rojizas. En su cara anterior marcha el nervio recurrente, que hai que tener mui en cuenta de no herirlo al procederse a la abertura del esófago. Esta se efectuará lo mas léjos posible de aquél: en la cara posterior del esófago, cerca del borde izquierdo.

El tratamiento de la herida varia segun los casos. Cuando las paredes esofájicas están alteradas, se hace un taponamiento i se deja un drenaje. Cuando están sanas se suturan, reuniendo en seguida los músculos i la piel. En todo caso conviene dejar un pequeño drenaje.

La *reseccion* del esófago cervical (esofaguectomía) se practica en los casos de tumor maligno.

Es necesario hacer la gastrotomía previa para asegurar la alimentacion del enfermo.

Se pone a descubierto el esófago i ántes de seccionarlo es conveniente pasar dos hilos que permitan traccionar los dos cabos. Cuando el segmento resecado es pequeño, se les puede suturar; cuando es grande se fija el segmento inferior a la herida cutánea o se le liga i se abandona en el tórax taponando el fondo de la herida. El cabo superior se deja siempre abierto para evitar las neumonias secundarias i la salivacion constante por la boca.

Esta operacion da una mortalidad de 40%.

CAPÍTULO II

OPERACIONES EN EL TÓRAX

Ligadura de la mamaria interna.—Esta arteria desciende detras de los cartílagos costales siendo accesible sólo en sus intervalos, es decir a traves de la piel, pectoral mayor, la aponeurósis que continúa al intercostal esterno, i en fin las fibras del intercostal interno; camina en el tejido sub-pleural, fácil de desgarrar, acompañada de una vena situada por dentro; se le encuentra mas o ménos a un centímetro del borde del esternon.

Para ligarla se hace una incision trasversal en uno de los tres o cuatro primeros espacios intercostales que llegue hasta el esternon; se separan las fibras del pectoral mayor i se pone a descubierto el borde esternal i la aponeurósis intercostal; incindida ésta i las fibras musculares que hai por debajo, se denuda con dos pinzas el tejido celular i se liga el vaso.

Reseccion de la clavícula.—La clavícula presenta una cara superior sub-cutánea, cruzada por los filetes del plexo cervical superficial, un borde anterior donde se insertan el deltóides (en su tercio esterno) i el pectoral mayor (en sus dos tercios internos), una cara inferior revestida por el músculo sub-clavio (que la separa de los vasos sub-clavios i del plexo braquial), un borde posterior en donde se insertan el trapecio por fuera i el esterno-mastoídeo por dentro i cuya parte media corresponde a la arteria i vena sub-clavias; su estremidad interna está a la altura de la confluencia de las yugulares i del tronco venoso braquio-cefálico; su estremidad esterna aplastada se articula con el acrómion i presenta en su vecindad fuertes ligamentos córaco-claviculares.

La reseccion de la clavícula puede ser *total*, *parcial* o *temporal*. Las dos primeras tienen su indicacion en las fracturas conminutas, osteítis, tumores

malignos de la rejion, sobre todo los ósteo-sarcomas del hombro, en cuyo caso se amputa todo el miembro superior (amputacion interescápulo-torácica). La reseccion temporal tiene una aplicacion mas estensa a fin de poner a descubierto el espacio sub-clavicular e intervenir sobre los vasos i nervios de dicha rejion, o estirpar ganglios carcinomatosos o tuberculosos en afecciones de las primeras costillas i aun en los casos de operaciones de la cavidad pleural o del vértice pulmonar.

La operacion se efectúa, salvo en los casos de tumor maligno, sub-periósticamente, lo que evita lesiones de los órganos vecinos.

Se incinden las partes blandas siguiendo el borde anterior del hueso; dividido el periostio se le desprende hácia arriba i hácia abajo; hácia atras, sólo al nivel de la union del tercio esterno con los tercios internos. A este nivel se coloca un instrumento de proteccion debajo del hueso (separador de Farabeuf) i se divide con la sierra de Gigli. Se toman sucesivamente con la palanca cada uno de los fragmentos esternal i acromial, siendo entónces fácil desprender el periostio de la parte posterior de cada segmento.

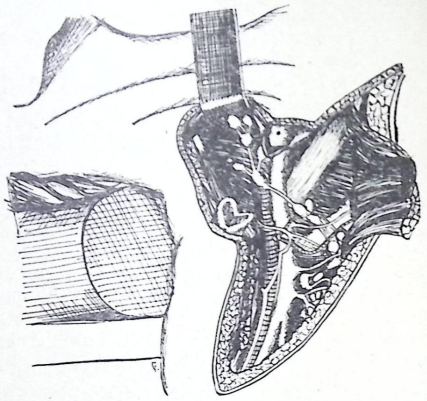

FIG. 127.—SECCION TEMPORAL DE LA CLAVÍCULA

(diseccion de los ganglios en cáncer de la mama)

Para la reseccion temporal de la clavícula, se denuda la parte media del hueso i se practican tres perforaciones sucesivas; los dos orificios laterales servirán, concluida la operacion, para introducir el hilo destinado a la sutura ósea i el orificio medio, mayor que los anteriores, permite pasar una sierra fina de Gigli a fin de practicar una seccion ósea en V.

Reseccion del omóplato.—La reseccion del omóplato, parcial o total, es necesaria sobre todo en los casos de tumores malignos, combinada con

la desarticulacion del resto del miembro superior, si el tumor ha invadido toda la articulacion del hombro, interesando los ganglios axilares i aun los vasos i músculos. Hai casos en que comprometiendo las lesiones patolójicas ademas de la articulacion escápulo-humeral, una parte del omóplato, se practica la reseccion parcial del hueso sirviéndose de la incision posterior de KOCHER.

Las lesiones traumáticas producidas por armas de fuego, (fracturas, espuestas i conminutas del hueso) requieren una reseccion jeneralmente atípica.

La estirpacion del omóplato puede hacerse de *dos maneras:* con los músculos que lo recubren o bien sub-periósticamente.

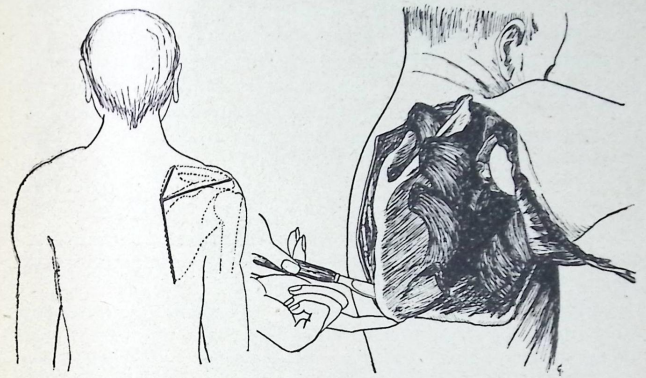

FIG. 128.—RESECCION DEL OMÓPLATO

Describiremos el caso mas frecuente (sarcoma del omóplato) en el que la hablacion se practica con todos los músculos que se insertan sobre las dos caras.

Se trazan dos incisiones, una horizontal que parte del vértice del acrómion (si se quiere dejar un segmento de este hueso) o de la interlínea acromio-clavicular (si se reseca todo), sigue la espina del hueso i termina en el borde espinal. La otra, vertical, recorre en toda su altura el borde espinal del omóplato. En el punto inicial de la primera incision se abre la interlínea acromio-clavicular.

Rasando el borde superior de la espina del omóplato se des-

prenden las inserciones del trapecio, con lo cual se consigue un colgajo superior que se echa hácia afuera conjuntamente con toda la porcion muscular que se insertaba sobre la espina i sobre el acrómion, quedando a descubierto la fosa supra-espinosa. Rasando ahora con el cuchillo el borde inferior de la espina, se desprenden las inserciones del deltóides obteniéndose así un colgajo inferior que se abate hácia afuera i que comprende la masa del deltóides; disecado lo bastante deja a descubierto toda la fosa infra-espinosa, la cabeza del húmero i los músculos que allí se insertan (redondo mayor, redondo menor, infra i supra-espinosos) que se dividen sucesivamente en la cabeza misma del húmero. Se abre en toda su altura la parte póstero-superior de la cápsula i se corta el tendon bicipital. En la parte esterna i superior, bajo la cabeza humeral aparece el tendon de la porcion larga del triceps que se incinde respetando los vasos i nervios circunflejos. Se rasa ahora el acrómion seccionando todos sus ligamentos i abriendo anchamente la articulacion acromio-clavicular.

Se toma con la mano izquierda el ángulo inferior del omóplato i levantándolo como para bascular el hueso, se pueden dividir fácilmente, de abajo arriba, los músculos que se insertan en el ángulo inferior (gran dorsal) i en el borde espinal (rombóides, serrato, angular).

Gracias a las secciones musculares precedentes, se desprende el omóplato de la pared costal i se lleva hácia arriba i afuera, poniéndose a la vista la fosa sub-escapular. Se continúa este desprendimiento (siguiendo el músculo sub-escapular i su tendon) hasta el hueco axilar, dejando a descubierto el paquete vásculo-nervioso (incluso vasos i nervios circunflejos). Se secciona el tendon del sub-escapular sobre la cabeza humeral abriendo tambien la cápsula articular hácia adelante i abajo. Enucleando el omóplato se llega a la apófisis coracóides en donde se seccionan sucesivamente el tendon del córaco-braquial, los ligamentos córaco-claviculares i el tendon del pectoral menor. Por último se divide el músculo omo-hioídeo.

Se fija el húmero bajo la estremidad esterna de la clavícula, uniendo la parte ántero-inferior de la cápsula a las partes blandas sub-claviculares i la superior a la clavícula perforada; se fija a este hueso especialmente la porcion larga del bíceps (QUÉNU).

Se reunen los músculos lo mejor posible: el gran dorsal i el rombóides se suturan a la parte inferior del deltóides, cuya parte superior se une al trapecio.

Toracotomía-pleurotomía.—Se designa indiferentemente con estos dos nombres la abertura de la cavidad pleural. Esta intervencion tiene por objeto vaciar un derrame de la pleura jeneralmente purulento. Antes debe

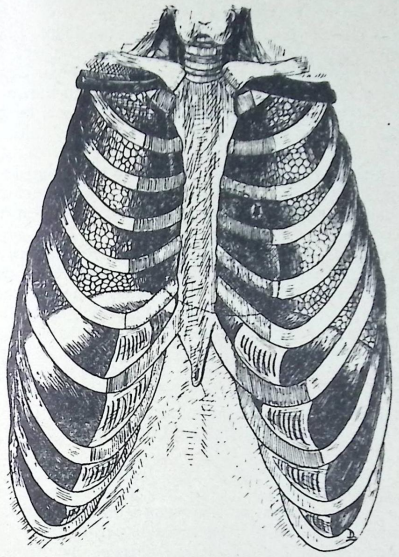

FIG. 129.—RELACIONES DEL PULMON I CORAZON (sin sus envolturas) CON LA PARED ESTERNO COSTAL

precisarse su existencia, localizacion i naturaleza por medio de una *puncion esploradora* que se practica en la rejion mate en el sesto o sétimo espacio intercostal sobre la línea axilar media, siempre que pueda elejirse libremente el sitio, porque *cuando el derrame está enquistado se practicará precisamente a su nivel.* Se emplea simplemente la anestesia local, se coloca al enfermo recostado sobre el lado sano i deprimiendo con el índice izquierdo el espacio intercostal elejido, que distará por lo ménos tres traveses de dedo por encima del reborde costal para no herir el diafragma, se introduce en una estension de 3 a 5 centímetros, segun los casos, una agu-

ja o un trócar de aspiracion rasando el borde superior de la costilla. El resultado de la naturaleza del líquido determinará la intervencion. Si es sero-fibrinoso bastará con la *toracocentésis* o toracentésis que tiene por objeto el vaciamiento completo o parcial del derrame. Se han empleado numerosos aparatos desde un simple trócar con un tubo de goma cuyo estremo se introduce en un frasco con un líquido desinfectante cualesquiera, que tiene la ventaja de impedir la entrada del aire i producir la aspiracion del derrame, hasta los *aspiradores de Potain o de Dieulafoy* (que pueden tener el inconveniente de traer hemorrajias de la pleura i edemas del pulmon cuando se exajera la aspiracion).

Con igual fin (i aun en las pleuresías purulentas de los niños) se ha empleado el sifon-drenaje permanente de BÜLAU que consiste en la introduccion de un trócar por el interior del cual se hace llegar hasta la cavidad pleural un tubo delgado de caucho, cuya estremidad esterna se sube en un frasco con una solucion antiséptica. Se fija el trócar a la piel i colocado durante algunas semanas puede prevenir la retraccion pulmonar en los casos recientes.

La pleurotomía puede hacerse de dos modos: Una simple incision intercostal de unos 6 u 8 centímetros que siga el borde superior de la costilla inferior del espacio elejido i dejando un drenaje o tambien resecando una o dos costillas.

Reseccion costal.—Está indicada en los casos de tuberculósis, tumores (encondromas, sarcomas, u osteomielítis de las costillas, i es la base de la abertura amplia de la pleura en los casos de derrame purulento (operacion del empiema). Está probado con estadísticas irrefutables (BECK, de Nueva York, i SCHEDE) la ventaja de la operacion precoz radical con reseccion de la costilla, sobre el método de aspiracion i drenaje en el tratamiento de las pleuresías purulentas. La aplicacion sistemática de la reseccion parcial de la costilla en el tratamiento del empiema (ROSER, KŒNIG); permite un ancho acceso a la cavidad purulenta, una revision prolija i un aseo mecánico, de modo que hoi dia se considera este método como procedimiento normal.

Cuando se reseca una costilla, por estar enferma, su escision completa o parcial dependerá del grado de la lesion. En los casos de pleuresía purulenta se reseca sólo un trozo, de la novena o décima costilla por fuera de la masa sacro-lumbar (SCHEDE); este método permite abrir la pleura en el punto de mas declive, pero tiene el inconveniente que despues de vaciado el pus asciende el diafragma comprimiendo entónces el drenaje. Para evitarlo se reseca un trozo de la quinta o sesta costilla en la línea axilar anterior o media (KŒNIG) i se facilita la evacuacion del pus con la posicion apropiada que se da al enfermo.

Cada caso en particular puede necesitar la reseccion en un punto diferente, recordando que las partes mas declives de la cavidad pleural están *en la línea mamilar al nivel del cartílago de la sesta costilla; en la rejion lateral derecha en la novena costilla i a la izquierda en la décima, i en la línea escapular en la duodécima costilla a ámbos lados* (KOCHER). En los abscesos pleurales supra-frénicos (seno costo-diafragmático) se incinde a la derecha en el octavo espacio i a la izquierda en el noveno, despues de resecar la costilla, siendo necesario seguir el diafragma con el dedo, de fuera hácia adentro, para llegar al absceso. En la pleuresía interlobar se resecan

la quinta i sesta costillas para llegar a las cisuras oblicuas, i la cuarta para la pequeña cisura horizontal de la derecha.

La técnica operatoria es la siguiente: Una vez esplorada la cara esterna, borde superior e inferior de la costilla que se va a resecar, se incinden con un cuchillo adecuado (de reseccion) la piel i tejido subyacente, en una estension de diez centímetros paralelamente a su direccion i siguiendo el medio de su cara esterna; la hemorrajia es insignificante. Se divide el periostio en la cara esterna i se separan sus labios con la rujina hácia arriba i hácia abajo. Despues con la rujina curva se des-

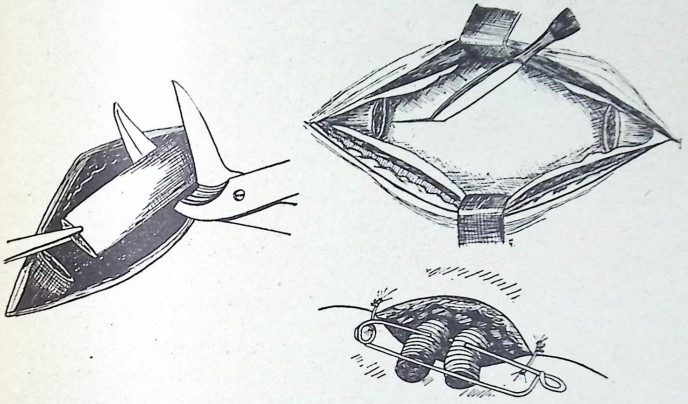

FIG. 130.—ACTOS SUCESIVOS DE LA OPERACION DEL EMPIEMA

(reseccion costal, pleurotomía, drenaje)

prenden de los bordes superior e inferior, poniendo especial cuidado en este último de no lesionar los vasos, i se completa la denudacion de la cara posterior. Si se lesiona la arteria no debe tratar de ligarse ántes de haber practicado la reseccion. Para dividir la costilla puede emplearse una tijera de huesos (costótomo) o una sierra de Gigli. Se toma con una pinza de secuestros el estremo dividido i se reseca así un trozo de unos seis centímetros con un segundo golpe de tijera. Cuando se

opera con anestesia local (de Schleich), lo que es mui frecuente en los casos en que el estado jeneral del enfermo es grave, debe infiltrarse cuidadosamente el periostio. Se abre ahora la pleura en una pequeña estension i colocando el dedo en la abertura se deja salir el pus lentamente. Despues que se haya evacuado la mayor cantidad, se ensancha la incision para dar paso a los grumos, lo que puede aun facilitarse con un lavado de la cavi-

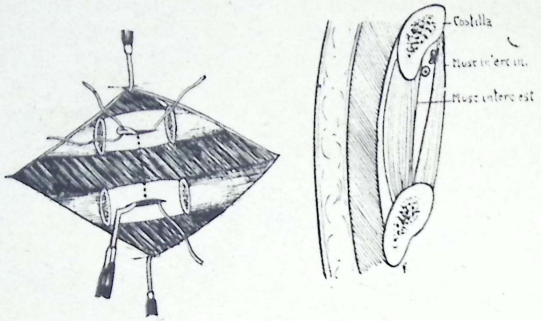

FIG. 131.—DOBLE RESECCION COSTAL

dad con solucion de nitrato de plata al cuarto i medio por mil (NAUNYN) a la temperatura del cuerpo a fin de evitar la irritacion de la pleura. Se colocan entónces dos tubos que lleguen solamente a la cavidad pleural, pues si son mui largos impedirán la union del pulmon con la pleura costal. Los drenajes se fijan ya sea con una sutura de la piel o bien con un alfiler para impedir que puedan caer a la cavidad.

Mui a menudo no basta con la reseccion de una sola costilla; por la misma incision cutánea se estrae un trozo de la inmediatamente subyacente; se abre la pleura a lo largo en los sitios que ocupaban las costillas resecadas; por medio de una aguja de Deschamps se pasa un hilo, en cada una de las estremidades de las dos incisiones, bajo los tejidos situados en el espacio intercostal; se ligan así los vasos con la pleura i los músculos i se reunen entónces las dos incisiones pleurales por una vertical en su parte media obteniéndose una abertura en forma de H horizontal (I) (procedimiento de Kocher).

Toracoplastía.—El resultado que se obtiene en las pleuresías purulentas con el procedimiento ántes descrito, depende en primer lugar del ajente productor de éstas: curan jeneralmente con rapidez las debidas al neumococo (pleurítis metaneumónicas); en cambio los empiemas de la pleura de orijen tuberculoso, tienen un pronóstico grave tanto para la vida como por la persistencia de trayectos fistulosos en comunicacion con la cavidad pleural, que se hace permanente por la retraccion del pulmon (neumotórax); estos trayectos supuran abundantemente i traen como consecuencia dejeneraciones de los órganos internos. A fin de suprimir estas cavidades supurantes contenidas en el interior del tórax, se ha recurrido a distintos procedimientos de toracoplastía que tienen por objeto acercar la pared costal al pulmon.

ESTHLANDER llega a este resultado resecando desigualmente la parte media de varias costillas de tal modo que las dos series anterior i posterior de las secciones costales representan un segmento esférico (): con esto se propone poner en contacto el pulmon inestensible con la ríjida caja torácica que así puede ir a su encuentro.

La incision de los tegumentos es mui variable tanto en sus formas como en sus dimensiones. Hai cirujanos que siguiendo la idea de ESTHLANDER, en lo referente a las resecciones costales, practican un colgajo convexo hácia abajo, pediculado en su parte superior i que comprende las capas musculares. El autor del procedimiento emplea una incision vertical cruzada por una paralela a las costillas, formando así cuatro colgajos, que una vez levantados descubren una superficie lozánjica en la cual se resecan con comodidad los trozos de costilla necesarios. En lo posible las incisiones deben pasar por la fístula que ha quedado despues de la operacion practicada anteriormente i que por lo jeneral, está en la línea axilar entre la cuarta i la novena costilla.

Tiene mucha importancia poder apreciar de antemano la estension de la cavidad purulenta, para lo cual puede emplearse la sonda acanalada i con mas precision la radiografía, teniendo cuidado de llenarla con una pasta formada de un tercio de subnitrato de bismuto por dos tercios de vaselina.

Determinadas las dimensiones de la cavidad i descubierto el campo operatorio por incisiones cruciales o en colgajo, se reseca cada costilla separadamente por el método sub-periostico.

Este proceder, que da buenos resultados en muchos casos, ha sido modificado por QUÉNU quien reseca pequeños trozos de costillas *siguiendo*

dos verticales paralelas a los límites de la cavidad del empiema, para dejar así movible la pared torácica comprendida entre estas incisiones i poderla rechazar hácia el pulmon retraido, DELAGENIÈRE, se propone, ante todo, evitar la estagnacion del pus en la cavidad supurante para lo cual practica la toraco-plastía en la parte inferior declive de la cavidad pleural, suprimiendo así su fondo de saco inferior. Despues de haber levantado *un colgajo en U* reseca la sesta, sétima, octava i a veces la novena costilla, incinde anchamente la pleura i deja un drenaje. BOIFFIN reseca la parte cercana a la incision vertebral permitiendo así la movilizacion del resto de la costilla.

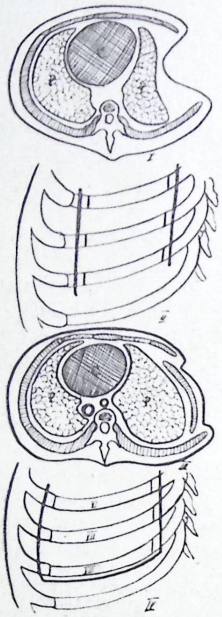

FIG. 132.—I, TORACOPLASTÍA (ESTHLANDER)
II i II, TORACOPLASTÍA (QUÉNU)
IV, TORACOPLASTÍA (DELAGENIÈRE)

SCHEDE, tomando en cuenta que muchas veces no se consigue la curacion aun despues de estensas resecciones costales, lo que es debido al engrosamiento de las hojas de la pleura, emplea un método de toracoplastía resecando no sólo las costillas en gran estension, sino tambien los planos intercostales i la pleura parietal.

Comienza la incision al nivel del borde esterno del músculo pectoral mayor a la altura de la cuarta costilla, se dirije hácia abajo hasta el entrecruzamiento de la décima con la línea axilar posterior, desde donde asciende hasta la parte media de la escápula que puede levantarse llevando el brazo hácia arriba; se incinden rápidamente las partes blandas, se levanta este colgajo que comprende tambien los músculos i aun el omóplato i se resecan sub-periostalmente todas las costillas que cubran la cavidad del empiema. Con tijeras deCooper se estirpan los trozos de pleura engrosada (que en algunos casos pueden tener cuatro centímetros de espesor). Se limita la hemorrajia comprimiendo o ligando las arterias intercostales.

Los resultados de esta operacion son excelentes. Hasta 1906

se conocían 200 casos operados de esta manera los que aumentan cada año con nuevas observaciones favorables (1).

El pulmon vuelve a funcionar completamente i desaparece, ademas, la escoliósis producida por las aherencias de la pleura a las costillas.

DÉLORME va mas léjos aun, i practica la decorticacion del pulmon de la manera siguiente: hace una ventana en todo el

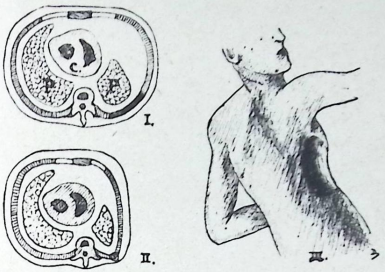

FIG. 133.—I i II, TORACOPLASTÍA (BOIFFIN)
III, TORACOPLASTÍA (SCHEDE)

espesor de las paredes torácicas (toracectomía temporal) i una vez reclinado este colgajo ósteo-músculo-cutáneo, estirpa con tijeras o bisturí, i cuando es posible se estirpan de una manera obtusa ámbas hojas pleurales engrosadas.

JORDAN i KRAUSE han combinado con buenos resultados este método con el de Schede ya descrito.

Toracectomía.—La ablacion de la pared costal, *dejando la pleura parietal intacta*, se practica con un doble fin: intervenir sobre la pleura misma o esplorar a traves de ella la superficie pulmonar (método esplorador de TUFFIER). Es *definitiva* cuando se estraen trozos de costilla como lo hemos visto en la toracoplastía, i *temporal* cuando se levanta un colgajo que comprenda el esqueleto i todo el contenido del espacio intercostal dejando un pedículo por donde van los vasos i nervios. La di-

(1) BERGEAT acaba de publicar una estadística de 21 observaciones de empiemas crónicos, tratados en estos últimos años en el Hospital de Hambourg-Eppendorf, con 17 curaciones completas (80%).

reccion de este colgajo puede ser póstero-superior, vertical, o bien paralelo a las costillas. Se prefiere éste cuando sea mui estenso, pues debido a que sigue la misma direccion de los vasos i nervios, no sufre trastornos la nutricion del colgajo.

En la toracectomía definitiva, la ablacion de las costillas se hace subperiósticamente con el fin de favorecer una neoformacion ósea, que fácilmente se produce, pues son órganos mui irrigados.

El acto operatorio es el mismo que se efectúa en la resección costal. La incision varia segun los casos i el autor; el Dr. Donoso emplea de preferencia el colgajo con pedículo póstero-

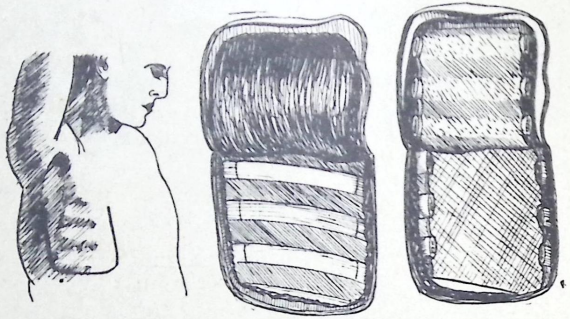

FIG. 134.—TORACECTOMÍA TEMPORAL HORIZONTAL

superior (incision en U) en un solo tiempo se diseca la piel i musculatura (fig. 135) en seguida se resecan las costillas.

La toracectomía temporal, es idéntica a la anterior, se talla i levanta primero el colgajo músculo-cutáneo i en seguida un colgajo músculo-óseo (véase fig. 134).

Neumotomía.—La neumotomía o incision del pulmon supone como actos operatorios previos una toracectomía definitiva o temporal i una pleurotomía, i tiene por objeto buscar un foco purulento, una caverna o un cuerpo estraño. Uno de los elementos fundamentales de esta intervencion es atravesar la pleura sin comunicar su cavidad con el foco operatorio. Cuando existen adherencias entre las dos hojas de la serosa se llega fácilmente al parénquima pulmonar sin abrir la cavidad pleural; pero, cuando no se está bien seguro de su existencia,

es menester suturar las dos hojas en una estension que permita la intervencion ulterior sobre el pulmon. La sutura con puntos atras que se emplea (ROUX QUÉNU) es imbricada i para hacerla mas sólida se comprenden los músculos intercostales con la hoja parietal, i el parénquima pulmonar con la visceral. Se consigue así una perfecta union de las dos hojas de la serosa pudiéndose intervenir sobre el pulmon en toda la region comprendida en la sutura sin temor de que se infecte la gran cavi- dad pleural.

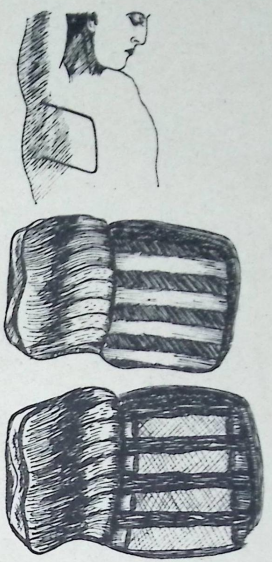

FIG. 135.—TORACECTOMÍA DEFINITIVA. INSICION EN U

CONDICIONES DE LA CIRUJÍA INTRATORÁCICA ACTUAL.—Las intervenciones intratorácicas han sido practicadas hasta ahora con reserva; la *toracotomía esploradora* es escepcional, siendo así que la laparotomía i la craniotomía esploradoras han entrado en la práctica corriente. Esto se debe al temor que inspira al cirujano la produccion de un neumotórax quirúrjico, que se acompaña a veces de síntomas estremadamente alarmantes (disnea violenta, irregularidad e intermitencia del pulso, síncopes graves). Estas perturbaciones son tanto mas acentuadas cuando mayor es la abertura pleural.

El pulmon, a causa de su elasticidad, tiende constantemente a retraerse hácia su hilio i se lo impide la existencia en su periferie de una cavidad virtual, la pleura; ésta le mantiene gracias a la presion negativa que se produce entre sus dos hojas cuando se separan, puesto que la hoja visceral forma cuerpo con el pulmon i la parietal está fija en la pared rijida del tórax.

Considerando un mediastino libre i elástico i una movilidad perfecta de las dos hojas de la pleura, si se hace una abertura pleuro-costal de calibre inferior al glótico, elevándose considerablemente la presion en el pulmon sano durante la espiracion forzada, el aire espirado insufla al pulmon retraído constituyendo un vaiven de aire cargado de anhidrido carbónico que perjudica notablemente la hematósis.

Mucho mas perjudiciales son estas circunstancias cuando se la abre anchamente. El aire atmosférico entra i sale libremente en cada movimiento respiratorio i el pulmon respectivo no se distiende. Al mismo tiempo la pleura mediastinal sometida a fuerzas desiguales se abomba en la espira-

cion hácia el pulmon retraído, i hácia el pulmon sano en la inspiracion, disminuyendo así la capacidad útil de éste, el único que funciona, lo que trae como consecuencia disnea i cianósis temibles.

Desde hace largo tiempo se han empleado distintos medios para remediar estas perturbaciones respiratorias, produciendo adherencias artificiales entre las dos hojas de la pleura (como lo hemos visto en la neumotomía, o suturando el pulmon mismo en la herida torácica). Permiten sólo intervenciones limitadas i pueden convenir en ciertos casos, tales como la abertura de abscesos pulmonares localizados.

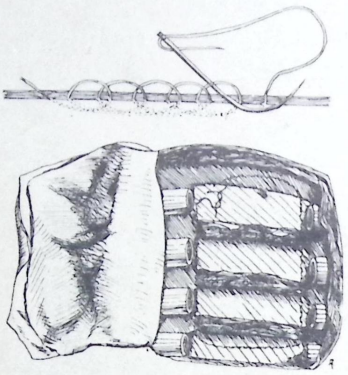

FIG. 136.—SUTURA NEUMO-PLEURAL (Neumopexia) (ROUX, QUÉNU)

Para intervenir sobre el pulmon, con la misma tranquilidad que sobre el intestino, es menester restablecer las condiciones normales de la estática intratorácica, es decir, una vez abierta la pleura producir una fuerza capaz de compensar la retractilidad del pulmon. Para alcanzar tal fin hai que crear entre las superficies interior i esterior del pulmon una diferencia de presion atmosférica cercana a diez milímetros de Hg, que equivale a la intensidad de la retraccion pulmonar.

En 1904, SAUERBRUCH preconizó el empleo de una cámara neumática en la cual un motor poderoso establece un enrarecimiento de presion de 10 milímetros de Hg. El operador, los ayudantes i el cuerpo del enfermo quedan dentro de la cámara i la cabeza del paciente con el cloroformizador en el esterior; el cuello se ajusta en un mango de cauchú. En estas condiciones, estando el aire respirado a la presion normal, la abertura del tórax no se acompaña de retraccion pulmonar ni de perturbaciones circulatorias.

La disposicion inversa asegura naturalmente el mismo resultado funcional. Si en el momento de incindir la pleura se eleva en 10 milímetros de Hg, la presion del aire respirado por el enfermo (basta en la práctica con 7 m/m), quedando la superficie esterna del pulmon sometida a la presion barométrica ambiente, la retractilidad pulmonar se compensa i desaparecen todos los inconvenientes del neumotórax. En esto está basado el método de hiperpresion de BRAUER.

Admitido el principio del método de Sauerbruch (diferencia de presion), el aparato de Brauer facilita su empleo, pues es mas cómodo que la cámara neumática i no tiene el inconveniente de aislar al cloroformizador. De ahí que hoi se tienda a darle la preferencia.

Se ha simplificado últimamente el aparato de Brauer produciendo la hiperpresion por la resistencia que se opone a la espiracion, en lugar de hacer inspirar aire comprimido como en el primitivo aparato.

Desde 1904 hasta la fecha, se han presentado estadísticas de 40 operaciones intratorácicas que han beneficiado de este método. KÜTTNER sobre 18 operados ha obtenido 13 curaciones, i se trataba de tumores de la pared torácica, propagaciones cancerosas del seno, sarcoma de la pleura i empiema tuberculoso, heridas pulmonares i cánceres del pulmon.

Se ha objetado al método que a consecuencia de la hiperpresion se favorece la aspiracion con sus síntomas alarmantes, objecion teórica que no se ha presentado en los casos referidos. Ademas se ha dicho que este procedimiento de diferencia de presion, da resultados mientras está intacto el pulmon, puesto que, una vez incindido, las presiones se regularizan, lo que tampoco es exacto en absoluto porque el resto de los lóbulos pulmonares no incindidos, i en todo caso el mediastino, benefician de la diferencia de presion.

Las indicaciones que tiene este nuevo método en la cirujía pulmonar son las siguientes:

1.ª Todas las operaciones de urjencia por traumatismos perforantes del tórax (hemotórax, neumotórax, heridas del corazon, etc.);

2.ª Los tumores primitivos o secundarios de la pared torácica que necesitan la abertura de la pleura (tuberculósis, sarcomas, encondromas, metástasis i recidivas de cánceres del seno);

3.ª Los tumores primitivos del pulmon (quiste hidatídico, cáncer);

4.ª Las intervenciones sobre el corazon;

5.ª En las toracoplastías; i

6.ª En el tratamiento post-operatorio del empiema. El aparato de hiperpresion ayuda la jimnástica respiratoria que es tan importante en el restablecimiento funcional del pulmon.

Amputacion de la mama.—Las *mastitis* supuradas infecciosas deben tratarse, aun ántes de que se perciba la fluctuacion, por la incision prematura que tendrá una *direccion* radial a fin de no lesionar los conductos galactóforos. Actualmente se emplea la hiperemia pasiva de BIER que disminuye la duracion de la enfermedad, evita a veces la formacion de pus, suprime los dolores i las cicatrices, pues en los casos en que ya exista pus basta con pequeñas incisiones para vaciarlo (1).

En los casos de *tumores* benignos (lipoma, adenoma, fibroma) se practica la enucleacion del tumor, levantando la glándula hácia arriba, con una *incision convexa* hácia abajo que siga su borde inferior.

Hai mastítis crónicas supuradas, con trayectos fistulosos múltiples, que requieren la estirpacion completa de la glándula, la que se practica decorticándola sub-cutáneamente i separándola, con la aponeurósis del pectoral mayor hasta su borde superior, siguiendo la incision convexa que hemos descrito. Otro tanto se hace en el adenoma difuso i adenoquistoma multilocular (enfermedad quística).

La causa mas frecuente de amputacion de la mama es el carcinoma que ataca este órgano con suma predileccion (sólo los carcinomas del útero i del estómago son mas frecuentes). Para obtener buenos resultados es menester no sólo amputar completamente la glándula con sus diversas prolon-

(1) Hiperemia pasiva en el tratamiento de las mastítis agudas. Memoria de Licenciado por Eujenio CIENFUEGOS B., 1908.

gaciones, sino tambien la piel, el tejido celular sub-cutáneo vecino, la aponeurosis pectoral, los músculos pectorales mismos i por último, hacer un vaciamiento completo del hueco axilar. Esta operacion radical tiene su razón de ser en la precoz propagacion del carcinoma, por la vía linfática, a la superficie de los músculos pectorales i de allí a su cara posterior, retropectoral cuyos ganglios son invadidos mas o ménos en la tercera parte de los casos i muchas veces no son apreciables clínicamente ántes de la intervencion (1).

La mortalidad post-operatoria alcanza a lo sumo a 7% (asistolía, neumonias hipostáticas, embolías).

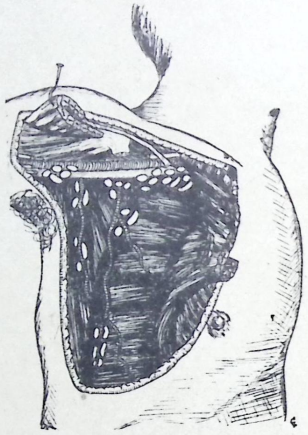

FIG. 137.—LINFÁTICOS DEL HUECO AXILAR

(clavícula aserrada, brazo en abduccion)



FIG. 138. — INCISION RADIADA USADA EN LAS MASTÍTIS E INCISION CONVEXA EMPLEADA EN CASOS DE TUMORES BENIGNOS.

Las estadísticas referentes a la curacion definitiva (despues de tres años de operados) han ido mejorando de año en año, gracias al perfeccionamiento de los métodos.

El cáncer en su principio es una enfermedad local; diagnosticado a tiempo i estirpado radicalmente, se evitan las metástasis secundarias en los ganglios supra-claviculares i en la pleura) a traves de los espacios intercos-

(1) Tumores de la mama. Memoria de Licenciado por Cárlos MÖNCKEBERG BRAVO 1908.

tales), que cuando existen hacen inútil aun las amputaciones mas estensas. La amputacion de la mama con vaciamiento de la axila, como lo recomendaba VOLKMANN, evitaba en la mayoría de los casos la recidiva en la axila, que, sin embargo, era mui frecuente en la cicatriz misma. Con los nuevos métodos (HALSTED, CUSHING) la recidiva local se presenta sólo en un 31% i la supervivencia (sobre tres años) llega hasta un 50%.

OELSNER, siguiendo los trabajos de GEROTA, ha demostrado que los linfáticos de la piel dé la mama siguen una direccion radial hácia la axila, paralelos al borde lateral del pectoral mayor, i desembocan en los ganglios linfáticos torácicos anteriores, i de allí directamente o a traves de ganglios intermediarios van a los ganglios torácicos posteriores. La glándula misma envia dos i hasta tres gruesos linfáticos al grupo ganglionar torácico anterior, siguiendo igualmente el borde del pectoral. Este grupo ganglionar está situado a la altura del segundo i tercer espacio intercostales i comunica con los ganglios sub-pectorales i sub-claviculares hasta el tronco subclavio. Todos estos linfáticos se han encontrado con émbolos carcinomatosos, así como tambien los que acompañan a los vasos i que, perforando los espacios intercostales primero i cuarto, junto al esternon, comunican la cavidad toráxica con los ganglios esternales.

El estudio anatómico de estos linfáticos hace ver la necesidad que existe de estirpar una gran estension de la piel, los músculos pectorales o por lo ménos la insercion esternal del pectoral mayor i hacer el vaciamiento completo de la axila.

El manual operatorio de la operacion radical

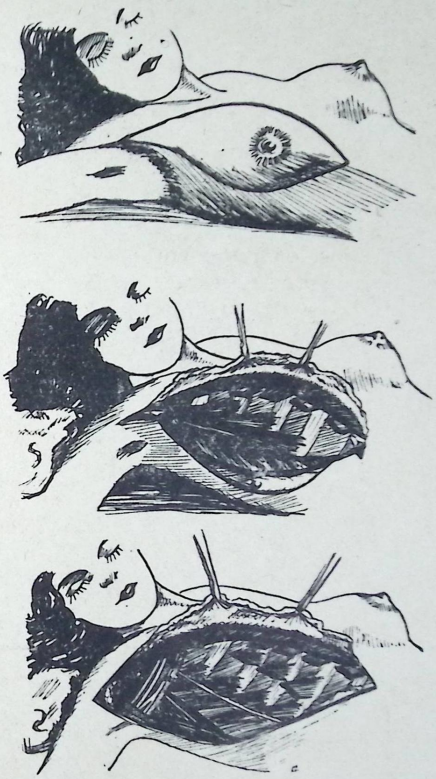

FIG. 139.—AMPUTACION DE LA MAMA (operacion radical GOSSET)

varia, segun los cirujanos, sólo en lo referente a la incision, pero todos los métodos llegan al mismo resultado: estirpar la mama conjuntamente con el tumor, los tejidos perimamarios i los territorios linfáticos. Seguiremos las indicaciones operatorias de GOSSET.

El enfermo se coloca en decúbito dorsal, con el miembro superior en abduccion. El cirujano, toma con su mano izquierda la mama i traza una incision cutánea elíptica que comienza, (a la derecha) o concluye (a la izquierda) sobre el borde inferior del pectoral mayor, en la pared anterior de la axila i no en su base, a fin de que la cicatriz cutánea no impida posteriormente la abduccion del brazo; contornea el seno describiendo una curva de concavidad esterna que pasa a unos tres traveses de dedo por dentro del neoplasma i llega hasta un poco por debajo del pliegue inframamario donde se une con otra incision que parte del mismo punto inicial i que circunscribe la mitad esterna del seno. El trazado total semeja una raqueta.

Divididos los tegumentos siguiendo la curva interna de la elipse se llega al pectoral, que se estirpa en totalidad, salvo la parte esterna del manojo clavicular. Se introduce el índice a traves del músculo lo que permite practicar su seccion cerca de la corredera bicipital sin peligro para los órganos profundos.

Reclinándolo hácia la parte inferior, se le desinserta rápidamente de la clavícula, del esternon i de las costillas. Bajo su cara profunda aparece el pectoral menor que puede cortarse sin riesgo empleando la misma maniobra.

Esta ablacion sistemática de ámbos pectorales presentan grandes ventajas i no tiene ningun inconveniente. Permite hacer exéresis mas ámplias i completas i facilita mucho el descubrimiento de los vasos axilares i el vaciamiento de la axila. No perjudica los movimientos del brazo, cuya impotencia se debe o a la seccion del nervio del serrato mayor o a la del gran dorsal.

El *vaciamiento de la axila* consiste en estirpar todo su contenido escepto los nervios i los troncos de la arteria i vena axilares; debe ser practicada en conjunto no destruyendo sus conexiones con la masa del seno. Se hace la diseccion de arriba abajo para seccionar los vasos arteriales en su orijen sobre la arteria axilar i los venosos en su terminacion en la vena, es decir, en un punto donde cada uno de ellos no forma sino un solo

tronco. La vena axilar corre el riesgo de ser herida en este acto; para evitarlo se pone a descubierto trabajando en la parte de la incision cercana al brazo; dividida la capa celulosa que cubre los vasos, aparece el cordon azulejo de la vena axilar en la parte inferior del paquete vásculo nervioso, se la denuda con una compresa de gasa en toda su estension i se secciona, entre dos pinzas, cada tronco secundario que desemboca en ella. Otro tanto se hace con las ramas arteriales. Arteria i vena se asemejan a troncos podados (GOSSET).



FIG. 140.—AMPUTACION DE LA MAMA

(ligadura de las ramas arteriales i venosas, i vaciamento de la axila)

Todo el contenido de la axila (ganglios, linfáticos, tejido celular se desprende de arriba abajo con compresas de gasa, teniendo cuidado de estirpar las láminas celulosas que cubren el gran serrato i el sub-escapular i vaciar completamente el ángulo diedro que forman estos dos músculos hácia adentro. Se seccionan los ramos perforantes de las intercostales, pero *deben respetarse* cuidadosamente el nervio del gran serrato sobre la pared interna i el gran dorsal sobre la pared posterior.

El vaciamiento completo de los ganglios trae consigo perturbaciones en la circulacion linfática, lo que produce en muchos casos un edema duro, elefantiásico del brazo que dura meses i

aun años, i que en realidad dificulta las funciones del miembro.

Concluido este trabajo, se incinde la piel en la parte esterna de la elipse, con lo que se concluye de separar el conjunto ya disecado.

La hemostásis debe ser practicada con suma atención. Conviene dejar durante 48 horas un drenaje que permita el derrame de la serosidad sanguínea i de la linfa. El tubo, de pequeño calibre, se coloca, no en la misma línea de sutura, sino en una contra-abertura practicada en el colgajo posterior.

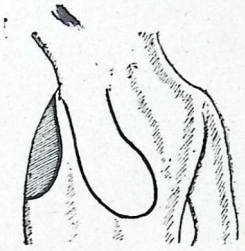

FIG. 141.—MÉTODO AUTOPLÁSTICO (TANSINI)
(Trazado del colgajo i colgajo suturado)

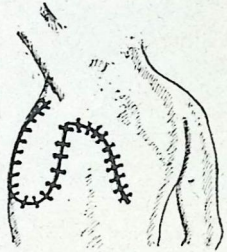



FIG. 142
MÉTODO DE QUENÚ

En los casos sencillos pueden coaptarse los labios de la herida movilizando simplemente los colgajos. Si la pérdida de sustancia ha sido mui grande hai que recurrir, o bien a los injertos por el método de Thiersch, o bien a algun procedimiento autoplástico. QUÉNU, talla un colgajo cuadrilátero de dimensiones proporcionadas a la estension de la superficie cruenta, por debajo de ésta, es decir, al nivel del hipocondrio; su base es posterior i su direccion paralela a la pérdida de sustancia; disecado se lleva hácia arriba i se sutura a la piel de la rejion pectoral. En su lugar queda una superficie cruenta que a veces puede ser suturada o bien necesita una segunda autoplastía análoga a la primera, tomando entónces el colgajo de la pared abdominal.

TANSINI emplea un colgajo músculo-cutáneo posterior de la

rejion dorsal cuyos buenos resultados hemos podido apreciar personalmente. Tiene una base súpero-esterna; su ancho es de unos siete centímetros i forma con la columna vertebral un ángulo abierto hácia arriba. Hai que incluir una parte del músculo dorsal ancho i aun del redondo mayor para conservar la arteria circunfleja escapular (rama de la sub-escapular).

La existencia de ganglios supra-claviculares enfermos es de suma gravedad para el pronóstico de la recidiva. De 54 casos operados en la clínica de BRUNS, en estas condiciones, aun cuando se estirparon radicalmente todos ellos, ninguna de las enfermas dejó de presentar rápida recidiva.

Para estirpar dichos ganglios lo mas sencillo es resecar temporalmente la clavícula, como ya lo hemos indicado.

CAPÍTULO III

OPERACIONES EN EL ABDOMEN

Laparotomía.—Es la abertura de la cavidad peritoneal (1). Se practica jeneralmente *para intervenir* en los órganos contenidos en su cavidad (tubo dijestivo i anexos); con ménos frecuencia en enfermedades de la serosa misma (peritonítis tuberculosa) i en ocasiones raras con *fin diagnóstico,* cuando despues de haber agotado los medios clínicos no se llega a conocer exactamente la naturaleza o la estension del proceso que se desea tratar.

El peritoneo o serosa abdómino-pelviana está en relacion íntima con gran número de vísceras, i es ademas la mas vasta de la economía (igual a la superficie del cuerpo, segun WEGNER); tapiza las paredes de la cavidad abdómino-pelviana i la superficie esterior de los órganos en ella contenidos. Como todas las serosas, está formado por una capa profunda conjuntiva i una superficial endotelial i comprende dos hojas: la parietal que tapiza las paredes del abdómen, i la visceral que se estiende sobre la superficie esterior de las vísceras.

La hoja parietal en la porcion infra-umbilical está solevantada por el uraco i por los cordones fibrosos de las arterias umbilicales, por encima del ombligo lo es igualmente por el cordon de la vena umbilical. El tejido

(1) Las herniotomías deberian tambien comprenderse dentro de este nombre, pero no es la práctica corriente. Etimolójicamente, laparotomía es la abertura de la cavidad peritoneal a traves de las partes blandas del abdómen; cuando se hace por vía perineal, vajinal o parasacral se denominaria *Celiotomía.*

celular sub-peritoneal es mui variable segun las rejiones; mui poco marcado al nivel de la cara inferior del diafragma lo es bastante en la parte inferior de la pared abdominal. Al nivel de la pélvis i pared posterior del abdómen llena un verdadero espacio (espacio sub-peritoneal, cuya formacion resulta de que el peritoneo no está en contacto inmediato con la pared músculo-aponeurótica; en este espacio están los órganos intra-pelvianos por una parte i los riñones, uretéres i grandes vasos del abdómen por la otra. En ciertas rejiones este tejido celular se condensa formando fascias i aponeurósis, que presentan importancia particular en la pélvis i en la rejion renal. Gracias a este tejido que facilita su movilidad, la hoja parietal del peritoneo llega a constituir el saco herniario.

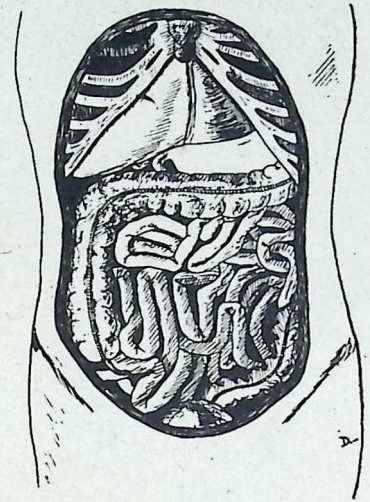

FIG. 143.—SITUACION DE LAS VÍSCERAS ABDOMINALES

La hoja visceral reviste las distintas vísceras, las unas sólo en parte (riñones, vejiga, útero, vesículas seminales, recto, duodeno, páncreas, cólones ascendente i descendente) i a las otras (íleon, cólon trasverso, ese ilíaca, estómago, hígado i bazo) las envuelve completamente uniéndose en seguida a sí mismo para formar repliegues que sujetan estos órganos a la pared abdominal posterior, o bien los unen unos a otros. Estos repliegues se llaman *meso* cuando van de la pared abdominal a un segmento del tubo dijestivo (mesenterio, mesocólon), o bien a las otras vísceras i se llaman *ligamentos* (del hígado, del útero), o bien, en fin, cuando se estienden de una víscera a otra constituyen los *epiplones* (epiplon mayor, del estómago al cólon trasverso, el menor al hígado, el gastro esplénico i el pancreático-esplénico). Cualquiera que sea su situacion, están constituidos por dos hojas serosas i entre ellos tejido conjuntivo en cuyo espesor caminan los vasos i nervios destinados a las vísceras.

La cavidad peritoneal es virtual en el estado fisiolójico i está cerrada completamente en el hombre; en la mujer comunica directamente con la cavidad de la trompa i del útero, lo que esplica el rol considerable que desempeñan las infecciones jenitales en la patojenia de las peritonítis. El punto mas declive de la cavidad corresponde en el hombre al fondo de saco recto-vesical i en la mujer al recto-vajinal (Douglass).

Su disposicion interior es estremadamente irregular debido a los numerosos repliegues que subdividen su cavidad en otras secundarias que tie-

nen gran importancia en cirujía (peritonítis localizadas o enquistadas). Importa por lo tanto conocerlas. El tabique trasversal que forman el cólon trasverso i su meso-cólon hasta su insercion en la pared posterior del abdómen, divide la gran cavidad en dos pisos superpuestos (superior e inferior).

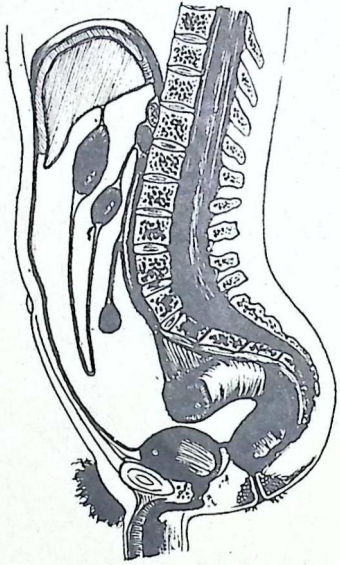

FIG. 144.—RELACIONES DEL PERITONEO

El *piso superior* encierra el hígado, el estómago, el páncreas i el bazo, i está limitado, hácia adelante, por la porcion supra-umbilical de la pared abdominal anterior, hácia atras por la pared dorso-lumbar i hácia abajo por el cólon trasverso con su meso i por los dos ligamentos freno-cólicos izquierdo i derecho. Comunica con el resto de la cavidad peritoneal al nivel del borde anterior del cólon trasverso. Es posible aislar completamente el piso superior del inferior suturando el epiplon mayor de la pared abdominal anterior.

El epiplon gastro-hepático subdivide el piso superior en tres cavidades secundarias: una derecha o fosa hepática, otra izquierda o fosa gástrica i la posterior o retro cavidad de los epiplones *(bursa omentalis)*, que está casi enteramente aislada de la gran cavidad peritoneal. Forma un vasto divertículo mui aplastado desde adelante atras i que se estiende desde el hiato de Winslow hasta el hilio del bazo i desde la parte mas alta del lóbulo de Spigel hasta la mas declive del gran epiplon que en el adulto, debido a la soldadura de sus láminas, llega sólo hasta el cólon trayerso. El hiato de Winslow, que comunica esta cavidad con el piso superior, es un orificio ovalar en el que cabe fácilmente la punta del dedo. Se percibe solevantando al hígado i está situado entre el surco trasverso de este órgano i el borde superior de la primera porcion del duodeno, inmediatamente hácia atras del borde libre del epiplon menor; está limitado hácia atras por la vena cava, hácia adelante por el pedículo del hígado, hácia abajo por la primera porcion del duodeno i hácia arriba por el lóbulo de Spigel. Se puede llegar a la retro cavidad de los epiplones ya sea por el hiato de Winslow, o bien incindiendo el epiplon gastro hepático o el mesocólon traverso.

En la fosa hepática el hígado separa dos espacios serosos el supra-hepático o sub-frénico i el infra-hepático.

El piso inferior está limitado hácia arriba por el cólon trasverso con su meso, hácia abajo por el fondo de la escavacion pelviana, adelante, a los lados i hácia atras por la pared abdominal.

Comprende la mayor parte de la cavidad i encierra casi toda la masa intestinal. El mesenterio, que se inserta en la pared abdominal posterior siguiendo una línea oblicua de arriba abajo i de izquierda a derecha, desde la segunda vértebra lumbar hasta el lado interno del ciego, i por otra parte el cólon ascendente i sus mesos forman tabiques que subdividen el piso inferior del abdómen en espacios secundarios que son el mesentero-cólico derecho comprendido entre la cara derecha del mesenterio i el cólon ascendente.

Está limitado hácia arriba por la mitad derecha del cólon trasverso con su meso, i hácia abajo por la insercion del mesenterio sobre la fosa ilíaca derecha; las colecciones purulentas que aquí se forman tienen tendencia a colectarse en la fosa ilíaca derecha. El espacio mesentero-cólico izquierdo, comprendido entre la cara izquierda del mesenterio i el cólon descendente, está cerrado hácia arriba por la mitad izquierda del cólon trasverso con su meso i se continúa ampliamente hácia abajo con la escavacion pelviana; las colecciones que aquí nacen se dirijen a la pequeña pélvis. El espacio párieto-cólico derecho está comprendido entre el cólon ascendente i la pared lateral derecha del abdómen; la fosa ilíaca representa su parte mas ámplia i de clive.

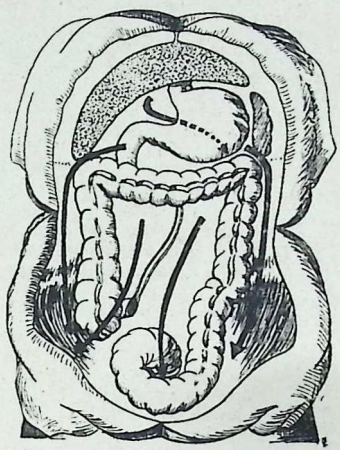

FIG. 145.—DIVERTÍCULOS DE LA CAVIDAD PERITONEAL

El espacio párieto-cólico izquierdo, comprendido entre el cólon descendente i la pared lateral izquierda del abdómen, tiene su punto mas declive en la fosa ilíaca de ese lado. En fin, la cavidad de la pequeña pélvis contiene en el hombre la vejiga i el recto, recubiertos en parte por el peritoneo i entre ámbos órganos el fondo del saco de Douglass; miéntras que en la mujer los órganos jenitales (útero, trompas i ovario), situados entre la vejiga i el recto forman con su cubierta peritoneal dos escavaciones: una anterior vésico-uterina i otra posterior recto-uterina o de Douglass.

En la parte anterior del piso inferior, inmediatamente por detras de la pared abdominal, existe un largo repliegue del peritoneo que une el estómago al cólon trasverso, llamado epiplon mayor o gastro-cólico. Parte del estómago al nivel de su gran curvatura i está formado por la union de las dos hojas peritoneales que revisten las caras anterior i posterior de

este órgano; se dirije hácia abajo hasta el púbis; se refleja de adelante atras i de abajo arriba para insertarse en el borde anterior del cólon donde se separan sus dos hojas para envolverlo i formar el mesocólon trasverso. Tiene la forma de una lámina cuadrilátera que recubre la masa intestinal.

Su borde superior se fija, como lo hemos dicho, al cólon i a la curvatura mayor del estómago: sus bordes laterales corresponden a los cólones ascendente i descendente; su borde inferior, convexo, irregular flota libremente por encima del púbis i de las arcadas crurales i se introduce con facilidad en los trayectos herniarios. El epiplon tiene un rol protector del intestino i ademas gran importancia en cirujía abdominal; se observa con frecuencia en las heridas de las vísceras que se encaja en ellas sirviendo de tapon hemostático, particularidad que se aprovecha en las heridas del hígado para cohibir las profusas hemorrajias. Contribuye a limitar los abscesos de la cavidad peritoneal formando adherencias con el peritoneo parietal. Es un sitio de predileccion de la carcinósis peritoneal i de las lesiones tuberculosas.

El peritoneo no tiene una circulacion arterial i venosa propias, sus vasos son suministrados por las arterias i venas de los órganos que recubre. Posee, por el contrario, vasos linfáticos propios que van a los subserosos parietales i viscerales i de ahí a los ganglios tributarios.

Los nervios provienen de las redes subyacentes, especialmente de los lumbares, para la hoja parietal i del plexo solar para la visceral.

Esta es poco sensible en estado fisiolójico. Sin embargo la irritacion de los filetes nerviosos que allí se ramifican, i que son mui numerosos, puede ser el punto de partida de reflejos graves que repercuten sobre el corazon i centros respiratorios (hiposistolía, colapso cardíaco, ápnea), sobre el riñon (oliguria i anuria) i sobre la movilidad del intestino (timpanismo, constipacion). Estos fenómenos reflejos pueden presentarse no sólo en el curso de las peritonítis, sino tambien en las intervenciones de larga duracion sobre la cavidad peritoneal.

Las operaciones que se practican en la cavidad abdominal están relacionadas con las propiedades que presenta el peritoneo parietal i visceral. Su conocimiento progresivo ha alcanzado hoi dia un alto grado de desarrollo gracias a los trabajos de toda una jeneracion de cirujanos. El *temor al peritoneo* que dominaba en sus intervenciones hasta el año 1870 (época preantiséptica) se modificó en gran parte con los trabajos de LISTER (antisepsia) i completamente con los de PASTEUR i KOCH en el dominio de la bacteriolojía (asepsia).

El peritoneo ofrece en sus intervenciones una serie de particularidades que es indispensable enumerar. La abertura de la cavidad abdominal i las manipulaciones que en ella se efectúan, están rodeadas de peligros i al mismo tiempo existen protecciones particulares.

La superficie peritoneal es tan estensa que su infeccion se propaga rápidamente, por su abundante red linfática, al organismo entero. Presenta tambien numerosos pliegues i fondos de saco que dificultan considerablemente su esploracion.

Los órganos contenidos en la cavidad abdominal están sujetos a movimientos debidos a la respiracion, peristaltismo, reflexion o vacuidad, que en poco tiempo pueden repartir los ajentes infecciosos. Todas las intervenciones sobre el peritoneo, principalmente cuando está inflamado, presentan en ocasiones un estado particular que se denomina *shock*, debido a una parálisis refleja de los centros circulatorios i de la respiracion.

Sin tomar en cuenta las numerosas teorías que lo esplican, está probado que son muchas i no siempre las mismas sus causas productoras, enfriamiento, irritacion directa del peritoneo, de los nervios viscerales, especialmente del mesenterio, del epiplon menor, del simpático, etc).

Al mismo tiempo el peritoneo ofrece la ventaja de reabsorber i aun de dijerir líquidos i sólidos por distintos caminos (difusion i ósmosis, filtracion, actividad vital, linfáticos del diafragma). Como todas las serosas, secreta cierta cantidad de líquido, que en el estado normal se mantiene en equilibrio con la absorcion. Cuando aumenta, adquiere propiedades bactericidas debido probablemente a la presencia de leucocitos, pero al mismo tiempo el abundante trasudado es un terreno de cultivo para los microbios productores de pus, lo que agregado a la reabsorcion, trae consigo un envenenamiento jeneral.

Los desinfectantes son mal soportados por el peritoneo, no existe ningun antiséptico que no produzca una mayor o menor inflamacion que paralice la vitalidad de las células endoteliales i consiguientemente el aumento de los microbios en el exudado. El método aséptico ha conseguido, por lo tanto, éxitos que ántes no se obtenian con la antisepsia. Las adherencias que contrae el peritoneo (entre sus dos hojas o con otras superficies) permiten las suturas viscerales que en veinticuatro horas llegan a ser perfectamente seguras. Al mismo tiempo facilitan intervenciones en vísceras invadidas por procesos sépticos sin que se infeste la cavidad jeneral; pero ofrecen tambien inconvenientes despues de las laparotomías, sobre todo cuando se han dejado *espacios muertos* (MIKULICZ), es decir, superficies operatorias privadas de peritoneo. Ademas, estos espacios presentan todos los inconvenientes de una herida cualquiera sin las ventajas propias al peritoneo.

La cavidad peritoneal forma, fisiolójicamente, un espacio único que está subdividido en parte, como lo hemos visto. Estas adherencias en distintos procesos patolójicos contribuyen a aislar los órganos comprometidos del resto de la cavidad, facilitando las intervenciones e impidiendo que la afeccion se propague a toda la serosa (abscesos apendiculares).

Los laparotomizados soportan, en jeneral, mui mal la hemorrajia. En una amputacion de la mama o en una reseccion del maxilar superior puede esta ser mui considerable sin poner en peligro la vida del enfermo, lo que no pasa en las operaciones del abdómen, i como las vísceras tienen una rica circulacion es necesario tener mui en cuenta su hemostásis.

Finalmente existen complicaciones post-operatorias especiales que no se presentan en las demas intervenciones.

Las laparotomías ofrecen un campo de accion mui vasto, pues son el acto indispensable en las distintas intervenciones sobre las vísceras abdominales. Por lo tanto, creemos útil estendernos no sólo en la descripcion de su técnica, sino tambien en las complicaciones que puedan presentar, aun cuando esto sea del dominio de la clínica. Seguiremos las ideas emitidas por MIKULICZ (Breslau) que están perfectamente de acuerdo con los actuales trabajos de KÖRTE (Berlin).

Las operaciones abdominales requieren, como todas las intervenciones asépticas en jeneral, la desinfeccion rigurosa del campo operatorio, del material i de las manos del operador i de su ayudante. Debe rasarse el púbis, dar un baño al enfermo la víspera de la operacion i dejar envuelto el vientre con una compresa embebida en formalina al 1%. Actualmente se desinfecta el campo operatorio, 15 ó 20 minutos ántes de la intervencion, limpiando con éter, que quita las sustancias grasas i en seguida se pincela con tintura de yodo al 5%. Como la desinfeccion de las manos por el método de Fürbringer (jabon-alcohol-sublimado) no es absoluta, es conveniente usar guantes de goma esterilizados en la estufa, i a falta de ellos, el operador tendrá la precaucion de desinfectarse cada cierto tiempo durante el acto operatorio, para evitar la reinfeccion de la superficie de la piel con la salida del producto glandular i con el contacto de las mismas vísceras que son objeto de las manipulaciones. El ayudante tratará en lo posible de no introducir sus manos en el abdómen, sirviéndose siempre de instrumentos (pinzas, separadores etc.)

Ademas, en este jénero de operaciones, hai que *vaciar el intestino* con anticipacion i en algunos casos practicar lavados previos del estómago, todo esto con el objeto de prevenir la absorcion de toxinas, que no son eliminadas, pues los movimientos peristálticos están paralizados.

Deben *vijilarse los aparatos* respiratorio i circulatorio, prescribiendo, si fuere necesario, tónicos cardíacos (dijital, digalena, estrofanto) (1).

Un punto importante es la *proteccion del enfermo* contra el enfriamiento, el que se evita manteniendo cubiertas sus estremidades i calentada la pieza a una temperatura de 20-22° C. El aire no debe ser mui seco i se evitará el tráfico que pone en movimiento los jérmenes contenidos en el aire.

La *posicion* que hai que dar al enfermo depende de cada caso: cuando se opera en la parte inferior del abdómen, sobre todo en la pélvis, conviene la de Trendelenburg, con la pélvis levantada (a fin de alejar hácia el diafragma las asas intestinales); en la parte superior del abdómen se coloca un cojin bajo el tórax; en las operaciones sobre las vías biliares se levanta la parte media de la columna vertebral doblando el tronco en dos, como lo aconseja Mayo Robson para hacer accesibles las rejiones profundas; en las operaciones sobre el riñon se coloca lateralmente al enfermo con un cojin del lado contrario. Todas estas posiciones se facilitan con las mesas perfeccionadas (Quervain-Schaerer).

La *anestesia jeneral* se emplea en la mayor parte de las operaciones abdominales. El éter tiene ménos influencias nocivas sobre el corazon que el cloroformo, pero influencia perjudicialmente el árbol respiratorio. Se usa hoi dia, ya sea una mezcla de partes iguales de cloroformo i éter, o bien cloroformo con oxíjeno (que requiere un aparato complicado) o, por último, la mezcla de Buxton (alcohol 1, cloroformo 2, éter 3). Cuando el enfermo no soporta la anestesia jeneral puede emplearse la raquídea de Bier que tiene su principal indicacion en la mitad inferior del abdómen (sin pretender destronar la anestesia clorofórmica) o la anestesia local (infiltracion de Schleich) que permite incindir sin dolor las paredes del abdómen; en cambio el peritoneo parietal queda sensible. Ambas anestesias locales tienen el gran inconveniente de la influencia síquica sobre el enfermo, que puede aumentar el *shock*.

(1) En la clínica de Bergmann se administraba VI got. de tintura estrofanto 3 veces al dia, tres o cuatro dias ántes de la operacion.

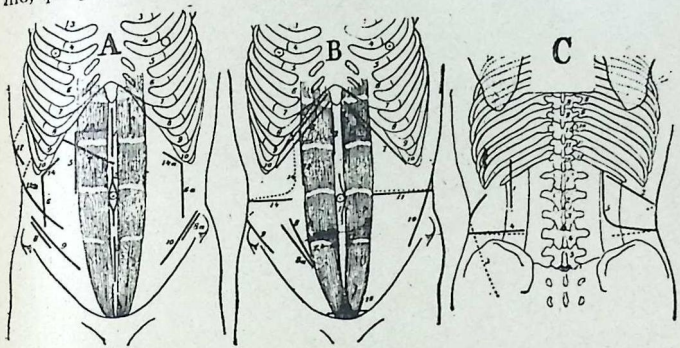

Fig. 146.—Incisiones en laparatomías

A. Incisiones empleadas en la clínica de Miculicz: *1*, epigástrica media; *2*, mesogástrica media; *3*, hipogástrica media; *4*, inc. para la gastrostomía; *5*, inc. sajital para el hígado i vesicula biliar; *6*, *6a*, colotomía sajital (para el cólon ascendente i descendente); *7*, inc. oblícua para la vesícula biliar; *8*, *8a*, ano contra-natura (cecal i sigmoídeo); *9*, cecotomía i operacion del apéndice; *10*, colotomía sigmoídea; *11*, nefrotomía; *12*, inc. traspleural; *13*+*5*, inc. combinada para el hígado i la vesícula; *14*, *14a*, combinada con *6* i *6a*, inc. para la flexura cólica hepática i lienal.

B. Otras incisiones: *1*, inc. mesogástrica media; *2*, inc. pararectal; *3*, inc. intra-rectal; *4*, inc. pararectal para abcesos peritiflíticos (Senn); *5*, inc. para gastrotomía (Fenger); *6*, inc. para el borde del hígado (Courvoissier, Kocher); *7*, inc. para la flexura izquierda del cólon (Kocher); *8*, inc. para operacion de apendicítis (Barker); *8a*, la misma de Schlange; *9*, la misma de Sonnenburg: *10*, inc. oblicua para el riñon (Bergmann); *11*, la misma trasversal (Pean); *12*, inc. para la vesícula biliar (Langenbuch); *13*, inc. trasversal para la talla (Kustner-Trendelenburg); *14*, inc. para el riñon (Koenig).

C. Incisiones posteriores: *1*, inc. lumbar (Simon) para el riñon; *2*, inc. trasversal corriente para el riñon (Czerny-Braun, Kocher, Kuster); *3*, inc. oblícua para el riñon (Bergmann); *4*, id. (Péan); *5*, id. (Koenig).

Una laparotomía se ejecuta en tres tiempos: 1.° abertura de la pared; 2.° esploracion abdominal o ejecucion de la intervencion que se desea; i 3.° sutura de la pared.

La incision para abrir la cavidad abdominal depende de el órgano en el cual se quiere operar. Segun el lugar de la inci-

sion se distinguen *laparatomías medianas* i *laterales*. Las medianas son las mas empleadas, pues se obtiene con mas facilidad una vista jeneral; conviene por lo tanto en las peritonítis, en las torsiones intestinales, en las laparotomías diagnósticas, en las heridas del intestino; tiene ademas esta rejion la ventaja de su falta de vasos i nervios i la seguridad que presenta en las suturas. No puede aplicarse tratándose de órganos que están fijos lateralmente, en cuyo caso se emplean las laparotomías laterales, que pueden ser: 1.º por fuera del recto anterior (úsanse incisiones rectilíneas o curvas, ya sea vertical, oblicua u horizontalmente); 2.º Pasando a traves de la vaina del recto. En este método, una vez incindida la piel i tejido celular a uno o dos centímetros del borde esterno del músculo i la hoja anterior a ese mismo nivel, se llega a las fibras musculares, que se disocian en la *laparotomía a traves del recto anterior* (gastrotomía) o se rechazan hácia adentro con un separador, en la *laparotomía a lo largo del borde esterno del músculo recto*. Una vez que tenemos a la vista, la hoja posterior de la vaina, como ordinariamente está adherida al peritoneo, se incinden en un solo tiempo ambas láminas, cuidando sí de no herir los vasos epigástricos;

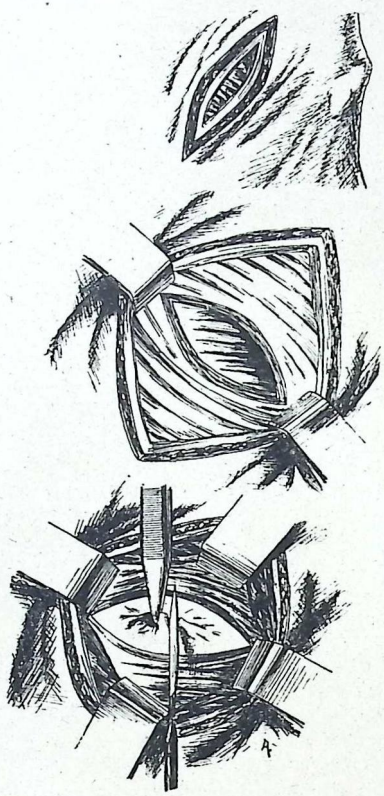

FIG. 147
LAPAROTOMÍAS POR DISOCIACION
Incisiones sucesivas del oblicuo mayor, menor, trasverso i del peritoneo

3.º laparotomía por disociacion. En el lado derecho se efectúa en casos de reseccion del apéndice i a la izquierda para establecer un ano ilíaco definitivo. A un traves de dedo por dentro de la espina ilíaca ántero superior i perpendicularmente a una línea que la uniese al ombligo, se incinde la piel en unos diez centímetros i de tal modo, que el centro de la incision corresponda a esa línea. La conducta posterior que se sigue para separar los músculos i abrir el peritoneo, está espuesta mas adelante en términos jenerales. Es conveniente marcar siempre, ya sea con una aguja o el bisturí: el trayectode la incision i líneas trasversales a ella que son mui útiles como puntos de reparo en el momento de suturar.

ASMY ha demostrado la *gravedad de la division de los nervios* musculares que trae consigo la atrofia consecutiva. Las incisiones cortas (ocho o diez centímetros) al nivel del borde esterno del recto, evitan la lesion de los nervios laterales que provienen de los intercostales inferiores; cuando son mas estensas (de diez centímetros adelante) producen su lesion i consecutivamente debilidad de segmentos musculares; otro tanto pasa con los cortes oblicuos o lonjitudinales en el músculo recto; en cambio su division trasversal es bien soportada.

Las incisiones oblicuas a partir del recto dividen las aponeurósis de los tres músculos planos, que se separan desigualmente i sus nervios motores no son comprometidos. Se recomienda despues de la incision de la piel i de la aponeurósis esterna de los músculos, separarlos obtusamente siguiendo la direccion de sus fibras, lo que permite su fácil reunion consecutiva; el procedimiento no tiene indicacion sino cuando se necesita poco espacio.

La *lonjitud de la incision* está ligada a las necesidades operatorias, debiéndose dar la preferencia a las pequeñas, que economizan tiempo al hacer las suturas, evitan las hernias consecutivas e impiden la eventracion durante el acto operatorio. Por lo demás, si fuese necesario, podrian ensancharse posteriormente. En las operaciones complicadas que requieren una idea de gran parte de la cavidad abdominal es menester el uso de grandes incisiones.

Hai tres tipos de laparotomías medianas: supraumbilical, umbilical e infraumbilical. La supraumbilical se practica para intervenir en el estómago, hígado, bazo, etc.; la umbilical es rara

i a menudo es la continuacion de una laparotomía supra o infraumbilical.

Cualquiera que sea la que se emplee, *el operador se coloca* en jeneral al lado derecho i pone tensa la piel con la punta de los dedos de la mano izquierda, traccionandola hácia arriba, en tanto que el ayudante hace lo mismo en sentido inverso, lo que no es necesario en los casos de meteorismo o grandes tumores, por ejemplo.

Si la incision pasa cerca del ombligo se recomendaba, a fin de evitar el ligamento hépato-umbilical con sus venas, seccionar hácia la izquierda: MIKULICZ, KOCHER i otros *lo circunscriben* con la incision, lo que facilita despues la sutura i estirpan así una rejion difícil de desinfectar. El peritoneo queda desde luego abierto en una pequeña estension.

Separada la piel se dividen las demas capas siguiendo la línea media hasta el peritoneo. Cuando existe una ascítis considerable o un gran meteorismo se separan espontáneamente las distintas capas. Se *incinde el tejido celular* que tiene un espesor variable, *despues la aponeurósis* superficial i el tejido firme de la línea blanca constituído por la union de todas las aponeurósis de los músculos anchos del abdómen, que vienen a juntarse despues de haber formado las vainas anteriores i posterior del recto. Finalmente, se llega a la fascia transversalis que por debajo del músculo trasverso o de su aponeurósis tapiza toda la cara anterior i lateral del abdómen. Inmediatamente por debajo está el peritoneo, mas o ménos unido a la fascia, firmemente en la rejion del ombligo, laxamente en otras partes de la línea blanca; i entre ámbos tejidos se encuentra la grasa subperitoneal.

La vaina de los músculos rectos se conserva fácilmente intacta en la parte superior del vientre, con mas dificultad en la inferior. La línea blanca tiene un ancho de uno o dos centímetros en el epigástrio, aumenta hasta el ombligo desde donde comienza a angostar i en la parte inferior tiene sólo dos milímetros, de modo que fácilmente se cae en uno de los rectos, se diseca entónces un poco los labios de la incision i se busca el espacio intermuscular, si no se le encuentra se opera a traves del borde interno de los rectos.

Antes de abrir el peritoneo se cohibe la hemorrajia con pinzas o ligaduras. *Para abrirlo* se le coje con pinzas anatómicas

formando un pliegue trasversal que se incinde con tijeras o cuchillo, a traves de este orificio se introduce el estremo romo de la tijera de Cooper que guiada con uno o dos dedos divide el peritoneo conjuntamente con la fascia trasversa hácia arriba i hácia abajo.

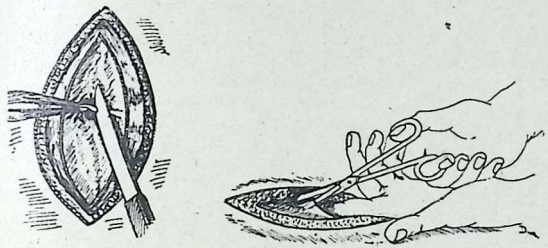

FIG. 148.—MODO DE INCINDIR EL PERITONEO

El peritoneo normal se reconoce fácilmente; no pasa lo mismo en los estados patolójicos. Cuando está inflamado (peritonítis local o jeneral) o adherido con los órganos vecinos puede presentar la apariencia de la pared intestinal a causa de la rubicundez i de la replecion de sus pequeños vasos; si a esto se agrega el meteorismo, la confusion es aun mayor. En semejantes casos debe hacerse una preparacion prolija de las capas para evitar una lesion del intestino. En los casos de antiguas adherencias la orientacion llega a ser sumamente difícil, pudiéndose tomar las paredes del intestino por la serosa visceral o bien la fascia transversalis por el peritoneo parietal. Se recomienda en semejantes casos tratar de abrir la cavidad peritoneal por encima o por debajo de este sitio, donde no existan adherencias o sean mas flojas. Las mayores dificultades se presentan a este respecto en los casos de relaparotomías.

Si se practica la incision en la parte inferior del abdómen cercana a la sínfisis hai, que tener presente la situacion de la vejiga, cuya apreciacion se facilita con el catéter metálico. La incision no debe llegar hasta la misma sínfisis porque la abertura del tejido prevesical flojo, trae como consecuencia posterior la produccion de hernias operatorias. Antes de efectuar la

laparatomía debe vaciarse la vejiga, evitándose así el peligro de herirla.

Hácia arriba, en la parte superior del abdómen, no debe subirse mas allá del apéndice xifoides, pues en este lugar (sobre todo en los casos de enfisema se espone a la abertura de la pleura).

Una vez *abierto el peritoneo* se toman sus bordes con pinzas dentales especiales (1) conjuntamente con una compresa esterilizada que proteje la herida abdominal i al mismo tiempo evita el contacto de las vísceras con la piel. Existen numerosos modelos de separadores para mantener anchamente abierta la cavidad abdominal.

Es mui importante la pronta orientacion del operador. Una vez obtenida se aisla el campo operatorio por medio de compresas, preferentemente humedecidas con suero artificial. Siempre que sea posible debe operarse estra-peritonealmente estrayendo el órgano cuando es movible, fuera de la cavidad peritoneal que se tapona temporalmente. Si esto no se consigue, como pasa en las vías biliares, se trata de aislar el campo operatorio de una manera análoga dentro de la misma cavidad peritoneal.

La hemostásis debe procupar particularmente al operador i como las vísceras son mui ricas en vasos i las paredes de éstos delgadas i frájiles i por tanto difíciles de tomar con las pinzas, es conveniente *dividir* siempre *los tejidos entre ligaduras,* preferentemente de catgut.

Durante la operacion se mantienen las vísceras protejidas con compresas húmedas i calientes.

Terminada la operacion se estrae éstas, se repone cuidadosamente el epiplon sobre las vísceras i se estiende por encima de él una compresa protectora que facilita las suturas i que se saca por el ángulo inferior de la herida ántes de concluir la operacion.

Para la *sutura del abdómen* existen numerosos métodos lo que demuestra su deficiencia. El principio fundamental de todos ellos consiste en la exacta reunion de todas sus capas, peritoneo, músculos, piel. Puede suturarse en un solo plano con seda, crin o hilos metálicos, para esto se pasan una serie de

(1) Hai varios modelos de MIKULICZ, de KOCHER i entre nosotros del profesor CARVALLO.

hilos que tomen todas las capas de un lado i las del otro i enseguida se anudan comenzando por un estremo. Lo mejor es emplear tantas filas de suturas cuantas capas existan, es decir, una sutura aislada del peritoneo, otras de la aponeurósis, del músculo i de la piel en varios pisos. Ademas, pueden agregarse algunos puntos separados hechos con un material resistente, que abarquen todo el espesor de la pared i que se anudan despues de practicadas las suturas corridas de los demas pisos. Estas se retiran a los doce dias mas o ménos.

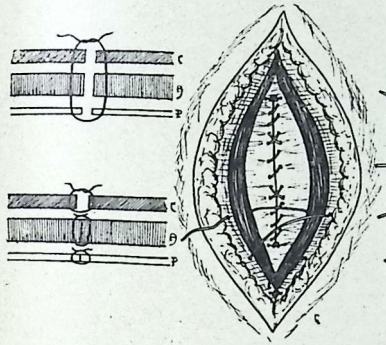

FIG. 149. — ESQUEMAS DE SUTURAS DE LA PARED ABDOMINAL; EN UN PLANO I EN TRES PLANOS.

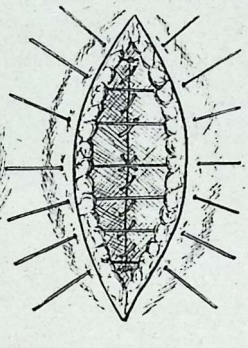

FIG. 150.—RECONSTITUCION DE LA PARED ABDOMINAL

C, piel; *A*, capa músculo-aponeurótica; *P*, peritoneo.

En jeneral hoi dia se suturan completamente las paredes del abdómen en todas las operaciones en que no se espera una secrecion del peritoneo; por el contrario, se deja la herida parcial o totalmente abierta en las peritonítis jenerales o circunscritas, i en los casos de hemorrajias se hace ademas un taponamiento. Con tales fines (drenaje i taponamiento) se emplean ya sean tubos de goma o de vidrio, el tapon de Mikulicz o simples tiras de gasa yodoformada. En los casos de supuraciones circunscritas o cuando se tema que estas puedan sobrevenir se deja aislado el segmento operatorio con gasa, pudiéndose, ademas,

aprovechar el epiplon que es mui movible i que contrae fácilmente adherencias con los puntos en que se le fija.

Un factor importante en cirujía abdominal es el tiempo que dura la intervencion; en efecto, puede decirse en jeneral, que la suerte del operado es tanto mas favorable cuanto mas rápida ha sido la operacion siempre que haya sido practicada con igual habilidad.

Tratamiento post-operatorio.—La suerte de un laparotomizado se decide con el último punto de sutura (KÖRTE). Sin embargo, a pesar de que las infecciones operatorias propiamente tales son raras, siempre que no dependan de las intervenciones sobre los órganos abdominales mismos, existen complicaciones específicas, por decirlo así, que es menester combatir. Tales son el *colapso*, que se domina con la posicion del enfermo colocando la cabeza en declive a fin de facilitar la circulacion, haciendo hipodermoclísis abundantes si ha habido *hemorrajias* pequeñas i repetidas contra el *shock* (KÖCHER) i activando el funcionamiento cardíaco con inyecciones de aceite alcanforado (1:10) o de cafeina. Los *vómitos* no son mui considerables cuando se emplea la narcósis mista, si persisten debe suspenderse en absoluto toda injestion de líquidos i si se prolongan por mas de 48 horas tienen su indicacion los lavados estomacales.

Casi todos los operados del abdómen se quejan de sed durante el primer dia; se administra suero por el recto o en hipodermoclísis; despues de algunas horas puede darse pequeñas cucharadas de té, pero en ningun caso hielo. El dolor no falta casi nunca exacerbado con los movimientos respiratorios; debe emplearse la morfina con mucha circunspeccion porque, ademas de que el enfermo puede habituarse a ella, trae a veces meteorismo i parálisis intestinal. Se emplea como succedáneo un enema de hidrato de cloral hasta 4.0 con fosfato de codeina hasta 0.1 como lo aconseja MAYO ROBSON.

El intestino en los dos primeros dias está paralizado i para contrarrestar la molestia de los gases se introduce una sonda en el recto.

Cuando la intervencion no ha recaido sobre el intestino mismo, se prescribe pronto un purgante, en caso contrario es necesario aguardar seis u ocho dias. Se observa con frecuencia una parálisis intestinal i a pesar de que no existe ningun medio seguro para provocar las contracciones, es mui favorable la inyeccion hipodérmica de ½ a 1 milígramo de salicilato de fisostigmina o eserina. Es particularmente importante vijilar los órganos respiratorios, pues los enfermos respiran superficialmente por la sensibilidad de los músculos; debe colocarse al paciente, pasadas las primeras horas en una posicion conveniente con el tórax algo levantado a fin de relajar los músculos abdominales.

La parálisis de la vejiga se combate con compresas calientes i en último caso se hace el cateterismo que desgraciadamente en muchas circunstancias produce cistítis i para evitarla se recomienda la urotropina. Hai que prestar atencion a la herida abdominal; el tejido grasoso tiene una resistencia menor contra la infeccion que el peritoneo i no es raro que se produzcan abscesos, que es necesario evacuar prónto para impedir propagaciones i evitar que toda la herida operatoria se abra anchamente. Hasta ahora ha sido de regla no levantar a los enfermos ántes de los veinte dias para impedir las contracciones de los músculos abdominales; hoi dia existe la tendencia de abreviar la duracion de la estadía en cama (1).

Aun cuando el operado haya tenido una convalecencia normal pueden presentarse a pesar de todos los cuidados, algunas complicaciones, como ser las afecciones pulmonares (en 3—5% de los casos) debidas a reabsorcion de jérmenes sépticos a traves de los linfáticos del diafragma, a procesos embólicos, a la aspiracion de neumococus de la mucosa bucal durante la narcósis i al enfriamiento que está espuesto el enfermo durante la operacion. Las paresias intestinales pueden llegar a convertirse en una verdadera obstruccion debida en algunos casos a procesos sépticos, en otros a adherencia de las vías intestinales con herida de la serosa i en fin a verdaderas invajinaciones por debilitamiento de la musculatura intestinal. Dejando a un lado la abertura de la herida abdominal, que debe prevenirse, es menester tener presente la suerte futura de la cicatriz. Las hernias postoperatorias, que traen rara vez consigo estrangulaciones son pocos frecuentes cuando se ha suturado convenientemente las paredes abdominales i obtenido una curacion *per primam;* en cambio se observan en las supuraciones o bien cuando se ha dejado un drenaje; se recomienda en estos casos reconstituir con suturas los planos musculares i aponeuróticos.

Técnica jeneral de las suturas intestinales.—El éxito que ha alcanzado la cirujía intra-abdominal está subordinado a tres factores esenciales: el perfeccionamiento de la asepsia, la conservacion de la vitalidad de los segmentos operados i la técnica moderna de las suturas intestinales. Toda sutura intestinal debe reunir las siguientes condiciones: ser hemostática i hermética. Sus métodos elementales tienen por objeto unir entre sí dos labios de intestino, ya sea que se trate propiamente de este o de otras vísceras análogas (estómago, vesícula biliar) o bien anastomosar segmentos del tractus intestinal.

ENTERORRAFIA, significa pues, sutura intestinal; puede emplearse para reunir una herida parcial o total del intestino.

---

(1) Cirujanos como KÚMMEL (Hamburgo) presentan una estadística mui favorable en este sentido; la levantada precoz (48—72 horas despues de la operacion) reduciria los riesgos de la trombósis i embolías i léjos de favorecer las eventraciones daria, segun KÚMMEL, cicatrices mucho mas firmes i resistentes que las que se obtienen con la técnica clásica; la atonía intestinal es ménos marcada i el cateterismo vesical escepcional; se disminuirian las bronquítis i las neumonias, frecuentes en las personas de edad. Para seguir esta práctica es menester que la anestesia no se acompañe de vómitos, que las pérdidas de sangre sean reducidas al mínumum, que se haya procedido asépticamente para evitar complicaciones intempestivas i que la sutura abdominal haya sido hecha con prolijidad en varios planos

ENTERECTOMÍA es la reseccion de un trozo de intestino i en este caso el acto principal de su técnica es la sutura de los dos cabos.

ENTERO-ANASTOMÓSIS se llama la comunicacion artificial entre dos partes del intestino i *esclusion intestinal* una operacion por la cual se suprime de la circulacion un segmento determinado del mismo.

Se designa con el nombre de *enterotomía* la abertura temporal de una asa para la estraccion de un cuerpo estraño con sutura consecutiva i *enterostomía* la comunicacion de la cavidad intestinal con el esterior para la alimentacion artificial (duodenostomía, yeyunostomía) o para el vaciamiento mas o ménos permanente de las materias fecales (fístula estercoral, ano contra-natura).

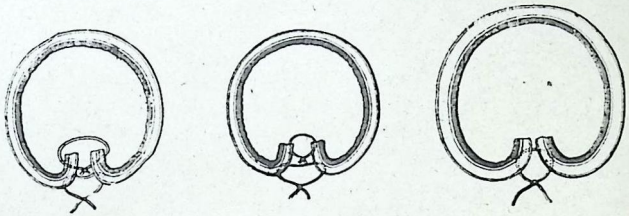

FIG. 151.—SUTURAS INTESTINALES

1, HARTMANN-ALBERT, 2, CZERNY; 3, LEMBERT

Todas estas intervenciones, que vamos a describir, requieren el conocimiento perfecto i la práctica suficiente de las suturas intestinales.

Las primeras suturas intestinales hechas por LEMBERT (1826) están basadas en la propiedad que tiene el peritoneo visceral de contraer adherencias rápidas i firmes. Su procedimiento consistia en suturar la serosa, incluso la muscular de un lado con la superficie muscular i serosa del lado opuesto, invirtiendo sus bordes para dejar en contacto las serosas *(sutura sero-serosa)*.

Este proceder sencillo no ofrece, sin embargo, una seguridad absoluta, pues, por una parte los bordes de la mucosa que han quedado libres forman pliegues por debajo de la sutura, permitiendo que el contenido intestinal infecte el peritoneo a traves

de los hilos, llegando a producirse aun verdaderas perforaciones. Ademas los planos no suturados dan lugar a hemorrajias a veces considerables, acumulándose la sangre en el lúmen del intestino. Tomando en cuenta estas necesidades se ha modificado la primitiva sutura de Lembert, primero por CZERNY, quien propuso emplear dos filas de suturas, una perdida que comprende de un lado a otro serosa muscular i sub-mucosa i sub-mucosa muscular i serosa del otro, i una segunda sero-serosa. (Procedimiento de Lembert-Czerny).

El autor se proponia no comprender la mucosa a fin de impedir la propagacion de los productos sépticos a traves de los hilos, pero se ha demostrado prácticamente que esto no tiene importancia alguna, porque la infeccion queda limitada por el segundo plano sero-seroso i ademas es mui difícil graduar la penetracion de la aguja hasta la mucosa. Por esto *hoi dia se adopta* jeneralmente *la práctica seguida por Albert* i *Hartmann* que consiste en hacer *dos planos de suturas*, uno semejante al de CZERNY, pero que comprende todo el espesor del intestino, que penetra, por lo tanto, en la cavidad i que sirve al mismo tiempo de *hemostático* i de *fijeza* (sutura total), i un segundo (el sero-seroso de Lembert), que cubre al anterior i que consigue reunir las superficies serosa una con otra a las pocas horas (1).

Cualesquiera aguja, con tal que sea fina, *puede servir* para las suturas intestinales, preferentemente las rectas un poco largas con su punta curva, a fin de manejarlas con la mano (lo que ahorra un tiempo precioso) a ménos que se trate de órganos profundos, en cuyo caso es indispensable el porta-agujas, con el cual se toman las agujas a cierta distancia de la cabeza, de lo contrario es fácil quebrarlas.

Es de desear que las agujas tengan acanalada la cabeza, con el fin de que al efectuarse la costura, no sufra interrupciones el paso del hilo por el orificio horadado.

Como material de sutura debe elejirse entre la seda o el hilo comun, el catgut tiene el inconveniente de reabsorberse mui pronto.

Hai dos tipos de sutura intestinal: la de *puntos separados* i la *sutura corrida*. La *sutura corrida* (DUPUYTREN) es *preferible a la de puntos separados* (BERGMANN), porque tiene la ventaja de

(1) ALBERT usa los puntos separados i HARTMANN la sutura continua.

ser rápida; es mas hemostática, pues asegura un afrontamiento estenso i sólido de las partes i hace inútil toda ligadura por la compresion que produce el hilo a lo largo de ámbos bordes.

Hai que evitar el contajio del peritoneo operando en lo posible fuera del vientre, o bien rodeando el campo operatorio con compresas de gasa esterilizada i cuidando de que el contenido del tubo dijestivo no se derrame en la herida durante las maniobras, para lo cual se recurre a la compresion manual del asa intestinal, o bien, por medio de una gasa o todavía con un aparato especial (compresor), de los que existen numerosos modelos, siendo el mas sencillo las pinzas de presion elástica de Doyen.



FIG. 152.—SUTURA TOTAL I SERO-SEROSA DE UNA HERIDA LONJITUDINAL DEL INTESTINO

Para *suturar* una *herida lonjitudinal* del intestino se hace primero una sutura total que parte de uno de los estremos i cuyos puntos distan 3 ó 4 milímetros de los labios de la herida i 4 ó 5 uno de otro. Para evitar que la línea de sutura se recoja, se hacen puntos atras (Véase fig. 152). En seguida se aplica una sutura sero-serosa que comienza i termina por fuera de los estremos de la sutura hemostática

Siguiendo las mismas indicaciones se procede en las *heridas trasversales* que abarquen ménos de la mitad de su circunferencia; en el caso contrario se facilita la sutura pasando un hilo por los labios de la herida, a nivel del borde libre del intestino, i que se retira una vez terminada la sutura total. (Véase fig. 153).

Cuando está seccionada *toda la circunferencia del intestino* (lo que ocurre tambien en las enterectomías) la técnica, basada no obstante, en los mismos fundamentos es diferente. Para despejar bien la rejion que se va a suturar, debe comenzarse ante

todo por agrandar, perpendicularmente al intestino, la seccion del mesenterio; en seguida orientarse con seguridad acerca de cuáles son los puntos de los dos cabos del intestino que se corresponden recíprocamente, para esto se colocan en cada uno de ellos dos suturas de fijacion, una en la insercion mesentérica i otra en la convexidad del intestino, a fin de poner en relacion ámbos estremos. Se practica en seguida, una sutura continua de fijacion que comprende todas las tunicas intestinales, invirtiendo mas serosa que mucosa, que se comienza desde la inser-

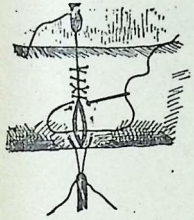

FIG. 153.—HERIDA TRASVERSAL DEL INTESTINO. ASA DE TRACCION PARA FACILITAR LA SUTURA.

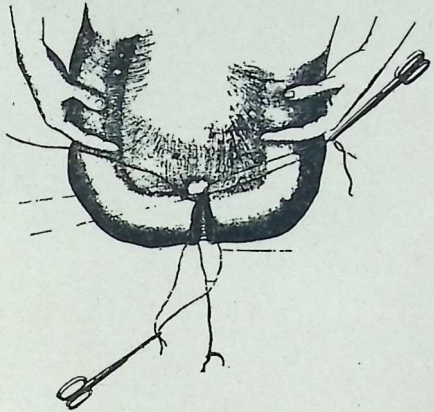

FIG. 154.—ENTERORRÁFIA.

Sutura de la pared posterior.

cion mesenterial en la mitad mas lejana del operador por dentro del lúmen (que atraviesa mucosa, muscular serosa i viceversa), hasta llegar a la convexidad; desde este punto se sigue la sutura corrida, pero de fuera hácia adentro (serosa, muscular, mucosa i vice-versa), hasta llegar al punto de partida, la insercion mesenterial. Viene despues la sutura anular de oclusion que rodea al intestino por completo, invajinando la anterior sin ninguna interrupcion, de modo que el cabo terminal del hilo se puede anudar con el inicial que se deja suelto. Como se ve, la

sutura es la misma en ámbos casos, doble sutura una que comprenda todo el espesor i la otra la serosa; la diferencia estriba sólo en la manera de proceder para facilitar el acto operatorio. Por último, de un modo especial se sutura el mesenterio.

Las *pérdidas de sustancias intestinales* pequeñas se reparan con la doble sutura; si es considerable, se avivan sus bordes en forma losánjica afrontándolos perpendicularmente al eje mayor del intestino. Tratándose ya de pérdidas mui estensas se prefiere la reseccion intestinal seguida de enterorráfia.

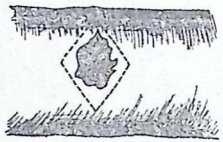

FIG. 155.—HERIDA CON PÉRDIDA DE SUSTANCIA

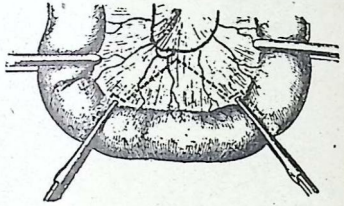

FIG. 156.—ENTERECTOMÍA
Incisiones del intestino i mesenterio.

Reseccion intestinal.—ENTERECTOMÍA.—Está indicada en los casos de gangrena del intestino, tumores, heridas, adherencias, invajinaciones, fístulas, estrecheces, como tratamiento de un ano contra-natura, etc., lo que demuestra que es una intervencion quirúrjica *estraordinariamente importante i mui frecuente*. Su ejecucion correcta permite conservar muchas vidas, pero es absolutamente necesario, ademas de la asepsia, ceñirse a reglas determinadas con respecto a su técnica; observándolas se pueden resecar grandes partes de intestino (hasta 5.20 m. de intestino delgado); la esperiencia ha demostrado que sin ningun inconveniente pueden resecarse dos metros i aun mas.

La reunion de los cabos intestinales seccionados puede hacerse de tres maneras distintas: *circularmente* (enterorráfia término-terminal); por *oposicion lateral* (enterorráfia látero-lateral) en la cual se cierran los estremos seccionados i se hace una anastomósis entre ámbos cabos intestinales de una manera isoperistáltica que corresponde a la direccion del movimiento del intestino; la tercera reunion es la *implantacion lateral* (enterorráfia término-lateral, *end to side)* que reproduce la transicion natural del íleo al ciego; en este caso la rama aferente del intestino es anastomosada en ángulo mas o ménos recto a la eferente, cuyo estremo se cierra suturándolo.

ENTERORRÁFIA TÉRMINO-TERMINAL.—Como la nutricion del intestino está ligada al mesenterio por donde caminan sus vasos, debe evitarse siempre dejar los estremos intestinales desprovistos de él. Un trozo de intestino sin mesenterio se gangrena, especialmente tratándose del intestino grueso. Por lo tanto, a fin de *conservar la mayor parte del mesenterio,* se reseca el intestino en forma de cuña, cuya base corresponda a su superficie libre i el mesenterio formando un ángulo cuyo vértice, (tratándose de un segmento intestinal pequeño) no se estienda mas allá de la primera arcada vascular.

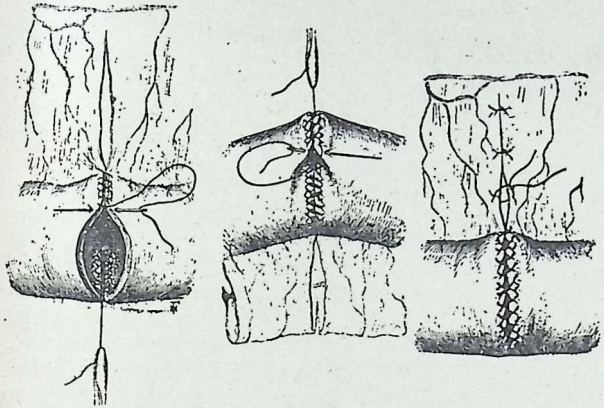

FIG. 157.—ENTERORRÁFIA TÉRMINO-TERMINAL

Para evitar la salida de escrementos se vacia con los dedos el asa intestinal. A cierta distancia del sitio donde se intervendrá se colocan dos pinzas comprensoras de Doyen i a nivel de los puntos del asa por donde pasará la seccion una pinza de Kocher. Se incinde el intestino con tijeras, i con tapones de gasa se limpian los bordes seccionados, que se afrontan con dos pinzas de bocados elásticos, en seguida a partir del borde libre

se comienza la sutura total i por último la sero-serosa partiendo de la cara anterior del intestino se sutura cuidadosamente por medio de puntos entrecortados la incision mesenterial a fin de evitar que puedan introducirse en el orificio asas intestinales produciéndose una estrangulacion. KOENIG divide el mesenterio en la forma descrita i despues reseca todavía una parte pequeña de los cabos intestinales conservando los vasos mesenteriales. BERGMANN emplea la aguja de Deschamps para reunir el mesenterio a lo largo del intestino. En los casos de tumores malignos hai que sacrificar una gran estension del mesenterio incluso sus ganglios sospechosos.

Otra regla fundamental es seccionar el intestino en tejidos sanos, léjos de las venas trombosadas i de las arterias que no laten; aun cuando haya recobrado su coloracion normal, en los casos de estrangulacion, por ejemplo.

La *anastomósis lateral,* puede aplicarse en la mayoría de los casos: permite una estensa coaptacion de las superficies serosas, es independiente del calibre de las asas que se suturan i por estas razones constituye para algunos (Bergmann) el *procedimiento normal.*

En términos jenerales se siguen las mismas indicaciones que en la enterorráfia término-terminal.

Despues de la abertura de la cavidad abdominal se saca el trozo de intestino que se va a resecar i se rodea con gasa esterilizada húmeda i caliente. Despues de desprender el mesenterio se divide el trozo intestinal enfermo siguiendo, como lo hemos dicho, una direccion oblicua, resecando mas del lado convexo que del lado mesenterial. En seguida se cierran sus cabos por medio de una *sutura en dos planos* invajinando la estremidad. Con tal fin un ayudante coje con dos ganchos los estremos del cabo que se va a cerrar i el operador con una aguja fina toma, mas o ménos a tres milímetros del borde, la serosa, la muscular i la submucosa i viceversa al lado contrario para salir nuevamente a tres milímetros del borde. Se retiran las pinzas compresoras, se limpia este muñon con solucion desinfectante (lisol al uno por ciento, KOCHER) i se hace una segunda fila de suturas (segun el procedimiento de Lembert) sero-serosas que invajinen la primera. Cerrados los cabos con esta doble fila de suturas se procede a la éntero-anastomósis lateral, propuesta por BRAUN en vez de la sutura circular recomendada ántes. Para

esto se colocan en frente las dos superficies intestinales libres, en direccion isoperistáltica i de tal suerte que sus bordes libres i mesentéricos se correspondan. Se comienza en seguida, la llamada sutura sero-serosa posterior, a 2 cms. de uno de los estremos cerrados del intestino, se corre unos 6 cms. i termina tambien a 2 cms. del otro fondo de saco intestinal. Los estremos del hilo empleado se dejan largos i no se desenhebra la aguja. A 2 ó 3 milímetros de esta sutura se hace en cada asa una incision lonjitudinal que no alcance los estremos de aquella, estas aberturas se reunen por una sutura circular continua que en la semi circunferencia posterior va de una mucosa a la otra i en la anterior de una serosa a la otra i por último, aprovechando la aguja enhebrada, se hace una sutura sero-serosa de la cara anterior.

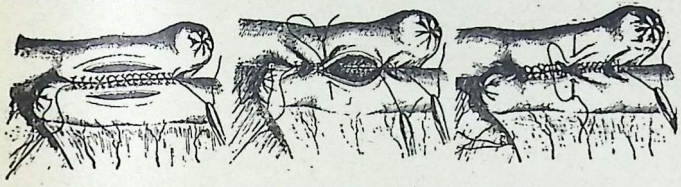

FIG. 158.—ENTERORRÁFIA LÁTERO-LATERAL

Este es el proceder de KOCHER; otros cirujanos (BERGMANN) emplean puntos separados i suturan en la cara posterior sólo hasta la submucosa por temor a infecciones consecutivas, contentándose con poner en la mucosa unos cuantos puntos que uniéndola a la muscular eviten su retraccion i la hemorrajia.

Cualesquiera que sea la sutura que se emplee (corrida o puntos separados. CZERNY o ALBERT-HARTMANN), lo mas importante es la perfecta reunion de las superficies serosas entre sí (LEMBERT).

En lugar de la oclusion de los cabos con la doble fila de suturas, puede hacerse por medio de una simple ligadura

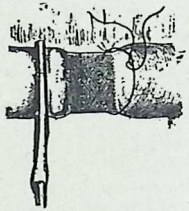

FIG. 159
SECCION INTESTINAL
(estrangulacion con enterotriptor)



FIG. 160
SECCION INTESTINAL
(sutura sero-serosa)

teniendo cuidado de resecar la mucosa que sobresalga; este muñon se invajina con una sutura sero-serosa. Mas seguro es, todavía, emplear el *procedimiento* usado primeramente por DOYEN (que ha sido despues aceptado por otros cirujanos), que consiste en contundir *con una pinza* especial *de presion* (anjiotriptor) las

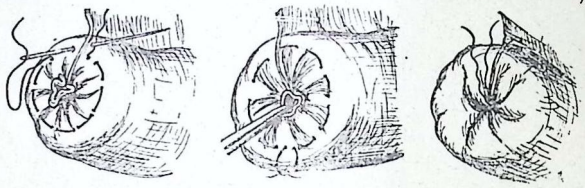

FIG. 161.—OCLUSION DEL INTESTINO

(sutura en fondo de saco)

paredes del intestino en el punto en que se va a seccionar, de lo que resulta la destruccion de la mucosa, conservándose sin embargo la serosa i submucosa, gracias a su abundante tejido elástico. Se obtiene así una oclusion definitiva i al mismo tiempo una hemóstasis perfecta. Despues se coloca un hilo que se anuda, se incinde el intestino en el surco contundido, a cierta distancia del nudo, i se esconde el muñon por medio de una sutura circular.

El anjiotriptor de DOYEN ha sido modificado por MIKULICZ, KOCHER, TUFFIER i otros con pinzas de construccion mas lijera (enterotribos). La sutura de los cabos intestinales hecha por sus estremos, presenta el inconveniente, sobre todo en el intestino delgado, de disminuir su lúmen, trayendo síntomas de estrechez. Ademas para poderla practicar se necesita que los dos cabos tengan la misma circunferencia, pues en caso contrario es menester una escision cuneiforme de uno de ellos.

La *implantacion término lateral* tiene sus indicaciones, sobre todo en las esclusiones intestinales (íleon con el ciego). En esta anastómosis se implanta uno de los cabos seccionados sobre la parte lateral de otra asa.

Se comienza por practicar una sutura sero-serosa posterior que comprende la semi-circunferencia posterior del asa que se va a implantar en una lonjitud correspondiente de la serosa del

intestino que va a recibirla. Mas o ménos a medio centímetro se incinde esta en una lonjitud igual al diámetro del cabo intestinal; se reunen entónces en todo su espesor los labios de

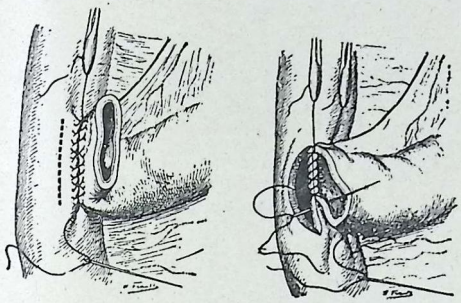

FIG. 162.—ENTERORRÁFIA TÉRMINO-LATERAL

ambas incisiones. El resto de la sutura es igual al que ya hemos descrito en la anastomósis látero lateral.

A fin de ahorrar tiempo i obtener tambien una reunion segura de ámbos cabos se han hecho distintos ensayos: el mas feliz, i que conquistó rápidamente a los cirujanos que no estaban satisfechos con las suturas ha sido el empleo del boton imajinado i vulgarizado por MURPHY (Chicago) que consigue una adherencia rápida, sólida i permanente de las superficies serosas. Con la ayuda de este boton capaz de ofrecer una presion suave i continua sobreviene el esfacelo consecutivo de las túnicas en contacto, creándose así una abertura suficientemente ancha para permitir el paso de los diversos líquidos i que no es susceptible de esperimentar mas tarde el retraimiento cicatricial.

El boton de Murphy, de palastro niquelado, se compone de dos piezas comparables con una callampa, cada una constituida por una especie de cúpula que corona un tallo hueco que se fija en su centro i cuyo diámetro ha sido calculado de tal modo que la rama macho penetra exactamente en la hembra; la primera presenta en su interior dos pequeños resortes salientes en forma de ganchos sobre su cara esterna; el tallo hembra está atarrajado en su interior para permitir el atorni-

llamiento de estos ganchos. Para graduar la presion ejercida por las dos cúpulas sobre los tejidos que van a comprimir, tiene el boton bordes romos mui espesos i la rama macho una especie de anillo soportado por un resorte de laton destinado a regularizar las presiones, de tal modo que las túnicas intestinales colocadas entre el anillo i el borde de la cúpula hembra se esfacelen poco a poco.

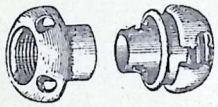

FIG. 163.—BOTON MURPHY



FIG. 164.—INCISION I SUTURA INTESTINAL



FIG. 165.—ANASTOMÓSIS TÉRMINO-TERMINAL CON EL BOTON DE MURPHY

Su aplicacion rápida es sencilla. Se hilvana con dos hebras de seda las dos asas del intestino que se van a anastomosar,

perforando todas las túnicas del intestino i rodeando la parte donde se va a hacer la incision; cuando se les anuda permiten llevar los bordes de las incisiones intestinales al interior de las cúpulas del boton.

Colocados así los hilos se practica en el intestino una incision que tenga una lonjitud igual a los dos tercios del diámetro del boton. Se toma con una pinza hemostática cada pieza i se introducen en los orificios; se traccionan los hilos de tal suerte que en la rama hembra el intestino abrace el tubo central de ella i lo mismo en la rama macho (no en el surco). Las porciones de intestino que sobren se recortan con tijeras. Para concluir basta con acercar progresivamente las dos mitades del boton, tomándolas con los dedos a traves de las túnicas del intestino. La presion debe ser tal que ponga sólidamente en contacto las superficies intestinales i comprima los tejidos.



FIG. 166.—ANASTOMÓSIS CON EL BOTON DE MURPHY

Debido a la presion al fin de algun tiempo (8 dias hasta 10 semanas) se esfacelan los tejidos i el boton cae al lúmen del intestino de donde es espulsado al esterior, pero ya las serosas han tenido el tiempo de adherirse sólidamente. La salida de las secreciones intestinales está asegurada por la perforacion del boton.

De mas está decir, que en la anastomósis latero-lateral debe colocarse las asas en isoperistaltismo i que hai que suturar el mesenterio.

Seria largo entrar en la crítica de las ventajas e inconvenien-

tes del boton de Murphy. Es indudable que acorta considerablemente el tiempo en que se realiza una anastomósis gastro-intestinal i que la coaptacion de las superficies se hace con seguridad; en cambio la compresion de un boton pesado i no rearsorbible tiene consigo los peligros inherentes, que se atenuarian con uno liviano i reabsorbible, pero ni los construidos por FRANCK i otros autores con sustancias diversas presentan ventajas sobre el de Murphy.

Este aparato ha marcado una época en la evolucion de la cirujía intestinal, pero hoi dia se obtienen excelentes resultados sirviéndose de una simple aguja i de un hilo; los botones no tienen ya razon de ser como medio jeneral de anastomósis, conservan su utilidad sólo en casos especiales (HARTMANN), tales serian cuando es imposible esteriorizar las partes en algunas gastro-enterostomías porque el cáncer ocupa la mayor parte del órgano; otro tanto pasa en la anastomósis cólo o íleo-rectal. Las pequeñas dimensiones de la cara anterior del recto (única porcion provista de revestimiento peritoneal) i su fijeza hacen casi imposible las suturas en esta rejion. Lo mejor es entónces recurrir al boton de Murphy aplicado segun la técnica de LARDENNOIS (Reims).

La introduccion de la pieza hembra en el cabo superior no presenta nada de particular; para colocar la rama macho, LARDENNOIS se sirve de una pinza larga i curva que permite introducirla por el ano i aplicarla contra la cara anterior del recto. La articulacion de las ramas de esta pinza es excéntrica (acercando su estremo se separan las ramas i cojen así el cilindro macho). Un ayudante introduce suavemente en el ano la pinza con el boton, abajando los anillos entre las piernas del enfermo levanta con el cilindro del boton la parte anterior del recto. Sobre la eminencia así producida el cirujano incinde capa por capa las túnicas rectales hasta que aparezca a traves de la mucosa el boton empujado por el ayudante. Basta entónces articular este con la rama hembra.

Entero anastomósis. Esclusion intestinal.—La anastomósis intestinales propuesta por MAISONNEUVE i que WÖLFLER ha vulgarizado con su gastroenterostomía es un excelente recurso cuando no se puede quitar definitivamente el obstáculo que dificulta la circulacion intestinal. Constituye ademas, como lo hemos visto, el último tiempo de toda reseccion

segmentaria del canal alimenticio. Puede ser látero-lateral *(side to side)* término terminal *(end to end)* i término lateral *(end to side)*.

En su ejecucion, lo mismo que en las resecciones, hai que tener siempre presente dos reglas de cirujía jeneral: primero, evitar la infeccion peritoneal durante i despues de la operacion,

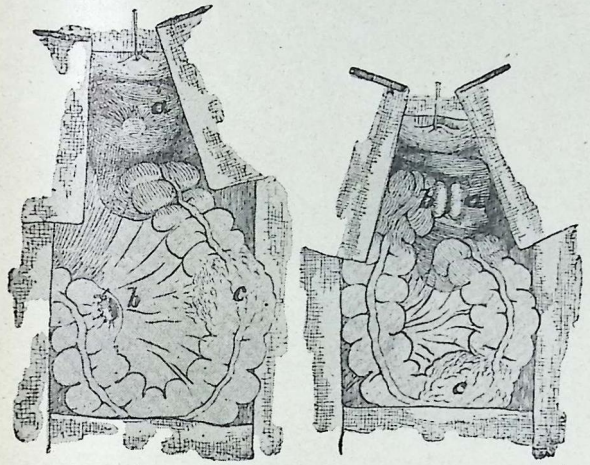

FIG. 167.—COLO RECTOSTOMÍA

a, recto; *b*, cólon; *c*, tumor.

i segundo, obtener el buen funcionamiento de la boca anastomótica. Para satisfacer la primera se opera en lo posible fuera del abdómen (estra-peritonealmente) i se evita el derrame del contenido dijestivo en la herida valiéndose ya sea de la compresion manual a distancia, o mejor aun practicada con compresores (el de Doyen, por ejemplo).

Para impedir el contajio despues de la operacion las suturas deben ser cuidadosamente practicadas.

Observando las siguientes precauciones se cumple con la segunda de las reglas enunciadas. Se anastomosan las asas de

manera que las contracciones se hagan en el mismo sentido (isoperistaltismo). Para poder orientarse de la situacion del asa, se consideran puntos fijos, de fácil reconocimiento, el ángulo que forman el duodeno con el yeyuno para la parte inicial i la union del íleo con el ciego para la terminal del intestino delgado. Es siempre posible encontrar estos puntos de guía i se sube o baja siguiendo el intestino hasta el sitio preciso en que se desea realizar la anastomósis.

No debe suprimirse una gran estension del canal intestinal porque resulta así entre el punto enfermo i la anastomósis una asa flotante en la cual pueda acumularse gran cantidad de líquido, disminuyéndose tambien en proporciones considerables la superficie absorbente de la mucosa.

Sin embargo, no hai que ajustarse con demasiada estrictez a esta regla, tomando dos asas vecinas a un neoplasma so pena de ver la boca anastómotica invadida pronto por el proceso canceroso. Mas aun, en ciertos casos por consideraciones especiales topográficas, hai ventaja en elejir puntos alejados a fin de facilitar la técnica (íleo-sigmoidostomía).

Por último, la forma de la anastomósis tiene tambien influencia sobre el resultado definitivo de la boca; la anastomósis látero-lateral, sin disminuir el lúmen del intestino permite dejar una abertura de las dimensiones que se deseen aun cuando los cabos tengan calibres diferentes.

INDICACIONES.—Sin enumerar los casos en que se restablece la circulacion digestiva anastomosando los dos cabos seccionados (enterectomía o reseccion intestinal), pasaremos en revista aquellos en que se practica sin atacar directamente el punto enfermo.

Los motivos de tal proceder son en jeneral: la imposibilidad de resecar (sin producir desgarraduras) la parte enferma a causa de estensas adherencias con órganos importantes o con segmentos intestinales; la presencia de numerosas metástasis vecinas o distantes i por fin, cuando el estado precario del enfermo no permite disponer del tiempo que tarda una reseccion.

Detallando un poco estas indicaciones jenerales podemos avanzar que, clínicamente en las *obstrucciones agudas* del intestino, la entero-anastomósis está lo mas a menudo contra indicada por las condiciones jenerales del enfermo o por el estado local del intestino. I así como la anastomósis es un proceder mas rápido que la reseccion, la *enterostomía* lo es mas aun, i a ella se recurre para hacer cesar los accidentes amenazantes. Tomando un ejemplo de práctica mui corriente, en la hernia estrangulada, de una parte alta del intestino delgado, se hace la estraperitonizacion de las asas sospechosas que se fijan; despues se anastomosan en tejido sano i por fin, cuando el estado lo permita, uno o dos dias despues se reseca la parte gangrenada. Así se consigue evitar el ano contra-natura, permanente.

En las *afecciones crónicas* las indicaciones de anastomósis se presentan frecuentemente. Así pasa en la enfermedad de HIRSCHPRUNG (dilatacion conjénita idiopática del cólon o megalocólon) en que se aconseja una colostomía que anastomose el cólon ascendente a la parte inferior del asa sigmoídea, pudiéndose mas tarde, si fuese necesario practicar la reseccion del trozo sitio de la dilatacion hipertrófica.

Cuando se trata de neoplasmas debe hacerse la reseccion siempre que se pueda; si no la anastomósis es preferible al ano contra-natura. En algunos casos la anastomósis es el acto preliminar de una operacion mas radical, pues permite alimentar al enfermo (como veremos en las gastro-enterostomías) i facilita la operacion de exéresis consecutiva. Hace desaparecer en algunos tumores intestinales la zona inflamatoria que los envuelve, simplificando así la reseccion.

La anastomósis definitiva presta grandes servicios en los cánceres inoperables acompañados de obstruccion intestinal (otro tanto diremos de los estomacales con obstruccion pilórica que requieren una gastro enterostomía). Prolonga la existencia i suprime el dolor i los fenómenos penosos de retencion.

En otras lesiones, que no sean neoplásticas, la anastomósis basta a menudo para traer la curacion, o a lo ménos la curacion sintomática, como en las fístulas pio-estercorales i en las estenósis pilóricas o úlceras rebeldes.

Las indicaciones se han vulgarizado en los últimos veinte años i con los perfeccionamientos consecutivos de su técnica constituyen uno de los mayores progresos de la cirujía moderna (HARTMANN).

Las entero anastomósis se practican entre dos porciones del intestino grueso (ceco-colostomía, colo-colostomía, entre el cólon trasverso i el sigmoídeo, colo-rectostomía) o entre éste i el delgado (íleo-colostomía, íleo sigmoidostomía, íleo rectostomía).

En los cánceres del cólon ascendente puede practicarse la ceco-colostomía, pero se recurre mas a menudo a la ceco-sigmoidostomía que es fácil cuando el cólon pelviano es movible i provisto de un largo meso; de otro modo se necesita movilizar artificialmente el asa pelviana.

Debe evitarse la anastomósis de asas mui alejadas, que pueden ser así distendidas i traccionadas.

En el cáncer del cólon trasverso o de los ángulos puede establecerse una anastomósis colo-cólica gracias a su movilidad.

Las anastomósis entre dos asas del intestino grueso son jeneralmente complicadas por su fijeza anatómica, por la alteracion de sus paredes i por la distension crónica a que están sometidas. Así HARTMANN considera de eleccion la íleo-colostomía.

La anastomósis *íleo-cólica* no ofrece ninguna de las grandes dificultades que se presentan en las asas del intestino grueso. El delgado, provisto de una buena pared para las suturas, con gran movilidad i situado próximo al asa sigmoídea, asegura una perfecta coaptacion sin tracciones i sin necesitar la movilizacion artificial. Suponiendo el sitio del cáncer en el cólon, la anastomósis íleo-cecal puede hacerse léjos del neoplasma, en paredes resistentes i sin temor a la invasion secundaria de la boca.

Las objeciones que han hecho a la íleo sigmoidostomía son la supresion,

desde el punto de vista fisiolójico, de un estenso segmento del intestino grueso; el obstáculo opuesto por la válvula íleo-cecal al curso de las materias que continúan penetrando siempre parcialmente por la terminacion del íleon, i por fin, la llegada brusca del contenido líquido del intestino delgado a la porcion terminal del grueso sin haberse reabsorbido el agua (funcion encomendada a este último) i como consecuencia, diarrea i deshidratacion rápida del organismo.

Los resultados operatorios de estas intervenciones, hoi numerosas, permiten afirmar que sólo persiste una tendencia a las diarreas.

Dos métodos se disputan el favor de los cirujanos en las anastomósis: las suturas i los botones. Las primeras son preferibles sobre todo en el intestino grueso, pues la consistencia del contenido del cólon es tal que las materias pasan difícilmente a traves del calibre reducido del boton; en cambio con las suturas (sobre todo látero-lateral) pueden crearse anchas bocas sin tener estrecheces consecutivas. El único caso en que debe preferirse el boton es en la anastomósis íleo-rectal con el método de Lardennois.

ESCLUSION INTESTINAL.—Estrictamente hablando, consiste esta operacion en el aislamiento completo de una parte del intestino, practicando una doble seccion i restableciendo el curso de las materias por una anastomósis intestinal. Esta es la operacion descrita por SALZER (1891).

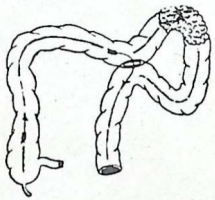

FIG. 168
ENTERO-ANASTOMÓSIS
(por tumor inoperable)

En la práctica se aplica tambien el término esclusion a todos los casos en que una parte mas o ménos grande del contenido intestinal es desviado de su circuito fisiolójico creando una anastomósis entre dos asas para permitir el fácil pasaje de las materias de la una a la otra. Esto es la antigua entero-anastomósis de MAISONNEUVE de que ya nos hemos ocupado.

WÖLFLER, von HACKER i otros cirujanos alemanes, describen las variedades de esclusion: 1.º la incompleta, entero-anastomósis de los franceses; i 2.º la completa que puede ser uni o bilateral. En la esclusion unilateral se secciona el intestino por encima (1) de la porcion que se desea escluir i se anastomosa

(1) Encima se refiere al cabo proximal del intestino: debajo al distal.

el cabo superior con una porcion del intestino situada por debajo de la parte que se quiere escluir.

El esquema adjunto demuestra la implantacion del cabo proximal del íleon en el cólon trasverso para escluir la porcion ascendente.

El cabo subyacente a la seccion puede ser suturado lo que es el caso mas corriente i las materias tienen salida por la otra estremidad, o bien puede ser fistulizado, fijado a la piel i, por último, implantado en la última porcion del intestino grueso.

En la esclusion bilateral se secciona el intestino por encima, i por debajo de la parte que se quiere escluir a unos 10 centímetros del punto lesionado i se anastomosan el cabo central con el periférico (fig. 170); pero la absorcion de los productos contenidos en el asa escluida es peligrosa i, por lo tanto, deben fijarse a la piel una o ámbas estremidades.

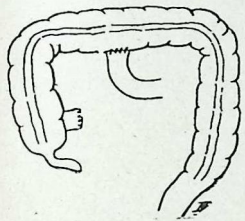

FIG. 169
ESCLUSION UNILATERAL

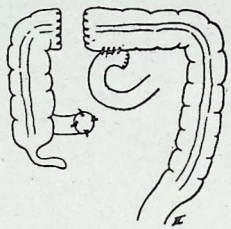

FIG. 170
ESCLUSION BILATERAL

La técnica es la siguiente: laparotomía mediana infraumbilical o en otros puntos, pero siempre a cierta distancia de la lesion, para evitar posteriormente que sufra alteraciones la incision en caso que se produzca una fístula. Se busca en seguida los puntos intestinales que se van a seccionar. Los métodos de incision i sutura del intestino que se emplean son los mismos que se han descrito en las resecciones i anastomósis intestinales.

En la esclusion bilateral uno de los estremos del asa escluida se sutura i se deja en el interior de la cavidad abdominal, el

otro se sutura a la piel. Cualquiera de los dos estremos puede abocarse a la piel, pero se prefiere el distal.

Las indicaciones principales son las estrecheces inflamatorias o tuberculosas i las lesiones intestinales acompañadas de fístulas supurantes. En los otros casos, como en el cáncer, no se ha obtenido una supervivencia mayor que con la simple entero-anastomósis, que es mas fácil de realizar i que consigue la cesacion de los accidentes.

Enterotomía i Enterostomía.—Se denomina enterotomía la abertura temporal del intestino para estraer un cuerpo estraño que no ha podido serlo por otros medios. Despues de abrir la cavidad abdominal se incinde el asa que ha sido esteriorizada; se estrae el cuerpo estraño, se sutura el intestino segun los métodos ya indicados, se le repone i se practican las suturas de los planos del abdómen.

Enterostomía es la abertura del lúmen del intestino previa fijacion de sus paredes a la superficie esterna. Tiene por objeto la alimentacion artificial o el vaciamiento mas o ménos completo de las heces.

La abertura de la parte superior del intestino, duodeno o yeyuno (duodenostomía, yeyunostomía) sirve para el primero de estos fines.

Debido a la situacion anatómica del duodeno sólo puede operarse en su porcion horizontal superior, operacion que está por lo demas indicada rara vez. Otro tanto pasa con la yeyunostomía que se practica en una de las asas superiores i sólo como último recurso cuando despues de abierto el abdómen se reconoce imposible una gastro-enterostomía o una gastrostomía. Las indicaciones de estas pueden reducirse a las estenósis del píloro consecutivas a quemaduras cuando la gastro-enterostomía esta contraindicada por estrecheces concomitantes del esófago, lesiones ulcerosas graves de la pared estomacal o retraccion cicatricial de toda esta víscera i al cáncer del estómago, inoperable, estendido a sus dos caras i cuando la lesion no alcanza al píloro i no hay que temer por lo tanto la invasion secundaria de la fístula duodenal (en cuyo caso seria preferible la yeyunostomía). Siempre que se pueda debe preferirse la duodenostomía a la yeyunostomía porque deja la boca situada mas arriba i no suprime así una porcion importante del canal. por los conductos que en él se abren (colédoco i de Wirsung).

La abertura de un segmento intestinal con el objeto de vaciar las heces a consecuencia de una obstruccion colocada en su porcion distal hácia el ano, debe practicarse tomando en cuenta la alimentacion del enfermo en la parte mas distal del conducto alimenticio: en el íleon o en el cólon (ileostomía, colostomía).

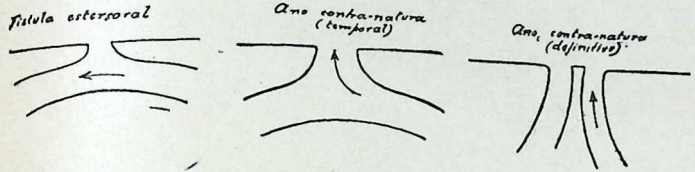

FIG. 171.—ESQUEMA DE FÍSTULA ESTERCORAL I ANO CONTRA-NATURA

Se designa con el nombre de *fístula estercoral* la abertura que permite solamente la salida de una parte de las heces; cuando todas se vacian al esterior se habla de *ano contra-natura* o artificial. Existen, por cierto, todas las variantes entre estos dos tipos.

La fístula o el ano artificial se crean siempre que se pueda en la parte inferior del abdómen a fin de limitar a esta el contacto de las materias i se opere en la vecindad de las íngles; cuando se trata de un obstáculo del intestino grueso en la rejion íleo cecal, en los del recto en la sigmoídea. Si el estado del paciente lo permite se opera en dos tiempos: despues de abrir el peritoneo, se sutura con él la serosa intestinal, se tapona la herida con gasa yodoformada i se aguarda 24 horas para abrir el lúmen, evitándose así la infeccion.

Si se trata de crear una fístula estercoral se abre el asa en su parte convexa, es decir, la que está situada en el punto diametralmente opuesto al de la insersion mesenterial o mesocólica.

El cólon se reconoce por sus ténias, franjas epiplóicas i abolladuras; tambien está mas fijo que el intestino delgado.

Paralelamente a la arcada de Poupart se incinde a dos traveses de dedo por encima, en una estension de ocho centímetros comenzando a la altura de la espina ilíaca ántero-superior. Se dividen piel, músculos, fascia trasversal i el peritoneo parietal. Se toma el asa que se desee, se estrae i se practica en su base una sutura sero-muscular con la lámina parietal i la fascia tras-

versa de la incision abdominal. Esta sutura corrida deja fijo en la herida un trozo oval de la pared intestinal de unos tres centímetros de largo i de uno a dos de ancho. Se cierra convenientemente todo el resto de la herida. Se esparce yodoformo tanto en los puntos de sutura como alrededor de la herida, i la piel vecina se cubre con vaselina boricada. En la mitad de este intestino así fijo se practica con el cuchillo o el termo-cauterio una pequeña incision por donde se introduce hácia el cabo aferente un tubo de goma que permite la salida de las materias líquidas. Mas tarde se ensancha la herida de la mucosa que entónces hace hernia i se fija con algunos puntos a la piel, dejando en los ángulos dos orificios que permitan un drenaje de gasa yodoformada para evitar la posible infeccion del tejido celular.

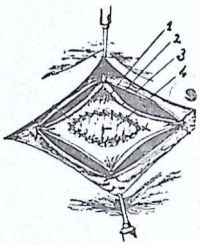

FIG. 172.—CREACION DE UNA FÍSTULA ESTERCORÁCEA

1, peritoneo parietal; *2*, aponeurósis del oblicuo mayor; *3*, fascia trasversa; *4*, superficie intestinal.

Esta técnica se aplica a los casos en que el intestino sea difícilmente traccionable o sus paredes

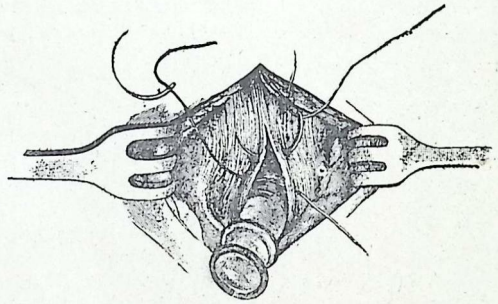

FIG. 173.—ENTEROSTOMÍA EN EL INTESTINO DELGADO

(colocacion del tubo)

frájiles; cuando despues de abierto el peritoneo puede esteriorizarse fácilmente un asa, es preferible introducir en ella desde

el principio un drenaje (el tubo de Paul) teniendo cuidado de rechazar previamente el contenido intestinal con maniobras esternas i se coloca una pinza para que no filtre ántes de que el tubo haya sido fijado con suturas.

La abertura del intestino delgado se practica especialmente para vaciar su contenido infeccioso en los casos de ileus o de peritonítis, puesto que hoi dia está reconocido que uno de sus peligros mayores es la reabsorcion de los productos allí detenidos i que apresuran el colapso.

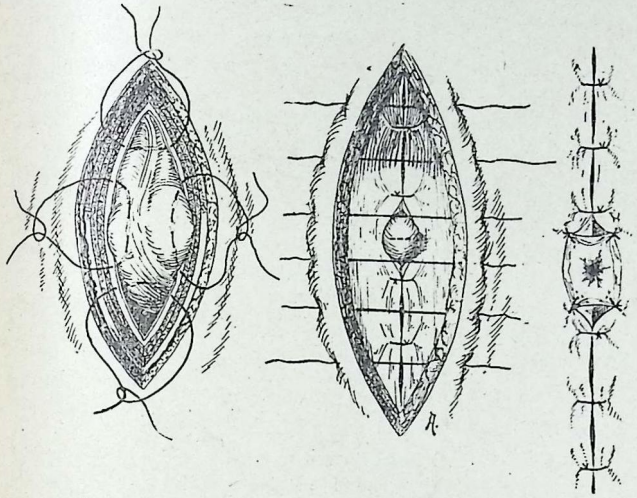

FIG. 174.—DIVERSOS TIEMPOS DEL ANO CONTRA NATURA TEMPORAL

El ano contra-natura puede ser temporal o definitivo; el primero se practica como acto previo de otras operaciones (enterectomía o rectectomía) o en las hernias estranguladas con gangrena del intestino; el segundo en los cánceres inoperables del recto i se establece sobre el cólon íleo-pélvico. En este caso debe llenar dos condiciones: la derivacion completa de las materias i su continencia. Debe tratarse siempre de evitar durante los primeros momentos la contaminacion de la herida por el contenido séptico del intestino; lo que se obtiene recurriendo cuando se pueda a la operacion en dos tiempos.

La operacion puede practicarse con anestesia local (novocaína-adrenalina). A dos traveses de dedo por dentro de la espina ilíaca ántero-superior (lado izquierdo) se incinde (diez centímetros) perpendicularmente a una línea que vaya del ombligo a la espina. Puestas a desnudo las fibras del oblicuo mayor se disocian al nivel de uno de sus intersticios i se separan traccionando un labio hácia el ombligo i el otro hácia la espina ilíaca. Se disocian a su vez las fibras del oblicuo menor i sucesivamente del trasverso. Levantando con pinzas el peritoneo se hace un ojal que se ensancha lo suficiente para permitir la introduccion del pulgar i del índice que van a buscar la ese ilíaca. Para estar seguro de ello se desliza el índice izquierdo bajo el labio esterno de la incision, sigue el peritoneo parietal hasta el punto en que se refleja sobre la fosa ilíaca i despues el peritoneo ilíaco hasta que es detenido por la porcion ilíaca del asa omega o su meso; se le estrae i se reconoce que es efectivamente el cólon pelviano por sus tres caractéres ya enumerados (abolladuras, franjas i ténias).

En algunos casos en que el meso es particularmente corto, es necesario descender un poco hácia la escavacion para encontrar un asa que pueda esteriorizarse; si esto no se consigue aun se desgarra el peritoneo ilíaco por debajo del intestino.

Fuertemente tirada hácia afuera el asa intestinal se perfora su meso con una pinza de Kocher que coloca por debajo una tira de gasa yodoformada la que hace la fijacion sin necesidad de suturas.

Se recubre todo con una curacion conveniente.

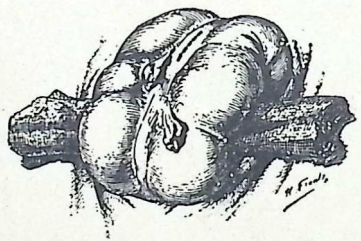

FIG. 175.—CREACION DE UN ANO CONTRA NATURA
(en dos tiempos)

Se espera 48 horas i sin anestesia se secciona lonjitudinalmente en una pequeña estension al nivel de la ténia, con el termo-cauterio si se quiere, sobre el cabo aferentedel asa, mas allá, por lo tanto, del espolon.

En los casos en que se deba abrir inmediatamente el intestino (oclusion aguda) HARTMANN aconseja el siguiente proceder: se esterioriza el asa que se va a abrir (ciego, ese ilíaca, etc.) i se le fija por algunos puntos de sutura, no perforantes, al peritoneo, se cierra el resto de la herida i se tapona con gasa yodoformada el surco que rodea el asa.

Sobre ésta se practica un pequeño ojal, por el cual se insinúa un tubo de Paul o un simple tubo de caucho o de vidrio (una cánula rectal, por ejemplo). A su alrededor se anudan las túnicas del intestino para impedir toda salida de materias. Se adapta un tubo flexible a la estremidad de la cánula, que derrama en un balde colocado al lado de la cama el contenido intestinal que así no ensucia la curacion. Al cabo de algunos dias estas túnicas intestinales anudadas se mortifican i el tubo cae, pero ya en este momento la herida está granulada i el contacto de las materias fecales no tiene importancia. En casi todos los casos esta abertura del intestino por encima de un cáncer basta para asegurar la evacuacion del contenido.

Con el fin de evitar la salida continua de materias i sus consiguientes molestias, algunos cirujanos han empleado procedimientos especiales en lo que se refiere a la desembocadura del intestino, ya sea torciendo el asa sobre sí misma (GERSUNY), ya haciéndola pasar en un canal a traves del glúteo mayor (WITZEN), ya tratando de formar a espensas del músculo recto una especie de esfínter, dividiendo sus fibras por mitad para introducir entre ellas el intestino (VON HACKER), o sacando al esterior el intestino a traves de un agujero del hueso ilíaco a unos tres o cuatro centímetros por debajo de la cresta (GLEICH).

Por lo demas las molestias de un ano contra-natura no son tan considerables como a primera vista se creyera; en la colostomía ilíaca existe un verdadero esfínter debido a los músculos abdominales que rodean el intestino; si a esto se agrega una dieta conveniente que regule el vaciamiento, puede el enfermo manejar su defecacion convenientemente i con mayores ventajas siempre que se trate del intestino grueso i de la proximidad del recto.

OCLUSION DEFINITIVA DE LA FÍSTULA ESTERCORÁCEA I DEL ANO CONTRA-NATURA.—Las pequeñas fístulas sin espolon i sin revestimiento mucoso cierran espontáneamente con frecuencia; cuando están revestidas de epitelio es necesario destruirlo con el termo-cauterio.

Si esto no se obtiene a causa de la estension de la fístula se

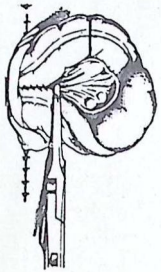

FIG. 176
ENTERECTOMÍA
(seccion con entero-triptor i fijacion del asa)

recurre a la sutura intestinal directa previo despegamiento del asa.

Por lo que respecta al ano artificial su obturacion puede realizarse de muchas maneras, teniendo siempre presente que el obstáculo principal para el restablecimiento, estriba en la destruccion del espolon, para lo cual se usaron aparatos especiales (enterótomo Dupuytren). Por eso HARTMANN recomienda esteriorizar el asa intestinal enferma suturando los dos cabos en forma de cañon de escopeta i de esta manera se evitan los inconvenientes posteriores del ano contra-natura cuando se trata de la reseccion de un tumor. En este caso el procedimiento mas aconsejado es esteriorizar el asa enferma aislándola de la cavidad abdominal por medio de suturas, lo que evita su contajio. Reunidos los dos cabos, se facilita el drenaje del intestino despues de la reseccion, conservando por encima del tumor un cabo aferente mas largo que el eferente. La seccion se efectúa entre dos pinzas que aseguran la ~~cro~~ postasis. Se une el cabo aferente a un tubo de Paul. De esta manera para cerrar el ano artificial, mas o ménos tres semanas despues de este acto operatorio, es fácil practicar la reseccion en masa de sus partes constituyentes. Cloroformado el enfermo se cierra completamente el orificio del ano artificial con una sutura corrida cutánea, siendo entónces posible desinfectar la pared abdominal. Se circunscribe con una incision oval toda la zona ocupada anteriormente por el ano, lo mismo se incinden los músculos i se abre entónces la cavidad peritoneal. Con una traccion prudente se esteriorizа de nuevo el segmento sobre el cual estaba colocado el ano i que hai que suturar.

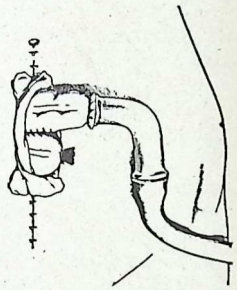

FIG. 177
ENTERECTOMÍA
(colocacion de un tubo de Paul en el cabo aferente; el inferior, eferente, ligado se abandona a sí mismo)

Despues de haber limitado con compresas el campo operatorio se secciona el intestino entre dos pinzas de ramas elásticas, se escinde el ano artificial completamente aislado i se termina la operacion suturando los dos cabos i estableciendo una anastomósis lateral segun los procedimientos habituales.

Tratamientos operatorios de las hernias.—OPERACION RADICAL DE LA HERNIA INGUINAL.—Colocado al enfermo en decúbito horizontal, se marca la bisectriz del ángulo formado por la arcada crural i el borde esterno del recto anterior; con el bisturí o una aguja se trazan de trecho en trecho líneas perpendiculares a ella, que tienen por objeto facilitar posteriormente un correcto afrontamiento de los bordes de la incision cutánea.

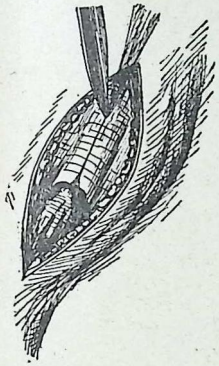

FIG. 178.—INCISION DE LA PIEL I APONEURÓSIS DEL OBLICUO MAYOR

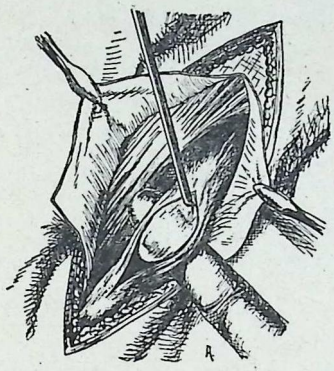

FIG. 179.—AISLAMIENTO DEL SACO

En una estension de 8 a 10 cms. se incinde piel i tejido celular subcutáneo (la incision no debe ilegar hasta el escroto, pues es una rejion de difícil desinfeccion), de paso se ligan los vasos tegumentarios, quedan a descubierto los pilares del anillo inguinal i la aponeurósis dèl oblicuo mayor, que se incinde lonjitudinal i lo mas interno posible a partir del orificio superficial del trayecto inguinal hasta alcanzar la parte superior de la incision cutánea. Aíslanse con hemostáticas los labios de la inci-

sion, i tenemos bajo nuestra vista: el cordon i sus elementos, que contienen el saco herniario. Con sonda acanalada o con los dedos se le aisla, se pasa por debajo de él una compresa de gasa; en seguida se toma con pinzas un pliegue de las capas superficiales i con mucho cuidado se le incinde lonjitudinalmente, (no debe hacerse jamas en sentido trasversal porque es mui fácil herir los vasos i producirse hemorrajias que dan lugar a hematomas), ponemos así a descubierto el saco herniario, que, tratándose de una punta de hernia es difícil encontrar i hai entónces que ir a buscarlo cerca del orificio inguinal profundo.

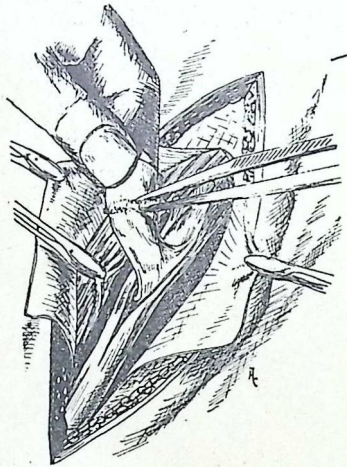

FIG. 180.—DISECCION DEL SACO

El índice está dentro del saco i la pinza arranca el tejido celular que cubre la serosa.



FIG. 181.—LIGADURA DEL SACO

(1.er tiempo)

Encontrado el saco, se le diseca sin abrirlo, para lo cual basta tomarlo con una compresa de gasa; si hai dificultad para ejecutar esta maniobra se le incinde i ayudándose el cirujano de su índice izquierdo diseca el saco hasta su base. Bien aislado ya del conducto deferente i de los elementos del cordon se

procede a ligarlo teniendo cuidado durante este acto de rechazar con el índice el intestino o epiplon. La parte media de sus paredes se atraviesan con una aguja montada con catgut o hilo seda, se hace un doble nudo en un lado i otro en el lado opuesto. El saco se secciona por debajo de la ligadura. En seguida, para evitar que la presion constante del intestino o epiplon, sobre ese fondo de saco, vuelva a formar hernia el cirujano Barker ideó un procedimiento para fijar el saco que es el siguiente:

Monta una aguja en uno de los cabos del hilo empleado en la ligadura del saco i atraviesa lo mas alto posible los planos músculo-aponeuróticos de la pared abdominal; lo mismo hace con el otro cabo, despues los anuda.

Viene en seguida uno de los tiempos mas importantes cual es la reconstitucion de las paredes del trayecto inguinal; los procedimientos mas usados son el de Bassini i el de Berger en las hernias mui voluminosas.

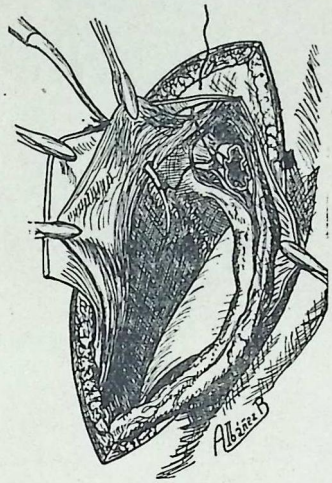

FIG. 182.—MODIFICACION DE BARKER

PROCEDIMIENTO DE BASSINI.—La pared posterior del conducto inguinal se forma suturando con seda i con puntos entrecortados el borde inferior de los músculos oblicuo menor, trasverso i el tendon conjugado con la arcada de Fallopio tomando de ésta lo mas que se pueda si es posible rasar el hueso; a partir del nivel del anillo profundo hasta el púbis. Con este objeto se aisla con la sonda acanalada: el borde inferior i cara posterior de los músculos i el tendon conjugado. Se reconoce i se toma con dos pinzas hemostáticas la bandeleta íleo pubea de tal modo que el cordon quede debajo i por fuera de ellas. (Véase la fig. núm. 184).

Al hacer esta sutura hai que evitar el herir la femoral, cuando se aisla la bandeleta íleo-púbea, o el peritoneo i aun el in-

testino al aislar los músculos. Sobre este plano posterior que se ha formado se coloca el cordon i sus elementos. Hai que



FIG. 183.—LIGADURA DEL SACO (2.° tiempo)

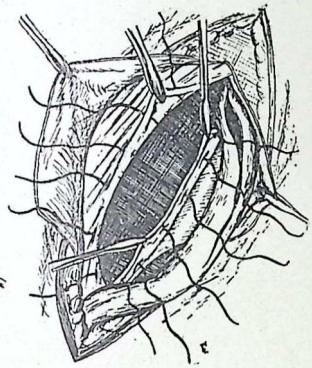

FIG. 184.—RECONSTITUCION DE LAS PAREDES (1.er tiempo) Pared posterior.

formar en seguida la pared anterior, suturando los labios de la incision hecha en la aponeurósis del oblicuo mayor; se comien-

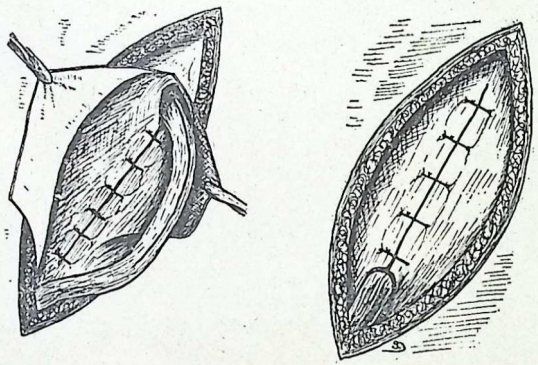

FIG. 185.—RECONSTITUCION DE LAS PAREDES (2.° i 3.er tiempo)

za afuera i se continúa hasta los pilares, terminándola sólo cuando el anillo inguinal que se forma sea del ancho necesario para dejar paso al cordon. Se sutura por último la piel i se coloca encima un trozo de gasa que se fija con tres o cuatro puntos entrecortados.

PROCEDIMIENTO DE BERGER.—Como se ha dicho, está indicado en los casos de hernias voluminosas, en las que el trayecto inguinal está debilitado i hai un gran espacio que separa el oblicuo menor i trasverso de la arcada de Fallopio.

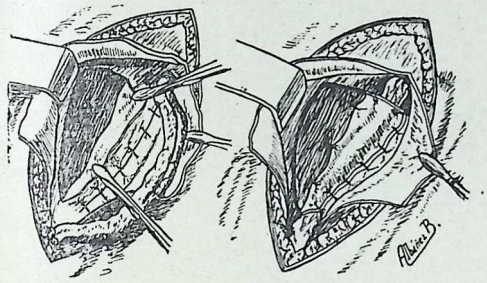

FIG. 186.—PROCEDIMIENTO DE BERGER (1.er tiempo) Trazado del colgajo en la vaina del recto anterior.

FIG. 187.—PROCEDIMIENTO DE BERGER (2.° tiempo) Sutura del colgajo a la bandeleta íleo-púbea i union del recto al borde esterno de su vaina.

En este procedimiento se forman 4 planos, tres prefuniculares i uno retrofunicular el cual se ejecuta lo mismo que los primeros tiempos de la operacion tal como lo hemos descrito en el procedimiento de Bassini. De modo que para evitar repeticiones se describirá a continuacion únicamente la técnica empleada en la formacion de los planos prefuniculares.

Berger, incinde mediana i verticalmente la hoja anterior de la vaina del recto anterior a nivel de su estremo inferior, por encima del anillo inguinal profundo, despues en sentido trasversal hasta alcanzar el borde esterno del recto; obtiene así un colgajo triangular que reclina hácia afuera, cubre el cordon i lo sutura a la arcada de Fallopio. El segundo plano prefunicular lo for-

ma: suturando el labio inferior de la incision hecha en la aponeurósis del oblicuo, con el labio interno de la incision de la vaina del recto; i por fin, el tercer plano uniendo la hoja superior del oblicuo mayor con la arcada crural.

Se recomienda fijar con algunos puntos aislados el borde esterno del músculo recto a su vaina.

TRATAMIENTO OPERATORIO DE LA HERNIA CRURAL.—Se hace una incision vertical a nivel del anillo crural, que comprenda piel i tejido celular, hasta descubrir la aponeurósis del oblicuo mayor, Esta incision pasa a dos traveses de dedos de la espina del púbis i se estiende desde 3 a 4 centímetros por encima de la arcada de Fallopio hasta los límites inferiores de la hernia.

Descubierto el saco se le diseca hasta su pedículo, se estirpa toda la grasa que lo rodea, se abre, se rechaza el epiplon o las vísceras i se destruyen las adherencias si las hai. Por último se liga el saco tal como se ha hecho en el método de Bassini, i se le fija segun la modificacion de Barker. En seguida se cierra, lo mas que se pueda, el anillo crural dejando solo el espacio para los vasos, con este fin se sutura el oblicuo menor i el trasverso con los tejidos que cubren la cresta pectínea i de tal modo que la aguja al atravesarlos pase rasando el hueso.

Queda despues que suturar, la aponeurósis del oblicuo mayor con la aponeurósis pectínea, se efectúa lo mismo que la anterior por medio de una serie de puntos entrecortados que se van anudando sucesivamente de afuera adentro. La piel se sutura tambien con puntos entrecortados.

TRATAMIENTO DE LA HERNIA UMBILICAL.—Se hace una incision elíptica de la piel que circunscribe el pedículo herniario, comenzando a 2 ó 3 centímetros por encima de él i terminando por debajo a la misma distancia. Para facilitar esta incision se fija el ombligo con una pinza hemostática.

Queda así descubierto la aponeurósis de los rectos que se incinde lo mas cerca posible del anillo de la hernia, circunscribiéndolo. En seguida se secciona cuidadosamente una porcion del cuello del saco, se toman los labios de la incision con pinzas i se ve cuales son los órganos que van al saco. Si se trata del epiplon, hai que seccionarlo siguiendo el método que se esplicará mas adelante. En caso que sea el intestino, simplemente se le reduce i se concluye de seccionar el cuello estirpándose

así de una vez la piel i el saco. Cuando existen adherencias que fijan el intestino o el epiplon al saco, hai entónces que abrirlo i destruirlas. El saco se abre introduciendo una rama de las tijeras que siga la direccion del cuello hácia el vértice, i lo seccione.

En la reconstitucion de la pared pueden emplearse los siguientes métodos: ántes se la suturaba en sentido vertical, pero tiene el inconveniente que los músculos rectos al contraerse tienden a separar los labios de la sutura i por consiguiente ocasionar recidivas. En la actualidad se emplea la sutura trasversal que no adolece del inconveniente mencionado sino que al contrario con los esfuerzos se ajusta mas la sutura. Puede efectuarse de dos modos: suturando plano por plano, o todos los planos en un solo tiempo; el resultado que se obtiene es el mismo, aunque es de preferir este último procedimiento debido a la rapidez con que se ejecuta, factor importantísimo tratándose por ejemplo de un individuo que haya sufrido una estrangulacion i por consiguiente absorcion de grandes cantidades de toxinas.

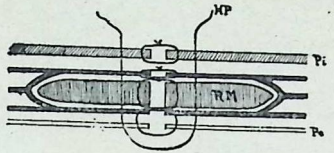

FIG. 188.—ESQUEMA DE LA SUTURA DE LA PARED

Pi, piel; *RM*, recto mayor; *Pe*, peritoneo.

Procedimientos que se emplean para ligar el epiplon.—Varian segun la estension que se va a ligar, así, por ejemplo, si es una pequeña franja epiploica basta hacer una ligadura circular i seccionarla por debajo de ella, o mejor atravesarla en el centro con una aguja i ligar a un lado i al otro, con lo cual se evita la posibilidad que pueda correrse la ligadura. Tratándose de una gran porcion de epiplon que se quiera ligar para en seguida resecarlo hai que dividirlo previamente en una serie de pedículos que se ligan aisladamente. La técnica es la siguiente: se estiende el epiplon i se le pone contra la luz para ver los espacios ménos vascularizados. Con una pinza hemostática se atraviesa el epiplon a nivel del espacio mas cercano (2 ó 3 centímetros) de uno de los costados de éste. En seguida con la misma pinza empleada para desgarrar el epiplon, se agranda la abertura, simplemente abriendo sus bocados. Ademas esta hemostática sirve para conducir el hilo que se empleará en

la ligadura i por último para tomar trasversalmente el pedículo formado, que se liga inmediatamente por debajo de ella.

Hecha la ligadura se secciona con tijeras o bisturí el trozo de epiplon, entre la ligadura i una hemostática que se ha colocado por debajo i así sucesivamente se va repitiendo esta operacion, hasta resecar por completo la porcion que se desea.

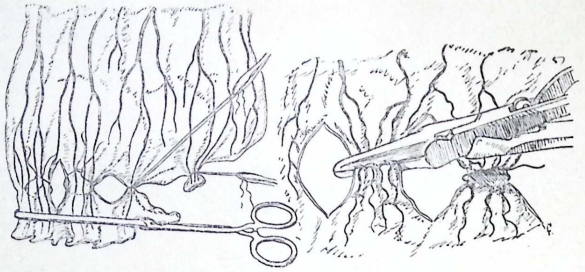

FIG. 189.—LIGADURA DEL EPIPLON

La ligadura de los pedículos se hace con un doble nudo o trasfixionándolos con una aguja i anudando hácia a un lado i al otro.

Hai autores que emplean anjiotribos para contundir los pedículos, en los casos que el epiplon sea mui rico en tejido adiposo i las ligaduras las colocan en los surcos formados.

Intervenciones en las enfermedades del apéndice.—El capítulo relativo a las enfermedades provenientes de la inflamacion del apéndice ha sido objeto de estudios mui concienzudos a partir del año 1889 i su terapéutica ha esperimentado una verdadera revolucion en los últimos diez años.

Desde luego se ha precisado el sitio anatómico de la enfermedad que no es, por regla jeneral, el ciego mismo como ántes se creia, sino el apéndice vermiforme. En lugar de las antiguas tiflitis estercoráceas, paratiflítis i flegmones ilíacos se habla hoi dia de apendicítis o epitiflítis que indican el sitio de la inflamacion, i, como por regla jencral participa de la enfermedad el peritoneo vecino, se denominan peritiflítis los procesos inflamatorios o supurativos cercanos al apéndice sin que por esto se tome en cuenta el ciego mismo.

Aun cuando tengamos que salirnos del plan que nos hemos trazado nos vemos obligados a esponer, lo mas brevemente posible, algunas ideas anatómicas, patolójicas i clínicas que son indispensables para formar el criterio, a fin de que se pueda apreciar la técnica de las intervenciones en los

distintos casos. SONNENBURG insiste con razon, en que un diagnóstico anatómico es acto de capital importancia en semejantes casos.

El apéndice vermiforme representa en el hombre una prolongacion rudimentaria del ciego que tiene la forma de una lombriz que se implanta a dos o tres centímetros por debajo del ángulo íleo-cecal sobre la parte ínfero-interna del ciego; sus dimensiones varian de 10-20 centímetros i su espesor es de 0.8 centímetros. Tiene una cavidad central que ocupa toda su lonjitud que se abre en el ciego, encontrándose a veces en su desembocadura (1%de los casos) un repliegue valvular llamado válvula de Gerlach. El apéndice, situado como el ciego, en la fosa ilíaca derecha, le sigue en sus cambios de lugar (posicion elevada, posicion baja, posicion ectópica del ciego); presenta ademas con relacion al ciego mismo una situacion que varia mucho segun los casos; puede ser descendente (41%), esterno (26%, interno (17%), ascendente (13%). Sin embargo, hai un punto de este órgano que tiene una situacion fija i es su abocamiento en la ampolla cecal situado exactamente en la confluencia de las tres ténias i que corresponde, proyectado sobre la pared abdominal, a la mitad de la línea que reune la espina ilíaca ántero-superior al ombligo (punto de Mac-Burney). En caso de apendicítis la palpacion del abdómen provoca en este punto un dolor vivo, de gran importancia para el diagnóstico. El apéndice es un órgano movible i el peritoneo que lo rodea completamente (meso apéndice) fija sólo su base al ciego i a la porcion terminal del íleon; esta movilidad puede faltar, ya sea en el estado normal, ya en el estado patolójico.

El meso se fija a veces sobre el peritoneo de la fosa ilíaca, o bien no existe i el peritoneo tapiza solamente su cara anterior i le aplica sobre el plano subyacente. En el estado patolójico las adherencias que el órgano inflamado contrae con las formaciones vecinas i con las paredes de la fosa ilíaca le impiden seguir los movimientos de la masa intestinal.

El apéndice está constituido por las mismas cuatro túnicas del intestino grueso. La serosa o peritoneo apendicular le forma, como ya hemos dicho, un meso que en la mujer en 20% de los casos está unido al borde superior del ligamento ancho por un pequeño repliegue donde caminan linfáticos que unen el ovario al apéndice, de donde resulta, que una lesion de los anexos puede repercutir sobre el apéndice i recíprocamente.

La mucosa ofrece la particularidad de presentar un gran desarrollo de tejido linfoídeo (folículos cerrados) que forma como una sábana discontínua comparable a una amígdala o a una placa de Peyer.

Las ramas arteriales destinadas al apéndice provienen de la arteria apendicular, rama terminal de la mesentérica inferior; descienden por detras del ángulo íleo-cecal, cruzan la cara posterior del íleon i siguen el borde libre del meso hasta su terminacion en las paredes del apéndice. Los linfáticos tienen gran importancia en la patolojía de la rejion; parten de los numerosos folículos cerrados, atraviesan directamente la muscular i se continúan con los linfáticos subserosos del apéndice, del ciego, del cólon ascendente i del mesenterio. La infeccion que parte de los folículos invade sucesivamente la capa muscular, la subserosa i el peritoneo i puede estenderse hasta mui lejos, hasta la pleura, puesto que los linfáticos del peritoneo comunican con los de la pleura a traves del diafragma. Las lesiones peritoneales observadas en el curso de la apendicítis, no siempre son debidas

a una perforacion del apéndice; la inoculacion se hace a menudo por los linfáticos.

Los nervios del apéndice provienen como los del ciego del plexo solar por intermedio del plexo mesentérico superior.

Segun los estudios modernos la inflamacion del apéndice vermiforme es causada por una infeccion bacteriana, no específica; pueden encontrarse tanto en los tejidos mismos como en los exudados toda clase de bacterios como ser bacilos de la difteria, coccus de la supuracion i siempre bacilos coli.

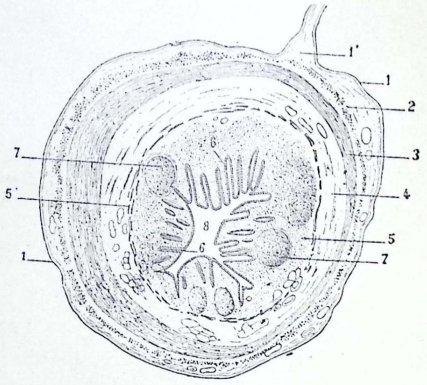

FIG. 190.—CORTE TRASVERSAL DEL APÉNDICE

1, serosa con *1'* insercion del meso apéndice; *2*, fibras lonjitudinales; *3*, fibras circulares; *4*, submucosa; *5*, córion mucoso con *5'* muscularis mucosœ; *6*, glándulas de Lieberkuhn; *7*, folículos cerrados; *8*, lúmen.

Es sabido que estos microorganismos viven normalmente en el cólon i en el apéndice sin traer daños; para producir la inflamacion necesitan algunas circunstancias particulares que deben buscarse en la constitucion anatómica del apéndice.

La reabsorcion bacteriana es mui intensa a traves de los tejidos animales (piel, mucosa o heridas) cuando existe un aumento de presion, lo que se verifica fácilmente en la cavidad larga i estrecha del apéndice, debido a una tumefaccion de la mucosa al nivel de la desembocadura o en cualquier punto de su lúmen produciéndose una cavidad cerrada. Otro tanto se realiza fácil i regularmente cuando despues de una inflamacion la serosa del apéndice se adhiere por su punta o en la mitad con la serosa vecina ocasionando estrangulamientos o acodaduras que dejan espacios cerrados.

Ademas de estas dos circunstancias mencionadas, RIBBERT i ZUCKERKANDL han encontrado que en el apéndice se producen fenómenos regresivos considerados ántes como resultados de la inflamacion i que traen por consecuencia obliteraciones del canal. En 25% de los casos observados el apéndice estaba total o parcialmente cerrado. Estos cambios de estructura comienzan mas o ménos a los treinta años, pudiéndose notar los primeros signos a veces desde el quinto año de la vida i a los sesenta se presentan en mas de 50% de los casos. Los folículos se retraen, se separan; toda la mucosa se atrofia, la submucosa se engruesa i la muscular dejenera en grasa, cambiándose de esta manera el apéndice en una especie de ligamento conjuntivo. Esta terminacion es mui favorable, pues desaparecen todos los peligros; pero, a veces, se desarrolla una estrechez parcial en la punta o en el trayecto produciéndose así tambien una cavidad cerrada.

La histolojía particular de la mucosa del apéndice con sus numerosas criptas i folículos, la ha hecho comparar con las amígdalas i la disposicion para las inflamaciones es semejante en ámbos órganos. SAHLI, habla en efecto de una anjina del apéndice, idea tanto mas justa cuanto que su inflamacion se presenta de preferencia en la juventud cuando aun no se han atrofiado los folículos. Las grandes estadísticas demuestran que el primer ataque se presenta comunmente entre diez i treinta años, con ménos frecuencia en el primer decenio de la vida i decrece despues de los treinta años para presentarse sólo como una rareza despues de los cuarenta.

Se ha invocado tambien como una causa en la etiolojía de esta afeccion a los cuerpos estraños, que en realidad penetran rara vez en el apéndice. Se forman en él concreciones fecales que se rodean de mucosidades i que cuando son duras pueden ocasionar perjuicios en una mucosa infiltrada i enferma.

Las perturbaciones anatómicas que puede sufrir un apéndice inflamado ofrecen todos los cuadros imajinables desde el simple catarro de la mucosa hasta la destruccion completa del órgano por gangrena.

En los casos sencillos (apendicítis simple o catarral) la mucosa está roja, edematosa i su secrecion aumenta; mucosa i submucosa se infiltran con celulas pequeñas i los folículos están hinchados. El apéndice se presenta engrosado i eréctil. El lúmen está obstruido i en su interior hai mucus mezclado con materias fecales.

La mucosa misma presenta pequeñas equimósis que pueden llegar hasta la erosion.

La forma de la obstruccion (temporal o crónica, completa e incompleta) decide de la suerte futura del apéndice. Si la comunicacion queda espedita i pueden vaciarse en el ciego las secreciones, conjuntamente con los bacterios acumulados, todo vuelve a su estado primitivo quedando sólo cierto engrosamiento del órgano. Cuando la obstruccion es completa puede producirse una hidropesía del apéndice que prolongándose llega a convertirse en una empiema con la alteracion consecutiva de las paredes. En este caso no se obtiene una *restitutio ad integrum*.

En la apendicítis con perforacion se produce la salida del pus a traves de las paredes. La perforacion es preparada por las ulceraciones de la mucosa que se presentan en el empiema, así como por las trombósis de los vasos con destruccion del tejido vecino. Las perturbaciones circulatorias

pueden, en algunos casos, ser tan intensas que traen la gangrena aguda de un trozo del apéndice o de su totalidad (apendicítis gangrenosa).

En los casos graves intervienen principalmente dos factores de gran importancia, la virulencia del contenido del apéndice i las adherencias que este contrae con los órganos vecinos.

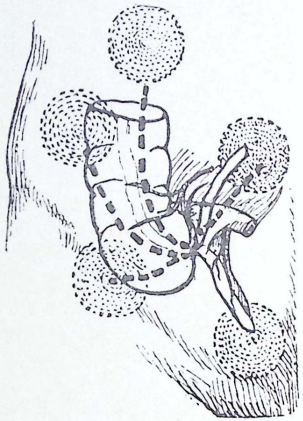

FIG. 191.—SITUACION DE LOS ABSCESOS PERITIFLÍTICOS

Cuando la gangrena i la perforacion son mui rápidas no alcanzan a producirse adherencias i una peritonítis por perforacion termina con el enfermo; son en consecuencia una circunstancia benéfica i la mejor proteccion contra el desarrollo de una peritonítis jeneral. Si se produce la perforacion cuando ya se han constituido adherencias limitando el apéndice, la peritonítis es circunscrita i se denomina apendicular o absceso peritiflítico.

Indudablemente hai casos favorables pero mui escepcionales (mencionados por ROTTER) en los cuales han podido curar espontáneamente por reabsorcion, abscesos grandes o pequeños o bien abrirse en alguno de los órganos huecos vecinos o, por último, hacerse el autodrenaje a traves del apéndice francamente abierto en el ciego.

Los abscesos pueden tambien producirse sin perforacion del apéndice por una linfanjítis séptica o por supuracion de los exudados serosos ya formados.

Existen variedades en la situacion de estos abscesos. Al principio son intraperitoneales jeneralmente, pudiendo despues por su estension hacerse estraperitoneales. El pus puede invadir las partes vecinas, destruyendo las adherencias que lo encapsulaban; pueden tambien formarse nuevos abscesos en su periferie i situarse a mucha distancia del foco inicial. SCHLANGE dice, con mucha razon, que debe siempre pensarse en el apéndice vermicular cuando no se encuentra una esplicacion clara de los síntomas de una afeccion abdominal i que todo absceso del abdómen, cualesquiera que sea su situacion, puede provenir de un apéndice inflamado.

En jeneral, existen caminos especiales que recorre el pus. Así en los casos de abscesos estraperitoneales (paratiflíticos) el pus sube por las caras esterna i posterior del cólon ascendente siguiendo el tejido laxo retroperitoneal hasta el riñon, hígado i diafragma (abscesos subfrénicos) i aun por vía linfática puede llegar a producir una pleuresía purulenta.

Con mas frecuencia los abscesos se desarrollan hácia adelante i afuera o directamente hácia adelante. En el primer caso, comprometen las asas del intestino delgado produciendo adherencias entre ellas i alcanzan por fin la

lámina parietal del abdómen que forma el límite anterior de la cavidad, cuya pared esterna es la fosa ilíaca. En su desarrollo hácia adelante o hácia adelante i adentro se encuentra el absceso entre las asas del intestino delgado o entre estas i el ciego, supuracion francamente intra-peritoneal. Un tercer camino conduce finalmente el pus hácia abajo, hácia el Douglass.

Esta division anátomo-patolójica en apendicítis catarral o simple, perforante, gangrenosa, no corresponde exactamente a los cuadros clínicos que puedan presentarse.

La forma catarral misma trae consigo a veces complicaciones de periapendicítis i peritiflítis con formacion de exudados i aun peritonítis. Para darse cuenta de los síntomas con un fin diagnóstico i operatorio adoptaremos la clasificacion de NOTHNAGEL, quien distingue los síntomas que ofrece la inflamacion limitada al apéndice mismo i a su serosa inmediata (apendicítis) de los ocasionados por su propagacion fuera del apéndice con formacion de tumor i abscesos mas o menos limitados (peritiflítis, absceso apendicular o pericecal), i de los que se observan en una peritonítis difusa.

Un ataque de apendicítis se presenta jeneralmente sin prodromos; cuando existen son dolores, cólicos abdominales i a veces una sensibilidad particular en el apéndice. Con un estado jeneral satisfactorio el enfermo siente bruscamente un dolor abdominal violento que al principio jeneralizado domina despues en el estómago i ombligo; se agregan náuseas, vómitos i diarrea, cuadro mui semejante, sobre todo en los niños, a un catarro estomacal agudo (indijestion) con la diferencia que en la apendicítis las náuseas i vómitos son posteriores al dolor (SONNENBURG).

El vientre está meteorizado i sensible a la presion, a veces, una hiperestesia cutánea; el muslo está en algunos casos en flexion como en las contracturas del psóas. La fiebre puede faltar, pero existe jeneralmente i aun alcanza a 39,°5 con calofrío inicial. Cuando el timpanismo i la sensibilidad jeneral se atenúan puede apreciarse por la palpacion un dolor localizado en el apéndice (punto de Mac Burney), que está algo engrosado i existe frecuentemente una resistencia localizada en la rejion (defensa muscular).

En los casos benignos (apendicítis catarral), despues de algunos dias, de algunas semanas, desaparecen los síntomas subjetivos i se presenta entónces la cuestion de saber si el enfermo está completa i definitivamente sano. Aun en el mejor de los casos no puede responderse con seguridad, i, como por regla jeneral el apéndice sufre alteraciones de estructura i contrae adherencias con sus perturbaciones consiguientes, es lójico suponer que se observarán recidivas. Ademas, segun las estadísticas de KÖRTE en el 75% de los casos recidivantes mortales se habia producido ántes un solo ataque, circunstancia que debe tenerse mui presente para exijir una intervencion en el intervalo libre (operacion *a frigore*) si es que no se ha operado ya durante el ataque mismo.

El enfermo, pasado el ataque, sufre muchas veces de perturbaciones subjetivas, sensacion constante de peso en la rejion cecal que se exacerba con la vida activa i perturbaciones dijestivas, que se esplican por las adherencias del apéndice con las asas intestinales vecinas i de estas entre sí.

En los casos graves cuando la inflamacion ha pasado los límites del apéndice (en un primer ataque o en una recidiva), los síntomas son mui alarmantes: dolor abdominal mui intenso, fiebre alta con calofríos, vómitos biliosos, diarrea seguida de constipacion, a menudo colapso (ciánosis,

sudor, pulso frecuente i pequeño). Los músculos abdominales contraidos (defensa muscular) impiden todo exámen; el menor contacto aun superficial del abdómen es excesivamente doloroso i el enfermo evita todo movimiento produciéndose así la respiracion costal. Estos síntomas denotan posiblemente una afeccion difusa del peritoneo, (serosa, serofibrinosa o purulenta), cuya naturaleza i punto de partida no puede resolverse sino en los dias siguientes. Cuando se atenúan los síntomas jenerales i al mismo tiempo el dolor abdominal se limita a la rejion cecal se trata de una peritiflítis grave (peritonítis circunscrita), que a la palpacion se presenta en forma de una tumefaccion o tumor mas o ménos apreciable en la rejion cecal, constituido por una infiltracion inflamatoria i una imbibicion serosa de los tejidos vecinos al foco, es decir de la pared misma del intestino, tejido retroperitoneal, epiplon i paredes abdominales (plastron abdominal). A esto se agrega en la vecindad del apéndice una acumulacion de líquido que mui al principio puede ser un exudado seroso o serofibrinoso, sin bacterios i reabsorbible, pero que por regla jeneral, es purulento (absceso periapendicular o peritiflítico). Al cuarto o quinto dia la tumefaccion tiende a aumentar i el edema de la piel es bien apreciable.

La curva térmica, mui variable, no tiene un tipo determinado. Al principio es de regla una temperatura de 39 a 40° i su marcha posterior está subordinada a la gravedad del caso. Si despues de 2 ó 3 dias desciende hasta la normal indica que no se ha formado un absceso; por el contrario cuando se mantiene alta despues del quinto dia, siempre que la lesion de otro órgano no la esplique significa que el absceso está constituido. Estas reglas absolutas tienen muchas variantes en la práctica: grandes abscesos del peritoneo pueden existir sin fiebre i se observa en las peritonítis difusas un enfriamiento i en algunos casos la temperatura rectal muestra una diferencia de uno o mas grados con la periférica. En otros casos la intoxicacion es tan violenta que el organismo no responde con una proporcionada elevacion térmica, pero sí se observa aceleracion del pulso sobre 120. Por fin un ataque comienza con una temperatura moderada desciende al cuarto o quinto dia hasta la normal i despues sube lenta o súbitamente sin causa apreciable, se trata jeneralmente de la formacion de abscesos;

El pulso tiene gran importancia como en casi todas las afecciones abdominales no siempre acompaña a las oscilaciones térmicas; cuando hai compromiso del peritoneo i con mayor razon cuando hai supuracion, es mui rápido.

Los síntomas locales del absceso varian con su estension i con la situacion que ocupa. Las supuraciones retrocecales no producen alteracion de la pared abdominal i la infiltracion profunda está cubierta con la sonoridad timpánica del ciego. Si el pus asciende hasta el hígado la rejion lumbar se presenta dolorosa i el miembro inferior en flexion. Los abscesos de la pequeña pélvis traen perturbaciones urinarias, (retencion i tenesmo) siendo indispensable en semejantes casos el exámen vajinal o rectal.

El diagnóstico de los abscesos peritiflíticos es de vital importancia i, cuando por cualquier motivo no se operan ofrecen el peligro constante de un desenlace fatal, aun cuando la cantidad de pus sea pequeña i aislada por fuertes adherencias.

Hai casos escepcionales en los que con el tiempo llega el pus a hacerse estéril i se reabsorbe o se vacia en el ciego, intestino o recto, órganos con

los cuales el absceso ha contraido adherencias. Por el contrario, hai otros en los que da oríjen a una pleuresía purulenta (absceso subfrénico) o bien abriéndose en una vena trae consigo una piohemia con todas sus consecuencias.

La peritonítis difusa es la complicacion de mayor importancia; en la séptica, mui aguda, los síntomas locales de la apendicítis son sustituidos por los de la infeccion jeneral del peritoneo.

Técnica operatoria.—De lo espuesto se desprende que el cirujano está llamado a intervenir en cuatro circunstancias distintas: cuando ha pasado un ataque de apendicítis (operacion *a frigore);* durante el ataque (operacion en caliente), en las primeras cuarenta i ocho horas, que es la mas favorable (operacion precoz) o bien despues, cuando ya existe absceso (operacion en el período intermediario) i por último cuando está constituida una peritonítis difusa. La significacion de estas operaciones es mui diferente segun el momento en que se opere. La operacion radical (apendicectomía) *a frigore* es incomparablemente mas benigna que en los casos de inflamacion; su mortalidad es nula. Durante el ataque en las primeras cuarenta i ocho horas, sin formacion de absceso, es de 2-5%; cuando estos existen, período intermediario ántes de la peritonítis jeneralizada, de 10-17% i por último en la peritonítis difusa 30 o mas, segun las estadísticas. Por lo tanto, ROUX llega a la conclusion de operar siempre que un enfermo haya tenido un ataque de apendicítis i KOCHER aconseja la operacion radical cuando ha habido un ataque seguro de apendicítis o bien cuando las molestias aun lijeras, repetidas i persistentes puedan relacionarse a alteraciones de apéndice.

OPERACION RADICAL A FRIGORE.—El método que ofrece el mayor campo operatorio sin consecuencias posteriores es el permuscular llamado tambien de MAC-BURNEY o de ROUX, o bien método en parrilla de los cirujanos yanquis. Eliminando la infeccion, que no debe existir, lo único que preocupa al operador es la formacion de una hernia, lo que se evita separando los músculos sin lesionar su inervacion.

Se practica una incision a tres dedos por encima i paralela a la arcada de Poupart. Su mayor o menor estension (8-10 cm.) no tiene importancia i es preferible suturar algunos centímetros mas i no trabajar dificultosamente en la profundidad. La inci-

sion corresponde al tercio esterno de la arcada i cruza la línea que va del ombligo a la espina ilíaca ántero superior.

Se dividen la piel, tejido celular i aponeurósis del oblicuo mayor; se separan ahora paralelamente a sus fibras los manojos del oblicuo menor i trasverso i aparece entónces la fascia transversalis cubriendo al peritoneo; incindida se divide el peritoneo en una pequeña estension (3 cm.) suficiente para permitir que

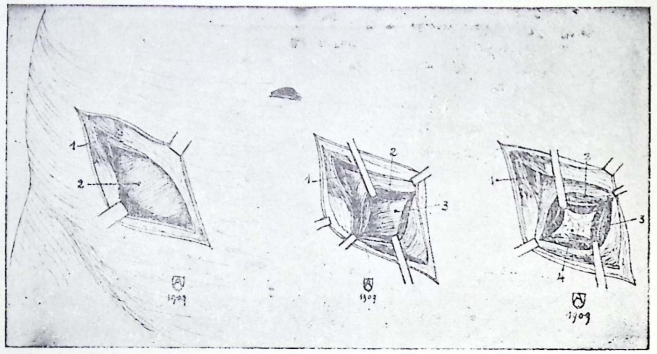

FIG. 192.—APENDICECTOMÍA: MÉTODO PERMUSCULAR

1, oblicuo mayor; *2*, oblicuo menor, *3*, trasverso; *4*, peritoneo

el dedo estraiga el ciego hasta que aparezca el ángulo íleocecal. Entre este i la ténia anterior se encuentra con seguridad la implantacion del apéndice que debe ponerse a descubierto fuera de la herida abdominal.

Para facilitar el acto i evitar la tendencia al prolapso de las demas asas intestinales conviene colocar al enfermo algo inclinado hácia el lado izquierdo. El mejor guía para reconocer el ciego es la presencia de sus ténias, i su movilidad menor que las asas del intestino delgado vecinas. Puede todavía facilitarse su reconocimiento llevando el índice por el peritoneo de la fosa ilíaca hácia adentro hasta encontrar un órgano que es el ciego. El apéndice, como lo hemos dicho, está implantado en la interseccion de las tres ténias.

Si está adherido con la serosa vecina, restos de la inflamacion anterior, se desprende poco a poco con un trozo de gasa esterilizada o bien incindiendo las adherencias entre ligaduras. Se liga en una o varias partes el meso-apéndice que se corta a fin de estraer el apéndice con toda facilidad.



FIG. 193. — LIGADURA DEL MESO-APÉNDICE

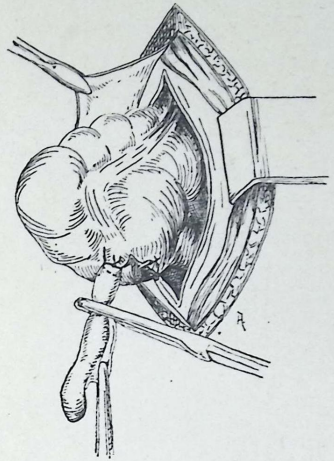

FIG. 194.—LIGADURA DE LA BASE DEL APÉNDICE I TRAZADO DE SU SECCION

Siempre es mas seguro rodear el campo peritoneal con gasa a fin de protejerlo de una posible infeccion. Se coloca un pequeño enterotribo en su base i despues de algunos momentos se liga por encima de la parte aprensada que se incinde. De esta manera se evita la salida del contenido. La incision algunos cirujanos la hacen con termocauterio, pero basta hacerla con bisturí i en seguida cubrir el muñon con tintura de yodo. Despues se practica con la misma hebra de catgut una sutura sero-serosa del muñon. Algunos (SCHLANGE), incinden circularmente la serosa del apéndice a uno i medio centímetros del ciego, se denuda este manguito hácia arriba en una estension de medio centímetro. En su base se coloca una ligadura, se corta la mucosa del apéndice cuyos restos se estirpan cuidadosamente i se sutura el manguito seroso sobre el muñon. Otros (BERG-

MANN) *invajinan el muñon en una sutura sero-serosa de la pared del ciego.*

Puede emplearse tambien la incision clásica que comienza mas o ménos a tres centímetros por dentro de la espina ilíaca ántero-superior i sigue oblicuamente hácia abajo, hácia el ligamento de Poupart en una estension de unos ocho centímetros.

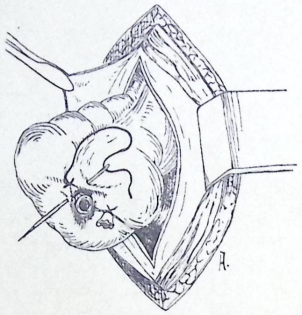

FIG. 195.—COMIENZO DE LA SUTURA QUE CUBRIRÁ EL MUÑON APENDICULAR I EL DEL MESO.

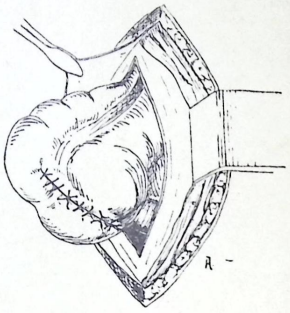

FIG. 196.—LA MISMA SUTURA YA TERMINADA

Se dividen los tres músculos hasta que aparece la fascia trasversalis que se desgarra cuidando de ligar los vasos, particularmente las ramas de la arteria i vena epigástricas. El peritoneo se abre con cuidado levantándolo con dos pinzas; SONNENBURG recomienda resbalar fuertemente la piel hácia adentro ántes de incindirla, a fin de que despues la cicatriz cutánea quede por fuera sobre la cresta ilíaca i la cicatriz muscular recubierta por piel normal.

Teniendo siempre en cuenta la posibilidad de hernias postoperatorias GUIBÉ i CHAMPIONNIÈRE recomiendan para llegar al peritoneo una incision que divide las hojas anterior i posterior de la vaina del recto separando hácia adentro este músculo; es un buen procedimiento, pero sólo aplicable a la resección del apéndice en frio porque da poco campo. La incision de diez centímetros de largo comienza hácia arriba mas o ménos al nivel del ombligo, sigue vertical a dos centímetros hácia

adentro del borde esterno del recto; la mitad corresponde a la línea que une la espina ilíaca al ombligo. Se divide la aponeurósis que forma la hoja anterior de la vaina, se desprende el labio esterno de la incision hasta el nivel del borde esterno del músculo que se moviliza i reclina hácia adentro, con ayuda de un separador, dejando a descubierto la hoja posterior que tambien se incinde a un centímetro i medio del borde esterno. El

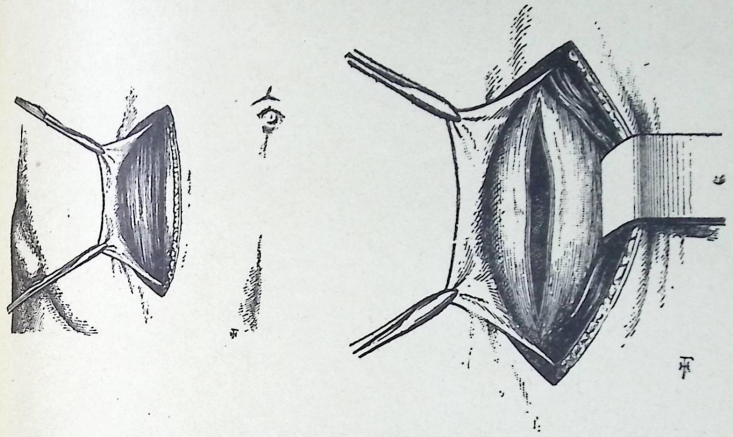

FIG. 197.—APENDICECTOMÍA: MÉTODO PARARECTAL

peritoneo íntimamente unido a la hoja posterior de la vaina se abre jeneralmente al mismo tiempo. Para rehacer la pared, terminada la operacion se comienza por suturar la hoja profunda i el peritoneo; quitando el separador el músculo recto recobra su posicion normal, es decir queda cubriendo la sutura profunda; se fija su borde esterno a la parte esterna de su vaina a fin de que no se retraiga i por último se sutura la hoja anterior de la vaina i los labios de la herida cutánea.

Cualquiera de los métodos empleados permite llegar fácilmente al apéndice que en los casos *a frigore* es en jeneral una operacion sencilla.

Puede, sin embargo, en algunas circunstancias presentar sérias dificultades debido a las firmes i estensas adherencias que

el órgano contrae con su vecindad. A veces el apéndice está englobado i su reconocimiento exije bastante trabajo i al mismo tiempo mucha precaucion para no desgarrar las capas superficiales del intestino.

Cuando no ha habido tropiezos en la amputacion del apéndice ni se ha derramado serosidad en el peritoneo se suturan los distintos planos que se han incindido i se obtiene en la mayor parte de los casos una perfecta curacion sin formacion de hernias. En caso contrario, ya sea porque el muñon del apéndice no quedó bien cerrado o por una hemorrajia al romper las adherencias, se dejará abierto un trozo de la herida que permita colocar un drenaje durante los cuatro primeros dias; se reune secundariamente esta parte de la herida abdominal.

OPERACION RADICAL PRECOZ.—El verdadero período de la operacion precoz dura miéntras la inflamacion flegmonosa esté limitada al apéndice mismo i es mui variable pudiendo propagarse ya a las seis horas. El momento favorable de la operacion precoz está comprendido en las primeras veinticuatro horas i segun las estadísticas de VERNAY, que comprenden aun los casos mas graves, la mortalidad alcanza sólo un dos por ciento.

Como regla para la operacion en los casos agudos es necesario tener un acceso mayor a la cavidad peritoneal que en los *a frigore*. Por eso no se recomiendan ni la incision en parrilla que separa los músculos ni tampoco la que divide la aponeurósis del recto. Se preferirá o bien la incision clásica que divide los tres músculos oblicuos o la incision pararectal (SENN, BARKER, BERNAYS) que elije la parte de menor espesor de la pared abdominal allí donde los tres músculos entran en sus aponeurósis para unirse a la vaina del recto. La incision, de unos diez centímetros, comienza un poco por encima de la mitad de la línea que une el ombligo a la espina ilíaca ántero-superior (parte que corresponde al borde esterno del músculo recto) i desciende oblicuamente siguiendo el músculo recto. Divide la piel, tejido celular i las tres aponeurósis reunidas.

Esta incision puede prolongarse fácilmente hácia arriba i hácia abajo lesionando sólo las fibras musculares mas anteriores.

Es conveniente levantar el peritoneo con pinzas hemostáticas lo que asegura, despues de abierto, el fácil derrame de un exudado probable. Se aisla el epiplon que mui a menudo

está adherido al ciego, se busca con el dedo el apéndice i se saca solo o conjuntamente con el ciego. Es indispensable aislar cuidadosamente con gasas su punto de implantacion pues acontece a veces que al desprender las adherencias se hace visible una perforacion i salen entónces del lúmen pus o materias fecales. La separacion del apéndice es mucho mas delicado que en los casos crónicos porque puede existir una perforacion abierta en su base o bien sus paredes ser mui friables a consecuencia de la infiltracion flegmonosa. No debe por lo tanto aplicarse el enterotriptor sino sólo hacer la ligadura con catgut i en algunos casos hai que colocar una pinza de presion elástica en el ciego mismo para practicar una sutura apropiada.

Cuando existe una cantidad de serosidad hai que secarla cuidadosamente.

El tratamiento consecutivo no puede tener jamas en vista una oclusion inmediata de toda la herida abdominal. Hai que asegurar un buen drenaje ya sea con tubos de vidrio o celuloide o bien con tiras de gasa envueltas en cauchú i que lleguen hasta el muñon del apéndice i a los puntos inflamados del intestino. Se cierra la herida por una sutura peritoneo-aponeurótica con puntos separados i el resto de la solucion de continuidad se sutura despues de un par de dias cuando ya ha pasado el peligro.

OPERACION EN EL PERÍODO INTERMEDIARIO (con formacion de abscesos).—La operacion radical al principio del acceso agudo (operacion precoz) supone que el cirujano sea llamado en una época (24-48 horas) en que el foco esté limitado aun a la rejion íleo cecal.

Como es casi de regla que se pierdan estos dias preciosos, el cirujano examina el caso en el estado intermediario del absceso completamente desarrollado, cuya terminacion es con frecuencia su perforacion secundaria i una peritonítis purulenta jeneralizada. I aun cuando la operacion en este período intermediario tiene mayor gravedad es menester siempre operar para tratar de evitar esta peritonítis. No se trata aquí principalmente de la curacion radical por la estirpacion del apéndice (apendicectomía) sino del vaciamiento del pus para quitar el peligro inminente que envuelve un absceso agudo en la cavidad abdominal.

El absceso debe abrirse i ser evacuado a fondo, i se estirpa el apéndice sólo cuando se le encuentra con facilidad sin que

para ello sea necesario romper adherencias. Segun KÖRTE con la simple abertura del absceso en este período intermediario se tiene sólo ½% de mortalidad i en cambio con la operacion radical en este mismo período alcanza a 8%.

La manera de abrirlo depende de la rejion; hai algunos que no se desarrollan sólo en el sitio clásico, (entre el ombligo i la espina iliaca ántero-superior) sino en lugares mui diversos segun la situacion del apéndice.

En los casos de situacion normal del absceso se incinde de preferencia paralelamente i cerca del ligamento de Poupart i siempre mas hácia el borde esterno del absceso. La incision sigue la direccion de las fibras del oblicuo esterno i corresponde a la de la ligadura de la íliaca esterna.

Incindidos los músculos i la aponeurósis se presenta el peritoneo jeneralmente alterado en su estructura i coloracion i debe tenerse presente que puede estar adherido con las asas intestinales vecinas. Con precaucion se desgarra con un instrumento romo i se penetra en la cavidad del absceso. Si está situado profundamente, vecino a la columna vertebral i cubierto por el peritoneo parietal, asas intestinales o epiplon, se rechazan estos órganos hácia la línea media i se recubren con gasas esterilizadas i de esta manera se sigue por la cara esterna i posterior del ciego hasta llegar al absceso sin correr el riesgo de que el pus se derrame en la cavidad jeneral que está protejida por las compresas. Despues de secar cuidadosamente todo el pus con gasas esterilizadas se introduce el dedo en la cavidad del absceso respetando las adherencias. Así se consigue muchas veces encontrar el apéndice. A la inversa de lo que se aconseja en el intervalo libre, no deben sacarse de su sitio ni el intestino grueso, ni el ciego i contentarse sólo con buscar por el tacto el apéndice con su consistencia dura en medio de la cavidad. Su estirpacion es sencilla, su aislamiento es fácil, puesto que faltan aun las adherencias, en cambio es mui friable i hai que contentarse con una ligadura de catgut en su base i otra en el meso en caso de que sangre.

Como decíamos no debe sacrificarse el buen resultado por estirpar siempre el apéndice; cuando no se encuentra fácilmente el cirujano se limita a drenar convenientemente la cavidad.

Sin embargo, apesar de todo, hai casos en que la curacion no se produce porque no se ha abierto el absceso principal que está en relacion con el apéndice enfermo.

Para obviar este inconveniente KOCHER propone practicar la operacion radical (apendicectomía) algunos dias despues de la abertura del absceso. Esta segunda operacion se hace sin tomar en cuenta la incision ya practicada de los focos purulen- Se siguen las indicaciones formuladas en la apendicectomía.

Estirpado o no el apéndice la cavidad del absceso debe ser cuidadosamente tratada, es decir, se limpia i se seca con gasa esterilizada i se drena convenientemente.

Hemos dicho que tanto despues de la operacion radical, en los casos agudos, como en la abertura de abscesos se deja la herida abdominal drenada i abierta, circunstancia que favorece la produccion de hernias post-operatorias. Para evitarlas SCHLANGE propone la técnica siguiente: Cuando se opera al principio i se encuentra una pequeña cantidad de pus i las paredes no presentan cambios notables, fuera de cierto grado de edema, se supone que la cavidad secretará poco i es posible entónces suturar la mitad de la herida, plano por plano.

Despues de dos o tres dias se reemplaza el tapon drenaje por uno mas pequeño; despues de otros tres dias, si la herida está seca se sutura sin narcósis con algunos puntos profundos i superficiales dejando sólo el espacio suficiente para un drenaje mui fino; en la mitad de la segunda semana se retira i en pocos dias el enfermo está sano, pero debe guardar cama tres semanas. Si por el contrario se opera un gran absceso o bien éste ha alterado las paredes del abdómen, debe asegurarse la ámplia secrecion de la herida al esterior por medio de un tapon en forma de cuña, cuya base corresponda a las paredes. Al principio sólo pueden suturarse los ángulos de la herida i a medida que cese la secrecion se va suturando progresivamente.

Cuando el taponamiento ha durado semanas la herida operatoria se convierte en una capa de granulaciones. Es indispensable en semejantes casos, para evitar la hernia, narcotizar de nuevo al enfermo i escindir la cicatriz hasta encontrar tejido normal i practicar la sutura clásica. Se recomienda no demorar mucho esta segunda intervencion, pues cada semana que pasa la dificulta por las adherencias del epiplon con los bordes de la herida.

OPERACION EN LOS CASOS DE PERITONÍTIS DIFUSA.—El cirujano que espera en los casos de apendicítis la formacion de abscesos está espuesto a ver producirse una peritonítis difusa. La apendicítis aguda entra como causa de la peritonítis jeneralizada en un 65 % término medio de los casos.

El pronóstico depende, en gran parte, de la virulencia de los bacterios i de la cantidad de productos infecciosos que entren al peritoneo i por otra, de la urjencia de la intervencion quirúrjica.

Si la perforacion es grande como en la gangrena del apéndice o se sitúa en su base permitiendo la salida del contenido intestinal, el peligro es mui grande i se encuentran pronto exudados sero-purulentos en la cavidad peritoneal jeneral. A pesar de esto suelen limitarse por capas de fibrina i adherencias de los intestinos entre sí, con el epiplon i aun con la pared abdominal; aun en estos casos despues de abierto un gran absceso peritiflítico se ha encontrado en las autopsias abscesos múltiples entre las asas intestinales, cerca del diafragma, alrededor del hígado i del bazo. Una pequeña parte de estos abscesos se forman por perforacion secundaria del foco peritiflítico primario, pero la mayor parte son la consecuencia directa de las sustancias infecciosas provenientes de la perforacion del apéndice. Los abscesos secundarios por perforacion son mucho mas peligrosos que el absceso primitivo porque se trata en ellos de productos infecciosos desarrollados en el organismo mismo i excesivamente virulentos. Por eso es mui recomendable abrir el foco primitivo tan pronto como sea posible. A pesar de esto mueren algunos enfermos a consecuencia del desarrollo de otros abscesos que podrian evitarse alejando la fuente de la infeccion, es decir, estirpando el apéndice.

Mucho mas urjente es aun la operacion precoz cuando el exudado se estiende a una gran parte de la cavidad peritoneal (infeccion por colibacilo o estreptococcus en los adultos, neumococcus en los niños). El tratamiento directo de semejantes peritonítis difusas, que se estienden a veces del diafragma a la pélvis, ha mejorado mucho en estos últimos años, a pesar del *shock* i de la reabsorcion séptica.

Ademas de los medios adecuados para levantar las fuerzas del paciente se practican, a la derecha i la izquierda, por encima del ligamento de Poupart, incisiones que permitan la estirpacion del apéndice o de sus restos i la colocacion de drenajes adecuados.

Creemos útil esponer sumariamente la técnica de los cirujanos yanquis, conocida jeneralmente con el nombre de método de Murphy, que no contiene ningun elemento nuevo, pero que reposa sobre la esperiencia clínica.

El primer punto de este método es la precocidad de la intervencion, puesto que la abertura del peritoneo es la única probabilidad de salvacion en las peritonítis supuradas agudas. Debe abrirse para dar salida a los líquidos sépticos contenidos en su cavidad ántes de que la infeccion haya destruido completamente la resistencia del organismo.

El segundo punto del método es ser lo mas sobrio posible con la narcósis i emplear de preferencia la anestesia local.

El tercero, operar rápidamente i no dejar salir los intestinos fuera del abdómen. En consecuencia, no debe preocupar la lesion orijinal (apéndice o perforacion), sino cuando se presenta por sí misma al operador i si bastan algunos minutos para remediarla: «entrar lo mas pronto posible al peritoneo i salir mas pronto aun», tal es la fórmula aforística con la cual MURPHY resume su práctica actual que tiende a economizar lo mas posible las fuerzas del enfermo. No emplea ni lavados ni limpieza en seco para estraer el pus; coloca simplemente un grueso drenaje de cauchú. Hasta hace poco existia la conviccion de que la abertura del peritoneo no era sino el primer paso i que se imponia la desinfeccion de la serosa.

Cuando se encuentra una perforacion reciente que no ha provocado aun reaccion peritoneal, es indispensable alejar las materias alimenticias derramadas por medio de una limpieza rápida con gasa esterilizada o un lavado local mui sobrio con agua salada caliente. Cuando al contrario, el peritoneo está en plena reaccion, hai cirujanos eminentes como KOCHER, que recomiendan una limpieza a fondo del exudado por medio de irrigacion de suero a 42° con una cánula arqueada que permita lavar el Douglas i hácia arriba la rejion del hígado, bazo i estómago hasta que el líquido salga completamente claro. Sin embargo, la mayoría de los cirujanos hoi dia no siguen este camino i MURPHY aconseja abstenerse i comportarse «como en presencia de una osteomielítis aguda». Malaxando las superficies inflamadas se activa la reabsorcion de las sepsinas sin al-

canzar jamas la desinfeccion total que es un ideal por encima del alcance del cirujano. En resúmen, es necesario dejar a un lado las antiguas ideas; el pus es la consecuencia de la reaccion de defensa, atestigua una infeccion, pero no es el ajente mismo, alejándolo no se habrá efectuado la desinfeccion, pues los verdaderos ajentes quedan fijos en la serosa peritoneal i el enfermo se intoxicará en seguida con tanta mayor rapidez cuanto mas se haya activado la reabsorcion de las toxinas i disminuido la resistencia del organismo por malaxaciones intempestivas.

El cuarto punto reside en el empleo de la «posicion de Fowler» que consiste en levantar el tronco i la cabeza del enfermo con un plano inclinado movible o una silla colocada debajo del colchon. Se emplea esta posicion aun ántes de intervenir para que los líquidos sépticos se colecten en la pequeña pélvis donde la absorcion es ménos activa que en el resto de la cavidad.

La posicion de Fowler contribuye a escluir de la infeccion las superficies peritoneales sanas o poco atacadas, disminuyendo así la reabsorcion de las toxinas i ajentes microbianos. Al mismo fin tienden la abertura del peritoneo, con una pequeña incision infra-umbilical recomendada por BOUILLY, el taponamiento i el drenaje consecutivo.

El quinto punto consiste en el empleo de inyecciones subcutáneas de serum i enemas a débil presion (1 a 3 litros diarios) a fin de restablecer lo mas pronto posible los movimientos activos del tubo dijestivo paralizado i combatir la reabsorcion. Con el mismo fin puede administrarse dósis fraccionadas de calomel, comenzando desde la octava hora despues de la intervencion.

Los resultados obtenidos por este método por MURPHY i otros cirujanos, son verdaderamente asombrosos; sus estadísticas presentan sólo 4% de mortalidad.

En todo caso es indudable que los progresos jenerales señalados por las estadísticas son debidos sobre todo a la prontitud de las intervenciones.

En 1889, se presentaban como novedades al Congreso frances de Cirujía, los pocos éxitos obtenidos en las peritonítis, i hoi dia la curacion es la regla, pues sólo hai un 10 ó 5% de mortalidad en los casos operados oportunamente. SONNEMBURG, que es una autoridad en la materia, ha presentado una estadística de mas de 1,000 casos, dividida en 2 series, una anterior a 1900, con 24% de curaciones i la otra hasta 1904, con 59%.

La comparacion de estas dos series demuestran ya el progreso realizado. SONNEMBURG condenaba entónces (1904) la evisceracion i los lavados i declaraba que el perfeccionamiento del diagnóstico i el tratamiento precoz permitirian aun mejorar los resultados, lo que segun parece se ha conseguido realizar.

Reseccion del segmento íleo cecal.—Está indicada en los casos de tumores malignos o de tuberculósis del ciego, afecciones que en muchas circunstancias se estienden a una gran parte del cólon ascendente, e invaden los tejidos vecinos, haciendo, por lo tanto, inútil la reseccion. Hai que contentarse con un ano contranatura en el ciego, o lo que es mejor, una anastomósis íleo-trasversal (última porcion del íleon con el cólon trasverso). Cuando el proceso está limitado, la reseccion del segmento íleo cecal, se ejecuta siguiendo la técnica que pasamos a describir.

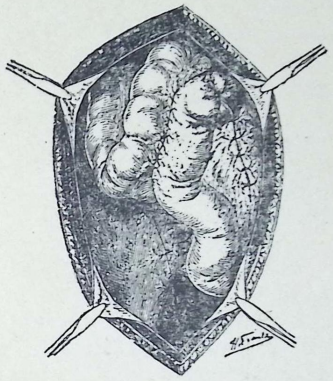

FIG. 198.—ANASTOMÓSIS DEL ÍLEON I DEL CÓLON TRASVERSO DESPUES DE LA RESECCION DEL SEGMENTO ÍLEO-CECAL.

Se incinde la pared abdominal a lo largo del borde esterno del recto mayor desde cerca de las falsas costillas hasta la arcada crural (laparotomía lateral). Practicada la esploracion necesaria se secciona el epiplon mayor cuando adhiere a la rejion cecal.

Se coloca un enterotribo en el íleon en un punto lejano al afectado i se secciona; sus dos cabos cerrados desde luego por la compresion se suturan aisladamente.

Se incinde ahora el peritoneo en el surco que limitan el ciego i la pared lateral del abdómen hasta donde sea menester dividir el cólon ascendente; se prolonga dicha incision por debajo del ciego sobre la fosa ilíaca. Entónces se le comienza a desprender, maniobra jeneralmente delicada, porque se estable-

cen adherencias sólidas entre el ciego i los órganos de la fosa ilíaca que hacen penosa su separacion, tanto mas cuanto que la pared misma del ciego está enferma i se desgarra con facilidad. Es necesario en lo posible, no lesionar los vasos ilíacos i el uréter.

Debe cuidarse el aislamiento del campo operatorio rodeándolo de gasas para no infestar el resto de la cavidad peritoneal.

Se prolonga el desprendimiento del ciego del mesenterio hasta por encima del punto en que se encuentren lesiones relacionadas con la afeccion cecal.

Entónces se le secciona trasversalmente sirviéndose de un anjiotribo i se suturan los dos cabos por separado.

Se prolongan entónces las dos secciones, que se han efectuado sobre el íleon i sobre el cólon a traves del mesenterio tallando así una verdadera cuña que se estirpa con el ciego enfermo.

Es menester ahora restablecer la continuidad del intestino i reconstituir el peritoneo de la fosa ilíaca.

Lo primero se obtiene con una entero-anastomósis látero-lateral, ventajosa porque se trata de segmentos de calibre desigual. La sutura se practica entre el íleon cerca de su terminacion i algunos de los segmentos del cólon, ascendente, trasverso, o aun ese ilíaca, segun sea la estension resecada, prefiriendo hacerla en una de las ténias.

La reconstitucion del peritoneo de la fosa íliaca tiene por objeto evitar futuras adherencias i se practica desprendiendo hácia afuera el peritoneo parietal de la pared lateral del abdómen; otro tanto se hace hácia adentro desprendiendo el peritoneo de la pequeña pélvis, cuidando de separarle del uréter para evitar su acodamiento. Se suturan entónces uno al otro los dos colgajos así aislados que vienen a revestir la fosa ilíaca i suprimir, con ventajas para el futuro, la superficie cruenta desnuda del peritoneo resultado de la intervencion.

Gastrotomía i gastrostomía. — La gastrotomía es la abertura del estómago para estraer un cuerpo estraño. Cuando se trata de grandes cuerpos estraños se forman en dicho lugar adherencias con las paredes del abdómen i hasta resultan flegmones cuya abertura conduce directamente al estómago.

En el caso mas frecuente en que no existen adherencias i en el que se ha reconocido seguramente (radiografía) la presencia de un gran cuerpo estraño, se recomienda una incision vertical

en la línea media que comienza en el apéndice xifoides i termina en un punto medio entre éste i el ombligo. Si el estómago no está retraido, despues de incindida la pared abdominal, se presenta en el campo operatorio fácilmente reconocible por su consistencia característica, la division de los vasos en las curvaduras mayor i menor i su union con el mesocólon trasverso. Se tracciona el estómago hácia fuera rodeándolo con gasas esterilizadas i se le incinde en direccion a su eje mayor, cuidando de ligar inmediatamente los vasos que sangren.

Concluida la estraccion se suturan sus paredes en dos planos i otro tanto se hace con la pared abdominal.

La *gastrostomía* consiste en la formacion de una ffstula estomacal que permita la alimentacion de una manera pasajera o permanente.

En los casos de perforacion de una úlcera estomacal es posible suturar sus bordes a las paredes del abdómen, creando así una fístula temporal en los casos en que el enfermo en colapso necesita una rápida ayuda (POISONNIÉRE). Hai un método para tratar las estrecheces del esófago, el *cateterismo sin fin,* que requiere igualmente la formacion previa de una fístula temporal del estómago que permita el pasaje de un hilo, deglutido por el enfermo i que va a servir de conductor para el paso de los dilatadores. Pero, mucho mas importante i de mas frecuente aplicacion es la fístula permanente en los casos en que es imposible la alimentacion por arriba i ante todo en el carcinoma del esófago. Es posible aun en individuos mui debilitados i caquécticos prolongarles la vida, en condiciones pasables, con una gastrostomía; pero no debe aconsejarse de ningun modo esperar tanto tiempo para la operacion porque en semejantes circunstancias se observan terminaciones fatales debidas a septicemias crónicas, neumónias, insuficiencias cardíacas, o bien porque se producen a consecuencia de dilataciones intempestivas, aun por la misma alimentacion forzada, flegmones periesofájicos, con perforacion secundaria en la pleura, tráquea o aorta. En cambio la gastrostomía precoz presenta la inmensa ventaja de que mui a menudo mejora el estado del paciente *a tal punto que puede deglutir* espontáneamente, debido a que el sitio ulcerado queda en reposo, retrocede la dilatacion superior i se limita la inflamacion de vecindad, llegando a hacerse permeable la estrechez.

La gastrostomía no produce por otra parte mayor molestia si la operacion se practica convenientemente, es decir, si se evita la salida del contenido estomacal por la fístula.

Existen numerosos métodos que bien ejecutados realizan este desideratum.

Con fines didácticos podemos presentar tres métodos alrededor de los cuales existen numerosas variedades.

El de HACKER-FRANK que consiste en la estraccion de una cúpula de estómago que se hace pasar a traves de las fibras del músculo recto, que le forman así un esfínter natural, i viniendo a esteriorizar la abertura de la fístula por encima al nivel del reborde costal, BERGMANN coloca lateralmente la abertura de la fístula al nivel del borde esterno del músculo recto.

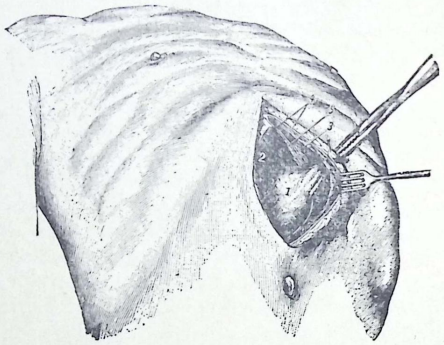

FIG. 199.—GASTROSTOMÍA

Fijacion del estómago a traves del recto anterior.

Este método tiene el inconveniente de que para su ejecucion se necesita que el estómago no esté retraido i como esta circunstancia es difícil de encontrar en los casos de cánceres del esófago, WITZEL ha modificado este procedimiento creando la obturacion de la fístula en el estómago mismo, cuyas paredes suturadas una a la otra en cierto trayecto constituyen un canal que da paso a la sonda. KADER, no forma el canal por el plegamiento de la pared estomacal con la introduccion de un pequeño tubo entre la mucosa i la muscular.

Por último, MIKULICZ ha empleado en su clínica, desde hace muchos años con excelentes resultados, un método semejante al anterior que tiene la inmensa ventaja de ser mas sencillo. En los dos primeros, se hace una sutura del peritoneo parietal con la serosa del estómago, circunscribiendo una mayor o menor porcion de éste, donde se efectúan las manipulaciones posteriores estraperitonealmente. En el método seguido por MIKULICZ se ahorra este tiempo operatorio i se sutura simplemente la masa estomacal en cuatro puntos al peritoneo en el punto en que el tubo emerje del estómago.

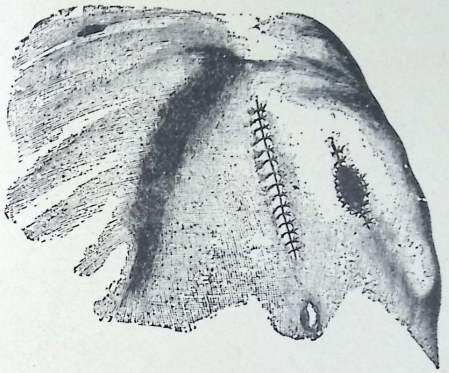

FIG. 200.—GASTROSTOMÍA

Formacion de la fístula gástrica.

Diremos dos palabras sobre cada uno de los métodos cuya descripcion completan las figuras adjuntas.

El método de HACKER-FRANK se efectúa en la clínica de BERGMANN de la manera siguiente: incision en la línea blanca desde el apéndice xifóides hasta un punto situado entre éste i el ombligo. Despues de la abertura del abdómen se busca el estómago situado jeneralmente hácia la izquierda i atras, se estrae una cúpula cuya base fija por medio de suturas sero-musculares al

peritoneo parietal de la pared del abdómen. Una segunda incision de la piel paralela a la primera que corresponde al borde lateral o esterno del músculo recto divide la piel i la aponeurósis de dicho músculo. Por esta pequeña incision introduce el operador una pinza lijeramente curva por debajo, i, si fuese posible aun, entre las fibras del músculo recto para sacarla en la primera incision de la laparotomía como se ve en la figura 199, en la que está representado en 1, el estómago; 2, hígado; 3, recto mayor; 4, su vaina i 5, el peritoneo.

Con esta pinza curva toma el operador el vértice de la cúpula del estómago que conduce, a traves del túnel del recto, hasta su borde lateral, donde la fija alrededor con una sutura seromuscular. Al nivel de la incision cutánea se practica en una parte del estómago así fijado, una pequeña abertura que permita la introduccion de un tubo de drenaje.

Los bordes de esta abertura gástrica se suturan a la piel con algunos puntos. Por fin, se hace otro tanto con la incision de la línea blanca i la operacion está terminada.

Como esta operacion se practica casi siempre en un estómago vacio i retraido, se presenta a menudo la duda de si se tiene en la mano el estómago o el cólon porque los caractéres de las curvaduras mayor i menor, así como la consistencia particular del órgano no son mui manifiestas en estos estómagos retraidos. Insistimos, pues, en otros caractéres diferenciales que permiten salir de dudas, cuales son la division particular de los vasos del estómago, su union con el cólon trasverso lo que permite encontrarle fraccionando el cólon hácia abajo i particularmente hai que recordar que no está recubierto por el epiplon. En casos en que el estómago está mui retraido se puede seguir el epiplon hasta llegar así a la curvadura mayor.

El método de HACKER-FRANK *modificado por* WITZEL es el siguiente: incision vertical a igual distancia de la línea media i el borde esterno del recto izquierdo del abdómen desde el reborde costal verticalmente hácia abajo i terminando por encima de una horizontal que pase por el ombligo. Se dividen la piel, tejido celular i la aponeurósis lo mas adentro posible i se llega al músculo recto que se disocia con la sonda acanalada. Aparece entónces la gruesa aponeurósis profunda que se divide en una estension de unos cinco centímetros lo mas adentro posible, otro tanto se hace con el peritoneo. Se penetra entónces

con dos dedos en el abdómen i se tira el estómago en forma de cono como en el método anterior, se fija al peritoneo parietal

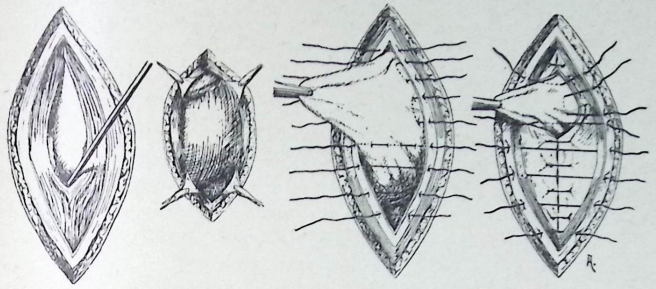

FIG. 201.—GASTROSTOMÍA

Método de HACKER-FRANK

una porcion suficiente de la pared anterior del estómago cercana a la pequeña curva; la sutura continua comprenderá, por parte de la pared abdominal, la aponeurósis i el peritoneo i por parte del estómago la serosa i la muscular.

En este método se esterioriza una porcion mucho mas pequeña de estómago que en el anterior, por lo que es mas aplicable a estómagos retraidos.

Hecho esto se coloca un tubo de drenaje delgado verticalmente sobre la cara anterior del estómago i se suturan de ámbos lados i de una manera continua la serosa i muscular por encima del drenaje en una lonjitud de 3 a 4 centímetros. I en la estremidad inferior se practica una pequeñísima abertura por donde se hunde el drenaje en el estómago en una profun-

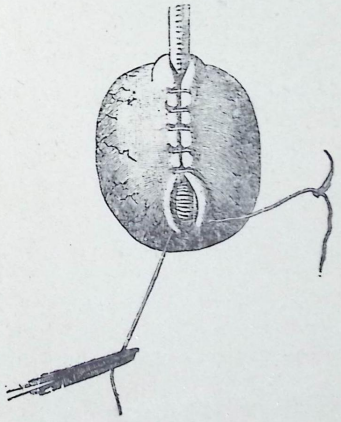

FIG. 202.—FIJACION EN EL ESTÓMAGO DEL TUBO DE DRENAJE

didad de diez centímetros; se colocan finalmente algunas suturas sero-serosas por encima de esta parte inferior del drenaje que está aun a descubierto. En el punto en que el tubo sale superiormente fuera de este canal sero-seroso se sutura el estómago a la herida cutánea. Se reunen los bordes de la herida por encima de esta eminencia del estómago i se colocan arriba i abajo cortos drenajes de vidrio bajo la sutura cutánea. Al suturar la hoja anterior del recto se comprende tambien al estómago lo cual viene a asegurar la fijacion que se ha hecho a la pared abdominal, pues fácilmente cede tratándose de estómagos cuyas paredes estén maceradas. Alrededor del tubo tambien debe colocarse algunos puntos de sutura, de tal modo que éste quede abrazado por la aponeurósis.

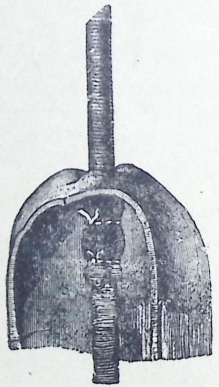

FIG. 203.—El cono estomacal dibujado abierto muestra la formacion del canal por invajinacion.

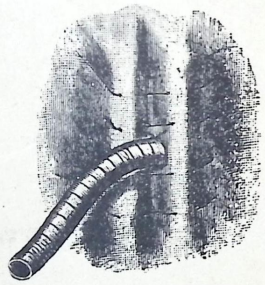

FIG. 204.—GASTROSTOMÍA, SEGUN KADER

Se vierte inmediatamente a traves de un embudo un poco de agua esterilizada para comprobar el correcto funcionamiento del drenaje.

Con este método, mui recomendado por KOCHER, se obtiene un resultado completamente satisfactorio.

Se forma un canal largo i estrecho entre la piel i la abertura

del estómago; dicho canal está convenientemente comprimido por el recto mayor del abdómen, lo que dificulta la salida del líquido fuera del estómago.

KADER ha modificado la formacion de este canal oblicuo de la manera siguiente. Se abre el vértice del cono estomacal, formado como ya lo hemos dicho, con un fino bisturí, cuidando que la mucosa sea comprendida en la incision; se toman sus bordes con dos ganchos finos i se introduce un pequeño tubo (una sonda de Nélaton núm. 16 o 18) que se fija por suturas finas a traves de todo el espesor de la pared del estómago. Impulsando el tubo así fijado, se obtiene la invajinacion de las paredes del estómago en cierta estension, se coloca a un centímetro de distancia una sutura circular en forma de gareta que se aprieta alrededor del tubo. Si se quiere un canal mas largo aun, se aplica una segunda que invajine a la precedente en la misma forma que la anterior.

De esta manera se obtiene un canal de uno a dos centímetros de largo constituido por la pared del estómago e invajinado en su interior, dentro del cual el tubo sitúa perpendicularmente i no paralelo como en el de WITZEL.

EL MÉTODO DE MIKULICZ consiste en una simplificacion de los anteriores.

Se practica en su clínica de la manera siguiente: a traves de una incision sajital epigástrica intrarectal izquierda, como la del método anterior, se estrae un pliegue de la pared anterior del estómago; mas o ménos en el límite del cuerpo i de la porcion pilórica, cerca de la curvadura mayor, se practica una pequeñísima incision, que permita el pasaje de un drenaje del grosor de un lápiz delgado; dividida la serosa i la muscular se facilita la abertura de la mucosa levantándola con dos pinzas. Por dicha abertura se introduce en el estómago en una estension de diez centímetros un delgado tubo de goma que se fija a la herida estomacal con una sutura de catgut. El drenaje, de unos sesenta centímetros de largo, se mantiene cerrado en su estremo libre por medio de una pinza a fin de impedir el reflujo del contenido estomacal. Colocado así el tubo en el estómago se levantan a sus lados dos pliegues de la pared del órgano que se suturan entre sí.

La abertura esterior del canal así formado, que resulta semejante al ya descrito de KADER, se fija con algunos puntos se-

parados al peritoneo parietal. Despues viene la sutura de los músculos, aponeurósis i piel.

Gastroenterostomía. (Esclusion del píloro).—Esta operacion que consiste en la anastomósis de una asa intestinal (duodeno o primera porcion del yeyuno al estómago) fué practicada por primera vez por WÖLFLER (1879) en un caso de cáncer inoperable del píloro con estenósis completa. Desde entónces se han ido multiplicando sus indicaciones operatorias no sólo en los casos de obstruccion del píloro sino tambien en las úlceras del estómago i en las insuficiencias motoras o funcionales de este órgano (gastrectasia, gastroptósis).

Ultimamente se tiende, sin embargo, a preferir la reseccion del estómago en los casos de úlceras. La gastroenterostomía da resultados mediocres o nulos en las dispepsias dolorosas o rebeldes cuando no existe sindroma pilórico; al contrario, en casos de retraccion o espasmo del píloro se puede observar la curacion o una notable mejoría.

¿Cómo obra la gastroenterostomía? Cuando el píloro es absolutamente impermeable no hai lugar a duda: el estómago se vacia por la boca artificial. Pero, cuando el píloro es permeable el estómago tiene una tendencia invencible a espulsar su contenido por ese orificio sin utilizar la boca quirúrjica i, sin embargo, la clínica enseña que en gran número de estos casos la gastroenterostomía mejora considerablemente i cura, a menudo, enfermos de esta naturaleza. Las perturbaciones serian debidas a un espasmo del píloro i la simple talla estomacal lo hace cesar.

En resúmen, la gastroenterostomía, operacion benigna en sí, pues da una mortalidad de 0,6% (KOCHER) o nula (hermanos MAYO), tiene su principal indicacion en la estenósis pilórica debida a cáncer inoperable, lo que permite prolongar la vida del enfermo algunos meses (operacion paliativa); i en las úlceras del estómago cuyo sitio no sea posible precisar. En las úlceras pilóricas, con o sin estenósis, es preferible la reseccion, porque, como lo ha demostrado KÚTTNER, es imposible en muchos casos hacer el diagnóstico diferencial entre una úlcera callosa i un carcinoma.

Ademas la reseccion trasversal de un trozo cualquiera de estómago donde sitúe una úlcera, divide al mismo tiempo los ramos del vago que inervan las paredes del estómago i consecutivamente disminuyen durante largo tiempo la tonicidad del antro i del píloro i aleja, por consecuencia, el espasmo pilórico, que es lo que se obtiene con la gastroenterostomía (PAYR).

Hai dos métodos principales de gastroenterostomía: la anterior, antecólica (WÖLFLER) i la posterior, retro-cólica (von HACKER). Ambos tienen ventajas e inconvenientes que se han tratado de subsanar con algunas modificaciones que han dado oríjen a otros tantos métodos.

GASTROENTEROSTOMÍA ANTERIOR ANTECÓLICA (WÖLFLER). —Consiste en llevar una asa del yeyuno por delante del cólon trasverso i anastomosarla con la pared anterior del estómago.

Este método tiene, aun hoi dia, numerosos partidarios (KOCHER, von BERGMANN) porque es el mas sencillo de todos.

Se practica una incision en la línea blanca desde el apéndice xifoides hasta unos quince centímetros por debajo. Despues de la abertura de la cavidad abdominal se busca el estómago que se presenta fácilmente cuando existe una estenósis pilórica, al contrario de lo que pasa en los casos de estrecheces del esófago. (Véase gastrostomía).

Es conveniente ahora elejir un trozo de intestino delgado cercano al duodeno para acercarse lo mas posible a las condiciones fisiolójicas.

Para obtener este resultado, lo mas sencillo i espedito es colocarse a la derecha del operado (posicion de eleccion) e introducir la mano derecha en el vientre despues de haber levantado el epiplon, cólon trasverso i estómago; a la izquierda del mesenterio se reconoce el riñon izquierdo i, sobre la columna vertebral, la mano coje a ese nivel el asa que parece fija; esta maniobra se ejecuta en algunos segundos, salvo dificultades escepcionales, i se puede asegurar que el asa es la primera yeyunal cuando se siente que está fija al ráquis traccionándola de arriba abajo i de atras adelante o bien de derecha a izquierda Se toma un trozo de esta asa intestinal que diste unos cuarenta centímetros i se lleva de atras hácia adelante pasando sobre el epiplon i cólon trasverso (lo que es fácil gracias a la lonjitud del mesenterio), para colocarla en la cara anterior del estómago.

Como el asa es bastante larga se evita de esta manera la compresion del cólon, que era una de las objeciones a este método.

Una de las grandes dificultades de la gastroenterostomía es asegurar el fácil pasaje de los alimentos del estómago al cabo íleo-cecal del yeyuno. Casi todos los operados, que sucumben en los dias que siguen a la intervencion, mueren porque el contenido del estómago pasaba al cabo duodenal del asa anastomosada para volver nuevamente por el duodeno al estómago.

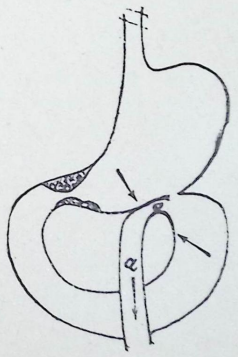

FIG. 205.—CÍRCULO VICIOSO

Las materias i la bílis siguen este mismo camino, i a la autopsia se encuentra el duodeno i el yeyuno, hasta la nueva boca estomacal estremadamente dilatados i el resto del intestino delgado vacío i retraido. El operado que presenta este *círculo vicioso* muere con vómitos incoercibles como en un verdadero estrangulamiento intestinal.

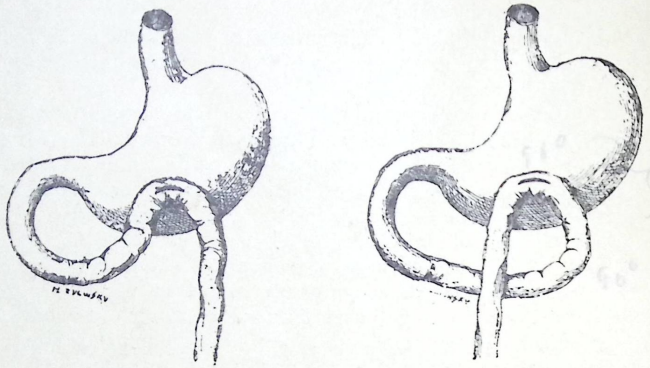

FIG. 206.—ASA YEYUNAL APLICADA DIRECTAMENTE I ASA TORCIDA

Para evitar este grave accidente, el asa yeyunal se fija al estómago en una estension de unos diez centímetros a lo ménos, en direccion oblicua siguiendo el eje del estómago (de izquierda i arriba hácia derecha i abajo) i así se evita la formacion del espolon en la boca intestinal. Ahora para acercarse lo mas posible a la fisiolojía normal de la circulacion gastrointestinal, es menester que los movimientos peristálticos se continúen en el mismo sentido pasando por este píloro artificial, para obtener lo cual, se debe torcer el asa 180°, de tal modo que su cabo periférico o íleo-cecal vaya a la derecha (del lado del píloro); se obtiene así un canal gastroyeyunal isoperistáltico. (Fig. 206).

Se rodea el campo operatorio con compresas asépticas, despues de haber esteriorizado las vísceras (estómago, asa yeyunal) i se hace la fijacion, como lo hemos indicado mas arriba, del yeyuno en una estension de diez centímetros a la pared estomacal anterior (sutura sero serosa). La boca estomacal debe ser grande (seis centímetros).

El resto de la operacion es exactamente igual al que hemos descrito en las anastomósis laterales *(side to side)* del intestino.



FIG. 207.—PROCEDIMIENTO DE BRAUN (GASTROENTEROSTOMÍA CON ENTERO ANASTOMÓSIS)

Una de las *modificaciones* mas importantes a este procedimiento es la introducida por *Braun* i que tiende sobre todo a impedir el círculo vicioso. Consiste en una anastomósis entre el asa aferente i la eferente del yeyuno, a unos quince centímetros por debajo de la boca estomacal. (Fig. 207).

De este procedimiento se deriva directamente el *método* en

Y *de Roux,* segun el principio de la anastomósis término-lateral *(end to side)*. (Fig. 208).

El asa yeyunal que va a anastomosarse, se divide trasversalmente i se implanta en el estómago, cerca de su gran curvadura (cara anterior o posterior, preferentemente la segunda) el cabo distal que viene siendo entónces el asa eferente; el cabo proximal del yeyuno incindido se implanta lateralmente *(end to side)* en el yeyuno por debajo de la boca estomacal (como se ve representado esquemáticamente en la fig. 208)

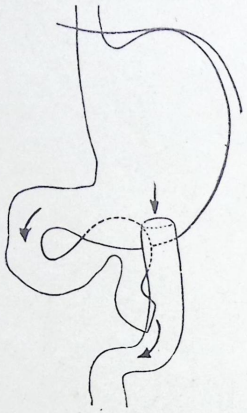

FIG. 208.—PROCEDIMIENTO EN Y DE ROUX

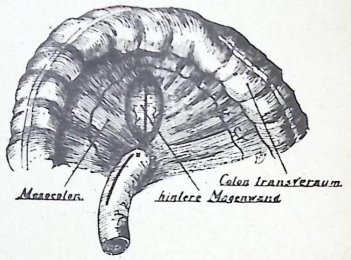

FIG. 209.—GASTROYEYUNOSTOMIA RETROCÓLICA VERTICAL

GASTROENTEROSTOMÍA POSTERIOR RETROCÓLICA.—A fin de impedir la compresion del cólon trasverso, que puede orijinar el método anterior, sobre todo cuando no se ha tenido la precaucion de dejar una larga asa intestinal, *von Hacker* implanta la primera porcion del yeyuno en la pared posterior del estómago pasando por detras del cólon trasverso a traves de un ojal del mesocólon.

La técnica es la siguiente laparatomía mediana que va del apéndice xifoides hasta el ombligo.

Se levantan el epiplon i el cólon trasverso que se colocan en la parte superior de la herida sobre compresas esterilizadas. El

mesocólon trasverso se divide un poco a la izquierda, respetando los vasos, es decir, reconocida la arcada arterial formada por la anastomósis de la cólica izquierda superior, con la cólica derecha superior, se incinde el meso paralelamente a los vasos. Por esta abertura que nos comunica con la tras-cavidad de los epiplones se tracciona una cúpula de la pared posterior del estómago a cuyo alrededor se suturan los bordes del mesocólon dividido, para impedir que posteriormente pueda encajarse una asa intestinal.

Los intestinos delgados se echan hácia abajo i a la derecha, con el objeto de tomar el asa yeyunal mas próxima al ángulo duodeno-yeyunal, (que está situado a la izquierda de la columna). Encontrada ésta, se aplica al estómago, de tal suerte que la estremidad duodenal quede a la izquierda i la cecal a la derecha (isoperistaltismo); ámbos órganos se mantienen fijos con pinzas de bocados elásticos que se colocan en los estremos de la futura línea de sutura; la cual tiene una direccion oblicua hácia abajo i a la izquierda (es casi vertical).

La primera sutura que se ejecuta es sero-serosa, continua, con puntos atras, de unos 8 centímetros de lonjitud, que une la cara posterior del cono estomacal con la cara posterior del asa intestinal. A 4 ó 5 milímetros de esta sutura i a partir de medio centímetro de su estremo derecho se incinden el estómago e intestino, en una estension de 5 centímetros. Con gasa esterilizada se secan los bordes de la incision i la mucosa. Los bordes posteriores se unen con una sutura total, con puntos atrás, que se continúa en los bordes anteriores pero acá en vez de ir de mucosa a mucosa, va de una a otra serosa. En seguida se hace una sutura sero-serosa anterior aprovechando uno de los cabos del hilo con que se hizo la posterior. Por último no queda mas que abatir el cólon trasverso i suturar la pared abdominal en tres planos.

Aun de este método se encuentran muchas modificaciones, lo que indica que tampoco preserva de una manera segura de las complicaciones, sobre todo del círculo vicioso. La mas conveniente es tomar una asa corta porque si el asa aferente es mui larga, sobre todo cuando el estómago es flácido, se forma fácilmente un espolon en la boca intestinal, lo que trae el grave círculo vicioso. Debe tambien buscarse el punto mas declive del estómago para la anastómosis lo que facilita el vacia-

miento; i por último, hacer una anastómosis grande para evitar una estrechez secundaria de la boca.

Todas estas consideraciones se encuentran realizadas en el método descrito por *Kocher* como *gastroyeyunostomía retrocólica vertical.* (Fig. 209).

Se divide el mesocólon en direccion sajital i se practica la anastomósis en el punto mas inferior de la pared posterior del estómago, suturando los bordes de la incision lonjitudinal del intestino a los de la incision trasversal del estómago. La incision en el intestino se practica en el punto opuesto a la insercion del mesenterio i lo mas cerca posible del principio del yeyuno; la del estómago es perpendicular a la gran curvadura i lo mas cerca posible de ella. En éste, como en los demas métodos, se emplean pinzas que aislen el contenido del intestino i se tiene la precaucion de vaciar convenientemente el estómago.

Este método proteje con muchas probabilidades contra el círculo vicioso. Sin embargo, queda siempre subsistente en este, como en los otros procedimientos, el peligro de la úlcera péptica, que se produce en el yeyuno por el pasaje del quimo ácido que no ha sido oportunamente neutralizado.

Ultimamente (1909), *Kocher* ha publicado algunos datos interesantes sobre cirujía del estómago i un nuevo procedimiento, que vamos a presentar en resúmen.

Insiste particularmente sobre el rol del *antro pilórico* (parte del estómago vecina i cercana a la gran curvadura) que no interviene directamente en la secrecion gástrica pero a cuyo nivel se reabsorben las peptonas i atravesando la mucosa dan nacimiento a una sustancia que escita la secrecion de las glándulas de la gran curvadura; insiste mucho tambien, sobre el reflejo que cierra el píloro (reflejo de *Mering*) que se produce cada vez que llega el duodeno un quimo ácido i de donde resulta la evacuacion progresiva i por fracciones interrumpidas del contenido gástrico. Un reflejo análogo persiste aun despues de la gastro *duodenostomía* (operacion que desgraciadamente no puede suplir a la yeyunostomía por dificultades materiales); en este caso la contraccion pilórica es reemplazada por otra anular del duodeno: así no se produce en esta operacion (pero sí en la gastroyeyunostomía) el aflujo brusco del quimo ácido en el intestino (lo que esplica que no se haya observado jamás úlcera

péptica despues de esta anastomósis), i las condiciones de la dijestion quedan normales.

Por otra parte, un conocimiento mas preciso de la motilidad gástrica ha dado útiles indicaciones sobre la mejor situacion de la boca anastomótica. Una boca lonjitudinal, colocada sobre la porcion pilórica inmediatamente vecina a la gran curvadura (antro), se mantiene cerrada durante los períodos de reposo del estómago por la tonicidad de las fibras lonjitudinales que tienden a aproximar sus bordes, i, en el momento de la contraccion gástrica, se abre bajo la influencia de las fibras oblicuas que separan estos mismos bordes sin que las fibras circulares, seccionadas trasversalmente se opongan a esta abertura.



FIG. 210.—ANTROYEYUNOSTOMÍA RETROCÓLICA INFERIOR LONJITUDINAL (KOCHER)

En sus últimas gastroenterostomías, KOCHER ha abandonado los procedimientos de ROUX, de BRAUN i su antiguo propio i emplea una técnica nueva cuyos resultados parecen mui superiores i que consiste en un abocamiento lateral *(side to side)* entre la primera asa yeyunal i un punto del antro pilórico lo mas cercano posible a la gran curvadura; el asa delgada se fija *isoperistálticamente* sobre cierta estension al estómago, por encima i por abajo de la anastomósis; la boca, paralela a la gran curvadura, debe ser mui ancha (seis centímetros a lo ménos, lo que supone una fijacion gastrointestinal de diez centímetros); el abocamiento a la cara posterior del estómago es preferible siempre que sea fácil, pero si presenta algunas dificultades a causa de

adherencias, se recurre sin inconveniente al abocamiento anterior con asa yeyunal larga.

KOCHER no le da gran importancia a la eleccion entre el método de von HACKER (posterior-retrocólico) i el de WÖLFLER (anterior-precólico). La operacion propuesta por él es, en suma, una *antroyeyunostomía lonjitudinal inferior, isoperistáltica con ancha abertura* (fig. 210).

Gastrectomía.—Esta operacion puede ser *total* o *parcial* i es necesario distinguir desde el punto de vista técnico los casos en que la intervencion se limita a estirpar un trozo o una zona situada sobre una de las caras o sobre una de las curvaduras del estómago; aquellas en que se escinde en totalidad un segmento, dejando así dos orificios abiertos (uno del lado del píloro i del duodeno i el otro del lado del cárdias) o cuando se *amputa* el estómago entero con sus esfínteres pilórico i cardíaco. Se trata en estos diversos casos de una gastrectomía atípica (método de CZERNY), de una gastrectomía anular, que cuando comprende el píloro se denomina pilorectomía, i por fin de una ablacion o amputacion total o subtotal del estómago.

Las causas principales que motivan semejantes operaciones son el cáncer i la úlcera del estómago. Hemos dicho ya en el capítulo anterior que hoi se tiende mas i mas a reemplazar la gastroenterostomía por la reseccion en las úlceras del estómago porque es a veces mui difícil diferenciarlos.

Respecto al cáncer gástrico la última porcion del estómago invadida por el neoplasma es la tuberosidad mayor. En la jeneralidad de los casos el tumor nace en la pequeña curvadura a dos o cuatro centímetros del píloro desde donde invade casi siempre el estómago: el duodeno, pocas veces i mui tarde, tanto que cuando está tomado no debe pensarse en una intervencion. Las lesiones se detienen en el límite del tumor mismo del lado de la mucosa, en cambio la submucosa se infiltra mui luego i se observa en ella propagacion del cáncer a mas de tres centímetros del tumor; por lo tanto es necesario incindir en el sentido trasversal del estómago a mas de cuatro centímetros de los límites aparentes del tumor.

Nos contentaremos con describir la técnica de la pilorectomía i la de la ablacion total i subtotal del estómago, siguiendo las indicaciones didácticas i precisas de CUNÉO i DELAGENIÉRE respectivamente.

PILORECTOMÍA.—La primera pilorectomía fué practicada en 1879 en el hombre, por PÉAN. La gravedad de esta intervencion, que da un 25-30% de mortalidad en el cáncer i las pocas curaciones definitivas se deben en gran parte a la época mui tardía en que se operan los enfermos.

La posicion que debe darse al enfermo debe tender a propulsar la columna dorso-lumbar al nivel de la rejion gástrica colocando un rollo en el dorso al nivel de las últimas costillas o bien cuando se puede haciendo uso de una adecuada mesa de operaciones (QUERVAIN).

La operacion comprende tres partes distintas: *esploracion, exéresis* i *reparacion.*

La *esploracion* presenta una importancia de primer órden; debe practicarse con método para no correr el riesgo de comenzar una operacion que en muchos casos no se podrá terminar. La *incision del abdómen,* vertical i a dos centímetros mas o menos a la izquierda de la línea media, para evitar la hoz del ligamento suspensor del hígado, se estiende desde 2 traveses de dedo del apéndice xifoides hasta por debajo del ombligo. Abierto el peritoneo se esplora la cavidad abdominal, se saca afuera el estómago i se aisla con compresas de gasas esterilizadas de las demas vísceras i se da comienzo al exámen para establecer el diagnóstico. En los casos típicos se



FIG. 211.—ESPLORACION DE LA RETROCAVIDAD DE LOS EPIPLONES I PERFORACION DEL LIGAMENTO GASTROCÓLICO EN EL PUNTO EN QUE SE LIGA LA ARCADA GASTRO-EPIPLÓICA.

reconoce fácilmente un epitelioma por su dureza especial, sus placas subserosas un poco levantadas, de coloracion blanquizca, de aspecto rugoso i de contorno irregular i por la difusion de la induracion a lo largo de la pequeña curvadura; pero a veces es mui difícil distinguirle de una antigua úlcera con bordes indurados a pesar de los signos clásicos de ella: coloracion mas oscura de la superficie gástrica, placas subserosas ménos abundantes, mas deprimidas i de contorno estrellado, lesiones de perigastritis mas intensas. En los casos dudosos el exámen de los ganglios tiene un

interes mediocre. Sin embargo, la estirpacion es tanto mas indicada cuanto que se sabe cuán frecuente es que las úlceras antiguas den oríjen a un cáncer.

Es menester ahora precisar la estension de las lesiones. Una mirada sobre la serosa permite comprobar la ausencia del neoplasma; se busca en la superficie del hígado la existencia posible de nódulos de carcinósis secundaria; se debe buscar el grado de estension local del tumor. Son mui importantes la propagacion extragástrica i la infeccion linfática que no pueden apreciarse sino por la esploracion de la retrocavidad, para lo cual se incinde la parte media avascular del epiplon menor. Introducido el índice por esta brecha (fig. 211), se comprueba directamente si el neoplasma

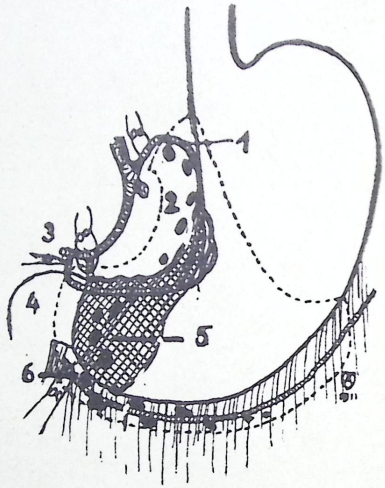

FIG. 212.—ESQUEMA DE LA ZONA SOSPECHOSA EN EL EPITELIOMA DEL PÍLORO

1, coronaria estomáquica; *2*, ganglios de la pequeña curvadura; *3*, arteria hepática; *4*, duodeno; *5*, ganglio retro-pilórico (visto por trasparencia); *6*, ganglio subpilórico. La línea de puntos indica los contornos del segmento que debe estirparse i el sombreado corresponde a los límites aparentes del neoplasma.

adhiere o no al páncreas i a la cara superior del mesocólon trasverso i tambien se aprecia el estado de los ganglios periaórticos, cuya invasion contraindica la exéresis.

Antes de pasar al segundo acto operatorio, es menester recordar la irrigacion del estómago i sus linfáticos, cuyo conocimiento es indispensable para la hemostásis i para la estirpacion total de la parte invadida.

Las arterias provienen de las tres ramas del tronco celíaco (hepática, esplénica i coronaria estomáquica). La hepática, suministra dos arterias: la pilórica, que pasa por delante del píloro, i la gastroepiplóica derecha o gastroduodenal, que pasando por detras, sigue la gran curvadura de derecha a izquierda i se anastomosa con la gastroepiplóica izquierda, rama de la esplénica, que viene en sentido contrario ocupando una posicion análoga. La arteria esplénica suministra tambien al nivel de la tuberosidad mayor los vasos cortos que allí se distribuyen. La arteria coronaria estomáquica, la mas importante de todas, se dirije en su principio hácia el cárdias, siguiendo el borde libre del ligamento gastro-pancreático, despues retrocede siguiendo la pequeña curvadura para anastomosarse con la pilórica.

En su conjunto estas arterias forman al rededor del estómago un círculo completo, de donde parten ramas que se dividen sobre las caras de la víscera i penetran en seguida en el espesor de sus túnicas. Llegan así a la submucosa donde forman una rica red que da oríjen a los ramos terminales e independientes destinados a la mucosa.

Los linfáticos del estómago provienen de las túnicas mucosa i muscular i forman la red subperitoneal, cuya invasion en el cáncer del estómago puede apreciarse como lo hemos dicho. Los linfáticos del píloro i de la rejion que va de la curvadura menor a la mayor desembocan en los ganglios escalonados a lo largo de la coronaria estomáquica. Son siempre invadidos en los cánceres del píloro i aun de otras rejiones del estómago porque reciben los linfáticos de la mayor parte del órgano; su estirpacion es absolutamente indispensable (fig. 212). Los linfáticos de la rejion vecina a la gran curvadura se dirijen a un grupo de ganglios linfáticos que se encuentran situados los unos por debajo de la porcion pilórica del estómago, en el espesor del gran epiplon, i los otros en la cara posterior del píloro cerca de la cabeza del páncreas. La estirpacion de los primeros espone a la lesion de la arcada vascular anastomática del mesocólon i al posible esfacelo del cólon trasverso, i la ablacion de los segundos a lesionar el páncreas, las ramas del tronco celíaco (especialmente la hepática) i aun el colédoco. Los linfáticos de la tuberosidad mayor, poco importantes desde el punto de vista quirúrjico, terminan en los ganglios vecinos a la cola del páncreas. Los linfáticos forman pues tres cadenas que CUNÉO denomina, coronaria estomáquica, gastroepiplóica derecha i esplénica.

La *exéresis* o ablacion de un epitelioma del píloro debe ser hecha conforme a los principios que reglan la estirpacion de todo cáncer: *primero* deben sobrepasarse anchamente los límites del neoplasma; i así del lado gástrico, la seccion deberá pasar a lo ménos 4 ó 5 centímetros del límite aparente del neoplasma i en el duodeno a 3 ó 4 centímetros del píloro. Teniendo presente, que hai tumores, que apénas se manifiestan en la mucosa i sin embargo han invadido gran estension de las demas

capas; *segundo*, es indispensable estirpar el primer grupo ganglionar, i *tercero* resecar en un solo trozo el tumor, los ganglios i las vías linfáticas intermediarias.

La marcha jeneral de la exéresis es la siguiente: liberacion de las curvaduras, hemostásis preventiva de los pedículos vasculares, seccion del duodeno i del estómago.

Se comienza por aislar la pequeña curvadura desgarrando con el dedo la parte media del epiplon menor, perforado ya durante la esploracion. En seguida se libera la gran curvadura seccionando el ligamento gastro-cólico por debajo de la arcada de las gastroepiplóicas que debe estirparse junto con el estómago. Despues de seccionar esta arcada entre dos ligaduras en el punto en que se seccionará el estómago, a la izquierda, se divide el ligamento gastro-cólico de izquierda a derecha, ligando de paso las ramas descendentes de las gastroepiplóicas. Se debe respetar con cuidado el meso-cólon trasverso i velar porque la seccion pase por debajo de los ganglios sub-pilóricos.

Cuando se llega a la vecindad del píloro se levanta el estómago dejando a la vista la cara posterior del canal pilórico i la porcion inicial del duodeno.

Se desgarra entónces con la sonda acanalada el peritoneo que tapiza el ángulo diedro formado por el duodeno i el cuerpo del páncreas i en ese lugar se liga al tronco de la arteria gastro-duodenal. Se desprende en seguida el duodeno del páncreas sobre una estension de unos tres a cuatro centímetros.

Se estirpan los ganglios retropilóricos que allí se encuentren. Levantando el píloro i el duodeno desprendido se determina la formacion de una cuerda constituida por el oríjen de la arteria gastroepiplóica derecha continuacion de la gastro-duodenal. Se secciona esta arteria entre dos ligaduras i se liga al mismo tiempo la vena gastroepiplóica derecha.

Volviendo el estómago a su posicion primitiva se liga la arteria pilórica sobre el borde superior del duodeno en el punto en que se dividirá. La seccion del duodeno se efectúa entre dos pinzas de bocados elásticos previa proteccion del campo operatorio. Si el duodeno va a ser utilizado ulteriormente para una implantacion o anastomósis se obtura provisionalmente con una pinza; en caso contrario se procede de la siguiente manera a su oclusion definitiva, que tiene gran importancia para el éxito operatorio; la semi-circunferencia posterior de la seccion

duodenal, *privada de serosa* se invajina en la semi-circunferencia anterior por medio de una sutura continua total. Esta sutura de oclusion, se cubre con otra sero-serosa que invajine la anterior, como se ve en la fig. 213.

Antes de dividir el estómago es menester concluir la hemostásis ligando la coronaria estomáquica al nivel del ligamento gastropancreático, para lo cual se tracciona el estómago hácia abajo i adelante i se pasa un hilo montado en una aguja de Deschamps a traves de la hoz que forma el ligamento. La seccion gástrica se efectúa entre 4 pinzas anchas de bocados elásticos que se co-

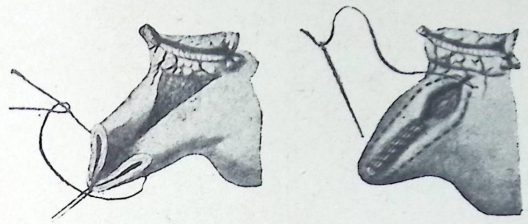

FIG. 213.—OBTURACION DEL MUÑON DUODENAL

locan oblicuamente de izquierda a derecha, (dos en la pequeña curvadura i dos en la grande) abarcando lo mas que se pueda de la pequeña curvadura, sobrepasando siempre el punto en que es alcanzada por los vasos coronarios, de preferencia a ras del cárdias. La oclusion del muñon se hace con 4 suturas superpuestas: una primera continua semejante a la que usan los colchoneros, recortándose con tijeras los trozos exuberantes de mucosa, una segunda sutura continua en espiral, la tercera es una sutura sero-serosa i la cuarta puntos aislados que vienen a afianzar los planos. Cuando se utiliza una porcion de la abertura gástrica para restablecer su union con el intestino es menester dejarla de dimensiones suficientes en la parte inferior de la seccion.

En nuestro curso de cirujía, la reseccion del estómago se efectuó en sentido inverso al descrito, es decir, primero se seccionó i suturó el estómago, habiéndose previamente incindido los dos epiplones i ligado la arteria coronaria estomáquica, enseguida se rechazó a la derecha el estómago seccionado i se li-

garon las arterias gastroduodenal i pilórica i por último se seccionó el duodeno reuniéndose el estómago con el intestino segun el método de Kocher.

La sutura de la pared abdominal se hizo, como de ordinario en tres planos.

La *reparacion*, es decir, la manera de restablecer la continui-

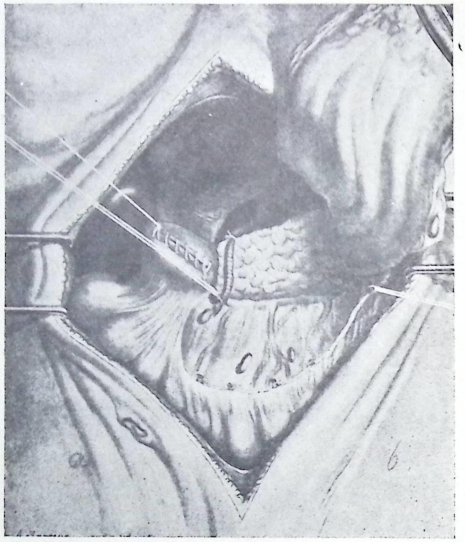

FIG. 214.—OBTURACION DEL MUÑON DUODENAL

dad entre el estómago e intestino se puede practicar de distintas maneras. Los procedimientos típicos son tres:

Primero, la anastomósis duodeno-gástrica, término terminal (BILLROTH I.) fig. 215*a*.

Segundo, la implantacion duodenal gástrica; término-lateral (KOCHER) fig. 215*b*.

Tercero, la esclusion duodenal con gastro-enterostomía látero-lateral (BILLROTH II.) fig. 215*c*, que presenta dos variaciones importantes fig. 215 *d* i *e*.

El BILLROTH I, consiste en la sutura del duodeno a la parte inferior de la abertura gástrica cuya parte superior ha sido cerrada. Este procedimiento bueno, en jeneral, no puede considerarse como método de eleccion porque cuando la reseccion del estómago ha sido estensa es mui difícil la sutura duodeno-gástrica.

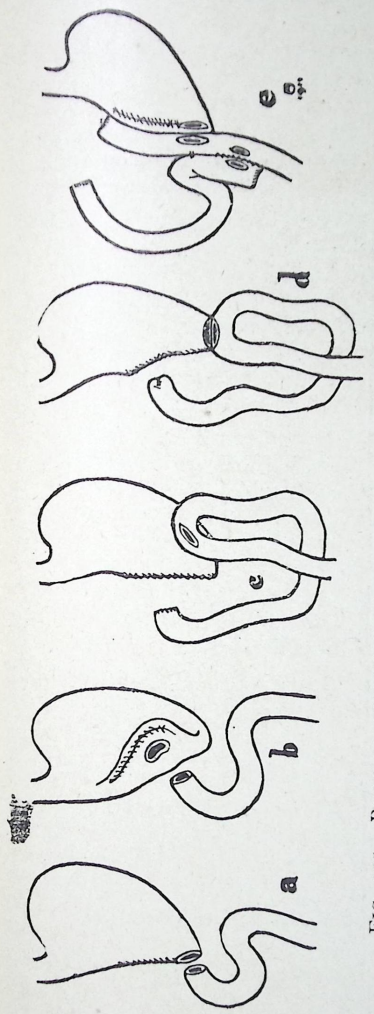

FIG. 215.—RESTABLECIMIENTO DE LA CONTINUIDAD ENTRE ESTÓMAGO E INTESTINO
a) Billroth I; *b*) Kocher; *c*) Billroth II; *d*) Krönlein-Mikulicz; *e*) el mismo modificado

En el procedimiento de KOCHER se cierra completamente la seccion gástricai se implanta el duodeno sobre la pared posterior del estómago para lo cual se atrae hácia la derecha el muñon gástrico haciéndole ejecutar al mismo tiempo un movimiento de báscula para que presente su cara posterior. El duodeno, obturado provisoriamente por una pinza, se lleva hácia la izquierda i se comienza por fijar su cara posterior con una sutura sero-serosa a la posterior del estómago. Se abre en seguida el estómago siguiendo una direccion paralela a la sutura posterior. Se reune con una sutura total oclu-

siva i hemostática la boca gástrica i el orificio duodenal i se concluye la invajinacion del orificio anastomótico con una segunda sutura anterior. Este procedimiento de una técnica reglada i cuyo resultado final es anatómicamente perfecto, es el que cuenta las mejores estadísticas (10% de mortalidad), pero su realizacion es difícil.

En el BILLROTH II se cierran completamente las secciones duodenal i gástrica i se establece una gastro-enterostomía anterior o posterior. Una modificacion importante consiste en utilizar la parte inferior de la seccion gástrica para establecer la anastomósis intestinal (KRÖNLEIN, MIKULICZ fig. 215 *d*).

El procedimiento BILLROTH II, es el mas empleado porque es posible cualesquiera que sea la estension resecada; pero, tiene en su contra los inconvenientes de la gastro-yeyunostomía (círculo vicioso, úlcera péptica).

CUNÉO, propone la siguiente modificacion al procedimiento de KRÖNLEIN MIKULICZ para obviar estos inconvenientes (fig. 215 *e*), al nivel de la parte inferior de la seccion gástrica, se deja un orificio de dimensiones apropiadas como en el BILLROTH I.; se secciona el intestino delgado por aplastamiento a unos veinte o veinticinco centímetros del ángulo duodeno-yeyunal; se cierran las dos superficies de seccion ligando primeramente los cabos e invajinando esta ligadura con una sutura sero-serosa. El cabo distal se anastomosa con el estómago i se practica una éntero-anastomósis lateral *(side to side)* entre el asa proximal i el asa distal. Esta manera de proceder en todo semejante a la gastro-enterostomía en Y de ROUX, es, segun CUNÉO, una de las mejores de aplicar el BILLROTH II, debiéndose preferir, sin embargo, el KOCHER cuando su ejecucion no presente grandes dificultades.

ABLACION TOTAL I SUB-TOTAL DEL ESTÓMAGO.—Se entiende por gastrectomía total la estirpacion completa del estómago; las secciones se sitúan en el duodeno i en el esófago. En las gastrectomía sub-total, que suprime igualmente el estómago en totalidad, por lo menos funcionalmente, la seccion duodenal es la misma, pero se conserva una pequeña zona de la tuberosidad mayor para facilitar la anastomósis con el yeyuno.

Seremos mui breves en la descripcion de este método mui semejante al anterior.

La seccion comienza, en jeneral, por el duodeno despues de

haber dividido el epiplon menor desde el esófago hasta el duodeno lo mas cerca posible del hígado para estirpar todos los ganglios.

Se obtura el duodeno despues de seccionarlo entre dos pin-

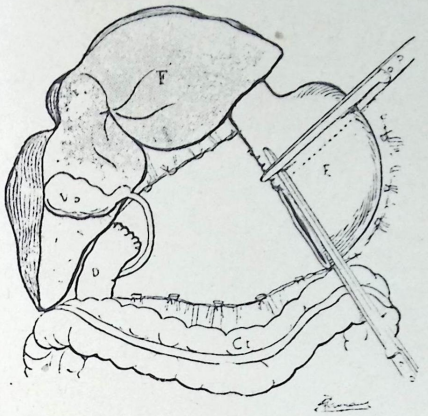

FIG. 216.—RESECCION SUBTOTAL DEL ESTÓMAGO

zas i se levanta el tumor de derecha a izquierda resecando un trozo de epiplon con los pequeños ganglios que contiene; debe cuidarse de no herir los vasos mesentéricos cerca de la curvadura mayor. Se aisla la tuberosidad mayor en casi toda su estension de abajo arriba, no dejando adherida sino una pequeña porcion cercana al esófago i destinada a implantarla en el yeyuno; este acto debe llevarse con prudencia para evitar las desgarraduras de los vasos esplénicos.

El estómago queda adherente sólo al esófago cuya terminacion se aisla con el dedo (escepto en la parte izquierda) desgarrando las fibras musculares que van de sus paredes al orificio diafragmático.

Por suaves tracciones se abaja el esófago hecho así mas accesible i se amputa entre dos pinzas, la proximal, colocada sobre el borde derecho del esófago, siguiendo la direccion de este conducto.

Se determina entónces el punto en que se secciona la tuberosidad mayor i se coloca a este nivel una segunda pinza, de

derecha a izquierda perpendicular a la primera, despues de haber cerrado previamente con una sutura continua la abertura estomacal de arriba abajo hasta el punto de la futura seccion trasversal, como se ve en la fig. 216. Se quita entónces la pinza vertical i se reseca el trozo de la tuberosidad mayor colocado por debajo de la pinza horizontal.

Para restablecer la continuidad del tubo dijestivo, DELAGENIÈRE implanta este muñon cardiaco o esofájico en la primera

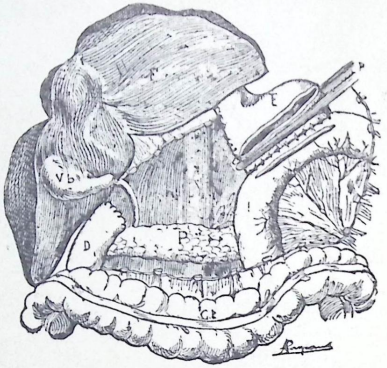

FIG. 217.—GASTROENTEROSTOMÍA POSTERIOR PARA RESTABLECER LA CONTINUIDAD

asa yeyunal pasada a traves de una abertura hecha en el mesocólon, proceder semejante al BILLROTH II (fig. 217).

Los casos de *amputacion total* del estómago son mas raros que los subtotales. La primera operacion verdaderamente confirmada es la practicada por SCHLATTER, ayudante de KRÖNLEIN, en 1897. Se trataba de un cáncer difuso que se estendia desde el cárdias hasta el píloro. SCHLATTER cerró el duodeno i anastomosó la primera asa yeyunal, llevada por delante del cólon trasverso, con la estremidad inferior del esófago despues de haberlo incindido lonjitudinalmente en una estension de centímetro i medio.

Cuatro meses despues la enferma estaba en perfecto estado i se alimentaba sobre todo con leche. RIPPERT examinó trozos

tomados de los dos estremos del estómago amputado i confirmó que eran esófago i duodeno.

En cuanto a la mortalidad operatoria tomando en conjunto las gastrectomías totales o subtotales es de un 39%. Es de esperar que disminuya progresivamente con el perfeccionamiento de la técnica.

Cirujía del hígado i de las vías biliares.—A pesar de que las operaciones en el hígado no pueden practicarse en el cadáver hai afecciones como el absceso hepático i los quistes hidatídicos que son mui frecuentes en la práctica diaria i que requieren algunas nociones sobre su tratamiento quirúrjico; por esto diremos algo sobre ellas.

ESPLORACION DEL HÍGADO.—Describiremos sucintamente la vía subpleural i la vía tras-pleural.

Vía sub-pleural.—Colocado el enfermo en decúbito dorsal, se incinde la piel desde el apéndice xifóides hasta el vértice de la XI costilla, siguiendo una línea paralela al reborde costal i que dista un traves de dedo de éste. Se pone a descubierto la porcion cartilajinosa de las costillas despues de seccionar los músculos pectoral mayor, recto i oblicuo mayor. En seguida con bisturí se incinden: los espacios intercostales; la porcion cartilajinosa de la X i IX, inmediatamente por dentro de la articulacion condro-costal i el de la VIII en tres puntos, que son: por dentro de su articulacion condro-costal, en el punto cartilajinoso que la une a la VII i cerca del apéndice xifóides. Libre ya el reborde torácico se levanta con una pinza i se desprende con el bisturí, de su cara profunda las fibras musculares del trasverso i del diafragma, que despues se incinden; presentándose entónces a nuestra vista la cavidad peritoneal. Se rechaza hácia abajo i adentro el labio interno de la herida i hácia arriba i afuera el labio esterno i se da comienzo a la esploracion del hígado. Terminada ésta se sutura la pared plano por plano.

Vía traspleural.—Se coloca al enfermo en decúbito lateral izquierdo, sobre un cojin que eleva la rejion operatoria. Siguiendo la direccion de la IX costilla i sobre su cara esterna se incinde la piel en una estension de 10 cm., entre las líneas escapular i axilar. En seguida se incinde el periostio de la costilla, se la rujina i se reseca en toda la estension de la herida, pudiéndose hacer lo mismo con la VIII i VII si es necesario. Despues viene la incision de la pleura i diafragma, que en el caso de que el seno costo-diafragmático esté cerrado por adherencias, se efectúa sin tomar ninguna precaucion hasta descubrir el hígado. Al contrario, cuando faltan las adherencias pleurales i peritoneales deben practicarse suturas pleuro-diafragmáticas i del peritoneo al hígado (segun el método descrito mas atras al tratarse la neumotomía) que impiden la irrupcion de pus a la cavidad peritoneal i pleurítica.

ABSCESO HEPÁTICO.—Segun LEGRAND de Alejandría, existe una relacion directa de causa o efecto entre el absceso del hígado o hepatitis supurada i la disenteria amibiana; en cambio, la disenteria epidémica bacilar no tiene repercusion sobre el hígado como factor de absceso.

Las grandes colecciones purulentas son, pues, abscesos disentéricos ami-

bianos i, como la lesion elemental de la *amibiásis* tanto en el hígado como en el intestino disentérico es una necrósis, muerte parenquimatosa (hepatolísis), la palabra absceso no es exacta sino despues que los microbios han hecho irrupcion en el foco.

Los bacterios tienen un rol patójeno secundario, pero una importancia capital sobre la forma clínica, evolucion i pronóstico, segun su especie, virulencia o asociacion. Se encuentran siempre en los abscesos recientes pero pueden desaparecer en los antiguos i el pus es entónces estéril. El foco amibiano primitivo puede quedar aséptico i latente meses i años. constituyendo un lugar de menor resistencia que puede infestarse tardíamente con ocasion de una enfermedad séptica (grippe). El alcohol es la causa predisponente mas importante. Despues de haber evolucionado en el interior del hígado, los abscesos tienden a fraguarse un camino al interior i sus migraciones naturales pueden ser parietales, torácicas o abdominales.

El único tratamiento racional es el quirúrjico. La intervencion debe ser precoz i practicarse cuando se observan los primeros síntomas de la formacion del pus. Debe ser amplia i segun los casos se operará por la vía abdominal o bien torácica con reseccion costal; las punciones deben preceder al acto operatorio. Cuando no revelen la presencia del foco purulento, a pesar de un conjunto de síntomas que den la casi certidumbre de su existencia, se debe recurrir a una laparotomía abdominal o traspleural esploratoria. (BORONOFF, del Cairo).

QUISTES HIDATÍDICOS.—Sumamente frecuentes en la República Arjentina, han aumentado entre nosotros en los últimos años, así como tambien han disminuido los abscesos hepáticos.

Para que se desarrolle un quiste hidatídico en el organismo es necesario injerir un embrion de TENIA EQUINOCOCCUS que arrojado en cualquier órgano adquiere la forma vesicular. Estos quistes, rodeados de una membrana de tejido conjuntivo, *membrana periquística*, desarrollada a espensas del órgano en el cual se aloja, están formados por una membrana esterna, otra interna i un contenido líquido Esta, que tapiza toda la pared interna de la vesícula madre, produce nuevas i numerosas cabezas de ténias. Para obtener una ténia adulta es menester hacer injerir al perro los jérmenes hidáticos contenidos en el interior del quiste, i el parásito para completar su evolucion debe pasar por dos huéspedes: el perro donde vive en estado adulto i un herbívoro donde vive en estado embrionario. Todo quiste hidatídico proviene de un embrion exacanto. Pero, al lado de este ciclo evolutivo del parásito existe otro.

DÉVÉT ha hecho un trabajo completo sobre esta interesante cuestion de la posibilidad de obtener quistes con el injerto de las vesículas hijas i ha demostrado que el parásito equinocócico cuando ha alcanzado el estado de quiste fértil posee *dos modos de evolucion posible.* Al lado del gran clásico (van BENEDEN), existe un pequeño ciclo colateral cuyas revoluciones se completan en un solo huésped i pueden reproducirse indefinidamente. Los resultados prácticos demuestran con toda evidencia que el derrame del contenido hidático en el peritoneo puede dar lugar a quistes múltiples secundarios, que provienen no sólo de los jérmenes macroscópicos (vesículas hijas) sino tambien de los microscópicos (arenilla hidática, constituida por cápsulas prolíjeras i escolex). Este *injerto hidático* o equinococis secundaria, es aceptada hoi por todos los cirujanos.

El tratamiento quirúrjico de los quistes hidatídicos depende de si están supurados o no; en el primer caso, su tratamiento será igual al de los abscesos hepáticos.

Cuando no está supurado el tratamiento se dirije a evitar el injerto hidático por una parte i a obtener, en lo posible, la curacion en plazo breve. Con tal objeto, despues de haber puesto a desnudo el quiste con una incision parietal suficiente, se practica en el quiste *intacto* una puncion evacuadora (1), seguida de inyeccion tenicida (solucion de formol 1%), que se mantiene durante cinco minutos en contacto con la superficie interna del quiste. Se vácia el saco lo mas exactamente posible i se trata el quiste adventicio, para lo cual existen dos métodos: el drenaje del saco despues de su abocamiento a la piel (marsupializacion) i su reduccion sin drenaje.

Este es el método moderno.

LA MARSUPIALIZACION.—Se practica en el caso comun de quiste con desarrollo abdominal de la siguiente manera:

Se abre el peritoneo con una laparotomía media o lateral i aparece el quiste, de color blanco, haciendo hernia entre los labios de la herida; en este momento conviene inspeccionar el hígado para no olvidar otros quistes, dada la relativa frecuencia con que se encuentra la equinococósis múltiple del hígado. Se practica la puncion aspiradora teniendo cuidado de protejer el peritoneo con compresas para evitar la caida del líquido que frecuentemente sale al lado del trócar. Se inyecta la solucion de formol, de que hemos hablado, i una vez vaciada se obtura el orificio de la puncion con una pinza i se tiran hácia afuera las paredes flácidas del quiste. Una ámplia incision de la periquística permite la evacuacion completa del contenido; se estrae la membrana madre con una pinza i se seca cuidadosamente la cavidad con gasa esterilizada. Se sutura entónces la periquística a la pared dejando drenaje en el interior de la bolsa.

Las complicaciones que se presentan durante la curacion son la supuracion, la colerrajia, la hemorrajia, la fistulizacion prolongada i aun la eventracion.

Como la marsupializacion es un método poco brillante en el tratamiento de los quistes asépticos i que ademas de demorar mucho la curacion no está exento de inconvenientes, los cirujanos buscaron otro método, que su-

---

(1) La puncion como medio de diagnóstico cuando se sospeche un quiste de equinococcus tiene graves peligros: la equinococosis secundaria por salida del líquido a traves del orificio de la puncion o la ruptura misma del quiste; ademas, los accidentes de intoxicacion (urticaria, sudores profusos, palidez, pequeñez del pulso, síncope mortal) que pueden atribuirse a una toxoalbúmina i a fenómenos de anafilaxia.

Para ayudar al exámen clínico, que debe preceder a los demas, el de la sangre nos da cuenta de la relacion en que se encuentran las formas leucocitarias, i la comprobacion de una eosinofilia es un signo probable de equinocócis; la investigacion de los anticuerpos es una reaccion específica que ayuda mucho el diagnóstico i por fin los rayos Roentgen permiten todavía completarlo.

primiera este drenaje, para obtener una curacion rápida i por primera intencion: LA REDUCCION DEL SACO SIN DRENAJE (*Thornton*, 1883).

Este método jeneral ofrece cuatro modalidades principales, otros tantos procedimientos, que describiremos sucintamente.

1.º Reduccion del saco sin suturas (proc. de *Hamilton-Roussel*). Puesto en práctica por los cirujanos australianos, este procedimiento tiene grandes peligros que le hacen rechazar definitivamente. Se ha propuesto tambien hacer una reseccion estensa del saco fibroso para suprimir la *cavidad cerrada* en la cual se acumula un derrame de serosidad, favorable para la infeccion; pero tampoco es mas feliz, pues espone a una peritonítis hidatídica o a una biliar post-operatoria.

2.º Reduccion simple con suturas (proc. POSADAS) Una vez evacuado el contenido del quiste se cierran los labios del saco con una sutura de catgut, reforzada si es menester con un segundo plano i se abandona el saco en el abdómen sin fijacion a la pared.

En los casos *favorables* el éxito es de los mas brillantes: la cavidad quística se retrae i desaparece en el hígado i la incision parietal se reune por primera intencion; el enfermo cura así en quince o veinte dias.

Desgraciadamente; con frecuencia se presentan complicaciones, tales son, derrame de serosidad, hemorrájico o bilioso, que trasuda en el interior del saco. A veces tambien se produce una colerrajia intraquística, que puede quedar aséptica o bien llegar a supurar, eventualidad frecuente que se observa en un 30% de los casos.

Un tercer accidente es al aprisionamiento del aire en el saco (neumatósis quística post-operatoria), lo que impide la union de sus paredes i mantiene la produccion de un derrame interno.

3.º Reduccion sin drenaje previa disminucion de la cavidad por medio de suturas (*capitonnage* de P. DELBET).

Se aproximan las dos paredes opuestas del saco adventicio evacuado con dos o tres puntos de sutura de catgut; se cierran en seguida los labios con sutura continua, i se le reduce sin fijarlo a la pared.

Tiene la ventaja de impedir o a lo ménos de limitar la produccion de los derrames hemorrájico, seroso, bilioso o gaseoso en el saco suturado.

4.º Reduccion sin drenaje con fijacion metódica a la pared (proc. de LLOBET-VARSI).

Los procedimientos anteriores esponen al derrame de pus i de bílis en la cavidad abdominal. Este consiste en suturar metódicamente los labios del saco al peritoneo parietal i en cerrar en seguida estraperitonealmente los labios. De esta manera, la cavidad del saco queda completamente estraperitoneal i yustaparietal, de modo que si supura basta con cortar las suturas superficiales para obtener la marsupializacion.

En resúmen pues, podemos decir, que hai dos métodos jenerales: la marsupializacion clásica i la oclusion del saco con fijacion metódica de la pared (quistopexia).

Operaciones en las vías biliares.—Este capítulo de la cirujía ha sido una adquisicion de los últimos años. La antigua concepcion del cólico hepático como proceso puramente mecánico debido al enclavamiento del cálculo en los conductos biliares a consecuencia de las contracciones de la vesícula i el doloroso cólico consecutivo han quedado ya en segundo término. Hoi dia se considera como síntomas secundarios para el diagnóstico de la litiásis biliar el icterus i la presencia del cálculo en las deposiciones. La patojenia i la patolojía de semejante afeccion se basan ahora en otros hechos.

La sola presencia de un cálculo en la vesícula no significa una enfermedad i debemos distinguir claramente entre portadores de cálculos i enfermos de litiásis. Nuestra terapéutica quirúrjica va encaminada, no al cálculo biliar mismo sino a los procesos inflamatorios de las vías biliares. La medicina interna tiene que ocuparse con frecuencia de portadores de cálculos; en cambio, la cirujía casi siempre de *enfermos de cálculos*. La primera, dirije sus esfuerzos para obtener una latencia del cálculo, lo que obtiene en un 80% de los casos; los 20% restantes entran en el dominio de la cirujía que no se contenta sólo con obtener la latencia sino que dirije sus esfuerzos a la curacion radical.

Dada la importancia del tema que tratamos nos vamos a permitir una corta esposicion clínica.

La vesícula biliar está sujeta a cambios en su posicion por la forma, el volúmen del hígado i por las adherencias con el intestino. Cuando existe obstruccion del cístico por un cálculo puede alcanzar el tamaño de una cabeza de niño i hasta hacer pensar en un tumor del ovario (hidropesía de la vesícula); por el contrario, a consecuencia de repetidas inflamaciones puede sufrir procesos que la reduzcan al tamaño de una cereza. Sus paredes son tan delgadas a veces que dificultan las suturas, pudiendo alcanzar en otras ocasiones el espesor de un centímetro.

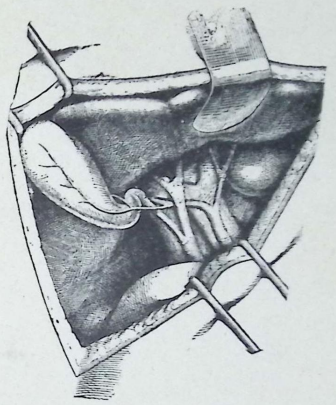

FIG. 218.—ASPECTO DE LA REJION INFRA-HEPÁTICA EN LA POSISION OPERATORIA ADECUADA. (Lordósis operatoria dorso-lumbar).

Es mui importante para su correcta estirpacion (colecistectomía) recordar que la vesícula está irrigada por la arteria cística cuyo conocimiento exacto es uno de los puntos capitales para evitar hemorrajias post operatorias a que los ictéricos están especialmente espuestos. Segun los trabajos recientes (GOSSET, DESMARETS i RIO BRANCO, 1911) existen dos tipos de arterias císticas: las cortas i las largas. A las primeras pertenece el tipo de la arteria cística clásica que es la mas frecuente; nace de la rama derecha de la hepática un poco por delante o inmediatamente despues de su entrada en el hilio; tiene uno i medio a dos centímetros, desciende abajo i a la derecha hácia el cuello de la vesícula, donde se divide en dos ramas superior e inferior destinadas a las caras correspondientes del órgano. En la mayoría de los casos la o las arterias císticas abordan la vesícula en la vecindad de su cuello.

La arteria hepática está situada a la izquierda i paralelamente al colé-

doco i en un mismo plano, en tanto que la vena porta lo está en uno mas profundo.

RIEDEL, distingue dos formas de icterus en la colelitiásis, uno inflamatorio, producido por la tumefaccion de la mucosa de la vesícula que se estiende al colédoco i hepático e impide la salida de la bílis, es pasajero i de poca intensidad i un icterus litójeno, debido a la obstruccion del colédoco por cálculos, es intenso i de mayor duracion.

La causa mas frecuente de las inflamaciones de la vesícula i de los conductos biliares son los cálculos i algunas enfermedades jenerales (tífus, cólera, disenteria, piohemia) i los traumatismos.

La inflamacion se localiza ya sea en la vesícula (colecistítis) ya en los grandes conductos biliares (anjiocolítis) ya en sus finas ramificaciones (anjiocolítis difusa). La inflamacion puede ser serosa, fibrinosa, purulenta o gangrenosa i segun sea, dominarán así los síntomas jenerales de infeccion sobre los locales.

Circunscrita la inflamacion a la vesícula, el hígado apénas está alterado, en tanto que en la anjiocolítis aumenta de volúmen. El dolor en la colecistítis se localiza en la vesícula, en la anjiocolítis es difuso i se estiende a todo el hígado.

El icterus falta jeneralmente en la colecistítis i se presenta en la anjiocolítis, en cuyo caso tambien la fiebre es mas intensa.

El tumor formado por la vesícula, cuando no hai adherencias, es movible, se deja elevar o bajar i sigue los movimientos respiratorios, no se puede retener en la espiracion, síntoma diferencial importante con un riñon movible o un tumor del estómago e intestino.

Como decíamos, los cálculos producen molestias cuando son muchos i mui grandes i jeneralmente cuando causan inflamaciones de la vesícula o cuando se oponen a la salida o entrada de la bílis. NAUNYN, que se ha ocupado mucho de esta materia, atribuye la inflamacion a la migracion de microorganismos (bacilus coli) del duodeno a la vesícula, orijinando un verdadero reblandecimiento de su mucosa con secrecion serosa i purulenta.

La inflamacion de la mucosa puede propagarse a la muscular i de ahí a la serosa dando oríjen a adherencias.

El edema de la mucosa, consecutivo al catarro, produce la obliteracion del cístico, la bílis no penetra ya a la vesícula i en cambio su mucosa suministra mucus que se acumula produciendo la hidropesía i si este proceso infeccioso continúa se produce una colicistítis supurada.

Cuando el cístico se desobstruye porque cesa la inflamacion o porque el cálculo obstruyente vuelve a la vesícula o pasa al intestino a traves del colédoco, la colelitiásis entra en su período de latencia; en este estado, si vuelve nuevamente a inflamarse, no se presenta otra vez la dilatacion de la vesícula porque sus paredes engrosadas se retraen i en estas condiciones puede existir un empiema sin que el cirujano perciba el tumor; sólo el dolor a la presion pone en vías del diagnóstico.

Cuando el cálculo abandona el cístico i se encaja en el colédoco, la afeccion se hace mucho mas grave. El colédoco sufre las mismas alteraciones que la vesícula i la inflamacion se propaga no sólo a su vecindad, produciendo adherencias con el estómago e intestino, sino que tambien perturba la circulacion biliar i produce anjiocolítis purulentas difusas, abscesos del

hígado. Esta inflamacion del colédoco es tambien causa de pancreatítis crónica intersticial i de tumores malignos.

Las indicaciones operatorias i el procedimiento que se emplee están sujetos al sitio de la afeccion, que puede estar limitada a la vesícula biliar i cístico (reservorios) o bien al colédoco i hepático, conductos biliares propiamente tales. En el primer caso hai dos métodos que son el uno conservador i el otro radical, la cistostomía i la cistectomía. En el segundo, se emplea la coledocotomía con drenaje del hepático u operacion de KEHR, que combinada con la cistectomía constituye la operacion radical.

Hai cirujanos (WINIWARTER), para quienes el diagnóstico del cálculo biliar trae envuelto la intervencion como tratamiento. Otros, por el contrario, operan sólo cuando los trastornos hepáticos ponen en peligro la vida, i aconsejan a sus enfermos someterse a un tratamiento médico prolongado. Como consecuencia de esta espectacion se producen a menudo perturbaciones en la vesícula i en su vecindad, como son las estrecheces inflamatorias del hepático, la pancreatítis intersticial crónica, las adherencias a los órganos vecinos, las anjiocolítis i el carcinoma de la vesícula.

KEHR, KÖRTE, RIEDEL i otros, piensan que la operacion no debe retardarse por mucho tiempo; que lo mejor es operar cuando el cálculo se encuentra todavía en una vesícula fácilmente accesible. En efecto, si bien es cierto que la medicacion interna consigue disipar en muchos casos la inflamacion, causa del cólico, i hacer entrar la enfermedad en un período de latencia, no hai que olvidar tampoco que se pierde así a veces el momento mas propicio para intervenir, pues es mui fácil apreciar justamente, sin abrir el abdómen, el grado de inflamacion de la vesícula, sus adherencias, etc. La operacion en cambio hace desaparecer la inflamacion i tiene la ventaja de estraer todos los cálculos, sin peligro de que posteriormente sean arrastrados al cístico i colédoco.

Los grandes peligros directos de la colelitiásis abandonada a sí misma son la perforacion de la vesícula por una parte i la anjiocolítis con icterus crónico i colemia por otra.

La operacion está indicada en los casos siguientes:

1.° En la colecistítis aguda supurada, en la obstruccion crónica del colédoco i en la obstruccion crónica del cístico, casos en los cuales la medicacion interna ha sido infructuosa i hasta perjudicial i en que los peligros de la intervencion son mucho menores que los de la espectacion.

2.° En los casos en que el tratamiento medicamentoso, dietético i balneario ha sido empleado inútilmente i siempre se repiten los cólicos ocasionando la pérdida de la nutricion. A menudo estos enfermos se hacen morfinómanos i la operacion, que aleja el mal, es tambien el remedio de de la morfinomanía.

Cuando se presenta un síntoma positivo, tumor de la vesícula, aumento de volúmen del hígado, icterus, debe resolverse en el acto la operacion. Pero es necesario tener siempre presente que el exámen directo es a menudo negativo i que la anamnésis i el curso de la enfermedad desempeñan un rol importante en este sentido.

3.° En los casos de perturbaciones producidas por las adherencias, que a veces ocasionan tales dolores que el enfermo mismo reclama la intervencion. Se deben a restos de peritonítis circunscritas entre la vesícula i una parte del intestino, pudiendo llegar a producir la estenósis pilórica o

duodenal, el ileus, etc. Jeneralmente no son palpables i se opera tomando en consideracion los dolores.

4.º Cuando se sospeche un carcinoma (tumor duro de la vesícula), una perforacion o bien la produccion de pus alrededor de las vías biliares. Desgraciadamente un diagnóstico oportuno es difícil, casi imposible, i por eso resultan infructuosas las intervenciones en las anjiocolítis.

En la obstruccion aguda del colédoco es posible la salida del cálculo por las vías naturales i, quedando libres los restantes contenidos en la vesícula pueden entrar en latencia, una vez pasada la inflamacion. Pero si se presenta fiebre i el estado jeneral se empeora (anjiocolítis) debe operarse (drenaje del hepático).

MÉTODOS OPERATORIOS.—El mas sencillo es la *colecistostomía* en un solo tiempo. La incision que se practica para llegar a la vesícula varia segun los casos i tambien segun los operadores.

KOCHER emplea una trasversal oblicua que empieza en el músculo recto a unos cuatro o seis centímetros por debajo del reborde costal i paralela a éste en una estension de diez centímetros. Despues de dividir la aponeurósis superficial i la del oblicuo esterno aparece el recto cuyo borde se incinde en mayor o menor estension; se ligan la epigástrica i los ramos musculares. En el borde esterno de la herida se seccionan los músculos oblicuos esterno e interno, i por último, ántes de llegar al peritoneo, hai que hacer otro tanto con el trasverso i la aponeurósis.

BERGMANN, KEHR i otros se sirven, por regla jeneral, de una incision vertical que siga las fibras del recto o bien su borde esterno segun la situacion del tumor. Se aconseja separar las fibras musculares desgarrándolas i emplear el cuchillo sólo en las inserciones tendinosas.

Abierto el peritoneo, es mui importante, ántes que todo, orientarse exactamente en la rejion, i para esto es menester colocar convenientemente al enfermo: acostado de espaldas se introduce un espeso cojin al nivel de las vértebras dorsales para rechazar hácia adelante la parte inferior del tórax. En esta posicion los intestinos deslizan hácia la parte inferior del abdómen. La cara inferior del hígado con los órganos del hilio se pone entónces a la vista. Este cojin, que desempeña un rol importante en la cirujía de la rejion, ha sido empleado sistemáticamente por el cirujano ingles MAYO ROBSON i debe tener 45 cm. de lonjitud, 15 de ancho i 9 de espesor.

Esteriorizada la cara inferior del hígado, los ayudantes rechazarán con compresas el píloro i el duodeno hácia abajo i el hígado hácia arriba, de modo que la vesícula i el ligamento hépato-duodenal sean accesibles. Se llena la cavidad abdominal al rededor del campo operatorio con compresas de gasa (humedecidas, si se quiere, con solucion normal de suero), a fin de impedir que caiga en el peritoneo la mas mínima cantidad de bilis. Se aspira con una buena jeringa el contenido de la vesícula i se la incinde en una estension que permita la introduccion del dedo (2 a 4 centímetros). Cuando es grande i movible se puede sacar por la herida, incindirla i vaciar su contenido fuera del peritoneo.

Los labios se mantienen abiertos con dos hilos para secar con



FIG. 219.—POSICION DEL OPERADO (Lordósis operatoria dorso-lumbar)

gasa su interior i estraer los cálculos con pinzas o cucharillas romas.

Despues se revisa cuidadosamente el cístico, recorriéndolo con los dedos (pues no hai que contar con el sondaje), i, si se encuentra un cálculo encajado, se trata de hacerlo retrogradar hácia la vesícula; si esto no se consigue, hai que recurrir a la *cisticotomía* incindiendo el conducto donde está el cálculo i de preferencia en un punto que consecutivamente adhiera al híga-

do. Se cierra la herida con una sutura sero-muscular, que no abarque la mucosa. Para mayor precaucion se coloca un drenaje de gasa que sirva igualmente de tapon en el sitio de la sutura.

Siguiendo la técnica de la cistostomía, se fija la abertura de la vesícula en toda su circunferencia al peritoneo parietal con una sutura que no comprenda la mucosa. Se puede cerrar ántes una parte de la abertura, dejando sólo el espacio suficiente para dar cabida al tubo de drenaje que vendrá a desembocar en un frasco con solucion antiséptica en donde se derramará la bílis.

No es conveniente fijar la vesícula al músculo recto o la piel, porque, como lo hace notar KEHR, se produce la traccion del cístico, i consecutivamente una dobladura del colédoco, causa de fístulas biliares completas. Ademas, podríamos agregar una observacion que terminó fatalmente (peritonitis aguda) por desgarradura de la vesícula fijada al músculo, con los esfuerzos de vómitos.

Se recomienda en la fijacion de la vesícula al peritoneo parietal dejar largos los hilos para poderlos sacar completamente a los diez o doce dias; si quedan en la vesícula, podrian dar lugar a nuevas incrustaciones.

Algunos cirujanos han propuesto cerrar la vesícula con una doble fila de suturas i abandonarla en la cavidad peritoneal. Esta operacion se llama *colecistotomía ideal* BERNAYS, o *cistendise* (COURVOISIER). Para practicarla se necesitaria que la bílis fuera clara i sin sospecha de infeccion, las paredes de la vesícula sanas i su conducto permeable.

Para evitar el que puedan romperse las suturas por replecion de la vesícula i derramarse así la bílis en plena cavidad peritoneal, se ha modificado el procedimiento, fijando la parte suturada estraperitonealmente: *cistopexia* (CZERNY).

Ni la colecistomía ideal, ni la cistopexia, constituyen procedimientos prácticos ni recomendables; no son, pues, procedimientos de eleccion. Desde luego, es difícil que en la práctica se reunan todos los requisitos exijidos para dicha operacion. Ademas, se opera en jeneral vesículas inflamadas i el drenaje es entónces la mejor garantía de éxito. Es mui comun tambien que, aun despues de una prolija revision, queden cálculos en las válvulas.

La fijacion (colecistostomía) de una vesícula aumentada de volúmen i fácilmente accesible no presenta mayores dificultades; en cambio, cuando

es pequeña, retraida, arrugada, constituye una operacion casi imposible. Para estos casos podemos servirnos del método propuesto por RIEDEL, o bien el de POPPERT, conocido con el nombre de drenaje impermeable de la vesícula.

RIEDEL aconseja desprender el peritoneo parietal del borde de la herida i llevado al encuentro de la vesícula para fijarlo en su serosa, formando así un embudo.

El procedimiento de POPPERT, recomendado por BERGMAN, permite la revision del cístico, es aplicable aun en los casos mas difíciles i evita la persistencia de fístulas debidas a tracciones del colédoco.

Se procede de la manera siguiente: despues de poner a descubierto la vesícula, se rodea cuidadosamente con gasa, se aspira su contenido i se la incinde. Demostrada la impermeabilidad de los conductos biliares, se introduce en la vesícula una gruesa sonda de Nélaton, que se fija en uno de los ángulos con una seda que atraviesa toda la pared i una parte de la sonda; se anuda, disminuyendo así el largo de la incision i se sacan los cabos junto con la sonda fuera del abdómen. Si la vesícula está relativamente sana, se cierra completamente con sutura sero serosa; si nó, se afrontan simplemente sus labios con unos cuantos puntos de seda cuyos cabos se sacan al esterior.

Tanto el tubo como los hilos se rodean de tiras de gasa yodoformada que aseguran el drenaje. Por último se suturan los planos de la incision abdominal, dejando sólo unos dos centímetros, espacio suficiente para el tubo, los hilos i las tiras de gasa.

Despues de unos cinco dias se movilizan las gasas i se retiran sólo a las dos o tres semanas, cuando ya las adherencias son perfectamente firmes. El tubo se desprende por sí solo o bien se le tracciona lijeramente a las tres semanas para retirarlo; cuando hai sospechas de anjiocolítis es conveniente conservarlo en su lugar hasta ocho semanas.

Ademas de las ventajas ya apuntadas, POPPERT agrega que con su método se evitan las hernias post-operatorias i las perturbaciones producidas por adherencias que pueden observarse cuando se sutura la vesícula al peritoneo parietal. Por último, recomienda su proceder aun en los casos en que sea necesario abrir el colédoco por obstruccion calculosa.

La cistostomía ha sido durante largo tiempo la operacion de eleccion (1% de mortalidad), pero ha perdido ya gran parte de su importancia debido principalmente a las redicivas (12,9%) i ha cedido su lugar a la cistectomía, que permite combinarla con el drenaje del hepático en los casos graves de infeccion. No hai duda que la cistectomía deberia haber suprimido la cistostonía sino fuese mas dificultosa en su técnica i tuviese mayor mortalidad (3%). Cuando por un motivo de importancia es menester renunciar a la intervencion radical, la cistostomía puede tambien dar buenos resultados.

La *colecistectomía*, ejecutada primero por LANGENBUCH, requiere una incision mas estensa que la cistostomía. En esta

operacion se estirpa la vesícula i su contenido sin abrirla, como si se tratase de un tumor. El éxito de la intervencion está en relacion con la precocidad con que se ejecute. Debe preferirse la incision ondulada de KEHR que comienza inmediatamente por debajo del apéndice xifóides, desciende sobre la línea xifo-umbilical, en donde se oblicúa hácia abajo i a la derecha, secciona el músculo recto de ese lado hasta su tercio esterno i desciende lonjitudinalmente a traves de sus fibras hasta debajo del ombligo. Tiene una serie de ventajas: sacrifica escasos manojos musculares, da poca sangre, respeta en gran parte los nervios i sobre todo ofrece un campo operatorio considerable, lo que agregado a la lordósis operatoria dorso-lumbar que se obtiene con el cojin de MAYO-ROBSON, permite operar en condiciones ventajosas.

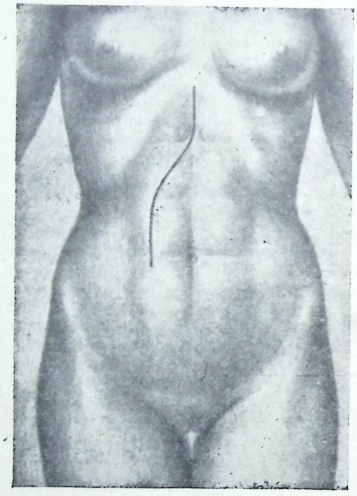

FIG. 220.—TRAZADO DE LA INCISION ONDULADA DE KEHR

Esta facilidad operatoria aumenta con la esteriorizacion del hígado, maniobra que consiste en hacerlo bascular atrayéndolo en parte hácia afuera, de tal modo que la cara superior del órgano mire hácia adelante i a la izquierda. Esta báscula, que pone a la vista toda la rejion del hilio, no siempre es posible desgraciadamente.

Una vez incindida la pared abdominal debe protejerse cuidadosamente la rejion con gasa i buscar en seguida la vesícula que, cuando está libre aparece pronto una vez levantado el borde anterior del hígado; en cambio, cuando está oculta por adherencias se debe buscarla siguiendo la cara inferior del hígado una vez desprendidos los órganos que adhieren a su borde anterior.

Se separan fuertemente los labios de la incision parietal, el cólon trasverso i el estómago son mantenidos por compresas, el hígado basculado muestra su cara inferior, donde aparece la vesícula mas o ménos voluminosa. Sin incindirla *se la tracciona lo que permite seguir el cístico* i llegar a la confluencia con el hepático.

Dos puntos importantes deben considerarse en la técnica de la colecistectomía; la mejor manera de practicar fácil i rápidamente el desprendimiento de la vesícula i la hemostásis de su

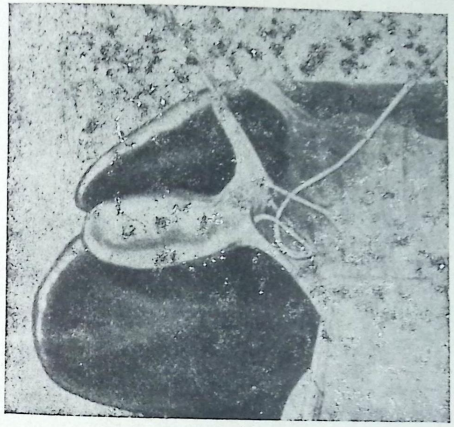

FIG. 221.—COLECISTECTOMÍA RETRÓGRADA, LIGADURA DE ARTERIA CÍSTICA DOBLE

pedículo vascular. Para realizarlos existen *dos métodos*, el desprendimiento de abajo hácia arriba, comenzando por el canal cístico que se tracciona hácia afuera lo que permite ligar exactamente la o las arterias císticas cualesquiera que sea su tipo anatómico, i que presenta, ademas, la ventaja de realizar una descorticacion subserosa de la vesícula, colecistectomía retrógrada preconizada en este último tiempo por GOSSET, MAYO i MOYNIHAN; i el método que desprende i aisla la vesícula comenzando por el fondo, de arriba abajo hasta el cístico que se secciona lo mas cerca posible del colédoco, ligando previamente el pedículo arterial que se hace palpable por una lijera traccion de la vesícula a la derecha i abajo.

El primero de los métodos presenta reales ventajas, pues permite ademas de la hemostásis la peritonizacion exacta de las superficies cruentas; en cambio cuando existen adherencias es mui difícil el realizarlo i hai que contentarse con el desprendimiento de la vesícula a partir del fondo, lo que provoca a veces una hemorrajia del tejido hepático, pues el cirujano por no herir la vesícula penetra en él.

La colecistectomía de arriba abajo tiene ademas los siguientes inconvenientes: seccion de las ramas de las arterias vesiculares durante el desprendimiento del fondo, i en segundo lugar la desviacion que puede sufrir el colédoco si se tracciona demasiado la vesícula en el momento que se va a efectuar la ligadura i seccion del cístico; puede aun comprometerse la pared del colédoco.

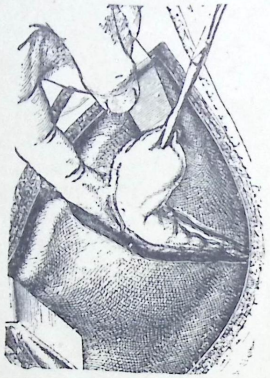

Fig. 222.—Colecistectomia de arriba abajo

El procedimiento de eleccion que debe usarse en el desprendimiento de la vesícula, es el de atras adelante, cuya técnica es la siguiente: se descubre el cístico, por la vía mas segura que es siguiendo el colédoco; con este fin el ayudante baja el ángulo duodenal por encima del cual se ve un cordon tenso que es el colédoco. Con el dedo se desgarra la hoja peritoneal que lo cubre, con el bisturí se incinde la lámina peritoneal que sigue su lado esterno, i se esplora con la sonda acanalada. Una vez encontrado el cístico se le denuda como una arteria, se liga con ayuda de una aguja de Deschamps i se secciona. Se tracciona hácia afuera el cístico, que se ha tomado con una pinza de Kocher en el momento de la ligadura, i tenemos a la vista el pedículo vascular de la vesícula que se liga con catgut en un solo tiempo. Por último se desprende la vesícula, tomando el cirujano, con su mano izquierda, la vesícula i la pinza que oclusiona el cístico i con el índice de esta misma mano se la denuda de atras adelante, miéntras tanto la derecha, armada de una tijera

secciona el meso vesicular cuyas dos hojas se suturan en seguida.

La mejor manera de cerrar el muñon del cístico i evitar la salida de las bílis es la simple ligadura con catgut a condicion de que sea cortado a ras del colédoco.

Para mayor seguridad se puede dejar un drenaje durante unos ocho dias, drenaje que Gosset propone en los casos en que sea posible recubrirlo con un revestimiento peritoneal (drenaje sub-seroso).

La operacion de eleccion para la litiásis de las vías biliares principales consiste en la coledocotomía con drenaje del hepático i colecistectomía complementaria (operacion radical de Kehr) cuya mortalidad real inmediata alcanza a un 12,55%, término medio (2,9 a 34%) mui poco elevada si se considera la gravedad de la infeccion, de la anjiocolítis con sus complicaciones, hemorrajia, infeccion jeneral, miocardítis, complicaciones pulmonares.

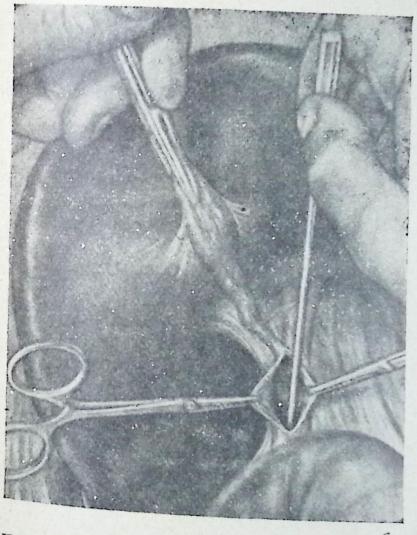

Fig. 223.—Esploracion del colédoco

Ya hemos descrito la manera de poner a la vista la cara inferior del hígado con su hilio i la vesícula biliar que nos permite, siguiendo el cístico, abordar el colédoco. El operador puede igualmente desde el cístico llegar con el índice izquierdo al hiato de Winslow i levantando su borde reconocer la vena porta i la arteria hepática i a su derecha los conductos biliares.

Reconocido el colédoco se abaja con una compresa el ángulo duodenal i de esta manera se aumenta su lonjitud accesible. Su palpacion esterior permite sentir fácilmente un cálculo que

se hace deslizar hasta el abocamiento del cístico, sitio de eleccion para incindir francamente el colédoco en una estension de uno i medio a dos centímetros. Se pone sobre cada labio de la incision una pinza de Kocher, se absorbe con cuidado la bílis que se escapa del conducto, aislado ya anteriormente con gasa esterilizada del resto de la cavidad peritoneal, i se esplora con un instrumento metálico el interior de las vías biliares principales de abajo hácia arriba, hácia el hilio del hígado, i de arriba hácia abajo, hácia el duodeno. La esploracion dijital, cuando es posible, debe completar siempre toda intervencion. Cuando se encuentra el cálculo se retira el catéter i con la mano izquierda que ha practicado la esploracion esterior se le moviliza a fin de que franquee la abertura del colédoco.

Cuando se juzgue conveniente se termina la operacion por una cistectomía.

En ningun caso debe pensarse en hacer la sutura del colédoco i con mayor razon si hai una anjiocolitis grave. Debe emplearse el drenaje en T de KEHR cuya pequeña rama (cuatro a cinco centímetros) se introduce a la vez en el hepático i en el colédoco i la rama larga (un metro) sale a traves de la curacion i se sumerje en un vaso lleno de agua. Tiene la ventaja de permitir que la bílis se derrame a la vez en el esterior i en el duodeno. Debe adicionarse siempre de un tapon de gasa. En los casos graves, con infeccion biliar intensa presta los mayores servicios.

Sin entrar en mayores detalles clínicos sobre la marcha de semejantes intervenciones, debemos, sin embargo, hacer presente que las redicivas tienden a disminuir con el perfeccionamiento de la técnica i en particular con el drenaje del hepático que permite la salida ulterior de pequeños cálculos.

Cirujía del recto.—La cirujía del ano i del recto abarca varias intervenciones: operacion de hemorroides (con sus dos métodos, WHITEHEAD i con termo-cauterio), del prolapso del recto, de las fístulas i de las estrecheces, que tenemos oportunidad de ejecutar en nuestras lecciones, pero que no describiremos sistemáticamente en esta ocasion para limitarnos solamente a la estirpacion del recto por cáncer, cuya técnica se ha perfeccionado mucho en este último tiempo, a tal punto, que hoi dia los cirujanos están de acuerdo en considerar que la altura en que está situado un carcinoma del recto ya no constituye una contra indicacion siempre que el neoplasma esté limitado al intestino mismo, que el tumor sea movible i que el proceso no comprometa los órganos vecinos de vital importancia, uretra,

próstata, vejiga i uretéres. Este aserto es importante, porque hace apénas veinte años se consideraban inoperables los *cánceres altos* i su tratamiento, meramente paliativo, consistia en la formacion de un ano artificial por encima del tumor, la colostomía. Este cambio de conceptos desde que LISFRANC practicó hace tres cuartos de siglo la primera estirpacion del recto es la prueba evidente del progreso de la técnica.

LISFRANC abordaba el tumor en sus operaciones escindiendo el ano solamente por abajo. Este método *perineal* fué mejorado esencialmente por DIEFFENBACH, VELPEAU i VOLCKMAN. En Francia es considerado en jeneral como el método de eleccion, despues que QUÉNU i BAUDET han reglado su técnica. Es de una ejecucion relativamente fácil i permite no abrir el lúmen del intestino sino al final de la intervencion, realizando así una asepsia rigurosa. No obstante, por la vía perineal se sacrifica la porcion anal, se *amputa* el recto. Tiene su principal indicacion en los casos en que el cáncer ha invadido toda la porcion esfinteriana hasta el ano.

En cambio, en los cánceres de *tipo medio*, de la ampolla rectal que dejan indemne la porcion esfinteriana, la intervencion se lleva a cabo por la vía dorsal, *método dorsal*, que tiene la incontestable ventaja de poder conservar el anillo esfinteriano que asegura la continencia de las materias fecales. Este método tiene dos procedimientos, la operacion por la vía coxíjea, (KOCHER modificado ventajosamente por CUNÉO) i la vía sacra (KRASKE, SCHLANGE). Tanto la amputacion como la reseccion del recto se efectúan rara vez como operaciones típicas. La situacion del carcinoma i compromiso de los órganos vecinos modifica las incisiones. Por eso describiremos tres métodos: el perineal o amputacion, el coxíjeo i el sacral o reseccion, que aunque los dos últimos constituyen procedimientos del dorsal, tienen las características de métodos.

Es oportuno recordar algunas nociones de la topografía del recto.

El recto se estiende desde la 3.ª vértebra sacra donde el peritoneo cesa de formar meso al intestino grueso hasta el orificio anal. Lo que queda por encima pertenece al cólon ileo-pelviano. Ocupa, desde luego, la escavacion pelviana (recto pelviano) i atraviesa en seguida las partes blandas que forman el peritoneo posterior (recto perineal). El recto mide doce a catorce centímetros de largo, tres la porcion perineal i nueve a once la pelviana. Ocupa en la parte posterior de la escavacion pelviana una especie de cavidad formada por los órganos o tejidos con los que está en relacion, separado por una serie de espacios llenos de tejido celular.

Esta cavidad está limitada hácia adelante por la aponeurósis próstato-peritoneal, hácia atras por el sacro i el cóxis recubiertos por los músculos piramidales e isquiocoxíjeos i por una hoja fibrosa que aplica contra el esqueleto a la arteria sacra media, lateralmente por los elevadores del ano i su aponeurósis perineal superior, hácia abajo está cerrada por la fusion parcial de los elevadores i del recto i, hácia arriba por el peritoneo que estendiéndose como un velo sobre los órganos de la escavacion forma una pared superior movible i variable. El recto se encuentra separado de las paredes de esta cavidad por tejido celular que llena este espacio pelvi-subperitoneal o pelvi-rectal superior. Este tejido celular peri-rectal forma espacios alrededor del recto: pre-rectal, retro-rectal i látero-rectal.

La cara anterior del recto se encuentra en su porcion superior recubierta por el peritoneo en una estension de dos a tres centímetros; el recto es estra-peritoneal.

El peritoneo forma entre el recto i la vejiga el fondo de saco retro-vesical o de Douglass en donde se inserta la aponeurósis próstato-peritoneal. La situacion que ocupa el Douglass varia; situada ordinariamente a diez o doce milímetros por encima de la base de la próstata, es decir a cinco o seis centímetros por encima del ano cuando la vejiga está vacia; esta distancia aumenta hasta diez centímetros cuando la vejiga i el recto están llenos.

Por debajo del Douglass la cara anterior del recto está en relacion sobre la línea media, con la porcion del retro fondo vesical i a la izquierda i derecha con los canales deferentes, vesículas seminales i embocaduras de los uretéres, por debajo corresponde a la cara posterior de la próstata.

Hácia atras el recto está en relacion con el sacro i el cóxis sobre la línea media, i a los lados con los oríjenes de los músculos piramidales e isquio-coxíjeos, arterias sacras laterales i media, el gran simpático i las ramas del plexo-sacro.

Las caras laterales del recto están tapizadas sólo en su parte superior por el fondo del saco peritoneal que desde allí se dirije a las partes laterales de la escavacion. Hácia abajo con los elevadores separados por el espacio látero-rectal i los vasos, nervios i uretéres que allí se encuentran.

Las arterias del recto pelviano provienen de las hemorroidales superiores i medias. Las primeras, ramas terminales de la mesentérica inferior abordan el recto a nivel de su estremidad superior; colocadas en la cara posterior del órgano le contornean oblicuamente para ocupar sucesivamente sus caras laterales i anterior.

Las dos arterias hemorroidales medias, ramas de la hipogastrica, están destinadas sobre todo a la próstata i vesículas. Ademas, el recto pelviano recibe algunas finas ramificaciones de la sacra media.

Las venas forman en el espesor de la capa celular el plexo hemorroidal que ocupa toda la altura del recto. De este plexo nacen ramitas que se reunen para formar troncos mas voluminosos, primero sub-mucosas, perforan pronto la muscular i desembocan, por una parte en la vena mesentérica inferior (venas hemorroidales superiores) i por otra en la vena hipogástrica (venas hemorroidales medias).

Los linfáticos del recto pelviano desembocan en los ganglios situados en el espacio retro-rectal, alrededor de los vasos hemorroidales superiores. QUÉNU, describe ademas de estos linfáticos superiores, otros medios que emanan de la parte mas inferior del recto pelviano, son satélites de la vena hemorroidal media i desembocan en un ganglio hipogástrico colocado sobre el trayecto de la vena hipogástrica o al nivel de la espina ciática. La existencia de estos linfáticos medios esplica que los cánceres rectales altos, tratados por la estirpacion tienen ménos recidivas que los cánceres bajos, porque en el primer caso los ganglios linfáticos hemorroidales superiores dejenerados se encuentran unidos al recto i se estirpan fácilmente junto con el órgano, en tanto que en los casos de cáncer de la parte inferior, los ganglios hipogástricos invadidos, siendo inaccesibles, dan oríjen a la recidiva.

El recto perineal, situado entre las dos fosas isquio-rectales, comprendido entre el elevador i el ano es la porcion mas fija, mas corta i mas estrecha de la parte terminal del intestino; mide tres centímetros.

La porcion intra-pelviana del recto se dirije de arriba abajo i de atras adelante, en tanto que la perineal tiene una direccion inversa hácia atras Existe, pues, entre las dos un codo cuya fijeza se encuentra determinada por las adherencias que unen en este punto la pared anterior del recto con el borde posterior del músculo trasverso profundo del perineo.

Por su cara posterior está en relacion con algunos manejos del elevador, a los lados corresponde a las fosas isquio-rectales i por su cara anterior al vértice de la próstata, uretra membranosa, glándulas de Cowper i bulbo.

Al nivel del punto en que penetra en el perineo se encuentra en contacto casi inmediatamente con el vértice de la próstata i la uretra; hácia abajo el recto i la uretra diverjen i ámbos conductos se encuentran así separados por el espacio o triángulo recto-uretral.

La capa muscular del recto perineal se espesa gradualmente i forma con sus fibras circulares el esfínter liso o esfínter interno; en tanto que el esfínter estriado o esterno representa la parte inferior de la pared interna de la fosa isquio-rectal.

Las arterias del recto perineal provienen de las hemorroidales inferiores ramas de las pudendas.

Los linfáticos desembocan en los ganglios internos del pliegue inguinal.

AMPUTACION DEL RECTO.—*Método principal.*—Consiste en la estirpacion de un trozo mas o ménos grande del recto con su terminacion esfinteriana, en los casos en que el tumor ha invadido tambien dicha parte.

El paciente se coloca en la posicion de Trendelenburg con la pélvis levantada, lo que asegura la mejor esposicion del campo operatorio, la mayor comodidad i una proteccion contra el prolapso de los intestinos una vez abierta la cavidad abdominal. Se comienza por suturar el ano con un hilo de seda sólido en gareta despues de haber cauterizado la mucosa al termocauterio; los dos cabos de la sutura sirven para hacer tracciones sobre el recto; de esta manera se consigue estirparlo como un saco séptico evitando así el mayor peligro de la operacion,

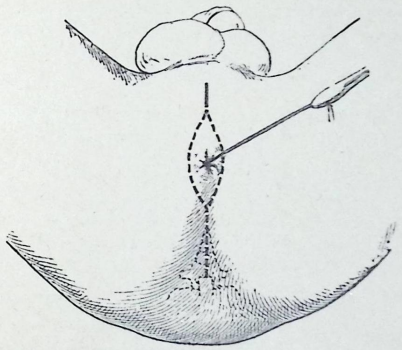

FIG. 224.—POSICION DEL OPERADO, TRAZADO DE LA INCISION CUTÁNEA

la septicemia por inoculacion del contenido intestinal en los tejidos vecinos.

Se incinde la piel sobre la línea media, comenzando a unos cuantos centímetros por delante del ano, la incision pasa a un traves de dedo por fuera de el, circunscribiéndolo elípticamente i sigue hácia atras el surco interglúteo hasta el nivel de la articulacion sacro-coxíjea. Alrededor del ano se profundiza hasta que se perciban las fibras de los elevadores, oblicuas hácia abajo i adentro.

Uno de los tiempos mas difíciles de la operacion consiste en la denudacion de la cara anterior del recto, que presenta, como lo hemos dicho, dos adherencias con los órganos vecinos, una superficial al nivel del centro perineal donde se entrecruzan las fibras del esfínter esterno, trasverso superficial, bulbo cavernoso i las internas de los elevadores i una profunda al nivel del codo anterior que separa el ano del recto i que lo une al borde posterior del diafragma uro-jenital.

La primera se secciona a dos centímetros mas o ménos por delante del ano, lo que permite reclinarlo fácilmente hácia atras junto con su esfínter, percibiéndose entónces a los lados los bordes inferiores de los dos elevadores, que se aislan rápidamente con la sonda acanalada a fin de incindir el músculo recto-uretral. Para facilitar este acto se puede colocar un catéter de metal en la vejiga.

El espacio desprendible pre-rectal se encuentra así abierto; se moviliza el ano llevándolo hácia atras con los dos elevadores lo que permite desprender fácilmente el recto de la próstata hasta el fondo de saco de Douglass.

Se procede entónces el desprendimiento de la cara posterior del recto, incindiendo los tejidos que se insertan en el vértice i en las partes laterales del cóxis, que se desarticula despues de aislar su cara anterior.

Con la mano introducida en la concavidad sacra se desprende hácia adelante i tan léjos como se pueda, hasta el nivel del promontorio, el recto, su vaina fibrosa i los vasos sanguíneos i línfáticos.

Para descender el recto, completamente libre en sus caras anterior i posterior, se corta hácia los lados los elevadores, introduciendo un dedo que diseque su cara superior a fin de seccionarlos a unos dos o tres centímetros del recto. Este abajamiento se completa cortando los vasos hemorroidales medios. El descenso es retenido sólo por el peritoneo cuyo fondo de saco vésico-rectal se abre anchamente, dejando una pinza en su labio anterior. Tirando directamente el recto hácia afuera, a derecha e izquierda, se ponen tensas las dos hojas del peritoneo que se secciona cerca del intestino, dejando una pinza a cada lado del borde esterno. El recto desciende así tanto como se quiera hasta el cólon pelviano cortando el peritoneo de cada lado.

Para cerrar la herida operatoria se pone tenso el intestino i se sutura el peritoneo parietal con el visceral un poco por encima del sitio en que se va a incindir, ya sea el cólon pelviano, ya sea el recto en su porcion superior, quedando así obturada la cavidad peritoneal.

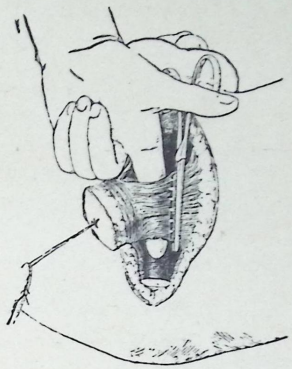

FIG. 225.—SECCION DE LOS ELEVADORES

Naturalmente, hai muchos casos en que no es menester abrir el fondo de saco peritoneal, lo que simplifica la intervencion.

Se sutura adelante i atras del recto los restos de los elevadores a los tejidos vecinos.

Se tapona cuidadosamente la herida i *solo entónces* se secciona trasversalmente el recto al nivel de la piel entre dos pinzas obturadoras.

Conviene jeneralmente hacer la hemostásis de esta seccion que sangra abundantemente. Se quitan las tapones provisorios que rodeaban la herida i se fija el recto a la piel pasando hilos de crin a traves de todos sus planos. Se sutura, finalmente la herida cutánea por delante i por detras, dejando dos drenajes en dichos sitios.

La amputacion del recto tiene el inconveniente de que en la mayor parte de los casos no conserva la continencia para los gases i para las materias líquidas, lo que se ha tratado inútilmente de remediar, pasando el cabo intestinal a traves de un ojal del músculo glúteo mayor (ano glúteo, WITZEL, RYDGGIER)

o bien dando media vuelta i aun una vuelta completa sobre si mismo al cabo intestinal (ano sacral-GERSUNY).

RESECCION DEL RECTO.—*a)* Método coxíjeo (KOCHER, CUNÉO).

El primer tiempo de la operacion consiste en despojar el canal anal de su revestimiento cutáneo mucoso.

Con tal fin se despega la mucosa anal tan alto como sea posible (operacion de WHITEHEAD para las hemorroides). Se liga en su base este mango mucoso, se reseca la parte exuberante i se cauteriza la superficie de seccion.

Se tapona con gasa esterilizada el canal anal, formado ahora por los esfínteres.

El aislamiento del recto se practica a traves de dos incisiones, la una pre-rectal, que es curvilínea trasversal i que va de un ísquion al otro, i la otra posterior, que comienza mas o ménos a cuatro centímetros del ano i termina por encima de la articulacion sacro-coxíjea que permite desarticular el cóxis.

A traves de la incision pre-rectal se practica el desprendimiento de la cara anterior del recto que una vez concluido aparecen las aponeurósis internas del elevador. Divididas se aisla fácilmente el músculo de su vaina i llevando el dedo hácia atras, por fuera de la aponeurósis, se contornean las caras laterales del recto.

Se secciona la aponeurósis recto-jenital de cada lado que se pone tensa, como una lámina sajital, llevando el recto hácia atras con un separador.

Abajado el recto, se abre el fondo de saco de Douglas, como lo hemos dicho en el método anterior.

La incision posterior permite el aislamiento tan alto como sea posible de la cara posterior del recto, que se practica tambien como lo hemos dicho anteriormente.

Es necesario ahora seccionar la estremidad inferior del recto denudado de su mucosa por encima de la rejion esfinteriana i por debajo del muñon que se ha formado con la mucosa. Para esto se introduce el dedo en el ano, cuya mucosa está ya levantada, i que sirve de guía para practicar la incision.

El recto así desprendido i cuya mucosa está cerrada, se saca por la incision coxíjea. El resto de la operacion no difiere del método perineal clásico.

Lo importante i que lo caracteriza es la fijacion del peritoneo intestinal al borde superior del cilindro esfinteriano; se cierra igualmente el peritoneo i *hecho esto* se secciona nuevamente el intestino por encima del tumor i se le fija a la circunferencia cutánea del ano.

Se taponan las dos heridas anterior i posterior sin suturarlas. Los cuidados consecutivos tienen gran importancia.

Cuando se sigue rigurosamente la técnica descrita la continencia es siempre perfecta.

B) Método sacral.—En éste como en el anterior, es menester que el ano mismo no esté tomado por la afeccion que comienza algunos centímetros por encima. Se trata de la escision de un cilindro de la continuidad del intestino por encima de la rejion esfinteriana.

En el método coxíjeo se sacrificaba la mucosa del ano; en este se conserva.

La operacion de KRASKE (1885) sacrificaba definitivamente un trozo del sacro. SCHLANGE la ha realizado osteoplásticamente.



FIG. 226

TRAZADO DE LA INCISION KRASKE-SCHLANGE

Se traza una incision trasversal al nivel del tercer agujero sacro, es decir, a cuatro traveses de dedo por encima de la punta del cóxis; se unen los dos estremos con dos lonjitudinales a ámbos lados del cóxis que lleguen hasta el ano, formando así un colgajo cuadrado.

La trasversal penetra hasta el hueso, las lonjitudinales comprometen sólo la piel, pero se profundizan en su parte superior para incindir al ras del hueso las fibras del glúteo mayor que se insertan en el sacro, así como los ligamentos sacro-tuberosos i sacro espinosos. Se divide entónces el sacro en la direccion trasversal inmediatamente por debajo de su 4.º agujero con una sierra de Gigli i se separa del peritoneo gradualmente i con precaucion este colgajo ósteo-cutáneo, dejando así un ancho campo operatorio.

A traves de esta brecha se denuda primeramente la cara posterior del recto, incindiendo el elevador, ligando las hemorroidales, etc., en seguida las caras laterales i luego la anterior

como se ha indicado ya, teniendo cuidado en el despegamiento de la parte prostática de la uretra. Realizado esto se coloca un tubo de goma delgado, comprimiendo el recto inmediatamente por encima del segmento esfinteriano. Se incinde trasversalmente el recto por debajo del tubo, de modo que queda en el colgajo la rejion esfinteriana.

Se tira hácia atras el recto cuya seccion por debajo de la ligadura se fija con pinzas. De esta manera se hace manifiesta la superficie posterior de la próstata, i por encima el fondo de saco de Douglas cuya abertura se realiza como se ha descrito.

Por encima de la parte enferma se colocan o bien dos hilos gruesos o bien dos pinzas de presion, entre los cuales se incinde estirpando así toda la porcion comprometida por el neoplasma. Se baja al intestino sin dificultad hasta colocar la superficie de seccion frente a la rejion esfinteriana. El tratamiento de las secciones intestinales ha sido uno de los puntos mas difíciles en la reseccion del recto. No siempre se obtiene el resultado ideal, el restablecimiento de la continuidad del cabo

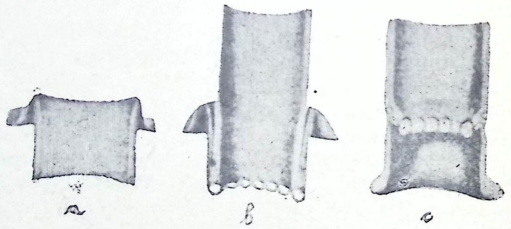

FIG. 227.—MÉTODO DE INVAJINACION (HOCHENEGG)

superior con el inferior que posee la musculatura esfinteriana i la curacion consecutiva que asegura la continencia. La sutura circular de ámbos cabos en la cavidad operatoria es a veces mui dificultosa i el adosamiento no se efectúa con la seguridad i rapidez que en la reseccion del intestino delgado, pues no se tiene una superficie sero-serosa la que falta justamente en la porcion inferior del recto, de lo que resulta que la sutura se rompe en la primera defecacion, dando lugar, en la parte posterior, a una fístula que, ademas del inconveniente propio, trae

consigo una infeccion estercoral, cuando se perfora ántes de que hayan formado granulaciones.

HOCHENEGG tiene el mérito de haber ideado un procedimiento de invajinacion que suprime o aminora este peligro. Es menester movilizar el cabo superior del intestino lo bastante para poder ser traccionado a traves del ano. Otro tanto se hace con la superficie de seccion del cabo inferior. Es posible así unir exactamente ámbos cabos uno con el otro fuera del ano i volverlos a reponer en su situacion primitiva, como se ve en la figura adjunta. Aun cuando este proceder no ofrezca una garantía absoluta, la sutura se desgarra despues de algunos dias, tiempo suficiente para que la herida haya granulado i se oponga a una infeccion. HOCHENEGG ha estirpado tambien en algunos casos la mucosa del trozo esfinteriano i ha fijado el cabo superior al reborde anal, pasando por el cilindro muscular tal como se ha descrito en el procedimiento coxíjeo.

Debe taponarse toda la herida con gasa esterilizada (yodoformada, escuela alemana) i se repone el colgajo ósteo-cutáneo encima.

El paciente debe permanecer acostado de lado durante algun tiempo a fin de no comprimir el colgajo.

RESECCION DE LOS HEMORROIDES.— *Operacion de Whitehead.*—Es el procedimiento de eleccion tratándose de hemorroides con prolapso. La víspera de la intervencion se vacia el intestino. Se coloca al enfermo en decúbito dorsal con el sacro apoyado en el borde de la mesa, los muslos en flexion i separados son sostenidos por dos ayudantes o bien están sujetos a soportes especiales. Se procede a hacer la dilatacion del esfínter con instrumentos especiales o mejor con los pulgares o índices. Cuando se la practica con los dedos se introduce uno i despues el otro, en seguida se separan hácia los lados progresivamente i con lentitud, de lo contrario se corre el riesgo de desgarrar el esfínter. La dilatacion se detiene, cuando se tocan lateralmente las tuberosidades isaquiáticas i el vértice del cóxis al llevar los dedos en sentido ántero posterior. Se toma en seguida los hemorroides con pinzas cuyos bocados tienen la forma de corazon. Se colocan dos, a la derecha e izquierda respectivamente i en sentido sajital. El cirujano toma las pinzas en su mano izquierda i hace con bisturí una incision circular en los límites de la piel i la mucosa. Se obtiene así un manguito

que se diseca con los dedos de la cara interna del esfínter esterno. La diseccion se lleva hasta unos cuantos centímetros por encima de la mucosa enferma. Se tracciona el manguito i se hace una *sutura perdida* con cátgut, cuyos puntos van desde las partes musculares de la vecindad del tubo intestinal a éste i atraviesan hasta su muscular. Esta sutura profunda evita que posteriormente al retraerse el manguito se arranquen los hilos de la sutura superficial i fracase la operacion.

En seguida se le incinde lonjitudinalmente en su cara anterior (en la parte media). Por el vértice de la incision se pasa un punto de sutura que une la mucosa con la piel del ano. Lo mismo se hace con la cara posterior (incision mediana posterior i punto de sutura muco-cutáneo en la linea media). Queda así dividido en dos valvas laterales que se fijan a la piel, con puntos separados, seccionándolas con tijeras; primero una que se sutura inmediatamente i en seguida la otra. La sutura se ejecuta metódicamente, para evitar arrugas de la mucosa, i con ayuda de una aguja de sutura intestinal montada en crin.

Reseccion parcial de los hemorroides.—Es el método de eleccion tratándose de paquetes aislados. La preparacion i colocacion del enfermo es la misma anterior. Se toman en seguida los hemorroides con pinzas de corazon, en sentido lonjitudinal, se atraviesan en el centro con una aguja montada en catgut i se liga hácia un lado i al otro. Se retira la pinza, en su lugar se coloca un clamp i por debajo de la ligadura se secciona el hemorroides con termocauterio. No es necesario resecar los hemorroides uno tras otro, basta uno de por medio pues posteriormente la retraccion cicatricial impedirá su formacion.

Es conveniente advertir a los enfermos que despues de la operacion sentirán por algunos dias la presencia de nuevos hemorroides pero que pronto desaparecerán: Son debidos a la circulacion complementaria.

CAPÍTULO IV

CIRUJÍA DEL APARATO JÉNITO-URINARIO

Riñon i pélvis.—Toda operacion que se ejecute en el riñon requiere una esploracion previa de este órgano. Con el objeto de llenar esta indicacion que es el primer tiempo de toda intervencion, se efectúa la *laparatomía renal.* Varía segun la vía que se siga, la mas comunmente empleada es la siguiente:

Vía lumbar, posterior o estraperitoneal.—Se coloca al enfermo en decúbito lateral sobre el lado sano teniendo la pierna de este lado en estension i la otra en flexion. Un cojin, que se coloca debajo del flanco sano, separa mas las costillas de la cresta ilíaca, haciendo mas amplia i prominente la rejion operatoria. Esta está limitada: hácia arriba por el borde inferior de la 12.ª costilla; hácia abajo por la cresta ilíaca; i hácia atras, por los músculos de la masa sacro-lumbar.

Las líneas operatorias que se emplean, varían segun los distintos cirujanos, pero todas ellas tienen como punto de partida el ángulo formado por la 12.ª costilla i los músculos lumbares para dirijirse hácia abajo, ya sea a la espina ilíaca ántero superior o al tercio anterior, medio o posterior de la cresta ilíaca. La incision de eleccion es la de Guyon que parte del vértice del ángulo de la 12.ª, se dirije primero verticalmente hácia abajo i en seguida se oblicúa hácia abajo i afuera, en direccion de la espina ilíaca ántero superior. Sobre la línea de operacion se trazan con el bisturí una serie de líneas trasversales destinadas

a facilitar posteriormente el afrontamiento de los labios de la herida. Se incinden: piel, tejido celular subcutáneo, un primer plano muscular formado por el oblicuo mayor hácia abajo i el dorsal ancho porarriba; un segundo, formado por el oblicuo menor i serrato menor, encontrándose sobre la parte media o inferior de él, el nervio abdómino jenital, que si se puede se rechaza hácia un lado, de lo contrario se secciona. Por último se llega al tejido grasoso perirenal que se rechaza hácia adelante para no herir el peritoneo, que por lo demas si se produce no es peligrosa. El cirujano introduce su mano derecha en la herida, esplora el riñon i lo saca fuera de ella. Si el órgano está mui alto se puede resecar la 12.ª costilla para aumentar el campo, cuidando de no herir la pleura. Puesto el riñon al esterior se le rodea con com-

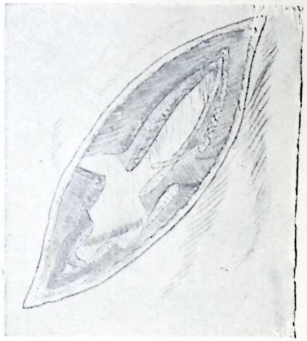

FIG. 228.—SECCION DEL PRIMER I SEGUNDO PLANO MUSCULAR

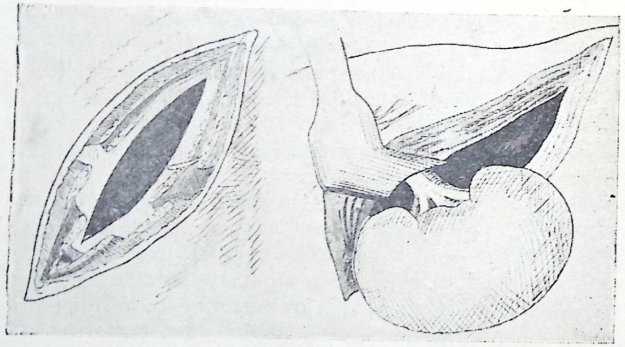

FIG. 229.—SECCION DE LA APONEURÓSIS DEL TRASVERSO I ESTERIORIZACION DEL RIÑON

presas de gasa que lo mantienen fijo; se palpan sus polos, caras, borde convexo i por último el hílio.

Nefrotomía.—Consiste en incindir el riñon por su borde convexo en direccion hácia el hílio para dar salida a orina alterada, pus o con el fin de estraer cálculos. Si el riñon está mui

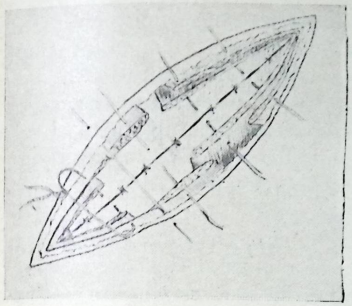

FIG. 230.—SUTURA DE LA INSICION LUMBAR

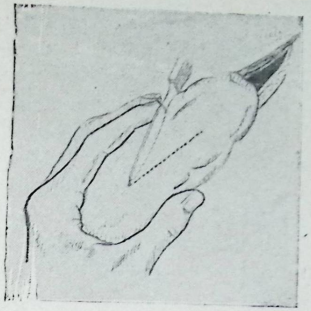

FIG. 231.—INCISION DEL RIÑON

distendido por el pus es conveniente hacer una puncion con un trócar en el borde convexo i vaciar así el líquido que está bajo presion.

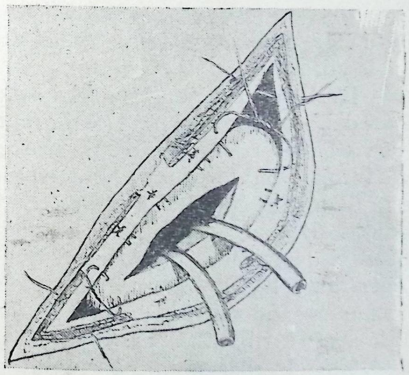

FIG. 232.—DRENAJE DEL RIÑON

La incision renal es de unos 3 a 4 centímetros, el ayudante comprime miéntras tanto el pedículo vascular para disminuir

en lo posible la hemorrajia que es abundantísima. Si la operacion se ha hecho con el objeto de estraer un cálculo, no queda en seguida mas que suturar los bordes de la incision; pero *previamente hai que cohibir la hemorrajia* ya sea con irrigaciones calientes o comprimiendo con gasa las superficies de seccion del parénquima renal. La sutura es bastante sencilla: puntos separados que toman bastante masa renal de uno i otro labio. Despues se restituye el órgano a su posicion primitiva, se deja un drenaje en la atmósfera renal durante 24 a 48 horas i se suturan con puntos entrecortados i por separado los dos planos musculares; del mismo modo la piel, dejando sólo el espacio necesario para el paso del drenaje.

Nefrostomía.—Esta operacion se ejecuta en casos de estensas supuraciones del riñon i en los cuales se desea conservarlo a toda costa. Los primeros tiempos de la intervencion son idénticos a la anterior, eso sí que la incision renal del borde esterno es un poco mas estensa. En seguida el cirujano introduce su índice derecho en la herida i destruye las paredes de los pequeños abscesos que no estaban abiertos hácia la pélvis renal para efectuar así una comunicacion amplia de todos ellos hácia el esterior. Se fijan en seguida los labios de la herida renal a los bordes musculares correspondientes, pasando puntos separados que atraviesan los músculos i el riñon. Se coloca un drenaje en el riñon i otro en la atmósfera renal i se sutura la piel, dejando paso a los drenajes.

Nefrectomía.—Es la estirpacion total del riñon. El método de eleccion es el del profesor Legué. Los primeros tiempos de la operacion, son idénticos a la anterior. Se procede en seguida a aislar i ligar el uréter, en dos puntos, colocando previamente dos pinzas de presion. Se secciona el uréter con termocauterio, entre las ligaduras. Despues se esplora el pedículo vascular, cuya ligadura es el tiempo mas importante, dependiendo sólo de su buena ejecucion el éxito de la intervencion. En el cabo central se colocan, cruzándose, dos pinzas de bocados grandes i fuertes, una de abajo arriba i la otra siguiendo una direccion contraria; por encima de ellas se hacen ligaduras parciales del pedículo (3 ó 4) i, por último, una total que cae en el mismo punto donde estaban colocadas las pinzas que se retiran sólo en este momento. El pedículo se secciona lo mas próximo al riñon

i durante este acto, a medida que aparecen a descubierto las arterias renales, se vuelven a ligar.

Se deja un drenaje en el tejido peri-renal i se sutura la pared, del modo ya descrito.

Nefropexia.—Es la fijacion del riñon desplazado de su posicion normal. Hai dos procedimientos: el de Guyon i el de Albarran. El primero consiste en atravesar el parénquima renal con dos o tres hilos dobles i anudarlos entre sí en su cara anterior i posterior, quedando de tal modo el riñon comprendido entre los nudos. En seguida los cabos se fijan: los superiores, a la 12.ª costilla i los cuatro inferiores a los bordes musculares anteriores i posteriores, respectivamente. Este método tiene la desventaja de que el riñon fácilmente se desgarra.

El procedimiento de Albarran, es el que en la actualidad da mejores resultados. Este cirujano, ántes de buscar el riñon, procede como primer tiempo de su operacion a despojar la cara anterior del cuadrado lumbar de toda la capa de grasa que lo cubre. En seguida incinde sobre la sonda acanalada la cápsula del riñon, siguiendo su borde convexo. Despues, con la misma sonda desprende los dos velos capsulares hasta el hílio i con tijeras los incinde trasversalmente a nivel de su parte media i obtiene así cuatro colgajos. Los dos superiores se fijan a la 12.ª costilla por medio de hilos que cabalgan sobre ella i que están anudados a los colgajos lo mas cerca posible del hilio. De los 4 cabos superiores, dos pasan por encima de la costilla atravesando el espacio intercostal i los otros 2 por debajo. Los dos colgajos capsulares inferiores se fijan del modo siguiente: el colgajo ántero inferior a los músculos anteriores i el póstero inferior a los posteriores; atravesando, respectivamente, toda la masa muscular. Los trozos sobrantes de cápsula se resecan.

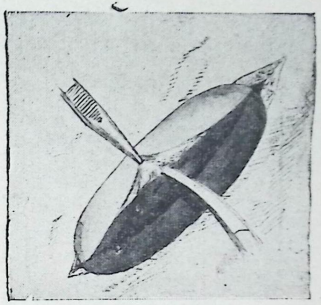

FIG. 233.—INCISION DE LA CÁPSULA I DESPRENDIMIENTO DE LA HOJA ANTERIOR.

El ideal que persigue Albarran con su operacion, es de *man-*

tener fijo el riñon, aunque no sea exactamente en el sitio primitivo, evitándose así los considerables i variados trastornos que ocasiona su desplazamiento.

INTERVENCIONES EN LA VEJIGA.—*Cistotomía. Talla vesical.* —En los casos de prostatectomía i para estraer cálculos vesicales se recurre en la actualidad con mucha frecuencia a la talla hipogástrica lonjitudinal o trasversal.

Talla hipogástrica lonjitudinal.—Antes de efectuar esta operacion se lava la vejiga, en seguida por medio de una sonda se la llena con aire o con una solucion antiséptica. Es preferible inyectarla con aire, que no tiene el inconveniente de inundar el campo operatorio en el momento de abrir la vejiga. El objeto de este acto es de hacer este órgano francamente abdominal facilitándose así notablemente la intervencion. En las mujeres i en los viejos prostáticos la vejiga se encuentra alojada en la cavidad abdominal i en el hombre adulto en la pequeña pélvis.

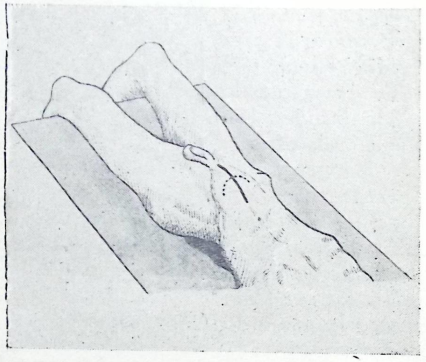

FIG. 234.—TALLA HIPOGÁSTRICA

—— Incision vesical. ..... Incision transversal.

Se coloca al enfermo en posicion de Trendelenburg i se hace en la línea media una incision de 6 a 8 centímetros que parte de la sínfisis del púbis comprometiendo piel, tejido celular i aponeurósis. Se separan los rectos, se incinde la aponeurósis posterior, con una compresa de gasa se rechaza hácia arriba el

peritoneo para no herirlo, si esto sucede, se le sutura i se sigue la operacion, pues este hecho no acarrea ningun peligro. Queda a descubierto el tejido grasoso prevesical o espacio de Retzius i la cara anterior de la vejiga. A ámbos lados de la línea media vesical se pasan dos hilos que no atraviesen la mucosa sino los tejidos superficiales i que sirven para fijar i mantenerla en suspension; en seguida se incinde la vejiga en la misma direccion de la piel, se vacia la orina, pus, etc. i se ejecuta la operacion que esté indicada.

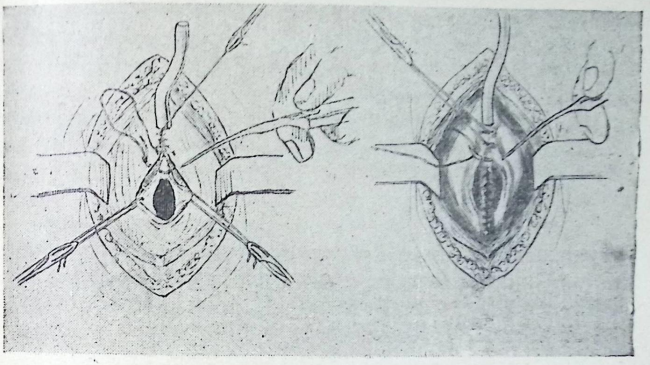

FIG. 235.—TALLA LONJITUDINAL, PRIMERO I SEGUNDO PLANO DE SUTURA

La reconstitucion de la pared vesical se hace con una doble sutura: la primera muscular, que no llega por ningun motivo a la mucosa, pues la orina infiltraria los hilos, formándose consecutivamente concreciones. La segunda es una sutura oclusionante de la anterior. Hai que comprobar en seguida que la sutura vesical sea perfecta e impermeable para lo cual se inyecta agua a la vejiga, sirviéndose de la sonda con que se inyectó i que quedó a permanencia. Despues se sutura la pared abdominal.

Talla hipogástrica trasversal.—Incision de Pfannestiel.—Los partidarios de este método operatorio aseguran que se obtiene mayor campo, con esta incision trasversal. Se coloca al enfermo en la misma posicion que en la anterior i llenando las mis-

mas condiciones. A un traves de dedo por encima de la sínfisis del púbis se incinde cóncavamente hácia arriba: piel i tejido celular, queda a descubierto la aponeurósis abdominal que se incinde en la misma direccion, se separan lateralmente los dos rectos i se incinden verticalmente la aponeurósis posterior. Se rechaza el peritoneo hácia arriba i se tiene bajo la vista el tejido grasoso prevesical i la vejiga que se incinde del mismo modo anterior; con su índice esplora el cirujano el interior de ella i ejecuta la operacion que sea conveniente. Siempre que se trate de vejigas infectadas como sucede en los viejos prostáticos, se deja en el interior de ella un drenaje (sonda Petzel). La sutura de la pared abdominal deja sólo el espacio necesario al paso del drenaje.

Prostatectomía total transvesical.—Se ejecuta la talla hipogástrica empleándose cualquiera de las dos incisiones. El cirujano esplora la próstata i con la uña de su índice o bien provisto de un uñero desgarra la mucosa de envoltura de la glándula. En seguida procede a su enucleacion completa, tarea que se facilita introduciendo el índice izquierdo en el recto i rechazando hacia adelante la próstata. Por último se hace un lavado de la cavidad prostática con una solucion caliente de ácido bórico, se drena con el tubo de Freyer i se sutura la pared vesical dejando sólo paso al drenaje.

Uretra.—CATETERISMO DE LA URETRA.—Es la operacion que tiene por objeto introducir a traves de la uretra un instrumento (sonda, catéter o bujía de forma i consistencia apropiada) que se hace penetrar hasta la vejiga.

El cateterismo puede ser: 1.º evacuador; 2.º dilatador; 3.º esplorador.

Los instrumentos que se emplean para hacer el cateterismo llevan los nombres de: sondas, catéteres, dilatadores, bujías, esploradores o resonadores.

La *sonda* es un tubo hueco, redondo, derecho o curvo, cerrado en un estremo, que se llama: pico de la sonda i abierto en el otro, que se denomina: pabellon de la sonda.

En todas ellas, cerca del pico, se encuentran una o dos aberturas laterales, ovalares, llamadas ojos. Las sondas pueden ser metálicas (plata o estaño) en goma o cautchouc vulcanizado; las primeras son ríjidas i las segundas son flexibles, semi-ríjidas; pero pueden trasformarse en sondas por la introduccion, dentro

de su lúmen, de un mandril (tallo metálico ríjido) con el cual se le da a la sonda la forma i grado de curvadura que se quiera. Uno de los estremos del mandril se apoya en el fondo del pico de la sonda i el otro se fija al pabellon por medio de un anillo provisto de un tornillo.

Las sondas blandas (de goma o cautchouc) pueden tener diferentes formas: 1.º con estremidad redondeada, es el tipo de la sonda blanda de Nélaton; 2.º cónica i con su estremo olivar; 3.º olivar, éstas son llamadas esploradores olivares, que sirven tambien para hacer instilaciones en la uretra; 4.º con el estremo abierto, se usan para dejarlas a permanencia en los casos de uretrotomía interna; i 5.º con el pico acodado o biacodado, tales son las sondas de Mercier i Leroy d'Etiolles, que se usan en el cateterismo de los prostáticos. La acodadura tiene por objeto de que el pico de la sonda vaya siempre tocando la pared anterior de la uretra i pueda así vencer el obstáculo que le opone la próstata que está situada en la pared posterior i llegar a la vejiga.

Los *catéteres* son sondas acanaladas metálicas de diferentes diámetros, que tienen la curvadura, correspondiendo a la parte músculo-prostática de la uretra i se utilizan como conductores en la talla perineal, en la uretrotomía interna, en el cateterismo retrógrado, etc.

Las *bujías* son tallos macizos; ya metálicos, como las bujías de Beniqué i las Beniqué-Guyon, o ya en forma elástica. Se las emplea en el diagnóstico i para el tratamiento de las estrecheces de la uretra.

Las bujías metálicas son construidas siempre (a escepcion de los dilatadores de Le Fort, que sirven para hacer la dilatacion forzada), siguiendo la *hilera de Beniqué*, o sea la graduacion de sesto en sesto de milímetro; de tal modo que teniendo la uretra un diámetro normal de un centímetro; el número mayor de las sondas tiene el número 60. A cada milímetro corresponden a 6 bujías. De ordinario la serie de bujías Beniqué se cuentan desde el 20 al 60. Las bujías Beniqué-Guyon son graduadas en la misma hilera; el profesor Guyon modificó las bujías Beniqué, construyéndolas, en lugar de estaño, que son maleables, de metal sólido, ademas les agregó un conductor que se atornilla al pico de la bujía, desapareciendo por este medio el temor de hacer en la uretra una falsa vía.

Las sondas, bujías en goma o cautchouc, están graduadas segun la hilera de Charrière, cuya graduacion va de tercio en tercio de milímetro. La serie completa comprende del 1 al 30.

Los dilatadores de Le Fort están graduados segun esta série: 12, 17 i 22, son sólo tres números.

El cateterismo por la sonda evacuadora está indicado: 1.º para vaciar la vejiga en caso de retencion; 2.º para lavados de la vejiga; 3.º para inyecciones preoperatorias de un líquido antiséptico; 4.º para introducir líquidos medicamentosos; 5.º para esplorar la vejiga en casos de calculósis (cistoscopía).

ESTERILIZACION I LUBRIFICACION DE LAS SONDAS.—Los catéteres metálicos i los de caucho se esterilizan en el autoclave o haciéndoles hervir con soluciones antisépticas de oxicianuro de mercurio o de borato de soda i las sondas de seda con vapores de formol; con este objeto se las guarda en tubos de vidrio (Desnos) que tienen un depósito con formol. Para facilitar la introduccion de las sondas se sumerjen ántes de usarlas en glicerina o soluciones aceitosas esterilizadas; como lubrificante puede usarse tambien la vaselina boricada la 3%.

CATETERISMO NORMAL ESPLORADOR.—Para efectuar esta intervencion se coloca al enfermo en decúbito dorsal con la pélvis lijeramente levantada por un cojin, las piernas separadas i en flexion. Con un algodon mojado en una solucion desinfectante de ácido bórico al 4% o de oxicianuro, se lava el glande i prepucio; en seguida se toma el pene con el dedo medio i anular de la mano izquierda; el pulgar e índice sirven para entreabrir los labios del meato.

Terminado el aseo de las órganos jenitales esteriores se procede a lavar la uretra ántes de hacer el cateterismo. Con un irrigador o con la jeringa de Guyon, provista de una cánula olivar, se hace este lavado en la forma siguiente: a cierta distancia se dirije un chorro al meato entreabierto, despues se acerca a él la cánula i se inyecta una pequeña cantidad del líquido sin hacer presion, se retira la jeringa i se le deja salir: este acto se repite unas tres veces, lavándose así la uretra anterior. Para lavar en seguida la posterior hai que ejercer presion sobre el líquido que se inyecta. Terminada la desinfeccion de las vías urinarias se procede a efectuar el cateterismo; se toma un esplorador de bola previamente embadurnado en aceite o vaselina esterilizada i se introduce en la uretra, con suavidad i tracciónando siempre al pene. Al llegar a la uretra membranosa el esplorador se detiene debido al espasmo de los músculos del periné; este obstáculo se vence insistiendo en su introduccion algunos segundos, i se llega por fin a la vejiga. Despues se retira el catéter lentamente.

El cateterismo en un individuo estrechado se empieza a hacer usando el esplorador olivar de bola mas gruesa i se desciende progresivamente. Si la estrechez no se franquea aun empleando el número mas angosto que es el esplorador núm. 1 de la hilera de Charrière, se hace uso de las bujías *filiformes*.

Técnica de la dilatacion de la uretra.—Cuando se trata de una estrechez dilatable se emplean indistintamente las bujías blandas macizas o bien los beniqués (10-30). Las primeras son rectas o cónicas i los beniqués varían de forma segun los usos a que están destinados. Así, los empleados para dilatar la uretra anterior del hombre i los de la mujer son rectos, mientras tanto que los de la uretra posterior son incurvados, en forma de semi-circunferencia; éstos últimos son los que se emplean mas a menudo.

Los beniqués primitivos no poseian conductor, GUYON para evitar la formacion de las falsas vías modificó estos instrumentos, construyendo sondas duras niqueladas, en vez de las de estaño, i cuyo estremo anterior tiene un hueco atarrajado, al que se atornilla una bujía conductora.

El conductor fino se introduce primero en la vejiga i en seguida se atornilla el beniqué.

Los beniqués se comienzan a pasar partiendo del número mas bajo i se va subiendo sin saltar números, a no ser que se trate de estrecheces fáciles. Esta dilatacion se hace progresivamente en varias sesiones, dia por medio.

Para introducir el beniqué en la uretra hai que seguir reglas determinadas, a riesgo de ocasionar una falsa vía con sus complicaciones consiguientes. El cirujano se coloca preferentemente a la derecha para poder maniobrar con soltura, i tener ademas bajo su vista la cara del enfermo; con su mano izquierda toma el pene en la forma ya descrita i lo tracciona en direccion del pliegue jénito crural derecho i con su diestra, cuyo dedo meñique descansa en la espina ilíaca ántero superior, introduce en la uretra el beniqué previamente lubrificado, de modo que el

tallo recto siga el pliegue inguinal. Se insinúa hasta que ya no avance mas, no forzándose por ningun motivo la resistencia que se opone i que es producida por la aponeurósis próstato perineal. En seguida se lleva el beniqué hácia la línea media i arriba sin dejar de introducirlo, traccionando siempre el pene, i por último se desciende el mango del beniqué pero sin brusquedad. De este modo se llega a la vejiga que se reconoce en que se pueden imprimir movimientos de lateralidad a la sonda. El beniqué se retira siguiendo movimientos inversos a los ya ejecutados.

La introduccion del instrumento por el lado izquierdo se hace del mismo modo, pero cambiando las manos.

Tambien se puede hacer la dilatacion con los instrumentos articulados de Kollmann i Oberländer que son rectos o curvos, segun que se vaya a obrar sobre la uretra anterior o posterior respectivamente. El aparato se introduce cerrado i las articulaciones se ponen en movimiento con un volante esterno. Una esfera graduada marca el grado de dilatacion.

Uretrotomía interna.—Se ejecuta con el objeto de devolver a la uretra su calibre primitivo o al ménos que se acerque al normal. Con este objeto se destruyen las estrecheces que se localizan de preferencia en la union de la uretra membranosa con la esponjosa. El instrumental de eleccion es el ideado por el profesor Maisonneuve i consta de:

1.º Bujía conductora con tornillo.
2.º Un mandril metálico curvo acanalado.
3.º Cuchillos especiales.
4.º Mandril recto.

La técnica es la siguiente: se procede primero a desinfectar la uretra, en seguida se introduce en ella la bujía conductora de caucho, que una vez llegada a la vejiga se le atornilla el mandril acanalado que se introduce en la vejiga, siguiendo las instrucciones dadas en la dilatacion por medio de beniqués. Hai que convencerse que está en la vejiga i que no ha formado una falsa vía, para lo cual el ayudante imprime al mandril movimientos de lateralidad. En seguida manteniendo derechos el pene i el uretrótomo se introduce uno de los cuchillos de Maisonneuve, el número menor.

Hai 3 números de estos cuchillos que están formados de un tallo metálico que en su estremo anterior lleva una lámina triangular que es cortante en sus bordes laterales i su vértice romo, de modo que no puede herir la cara anterior de la uretra.

La introduccion del instrumento se verifica rápidamente i del mismo modo se retira.

Se estrae el mandril, se desatornilla i en su lugar se coloca un vástago metálico ríjido, por medio del cual se facilita la introduccion de una sonda de goma de un número proporcional al calibre del cuchillo que se empleó. La sonda presenta en su estremo vesical tres aberturas, dos laterales i una terminal. Para introducir esta sonda, que se deja a permanencia en la vejiga, se cubre al tallo ríjido i cuando el estremo superior de éste queda a la vista se insinúa en la uretra el estremo inferior del tallo i de la sonda (que se corresponden). En este momento el ayudante toma el estremo superior, lo tracciona i va retirando lentamente el vástago i el conductor filiforme, miéntras el cirujano a su vez va empujando la sonda. El papel principal que desempeña es como hemostático, a la vez que impide que la cicatrizacion reproduzca la estrechez.

Si hai dificultad en su colocacion debido a que el ayudante ha retirado demasiado pronto el conductor, se intenta entónces el paso de una sonda bujía olivar (de los números 12 al 14).

La sonda se fija con hilos a los pelos del púbis, o bien se anudan a ella dos tiras cuyos cabos se llevan sobre las paredes laterales, anterior i posterior del pene i se fijan a él con una tela emplástica que lo abraza formando un anillo. Para evitar inconvenientes se han ideado las sondas autofijadoras, las cuales se sujetan automáticamente al cuello vesical. La estremidad esterna de la sonda se obtura con un tapon que el mismo enfermo cada cierto tiempo destapa i vacia la orina.

Uretrotomía esterna.—Rara vez se practica. Está indicada en los casos que no se haya podido efectuar la uretrotomía interna. Se coloca al enfermo en decubito dorsal, con los muslos en abduccion i flexionados lijeramente, se levantan i aplican al púbis las bolsas i el pene, previamente se ha introducido en la uretra un catéter hasta la zona infranqueable i se mantiene en esta posicion. A partir de la estremidad de la sonda hácia la parte estrechada se incinde en la línea media la piel i tejido celular subcutáneo, queda a descubierto el músculo, bulbo cavernoso, cuyas fibras son oblícuas hácia adelante i arriba; se le incinde lo mismo que el cuerpo, esponjoso hasta alcanzar la

mucosa uretral que se abre. Se destruyen las estrecheces, se deja en la uretra una sonda a permanencia que se coloca por el orificio que se ha practicado, introduciendo un estremo de la sonda en la vejiga i sacando el otro por el meato. Sobre la

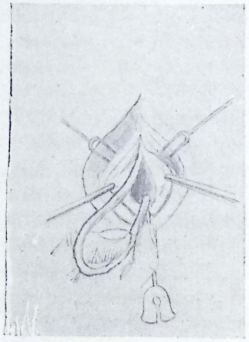

FIG. 236

URETROTOMÍA ESTERNA

Sonda que se ha introducido por el meato que sale por la herida perineal i cuyo estremo se está introduciendo en la vejiga.

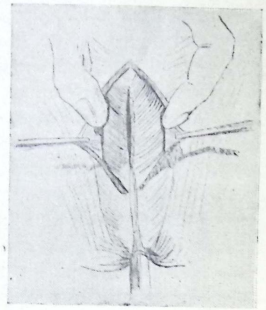

FIG. 237

URETROOMÍA ESTERNA

Incision de la piel i de las fibras del bulbo cavernoso.

sonda se reconstituye la pared uretral del modo siguiente: un primer plano de sutura con puntos separados de la pared uretral propiamente dicha; un segundo plano hemostático que atraviesa el cuerpo esponjoso, el bulbo cavernoso i la fibrosa del bulbo en direccion oblícua de afuera hácia adentro; el tercer plano es una sutura complementaria tambien con puntos separados, que une los bordes del bulbo cavernoso i la fibrosa del cuerpo esponjoso. Por último, se sutura la piel.

Estraccion de cuerpos estraños uretro-vesicales.—Comunmente son cálculos, objetos introducidos por el mismo enfermo (horquillas, alfileres, etc.) o se trata de trozos de instrumentos que quedan en casos de accidentes durante el curso de los cateterismos. Los cálculos vesicales se estraen por medio del litotritor o en mejores condiciones, (i esta es la regla) por la talla

hipogástrica. En cuanto a los uretrales el cirujano se sirve de la pinza de Collin para cuerpos estraños, cuyo estremo tiene la forma de pico de pato. Se introduce cerrada, en seguida se abre se toma al cálculo i se la retira con lentitud. Aunque esté mui doblada no hai temor de que hiera las paredes del canal. Los alfileres se estraen por el procedimiento de la transfixion que consiste en flexionar el pene a nivel del cuerpo estraño, de tal modo que la punta atraviese la cara posterior, en seguida se rota la cabeza del alfiler i se la dirije hácia el meato.

Aparato jenital del hombre.—ESTIRPACION DE LOS GANGLIOS INGUINALES SUPURADOS.—Se circunscriben con una incision elíptica el ganglio i los tejidos inflamados que lo rodean. La direccion que sigue la incision es la del pliegue inguinal, de la espina del púbis a la espina ilíaca ántero superior i componente piel i tejido celular.

Con un trozo de gasa se desprenden los tejidos incindidos i los ganglios tomados ligándose de paso los vasos que sangren. En seguida se suturan los bordes de la incision dejándose un drenaje en la parte esterna. Para facilitar el aproximamiento de los labios cutáneos se desprenden éstos un poco de los tejidos profundos i se flecta el muslo, posicion en que quedará durante algunos días. Con unos cuantos puntos de sutura se fija un trozo de gasa sobre la herida.

TESTÍCULO.—*Varicocele*—Se coloca al enfermo en decúbito horizontal con los miembros inferiores en estension i lijeramente separados. Se estiende el escroto tomándolo del rafe i se incinden elipticamente; el eje mayor de la incision de unos 6 centímetros sigue la direccion de las bolsas. En seguida se incinde el dartos, la capa celulosa i el cremaster. Con los dedos se aisla el cordon ayudándose de una compresa de gasa. Se busca el conducto deferente pasando el índice por debajo del cordon i el pulgar por encima i haciéndolo deslizar se le percibe en el centro como un cordon duro regular o irregular, que se aisla con la sonda acanalada, incindiendo previamente las envolturas funiculares. Despues se aisla la arteria espermática, del grupo venoso predeferencial (que es difícil de reconocer) es blanquizca i de consistencia mas firme. Hecho esto, se aisla el grupo venoso anterior en un altura de 3 centímetros, se liga en masa en los dos estremos i se reseca el segmento intermediario. La misma conducta se sigue respecto al grupo vascular poste-

rior. Se sutura las envolturas funiculares, en seguida la piel con puntos en U, que impiden la inversion de los bordes. Los resultados de esta operacion son halagadores; ademas con la reseccion de parte del escroto se obtiene una disminucion del espacio que aleja la posibilidad que ocurran recidivas.

INVERSION DE LA VAJINAL.—*Hidrocele.*—El hidrocele se puede tratar de dos modos: primero, tenemos el método conservador que consiste en puncionarlo con una aguja de unos 10 centímetros, vaciar el líquido e inyectar en la cavidad vajinal, unos 5 gramos de una solucion acuosa de ácido fénico al 90%, alcohol, tintura de yodo al 10%. En segundo lugar tenemos el método radical que es el que se pasa a describir.

La posicion del enfermo es la misma anterior. El cirujano se coloca en el lado enfermo.

En una estension igual al tamaño del tumor se incinden las capas escrotales siguiendo su línea mediana anterior. Se facilita esta incision proyectando el tumor hácia adelante con la mano izquierda. Se abre la vajinal, se evacua el líquido i se agranda con tijeras la incision de la serosa, desde el punto mas elevado al mas inferior. Se enuclea el testículo de sus envolturas, se secciona i liga el ligamento escrotal, de direccion póstero inferior i que fija la glándula a la piel. Se invierte completamente la serosa de modo que sus labios se colocan verticalmente siguiendo el borde posterior del testículo; se suturan con puntos separados. Tambien se pasan unos cuantos puntos superiores que fijan la vajinal a la túnica superficial del cordon.

Se restituye el testículo a su posicion primitiva i se sutura la piel con puntos en U.

Reseccion parcial de la vajinal.—La posicion del operado, incision i abertura de la serosa se efectúa tal como en la inversion vajinal. Abierta la serosa se colocan pinzas en los bordes de su seccion con el objeto de facilitar la diseccion de la vajinal que se ejecuta con los dedos o con la sonda acanalada. Disecada la vajinal hasta su reflexion visceral se la recorta circularmente en una estension conveniente, de tal modo que posteriormente suturados sus bordes a nivel de la cara anterior del testículo reconstituyen la cavidad serosa a su primitiva dimension. La sutura se hace con puntos separados. Antes de hacerla se examina por encima de la cabeza del epidídimo si existe un fondo de saco seroso ascendente (intrafunicular) que se debe

disecar i estirpar. Un segundo plano de sutura reune por encima de la serosa las envolturas testiculares medias. Por último, se sutura el escroto.

Epididimectomía.—Es la ablacion aislada del epidídimo conservando el testículo. Se hace una incision vertical de unos 5 centímetros que sigue la mitad de una cara lateral del escroto i que interesa sucesivamente todas las envolturas testiculares, que parte de un centímetro mas o ménos por encima del orificio superficial del conducto inguinal.

Es preferible hacer todas estas incisiones del escroto *lo mas altas i pequeñas posible* para evitar así posteriormente las molestias de los vendajes.

Se incinde la vajinal en la mitad de la cara anterior del testículo que se enuclea quedando a la vista el epidídimo. A nivel del borde superior del epidídimo i en toda su estension se incinde la vajinal. Con la sonda acanalada se debrida el epidídimo seccionando las adherencias que lo fijan al testículo i ligando los vasos (arteria epididimaria). La diseccion del epidídimo se continúa con la del conducto deferente que se secciona a la altura que se desee bajo una ligadura. Se sutura la albujínea con puntos separados i en seguida la vajinal paralelamente al borde superior del testículo, haciendo desaparecer así la cavidad epididimaria. No queda ahora mas que suturar el escroto.

Castracion.—Con este nombre se designa la estirpacion del testículo. Puede ser uni o bilateral.

La posicion del enfermo i la del cirujano es la misma empleada en las operaciones anteriores. Se hace una incision rectilínea en la mitad de la cara anterior de las bolsas que comienza o termina segun el lado a un centímetro por encima del anillo inguinal esterno i desciende unos 6 centímetros. Para facilitar su ejecucion el cirujano toma con su mano izquierda la parte posterior del testículo i lo rechaza hácia adelante poniendo tensa la piel. Se colocan pinzas en los labios de la incision cutánea i con el índice se enuclea el testículo; en seguida se liga i secciona el ligamento escrotal entre dos pinzas. Completamente libre ya el testículo se liga el cordon, ya sea en masa o bien aisladamente sus elementos: primero los vasos predeferenciales, en seguida las venas retrodeferenciales i por último el conducto deferente que ya sabemos como se aisla (véase varicocele). Para ligar el deferente se tracciona un poco separándolo de los de-

mas vasos que lo rodean i a 3 ó 4 centímetros por encima de la seccion de aquéllos se liga i secciona con termocauterio. Despues se sutura la piel en capitonnage que disminuye la cavidad evitándose así la acumulacion de serosidad.

Operaciones en el pene.—CIRCUNCISION U OPERACION DE LA FIMÓSIS.—Esta operacion se ejecuta para liberar el glande de adherencias conjénitas con el prepucio o bien para dar salida al pus acumulado entre el glande i prepucio en los casos de inflamaciones del glande, prepucio, o balanítis. Los judíos la ejecutaban en los recien nacidos, en cumplimiento de una práctica relijiosa que lo establecia. Hai varios métodos: uno de ello consiste en tomar el prepucio con una pinza hemostática

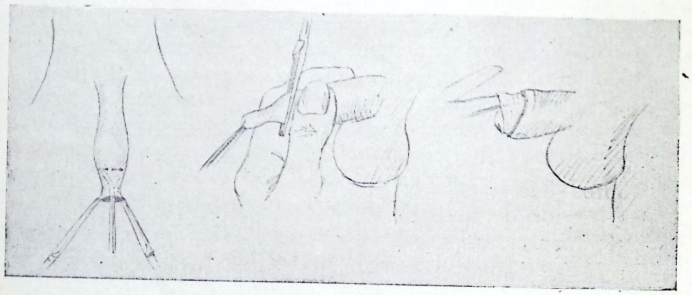

FIG. 238.—DESTRUCCION CON LA SONDA ACANALADA DE LAS ADHERENCIAS QUE FIJAN EL PREPUCIO AL GLANDE. ESTENSION DEL PREPUCIO I COLOCACION DE LA PINZA. RESECCION DEL PREPUCIO.

que se coloca paralelamente a la direccion de la corona del glande (oblicua de abajo hácia arriba). Previamente se fija el pene con la mano izquierda al mismo tiempo que el pulgar e índice de esta misma palpa el glande. En seguida se secciona todo el trozo de prepucio que está por debajo de la pinza i se hace la sutura. Mas conveniente es el siguiente método: se hace una incision lonjitudinal de ½ a 1 centímetro en la cara anterior del prepucio, para poner al desnudo i limpiar el glande, en seguida tomándolo con pinzas se le echa hácia adelante i se incinde circularmente la piel i tejido celular a nivel de la base de la incision lonjitudinal, siguiendo la direccion de la corona

del glande. No hai que seccionar mucha piel porque pueden posteriormente romperse las suturas durante la ereccion.

La mucosa se secciona mas o ménos a uno i medio centímetro del surco bálano prepucial i se sutura a la piel colocando cuatro puntos, uno anterior, uno posterior i de laterales que sirven para facilitar el correcto afrontamiento al completar enseguida la sutura total. Esta rejion peniana es bien irrigada i al cabo de pocos dias está cicatrizada. El frenillo algunos lo seccionan trasversalmente i en seguida lo reconstituyen con un punto de sutura.

Da buenos resultados usar en esta operacion la sutura en U.

Amputacion del pene.—Se ejecuta en casos de procesos cancerosos o sifilíticos; es una intervencion rara.

En esta operacion hai que dejar la mayor estension posible del miembro. Se toma el pene con la mano izquierda i se hace una incision circular que compromete piel i tejido celular, ligándose de paso los vasos que se presenten. A esta incision se añade una lonjitudinal de mas o ménos 1 centímetro, que se traza en la cara posterior, siguiendo la parte media de la uretra. Como se ve el trazado tiene la forma de una raqueta.

Se busca la arteria dorsal del pene, que se liga i secciona junto con las dos venas laterales que la acompañan. En seguida se encorva el pene por encima del índice izquierdo i se seccionan los cuerpos cavernosos, cuidando que posteriormente se tenga la piel necesaria para cubrirlos. La uretra se debrida de los tejidos vecinos i se secciona a un centímetro por delante de la seccion de los cuerpos cavernosos. En seguida se suturan trasversalmente los cuerpos cavernosos tomando los labios de la albujínea, primero una sutura en U i en seguida puntos entrecortados por encima de la anterior. Se incinde lonjitudinalmente la uretra en una estension de mas o ménos un centímetro, que corresponde a la incision cutánea i se suturan con puntos, separados sus bordes, pasando primero un punto medio que va de la parte inferior de la piel a la correspondiente de la uretra i otro en la parte anterior. Despues se suturan trasversalmente los labios de la piel, ayudándose de pinzas que ponen tensos los bordes.

Emasculacion total.—Es la estirpacion de los órganos jenitales esternos. Es una operacion rarísima que se ejecuta en casos de úlceras cancerosas, sifilíticas o tuberculosas que comprome-

tan los órganos esternos. Se incinde la piel i tejido celular convexamente hácia abajo, pasando la convexidad a un centímetro por encima de la raíz del pene i estendiéndose de un anillo inguinal superficial al otro. De los estremos parten dos incisiones descendentes que pasan por las caras laterales del escroto, abarcando lo mas que se pueda de él i reuniéndose en el rafe por delante del ano. Se ligan todos los vasos que se encuentran en el camino i con una compresa de gasa se rechaza hácia abajo la piel. Se buscan los cordones i se ligan i seccionan sus elementos por separado lo mas alto posible. Se liga i corta la vena dorsal i al ras de la sínfisis el ligamento suspensor del pene quedando así a la vista las arterias dorsales que se ligan. Con bisturí se desprende el pene de sus inserciones en el púbis i en sus ramas descendentes las inserciones óseas de los cuerpos cavernosos que se seccionan i suturan lo mismo que en el caso anterior. La uretra se secciona por delante del bulbo, se desprende de los tejidos vecinos para suturarla en seguida a la piel, por eso es que se deja mas larga. Con puntos separados se suturan entre sí los labios laterales i tambien a la uretra que se ha incindido en una pequeña estension su cara inferior, procediendo respecto a la sutura tal como en la amputacion del pene. Por último se sutura la incision superior; obteniéndose una cicatriz en forma de T.

Cirujía del aparato jenital de la mujer.—RASPAJE DEL ÚTERO.—Se coloca a la enferma en decúbito horizontal, en posicion jinecolójica i con los muslos flectados, sujetos de las rodillas, en dos horquillas que se articulan a la mesa, o bien sostenidos por dos ayudantes. Como esta operacion se efectúa con rapidez i no produce mucho dolor, puede hacerse sin anestesia.

Se lavan los órganos jenitales esternos i se coloca una valva en la parte inferior de la vajina para aumentar el campo operatorio. En seguida con una pinza de dos ganchos (Musseux) se toma el cuello uterino, se le atrae hácia afuera i se introduce un histerómetro para ver la direccion i dimensiones del útero. Se hace despues la dilatacion del cuello con los dilatadores de Hégar (de los que hai varios números que se fabrican en ebonita i metal), para poder introducir despues las cucharillas. Primero se emplea la cucharilla fenestrada de Sims (hai 3 números) con las que se raspa las caras anterior i posterior hasta

que se sienta al oido una sensacion como si se raspase cuero; despues se introduce la cucharilla de doble curvadura, con la que se raspa los ángulos

Terminado prolijamente el raspaje, se introduce una tira de gasa enrollada en un porta-cáustico, con la que se seca las paredes uterinas. Esta operacion se repite varias veces i para hacerla mas rápida se tiene previamente tiras cortadas i varios porta-cáusticos preparados. En seguida se cauteriza la superficie raspada con tintura de yodo i se tapona la cavidad con una gasa lijeramente apretada que hace un papel hemostático.

Colpoperineorrafia.—Es una operacion que se ejecuta en casos de rupturas incompletas del periné i para evitar el descenso del útero que se produce en las personas que han tenido muchos hijos. La enferma se coloca en la posicion jinecolójica, i con una valva que separa la pared vajinal anterior. En los límites de la mucosa i piel de la parte posterior del orificio vulvar se hace una incision de mas o ménos 7 centímetros, cóncava hácia arriba, de cuyos estremos parten dos incisiones lonjitudinales, converjentes, sobre la cara posterior de la vajina, que se unen cerca del cuello del útero. Se reseca este trozo de vajina i se suturan las incisiones lonjitudinales, con puntos separados a partir del punto mas elevado, en seguida con crin se suturan las ramas de la incision cóncava. Como resultado se obtiene un alargamiento con estrechamiento de la vajina i la reconstitucion del periné.

Colporrafia anterior.—Es una operacion mas o ménos semejante a la precedente i que está indicada en los casos que la pared vajinal anterior por relajamiento se prolapsa, formando lo que se llama cistocele vajinal. A menudo se la combina con la colpoperineorrafia, en el tratamiento del prolapso.

La posicion de la operada es la misma anterior; se rechaza la pared vajinal posterior con una valva, en seguida con una pinza se tracciona el cuello del útero i se incinde i reseca elípticamente la pared anterior de la vajina, los estremos superior e inferior del eje mayor están por debajo del meato i por encima del cuello respectivamente. En seguida la superficie cruenta se sutura en dos planos: 1.º Un plano profundo, formado por una sutura corrida, con catgut, en la que las puntadas entran i salen por la misma superficie avivada, a corta distancia de los bordes laterales. Tiene por objeto acercar los bordes i re-

chazar la vejiga. 2.º Una sutura superficial, con puntos entrecortados, que va de uno a otro borde.

FIJACION DEL ÚTERO.—*(Método de Alexander).*—Consiste en reducir la retroversion del útero por medio del acortamiento estraperitoneal de los ligamentos redondos. Se coloca a la enferma en decúbito horizontal i se incinde la pared abdominal como si se fuese a operar una hernia inguinal. Se desliza por el orificio esterno del conducto inguinal una sonda acanalada i se secciona sobre ella la aponeurósis del oblicuo mayor, cuyos labios se separan con pinzas. Se busca i aisla el ligamento redondo que es, sobre todo, fácilmente visible cerca del anillo inguinal profundo (cordon blanco redondeado). Se le tracciona hasta que el cirujano palpa por la herida el cuerno del útero. En seguida se fija el ligamento redondo, atravesándolo con puntos de sutura que van del oblicuo menor i trasverso a la arcada crural. La porcion exuberante de cordon se reseca i se suturan despues con catgut los labios de la aponeurósis del oblicuo mayor i con crin la piel. Esta operacion se efectúa en ámbos lados a la vez o uno tras otro.

Histerectomía abdominal.—Es la ablacion por vía abdominal del útero, con uno o ámbos anexos. Respecto a la estension de la exéresis, se distinguen: histerectomía total, en la que se estrae todo el útero despues de seccionar circularmente la vajina; e histerectomía sub-total, con seccion del útero a nivel del cuello, sin abrir la vajina.

Los anexos siempre que estén sanos deben conservarse, pues se evitan los trastornos de la insuficiencia ovárica.

La técnica es la siguiente: se coloca a la enferma en posicion de Trendelenburgo, se ejecuta una laparatomía media infraumbilical, se esplora la cavidad pelviana i se esterioriza lo mas que se pueda el útero, tomándolo de su fondo con un Musseux, se le desvía hácia un lado para poner tenso el ligamento ancho i se hace ahora la hemostásis, i seccion de la útero-ovárica del ligamento redondo i del ancho. Este acto varía segun se reseque el anexo o se conserve. En el primer caso la seccion pasa por la parte medio del ligamento, entre el útero, su anexo i una serie de ligaduras que se hacen con una aguja montada en catgut. Tanto éstas como la seccion se van haciendo sucesivamente del borde superior al inferior del ligamento ancho (con la primera ligadura se hace la hemostásis de la útero ovárica que sigue el

borde superior). La seccion puede hacerse tambien entre pinzas que se colocan de arriba hácia abajo. En seguida a los lados del cuello del útero se liga la uterina que se siente fácilmente por sus latidos. En el lado contrario se ejecutan los mismos tiempos; pero si se deja el anexo, entónces la incision pasa entre éste i el borde uterino correspondiente i procediendo en la misma forma ya descrita. Despues se incinde el peritoneo de la cara anterior del cuello uterino covexamente hácia arriba, lo mismo se hace en la cara posterior. En seguida se incinde el cuello del útero trasversalmente en su cara anterior i posterior i de tal modo que las incisiones, al encontrarse en el centro formen por la oblicuidad hácia abajo i adelante que se les imprime, una superficie cuneiforme abierta hácia arriba. Este muñon uterino se sutura con 3 ó 4 puntos separados (con catgut).

En seguida con una aguja curva montada en catgut se comienza en uno de los estremos a suturar los dos bordes peritoneales que cubrirán los muñones de los vasos seccionados, ligamento redondo, ligamento ancho, el muñon del útero i se llega así al otro estremo. Como resultado de la sutura se tiene una restauracion completa de la pequeña pélvis.

El curso de Medicina Operatoria de 1915 agradece sinceramente al Dr. G. Amunátegui por su autorizacion para la reimpresion de la presente obra. Ademas, gracias a él se allanaron gran parte de las dificultades con que ella tropezaba.

Esta edicion ha sido aumentada con las siguientes operaciones: labio leporino, herniotomías, métodos empleados en la reseccion del epiplon, reseccion parcial de los hemorroides, operacion de Whitehead i la cirujía del aparato jénito-urinario. Todas ellas han sido tratadas por el actual profesor Dr. Márcos Donoso D. Deliberadamente se han suprimido en la descripcion de estas intervenciones los datos clínicos, concretándose ella a la esposicion precisa de los métodos operatorios mas usados.

J. T. i E. C.

Santiago, 13 de Diciembre de 1915.

ÍNDICE

	Pájs.
Prólogo	3
Jeneralidades	7
Division de los tejidos	8
Hemostásis	10
Suturas	16
sutura de heridas operatorias	17
» » » traumáticas	19
práctica de las suturas	20
retiro de los puntos de sutura	23

PRIMERA PARTE

Ligaduras	25
Técnica	27

Capítulo I.—Ligadura de las arterias carótida primitiva, esterna i sus ramas i de la arteria subclavia

Nociones anatómicas	29
Lig. carótida primitiva	42
» » esterna	43
» arteria lingual	44
» » facial	46
» » temporal	46
» » subclavia	46
» » mamaria interna	48

Capítulo II.—Ligadura de la axilar i demas arterias del miembro superior

PÁJS.

Lig. axilar (anatomía) 49
» » (técnica) 53
» humeral (anatomía) 56
» » (técnica) 60
» radial i cubital (anatomía) 63
» » (técnica) 65
» cubital » 66

Capítulo III.—Ligadura de la ilíaca esterna i demas arterias del miembro inferior

Lig. ilíaca esterna i epigástrica (anatomía) 69
» » » (técnica) 70
Lig. epigástrica (técnica) 71
» femoral (anatomía) 73
» » (técnica) 81
» vena safena interna 83
» poplítea (anatomía) 84
» » (técnica) 87
» arterias pierna i pie (anatomía) 87
» tibial anterior 91
» pédia 93
» tibial posterior 93
» peronea 94

SEGUNDA PARTE

AMPUTACIONES 97
Indicaciones 102
Muñon 102
Desarrollo de los métodos 107
Técnica, idem 110
incision circular trasversal 110
» » oblicua 112
método con colgajos 114
Muñones servibles 115

Capítulo I.—Amputaciones en el miembro superior

Amputacion i desarticulaciones en los dedos 119
Amputacion i desarticulaciones de los dedos 121
Amputacion metacarpianos 123

PÁJS.

Desarticulacion mano 125
Amp. en el antebrazo 128
a) tercio inferior 128
b) tercio medio i superior 129
Desarticulacion del antebrazo 131
Amp. en el brazo 132
a) tercio inferior 132
b) » medio 133
c) » superior 134
Desart. brazo 135

Capítulo II.—Amputaciones en el miembro inferior

Amp. pie (anatomía) 142
» i desart. ortejos 144
» trasversales del pie falango metatarsiana 145
Amp. metatarsiana (T) 146
» tarso metatarsiana (L) 147
» medio-tarsiana (C) 148
Desart. sub. astragaliana 150
Desart. del pié 153
colgajo plantar interno 153
» talonar (S) 154
Amputacion osteoplástica (P) 155
Amp. en la pierna 157
a) tercio inferior 157
b) » medio 160
c) » superior 161
Desarticulacion de la pierna 167
Amp. en el muslo 168
a) tercio inferior 169
b) » medio 174
c) » superior 175
Desarticulacion muslo 175

TERCERA PARTE

RESECCIONES 181
Historia 182
Método moderno 184
Indicaciones 184

Capítulo I—Resecciones articulares en el miembro superior

Resec. falanjes, metacarpianos i sus articulaciones 187
muñeca (anatomía) 188

	Pájs.
incision dorso radial	189
» » cubital	191
Resec. codo (anatomía)	193
incision lonjitud. posterior	196
» arqueada	197
Resec. hombro	199
incision lonjitudinal anterior	199
» arqueada posterior	201

Capítulo II.—Resecciones articulares en el miembro inferior

Resec. falanjes i metatarsianos	204
» tarso metatarsiana i tarsectomía anterior	204
Tarsectomía posterior	206
resec. calcáneo (indicaciones)	206
resec. astrágalo	208
tarsectomía posterior total	211
reseccion osteoplástica del tarso	212
Reseccion de la articulacion tibio tarsiana (anatomía)	214
procedimiento Langenbeck	215
» Kocher	217
Reseccion de la rodilla (anatomía)	218
artro i artrectomía	220
incision unciforme	221
otros procedimientos	222
Reseccion artic. coxo femoral (anatomía)	224
ligadura arts. glútea, isquiáticas i pudenda	227
método Langenbeck-Kocher	228

Capítulo III.—Resecciones diafisiarias en los huesos de los miembros. Osteotomías

Miembro superior, cúbito	231
radio	231
húmero	232
Miembro superior, tibia	232
peroné. fémur	235
Osteotomías	235
en coxítis	238
» genu valgum	241
» incurvacion tibia	242
» pié-zambo (tarsectomía cuneiforme)	244

CUARTA PARTE

OPERACIONES EN LA CABEZA I EN EL TRONCO

Capítulo I.—Operaciones en la cabeza i en el cuello

	Pajs.
Trepanacion	249
métodos	250
osteoplastía craneana	252
topografía cráneo-cerebral	254
Trepanacion de la mastóides	257
antrotomía	259
operacion radical	261
Trepanacion del seno frontal	266
» » antro Highmoro	269
Reseccion del maxilar superior	271
» » » inferior	275
Resecciones i amputaciones lengua	277
Operaciones plásticas	283
método de Celsus	284
» » colgajos de la vecindad	284
» » » con pedículo	288
» italiano	288
» Reverdin i Thiersch	289
Reglas de operaciones plásticas	290
Tratamiento del labio leporino	294
Traqueotomía (indicaciones, anatomía)	295
acto operatorio	300
traqueotomía superior	301
» inferior	301
accidentes	302
tubaje o intubacion	304
Laringotomía	305
Larinjectomía	307
Esofagotomía esterna	309
Esofaguectomía	312

Capítulo II.—Operaciones en el tórax

Ligadura de la mamaria interna	313
Reseccion de la clavícula	313
» del omóplato	314
Toracotomía-pleurotomía	317
Reseccion costal	318
Toracoplastía	321

PÁJS.

Toracectomía 323
Neumotomía 324
Condiciones de la cirujía intratorácica 325
Amputacion de la mama indicaciones 327
técnica 329

Capítulo III.—Operaciones en el abdómen

Laparatomía (jeneralidades, anatomía) 334
técnica 341
Tratamiento post-operatorio 348
Técnica jeneral de las suturas 349
Reseccion intestinal—Enterectomía 354
Entero-anastómosis—Esclusion intestinal 362
indicaciones 364
Esclusion intestinal 366
Enterotomía i enterostomía 368
fístula estercorácea 369
ano contra-natura 371
oclusion de ámbos 373
Tratamientos operatorios de las hernias 375
Procedimientos empleados para ligar el epiplon 381
Intervenciones en el apéndice (anatomía, clínica) 382
técnica operatoria 389
radical a frigore 389
» precoz 394
operacion en el período intermediario 395
» en casos de peritonítis difusa 398
Reseccion del segmento íleo-cecal 401
Gastrotomía i gastrostomía 402
Gastroenterostomía (esclusion píloro) 410
» anterior antecólica 410
» posterior retrocólica 414
Gastroyeyunostomía retrocólica vertical 416
Gastrectomía.—(Pilorectomía) 418
esploracion 418
exéresis 421
reparacion 424
ablacion total i sub-total estómago 426
Cirujía del hígado i de las vías biliares 429
Esploraciones del hígado.—Absceso hepático 429
quistes hidatídicos 430
Operaciones vías biliares (anatomía i clínica) 432
métodos operatorios.—Colecistostomía 436
» colecistectomía 439
Cirujía del recto (anatomía i clínica) 444
amputacion recto 447

PÁJS.

reseccion recto (método coxíjeo) 450
» » (método sacral) 451
» de los hemorroides 453
» parcial de los hemorroides 454

Capítulo IV.—Cirujía del aparato jénito-urinario

Riñon i pélvis 455
Vía lumbar 455
Nefrostomía 458
Nefrectomía 458
Nefropexia 459
Intervenciones en la vejiga 460
Talla hipogástrica lonjitudinal 460
» » trasversal 461
Prostatectomía tota trasvesical 462
Uretra.—Cateterismo de la uretra 462
esterilizacion i lubrificacion de las sondas 464
cateterismo normal esplorador 464
técnica de la dilatacion de la uretra 465
uretrotomía interna 466
» esterna 467
estraccion de cuerpos estraños 468
Aparato jenital del hombre 469
estirpacion de los ganglios inguinales 469
Testículo.—Varicocele 469
Inversion de la vajinal.—Hidrocele 470
Reseccion parcial de la vajinal 470
Epididimectomía 471
castracion 471
Operaciones en el pene.—Circuncision 472
amputacion del pene 473
emasculacion total 473
Aparato jenital de la mujer.—Raspaje 474
colpoperineorrafia 475
colporrafia anterior 475
fijacion del útero 476
histerectomía abdominal 476
Nota final 477
Índice 479
Erratas 487

ERRATAS

PÁJS.	LÍNEA		DICE	DEBE DECIR
72	10.ª	de abajo arriba	Treudelenburg	Trendelenburg
113	19.ª	de arriba abajo	consiente	consiste
130	7.ª	de abajo arriba	y	ya
140	2.ª	la nota	clávila	clavícula
189	12.ª	de arriba abajo	necesidad desinsertar	necesidad de desinsertar
189	14.ª	» »	describir	descubrir
211	9.ª, 10.ª, 11.ª	» »	Es la leyenda de la figura 75.	
215	11.ª	» »	neartrósis	enartrósis
227	8.ª	» »	sacro	sacra
260	15.ª	de abajo arriba	ha allado	ha tallado
277	15.ª	» »	triángulo	ángulo
299	19.ª	» »	nacórsis	narcósis
309	19.ª	de arriba abajo	epligótis	epiglótis
318	14.ª	» »	sube	sumerje
335	13.ª	de abajo arriba	eplipones	epiplones
340	3.ª	de arriba abajo	rasarse	rasurarse
345	12.ª	» »	preparacion	separacion
346	16.ª	de abajo arriba	procupar	preocupar
362	14.ª	» »	preparan	separan
367	1.ª	» »	deja el	deja en el
374	18.ª	» »	cropostásis	coproestásis
381	16.ª	de arriba abajo	a todos	o todos
384	1.ª	de abajo arriba	acadaduras	acodaduras
440	4.ª	de arriba abajo	ondulada de Kehr	de Sprengler

