L. TESTUT – O. JACOB

COMPENDIO DE ANATOMÍA TOPOGRÁFICA

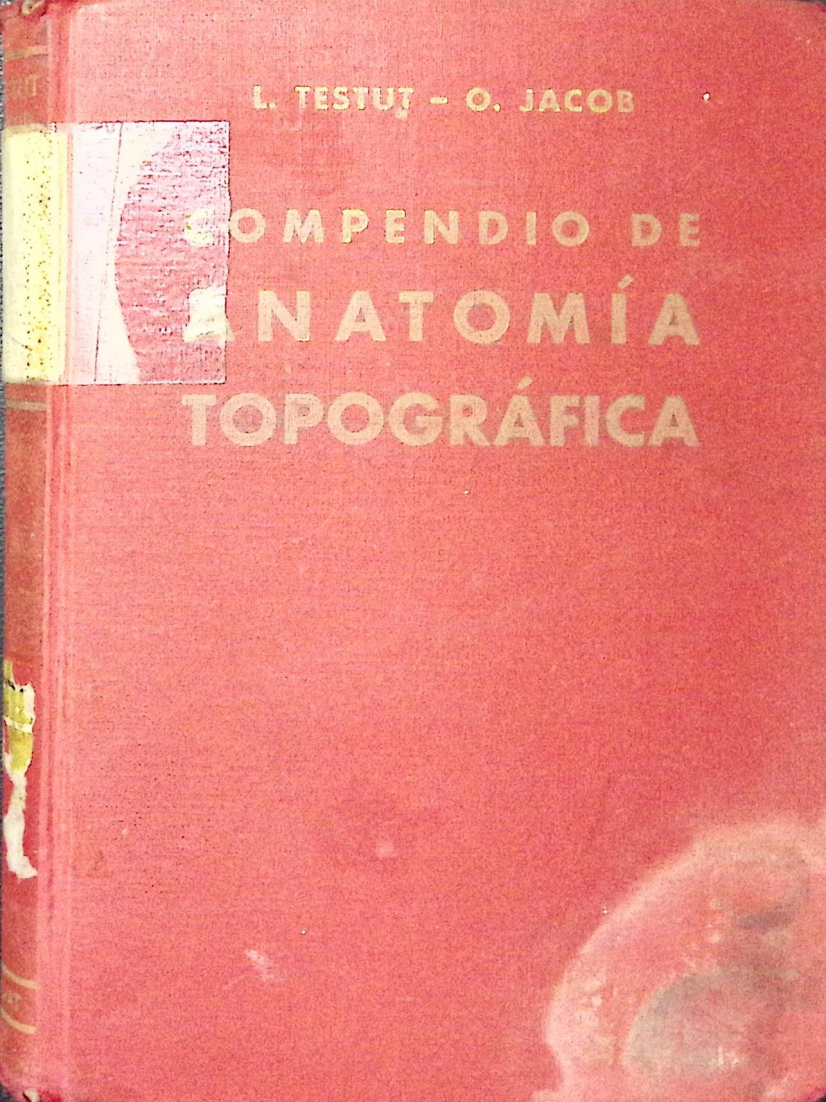

COMPENDIO
DE
ANATOMIA TOPOGRAFICA

611
T 3476
1961

COMPENDIO
DE
ANATOMIA TOPOGRAFICA

CON APLICACIONES MÉDICOQUIRÚRGICAS

POR LOS DOCTORES

L. TESTUT

Profesor de la Facultad de Medicina de la Universidad de Lyón

O. JACOB

Médico inspector militar, profesor de Val-de-Grace

Undécima edición, revisada y aumentada

POR

R. BERNARD

Ex profesor de la Facultad de Medicina de París



SALVAT EDITORES, S. A.

BARCELONA - MADRID

BUENOS AIRES - MÉXICO - CARACAS - BOGOTÁ - RÍO DE JANEIRO

Rm. 09151

ES PROPIEDAD DE
SALVAT EDITORES, S. A.

PRINTED IN SPAIN

DEPÓSITO LEGAL. B. 18.966. — 1958

N.º R.º B. 619. — 1961

IMPRENTA HISPANO-AMERICANA, S. A. — BARCELONA

2-VIII-63; W. Blanck; E 075

PREFACIO

Este librito no es un tratado didáctico, sino un sencillo manual que contiene en forma abreviada la descripción de las diferentes regiones del cuerpo humano con las aplicaciones médicoquirúrgicas que con ellas se relacionan.

Reducido a algunos centenares de páginas, escrito en aquel estilo extremadamente conciso que caracteriza los manuales, desprovisto deliberadamente de toda ilustración, hasta de figuras esquemáticas, va dirigido, no a los que tienen necesidad de aprender, sino a los que tienen necesidad de recordar lo que ya habían aprendido.

Comprendiendo así, proporcionará, como esperamos, alguna utilidad tanto al estudiante como al práctico: al primero, ya que podrá, sin recurrir a los tratados extensos, repasar en algunas semanas y hasta en algunos días las materias de una conferencia o de un examen; al práctico, por cuanto podrá también, en presencia de un caso patológico inesperado o de una operación urgente, recordar en pocos instantes todos los detalles útiles de la región o regiones concernientes.

El plan que hemos seguido es exactamente el mismo que hemos adoptado en nuestro TRATADO DE ANATOMÍA TOPOGRÁFICA, del cual el presente libro sólo es un breve compendio.

Así es que en las regiones de los miembros y también en las regiones superficiales de la cabeza, del cuello y de las tres grandes cavidades esplácnicas, estudiaremos sucesivamente en cada una de ellas la situación, los límites, forma exterior, diversos planos constitutivos, vasos y nervios.

Igualmente en las regiones viscerales, consideraremos en primer lugar el estudio descriptivo de la víscera, luego su estudio topográfico, su constitución anatómica, sus vasos y nervios.

Finalmente, al tratar de cada región o de cada víscera, indicaremos, pero de una manera tan sucinta como sea posible, los diversos modos de exploración y las diferentes vías quirúrgicas de acceso.

L. TESTUT y O. JACOB.

INDICE DE MATERIAS

Págs.

PREFACIO v

LIBRO PRIMERO

CABEZA

CAPITULO PRIMERO. — **CRANEO** 1

ARTÍCULO PRIMERO. — *Cráneo óseo en general* 1

ARTÍCULO II. — *Paredes craneales* 4

§ 1. Región superciliar 4
§ 2. Región occípitofrontal 8
§ 3. Región temporal 10
§ 4. Región mastoidea 14

ARTÍCULO III. — *Cavidad craneal y su contenido* 18

§ 1. Meninges craneales 18
§ 2. Compartimiento cerebral: cerebro 21
§ 3. Compartimiento hipofisario: hipófisis 32
§ 4. Compartimiento cerebeloso: cerebelo e istmo 33
A. Cerebelo 33
B. Istmo del encéfalo 35

ARTÍCULO IV. — *Topografía cráneoencefálica* 39

CAPITULO II. — **CARA** 42

ARTÍCULO PRIMERO. — *Macizo óseo de la cara* 42

ARTÍCULO II. — *Regiones superficiales de la cara* 43

§ 1. Región nasal 44
§ 2. Región labial 45
§ 3. Región mentoniana 47
§ 4. Región masetérica 48
§ 5. Región geniana 51

Pags.

ARTÍCULO III. — *Regiones profundas de la cara* 53
§ 1. Región de la fosa cigomática 54
§ 2. Región de la fosa ptérigomaxilar 57
§ 3. Regiones de la boca. 59
A. Región palatina 59
B. Región sublingual. 61
C. Región gingivodental. 63
D. Región tonsilar 65
§ 4. Región faríngea 67

CAPITULO III. — **APARATO DE LOS SENTIDOS.** 72

ARTÍCULO PRIMERO. — *Aparato de la audición* 72
§ 1. Oído externo. 72
§ 2. Membrana del tímpano 75
§ 3. Oído medio 77
A. Caja del tímpano propiamente dicha. 77
B. Cavidades mastoideas. 81
C. Trompa de Eustaquio 81
§ 4. Oído interno. 82

ARTÍCULO II. — *Aparato de la visión.* 86
§ 1. Cavidad orbitaria 86
§ 2. Región palpebral. 89
§ 3. Conjuntiva. 91
§ 4. Aparato lagrimal 93
A. Glándula lagrimal 93
B. Vías lagrimales propiamente dichas 94
§ 5. Ojo o globo ocular 96
A. Segmento anterior del ojo. 97
B. Segmento posterior del ojo 102
§ 6. Cápsula de Tenon. 104
§ 7. Compartimiento retrocapsular de la órbita y su contenido. 106
A. Músculos de la órbita. 106
B. Vasos de la órbita. 108
C. Nervios de la órbita. 109
D. Tejido adiposo de la órbita. 112

ARTÍCULO III. — *Aparato de la olfacción.* 112
§ 1. Fosas nasales propiamente dichas. 112
A. Consideraciones generales. 112
B. Estudio descriptivo de las fosas nasales. . . . 113
C. Vista de conjunto de las fosas nasales 116
D. Vasos y nervios 117
E. Exploración y vías de acceso 118
§ 2. Cavidades anexas a las fosas nasales. 118
A. Células etmoidales. 118
B. Senos esfenoidales 120

Págs.

C. Seno frontal. 122
D. Seno maxilar 122

ARTÍCULO IV. — *Aparato del gusto (lengua).* 124
A. Consideraciones generales. 124
B. Forma exterior y relaciones 124
C. Constitución anatómica. 126

LIBRO II

RAQUIS

ARTÍCULO PRIMERO. — *Columna vertebral propiamente dicha* 129

ARTÍCULO II. — *Conducto vertebral con su contenido* 132
§ 1. Conducto vertebral. 132
§ 2. Meninges raquídeas 133
§ 3. Medula espinal 134
A. Medula propiamente dicha. 134
B. Raíces de los nervios raquídeos. 139
C. Topografía vértebromedular 140

ARTÍCULO III. — *Partes blandas retrorraquídeas* 141
§ 1. Región de la nuca 141
§ 2. Región dorsal 145
§ 3. Región lumbar 147

LIBRO III

CUELLO

ARTÍCULO PRIMERO. — *Regiones anteriores* 151
§ 1. Región suprahioidea 152
§ 2. Región infrahioidea 156
A. Región infrahioidea propiamente dicha 156
B. Laringe. 159
C. Tráquea cervical. 164
D. Cuerpo tiroides 166
E. Esófago cervical. 169
§ 3. Región prevertebral. 171

ARTÍCULO II. — *Regiones laterales.* 175
§ 1. Región parotídea. 175
§ 2. Región esternocleidomastoidea o carotídea. 178
§ 3. Región supraclavicular 182

LIBRO IV

TORAX

Págs.

CAPITULO PRIMERO. — PAREDES TORACICAS. 189

ARTÍCULO PRIMERO. — *Jaula torácica*. 190

ARTÍCULO II. — *Regiones torácicas parietales* 190

§ 1. Región esternal. 191
§ 2. Región costal. 193
§ 3. Región mamaria. 197
§ 4. Región diafragmática 199

CAPITULO II. — CAVIDAD TORACICA Y SU CONTENIDO. 202

ARTÍCULO PRIMERO. — *Regiones pleuropulmonares*. 202

§ 1. Pleuras. 202
§ 2. Pulmones 205

ARTÍCULO II. — *Mediastino* 209

SECCIÓN PRIMERA. — **Mediastino anterior**. 209

§ 1. Cavidad mediastina propiamente dicha 209
§ 2. Su contenido. 210
A. Compartimiento inferior. 210
B. Compartimiento superior 215

SECCIÓN SEGUNDA. — **Mediastino posterior** 217

§ 1. Cavidad mediastina propiamente dicha. 218
§ 2. Su contenido 218

LIBRO V

ABDOMEN

CAPITULO PRIMERO. — PAREDES ABDOMINALES 226

ARTÍCULO PRIMERO. — *Regiones anteriores*. 226

§ 1. Región esternocostopúbica 226
§ 2. Región del ombligo. 230
A. Desarrollo del ombligo 230
B. El ombligo en el adulto. 231

ARTÍCULO II. — *Regiones laterales*. 233

§ 1. Región costoilíaca 233
§ 2. Region inguinoabdominal 235
§ 3. Región lumboilíaca. 241

Págs.

CAPITULO II. — CAVIDAD ABDOMINAL Y SU CONTENIDO 245

ARTÍCULO PRIMERO. — *Peritoneo*. 245

ARTÍCULO II. — *Organos intraperitoneales* 247

SECCIÓN PRIMERA. — **Organos del compartimiento superior** 248

§ 1. Estómago y esófago abdominal. 248
§ 2. Bazo. 253
§ 2. Páncreas 256
§ 4. Duodeno. 260
§ 5. Hígado 263
§ 6. Vías biliares extrahepáticas. 268

SECCIÓN SEGUNDA. — **Organos del compartimiento inferior** 272

§ 1. Epiplón mayor 272
§ 2. Yeyunoíleon 273
§ 3. Ciego 276
A. Ciego propiamente dicho 276
B. Apéndice vermicular. 278
§ 4. Colon 281

CAPITULO III. — ORGANOS RETROPERITONEALES. 287

§ 1. Cápsulas suprarrenales. 287
§ 2. Riñones. 289
§ 3. Porción abdominal del conducto excretor del riñón. . . 294
§ 4. Grandes vasos y nervios del abdomen. 297

LIBRO VI

PELVIS

CAPITULO PRIMERO. — PAREDES PELVICAS 301

ARTÍCULO PRIMERO. — *Pelvis ósea* 301

ARTÍCULO II. — *Partes blandas y extrapélvicas* 303

§ 1. Región púbica. 303
§ 2. Región sacrococcígea 305

CAPITULO II. — CAVIDAD PELVICA Y SU CONTENIDO 310

ARTÍCULO PRIMERO. — *Excavación de la pelvis*. 310

ARTÍCULO II. — *Contenido de la pelvis en el hombre*. 314

§ 1. Recto pélvico. 314
§ 2. Vejiga 318
§ 3. Uréter pélvico. 322
§ 4. Porción pélvica de las vías espermáticas. 323
§ 5. Próstata y uretra prostática. 325

Págs.

ARTÍCULO III. — *Contenido de la pelvis en la mujer.* 328
§ 1. Recto pélvico. 328
§ 2. Utero 328
§ 3. Ligamentos anchos y su contenido 332
§ 4. Uréter pélvico. 339
§ 5. Vagina 339
§ 6. Vejiga 342
§ 7. Uretra 342

CAPITULO III. — **PERINEO Y SUS DEPENDENCIAS** 344

ARTÍCULO PRIMERO. — *Perineo y sus dependencias en el hombre.* . . 344
§ 1. Perineo posterior. 344
§ 2. Perineo anterior. 347
A. Uretra considerada en conjunto. 348
B. Constitución anatómica del perineo anterior . . 349
§ 3. Región peniana 353
A. Miembro viril, verga o pene. 354
B. Uretra peniana. 356
§ 4. Región escrotal o región de las bolsas 357
A. Planos superficiales o bolsas propiamente dichas. 357
B. Testículo epidídimo. 358
C. Vaginal 360
D. Cordón espermático 361

ARTÍCULO II. — *Perineo y dependencia en la mujer.* 362
§ 1. Perineo posterior 363
§ 2. Perineo anterior. 363

LIBRO VII

MIEMBROS

CAPITULO PRIMERO. — **MIEMBRO SUPERIOR.** 367

ARTÍCULO PRIMERO. — *Hombro.* 368
§ 1. Región de la axila. 368
§ 2. Región escapular 375
§ 3. Región deltoidea. 377
§ 4. Huesos y articulaciones del hombro. 378

ARTÍCULO II. — *Brazo.* 382
§ 1. Región braquial anterior. 382
§ 2. Región braquial posterior. 385
§ 3. Hueso del brazo: cuerpo del húmero. 386

ARTÍCULO III. — *Codo.* 387

LIBRO I

CABEZA

La cabeza es el segmento más elevado del cuerpo. Está situada sobre el cuello, del que sobresale a la vez por delante, detrás y por los lados. La altura de la cabeza se mide por la distancia vertical que separa el vértice del mentón: es, por término medio, de 18 a 20 centímetros, o sea el 13 por 100 de la altura total del cuerpo. La cabeza se divide en *cráneo* y *cara*. Empezaremos describiéndolos, luego estudiaremos los *aparatos de los sentidos*.

CAPITULO PRIMERO

CRANEO

Situado en la parte superior y posterior de la cabeza, el cráneo puede compararse a una caja ósea que encierra el *encéfalo*. Describiremos sucesivamente: 1.°, el *cráneo en general;* 2.°, las *paredes craneales;* 3.°, la *cavidad craneal;* 4.°, su *contenido;* 5.°, la *topografía cráneoencefálica*.

ARTÍCULO PRIMERO

CRANEO OSEO EN GENERAL

Ocho huesos contribuyen a formar la caja ósea, a saber: 1.°, cuatro huesos impares: *frontal, etmoides, esfenoides* y *occipital;* 2.°, dos huesos pares: *parietales* y *temporales*.

1.° **Conformación exterior.** — El cráneo tiene la forma de un ovoide, cuyo eje mayor sería ánteroposterior y cuyo extremo más grueso estaría situado detrás. Presenta dos regiones: la *bóveda* y la *base*.

α) La *bóveda* está separada de la base por un plano que pasa algo por arriba del arco superciliar, sigue el borde superior del arco cigomático y va a terminar en la protuberancia occipital externa. Está formada por el frontal, los dos parietales, la porción escamosa de ambos temporales y la parte superior del occipital. Convexa por todas partes (excepto en los lados, donde se encuentra la fosa temporal), lisa y unida, cubierta sólo por el cuero cabelludo, es, por este hecho, de fácil exploración y acceso.

β) La *base* está formada por el etmoides, el esfenoides, los dos temporales y la parte inferior del occipital. Presenta muchos agujeros, principalmente para el paso de los nervios. Situada profundamente, su exploración y acceso son difíciles.

2.° **Conformación interior.** — Conviene también distinguir aquí la bóveda y la base:

a) La *bóveda* presenta: 1.°, *en la línea media*, la cresta frontal y el canal longitudinal (para el seno del mismo nombre); 2.°, *en los lados*, y de delante atrás, las tres fosas craneales: frontal, parietal y occipital.

b) La *base* se divide en tres compartimientos: anterior, medio y posterior. Los límites de separación de estos diversos compartimientos son, por una parte, el ala menor del esfenoides; por otra, el borde superior del peñasco.

α) El *compartimiento anterior* contiene: 1.°, *en los lados*, las eminencias orbitarias; 2.°, *en la línea media*, la apófisis cristagalli, la lámina cribosa del etmoides, los canales olfatorios, el canal óptico y los dos agujeros ópticos.

β) *Compartimiento medio:* 1.°, *en la línea media*, la silla turca (para el cuerpo pituitario), limitada por fuera por los canales cavernosos (para el seno cavernoso); 2.°, *en los lados*, dos fosas profundas, las fosas temporales, en donde se abren numerosos agujeros, la *hendidura esfenoidal* (para los nervios y vasos destinados a la órbita), el *agujero redondo mayor* (para el nervio maxilar superior), el *agujero oval* (para el nervio maxilar inferior), el *agujero redondo menor* (para la arteria meníngea media), el *agujero rasgado anterior* (para el nervio vidiano) y el *orificio interno del conducto carotídeo* (para la carótida interna).

γ) *Compartimiento posterior:* 1.°, *en la línea media* y yendo de delante atrás, el canal basilar, el agujero occipital y la cresta occipital interna; 2.°, *en los lados*, dos excavaciones, las fosas cerebelosas (para el cerebelo) con el canal del seno lateral, el canal del seno petroso inferior, el *conducto auditivo interno* (para el nervio auditivo, el nervio facial y el intermediario de Wrisberg), el *acueducto del vestíbulo* (para el conducto endolinfático), el *agujero condíleo anterior* (para el nervio hipogloso mayor) y *el agujero rasgado posterior* (para la vena yugular interna y los tres nervios: neumogástrico, espinal y glosofaríngeo).

3.° **Constitución anatómica.** — Con este título estudiaremos sucesivamente la estructura especial de los huesos del cráneo, su espesor, sus medios de nutrición:

α) Considerados desde el punto de vista de su *estructura*, los huesos del cráneo están formados por dos láminas de tejido compacto, la *lámina o tabla interna* o *lámina vítrea* (muy frágil, susceptible de fracturarse aisladamente) y la *lámina* o *tabla externa*, entre las cuales se encuentra interpuesta una capa de tejido esponjoso, el *diploe*. Están revestidos exteriormente por el periostio, por la duramadre por dentro

β) Su *espesor* es muy variable según los puntos (hay que recordarlo en el curso de la trepanación), lo que depende de la mayor o menor abundancia del diploe. Este grosor se modifica con la edad y por la influencia de ciertas afecciones (hiperostosis, exostosis sifilíticas).

γ) Los *medios de nutrición* son menos abundantes en los huesos del cráneo que en los otros huesos (la reparación de las pérdidas de substancia es más lenta). Las *arterias* provienen del cuero cabelludo, por una parte, y, por la otra, de la duramadre (meníngea media). Las *venas (venas diploicas)* terminan en los senos longitudinales, lateral, de Breschet. Los *linfáticos* son desconocidos.

4.° **Arquitectura y modo de resistencia.** — El cráneo no está constituído por una sola pieza ósea, sino, como ya lo hemos visto, por ocho huesos unidos entre sí por suturas.

Estas *suturas*, lejos de disminuir la resistencia del cráneo la aumentan, haciendo casi imposible, gracias a su disposición, el hundimiento o separación de sus bordes cuando sufre un traumatismo cualquier parte de la bóveda. Además, la aumentan dándole una mayor *elasticidad:* por esto en el viejo, en el que las suturas se osifican, desaparece la elasticidad y el cráneo se hace muy frágil.

Cuando la bóveda del cráneo sufre un choque y se produce una *fractura*, ésta no queda localizada al punto en que se aplica el traumatismo: se irradia casi siempre a distancia, hacia la base. La dirección y el trayecto en las fisuras irradiadas no resultan de la acción llamada del contragolpe *(teoría antigua)*, sino de la disposición arquitectónica del cráneo *(teoría actual)*. En efecto, si consideramos la situación recíproca de las partes gruesas y de las partes delgadas del esqueleto craneal, se comprueba que estas partes no están dispuestas al azar, sino que siguen un orden tal, que el cráneo parece constituído por el tipo de un barco de quilla, con un armazón sólido y grueso *(partes o puntos reforzados:* pieza basilar, pieza sincipital, pieza frontoetmoidal, pieza occipital, piezas órbitoesfenoidales, piezas petromastoideas) y porciones débiles *(partes o puntos débiles:* área frontoesfenoidal, área esfenopetrosa, área occípitopetrosa). Ahora bien, las fisuras irradiadas se dirigen siempre por la zona de los puntos débiles, y cuando franquean una de las piezas del armazón *(arbotantes, vigas del cráneo)* para pasar a un punto débil vecino, siguen también un camino anatómico bien definido: el *punto débil de los arbotantes* o *estribos*.

ARTÍCULO II

PAREDES CRANEALES

Las paredes craneales forman cinco regiones, a saber: 1.°, la *región superciliar;* 2.°, la *región occípitofrontal;* 3.°, la *región temporal;* 4.°, la *región mastoidea;* 5.°, la *región de la base del cráneo.*

§ 1. Región superciliar

La región superciliar (llamada así porque corresponde a las cejas) es una región pequeña situada a derecha e izquierda de la línea media, entre la frente y los párpados.

1.° **Límites.** — *Superficialmente.* 1.°, por arriba, una línea curva, de concavidad inferior, que la separa de la región occípitofrontal; 2.°, por abajo, una línea igualmente curva y de concavidad inferior que corresponde al reborde de la órbita y la separa de la región palpebral. *Profundamente:* debe prolongarse hasta el contenido de la cavidad craneal; así, pues, comprende los senos frontales.

2.° **Forma exterior y exploración.** — La ceja se presenta en forma de una eminencia redonda y arqueada, cubierta de pelos, con *cabeza, cuerpo y cola.* Las dos cejas están separadas en la línea media por una superficie ordinariamente sin pelos (sin embargo, algunas veces está cubierta de ellos), que corresponde a la raíz de la nariz y que constituye la *región interciliar* de ciertos autores. *A la palpación* se nota fácilmente el *arco orbitario*, y en el tercio interno de este último, la *escotadura supraorbitaria. En estado patológico*, el aspecto de la región puede ser modificado por heridas, flemones, tumores *(quistes dermoideos)*, fracturas.

3.° **Planos superficiales.** — Comprenden (de fuera a dentro) los cinco planos siguientes:

a) *Piel.* — Es gruesa, adherente y muy abundante en glándulas sebáceas, cubierta de una capa de pelos, los *pelos de las cejas*, quistes sebáceos y quistes dermoideos.

b) *Capa celular subcutánea.* — Constituída por trabéculas conjuntivas que van de la capa muscular a la capa profunda de la dermis cutánea; muy poca grasa.

c) *Capa muscular.* — Está formada por dos planos superpuestos: 1.°, un *plano superficial*, constituído por fascículos del *frontal*, de dirección vertical, y por hacecillos del *orbicular de los párpados*, de dirección transversal; 2.°, un *plano profundo*, representado por los hacecillos del *superciliar*, de dirección oblicua. Este último músculo se encuentra sobre la mitad interna del arco superciliar.

d) *Capa celular submuscular.* — Capa laxa, que prolonga el espacio subaponeurótico de la región occípitofrontal, permitiendo que las cejas se deslicen fácilmente sobre el plano subyacente.

e) *Periostio.*— Se continúa por arriba con el pericráneo, por abajo con el periostio orbitario y el ligamento ancho de los párpados.

4.° **Vasos y nervios superficiales.** — Las *arterias* provienen de la supraorbitaria y de la temporal superficial. Las *venas* se dirigen: 1.°, unas *(grupo interno)* hacia la raíz de la nariz, en donde desembocan en la oftálmica; 2.°, otras *(grupo externo)* hacia el arco cigomático, para desembocar en la vena temporal superficial. De los *linfáticos*, los de la mitad interna se dirigen hacia dentro y se reúnen con los linfáticos frontales, luego descienden (contorneando la vena facial) hacia los ganglios submaxilares; los de la mitad externa se dirigen hacia fuera para terminar en los ganglios parotídeos. Los *nervios* se

distiguen en motores y sensitivos; los primeros proceden del facial; los segundos, del frontal interno y del frontal externo *(neuralgias del supraorbitario)*, ramas del oftálmico.

5.° **Plano esquelético.** — Está representado: 1.°, por los *arcos superciliares;* 2.°, por la *eminencia nasal* o *glabela*, cuyo relieve, más o menos pronunciado según los individuos, está en relación con el desarrollo de las cavidades subyacentes, los *senos frontales.*

6.° **Senos frontales.** — Son dos cavidades en forma de pirámide triangular, situadas a derecha e izquierda de la línea media y que se abren en el meato medio de las fosas nasales por medio del conducto frontal.

a) *Tabique medio.* — Separa los dos senos uno del otro. Mediano y sagital en su origen, se desvía frecuentemente a uno u otro lado al acercarse a la parte superior del seno. Es delgado y casi siempre completo.

b) *Dimensiones y capacidad.* — Son muy variables según los individuos. Se encuentran *senos de dimensiones medianas* (20 a 25 milímetros de altura por 25 a 27 de anchura); *senos grandes* (que se extienden a veces hasta la apófisis orbitaria externa), de fácil acceso por la región frontal; *senos pequeños* (frecuentes sobre todo en las mujeres), que no tienen conexiones con la región frontosuperciliar, sino con el ángulo súperointerno de la órbita únicamente (no se llega a ellos sino por la vía orbitaria).

c) *Cavidad del seno y su revestimiento.* — La cavidad del seno es irregular por los tabiques incompletos que ocupan, sobre todo su borde superior. En estado normal sólo contiene aire (enfisema subcutáneo en el caso de fractura de la pared anterior). La *mucosa* que la tapiza, que es una simple prolongación de la pituitaria, contiene glándulas mucosas (origen de ciertos quistes). En su espesor hay *vasos* y *nervios*, que en su mayoría proceden de los vasos y nervios de la pituitaria.

d) *Paredes y relaciones.* — Cada seno presenta tres paredes (anterior, posterior e interna), un vértice y una base. La *pared anterior*, o *frontal*, o *subcutánea*, de un espesor que varía entre 1 y 8 milímetros, está solamente cubierta por los planos superficiales de la región superciliar: es la *pared quirúrgica del seno* (trepanación por la vía frontal). Hay que notar, sin embargo, que en los casos de seno muy pequeño puede faltar. La *pared posterior* o *craneal*, gruesa solamente de 1 milímetro, corresponde al compartimiento anterior de la cavidad craneal (meninges, punta del lóbulo frontal), lo que nos explica la posibilidad, en la infección del seno (sinusitis), de la propagación de ésta al endocráneo. La *pared interna* no es más que el tabique ya indicado. El *vértice*, sinuoso, sube tanto más cuanto mayor es el seno. La *base (pared inferior* u *órbitonasal, suelo del seno)*, muy delgada, corresponde: 1.°, por su parte externa *(porción orbitaria)*, a la mitad ánterointerna de la *órbita*, de donde las complicaciones orbitarias observadas en el curso de las sinusitis frontales; 2.°, por su parte interna *(porción nasal)*, a las células etmoidales (vía de acceso por el etmoides, drenaje del seno por las fosas nasales) que frecuentemente la levantan *(ampollas frontales)*, y a veces al ángulo anterior de la bóveda nasal. Es peligroso penetrar en el seno perforando el suelo por la bóveda nasal.

e) *Conducto frontal.* — Nace en la parte interna del suelo, al lado del tabique, y va a terminar en el vértice del meato medio, ora en el canal de la ampolla, ora en una de las células internas del vértice del meato, o bien, generalmente, en el canal del unciforme. Su dirección es oblicua de arriba abajo, de fuera a dentro y de delante atrás. Sus dimensiones son muy variables (de 10 a 15 milímetros de longitud por 2 ó 3 milímetros de ancho): es tanto más largo y estrecho cuanto más desarrolladas son las células etmoidales, en medio de las cuales se abre paso.

f) *Exploración y vías de acceso.* — El seno frontal puede ser explorado por la *transiluminación* y por el *cateterismo* de su conducto. Puede ser asequible al cirujano por la *vía frontal*, por la *vía orbitaria* y por la vía *nasal.*

7.° **Meninges.** — Nada especial desde el punto de vista anatómico. Su vecindad con los senos frontales explica la posibilidad de una meningitis como complicación de las sinusitis frontales.

8.° **Circunvoluciones cerebrales.** — A la región superciliar corresponden las circunvoluciones próximas al polo frontal del cerebro: extremo anterior de las circunvoluciones frontales y de las dos circunvoluciones olfatorias (incluso el bulbo olfatorio). Estas circunvoluciones forman parte de la *zona latente* del cerebro, de donde la posibilidad de su destrución por las colecciones purulentas (abscesos del cerebro), sin que se observen los síntomas especiales llamados síntomas de localización.

§ 2. Región occípitofrontal

La región occípitofrontal es una región impar y media que ocupa a la vez las partes anterior, central y posterior de la bóveda craneal

1.° **Límites.** — De forma cuadrilátera, tiene por límites *superficiales:* 1.°, por *delante*, la línea curva (cóncava por debajo) que la separa de la región superciliar; 2.°, por *detrás*, la protuberancia occipital externa y, a cada lado de esta eminencia ósea, la línea curva occipital superior; 3.°, *lateralmente*, una línea muy irregular que, continuándose con la línea occcipital superior, pasaría por la base de la apófisis mastoides y seguiría luego la línea temporal superior hasta la apófisis orbitaria externa. *En profundidad* se extiende, como las regiones precedentes, hasta las circunvoluciones cerebrales.

2.° **Forma exterior y exploración.** — La región occípitofrontal es convexa en todos sentidos. Ofrece a nuestra consideración: 1.°, en la línea media, la *glabela* o *eminencia nasal* por delante, el *inión* o *protuberancia occipital externa* por detrás; 2.°, por los lados y yendo de delante atrás, el *surco frontal*, las *eminencias frontales* y las *eminencias parietales.*

3.° **Planos superficiales.** — Comprenden la *piel* y el *tejido celular subcutáneo*, con los *vasos y nervios superficiales.*

a) *Piel.* — Notable por su grosor y adherencia. Lisa y sin pelos en la frente, está cubierta de cabellos en todo el resto de su extensión *(alopecia, calvicie).* Numerosas glándulas sebáceas *(quistes sebáceos* o *lupias)* y sudoríparas. Hay que notar que en el orificio de los conductos excretorios de estas glándulas y también en los bulbos pilosos, es donde se desarrollan la mayoría de los hongos o microbios que ocasionan la aparición de la tiña y otras afecciones del cuero cabelludo: por esto es difícil su tratamiento y frecuentes las recidivas.

b) *Tejido celular subcutáneo.* — Está constituído, como en la palma de la mano, por un sistema de trabéculas conjuntivas, a la vez muy gruesas y cortas, que van de la cara profunda de la dermis a la músculoaponeurótica subyacente. Entre estas trabéculas hay espacios en los que se apilan pelotones adiposos.

c) *Vasos y nervios superficiales.* — Son muy numerosos:

α) *Las arterias superficiales* provienen de orígenes múltiples. 1.°, de la frontal y de la supraorbitaria, ramas de la oftálmica; 2.°, de la temporal superficial; 3.°, de la auricular posterior y de la occipital, ramas de la carótida externa. Hay que notar que las ramificaciones, siempre muy numerosas, de estas diferentes arterias, están como incrustadas en el tejido conjuntivo subcutáneo: por esto es difícil su denudación y su ligadura. Por la riqueza vascular de los tegumentos se explica su extraordinaria vitalidad y la facilidad con que se reimplantan amplios colgajos que sólo se sostienen a veces por simples pedículos.

β) Las *venas* forman tres grupos: 1.°, *venas anteriores* o *frontales*, que terminan en la vena preparata y de ésta van a la vena frontal; 2.°, *venas medias* o *parietales*, que descienden a la vena temporal superficial; 3.°, *venas posteriores* u *occipitales*, que terminan en la yugular externa.

γ) Los *linfáticos* transcurren de arriba abajo en el tejido celular subcutáneo. Se dividen, como las venas, en tres grupos: 1.°, *linfáticos anteriores*, que terminan en los ganglios submaxilares; 2.°, *linfáticos posteriores*, que descienden a los ganglios suboccipitales; 3.°, *linfáticos medios*, que se dirigen en parte a los ganglios mastoideos y en parte a los ganglios parotídeos.

δ) Los *nervios*, aparte de algunos filetes motores que provienen del facial (para los músculos occipital, frontal y auricular), son sensitivos y emanan: 1.°, por delante, del *frontal interno* y del *frontal externo* (ramas del oftálmico); 2.°, en los lados, del *auriculotemporal* (rama del nervio maxilar inferior), que termina en la región temporal; 3.°, por detrás, de los tres nervios *auricular posterior*, *mastoideo* y *suboccipital* (ramas del plexo cervical).

4.° **Capa músculoaponeurótica.** — Está formada por los dos músculos frontales y los dos músculos occipitales reunidos entre sí por una lámina fibrosa intermedia, la *aponeurosis epicraneal* o *galea aponeurótica.* Recuérdese que esta aponeurosis, íntimamente fusionada por delante y atrás con los músculos precitados, se prolonga lateralmente por la región temporal (véase *Región temporal).* El plano músculoaponeurótico está íntimamente unido con los dos planos precedentes y forma con estos últimos el *cuero cabelludo.*

5.° **Capa celulosa subaponeurótica.** — Está formada por tejido conjuntivo extremadamente laxo, enteramente desprovisto de grasa, escaso en vasos, que permite el fácil deslizamiento del cuero cabelludo sobre el periostio: es el *espacio supraperióstico de Merkel,*

en el que se acumulan las colecciones patológicas (enfisema, edema, flemón difuso, bolsas sanguíneas).

6.° **Periostio.** — Llamado también *pericráneo*. Se adhiere débilmente a la superficie ósea (excepto a nivel de las suturas) y por esto se despega fácilmente *(hematomas subperiósticos* o *céfalohematomas)*. Poco abundantes en vasos.

7.° **Plano esquelético.** — Está representado por los huesos de la bóveda del cráneo, con las distintas suturas que los unen.

8.° **Meninges.** — Bajo el esqueleto se encuentran sucesivamente la duramadre (en los ancianos, con granulaciones de Pacchioni), la aracnoides (con su cavidad) y la piamadre. En la línea media se ve el seno longitudinal superior, que va de la apófisis cristagalli a la prensa de Herófilo y recibe en todo su trayecto numerosos afluentes: venas cerebrales internas y externas, venas meníngeas medias, venas diploicas, venas emisarias. Hay que notar que gran número de estos afluentes desembocan previamente en los *lagos sanguíneos*, verdaderos divertículos de los senos situados en el espesor de la duramadre. Después de una lesión del seno longitudinal, se presentan dos variedades de hematomas intracraneales: *hematoma intradural*, si el conducto ha sido interesado en su totalidad; *hematoma extradural*, si sólo está interesado a nivel de la base.

9.° **Circunvoluciones cerebrales.** — A la región occípitofrontal corresponden: 1.°, una parte de las tres grandes cisuras rolándica, silviana y perpendicular externa; 2.°, una parte de los cuatro lóbulos frontal, parietal, temporal y occipital; con las circunvoluciones que los constituyen. Nótese que esta porción de la corteza contiene la mayor parte de la zona sensitivomotriz, especialmente el *centro cortical del miembro superior* y el *centro cortical del miembro inferior*.

§ 3. Región temporal

La región temporal, situada a los lados del cráneo, corresponde exactamente a la fosa temporal de la osteología.

1.° **Límites.** — *Superficialmente:* 1.°, por *delante*, el borde posterior del malar, la apófisis orbitaria externa y la cresta lateral del

frontal; 2.°, por *arriba*, la línea temporal en toda su extensión, que va, por consiguiente, hasta el *asterión;* 3.°, por *abajo*, una línea transversal que pasa por el arco cigomático. *Profundamente*, la región se extiende, como la región occípitofrontal, hasta las circunvoluciones cerebrales.

2.° **Forma exterior y exploración.** — La región temporal, abultada en las personas gruesas y en los niños, es, al contrario, excavada en las personas delgadas. Se reconocen fácilmente al tacto la *apófisis orbitaria externa* por delante y arriba, el *arco cigomático* por abajo: puntos de referencia importantes utilizados en topografía cráneocerebral (véase más adelante).

3.° **Planos superficiales.** — Comprendemos con este nombre: 1.°, la *piel;* 2.°, el *tejido celular subcutáneo;* 3.°, la *aponeurosis epicraneal*.

a) *Piel.* — Por delante es fina, sin cabellos, muy movible *(blefaroplastia)*, levantada en varios puntos por las flexuosidades de la arteria temporal superficial. En el resto de su extensión tiene todos los caracteres del cuero cabelludo; hay que notar que en este sitio es donde los cabellos empiezan a encanecer. Es el punto de elección de las placas de pelada.

b) *Tejido celular subcutáneo, vasos y nervios superficiales.* — Es laxo por delante, muy denso por detrás. En su espesor existen los vasos y nervios superficiales. Las *arterias* provienen de la *arteria temporal superficial*, una de las ramas terminales de la carótida externa. Esta arteria asciende por delante de la oreja, y a 2 ó 3 centímetros por encima del cigoma se divide en dos ramas divergentes, la *frontal* y la *parietal*, que se ramifican en la región temporal y en las regiones vecinas. Nótese que estas ramificaciones arteriales son muy flexuosas, sobre todo en los ancianos. Las *venas*, muy numerosas, unas satélites de las arterias, otras independientes, caminan de arriba abajo hacia la parte anterior del pabellón y se reúnen algo por encima del cigoma, en un tronco único, que es la *vena temporal superficial*. Está situada ordinariamente detrás de la arteria homónima. Cruza el cigoma y, con la maxilar interna, va a constituir la yugular externa. Los *linfáticos* siguen el mismo trayecto que las venas, terminando unos en los ganglios parotídeos, otros en los ganglios mastoideos. Los *nervios* se distinguen en motores y sensitivos: los *motores* (para los músculos auriculares anterior y superior) provienen del facial; los *sen-*

sitivos (para la piel) emanan en parte del témporomalar (rama del lagrimal), en parte y, sobre todo, del auriculotemporal (rama del maxilar inferior). Este último pasa ordinariamente por detrás de los vasos.

c) *Aponeurosis epicraneal.* — Lámina celulofibrosa, muy delgada, que prolonga en la región las partes laterales de la aponeurosis epicraneal (véase *Región occipitofrontal).* En su cara externa se encuentran los dos músculos auricular anterior y auricular superior, músculos rudimentarios y sin importancia. Por debajo de ella y uniéndola al plano subyacente, se ve una capa de tejido celular laxo, continuación del espacio que, en la región occipitofrontal, la separa del periostio: en este espacio pueden extenderse las colecciones patológicas desarrolladas en el espacio subepicraneal.

4.° **Aponeurosis temporal, compartimiento temporal.** — Es una lámina fibrosa muy resistente, situada por debajo de la aponeurosis epicraneal. Se inserta por arriba: 1.°, en la parte ascendente del borde superior del hueso malar; 2.°, en la apófisis orbitaria externa; 3.°, en la línea temporal, mientras esta línea es única, luego (cuando se bifurca) en la línea temporal superior y por debajo de ella hasta la línea temporal inferior.

De aquí se dirige hacia abajo, y pronto se divide en dos hojitas, que van a insertarse, ambas, en el borde superior del cigoma. Entre estas dos hojitas se encuentra un espacio de forma ovalada ocupado por un paquete céluloadiposo, a nivel del que caminan algún trecho la arteria temporal profunda posterior y algunas venas sin importancia.

Al separarse de la pared craneal para ir a fijarse en el cigoma, la aponeurosis temporal limita, con esta pared craneal, un compartimiento ósteofibroso, *compartimiento temporal.* Visto en corte de frente, tiene la forma de un triángulo de base inferior. Cerrado en la mayor parte de su extensión, el compartimiento temporal está ampliamente abierto a nivel de su base, y allí se continúa con las dos regiones geniana y cigomática.

5.° **Contenido del compartimiento temporal.** — En él se encuentra contenido el *músculo temporal,* músculo en abanico que se inserta por arriba en el plano óseo de la fosa temporal, así como en la parte superior de la aponeurosis temporal; termina inferiormente (algo por debajo de la región que nos ocupa) en la apófisis coronoides del maxilar. Debajo del músculo temporal, entre él y el plano óseo ascienden: 1.°, las tres *arterias temporales profundas* anterior, media y posterior, que provienen, las dos primeras de la maxilar interna, la tercera de la temporal superficial; 2.°, los tres *nervios temporales profundos* anterior, medio y posterior, emanando el anterior del bucal, el posterior del masetérico, el medio directamente del maxilar inferior. El músculo sólo llena incompletamente el compartimiento temporal. Los huecos están rellenados por una masa céluloadiposa, semifluída, que se desarrolla con preferencia en la parte externa de este músculo. Hay que notar que *esta masa grasosa comunica con el tejido adiposo de la mejilla, de la región cigomática y también (por la escotadura sigmoidea) con el de la región masetérica.*

6.° **Plano esquelético.**—Está constituído por cuatro huesos (frontal, ala mayor del esfenoides, porción escamosa del temporal, parietal), unidos por suturas, cuyo conjunto constituye el *pterión.* El pterión tiene generalmente la forma de una H; hay que notar que la rama horizontal de la H corresponde a la circunvolución de Broca y cruza frecuentemente la arteria meníngea media. La pared ósea del compartimiento temporal termina por abajo en la cresta esfenotemporal, punto de referencia importante para la resección del ganglio de Gasser.

7.° **Meninges.** — Por dentro del plano esquelético se disponen las tres meninges: 1.°, la *duramadre,* que corresponde aquí a la *zona despegable de Marchant* (derrames sanguíneos entre ella y el hueso, a consecuencia de traumatismos craneales, que comprimen el cerebro y obligan a trepanar de urgencia); esta zona despegable se extiende verticalmente desde la hoz del cerebro hasta el borde superior del peñasco y sagitalmente desde las alas menores del esfenoides a la protuberancia occipital interna; 2.°, la *aracnoides;* 3.°, la *piamadre.* Por el espesor de la duramadre pasan la *arteria meníngea media* (con sus tres ramas anterior, media y posterior) y las *venas meníngeas medias.* Algo por encima del pterión se encuentra una especie de confluencia venosa *(encrucijada venosa de Trolard),* a nivel de la cual la arteria se baña en la cavidad venosa; lesión posible de estos vasos en los casos de fracturas de la región temporal (de donde *hematoma témporoparietal, hematoma frontal* y *hematoma témporooccipital,* según la rama arterial lesionada).

8.° **Circunvoluciones cerebrales.** — A la región temporal corresponden la cisura de Silvio y la mitad inferior de la cisura de Rolando, con las circunvoluciones siguientes: 1.°, la *tercera frontal, casi*

en su totalidad; 2.°, los tres cuartos posteriores de la *segunda frontal;* 3.°, la mitad inferior de las dos circunvoluciones *frontal ascendente* y *parietal ascendente*, con la mayor parte del *lóbulo parietal inferior;* 4.°, las tres *circunvoluciones temporales*. La mayor parte de los centros psicomotores están situados en esta porción de la corteza (véase *Topografía cráneoencefálica).*

§ 4. Región mastoidea

La región mastoidea, situada igualmente a los lados del cráneo, está constituída por el conjunto de partes blandas que cubren la mastoides y por esta misma eminencia ósea.

1.° **Situación y límites.** — Superficialmente, sus límites son: 1.°, por *abajo*, el vértice de la mastoides; 2.°, por *arriba*, una línea transversal *(cresta supramastoidea)* que prolonga la raíz longitudinal del cigoma; 3.°, por *delante*, una línea vertical que pasa por el borde anterior de la mastoides; 4.°, por *atrás*, el borde posterior de esta misma apófisis prolongado hasta el asterión. *Profundamente*, la región se extiende hasta el encéfalo.

2.° **Forma exterior y exploración.** — En estado normal, la región mastoidea es siempre convexa y claramente separada del pabellón de la oreja por el *surco auriculomastoideo;* en estado patológico su aspecto está más o menos modificado por tumefacciones localizadas (quistes, adenitis) o difusas (mastoiditis, flemón). La exploración es fácil de practicar por la delgadez de las partes blandas que la recubren.

3.° **Partes blandas superficiales.** — Cinco planos, a saber:

a) *Piel.* — Delgada, fina, poco movible, lisa por delante, cubierta de cabellos por abajo y atrás.

b) *Tejido celular subcutáneo.* — Muy parecido al de la región occipitofrontal.

c) *Aponeurosis.* — La *aponeurosis mastoidea* está representada por la parte lateral de la aponeurosis epicraneal, la cual, en su parte inferior, se fusiona más o menos íntimamente con los tendones de los diferentes músculos que se fijan en la mastoides.

d) *Capa muscular.* — La *capa muscular* está formada por el auricular posterior y por fascículos de los cuatro músculos occipital, esternocleidomastoideo, esplenio de la cabeza y complexo menor. Hay que notar que estos diferentes músculos se fijan en la *parte no quirúrgica* de la mastoides.

e) *Periostio.* — Se extiende regularmente sobre la cara externa de la mastoides. Se continúa con el periostio del conducto auditivo externo, y de aquí la posible propagación de una periostitis de la caja a la cara externa de la mastoides.

f) *Vasos y nervios superficiales.* — Las *arterias* provienen en su mayoría de la auricular posterior; algunas, sin embargo, son ramas de la occipital. Las *venas* descienden a la yugular interna. Hay que notar la vena mastoidea, que, a través del agujero del mismo nombre, penetra en el cráneo y se abre en el seno lateral: es una anastomosis entre la circulación de la región y la del endocráneo (propagación posible, por medio de la misma, de la inflamación de la región al seno lateral). Los *linfáticos* terminan, unos *(anteriores)* en los ganglios mastoideos, otros *(posteriores)* en los ganglios cervicales. Los *nervios* se distinguen en sensitivos y motores: los primeros están formados por las dos ramas auricular y mastoidea del plexo cervical; los segundos (para los músculos occipital y auricular posterior) provienen del facial.

4.° **Plano esquelético, mastoides.** — Está formado por la apófisis mastoides, que, como sabemos, es muy gruesa y contiene en su espesor numerosas cavidades. Examinaremos sucesivamente: 1.°, su *superficie exocraneal;* 2.°, sus *cavidades;* 3.°, su *superficie endocraneal.*

A. Superficie exocraneal. — De forma de pirámide con la base triangular superior, ofrece a nuestra consideración: 1.°, un *vértice* o *punta* envainado por los músculos que en él se insertan; 2.°, tres *bordes*, externo, interno y posterior, este último clara y fácilmente perceptible debajo de la piel; 3.°, una *cara anterior* que contribuye por arriba a formar la pared posterior del conducto auditivo óseo; 4.°, una *cara interna*, plana, separada del occipital por la ranura digástrica; 5.°, una *cara externa*, la más importante *(pared quirúrgica* o de *acceso)*, en la que se pueden distinguir: una *mitad posterior*, rugosa, en la que se insertan el esternocleidomastoideo, el esplenio y el complexo menor; una *mitad anterior*, casi lisa, excepto en las inmediaciones de la pared posterior del conducto auditivo óseo, en la que se encuentran la *spina supra meatum* (en el ángulo de reunión de la pared posterior y la pared superior del conducto) y la *zona cribosa retromeática* (inmediatamente por detrás y debajo de la espina, a nivel de la pared externa del antro).

B. CAVIDADES NEUMÁTICAS. — Se dividen en *antro mastoideo* y *células mastoideas propiamente dichas.*

a) *Antro.* — Existe en todos los individuos, hasta en el recién nacido, y sus lesiones *(antritis)* son muy frecuentes en el curso de las otitis medias: es el que el cirujano, que interviene por una mastoiditis, debe trepanar primeramente. Tiene la forma de un cubo irregular y se encuentra situado por detrás y algo por encima del conducto auditivo (casi directamente por encima en el recién nacido), a una profundidad que varía de 15 a 18 milímetros. Sus *dimensiones*, por término medio, son de 8 a 10 milímetros para el diámetro mayor, de 5 a 6 para el menor; pero pueden ser mayores o, al contrario, mucho más pequeñas (antros que tienen las dimensiones de un grano de trigo).

El antro es muy irregular. Se abre en el ático por un estrecho conducto (3 ó 4 milímetros de longitud por 3 milímetros de altura y 3 ó 4 milímetros de anchura), el *conducto timpanomastoideo* o *aditus ad antrum*, que limitan: 1.°, por abajo *(pared inferior)*, el macizo del facial; 2.°, por dentro *(pared interna)*, el conducto semicircular externo; 3.°, por arriba *(pared superior)*, el *tegmen tympani;* 4.°, por fuera *(pared externa)*, la pared pósterosuperior del conducto auditivo óseo que se continúa por una parte con el muro de la celdilla y por otra parte con la pared externa del antro. La abertura del *aditus ad antrum*, en el curso de la *operación de Stacke*, expone, pues, a herir el conducto semicircular externo y sobre todo el facial, en particular en los casos en que este nervio tiene relaciones más íntimas que normalmente con la pared inferior del aditus.

El antro ofrece a nuestro estudio seis paredes (externa, interna, superior, inferior, anterior, posterior). La *pared externa (pared quirúrgica* o *pared de acceso)* corresponde siempre a la porción de la mastoides que está cubierta por la inserción del pabellón. Se la limita en la superficie ósea, en el curso de la trepanación, trazando un cuadro de un centímetro de lado aproximadamente, tangente a la mitad superior de la pared posterior del conducto auditivo externo óseo. La *pared interna* está en relación: 1.°, con la fosa cerebelosa (con la cual comunica hasta directamente por medio del *conducto petromastoideo)* y el cerebelo (absceso cerebeloso consecutivo a la antritis); 2.°, con el seno lateral (trombosis posible de éste). Nótese que cuando el antro es muy pequeño, el seno lateral puede en cierta manera rechazarlo contra la pared posterior del conducto auditivo e interponerse entre él y la cara externa de la mastoides: entonces hay el riesgo, en el curso de la trepanación mastoidea, de lesionar el conducto venoso. La *pared*

superior (techo del antro), muy delgada, separa la cavidad antral de la fosa cerebral media (de donde posibles abscesos del cerebro). La cresta supramastoidea es su punto de referencia en la cara externa de la mastoides: así pues, no se traspase por arriba esta línea en la trepanación del antro. La *pared inferior (suelo del antro)*, situada en un plano inferior del aditus ad ántrum (de donde la tendencia a la detención de las secreciones antrales), se relaciona en su parte más anterior con el origen de la tercera porción del facial. La *pared posterior* corresponde a las células posteriores y a veces al seno lateral. La *pared anterior*, en la que se abre la aditus ad ántrum está en relación con el origen de la tercera porción del facial.

b) *Células propiamente dichas.* — Cavidades irregulares que comunican entre sí por una parte, con el antro por otra: sólo se desarrollan después del nacimiento y son, al mismo tiempo que el antro, asiento de las lesiones en el caso de mastoiditis. Las células pueden ocupar todo el espesor y toda la extensión de la mastoides *(mastoides neumáticas)* e invadir también los huesos próximos. Pero, más frecuentemente, se disponen en grupos, separados entre sí por tejido esponjoso *(mastoides neumatodiploicas);* hay que recordar que estos grupos celulares *(células limítrofes del conducto auditivo óseo, células de la punta, células posteriores)* son a veces asiento de fenómenos inflamatorios localizados. En algunos casos las células mastoideas faltan completamente, y, en este caso, la mastoides está formada únicamente del tejido esponjoso *(mastoides diploica)*, a veces hasta de tejido compacto *(mastoides esclerosa).*

C. SUPERFICIE ENDOCRANEAL DE LA MASTOIDES. — Corresponde a la fosa cerebelosa por una parte, a la fosa cerebral media por otra.

α) La *parte en relación con la fosa cerebelosa* está constituída por una porción de la cara posterior del peñasco *(segmento petroso:* corresponde a la pared interna del antro) y por la porción descendente del canal del seno lateral *(segmento sinusal:* corresponde al segmento pósterosuperior y a los segmentos medios de la apófisis).

β) La *parte en relación con la fosa cerebral media* está constituída por la porción de la cara ánterosuperior del peñasco que se encuentra situada por detrás y por fuera del tegmen tympani.

γ) En conjunto, vemos que la infección partida de la mastoides puede propagarse al cerebro, al cerebelo (tres veces por cuatro), al seno lateral.

D. VISTA DE CONJUNTO DE LAS RELACIONES DE LA MASTOIDES. — Cuatro líneas (tres *horizontales*, que pasan una por la cresta supramastoi-

dea, otra por el centro del conjunto y otra por el borde inferior del mismo conducto, y una *vertical oblicua* paralela al eje mayor de la apófisis, que pasa a 15 milímetros por detrás del conducto) dividen la mastoides en seis segmentos:

1.° *Un segmento ánterosuperior*, que corresponde al antro (en donde tiene lugar la trepanación del antro).

2.° *Un segmento pósterosuperior*, que corresponde al seno lateral y a la fosa cerebelosa (punto de trepanación para descubrir el seno lateral trombosado o para abrir un absceso cerebeloso).

3.° *Dos segmentos medios*, los cuales corresponden al último codo del seno lateral (segmento ánteromedio) y al seno facial.

4.° *Dos segmentos inferiores*, que corresponden a la punta de la mastoides y representan la zona no peligrosa de la misma.

5.° **Meninges.** — En la cara endocraneal de la mastoides se encuentran las meninges (duramadre, aracnoides, piamadre) con, en el espesor de la duramadre, la porción transversal o descendente del *seno lateral* (de 10 a 15 milímetros de diámetro). Este, como es sabido, termina en el agujero rasgado posterior, constituyendo el origen de la yugular interna: de donde la posibilidad de la propagación de la trombosis del seno a la yugular, y también la posibilidad de entrada de aire en las venas (silbido) en los casos de abertura accidental del seno.

6.° **Encéfalo.** — A la región mastoidea corresponden la *tercera circunvolución temporal* y el *segmento ánterolateral del cerebelo* (sintomatología especial de los abscesos intracraneales consecutivos a las mastoiditis).

ARTÍCULO III

CAVIDAD CRANEAL Y SU CONTENIDO

La cavidad craneal se divide en dos compartimientos: uno mayor, destinado al cerebro *(compartimiento cerebral)*; otro menor, que contiene el cerebelo y el istmo del encéfalo *(compartimiento cerebeloso)*. Ambos están tapizados por las *meninges craneales*.

§ 1. MENINGES CRANEALES

Considerado desde el punto de vista de la anatomía aplicada, el aparato meníngeo se compone, de fuera a dentro: 1.°, de una envoltura

resistente, la *meninge dura*, que corresponde a la duramadre; 2.°, una envoltura gruesa y friable, la *meninge blanda*, que corresponde a las otras dos meninges de la anatomía descriptiva. Entre las dos se encuentra una cavidad, la *cavidad aracnoidea*.

1.° **Meninge dura.** — Membrana fibrosa, muy resistente, inextensible, animada de latidos isócronos con los del pulso (excepto en los casos de absceso subyacente).

a) *Conformación exterior y relaciones.* — Dos superficies: externa e interna. La *superficie externa* es tomentosa y se adhiere a los huesos del cráneo (más o menos íntimamente, según la edad y según los puntos), sobre los que se aplica exactamente: a su nivel se desarrollan los *abscesos supra o extramurales*. La *superficie interna*, lisa y brillante, da nacimiento a cierto número de prolongaciones o tabiques *(tienda del cerebelo, hoz del cerebro, hoz del cerebelo, tienda de la hipófisis)*, destinados a aislar unos de otros los diferentes segmentos de la masa encefálica y a mantenerlos en su lugar.

b) *Estructura.* — La duramadre se compone de dos hojas pegadas (recuérdese que estas dos hojas, al llegar al agujero occipital, se separan para descender aisladas al conducto raquídeo, limitando entre sí el *espacio epidural)*, cuya estructura histológica es la del tejido fibroso: es el punto de partida de las *fungosidades de la duramadre*.

c) *Vasos y nervios.* — Las *arterias* se distribuyen a la vez por el esqueleto y por la duramadre. Son: las *arterias meníngeas anteriores*, la *arteria meníngea media*, la *meníngea menor*, la *meníngea posterior*. Las *venas* son de dos clases: 1.ª, las *venas propiamente dichas*, que acompañan a las arterias y desembocan en los senos o en el plexo pterigoideo; 2.ª, los *senos*, conductos venosos voluminosos, de paredes rígidas, en parte adherentes al esqueleto, en el que excavan un surco más o menos marcado; se dividen, según estén o no fácilmente expuestos a los traumatismos y sean fácilmente asequibles al cirujano, en *senos descubiertos* (seno longitudinal superior, seno lateral, seno cavernoso) y *senos ocultos* (seno occipital posterior, senos petrosos inferior y superior, seno longitudinal inferior, seno recto, seno coronario, seno occipital transverso). Los *linfáticos* están representados por un sistema de hendiduras, de lagunas que comunican con la cavidad aracnoidea. Los *nervios*, todos sensitivos, provienen del oftálmico de Willis, del ganglio de Gasser, del maxilar inferior.

2.° **Aracnoides y espacio aracnoideo.** — La aracnoides es una membrana serosa formada de dos hojas, una *parietal* pegada a la duramadre y otra *visceral* en relación con los centros nerviosos, pero que no los tapiza exactamente. Entre ambas hojas se encuentra el *espacio aracnoideo* cavidad virtual en estado normal, pero en la que, en estado patológico, pueden coleccionarse derrames sanguíneos (paquimeningitis interna hemorrágica, hematomas internos de la duramadre).

3.° **Meninge blanda.** — Es un complexo anatómico formado por la *hoja visceral de la aracnoides*, el *espacio subaracnoideo* (con el *líquido céfalorraquídeo)* y la *piamadre propiamente dicha;* conviene referir a dicho complexo las *granulaciones de Pacchioni.*

a) *Hoja visceral de la aracnoides.* — Lámina muy delgada, mal diferenciada, que limita por dentro la cavidad aracnoidea.

b) *Piamadre propiamente dicha.* — Membrana célulovascular, en cuyo espesor los vasos destinados al encéfalo se dividen en finísimas ramificaciones. Está en relación inmediata con la substancia nerviosa, a la que se adhiere débilmente (adherencias íntimas en los casos de meningoencefalitis crónica). Forma las *telas coroideas* superior e inferior y los *plexos coroideos* del cuarto ventrículo y de los ventrículos laterales.

c) *Espacio de la piamadre o subaracnoideo.* — Espacio comprendido entre la piamadre (que reviste exactamente todas las anfractuosidades del encéfalo) y la hoja visceral de la aracnoides (que forma puente encima de estas anfractuosidades). Este espacio es común a todo el eje cerebroespinal. Está lleno por el *líquido subaracnoideo* o *céfalorraquídeo*, y se encuentra tabicado al infinito (de donde la imposibilidad de desinfectarlo cuando sufre lesiones inflamatorias) en una serie de cavidades o espacios secundarios (los mayores son llamados *confluentes, lagos, flumina, rivi, rivuli)* que comunican todos entre sí por una parte y con los ventrículos por otra. La infección del espacio subaracnoideo *(leptomeningitis)* tendrá una tendencia natural a generalizarse a todo el aparato.

d) *Líquido céfalorraquídeo.* — Líquido claro, transparente, ligeramente alcalino y débilmente albuminoso que llena el espacio subaracnoideo; su examen (el líquido céfalorraquídeo puede ser recogido en el vivo por la punción del fondo de saco sacrolumbar) es hoy de práctica corriente en clínica. Su *cantidad* es de 120 a 150 gramos aproximadamente; está aumentado en la mayoría de las meningitis, sobre todo la meningitis tuberculosa. Su *color claro*, como su transparencia, se modifican cuando el espacio subaracnoideo es asiento de lesiones: así es que el líquido se vuelve rojizo en los casos de hemorragia coleccionada en el espacio ya indicado, turbio y a veces francamente purulento en la mayor parte de las meningitis (excepto la meningitis tuberculosa). El *examen microscópico* no descubre en él microbios ni elementos celulares (excepto algunos escasos linfocitos) en estado normal; por el contrario, permite reconocer diversos microbios patógenos y leucocitos polinucleados en cierto número de meningitis. El *papel* del líquido céfalorraquídeo parece ser sobre todo un papel de protección del cerebro. Este mismo líquido, sin embargo, en ciertas circunstancias, se convierte en un agente vulnerante para el órgano que normalmente está destinado a proteger (conmoción cerebral, meningitis con hipertensión).

e) *Granulaciones meníngeas de Pacchioni.* — Son pequeñas vegetaciones (sus dimensiones medias son las de un grano de mijo) nacidas de la meninge blanda en las inmediaciones de los senos venosos y que sobresalen en su cavidad. Se las encuentra con preferencia a lo largo de la cisura interhemisférica, a cada lado del seno longitudinal, y se las ve, a veces, adelgazar la pared craneal y excavar fositas más o menos profundas. Su utilidad se desconoce todavía.

§ 2. Compartimiento cerebral: cerebro

Limitado superior y lateralmente por la bóveda craneal, el compartimiento cerebral tiene por suelo: el departamento anterior de la base del cráneo, el departamento medio de esta misma base y la cara superior de la tienda del cerebelo. Contiene el *cerebro*, masa ovoidea de eje mayor ánteroposterior, que mide 17 centímetros de longitud por 14 centímetros de anchura y 13 centímetros de altura en el hombre (en la mujer un centímetro menos en cada uno de los tres diámetros). Estudiaremos sucesivamente: 1.°, su *conformación exterior;* 2.°, la *región de la corteza;* 3.°, los *núcleos centrales* u *optoestriados;* 4.°, los *ventrículos;* 5.°, el *centro oval;* 6.°, sus *vasos.*

1.° **Conformación exterior.** — El cerebro se compone esencialmente de dos mitades laterales o *hemisferios*, reunidos entre sí por las *partes interhemisféricas.*

A. Hemisferios. — Cada uno de los hemisferios, considerado separadamente, tiene la forma de un prisma triangular, con dos extremos, tres caras y tres bordes:

a) *Extremos.* — Se distinguen en anterior (o *polo frontal)* y posterior (o *polo occipital).*

b) *Caras.* — Se distinguen en interna, externa e inferior. La *cara interna*, plana y vertical, limita lateralmente la cisura mayor hemisférica. Corresponde a la hoz del cerebro. La *cara externa*, muy convexa, corresponde al casquete craneal (véase *Topografía cráneo-encefálica).* La *cara inferior*, la más irregular de las tres, corresponde sucesivamente, de delante atrás: 1.°, al departamento anterior de la base del cráneo (parte cóncava); 2.°, al departamento medio (parte muy saliente por abajo, *cuerno esfenoidal, polo esfenoidal);* 3.°, a la tienda del cerebelo (parte plana, oblicuamente inclinada hacia abajo y afuera).

c) *Bordes.* — Se distinguen en *interno, externo* y *superior.* Este último, regularmente convexo, corresponde a la gran cisura interhemisférica.

B. Formaciones interhemisféricas.—Estas formaciones, que unen entre sí los dos hemisferios, son: 1.°, del lado de la convexidad, el *cuerpo calloso;* 2.°, del lado de la base, el *quiasma óptico*, el *espacio perforado anterior*, el *cuerpo pituitario* o *hipófisis*, los *tubérculos mamilares*, el *espacio perforado posterior.*

a) *Cuerpo calloso.* — Se encuentra situado en el fondo de la cisura interhemisférica (véase *Estructura del cerebro).*

b) *Quiasma óptico.* — (Véase *Vía óptica).*

c) *Espacio perforado anterior.* — Pequeña región acribillada de agujeros situada en el lado externo del quiasma. De forma losángica, presenta cuatro lados: 1.°, un lado ánteroexterno, formado por la raíz blanca externa del nervio olfatorio; 2.°, un lado ántero interno, representado por la raíz blanca interna de este mismo nervio olfatorio y más superficialmente por el nervio óptico; 3.°, un lado pósterointerno, formado por la cinta óptica; 4.°, un lado pósteroexterno constituído por la punta del lóbulo témporooccipital. En el área del espacio perforado anterior se ve un fascículo blanco, que se designa, por razón de su dirección, con el nombre de *bandeleta diagonal* (pertenece a la vía olfatoria).

d) *Cuerpo pituitario.* — (Véase *Compartimiento hipofisario).*

e) *Tubérculos mamilares.* — Dos pequeñas prominencias hemisféricas, de coloración blanca (4 a 5 milímetros de diámetro) situadas en el lado interno de los pedúnculos cerebrales. Están constituídos por una masa central de substancia gris, envuelta por una delgada capa de substancia blanca. Funciones y conexiones poco conocidas.

f) *Espacio perforado posterior.* — Llamado también *interpedunclular* (porque está situado entre los dos pedúnculos cerebrales), está constituído por una lámina de la substancia gris acribillada de agujeros, dependiente de la substancia gris del tercer ventrículo.

C. Hendidura cereeral de bichat. — Es un surco profundo en forma de herradura (de concavidad anterior), a lo largo del cual la piamadre se insinúa en el espesor de la masa hemisférica para formar la *tela coroidea* y los *plexos coroideos.* Su parte media está comprendida entre el rodete del cuerpo calloso y los tubérculos cuadrigéminos; sus partes laterales, entre la circunvolución del hipocampo y el pedúnculo cerebral.

2.° **Región de la corteza.** — La corteza cerebral *(cortex, pallium, manto de los hemisferios)* presenta cisuras y *circunvoluciones:* las describiremos ante todo; estudiaremos después las *localizaciones funcionales de la corteza* y las *vías de conducción córticoespinales.*

A. Circunvoluciones cerebrales. — Deben ser estudiadas en cada una de las tres caras del hemisferio:

a) *Circunvoluciones de la cara externa.* — La cara externa del hemisferio nos presenta tres cisuras importantes: 1.°, la *cisura de Silvio*, oblicua hacia arriba y atrás, de 8 a 9 centímetros de longitud, con sus dos prolongaciones anterior (u horizontal) y posterior (o ascendente); 2.°, la *cisura de Rolando*, que nace abajo, en el ángulo que forma la cisura precedente con su prolongación posterior; de aquí se dirige oblicuamente hacia arriba y atrás para ir a terminar por una muesca en el borde superior del hemisferio; 3.°, la *cisura perpendicular externa*, situada en la parte posterior del hemisferio (oculta en el hombre, muy visible en los monos), que sigue exactamente la dirección de la cisura perpendicular interna. Estas tres cisuras limitan cuatro lóbulos *(frontal, occipital, parietal* y *temporal)*, a los que conviene añadir el *lóbulo de la ínsula.*

α) El *lóbulo frontal* comprende toda la porción de la cara externa del hemisferio que se encuentra situada delante de la cisura de Rolando. Presenta: 1.°, tres circunvoluciones de dirección ántero-posterior *(primera, segunda* y *tercera frontales)*, separadas entre sí por el *surco frontal superior* y el *surco frontal inferior;* 2.°, la *circunvolución frontal ascendente* situada detrás de las tres anteriores, comprendida entre la cisura de Rolando (por detrás) y el *surco prerrolándico* (por delante). De estas cuatro circunvoluciones, la más importante es la tercera frontal (centro del lenguaje articulado): se distin-

guen en ella una parte anterior o *cabeza;* una parte media o *promontorio*, situada entre las dos prolongaciones de la cisura de Silvio; una parte posterior o *pie*, comprendida entre el promontorio y la parte correspondiente de la frontal ascendente.

β) El *lóbulo occipital* comprende toda la parte de la cara externa del hemisferio situada detrás de la cisura perpendicular externa. Presenta tres circunvoluciones horizontales superpuestas *(primera, segunda* y *tercera occipitales)*, separadas por dos surcos de la misma dirección *(surcos occipitales superior* e *inferior)*.

γ) El *lóbulo temporal* comprende toda la parte de la cara externa del hemisferio que se encuentra situada debajo de la cisura de Silvio. Presenta, como el precedente, tres circunvoluciones superpuestas *(primera, segunda* y *tercera)*, separadas por dos surcos de la misma dirección: el *surco temporal superior* o *surco paralelo*, siempre claramente marcado, y el *surco temporal inferior*, casi siempre interrumpido por pliegues de paso.

δ) El *lóbulo parietal* está situado encima de la cisura de Silvio, entre la cisura de Rolando y la cisura perpendicular externa. Está recorrido diagonalmente por el *surco interparietal* (con su prolongación ascendente), el cual lo divide en tres circunvoluciones, a saber: 1.°, la *circunvolución parietal ascendente*, que rodea por atrás la cisura de Rolando; 2.°, la *circunvolución parietal superior* o *lóbulo parietal superior*, situada entre el surco interparietal y el borde superior del hemisferio; 3.°, la *circunvolución parietal inferior* o *lóbulo parietal inferior*, situada debajo de la precedente, entre el surco interparietal y la cisura de Silvio. Nótese que esta última circunvolución encierra en su parte posterior el *pliegue curvo*, circunvolución en forma de una **U** echada (⊃) que abraza en su concavidad el extremo posterior del surco paralelo.

ε) El *lóbulo de la ínsula* está situado en el fondo de la cisura de Silvio. Es una eminencia conoidea, circunscrita por tres surcos (de donde su nombre de *ínsula)*, dividida por el *surco mayor de la ínsula* en dos lóbulos, uno anterior, otro posterior. Cada uno de ellos se descompone en dos o tres circunvoluciones de forma triangular, las *circunvoluciones de la ínsula*. Profundamente, la ínsula corresponde a la cara externa del núcleo lenticular, del que está separada por una lámina grisácea, el *antemuro*.

b) *Circunvoluciones de la cara interna.* — La cara interna del hemisferio, con sus tres cisuras *callosomarginal, calcarina* y *perpendicular interna*, presenta dos circunvoluciones y dos lóbulos, a saber:

α) La *circunvolución frontal interna*, comprendida entre el borde superior del hemisferio y la cisura callosomarginal, se termina por atrás por un pequeño lóbulo especial, el *lóbulo paracentral*.

β) La *circunvolución del cuerpo calloso*, que contornea el cuerpo calloso, claramente circunscrita por arriba por la cisura callosomarginal y por abajo por el cuerpo calloso (hay que notar en su extremo anterior, así como también en el extremo anterior de la circunvolución precedente, la presencia de un pequeño lóbulo alargado, la *encrucijada olfatoria)*.

γ) La *cuña* o *cuneus*, comprendida entre la cisura calcarina y la cisura perpendicular interna.

δ) El *lóbulo cuadrilátero*, situado delante de la cuña, entre la cisura perpendicular interna y la porción terminal de la cisura callosomarginal *(precuneus* o *antecuña)*.

c) *Circunvoluciones de la cara inferior.* — La porción inicial de la cisura de Silvio divide la cara inferior del hemisferio en dos lóbulos: uno anterior, *lóbulo orbitario;* otro posterior, *lóbulo témporooccipital*.

α) El *lóbulo orbitario* (de forma triangular), con sus tres surcos *orbitario interno* u *olfatorio, orbitario externo* y *cruciforme*, presenta las circunvoluciones siguientes: 1.°, la *circunvolución olfatoria interna* o *gyrus rectus*, que costea el lado interno del surco olfatorio; 2.°, la *circunvolución olfatoria externa*, situada por fuera de la precedente; 3.°, las *circunvoluciones orbitarias medias*, que se disponen alrededor del surco cruciforme; 4.°, la *circunvolución orbitaria externa*, que ocupa la parte más externa del lóbulo.

β) El *lóbulo témporooccipital*, alargado de delante atrás, presenta dos surcos longitudinales, *surco témporooccipital externo* y *surco témporooccipital interno*, limitando dos circunvoluciones: una externa, o *primera circunvolución témporooccipital;* otra interna, o *segunda circunvolución témporooccipital*. Nótese que la parte posterior de esta última circunvolución se llama *lóbulo lingual*, mientras que su parte anterior constituye la *circunvolución del hipocampo*.

B. Localizaciones funcionales de la corteza cerebral. — Los centros corticales se distinguen en *centros sensitivomotores, centros sensoriales, centros de la inteligencia* y *centros del lenguaje*.

a) *Centros motores y sensitivos.* — Se disponen alrededor de la cisura de Rolando.

α) Los *centros motores* están localizados en toda la frontal ascendente (incluída una pequeña porción del lóbulo paracentral). Las lesiones de esta zona *(zona motriz, zona excitable, zona epileptógena)*.

se traducen por parálisis o bien por convulsiones, según exista destrucción o sólo irritación de los elementos nerviosos. Los hechos anatomoclínicos permiten distinguir: un *centro motor del miembro inferior* (cuarto superior y cara interna correspondiente de la frontal ascendente); un *centro motor del miembro superior y del tronco* (porción media de la frontal ascendente); un *centro de los movimientos de la cara, la lengua, la masticación y la laringe* (parte inferior de la frontal ascendente).

β) Los *centros sensitivos* están localizados en la parietal ascendente y acaso en la porción contigua de la parietal superior.

b) *Centros sensoriales.* — Son en número de cuatro: 1.°, el *centro olfatorio* (parte anterior de la circunvolución del hipocampo); 2.°, el *centro visual* (lóbulo occipital); 3.°, el *centro auditivo* (parte media de las dos primeras circunvoluciones temporales); 4.°, el *centro gustativo* (parte media de la circunvolución del hipocampo).

c) *Centros del lenguaje.* — La función del lenguaje está bajo la dependencia de varios centros localizados en el hemisferio cerebral izquierdo (zona del lenguaje). Dichos centros son: 1.°, el *centro de la palabra* (pie de la tercera frontal); 2.°, el *centro auditivo de las palabras* (tercio posterior de la primera temporal); 3.°, el *centro visual de las palabras* (lóbulo parietal superior). La lesión de uno u otro de estos centros produce una de las diversas formas de la afasia *(afasia motriz, agrafia, ceguera verbal, sordera verbal).*

C. VÍAS DE CONDUCCIÓN CÓRTICOESPINALES:

a) *Vías motoras.* — Se dividen en vía motriz directa y vía motriz accesoria.

α) La *vía directa* se subdivide en *fascículo piramidal* y *fascículo geniculado.* El primero (fibras procedentes de los centros motores de los miembros) se entrecruza con el fascículo piramidal del lado opuesto, en parte en el bulbo *(fascículo cruzado)*, en parte en toda la altura de la medula *(fascículo directo)*, y termina en los cuernos medulares anteriores. El segundo (fibras procedentes de los centros de la cara, lengua, laringe, etc.) se entrecruza a su vez con el fascículo geniculado del lado opuesto en la parte superior de la protuberancia y termina en los núcleos bulboprotuberanciales.

β) La *vía motriz accesoria* se compone de una serie de neuronas con las conexiones siguientes: corteza motriz, núcleos del puente, corteza cerebelosa, núcleo dentado, pedúnculo cerebeloso superior, núcleo rojo, fascículo rubroespinal de von Monakow y cuerno anterior de la medula.

b) Las *vías sensitivas* son también dobles.

α) *Sensibilidad táctil consciente.* — Las colaterales de las raíces posteriores se articulan con los grupos celulares de la región intermediolateral de la medula. Una segunda neurona experimenta una decusación intramedular en las proximidades del epéndimo y sube al fascículo lateral de la medula (constituyendo el fascículo espinotalámico) inmediatamente por dentro del fascículo o haz de Gowers. El fascículo espinotalámico sube al fascículo lateral del bulbo por detrás de la oliva; luego, en la protuberancia, se encuentra en el punto de unión del lemnisco lateral con el mediano, y por último termina en el centro mediano del tálamo. La última neurona sensitiva, tálamocortical, se entremezcla con las fibras de la cápsula interna y va a terminar en la parietal ascendente.

β) *Sensibilidad profunda inconsciente.* — Sigue la vía de los cordones posteriores de la medula hasta las conexiones bulbares constituídas por los núcleos de Goll y de Burdach. La segunda neurona sensitiva se decusa en el bulbo y forma la cinta de Reil y luego el lemnisco medio y termina en el centro medio del tálamo. La última neurona sensitiva, tálamocortical, se confunde con la vía precedente.

3.° **Núcleos centrales.** — Los núcleos centrales o núcleos optoestriados comprenden el *tálamo*, el *núcleo caudado* y el *núcleo lenticular.* También añadiremos la *cápsula interna.*

a) *Tálamo óptico.* — El tálamo es un grueso núcleo de substancia gris (30 a 40 milímetros de longitud por 20 milímetros de anchura y 22 milímetros de altura), situado al lado del ventrículo medio. Recuérdese: 1.°, en la *cara superior*, el surco coroideo, el tubérculo anterior y el tubérculo posterior o pulvinar, el triángulo de la habénula; 2.°, en la *cara inferior*, la región infratalámica con el cuerpo de Luys y el extremo anterior del núcleo rojo; 3.°, en la *cara interna*, la comisura gris, que atraviesa el ventrículo medio para dirigirse al tálamo óptico del lado opuesto; 4.°, en la *cara externa*, la existencia de la cápsula interna (véase más adelante); 5.°, en su *extremo anterior*, entre éste y el trígono, el *agujero de Monro;* 6.°, en su *extremo posterior (encrucijada ventricular)*, los dos *cuerpos geniculados* interno y externo, uno y otro unidos a los dos tubérculos cuadrigéminos (**AEPI**).

Las lesiones del tálamo óptico van acompañadas de hemiplejía fugaz dolorosa y de hemianestesia *(síndrome talámico).*

b) *Núcleo caudado.* — El núcleo caudado, parte superior del cuerpo estriado (70 milímetros de longitud), tiene la forma de una coma, con la extremidad gruesa dirigida hacia delante. Su *cara superior*

corresponde al suelo del ventrículo lateral. Su *cara inferior* se apoya en la cápsula interna. Su *borde externo* corresponde al cuerpo calloso. Su *borde interno*, cóncavo, abraza la parte correspondiente del tálamo óptico. La *cabeza* descansa en el espacio perforado anterior. La *cola*, replegándose hacia abajo y hacia delante, viene a contornear el pedúnculo cerebral.

c) *Núcleo lenticular.* — El núcleo lenticular, parte interior del cuerpo estriado, está situado debajo del núcleo caudado. Alargado de delante atrás (5 centímetros de longitud), se continúa por su extremidad anterior con la cabeza de dicho núcleo. Visto en un corte frontal, se presenta con la forma de un triángulo, con: 1.°, una *cara inferior*, horizontal, que descansa sobre el lóbulo témporooccipital; 2.°, una *cara externa*, vertical, que corresponde a la cápsula externa; 3.°, una *cara súperointerna*, que corresponde en toda su extensión a la cápsula interna. Sus lesiones se traducen por anartria.

d) *Cápsula interna.* — Lámina de substancia blanca que se extiende entre el núcleo lenticular por una parte, el núcleo caudado y el tálamo óptico por otra.

Vista en un corte frontal *(corte de Charcot)*, ofrece la forma de una lámina oblicua hacia arriba y afuera, que se continúa por abajo con el pedúnculo cerebral, fusionándose por arriba con el centro oval.

Vista en corte horizontal *(corte de Flechsig)*, ofrece también la forma de una lámina blanca, pero de lámina doblada sobre sí misma, presentando, por consiguiente: 1.°, un *segmento anterior* o lenticuloestriado; 2.°, un *segmento posterior* o *lenticuloóptico;* 3.°, entre los dos segmentos, una eminencia angulosa, llamada *rodilla.*

Estudiada desde el punto de vista de su sistematización anatómica, la cápsula interna está constituída como sigue: 1.°, el segmento anterior, desprovisto de fibras pedunculares, está exclusivamente formado por fibras lenticuloestriadas y fibras córticotalámicas; 2.°, la rodilla está ocupada por el fascículo geniculado (fascículo motor voluntario para los músculos de la cabeza y de la cara); 3.°, el segmento posterior contiene las fibras mezcladas del fascículo piramidal (fascículo motor voluntario para los miembros) y el fascículo sensitivo.

4.° **Ventrículos cerebrales.** — Son en número de tres y se distinguen en ventrículo medio y ventrículos laterales.

a) *Ventrículo medio.* — Situado entre los dos tálamos ópticos, tiene la forma de un embudo aplastado transversalmente, con el vértice dirigido hacia abajo. Su *vértice* o *infundibulum* corresponde al tallo pituitario. Sobre su *base* se extienden sucesivamente la tela coroidea, el trígono y el cuerpo calloso. Sus *dos caras* están formadas, por arriba, por el tálamo óptico, por abajo, por la substancia gris de la base. Su *borde anterior* nos presenta, de arriba abajo: 1.°, las *partes anteriores del trígono;* 2.°, la *vulva;* 3.°, la *comisura blanca anterior*, que va de un lóbulo temporal al otro; 4.°, la *laminilla supraóptica;* 5.°, el *quiasma óptico;* 6.°, la *substancia gris de la base.* Su *borde posterior* presenta a su vez en el mismo sentido: 1.°, la *glándula pineal*, formación rudimentaria, vestigio del ojo pineal de los lacértidos: 2.°, la *comisura blanca posterior;* 3.°, el *acueducto de Silvio;* 4.°, el *pedúnculo cerebral;* 5.°, la *substancia gris de la base.*

b) *Ventrículos laterales.* — Cavidades anfractuosas, alargadas de delante atrás, que se descomponen en tres porciones (anterior, posterior e inferior). La *porción anterior* o *frontal* (7 centímetros de largo), aplanada de arriba abajo, presenta dos paredes: 1.ª, la pared superior o *bóveda*, formada por el cuerpo calloso; 2.ª, una pared inferior o *suelo*, en que volveremos a encontrar, de fuera a dentro, el núcleo caudado, el surco optoestriado, el tálamo óptico, los plexos coroideos y el trígono cerebral. La *porción posterior*, más corta, tiene también dos paredes: 1.ª, una *bóveda*, formada por el cuerno posterior del cuerpo calloso; 2.ª, un *suelo*, en donde se levanta una eminencia coroidea, el *espolón de Morand.* La *porción inferior* se dirige oblicuamente hacia abajo y adelante en dirección del vértice del lóbulo temporal. Tiene, como las precedentes, dos paredes; 1.ª, una *bóveda*, que está formada por la capa óptica, reforzada en el pedúnculo cerebral; 2.ª, un suelo, en el que se encuentran, de fuera a dentro, el *cuerno de Ammón*, el *cuerpo limitante* y el *cuerpo franjeado* o *dentado* (circunvolución rudimentaria).

5.° **Centro oval.** — Se designa con este nombre toda la masa de substancia blanca que ocupa el centro de los hemisferios cerebrales.

a) *Constitución anatómica.* — El centro oval comprende tres órdenes de fibras, a saber (Meynert):

1.° *Fibras de asociación*, las cuales, en su mismo hemisferio, relacionan dos regiones de la corteza más o menos alejadas entre sí (formando las *fibras arqueadas*, el *cingulum*, el *fascículo longitudinal superior*, el *fascículo longitudinal inferior*, el *fascículo occípitofrontal*, el *fascículo unciforme).*

2.° *Fibras comisurales*, las que atraviesan la línea media y terminan por uno y otro de sus extremos en las regiones homólogas de

ambos hemisferios *(cuerpo calloso, fibras de la lira, comisura blanca anterior)*.

3.° *Fibras de proyección*, que unen la corteza cerebral a las masas grises subyacentes. Forman cuatro grupos: 1.°, *fibras córticoestriadas*, que van al núcleo caudado; 2.°, *fibras córticolenticulares*, que van al núcleo lenticular; 3.°, *fibras córticotalámicas*, que van al tálamo óptico; 4.°, *fibras córticopedunculares*, que van de la corteza al pedúnculo cerebral (nótese que estas últimas fibras comprenden los cinco fascículos de la cápsula interna: *fascículo geniculado, fascículo piramidal, fascículo sensitivo, fascículo córticoprotuberancial posterior, de Meynert* o de *Turck, fascículo córticoprotuberancial anterior.*

b) *Estudio topográfico.* — Para el estudio topográfico del centro oval hay que practicar los cortes transversales de Pitres y el corte horizontal de Flechsig.

α) Los *cortes transversales de Pitres*, en número de seis, nos muestran: 1.°, el *corte prefrontal*, los fascículos prefrontales; 2.°, el *corte pediculofrontal*, los dos núcleos del cuerpo estriado, la parte anterior de la cápsula interna y los fascículos emanados de las tres frontales; 3.° y 4.°, el *corte frontal* y el *corte parietal*, el antemuro, los dos núcleos estriados, la cápsula interna, la capa óptica y los fascículos piramidal y geniculado; 5.°, el *corte pediculoparietal*, el tálamo óptico, el núcleo caudado y el segmento retrolenticular de la cápsula interna; 6.°, el *corte occipital*, los fascículos occipitales.

β) En el *corte horizontal de Flechsig*, el centro oval aparece con la forma de reloj de arena, con una parte anterior (que corresponde al lóbulo frontal, ocupada por la prolongación frontal del ventrículo lateral) y una parte posterior (que corresponde a los lóbulos temporal y occipital y ocupada por la prolongación posterior del ventrículo lateral) relativamente anchas, y una parte media (comprendida entre el núcleo lenticular y las circunvoluciones de la ínsula) muy estrecha. Esta parte media se encuentra dividida por el *antemuro* o *claustrum* en un segmento interno, que constituye la *cápsula interna*, y un segmento externo, la llamada *cápsula externa*.

6.° **Circulación del cerebro.** — El cerebro posee *circulación sanguínea abundante*, cuya integridad parece indispensable a su buen funcionamiento. No existen *vasos linfáticos* verdaderos.

A. Arterias. — Las ramas arteriales destinadas al cerebro provienen del hexágono de Willis. Las distinguiremos en *arterias de las circunvoluciones* y *arterias de los núcleos centrales.*

a) *Arterias de las circunvoluciones.* — Provienen de las tres arterias cerebrales anterior, media y posterior. Se anastomizan entre sí en la superficie de las circunvoluciones, y, por consiguiente, no son terminales en el sentido anatómico de la palabra. La *cerebral anterior*, rama de la carótida interna, se dirige adelante hacia la cisura interhemisférica, y después de haber dado algunas finas ramillas hacia la mitad interna del lóbulo orbitario, se divide en tres ramas (anterior, media y posterior), que se ramifican en parte en la cara interna del hemisferio, en parte en la porción más elevada de la cara externa. La *cerebral posterior*, nacida del tronco basilar, contornea la cara inferior del pedúnculo cerebral y al llegar al hemisferio se divide en tres ramas (anterior, media y posterior), que se ramifican en la parte póstero-interna del hemisferio. La *cerebral media* o *silviana*, nacida de la carótida interna, pentra en la cisura de Silvio y la recorre en toda su extensión. En su camino deja, en la cara externa del hemisferio, cierto número de *ramas ascendentes* y *descendentes;* después, al llegar a la extremidad posterior de la cisura, termina por la *arteria del pliegue curvo*, que se ramifica en la circunvolución del mismo nombre.

b) *Arterias de los núcleos centrales.* — Las tres arterias cerebrales toman también parte, pero de una manera muy irregular, en la irrigación de los núcleos optoestriados. El *núcleo caudado* recibe las *arterias estriadas anteriores* (ramas de la cerebral anterior) y las *arterias lentículoestriadas* (ramas de la silviana). El *núcleo lenticular* recibe de la silviana las *arterias estriadas internas* (para el globus pallidus) y las *arterias estriadas externas* (para el putamen). El tálamo *óptico*, en fin, recibe las *arterias lentículoópticas* (ramas de la silviana), las *arterias ópticas pósterointerna* y *pósteroexterna* (ramas igualmente de la cerebral posterior).

B. Venas. — Se reparten en tres sistemas: 1.°, *venas de las circunvoluciones;* 2.°, *venas de los núcleos centrales;* 3.°, *venas de la base.*

a) *Venas de las circunvoluciones.* — Llamadas también *corticales*, se distinguen en cerebrales internas, externas e inferiores. Las *venas cerebrales internas terminan:* unas, ascendentes, en el seno longitudinal superior; otras, descendentes, en el seno longitudinal inferior o en la vena de Galeno. Las *venas cerebrales externas* se distinguen también en ascendentes y descendentes: las primeras (de ocho a doce) van a terminar en el seno logitudinal superior; las segundas abocan, unas en el seno petroso superior, otras en el seno cavernoso. Nótese que, en la cara externa del hemisferio, la *gran anastomótica de Trolard* y la

vena anastomótica de Labbé unen una y otra el seno longitudinal superior con los senos de la base. Las *venas cerebrales inferiores*, situadas en la cara inferior del hemisferio, se distinguen en anteriores posteriores: las anteriores ocupan el lóbulo orbitario y terminan en el seno longitudinal superior y en las venas de la base; las posteriores pasan por el lóbulo témporooccipital y terminan en la parte horizontal del seno lateral, en el seno petroso superior, en la vena basilar en la ampolla de Galeno.

b) *Venas de los núcleos centrales.* — Se dirigen hacia atrás y se reúnen en un tronco voluminoso, la *vena de Galeno* (que camina de delante atrás en el espesor de la tela coroidea), la cual desemboca en el seno recto. Hay que notar que las dos venas de Galeno, derecha e izquierda, se reúnen, algo por delante del seno recto, en un tronco común dilatado, la *ampolla de Galeno.*

c) *Venas de la base.* — Existen en la base del cerebro dos venas voluminosas, las *venas basilares.* Cada una de ellas es continuación de la cerebral anterior y van a terminar por *detrás* (después de haber cruzado los lados del istmo) en la ampolla de Galeno. Recogen, en su camino, numerosas afluentes internas y externas, de las cuales la más importante es la *vena insular*, que proviene del lóbulo de la ínsula.

§ 3. Compartimiento hipofisario: hipófisis

Es un divertículo inferior del gran compartimiento cerebral, incluído en la silla turca. La tienda de la hipófisis, provista de un orificio por donde pasa el tallo pituitario, lo separa del compartimiento cerebral. Contiene la glándula pituitaria.

a) *Conformación exterior y relaciones.* — El cuerpo pituitario, glándula pituitaria o hipófisis es, a pesar de su volumen reducido (forma y dimensiones de un guisante), una de las glándulas endocrinas más importantes de la economía (fisiología y patología). Sus lesiones se acompañan de acromegalia, síndrome adiposogenital, y tarde o temprano acarrean la muerte del individuo. (Hoy se cree que en realidad el túber participa también en el funcionamiento de la hipófisis.)

Consta de dos lóbulos, un *lóbulo anterior* (que es la verdadera glándula endocrina) y un *lóbulo posterior* (derivado del neuroeje, al que se une por el tallo pituitario).

La hipófisis se adhiere a las paredes de su compartimiento. Pueden considerárseles seis caras: una *cara superior* relacionada, por medio de la tienda de la hipófisis, con el túber cinéreum, el infundíbulo, el quiasma óptico y el origen de las cintillas ópticas (trastornos visuales en los casos de tumor de la hipófisis); dos *caras laterales* que corresponden al seno cavernoso; una *cara anterior*, una *cara inferior* y una *cara posterior*, que descansa sobre la silla turca y está en relación con los senos esfenoidales (vía de acceso hipofisaria transnasomaxiloesfenoidal).

b) *Vasos y nervios.* — Las *arterias*, muy pequeñas, proceden de la carótida interna; las *venas* desembocan en el seno cavernoso y en la red de la base del cerebro; no se le conocen *linfáticos;* los *nervios* provienen de la red fibrilar del lóbulo posterior.

§ 4. Compartimiento cerebeloso: cerebelo e istmo

La fosa cerebelosa, colocada debajo y detrás del compartimiento cerebral, corresponde bastante exactamente a lo que en anatomía descriptiva se designa con el nombre de *parte o compartimiento posterior de la base del cráneo.* Contiene: 1.°, el *cerebelo;* 2.°, el *istmo del encéfalo.*

A. *Cerebelo*

Elipsoideo, aplanado de arriba abajo, con el diámetro mayor transversal, parecido a un corazón de naipe francés. Mide 9 centímetros de ancho por 6 centímetros en dirección ánteroposterior y 5 centímetros en el sentido vertical. Pesa de 130 a 153 gramos. Se distinguen en él un *lóbulo medio* y dos *lóbulos laterales* o *hemisferios.*

1.° **Conformación exterior y relaciones.** — Dos *caras* (superior e inferior) y una *circunferencia:*

a) *Cara superior.* — Está separada del cerebro por la tienda del cerebelo. Presenta en la línea media el *vermis superior*, y a cada lado dos superficies planas que se inclinan hacia abajo y afuera (en las lesiones del vermis: ataxia y vértigo cerebelosos).

b) *Cara inferior.* — Presenta: 1.°, en la línea media, la *gran cisura media* del cerebelo, en el fondo de la cual se ve el *vermis inferior* con la *eminencia crucial*, la *úvula* y las dos *válvulas de Tarin* (la gran cisura media corresponde a la cresta occipital interna y a la hoz del cerebelo); 2.°, a los lados, los *hemisferios cerebelosos*, redondeados con bastante regularidad (descansan en las fosas occipitales inferiores o cerebelosas).

c) *Circunferencia.* — Separa las dos caras. Presenta: 1.°, dos escotaduras medias, una posterior o *incisura marsupial* (corresponde a la hoz del cerebelo), otra anterior o *incisura semilunar* (aloja la protuberancia anular y el bulbo raquídeo); 2.°, entre ambas incisuras, un borde redondeado y romo, en relación con el seno lateral (por detrás) y el seno petroso superior (por delante).

2.° **Modo de segmentación periférica.** — Los hemisferios cerebelosos están divididos por los *surcos de primer orden* en *lóbulos* (lóbulo del neumogástrico o flocculus y lóbulo raquídeo o tonsila). Los lóbulos, a su vez, están divididos por los *surcos de segundo orden* en *láminas;* éstas, por los *surcos de tercer orden*, en *laminillas*. Ninguna localización funcional y, por consiguiente, ninguna importancia médico-quirúrgica.

3.° **Conformación interior y constitución anatómica, pedúnculos cerebelosos.** — Dos substancias: blanca y gris.

La *substancia gris* constituye la *substancia cortical* y la *substancia gris central (núcleos dentados, émbolo, núcleo globoso* y *núcleos del techo).*

La *substancia blanca* está representada por el *centro medular, de* donde se desprenden las prolongaciones que constituyen el *árbol de la vida.* Del centro medular parten, además, los *pedúnculos cerebelosos,* en número de tres: 1.°, *pendúnculos inferiores* o *cuerpos restiformes,* que descienden al bulbo; 2.°, *pedúnculos medios,* que van transversalmente hacia las partes laterales de la protuberancia y desaparecen en su espesor; 3.°, *pedúnculos superiores,* que se dirigen hacia los tubérculos cuadrigéminos y desaparecen debajo de ellos (nótese que están reunidos entre sí por la *válvula de Vieussens* y que atraviesan el núcleo rojo de la calota para terminar en el tálamo óptico).

4.° **Vasos.** — Tres *arterias* cerebelosas: *cerebelosa inferior* y *posterior, cerebelosa inferior* y *anterior, cerebelosa superior,* que provienen, la primera de la vertebral, las otras dos del tronco basilar. Sus ramificaciones son irregulares y flexuosas. Las *venas,* independientes de las arterias, se distinguen en *medianas* y *laterales:* las primeras (que corresponden al vermis) desembocan en parte en las venas de Galeno, en parte en el seno recto o en uno de los senos laterales; las segundas (que corresponden a los hemisferios) terminan en parte en el seno lateral, en parte en el seno petroso superior.

B. *Istmo del encéfalo*

Comprende: 1.°, los *pedúnculos cerebelosos;* 2.°, los *pedúnculos cerebrales;* 3.°, los *tubérculos cuadrigéminos;* 4.°, la *protuberancia anular;* 5.°, el *bulbo raquídeo.*

1.° **Pedúnculos cerebelosos.** — Ya los hemos descrito con el cerebelo.

2.° **Pedúnculos cerebrales.** — Los pedúnculos cerebrales, situados en la parte anterior de la protuberancia, van de ésta al hilio del cerebro.

A. Conformación exterior. — Fascículos cilindroideos, de coloración blanca, de trayecto divergente. Miden de 15 a 18 milímetros de longitud por 16 milímetros de anchura, por término medio. Presentan:

a) *Dos extremos:* uno inferior, que se confunde con la cara superior de la protuberancia; otro superior, que corresponde a la parte inferior de los núcleos optoestriados.

b) *Cuatro caras* (inferior, superior, externa e interna). — La *cara inferior,* convexa, descansa sucesivamente en la lámina cuadrilátera del esfenoides y en las partes laterales del diafragma de la hipófisis. La *cara superior,* del todo artificial, sirve de base a los tubérculos cuadrigéminos y forma cuerpo con ellos. La *cara externa* forma, con la circunvolución del hipocampo, la pared lateral de la hendidura cerebral de Bichat. Presenta el *surco lateral del istmo,* y encima el *fascículo lateral del istmo* o *cinta de Reil.* La *cara interna* únicamente es libre en su parte inferior *(surco del motor ocular común).* En su parte superior (que solamente se ve en los cortes) corresponde al rafe medio.

B. Constitución anatómica. — Dos pisos (superior e inferior), separados por el *locus niger* de Soemmering. Dos substancias: la *substancia blanca* y la *substancia gris.*

a) *Substancia gris.* — Comprende dos formaciones: 1.°, el *núcleo de origen del motor ocular común y del patético;* 2.°, el *núcleo rojo de la calota,* en el que termina, después de entrecruzarse, el pedúnculo cerebeloso superior.

b) *Substancia blanca.* — Forma siete fascículos, a saber:

α) *En la calota,* el *pedúnculo cerebeloso superior* (que termina en el núcleo rojo), el *fascículo sensitivo* o *parte interna de la cinta de Reil* (que se extiende en cinta ancha sobre la cara dorsal del locus níger), el *fascículo de asociación longitudinal* y la *cintilla longitudinal*

posterior (que están situados a derecha e izquierda de la línea media en la formación reticular).

β) En el pie se disponen tres importantes fascículos, todos de origen cortical, que descienden hacia los núcleos grises de la protuberancia, del bulbo y de la medula. Son: 1.°, en los tres quintos medios, el *fascículo piramidal;* 2.°, en su quinto interno, el *fascículo geniculado;* 3.°, en su quinto externo, el *fascículo córticoprotuberancial anterior* o *fascículo de Meynert.*

C. Vasos. — Las *arterias* provienen del tronco basilar, de la cerebral posterior, de la cerebelosa superior, de la comunicante posterior, de la coroidea. Se las divide, según como se distribuyen y según su dirección, en *medias* y *laterales.* Las *venas* terminan, en parte en las venas biliares, en parte en la vena comunicante posterior.

3.° **Tubérculos cuadrigéminos.** — Eminencias mamelonadas, en número de cuatro, situadas en la pared pósterosuperior de la protuberancia y de los pedúnculos cerebrales.

A. Conformación exterior. — Se distinguen en: *anteriores* o *nates* (grisáceos, ovoideos, 10 por 7 milímetros) y *posteriores* o *testes* (más claros, más pequeños, 8 por 7 milímetros). Cada uno de ellos da origen lateralmente a una prolongación llamada *brazo conjuntival;* el del tubérculo anterior se dirige al cuerpo geniculado externo.

B. Constitución anatómica y conexiones. — Los cuatro tubérculos se componen a la vez de substancia blanca y de substancia gris. Los *nates* corresponden esencialmente a la visión (accesoriamente al sentido del oído). Están en conexión: 1.°, por sus *fibras aferentes,* con el cuerpo geniculado y la cintilla óptica que les lleva las fibras retinianas; 2.°, por sus *fibras eferentes,* con el fascículo óptico intracerebral (véase *Vía óptica).* Los *testes,* esencialmente en relación con el sentido del oído, están en conexión: 1.°, por sus *fibras aferentes,* con el fascículo acústico de la cinta de Reil; 2.°, por sus *fibras eferentes,* con la corteza del lóbulo temporal (véase *Vía acústica).*

C. Vasos. — Las *arterias cuadrigéminas* son en número de tres: anterior, media y posterior. Provienen las dos primeras de la cerebral posterior, la tercera de la cerebelosa superior. Las *venas* terminan, en su mayoría, en las venas de Galeno.

4.° **Protuberancia anular.** — La protuberancia anular, llamada también *mesocéfalo* o *puente de Varolio,* es una masa cuboide, de coloración blanca, que forma la parte central del istmo.

A. Conformación exterior y relaciones. — Ofrece a nuestra consideración seis caras: 1.°, una *cara inferior* y una *cara superior,* puramente convencionales, que se continúan la una con el bulbo, la otra con el pedúnculo cerebral; 2.°, dos *caras laterales,* que se continúan igualmente con los pedúnculos cerebelosos medios; 3.°, una *cara anterior,* fuertemente convexa, que descansa en el canal basilar (hay que notar el *surco basilar,* el *rodete piramidal,* la *emergencia del trigémino);* 4.°, una *cara posterior,* representada por el triángulo superior del suelo del cuarto ventrículo (nótese el *tallo del calamus,* la *eminencia teres,* la *fovea superior* y el *locus cœruleus).*

B. Constitución anatómica. — La protuberancia anular presenta dos pisos (uno *inferior* y otro *superior* o *calota),* constituídos ambos por substancia blanca y substancia gris.

a) *Substancia blanca.* — Tres clases de fibras: transversales, longitudinales, arciformes. Las *fibras transversales* provienen en gran parte de los pedúnculos cerebelosos medios: alcanzan los núcleos del puente, de donde parten en seguida, con el nombre de *fibras córtico-protuberanciales,* nuevas fibras de dirección longitudinal que suben hasta la corteza cerebral. Forman, además, el *cuerpo trapezoide.* Las *fibras longitudinales* forman tres fascículos: 1.°, el *fascículo piramidal* (al que se junta el *fascículo geniculado):* ocupa el piso inferior; 2.°, el *fascículo sensitivo* o *cinta de Reil,* situado en la parte inferior y externa de la calota; 3.°, el *fascículo de asociación longitudinal,* del que forma parte la *bandeleta longitudinal posterior.* Las *fibras arciformes* ocupan la formación reticular. Se entrecruzan en la línea media formando el *rafe.*

b) *Substancia gris.* — Dos clases de formaciones: 1.°, formaciones de origen bulboespinal *(núcleo del motor ocular externo, núcleos motor y sensitivo del trigémino.* substancia gris del *locus cœruleus);* 2.°, formaciones que pertenecen propiamente a la protuberancia *(oliva superior* y *núcleos del puente).*

C. Vasos. — Las *arterias* provienen del tronco basilar. Se dividen en *medianas* y *laterales* (nótese la *arteria del trigémino).* Las *venas* se dirigen hacia la cara inferior *(red protuberancial).* Terminan, las superiores en la vena comunicante posterior, las inferiores y las laterales en los senos petrosos o en las venas cerebelosas.

5.° **Bulbo raquídeo.** — Formación cilindroidea, aplastada de delante atrás, más ancha por arriba que por abajo, midiendo de 27 a 30 milímetros de longitud por 16 milímetros de anchura.

A. CONFORMACIÓN EXTERIOR Y RELACIONES. — Cuatro *caras* (anterior, posterior, laterales), una *base* y un *vértice*.

a) *Cara anterior.* — En la línea media: surco central, que termina por arriba en el *foramen, cœcum*, interrumpido por abajo por la *decusación de las pirámides.* A los lados: *pirámide anterior* y *surco colateral anterior.* Esta cara corresponde al canal basilar del occipital primeramente, después a la apófisis odontoides (caso de muerte fulminante en la luxación atloidoaxoidea).

b) *Cara posterior.* — La cara posterior corresponde primeramente al cerebelo, luego a la membrana occípitoatloidea posterior. Difiere de aspecto en su mitad superior y en su mitad inferior. *En su mitad inferior* está exactamente conformada como la medula espinal (véase *Medula). En su mitad superior* forma el suelo del cuarto ventrículo, limitado lateralmente por las *pirámides posteriores* y por los *cuerpos restiformes.* Nótese en el suelo ventricular: 1.°, el *tallo del calamus;* 2.°, las *barbas del calamus* o *estrías acústicas;* 3.°, el *ala blanca interna* (núcleo del hipogloso mayor); 4.°, el *ala gris* (núcleo sensitivo de los tres nervios; neumogástrico, glosofaríngeo e intermediario).

c) *Caras laterales.* — La cara lateral está formada por el *cordón lateral* y por la *oliva* (de 12 a 16 milímetros de altura por 4 ó 5 milímetros de anchura). Hay que notar el *surco preolivar*, del que emergen los filetes radiculares del hipogloso. Corresponde al cóndilo occipital y a la articulación de este cóndilo con el atlas.

d) *Base.* — Se confunde con la protuberancia. Está separada de ésta, sin embargo, en su parte anterior por el *surco bulboprotuberancial*, con la *fosita supraolivar* (de donde emerge el facial) y la *fosita lateral* (de donde emergen el auditivo y el intermediario).

e) *Vértice.* — Se continúa con la medula *(cuello del bulbo).* Corresponde a un plano horizontal que pasa por la articulación del cóndilo occipital con el atlas.

B. CONSTITUCIÓN ANATÓMICA. — El bulbo se compone, como la medula, de substancia blanca y substancia gris:

a) *Substancia blanca.* — Está representada por los diversos fascículos de la medula (véase *Medula),* los cuales en el cuello se prolongan hacia el bulbo. Estos son: 1.°, el *fascículo piramidal directo* (que pasa directamente de la medula al bulbo; 2.°, el *fascículo piramidal cruzado* (que se entrecruza con el homólogo y pasa a la pirámide del lado opuesto); 3.°, el *fascículo de Gowers* (que alcanza sin entrecruzarse el cordón lateral del bulbo); 4.°, el *fascículo cerebeloso directo* (que también sin entrecruzarse penetra en el cuerpo restiforme y de aquí alcanza el cerebelo); 5.°, el *fascículo fundamental del cordón ánterolateral* (sin entrecruzarse va a situarse en el bulbo junto al plano medio); 6.°, el *fascículo de Goll* y el *fascículo de Burdach* (que terminan sin entrecruzarse en los núcleos de Goll y de Burdach correspondientes; nótese que de estos núcleos parten nuevas fibras que constituyen los *haces sensitivos* o *cintas de Reil,* derecha e izquierda, las cuales, casi inmediatamente después de su origen, se entrecruzan en la línea media para ir a situarse detrás de los fascículos piramidales).

b) *Substancia gris.* — Se divide en substancia de origen espinal y substancia gris propia del bulbo:

α) La *substancia gris de origen espinal* (cuerno anterior o *motriz* y cuerno posterior o *sensitivo)* forma los núcleos de los nervios bulbares: núcleos del hipogloso, facial, espinal, neumogástrico, intermediario de Wrisberg, glosofaríngeo, auditivo y trigémino sensitivo. Estos nervios bulbares rigen la fonación, la masticación, la deglución, la respiración y la circulación, de donde la variedad y la gravedad de las parálisis bulbares.

β) La *substancia gris propia del bulbo* forma: 1.°, las *olivas*, las *paraolivas interna y externa;* 2.°, los *núcleos de Goll* y los *núcleos de Burdach;* 3.°, *la formación reticular* (véanse los *Tratados de Anatomía descriptiva).*

C. VASOS. — Las *arterias* provienen de la arteria vertebral o de sus ramas. Se dividen en: 1.°, *medianas* (anteriores o posteriores), que descienden a los surcos medios, anterior o posterior; 2.°, *radiculares*, que penetran en el bulbo con las raíces de los nervios; 3.°, *periféricas*, que penetran por otros puntos distintos de los surcos medios y de la emergencia de los nervios bulbares (arteritis que ocasiona la parálisis glosolabiolaríngea). Las *venas* terminan en parte en las venas raquídeas, en parte en los senos posteriores de la base del cráneo.

Cuarto ventrículo o bulbocerebeloso. — Cavidad situada entre el cerebelo, el bulbo y la protuberancia, que se continúa por abajo con el conducto del epéndimo y por arriba con el acueducto de Silvio. En su pared anterior o suelo se distinguen el surco medio o *cálamo* y las *alas blanca* y *gris*, surcadas por tractos blanquecinos o *barbas del cálamo*, así como la *eminencia teres.* La pared posterior o bóveda está constituída por los pedúnculos cerebelosos superiores.

ARTÍCULO IV

TOPOGRAFIA CRANEOENCEFALICA

La topografía cráneoencefálica es aplicable únicamente a la parte de la superficie encefálica que corresponde a la bóveda craneal. Comprende el estudio de las relaciones que presentan con la superficie craneal (dicho de otro modo, la investigación de las líneas de referencia) los bordes de los hemisferios cerebrales y cerebelosos, las cisuras y los surcos, los núcleos optoestriados y los ventrículos laterales. Comprende igualmente el estudio de las relaciones del encéfalo con las suturas craneales, la topografía de los diversos centros, finalmente el diagnóstico topográfico de las lesiones encefálicas.

1.° **Líneas de referencia de los hemisferios cerebrales y cerebelosos.** — El *borde superior del cerebro* corresponde a la línea sagital glabeloiníaca. El *borde inferior* (subdividido en *borde frontal, borde temporal, borde occipital)* corresponde a una línea que, partiendo por delante de la sutura nasofrontal, llega primeramente a un punto situado a 8-15 milímetros encima de la apófisis orbitaria externa; luego a otro punto situado a 15 milímetros detrás de la misma apófisis, a 20 milímetros encima del arco cigomático; de aquí se dirige hacia la cavidad glenoidea y después asciende hacia el inión pasando por dos puntos situados: uno a 4-10 milímetros encima del agujero auditivo externo, otro a nivel del asterión. El *cerebelo* está situado debajo de una línea que va del tubérculo retroorbitario a un punto situado a 10 milímetros encima del inión.

2.° **Líneas de referencia de las cisuras y de los surcos.** — Dos clases de procedimientos, unos *simples* u *ordinarios*, otros *complejos* o *proporcionales.*

a) *Procedimientos simples.* — Los más utilizados son los de P. Broca-Championnière y de Poirier. El *surco de Rolando* se señala así: 1.°, *extremidad inferior*, por un punto situado, ya en el extremo de una vertical de 3,5 centímetros levantada en el extremo de una horizontal de 7 centímetros (ó 6,5 centímetros), trazada desde el ángulo que forma la apófisis orbitaria externa con la cresta temporal (L. Championnière), ya en la extremidad de una vertical de 7 centímetros que parte del cigoma y pasa por delante del trago (Poirier); 2.°, *extremo superior*, por un punto situado a 5 centímetros por detrás del bregma (L. Championnière), o a 2 centímetros por detrás del punto medio de la distancia nasoiníaca (Poirier). La *cisura de Silvio*, ora por una horizontal paralela al cigoma, situada a 5 centímetros encima de esta apófisis y que parte a 3 centímetros por detrás de la apófisis orbitaria externa (L. Championnière), ora por la línea nasolambdoidea lateral (Poirier). La *cisura perpendicular externa*, por la línea que va del lambda al asterión.

d) *Procedimientos proporcionales.* — Los más sencillos son los de Chipault y de Krönlein (véanse los Tratados especiales).

3.° **Líneas de referencia de los núcleos optoestriados y de los ventrículos laterales.** — La *rodilla del cuerpo calloso* corresponde a la parte media de la cabeza de la 3.ª frontal; su *rodete*, a la parte media de la 2.ª temporal; el *tubérculo mamilar*, a la 2.ª temporal, a 40 milímetros de la punta del lóbulo temporal; el *tálamo óptico*, a la cisura de Silvio, a la 1.ª temporal y un poco a la 2.ª; la *cabeza del núcleo caudado*, a la porción inicial de la cisura de Silvio, al pie y cabeza de la 3.ª frontal y al extremo anterior de la 1.ª temporal. Tres líneas señalan los núcleos optoestriados en la cara externa del cráneo: dos verticales, trazada una a 18 milímetros por detrás de la apófisis orbitaria externa, y la otra por el extremo superior del surco de Rolando; una horizontal, que pasa a 45 milímetros por debajo de la convexidad del cráneo. Los *ventrículos laterales* se encuentran inscritos en un rectángulo formado por dos horizontales que pasan, una a 5 centímetros, la otra a 2 centímetros del cigoma, y por dos verticales, trazadas una en la unión del tercio anterior con los dos tercios posteriores del cigoma, otra a 5 centímetros por detrás del vértice de la mastoides *(ventriculografía).*

4.° **Relaciones del encéfalo con las suturas del cráneo.** — La *cisura de Rolando* está por detrás de la sutura frontoparietal; el *surco prerrolándico*, inmediatamente por detrás de dicha sutura; la *cisura de Silvio* corresponde por delante al ángulo posterior del pterión y sigue la sutura témporoparietal en una longitud de 5 centímetros; el *primer surco temporal* o *surco paralelo* sigue la dirección de la sutura témporoparietal, pero por debajo de ella; la *cisura perpendicular externa* es paralela a la sutura occípitoparietal y se encuentra un poco por delante de la misma.

CAPITULO II

CARA

La cara, segundo segmento de la cabeza, está situada en la parte anterior e inferior del cráneo. Ofrece al estudio:

1.° Las partes esqueléticas, que forman lo que se designa ordinariamente con el nombre de *macizo óseo de la cara.*

2.° Las partes blandas superficiales, que constituyen las *regiones superficiales* de la cara.

3.° Las partes blandas profundas, que forman las *regiones profundas* de la cara.

ARTÍCULO PRIMERO

MACIZO OSEO DE LA CARA

El macizo óseo cuyo conjunto constituye la cara, está como suspendido en la parte anterior e inferior del cráneo.

1.° **Forma general.** — Ofrece, esquemáticamente, la forma de un prisma triangular cuyas dos bases estarían colocadas lateralmente. Además de estas dos bases que corresponden al hueso malar, el macizo óseo facial presenta tres caras, a saber: 1.°, una *cara anterior*, en la cual se abren las dos cavidades orbitarias y las dos fosas nasales *(apertura piriformis);* 2.°, una *cara superior*, que corresponde a la parte anterior de la base del cráneo, con la que está íntimamente unida; 3.°, una *cara posterior*, vasta cavidad, en la que desembocan las fosas nasales *(coanas)* y en la que se alojan la lengua, el velo del paladar, la faringe, las regiones parotídea y cigomática, etc. Para los detalles osteológicos de estas tres caras, véanse los *Tratados de Anatomía descriptiva.* La cara se divide en *mandíbula superior* y *mandíbula inferior.*

2.° **Mandíbula superior.** — La mandíbula superior se compone de tres huesos, que se articulan entre sí para formar una sola pieza ósea que en Anatomía se llama *maxilar superior.*

Esta pieza ósea, que es preciso a veces resecar en cirugía operatoria *(resección del maxilar superior)*, ofrece la forma de un cubo irregular. Presenta, pues, a nuestro estudio seis caras: *anterior*, subcutánea; *externa*, en relación con la fosa cigomática; *posterior*, en relación con la fosa ptérigomaxilar; *superior*, que contribuye a la formación de la órbita y se encuentra recorrida por el nervio suborbitario; una *cara interna* y otra *inferior*, que contribuyen a formar, una, las fosas nasales, otra, la cavidad bucal, y ambas aparecen cubiertas por la mucosa.

El maxilar superior está sólidamente unido con los otros huesos de la cara (malar, huesos propios de la nariz, maxilar superior del lado opuesto) y con la base del cráneo (apófisis pterigoides). Está constituído por huesos delgados y frágiles que recubre un periostio poco fértil y contiene una vasta cavidad, el *seno maxilar*, que estudiaremos más adelante.

3.° **Mandíbula inferior.** — La única porción movible del esqueleto facial. Está constituída por un hueso único, el *maxilar inferior*, en el cual se describen: 1.°, un *cuerpo horizontal*, en forma de herradura; 2.°, dos *ramas* verticales que terminan por arriba por la *apófisis coronoides* y el *cóndilo.* El maxilar inferior es grueso, resistente, formado de tejido compacto (sin embargo, se fractura con más frecuencia que el maxilar superior, que es más frágil). Está recubierto por un periostio muy fértil (regeneración del hueso después de resección subperióstica).

ARTÍCULO II

REGIONES SUPERFICIALES DE LA CARA

Las partes blandas prefaciales y láterofaciales forman cinco regiones, a saber: 1.°, *región nasal;* 2.°, *región labial;* 3.°, *región mentoniana;* 4.°, *región masetérica;* 5.°, *región geniana.* Las tres primeras son impares y centrales; las otras dos, pares y laterales.

§ 1. Región nasal

Región impar y central, corresponde exactamente a la eminencia en forma de pirámide, que se designa ordinariamente con el nombre de *nariz*.

1.° **Límites.** — Superficialmente está limitada: 1.°, por arriba por una línea transversal que va de una ceja a la otra; 2.°, por abajo, por otra línea transversal que pasa por la extremidad inferior del subtabique; 3.°, por los lados, por una línea oblicua hacia abajo y afuera, *línea nasogeniana*, que va del ángulo interno del ojo al punto más externo del ala de la nariz. *Profundamente*, se extiende hasta las fosas nasales.

2.° **Forma exterior y exploración.** — La nariz representa una pirámide triangular hueca, situada encima del orificio anterior de las fosas nasales a la manera de un alero. Sus bordes laterales corresponden a los *surcos nasopalpebral, nasogeniano, nasolabial;* su borde anterior, o *dorso de la nariz*, tiene una dirección que, si bien muy variable según los individuos, constituye un carácter de raza. Las lesiones de la nariz (deformaciones, destrucciones limitadas o totales) tienen, desde el punto de vista estético, una importancia considerable. Es muy fácil de explorar.

3.° **Planos superficiales.** — Cuatro planos sucesivos:

a) *Piel.* — Móvil a nivel del esqueleto óseo, muy adherente, al contrario, a nivel de los cartílagos. Muy abundante en glándulas sebáceas *(nariz punteada de negro, acné hipertrófico o elefancía de la nariz)*.

b) *Tejido celular subcutáneo.* — Escasamente desarrollado, poco cargado de grasa, sólo forma una capa distinta en los puntos en donde la piel es movible.

c) *Capa muscular.* — Está formada por el *piramidal, transverso de la nariz, mirtiforme, elevador común del ala de la nariz y el labio superior y dilatador propio de las alas de la nariz.* No tiene importancia en cirugía.

d) *Periostio.* — Sólo merece una simple mención.

e) *Vasos y nervios.* — Los planos superficiales de la nariz son muy vasculares, de donde la facilidad con que prenden los injertos. Las *arterias* provienen: 1.°, de la *nasal* (rama de la oftálmica), para la parte superior de la región; 2.°, de la *dorsal de la nariz* y de la *arteria del subtabique* (ramas de la fascial), para las partes inferior y laterales. Las *venas* se dirigen a la angular y a la facial. Los *linfáticos* (red muy abundante) descienden hacia el surco nasogeniano y de allí a los ganglios submaxilares. Los *nervios* son motores y sensitivos; los *motores* (para los músculos de la región) emanan del facial; los *sensitivos* provienen del nasal externo, el suborbitario y del nasolobular (rama del nasal interno).

4.° **Plano esquelético.** — Existen a la vez: 1.°, *huesos;* 2.°, *cartílagos;* 3.°, una *membrana fibrosa.*

a) *Huesos.* — Los huesos que entran en la constitución anatómica de la nariz son: 1.°, los dos *huesos propios de la nariz*, pequeños, de forma rectangular, unidos uno al otro en la línea media, de una manera que forman una especie de bóveda; 2.°, la *apófisis ascendente del maxilar superior*, dirigida *verticalmente*, unida por arriba con la apófisis orbitaria interna del frontal, por delante con los huesos propios de la nariz; 3.°, en la parte más inferior, la *apófisis palatina del maxilar superior*, que forma la parte posterior del orificio anterior de las fosas nasales *(apertura piriformis)*.

b) *Cartílagos.* — Tres cartílagos principales: 1.°, el *cartílago del tabique*, impar y mediano, especie de pilar que sostiene la parte anterior de la nariz *(nariz en catalejo* cuando está destruído); 2.°, los *cartílagos laterales*, en número de dos, uno derecho, otro izquierdo, que tienen forma triangular, situados inmediatamente debajo de los huesos nasales; 3.°, los *cartílagos del ala de la nariz*, igualmente en número de dos, en forma de herradura, situados debajo de los precedentes. A estos cartílagos principales se añaden los *cartílagos accesorios*, muy variables en su forma, número y dimensiones *(cartílagos cuadrados, cartílagos sesamoideos, cartílagos vomerianos)*.

c) *Membrana fibrosa.* — Todas las piezas, óseas o cartilaginosas, de la nariz están recubiertas por una membrana fibrosa *(periostio* en el hueso, *pericondrio* en el cartílago) que las une entre sí.

5.° **Revestimiento mucoso.** — Es una dependencia de la mucosa pituitaria.

§ 2. Región labial

Región impar y central, que comprende todas las partes blandas que constituyen los labios.

1.° **Límites.** — Tiene por límites: 1.°, por arriba, la extremidad posterior del subtabique, el borde posterior de las ventanas de la nariz, la extremidad posterior del ala de la nariz y, finalmente, el *surco nasogeniano;* 2.°, por abajo, el *surco mentolabial,* prolongado a derecha e izquierda hasta la línea vertical que limita por dentro de la región geniana y que pasa a 10 ó 12 milímetros por fuera de la comisura de los labios.

2.° **Forma exterior y exploración.** — En número de dos (superior e inferior), los labios se unen por fuera para formar la *comisura* y circunscribir la *abertura bucal;* el labio superior presenta el *surco subnasal y se encuentra cubierto en el adulto por el bigote;* el labio inferior, a su vez, nos ofrece una fosita en donde se implanta la *mosca.* Forman, en estado normal, dos velos músculomembranosos continuos. En estado patológico, puede haber pérdida de substancia o fisuras de origen traumático, ulceroso o congénito *(labio leporino).* Son fácilmente explorables y accesibles.

3.° **Planos constitutivos.** — Los labios comprenden cinco capas, que se superponen como sigue:

a) *Piel.* — Gruesa, resistente, adhiere íntimamente a las fibras musculares subyacentes; abundante en folículos pilosos y, por consiguiente, en glándulas sebáceas.

b) *Tejido celular subcutáneo.* — Sólo existe en las partes laterales de la región.

c) *Capa muscular.* — Está formada en gran parte por el *orbicular de los labios* (semiorbicular superior y semiorbicular inferior), cuyas fibras se insertan en las comisuras, parcialmente en la piel, parcialmente en la mucosa. Al orbicular se juntan numerosas fibras accesorias: *mirtiforme, elevador común del ala de la nariz y del labio superior, elevador propio del labio superior, canino, cigomático mayor y menor, risorio, buccinador, triangular de los labios y cuadrado de la barba.* Todos estos músculos son dilatadores. Solamente el orbicular es constrictor (derrame de saliva en los casos de parálisis facial).

d) *Capa glandular.* — Está constituída por una multitud de glandulillas salivales, *glándulas labiales,* que forman una capa casi continua (pueden dar lugar a quistes o tumores mixtos).

e) *Mucosa labial.* — Tapiza regularmente toda la región; se continúa: 1.°, del lado del borde libre, con la piel; 2.°, del lado del borde adherente, con la mucosa de las encías, formando el *surco gingivolabial.*

En la línea media forma un pequeño repliegue triangular, el *frenillo del labio.*

4.° **Vasos y nervios.** — Las arterias están representadas por un círculo arterial resultante de la anastomosis de las dos *coronarias de los labios;* se encuentra situado muy cerca del borde libre, entre la capa muscular y la capa glandular. Además de las coronarias, los labios reciben algunas ramillas de la suborbitaria, de la bucal y de la transversal de la cara. Las *venas,* la mayor parte subcutáneas, son independientes de las arterias. Terminan algunas en la facial, otras en la submental. Los *linfáticos* se dirigen: los del labio superior, hacia la comisura, y de aquí a los ganglios submaxilares; los del labio inferior, a los ganglios submaxilares (los *laterales)* y a los ganglios suprahioideos (los *medianos).* Los *nervios* se distinguen en motores y sensitivos: los ramos motores (para los músculos) provienen del facial; los ramos sensitivos (para la piel y las glándulas) son proporcionados por el suborbitario para el labio superior, por el mentoniano para el labio inferior.

§ 3. Región mentoniana

Impar y central como la precedente, comprende la eminencia mentoniana del maxilar inferior con las partes blandas que la cubren por delante.

1.° **Límites.** — De forma cuadrilátera, tiene por límites: 1.°, *por arriba,* el surco mentolabial; 2.°, *por abajo,* el borde inferior del maxilar; 3.°, *por los lados,* una vértical trazada por la extremidad interna del surco labiogeniano.

2.° **Forma exterior y exploración.** — La región mentoniana, más o menos saliente según los individuos, es convexa en todos sentidos: a veces se encuentra en ella una fosita *(fosita mentoniana).* Su exploración es siempre fácil.

3.° **Planos superficiales.** — Tres capas solamente:

a) *Piel.* — Gruesa y rica en folículos pilosos, cubierta de vello en la mujer y en el niño, de pelos largos en el hombre adulto.

b) *Capa músculoadiposa.* — Está formada por cuatro músculos o porciones de músculos *(triangular de los labios, cuadrado de la bar-*

ba, músculo *borla de la barba*, algunas fibras del *cutáneo cervical)*, entre los cuales se encuentran numerosos cordones conjuntivos y una cantidad mayor o menor de grasa. Richet ha señalado una bolsa *serosa prementoniana*.

c) *Periostio.* — Nada de especial.

4.° **Plano esquelético.** — Está constituído por la parte media del maxilar inferior, muy gruesa y resistente. En medio, la *sínfisis mentoniana*, más o menos saliente según los sujetos; a los lados, los dos *agujeros mentonianos*, por los cuales salen los vasos y nervios del mismo nombre.

5.° **Vasos y nervios.** — Las *arterias*, muy pequeñas, provienen de la *mentoniana* (rama de la dental), de la *submental* y de la *coronaria inferior* (ramas de la facial). Las *venas* terminan unas en la facial, otras en la submental. Los *linfáticos* descienden a la región suprahioidea y terminan aquí, unos (los *laterales)* en los ganglios submaxilares, los otros (los *centrales)* en los ganglios suprohioideos. Los *nervios* son motores o sensitivos: los *ramos motores* provienen del facial; los *ramos sensitivos* emanan en parte de la rama transversa del plexo cervical, en parte del nervio mentoniano (para resecar este último nervio, hay que recordar que el agujero mentoniano está situado debajo del espacio que separa el primero del segundo premolar, a mitad de la distancia aproximadamente entre el borde inferior del maxilar y el borde alveolar).

§ 4. Región masetérica

La región masetérica, que se halla situada en la parte posterior y lateral de la cara, comprende simultáneamente la rama del maxilar inferior y las partes blandas que la cubren por fuera.

1.° **Límites.** — *Superficialmente*, está limitada: 1.°, por arriba, por el arco cigomático; 2.°, por abajo, por el borde inferior del maxilar; 3.°, por detrás, por el borde posterior de la rama de éste; 4.°, por delante, por el borde anterior del masetero. *Profundamente*, la región fine en la rama del maxilar.

2.° **Forma exterior y exploración.** — La región mesetérica tiene la forma de un cuadrilátero alargado verticalmente, ligeramente saliente. A la palpación podemos reconocer: 1.°, el cóndilo del maxilar por arriba y detrás; 2.°, los latidos de la arteria temporal superficial por arriba, de la facial por abajo y delante.

3.° **Planos superficiales.** — Describiremos con este nombre todas las partes blandas supraaponeuróticas. Dos capas solamente:

a) *Piel.* — Lisa en la mujer, cubierta de pelos en el hombre; se desliza fácilmente sobre la aponeurosis subyacente.

b) *Tejido celular subcutáneo.* — Más o menos abundante en grasa. Forma una capa continua por la que transcurren: 1.°, en la parte superior, la *arteria transversal de la cara* (a un centímetro aproximadamente del arco cigomático); 2.°, las *ramificaciones divergentes del nervio facial;* 3.°, la *prolongación anterior de la parótida*, de donde sale el *conducto de Sténon;* 4.°, en la parte inferior, el *risorio de Santorini*.

4.° **Aponeurosis masetérica, compartimiento masetérico.** — Cuadrilátero como la región, se inserta: por arriba, en el arco cigomático; por debajo, en el borde inferior del maxilar; por detrás, en el borde posterior de su rama; por delante (después de haber contorneado el borde anterior del masetero), en la apófisis coronoides y en el borde anterior de la rama. Así insertada en toda la circunferencia, forma con la rama del maxilar un compartimiento ósteofibroso, el *compartimiento masetérico*.

5.° **Contenido del compartimiento masetérico.** — Está ocupado por el *masetero*, músculo voluminoso, de forma cuadrilátera, que se inserta por arriba en el arco cigomático (por dos fascículos), fijándose por abajo en la cara externa de la rama del maxilar. Es un elevador del maxilar (su contractura en el tétanos produce el *trismus*, su degeneración fibrosa ocasiona la *constricción de las mandíbulas)*.

6.° **Periostio.** — Nada en particular.

7.° **Plano esquelético.** — Está representado: 1.°, por el *arco cigomático;* 2.°, por la *rama del maxilar inferior;* 3.°, por la *articulación témporomaxilar*.

A. Arco cigomático. — Potente apófisis, dirigida horizontalmente, que une la escama temporal (en donde nace por dos *raíces*, transversal y longitudinal) al hueso malar y forma prominencia debajo de los

tegumentos (puntos de referencia importante). Limita con el cráneo y el hueso malar un orificio, el *orificio cigomático*, de dimensiones variables (puede influir en la reductibilidad de las luxaciones de mandíbula), que comunica la fosa temporal con las regiones geniana cigomática.

B. Rama del maxilar inferior. — Lámina ósea cuadrilátera, que forma con el cuerpo del hueso un ángulo casi recto. Presenta: 1.°, una *cara externa*, sobre la cual se inserta el masetero; 2.°, una *cara interna*, en la que se ve el *orificio superior del conducto dental* (nervios y vasos dentales inferiores) y la *espina de Spix* que la limita; 3.°, un *borde posterior* (borde parotídeo); 4.°, un *borde anterior*, dispuesto en canal, que forma prominencia en la cavidad bucal (punto de referencia para descubrir el nervio dental por la vía bucal); 5.°, una *extremidad inferior*, que contribuye a formar con el cuerpo del maxilar inferior el *ángulo de la mandíbula* o gonión; 6.°, una *extremidad superior*, en la que se distinguen una escotadura *(escotadura sigmoidea)* y dos apófisis voluminosas, una abultada, el *cóndilo del maxilar*, otra delgada y cortante, triangular, la *apófisis coronoides;* nótese que ésta da inserción al tendón del temporal; presenta a veces dimensiones exageradas, por lo cual, en los casos de luxación de la mandíbula, puede ser causa de irreductibilidad *(atascamiento de la coronoides)*. Fracturas posibles de la rama del maxilar, del cuello del cóndilo, de la coronoides.

C. Articulación témporomaxilar. — Es una doble condílea. Las *superficies articulares* están constituídas por el *cóndilo del maxilar inferior* por una parte, por el *cóndilo del temporal* (raíz transversal) y la *parte anterior de la cavidad glenoidea del mismo hueso* por otra; recuérdese que esta cavidad glenoidea sólo está separada de la cavidad craneal por una delgada laminilla ósea (posible propagación de la inflamación de la articulación al endocráneo) y que contribuye a formar la pared anterior del conducto auditivo externo óseo (fractura posible del conducto auditivo en las caídas sobre el mentón).

Un *menisco interarticular*, fibroso, se encuentra entre las superficies articulares; éstas, por otra parte, están reunidas por una *cápsula* que refuerzan los *ligamentos laterales* (interno y externo) y *ligamentos accesorios* (estilomaxilar, esfenomaxilar, ptérigomaxilar). A la cápsula corresponden dos *sinoviales* (supra e inframeníşquea), que frecuentemente comunican entre sí (asiento principal de las lesiones en los casos de *artritis)*.

La articulación de la mandíbula *se relaciona* con el conducto auditivo óseo externo, la cavidad craneal, la parótida. Por otra parte, está rodeada por vasos y nervios (vasos temporales y maxilares internos, nervios aurículotemporal y facial) que conviene respetar en el curso de la resección del cóndilo.

Los *movimientos* que puede ejecutar son de descenso, elevación, proyección adelante, proyección atrás, de lateralidad; la exageración del movimiento de descenso puede determinar la luxación del maxilar. Recuérdese que la limitación y sobre todo la desaparición de los movimientos *(anquilosis de la mandíbula)* dificultan considerablemente la alimentación y requieren casi siempre una intervención quirúrgica.

8.° **Vasos y nervios.** — Se distinguen en superficiales y profundos:

a) *Grupo superficial.* — Las *arterias superficiales* provienen de la transversal de la cara y de la facial (esta última emite a veces una *arteria masetérica superficial* o *inferior)*. Las *venas superficiales* terminan algunas en la facial, otras en la temporal superficial o también en la yugular externa Los *linfáticos superficiales* se dirigen a los ganglios submaxilares. Los *nervios superficiales* están representados por los ramos ya señalados del facial y por algunos ramos sensitivos nacidos del aurículotemporal y del plexo cervical superficial.

b) *Grupo profundo.* — El compartimiento masetérico presenta por arriba y por abajo del músculo: 1.°, la *arteria masetérica*, rama de la maxilar interna; 2.°, las *venas masetéricas* (ordinariamente dos), que terminan en el plexo pterigoideo; 3.°, el *nervio masetérico*, rama del maxilar inferior. Nótese que estos tres órganos pasan por la escotadura sigmoidea, entre la apófisis coronoides y el cuello del cóndilo.

§ 5. Región geniana

La región geniana (de *gena*, mejilla) es una región irregularmente cuadrilátera que ocupa las partes laterales de la cara.

1.° **Límites.** — *Superficialmente*, está limitada: 1.°, *por arriba*, por el reborde inferior de la órbita; 2.°, *por abajo*, por el borde inferior del maxilar inferior; 3.°, *por fuera*, por el borde anterior del masetero, prolongado hasta la apófisis orbitaria externa; 4.°, *por dentro* (de arriba abajo), por el surco nasogeniano primeramente, luego por el surco labiogeniano, finalmente por una vertical que, partiendo

de la extremidad externa de este surco, terminara en el borde inferior del maxilar. *Profundamente*, la región se extiende hasta los maxilares y, entre los maxilares, hasta la mucosa bucal.

2.° **Forma exterior y exploración.** — La región geniana tiene la forma de un cuadrilátero alargado, más alto que ancho, saliente en el niño y en los adultos con cierta gordura; excavado, por el contrario, en los sujetos flacos. Su exploración es siempre de las más fáciles.

3.° **Planos constitutivos.** — Seis capas superpuestas:

a) *Piel* — Fina, muy movible, muy vascular. Sin pelos en el niño y en la mujer, en el hombre cubierta de ellos. Abundante en glándulas sudoríparas y sebáceas.

b) *Tejido celular subcutáneo.* — Está formado por delgadas laminillas conjuntivas, diversamente entrecruzadas, a las cuales se junta una cantidad mayor o menor de grasa. Completamente atrás, la *bola grasosa de Bichat* llena todo el espacio comprendido entre el masetero y el buccinador.

c) *Capa muscular superficial.* — Comprende una serie numerosa de fascículos pertenecientes a los músculos cutáneos de la cara: mitad inferior del *orbicular de los párpados*, *elevador común del ala de la nariz y del labio superior*, *elevador propio del labio superior*, *canino*, *cigomáticos mayor y menor*, *risorio*, algunas fibras del *cutáneo del cuello* (desviación de los rasgos fisonómicos en las parálisis faciales).

d) *Buccinador y su aponeurosis. Glándulas molares.* — Músculo aplanado, situado más profundamente que los músculos cutáneos, ocupa el espacio comprendido entre los dos maxilares. Inserciones: 1.°, por detrás, en el reborde alveolar superior, en el reborde alveolar inferior, en la cintilla ptérigomaxilar; 2.°, por delante, en la piel y la mucosa de la comisura del labio. Sobre él se extiende la *aponeurosis buccinatriz:* muy gruesa por atrás (en donde se continúa con la aponeurosis masetérica), se atenúa gradualmente hacia delante. Sobre él también pasa el *conducto de Sténon*, el cual perfora sucesivamente músculo y mucosa para abrirse en la boca algo por delante del cuello del segundo grueso molar superior (posible infección de la parótida por los gérmenes microbianos bucales). Hay que notar que se cae sobre el conducto con una incisión que sigue la línea recta que une el trago a la comisura labial. Nótese, además, la existencia en sus inmediaciones (entre el músculo y la aponeurosis) de *glándulas molares* (que ocasionan los adenomas quísticos de la mejilla).

e) *Mucosa bucal y periostio.* — En la parte media de la región el buccinador está revestido, por dentro, de la mucosa bucal. Por fuera de la zona correspondiente al buccinador, las partes musculares de la región descansan sobre el periostio del esqueleto.

f) *Plano esquelético.* — Está formado, de arriba abajo: 1.°, por la cara externa del hueso malar *(conducto malar, punto malar* en las neuralgias de la cara); 2.°, por la cara externa del maxilar superior *(agujero suborbitario, punto suborbitario* en las neuralgias); 3.°, por la cara externa del maxilar inferior con su *línea oblicua externa.*

4.° **Vasos y nervios.** — Las *arterias*, muy numerosas, provienen de la lagrimal (para la parte súperoexterna solamente), de la suborbitaria, de la alveolar, de la bucal, de la transversal de la cara, de la facial. Esta última, la más importante de todas *(arteria quirúrgica* de la región), penetra en la región a nivel del ángulo ánteroinferior del masetero, gana en seguida la comisura de los labios, luego el surco nasogeniano y, finalmente, el ángulo interno del ojo, en donde se anastomosa con la angular, rama de la oftálmica. Las *venas* (red abundante) terminan: 1.°, por dentro, en la vena facial, la cual se anastomosa por arriba con la oftálmica *(flebitis de la facial*, que se propaga a las meninges por medio de la oftálmica); 2.°, por fuera, en la vena temporal superficial; 3.°, profundamente, en el plexo pterigoideo. Los *linfáticos* (redes abundantes), excepto los del pómulo, que se dirigen a los ganglios parotídeos, descienden en compañía de la arteria y de la vena faciales a los ganglios submaxilares. A veces, uno o varios *ganglios genianos* son puntos de reunión de los linfáticos superficiales de la cara (asiento de adenitis agudas o crónicas). Los *nervios* se distinguen en motores y sensitivos: los *ramos motores*, destinados a los músculos, son proporcionados por el facial; los *ramos sensitivos*, destinados a los tegumentos, provienen del lagrimal, del bucal, del maxilar superior (ramillete suborbitario).

ARTÍCULO III

REGIONES PROFUNDAS DE LA CARA

Comprendemos con este título las regiones no cubiertas por los tegumentos. Son: 1.°, la *región de la fosa cigomática;* 2.°, la *región ptérigomaxilar;* 3.°, las *regiones bucales;* 4.°, la *región faríngea.*

§ 1. Región de la fosa cigomática

La región de la fosa cigomática o región cigomática ocupa las partes laterales de la cara.

1.° **Límites.** — Tiene por límites: 1.°, *por arriba*, el arco cigomático y la porción del ala mayor del esfenoides que se encuentra por fuera del punto de implantación de la pterigoides; 2.°, *inferiormente*, un plano horizontal que pasa por debajo de la rama del maxilar inferior; 3.°, *por fuera*, la cara interna de esta misma rama; 4.°, *por dentro*, la apófisis pterigoides y la faringe; 5.°, *por delante*, la tuberosidad del maxilar; 6.°, *por detrás*, la cara anterior de la parótida.

2.° **Forma y exploración.** — La fosa cigomática es muy irregular. Para facilitar su descripción se la compara ordinariamente a una pirámide cuadrangular (véase más adelante). Es de difícil exploración.

3.° **Paredes.** — Como toda pirámide cuadrangular, la región cigomática presenta: 1.°, cuatro *paredes* (externa, interna, anterior y posterior); 2.°, una *base;* 3.°, un *vértice*.

a) *Pared externa.* — Está formada sucesivamente por la cara interna de la rama del maxilar, por la apófisis coronoides y por la cara correspondiente del hueso malar.

b) *Pared interna.* — Se extiende desde la tuberosidad del maxilar hasta la parte más interna de la parótida. Está formada sucesivamente, de delante atrás: 1.°, por la entrada de la fosa ptérigomaxilar; 2.°, por la apófisis pterigoides; 3.°, por la fosa pterigoides; 4.°, por la porción lateral de la faringe.

c) *Pared anterior.* — Está formada: 1.°, por arriba, por la tuberosidad del maxilar superior; 2.°, por abajo, entre los dos maxilares, por el origen del músculo buccinador y por el origen del constrictor superior de la faringe.

d) *Pared posterior.* — Está constituída por la región parotídea y su contenido (véase *Región parotídea)*, y superiormente por la apófisis estiloides.

e) *Base.* — La base o pared superior es incompleta: formada por dentro por una parte de la base del cráneo (4 a 5 milímetros de grosor por término medio), está representada por fuera por un ancho hiato que comunica la región cigomática con la fosa temporal. Nótese que estas dos partes de la base, interna y externa, están separadas por la cresta esfenotemporal.

f) *Vértice.* — Corresponde al ángulo de la mandíbula o más exactamente a los fascículos del músculo pterigoideo interno que se inserta en este ángulo.

4.° **Contenido.** — La fosa cigomática contiene: 1.°, los *músculos pterigoideos;* 2.°, *vasos sanguíneos;* 3.°, el *nervio maxilar inferior;* 4.°, *tejido celular y linfáticos*.

A. Músculos pterigoideos. — En número de dos, se distinguen en interno y externo. El *pterigoideo externo* es un músculo triangular. Por su base, nace en la base del cráneo por dos fascículos, uno *superior* o *esfenoidal* (se inserta en la parte del ala mayor del esfenoides que forma el techo de la fosa cigomática), otro *inferior* o *pterigoideo* (que se inserta en la cara externa de la apófisis pterigoides). Estos dos fascículos se dirigen hacia el lado interno de la articulación témporomaxilar, y después de haberse fusionado más o menos, se fijan a la vez en el cuello del cóndilo y en el menisco interarticular. El *pterigoideo interno*, situado por dentro del precedente y más voluminoso, de forma cuadrilátera, se extiende oblicuamente de la fosa pterigoidea a la parte interna de la rama del maxilar inferior.

B. Vasos sanguíneos. — Están representados por la *arteria maxilar interna* y por las *gruesas venas* que la acompañan.

a) *Arteria maxilar interna.* — La arteria maxilar interna, una de las dos ramas terminales de la carótida externa, nace en la región parotídea a nivel del cuello del cóndilo. Se dirige inmediatamente hacia delante y adentro, rodea este cuello (posible lesión de la misma en la resección del cóndilo), contornea en seguida el borde inferior del pterigoideo externo (variedad superficial), alcanza la cara externa de este músculo y se coloca entre él y el temporal. Más raramente transcurre entre los dos músculos pterigoideos, para pasar en seguida entre los dos fascículos del pterigoideo externo (variedad profunda). Finalmente, llega a la fosa ptérigomaxilar, en donde termina, proporcionando la esfenopalatina *(rama terminal)*. Pero ya en el curso de su trayecto ha dado catorce colaterales que se distinguen en: 1.°, *ascendentes* (timpánica, meníngea media, meníngea menor, temporal profunda anterior y temporal profunda media); 2.°, *descendentes* (dental inferior, maseterica, bucal, pterigoidea y palatina superior); 3.°, *anteriores* (alveolar y suborbitaria); 4.°, *posteriores* (vidiana y ptérigopalatina).

b) *Venas.* — Las venas que acompañan las ramas de la maxilar interna se reúnen en dos plexos: 1.°, *plexo alveolar*, que, por medio de la vena alveolar, termina en la facial; 2.°, *plexo pterigoideo*, del que parte la *vena maxilar interna*, la cual forma uno de los orígenes de la yugular externa. Nótese que los plexos venosos de la fosa cigomática están en relación, por medio de las venas meníngeas, con los senos craneales

C. Nervio maxilar inferior. — Tercera rama del trigémino. Nervio mixto, a la vez motor y sensitivo. Asiento de frecuentes neuralgias *(tic doloroso de la cara)* que frecuentemente obligan a la neurotomía retrogasseriana.

a) *Relaciones.* — El tronco nervioso, muy corto, ofrece al estudio, desde el punto de vista de sus relaciones: 1.°, un *segmento intracraneal* (solamente algunos milímetros), que se extiende del ganglio de Gasser al agujero oval, acompañado de venas plexiformes y de la arteria meníngea menor; sólo es asequible por la trepanación del techo de la fosa cigomática; 2.°, un *segmento extracraneal* (igualmente algunos milímetros), que está rodeado por los vasos de la región y corresponde al pterigoideo externo por fuera, a la trompa de Eustaquio por dentro.

b) *Ramas.* — En número de siete. Tres son *externas:* nervio temporal profundo medio, maseterico, bucal; este último desciende a la región geniana y mantiene con la cavidad bucal relaciones que permiten alcanzarlo por esta cavidad. Las otras cuatro son: una *interna* (nervio pterigoideo interno), otra *posterior* (auriculotemporal); las dos últimas, *inferiores* (lingual y dental inferior). Estos dos últimos nervios, relativamente muy voluminosos, parecen continuar la dirección del trayecto del nervio maxilar inferior; son asequibles por la cavidad bucal.

c) *Ganglio ótico y ganglio de Gasser.* — El *ganglio ótico* está situado inmediatamente debajo del agujero oval, al lado interno del nervio maxilar inferior. Sus raíces provienen de los dos nervios petrosos menores, superficial y profundo. Inerva los periestafilinos, el pterigoideo interno, el músculo del martillo y la mucosa de la caja del tímpano. El *ganglio de Gasser* es intracraneal, y por consiguiente no se encuentra situado en la región; pero pertenece al trigémino, y, por otra parte, se llega hasta él en cirugía operatoria por la región de la fosa cigomática. Tiene la forma de una habichuela y se aloja en la parte más interna de la cara anterior del peñasco, en un compartimiento fibroso *(cávum de Meckel)* resultante del desdoblamiento de la duramadre; se adhiere a las paredes de su cavidad, sobre todo por arriba y adentro, en donde corresponde al seno cavernoso y a la carótida interna (posible lesión de estos vasos en la resección del ganglio, operación que se practica en los casos de neuralgia rebelde del trigémino, pero que hoy suele substituirse por la neurotomía retrogasseriana).

D. Tejido celular, linfático. — Una grasa flúida, amarilla, *que se continúa con la de las regiones ptérigomaxilar, geniana y temporal* (vías de comunicación para los abscesos, los tumores), llena la fosa cigomática. Los linfáticos que por ella pasan terminan en los ganglios carotídeos superiores.

5.° **Vías de acceso.** — En número de tres, *vía transmaxilar, vía cigomática, vía bucal.*

§ 2. Región de la fosa ptérigomaxilar

La región de la fosa ptérigomaxilar, situada en la parte profunda y lateral de la cara, inmediatamente por dentro de la anterior, corresponde exactamente a la fosa de este nombre.

1.° **Límites.** — Tiene por límites: 1.°, *por delante*, la tuberosidad del maxilar superior; 2.°, *por detrás*, la cara anterior de la apófisis pterigoides; 3.°, *por abajo*, el ángulo de unión de sus dos paredes, anterior y posterior; 4.°, *por arriba*, la base del cráneo (ala mayor del esfenoides); 5.°, *por dentro, el palatino;* 6.°, *por fuera*, una abertura que la comunica con la fosa cigomática.

2.° **Forma y exploración.** — Tiene la forma de una pirámide cuadrangular con la base hacia arriba. Se estrecha cuando se agrandan los dos senos esfenoidal y maxilar. Absolutamente inexplorable en clínica a causa de su profundidad.

3.° **Paredes.** — Presenta: un *vértice*, una *base* y cuatro *paredes* (anterior, posterior, interna y externa).

a) *Vértice.* — Está formado por la reunión de la apófisis pterigoides y la tuberosidad del maxilar. Se encuentran en él el *conducto palatino posterior* y *sus accesorios.*

b) *Base.* — Está formada especialmente por el labio externo o esfenoidal de la hendidura esfenomaxilar; en la parte más interna está formada, también, por el seno esfenoidal. Nótese que por esta hendidura comunica con la órbita.

c) *Pared anterior.* — Tuberosidad del maxilar (con el *seno maxilar).* Obsérvense los agujeros dentales posteriores (para los nervios del mismo nombre).

d) *Pared posterior.* — Está formada por la cara anterior de la apófisis pterigoides. Hay que notar, en la parte más elevada: 1.°, el *agujero redondo mayor*, para el nervio maxilar superior; 2.°, el *conducto ptérigopalatino*, para la arteria homónima y el nervio faríngeo de Bock; 3.°, el *agujero vidiano*, para el nervio y arteria homónimos.

e) *Pared interna.* — Está formada por la porción vertical del palatino. En la parte más alta se ve el agujero esfenopalatino, para el paso del nervio y la arteria homónimos que van a las fosas nasales.

f) *Pared externa.* — Falta: es un orificio en forma de hendidura *(hendidura ptérigomaxilar)* que comunica la fosa ptérigomaxilar con la fosa cigomática. Su forma y dimensiones son muy variables: unas veces es muy estrecha, otras, al contrario, bastante ancha, pero frecuentemente obstruída por arriba por las espinas óseas (de donde la necesidad de abrirla ampliamente para llegar a la misma fosa).

4.° **Contenido.** — La fosa ptérigomaxilar contiene, en medio de un tejido céluloadiposo (nótese que comunica con el de la órbita, de la fosa cigomática y de los carrillos):

a) La *porción terminal de la arteria maxilar interna*, que se aplica a la pared anterior; calibre muy reducido a este nivel; poca importancia.

b) Las *venas* (véase página 55).

c) El *nervio maxilar superior:* al salir del agujero redondo mayor ocupa la parte más elevada de la fosa cigomática, a la que atraviesa oblicuamente de atrás a delante y de dentro a fuera. Entonces penetra en el canal suborbitario; a nivel de la fosa proporciona el ramo orbitario, dos o tres ramos dentales posteriores, algunos ramillos para el ganglio esfenopalatino.

d) El *ganglio esfenopalatino:* pequeño abultamiento grisáceo, aplastado, de forma triangular, situado algo por debajo y por dentro del nervio maxilar superior; las tres raíces (aparte de las que le envía el mismo nervio maxilar superior) le son proporcionadas por el nervio vidiano; emite el ramo faríngeo de Bock, el nervio esfenopalatino y los tres nervios palatinos (anterior, medio y posterior).

5.° **Vías de acceso.** — En número de tres: 1.°, la *vía cigomática* (sección del arco cigomático y de la parte posterior del malar, reclinación del tendón del temporal); 2.°, la *vía transmaxilar* (pasando a través del seno maxilar); 3.°, la *vía órbitomalar* (sección del arco cigomático, de una parte del hueso malar y de la pared externa de la órbita).

§ 3. Regiones de la boca

La boca es una cavidad muy irregular, comprendida entre el orificio bucal y el istmo de las fauces. Las arcadas dentales la dividen en dos partes: 1.°, por detrás, la *boca propiamente dicha;* 2.°, por delante, el *vestíbulo de la boca*. Las numerosas formaciones anatómicas que limitan la cavidad bucal se reparten en varias regiones, a saber: *región labial, región geniana, región palatina, lengua* y *región sublingual, región gingivodental, región amigdalina* o *tonsilar*. Las dos regiones labial y geniana han sido ya descritas con las regiones superficiales de la cara; la lengua será descrita con los órganos de los sentidos.

A. *Región palatina*

La región palatina constituye la pared superior y posterior de la cavidad bucal. Comprende a la vez la *bóveda palatina* y el *velo del paladar*.

1.° **Situación y límites.** — Situada entre las fosas nasales y la cavidad bucal, está limitada: 1.°, *por delante* y *por los lados*, por las arcadas dentales superiores; 2.°, *por detrás*, por el borde libre del velo del paladar (que forma con la base de la lengua el istmo de las fauces).

2.° **Disposición general y dimensiones.** — Tiene la forma de una bóveda, cóncava a la vez en sentido ánteroposterior y en sentido transversal. Mide de 8 a 9 centímetros de largo (de los cuales 4 ó 5 para el velo) por 4 centímetros de ancho. Variaciones individuales numerosas: velos largos, medianos y cortos; variaciones de altura y de forma en relación con las deformidades nasales.

3.° **Forma exterior.** — En su parte anterior *(bóveda palatina)* la región es resistente y presenta un rafe medio con crestas mucosas oblicuas o transversales a la izquierda y a la derecha de este rafe. En su parte posterior es blanda y depresible y ofrece la forma de un velo *(velo del paladar)*. Este velo, movible y contráctil, desempeña un papel en la succión, deglución y fonación; su borde libre ofrece a nuestra consideración: 1.°, la *campanilla* (de forma y longitud variables); 2.°, los *pilares del velo del paladar* (dos a cada lado, anterior y posterior). Las deformaciones de la región palatina y en particular las

perforaciones adquiridas o congénitas (labios leporinos complejos) constituyen un grave achaque que frecuentemente requiere la intervención.

4.° **Exploración.** — Se practica por la cavidad bucal, por las fosas nasales, por la rinofaringe (rinoscopia posterior).

5.° **Planos constitutivos.** — Conviene estudiar aparte la bóveda palatina y el velo del paladar.

A. Bóveda palatina. — Cuatro capas superpuestas, que son de abajo arriba:

a) *Capa mucosa inferior (mucosa palatina).* — Color blanco rosado; muy gruesa (sobre todo a los lados), muy resistente, íntimamente fusionada con el periostio.

b) *Capa glandular.* — Pequeñas glándulas arracimadas *(glándulas palatinas)*, situadas en el mismo espesor de la mucosa, formando casi una capa continua. Son el punto de partida de los *tumores mixtos del paladar.*

c) *Capa ósea.* — Está constituída por las apófisis horizontales de los maxilares superiores y de los palatinos. Aloja, a veces, en su espesor, una prolongación del seno maxilar. Asiento de elección de las manifestaciones de la sífilis terciaria.

d) *Capa mucosa superior (mucosa nasal).* — Pertenece a las fosas nasales (véase *Fosas nasales).*

B. Velo del paladar. — Cinco capas superpuestas, que son, de abajo arriba:

a), b) *Capa mucosa inferior y capa glandular.* — Son parecidas a las de la bóveda palatina. Nótese, sin embargo, la presencia, a nivel de la campanilla y de los pilares, de una especie de submucosa laxa (de donde la posibilidad de edemas).

c) *Aponeurosis.* — La aponeurosis del velo del paladar es continuación de la bóveda ósea. Claramente diferenciada por delante, se pierde poco a poco por detrás en medio de las fibras musculares. Hay que tener en cuenta que está siempre perfectamente tensa, de donde se origina la dificultad de encontrar por el tacto el borde posterior de la bóveda palatina.

d) *Capa muscular.* — Está formada por diez músculos, cinco a cada lado: 1.°, el *palatoestafilino*, que va de la espina nasal al vértice de la campanilla *(ácigos de la campanilla);* 2.°, el *periestafilino interno.* que va del peñasco (así como del suelo de la trompa) a la aponeurosis palatina; 3.°, el *periestafilino externo*, desde la fosita escafoidea a la

cara inferior de la aponeurosis palatina; 4.° y 5.°, el *faringoestafilino* y el *glosoestafilino*, que forman una suerte de armazón de los dos pilares posterior y anterior del velo del paladar. Todos estos músculos son motores del velo del paladar (trastornos resultantes de su parálisis).

e) *Capa mucosa superior.* — Esta mucosa, desigual, de coloración roja, delgada, es continuación de la mucosa nasal. A nivel del borde libre del velo se une con la capa mucosa anterior.

6.° **Vasos y nervios.** — Las *arterias* provienen: 1.°, de la esfenopalatina; 2.°, de la faríngea inferior; 3.°, de la palatina inferior; 4.°, de la palatina superior (es la más importante; hay que conservarla en la operación de la uranoplastia). Las *venas* terminan en el plexo pterigoideo, en las venas de la mucosa nasal, de la lengua y de la amígdala. Los *linfáticos* se dirigen a los ganglios profundos del cuello, en particular a los que están situados a los lados de la membrana tirohioidea. Los *nervios* son sensitivos y motores: los *ramos sensitivos*, para la mucosa, provienen del ganglio esfenopalatino; los *ramos motores*, para los músculos, emanan en parte del trigémino (porción motriz o nervio masticador), en parte del neumoespinal, y no del facial, como dicen los clásicos.

7.° **Vías de acceso.** — (Véase *Exploración*, página 60).

B. *Región sublingual*

La región sublingual es aquella parte del suelo bucal que se pone al descubierto cuando se levanta la lengua. Tiene por órgano esencial la glándula *sublingual;* se reduce casi al *compartimiento sublingual* y su *contenido.*

1.° **Situación y límites.** — Está situada debajo de la porción libre de la lengua. Limitada por delante y por los lados por las arcadas dentales; por atrás, por la parte más posterior de la cara inferior de la lengua. Se extiende en profundidad hasta los músculos milohioideos que la separan de la región suprahioidea.

2.° **Forma exterior.** — Ofrece la forma de un triángulo, al que tapiza la mucosa bucal. Presenta: 1.°, en la línea media, el *frenillo;* 2.°, a cada lado de éste y en la parte más posterior, el *ostium ombili-*

cale (embocadura del conducto de Wharton), cuya imperforación puede ser causa de la *ránula congénita;* 3.°, un poco por fuera y atrás del ostium ombilicale, unos orificios pequeñísimos (orificios de los conductos excretores de la glángula sublingual); 4.°, entre estos orificios y las arcadas dentales, las *carúnculas sublinguales.*

3.° **Disección de la región: compartimiento sublingual.** — Está formado por cuatro paredes (excepto en la línea media en que sólo hay tres): 1.°, una *pared ánteroexterna,* representada por la cara interna de la rama horizontal del maxilar *(fosita sublingual);* 2.°, una *pared pósterointerna,* por el geniogloso, hiogloso y genihioideo; 3.°, una *pared superior,* por la mucosa bucal; 4.°, una *pared inferior,* por el milohioideo. Comunica ampliamente por atrás con el compartimiento submaxilar.

4.° **Contenido del compartimiento sublingual.** — Contiene: 1.°, la *glándula sublingual,* la menor de las glándulas salivales, que se abre en el suelo bucal por 15 ó 20 conductos excretores, de los cuales uno, más voluminoso que los otros *(conducto de Rivinus),* desemboca al lado y un poco por detrás del conducto de Wharton; puede ser asiento de *tumores mixtos,* de *tumores quísticos (ránula común).*

2.° La *prolongación sublingual* de la glándula submaxilar en forma de lengüeta conoidea que llega a contactar con la extremidad posterior de la glándula sublingual.

3.° El *conducto de Wharton* (de 4 a 5 centímetros de largo, de 2 a 3 milímetros de ancho), que recorre el compartimiento en toda su extensión para ir a abrirse en la base del frenillo *(ostium ombilicale);* fácil cateterismo; asiento posible de cálculos salivales.

4.° *Vasos y nervios:* la *arteria sublingual* (calibre dos milímetros), rama de la facial, y sus *venas;* el *nervio lingual,* cubierto únicamente por la mucosa a nivel del último molar (fácil, por consiguiente, de descubrir en ese punto).

5.° *Tejido céluloadiposo,* laxo sobre todo por dentro, en donde a veces se ven bosquejos de bolsas serosas; asiento del *flemón difuso suprahioideo o angina de Ludwig.*

5.° **Exploración y vías de acceso.** — La región sublingual puede ser *explorada* directamente por la vista; es igualmente explorable por un dedo introducido en la boca y otro aplicado en la región suprahioidea. Las vías de acceso son en número de dos: la *vía bucal* y la *vía suprahioidea.*

C. *Región gingivodental*

La región gingivodental comprende la porción del borde libre de los dos maxilares tapizada por las encías y en la cual se implantan los dientes. Consideraremos sucesivamente: 1.°, las *encías;* 2.°, los *alvéolos;* 3.°, los *dientes.*

1.° **Encías.** — En número de dos, superior e inferior.

a) *Configuración exterior.* — Forma de herradura con la concavidad posterior. Color rosado; aspecto liso; consistencia firme.

b) *Caras y bordes.* — Las encías presentan: 1.°, una *cara anterior o vestibular,* que contribuye a formar con la cara interna del labio correspondiente el *vestíbulo bucal* y el *surco labiogingival* (vía de acceso para los nervios mentoniano y suborbitario, para el seno maxilar); 2.°, una *cara posterior o bucal propiamente dicha;* 3.°, un *borde dental* con agujeros por los cuales pasan los dientes.

c) *Estructura.* — La mucosa gingival es muy gruesa y resistente. Abraza sólidamente el cuello del diente y se adhiere íntimamente al periostio, excepto a nivel del surco labiogingival, en donde aparece la capa celulosa del carrillo (asiento de la *fluxión dentaria).* La mucosa gingival está desprovista de glándulas, pero posee papilas voluminosas y numerosas.

d) *Vasos y nervios.* — Las *arterias* provienen de la maxilar interna por una parte, de la lingual, de la submentoniana, de la dental inferior por otra. Las *venas* se dirigen a los plexos alveolar y pterigoideo y a las venas lingual y facial. Los *linfáticos* terminan en los ganglios submaxilares, carotídeos (a veces en los ganglios genianos). Los *nervios* proceden de los nervios dentales (asiento de la neuralgia llamada de los *desdentados).*

2.° **Alvéolos dentales.** — Cavidades, uniloculares o multiloculares, destinadas a alojar la raíz o raíces de los diversos dientes. Están excavadas en el espesor del borde de los maxilares, más cerca de la tabla externa que de la interna. Punto de partida posible de los *épulis* (sarcomas de mieloplaxas).

3.° **Dientes.** — Los dientes son producciones epidérmicas emanadas del epitelio gingival.

a) *Resumen embriológico.* — El epitelio gingival, al hundirse en el tejido embrionario de los maxilares, da origen a una especie de lámina *(lámina epitelial)*, luego a mamelones que, por transformaciones sucesivas *(órgano del esmalte, órgano del marfil, folículo dentario)*, se convierten en dientes. Una alteración en la evolución de estos mamelones puede determinar la formación de tumores del maxilar llamados *odontomas*. Otros tumores (tumores quísticos, epiteliomas primitivos del maxilar) tienen por punto de partida una transformación de las masas residuales del epitelio gingival *(restos epiteliales paradentales)*.

b) *Número.* — En número de 20 en el niño (10 en cada maxilar: 4 molares, 2 caninos, 4 incisivos), aparecen del 6.° al 36.° mes *(dientes de leche)* y caen para ser reemplazados, del 5.° al 30.° año aproximadamente, por los *dientes permanentes*. Estos son en número de 32 (16 en cada maxilar: 6 molares, 4 premolares, 2 caninos, 4 incisivos). La erupción de los dientes de leche provoca frecuentemente accidentes convulsivos y digestivos; por el contrario, la erupción de los dientes permanentes, excepto, sin embargo, la *muela del juicio*, raramente da lugar a accidentes.

c) *Situación.* — Los dientes se disponen regularmente unos al lado de otros y forman dos filas parabólicas *(arcadas dentales* superior e inferior) de curvas diferentes (la superior es mayor), pero sin interrupción. Sin embargo, se pueden encontrar *dientes desviados* o *dientes en ectopia*.

d) *Dirección.* — Los dientes son sensiblemente verticales en estado normal.

e) *Medios de fijación.* — Los dientes están mantenidos en su lugar: 1.°, *por la misma forma de los alvéolos;* 2.°, *por la encía*, que abraza el cuello dentario; 3.°, sobre todo *por el periostio alvéolodental*, que se adhiere a la vez a la pared alveolar y a la raíz del diente y representa el ligamento interóseo de una especie de articulación dental *(gonfosis)* susceptible de inflamarse *(poliartritis alvéolodental, escorbuto de las encías)*.

f) *Conformación exterior.* — Se distinguen en cada diente: 1.°, la *corona* (porción descubierta o triturante del diente), blanca y brillante normalmente, cortada a bisel en los incisivos, en punta en los caninos, en cubo en los molares y premolares; asiento de elección de la caries dental; 2.°, el *cuello*, que corresponde al mismo límite de la corona y a cuyo nivel se deposita el *sarro dental* en los casos de gingivitis tártrica; 3.°, la *raíz* (porción oculta del diente), amarillenta, de

forma cónica, simple para los incisivos y caninos, múltiple para los premolares y molares (doble, triple y hasta algunas veces cuádruple); por su mediación la caries dental puede determinar una ósteoperiostitis del maxilar, ordinariamente benigna, pero algunas veces bastante grave.

g) *Conformación interior y constitución anatómica.* — El diente es un órgano hueco. Está constituído por una substancia relativamente poco resistente *(dentina* o *marfil)*, que el *esmalte* (en la corona) y el *cemento* (en la raíz) protegen contra los microbios de la boca: la invasión de la dentina por los microbios produce la *caries dental (caries penetrante, caries no penetrante)*.

h) *Pulpa dental.* — Formada por tejido conjuntivo, vasos y nervios, llena completamente la cavidad del diente *(cámara pulpar)*. Su inflamación *(pulpitis)*, en los casos de caries penetrante, provoca dolores muy vivos.

i) *Vasos y nervios.* — Las *arterias* provienen de la dental inferior, de la alveolar, de la suborbitaria. Las *venas* se dirigen a las venas dental inferior, alveolar, suborbitaria. Los *linfáticos* son desconocidos. Los *nervios* vienen del trigémino: dental posterior y dental anterior, proporcionados por el maxilar superior; dental inferior, suministrado por el maxilar inferior.

D. *Región tonsilar*

La región tonsilar o amigdalina, par y simétrica, es la región ocupada por la tonsila o amígdala.

1.° **Situación y límites.** — Está situada detrás y en las partes laterales de la cavidad bucal, por dentro de la región cigomática, por delante de la faringe, debajo de la región palatina, encima de la lengua. Está comprendida entre los dos pilares del velo del paladar.

2.° **Forma y exploración.** — Depresión profunda *(fosa* o *cavidad amigdalina)*, de forma triangular, con el vértice hacia arriba y en la que sobresale la *amígdala palatina*. Fácil de explorar por la vista y la palpación.

3.° **Cavidad o fosa amigdalina.** — Ofrece a nuestra consideración: 1.°, una *pared anterior*, que contribuye a formar con la del lado opuesto el *istmo de las fauces;* está formada por el pilar anterior del velo del paladar *(músculo glosoestafilino)*, revestido por la mucosa, la

cual se prolonga algunas veces sobre la amígdala en un repliegue triangular *(plica triangularis)*; 2.°, una *pared posterior*, formada por el pilar posterior del velo (contiene en su espesor el músculo *faringoestafilino)*; sobrepasa por dentro la pared anterior; 3.°, una *pared externa* o fondo de la cavidad amigdalina *(músculo amigdalogloso, aponeurosis faríngea, constrictor superior de la faringe)*; 4.°, un *vértice* formado por el ángulo de separación de los dos pilares; 5.°, una *base* que se continúa sin línea de demarcación con la pared lateral de la faringe.

4.° **Amígdala palatina.** — La amígdala palatina está situada en la cavidad ya mencionada, pero no la llena enteramente, pues la parte superior permanece libre *(fosita supraamigdalina)*.

a) *Configuración exterior.* — La amígdala tiene la forma de una almendra gruesa, con el eje mayor ligeramente oblicuo de arriba abajo y de delante atrás. Su superficie, de coloración rosada e irregular, presenta las *criptas amigdalinas*.

b) *Dimensiones.* — De 20 a 25 milímetros de altura; 15 milímetros de anchura; 10 milímetros de grosor. En este sentido se observan variaciones muy grandes: *atrofia* de la amígdala; *hipertrofia* de la amígdala (amígdala engastada, pediculada, caída).

c) *Relaciones.* — La amígdala presenta dos caras, dos bordes y dos extremos o polos. La *cara interna* sobresale en la cavidad bucofaríngea. La *cara externa (hilio)* se aplica contra la pared lateral de la faringe y corresponde por su mediación al segmento anterior *(segmento preestiliano)*, no peligroso, del *espacio máxilofaríngeo* (de donde hay posibilidad de extirpar la amígdala penetrando en este espacio por la incisión de las partes blandas infra y retromaxilares; de donde, además, rareza de la lesión de los vasos carotídeos en el curso de la amigdalotomía). Los *bordes* anterior y posterior están en contacto con los pilares correspondientes del velo del paladar, a los cuales pueden adherirse parcial o totalmente a consecuencia de amigdalitis repetidas (extirpación difícil de estas amígdalas adherentes). El *polo* superior está separado del vértice del compartimiento amigdalino por la fosita supraamigdalina, cuyo orificio es susceptible de obliterarse: de ello resulta en este caso la formación de una cavidad cerrada y consecutivamente de un flemón periamigdalino superior. El *polo inferior* está separado de la base de la lengua por un intervalo de 5 a 6 milímetros.

d) *Estructura anatómica.* — La amígdala está formada de una serie de lóbulos. Cada lóbulo se compone de un divertículo o cripta, cuya pared comprende: 1.°, una capa superficial epitelial; 2.°, una capa profunda de tejido reticulado y de folículos cerrados. La amígdala palatina contribuye a formar con las otras amígdalas (lingual, tubárica, faríngea) esta especie de *anillo linfático* o *anillo de Waldeyer* que se encuentra colocado a la entrada de la faringe y que está destinado a destruir los microbios que pululan en las dos cavidades nasal y bucal.

5.° **Vasos y nervios.** — Las *arterias* provienen, según los casos, de la lingual, de la faríngea inferior y de las palatinas superior e inferior. Las venas *(plexo tonsilar)* terminan en el plexo faríngeo. Los *linfáticos* se dirigen a los ganglios submaxilares. Los *nervios* emanan a la vez del lingual y del glosofaríngeo.

6.° **Vías de acceso.** — Dos vías: 1.°, la *vía bucal* (vía natural) conviene en las afecciones benignas: 2.°, la *vía máxilofaríngea* (vía artificial) está indicada en los casos de afección maligna (cáncer).

§ 4. Región faríngea

La región faríngea comprende aquella parte profunda de la cara y del cuello que está ocupada por la faringe.

1.° **Consideraciones generales.** — La *situación de la faringe* es la siguiente: delante de la columna cervical, detrás de las fosas nasales, de la boca y de la laringe, debajo de la apófisis basilar, por dentro de las regiones carótidas y cigomáticas. Sus *límites* son: por arriba, las coanas *u orificios posteriores* de las fosas nasales, de las cuales es continuación, y la base del cráneo; por abajo, un plano horizontal que pasa por el borde inferior del cartílago cricoides (corresponde al *tubérculo de Chassaignac* o tubérculo de la 6.ª vértebra cervical y dista de 13 a 15 centímetros de las arcadas dentales). Su *forma general* es la de un largo embudo suspendido en la base del cráneo (y continuándose por el vértice con el esófago) o también de un canal de concavidad anterior. Sus *dimensiones* son: longitud, 14 centímetros en el hombre, 13 centímetros en la mujer; calibre variable, según los puntos, de 2 a 5 centímetros en sentido transversal por 2 a 4 en sentido anteroposterior. Los *medios de fijación*, numerosos, están repre-

sentados por sus inserciones superiores en la base del cráneo y anteriores en el macizo facial y en el aparato laringotraqueal.

2.° **Exofaringe; relaciones de la superficie exterior de la faringe.** — Las relaciones que la faringe tiene con los órganos o formaciones que la rodean se efectúan por medio de una vaina celulosa que vamos a describir en seguida.

a) *Capa celulosa perifaríngea, espacio retrofaríngeo.* — La capa celulosa que rodea por detrás y por los lados a la faringe, es bastante resistente en las partes laterales (se condensa en cordones fibrosos que van a la aponeurosis prevertebral, al ala interna de la pterigoides, la apófisis estiloides); por el contrario, por detrás, es muy laxa y forma un rudimento de serosa *(espacio retrofaríngeo)*, que se continúa con el espacio prevertebral (de donde la posibilidad de las migraciones de las colecciones purulentas) y que está destinado a permitir los deslizamientos de la faringe sobre la cara anterior de la columna vertebral. En la parte superior de este espacio, a nivel del axis, encontramos dos ganglios linfáticos, desarrollados sobre todo en el niño *(ganglios retrofaríngeos o de Gilette):* son el punto de partida de los *flemones retrofaríngeos* (no confundirlos con los abscesos fríos del mismo nombre, sintomáticos del mal de Pott cervical, y que, como ellos, forman prominencia en la faringe).

b) *Relaciones posteriores.* — La faringe se relaciona por detrás, de arriba abajo: 1.°, *con la base del cráneo* (cuerpo del esfenoides apófisis basilar cubiertos de un grueso manojo fibroso, origen posible de los *pólipos nasofaríngeos);* 2.°, *con la columna cervical* (cara anterior de las seis primeras cervicales, cubiertas por los músculos prevertebrales y la aponeurosis prevertebral), que podemos explorar parcialmente por la cavidad faríngea.

c) *Relaciones laterales.* — Considerémoslas sucesivamente a nivel del segmento cervical y luego del segmento cefálico.

α) *A nivel del segmento cervical*, la faringe está en relación 1.°, *en la porción de segmento situada encima del borde superior del cartílago tiroides*, con la carótida primitiva, la vena yugular interna el neumogástrico y también con la parte posterior de los lóbulos tiroideos; 2.°, *en la porción siuada debajo*, con el origen de las carótidas interna y externa, arterias tiroideas superior, faríngea inferior, lingual yugular interna y ganglios que la rodean, con el neumogástrico, estilohioideo, digástrico y glándula submaxilar.

β) *A nivel de su segmento cefálico*, está en relación con el *espacio máxilovértebrofaríngeo.* Este espacio, comprendido entre la faringe, columna cervical y rama ascendente del maxilar con los dos pterigoideos, se encuentra dividido por la apófisis estiloides y los músculos que parten de ella en: 1.°, un *espacio externo* o *glandular*, ocúpado por la parótida y los vasos y nervios que la atraviesan; 2.°, un *espacio interno* o *subglandular*, separado del precedente por la aponeurosis parotídea profunda. Este espacio se encuentra a su vez subdividido por la *aponeurosis estilofaríngea* o aleta de la faringe en dos compartimientos: 1.°, un compartimiento *preestiloideo (espacio subglandular anterior)*, que contiene sobre todo grasa; 2.°, un compartimiento *retroestiloideo (espacio subglandular posterior)*, ocupado en casi toda su altura por el paquete vásculonervioso del cuello, a saber: la carótida interna, la yugular interna, el simpático, el espinal, el neumogástrico, el glosofaríngeo, el hipogloso mayor, y, finalmente, los numerosos ganglios linfáticos pegados a la yugular y a la carótida (punto de partida de los *flemones láterofaríngeos*, que pueden sobresalir, como los flemones retrofaríngeos, en la cavidad faríngea, pero rechazando delante de sí el paquete carotídeo, por lo que deben abrirse por la parte exterior del cuello).

3.° **Endofaringe; divisiones topográficas de la faringe.** —La cavidad faríngea corresponde sucesivamente, en su parte anterior, de arriba abajo: a las fosas nasales, a la boca, a la laringe; podemos, pues, dividirla en tres porciones: 1.°, una *porción nasal;* 2.°, una *porción bucal;* 3.°, una *porción laríngea.*

a) *Porción nasal.* — La porción nasal *(nasofaringe, rinofaringe, cavidad posterior de las fosas nasales, cávum)* se extiende desde la bóveda de la faringe hasta el velo del paladar. Sus dimensiones son: diámetro vertical, 4 centímetros; diámetro transversal, 4 centímetros; diámetro ánteroposterior, 2 centímetros. Su forma es irregularmente cúbica; podemos, pues, describir en ella seis paredes:

α) Una *pared anterior*, representada por las coanas, orificios posteriores de las fosas nasales.

β) Una *pared posterior*, en la que se ven numerosos folículos adenoideos.

γ) Dos *paredes laterales*, en las cuales se encuentran 1.°, el *orificio faríngeo de la trompa de Eustaquio*, que forma una eminencia más o menos considerable en la cavidad nasofaríngea *(lesión posible en los casos de extirpación de las vegetaciones adenoideas);* 2.°, la *fosita*

de Rosenmüller, situada detrás del orificio tubárico (el extremo de la sonda penetra frecuentemente en ella durante el cateterismo de la trompa).

δ) Una *pared superior*, en forma de bóveda (curvatura variable según los individuos: *bóveda cintrada, bóveda rebajada, bóveda ojival)*, en la cual se encuentra implantada una masa de tejido linfoideo, continuación de la *amígdala faríngea* o *amígdala de Luschka*. Esta amígdala, cuyas criptas están dispuestas en surcos paralelos (el más pronunciado lleva el nombre de *recessus mediano* y termina por detrás en una depresión conocida con el nombre de *bolsa faríngea)*, está desarrollada sobre todo en el niño. Su hipertrofia (constituye la afección llamada *vegetaciones adenoideas)* puede ocasionar la obstrucción de la nasofaringe, impedir la respiración nasal y producir lesiones del aparato de la audición: requiere una intervención quirúrgica (extirpación de las vegetaciones adenoideas).

ε) Una *pared inferior*, que sólo existe cuando el velo del paladar se pone en contacto con la pared posterior de la faringe (en el momento de la deglución).

b) *Porción bucal.* — Llamada también *orofaringe, cámara posterior de las fauces*. Se extiende en altura desde el velo del paladar hasta un plano horizontal que pasa por el hueso hioides. Sus dimensiones son, por término medio, de 4 centímetros en todos sentidos; pueden estar, en estado patológico, notablemente disminuídas *(faringe virtual, faringitis hipertrófica)* o, al contrario, aumentadas *(inflamación crónica de la faringe)*. Su pared anterior está representada por un vasto orificio que limitan el borde inferior del velo y la V lingual. Sus *paredes laterales* y su *pared posterior* presentan pequeños aglomerados de tejido linfoideo, cuya hipertrofia constituye las *granulaciones de la faringe*.

c) *Porción laríngea.* — Es continuación de la precedente y termina en el extremo superior del esófago. Su calibre, que es de 3 a 4 centímetros por arriba, sólo es de 14 milímetros por abajo. La laringe forma prominencia en la parte anterior de su cavidad (de donde las crisis de sofocación que determinan los cuerpos extraños detenidos en este punto). Podemos distinguir: 1.°, una *pared anterior*, formada por la epiglotis, el orificio faríngeo de la laringe y la cara posterior del cricoides; 2.°, dos *paredes laterales (canales faringolaríngeos);* 3.°, una *pared posterior*, aplicada sobre el cuerpo de la 3.ª, 4.ª, 5.ª y 6.ª vértebras cervicales.

4.° **Constitución anatómica.** — La faringe está formada por tres capas superpuestas.

α) Una *capa media, fibrosa (aponeurosis de la faringe)*, que forma una especie de armazón del órgano.

β) Una *capa exterior* o *muscular*, compuesta de diez músculos, cinco a cada lado, a saber: tres *músculos constrictores (superior, medio* e *inferior)* imbricados de abajo arriba, a la manera de tejas, y dos *músculos elevadores (faringoestafilino* y *estilofaríngeo)*. Estos músculos pueden sufrir: 1.°, parálisis, siempre asociadas a las del velo del paladar (difteria, parálisis por lesiones bulbares); 2.°, contracturas (tétanos, rabia).

γ) Una *capa interior* o *mucosa (mucosa de la faringe)*, rosada y lubricada por un moco adherente en estado normal; roja, seca o cubierta de una capa amarillenta, purulenta, en estado patológico (inflamación). Contiene numerosas glándulas mucíparas y folículos adenoideos, cuyas lesiones son frecuentes en el curso de las faringitis.

5.° **Vasos y nervios.** — Las *arterias* provienen principalmente de la faríngea inferior y accesoriamente de la ptérigopalatina, palatina inferior, tiroidea superior. Las *venas* terminan en la yugular interna: se dilatan frecuentemente en los casos de faringitis. Los *linfáticos* se dirigen a los ganglios retrofaríngeos (porción nasal) y a cinco o seis ganglios situados debajo del vientre posterior del digástrico (porciones bucal y laríngea). Los *nervios*, a la vez sensitivos y motores, se disponen en plexo *(plexo faríngeo):* los *ramos sensitivos* emanan del neumogástrico (reflejo faríngeo) y accesoriamente del glosofaríngeo y del trigémino; los *ramos motores* proceden del glosofaríngeo, y sobre todo del neumoespinal.

6.° **Exploración y vías de acceso.** — Mientras que la faringe bucal es directamente explorable por la vista, la nasofaringe sólo puede serlo por la *rinoscopia posterior* y la laringofaringe por la *laringoscopia*. Las diferentes porciones de la faringe son accesibles al cirujano, ya por la *vía natural*, si se trata de una afección benigna, ya por una *vía artificial*, si se trata de una afección maligna (vía palatina, vía nasal, facial, faringotomías laterales).

CAPITULO III

APARATOS DE LOS SENTIDOS

De nuestros cinco aparatos sensoriales, cuatro ocupan la cabeza 1.°, *aparato de audición;* 2.°, *aparato de la visión;* 3.°, *aparato de la olfacción;* 4.°, *aparato del gusto.* El primero se encuentra situado casi por completo en el espesor de la pared craneal; el segundo ocupa una cavidad media entre el cráneo y la cara; los otros dos pertenecen manifiestamente al macizo facial.

ARTÍCULO PRIMERO

APARATO DE LA AUDICION

El aparato de la audición está destinado a hacernos percibir los sonidos, con sus caracteres variables de intensidad, de altura y de timbre. Ofrece a nuestra consideración: 1.°, el *oído externo;* 2.°, la *membrana del tímpano;* 3.°, el *oído medio;* 4.°, el *oído interno.*

§ 1. Oído externo

Comprende dos partes: 1.°, una parte externa, el *pabellón;* 2.°, una parte interna, el *conducto auditivo externo.*

1.° **Pabellón.** — El pabellón, situado por detrás de la articulación témporomaxilar, cubre la parte anterior *(segmento quirúrgico)* de la mastoides. Su modo de implantación, sus dimensiones y su configuración son muy variables.

a) *Conformación exterior.* — El pabellón tiene la forma de un óvalo, cuya extremidad gruesa está dirigida hacia arriba y la extremidad menor *(lóbulo)* hacia abajo. Presenta gran número de depresiones *(concha, canal del hélix, fosita del antehélix)* y eminencias *(hélix, antehélix, trago, antitrago).* Sus deformidades, bastante frecuentes, pueden ser congénitas o adquiridas.

b) *Constitución anatómica.* — El pabellón está constituído, desde la superficie a la profundidad, por:

1.° La *piel,* fina, íntimamente aplicada al fibrocartílago, al que cubre en sus dos caras y sobrepasa solamente por abajo para constituir, adosándose a sí misma, el *lóbulo de la oreja;* es el asiento de elección del eczema, del impétigo y de los sabañones.

2.° El *tejido celular subcutáneo,* laxo solamente en la cara interna del pabellón, en que puede localizarse el edema.

3.° Un *fibrocartílago,* delgado y elástico, que reproduce las eminencias y depresiones del pabellón, y en el que se fijan algunos manojos fibrosos *(ligamentos extrínsecos* e *intrínsecos)* y pequeños músculos *(músculos auriculares extrínsecos* e *intrínsecos),* atrofiados del todo en el hombre.

c) *Vasos y nervios.* — Las *arterias* provienen de la temporal superficial y de la auricular posterior. Las *venas* terminan en la vena yugular externa y en la vena mastoidea. Los *linfáticos* se dirigen al ganglio preauricular por una parte, a los ganglios mastoideos por otra parte. Los *nervios* proceden: 1.°, del facial (ramos motores); 2.°, del auriculotemporal y de la rama auricular del plexo cervical superficial superior (ramos sensitivos).

2.° **Conducto auditivo externo.** — Fibrocartilaginoso en su parte externa, óseo en su parte interna, relaciona el pabellón con la caja del tímpano.

a) *Conformación exterior.* — El conducto auditivo externo se dirige horizontalmente de fuera a dentro y algo de atrás a delante. Pero su *dirección no es rectilínea;* describe, en efecto, a la vez en sentido frontal y en sentido horizontal, ligeras curvas que es necesario enderezar cuando se practica el examen del tímpano. Su *forma* no es regularmente cilíndrica, sino más bien oval. Su *longitud* es de 24 milímetros por término medio, de los cuales 8 corresponden a su parte cartilaginosa y 16 a la parte ósea. Su *calibre* es variable según los individuos y, en el mismo sujeto, según el punto considerado (9,08 a 8,13 milímetros para el diámetro mayor, 6,54 a 4,60 milímetros para el diámetro menor); recuérdese que el punto más estrecho *(istmo)* está

a 19 milímetros de la concha. La mayoría de las afecciones del conducto se acompañan de una estrechez de su calibre.

b) *Paredes.* — Se distinguen cuatro: anterior, posterior, superior, inferior. La *pared anterior* se relaciona con la articulación témporomaxilar (véase pág. 50), cuyo cóndilo puede, en los casos de caída sobre el mentón, fracturar el conducto auditivo óseo. La *pared posterior* corresponde a las mastoides (posibilidad de que una mastoiditis se abra por medio de un conducto fistuloso en el conducto auditivo; posibilidad igualmente de alcanzar las células mastoideas por el conducto), y en su parte más profunda al nervio facial. La *pared superior* se relaciona con el compartimiento medio de la cavidad craneal. La porción ósea contiene células que se abren en el ático: las supuraciones limitadas a esta cavidad pueden, pues, abrirse en el conducto sin perforar el tímpano. La *pared inferior* corresponde a la parótida; pero no se adhiere al tejido glandular y es posible separarla para llegar, ora a la caja del tímpano, ora a la cara inferior del peñasco. Cerca de su extremidad profunda, esta pared forma con el tímpano una depresión *(seno pretimpánico)* en la que pueden esconderse cuerpos extraños.

c) *Extremos.* — Los dos extremos del conducto auditivo están representados por dos orificios: el *externo*, elíptico, se abre en la concha; el *interno*, circular y cortado oblicuamente a expensas de la pared superior del conducto, se encuentra cerrado por el tímpano.

d) *Estructura.* — El conducto está constituído por un revestimiento cutáneo y un esqueleto. El *revestimiento cutáneo*, prolongación del que tapiza el pabellón, se adhiere íntimamente al pericondrio y al periostio subyacentes. Presenta, pero sólo en la porción fibrocartilaginosa, pelos rudimentarios y glándulas *(glándulas ceruminosas)* cuya secreción *(cerumen)* se exagera a veces y determina la formación de cuerpos extraños *(tapones de cerumen)*. La piel del conducto puede ser asiento de eczema. Su inflamación se llama *otitis externa*. El *esqueleto*, en la parte externa o superficial del conducto, es cartilaginoso abajo y adelante, fibroso arriba y atrás. En la parte interna o profunda es óseo (excepto en el recién nacido).

e) *Vasos y nervios.* — Las *arterias* provienen de la auricular posterior, de la temporal superficial, de la timpánica. Las *venas* se dirigen al plexo pterigoideo, a la vena maxilar interna, a la yugular externa. Los *linfáticos* penetran en los ganglios parotídeos y preauriculares. Los *nervios*, muy numerosos, proceden del auriculotemporal, de la rama auricular del plexo cervical superficial, del neumogástrico

f) *Exploración y vías de acceso.* — El conducto auditivo externo es explorable en la cámara obscura por medio del otoscopio. Es asequible: 1.°, por su *cavidad (vía directa)*; 2.°, después de desprender el pabellón e incidir la pared posterior cartilaginosa *(vía indirecta)*.

§ 2. Membrana del tímpano

Membrana muy delgada que cierra el conducto auditivo por dentro y lo separa de la caja.

1.° **Generalidades.** — a) *Inclinación.* — El tímpano está inclinado de tal manera, que parece continuar la curva descrita por la pared superior del conducto auditivo. El ángulo de inclinación del tímpano, variable según los sujetos y, en el mismo sujeto, según la edad, es de 30 a 35° por término medio en el recién nacido, de 40 a 45° en el adulto.

b) *Dimensiones.* — Regularmente circular, el tímpano mide 9 milímetros de diámetro aproximadamente. Su espesor es de 0,1 milímetros, disminuye a nivel de los puntos cicatrizales, aumentando a nivel de los puntos inflamados (miringitis).

c) *Resistencia.* — Muy grande: el tímpano puede soportar sin romperse una gran presión (de aquí la necesidad de la paracentesis en los casos de otitis media aguda).

d) *Modo de inserción, membrana de Shrapnell.* — La circunferencia del tímpano está fijada en el *círculo timpánico* por el *rodete de Gerlach*, excepto por arriba, en que faltan uno y otro: esta parte de la membrana no inserta en el círculo y en el rodete es la *membrana de Shrapnell* (asiento de las perforaciones sintomáticas de las osteítis del ático y de los huesecillos).

2.° **Forma exterior y exploración.** — Examinándolo con el *speculum auri*, el tímpano se nos aparece *(imagen otoscópica)* con un color que recuerda el de la mica o el de la tripa de carnero. Su superficie, excavada en forma de embudo, presenta a nivel de su polo superior la *apófisis corta del martillo*, de donde parten, divergiendo, por delante el *pliegue anterior*, por detrás el *pliegue posterior*, por abajo y detrás el *mango del martillo;* nótese que su extremidad inferior (espátula) llega hasta el centro de la depresión timpánica (ombligo). De la extremidad inferior del mango del martillo, a su vez, parte, dirigiéndose hacia abajo y adelante, el *triángulo luminoso* de Politzer, reflejo lu-

minoso cuya forma y dimensiones varían según los sujetos y, en el mismo sujeto, según que el tímpano esté más o menos deprimido.

Estos diversos accidentes de la superficie del tímpano (en particular la apófisis corta y el mango del martillo) son puntos de referencia de primer orden en el examen de la membrana, tanto en estado normal como en estado patológico; son visibles en todos los sujetos. En ciertos casos podemos ver, además, la *cuerda del tímpano*, la *rama vertical del yunque* y el *promontorio*.

En estado patológico, la membrana timpánica sufre, en su aspecto, modificaciones más o menos importantes; su coloración puede hacerse rojiza (miringitis), o, al contrario, blanca nacarada (otitis esclerosa); su excavación puede exagerarse (obstrucción de la trompa) o ser reemplazada por una convexidad (exudados en la caja); su movilidad puede desaparecer (otitis secas); finalmente puede presentar perforaciones que, según estén en la periferia o junto a su centro, son sintomáticas de una osteítis de la caja o de una simple otitis media sin lesiones óseas.

3.° **Relaciones y división topográfica.** — Una línea trazada por la apófisis externa y los pliegues anterior y posterior divide el tímpano en dos partes: 1.°, una superior, muy pequeña, que corresponde al ático y a los huesecillos, es la *membrana de Shrapnell;* 2.°, otra inferior, que comprende la mayor parte de la membrana timpánica, es el *tímpano propiamente dicho*.

Dos líneas, perpendiculares entre sí y que pasan por el ombligo, subdividen el tímpano propiamente dicho en cuatro segmentos o cuadrantes: el cuadrante pósterosuperior está en relación con el estribo, la ventana oval, la cuerda del tímpano: es la *zona peligrosa* del tímpano; los otros tres cuadrantes corresponden al promontorio: es la *zona poco peligrosa*, en la cual se puede practicar la *paracentesis* (se escoge ordinariamente el cuadrante pósteroinferior).

4.° **Estructura.** — El tímpano está constituído por una *capa fibrosa*, tapizada por fuera por la *capa cutánea del conducto auditivo externo*, por dentro por la *mucosa de la caja* (*miringitis* consecutiva a las otitis externas o medias).

5.° **Vasos y nervios.** — Se disponen en dos redes: la externa es tributaria de los vasos y de los nervios del conducto; la interna, de los de la caja. Las *arterias* emanan de la auricular profunda (*red externa*), de la timpánica y de la arteria de la cuerda del tímpano (*red interna*). Las *venas* terminan en la yugular externa (*red externa*), en las venas de la trompa, de la duramadre y en el seno transverso (*red interna*). Los linfáticos se unen a los del conducto (*red externa*) y a los de la caja (*red interna*). Los *nervios* provienen: 1.°, del auriculotemporal y del ramo auricular del neumogástrico (*red externa*); 2.°, del nervio de Jacobson (*red interna*). Exquisita sensibilidad, reflejos numerosísimos.

6.° **Vías de acceso.** — Las mismas que las del conducto auditivo externo (pág. 75).

§ 3. Oído medio

Es una de las partes más importantes del aparato de la audición, la que desempeña un papel preponderante en la patología auricular. Se divide en tres segmentos: *caja del tímpano*, *cavidades mastoideas*, *trompa de Eustaquio*.

A. *Caja del tímpano propiamente dicha*

Es una cavidad anfractuosa que se ha comparado sucesivamente a un tambor y también a una lente bicóncava. Estudiaremos sus *paredes*, su *contenido* y terminaremos por una *vista de conjunto*.

1.° **Paredes de la caja.** — En número de seis: dos corresponden a las caras de la lente (paredes externa e interna), cuatro a su circunferencia (paredes superior, inferior, anterior, posterior).

α) La *pared externa* o *timpánica* está formada por el tímpano en sus tres quintos aproximadamente y por hueso en el resto de su extensión. Esta porción ósea de la pared externa de la caja sólo mide 2 milímetros por delante y atrás, uno o medio milímetro por abajo; pero por arriba, en donde forma el *muro del alvéolo* o *de la celdilla*, tiene 5 ó 6 milímetros.

β) La *pared interna* o *laberíntica* corresponde al oído interno. Presenta en su parte central una eminencia, cuyo vértice llega a 1,5 ó 2 milímetros del tímpano: es el *promontorio*. Una vertical que pase por el vértice del promontorio la divide en una mitad anterior y una mitad posterior. En la mitad anterior encontramos el *pico de cuchara* (para el músculo del martillo). En la mitad posterior encontramos, de arriba abajo: 1.°, la *segunda porción del acueducto de Falopio*, cuya

pared, delgada y a veces dehiscente, sólo ofrece, en el caso de otitis media o en el caso de intervención en la caja, una débil protección para el facial; 2.°, la *fosita y la ventana ovales;* 3.°, la *fosita* y la *ventana redondas;* 4.°, el *seno timpánico;* 5.°, la *pirámide* (para el músculo del estribo).

γ) La *pared superior* o *craneal*, muy delgada (apenas un milímetro), a veces dehiscente, se relaciona con la fosa cerebral media (de donde, en los casos de otitis media, la posible propagación de la infla mación a las meninges y al cerebro).

δ) La *pared inferior* o *suelo de la caja*, igualmente delgada y a veces dehiscente, corresponde al golfo de la yugular interna (posible trombosis de esta vena en el curso de la otitis media).

ε) La *pared anterior* o *tubocarotídea* está ocupada en su parte superior por el orificio timpánico de la *trompa de Eustaquio* En el resto de su extensión se relaciona con el codo de la *carótida interna* (de aquí los zumbidos de oídos que sufren los enfermos afectos de aneurismas carotídeos).

ζ) La *pared posterior* o *mastoidea presenta* el *aditus ad antrum* o *conducto timpanomastoideo* (pág. 14) y un poco por debajo de este último, el orificio de entrada de la *cuerda del tímpano.*

2.° **Contenido de la caja.** — La caja contiene los huesecillos y sus músculos. En estado patológico podemos encontrar, además, sangre (fracturas del cráneo), serosidad o pus (otitis), fungosidades, secuestros, etc.

a) *Huesecillos.* — Los huesecillos son en número de tres: *martillo, yunque* y *estribo;* su nombre indica aproximadamente su forma.

Al articularse entre sí (la cabeza del martillo con la del yunque, la rama inferior del yunque con la cabeza del estribo) forman un sistema no interrumpido *(cadena de huesecillos)* que se encuentra suspendido en la bóveda de la caja y que es solidario del tímpano por una parte, del periostio de la ventana oval por otra, con los que se adhiere íntimamente.

Los huesecillos se unen entre sí por verdaderas *articulaciones;* están además unidos a las diferentes partes de la caja por *ligamentos* que los mantienen en posición al mismo tiempo que les permiten movimientos parciales.

b) *Músculos.* — Dos musculitos, recíprocamente antagonistas, ponen en movimiento la cadena de huesecillos. Estos son:

α) El *músculo del martillo* (inervado por la raíz motora del trigémino), que ocupa el conducto óseo señalado más arriba y que va a fijarse, por un corto tendón (dos milímetros), en la superficie interna del cuello del martillo, protege el nervio auditivo contra los ruidos intensos.

β) El *músculo del estribo* (inervado por el facial), contenido en el conducto de la pirámide y que va a insertarse, por un tendón también muy corto (2 milímetros), en el cuello del estribo; dispone el oído para percibir los ruidos débiles.

La movilidad de la cadena de huesecillos puede desaparecer a consecuencia de afecciones de la caja que dejan en pos esclerosis del tímpano, anquilosis de los huesecillos, bridas cicatrizales, etc. (otitis medias, otitis esclerosas): de ello resultan alteraciones, a veces considerables, de la audición.

3.° **Mucosa de la caja.** — La mucosa que cubre interiormente la caja del tímpano es una simple prolongación de la mucosa de la faringe (de aquí el papel tan importante que desempeñan las faringitis en la patología de la caja). Tapiza primeramente las paredes de la caja, fusionada con el periostio; luego los huesecillos, a los que rodea como el peritoneo hace con las vísceras del abdomen: formando una serie de repliegues que tabican la caja y determinan la formación de cavidades secundarias, especie de bolsas en donde la infección tiene tendencia a limitarse

4.° **Vasos y nervios.** — Las *arterias* provienen de la estilomastoidea, de la timpánica, de la meníngea media, de la faríngea, de la carótida interna. Las *venas* desembocan en los plexos pterigoideo y faríngeo, en las venas meníngeas medias, en el seno petroso superior y en el golfo de la yugular. Los *linfáticos* desembocan en los ganglios retroauriculares y retrofaríngeos. Los *nervios* son de dos clases: unos están destinados a la caja (ramos motores del facial y del trigémino para los músculos de los huesecillos, ramos sensitivos del nervio de Jacobson, filetes simpáticos), otros sólo la atraviesan (facial, cuerda del tímpano aplicada a la manera de un arco junto a la pared superior de la membrana timpánica).

5.° **Vista de conjunto de la caja del tímpano.** — La caja, como hemos dicho, tiene la forma de una lente bicóncava. Sus diámetros ánteroposterior y súperoinferior, casi iguales, miden 15 milímetros

aproximadamente. Su anchura es de 1,5 milímetros a nivel del ombligo, de 5 milímetros a nivel de la bóveda, de 4 milímetros a nivel del suelo; en la paracentesis del tímpano no debemos hundir la aguja más allá de 3 milímetros si no queremos exponernos a pinchar el promontorio. Dos planos, que prolongan la pared superior y la pared inferior del conducto auditivo externo hasta la pared laberíntica, dividen la caja en tres departamentos: inferior, medio, superior.

α) El *departamento inferior* o *recessus hipotimpánico* tiene la forma de una artesa, ancha de 4 milímetros y profunda de 1,5 a 2 milímetros, en donde el pus, en las supuraciones de la caja, tiende naturalmente a estancarse. Su fondo, lleno con frecuencia de células y a veces dehiscente, corresponde al golfo de la yugular (tromboflebitis posible). En ciertos casos en que está muy desarrollado, este golfo de la yugular levanta el fondo del recessus y entonces hay el riesgo, al practicar la paracentesis, de herir el vaso venoso.

β) El *departamento medio*, situado en la prolongación del conducto auditivo externo, es, por este hecho, fácilmente explorable. Corresponde al promontorio, cuyas lesiones, en el curso de las otitis, son raras.

γ) El *departamento superior* o *recessus epitimpánico, ático, alvéolo*, es el más importante de los tres departamentos de la caja. En forma de bóveda, está limitado: 1.°, por fuera, por la membrana de Shrapnell y el muro del alvéolo; 2.°, por dentro, por la porción de la pared laberíntica situada encima de la ventana oval; 3.°, por detrás, por el *aditus ad antrum;* 4.°, por delante, por el segmento de la pared anterior de la caja que está encima del orificio de la trompa; 5.°, por arriba, finalmente, por la misma bóveda de la caja. Su cavidad está llena parcialmente por la cabeza del martillo y el cuerpo del yunque; en el resto de su extensión está tabicada, por los ligamentos y los repliegues mucosos señalados anteriormente, en cierto número de *bolsas* más o menos aisladas entre sí, en donde, en los casos de otitis media, la supuración tiende a eternizarse. En el ático desembocan: 1.°, por detrás, el antro; 2.°, por arriba, las células supraaticales; 3.°, por dentro, las células supralaberínticas; 4.°, por fuera, las células de la pared superior del conducto auditivo externo óseo *(muro del alvéolo)*. La inflamación del ático podrá, pues, propagarse a estas cavidades y complicarse con una mastoiditis o una osteítis del muro del alvéolo.

6.° **Exploración y vías de acceso.** — La caja del tímpano es parcialmente explorable con la vista a través de la membrana del tímpano en estado normal. Es directamente explorable a la vez por la vista y por el tacto instrumental en los casos de otitis acompañadas de extensa perforación del tímpano. Finalmente, es explorable por el diapasón. Es accesible por el conducto auditivo e igualmente por el antro y el aditus ad antrum después de amplia abertura de estas dos últimas cavidades *(vaciamiento petromastoideo)*.

B. *Cavidades mastoideas*

(Véase *Región mastoidea*, pág 14).

C. *Trompa de Eustaquio*

La trompa de Eustaquio es un largo conducto que une la parte anterior de la caja con la faringe nasal; es el *conducto de aireación del oído medio.*

1.° **Generalidades.** — La trompa se compone: 1.°, de un *segmento interno*, óseo; 2.°, de un *segmento externo*, cartilaginoso; 3.°, de dos *orificios* (interno y externo). Su *dirección* es oblicua de atrás a delante, de fuera a dentro y de arriba abajo. Su *longitud* varía de 35 a 45 milímetros. Su anchura (calibre), que es de 8 por 3 milímetros a nivel del orificio faríngeo, va disminuyendo hasta la unión de la porción cartilaginosa con la porción ósea (istmo), en donde mide 2 milímetros; desde este punto aumenta poco a poco hasta el orificio timpánico, en donde alcanza 5 por 3 milímetros.

2.° **Forma.** — El conducto tubárico representa dos conos unidos entre sí por su vértice truncado. De estos dos conos, el interno *(cono timpánico)* corresponde a la porción ósea, el externo *(cono faríngeo)* a la porción cartilaginosa. En el primero el conducto queda siempre abierto; en el segundo, al contrario, está normalmente cerrado en estado de reposo; las paredes llegan al contacto. Sólo se hace permeable al aire cuando los músculos pariestafilinos se contraen *(aireación fisiológica del oído medio)* o bien cuando el aire a presión separa a la fuerza sus paredes *(aireación terapéutica de la caja)*.

3.° **Relaciones.** — Varían según la porción.

α) La *porción ósea*, excavada en la parte inferior del temporal, corresponde: 1.°, por arriba, al músculo del martillo y, encima de

él, a las meninges y a la arteria meníngea media; 2.°, por debajo, la carótida interna.

β) La *porción cartilaginosa* se relaciona: 1.°, por delante y afuera, con la meninge media y el nervio maxilar inferior, que la cruzan 2.°, por atrás y adentro, con el periestafilino interno y con la mucosa de la faringe.

γ) El *orificio externo* o *timpánico* ocupa la parte más elevada la pared anterior de la caja.

δ) El *orificio interno o faríngeo*, llamado también *pabellón de trompa*, está situado en la parte lateral de la nasofaringe, en la prolongación de la línea de inserción del cornete inferior y a una distancia de la cola de este último que varía de 10 a 12 milímetros; así pues es fácilmente asequible a la exploración (cateterismo de la trompa Eustaquio). El relieve que forma en la pared faríngea determina la formación detrás de él de una a modo de excavación o fosita, la *fosita Rosenmüller;* entre ambas formaciones está la amígdala tubárica.

4.° **Constitución anatómica.** — La trompa está constituída 1.°, por un armazón, ósea en la porción ósea, a la vez fibrosa y cartilaginosa en la porción cartilaginosa; 2.°, por una *mucosa*, que se continúa por una parte con la mucosa de la faringe, por otra parte con la mucosa de la caja (véase pág. 79); 3.°, por *glándulas*, anexas a mucosa y desarrolladas sobre todo en la porción cartilaginosa.

5.° **Vasos y nervios.** — Las arterias provienen de la faríngea, la meníngea media y de la vidiana. Las *venas* terminan en los p xos pterigoideos. Los *linfáticos* se dirigen a los ganglios retrofaríngeos Los *nervios* provienen: 1.°, los ramos destinados a los músculos *(nervios motores)*, del ganglio ótico y del ganglio de Meckel; 2.°, los destinados a la mucosa *(nervios sensitivos)*, del nervio de Jacobson y del nervio faríngeo de Bock.

6.° **Exploración y vías de acceso.** — La trompa de Eustaquio sólo es explorable y accesible por la nasofaringe.

§ 4. Oído interno

El oído interno o laberinto está situado en el espesor del peñasco, por dentro y algo por detrás de la caja del tímpano. Está constituído por un conjunto de cavidades óseas *(laberinto óseo)*, que contienen otras cavidades de paredes membranosas *(laberinto membranoso)*,

donde se ramifican las fibrillas terminales del nervio auditivo. El laberinto membranoso está lleno de un líquido llamado *endolinfa* y está separado del laberinto óseo por una segunda capa líquida, la *perilinfa*. Estudiaremos sucesivamente: 1.°, la *morfología del laberinto;* 2.°, la *vía auditiva;* 3.°, la *topografía del laberinto.*

1.° **Morfología del laberinto.** — Describiremos con este título su *forma exterior*, su *estructura*, sus *vasos* y *nervios*.

A. Conformación exterior. — Conviene examinar separadamente el *laberinto óseo*, el *laberinto membranoso* y los *espacios y líquidos del oído interno*.

α) El *laberinto óseo comprende:* 1.°, una cavidad central, que mide 4 ó 5 milímetros por 3, el *vestíbulo óseo;* 2.°, detrás de este vestíbulo y comunicando con él, tres pequeños conductos de 12 a 18 milímetros de largo por 1 milímetro de ancho, que por razón de su forma se llaman *conductos semicirculares;* 3.°, por delante del vestíbulo y comunicando igualmente con él, un tubo de 28 a 30 milímetros de largo y 2 milímetros de ancho, arrollado en espiral, el *caracol*. Estas diferentes cavidades están en relación directa o indirecta con el *conducto auditivo interno*, conducto de 8 a 10 milímetros de largo y de 4 a 5 de ancho, que prolonga la dirección del conducto auditivo externo y que presenta dos orificios: uno interno, que se abre en la cavidad craneal, y otro externo, cerrado por una pared ósea acribillada de pequeños agujeros.

β) El *laberinto membranoso* se subdivide a su vez en tres partes: 1.°, el *vestíbulo membranoso*, compuesto de dos vesiculitas *(utrículo y sáculo)*, con sus *manchas acústicas;* 2.°, los *conductos semicirculares membranosos*, con sus *crestas acústicas;* 3.°, el *caracol membranoso (conducto coclear)*, con el *órgano de Corti.*

γ) Los *espacios y líquidos del oído interno* son en número de dos: el *espacio* y el *líquido endolinfáticos;* el *espacio* y el *líquido perilinfáticos*. El *espacio endolinfático*, constituído por la misma cavidad del laberinto membranoso, está cerrado por todas partes. El líquido que encierra *(endolinfa)*, claro como el agua, contiene *otolitos*. El *espacio perilinfático* está formado por el intervalo que separa el laberinto membranoso de las paredes del laberinto óseo. Nótese que comunica, por una parte, con los espacios aracnoideo y subaracnoideo, por otra, que sólo se encuentra separado de la caja del tímpano a nivel de las ventanas redonda y oval, por el periostio que cierra estas ventanas: una infección del oído medio puede invadir, pues, con faci-

lidad el espacio perilinfático y, por su intermedio, propagarse a las meninges. El líquido que contiene *(perilinfa)*, idéntico a la endolinfa (sin otolitos), está en comunicación con el líquido céfalorraquídeo.

B. Constitución anatómica. — El *laberinto óseo* está constituído por una cápsula ósea muy dura a la que tapiza interiormente un periostio fino. El *laberinto membranoso* se compone de una túnica conjuntiva revestida en su cara interna por una capa epitelial que, en ciertos puntos, se desarrolla de una manera enteramente particular *(manchas acústicas, crestas acústicas, órganos de Corti)*.

C. Vasos. — Las *arterias* provienen de la arteria auditiva interna, ramo del tronco basilar (afecta con frecuencia de arteriosclerosis en el anciano). Las *venas* desembocan en el seno lateral, en los senos petrosos superior e inferior, en la yugular interna. Los *linfáticos* están representados por los espacios perilinfáticos.

2.° **Nervio auditivo y vía auditiva.** — La vía auditiva comprende: 1.°, el nervio auditivo (octavo par), o más exactamente el *nervio coclear* (nervio de la audición), y el *nervio vestibular* (nervio de la orientación de la cabeza), que al juntarse uno al otro en una parte de su trayecto, forman en realidad el nervio auditivo; 2.°, los centros ganglionares de estos nervios, sus centros corticales y las fibras que unen entre sí estos diversos centros. Dicha vía se divide en tres segmentos: *segmento laberíntico, segmento intracraneal, segmento intraencefálico.*

A. Segmento laberíntico. — Está representado por los dos nervios coclear y vestibular, desde su origen en el laberinto membranoso hasta su reunión en el fondo del conducto auditivo interno.

α) El *nervio coclear* está constituído por cierto número de fibras emanadas del órgano de Corti: atraviesa el ganglio de Corti.

β) El *nervio vestibular* está formado por tres ramos que provienen de las manchas y crestas acústicas del sáculo, del utrículo y de los conductos semicirculares: atraviesa el ganglio de Scarpa.

Recuérdese que los dos nervios mencionados son absolutamente distintos uno del otro en este primer segmento de la vía auditiva, y que, por consiguiente, cada uno de ellos puede dañarse aisladamente: la lesión del nervio coclear (lesiones del caracol) se manifiesta por alteraciones de la audición; la lesión del nervio vestibular (lesiones de los conductos semicirculares), por vértigos.

B. Segmento intracraneal, nervio auditivo propiamente dicho. En este segundo segmento de la vía auditiva, los dos nervios, coclear y vestibular, se juntan y forman el tronco propio del nervio auditivo. Este, acompañado por el facial y el intermediario de Wrisberg, ocupa sucesivamente: 1.°, la parte inferior del conducto auditivo interno; 2.°, la cavidad craneal, en donde pasa al lado externo del facial, entre la base del cráneo y del pedúnculo cerebeloso medio. Finalmente llega al bulbo. Se ha propuesto y practicado la sección intracraneal del nervio auditivo (zumbidos intensos).

C. Segmento intraencefálico. — Comprende las fibras auditivas desde su entrada al bulbo hasta su llegada a los centros corticales. En este tercer segmento de la vía auditiva, las fibras del nervio coclear y las del nervio vestibular se separan de nuevo.

α) Las *fibras del nervio coclear* penetran en el bulbo a nivel de la fosita lateral. Atraviesan sucesivamente el bulbo, la protuberancia, el pedúnculo cerebral, la parte posterior de la cápsula interna, haciendo paradas en cierto número de *centros ganglionares* (ganglio ventral, núcleo anterior del auditivo, tubérculo acústico lateral, oliva superior, núcleo trapezoide, núcleo lateral de la cinta de Reil, tubérculos cuadrigéminos). Finalmente, llegan a la parte media de las dos primeras circunvoluciones temporales del lado opuesto, su *centro cortical.*

β) Las *fibras del nervio vestibular* recorren sucesivamente el bulbo, el pedúnculo cerebeloso inferior, el cerebelo, el pedúnculo cerebeloso superior, la calota peduncular, el segmento posterior de la cápsula interna, el centro oval, haciendo paradas, como las fibras cocleares, en cierto número de *centros ganglionares* (núcleos dorsal externo y dorsal interno, núcleo de Bechterew). Se desconoce la representación cortical de la vía vestibular

3.° **Topografía del laberinto.** — Comprendemos con este título: 1.°, las relaciones de cada uno de los segmentos que constituyen el oído interno; 2.°, las relaciones que el laberinto, considerado en su totalidad, presenta con algunas formaciones próximas; 3.°, la exploración y las vías de acceso.

A. Relaciones de cada uno de los diversos segmentos del oído interno. — α) El *vestíbulo* está situado entre la ventana oval y el fondo del conducto auditivo interno, por detrás y algo por debajo del promontorio. Su pared externa, en la que se encuentra la ventana oval, forma parte de la caja.

β) Los *conductos semicirculares* están situados por detrás y debajo del vestíbulo: el superior forma prominencia en la cara posterior

del peñasco a nivel de su borde superior; el externo, en la pared interna del aditus; en cuanto al posterior, está dispuesto casi paralelamente a la cara posterior de la pirámide petrosa.

γ) El *caracol* corresponde: por detrás, al vestíbulo y al conducto auditivo interno; por delante y por arriba, a la cara ánteroposterior del peñasco; por fuera, al promontorio; por debajo y delante, al conducto carotídeo; finalmente, a veces, por debajo y por detrás, al golfo de la yugular.

B. Vista de conjunto de las relaciones del laberinto. — El laberinto, considerado en su conjunto, tiene relaciones importantes.

α) *Con el oído medio*, en particular a nivel de las ventanas oval y redonda, a nivel del promontorio y del conducto semicircular externo; es sabido que por estos tres puntos, en el caso de otitis medias purulentas, la infección puede alcanzar el oído interno.

β) *Con la cavidad craneal* (sobre todo la fosa cerebelosa), con la que se comunica directamente por medio del conducto auditivo interno y de los acueductos; resulta de ello que la infección del oído interno tiene tendencia natural a propagarse a las meninges.

γ) *Con la carótida interna* y a veces con el *golfo de la yugular*, a nivel del caracol.

C. Exploración y vías de acceso. — El oído interno es explorable por medio del diapasón y en ciertos casos (cuando el tímpano está destruído) por medio del otoscopio y del estilete. Sólo es accesible después de la operación de Stacke o vaciamiento petromastoideo.

ARTÍCULO II

APARATO DE LA VISION

El aparato de la visión está situado entre la porción anterior de la base del cráneo y el macizo facial. Comprende: 1.°, la *cavidad orbitaria;* 2.°, la *región palpebral;* 3.°, la *conjuntiva;* 4.°, el *aparato lagrimal*; 5.°, el *globo ocular;* 6.°, la *aponeurosis de Tenon;* 7.°, el *compartimiento retrocapsular.*

§ 1. Cavidad orbitaria

1.° **Generalidades.** — Las órbitas son dos cavidades anchas y profundas, simétricamente situadas a cada lado de la línea media, entre el cráneo y el maxilar superior, y separadas una de la otra por la parte superior de las fosas nasales. Contienen los globos oculares y sus principales anexos.

Cada órbita, considerada separadamente, tiene la forma de una pirámide cuadrangular hueca, de paredes óseas, pirámide cuya base es anterior, el vértice posterior y el eje mayor oblicuo de delante atrás y de fuera a dentro.

Sus *dimensiones* son variables según las razas, los individuos, la edad. Por término medio, la profundidad es de 42 a 50 milímetros; la anchura (a nivel de la base), de 40 milímetros; la altura (igualmente a nivel de la base), de 35 milímetros. La órbita es demasiado grande para su contenido, y por esto los cuerpos extraños de cierto volumen pueden penetrar y permanecer ignorados más o menos tiempo.

2.° **Relaciones.** — Estudiaremos sucesivamente, desde el punto de vista de sus relaciones, las *paredes*, los *bordes*, la *base*, el *vértice* de la pirámide orbitaria.

a) *Paredes.* — Son cuatro: superior, inferior, interna, externa.

α) La *pared superior* o *craneal*, o *bóveda de la órbita*, formada por delante por la apófisis orbitaria del frontal, por detrás por el ala menor del esfenoides, es muy excavada; separa la cavidad orbitaria de la cavidad craneal. Su delgadez es extrema, por lo que se fractura con facilidad directa o indirectamente (fracturas del cráneo).

β) La *pared inferior* o *maxilar*, o *suelo de la órbita*, muy delgada también, es ligeramente excavada; está constituída por la cara superior del maxilar y del malar y, en la parte posterior, por la carilla orbitaria del palatino. Corresponde al seno maxilar (de donde posible flemón de la órbita en el curso de las sinusitis maxilares), y presenta un *canal* y un *conducto suborbitarios*, por donde pasan los vasos y el nervio suborbitarios: en aquel canal se descubre el nervio para resecarlo en los casos de neuralgia.

γ) La *pared interna* o *nasal es plana*, a veces hasta un poco convexa (células etmoidales muy desarrolladas). Formada por la rama ascendente del maxilar inferior. por el unguis, por el hueso plano, y en la parte más posterior por el esfenoides, corresponde sucesivamente: 1.°, al saco lagrimal, que está alojado en un canal excavado en su ángulo ánteroinferior *(canal lagrimal);* 2.°, a las células etmoidales; 3.°, al seno esfenoidal, cuando éste se halla muy desarrollado. La pared ósea, que separa la órbita de las células etmoidales, es extraordinariamente delgada: se rompe fácilmente en los traumatismos (de

donde enfisema de los párpados) y se necrosa rápidamente en los casos de etmoiditis (de donde flemón de la órbita).

δ) La *pared externa* está formada: por delante, por la apófisis orbitaria del hueso malar y la parte externa de la bóveda orbitaria del frontal; por detrás, por el ala mayor del esfenoides. Corresponde a la fosa temporal. La pared externa es la única de las cuatro paredes de la órbita que no está en relación con ninguna cavidad sinusal ni con ninguna región peligrosa; así podemos resecarla parcialmente para tener amplio acceso a la órbita.

b) *Bordes.* — Son en número de cuatro, como las paredes que los forman al unirse unas con otras: 1.°, el *borde súperoexterno* (muy poco marcado), borrado por delante por la fosita de la glándula lagrimal; 2.°, el *borde súperointerno*, que presenta, de atrás a delante, el agujero óptico, los dos agujeros etmoidal posterior y etmoidal anterior (una vertical trazada por este último orificio sirve de límite recíproco a los grupos anterior y posterior de las células etmoidales), la polea de reflexión del oblicuo mayor; no olvidemos que, en la parte anterior, este borde corresponde siempre al seno frontal, cualesquiera que sean las dimensiones de este último (véase pág. 7); 3.°, el *borde inferoexterno*, ocupado en gran parte por la hendidura esfenomaxilar (la extremidad anterior de ésta sólo dista 15 milímetros del reborde orbitario); por medio de esta hendidura, la órbita está en relación con las fosas cigomática y temporal, y en la parte más posterior con la fosa ptérigomaxilar y el nervio maxilar superior; 4.°, el *borde inferointerno*, redondeado, apenas está marcado.

c) *Base.* — La base de la órbita es un vasto orificio de forma cuadrilátera cuyo contorno *(borde orbitario)*, grueso y muy resistente, está constituído: 1.°, por arriba, por el arco orbitario del frontal (que sostiene el *arco superciliar*, en el que está excavado el seno frontal) y por las dos apófisis orbitarias del mismo hueso, la externa y la interna; 2.°, por dentro y por abajo, por el borde ánterosuperior del hueso malar.

d) *Vértice.* — Está formado por el agujero óptico y por fuera de éste por la hendidura esfenoidal. El *agujero óptico*, o mejor, el *conducto óptico*, largo de 5 a 8 milímetros y ancho de 4 milímetros, aloja el nervio óptico y la arteria oftálmica. Se relaciona íntimamente con el seno esfenoidal (neuritis óptica consecutiva a una sinusitis esfenoidal). Su pared, muy delgada, puede fracturarse a causa de un traumatismo de la frente o de la región superciliar (de donde atrofia del nervio óptico y ceguera). La *hendidura esfenoidal*, limitada por las alas mayor y menor del esfenoides, está dividida en tres partes por el anillo de Zinn: 1.°, una porción situada por fuera del anillo, por la que pasan los nervios lagrimal, frontal y patético; 2.°, otra que corresponde al mismo anillo, por donde pasan los nervios motores ocular común y ocular externo, el nervio nasal, la vena oftálmica superior; 3.°, otra porción situada por debajo del anillo, en la que se encuentra la vena oftálmica inferior.

3.° **Exploración y vías de acceso.** — Por la palpación se pueden *explorar* el reborde de la órbita y la parte anterior de las paredes orbitarias. La cavidad orbitaria es accesible directamente o después de la resección de la pared externa.

§ 2. Región palpebral

La región palpebral, doble como la región superciliar, corresponde exactamente a los párpados.

1.° **Límites.** — Circunscrita en toda su circunferencia por el reborde de la órbita, confina: 1.°, por arriba, con la región superciliar; 2.°, por abajo, con la región geniana; 3.°, por dentro, con la región nasal; 4.°, por fuera, con la región temporal. En profundidad, se extiende hasta la conjuntiva.

2.° **Forma exterior.** — Los párpados, que constituyen la región, ofrecen, considerado cada uno separadamente, dos caras, dos extremos y dos bordes.

a) *Caras.* — Se distinguen en anterior y posterior. La *cara anterior* o *cutánea* es convexa en todos sentidos; la del párpado superior, sólo es visible totalmente cuando el ojo está cerrado; presenta en su parte superior el *surco órbitopalpebral*. La *cara posterior* es cóncava; cubierta por la conjuntiva, forma parte de la cavidad conjuntival.

b) *Extremos.* — Se unen por dentro y por fuera formando lo que se llama las *comisuras interna* y *externa*.

c) *Bordes.* — Se distinguen en borde adherente y borde libre. El *borde adherente* corresponde al contorno de la órbita. Se continúa con las partes blandas de las regiones vecinas. El *borde libre*, de 2 milímetros de grosor, por término medio, está dividido por el *tubérculo lagrimal* en dos partes muy desiguales: una parte interna, muy corta, ocupada por los conductos lagrimales *(porción lagrimal)*; una parte

externa, más larga, que constituye por sí sola la casi totalidad del borde libre *(porción ciliar)*. Lleva en su labio anterior las *pestañas* (posibles desviaciones de éstas) con las glándulas *(glándulas ciliares*, localización de las blefaritis y del orzuelo) que les son anexas; en su labio posterior se abren las *glándulas de Meibomio* o *glándulas tarsianas* (localización del chalazión). Los bordes libres de los párpados se ponen en contacto cuando se cierra el ojo (excepto en los casos de ectropión o de entropión). Cuando se abre el ojo se separan uno del otro y delimitan el *orificio palpebral.*

3.° **Planos constitutivos.** — Los párpados se componen: 1.°, de una armazón fibrosa, el *septum orbital;* 2.°, de *planos superficiales*, situados delante del septum; 3.°, de *planos profundos*, situados detrás.

a) *Septum orbital.* — Representa una especie de diafragma fibroso aplicado junto a la base de la órbita. Se distinguen en él dos partes *porción periférica* y *porción marginal.*

α) La *porción periférica (ligamentos anchos de los párpados)* muy delgada, se inserta en la circunferencia de la órbita. Está perforada en este punto por los vasos y nervios que salen de la órbita, por los tendones del elevador del párpado superior y del recto inferior.

β) La *porción marginal*, muy resistente, corresponde al borde libre de los párpados. Constituye los *tarsos* (tarso superior, tarso inferior), que se amoldan sobre el globo del ojo y dan a los párpados la rigidez que presentan en las inmediaciones de su borde libre. De los extremos externo e interno de los tarsos parten el *ligamento palpebral externo* y el *ligamento palpebral interno:* el primero su fusiona con el septum orbital; el segundo se separa de él para ir a fijarse, pasando por delante del saco lagrimal, en la rama ascendente del maxilar superior. El borde adherente del tarso superior da inserción al tendón del elevador del párpado superior, el del tarso inferior a la expansión orbitaria del recto inferior: estos músculos abren los párpados y son antagonistas del orbicular.

b) *Planos superficiales.* — En número de cuatro, a saber: la piel, el tejido celular subcutáneo, el orbicular de los párpados, el tejido submuscular.

α) La *piel* es notable por su delgadez y finura.

β) El *tejido celular subcutáneo* sólo contiene muy poca grasa. Muy laxo, se deja infiltrar y distender fácilmente por el aire (enfisema de los párpados), serosidad (edema), sangre (equimosis).

γ) El *orbicular de los párpados* es un músculo anular, aplanado, ancho y delgado. Sus fibras nacen interiormente, por medio de un tendón bifurcado *(tendón directo y tendón reflejo)*, a la vez en el labio anterior y en el labio posterior del conducto lácrimonasal; van a terminar, afuera, en la piel del ángulo externo. Al contraerse, el orbicular cierra los párpados: puede estar paralizado o, al contrario, contracturado (blefarospasmo).

δ) La *capa celular submuscular* es laxa, como la celulosa subcutánea.

c) *Planos profundos.* — Sólo están representados por dos capas: 1.°, una *capa muscular de fibras lisas*, muy delgada, constituída por los músculos palpebrales superior e inferior; 2.°, una *capa mucosa*, la hoja palpebral de la conjuntiva (véase pág. 92).

4.° **Vasos y nervios.** — Las *arterias* provienen de las palpebrales superior e inferior y accesoriamente de la supra e infraorbitarias de la lagrimal, de la transversal de la cara, de la temporal superficial. Las *venas* terminan en la vena oftálmica por una parte (red profunda), en la vena temporal superficial por otra parte (red superficial). Los *linfáticos* se dirigen a los ganglios submaxilares, parotídeos y preauriculares. Los *nervios* provienen: 1.°, del facial superior *(ramos motores* para el orbicular); 2.°, del nasal externo, del frontal, del lagrimal y del suborbitario *(ramos sensitivos);* 3.°, del simpático *(ramos simpáticos* para los músculos palpebrales).

5.° **Exploración y vías de acceso.** — Los párpados, por su situación superficial, son fácilmente explorables y accesibles.

§ 3. Conjuntiva

La parte profunda de los párpados se encuentra separada de la cara anterior del globo ocular por una cavidad, la *cavidad conjuntival*, a la que tapiza una membrana mucosa, la *conjuntiva.*

1.° **Cavidad conjuntival.** — Está destinada a asegurar la movilidad del globo ocular, y por medio de las lágrimas, que por ella circulan incesantemente, la transparencia de la córnea. Su *forma* es la de un saco *(saco conjuntival)*, exactamente amoldado a la cara anterior del ojo, saco abierto por delante a nivel de la hendidura palpebral y cuyas paredes, anterior y posterior, se adosan una con otra a

la manera de las serosas. En realidad como una serosa, la cavidad conjuntival presenta: una *hoja parietal* o *palpebral*, una *hoja visceral* u *ocular*. Estas dos hojas se fusionan recíprocamente a nivel del *fondo de saco* o *fornix*. Su *contenido*, en estado normal, está representado por una capa delgada de líquido claro secretado por las glándulas conjuntivas y la glándula lagrimal.

2.° **Conjuntiva.** — La conjuntiva es una membrana mucosa, dependiente del tegumento externo. Presenta una dermis erizada de papilas, de numerosos folículos cerrados y de glándulas acinosas, cuya secreción puede suplir a la de la glándula lagrimal.

α) En la hoja parietal (conjuntiva palpebral o *parietal)*, es lisa, se adhiere íntimamente a los tarsos y deja ver por transparencia las glándulas de Meibomio subyacentes. Las papilas pueden, en el caso de inflamación crónica, hipertrofiarse y ser confundidas con las granulaciones.

β) En el fondo de saco (que se divide en *superior, inferior, interno* y *externo)*, la conjuntiva, en contacto con el tejido celular de la órbita, forma pliegues. Los folículos cerrados, que contiene a nivel del fondo de saco inferior, sufren lesiones en el caso de conjuntivitis folicular. En el fondo de saco interno presenta una eminencia rojiza la *carúncula lagrimal*, constituída por un islote de piel, con sus pelos y sus glándulas sebáceas. Por fuera de la carúncula, el *repliegue semilunar*.

γ) En la hoja visceral de la cavidad conjuntival, la conjuntiva *(conjuntiva ocular* o *bulbar)* es muy delgada, reducida a su capa epitelial sobre la córnea. Separada de la esclerótica por un tejido celular laxo (asiento posible de edema o *quemosis)*, se adhiere íntimamente a la córnea.

3.° **Vasos y nervios.** — Las *arterias* tienen doble origen. Unas provienen de las palpebrales e irrigan toda la conjuntiva *(territorio palpebral)*, excepto un segmento de 3 ó 4 milímetros de anchura situado alrededor de la córnea: se congestionan en los casos de conjuntivitis. Las otras emanan de las ciliares anteriores y vascularizan la porción periquerática de la conjuntiva *(territorio ciliar)* no irrigada por las palpebrales: se hacen visibles en los casos de iritis, y forman entonces lo que se designa con el nombre de *círculo periquerático*. Las *venas* terminan en las venas palpebrales por una parte, en las venas ciliares (y de allí en la oftálmica) por otra parte. Los linfáticos se

unen a los linfáticos de los párpados; terminan en los ganglios submaxilares, en los ganglios parotídeos y en el ganglio preauricular. Los *nervios* provienen del lagrimal, del nasal, de los nervios ciliares: dan a la conjuntiva una gran sensibilidad en estado normal, aun más exagerada en estado patológico.

4.° **Exploración y vías de acceso.** — Para explorar o llegar a la cavidad conjuntival precisa bajar el párpado inferior, evertir el párpado superior o arrollarlo alrededor del bocado de unas pinzas.

§ 1. Aparato lagrimal

El aparato lagrimal se compone: 1.°, de la *glándula lagrimal*, 2.°, de las *vías lagrimales* propiamente dichas.

A. *Glándula lagrimal*

1.° **Situación y relaciones.** — Glándula arracimada análoga a las glándulas salivales, situada en la parte superior, anterior y externa de la órbita. La expansión fibrosa del elevador del párpado superior la divide en una *porción orbitaria* y una *porción palpebral* (extirpación en los casos de epífora).

A. Porción orbitaria. — La más voluminosa de las dos. En forma de almendra alargada transversalmente.

a) *Situación.* — En la fosita lagrimal, en la que ocupa una especie de compartimiento fibroso, incompletamente cerrado, constituído: por arriba, por el periostio orbitario; por abajo, por la expansión del elevador del párpado superior y el tendón del recto externo; por delante, por el ligamento ancho del párpado.

b) *Relaciones.* — 1.° *Por arriba*, con la pared superior de la órbita; 2.°, *por abajo*, con la conjuntiva del fondo de saco conjuntival, de la que la separan los tendones del elevador y recto externo (no seccionarlos en la extirpación de la glándula); 3.°, *por delante*, con el surco órbitopalpebral superior, en donde forma eminencia cuando está aumentada de volumen; 4.°, *por detrás*, con la grasa orbitaria (posible extensión purulenta después de practicar las operaciones de la glándula).

B. Porción palpebral. — Está constituída por una aglomeración de lobulillos que se continúan con las glándulas del fondo de saco conjuntival superior.

a) *Situación.* — La porción palpebral está situada debajo de porción orbitaria; ocupa el tercio externo del fondo de saco del párpado superior.

b) *Relaciones.* — 1.° *Por arriba*, con el tendón del elevador (y su expansión), que la separa de la porción orbitaria; 2.°, *por abajo* con el tejido celular de la órbita y de la conjuntiva, a través de cual es visible; 3.°, *por detrás*, con la porción orbitaria, con la cual se confunde; 4.°, *por delante*, se halla en relación con el fondo de saco óculoconjuntival.

2.° **Conductos excretores.** — En número de seis a diez, van abrirse en la parte superior y externa del fondo de saco óculoconjuntival: la extirpación de la sola porción palpebral de la glándula acarrea forzosamente su destrucción (tratamiento de la epifora rebelde).

3.° **Vasos y nervios.** — Las *arterias* provienen de la lagrimal. Las *venas* terminan en la oftálmica. Los *linfáticos* son todavía poco conocidos. Los *nervios* emanan del oftálmico (rama lagrimal).

4.° **Exploración y vías de acceso.** — La glándula lagrimal, en estado normal, es muy difícil de explorar. Podemos alcanzarla, en cirugía operatoria: 1.°, por el surco órbitopalpebral (porción orbitaria) 2.°, por la cavidad conjuntival (porción palpebral).

B. *Vías lagrimales propiamente dichas*

Las vías lagrimales propiamente dichas están representadas por el lago lagrimal, los puntos lagrimales, los conductos lagrimales, el saco lagrimal, en fin, el conducto nasal. Su obstrucción se acompaña de lagrimeo continuo o *epifora*.

1.° **Forma exterior y relaciones.** — Conviene examinar separadamente cada uno de los segmentos de las vías lagrimales.

A. Lago lagrimal. — El lago lagrimal es un pequeño espacio del ángulo interno del ojo situado por dentro de los tubérculos lagrimales y ocupado por la carúncula lagrimal.

B. Puntos lagrimales. — En número de dos (superior e inferior), se abren en el vértice de los tubérculos lagrimales. Su diámetro sólo mide ¼ ó ½ de milímetro. Su disposición es tal, que emergen constantemente en el saco lagrimal y se yuxtaponen cuando los párpados se juntan: las causas que modifican esta disposición (ectropión, parálisis del orbicular) ocasionan la epifora.

C. Conductos lagrimales. — Son igualmente en número de dos: cada uno de ellos continúa el punto lagrimal correspondiente y presenta una porción vertical (2 milímetros de largo) y una porción horizontal (de 5 a 7 milímetros). Ocupan la parte más interna del borde libre de los párpados y están en íntima relación con el saco lagrimal. Antes de alcanzar el saco lagrimal, los dos conductos lagrimales se unen en un conducto único, de 1 a 3 milímetros de longitud.

D. Saco lagrimal. — El saco lagrimal, que continúa los conductos lagrimales, es un pequeño reservorio membranoso, de forma cilíndrica, situado en el ángulo interno del ojo.

a) *Dirección y dimensiones.* — Su dirección es sencillamente vertical. Mide de 12 a 15 milímetros de altura por 6 ó 7 milímetros de anchura.

b) *Situación.* — Ocupa el canal lagrimal. Nótese que se encuentra contenido, no en la órbita propiamente dicha, sino en el espesor de los párpados, entre los dos tendones, directo y reflejo, del orbicular: así se explica por qué en las dacriocistitis supuradas no se afecta la órbita, y en cambio son invadidos los párpados.

c) *Relaciones.* — El saco lagrimal se relaciona: 1.°, *por delante*, con la piel de la comisura interna de los párpados y con el ligamento palpebral interno: éste lo divide en una parte superior, muy pequeña (fondo de saco terminal), y una parte inferior, relativamente voluminosa (porción asequible del saco), que corresponde directamente al orbicular y a la piel; 2.°, *por detrás*, con el tendón reflejo del orbicular, junto con el *músculo de Horner* y con el septum orbitario; 3.°, *por dentro*, con las células etmoidales del canal del unciforme (etmoiditis consecutiva a una dacriocistitis y recíprocamente); 4.°, *por fuera*, con los conductos lagrimales.

E. Conducto nasal. — Prolonga el saco lagrimal: al principio continúa su dirección, después se dobla ligeramente para dirigirse abajo, atrás y un poco a dentro. Su longitud es de 12 a 16 milímetros; su diámetro, de 2 a 3 milímetros. Excavado en el espesor de la pared externa de las fosas nasales, corresponde, por dentro, a la parte anterior del meato medio, y, por fuera, al seno maxilar. Desemboca en el meato inferior de las fosas nasales (infección ascendente de las vías lagrimales) por un orificio que se abre unas veces en el vértice del meato, otras en su pared externa, a una distancia de 10 milímetros aproximadamente de la extremidad anterior de este meato.

2.° **Estructura.** — Las vías lagrimales están constituídas por una mucosa, la *mucosa lagrimal*, que presenta una serie de repliegues válvulas que, para ciertos autores, influirán en la patogenia de las estrecheces de las vías lagrimales. Esta mucosa tiene los caracteres de la conjuntiva en los conductos lagrimales, de la pituitaria en el saco lagrimal y en el conducto nasal.

3.° **Vasos y nervios.** — Las *arterias* provienen de la palpebral inferior y de la nasal. Las *venas* (voluminosas y plexiformes a nivel del conducto) se dirigen en su mayoría a los plexos de la pituitaria. Los *linfáticos* se reúnen con los de la conjuntiva y de la pituitaria. Los *nervios* emanan del nasal externo

4.° **Exploración y vías de acceso.** — Las vías lagrimales pueden ser exploradas por la inspección, por la palpación, por el cateterismo (sondas de Bowman), por la inyección (jeringa de Anel). Son accesibles, en cirugía:

1.° Por el borde libre de los párpados (hasta los puntos y conductos lagrimales).

2.° Por el ángulo interno del ojo, debajo del ligamento palpebral (para el saco).

3.° Por el mismo saco previamente abierto (para el conducto nasal).

§ 5. Ojo o globo ocular

El ojo es una especie de esfera o, mejor, de ovoide de eje mayor ánteroposterior, situado delante de la aponeurosis de Tenon, detrás de los párpados y de la cavidad conjuntival. Los ejes ánteroposteriores de ambos ojos son paralelos entre sí pero no lo son a los ejes ánteroposteriores de las órbitas, los que convergen hacia atrás.

La esfera ocular es hueca. Sus paredes están formadas por tres membranas:

1.° La membrana externa, *esclerótica*, representada por delante por la *córnea*.

2.° La membrana media, *coroides*, que se continúa por delante con el *iris*.

3.° La membrana interna, *retina*. Su contenido es el *humor acuoso*, el *cristalino*, el *cuerpo vítreo*.

Desde el punto de vista anatomotopográfico, el ojo comprende dos segmentos: un *segmento anterior* y un *segmento posterior*.

A. *Segmento anterior del ojo*

El segmento anterior está constituído de delante atrás; 1.°, por la *córnea;* 2.°, por la *cámara anterior;* 3.°, por el *iris;* 4.°, por la *cámara posterior* y el *cristalino;* 5.°, alrededor del cristalino, por la región *iridociliar*.

1.° **Córnea.** — Membrana transparente, casi circular, que mide 12 milímetros de anchura por 11 milímetros de altura y 1 milímetro de espesor.

a) *Forma exterior.* — La córnea completa la esclerótica por delante. El punto en donde se unen las dos membranas *(limbo esclerocorneal)* está tallado a bisel a expensas de la córnea; ésta, a dicho nivel y en la altura de un milímetro aproximadamente, se encuentra, pues, cubierta por la esclerótica. El limbo presenta relaciones importantes con el ángulo iridociliar (pág. 99) y sirve de punto de referencia en las operaciones que se practican en el segmento anterior del ojo.

b) *Curvatura.* — Más pronunciada que la de la esclerótica. Normalmente es la misma en cada uno de los diámetros de la córnea, pero a veces es distinta, pues uno de los meridianos (ordinariamente el vertical) es más refringente que el otro: resulta entonces el *astigmatismo regular*. Las deformaciones de la córnea consecutivas a las queratitis de repetición producen el *astigmatismo irregular*.

c) *Transparencia.* — La córnea es claramente transparente, transparencia que desaparece de un modo normal en el viejo en las inmediaciones del limbo *(arco senil, gerontoxon);* desaparece igualmente después de las úlceras o inflamaciones de la córnea *(manchas, leucomas)*.

d) *Estructura.* — Encontramos, yendo de la superficie al interior: 1.°, una *capa epitelial anterior* que continúa el epitelio conjuntival y que está sostenida por la *membrana de Bowman* (asiento de la queratitis superficial); 2.°, un *tejido propio* (asiento de la queratitis intersticial), formado por fibras dispuestas en hacecillos y en láminas; 3.°, una *capa epitelial posterior* (asiento de la queratitis punteada o descemetitis), que se continúa con la del iris y está sostenida por la *membrana de Descemet*.

e) *Vasos y nervios.* — La córnea no posee, en estado normal, *vasos sanguíneos:* sólo aparecen en estado patológico. Los *linfáticos* están representados por lagunas del tejido propio. Los *nervios*, muy nume-

rosos, provienen de los nervios ciliares (compresión de estos nervios en el caso de glaucoma, su irritación en las queratitis superficiales).

2.° **Cámara anterior.** — Espacio limitado, de una parte por cara posterior de la córnea, el limbo esclerocórneo y la porción esclerótica (2 milímetros) situada inmediatamente por detrás de este limbo; de otra parte, por la cara anterior del iris y la porción del cristalino que corresponde al orificio pupilar: en este punto, la cámara anterior comunica con la cámara posterior. Sus dimensiones en el sentido ánteroposterior son de 2 a 2,5 milímetros (paracentesis de la córnea) y aumentan después de la ablación del cristalino; disminuyen, contrario, en los casos de glaucoma. La cámara anterior está rellenada por el *humor acuoso*. Es un líquido incoloro, que proviene de la filtración de los vasos del iris y de los procesos ciliares y que se renueva sin cesar.

3.° **Iris.** — Membrana circular que separa el cristalino de la córnea y mide de 12 a 13 milímetros de diámetro y 0,3 milímetros de espesor. Presenta en su centro un orificio redondeado, la *pupila*.

a) *Forma exterior.* — El iris ofrece a nuestra consideración sus dos caras (anterior y posterior), su circunferencia mayor, su circunferencia menor. La *cara anterior* es brillante (excepto en los casos de iritis) y de coloración variable según los individuos. Está separada de la cara posterior de la córnea por la cámara anterior (adherencias posibles en ciertos casos patológicos). La *cara posterior* es siempre negra *(úvea)*, excepto en los albinos. Corresponde a la cara anterior del cristalino (que oculta en gran parte, de donde, a veces, la necesidad de la iridectomía en el curso de la operación de la catarata) y se adhiere a ella frecuentemente en los casos de iritis (sinequias posteriores). La *circunferencia mayor* contribuye a formar el ángulo iridocórneo (véase pág. 101) La *circunferencia menor* circunscribe la *pupila*, orificio esencialmente móvil y, por consiguiente, de dimensiones extraordinariamente variables según esté dilatado o retraído. Circular en estado normal, la pupila es más estrecha e irregular en la iritis. A veces se encuentra llena de exudados (no confundir estos últimos con la persistencia de la membrana de Wachendorf): entonces puede estar indicado practicar una pupila artificial.

b) *Estructura.* — El iris está esencialmente constituído por fibras musculares lisas, que forman un verdadero esfínter de la pupila, quizá también un músculo dilatador de este orificio.

c) *Vasos y nervios.* — Las *arterias*, muy numerosas, emanan del *círculo arterial mayor del iris:* recuérdese que está formado por las dos *ciliares largas posteriores* y por las *ciliares anteriores*, que, como sabemos, envían igualmente ramos a la conjuntiva periquerática (véase pág. 92). Las *venas* se dirigen a los paquetes venosos de los procesos ciliares y de aquí a las venas de la coroides. Los *linfáticos* están representados por un sistema de lagunas, que se abren en la cámara anterior, en la circunferencia del iris. Los *nervios* provienen de los nervios ciliares (nacidos del ganglio oftálmico, que recibe sus raíces del motor ocular común, del simpático y del oftálmico de Willis): presiden los movimientos del iris, movimientos reflejos que tienen por punto de partida, ora una excitación de la retina (reflejo luminoso), ora la acomodación (reflejo de la acomodación), ora una acción centrípeta intensa (movimientos no visuales del iris). Nótese que los nervios del iris tienen su *centro ganglionar* en el núcleo del motor ocular común y su *centro cortical* en la corteza parietooccipital del lado opuesto; tienen, además, un *centro medular (centro cilioespinal)* que ocupa el engrosamiento braquial de la medula (posible lesión en los casos de fractura o de mal de Pott de la columna vertebral cérvicodorsal).

4.° **Cámara posterior.** — Espacio casi virtual (excepto en su periferia, en donde se disponen los *procesos ciliares)*, que se encuentra comprendido entre la cara posterior del iris y la cara anterior del cristalino; está lleno por el humor acuoso. Comunica, por delante, por medio de la pupila, con la cámara anterior; por arriba y detrás, con el *conducto abollonado* de Petit.

5.° **Cristalino.** — Especie de lente biconvexa (9 a 10 milímetros de diámetro y 5 milímetros de espesor), de un valor de 11 dioptrias, situado entre la cara posterior del iris y el cuerpo vítreo; su centro se encuentra algo por delante del centro de los movimientos del ojo.

a) *Forma exterior y relaciones.* — El cristalino presenta: 1.°, una *cara anterior* (9 milímetros de radio de curvatura), que corresponde a la pupila, a la cara posterior del iris, a los procesos ciliares, y cuyo centro *(polo anterior)* se encuentra a unos 2 ó 2,5 milímetros de la córnea; 2.°, una *cara posterior* (5,5 a 6 milímetros de radio de curvatura), que corresponde al cuerpo vítreo y cuyo centro *(polo posterior)* está a 16 milímetros de la mancha amarilla de la retina; 3.°, una *circunferencia*, que está en relación con el *conducto de Petit.*

b) *Caracteres físicos.* — La *elasticidad*, propiedad que permite a la lente cristalina modificar su curvatura para la visión de cerca y de lejos *(poder de acomodación del cristalino)*, es muy notable en el niño; disminuye rápidamente con la edad, y el individuo debe suplirla para la visión de cerca con el uso de cristales convexos *(presbicia)* La coloración sólo se hace manifiesta en los ancianos (tinte ambarino) o en los casos de catarata (tinte blanco o amarillo). En el niño y en el adulto el cristalino es incoloro y transparente. La *consistencia* varía según la edad (blanda en el niño, fuerte en el adulto, dura [núcleo] en el anciano). Varía igualmente en el estado patológico *(cataratas blandas, duras*, etc.).

c) *Medios de fijación.* — Están representados por una serie de fibrillas *(zonas de Zinn, zónula*, etc.) que nacen en la zona ciliar y van a insertarse en el ecuador del cristalino: limitan entre ellas, alrededor del ecuador cristalino, un espacio acribillado de hendiduras *(conducto abollonado* de Petit), en el que circula la linfa. La rotura de la zónula (traumatismos) se complica con la luxación del cristalino.

d) *Estructura.* — El cristalino está constituido por:

α) Una *envoltura, cápsula* o *cristaloides*, muy delgada, transparente, muy elástica, cuya parte anterior *(cristaloides anterior)* está tapizada por su cara profunda por una sola capa de células epiteliales Se vuelve opaca muy raramente en el curso de la catarata; por esto se la conserva, por regla general, cuando se practica la extracción del cristalino.

β) Una *substancia propia* o *fibras del cristalino* (fibras acintadas unidas entre sí por una substancia amorfa), igualmente transparente, pero que se vuelve opaca con extraordinaria facilidad. Esta opacificación *(cataratas)* puede observarse después de una herida, aunque sea mínima, de la cristaloides *(cataratas traumáticas)* o bien espontánea mente *(cataratas no traumáticas)*.

e) *Nutrición del cristalino.* — El cristalino, desprovisto de vasos y nervios, es un «parásito de las membranas vecinas», y en particu lar de la coroides: por esto las lesiones de la coroides determinan frecuentemente la catarata.

6.° **Región ciliar.** — Se designa con este nombre una pequeña región de forma anular, que mide de 7 a 8 milímetros, comprendida entre la zona de Zinn y la esclerótica. Vista en un corte sagital del ojo, tiene una forma triangular y presenta: una cara anterior, una cara posterior, un vértice, una base y un contenido.

a) *Cara anterior.* — Formada por la porción pericorneal de la esclerótica y la conjuntiva que la cubre.

b) *Cara posterior.* — Constituída por la zona de Zinn.

c) *Vértice.* — Mira al ecuador del ojo; pertenece a la *ora serrata.*

d) *Base.* — Está dirigida hacia el eje ánteroposterior del ojo; presenta, de atrás a delante:

α) Los *procesos ciliares*, pequeños repliegues (70 aproximadamente) de forma piramidal, de 3 a 5 milímetros de longitud, dispuestos alrededor del cristalino como una especie de corona, la *corona ciliar*, y constituídos por un paquete de vasos apelotonados sobre sí mismos.

β) La *circunferencia mayor del iris*, íntimamente fusionada con el músculo ciliar.

γ) El *ángulo iridocorneal (vía linfática del segmento anterior* del ojo), pequeño canalículo, de 1,5 a 2 milímetros, que forman al unirse entre sí la cara anterior del iris y la cara posterior de la porción de la esclerótica situada detrás del limbo esclerocorneal. Este canalículo, en el que circula la linfa (humor acuoso), se encuentra dividido por fibrillas *(ligamento pectíneo)* en una serie de espacios irregulares *(espacios de Fontana)* que comunican con la cámara anterior del ojo por una parte, y con el *conducto venoso de Schlemm* (excavado en la esclerótica detrás del limbo) por otra parte.

e) *Contenido de la región, músculo ciliar.* — El músculo ciliar, o músculo de la acomodación, se compone de dos clases de fibras: 1.°, *fibras radiadas* o *ánteroposteriores* (las más numerosas), insertas por delante en el anillo de Döllinger y fijas por detrás en el borde anterior de la coroides y en los procesos ciliares; 2.°, las *fibras circulares (músculo de Rouget* o *músculo de Müller)*, dispuestas paralelamente a la circunferencia mayor del iris. Está inervado por el plexo ciliar.

f) *Topografía óculociliar.* — Si en la superficie exterior del ojo proyectamos los diversos elementos de la región ciliar, comprobaremos: 1.°, que la *base del iris* está situada por detrás del limbo esclerocorneal, a una distancia de 1,5 a 2 milímetros; 2.°, que el *ángulo iridocorneal* se encuentra comprendido entre la base del iris y el limbo; 3.°, que el *músculo ciliar* está situado por detrás de la base del iris y ocupa, aquí, una extensión de 6 milímetros de ancho aproximadamente.

7.° **Exploración y vías de acceso al segmento anterior del ojo.** — El segmento anterior del ojo puede ser explorado a la luz del día e igualmente a la luz artificial en la cámara obscura. Es asequible por el limbo esclerocorneal o por el ángulo iridocorneal.

B. *Segmento posterior del ojo*

Comprende las tres membranas envolventes *(esclerótica, coroides, retina)* y un contenido, el *cuerpo vítreo.*

1.° **Esclerótica.** — Túnica externa del ojo: completamente opaca; su espesor varía entre 0,5 y un milímetro.

a) *Forma exterior.* — La esclerótica es de un blanco nacarado en estado normal; roja, violácea, cuando está inflamada. Presenta, *por delante*, una ancha abertura en la que se aloja la córnea. *Por detrás*, está atravesada por los vasos y nervios ciliares, por las venas coroideas; finalmente, a 3 milímetros por dentro y un milímetro por encima del polo posterior del ojo (mácula), por el nervio óptico.

b) *Relaciones.* — Corresponde: 1.°, por su superficie exterior, a la cápsula de Tenon, de la que está separada por el *espacio de Schwalbe:* 2.°, por su superficie interna, a la coroides y a la retina, que la cubren y la hacen invisible al examen del fondo del ojo (excepto en los casos de coriorretinitis o de coloboma).

c) *Estructura.* — La esclerótica se compone de fascículos conjuntivos entrecruzados en todos sentidos. Es muy resistente (su inflamación o *escleritis* disminuye su resistencia); por el contrario, es poco extensible (roturas indirectas).

d) *Vasos y nervios.* — Provienen de los vasos y nervios ciliares.

2.° **Coroides.** — Túnica media del ojo; llamada también *túnica vascular* o *membrana nutricia del ojo.*

a) *Forma exterior.* — La coroides comienza en el borde de la papila y se extiende, de aquí, hasta la ora serrata. Es poco elástica, poco resistente (rasgaduras frecuentes). Su espesor varía de 0,2 a 0,4 milímetros.

b) *Estructura.* — De fuera a dentro, encontramos: 1.°, una *capa de gruesos vasos (vasa vorticosa);* 2.°, una *capa de capilares (capa coriocapilar);* 3.°, una *membrana vítrea*, adherente a la capa de pigmento retiniano. En medio de estos elementos se disponen numerosísimas células pigmentarias (sarcomas de la coroides).

c) *Imagen oftalmoscópica.* — Situada entre la esclerótica (de la cual está separada por una capa celular laxa, la *lámina fusca)* y la retina (que es transparente), la coroides es visible al examen oftalmoscópico: constituye el fondo rojo que se percibe cuando se practica este examen, fondo rojo en el que se ven a veces (en las personas morenas una especie de manchas obscuras, que no hay que confundir con los aglomerados de pigmento que caracterizan la coroides.

d) *Vasos y nervios.* — Las *arterias* provienen de las ciliares cortas posteriores. Las *venas* terminan en la oftálmica. Los *linfáticos*, representados por un sistema lagunar, son tributarios de la lámina fusca y del espacio de Tenon. Los *nervios* provienen de los ciliares.

3.° **Retina.** — Membrana interna del ojo, formada por la expansión del nervio óptico.

a) *Dimensiones.* — Su espesor disminuye gradualmente, desde la papila (0,4 milímetros), hacia la ora serrata (0,1 milímetros).

b) *Forma exterior.* — La retina es transparente, pues las fibras nerviosas que la constituyen han perdido su vaina de mielina (sin embargo, a veces algunas fibras conservan esta vaina y son entonces opacas); es, pues, difícil de ver al examen oftalmoscópico. Dos puntos solamente se distingen con facilidad y constituyen en el examen del fondo del ojo dos puntos de referencia importantes: la *papila* y la *mácula.*

c) *Papila.* — Pequeño disco redondo o ligeramente ovalado (de 1,5 a 1,8 milímetros), blanquecino (rojizo en los casos de papilitis, blanco nacarado o gris en los casos de atrofia del nervio óptico), ligeramente excavado en su centro (la excavación total sólo se observa en los casos de glaucoma). Está situada a tres milímetros por dentro y a un milímetro por debajo del polo posterior del ojo: por esto es necesario hacer mirar un poco hacia dentro al enfermo cuya papila queremos examinar. Corresponde al punto en donde el nervio óptico se continúa en la retina.

d) *Mácula.* — Pequeña mancha amarillenta (1 a 2 milímetros), excavada en su centro *(fovea centralis)*, con frecuencia difícil de ver. Está situada por fuera y un poco por encima de la papila, exactamente a nivel del polo posterior del ojo. Es el punto más sensible de la retina y sus lesiones son particularmente graves.

e) *Relaciones.* — Por su superficie exterior, la retina se adhiere a la coroides (el *desprendimiento de la retina* se produce en realidad entre la capa pigmentaria de la retina y las capas subyacentes). Por su superficie interior corresponde al cuerpo vítreo, con el que presenta algunas adherencias.

f) *Estructura.* — La retina está compuesta esencialmente de *elementos nerviosos* y de *elementos de sostén*, que se disponen en diez

capas superpuestas, de las cuales la más externa está formada de células pigmentarias. La retina es muy vulnerable (frecuencia de *retinitis)*.

g) *Vasos.* — Las *arterias*, siempre claramente visibles al examen oftalmoscópico, provienen de la *arteria central de la retina.* Esta, llegar al centro de la papila (a veces antes de llegar, otras veces más allá de la papila), se divide en dos ramas (ascendente y descendente) que se subdividen en dos ramas secundarias (nasal, temporal). Es arteria terminal *(embolia de la arteria central de la retina)*. Las *venas* se reúnen en un tronco común que termina en la vena oftálmica o directamente en el seno cavernoso (estasis venosa y *edema papilar* consecutivo en los casos de tumor cerebral. de meningitis, etc.). Los *linfáticos* están representados por un sistema lagunar y por las vainas perivasculares.

4.° **Cuerpo vítreo.** — Masa transparente, de consistencia gelatinosa o viscosa (derrame posible del vítreo en los casos de herida accidental u operación del ojo), que llena todo el espacio comprendido entre la retina y la cara posterior del cristalino, sobre la cual amolda.

El cuerpo vítreo está desprovisto de vasos y nervios y su nutrición está asegurada por la retina y la coroides. Así la mayor parte de sus lesiones *(hialitis)* son consecutivas a la coroiditis y a la retinitis: caracterizan por el *reblandecimiento* y por la alteración de la transparencia *(cuerpos flotantes)*. Está constituído por una substancia amorfa derivada del tejido conjuntivo y muy abundante en agua, substancia que está envuelta por una delgadísima membrana, la *hialoides*.

Está atravesado de atrás a delante por el *conducto de Cloquet* (ocupado, en el feto, por la *arteria hialoidea)*.

5.° **Exploración y vías de acceso.** — El segmento posterior del ojo puede ser explorado por medio del oftalmoscopio. Es accesible través de la esclerótica, o bien después de la amputación del segmento anterior.

§ 6. Cápsula de Tenon

La cápsula o aponeurosis de Tenon es una membrana dispuesta en sentido frontal, detrás del ojo, y divide la cavidad orbitaria en dos compartimientos: uno *anterior* o *precapsular* y otro *posterior* o *retrocapsular*.

1.° **Estudio descriptivo.** — Podemos, con Richet, considerar esquemáticamente la cápsula de Tenon como un simple tabique vértico-transversal que se continúa por su circunferencia con el periostio de la órbita y que se halla en relación con el globo ocular en su parte central *(porción ocular)* y con los dos párpados en su parte periférica *(porción palpebral)*. De este tabique, en el punto donde los músculos del ojo se encuentran, se desprende un repliegue *(repliegue subconjuntival)* que, acompañando a los tendones, va a insertarse con ellos en el globo ocular a nivel del limbo esclerocorneal. Podemos decir, además, que la cápsula de Tenon cubre primeramente, amoldándose sobre ella, la parte posterior del globo ocular. Luego, llegada al punto en donde los músculos la encuentran, se divide en dos hojillas: una *hojilla interna* o *subconjuntival* y una *hojilla externa* o *palpebral*.

a) La *hojilla subconjuntival*, formada por la porción de la cápsula que acompaña a los tendones *(vainas tendinosas)*, es gruesa a nivel de los tendones situados en su espesor, muy delgada en el intervalo de estos mismos tendones. Continúa tapizando el globo ocular hasta las inmediaciones del limbo esclerocorneal y se encuentra cubierta por la conjuntiva.

b) La *hojilla palpebral* va a fijarse en el contorno del reborde orbitario y corresponde a los párpados. Presenta también partes muy delgadas y partes muy gruesas. Estas últimas deben su espesor y resistencia a una expansión fibrosa *(prolongaciones orbitarias, aletas ligamentosas, tendones orbitarios, tendones de detención de los músculos del ojo)* que los cuatro músculos rectos y el oblicuo menor envían a la hojilla palpebral en el momento en que alcanzan la cápsula. Estas expansiones están destinadas: 1.°, a impedir la compresión del globo durante la contracción de los músculos; 2.°, a limitar el acortamiento de estos mismos músculos.

2.° **Estudio sintético.** — Estudiada en su conjunto, la cápsula de Tenon ofrece a nuestra consideración dos caras: anterior y posterior.

a) *Cara anterior, serosa retroocular.* — Vista después de la enucleación del ojo, la cápsula se presenta con el aspecto de una membrana amarillenta, convexa en su porción periférica (porción palpebral), excavada, al contrario, en su porción central *(porción ocular)*, con la mancha blanca del nervio óptico seccionado en el fondo. Esta *porción excavada*, lisa y brillante, representa la hojilla posterior de una serosa tabicada *(serosa retrooocular, espacio de Bogros, espacio supraesclerotical)*, cuya hojilla anterior, extremadamente delgada, cubre la escle-

rótica y se adhiere a ella íntimamente. Esta serosa, interpuesta así entre el globo ocular y la cápsula de Tenon, puede ser asiento de procesos inflamatorios y de derrames *(tenonitis)*.

b) *Cara posterior.* — Al revés de la precedente, que es lisa y brillante, la cara posterior da origen:

1.° A numerosos cordones fibrosos que tabican el compartimiento retrocapsular de la órbita.

2.° A vainas fibrosas, o por lo menos conjuntivas, que rodean los músculos del ojo.

3.° **Papel de la cápsula de Tenon.** — α) *Considerada desde el punto de vista fisiológico*, la cápsula de Tenon constituye, para el globo ocular, a la vez un poderoso medio de fijación y un notable aparato de movilización.

β) *Considerada desde el punto de vista patológico*, forma un tabique resistente, que, durante algún tiempo por lo menos, impide que las afecciones originadas en el departamento retrocapsular (hematomas, flemones orbitarios, tumores) invadan el compartimiento precapsular.

γ) *Considerada desde el punto de vista operatorio*, permite enuclear el ojo sin abrir el compartimiento retrocapsular y obtener después de la enucleación un muñón capaz de mover un ojo artificial.

§ 7. Compartimiento retrocapsular de la órbita y su contenido

El compartimiento retrocapsular de la órbita contiene: 1.°, los *músculos*, los *vasos* y los *nervios* destinados al globo ocular; 2.°, un *tejido adiposo* de relleno.

A. *Músculos de la órbita*

En número de siete: el elevador del párpado superior, los cuatro rectos y los dos oblicuos. Tienen la forma de delgadas lengüetas carnosas.

1.° **Elevador del párpado superior.** — Inserciones: 1.°, *por detrás*, en el ala menor del esfenoides, inmediatamente por delante del agujero óptico, y en la vaina del nervio óptico; 2.°, *por delante*, en la cara profunda de la piel del párpado y en el borde superior del tarso. Está en contacto con el recto superior, al que cubre (aplicación en la operación de la ptosis). Su parálisis motiva la caída del párpado superior *(ptosis)*.

2.° **Músculos rectos.** — En número de cuatro (superior, inferior, interno, externo). Se dirigen de atrás a delante.

α) Sus *inserciones posteriores* se efectúan en el contorno del agujero óptico y en la parte más ancha de la hendidura esfenoidal (por medio del tendón de Zinn). Nótese que el fascículo de origen del recto externo presenta una especie de ojal *(anillo de Zinn)*, por donde pasan los nervios y la vena oftálmica.

β) Sus *inserciones anteriores* se fijan en la esclerótica, a una distancia de la circunferencia de la córnea de 5 milímetros para el recto interno, de 6 milímetros para el recto inferior, de 7 milímetros para el recto externo, de 8 milímetros para el recto superior. Sus tendones de inserción son largos de 4 a 8 milímetros, anchos de 9 a 10 milímetros; se adhieren íntimamente a la hojilla subconjuntival (aplicación en la *estrabotomía)*.

3.° **Músculos oblicuos.** — En número de dos, el *oblicuo mayor* u *oblicuo superior*, el *oblicuo menor* u *oblicuo inferior*. Su dirección es oblicua.

α) El *oblicuo mayor* nace, con los rectos, en la vaina del nervio óptico y en la parte súperointerna del agujero óptico; al llegar a nivel del ángulo súperointerno de la órbita, se refleja hacia fuera y atrás *(polea de reflexión)*, y va a fijarse, pasando por debajo del recto superior, en la parte súperoexterna del hemisferio posterior del ojo.

β) El *oblicuo menor* no se desprende del fondo de la órbita, sino del reborde externo del orificio superior del conducto nasal. Se fija, además, en la parte inferoexterna del hemisferio posterior del ojo.

4.° **Acción de los músculos del ojo.** — En un movimiento determinado del globo ocular, el músculo agente del movimiento no interviene solo; todos los otros músculos obran al mismo tiempo. Debemos examinar la *acción de conjunto* y la *acción aislada* de los músculos del ojo.

a) *Acción de conjunto.* — Tiene por resultado fijar el ojo, y permitir de esta manera al músculo, cuya acción debe ser predominante *(acción llamada aislada)*, hacer girar el ojo en un sentido determinado. Esta fijación resulta de la contracción simultánea *(acción de conjunto)* de los rectos y de los oblicuos, que son recíprocamente antagónicos, y,

por consiguiente, se neutralizan. El punto alrededor del cual el ojo gira *(centro de rotación del ojo)* está situado un poco por detrás de su centro.

b) *Acción aislada.* — Considerados separadamente, los músculos son: el *recto interno*, exclusivamente aductor; el *recto externo*, exclusivamente abductor; el *recto superior*, principalmente elevador y accesoriamente aductor y rotatorio hacia dentro; el *recto inferior*, principalmente depresor y accesoriamente abductor y rotatorio hacia fuera el *oblicuo mayor*, principalmente rotatorio hacia dentro y accesoriamente abductor o depresor; el *oblicuo menor*, principalmente rotatorio hacia fuera y accesoriamente abductor y elevador. Un trastorno en el funcionamiento de los músculos del ojo (parálisis, paresias, retracción) se traduce por un síntoma subjetivo, la *diplopía*, y por un síntoma objetivo, el *estrabismo*, contra el cual el cirujano puede a veces intervenir con éxito.

B. *Vasos de la órbita*

1.° **Arterias.** — La órbita y su contenido están vascularizados por la *oftálmica*, rama de la carótida interna. Esta arteria penetra en la órbita por el agujero óptico; costea primeramente el lado externo del nervio óptico; luego, cruzando este nervio, pasa por encima de él, sigue la pared interna de la órbita hasta la polea del oblicuo mayor en donde termina dividiéndose en dos ramas, la *frontal* y la *nasal*. En su trayecto da once colaterales *(lagrimales, central de la retina, supraorbitaria, ciliares posteriores cortas* y *largas, musculares superior inferior, etmoidales anterior* y *posterior, palpebrales inferior* y *superior)*.

2.° **Venas.** — Las venas de la órbita terminan en las *venas oftálmicas*. En número de dos para cada órbita, se distinguen en inferior y superior (ésta es la más voluminosa y la única que acompaña al tronco arterial); desembocan en el seno cavernoso (de donde el exoftalmos pulsátil que se observa en los casos de aneurisma carótidocavernoso) Recuérdese que las venas oftálmicas se anastomosan ampliamente con las venas de las fosas nasales y con los plexos pterigoideos y que se anastomosan igualmente con las venas de la cara (de donde la posibilidad para la flebitis facial de propagarse a las venas oftálmicas y de éstas a los senos cavernosos y a las meninges).

C. *Nervios de la órbita*

Son muy numerosos. Encontramos, en efecto, en la órbita: 1.°, un nervio de sensibilidad especial *(nervio óptico)*; 2.°, tres nervios motores *(motor ocular común, motor ocular externo, patético)*; 3.°, un nervio de sensibilidad general *(oftálmico de Willis)*; 4.°, un pequeño ganglio nervioso *(ganglio oftálmico)*.

1.° **Nervio óptico, vía óptica.** — La vía óptica (por una parte el nervio óptico, el quiasma, la cintilla óptica, las fibras ópticas del centro oval, y por otra parte los enlaces ganglionares y el centro cortical) se subdivide en: 1.°, *nervio óptico propiamente dicho*; 2.°, *vía óptica subcerebral* e *intracerebral*.

a) *Nervio óptico propiamente dicho.* — Cordón blanco de 5 centímetros de longitud por 3 milímetros de diámetro.

α) Considerado desde el punto de vista de su trayecto y de sus relaciones, el nervio óptico o segundo par atraviesa en primer lugar la órbita de delante atrás y de fuera a dentro en una longitud de 3 centímetros aproximadamente; en este punto está rodeado por los músculos, vasos y nervios de la órbita, así como por la grasa orbitaria. La arteria central de la retina penetra en su espesor a 10 milímetros por detrás del polo posterior del ojo (de donde el aspecto diferente de las lesiones en los casos de *neuritis óptica*, según que ésta sea *bulbar* o *retrobulbar*). Al salir de la órbita, el nervio óptico pasa por el conducto del mismo nombre (pág. 182) y lo atraviesa (relaciones con el seno esfenoidal) para penetrar en el cráneo, en donde sigue el canal óptico, aplicado sobre la tienda de la hipófisis.

β) Considerado desde el punto de vista de su estructura, presenta: 1.°, sus *fibras constitutivas*, longitudinales y paralelas; 2.°, sus *cubiertas* o vainas, sencillas prolongaciones de las del cerebro (vaina externa o *dural*, vaina media o *aracnoidea*, vaina interna o *pial*), entre las cuales se encuentran dos espacios tabicados que representan el espacio aracnoideo y el espacio subaracnoideo; en estos espacios pueden desarrollarse derrames serosos *(edema de la papila)* o sanguíneos *(fracturas del conducto óptico)*.

b) *Vía óptica subcerebral o intracerebral.* — Al llegar al *quiasma*, las fibras constitutivas del nervio óptico se dividen en tres fascículos: 1.°, un *fascículo directo* (procedente del segmento temporal de la retina), que pasa a la cintilla óptica correspondiente; 2.°, un *fascículo cruzado* (que proviene del segmento nasal), que se entrecruza con el

del lado opuesto y va a la cintilla óptica del lado opuesto al ojo de origen; 3.°, un *fascículo macular* (que proviene de la mácula), que se incorpora en parte al fascículo directo, en parte al fascículo cruzado

Más allá del quiasma, las fibras ópticas, constituídas de esta manera por fibras pertenecientes a los dos ojos, permanecen todavía subcerebrales, como a nivel del nervio óptico y del quiasma, y forman *cintilla óptica*

Luego, a nivel de los cuerpos geniculados, se hacen intracerebrales, formando las *radiaciones ópticas de Gratiolet*, y finalmente terminan en la corteza de la cara interna y de la cara inferior del lóbulo occipital *(centro cortical de la visión)*, unas directamente *(fibras directas)*, las otras *(fibras interrumpidas)* después de pasar por el *cuerpo geniculado externo*, el *pulvinar*, el *tubérculo cuadrigémino anterior (centros ganglionares)*. Estos centros ganglionares están en relación con los centros ganglionares de los nervios motores del ojo y del iris; el centro cortical, a su vez, está unido a los centros corticales de la memoria auditiva y visual de las palabras, así como al centro del lenguaje articulado.

Recuérdese que una lesión de la vía óptica determina, según su asiento, una pérdida de la visión que puede ser total *(ceguera*, en los casos de lesión del *segmento prequiasmático)* o solamente parcial alcanzar entonces ambos ojos *(ambliopía, hemianopsia bilateral heterónima*, si la lesión hiere el *segmento quiasmático; hemianopsia homónima bilateral* con o sin *reacción hemiópica de la pupila*, si la lesión interesa el *segmento retroquiasmático)*.

2.° **Nervios motores.** — En número de tres. Son: el motor ocular común, el motor ocular externo, el patético. Los estudiaremos 1.°, en su *trayecto extracerebral;* 2.°, en su *trayecto intracerebral.*

a) *Nervios motores en su trayecto extracerebral.* — Siguiéndolos de delante atrás, ocupan primeramente la *cavidad orbitaria* y aquí se distribuyen por los músculos a los que están destinados: el motor ocular común, dividido en dos ramas por el recto superior, elevador del párpado, rectos inferior e interno, y oblicuo menor; el motor ocular externo, por el recto externo, patético y oblicuo mayor. Luego salen de la órbita por la *hendidura esfenoidal*, el motor ocular común y el motor ocular externo por su parte más ancha (lesión posible de estos dos nervios en las fracturas del compartimiento anterior del cráneo), el patético por la parte más estrecha. Finalmente, llegan a la *cavidad craneal* penetran en el espesor de la pared externa del seno cavernoso, caminan

durante algún tiempo por el espacio subaracnoideo (de donde la frecuencia de su lesión en los casos de meningitis) y van a implantarse en el neuroeje: el motor ocular común, en el borde interno del pedúnculo cerebral; el patético, a nivel de la parte anterior de la válvula de Vieussens; el motor ocular externo, en la base de la pirámide bulbar.

b) *Nervios motores en su trayecto intracerebral.* — Las fibras constitutivas de los nervios motores del ojo, al llegar al neuroje, terminan en un aglomerado de células grises *(núcleos de origen, centros ganglionares)*, prolongaciones de los cuernos anteriores de la medula, que se escalonan de delante atrás, a los dos lados de la línea media, en el pedúnculo cerebral *(núcleo del motor ocular común)*, en la calota peduncular *(núcleo del patético)*, en el suelo del cuarto ventrículo *(núcleo del motor ocular externo)*. Estos núcleos de origen se relacionan entre sí por una parte, y con los *centros ganglionares ópticos* y *acústicos* por otra. Según ciertos autores, estarían igualmente en relación con las células de la corteza cerebral *(centros corticales de los músculos del ojo)*.

3.° **Nervios sensitivos.** — Son igualmente en número de tres: lagrimal, frontal y nasal; provienen del oftálmico de Willis. Siguiéndolos de delante atrás, ocupan, sucesivamente, la cavidad orbitaria, la hendidura esfenoidal, la pared externa del seno cavernoso.

α) El *lagrimal* sigue la pared externa de la órbita y se distribuye sobre todo por la glándula lagrimal.

β) El *frontal* camina a lo largo de la pared superior, por encima del elevador, y va a distribuirse (después de haberse dividido en *frontal externo* o *supraorbitario* y *frontal interno)* por la piel de la frente, del párpado superior y de la raíz de la nariz.

γ) El *nasal* sigue la pared interna de la órbita y se divide en dos ramas: el *nasal interno*, destinado especialmente a las fosas nasales, y el *nasal externo*, destinado a la piel de la nariz, del párpado superior y al aparato excretor de las lágrimas. Proporciona, además, la *raíz sensitiva del ganglio oftálmico* y los *nervios ciliares largos*, destinados al globo ocular (resección del nervio nasal en los casos de glaucoma).

4.° **Ganglio oftálmico.** — Pequeño abultamiento amarillento (1 a 2 milímetros), situado en el lado externo del nervio óptico, en la unión de su tercio posterior con los dos tercios anteriores. Su *raíz motora* viene del motor ocular común; su *raíz sensitiva*, del nasal; su

raíz simpática llega a él por medio del nasal. Suministra los *nervios ciliares*, destinados a la esclerótica, a la coroides, al iris, a los músculos ciliares y a la córnea.

D. *Tejido adiposo de la órbita*

Todas las formaciones que acabamos de describir en el compartimiento retrocapsular de la órbita están rodeadas y separadas entre sí por tejido adipososemifluído destinado sobre todo a facilitar los movimientos del globo ocular. Su inflamación constituye la afección descrita con el nombre de *flemón de la órbita*.

ARTÍCULO III

APARATO DE LA OLFACCION

Comprende: 1.°, las *fosas nasales propiamente dichas;* 2.°, las *cavidades anexas a las fosas nasales.*

§ 1. Fosas nasales propiamente dichas

Tienen aspecto de dos largos corredores de dirección ánteroposterior, que se abren al exterior por un ancho orificio, las *ventanas de la nariz*, desembocando por otra parte en la faringe por un segundo orificio, las *coanas*.

A. *Consideraciones generales*

Las fosas nasales están situadas debajo del cráneo, encima de la cavidad bucal, por dentro de las órbitas y de los maxilares superiores, por delante de la cavidad faríngea. Se componen de una *armazón*, cartilaginosa en la parte que corresponde a la nariz (véase página 48), ósea (maxilar superior, etmoides, cornete inferior, palatino, vómer) en el resto de su extensión, armazón que está tapizada exactamente por la *pituitaria*. Nótese que esta pituitaria se adhiere al periostio o al pericondrio subyacente (de donde la propagación posible de la inflamación de la mucosa al hueso o al cartílago), que es muy vascular y, finalmente, que contiene numerosas glándulas.

B. *Estudio descriptivo de las fosas nasales*

Las fosas nasales presentan a nuestro estudio dos orificios y cuatro paredes, a saber: 1.°, el *orificio anterior* o *ventana de la nariz;* 2.°, el *orificio posterior* o *coana;* 3.°, la *pared interna;* 4.°, la *pared externa;* 5.°, la *pared inferior;* 6.°, la *pared superior.*

1.° **Orificio anterior o ventana de la nariz.** — Especie de conducto aplanado transversalmente (mide 25 milímetros de largo, de 16 a 18 de ancho, de 14 a 16 de alto), cuya pared interna corresponde al tabique, y la pared externa al ala de la nariz. Su cavidad se prolonga en el lóbulo de la nariz por un fondo de saco (*ventrículo del lóbulo de la nariz)* bastante difícil de examinar. Se abre en la fosa nasal por un orificio estrecho, en forma de hendidura; desemboca al exterior por un ancho orificio de forma oval y que está separado de la ventana opuesta por el *subtabique*. Está constituído por el cartílago del ala de la nariz y por una membrana de revestimiento, que tiene pelos y glándulas sebáceas (solamente en su parte inferior); es una dependencia de la piel.

2.° **Pared interna, tabique.** — El tabique es una lámina en forma de rectángulo irregular, orientada en el sentido ánteroposterior. Mide de 7 a 8 centímetros de longitud por 4 a 5 centímetros de altura y 2 a 7 milímetros de grosor.

a) *Configuración exterior y relaciones.* — Liso y vertical en la infancia, casi siempre está deformado en el adulto *(crestas, espolones, desviaciones del tabique)*. Su porción anterior está en relación inmediata con las ventanas de la nariz (de donde la frecuencia de las lesiones a este nivel); su parte posterior corresponde a los cornetes y a los meatos.

b) *Estructura.* — El tabique se compone de una membrana de revestimiento y una lámina ósteocartilaginosa.

α) El *revestimiento mucoso o pituitaria*, grueso por término medio de dos milímetros, es muy abundante en vasos, sobre todo por delante, a un centímetro por encima de la espina nasal anterior, en donde se encuentra frecuentemente una pequeña cresta angiomatosa *(varices del tabique*, asiento de las úlceras varicosas y de las epistaxis de repetición). Existe, además, por delante, el *órgano de Jacobson* (asiento posible de quistes, abscesos), vestigio, en el hombre, de un órgano que existe normalmente en ciertos animales.

β) La *lámina ósteocartilaginosa*, a la que tapiza la pituitaria, está constituída por tres piezas unidas dos a dos, a saber: 1.°, arriba y detrás, la *lámina perpendicular del etmoides*, muy delgada, muy frágil (fracturas frecuentes, pero generalmente desconocidas); 2.°, debajo y detrás, el *vómer*, en forma de reja de arado, igualmente muy delgado y muy frágil (fracturas indirectas bastante frecuentes, lugar de elección de la osteítis sifilítica); su extremidad anterior o pico, confundida con la espina nasal anterior e inferior, está formada por el *hueso subvomeriano* (asiento posible de crestas o espolones que ocupan la entrada de las fosas nasales); 3.°, delante, el *cartílago cuadrangular* y la rama interna de los *cartílagos del ala de la nariz;* en el borde etmoidal, y sobre todo en el borde vomeriano del cartílago cuadrangular, es donde se desarrollan las *crestas* y los *espolones* del tabique.

3.° **Pared externa.** — Está separada de la pared lateral de la faringe por el *surco faringonasal*. Distinguimos en ella una *porción anterior* o *preturbinal* y una *porción posterior* o *turbinal*.

A. Porción preturbinal. — Lisa y unida. Corresponde a la cara interna de la nariz.

B. Porción turbinal. — Muy irregular. Está ocupada por los cornetes y los meatos, y por este hecho constituye el segmento más importante de las fosas nasales.

a) *Cornetes y meatos en general.* — Los *cornetes* tienen la forma de aleros superpuestos, con un extremo grueso o *cabeza*, anterior, un extremo pequeño o *cola*, posterior. Son en número de cuatro, denominados de abajo arriba: *cornete inferior, segundo cornete (cornete medio), tercer cornete (cornete superior), cuarto cornete*. El inferior es el mayor, el superior el menor. Los *meatos* son cavidades infundibuliformes a las que limitan los cornetes. Son, como estos últimos, en número de cuatro *(meato inferior, segundo meato* o *meato medio, tercer meato* o *meato superior, cuarto meato)*.

b) *Cornete y meato inferiores.* — El *cornete inferior* tiene la forma de un triángulo de base anterior. Su borde inferior roza el suelo de la fosa nasal, su cabeza dista dos centímetros del punto medio del orificio de las ventanas nasales; su cola llega a un centímetro del orificio tubárico (lo puede obstruir cuando está hipertrofiada). El *meato inferior* es una cavidad infundibuliforme, cuya pared externa está en relación con el seno maxilar (punción y drenaje de este seno por el meato inferior); recordaremos que el conducto nasal se abre en esta

pared (pág. 95). El *esqueleto* está representado por un hueso independiente *(cornete inferior)* para el cornete, por la cara interna del maxilar superior y del palatino para el meato. La *pituitaria*, muy abundante en tejido eréctil a nivel de la cabeza y de la cara convexa del cornete (hipertrofia polipoidea frecuente), reviste este esqueleto.

c) *Cornete y meato medios.* — Triangular como el precedente, el *cornete medio* presenta: una cabeza no adherente a la pared nasal *(opérculo)* y a veces transformada en una gruesa vesícula ósea *(concha bulbosa);* una cola que dista de 12 a 14 milímetros del orificio tubárico, al que puede obstruir también, cuando se hipertrofia; un borde inferior grueso y arrollado sobre sí mismo. El *meato medio* presenta una pared externa muy irregular (de donde la retención posible de las secreciones patológicas y paso frecuente de la rinitis al estado crónico). Encontramos en él, en efecto, dos eminencias, el *unciforme* y la *ampolla*, y dos canales: 1.°, el *canal del unciforme* (en el que desembocan dos o tres células etmoidales y el seno maxilar); 2.°, el *canal de la ampolla* (en el que desembocan una o dos células etmoidales). Esta misma pared externa corresponde, en la parte más inferior, al seno maxilar y, en el resto de su extensión, a la pared interna de la órbita y al saco lagrimal. El esqueleto está constituído por el etmoides a nivel del cornete, por la apófisis ascendente del maxilar superior, el etmoides y el palatino a nivel de la pared externa del meato (dehiscencia constante, orificio de Giraldès). La *pituitaria*, que cubre el esqueleto, es delgada en el meato (asiento de pólipos), gruesa y vascular en la cabeza, borde inferior y cola del cornete (lugar de las hipertrofias).

d) *Cornete y meato superiores.* — El *cornete* es mucho menor que los precedentes y su extremo anterior no es visible por la rinoscopia. El *meato* se relaciona con las células etmoidales posteriores y con la órbita. El *esqueleto* está formado por el etmoides. La *pituitaria*, muy delgada, presenta en la cara interna del cornete la *mancha olfatoria*.

e) *Cuarto cornete y cuarto meato.* — Están representados por una sencilla cresta el primero, por una pequeña excavación el segundo.

4.° **Pared superior o bóveda.** — Largo y estrecho canal de dirección ánteroposterior, que describe una especie de curva de concavidad inferior. Se divide en tres porciones *(nasal, frontoetmoidal* y *esfenoidal)*, que se unen entre sí por ángulos ordinariamente redondeados, pero a veces bastante acentuados (individuos de nariz chata).

α) La *porción nasal* de la bóveda, oblicua de arriba abajo y de delante atrás, corresponde al dorso de la nariz o, más exactamente, a los huesos propios de la nariz. La resección de estos huesos está indicada en las operaciones que se ejecutan en la parte más elevada de las fosas nasales.

β) La *porción frontoetmoidal*, formada por la espina del frontal, el borde inferior de este hueso y la lámina cribosa, es casi horizontal; corresponde, de delante atrás, al seno frontal (relaciones inconstantes o variables, véase página 9) y a la cavidad craneal. La lámina cribosa, delgada y frágil (se fractura en los traumatismos de la parte anterior del cráneo), separa la cavidad craneal de las fosas nasales, de donde la posible propagación de la infección nasal a las meninges.

γ) La *porción esfenoidal*, frecuentemente vertical, está constituída por la cara anterior del cuerpo del esfenoides. Presenta el *orificio del seno esfenoidal* y el *recessus* o *fosita etmoidoesfenoidal*.

5.° **Pared inferior o suelo.** — Canal relativamente ancho, dispuesto horizontalmente, formado por las láminas horizontales del maxilar superior y del palatino. La pituitaria que lo cubre no contiene, a este nivel, tejido eréctil

El suelo está en relación: 1.°, por detrás, con el velo del paladar que lo continúa y se ve en la rinoscopia posterior; 2.°, por delante, con el borde alveolar del maxilar y los dientes; 3.°, por fuera, con el seno maxilar; 4.°, por abajo, con la cavidad bucal.

6.° **Orificio posterior, coanas.** — Las coanas son dos anchos orificios ovalados (parecen circulares al examen rinoscópico posterior), con el eje mayor vertical. Están limitados por el surco faringonasal por fuera, el borde posterior del tabique por dentro, por arriba por la bóveda de la faringe, por abajo por el velo del paladar. La hipertrofia de los senos esfenoidales, la hipertrofia de las colas de los cornetes, las vegetaciones adenoideas, pueden obstruirlas.

C. *Vista de conjunto de las fosas nasales*

1.° **Dimensiones.** — Las fosas nasales tienen una longitud (70 milímetros) y una altura (45 milímetros) casi fijas. Pero su anchura, notable sobre todo en la parte inferior, varía mucho según los sujetos y, en un mismo sujeto, de una fosa nasal a la otra; nótese que está sensiblemente aumentada en los casos de *rinitis atrófica* (*ocena*), y, por el contrario, disminuída, hasta el punto de que el aire no puede pasar, en los casos de *rinitis hipertrófica*.

2.° **División topográfica.** — Desde el punto de vista fisiológico, como desde el punto de vista anatomoquirúrgico, la cavidad nasal puede ser dividida en dos compartimientos: 1.°, un *compartimiento inferior* o *respiratorio* (cornete y meato inferiores, meato medio y borde libre del cornete medio), ancho, fácilmente explorable y asequible, cuyas lesiones tienen una sintomatología manifiesta; 2.°, un *compartimiento superior* u *olfatorio* (tercero y cuarto cornetes y meatos), estrecho, imposible de explorar a la rinoscopia, asequible solamente por vía artificial, cuyas lesiones evolucionan con frecuencia insidiosamente. Una especie de hendidura estrecha, la *hendidura olfatoria*, les sirve de límite recíproco.

D. *Vasos y nervios*

1.° **Arterias.** — Provienen de las etmoidales, de la esfenopalatina y, accesoriamente, de la nasal posterior, de la suborbitaria, de la ptérigopalatina y de la facial.

2.° **Venas.** — Terminan en la facial *(venas anteriores)*, en el plexo maxilar interno *(venas posteriores)*, en la vena oftálmica y el seno longitudinal superior *(venas superiores)*.

3.° **Linfáticos.** — Se dirigen a los ganglios retrofaríngeos, a los ganglios carotídeos superiores y, accesoriamente, a los ganglios submaxilares.

4.° **Nervios.** — Son de dos clases: nervios de la sensibilidad general y un nervio de la sensibilidad especial o nervio olfatorio. Los *nervios de la sensibilidad general*, muy numerosos (exquisita sensibilidad de las fosas nasales), emanan: 1.°, del *nasal interno*, que inerva igualmente el ojo y sus anexos (de donde las alteraciones oculares reflejas observadas en las afecciones nasales); 2.°, del *esfenopalatino*, ramo del ganglio de Meckel; 3.°, del *ptérigopalatino*, otro ramo del ganglio de Meckel. El *nervio olfatorio*, con sus centros ganglionares y su centro cortical, constituye la *vía olfatoria* o *aparato nervioso de la olfacción*. Este aparato, rudimentario en el hombre, se divide en dos partes: 1.°, una *parte extracraneal*, formada por los filetes del nervio olfatorio que se distribuyen en la mancha olfatoria después de haber atravesado los

agujeros de la lámina cribosa (*anosmia* consecutiva a una fractura de esta lámina); 2.°, una *parte intracraneal*, representada por el *bulbo olfatorio*, la *cintilla olfatoria* y las *raíces del olfatorio*. Las fibras constitutivas de esta parte intracraneal, después de haberse interrumpido en dos *centros ganglionares*, el *bulbo olfatorio* y el *tubérculo olfatorio* y de haberse entrecruzado parcialmente en la comisura blanca anterior *(quiasma olfatorio)*, terminan en los *centros corticales* de la olfacción (circunvolución del cuerpo calloso, circunvolución del hipocampo).

E. *Exploración y vías de acceso*

α) La *exploración* de la porción olfatoria de las fosas nasales es imposible en clínica. En cuanto a la exploración de la porción respiratoria, se practica por la *rinoscopia anterior* (después de la resección del cornete si es necesario) o por la *rinoscopia posterior*.

β) Las *vías de acceso* son *naturales* (rinoscopia anterior o posterior) o *artificiales (rinotomías)*.

§ 2. Cavidades anexas a las fosas nasales

En número de ocho; cuatro a cada lado: 1.°, las *células etmoidales;* 2.°, el *seno esfenoidal;* 3.°, el *seno frontal;* 4.°, el *seno maxilar*

A. *Células etmoidales*

1.° **Situación y límites.** — Pequeñas cavidades anfractuosas comprendidas entre las fosas nasales y la órbita, situadas encima de seno maxilar, debajo del seno frontal, delante del seno esfenoidal. Están excavadas, a derecha e izquierda, en las masas laterales del etmoides y se abren en los dos meatos medio y superior.

2.° **Arquitectura y estructura.** — Están formadas por la yuxtaposición de células que tienen una forma y una disposición muy variables (laberinto etmoidal). Sus paredes, muy delgadas, a veces dehiscentes, se componen de tejido compacto, que la inflamación altera rápidamente *(osteítis celular)*. Están tapizadas por una mucosa que emana de la pituitaria y que contiene algunas glándulas acinosas *(mucoceles)*. Esta mucosa puede ser punto de partida de *pólipos*.

3.° **Número y dimensiones.** — Se encuentran, por término medio, de siete a ocho células (cifras extremas, cinco y catorce); son tanto más grandes cuanto menos numerosas. Estas células pueden hipertrofiarse en su totalidad o en parte (de donde los fenómenos de compresión), o, al contrario, atrofiarse (ocena).

4.° **Clasificación.** — Se dividen en dos grupos, casi siempre independiente uno del otro; 1.°, el *grupo de las células etmoidales anteriores*, que ocupa la mitad anterior de la pared interna de la órbita y se abre en el meato medio; 2.°, el *grupo de células etmoidales posteriores*, que corresponde a la mitad posterior de la pared orbitaria interna y desemboca en el tercer meato (y a veces también en el cuarto).

5.° **Configuración y relaciones.** — Examinemos sucesivamente cada uno de los dos grupos:

a) *Células anteriores.* — En número de dos a ocho; son pequeñas y comunican a menudo entre sí. Según su punto de abocamiento en el meato medio, se subdividen en:

α) *Células internas* (en número de una o dos), que se abren en el vértice del meato.

β) *Células del canal del unciforme* (de dos a cinco), que desembocan en el canal del mismo nombre; se relacionan con el orificio del seno maxilar y, a veces, con el del seno frontal (de donde *celulitis* anterior en los casos de sinusitis maxilar o frontal); encuadran el saco lagrimal (página 91).

γ) *Células del canal de la ampolla* (de una a tres), que van a abrirse en el canal del mismo nombre; una de ellas se extiende a menudo en el espesor de la bóveda orbitaria, por detrás del seno frontal.

b) *Células posteriores.* — En número de tres o cuatro solamente, pero son bastante voluminosas y comunican frecuentemente entre sí. Se subdividen en:

α) *Células del meato superior* o *tercer meato* (en número de tres), que se abren en el tercer meato y se relacionan con la bóveda orbitaria (célula anterior), con el seno esfenoidal, el conducto óptico y, a veces, con el seno maxilar (célula posterior); finalmente, con la base de la ampolla.

β) *Célula del cuarto meato* (única e inconstante), que desemboca en el cuarto meato y tiene las mismas relaciones que la célula posterior del tercer meato.

c) *Vista de conjunto de las relaciones del laberinto etmoidal.* — Consideradas en un corte frontal, las células etmoidales ofrecen la forma de un triángulo, cuya base contribuye a formar el compartimiento anterior del cráneo; el vértice, el ángulo súperointerno del seno maxilar; el lado externo, la pared interna de la órbita; el lado interno, la pared externa de las fosas nasales. Tiene, pues, relaciones íntimas con estas cavidades y su contenido. Sus *relaciones con la cavidad craneal y el cerebro* nos explican los accidentes cerebrales (abscesos, meningitis) que pueden complicar la etmoiditis. Permiten también que nos demos cuenta de por qué las células etmoidales se interesan en las fracturas del compartimiento anterior del cráneo. Sus *relaciones con el seno maxilar* nos explican por qué podemos alcanzar las células etmoidales por el seno maxilar y drenarlas por esta vía. En cuanto a las consecuencias que resultan de sus *relaciones con las fosas nasales y la órbita*, ya las conocemos.

6.° **Exploración y vías de acceso.** — La exploración, ya difícil para las células anteriores (resección necesaria de la cabeza del cornete medio), es imposible para las células posteriores. Las vías de acceso son: la *vía orbitaria*, la *vía endonasal*, la *vía transmaxilar* y la *vía facial*.

B. *Senos esfenoidales*

Son dos cavidades yuxtapuestas en forma de cubo irregular, excavadas en el cuerpo del esfenoides. Están situadas detrás de las fosas nasales, en las cuales se abren; delante de la superficie basilar del cráneo, en donde forman eminencia, y debajo de la faringe nasal.

1.° **Tabique intersinusal.** — Lámina ósea compacta, situada en el mismo sentido que el séptum nasal, del que parece prolongación; raras veces central, frecuentemente desviada a la derecha o a la izquierda en su parte posterior.

2.° **Dimensiones y capacidad.** — Los senos esfenoidales sólo se desarrollan por completo en el adulto. Son, con frecuencia, desiguales. Se les distingue en:

α) *Senos de dimensiones medias* (capacidad, de 5 a 6 centímetros cúbicos).

β) *Senos grandes* (capacidad, 9 centímetros cúbicos), que envían numerosas prolongaciones *(prolongación anterior* o *del conducto óptico, prolongación palatina, prolongación pterigoidea, prolongación alar)* y relacionan íntimamente la cavidad sinusal con el nervio óptico (sinusitis esfenoidal y neuritis óptica consecutiva), con el techo de la fosa ptérigomaxilar y el ángulo pósterosuperior del seno maxilar, con los agujeros redondo mayor y oval (abertura posible del seno esfenoidal en el curso de la resección del ganglio de Gasser).

γ) *Senos pequeños* (dimensiones de un guisante grueso), suplidos frecuentemente por una célula etmoidal posterior accesoria.

3.° **Paredes y relaciones.** — El seno esfenoidal ofrece al estudio seis paredes (interna, externa, superior, inferior, posterior, anterior), tres de las cuales (superior, externa, posterior) están en relación inmediata con el cerebro (de donde la frecuencia de las complicaciones cerebrales en el curso de las sinusitis esfenoidales).

α) La *pared interna* no es más que el tabique intersinusal.

β) La *pared externa*, excavada en canal, aloja, en su *segmento posterior* o *craneal*, el seno cavernoso (de donde la posible trombosis de este seno en los casos de sinusitis): en su *segmento anterior* u *orbitario* se relaciona con el conducto óptico, parte interna de la hendidura esfenoidal y, a veces, con el techo de la fosa ptérigomaxilar.

γ) La *pared superior* corresponde a la silla turca y, por consiguiente, al cuerpo pituitario o hipófisis, al quiasma óptico, al seno coronario, a la cintilla olfatoria y a la parte ánterointerna del lóbulo frontal.

δ) La *pared inferior* se relaciona con el orificio posterior de las fosas nasales y, en una extensión muy variable, con la bóveda de la faringe.

ε) La *pared posterior* corresponde al seno occipital transverso y a la protuberancia.

ζ) La *pared anterior* está en relación: 1.°, por su parte externa *(segmento etmoidal)*, con la parte externa del laberinto etmoidal (vía de acceso posible al seno por la órbita y las células etmoidales posteriores); 2.°, por su parte interna *(segmento nasal)*, con las fosas nasales, cuya parte posterior de la bóveda contribuye a formar (vía posible de acceso al seno por la cavidad nasal).

4.° **Cavidad sinusal y su revestimiento.** — La cavidad sinusal es muy irregular, debido a la presencia de tabiques incompletos que favorecen la retención de secreciones patológicas. Está tapizada por una mucosa derivada de la pituitaria.

5.° **Orificio sinusal.** — Redondo u ovalado (de dos a tres milímetros por un milímetro). Se halla situado en el segmento nasal de la pared anterior del seno (segmento posterior de la bóveda nasal), a cuatro milímetros por debajo del ángulo etmoidofrontal, más cerca del techo del seno que del suelo del mismo. Inaccesible a la vista en condiciones ordinarias, puede ser alcanzado por un catéter que pase exacta y prudentemente a lo largo de la bóveda nasal.

6.° **Exploración y vías de acceso.** — El seno esfenoidal sólo puede ser explorado por el cateterismo de su orificio y por los rayos X. Puede llegarse a él por la *vía nasal*, por la *vía órbitoetmoidal*, por la *vía facioetmoidal* y por la *vía transmaxilar*.

C. *Seno frontal*

(Véase página 7).

D. *Seno maxilar*

En número de dos, uno derecho, otro izquierdo, los senos maxilares o *antros de Highmoro* están excavados en el espesor de los maxilares superiores, a los que hacen permeables a los rayos emanados de un foco luminoso colocado en la boca *(transiluminación del seno)*. Desembocan en el meato medio por el *ostium maxilar*.

1.° **Forma y relaciones.** — El seno maxilar ofrece la forma de una pirámide cuadrangular de base interna con el vértice dirigido hacia fuera. Presenta a nuestra consideración: cuatro paredes o caras, una base, un vértice y cuatro bordes.

a) *Paredes.* — Muy delgadas (de uno a dos milímetros). Se distinguen en anterior, posterior, inferior y superior.

α) La *pared anterior* o *yugal*, tanto más extensa por debajo y delante cuanto más desarrollado está el seno, es excavada *(fosa canina)* y presenta, a siete u ocho milímetros por debajo del reborde orbitario, el *agujero suborbitario*, por donde sale el nervio del mismo nombre; se encuentra en relación con las partes blandas de la cara y, por debajo, con el fondo de saco labiogingival superior, a través del que se puede llegar fácilmente a ella para penetrar en el antro.

β) La *pared posterior* y la *pared inferior*, convexas, se continúan sin línea de demarcación *(pared pósteroinferior)* y forman la pared ánterointerna de la fosa cigomática.

γ) La *pared superior* o *pared orbitaria*, ligeramente inclinada hacia fuera, constituye el suelo de la órbita. Está surcada por el *conducto suborbitario* que, como sabemos, aloja el nervio suborbitario (neuralgia de este nervio en los casos de sinusitis maxilar).

b) *Base.* — Forma una parte de la pared externa de las fosas nasales *(pared nasal)*. La inserción del cornete inferior la divide en dos segmentos triangulares: 1.°, un *segmento pósterosuperior*, que corresponde al meato medio y en el cual se encuentran los *orificios accesorios del seno* u *orificios de Giraldès;* 2.°, un *segmento ánteroinferior*, que corresponde al meato inferior; por este segmento es por donde se punciona o se drena el seno cuando se interviene por la vía nasal.

c) *Vértice.* — Fuertemente truncado. Corresponde a la mitad interna del hueso malar.

d) *Bordes.* — Corresponden a la circunferencia de la base del seno. Son pues, en número de cuatro, a saber: 1.°, el *borde anterior*, transformado en una estrecha hendidura; 2.°, el *borde posterior*, ancho, unido por debajo con el palatino y con la apófisis pterigoides, separado de estos dos huesos, por arriba, por la hendidura ptérigomaxilar; a este nivel, el seno está en relación con el ganglio de Meckel y el nervio maxilar superior *(vía de acceso transmaxilar* para el nervio); 3.°, el *borde superior*, en relación con las células etmoidales; 4.°, el *borde inferior* o *suelo del antro*, que corresponde a la parte posterior del reborde alveolar del maxilar superior y se encuentra en relación íntima con los dos primeros molares gruesos y el segundo premolar (de donde la posibilidad de que la caries dental provoque una sinusitis; y la posibilidad también de penetrar en el seno por la vía alveolar).

2.° **Cavidad sinusal, revestimiento, vasos y nervios.** — La cavidad del seno maxilar presenta, como las otras cavidades sinusales, tabiques incompletos que limitan fositas en donde las secreciones patológicas tienen tendencia a estancarse.

Está tapizada por una mucosa *(mucosa del antro)*, derivada de la pituitaria, que contiene glándulas de moco (quistes) y, a veces, aguijillas óseas (punto de partida de los *osteomas del seno)*. Nótese que esta mucosa recibe su vascularización e inervación de los vasos y nervios de la pituitaria y de los vasos faciales.

3.° **Dimensiones.** — Los senos maxilares existen desde el nacimiento, pero sólo adquieren su desarrollo completo después de la evolución de los dientes. Sus dimensiones son muy variables y se distin-

guen, desde este punto de vista: 1.°, *senos de dimensiones medias* (contenido, de 11 a 12 centímetros cúbicos); 2.°, *senos grandes* (contenido, a veces, de 25 centímetros cúbicos), que envían prolongaciones más o menos desarrolladas *(prolongaciones orbitaria, malar* o *cigomática, alveolar, palatina inferior, palatina superior)* a los huesos próximos; 3.°, *senos pequeños* (contenido, de dos centímetros cúbicos solamente).

4.° **Conducto y orificio maxilares.** — El seno maxilar se abre en el fondo del canal del unciforme por una especie de conducto en parte mucoso (de 6 a 8 milímetros de largo, 3 a 5 milímetros de ancho), que nace en la parte superior del seno, más exactamente en la parte anterior y superior de la pared interna. Resulta de esto que las secreciones sinusales tienen dificultad en salir al exterior y que el seno está naturalmente predispuesto a la inflamación.

5.° **Exploración y vías de acceso.** — El seno puede ser explorado por la transiluminación, a veces por el cateterismo de su orificio, finalmente por la punción. Se puede llegar a él por la *vía bucal*, por la *vía nasal*, por la *vía orbitaria*.

ARTÍCULO IV

APARATO DEL GUSTO (LENGUA)

La lengua es el órgano del gusto. Desempeña, además, un papel importante en la masticación, en la deglución, en la succión y en la articulación de los sonidos

A. *Consideraciones generales*

Contenida en la cavidad bucal, a la que llena casi por completo, la lengua está situada debajo de la región palatina, encima de las dos regiones suprahioidea y sublingual, inmediatamente delante de la región faríngea que contribuye a formar.

B. *Forma exterior y relaciones*

Presenta dos porciones: 1.°, una porción visible en la cavidad bucofaríngea, *porción movible* o *lengua propiamente dicha;* 2.°, una porción oculta en el espesor del suelo de la boca, *porción fija* o *raíz de la lengua.*

1.° **Porción fija o raíz de la lengua.** — Está constituída en gran parte por el origen de los músculos hioglosos y genioglosos. Se inserta: 1.°, en las *apófisis geni del maxilar inferior*, encima de los *milo* y *genihioideos* (la sección de este punto de fijación puede determinar la caída de la lengua hacia atrás, sobre el orificio de la laringe); 2.°, en el *cuerpo* y *asta mayor del hueso hioides* (la tracción de la lengua atrae hacia delante el hueso hioides y, por consiguiente, la laringe). Está, además, mantenida en posición, por los músculos de los pilares anteriores del velo del paladar, que se pierden en el espesor de la lengua.

2.° **Porción movible de la lengua.** — Se subdivide en dos *segmentos:* 1.°, un *segmento bucal* exclusivamente gustativo; 2.°, un *segmento faríngeo* o *base de la lengua*, ocupado por la amígdala lingual. La V lingual les sirve de límite respectivo.

a) *Segmento bucal.* — Se encuentra situado delante de la V lingual. Es sensiblemente horizontal, tiene la forma de un cono aplastado, y presenta a nuestra consideración dos caras (superior, inferior) y dos bordes laterales.

α) La *cara superior* o *dorsal*, en relación con la bóveda palatina, está cubierta de *papilas*, llamadas *fungiformes* y *filiformes*, que se implantan en el surco medio. En su límite posterior se ve la V lingual formada por nueve a once *papilas caliciformes*. La papila que ocupa el vértice de la V, la más voluminosa, lleva el nombre de *agujero ciego de la lengua* o *foramen cœcum;* es el vestigio de la invaginación tiroidea (la persistencia de esta invaginación puede dar lugar a la formación de quistes mucoideos congénitos de la base de la lengua). El aspecto de la cara dorsal de la lengua ofrece, en estado patológico, modificaciones importantes: *lengua asada, lengua negra, lengua saburral, leucoplasia bucal, lengua escrotal*, etc.

β) La *cara inferior*, lisa y unida, descansa sobre la región lingual. Presenta el *frenillo.*

γ) Los *bordes*, en número de dos (derecho e izquierdo), corresponden a las arcadas dentales y rozan con los dientes (ulceraciones de origen dental).

b) *Segmento faríngeo, base de la lengua.* — Se encuentra limitado por delante por la V lingual, por detrás y debajo por los pliegues glosoepiglóticos. Es vertical y mira a la faringe. Ofrece a nuestra consideración: 1.°, una cara posterior o faríngea; 2.°, dos bordes laterales; 3.°, dos extremos (superior e inferior).

α) La *cara faríngea* es continuación directa de la cara dorsal de la lengua. Está ocupada por una serie de folículos linfáticos, cuyo conjunto, particularmente desarrollado en el niño, constituye la *amígdala lingual*, amígdala que se atrofia con la edad; puede ser asiento de inflamación aguda simple o flemonosa, de hipertrofia, etc.

β) El *extremo superior* se continúa con la porción horizontal partir de la V lingual.

γ) El *extremo inferior* está unido a la cara anterior de la epiglotis por tres repliegues mucosos *(repliegues glosoepiglóticos)* que limitan dos fositas *(fositas glosoepiglóticas)*, en donde pueden alojarse cuerpos extraños pequeños.

δ) Los *bordes laterales* se relacionan con la amígdala palatina.

C. *Constitución anatómica*

La lengua está constituída por una armazón ósteofibrosa, músculos, mucosa, vasos, nervios.

1.° **Armazón ósteofibrosa.** — Está representada por el *hueso hioides*, la *membrana hioglosa* y el *séptum mediano*.

2.° **Músculos.** — Se distinguen en extrínsecos e intrínsecos. Los *músculos extrínecos* son en número de quince *(genioglosos, hioglosos, palatoglosos, faringoglosos, amigdaloglosos, linguales inferiores lingual superior)* Los *músculos intrínsecos* sólo son dos *(transversos*

3.° **Mucosa.** — Gruesa y adherente en la cara dorsal, delgada no adherente en la cara inferior. Contiene glándulas arracimadas que se disponen en tres grupos: un *grupo posterior*, un *grupo lateral (glándula de Weber)*, un *grupo ánteroinferior (glándulas de Blandin glándulas de Nühn)*.

4.° **Vasos.** — Las *arterias*, muy numerosas (las heridas de lengua sangran mucho), provienen accesoriamente de la *palatina inferior*, de la *faríngea inferior* y principalmente de la *lingual*, rama de la carótida externa. La lingual proporciona la *dorsal de la lengua, sublingual*, y en su terminación toma el nombre de *arteria ranina*. Las *venas (venas profundas, venas dorsales, venas raninas)* se reúnen en un tronco común, la *vena lingual*, que desemboca en el *tronco tirolinguofacial*. Los *linfáticos* terminan en los *grupos ganglionares accesorios* (ganglios suprahioideos centrales submaxilares) y en los *grupos ganglionares principales* (ganglios carotídeos medios). Hay que extirpar ambos grupos cuando se interviene por cáncer de la lengua

5.° **Nervios.** — Se distinguen en nervios motores, nervios de sensibilidad general, nervios de sensibilidad especial.

a) *Nervios motores.* — Provienen del *facial* (para el estilogloso y el glosoestafilino) y del *hipogloso mayor* (para todos los otros músculos).

b) *Nervios de sensibilidad general.* — Provienen: 1.°, por delante, del *lingual* (dos tercios anteriores de la mucosa lingual); 2.°, por detrás, del *laríngeo superior* (porción la más posterior de la base de la lengua).

c) *Nervios de sensibilidad especial.* — Dos nervios, el *glosofaríngeo* y el *lingual*, presiden la sensibilidad gustativa de la lengua. En realidad, los filetes gustativos del lingual representan un ramo errático del glosofaríngeo que, para llegar a la lengua, sigue un camino desviado (intermediario de Wrisberg primeramente, luego la cuerda del tímpano, finalmente el lingual).

d) *Vía gustativa.* — Comprende el glosofaríngeo y su ramo errático, los centros bulbares, las fibras que unen estos centros bulbares con otros centros ganglionares y con los centros corticales. Se divide en dos porciones: una porción extraencefálica y una porción intraencefálica.

α) La *porción extraencefálica* o *periférica* está formada, por una parte, por el glosofaríngeo y el ganglio de Andersch *(conducto principal)* y, por otra, por la cuerda del tímpano, el intermediario de Wrisberg y el ganglio geniculado *(conducto accesorio)*.

β) La *porción intraencefálica* o *central* está constituída: 1.°, por los centros ganglionares *(núcleo del ala gris, núcleo del fascículo solitario)*, en los cuales terminan los dos nervios ya mencionados; 2.°, por las fibras que, emanadas de estos centros ganglionares, terminan en la parte media de la circunvolución del hipocampo *(centro cortical del gusto)* después de haberse entrecruzado en la línea media con las del lado opuesto.

6.° **Exploración y vías de acceso.** — Hay que distinguir, desde este punto de vista, la porción bucal y la porción faríngea de la lengua. La *porción bucal* es fácilmente accesible y explorable por la vía

natural: basta que el sujeto abra ampliamente la boca. La *porción faríngea*, al contrario, sólo es explorable por medio del laringoscopio, para alcanzarla, en cirugía operatoria, es necesario con mucha frecuencia abrirse paso por una vía artificial *(vía yugal, vía suprahioidea, vía intramaxilar, vía transhioidea)*.

Libro II

RAQUIS

Con el nombre de *raquis* comprendemos toda la columna vertebral con las partes blandas dispuestas en el plano posterior o dorsal. Convenido así, el raquis tiene límites muy claros: 1.°, *por arriba*, empieza con la base del cráneo; 2.°, *por abajo*, desciende hasta el vértice del cóccix; 3.°, *por los lados*, confina sucesivamente con las regiones laterales del cuello, del tórax, del abdomen y de la pelvis. Estudiaremos, en tres distintos artículos:

1.° La *columna vertebral propiamente dicha.*
2.° El *conducto vertebral, con su contenido.*
3.° Las *partes blandas retrorraquídeas.*

Artículo primero

COLUMNA VERTEBRAL PROPIAMENTE DICHA

La columna vertebral o columna raquídea, o simplemente raquis, es un largo tallo óseo, situado en la línea media y parte posterior del tronco. Transmite a la pelvis y a los miembros inferiores el peso del tronco, de la cabeza y de los miembros superiores. Consideraremos aquí: 1.°, su *arquitectura;* 2.° su *forma* y sus *relaciones;* 3.°, sus *curvaturas;* 4.°, los *medios de exploración* y las *vías de acceso.*

1.° **Arquitectura.** — Desde este punto de vista, la columna vertebral ofrece a nuestra consideración sus elementos constitutivos, sus movimientos, su resistencia.

a) *Elementos constitutivos.* — Está formada por vértebras unidas entre sí por las articulaciones vertebrales.

α) Las *vértebras* son en número de treinta y tres o treinta cuatro (siete cervicales, doce dorsales, cinco lumbares, nueve o diez sacrococcígeas). Cada una de ellas presenta el *cuerpo*, el *agujero vertebral*, las *apófisis espinosas*, las *apófisis transversas*, las *apófisis articulares*, las *láminas*, los *pedículos*. Aunque constituídas sobre un mismo tipo, las vértebras, en cada una de las cuatro regiones cervical, dorsal lumbar y sacrococcígea, presentan caracteres particulares que las distinguen claramente de las otras. Un trastorno en su desarrollo puede determinar una *espina bífida* o una *escoliosis* (escoliosis esencial de los adolescentes).

β) Las *articulaciones vertebrales* están representadas: 1.°, por las *articulaciones de los cuerpos vertebrados entre sí* (ligamento interóseo o disco intervertebral, ligamentos vertebrales comunes anterior y posterior); 2.°, por las *articulaciones de las apófisis articulares* (artrodias provistas de una sinovial). A estas articulaciones hay que añadir los medios de unión de las *láminas vertebrales entre sí (ligamentos amarillos)*, los medios de unión de las *apófisis espinosas entre sí (ligamentos interespinoso* y *supraespinoso)*, *finalmente* los medios de unión de las *apófisis transversas entre sí (ligamentos intertransversos)*.

b) *Movimientos.* — En número de cinco: flexión, extensión, inclinación lateral, circunducción y rotación; la región cervical los posee todos, la región dorsal no posee ni la flexión ni la extensión, la región lumbar no tiene rotación. Muy extensos en los niños, los movimientos disminuyen progresivamente en el adulto y en el viejo. Desaparecen igualmente en los casos de lesión de las vértebras o de sus músculos motores (mal de Pott, lumbago). Estos músculos se dividen, como sabemos, en *flexores*, *extensores*, *flexores laterales*, *rotatorios*.

c) *Curvaturas.* — Se distinguen *curvaturas laterales*, siempre poco *pronunciadas*, y *curvaturas ánteroposteriores* (cervical, dorsal, lumbar, sacrococcígea), siempre claramente marcadas y constantes. Las modificaciones que pueden sufrir en estado patológico constituyen las *desviaciones de la columna vertebral (desviaciones esenciales* y *desviaciones secundarias)*, entre las cuales citaremos la *cifosis*, la *lordosis* y la *escoliosis*.

d) *Resistencia.* — Muy grande (rareza relativa de las *fracturas indirectas* de la columna vertebral). La *columna anterior* (cuerpos vertebrales y apófisis articulares) es sobre todo la que representa la porción resistente del raquis (sus lesiones se acompañan de hundimiento del raquis y de gibosidad). La *columna posterior* (arcos y apófisis espinosas) está destinada ante todo a proteger la medula.

2.° **Forma exterior y relaciones.** — El raquis forma, en su conjunto, una columna hueca, que presenta a nuestra consideración una cara anterior, una cara posterior y dos caras laterales. En cuanto a su cavidad *(conducto raquídeo)*, será estudiada más adelante.

a) *Cara anterior.* — Presenta una serie de eminencias *(discos intervertebrales)* y estrangulaciones *(cuerpos vertebrales)* regularmente superpuestas. Corresponde a la cara profunda de las vísceras cervicales, torácicas y abdóminopélvicas, de las que está separada por el *espacio prevertebral*, en donde se desarrollan los *abscesos fríos*.

b) *Cara posterior.* — Está representada: 1.°, por la serie de apófisis espinosas (cresta espinosa); 2.°, a la derecha e izquierda de éstas, por las láminas vertebrales imbricadas de arriba abajo y reunidas entre sí por los ligamentos amarillos y que forman los *canales vertebrales*. Está cubierta únicamente por los músculos espinales y la piel. Es, por consiguiente, superficial (asiento de *fracturas directas* de la columna vertebral).

c) *Caras laterales.* — Están formadas por el vértice de las apófisis transversas, las caras laterales de los cuerpos vertebrales, la serie de los pedículos y la serie de agujeros de conjugación. Se relacionan con los músculos que se insertan en ellas, con las costillas (región dorsal), con las prolongaciones celulosas destinadas a alojar los nervios a su salida del agujero de conjugación y que siguen, en su trayecto, los abscesos por congestión del *mal de Pott*.

3.° **Vasos.** — Las *arterias* (ramos dorsoespinales) provienen de la vertebral, de la cervical profunda, de la cervical descendente, de las intercostales, de las lumbares y de las sacras laterales. Las *venas forman dos plexos* (intra y extrarraquídeos), anastomosados entre sí; terminan, según el punto en donde se las considere, en las venas vertebrales, en las venas intercostales, en las venas lumbares o en las venas sacras laterales.

4.° **Exploración y vías de acceso.** — La exploración de la cara posterior del raquis (para la exploración de la cara anterior, véase *Faringe*, *Región sacrococcígea)* es bastante difícil si no se recurre a los rayos X. La palpación permite reconocer las apófisis espinosas del axis (cinco centímetros y medio a seis centímetros por debajo de la protuberancia occipital externa), de la séptima cervical o prominente (15 ó 16 centímetros por debajo de la protuberancia), de la tercera lumbar, igualmente prominente, de la segunda sacra (un poco por encima del

surco interglúteo). Podemos, además, trazar ciertas líneas, señalar las apófisis espinosas: 1.°, de la tercera dorsal (línea que reúne el extremo interno de la espina de los dos omóplatos); 2.°, de la séptima dorsal (línea que reúne el ángulo inferior de los dos omóplatos); 3.°, la tercera lumbar (línea horizontal que pasa por l ombligo); 4.°, de cuarta lumbar (línea que reúne los puntos culminantes de las dos crestas ilíacas); 5.°, de la primera sacra (línea que reúne las dos espinas ilíacas pósterosuperiores). Las *vías de acceso* son: 1.°, la *vía posterior* (que conduce a la cara posterior del raquis); 2.°, la *vía lateral* (que conduce a la cara lateral y, si conviene, a la cara anterior).

ARTÍCULO II

CONDUCTO VERTEBRAL CON SU CONTENIDO

La columna vertebral está ahuecada en su centro por un largo conducto, el *conducto vertebral* o *conducto raquídeo*, que se extiende de uno a otro de sus extremos. Contiene la *medula* con sus cubiertas o *meninges*.

§ 1. Conducto vertebral

1.° **Límites.** — Por arriba, el agujero occipital (que lo separa de la cavidad craneal); por abajo, la punta del sacro.

2.° **Forma y dimensiones.** — La forma es variable según el punto en donde se le considere: es prismático triangular en la región cervical, cilindroide en la región dorsal, de nuevo prismático y triangular en las dos regiones lumbar y sacra. Sus dimensiones, mucho mayores de un modo general que las de la medula que encierra, son sobre todo pronunciadas en las regiones en donde el raquis es muy movible (cuello, lomos), disposición que asegura la integridad de la medula durante los movimientos que ejecuta la columna vertebral. La forma y las dimensiones del conducto vertebral están más o menos modificadas en los casos de desviación del raquis, especialmente en los casos de mal de Pott y de fractura, en los que las modificaciones pueden ser tales que la medula se encuentra comprimida y a veces aplastada.

3.° **Paredes.** — En número de cuatro: 1.°, una *pared anterior* formada por la cara posterior de los cuerpos y de los discos vertebrales, cubiertos por el ligamento vertebral común posterior; 2.° y 3.°, dos *paredes laterales* constituídas por la serie de los pedículos y de los agujeros de conjugación; 4.°, una *pared posterior*, en parte ósea, en parte ligamentosa, representada por las láminas vertebrales y, en su intervalo, por los ligamentos amarillos; es la pared débil y fácilmente asequible del conducto raquídeo.

4.° **Vías de acceso.** — Vía posterior (resección de las láminas vertebrales o *laminectomía*).

§ 2. Meninges raquídeas

Las meninges raquídeas son la continuación de las meninges craneales. Como ellas, presentan a nuestra consideración una *meninge dura* y una *meninge blanda*, separadas la una de la otra por la *cavidad aracnoidea*. Pero, además, presentan un espacio propio del conducto raquídeo, el *espacio supradural* o *epidural*, que resulta del hecho de que la duramadre raquídea no se adhiere, al contrario de la duramadre craneal, a su conducto óseo.

1.° **Espacio epidural.** — Se halla comprendido entre la meninge dura y las paredes del conducto vertebral; termina por arriba a nivel del agujero occipital. Presenta su mayor anchura por detrás y a nivel de la región sacrococcígea. Su contenido está representado por grasa semifluída y por el plexo venoso intrarraquídeo (la rotura de este plexo puede determinar un *hematorraquis*).

2.° **Meninge dura (duramadre).** — Cilindro hueco, mucho más grande que la medula contenida en su interior. Su *superficie externa* corresponde a la grasa del espacio epidural. Está unida: 1.°, por delante, por algunas prolongaciones fibrosas, al ligamento vertebral común posterior; 2.°, por los lados, por las vainas fibrosas de los nervios, a los agujeros de conjugación. Su *superficie interna*, lisa, está cubierta por la hoja parietal de la aracnoides. Da inserción lateralmente a los ligamentos dentados. Su *extremidad superior* se fija en el contorno del agujero occipital, en donde se continúa con la duramadre craneal. Su *extremidad inferior* se estrecha a la manera de embudo. Los *vasos* y *nervios* no tienen ninguna importancia.

3.° **Aracnoides y cavidad aracnoidea.** — La aracnoides raquídea está formada por dos hojillas pegadas (parietal y visceral, ésta

separada de la medula por el espacio subaracnoideo). La cavidad virtual que circunscriben está atravesada por prolongaciones conjuntivas, por las raíces nerviosas, por los dientes del ligamento dentado.

4.° **Meninge blanda.** — Continuación de la meninge blanda craneal, está formada, como esta última: 1°, por la *hojilla visceral de la aracnoides*, que rodea la medula, pero sin aplicarse a la misma; 2.°, por la *piamadre raquídea*, que reviste exactamente a la medula, con la cual se adhiere, y que envía a la aracnoides y la duramadre algunas prolongaciones *(ligamentos dentados, septum posterior)*; 3.°, por el *espacio subaracnoideo*, comprendido entre la piamadre y la hojilla visceral de la aracnoides, espacio tabicado que se continúa con el cráneo, y lleno también por el *líquido céfalorraquídeo:* este espacio excede inferiormente los límites de la medula y forma en la región lumbosacra un ensanchamiento *(lago espinoterminal)*, accesible al médico y al cirujano por la *punción lumbar*.

§ 3. Medula espinal

Es la porción del neuroeje que ocupa el conducto raquídeo. Libre por abajo, se continúa directamente por arriba en el bulbo.

A. *Medula propiamente dicha*

1.° **Generalidades.** — Desde el punto de vista de su *forma*, la medula es un tallo cilíndrico, algo aplanado de delante atrás. Presenta dos engrosamientos, ambos fusiformes: el *engrosamiento superior* o *cervical* (que corresponde al miembro superior) y un *engrosamiento inferior* o *lumbar* (correspondiente al miembro inferior). Termina por abajo por una especie de cono, el *cono terminal*. Como *límites:* se extiende desde el cuello del bulbo hasta el cuerpo de la segunda vértebra lumbar. Recuérdese que el cono terminal se prolonga por abajo por el *filum terminal*, que desciende hasta la base del cóccix. Como *dimensiones:* 44 centímetros de longitud por 38 milímetros de circunferencia a nivel de los engrosamientos (27 milímetros entre los dos engrosamientos). En lo que concierne a la *dirección*, la medula sigue las inflexiones de la columna vertebral. Así, pues, dos curvaturas: una *curvatura cervical*, de concavidad posterior, y una *curvatura dorsal*, de concavidad anterior. Desde el punto de vista de sus *relaciones*, la medula ocupa el centro del conducto, pero falta mucho

para que lo llene enteramente: entre ella y sus paredes se encuentran las meninges, paquetes venosos, grasa. La medula debe su *fijeza* en el conducto raquídeo a distintas condiciones anatómicas, a saber: 1.°, a su continuidad con el bulbo; 2.°, a la presencia de un *ligamento coccígeo* (que rodea el filum y fija el cono terminal en la base del cóccix); 3.°, a numerosas prolongaciones, filiformes o acintadas, que, desde la piamadre, se extienden a la superficie interna de la duramadre (recuérdese que las más importantes son los *ligamentos dentados*, que van de las partes laterales de la medula a los pedículos de las vértebras).

2.° **Conformación exterior.** — Cuatro caras (anterior, posterior y laterales). La *cara anterior* presenta el *surco medio anterior* y, a cada lado, el *cordón anterior* y la emergencia de las *raíces anteriores*. La *cara posterior* presenta también el *surco medio posterior*, y, a cada lado, el *cordón posterior* y el *surco colateral posterior*, de donde emergen las *raíces posteriores*. Las *caras laterales*, comprendidas entre las raíces anteriores y las raíces posteriores, están representadas por los *cordones laterales*.

3.° **Conformación interior.** — La medula se compone, pues, de dos mitades simétricas (separadas por los dos surcos medios), y cada mitad comprende tres cordones (anterior, posterior y lateral). Si practicamos en la medula cortes transversales, comprobaremos la presencia de dos substancias: substancia gris y substancia blanca.

a) *Substancia gris.* — La substancia gris es central. Tiene en cada lado la forma de una media luna de concavidad externa y cuernos anterior y posterior. El *cuerno anterior*, relativamente voluminoso, termina siempre a cierta distancia de la superficie de la medula. Se le divide en *cabeza* (parte anterior) y *base* (parte posterior). El *cuerno posterior*, más delgado, es afilado, se prolonga hasta el surco colateral posterior. Se divide en tres partes, que son, de delante atrás, la *base*, el *cuello* y la *cabeza*. Debemos añadir que, en la parte superior de la medula, la base del cuerno anterior deja escapar hacia fuera un *cuerno lateral*. Las dos medias lunas de substancia gris, derecha e izquierda, están unidas entre sí por una banda transversal llamada *comisura gris*. Nótese, en la parte media, el *conducto del epéndimo*.

b) *Substancia blanca.* — La substancia blanca forma los tres cordones ya mencionados, anterior, posterior y lateral. Si el cordón pos-

terior está perfectamente deslindado, no pasa lo mismo con los otros dos: se fusionan en un solo cordón, *cordón ánterolateral.*

4.° **Constitución anatómica.** — Conocemos hoy con bastante exactitud la estructura de la medula, gracias a la anatomía patológica *(degeración)*, a la embriología *(mielinización)* y a la histología *(método del cromato de plata)*. Examinaremos sucesivamente las dos substancias.

A. Substancia gris. — La substancia gris, aquí como en otras partes, se compone en primer lugar de células nerviosas, células que en su mayoría se disponen por grupos en puntos determinados, formando así otros tantos *sistemas regulares* que (según los cortes examinados) toman el nombre de *núcleos* o de *columnas*.

En el *cuerno anterior* forman tres núcleos, *ánterointerno, ánteroexterno, pósteroexterno:* son los núcleos de origen de las raíces anteriores.

En el *cuerno posterior* se ven dos grupos importantes: un grupo posterior, el *grupo de la substancia gelatinosa de Rolando*, y un grupo anterior o *columna de Clarke*, este último situado en el lado ánterointerno de la base del cuerno.

En la *comisura gris* se encuentra el *grupo periependimario*, que da la vuelta completa al epéndimo.

En la substancia gris de la medula, como en la del cerebro, las células se agrupan en centros (motores, sensitivos, vasomotores), muchos de los cuales son hoy conocidos. Estos centros tienen la misma distribución que las raíces nerviosas nacidas de la medula a su nivel: los *centros motores* están escalonados en los cuernos anteriores, los centros sensitivos y vasomotores en los cuernos posteriores. Además de estos centros, existen también *centros* llamados *reflejos;* en los casos de lesión medular es de regla que los reflejos que tienen su centro en la zona lesionada estén abolidos, mientras que los que lo tienen por debajo de la lesión se exageran.

B. Substancia blanca. — La substancia blanca, dispuesta alrededor de la substancia gris, está formada por fibras con mielina. Se reparten metódicamente en cierto número de *fascículos* o *sistemas* que conviene examinar separadamente en el cordón ánterolateral y en el cordón posterior.

a) *Sistematización del cordón ánterolateral.* — Este cordón se descompone en cinco fascículos, a saber:

α) El *fascículo piramidal directo:* fascículo motor voluntario para los miembros, situado a cada lado del surco medio anterior. Está formado por fibras largas que descienden de la corteza al cordón anterior (sin cambiar de lado); luego pasan al lado opuesto (entrecruzándose con sus similares), para terminar en los cuernos anteriores alrededor de los núcleos de las raíces anteriores.

β) El *fascículo piramidal cruzado:* otro fascículo motor voluntario para los miembros, mucho más voluminoso que el precedente, situado en la parte posterior del cordón lateral junto al cuerno posterior. Sus fibras (ya entrecruzadas en el bulbo) terminan en los núcleos del cuerno anterior del lado correspondiente *(tabes dorsal espasmódica, enfermedad de Little)*.

γ) El *fascículo cerebeloso directo:* ocupa la parte posterior y superficial del cordón lateral; está constituído por fibras, que de la columna de Clarke, suben directamente al bulbo y al cerebelo.

δ) El *fascículo ascendente ánterolateral:* otro fascículo sensitivo que ocupa, delante del fascículo cerebeloso directo, la parte más superficial de la mitad anterior del cordón lateral. Está formado por fibras entrecruzadas en la medula, que suben en seguida directamente hasta el bulbo y el vermis.

ε) El *fascículo restante del cordón ánterolateral:* este fascículo es lo que resta del cordón ánterolateral, deducidos los cuatro fascículos precedentes: contiene fibras de asociación longitudinal, de trayecto variable, pero ordinariamente muy corto

b) *Sistematización del cordón posterior.* — El cordón posterior se subdivide en dos fascículos: uno interno o *fascículo de Goll;* otro externo o *fascículo de Burdach*. Uno y otro contienen dos clases de fibras: *fibras exógenas* y *fibras endógenas*.

α) Las *fibras exógenas* no son sino las fibras de las raíces posteriores. Penetran en el surco colateral posterior y se dividen, en cuanto a su destino ulterior, en tres grupos: 1.°, *fibras cortas*, para la cabeza del cuerno posterior; 2.°, *fibras medianas*, para la columna de Clarke; 3.°, *fibras* largas que se disponen en el fascículo de Goll (siguiendo la ley de Kahler) y terminan en los núcleos de Goll y de Burdach (véase *Bulbo*). Hay que notar que la lesión de estas fibras exógenas constituye la *tabes* o *ataxia locomotriz*.

β) Las *fibras endógenas* son, como las fibras del fascículo restante del cordón ánterolateral, fibras de asociación longitudinal de corto trayecto. Constituyen dos grupos: 1.° *fibras ascendentes*, que forman en la parte anterior del cordón el *campo de Westphal* o *fas-*

culo ventral del cordón posterior; 2.°, las *fibras descendentes*, que forman en la parte pósterointerna del cordón posterior un fascículo que existe en toda la altura de la medula y que toma sucesivamente los nombres de *fascículo triangular medio* en la medula sacra, de *centro oval* (Flechsig) en la medula lumbar, de *cintilla periférica* en la medula dorsal inferior, de *fascículo en vírgula* (Schultze) en la medula dorsal superior y en la medula cervical.

5.° **Vasos.** — Las *arterias* de la medula provienen de las espinales anteriores, de las espinales posteriores y de las espinales laterales. Al anastomosarse entre sí forman alrededor de la medula la *red perimedular*, de donde parten: 1.°, las *arterias medias anteriores;* 2.°, las *arterias posteriores;* 3.°, las *arterias radiculares anteriores;* 4.°, las *arterias radiculares posteriores*. Las *venas* se reúnen en la superficie exterior de la medula, en seis conductos colectores (tres anteriores, tres posteriores), unidos entre sí por numerosas anastomosis. Las venas que de ellos parten se dirigen hacia los agujeros de conjugación y de allí pasan a los plexos venosos extrarraquídeos. Los *vasos linfáticos* verdaderos no existen. La linfa circula, aquí como en el encéfalo, por los intersticios de los elementos histológicos y por las vainas perivasculares.

6.° **Vista de conjunto de la medula espinal.** — Las neuronas medulares motoras y sensitivas se articulan con las neuronas cefálicas y contribuyen a formar con estas últimas la *vía motriz* y la *vía sensitiva*.

A. Vía motriz. — La vía motriz o centrífuga comprende dos clases de neuronas:

α) Neuronas centrales o *encefálicas* (zona de Rolando), cuyas prolongaciones cilindroaxiles se entrecruzan la mayoría en el bulbo *(fascículo piramidal cruzado, vía motriz lateral)*, y una pequeña parte solamente en toda la altura de la medula (fascículo piramidal *directo, vía motriz media)*.

β) Neuronas medulares o *periféricas* (cuernos anteriores de la medula), cuyas prolongaciones protoplasmáticas se articulan con las de las neuronas precedentes y cuyas prolongaciones cilindroaxiles contribuyen a formar los nervios raquídeos.

B. Vía sensitiva. — Comprende también:

α) Neuronas periféricas (ganglios espinales), cuyas prolongaciones protoplasmáticas contribuyen a formar los nervios raquídeos y cuyas

prolongaciones cilindroaxiles constituyen las raíces posteriores; van en parte a las células del cuerno posterior del mismo lado *(fibras cortas)* y en parte a los núcleos de Goll y de Burdach del mismo lado *(fibras largas)*.

β) Neuronas centrales (columna de Clarke, núcleos de Goll y de Burdach), de las cuales la mayoría de las prolongaciones cilindroaxiles terminan en el cerebro (algunas únicamente van al cerebelo), después de haberse entrecruzado, unas en todas la altura de la medula *(fascículo de Gowers, vía sensitivolateral)* y las otras en el bulbo *(cinta de Reil, vía sensitiva media)*.

C. Resumen. — En conjunto, la vía motriz lateral es directa en su trayecto medular, mientras que la vía sensitiva lateral es cruzada; de ello resulta que una lesión de una mitad de la medula que interese a la vez a la vía motora lateral y a la vía sensitiva lateral contenidas en esta mitad del eje medular, podrá motivar una parálisis motriz directa y una anestesia cruzada *(síndrome de Brown-Séquard)*.

B. *Raíces de los nervios raquídeos*

Las raíces de los nervios, en número de dos para cada nervio (una anterior y otra posterior), constituyen lo que se designa con el nombre de *pares raquídeos*. Existen, a cada lado, treinta y un pares raquídeos, de los cuales ocho son cervicales, doce dorsales, cinco lumbares, cinco sacros y uno coccígeo. Las raíces son muy vulnerables (lesiones traumáticas, inflamatorias).

1.° **Origen.** — Las raíces posteriores nacen por seis u ocho filetes cada una en el surco colateral posterior; las raíces anteriores, por cuatro filetes cada una en los lados del cordón ánterolateral. Este es el *origen aparente*. El *origen real*, como sabemos, se efectúa: 1.°, para las raíces anteriores, en el cuerno anterior o motriz; 2.°, para las raíces posteriores, en el cuerno posterior o sensitivo, así como en los núcleos de Goll y de Burdach (véase *Bulbo*).

2.° **Trayecto.** — Las raíces (anterior y posterior) de cada par atraviesan el conducto raquídeo y el agujero de conjugación correspondiente. Más allá del agujero se unen para constituir un tronco mixto, el *nervio raquídeo*. Este nervio, apenas formado, se divide en dos ramas: una posterior o dorsal, otra anterior o ventral. Las ramas dorsales están destinadas a las partes blandas retrorraquídeas. Las ramas ventrales (aparte de las ramas intercostales) se reúnen entre sí formando

plexos (plexo cervical, plexo braquial, plexo lumbar, plexo sacrococcígeo). Nótese que, más allá del agujero de conjugación, la fusión de las dos raíces motriz y sensitiva es íntima. Es imposible al cirujano (como al anatómico, por otra parte) el separarlas: si quiere obrar sobre las fibras sensitivas o motrices, habrá que buscarlas en las mismas raíces (sección de las raíces sensitivas en las neuralgias rebeldes).

3.° **Dirección.** — El primer par es ligeramente ascendente; el segundo y el tercero son casi horizontales; los otros son descendentes, y tanto más cuanto más nos acercamos al último. Los nervios lumbares y sacros son casi verticales *(cola de caballo)*. Resulta de esta oblicuidad que todos los nervios (excepto los tres primeros) tienen su agujero de salida del conducto raquídeo (agujero de conjugación) debajo de su punto de emergencia de la medula.

4.° **Forma y relaciones, ganglios espinales.** — Las raíces tienen la forma de un triángulo, cuya base se implanta en las partes laterales de la medula y cuyo vértice penetra en el agujero de conjugación. La raíz sensitiva es más gruesa que la raíz motriz; presenta, además, un pequeño ganglio *(ganglio espinal)*, que se encuentra alojado en el agujero de conjugación correspondiente (excepto para las raíces sacras, cuyos ganglios están en pleno conducto sacro).

Las raíces (separadas una de la otra por el ligamento dentado) pasan por el espacio subaracnoideo antes de penetrar en los agujeros de conjugación; de aquí la necesidad de abrir este espacio si queremos intervenir sobre una de las dos raíces (de donde la especial gravedad que presenta esta intervención). En esta parte de su trayecto tienen relaciones absolutamente íntimas con las meninges (de aquí los signos de irritación radiculares que se observan en el curso de las meningitis).

En el mismo agujero de conjugación se relacionan con los vasos que pasan por este orificio. Pueden ser comprimidas en este punto en ciertos casos de fractura, de mal de Pott, de cáncer.

C. *Topografía vértebromedular*

Comprende la topografía vértebromedular propiamente dicha y la topografía vértebrorradicular.

1.° **Topografía vértebromedular propiamente dicha.** — Es el estudio de las relaciones de los segmentos topográficos de la medula con las vértebras. El *cono medular* corresponde a la 2.ª lumbar; la *medula sacra*, a la 1.ª *lumbar;* la *medula lumbar*, a las 10.ª, 11.ª, 12.ª dorsales; la *medula dorsal*, a las 2.ª, 3.ª, 4.ª, 5.ª, 6.ª, 7.ª, 8.ª, 9.ª dorsales; la *medula braquial*, a las 4.ª, 5.ª, 6.ª, 7.ª cervicales y a la 1.ª dorsal; la *medula cervical*, a las primeras cervicales.

2.° **Topografía vértebrorradicular.** — Es el estudio de las relaciones que ofrecen los pares raquídeos a su emergencia de la medula con las vértebras correspondientes. Para obtener el número del par raquídeo que nace a nivel de una apófisis espinosa reconocida por la palpación, es necesario (Chipault) añadir uno al número de la apófisis en la región cervical, tres en las de la región dorsal superior; la parte inferior de la 11.ª dorsal y el espacio interespinoso subyacente corresponde a los tres últimos pares lumbares; la 12.ª apófisis dorsal y el espacio interespinoso subyacente, a los pares sacros.

ARTÍCULO III

PARTES BLANDAS RETRORRAQUIDEAS

Forman cuatro regiones superpuestas, que corresponden: 1.°, la primera al cuello, *región de la nuca;* 2.°, la segunda al tórax, *región dorsal;* 3.°, la tercera al abdomen, *región lumbar;* 4.°, la cuarta a la pelvis, *región sacrococcígea*. Describiremos esta última con la pelvis por razón de sus relaciones con la excavación pelviana

§ 1. Región de la nuca

Impar y media, comprende todas las partes blandas que se disponen por detrás de la columna cervical.

1.° **Límites.** — Tiene por límites: 1.°, por arriba, la protuberancia occipital externa, y por fuera de ésta, la línea curva occipital superior; 2.°, por debajo, una línea horizontal que, partiendo de la apófisis espinosa de la 7.ª cervical, llega al acromion y de aquí al tercio externo de la clavícula; 3.°, en los lados, el borde anterior del trapecio.

2.° **Forma exterior y exploración.** — La región de la nuca, vista de frente, tiene la forma de un cuadrilátero, estrechado en su parte media y deprimido en su parte superior *(fosita de la nuca;* desaparece en los casos de mal de Pott suboccipital). La palpación permite reco-

nocer la línea curva occipital superior, el inión, las apófisis espinosas de las vértebras cervicales.

3.° **Planos superficiales.** — En número de dos: la piel y el tejido celular subcutáneo.

a) *Piel.* — Por arriba presenta todos los caracteres del cuero cabelludo; por debajo es más delgada y movible. Abundante en glándulas sebáceas (frecuencia de los furúnculos y de los ántrax).

b) *Tejido celular subcutáneo.* — Muy denso, muy apretado, areolar en la parte superior de la región (como a nivel del cuero cabelludo) se dispone en la parte inferior en una verdadera fascia superficial La grasa se acumula en ella con especial predilección (lipomas).

4.° **Aponeurosis superficial.** — Cubre el trapecio en toda su extensión: es la *aponeurosis del trapecio.* Se continúa, a los lados de la región, con la aponeurosis cervical superficial, en la línea media se fija a la apófisis espinosas. Debajo de ella y en la línea media se dispone el *ligamento cervical posterior,* que va del occipital (protuberancia occipital y cresta occipital) a las apófisis espinosas de las vértebras cervicales.

5.° **Planos profundos o musculares.** — Músculos muy numerosos, que se disponen en cuatro planos distintos.

α) El *primer plano* está ocupado por el trapecio: carnoso en su parte externa, aponeurótico en su parte interna. Sus fibras, que parten del occipital y de las apófisis espinosas cervicales, se dirigen todas hacia el hombro. Delgada hojilla celulosa en su cara profunda.

β) El *segundo plano* comprende cuatro músculos: El *esplenio,* músculo ancho y delgado que ocupa toda la altura de la región. Partiendo de las apófisis espinosas, se dirige hacia arriba y se divide en dos porciones: una para la apófisis mastoides *(esplenio de la cabeza),* otra para las apófisis transversas del atlas y del axis *(esplenio del cuello).* Nótese que los dos esplenios están separados por arriba por un pequeño triángulo medio de base superior, dentro del que aparecen los complexos mayores. El *angular del omóplato,* situado por fuera del esplenio, va del ángulo del omóplato a la apófisis transversa del atlas y a las apófisis transversas (tubérculos posteriores) de las tres o cuatro vértebras siguientes. El *romboides* sólo pertenece a la región de la nuca por su parte más superior *(romboides menor).* El *serrato menor y posterior* se encuentra situado debajo del romboides, al que rebasa

por arriba de 1 a 2 centímetros. Carnoso por fuera, aponeurótico por dentro, va desde las costillas superiores a la parte inferior del ligamento cervical.

γ) El *tercer plano* comprende tres músculos longitudinales, que son, de dentro a fuera: 1.°, el *complexo mayor;* 2.°, el *complexo menor;* 3.°, el *transverso del cuello.* Estos tres músculos, que parten de las apófisis transversas de las vértebras cervicales y dorsales, terminan: los dos primeros en el occipital (entre las dos líneas curvas) y en la apófisis mastoides; el último, en las apófisis transversas de las cinco últimas cervicales.

δ) El *cuarto plano* presenta: 1.°, los *rectos* y los *oblicuos,* que ocupan la parte más superior de la región; nótese que circunscriben entre ellos un triángulo lleno de grasa, en el área del cual se encuentran el ramo posterior del primer nervio cervical y la arteria vertebral; 2.°, el *transverso espinoso,* situado en el fondo de los canales vertebrales; 3.°, los *interespinosos del cuello,* pequeños músculos dispuestos por pares entre las apófisis espinosas; 4.°, los *intertransversos posteriores,* situados entre las apófisis transversas.

Todos los músculos mencionados están cubiertos por simples telas celulosas que apenas merecen el nombre de aponeurosis. Fisiológicamente son extensores y rotarios de la cabeza y de la columna cervical (roturas de los músculos de la nuca; su contractura constituye el *torticolis posterior).*

6.° **Plano esquelético.** — Está constituído por la escama del occipital y por el plano dorsal de la columna cervical.

a) *Escama occipital.* — Presenta la protuberancia occipital externa, las dos líneas curvas occipitales, la parte posterior del agujero occipital y los cóndilos occipitales, articulados, como sabemos, con las cavidades glenoideas del atlas.

b) *Columna cervical.* — Presenta, sucesivamente, el atlas, el axis y las cinco últimas cervicales. El *atlas,* semianillo óseo (arco posterior), está separado del occipital por un espacio relativamente ancho, que llena la membrana occípitoatloidea posterior. Nótese que por aquí un instrumento punzante puede alcanzar al bulbo y determinar la muerte inmediata. El *axis* se caracteriza por su apófisis odontoides, la cual se articula a la vez con el arco anterior del atlas y el reborde anterior del agujero occipital (mal de Pott suboccipital, que puede ocasionar al desplazamiento hacia delante del atlas y de la cabeza, y, por consiguiente, la muerte súbita). Las *cinco últimas cervicales* están unidas

entre sí, en su parte posterior, por numerosos ligamentos, de los cuales los más importantes son los *ligamentos amarillos* (que van de una lámina a otra).

El plano dorsal de la columna cervical cubre la mitad inferior del bulbo, la medula cervical y la mayor parte de la medula braquial (lesión posible del eje medular en el caso de fractura o luxación de la columna cervical; síntomas variables según la altura de la lesión).

7.° **Vasos y nervios.** — Las *arterias* provienen de orígenes múltiples: 1.°, de la *occipital*, rama de la carótida externa: entra en la región a nivel del borde posterior de la mastoides (muy profunda a este nivel), se dirige hacia atrás y adentro entre el complexo mayor y el esplenio, se separa de este músculo a nivel de su borde interno y, perforando la aponeurosis, se hace entonces superficial; 2.°, de la *cervical profunda*, rama de la subclavia; camina de abajo arriba entre el complexo mayor y el transverso espinoso; 3.°, de la *escapular posterior*, otra rama de la subclavia; esta última penetra en la parte inferior de la región, insinuándose entre las 6.ª y 7.ª raíces cervicales del plexo braquial, lo que la conduce a la cara profunda del angular. En contacto con este músculo, alcanza entonces el borde espinal del omóplato, convirtiéndose en su satélite. Proporciona numerosos ramos a los músculos de la región. Las *venas* terminan en las venas occipitales, en la vena vertebral, en la yugular posterior. Esta última desciende por los canales vertebrales entre el complexo mayor y el transverso espinoso, llega a la parte inferior de la región y, entonces, pasando entre la 1.ª costilla y la apófisis transversa de la 7.ª cervical, va abrirse en el tronco venoso braquiocefálico. Los *linfáticos* terminan, en parte (los superficiales) en los ganglios de la axila y en parte (los profundos) en los ganglios cervicales. Nótense, inmediatamente por debajo de la línea curva occipital superior, uno o dos *ganglios* llamados *suboccipitales;* se afectan a menudo a consecuencia de las lesiones del cuero cabelludo, en el período secundario de la sífilis (es aquí donde debe *tomarse el pulso a la sífilis*, Ricord). Los nervios están representados por los ramos posteriores de los ocho nervios cervicales. Se distribuyen a la vez por los músculos *(ramos motores)* y por los tegumentos *(ramos sensitivos)*.

Nótese: 1.°, que el primero, exclusivamente motor, se distribuye por los músculos rectos y oblicuos; 2.°, que el segundo, muy voluminoso *(gran nervio suboccipital* de Arnold), después de haber perforado sucesivamente el complexo mayor *(punto occipital* en las neuralgias occipitales), el esplenio y el trapecio, se distribuye en la región occípitofrontal (resección de los ramos occipitales en el *torticolis espasmódico)*.

§ 2. Región dorsal.

Situada debajo de la precedente, corresponde a la pared posterior del tórax; comprende todas las partes blandas que se encuentran detrás de la columna dorsal.

1.° **Límites.** — De forma cuadrilátera, tiene por límites *superficiales:* 1.°, por arriba, una línea horizontal que pasa por el vértice de la séptima cervical; 2.°, por debajo, una línea oblicua hacia abajo y afuera que sigue el borde inferior de la duodécima costilla; 3.°, por los lados, el ángulo de las costillas o bien el borde externo de los músculos espinales. *En profundidad*, se extiende hasta las vértebras y las costillas.

2.° **Forma exterior y exploración.** — La región dorsal describe una ligera curva de convexidad posterior. Presenta en la línea media un surco vertical (deformidad en los casos de fractura o desviación de la columna vertebral, en el que se reconocen fácilmente, por la palpación, las apófisis espinosas de las diversas vértebras dorsales).

3.° **Planos superficiales.** — Comprende, como la región precedente, la *piel* y el *tejido celular subcutáneo.*

a) *Piel.* — Gruesa, movible por los lados, fija, al contrario, en la línea media (asiento frecuente de *acné* y de *quistes sebáceos)*.

b) *Tejido celular subcutáneo.* — Es continuación del de la nuca; denso en la línea media, bastante laxo en las partes laterales.

4.° **Aponeurosis superficial.** — Como en la nuca, simple tela celulosa, casi insignificante.

5.° **Planos profundos o musculares.** — Los músculos de la región, muy numerosos, se disponen en cuatro planos:

α) El *primer plano* contiene la parte inferior del *trapecio* y la porción interna del *gran dorsal.* Nótese que este último músculo está cubierto hasta la décima vértebra dorsal por el músculo trapecio.

β) El *segundo plano* nos presenta, debajo de los dos músculos precedentes, el *romboides*, músculo aplanado y delgado que va del

borde espinal del omóplato a las apófisis espinosas de la séptima cervical y de las cuatro primeras dorsales.

γ) El *tercer plano* comprende los dos *serratos menores posteriores* (uno superior oblicuamente descendente, el otro inferior oblicuamente ascendente), que van de las costillas a las apófisis espinosas. Nótese que están unidos entre sí por una aponeurosis muy resistente, la *aponeurosis intermedia de los serratos.*

δ) El *cuarto plano*, finalmente, el más importante de todos, presenta: 1.°, los *músculos de los canales vertebrales* o *músculos espinosos*, aplicados a los canales vertebrales (en número de tres: el *sacrolumbar* por fuera, el *dorsal largo* por dentro, el *transverso espinoso* por debajo de los otros dos); 2.°, los *intertransversos* y los *interespinosos del dorso* (faltan ordinariamente en las vértebras medias); 3.°, los *supracostales* (en número de doce a cada lado), pequeños músculos triangulares, que nacen en el vértice de las apófisis transversas y de aquí descienden cada uno sobre su correspondiente costilla (inspiradores).

6.° **Plano esquelético.** — Comprende la columna dorsal y las costillas:

α) La *columna dorsal* presenta en su segmento posterior, las apófisis espinosas, las láminas (unidas por los ligamentos amarillos) y las apófisis transversas. Es poco movible, excepto a nivel de las 11.ª y 12.ª vértebras (asiento electivo de las fracturas indirectas de la columna vertebral). Cubre la parte inferior de la medula braquial, la medula dorsal y la lumbar (lesión posible del eje medular en los traumatismos de la columna dorsal).

β) Las *costillas* pertenecen a la región por su porción posterior (desde la cabeza al ángulo). Sólidos ligamentos, unos costovertebrales y otros costotransversos, las unen a la columna vertebral (luxaciones muy raras y también muy graves porque exigen, para que se produzcan, un traumatismo intenso que se acompaña entonces de lesiones de los órganos vecinos). Nótese que en la porción de costilla situada entre la tuberosidad y el ángulo es en donde se puede practicar la resección costal destinada, en ciertos casos de pleuresía purulenta antigua, a producir el aplastamiento del canal costovertebral *(tóracoplastia paravertebral*, empleada hoy también para el tratamiento quirúrgico de ciertos casos de tuberculosis pulmonar).

7.° **Vasos y nervios.** — Las *arterias* provienen de las ramas dorsoespinales de las intercostales. Las *venas* van a las intercostales y de aquí a las ácigos. Los *linfáticos* terminan en el grupo de los ganglios axilares. Los *nervios* provienen de los ramos posteriores de los nervios dorsales. Se dividen en ramos internos músculocutáneos y ramos externos exclusivamente musculares.

§ 3. Región lumbar

La región lumbar, situada en la parte posterior de la cavidad abdominal, comprende todas las partes blandas que se disponen por detrás de la columna lumbar.

1.° **Límites.** — Cuadrangular como la región dorsal, tiene por límites *superficiales:* 1.°, por arriba, una línea oblicuamente descendente que sigue la última costilla; 2.°, por abajo, una línea oblicuamente ascendente que va del sacro a la cresta ilíaca; 3.°, por fuera, una línea vertical que corresponde al borde externo de los músculos espinales. *En profundidad*, la región lumbar se detiene en el plano posterior de la columna lumbar, y por fuera de esta columna en la hoja media de la aponeurosis del transverso.

2.° **Forma exterior y exploración.** — La región lumbar es convexa de fuera a dentro y cóncava de arriba abajo. Presenta en la línea media un surco (deformidad en los casos de mal de Pott, de fractura o de desviación del raquis), en el que se reconocen fácilmente, a la palpación, las apófisis espinosas de las vértebras lumbares.

3.° **Planos superficiales.** — Estudiaremos también aquí, con este título, la piel y el tejido celular subcutáneo.

a) *Piel.* — Tiene los mismos caracteres que en la región dorsal.

b) *Tejido celular subcutáneo.* — Cargado de grasa en los sujetos obesos (hasta ocho centímetros de grosor); reunido a la aponeurosis subyacente por una capa laminosa muy laxa, que permite a la piel despegarse sin desgarro *(derrame traumático del Morel-Lavallée).*

4.° **Aponerosis superficial.** — Lámina celulosa más bien que fibrosa, fuertemente tensa por encima de los músculos subyacentes. Se continúa directamente con las aponeurosis superficiales de las regiones vecinas.

5.° **Planos profundos o musculares.** — Los músculos de la región se disponen en tres planos:

a) El *primer plano* está constituído por el *gran dorsal* y su aponeurosis, la *aponeurosis lumbar*, que lo continúa hasta las apófisis espinosas: es una aponeurosis de inserción muy resistente, común gran dorsal y a otros músculos más profundos (serrato menor posterior e inferior, oblicuo menor y transverso del abdomen).

β) El *segundo plano* contiene el *serrato menor posterior* e *inferior*, músculo cuadrilátero, muy delgado, que va de las apófisis espinosas a las cuatro últimas costillas.

γ) El *tercer plano* presenta: 1.°, los *músculos espinales*, alojados en los canales vertebrales *(dorsal largo, sacrolumbar* y *transverso espinoso)*, bastante claramente distintos en la parte superior de la región, pero fusionados inferiormente en una *masa común;* su contractura constituye el *lumbago;* su parálisis determina una desviación del raquis; 2.°, los *interespinosos*, pequeños músculos dispuestos a pares entre las apófisis espinosas; 3.°, los *intertransversos de los lomos* (dos para cada espacio, interno y externo), situados entre las apófisis transversas de las vértebras lumbares.

6.° **Vasos y nervios.** — Las *arterias* provienen, en su mayoría, de las ramas dorsoespinales de las arterias lumbares (además, para la parte inferior de la región, algunas ramas de la iliolumbar). Las *venas* se dirigen a las venas lumbares. Comunican ampliamente con las venas posteriores del raquis. Los *linfáticos* se dividen en dos grupos 1.°, *linfáticos superficiales*, que terminan en parte en los ganglios de la axila, en parte en los ganglios de la ingle; 2.°, *linfáticos profundos* que se dirigen hacia la cavidad abdominal y terminan en los ganglios láterolumbares. Los *nervios*, como los de la región dorsal, provienen de los ramos posteriores de los cinco pares lumbares.

7.° **Plano esquelético.** — Está formado: 1.°, por dentro, por los *canales vertebrales;* 2.°, por fuera, por la *hojilla media de la aponeurosis del transverso;* 3.°, por el *ligamento iliolumbar.*

a) *Canales vertebrales.* — Aquí, como en la región precedente, están formados: 1.°, por la cara externa de las apófisis espinosas (nótese que son horizontales); 2.°, por las láminas vertebrales, juntadas por los ligamentos amarillos; nótese que no se imbrican y que, por esto, los espacios interlaminares están directamente en relación con las partes blandas retrorraquídeas, de donde la posibilidad de que un instrumento punzante pueda penetrar por aquí en el conducto raquídeo *(punción raquídea);* 3.°, por las *apófisis articulares* y por la cara

posterior de las *apófisis transversas* o *apéndices costiformes* (relaciones importantes con los riñones y con los uréteres; véanse estos órganos). Estas distintas piezas esqueléticas constituyen el llamado *raquis posterior*, por oposición a los cuerpos vertebrales y al raquis anterior. Su anquilosis por la aplicación de un injerto óseo (operación de Albee) constituye el principio del tratamiento quirúrgico moderno del mal de Pott. Añadamos que estos segmentos esqueléticos pertenecen a una de las porciones más móviles del raquis (de donde la frecuencia relativa de las fracturas de la columna lumbar) y que esta movilidad de la región puede suplir, en cierta medida, la movilidad de la cadera anquilosada (de donde el error posible en el examen de la movilidad de la cadera, si no tenemos cuidado de asegurarnos de que la pelvis la sigue o no).

Los canales vertebrales lumbares cubren la medula sacra y los nervios de la cola de caballo; las afecciones de la columna lumbar pueden ir, pues, acompañadas, como las de los otros segmentos de la columna vertebral, de trastornos nerviosos.

b) *Ligamento iliolumbar.* — Ligamento potente, situado en la parte más inferior de la región; nace en el vértice y en el borde inferior de la apófisis transversa de la 5.ª lumbar y se dirige hacia fuera para terminar en la cresta ilíaca.

c) *Hojilla media de la aponeurosis del transverso.* — Esta aponeurosis continúa por fuera el plano de las apófisis transversas. Ocupa toda la altura de la región: fija por dentro en el vértice de las apófisis transversas, se continúa por fuera con el músculo transverso y mide de 10 a 11 centímetros de longitud. Relativamente delgada en su parte inferior, se engruesa al acercarse a las costillas; está reforzada en su parte superior por el ligamento lumbocostal de Henle. Nótese que, en el límite externo de la región lumbar, la hoja externa de la aponeurosis del transverso se fusiona íntimamente con la aponeurosis lumbar: resulta de esto que los músculos espinales están contenidos en un verdadero compartimiento ósteofibroso, de forma prismática triangular, *compartimiento de los músculos espinales.* La lámina aponeurótica que acabamos de describir constituye el último plano de la región lumbar. Más allá se encuentra el cuadrado de los lomos con su aponeurosis, la capa adiposa pararrenal y el mismo riñón (véanse *Riñón* y *Región lumboilíaca).*

Libro III

CUELLO

El cuello es la porción del tronco que une la cabeza al tórax. Es una parte relativamente estrecha, como estrangulada, rebasada por todas partes por la cabeza, sobrepuesta a ella, y por el tórax, que la continúa.

Sus límites superiores son exactamente los que hemos asignado a la cabeza (véase pág. 3). Sus límites inferiores son: por delante, el borde superior del esternón y las dos clavículas; por detrás, una línea transversal que va de una articulación acromioclavicular a la otra, pasando por la apófisis espinosa de la 7.ª cervical.

Topográficamente, el cuello se divide en dos grandes regiones: una posterior, situada por detrás de la columna vertebral, la *región de la nuca;* la otra anterior, situada por delante de la columna, la *región traqueal* de algunos autores. Descrita ya la región de la nuca al tratar del raquis, sólo nos ocuparemos aquí de la última.

Esta región traqueal se subdivide a su vez en cierto número de regiones secundarias que repartiremos en dos grupos:

1.° *Regiones anteriores.*
2.° *Regiones posteriores*

Artículo primero

REGIONES ANTERIORES

Las regiones anteriores del cuello comprenden las tres regiones siguientes: 1.°, dos regiones superficiales, la *región suprahioidea* y la *región infrahioidea;* 2.°, una región profunda, la *región prevertebral.*

§ 1. Región suprahioidea

Región impar y media, que ocupa la parte anterior y superior del cuello.

1.° **Límites.** — Está limitada *superficialmente:* primero, por abajo, por una línea horizontal que pasa por el cuerpo del hioides; 2.°, por arriba, por el borde inferior del maxilar; 3.°, por los lados, por los dos esternocleidomastoideos. *Profundamente* la fijaremos en los límites de la región sublingual (pág. 61), es decir, en la cara inferior de los milohioideos.

2.° **Forma exterior y exploración.** — La región suprahioidea tiene la forma de un ancho triángulo, relajado y parcialmente oculto detrás del maxilar inferior cuando la cabeza está inclinada hacia delante *(posición de exploración)*, tenso, al contrario, y claramente visible cuando la cabeza está en extensión *(posición de intervención)*. Se deforma más o menos en estado patológico (flemones, especialmente adenitis).

3.° **Planos superficiales.** — Designaremos con este nombre la *piel* y el *tejido celular subcutáneo:*

a) *Piel.*— Gruesa, flexible, muy movible y muy extensible. Sin pelos en el niño y en la mujer, está más o menos cubierta de ellos en el hombre adulto.

b) *Tejido celular subcutáneo.* — Constituye la fascia superficial. La grasa se acumula en él con especial predilección *(barba doble* o *triple, lipomas,* difusos o localizados). En la parte externa y superior de la región se encuentran las fibras del cutáneo del cuello, que pasan entre las dos hojas de la fascia superficial. El músculo se desliza fácilmente sobre la hoja aponeurótica subyacente, de donde la utilización de la piel suprahioidea en la *autoplastia por deslizamiento* para suplir las pérdidas de substancia de las regiones vecinas.

c) *Vasos y nervios superficiales.* — Están situados, como el cutáneo, entre las hojas de la fascia superficial. Las *arterias*, casi insignificantes, provienen de la submental. Las *venas* son igualmente de pequeño calibre: en la línea media, una o dos venillas descendentes (origen de la yugular anterior). Los *linfáticos* están representados por vasos que descienden de la cara para terminar en los ganglios, los

cuales son todos subaponeuróticos. Los *nervios* se distinguen en motores y sensitivos: los primeros (para el cutáneo) provienen del facial; los segundos (para los ligamentos) son proporcionados por la rama transversa del plexo cervical superficial.

4.° **Aponeurosis superficial.** — Dependencia de la aponeurosis cervical superficial: insertada por arriba en el borde inferior del maxilar, se fija por abajo al hueso hioides y se desdobla por los lados para envolver el esternocleidomastoideo. A nivel del ángulo del maxilar forma, entre la glándula submaxilar y la parótida, el tabique *submáxiloparotídeo* o *interglandular*. Por su cara profunda, la aponeurosis suprahioidea envía una serie de prolongaciones que forman vainas a los músculos subyacentes: una de éstas *(prolongación submaxilar)*, nacida a nivel del hioides, pasa por detrás de la glándula submaxilar (forma la pared externa de su compartimiento) para recubrir los dos músculos milohioideo e hiogloso e ir a fijarse en la línea milohioidea.

5.° **Capas subaponeuróticas.** — Debajo de la aponeurosis encontramos: 1.°, *músculos;* 2.°, la *glándula submaxilar;* 3.°, *ganglios linfáticos;* 4.°, *vasos y nervios.*

a) *Músculos.* — En número de cuatro. El *digástrico (vientre posterior* que proviene de la ranura digástrica, *vientre anterior* fijo en la fosita digástrica, *tendón intermediario* unido al hueso hioides por una especie de corbata) forma en su conjunto una larga curva, cuya concavidad está dirigida hacia arriba. La glándula submaxilar no corresponde exactamente a esta concavidad, sino que recubre sobre todo el tendón intermediario. Nótese entre los vientres anteriores de los digástricos la presencia de una pequeña región media triangular, cuya base corresponde al hioides y cuyo suelo está formado por el milohioideo *(hueco submentoniano)*. El *estilohioideo* está situado, como el vientre posterior del digástrico, en la parte posterior de la región. Se fija (después de haber sido atravesado por el digástrico) en la cara anterior del hioides, en la base del asta menor. El *milohioideo*, aplanado, relativamente delgado, se desprende de la línea oblicua del maxilar. De aquí se dirige oblicuamente hacia atrás y adentro para terminar en parte en el hioides, en parte en el rafe suprahioideo. Reunido al del lado opuesto forma una especie de cincha cuadrilátera, excavada en canal en su parte superior para recibir la lengua. El *hiogloso*, situado detrás del precedente, sólo pertenece a la región por sus fascículos pos-

teriores. Estos fascículos, que parten del asta mayor del hioides, van a la base de la lengua.

b) *Glándula submaxilar.* — Coloración gris rosada; volumen de una almendra gruesa; pesa de siete a ocho gramos aproximadamente.

Está contenida en un compartimiento ósteofibroso constituído como sigue: 1.°, por fuera *(pared externa)*, por la cara interna del maxilar inferior *(fosita submaxilar)*; 2.°, por dentro *(pared interna)*, por los dos músculos milohioideo e hiogloso, cubiertos ambos por una delgada lámina aponeurótica, ya señalada; 3.°, por abajo *(pared inferior* por la aponeurosis suprahioidea. Nótese que el compartimiento submaxilar no está enteramente cerrado: en la pared interna, entre el milohioideo y el hiogloso, existe un hiato que lo comunica con el compartimiento sublingual: por este hiato pasan la prolongación de la glándula submaxilar, el *conducto de Wharton*, el nervio hipogloso y vena lingual superficial.

Prismática triangular, la glándula submaxilar presenta tres caras y dos extremos. Las *tres caras* se distinguen en: 1.°, *cara externa* (corresponde al maxilar inferior y, en la parte más posterior, al músculo pterigoideo interno; por ella pasan la arteria y la vena submentales) 2.°, *cara interna* (descansa sucesivamente sobre el milohioideo, el hiogloso, el estilohioideo y el vientre posterior del digástrico; nótese que la arteria lingual pasa por detrás del hiogloso, separada de la glándula por este músculo); 3.°, *cara inferior* (corresponde a la piel, de la que está separada por la aponeurosis, el tejido celular subcutáneo y el cutáneo). De los dos *extremos*, anterior y posterior, este último solamente presenta algún interés: confina con la parótida, de la que está separado por la aponeurosis interglandular; está en relación inmediata con la arteria facial y el tronco venoso tirolinguofacial.

La glándula submaxilar emite dos prolongaciones: una *posterior* inconstante, que se confunde con el extremo posterior de la glándula a veces llega a ponerse en contacto con el triángulo de Farabeuf; otra, *anterior*, penetra en la cavidad sublingual (pasando por el hia señalado más arriba entre el milohioideo y el hiogloso).

El conducto excretor de la submaxilar, *conducto de Wharton*, nace en la cara interna de la glándula. Mide 4 ó 5 centímetros de longitud por 2 ó 3 milímetros de diámetro. Penetra en el mismo hiato que prolongación anterior y, con ella, pasa al compartimiento sublingual, en donde ya lo hemos descrito.

c) *Ganglios linfáticos.* — Los ganglios submaxilares se dividen en laterales y medianos. Los *ganglios laterales* (seis o siete) se disponen

alrededor de la glándula submaxilar y no pueden extirparse sin extirpar también esta glándula: unos siguen su borde súperoexterno *(ganglios preglandulares)*; otros están colocados debajo de ella *(ganglios retroglandulares)*. Reciben los linfáticos de la cara, de las encías, del suelo bucal *(adenitis sintomáticas* de las lesiones faciales). Los *ganglios medios* (de uno a tres) descansan sobre la cara inferior del milohioideo, entre los dos digástricos; son el punto de reunión de los linfáticos del labio inferior (porción media) del mentón y de la porción media de las encías.

6.° **Vasos y nervios profundos.** — Estos vasos pasan por debajo de la aponeurosis.

a) *Arterias.* — Dos arterias principales: la *facial* y la *lingual*.

α) La *arteria facial* llega a la parte pósteroinferior de la región, cruzando la cara profunda del estilohioideo y del vientre posterior del digástrico. Alcanza entonces la cara interna de la glándula (excava en ella un canal o un conducto completo), la cruza, se desprende de ella y, contorneando el borde inferior del maxilar, pasa a la región geniana. Colaterales: *palatina inferior, pterigoidea, submaxilar* (para la misma glándula) y *submental*. Nótese que esta última rama se dirige transversalmente hacia la línea media, en donde se anastomosa por una parte con los ramos mentonianos de la dentaria inferior, por otra parte con la lingual (de donde la insuficiencia de la hemostasis de la lengua después de la ligadura de las dos linguales).

β) La *arteria lingual*, situada algo por debajo de la facial, pasa primeramente por encima del asta mayor del hueso hioides. No hace, por decirlo así, sino aparecer en la región. Pasa casi inmediatamente detrás del borde posterior del músculo hiogloso, para penetrar en el espesor de la lengua. El vientre posterior del digástrico, al cruzarla, la divide en dos porciones de desigual importancia desde de punto de vista de su ligadura: 1.°, una *porción situada detrás del digástrico* (es la que hay que ligar en el vivo), en que la arteria, cubierta por el hiogloso, corresponde al ángulo abierto por detrás que forman el cuerpo mayor del hueso hioides y el vientre del digástrico *(triángulo de Béclard)*; 2.°, una *porción situada por delante del vientre posterior del digástrico* (es la que se liga ordinariamente en los ejercicios de medicina operatoria), en la que la arteria siempre cubierta por el hiogloso y la glándula submaxilar, corresponde al pequeño triángulo que limita: por arriba el nervio hipogloso, por abajo el tendón del digástrico, por delante el borde posterior del milohioideo *(triángulo de Pirogoff)*.

b) *Venas.* — A cada una de las arterias mencionadas corresponde una vena. La *vena facial* es más superficial que la arteria, a la que cruza en X. Termina en la yugular externa o en la yugular interna. La *vena lingual*, más superficial que la arteria homónima, pasa por la cara externa del hiogloso (la arteria, como sabemos, pasa por su cara interna) en compañía del nervio hipogloso mayor. Nótese, sin embargo, que la arteria lingual va acompañada de otras dos venas pequeñas *(venas linguales profundas)*. Las venas linguales van a la yugular interna, ya directamente, ya fusionándose de antemano con la facial y la tiroidea para formar el *tronco tirolinguofacial*.

c) *Nervios.* — En número de tres. El *nervio milohioideo*, rama del dental inferior, sigue el canal milohioideo. Se distribuye por el milohioideo y el vientre anterior del digástrico. El *nervio lingual*, rama del maxilar inferior, está situado algo por encima de la glándula submaxilar, a la cual envía cierto número de ramos que atraviesan el ganglio submaxilar. El *nervio hipogloso mayor* pasa oblicuamente por la cara externa del hiogloso *(triángulo del hiogloso* ya mencionado al tratar de la lingual), penetra por encima del milohioideo y entonces desaparece en la región sublingual. Recuérdese la anastomosis (por detrás de la submaxilar) entre el hipogloso mayor y el lingual.

§ 2. Región infrahioidea

Región impar y media que ocupa la región anterior e inferior del cuello. Difiere esencialmente de la región suprahioidea, en que contiene, debajo de su plano muscular, una porción de los dos grandes aparatos digestivo y respiratorio: laringe, tráquea, esófago, etc. A pesar de incorporar a dicha región estas formaciones viscerales, creemos (por razón de su importancia) que deben ser descritas aparte. Estudiaremos, pues, sucesivamente: 1.°, la *región infrahioidea propiamente dicha;* 2.°, la *laringe;* 3.°, la *tráquea cervical;* 4.°, el *cuerpo tiroides;* 5.°, el *esófago cervical.*

A. *Región infrahioidea propiamente dicha*

Describiremos con este título el conjunto de partes blandas que se disponen por delante del plano visceral de la región infrahioidea, es decir, por delante del cuerpo tiroides y del conducto laringotraqueal.

1.° **Límites.** — Tiene por límites *superficiales:* 1.°, por arriba, una línea horizontal que pasa por el cuerpo del hueso hioides; 2.°, por abajo, la horquilla esternal; 3.°, lateralmente, el borde anterior de los dos músculos esternocleidomastoideos. *Profundamente*, se extiende hasta la laringe y la tráquea.

2.° **Forma exterior y exploración.** — La región infrahioidea tiene la forma de un triángulo isósceles, convexo por arriba, excavado por abajo *(hueco supraesternal:* nótese que se exagera en los casos de *tiraje)*. A la palpación podemos reconocer en ella: 1.°, a los lados, la prominencia de los esternocleidomastoideos; 2.°, en la línea media, el conducto laringotraqueal y sus anexos; 3.°, entre el conducto laringotraqueal y el esternomastoideo, el canal carotídeo, en donde late la carótida.

3.° **Planos superficiales.** — En número de dos: la *piel* y el *tejido celular subcutáneo* (con sus vasos y sus nervios).

a) *Piel.* — Delgada, movible, muy extensible (en los casos de bocio, por ejemplo). En la parte inferior a veces se ve, en la mujer, un surco transversal *(collar de Venus)*.

b) *Tejido celular subcutáneo.* — La misma disposición que en la región suprahioidea. En la parte externa, los pálidos fascículos del cutáneo. Algunas veces, delante del cartílago tiroides, la *bolsa pretiroidea*.

c) *Vasos y nervios superficiales.* — Las *arterias*, muy pequeñas, provienen de la tiroidea inferior. Las *venas* terminan en las *yugulares anteriores*. Estas venas, en número de dos, descienden a la derecha y a la izquierda de la línea media, unidas por anastomosis transversales, hasta 1 ó 2 centímetros por encima del esternón. Allí perforan la aponeurosis y se inclinan hacia fuera para terminar en las subclavias. Nótese que, en los casos de dificultad de la circulación venosa del cuello, pueden doblar, triplicar su volumen y hacerse peligrosas en las operaciones (entrada de aire en las venas), de donde: no seccionarlas jamás sin haberlas previamente ligado o cogido con pinzas. Los *linfáticos superficiales se dirigen:* los más internos, a los ganglios supraesternales; los otros, a los ganglios infraesternocleidomastoideos o supraclaviculares. Los *nervios superficiales* provienen de la rama cervical transversa del plexo cervical superficial.

4.° **Aponeurosis superficial.** — Esta aponeurosis, *aponeurosis infrahioidea*, es una porción de la aponeurosis cervical superficial. Fija por arriba al hueso hioides (en donde se continúa con la apo-

neurosis suprahioidea), se desdobla por los lados para envainar los músculos esternocleidomastoideos. Por abajo se divide también en dos hojillas, una anterior, otra posterior, que al ir a fijarse por abajo en los dos labios de la horquilla esternal, circunscriben entre ellas un espacio triangular, el *espacio supraesternal*. Este espacio envía lateralmente, debajo de los dos esternocleidomastoideos, dos prolongaciones, los *fondos de saco de Gruber* (que contienen las yugulares anteriores), y está lleno de tejido céluloadiposo y de dos a tres ganglios linfáticos, *ganglios supraesternales* (absceso supraesternal procedente, ora de una osteítis del esternón, ora de una inflamación tuberculosa de los ganglios mencionados).

5.° **Capa muscular.** — Está representada esta capa por los *músculos infrahioideos* y por la *aponeurosis cervical media*.

a) *Músculos infrahioideos.* — En número de cuatro (a cada lado). El *esternocleidohioideo*, el más superficial, es un músculo acintado, que se desprende inferiormente de la clavícula y del esternón, y termina por arriba en el borde inferior del hueso hioides. El *omohioideo*, situado por fuera de él, se desprende de la cara profunda del esternocleidomastoideo, para ir a insertarse en el borde inferior del hioides. Nótese que este músculo, al atravesar diagonalmente la región infrahioidea, la divide en dos triángulos; uno inferointerno u *omotraqueal*, el otro súperoexterno u *omohioideo* (Velpeau). A nivel de este último se verifica la bifurcación de la carótida primitiva. El *esternocondrotiroideo*, situado debajo del esternocleidohioideo, parte de la cara posterior del mango del esternón y termina por arriba en una cuerda ligamentosa que reúne entre sí los dos tubérculos del cartílago tiroides. El *tirohioideo*, continuación superior del músculo precedente, se dirige de la cuerda tiroidea al borde inferior del cuerpo y de las astas mayores del hioides.

b) *Aponeurosis cervical media.* — Llena el espacio comprendido entre los dos omohioideos. De forma triangular: su vértice, dirigido hacia arriba, se fija en el hueso hioides; su base, dirigida hacia abajo, se inserta en el orificio superior del tórax (esternón, clavícula, primera costila, aponeurosis del subclavio). Nótese que da a los gruesos vasos venosos de la base del cuello (troncos venosos braquiocefálicos, venas subclavias, etc.) expansiones fibrosas más o menos resistentes que los mantienen siempre abiertos (de aquí el peligro de herirlos por la posible entrada del aire en las venas).

c) *Línea blanca infrahioidea.* — Siendo los dos músculos esternocleidohioideos convergentes hacia arriba y los dos músculos esternocondrotiroideos convergentes hacia abajo, los músculos del lado derecho y los del lado izquierdo están separados en la línea media por un espacio rombal *(rombo de la traqueotomía)*. A su nivel, el conducto laringotraqueal sólo está separado de la piel por una simple lámina aponeurótica *(línea blanca infrahioidea)*, que representa las dos aponeurosis superficial y media íntimamente fusionadas.

6.° **Capa retromuscular.** — Debajo de la capa muscular que acabamos de describir, encontramos sucesivamente de arriba abajo:

a) El *hueso hioides:* hueso aplanado de delante atrás (cuerpo), que emite a derecha e izquierda dos prolongaciones *(astas mayores y astas menores)*. Es esencialmente movible; no está en relación articular con ninguna otra pieza del esqueleto. Fracturas extremadamente raras; abiertas en la faringe, se infectan casi fatalmente.

b) La *membrana tirohioidea:* une la laringe al hioides (4 ó 5 centímetros de anchura y 2 ó 3 de altura); presenta dos caras: 1.°, una *cara interior*, por la cual pasan los vasos y nervios laríngeos superiores; está separada del músculo tirohioideo por una bolsa serosa (inconstante), la *bolsa de Boyer* (higromas supurados o no); en esta cara se ven a veces dos o tres ganglios linfáticos; 2.°, una *cara posterior*, que corresponde por los lados a los canales faringolaríngeos y en el medio a la epiglotis; entre ella y la epiglotis un pequeño espacio *(espacio preepiglótico)* lleno de grasa; puede ser asiento de flemones susceptibles de complicarse con síntomas de asfixia.

c) La *laringe*, el *cuerpo tiroides*, la *traquearteria:* los estudiaremos aparte (véase más adelante).

7.° **Vasos y nervios profundos.** — Las *arterias* son de muy pequeño calibre, sin importancia alguna. Las *venas* se dirigen a las yugulares anteriores y a las tiroideas. Los *linfáticos* terminan en parte en los ganglios supraesternales y en parte en los carotídeos. Los *nervios* provienen: 1.°, para el tirohioideo, del tronco del hipogloso; 2.°, para los otros tres músculos, del asa del hipogloso (véase *Región carotídea*).

B. *Laringe*
(Región laríngea)

1.° **Consideraciones generales.** — Con este título examinaremos la situación de la laringe, sus dimensiones, sus medios de fijación.

a) *Situación.* — Inmediatamente por debajo de la faringe, por encima de la tráquea, delante de la lengua y del hueso hioides. Su límite superior (borde superior del cartílago tiroides) corresponde, estando la cabeza recta, a la parte superior del cuerpo de la quinta vértebra cervical o, mejor, al disco que separa ésta de la sexta cervical. Su límite inferior (cartílago cricoides), al reborde inferior de la sexta cervical (señalada por el *tubérculo de Chassaignac)*, o, más exactamente, al borde superior de la primera dorsal.

b) *Dimensiones.* — Muy variables. Por término medio, la laringe en el hombre adulto mide 40 milímetros en sentido vertical, 43 milímetros en sentido transversal, 36 milímetros en sentido ánteroposterior (dimensiones ánteroposteriores mayores en el hombre que en la mujer). Aumenta sobre todo en la época de la pubertad *(muda de la voz)*.

c) *Medios de fijación.* — Fija por arriba en la faringe y el hueso hioides, por abajo en la tráquea, la laringe goza, sin embargo, de movimientos bastante extensos (movimientos verticales, movimientos ánteroposteriores y de lateralidad). Estos movimientos pueden desaparecer, o por el contrario, exagerarse en ciertos casos patológicos.

2.° **Arquitectura.** — La laringe se compone: 1.°, de *cartílagos* unidos por *articulaciones;* 2.°, de *ligamentos;* 3.°, de *músculos;* 4.°, de una *mucosa.*

A. Cartílagos. — En número de nueve (tres impares y medianos, seis pares y laterales), a saber: 1.°, el *cartílago cricoides*, que no es más que el primer anillo de la tráquea, modificado para sostener la laringe propiamente dicha; tiene la forma de un anillo de engaste posterior: sus fracturas son poco frecuentes; 2.°, los *cartílagos aritenoides*, en forma de pequeñas pirámides triangulares, cuya base descansa en el cricoides y presenta la *apófisis vocal* y la *apófisis muscular*, y cuyo vértice está libre y sostiene el *cartílago corniculado* o *cartílago de Santorini;* 3.°, el *cartílago tiroides*, que se parece a un libro medio abierto, cuyo dorso, saliente, es anterior y vertical; su borde superior está escotado; su borde inferior descansa sobre el cricoides; sus bordes posteriores dan inserción a la faringe y se prolongan hacia arriba y abajo en forma de dos apófisis o astas. Nótese que las cuerdas vocales se insertan en el ángulo saliente anterior (de donde la necesidad, en la *tirotomía*, de hendir el tiroides exactamente en la línea media); 4.°, la *epiglotis*, situada encima de la laringe a la manera de un opérculo; 5.°, los *cartílagos de Santorini* y los *cartílagos de Wrisberg*, pequeños núcleos cartilaginosos sin importancia.

B. Articulaciones, ligamentos y músculos de la laringe. — Examinaremos sucesivamente:

α) La *unión de los aritenoides con el cricoides*, representada por una verdadera articulación artrodial (su inflamación o su anquilosis determina la inmovilidad de la cuerda vocal correspondiente), gracias a la cual los aritenoides pueden: 1.°, acercarse a la línea media (acción del *músculo ariaritenoideo);* 2.°, girar alrededor de su eje vertical, ora hacia dentro (acción del *músculo cricoaritenoideo lateral* que ocasiona el cierre de la glotis), ora hacia fuera (acción del músculo *cricoaritenoideo posterior* que motiva la abertura de la glotis); 3.°, bascular ligeramente (acción combinada de los músculos precedentes y el *tiroaritenoideo).*

β) La *unión de los aritenoides con el tiroides y la epiglotis*, representada por ligamentos y por el *músculo tiroaritenoideo.*

γ) La *unión del cricoides con el tiroides*, realizada: 1.°, por delante, por la membrana *cricotiroidea* que llena el espacio cricotiroideo, espacio triangular, de dos centímetros de anchura y un centímetro y medio por término medio de alto (recuérdese que por aquí se practica la *laringotomía intercricotiroidea* que casi ha destronado, en el adulto sobre todo, a la *traqueotomía);* 2.°, en los lados, por la *articulación cricotiroidea* (astas menores del tiroides y partes laterales del cricoides), verdadera artrodia (su inflamación se manifiesta por la relajación de la cuerda vocal y un punto doloroso) que posee movimientos de deslizamiento debidos a la acción de los *músculos cricotiroideos* y que tienen por efecto poner tensas las cuerdas vocales.

δ) En *resumen*, gracias a las articulaciones y a los músculos mencionados, la laringe puede ejecutar *movimientos de aproximación* o *de aducción* de las cuerdas vocales, *movimientos de abducción* o *de separación, movimientos de tensión.*

C. Mucosa laríngea. — La laringe está tapizada por una mucosa, *mucosa laríngea*, de epitelio ciliado (excepto a nivel de las cuerdas vocales inferiores, en donde el epitelio es pavimentoso). Contiene en su espesor numerosas glándulas de moco y folículos cerrados *(amígdala laríngea).* Nótese que está separada del plano subyacente (excepto a nivel de la cara posterior de la epiglotis y de la porción libre de las cuerdas vocales) por una celulosa laxa, asiento de lesiones en los casos de *edema de la glotis.*

3.° **Superficie exterior de la laringe, exolaringe.** — La laringe, vista por su cara exterior, tiene la forma de una pirámide triangular que presenta a nuestro estudio: 1.°, dos *caras ánterolaterales*, que corresponden, por delante a las partes blandas infrahioideas, y por detrás al paquete vásculonervioso carotídeo; 2.°, una *cara posterior* que sobresale en la faringe (las afecciones de la laringe que asientan en esta cara se acompañan de disfagia); 3.°, una *base* que sobresale igualmente en la faringe *(orificio faríngeo de la laringe)*; 4.°, un *vértice* que se confunde con la traquearteria.

4.° **Endolaringe, divisiones topográficas de la laringe.** — La endolaringe se divide en tres compartimientos: supraglótico, glótico e infraglótico.

A. Compartimiento supraglótico. — Se extiende desde el orificio superior hasta las cuerdas vocales inferiores exclusive; comprende:

α) El *orificio superior de la laringe*. Este orificio está constituído: 1.°, por delante, por la *epiglotis*, fibrocartílago que aparece al examen laringoscópico con la forma de un rodete liso y delgado, ocultando apenas (ordinariamente) la comisura anterior de las cuerdas vocales (posible asiento de tumores, de ulceración); 2.°, a los lados, por los *repliegues ariepiglóticos*, que se extiende desde los bordes de la epiglotis al vértice de los aritenoides (asiento posible de tumores malignos, ordinariamente secundarios y de infiltración edematosa) y por los *canales faringolaríngeos* o *senos naviculares* o *piriformes* que, por fuera, corresponden al origen de la arteria lingual (ulceración posible de esta arteria en los casos de cáncer de la laringe); 3.°, por detrás, por el *vértice de los aritenoides*, punto de referencia importante en el examen laringoscópico (aparece con la forma de un pequeño tubérculo amarillorrojizo situado en la parte posterior de los repliegues ariepiglóticos), porque permite reconocer la posición de los aritenoides y sus movimientos.

β) Las *cuerdas vocales superiores* o *cuerdas vocales falsas* o *bandas ventriculares:* son dos repliegues horizontales, rojos, poco movibles, que van de la parte más elevada del ángulo entrante del cartílago tiroides a la cara anterior de los aritenoides; pueden ser asiento de hiperemia, de edema, de ulceraciones.

γ) Los *ventrículos de la laringe:* son dos pequeñas cavidades situadas entre las cuerdas vocales superiores y las cuerdas vocales inferiores; su orificio es visible al examen laringoscópico; son el punto de partida de los *laringoceles*.

B. Compartimiento glótico. — El compartimiento glótico corresponde a la *glotis* o *espacio glótico*. Está constituído por:

α) Las *cuerdas vocales inferiores* o *cuerdas vocales verdaderas*, que al examen laringoscópico aparecen con la forma de dos bandeletas muy movibles, lisas y brillantes, de un color blanco nacarado (en estado patológico pueden ser rosadas o rojas, deformadas por ulceraciones o tumores); están situadas debajo de las cuerdas vocales superiores, que en parte las cubren; se extienden desde el ángulo entrante del tiroides a la apófisis vocal de los aritenoides.

β) Los *aritenoides*, que forman una eminencia reconocible por encima y detrás de la extremidad posterior de las cuerdas vocales: la mucosa (frecuentemente lesionada en la tuberculosis laríngea) que los cubre es roja, laxa; al extenderse de uno al otro forma un repliegue *(comisura posterior)* que limita una pequeña escotadura *(escotadura interaritenoidea* o *rímula)*.

γ) La *glotis:* es la hendidura que limitan entre sí las cuerdas vocales por delante *(glotis ligamentosa* o *vocal)*, la cara interna de los aritenoideos por detrás *(glotis cartilaginosa* o *respiratoria)*. Su forma varía naturalmente, en estado normal, según la posición que ocupan las cuerdas vocales: en la posición de inspiración tiene la forma de rombo: en la posición de fonación, o de esfuerzo, de una hendidura lineal; en la posición de reposo, de un triángulo isósceles. Sufre importantes modificaciones en estado patológico, en particular en las *parálisis de la laringe*.

C. Compartimiento infraglótico. — El compartimiento infraglótico se extiende desde la glotis hasta el borde inferior del cricoides. Sólo es visible al examen laringoscópico durante la inspiración forzada. Asiento de inflamaciones, que en el niño se acompañan de signos de *falso crup (laringitis estridulosa)*.

5.° **Vasos y nervios.** — Son extraordinariamente numerosos.

a) *Arterias.* — En número de seis, tres a cada lado, a saber: 1.°, la *arteria laríngea superior*, y 2.°, la *arteria laríngea inferior*, ramas de la tiroidea superior, que perforan, la primera la membrana tirohioidea, la segunda la membrana cricotiroidea, para penetrar en la laringe; 3.°, la *arteria laríngea posterior*, rama de la tiroidea inferior.

b) *Venas.* — En número de tres, como las arterias a que acompañan. Terminan: las *venas laríngeas superiores* e *inferiores*, en las venas tiroideas superiores; la *vena laríngea posterior*, en una de las venas tiroideas inferiores.

c) *Linfáticos.* — Poco numerosos en los compartimientos glótico e infraglótico, son muy abundantes en el compartimiento supraglótico (de donde la invasión ganglionar tardía en los casos de cáncer intrínseco de la laringe, y por el contrario, la invasión precoz en los casos de cáncer extrínseco). Terminan en los ganglios carotídeos y, accesoriamente, en los ganglios recurrentes.

d) *Nervios.* — En número de dos:

1.° El *laríngeo superior*, que se desprende del ganglio plexiforme del neumogástrico y se divide en dos ramos *(ramo superior* y *ramo inferior* o *nervio laríngeo externo)*, destinados a la mucosa de la laringe (sensibilidad exquisita de esta última, espasmos, tos convulsiva).

2.° El *nervio laríngeo inferior* o *recurrente*, que nace de la porción torácica del neumogástrico (véase *Tórax)* y de aquí sube hacia el cuello, a lo largo del esófago, para distribuirse por todos los músculos de la laringe (excepto el cricotiroideo, que recibe su nervio del laríngeo superior). El nervio recurrente, los centros bulbares o reflejos y los centros corticales o voluntarios en los cuales terminan las fibras recurrenciales, constituyen en su conjunto lo que podríamos llamar la *vía nerviosa motriz de la laringe*. Una lesión de esta vía nerviosa produce una parálisis de toda la mitad correspondiente de la laringe, parálisis cuyos caracteres varían según el punto lesionado.

6.° **Exploración y vías de acceso.** — Si la exolaringe es explorable por la palpación, la endolaringe sólo lo es por medio de la *laringoscopia.* Esta misma endolaringe puede ser asequible al cirujano por la vía natural, gracias también a la laringoscopia; pero, frecuentemente, es necesario utilizar una vía artificial *(faringotomía transversal infrahioidea, tirotomía media, traqueotomía alta).*

D. *Tráquea cervical.*
(Región de la tráquea cervical)

La traquearteria es un conducto fibroso, reforzado anterior y lateralmente por quince o veinte arcos cartilaginosos (anillos incompletos), y posteriormente por fibras musculares lisas *(músculo traqueal).* Una mucosa, con los mismos caracteres que la laríngea, la tapiza interiormente.

1.° **Consideraciones generales.** — Examinaremos sucesivamente la situación, límites, divisiones, dirección, movilidad y dimensiones:

a) *Situación, límites, divisiones.* — La traquearteria está situada delante del esófago. Empieza por debajo del cricoides (borde superior de la 1.ª vértebra dorsal) y termina en el tórax (5.ª dorsal), dando origen a los bronquios. Se divide, pues, en dos segmentos, un *segmento cervical* (que comprende los seis o siete primeros anillos) y un *segmento torácico* (que será estudiado más adelante con el tórax): el plano horizontal que pasa por el borde superior del esternón les sirve de límite recíproco.

b) *Dirección.* — Oblicua de arriba abajo y de delante atrás, la tráquea es tanto más profunda cuanto más se acerca al tórax (de donde la superioridad de la *traqueotomía alta* sobre la *traqueotomía baja).*

c) *Movilidad.* — La tráquea sigue en todos sus desplazamientos a la laringe a la cual está fijada, elevándose y descendiendo con ella (hay que recordarlo para el diagnóstico del asiento de las afecciones de la región infrahioidea).

d) *Dimensiones.* — La *longitud* del segmento cervical de la tráquea varía de 4,5 centímetros (niño) a 6,5 centímetros (adulto); aumenta cuando la cabeza se halla en extensión y disminuye cuando está en flexión. Su *calibre*, que es sensiblemente uniforme en toda la longitud del conducto (por esto los cuerpos extraños tienen poca tendencia a fijarse en la tráquea), varía mucho según la edad y según el sexo; mide en el adulto 12 milímetros aproximadamente. Es menor en el vivo (contractura del músculo traqueal) que en el cadáver.

2.° **Relaciones.** — Se efectúan por medio de una capa celular laxa (asiento de los derrames profundos del cuello, lugar de las falsas vías en el curso de la traqueotomía) que rodea a la tráquea y se continúa con el tejido celular del mediastino y de la axila.

α) *Por delante*, la tráquea corresponde al istmo del cuerpo tiroides, y debajo de éste, a uno o dos ganglios, a las venas tiroideas y a veces (ancianos) al tronco venoso braquiocefálico, que rebasa un poco el esternón (peligro de la traqueotomía baja).

β) *Por detrás* está en relación con el esófago, el que la rebasa un poco a la izquierda.

γ) *Por los lados* corresponde a los lóbulos del cuerpo tiroides, que abrazan su parte superior; luego, por debajo de estos lóbulos, a la carótida primitiva (en la ligadura de la carótida se aconseja apartar la tráquea hacia dentro para descubrir el vaso), a la yugular interna, al neumogástrico y a las arterias tiroideas inferior y vertebral.

3.° **Vasos y nervios.** — Las *arterias* provienen de las tiroideas. Las *venas* desembocan en las venas esofágicas y tiroideas. Los *linfáticos* se dirigen a los ganglios (de tres a seis) que se escalonan a los lados de la tráquea y del esófago, a lo largo del nervio recurrente *(ganglos recurrenciales);* la hipertrofia de estos ganglios puede, por compresión del recurrente, determinar una parálisis de la laringe.

4.° **Exploración y vías de acceso.** — La tráquea es explorable por la palpación a través de las partes blandas infrahioideas, y también, de una manera directa, por medio de la laringoscopia o, mejor, traqueoscopia. Es accesible en cirugía operatoria, ya por la vía *natural*, gracias a la traqueoscopia, ya por una vía artificial, la *vía infrahioidea.*

D. *Cuerpo tiroides*
(Región tiroidea)

El cuerpo tiroides es una glándula voluminosa anexa al conducto laringotraqueal y cuyo producto de secreción (secreción interna) es indispensable al desarrollo físico e intelectual del individuo.

1.° **Consideraciones generales.** — Su forma recuerda la de una H mayúscula (dos *lóbulos laterales unidos* por un *istmo)*, cuando lo examinamos de frente; de una herradura que abraza en su concavidad la tráquea y el esófago, cuando lo consideramos en un corte horizontal. Está más o menos modificado en los casos de bocio. Su *situación* es la siguiente: por debajo y a los lados de la laringe, entre las dos regiones carotídeas. Sus *medios de fijación* están representados por una envoltura fibroconjuntiva emanada de la aponeurosis del cuello y por cordones fibrosos (ligamentos medianos, laterales) que lo unen a la tráquea y la laringe (y por esto los tumores del cuerpo tiroides se movilizan con la laringe). Sus *dimensiones*, muy variables según los sujetos, y en el mismo sujeto según la edad, son por término medio: longitud, de 6 a 7 centímetros; altura, 3 centímetros; grosor, de 4 a 20 milímetros. Ordinariamente están aumentadas en estado patológico *(bocio)*. Añadamos que en las inmediaciones del cuerpo tiroides normal (en el espesor de la base de la lengua, delante de la laringe) se encuentran a veces unas pequeñas masas glandulares *(tiroides accesorios)* que son un vestigio del tiroides medio o de su pedículo *(canal tireogloso de His)* y que, como la glándula normal, pueden ser asiento de lesiones *(bocios aberrantes)*.

2.° **Relaciones.** — Antes de examinar las relaciones que ofrecen el istmo y los lóbulos laterales del tiroides, conviene estudiar la vaina célulofibrosa *(vaina peritiroidea)* que rodea a la glándula y la separa de las formaciones próximas.

A. Vaina peritiroidea. — Lámina célulofibrosa que procede de la aponeurosis transversa del cuello y envaina completamente el tiroides. Está separada de los planos de la región infrahioidea por un espacio celuloso laxo (de donde la posibilidad de practicar la luxación hacia fuera del bocio en la *exotiropexia);* por otra parte, está separada de la cápsula propia de la glándula por un segundo espacio por donde pasan las gruesas venas tiroideas y las ramas de las arterias tiroideas (espacio peligroso, que se debe evitar en las operaciones sobre la glándula).

B. Relaciones del istmo. — El istmo presenta dos caras (posterior y anterior) y dos bordes (superior e inferior).

α) La *cara posterior*, cóncava, abraza los dos primeros anillos de la tráquea y a veces el cricoides (se secciona, pues, forzosamente el istmo en la traqueotomía alta, sin inconvenientes por lo demás).

β) La *cara anterior* corresponde a las partes blandas (músculos, aponeurosis, tejido celular subcutáneo y piel) de la región infrahioidea.

γ) El *borde superior*, cóncavo por arriba, da nacimiento a una pequeña prolongación *(pirámide de Lalouette)*, que sigue ordinariamente el lado izquierdo de la laringe hasta el borde superior del cartílago tiroides. Corresponde de ordinario, en el adulto, a la parte media del primer anillo de la tráquea.

δ) El *borde inferior*, cóncavo por abajo, está separado de la horquilla esternal por un intervalo de 25 a 30 milímetros en el adulto, de 15 a 20 milímetros en el niño. Puede dar origen a los *bocios penetrantes.*

C. Relaciones de los lóbulos. — Cada uno de los lóbulos laterales del tiroides ofrece a nuestra consideración tres caras (interna, externa, posterior), una base, un vértice y tres bordes.

α) La *cara interna*, cóncava, corresponde a las partes laterales de la tráquea y de la laringe y, en un plano más profundo a las partes correspondientes de la faringe y del esófago (deformación y posible compresión de estos órganos por los bocios).

β) La *cara externa*, convexa, cubierta por los vasos tiroideos y la vaina peritiroidea está en relación con la aponeurosis media y los músculos que éste envuelve, con la aponeurosis superficial, el tejido celular subcutáneo y la piel.

γ) La *cara posterior* está en íntima relación con el paquete vásculo-nervioso del cuello, y en particular con la carótida primitiva (posibles modificaciones de estas relaciones en los casos de bocio).

δ) La *base* corresponde al quinto o sexto anillo de la *tráquea* y se encuentra situada a dos centímetros (15 milímetros en el niño) por encima de la horquilla esternal. Se relaciona con las venas tiroideas y la rama inferior de la tiroidea inferior

ε) El *vértice* corresponde al tercio inferior del borde posterior del cartílago tiroides. Se relaciona también con numerosas venas y con las ramas de la arteria tiroidea superior.

ζ) Los *bordes* (anterior, pósteroexterno, pósterointerno) son poco interesantes, excepto el borde pósterointerno, que llega hasta el esófago y se relaciona con la arteria tiroidea inferior, el nervio recurrente (compresión del mismo, los bocios antiguos inflamados) y los ganglios recurrenciales.

3.° **Estructura.** — El tiroides se compone: 1.°, de una cápsula propia; 2.°, de un parénquima. La *cápsula propia*, que es necesario no confundir con la vaina peritiroidea, contiene en su espesor los vasos tiroideos (de donde la necesidad, en las operaciones sobre la glándula, de operar por el *método intra* o *infracapsular* y no por el *método extracapsular)*. El *parénquima* está constituído por los lóbulos glandulares, tejido conjuntivo, vasos y nervios. Recuérdese en la cápsula, en el tercio inferior de la cara posterior de cada lóbulo, la pequeña glándula paratiroides, del tamaño de una lenteja, cuya lesión provoca la tetania y la muerte.

4.° **Vasos y nervios.** — Son en extremo numerosos:

a) *Arterias.* — En número de dos a cada lado: la tiroidea inferior y la tiroidea superior: a veces se encuentra una tiroidea media. La *tiroidea inferior*, nacida de la subclavia, sube al principio verticalmente. Luego llega a dos centímetros por debajo del tubérculo de Chassaignac (a este nivel, descansa sobre los vasos vertebrales y el simpático, y se encuentra cubierta por el paquete vásculonervioso del cuello, los músculos y la aponeurosis del compartimiento carotídeo, por delante o por detrás de los cuales se puede pasar para descubrirla), se dirige horizontalmente hacia dentro y termina a nivel del lóbulo tiroideo dividiéndose en tres ramas (superior, inferior, profunda). En este punto tiene con el recurrente relaciones inmediatas, pero variables (unas veces el nervio está delante de la arteria, otras detrás, otras en medio de las ramas), relaciones que exponen al operador a lesionar el nervio en el curso de la extirpación de un bocio. La *arteria tiroidea superior*, nacida de la carótida externa, desciende hasta el lóbulo tiroideo y termina en él dividiéndose en tres ramas (externa, interna, posterior). La *tiroidea media* o *de Neubauer*, cuando existe, se desprende del tronco braquiocefálico o del cayado aórtico: puede ser lesionada en la traqueotomía baja.

b) *Venas.* — Las venas tiroideas, anastomosadas en abundante plexo *(plexo tiroideo)*, dan nacimiento a tres grupos de venas: 1.°, las *venas tiroideas posteriores*, que terminan en la yugular interna después de haber formado con las venas lingual y facial el *tronco tirolinguofacial;* 2.°, las *venas tiroideas medias*, que desembocan igualmente en la yugular interna; 3.°, las *venas tiroideas inferiores*, voluminosas, desprovistas de válvulas (peligros de su herida), que se dirigen a los troncos braquiocefálicos, con preferencia al del lado izquierdo.

c) *Linfáticos.* — Se dirigen a los ganglios carotídeos y a los ganglios que están situados delante de la tráquea y de la laringe.

d) *Nervios.* — Provienen accesoriamente del laríngeo superior y del recurrente, y principalmente del simpático cervical (la resección de este nervio está indicada en los casos de bocio exoftálmico)

5.° **Exploración y vías de acceso.** — La exploración del cuerpo tiroides, asaz difícil cuando el órgano es normal, es bastante fácil cuando el órgano está hipertrofiado. La vía de acceso es la *vía infrahioidea* (incisión vertical, incisión horizontal, con la sección de los músculos, si es necesario)

E. Esófago cervical
(Región del esófago cervical)

Es la porción cervical del largo conducto músculomembranoso que va de la faringe al estómago.

1.° **Consideraciones generales.** — El esófago cervical está situado detrás de la tráquea, inmediatamente por delante de la región prevertebral. Empieza a nivel del cartílago cricoides (a 15 ó 16 milímetros de las arcadas dentales) y termina a nivel del borde superior del esternón. Situado primeramente en la línea media pronto se desvía hacia el lado izquierdo. Se deja desplazar fácilmente, ya en sentido vertical, ya en sentido lateral.

Su calibre sólo es de 14 a 16 milímetros en su origen (*estrechamiento cricoideo)*; en el resto de su extensión oscila entre 19 y 22 milímetros. Su longitud es de 5 centímetros.

2.° **Relaciones.** — El esófago está rodeado de una capa celulosa laxa, que se continúa con la celulosa retrofaríngea por una parte, con el tejido celular del mediastino por otra. Por medio de esta capa celulosa (asiento de *flemones perifaríngeos)* se relaciona con los órganos o formaciones que lo rodean.

a) *Relaciones anteriores.* — El esófago corresponde, por delante, a la cara posterior de la tráquea, a la que pronto rebasa por la izquierda para ponerse en relación con el recurrente, el lóbulo tiroideo, el paquete vásculonervioso carotídeo, la arteria tiroidea inferior y, finalmente, con los planos superficiales de la región carotídea izquierda (por esto se llega al esófago por el lado izquierdo del cuello).

b) *Relaciones laterales.* — Por los lados, corresponde: 1.° al simpático y a la arteria tiroidea inferior; 2.°, a la carótida primitiva y a la yugular interna; 3.°, a la parte posterior de los lóbulos tiroides; 4.°, al recurrente, que sigue su cara lateral en el lado derecho, mientras que pasa por su cara anterior en el lado izquierdo (no hay ningún riesgo, pues, de lesionar este nervio en el curso de la esofagotomía externa, la cual se practica por el lado izquierdo del cuello); 5.°, a los distintos planos músculoaponeuróticos de la región carotídea (véase esta región).

c) *Relaciones posteriores.* — Por detrás, el esófago corresponde a la columna cervical, a la que cubren los diferentes planos de la región prevertebral (véase esta región).

3.° **Estructura anatómica.** — Comprende: 1.°, una *muscular*, formada de fibras estriadas, unas circulares, otras longitudinales; 2.°, una *mucosa* (punto de partida de los *epiteliomas del esófago)*, abundante en glándulas, separada de la muscular por una celulosa laxa.

4.° **Vasos y nervios.**— Las *arterias* vienen de las tiroideas inferiores. Las venas terminan en las venas tiroideas inferiores. Los *linfáticos* se dirigen a los ganglios carotídeos y recurrenciales. Los *nervios*, finalmente, provienen del neumogástrico y del simpático.

5.° **Exploración y vías de acceso.** — El esófago cervical puede ser explorado: 1.°, por medio del esofagoscopio; 2.°, por el cateterismo; 3.°, por los rayos X. Puede ser alcanzado por la *vía mediana* o *infrahioidea* y por la *vía lateral izquierda* o *carotídea izquierda.*

§ 3. Región prevertebral

Región impar y mediana, situada, como su nombre lo indica, delante de la columna vertebral.

1.° **Límites.** — Exactamente los de la columna cervical: por arriba, la apófisis basilar; por abajo, la primera dorsal; por los lados, el vértice de las apófisis transversas.

2.° **Forma y exploración.** — La región prevertebral tiene la forma de un cuadrilátero más alto que ancho, convexo en sentido vertical, casi plano en dirección transversal. En parte es explorable por el tacto faríngeo y por la palpación del fondo del canal carotídeo.

3.° **Planos constitutivos.** — Tres planos solamente: 1.°, la *aponeurosis prevertebral;* 2.°, los *músculos prevertebrales;* 3.°, la *cara anterior de la columna cervical.*

a) *Aponeurosis prevertebral.* — Llamada también *aponeurosis cervical profunda;* se fija por arriba en la apófisis basilar; se inserta por los lados en las apófisis transversas; se adelgaza gradualmente al descender para confundirse con el tejido celular del mediastino. En su cara anterior descansan la faringe, el esófago y el paquete vásculonervioso del cuello.

b) *Músculos prevertebrales.* — Debajo de la aponeurosis se encuentran los músculos siguientes: 1.°, el *recto mayor anterior de la cabeza*, músculo acintado, que va de la apófisis basilar a los tubérculos anteriores de las 3.ª, 4.ª, 5.ª y 6.ª cervicales; 2.°, el *recto menor anterior de la cabeza*, músculo pequeñísimo, situado detrás del precedente, desde la apófisis basilar a las masas laterales del atlas; 3.°, el *largo del cuello*, extendido sobre los cuerpos vertebrales y las apófisis transversas, que desde el atlas alcanza las tres primeras dorsales (se compone de tres porciones, dos oblicuas y una longitudinal); 4.°, los *intertransversos anteriores*, pequeños músculos aplanados y cuadriláteros, que unen entre sí dos apófisis transversas próximas. Todos estos músculos son flexores y rotatorios de la cabeza.

c) *Cara anterior de la columna cervical.* — Presenta: 1.°, en la línea media, los cuerpos vertebrales y los discos intervertebrales; 2.°, a

los lados, las apófisis transversas, con (solamente para los seis primeros) sus agujeros transversales, destinados a la arteria y a la vena vertebrales. Nótese la eminencia que forma el tubérculo anterior de la apófisis transversa de la sexta cervical *(tubérculo de Chassaignac)*, punto de referencia muy importante en medicina operatoria.

4.° **Vasos y nervios.** — La *arteria* y la *vena vertebrales* y el *gran simpático* constituyen los principales vasos y nervios de la región (véase la región siguiente). Mencionemos únicamente los ramos anteriores de los ocho nervios cervicales (para el *plexo cervical* y el *plexo braquial)*, que emergen en el lado externo de los músculos prevertebrales y envían a estos músculos sus filetes motores.

A. Arteria vertebral. — Nace de la subclavia por dentro de los escalenos. Se coloca primeramente delante de la apófisis transversa de la séptima cervical (es el único punto donde es asequible y en el que puede practicarse su ligadura); luego penetra en el agujero de las apófisis transversas de la sexta, atraviesa sucesivamente todos los agujeros de las otras vértebras cervicales y penetra en el cráneo para formar con su homónima del lado opuesto el *tronco basilar*. En el punto en que es asequible, la vertebral está recostada, con su vena y el nervio simpático, en el intersticio del largo del cuello y del escaleno anterior; está cruzada por el cayado de la tiroidea inferior y se encuentra cubierta por el paquete vásculonervioso del cuello y las partes blandas de la región carotídea; estas partes son las que se atraviesan, ya sea a nivel del borde anterior del músculo esternocleidomastoideo, ya a nivel del borde posterior de este mismo músculo, para ligarla (en los casos de epilepsia grave, por ejemplo).

B. Vena vertebral. — Plexiforme en la mayor parte de su extensión, excepto por abajo, en donde forma un tronco único. Desemboca en el tronco braquiocefálico.

C. Nervio gran simpático. — El gran simpático, que, como sabemos, es principalmente un nervio vasomotor (su resección está indicada en las afecciones que se acompañan de trastornos vasomotores importantes), se presenta en forma de un cordón grisáceo, que recorre sucesivamente el cuello, el tórax, el abdomen y la pelvis.

En su porción cervical (se extiende desde la base del cráneo hasta la cabeza de la primera costilla) ofrece a nuestra consideración tres *ganglios:* un *ganglio superior* (situado debajo de la base del cráneo); un *ganglio medio*, inconstante (situado, cuando existe, en el punto en que se cruzan la tiroidea inferior y el simpático; un *ganglio inferior* (situado delante de la primera articulación costovertebral, por consiguiente en el tórax). Estos ganglios reciben de los ramos anteriores de los nervios cervicales los *rami comunicantes* (el que el primer nervio intercostal envía al ganglio inferior contiene fibras motoras destinadas al iris, lo que explica los fenómenos pupilares observados a consecuencia de lesiones del plexo braquial o de la medula braquial). Ellos mismos emiten gran número de *ramos eferentes*, los cuales forman plexos alrededor de los vasos del cuello, a los que acompañan hasta los órganos o formaciones por los cuales estos vasos se distribuyen.

Las *relaciones* del simpático cervical son las siguientes. Está recostado sobre la aponeurosis prevertebral inmediatamente por dentro de los tubérculos anteriores de las apófisis transversas, y se encuentra sostenido y aplicado sobre esta aponeurosis por una hoja fibrosa más o menos gruesa (está, pues, relativamente fijo, lo que permite distinguirlo del neumogástrico, que sigue a la carótida primitiva y a la yugular interna en los cambios de lugar que se les imprimen). Está cubierto: 1.°, por el paquete vásculonervioso del cuello (carótida, yugular interna, neumogástrico; este último está en contacto con el simpático y hay que procurar, en la resección de este nervio, no confundirlo con él); 2.°, por los planos músculoaponeuróticos de la región carotídea.

Podemos ponerlo al descubierto penetrando en la región carotídea, ora por el borde anterior, ora más bien por el borde posterior del esternocleidomastoideo.

ARTÍCULO II

REGIONES LATERALES

Son en número de tres: 1.°, en la parte más superior, la *región parotídea;* 2.°, por fuera de las dos regiones hioideas, la *región esternocleidomastoidea* o *carotídea;* 3.°, por detrás de ésta, la *región supraclavicular.*

§ 1. Región parotídea

Ocupa la parte superior y lateral del cuello: debe su nombre a la parótida que contiene.

1.° **Límites.** — *Superficialmente*, del lado de la piel, la región parotídea tiene la forma de un cuadrilátero alargado en sentido vertical. Sus límites son: 1.°, por delante, el borde posterior de la rama del maxilar inferior; 2.°, por detrás, la apófisis mastoides y el borde

anterior del músculo esternocleidomastoideo; 3.°, por arriba, el conducto auditivo externo y la parte más posterior del arco cigomático; 4.°, por abajo, una línea horizontal, muy corta, que va del ángulo del maxilar al borde anterior del esternocleidomastoideo. *Profundamente*, se extiende hasta la apófisis estiloides y, por delante de esta apófisis, hasta las partes laterales de la faringe.

2.° **Forma exterior y exploración.** — La región parotídea se presenta con la forma de un surco o de un canal más o menos profundo, en donde se reconoce difícilmente, por la palpación, la glándula en él contenida. Es necesario, para explorar bien esta última, combinar la palpación del canal parotídeo con el tacto de la pared faríngea correspondiente.

3.° **Planos superficiales.** — En número de dos: *piel* y *tejido celular subcutáneo.*

a) *Piel.* — Delgada, bastante movible, sin pelos en la mujer y en el niño, más o menos recubierta de ellos en el hombre (furúnculos, quistes sebáceos).

b) *Tejido celular subcutáneo.* — Delgado, bastante adherente a la piel, se dispone en una fascia superficialis, entre cuyas dos hojas se encuentran algunas fibras del cutáneo y del risorio, vasos sin importancia y algunos filetes nerviosos procedentes del plexo cervical superficial. → CHAMPILLO

4.° **Aponeurosis superficial.** — Dependencia de la aponeurosis cervical superficial. Cubre la región en toda su extensión. Por detrás, se continúa con la aponeurosis que cubre el esternocleidomastoideo Por delante, termina sucesivamente: 1.°, en el ángulo del maxilar 2.°, en el borde posterior de su rama; 3.°, en la aponeurosis maseterica; 4.°, en el cigoma.

5.° **Planos profundos.** — Debajo de la aponeurosis superficial se encuentran numerosas formaciones (de las cuales la principal es la parótida) contenidas en un compartimiento especial *(compartimiento parotídeo)*, formado en gran parte por la *aponeurosis parotídea profunda*, que describiremos inmediatamente de acuerdo con la concepción clásica y sin preocuparnos de las numerosas teorías que sobre ella se han emitido.

A. Aponeurosis parotídea profunda. — Es una dependencia de la superficial en el sentido de que se separa y vuelve a ella. En efecto, se desprende de la superficial a nivel del esternocleidomastoideo y, penetrando hacia la profundidad, se dirige hacia la faringe (revistiendo sucesivamente el vientre posterior del digástrico, la apófisis estiloides y los tres músculos que de ésta parten). Desde la faringe se flexiona de nuevo hacia delante y afuera y llega al borde posterior del maxilar (cubriendo una parte del pterigoideo interno) para fusionarse en aquel punto con la aponeurosis superficial.

La aponeurosis parotídea profunda tiene, pues, la forma de un canal dispuesto en dirección vertical y de concavidad vuelta hacia fuera. Nótese en la parte media de este canal un orificio enfrente de la pared lateral de la faringe.

B. Compartimiento parotídeo. — Es una celda ósteofibrosa que tiene la forma de un prisma cuadrangular (seis paredes por consiguiente). Está constituída como sigue:

α) *Superficialmente (pared externa)*, por la *aponeurosis parotídea superficial*, ahora mismo mencionada.

β) *Profundamente (paredes interna, posterior y anterior)*, por la *aponeurosis parotídea profunda* que acabamos de describir.

γ) *Por abajo (pared inferior)*, el compartimiento parotídeo está cerrado por la reunión de las dos aponeurosis parotídeas, superficial y profunda, unidas a nivel de la *cintilla interglandular.*

δ) *Por arriba (pared superior)*, está constituída por la base del cráneo, más exactamente, por la porción de esta base comprendida entre la apófisis estiloides y el cigoma.

C. Contenido del compartimiento parotídeo. — La celda mencionada contiene: 1.°, la *parótida;* 2.°, *arterias;* 3.°, *venas;* 4.°, *linfáticos;* 5.°, *nervios.*

a) *Parótida.* — Glándula voluminosa (de 25 a 50 gramos), que llena exactamente el compartimiento parotídeo y adherente en algunos sitios a sus paredes. Como este mismo, presenta seis caras:

α) La *cara externa* corresponde a los planos superficiales de la región (piel, tejido celular subcutáneo y aponeurosis superficial).

β) La *cara interna* (mejor borde que cara) mira a la faringe. Se relaciona con la apófisis estiloides y, por medio de ella, con el espacio retroestíleo y su contenido (carótida interna, yugular interna y los cuatro nervios glosofaríngeo, neumogástrico, espinal e hipogloso mayor). Se explican por esta vecindad los peligros de las intervenciones en la región. Nótese que la cara interna de la parótida envía una prolongación *(prolongación faríngea)* que, a través del agujero antes mencionado, se extiende hasta la faringe, pasando por delante de los gran-

des vasos: dificultad o hasta imposibilidad de su ablación en los casos de degeneración de la parótida.

γ) La *cara anterior* se relaciona: 1.°, con el borde posterior de la rama del maxilar (está separada de ella por el tejido celular laxo, sinovial rudimentaria); 2.°, con los músculos que se insertan en esta rama: masetero, pterigoideo interno y pterigoideo externo. Dos prolongaciones: una externa, sobre el masetero *(prolongación geniana o masetérica)*; otra interna, entre el pterigoideo interno y la rama del maxilar.

δ) La *cara posterior*, muy irregular, está sucesivamente en relación (yendo de fuera a dentro): con el esternocleidomastoideo (se adhiere a su vaina), con la apófisis mastoides, el vientre posterior del digástrico, la apófisis estiloides y los tres músculos que de ella se desprenden.

ε) La *cara superior* corresponde, primeramente, a la articulación témporomaxilar; luego, por dentro de la articulación, a las dos porciones cartilaginosa y ósea del conducto auditivo externo (posible propagación de una inflamación de la glándula a la articulación y al conducto auditivo o viceversa).

ζ) La *cara inferior* se relaciona con el extremo posterior de la glándula submaxilar, del cual está separada por un tabique fibroso ya descrito (véase *Región suprahioidea*).

La glándula parótida es una glándula arracimada que tiene por función secretar la saliva parotídea; ésta es transportada a la cavidad bucal por un conducto único, el conducto de Sténon, que sale de la glándula a nivel de su prolongación anterior y que atraviesa sucesivamente la región masetérica y la región geniana (véanse estas dos regiones).

b) *Arterias.* — La más importante es la *carótida externa*. Llega al compartimiento por su parte ánterointerna (en la unión del cuarto inferior con los tres cuartos superiores), penetra en la glándula (surco primeramente, luego conducto completo) y, al llegar al cuello del cóndilo, se divide en dos ramas terminales: la *temporal superficial* y la *maxilar interna*, que por su porción inicial corresponden a la región que nos ocupa. Como colaterales: la *auricular posterior* y numerosos ramos destinados a la parótida *(arterias parotídeas)*.

c) *Venas.* — La principal es la *yugular externa*. Nace a nivel del cuello del cóndilo por la reunión de la temporal superficial y la maxilar interna. Desciende luego en pleno tejido parotídeo, situada a la vez por fuera y por delante de la arteria. En la parte inferior se desprende de la glándula primeramente, del compartimiento después y pasa entonces a la región esternocleidomastoidea. En su trayecto: 1.°, recibe cierto número de afluentes; 2.°, envía una anastomosis a la vena facial.

d) *Linfáticos.* — Ganglios muy numerosos, que se distinguen en superficiales y profundos. Los *ganglios superficiales* ocupan la parte superior de la región, entre la aponeurosis superficial y la glándula. Forman tres grupos: anterior, superior y posterior. Reciben una parte de los linfáticos de la región temporal y de la cara. Los *ganglios profundos*, muy numerosos, pero pequeñísimos, son intraglandulares, pegados a la carótida externa. Reciben los linfáticos del oído medio, del velo del paladar y de la parte posterior de las fosas nasales (adenitis parotídeas, agudas o crónicas).

e) *Nervios.* — Dos nervios atraviesan la región y también la parótida, el *facial* y el *auriculotemporal*. El *facial* sale del agujero estilomastoideo, camina primeramente por encima de la glándula *(segmento extraglandular*, en la que se efectúa la anastomosis espinofacial en el caso de parálisis facial), luego penetra en su espesor *(segmento intraglandular)* y la atraviesa a dos centímetros aproximadamente del cigoma. Se divide, en pleno tejido glandular, en sus dos ramas *témporofacial* y *cérvicofacial*. Es imposible respetarlo cuando se practica la extirpación total de la glándula; la parálisis facial que resulta de su sección (parálisis periférica) se distingue de la parálisis central (lesiones cerebrales), en que se hallan interesados tanto el facial inferior como el superior. El *auriculotemporal*, rama del maxilar inferior, atraviesa de dentro a fuera y de arriba abajo la parte superior de la parótida. Es un nervio sensitivo: dolores intensos y lancinantes cuando está comprimido por los tumores malignos de la parótida. Nótese que estos dolores pueden faltar en los casos de tumores benignos.

6.° **Resumen.** — En resumen, el escalpelo, yendo de las partes superficiales a las profundas, encuentra sucesivamente: 1.°, la *piel* y el *tejido celular subcutáneo;* 2.°, la *aponeurosis superficial;* 3.°, la *cara externa de la parótida*, con algunos ganglios linfáticos *(ganglios superficiales);* 4.°, la *masa glandular*, con, en su espesor, la carótida externa (y las ramas auricular posterior, temporal superficial y maxilar interna), la yugular externa, los dos nervios facial y auriculotemporal y numerosos ganglios *(ganglios profundos)*. Los órganos más importantes de la región (numerosos vasos, facial, auriculotemporal, origen del conducto de Sténon) están situados sobre todo en la mitad superior:

ésta, pues, constituye, desde el punto de vista de los traumatismos como desde el de las intervenciones, la zona particularmente peligrosa de la región parotídea.

§ 2. Región esternocleidomastoidea o carotídea

Corresponde al músculo esternocleidomastoideo. Se llama también *región carotídea* porque las carótidas efectúan en ella la mayor parte de su trayecto.

1.° **Límites.** — De forma cuadrilátera, está limitada superficialmente: 1.°. por delante, por el borde anterior del esternocleidomastoideo; 2.°, por detrás, por el borde posterior de este mismo músculo; 3.°, por arriba, por la apófisis mastoides; 4.°, por abajo, por la clavícula y la horquilla esternal. *Profundamente*, la región se extiende hasta la columna cervical.

2.° **Forma exterior y exploración.** — La región presenta un relieve muscular (esternocleidomastoideo), que se exagera en los casos de torticolis, y, entre este relieve y el conducto laringotraqueal, un canal en donde late la carótida. La posición de la cabeza en flexión con ligera inclinación hacia el lado que se explora, es la *posición de exploración clínica;* la posición de la cabeza en extensión y rotación hacia el lado opuesto, es la *posición operatoria.*

3.° **Planos superficiales.** — Comprende la *piel* y el *tejido celular subcutáneo* (con sus *vasos* y sus *nervios).*

a) *Piel.* — *Fina*, sin pelos y muy movible en la parte inferior; gruesa, adherente y cubierta de pelos en la parte superior.

b) *Tejido celular subcutáneo.* — En la parte superior, denso, apretado (como a nivel del cuero cabelludo). Más abajo es más laxo y forma una verdadera fascia superficial, entre cuyas dos hojas se hallan el cutáneo del cuello y el risorio.

c) *Vasos y nervios superficiales.* — Las *arterias* son todas de pequeño calibre, sin importancia en la práctica. Las *venas* son igualmente pequeñas, excepto una, la *yugular externa:* cruza oblicuamente el músculo esternocleidomastoideo (pasando por debajo del cutáneo) y desciende a la región supraclavicular; hay que seccionarla entre dos ligaduras cuando la encontramos en el campo operatorio. Los *linfáticos* terminan en los ganglios submaxilares, carotídeos y supraclaviculares.

Los *nervios* provienen de las ramas medias del plexo cervical superficial (cervical transversa, auricular y supraclavicular), que pasan por la cara externa del esternocleidomastoideo.

4.° **Aponeurosis superficial.** — La aponeurosis superficial, *aponeurosis esternocleidomastoidea*, es una dependencia de la aponeurosis cervical superficial. Más delgada por abajo que por arriba.

5.° **Capa subaponeurótica.** — Cuatro planos, a saber:

a) *Músculo esternocleidomastoideo.* — Está formado por tres fascículos, los dos primeros superficiales y el tercero profundo: 1.°, el *fascículo esternomastoideo*, que va del manubrio del esternón a la mastoides; 2.°, el *fascículo cleidooccipital*, que va de la clavícula a la línea curva occipital superior; 3.° el *fascículo cleidomastoideo*, que va de la clavícula a la mastoides. Los dos primeros, oblicuos, producen la rotación de la cabeza hacia el lado opuesto, y el tercero, vertical, inclina la cabeza hacia sí (diversas clases de *torticolis).*

b) *Hoja aponeurótica submuscular.* — Es también una dependencia de la aponeurosis cervical superficial, que, al llegar a los bordes del músculo, se dobla para rodearlo y formarle una *vaina.*

c) *Tercer plano.* — Está representado: 1.°, por abajo, por un plano músculoaponeurótico; 2.°, por arriba, por una capa célulogánglionar. El *plano músculoaponeurótico* presenta primeramente, el *vientre posterior del omohioideo*, unido a la base del tórax por la *aponeurosis cervical media.* Más profundamente, el *esternocleidohioideo:* sólo atraviesa el ángulo inferoanterior de la región. La *capa célulogánglionar* (debajo del plano músculoaponeurótico) llena el espacio comprendido entre el músculo esternocleidohiodeo y la yugular interna. Contiene numerosos ganglios *(cadena carotídea)*, y en los cuales terminan la mayoría de los linfáticos de la cara, de la nuca y de la porción cérvicofacial de las vías digestiva y respiratoria (adenitis simples, tuberculosas, sifilíticas, cancerosas, etc.).

d) *Paquete vásculonervioso del cuello.* — Forma el cuarto plano. Presenta: 1.°, la arteria y la vena subclavias; 2.°, la carótida primitiva; 3.°, las dos carótidas interna y externa con el corpúsculo retrocarotídeo; 4.°, la yugular interna; 5.°, los dos nervios hipogloso mayor y neumogástrico.

α) La *arteria subclavia* y la *vena subclavia*, que la acompaña, sólo aparecen en la parte inferior de la región (véase *Región supraclavicular).*

β) La *carótida primitiva* (nacida, a la derecha, del tronco braquiocefálico, a la izquierda, del cayado de la aorta) se extiende desde la articulación esternoclavicular hasta el borde superior del cartílago tiroides, en donde se divide en carótida interna y carótida externa. No da ninguna colateral. Acompañada de la yugular interna (situada por fuera) y del neumogástrico (situado detrás, en el ángulo de separación de la arteria y la vena), descansa sobre la cara anterior de las apófisis transversas cervicales (la sexta o tubérculo de Chassaignac constituye un punto de referencia para la ligadura de la arteria), tapizada por los músculos prevertebrales y la aponeurosis prevertebral sobre la cual pasa el simpático. Hay por dentro de ella el conducto laringotraqueal, el tiroides y el esófago; por fuera de ella, la vena yugular interna. Está cubierta por la aponeurosis media, el músculo omohioideo, que la cruza (la porción de la arteria situada por encima de este músculo es la porción de la ligadura), por el esternocleidomastoideo y los planos superficiales.

γ) Las dos *carótidas interna* y *externa* nacen, como hemos dicho, a nivel del borde superior del cartílago tiroides. La *carótida interna*, situada primeramente un poco por fuera de la externa, la cruza para dirigirse hacia arriba y adentro y caminar a lo largo de la faringe (véase esta región); no da, salvo anomalías, ninguna colateral. La *carótida externa* proporciona, por el contrario, numerosas ramas (tiroidea superior, lingual, facial, occipital, faríngea superior), lo que permite, en el curso de una ligadura, distinguirla de la precedente. Se extiende desde el borde superior del cartílago tiroides hasta la parótida en la cual penetra (véase pág. 176). Su ligadura, operación que tiene numerosas indicaciones en clínica, se practica entre el origen de la tiroidea superior y la lingual. En este punto, la carótida externa, situada por dentro de la yugular interna, por delante y un poco por dentro de la carótida interna y cruzada por el tronco tirolinguofacial y el hipogloso *(triángulo de Farabeuf)*, descansa sobre el plano prevertebral. Se relaciona por dentro con la faringe y especialmente con el asta mayor del hueso hioides (punto de referencia principal); por fuera y por delante, con el esternocleidomastoideo y los planos superficiales que el cirujano debe atravesar para descubrir la arteria.

δ) El *corpúsculo retrocarotídeo* es una pequeña masa rojiza que tiene las dimensiones de un grano de trigo. Está situada detrás de la bifurcación de la carótida primitiva y se encuentra aplicada contra este vaso. Puede ser el punto de partida de tumores.

ε) La *vena yugular interna*, enorme (calibre del pulgar), empieza en la base del cráneo. Pasa por el lado externo de la carótida interna primeramente, luego de la carótida primitiva, y va a reunirse con la vena subclavia para formar el tronco venoso braquiocefálico. Gravedad considerable de su herida (hemorragia, entrada de aire en la vena).

ζ) El *nervio hipogloso mayor* sólo aparece en la parte superior de la región, en donde cruza la cara externa de la carótida interna y la carótida externa. En este punto proporciona la *rama descendente del hipogloso*, que, al unirse con la rama descendente del plexo cervical profundo, forma el *asa del hipogloso*. Nótese que de esta asa parten los nervios destinados al esternocleidomastoideo, al esternotiroideo y a los dos vientres del omohioideo.

η) El *nervio neumogástrico* está situado detrás de la carótida primitiva y de la yugular interna, en el ángulo que forman estos dos vasos al adosarse uno con el otro: se adhiere a su vaina (posibilidad de abarcarlo en la misma ligadura que la arteria).

6.° Plano esquelético y músculos profundos, plexo cervical. Está formado: 1.°, por las apófisis transversas de las vértebras cervicales; 2.°, por los músculos que las cubren o que se insertan en ellas (véase *Región de la nuca* y *Región prevertebral)*. A este plano músculoóseo se encuentran anexas las ramas anteriores de los nervios cervicales, constituyendo por abajo el *plexo braquial* (será descrito con la región supraclavicular), por arriba el *plexo cervical*. Este último plexo, representado por tres arcos nerviosos superpuestos en sentido vertical y situados delante de las apófisis transversas de las tres primeras cervicales, proporciona quince ramos: 1.°, cinco superficiales *(plexo cervical superficial)*, que pasan por el tejido celular subcutáneo; 2.°, diez profundos *(plexo cervical profundo)*, que se distribuyen por los músculos vecinos. Nótense los dos más importantes: el *frénico*, que se dirige al diafragma; la *rama descendente interna*, que se reúne con la rama descendente del hipogloso para formar el *asa nerviosa del hipogloso* (véase más arriba).

7.° Vista de conjunto de la región carotídea, compartimiento carotídeo, vías de acceso. — En un corte transversal del cuello que pase por la sexta vértebra cervical, veremos que los diversos elementos de la región carotídea se disponen en una especie de compartimiento triangular *(compartimiento carotídeo)*.

α) Las *paredes*, en número de tres, están constituídas: la ántero-externa, por los planos superficiales musculares y aponeuróticos de la región; la interna, por la cara lateral del árbol laringotraqueal, del cuerpo tiroides y del esófago; la posterior, por la región prevertebral.

β) El *contenido* está formado por los vasos, los nervios y los ganglios. Este compartimiento comunica ampliamente con las regiones vecinas. Es accesible por dos puntos: 1.°, a nivel del borde anterior del esternocleidomastoideo *(vía anterior)*; 2.°, a nivel del borde posterior del mismo músculo *(vía posterior)*.

§ 3. Región supraclavicular

Como su nombre lo indica, se encuentra situada encima de la clavícula, entre la precedente y la región de la nuca.

1.° **Límites.** — De forma triangular *(triángulo supraclavicular)*, tiene por límites *superficiales:* 1.°, por delante, el borde posterior del esternocleidomastoideo; 2.°, por detrás, el borde anterior del trapecio; 3.°, por abajo *(base* del triángulo), la parte media de la clavícula; 4.°, por arriba *(vértice)*, el punto de reunión de los músculos trapecio y esternocleidomastoideo. *Profundamente*, la región se extiende hasta la columna cervical.

2.° **Forma exterior y exploración.** — La región es más o menos excavada, según la gordura del sujeto. La posición de la *cabeza en rotación hacia el lado opuesto y el muñón del hombro tirado hacia atrás* disminuye la profundidad del hueco; es la *posición operatoria*. La posición inversa *(cabeza inclinada del lado enfermo, el muñón del hombro llevado adelante)* exagera el hueco: es la *posición de exploración clínica*.

3.° **Planos superficiales.** — En número de dos: 1.°, la *piel;* 2.°, el *tejido celular subcutáneo* (con sus *vasos* y *nervios)*.

a) *Piel.* — Fina, sin pelos, movible (autoplastia por deslizamiento).

b) *Tejido celular subcutáneo.* — La misma distribución que en la región carotídea (también aquí, el cutáneo del cuello).

c) *Vasos y nervios superficiales.* — Las *arterias*, todas de pequeño calibre, no tienen importancia. Las *venas*, ordinariamente pequeñas, terminan en la yugular externa (recuérdese que esta última aparece en el ángulo interno de la región y que termina en la subclavia). Los

linfáticos van a parar a los ganglios que, por abajo, rodean la yugular externa a su terminación. Los *nervios*, destinados a la piel, provienen de los ramos supraclavicular y supraacromial del plexo cervical superficial.

4.° **Aponeurosis superficial.** — También es una porción de la aponeurosis cervical superficial, continuación por detrás de la que cubre la región carotídea. Reviste toda la región: por abajo, se inserta en el borde anterior de la clavícula; por detrás, se desdobla para envolver el trapecio.

5.° **Plano del omohioideo.** — El omohioideo atraviesa oblicuamente la parte inferior de la región. La divide en dos triángulos, superior e inferior.

α) El *triángulo superior* u *omotrapecial* aparece lleno de grasa y ganglios. Está recorrido por los ramos superficiales del plexo cervical.

β) El *triángulo inferior* u *omoclavicular*, mucho más pequeño que el precedente, está cubierto en toda su extensión por la aponeurosis cervical media (por este triángulo es por donde se alcanza la subclavia). Nótese que, por abajo, la aponeurosis cervical media se fija en el borde posterior de la clavícula, enviando expansiones a los gruesos vasos venosos de la región. Nótese también que esta aponeurosis está atravesada en su parte anterior por la yugular externa (varios ganglios alrededor del orificio).

6.° **Compartimiento supraclavicular.** — Separados el omohioideo y la aponeurosis cervical media, penetramos en una cavidad profunda, el *compartimiento supraclavicular*.

A. Constitución. — Este compartimiento, que ocupa toda la altura de la región, tiene la forma de una pirámide triangular con la base inferior. De donde: 1.°, tres bordes; 2.°, tres paredes; 3.°, una base; 4.°, un vértice

a) *Bordes.* — Uno, *anterior*, corresponde al borde posterior del esternocleidomastoideo; otro, *posterior*, al borde del trapecio; el tercero, *interno*, a las apófisis transversales de las vértebras cervicales.

b) *Paredes.* — Se distinguen en interna, externa, posterior. La *pared externa* está constituída por todos los planos ya descritos: piel, tejido celular subcutáneo, aponeurosis superficial, etc. La *pared posterior* está formada, primeramente, por el *escaleno posterior*, que, desde los tubérculos posteriores de las siete vértebras cervicales, desciende

hasta las dos primeras costillas; encima del escaleno, por los dos músculos *esplenio* y *angular*, que sólo atraviesan la región para pasar a la de la nuca. La *pared interna* está formada por el *escaleno anterior*, que, partiendo de los tubérculos anteriores de las 3.ª, 4.ª, 5.ª y 6.ª vértebras cervicales, va a terminar en el tubérculo que presenta la cara superior de la 1.ª costilla *(tubérculo de Lisfranc)*. Nótese, por delante y detrás de este músculo, la existencia de dos hiatos: 1.°, un *hiato anterior*, situado entre el escaleno y el esternocleidomastoideo (deja pasar la vena subclavia, la arteria escapular superior y el nervio frénico); 2.°, un *hiato posterior*, situado entre el escaleno anterior y el escaleno posterior (deja pasar la arteria y el plexo braquial).

c) *Base.* — La *base* o *suelo es triangular:* lado externo, formado por la clavícula; lado posterior, por el borde superior del omóplato; lado interno, por una línea que va de la apófisis transversa de la séptima cervical al borde posterior del esternocleidomastoideo. La primera costilla divide este triángulo en dos porciones: 1.°, una *porción interna*, que corresponde al tórax (pulmón, cúpula pleural, aparato suspensor de la pleura); 2.°, una *porción externa*, que corresponde al hueco axilar y se continúa sin línea de demarcación con esta región (por aquí pasa el contenido del hueco supraclavicular para convertirse en contenido de la axila).

d) *Vértice.* — Situado arriba, corresponde al punto en donde se ponen en contacto los músculos esternocleidomastoideo, trapecio, angular y esplenio. A este nivel, las dos aponeurosis cervical superficial y cervical profunda se encuentran y se fusionan.

B. Contenido del compartimiento. — El compartimiento supraclavicular contiene *arterias*, *venas*, *linfáticos* y *nervios* reunidos entre sí por una *masa celuloganglionar*.

a) *Arterias.* — Las *arterias* del compartimiento supraclavicular son la subclavia y algunas de sus ramas.

La *arteria subclavia*, nacida del tronco braquiocefálico a la derecha, del cayado de la aorta a la izquierda, atraviesa oblicuamente de atrás a delante y de dentro a fuera el hueco supraclavicular, describiendo una ligera curva que abraza la cúpula pleural y cruza la primera costilla. Llegada a la mitad de la clavícula, se convierte en *arteria axilar*. Proporciona siete ramas (vertebral, tiroidea inferior, mamaria interna, intercostal superior, cervical profunda, escapulares superior y posterior).

Considerada desde el punto de vista quirúrgico, la subclavia se divide en tres porciones: 1.°, una porción situada por dentro de los escalenos *(porción intraescalénica)*, a nivel de la cual está rodeada de venas voluminosas y de nervios importantes de vecindad muy peligrosa; 2.°, una porción situada entre los escalenos *(porción interescalénica)*, a nivel de la cual está en relación, por abajo, con la primera costilla, sobre la cual reposa: por delante, con el escaleno anterior (y el nervio frénico que sigue el borde interno del músculo), del que se debe seccionar forzosamente la mitad externa para descubrirla; 3.°, una porción situada por fuera de los escalenos *(porción extraescalénica*, porción fácilmente asequible de la arteria), a nivel de la cual se relaciona: por abajo, con la primera costilla, inmediatamente por fuera y atrás del tubérculo de inserción del escaleno anterior *(tubérculo de Lisfranc)*, punto de referencia primordial en el curso de la ligadura; por arriba y atrás, con los cordones del plexo braquial (posible confusión con la arteria mientras se descubre esta última por delante, con la vena subclavia, la arteria escapular superior, la porción terminal de la yugular externa, finalmente los planos de cubierta del triángulo omoclavicular, planos que el cirujano atraviesa en la ligadura por fuera de los escalenos).

b) *Venas.* — Son: 1.°, la *vena subclavia*, voluminosa (gravedad de su herida: hemorragia, entrada de aire en la vena), situada delante de la arteria del mismo nombre, a la que acompaña en todo su trayecto (excepto a nivel de la porción interescalénica, en donde el escaleno anterior se interpone entre la arteria y la vena); 2.°, la *porción terminal de la yugular externa*, que desemboca en el origen del tronco braquiocefálico.

c) *Linfáticos.* — Además de los ganglios, que describiremos más adelante, encontramos: a la derecha, la *gran vena linfática* (de 10 a 12 milímetros solamente de longitud), que va a desembocar en la confluencia venosa de la yugular y la subclavia derechas; a la izquierda, la *porción terminal del conducto torácico*, que se dirige a la confluencia de las venas yugular y subclavia izquierdas, describiendo una curva que cruza la arteria subclavia y sube más o menos hacia el hueco supraclavicular (herida posible en las operaciones de esta región).

d) *Nervios.* — Tenemos el nervio frénico y los ramos de origen del plexo braquial.

α) El *nervio frénico* nace principalmente del cuarto par cervical, accesoriamente del tercero y del quinto. Se dirige verticalmente hacia abajo, sigue primeramente la cara anterior del escaleno anterior, luego

contornea el borde interno de este músculo para descender al tórax (véase *Mediastino)*. Evitar lesionarlo (accidente grave) en la ligadura de la arteria subclavia.

β) El *plexo braquial*, formado por cinco gruesos cordones, los ramos anteriores de los cuatro últimos pares cervicales y del primero dorsal (una **Y** echada entre dos **X** igualmente echadas), representa en su conjunto una especie de triángulo, cuyo vértice truncado ocupa el hueco axilar y cuya base se aplica a los lados de la columna vertebral. Las lesiones del plexo braquial determinan parálisis casi semejantes a las que suceden a las lesiones de las raíces medulares correspondientes. Se describen tres tipos de estas parálisis: *tipo superior*, *tipo inferior* y *tipo total.*

e) *Capa célulogánglionar.* — Tejido céluloadiposo que contiene gran número de ganglios *(ganglios profundos)* y que se continúa con las capas célulogánglionares de las regiones vecinas (región carotídea, mediastínica, axilar). Estos ganglios reciben sus linfáticos de la nuca, de los tegumentos de la parte anterior de la axila, de la mama (posible invasión de los mismos en los casos de cáncer de la mama y de las primeras vías digestivas).

7.° **Plano esquelético.** — Cara superior del cuerpo de la clavícula, cara superior del cuerpo de la primera costilla, apófisis transversa de las vértebras cervicales. El *cuerpo de la clavícula* es plano de arriba abajo. Es fácilmente asequible a causa de su situación superficial, y por el mismo motivo se fractura con bastante frecuencia (separación más o menos manifiesta de los dos fragmentos). El *cuerpo de la primera costilla* es ancho y aplastado, fuertemente oblicuo hacia abajo y adelante. Presenta en su cara superior los canales destinados a alojar los vasos subclavios.

8.° **Vista de conjunto de la región supraclavicular: vías de acceso.** — La cavidad supraclavicular tiene la forma de una pirámide, estrecha por arriba, ancha y profunda por abajo, en el punto en donde viene a cubrir la extremidad superior de la cavidad pleural y del pulmón. Comunica ampliamente con las regiones vecinas (de donde la posible difusión de las afecciones nacidas en estas diversas regiones).

Contiene numerosos vasos y nervios importantes (considerable gravedad de las heridas del hueco supraclavicular); estos órganos ocupan casi únicamente la mitad inferior del hueco (zona peligrosa y de difícil acceso a causa de la presencia de la clavícula, de donde la resección

temporal del hueso); los vasos se agrupan sobre todo en el ángulo interno; los nervios, en el ángulo externo.

El cirujano alcanza el hueco supraclavicular atravesando su pared superficial, ora a nivel del borde posterior del esternocleidomastoideo, ora a nivel del borde superior de la clavícula.

LIBRO IV

TORAX

Designaremos con el nombre de *tórax* la cavidad torácica y las paredes que la circundan.

Situado entre el cuello y el abdomen, el tórax está limitado, por arriba, por un plano oblicuamente dirigido hacia abajo y adelante que pasa a la vez por el vértice de la apófisis espinosa de la séptima cervical y por el borde superior del esternón. Por abajo está cerrado por el diafragma, en otras palabras, por un plano oblicuo hacia abajo y atrás que, partiendo del apéndice xifoides, vaya a terminar en la apófisis espinosa de la duodécima vértebra dorsal. El diámetro vertical del tórax mide de 15 a 18 centímetros a nivel de su pared anterior, de 30 a 32 centímetros a nivel de su pared posterior.

El tórax (aparte de los hombros y de los huecos de las axilas, que pertenecen a los miembros) ofrece la forma de un tronco de cono cuya base mayor sería inferior y la base menor superior. Es casi la misma forma que la del tórax esquelético.

Estudiaremos sucesivamente a propósito del tórax: 1.°, sus *paredes;* 2.°, la *cavidad* y su *contenido.*

CAPITULO PRIMERO

PAREDES TORACICAS

Antes de estudiar las diferentes regiones que forman las paredes del tórax *(regiones parietales)*, conviene describir la *jaula torácica*, que, aparte de la región diafragmática, forma el substrátum esquelético de las regiones mencionadas.

ARTÍCULO PRIMERO

JAULA TORACICA

1.° **Arquitectura, elasticidad, resistencia.** — La jaula torácica está formada de diferentes segmentos óseos (vértebras dorsales por detrás, costillas por los lados, esternón por delante), cuya disposición recuerda algo la de los barrotes de una jaula, *jaula torácica*. Por su cara externa es superficial (traumatismos frecuentes, vías de acceso fáciles); por su cara profunda corresponde los órganos intratorácicos a los cuales protege (excepto a nivel de los espacios intercostales). Es muy elástica (lesión posible de los órganos profundos sin fractura de las costillas), pero esta propiedad disminuye con la edad (fracturas frecuentes en los sujetos ancianos).

2.° **Forma.** — Su forma es la de un tronco de cono ligeramente aplastado de delante atrás. Su *vértice* representa un orificio elíptico, cuyo plano está un poco inclinado hacia abajo y adelante. Su *base*, anchamente escotada por delante, es irregular.

La jaula torácica puede ser asiento de deformidades, de las cuales unas no se consideran como patológicas (deformidades por el corsé, tórax infundibuliforme); las otras, al contrario, son de orden patológico y consecutivas a una lesión de la columna vertebral (tórax escoliótico, tórax de mal de Pott) o al raquitismo (tórax en forma de quilla).

3.° **Dimensiones.** — Variables según el sexo, según los sujetos y, en el mismo individuo, según el momento de la respiración. Por término medio, mide en el adulto: altura, 12 centímetros por delante y 27 por detrás, de 32 a 34 a los lados; anchura, 5 centímetros por 12 arriba, 12 por 27 abajo. Pueden estar más o menos modificadas en estado patológico (tórax en tonel de los enfisematosos, tórax estrecho de los tísicos, etc.).

ARTÍCULO II

REGIONES TORACICAS PARIETALES

Son en número de cuatro, a saber: 1.°, la *región esternal;* 2.°, la *región costal;* 3.°, la *región mamaria;* 4.°, la *región diafragmática.*

§ 1. Región esternal

La región esternal está situada en la parte anterior del tórax; corresponde bastante exactamente al esternón, de donde su nombre.

1.° **Límites.** — *Superficialmente*, está limitada: 1.°, por arriba, por la horquilla esternal; 2.°, por abajo, por la base del apéndice xifoides; 3.°, lateralmente, por la articulación esternoclavicular y la serie de articulaciones condroesternales. *Profundamente*, prolongaremos la región esternal hasta la pleura torácica.

2.° **Forma exterior y exploración.** — La región esternal es prominente en el hombre, deprimida al contrario en canal longitudinal en la mujer (a causa del desarrollo de las glándulas mamarias). Su exploración, fácil, permite reconocer el esternón con: 1.°, sus bordes; 2.°, su horquilla; 3.°, su apéndice xifoides.

3.° **Planos constitutivos.** — Los cinco planos siguientes:

A. Piel. — Más gruesa que en la región costal. Sin pelos en la mujer, cubierta en el hombre de pelos más o menos desarrollados. Abundante en glándulas sebáceas.

B. Tejido celular subcutáneo. — Poco desarrollo, escaso en grasa, une la piel a las capas subyacentes. Esta unión es más pronunciada en la línea media especialmente.

C. Aponeurosis superficial. — No es más que la aponeurosis del pectoral mayor. Entre los dos pectorales, corresponde al esternón y se adhiere a él íntimamente.

D. Capa muscular superficial. — Debajo de la aponeurosis se encuentran tres porciones de músculos: 1.°, en lo alto, el *manojo esternal del esternocleidomastoideo*, que se inserta en la primera pieza del esternón por un tendón conoideo; 2.°, en la parte más inferior, los *fascículos del recto mayor del abdomen*, que se fijan en el apéndice xifoides; 3.°, lateralmente, las *inserciones internas del pectoral mayor*, que forman relieve considerable a menudo.

E. Plano esquelético. — Ofrece a nuestra consideración el esternón primeramente, después las diferentes articulaciones.

a) El *esternón*, hueso plano, esponjoso, muy vascular, fuertemente oblicuo hacia abajo y adelante, se compone de tres porciones: una porción superior o *manubrio*, una porción media o *cuerpo* y una

porción inferior o *apéndice xifoides*. Morfológicamente presenta: 1.°, un *extremo superior*, con su escotadura media u *horquilla* y sus dos caritas laterales para las clavículas; 2.°, una *extremidad inferior*, que constituye el *apéndice xifoides* (frecuentemente con un agujero, el *agujero esternal*), 3.°, dos *bordes laterales*, contorneados en forma de S itálica, que presentan en toda su altura dos clases de escotaduras, unas articulares para los cartílagos costales, las otras no articulares, que corresponden a los espacios intercostales.

b) *Articulaciones del esternón.* — Son numerosas: articulaciones de sus tres piezas entre sí, articulaciones con las clavículas, articulaciones con los cartílagos costales.

α) Las *articulaciones esternales*, que unen las tres piezas del esternón entre sí, se distinguen en superior e inferior; la primera es una anfiartrosis; la segunda, una sincondrosis. Pocos movimientos. Desaparecen con el proceso de la edad. Sus luxaciones (extremadamente raras) no son frecuentemente sino fracturas.

β) La *articulación esternocostoclavicular* (derecha e izquierda) presenta un fibrocartílago interarticular o menisco, con cuatro ligamentos periféricos: anterior, posterior, interclavicular y costoclavicular. Dos sinoviales: una interna, entre el menisco y el esternón; otra externa, entre el menisco y la clavícula (luxaciones del extremo interno de la clavícula, preesternal, retroesternal o supraesternal). La articulación esternocostoclavicular puede ser asiento de la artritis blenorrágica (patognomónica).

γ) Las *articulaciones condroesternales* son artrodias: un ligamento interóseo y un ligamento anterior dispuesto en abanico. Luxaciones extremadamente raras, si es que existen.

F. Capa muscular profunda. — Debajo del esternón se encuentran los dos músculos *triangulares del esternón*, aplanados y delgados, que van de las partes laterales del esternón a los cartílagos costales 6.°, 5.°, 4.° y 3.°. No tienen importancia. En su cara profunda se extiende la hoja parietal de la pleura, límite de nuestra región.

4.° **Vasos y nervios.** — Las *arterias* son ramas de la mamaria interna. Las *venas* (excepto algunas que se mezclan a la red superficial de la región costal) desembocan en la vena mamaria interna. Los *linfáticos* terminan en parte en los ganglios del cuello, en parte en los de la axila. Los *nervios* provienen: 1.°, de las ramas supraclaviculares del plexo cervical superficial; 2.°, de los nervios pectorales del plexo braquial; 3.°, de los ramos perforantes anteriores de los intercostales.

§ 2. Región costal

Llamada también *torácica lateral*, esta región forma la jaula torácica entre el esternón y la columna dorsal.

1.° **Límites.** — *Superficialmente:* 1.°, por delante, el borde lateral del esternón; 2.°, por detrás, los canales vertebrales; 3.°, por arriba, el borde interno de la primera costilla; 4.°, por abajo, una línea oblicuamente descendente que va del apéndice xifoides al ángulo de la duodécima costilla. *Profundamente*, la pleura parietal.

2.° **Forma exterior y exploración.** — La región costal está oculta parcialmente por el hombro; es convexa en sentido vertical y en sentido transversal. A la palpación se reconocen los arcos costales, los que se pueden fácilmente explorar y contar (empezando por arriba y cerca de su extremo esternal; no hay que olvidar que la primera costilla está escondida por la clavícula).

3.° **Planos superficiales.** — En número de cuatro: 1.°, la *piel;* 2.°, el *tejido celular subcutáneo;* 3.°, *aponeurosis;* 4.°, *músculos superficiales.*

A. Piel. — Delgada, flexible, débilmente adherente a los planos subyacentes.

B. Tejido celular subcutáneo. — Nada de particular. La misma disposición que en las regiones vecinas.

C. Aponeurosis superficial. — Muy delgada; cubre sin discontinuidad los músculos subyacentes.

D. Músculos superficiales. — Son: 1.°, por delante, el *pectoral mayor*, el *pectoral menor*, el *subclavio* y el extremo superior del *recto mayor del abdomen* (inserto por tres digitaciones en los cartílagos costales de las costillas 5.ª, 6.ª y 7.ª); 2.°, por detrás, la porción correspondiente de los músculos *trapecio*, *dorsal mayor*, *romboides mayor* y *menor*, *serratos menores posteriores;* 3.°, por abajo, el *oblicuo mayor del abdomen*, que se destaca por ocho o nueve digitaciones de la cara externa de las ocho o nueve últimas costillas; 4.°, en la parte más superior, las inserciones costales del *escaleno anterior* y del *escaleno posterior;* 5.°, en la parte media, el *serrato mayor*, músculo ancho y delgado que se desprende del borde interno de la escápula para irradiarse en abanico de diez digitaciones que van a fijarse en la cara

externa de las diez primeras costillas. Nótese que los fascículos superiores son oblicuamente descendentes (inspiradores), los fascículos medios oblicuamente ascendentes (espiradores) y los fascículos inferiores oblicuamente descendentes de nuevo (inspiradores).

4.° **Plano esquelético.** — Está formado por las *costillas* y, en el intervalo de las costillas, por los *espacios intercostales*.

A. Costillas. — Huesos planos dispuestos en arco entre el raquis y el esternón. En número de veinticuatro (doce a cada lado); las siete primeras *(costillas esternales, costillas verdaderas)* van hasta el esternón, las cinco últimas *(falsas costillas, costillas asternales)* no llegan hasta él (la 11.ª y la 12.ª son hasta flotantes). Cada costilla comprende una región posterior ósea *(costilla ósea)* y una porción anterior cartilaginosa *(cartílago costal)*.

a) *Costillas óseas.* — Se implantan oblicuamente en la columna vertebral y presentan una doble curvatura *(curvatura sobre el plano* y *curvatura sobre los bordes)*. Se describen en ellas una cara externa, una cara interna, un borde superior y un borde inferior excavado por un canal. Por razón de su curvatura y de estructura (la de los huesos planos), tienen gran flexibilidad y elasticidad; a pesar de esto, se fracturan frecuentemente *(fractura hacia dentro, fractura hacia fuera)*. Son uno de los puntos de predilección de la tuberculosis ósea. La primera costilla, de radio mucho menor que las demás, está casi inscrita en la curvatura de la segunda. Está aplastada de arriba abajo y es mucho más ancha que las siguientes.

b) *Cartílagos costales.* — En número de veinticuatro (doce a cada lado). Los siete primeros prolongan las costillas hasta el esternón; los dos o tres siguientes no alcanzan al esternón, se insertan en el cartílago situado encima; los dos últimos se pierden en medio de los músculos del abdomen. Su longitud va aumentando de arriba abajo. Pueden ser asiento de fractura e inflamación.

c) *Articulaciones de las costillas.* — Las articulaciones de las costillas óseas con el raquis y las de los cartílagos con el esternón han sido estudiadas (véanse págs. 146 y 191).

En cuanto a las que unen los cartílagos a las costillas óseas *(articulaciones condrocostales)*, son simples sinartrosis (asiento de las *nudosidades* de los raquíticos).

B. Espacios intercostales. — Están situados en el intervalo de las costillas: son en número de veintidós (once a cada lado).

a) *Disposición general.* — Dos porciones: una porción posterior o *intercostal*, la más extensa; una porción anterior o *intercondral*, muy pequeña.

b) *Dimensiones.* — La altura del espacio es de 20 milímetros aproximadamente a nivel de la porción intercostal. Mide de 15 a 18 milímetros a nivel de la porción intercondral de los cuatro primeros espacios (es suficiente para que se pueda pasar a través de estos espacios). Pero a nivel del quinto y sexto espacios, sólo mide 2 a 3 milímetros, de donde la necesidad de resecar estos últimos cartílagos para alcanzar los planos profundos.

c) *Músculos intercostales.* — En número de dos para cada espacio: uno interno, otro externo. Anchos y delgados, dirigidos en sentido contrario, miden en altura la misma del espacio y se insertan: el externo, en el labio externo del borde inferior de la costilla que está encima por una parte, y por otra en el borde superior de la costilla que está debajo; el interno, en el labio interno y en el labio externo a la vez del borde inferior de la costilla que está encima por una parte, y por otra en el borde superior de la costilla que está debajo. Estos fascículos, oblicuos de arriba abajo y de delante atrás, cruzan en aspa los fascículos correspondientes de los intercostales externos, cuya oblicuidad se dirige en sentido opuesto. Están separados entre sí por un espacio estrecho triangular de base superior, por donde pasan los vasos y los nervios intercostales (vena arriba, arteria en medio y nervio abajo).

d) *Capa muscular profunda.* — Más allá de las costillas y de los intercostales internos se encuentran los subcostales, las inserciones costales del triangular del esternón y las del diafragma. Sobre el conjunto se extiende la pleura parietal, con el tejido celular subpleural en su cara profunda (abscesos subpleurales).

5.° **Vasos y nervios.** — No contiene vasos de grueso calibre. La lesión de los vasos es, sin embargo, peligrosa a causa de su vecindad con la pleura, que, herida al mismo tiempo que ellos, aspira la sangre en su cavidad.

a) *Arterias.* — Provienen de la axilar, de las intercostales, de la mamaria interna.

α) La *axilar* da a la región la rama torácica de la acromiotorácica, la torácica inferior o mamaria externa, algunos ramos de la subescapular.

β) Las *intercostales* son en número de doce; las tres primeras provienen de la intercostal superior, las nueve restantes de la aorta. Cada una de ellas, después de haber proporcionado la *rama dorsoespinal* (véase *Raquis*), penetra en el espacio intercostal, entre los dos intercostales interno y externo: luego, entre los fascículos internos y externos del intercostal interno, en el tercio posterior del espacio, ocupa el canal costal, entre la vena que está encima y el nervio que está debajo; después desciende a la parte media del espacio intercostal y se divide en dos ramas que se anastomosan con las intercostales anteriores correspondientes (desgarro posible de las intercostales en las fracturas de las costillas: en la toracentesis, el trocar ha de seguir el borde superior de la costilla inferior y no el borde inferior de la costilla superior).

γ) La *mamaria interna*, rama de la subclavia, desciende entre los cartílagos costales y el triangular, a lo largo del borde del esternón: a 10 milímetros de este borde a nivel del primer espacio; a 12 milímetros, a nivel del segundo; a 13 milímetros, a nivel del tercero; a 14 milímetros, a nivel del cuarto; a 20 milímetros, a nivel del sexto. En este trayecto da en todas direcciones numerosos ramos, de los cuales los más importantes son los intercostales. A nivel del sexto espacio intercostal, se divide en dos ramas terminales (las *venas músculo-frénica* y la *abdominal*) destinadas a las paredes del abdomen (véase *Abdomen*).

b) *Venas.* — Se distribuyen en dos grupos: 1.°, *venas superficiales*, que comunican con las de las regiones vecinas y forman de este modo una vía de seguridad interpuesta a las dos venas cavas (topografía variable de las dilataciones venosas según que el obstáculo asiente en las venas cavas o en la vena porta); 2.°, *venas profundas*, que siguen el trayecto de las arterias homónimas (*venas torácicas externas*, que van a la axilar, *venas intercostales*, que se dirigen a las ácigos, *venas mamarias internas*, que terminan en las subclavias).

c) *Linfáticos.* — Como las venas, se distinguen en superficiales y profundos. Los *linfáticos superficiales* se dirigen, en su mayoría, a los ganglios de la axila; algunos solamente a los ganglios mamarios internos o a los supraclaviculares. Los *linfáticos profundos* o *intercostales* terminan, los posteriores en los ganglios situados a nivel de la cabeza de las costillas, los anteriores en los ganglios mamarios internos. Nótese que los linfáticos profundos (que en parte provienen de la pleura) comunican con los superficiales: de donde la posibilidad de abscesos cutáneos consecutivos a una lesión pleural o pleuropulmonar.

d) *Nervios.* — La región costal recibe: 1.°, del *plexo cervical superficial*, la terminación de los nervios supraclaviculares (para los tegumentos); 2.°, del *plexo braquial*, los nervios del pectoral mayor, del pectoral menor y del serrato mayor (para los músculos del mismo nombre); 3.°, los *nervios intercostales*. Estos últimos nervios pasan (debajo de las arterias) a los espacios intercostales. En la parte más posterior, se sitúan directamente debajo de la pleura (su inflamación en la pleuresía, de donde el *dolor de costado*); luego entre el intercostal interno y el intercostal externo. Abandonan, en su trayecto, ramos musculares y ramos cutáneos, de los cuales los más importantes son el *perforante lateral* y el *perforante anterior*, llamados así porque atraviesan el músculo intercostal externo, el primero en la parte media del espacio intercostal, el segundo en su parte anterior (a nivel de estas perforantes, los *puntos dolorosos* de las neuralgias intercostales).

§ 3. Región mamaria

Se la puede definir: la parte de la pared torácica ocupada por el seno o mama. No está bien desarrollada sino en la mujer.

1.° **Límites.** — *Superficialmente*, los mismos que los de la propia mama. *Profundamente*, la aponeurosis que cubre el pectoral mayor. Es, pues, región cutánea.

2.° **Forma exterior y relaciones.** — El pecho tiene la forma de una semiesfera separada del tórax por un surco (*surco submamario*, punto de elección para las incisiones). Su volumen, como por lo demás su forma, es esencialmente variable según los sujetos y, en el mismo sujeto, según la edad y las condiciones fisiológicas.

3.° **Exploración.** — Se practica palpando la mama con la mano colocada de plano y rechazándola contra el pectoral mayor.

4.° **Planos constitutivos.** — Cuatro capas que se superponen como sigue: 1.°, la *piel*; 2.°, el *tejido celular subcutáneo*; 3.°, la *glándula mamaria*; 4.°, la *capa celulosa retromamaria*.

A. Piel. — Ningún carácter particular, excepto en su parte media, en donde se modifica para constituir la *aréola* y el *pezón*.

α) La *aréola* o *aureola*, región circular de 15 a 20 milímetros de diámetro, rodea la base del pezón: contiene glándulas sebáceas voluminosas, que forman las eminencias llamadas *tubérculos de Morgagni*. Piel fina, adherente, reforzada por una capa de fibras musculares lisas *(músculo subareolar)*. Se modifica con el embarazo; toma un tinte más obscuro; se rodea de una zona igualmente obscura, la *aréola secundaria;* los tubérculos de Morgagni se hacen más voluminosos, *tubérculos de Montgomery* (pueden supurar, *abscesos tuberosos)*.

β) El *pezón* tiene la forma de una gruesa papila cilindroidea de 10 a 12 milímetros de longitud y 9 ó 10 milímetros de anchura. Aspecto muy variable: grueso, pequeño, largo, corto, umbilicado, invaginado (su retracción en los tumores del seno). En su vértice, de 12 a 20 orificios: desembocaduras de los conductos galactóforos. Piel fina pero rugosa y arrugada, adherente, reforzada en su cara profunda por fibras musculares lisas, constituyendo el *músculo mamilar* (excoriaciones, grietas, ordinariamente muy dolorosas, que pueden impedir la lactancia y, por otra parte, ser la puerta de la infección).

B. Tejido celular subcutáneo. — El tejido celular subcutáneo o premamario se extiende entre la piel y la glándula (nótese que falta a nivel de la aréola y del pezón). Está subdividido en una serie de celdillas por trabéculas fibrosas más o menos gruesas, que se dirigen de la glándula a la piel; por otra parte, se insinúa más o menos entre los lóbulos de la *glándula*. Es asiento de abscesos llamados *subcutáneos*.

C. Glándula mamaria. — Tiene la forma de una masa grisácea o amarillenta, aplanada de delante atrás, irregularmente circular, que envía una serie de prolongaciones, de las cuales sólo una, la *prolongación axilar*, es constante. Está formada por 12 a 20 glándulas arracimadas, llamadas *lóbulos*, que posee cada una un conducto excretor o *conducto galactóforo*. Los conductos galactóforos se abren en forma de regadera en el vértice del pezón; por estos orificios es por donde se verifica frecuentemente la infección del tejido glandular. Nótese que los diversos lóbulos pueden infectarse por separado y supurar sucesivamente *(abscesos múltiples* en las mastitis). La glándula mamaria es el campo de predilección de los neoplasmas *(tumores benignos* y *tumores malignos)*.

D. Capa céluloadiposa retromamaria. — Es una dependencia del tejido celular subcutáneo, con el cual se confunde por otra parte a nivel de la circunferencia de la glándula. Está formada por un tejido conjuntivo laxo *(bolsa retromamaria de Chassaignac)*, de donde la movilidad de la mama sobre el pectoral mayor. Es asiento de *flemones* y *abscesos profundos* o *retromamarios*, los cuales se abren a veces a través de la glándula en el tejido celular subcutáneo (abscesos en *botón de camisa)*.

5.° **Vasos y nervios.** — Las *arterias* provienen de la *mamaria interna* (es la arteria principal: dos o tres gruesos ramos que, después de haber perforado los intercostales y el pectoral mayor, se dirigen hacia la parte súperointerna de la glándula), de la *mamaria externa* (rama de la axilar) y de las *intercostales aórticas*. Las *venas* siguen el mismo trayecto que las arterias y terminan en la mamaria interna, en la axilar, en las intercostales. Los *linfáticos* se dividen en tres grupos: 1.°, *linfáticos externos*, que se dirigen hacia la axila (contorneando el borde inferior del pectoral mayor) y terminan en ella en un grupo de ganglios situados en la pared interna de la región, alrededor de los vasos mamarios externos; 2.°, *linfáticos internos*, que se dirigen hacia dentro y terminan (después de haber atravesado el extremo interno de los espacios intercostales) en los ganglios mamarios internos; 3.°, *linfáticos submamarios*, que perforan el pectoral mayor, para dirigirse (después de haber pasado por debajo de este músculo) a los ganglios supraclaviculares. Los *nervios* provienen de los seis primeros intercostales (excepto el primero), del ramo supraclavicular del plexo cervical y de los ramos torácicos del plexo braquial.

§ 4. Región diafragmática

Es la región constituída por el músculo diafragma: separa la cavidad torácica de la cavidad abdominal.

1.° **Forma y situación.** — La del diafragma. Es una especie de cúpula o bóveda movible (que asciende y desciende con la respiración), oculta bajo la base del tórax, más ancha en el sentido transversal que en el ánteroposterior, descendiendo mucho más por detrás que por delante. Sube algo más a la derecha (hasta la 4.ª costilla durante la inspiración) que a la izquierda (hasta la 5.ª costilla durante la inspiración).

2.° **Planos constitutivos, músculo diafragma.** — Un solo plano, el **diafragma.** Este músculo presenta una parte central, aponeurótica *(centro frénico)*, y una porción periférica, carnosa. Esta se inserta en la base del apéndice xifoides *(fascículos esternales)*, en la cara

interna de las seis últimas costillas *(fascículos costales)*, en los arcos del cuadrado de los lomos y del psoas y en la cara anterior de la columna lumbar *(fascículos lumbares* y *pilares diafragmáticos;* estos últimos limitan entre ellos el *orificio esofágico* y el *orificio aórtico)*. El diafragma es un músculo inspirador; sus lesiones (ordinariamente consecutivas a una lesión de la pleura o del peritoneo) producen una dificultad respiratoria considerable.

3.° **Puntos débiles diafragmáticos.** — El tabique diafragmático presenta algunos puntos débiles (asiento de las *hernias diafragmáticas espontáneas*, vías de paso de las supuraciones). Son: 1.°, los *orificios* por donde pasan los órganos que van del tórax al abdomen, o viceversa (nervios, esófago, vena cava inferior, etc.), y en particular el *orificio aórtico*, a nivel del cual el tejido celular retroperitoneal se continúa con el mediastino (vía de paso para los abscesos por congestión de la columna dorsal); 2.°, los *hiatos musculares* (hiato entre los fascículos esternales, vía de paso para las colecciones retroesternales: hiato entre los fascículos costales y los fascículos esternales; finalmente, el *hiato diafragmático*, a nivel del cual el fondo de saco de la pleura está en relación inmediata con la atmósfera grasosa perirrenal. Las heridas del diafragma constituyen el origen de las *hernias diafragmáticas traumáticas*.

4.° **Relaciones.** — El diafragma presenta dos caras:

α) *Por su cara superior* o *convexa* (cara torácica) corresponde: 1.°, en su parte media, a los dos mediastinos anterior y posterior (pericardio, corazón, esófago, aorta); 2.°, a los lados, a las regiones pleuropulmonares derecha e izquierda y a nivel del seno costodiafragmático al fondo de saco de la pleura. Nótese que el pulmón y la pleura no penetran en el fondo del seno, de donde la posibilidad de herir el diafragma si se coge una costilla demasiado inferior para practicar la punción del empiema; de donde además la lesión posible de la pleura, del diafragma y del abdomen, permaneciendo el pulmón intacto, en ciertas heridas tóracoabdominales.

β) *Por su cara inferior* o *cóncava (cara abdominal)*, el diafragma está en gran parte tapizado por el peritoneo y en relación, yendo de derecha a izquierda, con el hígado, la tuberosidad mayor del estómago, el bazo, el ángulo izquierdo del colon. Comprende además, por detrás, las cápsulas suprarrenales y al extremo superior de los riñones, al páncreas, al duodeno, a los vasos pancreáticos y renales, y a los

ganglios semilunares. La cara inferior del diafragma sufre una presión más considerable que su cara superior; por esto, en los casos de hernia diafragmática, las vísceras abdominales penetran en la cavidad torácica.

5.° **Vasos y nervios.** — Las *arterias provienen:* 1.°, de las diafragmáticas superiores e inferiores; 2.°, de las mediastínicas posteriores y anteriores. Las *venas* se dirigen a las venas mamarias internas y a la vena cava superior. Los *linfáticos* se anastomosan con los de la pleura y del peritoneo, de donde la posible propagación de una inflamación de la pleura al peritoneo, y recíprocamente. Terminan en los ganglios mediastínicos. Los *nervios* vienen sucesivamente de los seis últimos intercostales y de los frénicos (neuralgia frénica en las pleuresías diafragmáticas, la cual puede ser revelada por la presión en ciertos puntos especiales que corresponden al trayecto del nervio).

CAPITULO II

CAVIDAD TORACICA Y SU CONTENIDO

La cavidad torácica, en el individuo revestido de sus partes blandas, presenta la misma configuración general que en el esqueleto: es un tronco de cono con la base inferior. La columna vertebral, muy prominente hacia delante, la divide en dos cavidades secundarias: derecha e izquierda. Cada una de estas cavidades laterales encierra el pulmón y la pleura *(regiones pleuropulmonares)*. Entre estas dos regiones laterales se encuentra una región media, el *mediastino*.

ARTÍCULO PRIMERO

REGIONES PLEUROPULMONARES

En número de dos, derecha e izquierda; cada una comprende el *pulmón* correspondiente y la *pleura* que lo envuelve.

§ 1. Pleuras

Existen dos pleuras, una derecha, otra izquierda, y cada una presenta: 1.°, una *hoja parietal;* 2.°, una *hoja visceral;* 3.°, una cavidad, la *cavidad pleural.*

1.° **Hoja visceral.** — La hoja visceral, muy delgada, transparente, rodea el pulmón en toda su extensión, excepto a nivel del hilio, en donde se refleja hacia dentro para continuarse con la hoja parietal. A nivel de las cisuras interlobulares, envía dos prolongaciones que se extienden hasta el fondo de éstas. Nótese que la hoja visceral se adhiere íntimamente al tejido pulmonar (gracias al *tejido subpleural).*

2.° **Hoja parietal.** — La hoja parietal *(pleura parietal)* reviste enteramente la vasta cavidad en donde se aloja el pulmón.

α) *Por abajo,* se extiende sobre la cúpula diafragmática, *pleura diafragmática.*

β) *Por arriba (pleura cervical),* forma por encima del pulmón una especie de bóveda: es la *cúpula pleural* o *fondo de saco superior* (con su aparato suspensor). Sube hasta dos o tres centímetros por encima de la parte anterior de la primera costilla y de uno a tres centímetros por encima de la extremidad interna de la clavícula y está en relación con los vasos subclavios, con el ganglio cervical inferior del simpático cervical y con las ramas más inferiores del plexo braquial.

γ) *Por dentro,* la pleura parietal forma la pared lateral del mediastino; es la *pleura mediastínica (pleura mediastínica derecha* y *pleura mediastínica izquierda).* A la derecha y a la izquierda se extiende, en sentido sagital, desde la columna vertebral al esternón, recubriendo todos los órganos situados por dentro de ella (nótese, debajo del pedículo pulmonar, el *ligamento del pulmón,* de forma triangular, que va de la pleura mediastínica a la cara interna del pulmón).

δ) *Por delante, por fuera* y *detrás,* la pleura parietal cubre las costillas y los espacios intercostales: es la *pleura costal,* reunida al plano subyacente por una delgada hojilla conjuntiva o fibrosa, la *fascia endotorácica.* Se reúne: 1.°, por arriba, directamente con la pleura cervical o cúpula pleural; 2.°, por abajo, a la pleura diafragmática, formando el *fondo de saco inferior* o *seno costodiafragmático;* 3.°, por delante y también por detrás, a la parte correspondiente de la pleura mediastínica, formando el *seno costomediastínico anterior* y el *seno costomediastínico posterior.*

3.° **Topografía tóracopleural.** — Es la proyección, en la pared torácica, del trayecto de los fondos de saco pleurales:

a) *Fondos de saco anteriores.* — Conviene examinar sucesivamente el derecho y el izquierdo.

α) El *fondo de saco del lado derecho* parte de la articulación esternoclavicular derecha, se dirige oblicuamente hacia el borde izquierdo del esternón, que alcanza a la altura de la segunda articulación condroesternal, luego lo sigue hasta la cuarta articulación condroesternal izquierda; aquí se inclina hacia fuera y cruza la sexta o séptima articulación condroesternal derecha.

β) *El fondo de saco del lado izquierdo* parte de la articulación esternoclavicular izquierda, desciende a lo largo del borde izquierdo

del esternón hasta el nivel del cuarto cartílago costal; aquí se inclina hacia fuera y va a cortar el quinto espacio a un centímetro y el sexto espacio de 15 a 18 milímetros del borde esternal, para continuarse, a nivel del borde superior del séptimo cartílago costal, con el fondo de saco inferior.

γ) El *espacio comprendido entre los dos fondos de saco* tiene la forma de una X o de un reloj de arena (véase pág. 209).

b) *Fondos de saco posteriores.* — Los estudiaremos con el esófago y la aorta (véase pág. 218).

c) *Fondos de saco inferiores.* — Tienen casi el mismo trayecto a la derecha que a la izquierda. Empiezan por delante a nivel del 7.° cartílago y se dirigen, primero oblicuamente, luego horizontalmente, hacia la 11.ª costilla, que alcanzan en un punto situado a 10 u 11 centímetros de la línea media. Encuentran en seguida la 12.ª costilla a 8 ó 9 centímetros de la línea media, la cruzan, después la rebasan por abajo de un centímetro a un centímetro y medio, para terminar en el raquis a nivel del borde superior de la 1.ª vértebra lumbar.

4.° **Cavidad pleural.** — Es virtual en estado normal, pues las dos hojas están en contacto y se deslizan una sobre la otra en los movimientos de la respiración (excepto en los casos de adherencias patológicas). La cavidad se hace real cuando un derrame gaseoso (neumotórax) o líquido (pleuresía serosa, pleuresía purulenta, hemotórax) viene a modificar el vacío pleural y permite al pulmón separarse de la pared torácica: entonces puede contener algunos litros de líquido (peligro de estos grandes derrames). Para que se produzca la curación es necesario que el pulmón pueda volver a ponerse en contacto con la pared torácica. En ciertos casos sólo puede conseguirse este contacto por medio de una intervención quirúrgica, ya sea la *toracoplastia*, ya la *decorticación pulmonar*.

5.° **Vasos y nervios.** — Las *arterias*, todas de pequeño calibre, provienen de las diafragmáticas, de las mediastínicas, de las intercostales. Las *venas* se dirigen a las ácigos. Los *linfáticos:* 1.°, para la pleura visceral, se reúnen a los del pulmón (véase *Pulmón);* 2.°, para la pleura parietal, se mezclan a los de las paredes torácicas para terminar, según las regiones, en los ganglios diafragmáticos, en los ganglios mediastínicos o en los ganglios auxiliares. Los *nervios* provienen: 1.° para la hoja visceral, del plexo pulmonar; 2.°, para la hoja parietal, de los plexos vecinos (intercostales, neumogástricos, frénicos).

6.° **Exploración y vías de acceso.** — La pleura es explorable por la percusión, la auscultación y los rayos X. Es fácilmente asequible, ya por la simple incisión de un espacio intercostal con o sin resección de una costilla (empiema), ya por la formación de un verdadero colgajo que comprenda todo el espesor de la pared torácica.

§ 2. Pulmones

Los pulmones son los órganos esenciales de la respiración: en su interior se produce la hematosis.

1.° **Consideraciones generales.** — En número de dos, ocupan las partes laterales de la cavidad torácica y están separados uno del otro por el mediastino; tienen la forma de un semicono excavado por abajo y adentro.

Cada uno de ellos está formado por varios *lóbulos* separados por *cisuras* llamadas *interlobulares;* el pulmón derecho posee tres lóbulos y dos cisuras; el pulmón izquierdo dos lóbulos y una cisura.

Su volumen varía según los sujetos (sujetos vigorosos, sujetos de constitución débil) y según el tiempo de la respiración. En estado patológico, unas veces está disminuído (pleuresías), otras aumentado (enfisema).

2.° **Estructura.** — El pulmón es una masa lisa y brillante, de coloración gris rosada en los jóvenes, gris apizarrada y hasta pardonegruzca (antracosis) en los adultos. Visto en un corte, muestra que está constituído: 1.°, por una cantidad de pequeñas cavidades *(lobulillos pulmonares)*, llenas de aire en estado normal (el pulmón sano que ha respirado no se sumerge en el agua), en mayor o menor cantidad llenas de exudados en estado patológico (neumonía); 2.°, por las *ramificaciones bronquiales;* 3.°, por *vasos* y *nervios*.

3.° **Relaciones.** — El pulmón está en relación inmediata con las paredes de la cavidad torácica, de las cuales sólo está separado por la cavidad pleural, cavidad virtual en estado normal.

α) Su *vértice* (asiento de elección de la tuberculosis pulmonar), redondeado, corresponde al contenido del hueco supraclavicular.

β) Su *base*, ancha y cóncava, corresponde, por medio del diafragma, a las vísceras abdominales, en particular al hígado (abscesos del hígado que se abren en los bronquios).

γ) Su *cara interna*, cóncava, se relaciona con el mediastino y en particular con el corazón *(lecho del corazón)*. Nótese, a mitad de su altura y hacia su cuarto posterior, el *hilio del pulmón*, por donde penetran los bronquios, los vasos y los nervios *(pedículo del pulmón)*.

δ) Su *cara externa*, convexa, corresponde a la pared costal, a través de la cual el pulmón es herido con bastante frecuencia (hemoneumotórax o pioneumotórax consecutivo).

ε) Sus *bordes* (el *posterior* es grueso, el *anterior* y el *inferior* son delgados, laminiformes) no penetran en los fondos de saco de la pleura, excepto, sin embargo, el borde posterior: existe, pues normalmente una porción de la cavidad pleural que está *inhabilitada*.

4.° **Topografía tóracopulmonar.** — Es la proyección sobre la pared torácica: 1.°, de los *bordes anteriores e inferiores* del pulmón; 2.°, de las *cisuras interlobulares;* 3.°, de los *lóbulos pulmonares*.

a) *Borde anterior.* — *El del lado derecho* sigue un trayecto idéntico al del fondo de saco pleural del mismo lado: solamente queda a 10 ó 15 milímetros por fuera de él, a lo menos durante la espiración. *El del lado izquierdo* también sigue el fondo de saco pleural izquierdo hasta la cuarta articulación condroesternal. Pero al llegar a esta articulación, se dirige hacia la parte del cuarto espacio intercostal que corresponde a la línea que une la cuarta y quinta articulaciones condrocostales, después vuelve hacia la parte media del sexto cartílago costal, formando así una ancha escotadura de concavidad interna *(escotadura cardíaca)*.

b) *Borde inferior.* — Tiene una dirección casi horizontal a la derecha como a la izquierda. Corresponde al quinto o sexto espacio intercostal (a nivel de la línea mamilar): la distancia que lo separa del extremo del fondo de saco pleural es de 3 a 4 centímetros durante la inspiración, de 7 a 9 centímetros durante la espiración.

c) *Cisuras interlobulares.* — La *cisura del pulmón izquierdo* (única) va del extremo vertebral de la cuarta costilla o del tercer espacio intercostal a la sexta articulación condrocostal: cruza muy oblicuamente la quinta costilla (la resección de esta costilla la pone al descubierto en cierta extensión). Las *cisuras del pulmón derecho* (en número de dos) tienen dirección oblicua la una, y la otra dirección horizontal. La *cisura oblicua* se extiende desde el extremo vertebral de la tercera o quinta costilla hasta el quinto espacio intercostal o cara interna de la sexta costilla. La *cisura horizontal* se separa de la precedente en la porción del cuarto espacio que corresponde al omóplato; de aquí se

dirige hacia delante y va a terminar en la parte posterior del esternón que corresponde al tercer espacio.

d) *Lóbulos pulmonares.* — Los lóbulos pulmonares ocupan, en relación a las diversas paredes del tórax, la situación siguiente: los lóbulos superior e inferior (la espina de la cápsula les sirve de límite recíproco), corresponden, a la derecha como a la izquierda, a toda la extensión de la pared posterior; el lóbulo superior izquierdo, corresponde sólo a la pared anterior izquierda; los lóbulos superior y medio derechos (su límite corresponde a la cuarta costilla) corresponden a la pared anterior derecha; el lóbulo superior, el origen del lóbulo medio y el lóbulo inferior del lado derecho están en relación con la pared lateral derecha (el superior por encima del punto en donde la línea axilar cruza la cuarta costilla, el medio por delante de este punto, el inferior por debajo); los lóbulos superior e inferior izquierdo corresponden a la pared lateral izquierda; la cuarta costilla le sirve de límite recíproco.

5.° **Pedículo del pulmón; bronquios, vasos y nervios.** — El pedículo del pulmón está formado: 1.°, por el bronquio; 2.°, por las divisiones de la arteria pulmonar (por delante y un poco por encima del bronquio); 3.°, por las venas pulmonares (por delante del bronquio, pero algo por debajo de las arterias pulmonares); 4.°, por los vasos bronquiales; 5.°, por los nervios (excepto en la cara posterior del bronquio).

a) *Bronquios intrapulmonares.* — Cada bronquio intrapulmonar *(bronquio tronco)* recorre el pulmón en la mayor parte de su extensión, dirigiéndose oblicuamente de arriba abajo, de dentro a fuera y de delante atrás, disminuyendo de calibre a medida que desciende. Da nacimiento a los *bronquios colaterales (primarios, secundarios, terciarios)*, que se ramifican a su vez hasta las divisiones últimas que terminan en los lobulillos y en los ácinos. Las divisiones bronquiales intrapulmonares son regularmente cilíndricas. Están constituídas: 1.°, por la *túnica fibrosa*, que contiene en su espesor las *placas cartilaginosas* (frecuentemente destruídas en los casos de dilatación de los bronquios); 2.°, por una *capa muscular lisa* (su contractura espasmódica produce los accesos de asma); 3.°, por una *mucosa* que contiene numerosas glándulas arracimadas y que está cubierta por un epitelio de pestañas vibrátiles hasta los bronquíolos terminales, por un epitelio plano a nivel de los alvéolos (papel de defensa de esta mucosa contra los microbios introducidos con el aire inspirado): su inflamación *(bronquitis)* es muy frecuente.

b) *Arterias y venas pulmonares.* — Son los vasos de la hematosis. La *arteria pulmonar* se ramifica exactamente como el tronco bronquial, al que acompaña hasta su terminación. Conduce al pulmón toda la sangre venosa que pasa a ella desde el ventrículo derecho (así, la *embolia del pulmón* es casi siempre consecutiva a una lesión del aparato venoso, mientras que las embolias de las otras vísceras son debidas a una lesión del aparato arterial). Las *venas pulmonares* nacidas en la red capilar del lóbulo van a constituir a nivel del hilio cuatro troncos (dos para el pulmón derecho, dos para el pulmón izquierdo), que desembocan en la cara superior de la aurícula izquierda. Devuelven al corazón la sangre que se ha arterializado en los pulmones.

c) *Vasos bronquiales.* — Son los vasos nutricios del pulmón. Las *arterias bronquiales* (dos para el pulmón izquierdo, una para el pulmón derecho), ramas de la aorta torácica, se unen a los bronquios. Las *venas bronquiales* desembocan: 1.°, a la derecha, en la ácigos mayor o en el tronco común de las venas intercostales superiores derechas, cava, o también en la vena cava superior; 2.°, a la izquierda, en la ácigos menor o en el tronco venoso braquiocefálico izquierdo.

d) *Linfáticos.* — Se dirigen a los ganglios que rodean los bronquios a su entrada en los pulmones. Nótese que algunos de estos ganglios, *ganglios interbronquiales*, están situados en pleno pulmón.

e) *Nervios.* — Provienen de los plexos pulmonares anterior y posterior (gran simpático y neumogástrico). Su irritación puede producir una disnea intensa y hasta un síncope mortal.

6.° **Vista de conjunto del aparato bronquial y del aparato vásculonervioso del pulmón.** — Se deduce del estudio que acabamos de hacer: 1.°, que el *pulmón tiene una riqueza vascular considerable* (una dificultad de su circulación puede ocasionar una disnea más o menos grave, a veces mortal); 2.°, que *íntimas relaciones unen el corazón y el pulmón* (constante repercusión de las afecciones pulmonares en el corazón, y viceversa); 3.°, que, durante su trayecto, los *bronquios tienen con los vasos pulmonares y bronquiales relaciones íntimas* (aplicación a las heridas del pulmón).

7.° **Exploración y vías de acceso.** — El pulmón es explorable por medio de la percusión, de la auscultación y de los rayos X. Sus vías de acceso son las mismas que las de la pleura.

ARTÍCULO II

MEDIASTINO

(Región mediastina)

El mediastino es el espacio comprendido entre las dos regiones pleuropulmonares. Está claramente limitado: 1.°, *por delante*, por el esternón y los cartílagos costales; 2.°, *por detrás*, por la columna dorsal, y 3.°, *por abajo*, por el diafragma. *Por arriba*, el mediastino se continúa con el cuello: su límite en este punto, puramente convencional, es un plano transversal que pasa por la primera costilla y por el disco intervertebral que separa la séptima cervical de la primera dorsal. Un plano frontal que pasa por la bifurcación de los bronquios divide el mediastino en dos porciones:

1.° Una porción anterior o *mediastino anterior.*

2.° Una porción posterior o *mediastino posterior.*

SECCIÓN PRIMERA

MEDIASTINO ANTERIOR

El mediastino anterior es la porción prebronquial del mediastino. Más extenso que el mediastino posterior, representa algo más de los $^2/_3$ del tabique mediastínico. Estudiaremos sucesivamente: 1.°, la *cavidad propiamente dicha;* 2.°, su *contenido.*

§ 1. Cavidad mediastínica propiamente dicha

1.° **Límites.** — En el sentido ánteroposterior, se extiende desde la cara posterior del esternón a la bifurcación de la tráquea; en sentido vertical, de la horquilla esternal al diafragma.

2.° **Forma y paredes.** — Su forma es la de un cuadrilátero irregular, angosto en su punto medio como un reloj de arena. Presenta seis paredes a nuestro estudio: 1.°, una *pared anterior* o *superficial (pared quirúrgica)* que corresponde al espacio en X comprendido entre los dos fondos de saco anteriores de la pleura; se relaciona con el esternón, así como también con las costillas y los cartílagos del lado

izquierdo; 2.°, una *pared posterior* incompleta, representada por la bifurcación de los bronquios, y debajo de ella por los ligamentos triangulares del pulmón; 3.° y 4.°, dos *paredes laterales*, formadas por las pleuras mediastínicas situadas delante del hilio del pulmón; 5.°, una *pared inferior*, convexa, constituída por el diafragma; 6.°, una *pared superior*, mejor orificio que pared, porque a este nivel el mediastino comunica ampliamente con el cuello. Estas diversas paredes, a excepción de la anterior, son blandas y depresibles y se dejan rechazar fácilmente por los tumores mediastínicos (dificultades del diagnóstico de estos tumores).

3.° **Comunicaciones de la cavidad mediastínica anterior.** — *Por arriba*, con el cuello; *por detrás*, con el mediastino posterior; *por abajo*, con el espacio preperitoneal de la pared abdominal anterior (por el hiato diafragmático). Posible difusión de las colecciones patológicas del mediastino a las regiones con las que comunica, y recíprocamente.

§ 2. Su contenido

Las numerosas vísceras que se encuentran contenidas en el mediastino anterior se disponen en dos compartimientos: 1.°, *compartimiento inferior;* 2.°, *compartimiento superior.*

A. *Compartimiento inferior*

Su límite inferior corresponde al diafragma. Su límite superior, puramente convencional, es un plano horizontal que pasa por las terceras articulaciones condroesternales. Contiene el *pericardio* y el *corazón.*

1.° **Pericardio.** — Saco fibroseroso que envuelve el corazón y el origen de los gruesos vasos que de él parten.

A. Forma y disposición general. — Tiene la forma de un cono hueco, adherido por su base al diafragma, a los gruesos vasos por su vértice. Está constituído por dos hojas: una *hoja visceral* y una *hoja parietal* (reforzada con una hoja fibrosa resistente), las cuales limitan una cavidad, la *cavidad pericárdica*, virtual en estado normal.

B. Relaciones. — Consideraremos sucesivamente, desde este punto de vista, la cara anterior, la cara posterior, los bordes laterales, la base y, finalmente, el vértice del pericardio.

α) La *cara anterior* (la más importante desde el punto de vista quirúrgico) se relaciona con el esternón y los cartílagos costales. Proyectada sobre la coraza condroesternal, tiene la forma de un cuadrilátero, cuyos límites son: 1.°, *por arriba*, una línea que une la segunda articulación condroesternal derecha con la primera izquierda; 2.°, *por abajo*, una línea horizontal que pasa por la base del apéndice xifoides y rebasa el borde derecho del esternón de dos centímetros y el borde izquierdo de 6 a 8 centímetros; 3.°, *por los lados*, una línea ligeramente convexa hacia fuera, que reúne a la derecha y a la izquierda los extremos de las dos rectas precedentes. Pero, en toda la extensión de este cuadrilátero, el pericardio no está en relación inmediata con el plastrón esternocondral. En efecto, las partes laterales derecha e izquierda están cubiertas por los fondos de saco pleurales derecho e izquierdo y por los bordes de los pulmones correspondientes (*área de matidez relativa del corazón*); nótese que los fondos de saco pleurales cubren el pericardio sin adherirse a él; sólo la porción media está libre (*área de matidez absoluta del corazón*). Esta porción libre de la cara anterior del pericardio está en gran parte oculta detrás del esternón. Lo rebasa, sin embargo, un poco por el lado izquierdo y va a ponerse directamente en relación, en una extensión de 15 a 18 milímetros únicamente, con la extremidad interna de los quinto, sexto y séptimo cartílagos costales y del quinto o sexto espacio intercostal: en este punto es donde debe practicarse la *punción del pericardio* o también la *pericardiotomía*, si se quiere evitar la lesión de la pleura. Añadamos que la porción libre del pericardio no contacta inmediatamente con el esternón: está separada de él por un espacio (*espacio pericardíaco* o *esternopericardíaco*) que, lleno de tejido célulograsoso, se continúa por arriba con el del compartimiento superior, y por debajo a través del hiato del diafragma, con el tejido celular preperitoneal de la pared abdominal (posible vía de paso para las colecciones patológicas, vía de acceso al pericardio o *vía xifoidea*).

β) La *cara posterior* corresponde a los órganos del mediastino posterior y en particular al esófago (de donde la disfagia observada en el curso de la pericarditis).

γ) Los *bordes laterales* están en relación con la pleura mediastínica y el nervio frénico (posible propagación de la inflamación al nervio en los casos de pericarditis).

δ) La *base* descansa sobre el diafragma, al cual se adhiere en una extensión que varía de 9 a 11 centímetros en sentido transversal, de 5 a 6 centímetros en sentido anteroposterior. Por mediación de este

músculo se relaciona con la cavidad abdominal, de donde la posibilidad de alcanzar el pericardio y hasta el corazón por la vía abdominal.

ε) El *vértice* abarca los grandes vasos que salen del corazón y les forma una vaina más o menos completa y más o menos extensa: la de la aorta, la más elevada, sube hasta la parte media del manubrio.

C. Cavidad pericardíaca. — Es virtual en estado normal. El corazón no la llena enteramente: deja por delante, a nivel de la base del pericardio, un espacio libre de dos centímetros que se utiliza para la punción o drenaje de la serosa. Las inflamaciones pericardíacas producen ora la desaparición de la cavidad *(sinfisis cardíaca)*, ora su aumento *(derrames)*.

D. Vasos y nervios. — Las *arterias* provienen de las bronquiales, de las diafragmáticas superiores, de las tímicas y de las esofágicas medias. Las *venas* desembocan en las ácigos, venas diafragmáticas superiores y braquiocefálicas. Los *linfáticos* se dirigen a los ganglios tráqueobronquiales. Los *nervios* emanan del frénico, del neumogástrico y del simpático.

E. Exploración y vías de acceso. — La exploración comprende la inspección, la percusión y la auscultación. Las vías de acceso son en número de tres: *vía torácica anterior*, *vía abdóminotransdiafragmática*, *vía xifoidea*.

2.° **Corazón.** — Músculo hueco que desempeña respecto a la sangre la función de bomba aspirante e impelente.

A. Forma exterior y dimensiones. — El corazón tiene la forma de un cono aplastado de delante atrás echado sobre el diafragma: su base está dirigida hacia arriba, a la derecha y atrás: su vértice o punta, hacia abajo, a la izquierda y adelante. Su color varía del rojo obscuro al rojo amarillento (fajas adiposas a nivel de los surcos y de los vasos). Su volumen, variable normalmente según la edad y según el sexo (es un poco mayor en el hombre que en la mujer), aumenta ordinariamente en las afecciones cardíacas *(hipertrofia y dilatación del corazón)*.

B. Movilidad. — El corazón, sostenido en su sitio por los gruesos vasos, el pericardio, el diafragma y los pulmones, posee, sin embargo, alguna movilidad. Esta movilidad puede desaparecer en los casos de sínfisis cardíaca (se ha aconsejado practicar en semejante caso la *cardiólisis* o resección del plastrón condrocostal).

C. Relaciones. — Consideremos sucesivamente las relaciones de las caras, de los bordes, de la base y del vértice:

α) Las *caras* son en número de dos. La *anterior* está constituída por el ventrículo derecho, una parte del ventrículo izquierdo, el origen de la aorta y de la arteria pulmonar, la cara anterior de las aurículas. Corresponde: 1.°, a los pulmones y a las pleuras (causa de los soplos extracardíacos); 2.°, a la pared esternocostal (véase más adelante). La *posterior*, formada por los dos ventrículos y las dos aurículas, descansa sobre el diafragma (de donde el posible masaje del corazón por la vía abdóminosubdiafragmática en el caso de síncope clorofórmico) y está en relación: 1.°, con los órganos del mediastino posterior (en particular con el esófago); 2.°, con la cara anterior de las 4.ª, 5.ª, 6.ª, 7.ª, 8.ª, 9.ª y 10.ª vértebras dorsales *(vértebras cardíacas)*.

β) Los *bordes*, igualmente en número de dos, corresponden: 1.°, el *borde derecho*, al diafragma; 2.°, el *borde izquierdo*, a la cara interna del pulmón izquierdo *(lecho del corazón)*.

γ) La *base*, formada por la cara superior de las aurículas, presenta: 1.°, a la derecha, la desembocadura de la vena cava superior; 2.°, a la izquierda, la de las venas pulmonares.

δ) El *vértice* o *punta del corazón* (punto de referencia importante en clínica) late normalmente en el cuarto o quinto espacio intercostal izquierdo, algo por debajo y por dentro de la tetilla. Su situación se modifica cuando el corazón se hipertrofia o cambia de sitio.

D. Conformación interior y estructura. — El corazón está constituído por tejido muscular estriado (degeneración frecuente de este tejido). Se compone de cuatro cavidades: la *aurícula* y el *ventrículo derechos*, que comunican por el *orificio auriculoventricular derecho;* la *aurícula* y el *ventrículo izquierdos*, que comunican por el *orificio auriculoventricular izquierdo*. Las paredes de las cavidades auriculares (muy delgadas) y las de las cavidades ventriculares (gruesas, sobre todo las del ventrículo izquierdo) están tapizadas por el *endocardio*, cuya inflamación es la causa de la mayoría de las enfermedades del corazón.

α) Las *aurículas* tienen una forma irregularmente cúbica. Presentan la desembocadura de las venas cava superior e inferior y de la vena coronaria (aurícula derecha), la desembocadura de las venas pulmonares (aurícula izquierda).

β) Los *ventrículos* tienen una forma cónica o piramidal. Cada uno ofrece, a nivel de la base, dos orificios provistos de válvulas: 1.°, un orificio auriculoventricular; el del lado derecho u orificio *tricúspide* posee tres válvulas, dispuestas en forma de embudo; el del lado izquierdo u *orificio mitral*, solamente dos válvulas dispuestas en forma de mitra; 2.°, un *orificio arterial* (el *orificio aórtico* para el ventrículo

izquierdo, el *orificio pulmonar* para el ventrículo derecho), situado algo por delante y adentro del orificio precedente y provistos de tres válvulas en forma de nidos de paloma *(válvulas sigmoideas)*. Estos orificios, sobre todo el orificio mitral y el orificio aórtico, sufren con frecuencia las *lesiones valvulares del corazón* (estrechez, insuficiencia).

E. Vasos y nervios. — Las *arterias* provienen de las coronarias (anterior, posterior); su lesión produce la *angina de pecho verdadera*. Las *venas* forman la *vena coronaria mayor*, que desemboca en la aurícula derecha. Los *linfáticos* van a los ganglios situados debajo de la bifurcación de la tráquea. Los *nervios (plexo cardíaco)* emanan del neumogástrico (nervio moderador del corazón) y del simpático (nervio acelerador): su irritación produce las palpitaciones, la taquicardia, la falsa angina de pecho.

F. Topografía tóracocardíaca. — Comprende:

α) Las *relaciones de la cara anterior del corazón con el peto esternocostal*, es decir, la determinación del *espacio precordial*. Este espacio, que tiene la forma de un cuadrilátero, puede trazarse señalando sus cuatro *puntos angulares* (el *primero* está situado en el borde superior del tercer cartílago costal derecho, a un centímetro del borde derecho del esternón; el *segundo*, a nivel de la articulación esternal del quinto cartílago costal derecho; el *tercero*, a nivel de la punta del corazón; el *cuarto*, en el segundo espacio intercostal, a dos centímetros del borde izquierdo del esternón) y reuniendo estos puntos por líneas ligeramente convexas. También puede ser determinado por medio de la percusión o por la radioscopia. Nótese que los dos tercios de este espacio se encuentran a la izquierda de la línea medioesternal y un tercio únicamente a la derecha.

β) Las *relaciones de los orificios del corazón con el peto esternocostal*. — Estos orificios se disponen en dos grupos: 1.°, un *grupo auriculoventricular* (orificios mitral y tricúspide) que ocupa la parte media y la punta del corazón y que corresponde a la porción de la zona precordial situada debajo y adentro de la tetilla (se le explora cuando se ausculta la punta del corazón); 2.°, un *grupo arterial* (orificios aórtico y pulmonar) que ocupa la base del corazón y que corresponde a la porción más superior del espacio precordial comprendida entre la extremidad esternal del segundo espacio intercostal izquierdo y la extremidad esternal del segundo espacio intercostal derecho (se le explora cuando se ausculta la base del corazón).

G. Exploración. — Comprende la inspección, la percusión y la auscultación. Normalmente, este último modo de exploración permite

oír dos ruidos *(ruido diastólico, ruido sistólico)*. En los casos de lesión valvular pueden apreciarse ruidos anormales *(soplos)* o ruidos suplementarios *(ruidos desdoblados)*.

H. Vías de acceso. — Se llega al corazón cortando en la pared torácica anterior izquierda un colgajo que comprende todo el espesor de esta pared, excepto la pleura parietal.

B. *Compartimiento superior*

Situado encima del precedente, el compartimiento superior contiene: 1.°, el *timo;* 2.°, los *grandes vasos* que llegan al corazón o que parten de él.

1.° **Timo.** — Es una glándula de secreción interna, que pertenece esencialmente a la *vida fetal* y embrionaria. De ordinario sólo se la encuentra en estado de vestigio después de los veinticinco o treinta años: su persistencia favorecería los síncopes clorofórmicos.

A. Forma y dimensiones. — El timo, en el recién nacido, tiene la forma de un cuerpo alargado y se compone de dos lóbulos adosados entre sí por su cara interna. Pesa de 6 a 12 gramos, pero a veces mucho más. (Nótese que esta hipertrofia puede determinar accidentes de sofocación y hasta la muerte súbita del recién nacido; en aquel caso la ablación del timo hipertrofiado, es decir, la *timectomía*, practicada oportunamente, puede salvar la vida del niño).

B. Relaciones. — El timo, situado entre la horquilla esternal y los gruesos vasos, corresponde: 1.°, *por delante*, a la cara posterior del esternón y a los vasos mamarios; 2.°, *por detrás*, al pericardio, a la aorta ascendente y a los vasos que de ella parten, a la vena cava superior, a la tráquea, al tronco venoso braquiocefálico izquierdo; 3.°, *por los lados*, a las pleuras mediastínicas y a los nervios frénicos.

C. Vasos y nervios. — Las *arterias* (arterias tímicas) provienen de las mamarias internas, de las tiroideas inferiores, de las diafragmáticas superiores. Las *venas* se dirigen a las mamarias internas, a las diafragmáticas y a las tiroideas inferiores. Los *linfáticos* desembocan en los ganglios retroesternales. Los *nervios* provienen del simpático.

2.° **Grandes vasos.** — Son 1.°, la porción ascendente del cayado de la aorta; 2.°, la arteria pulmonar; 3.°, la vena cava superior; 4.°, los troncos venosos braquiocefálicos; 5.°, el tronco arterial del mismo nombre.

A. Porción ascendente del cayado de la aorta. — Se extiende, oblicuamente ascendente, del ventrículo izquierdo, en donde nace, hasta la altura de la primera articulación condroesternal izquierda, en donde se continúa con la porción horizontal. Es en gran parte intrapericardíaca y se relaciona: 1.°, *por delante*, con la cara posterior del esternón (desgaste de este hueso por los aneurismas de la aorta ascendente); 2.°, *por detrás*, con la aurícula derecha y la rama derecha de la arteria pulmonar; 3.°, *a la derecha*, con la aurícula derecha y la vena cava superior; 4.°, *a la izquierda*, con el tronco de la arteria pulmonar. Su longitud varía de 3 a 5 centímetros; su calibre mide de 25 a 28 milímetros (su herida es causa de una hemorragia mortal). Es el asiento habitual de la aortitis y del aneurisma aórtico.

B. Arteria pulmonar. — Nacida en el ventrículo derecho, contornea en paso de rosca y de derecha a izquierda la aorta ascendente y se divide en dos ramas (derecha e izquierda), que se dirigen a los pulmones correspondientes. Longitud: 45 a 55 milímetros; calibre, 30 milímetros (heridas mortales). Es casi enteramente intrapericardíaca y se relaciona: 1.°, *por delante*, con el plastrón esternocostal; 2.°, *por detrás*, con la aurícula izquierda y por arriba con la bifurcación de la tráquea; 3.°, *a la izquierda*, con el pulmón izquierdo; 4.°, *a la derecha*, con la aorta.

C. Vena cava superior. — Verticalmente descendente, va de la primera articulación condroesternal derecha a la aurícula derecha. Longitud: de 6 a 8 centímetros; diámetro, de 20 a 22 milímetros (heridas extremadamente graves). Es en gran parte extrapericardíaca y corresponde: 1.°, *por delante*, al borde derecho del esternón, del cual la separan el timo y el fondo de saco pleural anterior derecho; 2.°, *por detrás*, a la tráquea, al bronquio derecho y a los ganglios bronquiales; 3.°, *por dentro*, a la aorta ascendente; 4.°, *por fuera*, al nervio frénico derecho, a la pleura y al pulmón derechos.

D. Troncos venosos braquiocefálicos. — En número de dos: uno derecho, vertical, corto (tres centímetros); otro izquierdo, horizontal, largo (de 5 a 6 centímetros). Nacen de la reunión de las venas yugular interna y subclavia correspondientes y van a formar la vena cava superior. Hay que notar que están envainados por láminas fibrosas emanadas de las aponeurosis cervicales y que, por consiguiente, sus paredes quedan abiertas (posibilidad de penetración del aire en las venas en los casos de herida). Corresponden: 1.°, *por detrás*, a las arterias que se desprenden del cayado aórtico; 2.°, *por delante*, a la horquilla esternal, a las articulaciones esternoclaviculares y al extremo interno de las clavículas (peligro de las intervenciones a este nivel).

E. Tronco braquiocefálico arterial. — Nacido de la terminación de la aorta ascendente, termina a nivel de la articulación esternoclavicular derecha, dividiéndose en carótida y subclavia derechas. Longitud, 28 a 35 milímetros; calibre, de 12 a 15 milímetros. Corresponde: 1.°, *por delante*, a los troncos venosos braquiocefálicos; 2.°, *por detrás*, a la tráquea; 3.°, *por fuera*, a la pleura y al pulmón derechos; 4.°, *por dentro*, al origen de la carótida izquierda. Imposibilidad de tratar sus aneurismas por otro método que el de Brasdor-Wardrop.

F. Topografía tóracovascular. — Es la proyección, sobre el peto esternocostal, de los vasos mencionados:

α) La *aorta* corresponde a la parte media del mango esternal; está alejada unos dos centímetros aproximadamente, excepto en el niño y en el viejo, de su borde superior.

β) La *arteria pulmonar* está situada inmediatamente por fuera del borde izquierdo del esternón, entre el borde superior del segundo cartílago costal y el del tercero.

γ) La *vena cava superior* corresponde a la parte interna de los tres primeros cartílagos costales derechos y el borde correspondiente del esternón.

δ) Los *troncos venosos braquiocefálicos* corresponden: 1.°, el del *lado derecho*, a la articulación esternoclavicular derecha y a la primera articulación condroesternal derecha; 2.°, el del *lado izquierdo*, a la articulación esternoclavicular izquierda y a la parte más superior de la horquilla esternal.

ε) El *tronco braquiocefálico arterial* corresponde a la parte media de la porción del esternón que está limitada por la línea que une la extremidad inferior de las primeras articulaciones condroesternales.

3.° Vías de acceso al compartimiento superior. — Resección de la primera pieza del esternón. Recuérdese que se puede llegar hasta la parte inferior de la tráquea pasando entre la aorta y la vena cava superior.

Sección II

MEDIASTINO POSTERIOR

El mediastino posterior es la porción posterior o retrobronquial del tabique mediastínico. Más pequeño que el anterior, comprende solamente el tercio posterior del tabique. Estudiaremos sucesivamente: 1.°, la *cavidad mediastínica propiamente dicha;* 2.°, su *contenido*.

§ 1. Cavidad mediastínica propiamente dicha

1.° **Límites.** — Está limitada: 1.°, *por arriba*, por un plano oblicuamente descendente, que va de la primera vértebra dorsal a la horquilla esternal; 2.°, *por abajo*, por un plano oblicuamente ascendente, que parte de la duodécima dorsal y sube (siguiendo la bóveda diafragmática) hasta la cara posterior del corazón; 3.°, *por delante*, por el pericardio y los grandes vasos que parten del corazón; 4.°, *por detrás*, por la columna vertebral; 5.°, *por los lados*, por las dos pleuras derecha e izquierda.

2.° **Forma y paredes.** — Su forma es la de un paralelepípedo alargado de delante atrás y aplicado contra la columna dorsal, cuyas curvas sigue. Seis paredes: 1.°, una *pared posterior* o *dorsovertebral*, formada por los cuerpos vertebrales de las doce vértebras dorsales (la eminencia que forman estas vértebras en el mediastino dificulta las intervenciones en esta cavidad) y por las partes blandas de la región dorsal (véase pág. 145); 2.°, una *pared anterior*, constituída por la cara posterior de los órganos contenidos en el mediastino anterior; 3.°, dos *paredes laterales*, representadas por la porción de las pleuras mediastínicas situadas por detrás del hilio pulmonar; 4.°, una *pared inferior* o *suelo*, fuertemente oblicua hacia abajo y atrás, formada por el diafragma; 5.°, una *pared superior*, que falta aquí como en el mediastino anterior, pues la cavidad mediastínica comunica a este nivel con las regiones vecinas.

3.° **Comunicaciones diversas de la cavidad mediastínica posterior.** — El mediastino posterior comunica: 1.°, *por arriba*, con el cuello y el hueco supraclavicular; 2.°, *por delante*, con el mediastino anterior; 3.°, *por abajo*, por medio del orificio aórtico del diafragma, con el espacio infraperitoneal de la pared posterior del abdomen. Importancia de estas comunicaciones desde el punto de vista patológico.

§ 2. Su contenido

El mediastino posterior contiene: 1.°, la *porción torácica del esófago;* 2.°, la *porción torácica de la tráquea;* 3.°, los *bronquios;* 4.°, *vasos y nervios;* 5.°, *ganglios linfáticos;* 6.°, el *tejido celular del mediastino.*

1.° **Esófago torácico.** — Se extiende desde el orificio superior del mediastino hasta el diafragma, que atraviesa para penetrar en el abdomen.

A. Consideraciones generales. — Su *longitud* es de 16 a 18 centímetros. Su *dirección* no es exactamente rectilínea; el esófago describe, en efecto, en el sentido anteroposterior, dos curvas paralelas a las de la columna dorsal y, en el sentido transversal, una inflexión a la derecha a nivel de la tercera o cuarta vértebras, debida a la presencia del cayado de la aorta. Estas diversas curvas no tienen importancia en la práctica (cateterismo). Su *calibre* es de 22 milímetros por término medio, excepto a nivel del cayado aórtico, en que mide solamente de 15 a 17 milímetros *(estrechamiento broncoaórtico*, asiento de predilección del cáncer del esófago), y a nivel del punto en que el conducto atraviesa el diafragma, en donde mide de 16 a 19 milímetros *(estrechamiento diafragmático)*.

B. Relaciones. — Conviene, desde este punto de vista, distinguir la porción del esófago situada encima de la bifurcación de la tráquea, de la que está debajo:

α) En su porción suprabronquial, el conducto forma el plano más superficial del mediastino posterior. Corresponde: 1.°, *por detrás*, a las cuatro o cinco primeras vértebras dorsales, de las cuales sólo está separado por tejido celular laxo; 2.°, *por los lados*, a las pleuras mediastínicas, de las cuales está separado, a la derecha por el cayado de la vena ácigos (a la altura de la cuarta vértebra), a la izquierda por el recurrente izquierdo, el origen de la carótida y de la vena subclavia izquierdas, el conducto torácico y, finalmente, por el cayado de la [redacted] aorta (de donde la posible ulceración de este vaso por los cuerpos extraños detenidos a este nivel); 3.°, *por delante*, yendo de *arriba abajo*, a la cara posterior de la tráquea, que lo rebasa un poco a la derecha, a la bifurcación de la tráquea y al origen del bronquio izquierdo.

β) En su porción infrabronquial el esófago constituye el segundo plano del mediastino posterior. Se relaciona: 1.°, *por detrás*, con la columna dorsal (de la cuarta a la undécima vértebras por término medio); pero está separado de ella, además de una capa celular laxa, por la aorta descendente, el origen de las arterias intercostales derechas la grande y la pequeña ácigos, el conducto torácico, órganos todos que el cirujano encuentra cuando alcanza el esófago por el mediastino posterior y que debe evitar (por vía lateral izquierda se llega hasta la aorta; por la vía lateral derecha se llega hasta la ácigos mayor, mucho menos

peligrosa que la aorta, pero que va acompañada frecuentemente de un fondo pleural llamado *interácigoesofágico*, cuya herida expone a la infección de la pleura); 2.°, *por delante*, con los ganglios intertráqueobronquiales (posible compresión del esófago en los casos de adenopatía tráqueobronquial), con el pericardio (pericarditis consecutivas a los cánceres del esófago); 3.°, *por los lados*, con los pulmones, las pleuras y los nervios neumogástricos.

C. Constitución anatómica. — (Véase pág. 169).

D. Vasos y nervios. — Las *arterias (esofágicas medias)* provienen de la aorta y de las arterias bronquiales. Las *venas* se dirigen a las ácigos y a las venas diafragmáticas. Los *linfáticos* terminan en los ganglios periesofágicos. Los *nervios* emanan del plexo periesofágico (neumogástrico y simpático).

E. Exploración y vías de acceso. — La exploración puede practicarse por medio del cateterismo, la esofagoscopia, los rayos X y la auscultación. Las vías de acceso son en número de tres: vía abdominal, vía transpleural, vía mediastínica subpleural: esta última (vía de elección) requiere la resección de la parte posterior de las costillas del lado izquierdo o del lado derecho.

2.° **Vasos y nervios.** — Son: 1.°, la *porción horizontal del cayado aórtico;* 2.°, la *aorta descendente;* 3.°, las *ácigos;* 4.°, el *conducto torácico;* 5.°, los *neumogástricos.*

A. Porción horizontal del cayado aórtico. — Dirigida oblicuamente de delante atrás y de derecha a izquierda. Presenta cuatro caras:

α) Su *cara posterior* da nacimiento al tronco braquiocefálico, a la carótida y a la subclavia izquierdos.

β) Su *cara lateral izquierda*, cruzada por los nervios neumogástricos y frénico izquierdos, corresponde a la pleura y pulmón izquierdos.

γ) Su *cara lateral derecha* se relaciona con la tráquea, el esófago, el conducto torácico, la tercera vértebra dorsal.

δ) Su *cara inferior*, abrazada por el recurrente izquierdo, abraza a su vez el bronquio izquierdo y el pedículo pulmonar izquierdo. Gravedad particular de los aneurismas del cayado de la aorta.

B. Aorta descendente. — Corresponde: 1.°, *por delante*, a la cara posterior del pericardio y del esófago; 2.°, *por detrás*, al conducto torácico, a la ácigos menor y a la columna dorsal; 3.°, por *los lados*, a las pleuras y a los pulmones (frecuente abertura en las pleuras de los aneurismas de la aorta descendente). Ramas: ocho o diez intercostales,

arterias bronquiales, esofágicas medias, arterias mediastínicas posteriores. Calibre: de 23 a 24 milímetros.

C. Venas ácigos. — Formadas por la reunión de la 12.ª vena intercostal con la lumbar ascendente del propio lado, que procede del abdomen y atraviesa los pilares del diafragma, reciben en el tórax las venas de las colaterales de la aorta descendente.

α) La *ácigos mayor* sigue el lado derecho de la cara posterior del esófago y, a la altura de la cuarta o quinta vértebra dorsal, se dirige hacia delante describiendo un cayado que abraza el pedículo del pulmón derecho y, finalmente, va a desembocar en la vena cava superior.

β) La *ácigos menor* camina a lo largo de la aorta y, a la altura de la séptima dorsal aproximadamente, desemboca en la ácigos mayor.

D. Conducto torácico. — Es el colector principal de las vías linfáticas del organismo. Nace en el abdomen *(cisterna de Pecquet)*, pasa en seguida al mediastino (en donde camina por la cara posterior del esófago entre la ácigos mayor y la aorta, cuyas intercostales derechas lo cruzan aplicándolo al conducto esofágico) y va a desembocar, describiendo una curva, en el ángulo de reunión de las venas subclavia y yugular izquierdas. Heridas poco graves.

E. Nervios neumogástricos. — Forman con el simpático un plexo alrededor del esófago, de la tráquea y de los bronquios. El *neumogástrico izquierdo*, después de haber proporcionado el recurrente izquierdo a nivel del cayado aórtico, se sitúa sobre la cara anterior del esófago, al que acompaña hasta el abdomen. El *neumogástrico derecho* suministra el recurrente derecho a nivel de la subclavia, luego se sitúa sobre la cara posterior del esófago (hay que evitarlo en las intervenciones en este conducto) y lo acompaña en el abdomen.

3.° **Porción torácica de la tráquea.** — La tráquea torácica se extiende desde el borde superior del esternón hasta la cuarta dorsal, en donde se bifurca.

A. Consideraciones generales. — Su forma, calibre y estructura son los mismos que en la porción cervical. Su longitud es de seis centímetros. La tráquea se aleja cada vez más del esternón a medida que se aproxima a su bifurcación.

B. Relaciones. — 1.° *Por delante* y *arriba*, con el tronco venoso braquiocefálico izquierdo, el timo, el músculo esternohioideo y el mango del esternón; 2.°, *por delante* y *abajo*, con el tronco arterial braquiocefálico, la carótida primitiva izquierda, la vena cava superior y la aorta ascendente; 3.°, *por detrás*, con el esófago suprabronquial,

que rebasa un poco a la derecha (punto de referencia en el curso de la intervención); 4.°, *a la izquierda*, con la pleura mediastínica izquierda, el nervio recurrente izquierdo, el cayado de la aorta; 5.°, *a la derecha*, con la pleura mediastínica derecha y la ácigos mayor.

C. CONSTITUCIÓN ANATÓMICA. — Véase pág. 164.

D. VASOS Y NERVIOS. — Las *arterias* provienen de las tímicas y de la bronquial derecha. Las *venas* desembocan en las esofágicas. Los *linfáticos* se dirigen a los ganglios tráqueoesofágicos. Los *nervios* emanan del simpático y del neumogástrico.

E. EXPLORACIÓN Y VÍAS DE ACCESO. — La tráquea torácica es explorable por *tráqueoscopia*. Es asequible ora por la *vía natural* (vía de elección), ora por las vías artificiales (vías de necesidad). Estas son en número de dos: la *vía mediastínica anterior* (entre la vena cava superior y la aorta ascendente) y la *vía mediastínica posterior* (igual vía que para el esófago torácico, pág. 220).

4.° **Bronquios.** — Los bronquios resultan de la bifurcación de la tráquea.

A. CONSIDERACIONES GENERALES. — En número de dos: el *bronquio izquierdo* (de 45 a 50 milímetros de longitud por 10 u 11 milímetros de ancho) es oblicuo hacia abajo y afuera; el *bronquio derecho* (de 20 a 25 milímetros de largo por 15 ó 16 milímetros de ancho) es casi vertical y prolonga la tráquea (asiento de predilección de los cuerpos extraños). La misma configuración y estructura que la tráquea (página 164).

B. RELACIONES. — Por delante, el bronquio derecho corresponde a la vena cava superior; al bronquio izquierdo, al cayado aórtico que lo abraza. *Por detrás*, cada uno de los bronquios presenta dos segmentos distintos: 1.°, un segmento mediastínico propiamente dicho, a nivel del cual el bronquio derecho está en relación con el neumogástrico y el cayado de la ácigos mayor, y el bronquio izquierdo con el esófago, la porción descendente del cayado aórtico, el neumogástrico izquierdo; 2.°, un *segmento pleuropulmonar*, a nivel del cual los bronquios están en relación con el fondo de saco posterior de la pleura y el borde interno del pulmón correspondiente.

C. VASOS Y NERVIOS. — Las *arterias* provienen de las arterias bronquiales. Las *venas* se dirigen a las ácigos. Los *linfáticos* desembocan en los ganglios tráqueobronquiales. Los *nervios* emanan de los plexos pulmonares y de los recurrentes.

D. EXPLORACIÓN Y VÍAS DE ACCESO. — Los bronquios pueden ser explorados por la auscultación, la percusión, los rayos X; finalmente, por la *tráqueobroncoscopia directa*. Pueden ser alcanzados por *vía natural* por medio de la *tráqueobroncoscopia, o por vías artificiales* (vía mediastínica anterior, vía mediastínica posterior).

5.° **Ganglios.** — Los ganglios, en el mediastino posterior, son extraordinariamente numerosos. Se dividen en dos grupos:

a) *Ganglios tráqueobronquiales.* — Son los más importantes. Están situados alrededor de toda la tráquea y de los bronquios. Se distinguen: 1.°, dos *grupos intrabronquiales*, situados en el hilio del pulmón derecho y en el del pulmón izquierdo; 2.°, un *grupo pretráqueobronquial derecho*, situado en el ángulo que forma la tráquea con el bronquio derecho; 3.°, un *grupo pretráqueobronquial izquierdo*, alojado también en el ángulo que forma la tráquea con el bronquio izquierdo; 4.°, un *grupo intertráqueobronquial*, situado debajo de la bifurcación de la tráquea. Todos estos ganglios reciben los linfáticos del aparato respiratorio, del corazón y del pericardio. Están frecuentemente hipertrofiados *(adenopatía tráqueobronquial)*, de lo que resultan fenómenos de compresión más o menos graves en los órganos, vasos o nervios contenidos en el mediastino.

b) *Ganglios aórticoesofágicos.* — Mucho menos numerosos y menos importantes que los precedentes. Están colocados alrededor del esófago, la mayoría en su cara anterior. Reciben los linfáticos del esófago.

6.° **Tejido celular del mediastino posterior.** — Rodea todos los órganos contenidos en el mediastino posterior. Se continúa con el tejido celular del mediastino anterior y del cuello, y también con el tejido celular retroperitoneal del abdomen (de donde la fácil difusión de las colecciones purulentas). Es asiento de los *abscesos del mediastino posterior* (consecutivos generalmente a una lesión del esófago o de los ganglios).

7.° **Vías de acceso del mediastino posterior.** — Son las que hemos señalado al estudiar el esófago (pág. 220), la tráquea (pág. 222) y los bronquios (pág. 215).

Libro V

ABDOMEN

El abdomen o *vientre* es la gran cavidad esplácnica, entre el tórax y la pelvis, en la que se aloja la mayor parte del aparato digestivo y del aparato urogenital.

Exteriormente, está limitado: *por arriba*, por una línea oblicua, que, partiendo de la base del apéndice xifoides, fuese a terminar en la apófisis transversa de la duodécima vértebra dorsal (reborde de las costillas falsas); *por abajo*, por la cresta ilíaca y por el pliegue de la ingle, que es su continuación.

Interiormente, la cavidad abdominal es mucho mayor en sentido vertical: por arriba, en efecto, se extiende hasta el punto más elevado de la bóveda diafragmática, mientras que por abajo desciende hasta el estrecho superior de la pelvis. Le añadiremos, pues, las dos fosas ilíacas internas, llamadas también pelvis mayor.

Cerrada por arriba (del lado del tórax) por el diafragma, la cavidad abdominal comunica ampliamente por abajo, por el estrecho superior, con la excavación pelviana.

El abdomen es una especie de cilindroide más o menos aplanado en el sentido ánteroposterior. Su cavidad en sí misma puede ser comparada a un ovoide, cuyo eje mayor, yendo del centro de la bóveda diafragmática al centro del estrecho superior, fuese oblicuo de arriba abajo y de delante atrás.

Por lo demás, sus dimensiones como su forma son muy variables según los individuos (vientre abombado, vientre plano, vientre excavado o en barca, etc.).

Estudiaremos sucesivamente, a propósito del abdomen; 1.°, las partes blandas que constituyen sus *paredes;* 2.°, la *cavidad misma* y su *contenido.*

CAPITULO PRIMERO

PAREDES ABDOMINALES

Dejando aparte la pared superior *(región diafragmática)*, ya descrita con el tórax (pág. 199), y la pared posterior *(región lumbar* y *columna lumbar)*, igualmente descrita con el raquis (pág. 147), sólo estudiaremos aquí las paredes ánterolaterales. Forman cierto número de regiones, que distinguiremos en *anteriores* y *laterales*.

ARTÍCULO PRIMERO

REGIONES ANTERIORES

La pared anterior del abdomen, representada por el espacio que ocupan los dos músculos rectos mayores, ofrece a nuestra consideración dos regiones: la *región esternocostopúbica* y la *región umbilical*.

§ 1. Región esternocostopúbica

La región esternocostopúbica o tóracopúbica es impar y media y ocupa la parte anterior del abdomen.

1.° **Límites.** — De forma cuadrilátera, alargada en sentido vertical, tiene por límites: 1.°, por arriba, el apéndice xifoides y el reborde de las costillas; 2.°, por abajo, la sínfisis púbica o más exactamente el espacio comprendido entre las dos espinas púbicas; 3.°, por los lados, el borde externo de los dos músculos rectos. *En profundidad*, se extiende hasta el peritoneo parietal inclusive.

2.° **Forma y exploración.** — Presenta: 1.°, en su parte superior, el *hueco epigástrico;* 2.°, por debajo de este hueco, la *línea blanca;*

3.°, en la parte más inferior, una eminencia cubierta de pelos *(pubis, monte de Venus)*. Blanda y depresible, permite la exploración de la cavidad abdominal cuando los músculos están relajados y se pone rígida cuando los músculos están contraídos o cuando existe una inflamación peritoneal.

3.° **Capas superficiales.** — En número de dos: la *piel* y el *tejido celular subcutáneo*.

a) *Piel.* — Delgada, fina, flexible, muy movible, desprovista de pelos por arriba, cubierta por abajo con los pelos del pubis.

b) *Tejido celular subcutáneo.* — Forma casi por todas partes una fascia superficialis, entre cuyas dos hojillas se acumulan una cantidad mayor o menor de grasa. En la parte más inferior, laminillas amarillentas y elásticas constituyen en la línea media el *ligamento suspensor del pene* o *clítoris*, a los lados, el *aparato suspensor de las bolsas* o *de los grandes labios;* se continúan con el dartos.

c) *Vasos y nervios superficiales.* — Las *arterias (pequeñas)* provienen de las últimas intercostales, de las lumbares y de la pudenda externa superior. Las *venas* (igualmente de pequeño calibre) terminan en la xifoidea tegumentaria media, en las tegumentarias principales o subcutáneas abdominales medias y, por último, en las pudendas externas. Contribuyen a la formación de la red venosa superficial de la pared tóracoabdominal anterior (véase pág. 197). Los *linfáticos* se dirigen, los de la porción supraumbilical a los ganglios axilares; los de la porción subumbilical a los ganglios de la ingle. Los *nervios emanan* de los cinco últimos intercostales, del grande y del pequeño abdómino-genitales.

4.° **Capa músculoaponeurótica.** — Contiene: 1.°, dos músculos *(recto mayor* y *piramidal)* con su vaina; 2.°, los *vasos* y los *nervios profundos*.

a) *Recto mayor del abdomen.* — Músculo acintado, más ancho por arriba que por abajo, ocupa toda la altura de la región; nace por abajo en el cuerpo del pubis entre la espina y el ángulo y termina por arriba (por tres lengüetas) en el apéndice xifoides y en las costillas 5.ª, 6.ª y 7.ª. Nótense las intersecciones aponeuróticas (de tres a cinco), homólogas de las costillas. Los fascículos del recto mayor pueden disociarse fácilmente, lo que permite pasar a su través en ciertos procedimientos de laparotomía.

b) *Piramidal del abdomen.* — Pequeño músculo triangular, situado delante del recto mayor en la parte inferior de la región. Se inserta por abajo en el pubis (entre la espina y el ángulo), por arriba en la línea blanca.

c) *Vaina del recto mayor.* — El músculo recto mayor (así como el piramidal) está contenido en una vaina completa, la *vaina del recto mayor*. Su *pared anterior* está formada: 1.°, en sus tres cuartos superiores, por la aponeurosis del oblicuo mayor y la hojilla de división anterior de la aponeurosis del oblicuo menor; 2.°, en su cuarto inferior, por las aponeurosis superpuestas y fusionadas de los tres músculos oblicuo mayor, oblicuo menor y transverso. Su *pared posterior* está formada: 1.°, en sus tres cuartos superiores, por la aponeurosis del transverso y la hojilla de la división posterior de la aponeurosis del oblicuo menor; 2.°, en su cuarto inferior, debajo del *arco de Douglas* (es el borde inferior, en forma de arco, de la porción retromuscular de la aponeurosis del transverso), por la fascia transversalis, que reemplaza a este nivel las aponeurosis de los músculos anchos. Su *borde externo* está representado: 1.°, en los tres cuartos superiores, por el ángulo diedro formado por la bifurcación de la aponeurosis del oblicuo menor; 2.°, en su cuarto inferior, por el ángulo diedro, continuación del precedente, que forman al separarse la fascia transversalis y la aponeurosis del transverso. Su *borde interno* corresponde a la línea blanca.

El espacio del recto mayor, prescindiendo de los pequeños orificios para los vasos y los nervios, está cerrado por todas partes: por esto los derrames sanguíneos o purulentos que se producen en esta cavidad tienen tendencia a permanecer coleccionados. Nótese que un punto más débil está por detrás y abajo, debajo del arco de Douglas.

El músculo recto mayor, a nivel de sus *intersecciones aponeuróticas*, se adhiere a la pared anterior de la vaina. En todo el resto está separado de ella por tejido celular laxo, lo que permite aislarlo y movilizarlo *(incisión del Jalaguier para la operación de la resección del apéndice)*. La capa celulosa perimuscular es generalmente muy delgada. Sin embargo, en la parte posterior e inferior del compartimiento, y a consecuencia de la separación recíproca del recto mayor y de la fascia transversalis, existe un espacio triangular lleno de grasa, el *espacio suprapúbico (cavum suprapubicum* de *Leusser)*.

d) *Línea blanca.* — Las dos vainas de los rectos están unidas entre sí, en la línea media, por la *línea blanca*, complexo fibroso formado por la fusión recíproca de las diferentes aponeurosis de los músculos anchos. Por encima y a nivel del ombligo, la línea blanca es relativamente ancha: de 10 a 20 milímetros. Por debajo del ombligo, casi lineal: 2 ó 3 milímetros solamente. De trecho en trecho se ven pequeños orificios a través de los cuales pasan los nervios, vasos y pelotones adiposos (nótese que por estos agujeros se forman las *hernias epigástricas)*. A nivel de la línea blanca es donde se practica la incisión en la laparotomía media; puede *ser supraumbilical* o *infraumbilical.*

e) *Vasos y nervios profundos.* — Las *arterias* están representadas por arriba por las ramas terminales de la *mamaria interna*, por abajo por las ramas de la *epigástrica*. Pasan primeramente por detrás del músculo y se distribuyen después por su espesor. Anastomosándose entre sí, estas arterias unen la subclavia a la ilíaca externa; importante vía colateral cuando existe un obstáculo al paso de la sangre en la aorta. Las *venas (venas mamarias internas* y *venas epigástricas)*, que acompañan a las arterias homónimas, terminan unas en la subclavia, otras en la iliaca externa. Los *linfáticos profundos* siguen el trayecto de los vasos sanguíneos; terminan, los superiores en los ganglios mamarios internos, los inferiores en los ganglios retrocrurales. Los *nervios*, motores y sensitivos, destinados a la vez a los músculos y a una parte de los tegumentos, provienen de los seis o siete últimos intercostales y de los dos abdóminogenitales (ramas del plexo lumbar).

5.° **Capas retromusculares.** — Por detrás del recto mayor y de su vaina se encuentran los cuatro planos siguientes:

α) La *fascia transversalis*, hojilla celulosa, que reviste la cara posterior del transverso (que no debe confundirse con la aponeurosis de inserción de este músculo). Delgada por arriba, es más gruesa por debajo del ombligo y está reforzada encima del pubis por el *adminiculum linœ albœ.*

β) El *tejido celular subperitoneal*, capa delgada en la parte externa de la región, capa gruesa y más o menos cargada de grasa en la parte interna y en la parte inferior. Por esta capa transcurren los vasos mamarios internos y epigástricos (con algunos ganglios linfáticos, Gerota) antes de penetrar en la vaina. El tejido celular subperitoneal se edematiza y toma una coloración especial en la peritonitis y sobre todo en la peritonitis purulenta.

γ) La *aponeurosis umbilicoprevesical*, que va del ombligo al suelo de la pelvis y limita por detrás un espacio importante, el *espacio prevesical.* Aplica junto al peritoneo parietal el uraco y los cordones

fibrosos que representan la porción obliterada de las arterias umbilicales del feto (véase *Vejiga*).

δ) El *peritoneo parietal*, último plano de la región, es, como se concibe, susceptible de inflamarse a consecuencia de los flemones de la vaina de los rectos y del tejido celular subperitoneal.

§ 2. Región del ombligo

La región umbilical es la porción de la pared abdominal anterior que está ocupada por el ombligo: es una dependencia de la región precedente.

A. *Desarrollo del ombligo*

1.° **El ombligo durante la vida embrionaria y fetal.** — Durante los primeros meses de la vida embrionaria, la pared abdominal presenta, por delante, un ancho orificio a través del cual pasan una gran parte de las vísceras abdominales, el pedículo de la vesícula umbilical (con los vasos ónfalomesentéricos), la alantoides y los vasos alantoideos. Pronto este orificio se estrecha y las vísceras entran en la cavidad abdominal; el pedículo umbilical (con los vasos ónfalomesentéricos) y el conducto alantoideo se atrofian y desaparecen: el anillo umbilical queda reducido a un pequeño orificio, que da paso a las arterias umbilicales y a la vena umbilical; dichos vasos (rodeados por todas partes por la gelatina de Warton) constituyen el *cordón umbilical*. Del lado distal, los vasos umbilicales van a la placenta; del lado proximal, terminan, la vena en la cara inferior del hígado, las dos arterias en las arterias ilíacas.

2.° **El ombligo después del nacimiento.** — Después del nacimiento y la ligadura del cordón, los vasos umbilicales (cesando la circulación) se aplastan, se obliteran y se transforman gradualmente en simples cordones fibrosos. Por su parte, la porción del cordón que permanece adherida al feto se marchita, se seca y cae (al quinto o sexto día), dejando una pequeña herida granulosa, la *herida umbilical*, constituída a la vez por los tres vasos obliterados y por la piel que los rodea.

3.° **Cicatrización y retracción de la herida umbilical.** — La herida umbilical cura muy rápidamente *(cicatriz umbilical)*. Los vasos umbilicales, al transformarse en tejido fibroso, atraen hacia ellos la cicatriz, que se deforma y constituye una especie de *cúpula*. Por otra parte, siendo la fuerza de retracción de las arterias umbilicales *(que atraen la cicatriz hacia abajo)* superior a la de vena umbilical *(que la atrae hacia arriba)*, resulta: 1.°, que la cicatriz ocupa la parte inferior del anillo; 2.°, que encima de ella se encuentra un espacio a nivel del cual el tejido celular subcutáneo está casi inmediatamente en contacto con el tejido celular subperitoneal (punto débil de la pared, lugar predilecto de las hernias).

B. *El ombligo en el adulto*

Así formulada, la región umbilical es una región impar y central, que ocupa la parte media de la línea blanca.

1.° **Límites.** — *Superficialmente*, tiene por límites: 1.°. por los lados, los fascículos internos de los músculos rectos; 2.°, por arriba y abajo, dos horizontales que pasan a dos centímetros por encima y a dos centímetros por debajo del anillo umbilical. *Profundamente*, se extiende hasta el peritoneo parietal inclusive.

2.° **Forma y exploración.** — Tiene la forma de una *depresión cupuliforme circunscrita* por un rodete cutáneo *(rodete umbilical)*. Del fondo de la cúpula surge una eminencia *(mamelón)* que presenta en su vértice la *cicatriz umbilical* y se encuentra separada del rodete por un surco *(surco umbilical)*. Las hernias umbilicales, el embarazo, la ascitis, las fístulas umbilicales modifican más o menos su forma normal.

3.° **Capas superficiales.** — Dos capas: la *piel* y el *tejido celular subcutáneo* (con sus *vasos* y sus *nervios*).

a) *Piel.* — Fina y delgada, bastante movible a nivel del rodete, muy adherente alrededor del anillo, sobre todo por abajo. En la cúpula umbilical pueden acumularse materia sebácea y restos epidérmicos, que actúan como verdaderos cuerpos extraños susceptibles de determinar brotes inflamatorios repetidos.

b) *Tejido celular subcutáneo.* — Tiene los mismos caracteres que el de las regiones vecinas: forma el rodete umbilical, disminuye al acercarse a la cicatriz. *Arteriolas*, *venillas* y *ramillos nerviosos superficiales* sin importancia. *Linfáticos*, que terminan en los grupos súperointerno y súperoexterno de los ganglios superficiales de la ingle.

c) *Capa aponeurótica.* — No es más que la línea blanca, en cuya parte media se encuentra el *anillo umbilical*. Nótese que este anillo, ocupado por la cicatriz umbilical en sus dos tercios inferiores, está

casi libre en su tercio superior (lugar de las hernias y de las fístulas umbilicales). Visto por su cara interna, el anillo presenta a veces, por encima y por debajo, *fibras arciformes*, de naturaleza elástica, que se miran por su concavidad y constituyen el pretendido *esfínter umbilical de Richet*.

4.° **Capas retroaponeuróticas.** — Dos planos: el *tejido celular subperitoneal* y el *peritoneo*.

a) *Tejido celular subperitoneal.* — Poco desarrollo en el mismo nivel del orificio: por encima y por debajo presenta los mismos caracteres que en la región precedente. Contiene: 1.°, los *vasos umbilicales* y el *uraco;* 2.°, la *fascia umbilicalis;* 3.°, los *vasos* y los *nervios profundos*.

α) Los *vasos umbilicales* y el *uraco* sólo están representados en el niño y en el adulto por cordones fibrosos. Estos cuatro cordones, reunidos en la cicatriz umbilical (algunas veces hay una pequeña fosita en el centro de la *fosita intervascular)*, divergen en seguida: 1.°, el uraco, directamente hacia abajo en dirección a la vejiga; 2.°, los dos cordones fibrosos resultantes de la obliteración de las arterias umbilicales, oblicuos hacia abajo y afuera, hacia las paredes laterales de la excavación pelviana; 3.°, el cordón fibroso que resulta de la obliteración de la vena umbilical *(ligamento redondo del hígado)*, hacia arriba y a la derecha, hacia la cara inferior del hígado.

β) La *fascia umbilicalis* (existe únicamente en los dos tercios de individuos) es una laminilla fibrosa, de dirección transversal, que va de una vaina de los rectos a la otra, y refuerza la pared abdominal a nivel de su punto más débil, el anillo umbilical. Esta lámina fibrosa limita, con la cara profunda de la línea blanca, una especie de conducto, el *conducto umbilical de Richet:* contiene el cordón de la vena umbilical. Cuando existe, o bien está cerrado en su parte superior y abierto en su parte inferior, o bien está cerrado por abajo y abierto por arriba. Aplicación a las hernias umbilicales: son *directas* cuando se forman a través de la cicatriz umbilical (el conducto umbilical no desempeña ningún papel); son *indirectas* cuando atraviesan el conducto umbilical *(umbilical indirecta propiamente dicha* cuando el conducto umbilical está cerrado por abajo, *umbilical preperitoneal* cuando el conducto está cerrado por arriba).

γ) Los *vasos sanguíneos* y los *nervios profundos* provienen de los vasos y nervios profundos de la región esternocostopúbica (sin importancia). En cuanto a los linfáticos, terminan en los ganglios *retrocrurales*. Nótese que estos linfáticos entran en relación, por una parte con los del hígado (a lo largo de la vena umbilical), por otra parte con los de la vejiga (a lo largo del uraco). En algunos casos, un pequeño ganglio *(ganglio subumbilical)* se desarrolla algo por debajo del ombligo en el tejido celular subperitoneal *(flemón de Heurtaux)*.

b) *Peritoneo.* — Ultimo plano de la región. Cubre por delante de él: 1.°, por arriba, la vena umbilical, levantándose delante de ella para formar la *hoz de la vena umbilical* o *ligamento suspensor del hígado;* 2.°, por abajo, el uraco y las dos arterias umbilicales, que, a su nivel, lo levantan ligeramente.

ARTÍCULO II

REGIONES LATERALES

Las regiones laterales comprenden la *región costoilíaca* y la *región inguinoabdominal*. Referiremos a las mismas la *región lumboilíaca*, que, por su porción inferior a lo menos, pertenece manifiestamente a la pared lateral del abdomen.

§ 1. Región costoilíaca

La región costoilíaca ocupa las partes laterales del abdomen. Se extiende: en altura, desde las costillas a la cresta ilíaca; en anchura, del recto mayor a los músculos espinales.

1.° **Límites.** — De forma cuadrilátera, está limitada: 1.°, por delante, por el borde externo del recto mayor; 2.°, por detrás, por los músculos espinales; 3.°, por arriba, por el borde de las costillas; 4.°, por abajo, por la cresta ilíaca y, delante de ella, por una horizontal desde la espina ilíaca ánterosuperior al borde externo del recto mayor.

2.° **Forma exterior y exploración.** — Abombada y convexa en todos sentidos en las personas gruesas, se excava en sentido vertical en los sujetos delgados. Es blanda y depresible en estado normal, dura y rígida cuando el peritoneo está inflamado.

3.° **Capas superficiales.** — En número de dos: la *piel* y el *tejido celular subcutáneo (con los vasos y nervios superficiales)*.

a) *Piel.* — Delgada, fina, sin pelos, muy movible.

b) *Tejido celular subcutáneo.* — Fascia superficial que se continúa con la de las regiones vecinas, excepto a nivel de la cresta ilíaca, en donde se adhiere fuertemente al hueso (las colecciones se detienen allí).

c) *Vasos y nervios superficiales.* — Las *arterias* provienen de la subcutánea abdominal y de las lumbares. Las *venas* terminan en la femoral (nótese que comunican por arriba con las venas torácicas y con la axilar, y contribuyen a formar la red venosa superficial de la pared tóracoabdominal anterior) (véase pág. 321). Los *linfáticos* se dirigen, uno a los ganglios de la axila, los otros a los ganglios superficiales de la ingle. Los *nervios* emanan: 1.°, de los últimos intercostales; 2.°, de las ramas posteriores de los pares lumbares; 3.°, del grande y del pequeño abdóminogenitales.

4.° **Aponeurosis superficial.** — Lámina célulofibrosa, siempre muy delgada, que cubre el músculo oblicuo mayor.

5.° **Capa muscular.** — Comprende: 1.°, los músculos anchos del abdomen; 2.°, en la parte posterior, una pared del dorsal mayor y del serrato menor posterior e inferior.

a) *Músculos anchos del abdomen.* — Yendo de fuera a dentro, el oblicuo mayor, el oblicuo menor y el transverso. El *oblicuo mayor* nace en las siete u ocho últimas costillas por otras tantas digitaciones que se entrecruzan con las del serrato mayor y del gran dorsal. De allí, sus fibras se irradian en amplio abanico: las inferiores (descendentes) se fijan en la cresta ilíaca; las superiores (horizontales) y las medianas (oblicuas) terminan en la *aponeurosis del oblicuo mayor*, la cual se inserta sucesivamente en la línea media, en el pubis, en el arco femoral. El *oblicuo menor*, situado debajo del precedente, nace por abajo en el tercio externo del arco crural, en la cresta ilíaca y (mediante una aponeurosis) en las apófisis espinosas de las dos o tres últimas vértebras lumbares. De aquí, sus fibras se extienden en ancho abanico y van a fijarse: las posteriores (ascendentes), en las cuatro últimas costillas; las inferiores (oblicuamente descendentes), en el pubis; las medianas (oblicuamente ascendentes), en la *aponeurosis del oblicuo menor*, la cual va a la línea blanca. El *transverso* está situado debajo del oblicuo menor: carnoso en su parte media, tendinoso en sus extremidades. Nace por detrás: 1.°, en la cara interna de las seis últimas costillas (digitaciones que se entrecruzan con las del diafragma); 2.°, en los tres cuartos anteriores de la cresta ilíaca; 3.°, en la columna lumbar por tres hojillas divergentes (véase *Región lumbar*). Por delante, los fascículos, todos transversales, se juntan con la *aponeurosis del transverso* (línea de Espigelio), la cual termina en la línea blanca (nótese que entre los tres músculos anchos del abdomen se encuentran delgadas capas celulosas).

b) *Gran dorsal.* — Pertenece a la región por sus fascículos anteriores. Forma el lado posterior de un espacio triangular *(triángulo de J.-L. Petit)*, cuyo lado anterior está formado por el oblicuo mayor y la base por la cresta ilíaca: uno de los puntos débiles de la pared abdominal, por el cual se escapan cierto número de hernias lumbares.

c) *Serrato menor posterior e inferior.* — Va desde las apófisis espinosas de las dos primeras lumbares y de las dos últimas dorsales a las cuatro últimas costillas. Forma el lado superior de un espacio cuadrangular *(espacio de Grynfelt)*, cuyos otros tres lados corresponden a los músculos espinales, al oblicuo menor y a la última costilla. También es un punto débil de la pared abdominal por el cual se escapan las hernias lumbares, así como los abscesos perirrenales.

d) *Vasos y nervios profundos.* — Las *arterias* provienen de las últimas intercostales, de las lumbares, de la ilíacolumbar, de la circunfleja ilíaca, de la mamaria interna y, por último, de la epigástrica. Las *venas*, poco importantes, siguen el trayecto de las arterias. Los *linfáticos* terminan, en parte en los ganglios lumbares, en parte en los ganglios mamarios internos. Los *nervios*, motores y sensitivos, provienen de los últimos nervios intercostales, del abdóminogenital mayor y del abdóminogenital menor.

6.° **Capas retromusculares.** — Más allá de los músculos supraindicados se encuentran los tres planos siguientes: 1.°, la *fascia transversalis*, delgada y celulosa; 2.°, el *tejido celular subperitoneal*, generalmente poco desarrollado; 3.°, el *peritoneo*.

§ 2. Región inguinoabdominal

La región inguinoabdominal ocupa la parte anterior e inferior de la pared lateral del abdomen.

1.° **Límites.** — *Superficialmente:* 1.°, por abajo, el pliegue de la ingle; 2.°, por dentro, el borde externo del recto mayor; 3.°, por arriba, una línea horizontal que, partiendo de la espina ilíaca ántero-

superior, fuese al borde externo del recto mayor. *Profundamente*, va hasta el peritoneo parietal exclusive.

2.° **Forma exterior y exploración.** — Forma con la región inguinocrural un ángulo diedro más o menos abierto por delante según la gordura del sujeto. Su exploración comprende: 1.°, la determinación del arco crural (siempre fácil); 2.°, el examen del conducto inguinal.

3.° **Capas superficiales.** — Dos capas como en la región precedente: la *piel* y el *tejido celular subcutáneo* (con los *vasos* y *nervios superficiales)*.

a) *Piel.* — Sin pelos por fuera, recubierta de pelos más o menos largos por dentro Es muy elástica y, por esto, se deja distender (cicatrices blancas producidas por la distensión de la piel). Móvil en toda la región, excepto a nivel del pliegue de la ingle, en donde se adhiere íntimamente (las colecciones se detienen aquí).

b) *Tejido celular subcutáneo.* — La misma disposición que en la región precedente. Nótense, en su parte inferointerna, unas láminas elásticas más o menos anastomosadas, que contribuyen a formar el *aparato suspensor de las bolsas* o *de los grandes labios:* se continúan por abajo con las fibras del dartos.

c) *Vasos y nervios superficiales.* — No tienen más importancia que en la región costoilíaca. Las *arterias* provienen de la subcutánea abdominal y de la pudenda externa superior. Las *venas* descienden en parte a la safena interna o a las pudendas externas superiores, en parte a la femoral. Nótese su desarrollo en los casos en que la circulación se encuentra dificultada en los gruesos troncos abdominales. Los *linfáticos* se dirigen a los grupos súperoexterno y súperointerno de los ganglios superficiales de la ingle (dos veces por sesenta existen ganglios suprainguinales). Los *nervios*, todos sensitivos, emanan de los últimos intercostales y de las dos ramas abdóminogenitales del plexo lumbar.

4.° **Aponeurosis superficial.** — Lámina celulosa, siempre muy delgada, que constituye la aponeurosis de envoltura del oblicuo mayor.

5.° **Capa muscular.** — Comprende: 1.°, la parte correspondiente de los tres *músculos anchos;* 2.°, los *vasos* y los *nervios profundos*.

a) *Músculos anchos.* — Yendo de delante atrás, el oblicuo mayor, el oblicuo menor, el transverso.

α) El *oblicuo mayor* se halla reducido a unos pocos fascículos carnosos, que ocupan la parte súperoexterna de la región y su aponeurosis de inserción. Esta aponeurosis termina como sigue: 1.°, sus *fascículos superiores* van a la línea blanca; 2.°, sus *fascículos inferiores* se dirigen oblicuamente hacia el pliegue inguinal, en donde forman una cintilla fuertemente tensa, el *arco crural;* nótese que estos fascículos, seguidos de fuera a dentro, se fijan en la fascia ilíaca primeramente, luego forman como un puente por encima de los vasos femorales, y finalmente forman el *ligamento de Gimbernat;* 3.°, sus *fascículos medios* se dirigen oblicuamente hacia el pubis, en donde se insertan formando tres paquetes, que son el *pilar interno* (en la sínfisis púbica), el *pilar externo* (en la espina del pubis) y el *pilar posterior del conducto inguinal* (en el pubis del lado opuesto). Nótese, entre estos tres pilares, el *orificio externo* del conducto inguinal, limitado por arriba por las *fibras intercolumnarias* o *arciformes*.

β) El *oblicuo menor* está situado debajo del precedente. Sus fascículos, que parten de la espina ilíaca ánterosuperior y del tercio externo del arco crural, se dirigen oblicuamente hacia dentro y abajo y terminan en la aponeurosis de inserción, la *aponeurosis del oblicuo menor*. La parte superior de esta aponeurosis pasa por delante del recto mayor para alcanzar la línea blanca; su parte inferior se fusiona con la aponeurosis del transverso *(tendón conjunto)* para ir a insertarse con esta última en el pubis, en la espina púbica y hasta en la cresta pectínea. El borde inferior del oblicuo menor envía al cordón un pequeño fascículo muscular, el *fascículo externo del cremáster* (que parte de la cresta ilíaca), el cual se continúa luego como *fascículo interno del cremáster*, subiendo a insertarse en la espina del pubis.

γ) El *transverso*, como el oblicuo menor, debajo del cual está situado, nace de la espina ilíaca ánterosuperior y del tercio externo del arco crural. Sus fascículos carnosos terminan en una aponeurosis de inserción, la *aponeurosis del transverso*, la cual (portándose exactamente como la del oblicuo menor), en parte va a la línea blanca, en parte *(tendón conjunto)* se fija en el pubis, desde la sínfisis a la cresta pectínea. Nótese que el tendón conjunto (tendón común a los fascículos inferiores de los dos músculos oblicuos menor y transverso), cubierto en su parte anterior por la aponeurosis del oblicuo mayor y por el pilar posterior del conducto inguinal (o ligamento de Colles), corresponde sucesivamente en su parte posterior; 1.°, al piramidal del abdomen; 2.°, al recto mayor del abdomen; 3.°, a la fascia transversalis y muy particularmente al ligamento de Henle.

b) *Vasos y nervios de la capa muscular.* — Las *arterias*, muy pequeñas, provienen en parte de las lumbares, en parte de la rama abdominal de la circunfleja ilíaca. Las *venas* siguen el trayecto de las arterias. Los *linfáticos* terminan en su mayoría en los ganglios ilíacos mayor y en los epigástricos.

6.° **Capas retromusculares.** — Detrás de los músculos se encuentran los tres planos siguientes: 1.°, la *fascia transversalis;* 2.°, el *tejido celular subperitoneal;* 3.°, el *peritoneo.*

a) *Fascia transversalis.* — Es una lámina celulosa o aponeurótica que cubre la cara profunda del músculo transverso (no confundirla con la aponeurosis de inserción de este músculo). Se extiende sin interrupción desde la parte superior de la región al ángulo diedro formado por el límite entre la pared abdominal anterior y el contenido de la fosa ilíaca: aquí la vemos sucesivamente, yendo de fuera a dentro, insertarse en la fascia ilíaca, penetrar en el orificio interno del conducto inguinal, fijarse alrededor de los vasos femorales por dentro de la vena, descender hasta la cresta pectínea formando el *séptum crural* (atravesado por los linfáticos), finalmente tapizar el ligamento de Gimbernat y el recto mayor del abdomen. Delgada por arriba, la fascia transversalis se engruesa por abajo, en donde por otra parte está reforzada por el *ligamento de Henle* (situado en el lado externo del recto mayor), por el *ligamento de Hesselbach* (situado en el lado interno del orificio interno del conducto inguinal) y por la *cintilla ileopúbica* (que va de la espina del pubis y de la cresta pectínea a la región de la espina ilíaca ánterosuperior).

b) *Tejido celular subperitoneal y vasos epigástricos.* — Por el espesor del tejido celular subperitoneal, más o menos infiltrado de grasa, discurren los vasos epigástricos.

La *arteria epigástrica*, rama de la ilíaca externa (nace a nivel del arco crural), se dirige oblicuamente hacia arriba y adentro, describiendo una curva cuya concavidad, dirigida hacia fuera y arriba, abraza el conducto deferente. Penetra en la vaina del músculo recto mayor. La curva de la epigástrica separa una de otra las dos fositas inguinales externa e interna: la arteria, en la hernia inguinal, se encuentra, pues, por dentro o por fuera del saco según la hernia sea *oblicua externa* o *directa*. Nótese que, muy cerca de su origen, la epigástrica proporciona tres colaterales: 1.°, la *funicular*, para el cordón; 2.°, la *suprapúbica*, que va al pubis *siguiendo* el arco crural; 3.°, la *anastomótica de la obturatriz*, que desciende hacia la obturatriz y se une a ella (de donde las variaciones de las relaciones con el anillo crural y la importancia de estas relaciones para el tratamiento quirúrgico de la hernia crural estrangulada).

Las *venas epigástricas*, en número de dos, acompañan a la arteria homónima. Terminan en la vena ilíaca, ya aisladamente, ya por un tronco común.

c) *Peritoneo.* — El peritoneo parietal tapiza regularmente toda la cara posterior de la región inguinoabdominal. En la parte más inferior se refleja hacia atrás para extenderse por la fosa ilíaca interna. Nótese que esta reflexión se efectúa algo por encima del arco crural, de donde la formación a nivel del arco, entre éste y el peritoneo, de un espacio triangular lleno de grasa, *espacio de Bogros*. En este espacio se encuentran los vasos epigástricos, los ganglios epigástricos e ilíacos internos, finalmente los vasos ilíacos externos (a lo menos su porción terminal),

7.° **Conducto inguinal en el hombre.** — El conducto inguinal que ocupa la parte inferointerna de la región, tiene una longitud de 4 a 5 centímetros. Presenta a nuestra consideración: 1.°, sus *paredes;* 2.°, sus dos *extremos;* 3.°, su *contenido*.

a) *Paredes.* — En número de cuatro: anterior, posterior, inferior y superior.

α) La *pared anterior* está formada por la piel, el tejido celular subcutáneo, la aponeurosis superficial y la aponeurosis de inserción del oblicuo mayor.

β) La *pared posterior* está constituída: 1.°, por fuera *(zona externa)*, por la fascia transversalis reforzada por el ligamento de Hesselbach; 2.°, por dentro *(zona interna)*, por la fascia transversalis, que refuerzan a la vez el ligamento de Henle, el tendón conjunto y el ligamento de Colles o pilar posterior del orificio externo del conducto inguinal; 3.°, por su parte media *(zona media)*, por la fascia transversalis únicamente; es el *punto débil* por el cual se producen las hernias inguinales *directas*.

γ) La *pared inferior* corresponde a un canal, que no es más que la porción interna del arco crural.

δ) La *pared superior* está formada por el borde inferior de los dos músculos oblicuos menor y transverso, así como por las láminas céluloadiposas que los separan.

b) *Extremos.* — Se distinguen en externo *(orificio externo)* e interno *(orificio interno)*.

α) El *orificio externo* o *cutáneo* está situado en el pubis inmediatamente por dentro de la espina púbica; 25 milímetros de altura por 10 milímetros de anchura. Está formado: 1.°, por dentro, por el pilar interno; 2.°, por fuera, por el pilar externo; 3.°, por abajo, por el pilar posterior; 4.°, por arriba, por las primeras fibras arciformes. A veces hay *anillos accesorios* a través de los cuales se forman las *hernias por rasgadura.*

β) El *orificio interno* o *peritoneal* corresponde a la parte media del arco crural. Especie de hendidura vertical, de 10 a 15 milímetros de altura: lado externo poco marcado; lado interno que forma un repliegue semilunar o falciforme (reforzado por el ligamento de Hesselbach).

c) *Contenido.* — El conducto inguinal contiene el cordón espermático, conjunto de órganos que van o vienen del testículo y rodeados por una celulosa suministrada por la fascia transversalis. En el interior de la celulosa existen: el conducto deferente (con la arteria deferencial), la arteria espermática, un paquete venoso posterior y un paquete venoso anterior, los linfáticos del testículo. Por fuera de la celulosa descienden la arteria y las venas funiculares y los ramos genitales de los tres nervios abdóminogenital mayor, abdóminogenital menor y génitocrural. Nótese que durante la vida fetal (como el peritoneo se continúa con la vaginal) el conducto inguinal está recorrido por el *conducto peritoneovaginal*, generalmente obliterado en el momento del nacimiento: en su lugar se encuentra un simple cordón fibroso o conjuntivo, el *ligamento vaginal de Cloquet.*

8.° **Conducto inguinal de la mujer.** — Es algo más largo (de 4 a 5 milímetros) que en el hombre; pero también es más estrecho. Contiene el *ligamento redondo*, al que acompañan tres filetes nerviosos y vasos de mínima importancia. El ligamento redondo abandona, a su alrededor, unos pequeños tendones que se fijan en las paredes del conducto. Luego, al salir del orificio externo, se resuelven en numerosos filamentos conjuntivos que se pierden en el pubis, en el tejido celular del monte de Venus y en los labios mayores. Al mismo nivel del orificio externo, un pelotón adiposo, el *pelotón de Imlach.* Como el cordón en el hombre, el ligamento redondo va acompañado durante la vida fetal por una prolongación del peritoneo, el *conducto de Nuck.*

9.° **Fositas inguinales.** — Si examinamos ahora la región inguinal por la pared posterior, comprobaremos la existencia, por encima del pubis y del arco crural, de tres cordones (cada uno de los cuales levanta el peritoneo a su nivel): el *uraco*, el *cordón fibroso de la arteria umbilical* y la *arteria epigástrica.*

En el intervalo se ven tres depresiones, las *fositas inguinales*: 1.°, la *fosita inguinal externa*, situada por fuera de la epigástrica; 2.°, la *fosita inguinal interna*, situada por dentro de la epigástrica (de donde su nombre), entre esta arteria y la arteria umbilical obliterada (nótese que corresponde al *punto débil);* 3.°, la *fosita vésicopubiana* o *suprapubiana*, situada, por dentro de la precedente, entre la arteria umbilical y el uraco.

El intestino o el epiplón salen de la cavidad abdominal por una u otra de estas tres fositas para constituir las *hernias inguinales.* La hernia que sale por la fosita externa *(hernia inguinal oblicua externa)*, la más frecuente de las hernias inguinales, resulta frecuentemente de la persistencia del conducto peritoneovaginal y puede observarse, por consiguiente, en individuos cuya pared es sólida y resistente. Las hernias que penetran por la fosita inguinal media *(hernia inguinal directa)* o por la fosita vésicopubiana *(hernia inguinal oblicua interna)*, excepcional, son debidas a un defecto de resistencia de la pared que se deja rechazar por el intestino: son *hernias de debilidad.*

§ 3. Región lumboilíaca

Designaremos con este nombre la región que corresponde exactamente a la porción abdominal de los dos músculos psoas e ilíaco.

1.° **Límites.** — Tiene por límites: 1.°, por arriba, el anillo del diafragma, por donde pasa el psoas; 2.°, por abajo, el pliegue de la ingle; 3.°, por dentro, la línea de inserción del psoas a la columna lumbar primeramente, luego el ángulo sacrovertebral y finalmente la línea innominada; 4.°, por fuera, la línea de inserción del psoas en las apófisis transversas de las vértebras lumbares primeramente y luego la cresta ilíaca en toda su extensión.

2.° **Forma general y exploración.** — Examinada después de la abertura del vientre y evisceración, es convexa y vertical en su parte superior, excavada ligeramente e inclinada hacia abajo y delante en su parte inferior. Su exploración sólo puede practicarse cuando la pared abdominal está relajada.

3.° Planos constitutivos. — A la inversa del método que hemos seguido hasta aquí, describiremos estos planos yendo de las partes profundas para las partes superficiales:

a) *Plano esquelético.* — El plano esquelético está formado por los tres elementos siguientes: 1.°, la *columna lumbar*, con sus cuerpos vertebrales (asiento frecuente de lesiones tuberculosas) y la cara anterior de sus apófisis transversas; 2.°, la *articulación sacroilíaca*, con su ligamento interóseo y su ligamento anterior; 3.°, la *fosa ilíaca interna*, excavación poco profunda, lisa y unida; nótese que su punto más declive, cuando el sujeto está acostado, corresponde, del lado de la nalga, a la mitad de una línea que une la espina ilíaca ánterosuperior con la espina ilíaca pósterosuperior; es, igualmente, el punto más delgado del hueso coxal.

b) *Capa muscular.* — Comprende el psoas, el ilíaco y el psoas menor. El *psoas* se inserta por arriba: 1.°, en el cuerpo vertebral de la duodécima dorsal y de las cuatro primeras lumbares, y en los discos intervertebrales correspondientes; 2.°, en la base de la apófisis transversa de estas mismas vértebras (recuérdese que la inserción de los cuerpos vertebrales presenta una serie de arcos debajo de los cuales pasan los vasos lumbares y las raíces comunicantes del gran simpático). Después de haber atravesado la región de un extremo a otro, el psoas desciende al muslo por debajo del arco crural. El *ilíaco*, situado por fuera del psoas, llena la fosa ilíaca interna; se inserta en los dos tercios superiores de esta fosa, en la cresta ilíaca, en el ligamento iliolumbar y en las dos espinas ilíacas anteriores. De aquí sus fascículos se dirigen hacia el lado externo del psoas y se confunden con este último músculo *(psoasilíaco)* para ir a insertarse en el trocánter menor. El *psoas menor* es un músculo muy delgado, recostado en la cara anterior del psoas, que va de la extremidad superior de la región (duodécima dorsal y primera lumbar) a la eminencia iliopectínea y a la fascia ilíaca.

c) *Fascia ilíaca.* — Lámina aponeurótica importante que cubre toda la región y hasta la sobrepasa por abajo para acompañar el psoasilíaco hasta su inserción trocantérea. Se inserta en toda la periferia de la lámina muscular que constituye el psoasilíaco: así forma la pared anterior de un vasto compartimiento, *compartimiento del psoasilíaco*, cuya pared posterior está constituída por el plano esquelético de la región: es el *conducto ilíaco de Velpeau* que hace comunicar con la fosa ilíaca y el triángulo de Scarpa los abscesos fríos de la columna lumbar.

d) *Capas celulosas supra e infraaponeuróticas.* — Por encima y por debajo de la fascia ilíaca se encuentran dos capas celulosas: 1.°, una *capa profunda*, situada entre el músculo psoasilíaco y su fascia; 2.°, una *capa superficial* o *subperitoneal*, situada entre la fascia ilíaca y el peritoneo que contiene algunos vasos y nervios (véase más adelante), la cara posterior del colon ascendente a la derecha, la cara posterior de la porción ilíaca del colon iliopélvico a la izquierda.

e) *Resumen: compartimientos celulosos.* — En resumen, disecando la región desde la cavidad abdominal hacia las capas profundas, encontraremos sucesivamente: 1.°, la *hoja parietal del peritoneo;* 2.°, el *tejido celular superficial* o *subperitoneal;* 3.°, la *fascia ilíaca;* 4.°, el *tejido celular profundo* o *subaponeurótico*, situado entre la fascia ilíaca y la capa muscular; 5.°, la *capa muscular;* 6.°, el *periostio* y el *hueso*.

Estas seis capas, como lo confirman claramente los cortes, circunscriben tres compartimientos, a saber: α) *compartimiento intraperitoneal*, que no es más que una parte de la gran cavidad peritoneal; β) el *compartimiento subperitoneal*, comprendido entre el peritoneo parietal y la fascia *ilíaca;* γ) el *compartimiento subaponeurótico* o del *psoasilíaco*, situado entre la fascia ilíaca y el esqueleto. Nótese que de estos dos últimos compartimientos, el subperitoneal está cerrado por abajo a nivel del arco crural por la adherencia íntima de la fascia ilíaca a este arco, que el subaponeurótico, al contrario, se extiende hasta el trocánter menor. Estos diversos compartimientos pueden ser asiento de colecciones purulentas (que se designan con el nombre genérico de *abscesos de la fosa ilíaca interna)*, a saber: 1.°, en el compartimiento intraperitoneal, *abscesos intraperitoneales*, verdaderas peritonitis enquistadas, generalmente de origen apendicular; 2.°, en el compartimiento subperitoneal, *abscesos subperitoneales*, consecutivos a un adenoflemón o a la difusión de un absceso de las regiones vecinas; 3.°, en el compartimiento subaponeurótico, *abscesos subaponeuróticos*, debidos a una psoítis, a una osteítis de la fosa ilíaca, a un mal de Pott (absceso por congestión).

4.° Vasos y nervios. — Señalemos, primeramente, los vasos ilíacos externos, simples vasos de paso que costean el lado interno del psoas, la arteria por fuera y la vena por dentro.

a) *Arterias.* — Las redes parietales de la región son alimentadas: 1.°, por las *lumbares* (homólogas de las intercostales), que se introducen debajo de los arcos del psoas; 2.°, por la *iliolumbar*, rama de la

ilíaca interna, con sus dos ramas, ascendente o *lumbar*, transversal o *ilíaca;* 3.°, por la *circunfleja ilíaca*, rama de la ilíaca externa, que sube a lo largo del borde posterior del arco crural hasta la espina ilíaca ánterosuperior, en donde se divide en un *ramo ascendente* (para la pared abdominal) y un *ramo transversal* (para la fosa ilíaca). Anastomosis numerosas entre este último ramo y la iliolumbar.

b) *Venas.* — Siguen el trayecto de las arterias; terminan en la vena cava inferior y en las dos ilíacas interna y externa.

c) *Linfáticos.* — Diez o doce ganglios *(ganglios ilíacos externos)* se escalonan a lo largo de los vasos ilíacos externos. Los más inferiores sobrepasan la parte media del arco crural, son los *ganglios retrocrurales* (ordinariamente tres, *retrocrural externo, retrocrural medio, retrocrural interno).* A estos ganglios desembocan *(aferentes):* 1.°, los linfáticos eferentes de los ganglios de la ingle; 2.°, los *linfáticos epigástricos;* 3.°, los *linfáticos circunflejos ilíacos.* Por otra parte, dan origen *(eferentes)* a cinco o seis troncos que se dirigen hacia arriba y terminan en los ganglios ilíacos primitivos y lumbares.

d) *Nervios.* — El plexo lumbar por entero (ramas anteriores de los cuatro primeros lumbares) se encuentra contenido en el mismo espesor del psoas, y sus ramas tienen que atravesar este músculo para dirigirse a su campo de distribución. Se las divide en dos grupos: 1.°. *colaterales* (abdóminogenital mayor, abdóminogenital menor, fémorocutáneo y génitocrural, único que sale por el borde interno del psoas, pues los otros salen de él por el borde externo); 2.°, *terminales* (obturador, que emerge por el borde interno del psoas, y crural, que emerge por el borde externo). De estos diferentes nervios, tres solamente efectúan un largo recorrido en la región lumboilíaca, el *crural* y el *fémorocutáneo*, que pasan por la capa celulosa profunda; el *génitocrural* (ramo genital y ramo crural), situado en el tejido celular subperitoneal. Las lesiones del plexo se observan especialmente en las psoítis y en el curso de la evolución de ciertos tumores del abdomen; no confundirlas con las de los nervios periféricos o con las lesiones de las raíces del plexo.

CAPITULO II

CAVIDAD ABDOMINAL Y SU CONTENIDO

La cavidad abdominal está tapizada en toda su extensión por el peritoneo; la cavidad peritoneal se confunde, pues, con la cavidad abdominal. De los órganos llamados *abdominales*, unos (como el estómago) están contenidos en la cavidad peritoneal; los otros (como los riñones) está situados por fuera de esta cavidad, entre el peritoneo y la pared abdominal propiamente dicha. Estudiaremos sucesivamente:

1.° El *peritoneo.*
2.° Los *órganos intraperitoneales.*
3.° Los *órganos extraperitoneales.*

ARTÍCULO PRIMERO

PERITONEO

1.° **Disposición general.**—La serosa peritoneal comprende, como todas las serosas, dos hojas, parietal y visceral. La *hoja parietal (peritoneo parietal)* tapiza la cara profunda de la pared abdominal. Está separada de ella por una capa celulosa *(tejido celular subperitoneal)* muy delgada en ciertos puntos, gruesa en otros (pelvis, pared posterior del abdomen). La *hoja visceral (peritoneo visceral)* reviste las vísceras contenidas en la cavidad abdominal, proporcionando: 1.°, a unas, una simple lámina de revestimiento; 2.°, a otras, una vaina completa y repliegues que las unen, entre sí, y a la pared abdominal.

2.° **Repliegues peritoneales.** — Estos repliegues se llaman: *mesos*, cuando van de la pared a un segmento cualquiera del tubo digestivo; *ligamentos*, cuando van de la pared a un órgano sea o no del tubo digestivo; *epiplones*, cuando unen a una víscera con otra víscera. Con-

en el compartimiento superior y los *órganos contenidos en el compartimiento inferior.*

SECCIÓN PRIMERA

ORGANOS DEL COMPARTIMIENTO SUPERIOR

El compartimiento superior ofrece a nuestra consideración: 1.°, el *estómago* y el *esófago abdominal;* 2.°, el *bazo;* 3.°, el *páncreas;* 4.°, el primer segmento del intestino delgado o *duodeno;* 5.°, el *hígado;* 6.°, las *vías biliares extrahepáticas.*

§ 1. Estómago y esófago abdominal (Región del estómago)

Es una vasta bolsa que une el esófago al intestino delgado y en la cual los alimentos se transforman en quimo.

1.° **Estudio descriptivo.** — Estudiado aisladamente, el estómago ofrece a nuestra consideración: 1.°, su *forma;* 2.°, sus *dimensiones.*

a) *Forma.* — Debemos considerarla en el cadáver y en el vivo:

α) *En el cadáver* es la de una gaita gallega o, si lo preferimos, de un cono de base superior aplastado de delante atrás y encorvado hacia arriba y a la derecha.

β) *En el vivo (radiología),* la forma es mucho más alargada, en J mayúscula; modificaciones según la edad, el sexo, las condiciones fisiológicas normales (estómago en reposo, en contracción) o patológicas (cáncer, estómago bilocular, etc.).

b) *Dimensiones.* — En estado normal varían según que el estómago esté vacío o lleno. En estado patológico varían también según que los alimentos se estanquen en la bolsa estomacal *(estómago grande,* cáncer del píloro) o que no puedan llegar a ella *(estómago pequeño,* cáncer del esófago).

c) *Descripción.* — Llámase *tuberosidad mayor* a la porción vertical del estómago. Su parte más elevada, infradiafragmática, corresponde a la *cámara aérea* de los radiólogos, en cuyo borde izquierdo se implanta el esófago abdominal. Este se encuentra dispuesto de tal modo que su borde derecho se continúa sin demarcación precisa con el borde homólogo del estómago o *curvatura menor.* Su borde izquierdo, en cambio, forma un ángulo muy agudo con la tuberosidad mayor. El borde izquierdo del estómago se denomina *curvatura mayor.* El punto de unión de las porciones vertical y horizontal del estómago llámase *antro pilórico* y sus límites son poco precisos. Se continúa a la derecha con el *píloro,* que no es un orificio, sino un conducto de 3 centímetros de largo. Los límites del píloro son precisos, sobre todo a la derecha, del lado del duodeno, del que está realmente separado por dos surcos duodenopilóricos, superior e inferior, por los que desciende la *vena pilórica.*

2.° **Estudio topográfico.** — El estudio del estómago «in situ» comprende: 1.°, la *situación;* 2.°, la *dirección;* 3.°, los *medios de fijación;* 4.°, las *relaciones.*

A. Situación, fosa gástrica. — El estómago ocupa una situación que, superficialmente, corresponde al epigastrio y al hipocondrio izquierdo, y, profundamente, a la mitad izquierda del compartimiento superior de la cavidad abdominal, que, por esta razón, se llama *fosa gástrica.*

B. Dirección. — Sensiblemente vertical (excepto para la tuberosidad menor y el píloro, cuyo eje se aproxima a la horizontal); el borde derecho o cóncavo mira hacia arriba y a la derecha, el borde izquierdo o convexo hacia abajo y a la izquierda.

C. Medios de fijación.[5] — *Por arriba,* su continuidad con el esófago, el cual se adhiere al diafragma; *por abajo,* su continuidad con el duodeno aplicado a la columna vertebral; en su *parte media* y en *su parte interna,* el tronco celíaco; en *su contorno,* los epiplones gastrohepático, gastroesplénico, gastrofrénico; finalmente, la *presión de la masa intestinal.* A pesar de estos medios de fijación, el estómago es bastante movible y hasta puede a veces desplazarse en masa *(gastroptosis).*

D. Relaciones. — Estudiaremos sucesivamente las relaciones de las caras, de los bordes o curvaturas, de las tuberosidades y de los extremos.

a) *Cara anterior (cara quirúrgica).* — Está en relación: 1.°, *por arriba,* con la parte anterior y lateral izquierda de la base del tórax y su contenido, es decir, la pleura y el pulmón izquierdo *(espacio semilunar de Traube);* posibilidad de seccionar la porción del reborde inferior de esta base, que no está recubierta por el fondo de saco pleural, al abordar ampliamente la fosa gástrica; 2.°, *en el resto de su extensión,* con la parte superior de la pared abdominal anterior

tienen en su espesor, en el seno de una capa celulosa muy variable, los vasos y nervios destinados a estas vísceras: deben, pues, seccionarse con precaución.

3.° **Cavidad peritoneal.** — La más vasta del cuerpo humano. Virtual en estado normal, sólo se hace manifiesta cuando es asiento de derrames gaseosos o líquidos.

a) *Su forma general.* — La cavidad peritoneal está cerrada por todas partes (excepto en la mujer, en la que comunica con el exterior por la trompa y el útero). Su punto más declive es el fondo de saco de Douglas (drenaje en los casos de peritonitis purulenta).

b) *Su tabicamiento.* — Está subdividida, por los repliegues ya mencionados, en una serie de cavidades secundarias en donde la infección puede localizarse *(peritonitis localizadas* o *enquistadas)*, y en las que también, en los casos de peritonitis generalizada, el pus tiene tendencia a estancarse si el cirujano no las drena convenientemente.

c) *Su división en dos compartimientos.* — En realidad, el colon transverso y el mesocolon la dividen en primer lugar en dos grandes compartimientos, superior e inferior:

α) El *compartimiento superior*, extendido desde la bóveda del diafragma al colon transverso y a su meso, contiene el hígado, el estómago, el páncreas y el bazo. Está subdividido por el epiplón gastrohepático en tres cavidades secundarias: 1.°, la *fosa hepática* (véase (página 264); 2.°, la *fosa gástrica* (véase pág. 249), que comunican ampliamente entre sí; 3.°, la *trascavidad de los epiplones*. Esta última sólo comunica con el compartimiento superior por el *hiato de Winslow* (recuérdese que está limitado por la vena cava por detrás, el pedículo del hígado por delante, el lóbulo de Spigel por arriba, el duodeno por abajo, y que puede dar paso a una hernia); se extiende en anchura desde el hiato de Winslow hasta el hiato del bazo, y en altura, desde la parte más elevada del lóbulo de Spigel hasta la parte más declive del epiplón mayor en el recién nacido y en el niño, hasta el colon transverso únicamente en el adulto. Importa notar que este compartimiento «supramesocólico» está en gran parte oculto por la porción inferior de la jaula torácica: es la porción abdominal de la denominada *región tóracoabdominal*.

β) El *compartimiento inferior* o *submesocólico* se extiende desde el colon transverso y su meso a la excavación pelviana. Contiene casi toda la masa intestinal. Se distinguen en él: 1.°, un *espacio mesentéricocólico derecho*, comprendido entre el mesenterio y el colon ascendente (las colecciones que aquí se forman tienen tendencia a descender a la fosa ilíaca derecha); 2.°, un *espacio mesentéricocólico izquierdo*, situado entre el mesenterio y el colon descendente (las colecciones que aquí se forman tienen tendencia a descender a la excavación pélvica, con la que aquél comunica ampliamente); 3.°, un *espacio parietocólico izquierdo;* 4.°, un *espacio parietocólico derecho*, comprendidos ambos entre la pared lateral del abdomen y el colon correspondiente; 5.°, la *cavidad de la pelvis menor*.

4.° **Constitución anatómica y propiedades del peritoneo.** — El peritoneo está constituído por una capa profunda, *conjuntiva*, y una capa superficial, *endotelial*. Tiene la propiedad de secretar el líquido peritoneal y de formar adherencias (procesos de coalescencia). Esta propiedad se exagera en estado patológico (adherencias inflamatorias, unas veces útiles y procuradas por el cirujano, otras veces perjudiciales).

5.° **Vasos y nervios.** — Las *arterias* y las *venas* son suministradas por los órganos a los cuales reviste. Los *linfáticos*, muy numerosos (gravedad de las infecciones del peritoneo), terminan en los linfáticos subserosos. Los *nervios* provienen de las redes subyacentes (plexo lumbar, plexo solar); su irritación (operaciones, peritonitis) puede ser el punto de partida de reflejos muy graves sobre el corazón, centros respiratorios, riñones e intestinos.

6.° **Exploración y vías de acceso.** — La cavidad peritoneal es explorable por la percusión y la palpación. Es asequible por la laparotomía (mediana, lateral) y por laparoscopia.

ARTÍCULO II

ORGANOS INTRAPERITONEALES

Estos son: 1.°, los diferentes segmentos del tubo digestivo, *esófago abdominal, intestino delgado* e *intestino grueso;* 2.°, sus *glándulas anexas*, el *hígado*, el *páncreas*, el *bazo*. El colon transverso y su meso, como sabemos, dividen la cavidad abdominal en dos compartimientos: superior, situado encima del colon transverso, e inferior, situado debajo. Estudiaremos sucesivamente los *órganos contenidos*

izquierda, pero esta relación no es inmediata sino en el área del *triángulo de Labbé (borde externo*, borde costal izquierdo; *interno*, borde del lóbulo izquierdo del hígado; base, curvatura mayor del estómago). En lo restante el estómago corresponde al lóbulo izquierdo del hígado, el cual cubre así el píloro, la curvatura menor y oblicuamente la parte alta y derecha de la tuberosidad mayor. En la laparotomía media el estómago aparece fácilmente, sobre todo si se coloca debajo de la parte pósteroinferior del tórax una almohada o manta arrollada para combar al enfermo.

b) *Cara posterior.* — Corresponde a la trascavidad de los epiplones, por medio de la cual se relaciona con el páncreas, cuyo cuerpo y luego la cola están contorneados por los vasos esplénicos. Por debajo del páncreas el estómago corresponde al mesocolon transverso, y por mediación de éste, a la tercera porción del duodeno, cruzada verticalmente por los vasos mesentéricos superiores, y al ángulo duodenoyeyunal (necesidad de hundir el mesocolon transverso para anastomosar la cara posterior del estómago a la primera asa delgada, gastroenterostomía transmesocólica posterior, que es la que se practica de ordinario). Por encima del páncreas, la tuberosidad mayor, también por mediación de la trascavidad de los epiplones, corresponde al bazo, al riñón izquierdo, a la cápsula suprarrenal izquierda y, más allá de ellos, al pilar izquierdo del diafragma.

c) *Curvaturas.* — *α) Relaciones peritoneales.* — La hojilla del peritoneo que cubre la cara anterior del estómago y la que cubre su cara posterior se adosan a nivel de las curvaturas para formar los epiplones. De la curvatura menor (y del borde derecho del esófago abdominal) parte el epiplón menor, que se dirige hacia el hilio del hígado y hacia el surco longitudinal izquierdo. Su *pars condensa* corresponde al esófago abdominal y conduce al hígado algunos filetes del neumogástrico izquierdo; su *pars flaccida* corresponde a la curvatura menor; su *pars vasculosa*, a la primera porción del duodeno. Esta última, que contiene el pedículo hepático, constituye el borde derecho, libre, del epiplón menor y forma el límite anterior del hiato de Winslow. De la curvatura mayor parten el *epiplón gastroesplénico* y el *epiplón mayor*. El epiplón gastroesplénico va de la porción vertical del estómago al hilio del bazo, en el mismo punto en que alcanza a este órgano el epiplón pancreáticoesplénico. El epiplón mayor parte de la porción horizontal de la curvatura mayor, salta sobre el colon transverso y de aquí cae de nuevo a modo de delantal flotante más o menos infiltrado de grasa y desciende por delante de la masa del intestino delgado. La parte que va del estómago al colon transverso es el *ligamento gastrocólico* (su perforación permite la exploración de la cara posterior del estómago). El delantal epiploico adhiere luego al colon y después al mesocolon (su despegamiento, *despedazamiento coloepiploico*, permite también la exploración de la cara posterior del estómago).

β) Relaciones viscerales de las curvaturas. — La curvatura menor, que corresponde aproximadamente al borde superior del páncreas, proyecta sobre la pared abdominal posterior de la *región celíaca*, centrada por el tronco celíaco, el cual está rodeado a su vez por el plexo solar. La curvatura mayor está recorrida por el colon transverso (posibilidad de fístulas gastrocólicas en los cánceres de dicha curvatura).

d) *Tuberosidades.* — La *tuberosidad mayor* está en relación por arriba con el diafragma, debajo del cual se esconde, y, por su intermedio, con la cavidad torácica izquierda *(hernia diafragmática)* y su contenido, es decir, la pleura, la base del pulmón izquierdo y el corazón (alteraciones cardíacas y respiratorias en la aerofagia). Corresponde igualmente por fuera al bazo, al cual está unida por el epiplón gastroesplénico, por detrás a la cola del páncreas y cápsula suprarrenal izquierda. La *tuberosidad menor* se continúa con el píloro y tiene las mismas relaciones.

e) Los *extremos* están formados por dos orificios: el *cardias* y el *píloro:*

α) El *cardias* u *orificio superior*, al cual se agrega desde el punto de vista quirúrgico el *esófago abdominal* (la longitud de esta porción del esófago es de dos centímetros, suficiente para permitir en los casos de gastrectomía total el abocamiento del esófago al duodeno), está situado en lo alto de la bóveda diafragmática, un poco a la izquierda de la undécima o de la décima vértebra dorsal. Es difícilmente asequible por la cavidad abdominal. Necesidad de practicar la *gastrostomía* cuando está obstruído por un cáncer o una estrechez.

β) El *píloro* está profundamente situado en la línea media, a la altura de la duodécima dorsal o de la primera lumbar cuando el estómago está vacío, a 3 ó 4 centímetros (y a veces más) a la derecha de la línea media cuando el estómago está lleno. Corresponde, por delante, a la cara inferior del hígado; por arriba, al epiplón menor; por abajo, a la cabeza del páncreas. A su nivel, las fibras circulares de la túnica muscular del estómago se engruesan y forman el *esfínter pilórico*. El píloro puede ser asiento de espasmos, de estenosis cicatrizales o cancerosas, que impiden que los alimentos penetren en el in-

testino *(estenosis del píloro)* y que obligan al cirujano a intervenir para practicar la *piloroplastia*, la *pilorectomía* o la *gastroenterostomía*.

3.° **Constitución anatómica.** — Cuatro capas o túnicas superpuestas, que son, yendo de fuera a dentro:

α) Una *túnica serosa*, el peritoneo, que cubre las dos caras del órgano (salvo a nivel de la cara posterior del cardias) y, a nivel de sus bordes, da nacimiento a los tres epiplones gastrohepático, gastrocólico, gastroesplénico, que contienen los vasos nutricios del estómago.

β) Una *túnica musculosa*, formada por tres planos de fibras: un plano superficial de *fibras longitudinales*, un plano de *fibras circulares* y un plano profundo de *fibras oblicuas*. Esta capa muscular está destinada por sus contracciones a mezclar y agitar los alimentos y hacerlos progresar del cardias hacia el píloro; su acción puede estar disminuída *(atonía gástrica)* o hasta suprimida *(gastroplejía)*; otras veces, al contrario, puede estar exagerada (en los casos de estenosis del píloro).

γ) Una *túnica celulosa*, laxa, que únicamente falta en la unión del píloro con el duodeno (el cáncer del estómago no franquea ordinariamente el píloro) y que permite que la mucosa se deslice fácilmente sobre la túnica muscular.

δ) Una *túnica mucosa*, con pliegues en el estómago vacío, lisa en el estómago distendido. Está revestida de epitelio cilíndrico y posee un número muy considerable de glándulas *(glándulas cardiacas, glándulas pilóricas)* que secretan el jugo gástrico.

4.° **Vasos y nervios.** — Las *arterias* proceden de las tres ramas del tronco celíaco. La *hepática* le suministra la *pilórica* y la *gastroepiploica derecha;* la *esplénica*, los *vasos cortos* que caminan por el epiplón gastroesplénico y la gastroepiploica izquierda, que, con la derecha, forma en el ligamento gastrocólico el círculo arterial de la curvatura mayor. Finalmente, la *coronaria estomáquica* alcanza la curvatura menor en su parte superior y con la pilórica forma, en el epiplón menor, el círculo arterial de la curvatura menor. Las *venas* contribuyen a formar la vena porta. Los *linfáticos* terminan en ganglios, situados unos a lo largo de la coronaria estomáquica *(cadena coronaria estomáquica*, importante desde el punto de vista operatorio, pues hay que extirparla en caso de cáncer del píloro), los demás en el espesor del epiplón mayor y en la cara posterior del píloro, en las proximidades de la cabeza del páncreas *(cadena gastroepiploica derecha* y *cadena infrapilórica*, esta última satélite de la arteria gastroduodenal).

Los *nervios* proceden del *plexo solar*, que suministra plexos que rodean y siguen las arterias del estómago, y del *neumogástrico izquierdo*, las cuales alcanzan la curvatura menor (inervación gástrica).

5.° **Exploración.** — Comprende la exploración clínica practicada en la cama del enfermo y la exploración quirúrgica practicada en la mesa de operaciones, después de la laparotomía. La *exploración clínica* se practica por medio de la inspección, palpación, percusión, examen del jugo gástrico extraído por el cateterismo del estómago y, finalmente, por medio de la radioscopia. La *exploración quirúrgica*, a su vez, comprende el examen de la cara anterior, de las curvaturas, de los extremos del estómago, el examen de su cara posterior después de rasgar el epiplón gastrocólico o efectuar el despegamiento coloepiploico y, finalmente, en ciertos casos, el examen de la superficie interior.

6.° **Vías de acceso.** — Tres vías de acceso: 1.°, la *vía abdominal anterior*, es decir, laparotomía mediana o lateral izquierda (incisión paralela al reborde costal) u oblicua (perpendicular al reborde torácico); 2.°, la *vía transpleurodiafragmática izquierda* (seguida únicamente para la operación de las hernias diafragmáticas); 3.°, la *vía extraperitoneal transdiafragmática posterior* (para el cardias únicamente).

§ 2. Bazo
(Región esplénica)

Voluminosa glándula vascular sanguínea, única e impar, de función hematopoyética.

1.° **Estudio descriptivo.** — El bazo, estudiado aisladamente, presenta: 1.°, su *forma;* 2.°, sus *dimensiones;* 3.°, su *color;* 4.°, su *consistencia*.

a) *Forma.* — Ovoide con la cara externa convexa, con la cara interna dividida por una eminencia longitudinal en dos superficies ligeramente cóncavas (por consiguiente tiene el bazo tres caras), con un borde anterior dentellado.

b) *Dimensiones y peso.* — Muy variable. Por término medio: longitud, 13 centímetros; anchura, 8; espesor, de 3 a 3 y medio; peso, de 180 a 200 gramos. El bazo se hipertrofia en estado patológico (enfermedades infecciosas, paludismo, anemia hemolítica, leucemia) y puede adquirir dimensiones colosales. La extirpación de estos gruesos bazos (excepto en los casos de grueso bazo palúdico) es grave.

esplénico), envuelve la glándula, se adhiere a la vez al peritoneo y al tejido propio de la glándula.

γ) El *tejido propio* del bazo *(tejido esplénico)*, muy blando (dificultades en la sutura de las heridas del órgano), está formado por la pulpa esplénica, los corpúsculos de Malphigi y numerosos vasos (hemorragia siempre abundante en los casos de herida del bazo).

4.° **Vasos y nervios.** — Las *arterias* provienen de la *esplénica*, rama del tronco celíaco. Esta arteria, voluminosa y flexuosa, pasa a lo largo del borde superior del páncreas y penetra en el hilio del bazo, subdividiéndose en seis u ocho ramas *terminales* (infartos del bazo). Suministra los ramos pancreáticos, la gastroepiploica izquierda y los vasos cortos. Las *venas* se reúnen en un solo tronco, la *vena esplénica, que acompaña a la arteria.* Forma con la arteria, debajo y detrás de la cual se encuentra situada, el *pedículo vascular* del bazo; importancia y dificultad de su ligadura en los casos de extirpación de la glándula. Los *linfáticos* terminan en un pequeño grupo ganglionar situado en las inmediaciones de la cola del páncreas. Los *nervios* emanan del plexo solar.

5.° **Exploración y vías de acceso.** — La *exploración clínica* se hace por medio de la percusión y a veces (bazo hipertrofiado o ectópico) por medio de la palpación. La *exploración quirúrgica* sólo puede practicarse penetrando profundamente hasta debajo de la bóveda del diafragma. Las *vías de acceso* son la laparotomía mediana, lateral izquierda o paralela al reborde costal, con la resección, en caso necesario, de la porción extrapleural de este reborde, y la toracofrenolaparotomía.

§ 3. Páncreas
(Región pancreática)

Glándula voluminosa, anexa al duodeno, que posee a la vez una secreción externa y una secreción interna, cuya supresión determina *diabetes, caquexia* y muerte.

1.° **Estudio descriptivo.** — Con este título comprendemos: 1.°, la *forma del páncreas;* 2.°, su *color* y su *consistencia;* 3.°, sus *dimensiones.*

a) *Forma.* — El páncreas es alargado transversalmente. Se distinguen en él: un extremo derecho o *cabeza*, voluminoso; un *cuerpo* unido a la cabeza por un *istmo;* un extremo izquierdo o *cola*, más o menos delgado.

b) *Color y consistencia.* — Su coloración es blancogrisácea. Su consistencia es bastante dura.

c) *Peso y dimensiones.* — Muy variables. Por término medio, encontramos: peso, de 60 a 70 gramos; longitud, de 16 a 20 centímetros; altura, de 4 a 5; grosor, de 2 a 3.

2.° **Estudio topográfico.** — Comprende: 1.°, la *situación* del páncreas; 2.°, su *dirección;* 3.°, sus *medios de fijación;* 4.°, sus *relaciones.*

A. Situación. — El páncreas está situado profundamente, en contacto con la primera y la segunda vértebras lumbares (de donde la dificultad del diagnóstico clínico de los tumores pancreáticos). Ocupa aquí una región especial *(región pancreática)*, que corresponde en parte al epigastrio y en parte al hipocondrio izquierdo. Pertenece a la vez al compartimiento superior y al compartimiento inferior de la cavidad abdominal.

B. Dirección. — Sensiblemente transversal en su mitad derecha, algo oblicua hacia arriba y hacia fuera en su mitad izquierda.

C. Medios de fijación. — Numerosos (duodeno, peritoneo, vasos) y resistentes: así, el páncreas es uno de los órganos más fijos (sin embargo, la cola es relativamente movible). En ciertos casos es susceptible de desplazarse.

D Relaciones. — Examinaremos sucesivamente, desde este punto de vista: 1.°, la *cabeza;* 2.°, el *istmo;* 3.°, el *cuerpo;* 4.°, la *cola.*

a) La *cabeza* está completamente rodeada por las cuatro porciones del duodeno, formando con él lo que se ha convenido en llamar *duodenopáncreas* (posible compresión de este intestino por los tumores pancreáticos). *Por detrás*, está surcada por un canal (a veces un conducto) que recorre el colédoco en una longitud de tres centímetros (de donde la compresión de este conducto en los casos de cáncer de la cabeza del páncreas o de pancreatitis crónica; de donde, también, los fenómenos de detención biliar que se observan consecutivamente). Descansa sobre los cuerpos de las segunda y tercera vértebras lumbares (sobre ellos puede aplastarse por traumatismo), de los que está solamente separada por la lámina de Treitz (representa el meso duodenopáncreas del feto; hace posible el desprendimiento y la movilización del duodeno y del páncreas) y por tejido céluloadiposo, por el que pasan la vena cava inferior, la vena renal derecha y la aorta: compresión

c) *Color y consistencia.* — Color rojo obscuro en el vivo. Friabilidad muy grande (frecuencia y gravedad de las roturas del bazo en los traumatismos y en el paludismo).

2.° **Estudio topográfico.** — Con este título consideraremos sucesivamente: 1.°, la *situación* del bazo; 2.°, su *compartimiento;* 3.°, su *dirección;* 4.°, sus *medios de fijación;* 5.°, sus *relaciones.*

A. Situación, compartimiento esplénico. — El bazo ocupa la porción más externa de la fosa gástrica. Está situado en una región especial *(compartimiento esplénico)*, oculta debajo del tórax y que está constituída: por fuera, por detrás y por arriba, por el diafragma; por dentro, por la pared pósteroexterna del estómago; por abajo, por una porción de la cara externa del riñón y de la cápsula suprarrenal izquierdos, por el mesocolon transverso y el ligamento frenocólico izquierdo o *sustentaculum lienis.* El compartimiento esplénico está ampliamente abierto por delante en la gran cavidad peritoneal.

B. Dirección. — El eje mayor del bazo tiene, aproximadamente. la dirección de las últimas costillas. Nótese, sin embargo, que su dirección varía notablemente según los sujetos y, en un mismo sujeto, según el momento de la respiración, el estado de distensión del colon o del estómago, la posición del cuerpo.

C Medios de fijación. — Poco numerosos. Son: 1.°, el *epiplón gastroesplénico* (aloja los vasos cortos), que une el bazo al estómago; 2.°, el *epiplón pancreáticoesplénico* (aloja los vasos esplénicos), que lo une al páncreas y a la pared abdominal posterior y se opone a su luxación hacia delante; 3.°, el *ligamento frenocólico izquierdo,* que sostiene su extremidad inferior y opone un obstáculo a su descenso. Estos diversos ligamentos permiten al bazo que se pueda mover en su sitio, pero no desplazarse en masa y salir de su celda. Cuando se produce este desplazamiento total *(bazo movible, bazo en ectopia, bazo flotante)* es siempre a consecuencia de una lesión de los medios de fijación: puede determinar fenómenos compresivos y requerir una intervención *(esplenopexia, esplenectomía).*

D. Relaciones. — Conviene examinar sucesivamente las relaciones de las caras, de los bordes y de los extremos.

a) *Caras.* — Las caras del bazo, en número de tres, se distinguen en externa, pósterointerna y ánterointerna.

α) La *cara externa* o *cara frénica* corresponde al diafragma (adherencias posibles en los casos de inflamación esplénica y, consecutivamente, dolores en el hombro izquierdo) y, por su medio, a la cavidad pleural, al pulmón (de donde la repercusión de las afecciones del bazo en la pleura y el pulmón, posibilidad de alcanzar el bazo atravesando la pleura), a las costillas 9.ª, 10.ª, 11.ª y a los espacios intercostales correspondientes. Su proyección sobre la pared torácica da un óvalo con el eje mayor paralelo a las costillas, óvalo cuyo extremo interno está a 30 ó 35 milímetros de la línea media y cuyo extremo externo rebasa de 15 a 30 milímetros la línea axilar, cuyo borde superior casi corresponde al octavo espacio intercostal y el borde inferior llega hasta el borde superior de la undécima costilla.

β) La *cara pósterointerna* o *cara renal* descansa en la cara ánterointerna del riñón y de la cápsula suprarrenal izquierdas, a las cuales puede adherirse (peligros de la esplenectomía cuando estas adherencias existen; posibilidad, para un absceso esplénico, de abrirse en el compartimiento renal).

γ) La *cara ánterointerna* o *cara gástrica* corresponde a la cola del páncreas, a la tuberosidad mayor del estómago y al ángulo izquierdo del colon (posible compresión del intestino en el curso de las afecciones del bazo). Presenta el *hilio,* que da paso a los vasos y nervios esplénicos.

b) *Bordes.* — Los bordes son anterior, posterior e interno. El *borde anterior,* delgado y dentellado, está separado de la pared abdominal anterior por una distancia de cuatro centímetros por término medio. El *borde posterior,* grueso y redondo, ocupa el ángulo que forma el borde externo del riñón izquierdo con la pared abdominal. El *borde interno* corresponde al ángulo diedro que forman al adosarse entre sí la cara anterior del riñón y la tuberosidad mayor del estómago.

c) *Extremos.* — Los extremos se distinguen en superior e inferior. El *extremo superior* está a 1 ó 2 centímetros por fuera de la décima vértebra dorsal. El *extremo inferior* corresponde al codo izquierdo del colon.

3.° **Constitución anatómica.** — Dos envolturas (el peritoneo esplénico y la cápsula fibrosa) y un tejido propio.

α) El *peritoneo esplénico* rodea el bazo y forma dos repliegues que lo unen al estómago por una parte *(epiplón gastroesplénico)*, al páncreas por otra *(epiplón pancreáticoesplénico)*, y que limitan por dentro el fondo de saco que la cavidad posterior de los epiplones envía hasta el hilio del bazo.

β) La *cápsula fibrosa (cápsula de Malpighi)*, delgada, pero resistente (puede resistir a los traumatismos que interesan el tejido

de estos vasos en el curso de la evolución de los tumores pancreáticos. Por *delante*, está cruzada por los vasos mesentéricos superiores, la gastroepiploica derecha, la pancreáticoduodenal, la cólica derecha superior. Está cubierta por el peritoneo, atajado a este nivel por la raíz del mesocolon transverso. Por encima de esta raíz corresponde al píloro por mediación de la trascavidad; por debajo, y por mediación de la cavidad mayor, al colon y a las asas delgadas.

β) El *istmo* o *cuello* corresponde: 1.°, *por arriba*, al codo del duodeno y a la arteria gastroepiploica derecha (se la descubre aquí para la ligadura); 2.°, *por abajo*, a los vasos mesentéricos y al origen de la pancreáticoduodenal y de la cólica derecha superior; 3.°, *por detrás*, a la vena mesentérica superior y a la vena porta, que la continúa; 4.°, *por delante*, al píloro, del cual está separado por la cavidad posterior de los epiplones.

γ) El *cuerpo* está en relación; 1.°, *por detrás*, y yendo de derecha a izquierda, con la aorta, la arteria mesentérica superior, la vena renal y la vena capsular izquierdas, la vena mesentérica inferior, la parte anterior e inferior del riñón izquierdo, y más profundamente, con el diafragma, la columna lumbar, las últimas costillas y los espacios intercostales correspondientes; está separado de estos órganos o formaciones por la lámina de Treitz (véase anteriormente) y una capa celulosa sembrada de ganglios (posible punto de partida de las *colecciones purulentas peripancreáticas)*; 2.°, *por delante*, y por medio de la cavidad posterior de los epiplones, con la cara posterior del estómago *(impresión gástrica)*; 3.°, *por arriba*, con el tronco celíaco, el plexo solar (síndrome pancreáticosolar en los cánceres del cuerpo del páncreas), los vasos esplénicos; 4.°, por abajo, con la raíz del mesocolon transverso.

δ) La *cola* llega a veces hasta la cara interna del bazo. Otras veces no la alcanza, pero entonces está unida a él por el *epiplón pancreáticoesplénico*.

ε) En *resumen*, el páncreas presenta por su cara posterior, relaciones sobre todo vasculares que hacen imposible su acceso por la vía lumbar. En cambio, por su cara anterior corresponde a la cavidad posterior de los epiplones y, por medio de esta cavidad serosa, corresponde a la cara posterior del estómago, al epiplón mayor, al colon transverso y su meso, órganos o repliegues serosos que es posible separar o incidir para abordarlo; esta vía de acceso, por lo demás, es la que siguen en su emigración los tumores y en particular los quistes pancreáticos.

E. CONDUCTOS EXCRETORES DEL PÁNCREAS. — En número de dos: 1.°, el *conducto de Wirsung* o *conducto principal* que va a desembocar con el colédoco en la ampolla de Vater *(carúncula mayor)*; 2.°, el *conducto de Santorini* o *conducto accesorio*, que nace en el conducto de Wirsung y se abre a 2 ó 3 centímetros por encima de la ampolla de Vater a nivel de la *carúncula menor*. Recuérdese que la infección intestinal puede, por estos conductos, propagarse a la glándula (pancreatitis hemorrágica). Recuérdese también que estos mismos conductos pueden estar obstruídos en el curso del cáncer de la cabeza del páncreas o de la ampolla de Vater.

3.° **Constitución anatómica.** — El páncreas está formado por dos glándulas: 1.°, una *glándula arracimada* que elabora el jugo pancreático (acción digestiva poderosa de este jugo sobre las grasas y las substancias amiláceas; supresión de esta acción en estado patológico y *esteatorrea* consecutiva); 2.°, una *glándula de secreción interna (insulina)* representada por los *islotes de Langerhans* (su lesión determinaría la diabetes caquéctica).

4.° **Vasos y nervios.** — Las *arterias*, numerosas (las lesiones de la glándula van acompañadas de abundante hemorragia), provienen de la esplénica para el cuerpo y la cola y de las arterias pancreáticoduodenales para la cabeza, las derechas de la gastroduodenal, rama de la hepática, y las izquierdas de la mesentérica superior. Las *venas* terminan en parte en la vena esplénica o en una de las dos mesaraicas, en parte en el mismo tronco de la vena porta y de la mesaraica mayor. Los *linfáticos* se dirigen a los ganglios que rodean a los vasos esplénico y mesentéricos superiores. Los *nervios* emanan del plexo solar (su lesión determinaría la pancreatitis hemorrágica).

5.° **Exploración y vías de acceso.** — El páncreas sólo es explorable en clínica cuando está inflamado o hipertrofiado *(punto pancreático, zona colédocopancreática)*. Es explorable y accesible en cirugía operatoria por la vía anterior, pasando: entre el estómago y el colon transverso (a través del ligamento gastrocólico), o entre el estómago y el hígado (a través del epiplón menor), o por debajo del colon transverso. Posibilidad de desprenderlo, con el duodeno, de la pared posterior del abdomen (desprendimiento por la fascia de Treitz, empleado a veces para intervenir en la terminación del colédoco).

§ 4. Duodeno
(Región duodenal)

El duodeno es la porción inicial, fija, del intestino delgado. Recibe los conductos excretores del hígado y del páncreas.

1.° **Estudio descriptivo.** — Comprende: 1.°, los *límites* del duodeno; 2.°, su *forma* y sus *divisiones;* 3.°, sus *dimensiones.*

a) *Límites.* — El duodeno comienza en el píloro a nivel del lado derecho de la primera vértebra lumbar. Termina en el lado izquierdo de la segunda lumbar, formando con el yeyunoíleon una especie de ángulo, el *ángulo duodenoyeyunal.*

b) *Forma y divisiones.* — Forma variable (cuadrado en *U*, en *V*, semianular). Cuatro porciones: *primera porción,* un poco oblicua hacia arriba, atrás y a la derecha; *segunda porción,* verticalmente descendente; *tercera porción,* horizontal; *cuarta porción,* oblicuamente ascendente.

c) *Dimensiones.* — Por término medio: longitud, 26 centímetros; diámetro, de 35 a 40 milímetros; capacidad, 110 centímetros cúbicos.

2.° **Estudio topográfico.** — Ofrece a nuestra consideración: 1.°. la *situación* del duodeno; 2.°, sus *medios de fijación;* 3.°, sus *relaciones.*

A. Situación, región duodenal. — El duodeno está adosado a la columna vertebral (1.ª, 2.ª, 3.ª, 4.ª lumbares). Ocupa en ella una región especial *(región duodenal)* que corresponde superficialmente a las dos regiones epigástricas y umbilical y que, profundamente, invade a la vez el piso superior y el piso inferior del abdomen.

B. Medios de fijación. — Son: el peritoneo, el colédoco y los conductos excretores del páncreas, los vasos del duodeno, el músculo de Treitz. Mantienen el duodeno sólidamente fijado a la columna vertebral (excepto en el feto, en el que, como el páncreas, está provisto de meso y es móvil; posibilidad, en el curso de una operación, de devolverle su movilidad primitiva). Nótese, sin embargo, que la primera porción es relativamente móvil.

C. Relaciones. — Conviene examinar separadamente las relaciones de cada una de las cuatro porciones:

α) La *primera porción* (asiento de elección de la úlcera del duodeno) corresponde: 1.°, *por delante,* a la cara inferior del hígado y al cuello de la vejiga biliar (posibles adherencias inflamatorias); 2.°, *por detrás,* a la vena *porta,* al colédoco, a la arteria gastroepiploica derecha y, más profundamente, al cuerpo de la primera lumbar; 3.°, *por arriba,* al epiplón menor y al hiato de Winslow, al que limita por abajo; 4.°, *por abajo,* al borde superior de la cabeza del páncreas y al epiplón mayor.

β) La *segunda porción* sigue el lado derecho de las segunda, tercera y cuarta vértebras lumbares. Se relaciona: 1.°, *por delante,* con el extremo derecho del colon transverso, cuyo meso la cruza y la divide en una porción supramesocólica y una porción inframesocólica; 2.°, *por detrás,* en donde está tapizada por la lámina de Treitz (vestigio del meso duodenopáncreas del feto), con la vena cava inferior, la parte interna de la cara inferior del riñón derecho, los vasos renales, la pelvis renal y el origen del uréter derecho y, por medio de estos órganos, con la pared abdominal posterior (herida del duodeno en las nefrectomías); 3.°, *a la izquierda,* con la cabeza del páncreas y los conductos excretores del hígado y del páncreas, que desembocan en su cavidad; 4.°, *a la derecha,* con el hígado (porción supramesocólica) y el colon ascendente (porción inframesocólica).

γ) *La tercera porción* cruza ordinariamente el cuerpo de la cuarta vértebra lumbar (posible aplastamiento por un traumatismo). Comprende: 1.°, *por delante,* a las asas delgadas, a la raíz del mesenterio y a los vasos mesentéricos superiores que están contenidos en este mesenterio y que la cruzan (posible compresión del duodeno por esta brida vascular); 2.°, *por detrás,* por medio de la lámina de Treitz, al psoas, a la vena cava inferior, a la aorta, a la mesentérica inferior y a los vasos espermáticos; 3.°, *por arriba,* a la cabeza del páncreas; 4.°, *por abajo,* a las asas delgadas.

δ) La *cuarta porción* se relaciona: 1.°, *por delante,* con la tuberosidad menor del estómago, mesocolon transverso y asas delgadas; 2.°, *por detrás,* siempre por medio de la lámina de Treitz, con el psoas, los vasos renales izquierdos; 3.°, *a la derecha,* con la aorta y la parte superior del mesenterio; 4.°, *a la izquierda,* con el borde interno del riñón izquierdo y el *arco vascular de Treitz.*

ε) El *ángulo duodenoyeyunal* (punto de referencia en el curso de las gastroenterostomías) está debajo del mesocolon transverso, a la izquierda de la columna lumbar, a la derecha del colon descendente; su borde superior está abrazado por el cayado de la vena mesentérica inferior.

las regiones del hipocondrio derecho, del epigastrio y una parte del hipocondrio izquierdo; 2.°, *profundamente*, al compartimiento superior de la cavidad abdominal.

B. Compartimiento o fosa hepática. — El hígado está contenido en una especie de celda *(compartimiento o fosa hepática)* que limitan la bóveda del diafragma, la pared abdominal, el colon transverso y su meso. Comunica ampliamente con la fosa gástrica.

C. Medios de fijación. — El hígado está sostenido: 1.°, por el *ligamento suspensor o ligamento falciforme*, delgado tabique seroso, vertical y anteroposterior, que parte del ombligo y une la cara convexa del hígado al diafragma: limita los dos compartimientos suprahepáticos derecho e izquierdo; 2.°, por el *ligamento coronario*, otro repliegue seroso dispuesto transversalmente que se une a la extremidad posterior del precedente, formando con él una especie de T y que fija la cara posterior del hígado al diafragma; sus dos extremos no son sino los *ligamentos triangulares;* 3.°, por la *vena cava inferior*, que se adhiere por una parte al hígado por las venas suprahepáticas, por otra al diafragma, verdadero medio de fijación de la glándula; 4.°, por la *presión intraabdominal*. A pesar de estos numerosos medios de fijación, el hígado, como el bazo, posee alguna movilidad fisiológica (inspiración y espiración) que, al exagerarse, puede convertirse en patológica *(hígado móvil, hepatoptosis)*.

D. Relaciones. — Examinaremos sucesivamente las relaciones de sus caras, de sus bordes y de sus extremos:

a) *Cara convexa.* — Presenta relaciones que son diferentes en el lóbulo derecho y en el lóbulo izquierdo.

α) El *lóbulo derecho* sólo está en relación directa con la pared abdominal anterior en una pequeña parte de su superficie *(segmento parietoabdominal:* varía según la forma y el desarrollo del tórax). El límite inferior de esta superficie está ordinariamente indicado por una línea oblicuamente ascendente que une el noveno o décimo cartílago costal derecho al séptimo u octavo izquierdo; a su nivel se obtiene, por la percusión, matidez (a no ser que el colon transverso venga a interponerse entre el hígado y la pared o que exista un derrame gaseoso en el abdomen). En el resto de su extensión *(segmento torácico)*, la cara convexa del lóbulo derecho corresponde al diafragma y, por su medio: 1.°, a la porción del reborde del tórax que no está cubierta por la pleura (posibilidad de resecar este reborde para alcanzar más ampliamente el hígado); 2.°, a la cavidad pleural (posibilidad de llegar al hígado atravesando la pleura) y al pulmón derecho, que de este modo pueden sufrir la influencia de las afecciones hepáticas (pleuresía, congestión pulmonar, vómicas consecutivas a los abscesos y a los quistes hidatídicos del hígado).

β) El *lóbulo izquierdo*, mucho más pequeño que el derecho, se relaciona con la pared abdominal anterior (en una extensión de dos dedos solamente), con el diafragma y, por su medio, con el pericardio, el corazón, la pleura y el pulmón izquierdos. Recuérdese que la cara convexa de los *dos lóbulos* está separada del diafragma por un divertículo de la cavidad peritoneal, el *espacio subfrénico*, en el cual pueden desarrollarse abscesos enquistados *(abscesos subfrénicos)*.

b) *Cara cóncava.* — Está dividida por dos surcos anteroposteriores *(surco longitudinal derecho, surco longitudinal izquierdo)* en tres zonas, derecha, izquierda, media.

α) La *zona izquierda* descansa sobre la cara anterior del estómago (punto de referencia para descubrir el estómago).

β) La *zona derecha* corresponde, yendo de delante atrás, a la vesícula biliar y al ángulo cólico derecho, y a la cara anterior del riñón derecho.

γ) La *zona media*, la más importante de las tres, está dividida por un surco transversal *(hilio del hígado)*, que reúne en su mitad los dos surcos longitudinales, en dos segmentos: 1.°, un segmento anterior *(lóbulo cuadrado, eminencia porta anterior)*, en relación con la primera porción del duodeno; 2.°, un segmento posterior *(lóbulo de Spigel, eminencia porta posterior)*, que está situado en la cavidad posterior de los epiplones y que corresponde a los órganos de la región celíaca (véase pág. 243). En cuanto al *surco transversal* o *hilio del hígado*, a cuyos labios se fijan las dos hojillas del epiplón menor, aloja los órganos que van al hígado o que vienen de él, a saber: las ramas de bifurcación de la vena porta (parte posterior del hilio); la arteria hepática y sus ramas (por delante de la vena porta); los conductos biliares (por delante de la arteria); los ganglios linfáticos (alrededor de las divisiones de la vena porta); los filetes nerviosos. De donde se concibe la extraordinaria gravedad de las heridas de la región del hilio.

c) *Cara posterior.* — Borde de las antiguas descripciones, pero verdadera cara de 4 a 5 centímetros de altura, corresponde a la separación de los dos labios del ligamento triangular. Por esto sus relaciones se efectúan, sin intermedio del peritoneo (contrariamente al resto de la superficie de la glándula), con el diafragma, la vena cava inferior y la cara anterior de la cápsual suprarrenal derecha. El borde

3.° **Constitución anatómica.** — Cuatro túnicas: 1.°, serosa; 2.°, muscular; 3.°, celulosa; 4.°, mucosa.

a) *Serosa.* — El duodeno (excepto su porción inicial, que está cubierta en sus dos caras por el peritoneo) está tapizado por la serosa en su cara anterior solamente, pero su cara posterior, extraperitoneal, corresponde a la fascia de adosamiento de Treitz.

La disposición del peritoneo duodenal se complica por la inserción que a su nivel toman el mesocolon transverso por una parte y el mesenterio por otra.

La raíz del mesocolon transverso, al cruzar horizontalmente el duodeno, divide a este último en un segmento supramesocólico y otro inframesocólico. El *segmento supramesocólico* (primera porción y parte superior de la segunda porción) se pone al descubierto haciendo bajar el colon transverso y el epiplón mayor y elevando el hígado. El *segmento inframesocólico* (parte inferior de la segunda porción, tercera porción, cuarta porción, ángulo duodenoyeyunal) se encuentra subdividido por la raíz oblicuamente descendente del mesenterio en dos porciones: 1.°, una *porción derecha* (mitad inferior de la segunda porción, tercera porción), que se descubre al elevar el colon transverso y su meso, bajando hacia la izquierda el intestino delgado y rechazando hacia fuera el colon ascendente; 2.°, una *porción izquierda* (cuarta porción, ángulo duodenoyeyunal), que se hace asequible elevando también el colon transverso y su meso, pero llevando el intestino delgado no hacia la izquierda, sino a la derecha; se ve entonces que, a nivel del ángulo duodenoyeyunal, el peritoneo forma cierto número de fositas, *fosita duodenal inferior, fosita duodenal superior, fosita duodenoyeyunal* (rara), que están en íntima relación con el *arco vascular de Treitz;* estas fositas pueden ser asiento de estrangulaciones herniarias *(hernias retroperitoneales* o *duodenales,* o también *hernias de Treitz).*

b) *Túnicas musculares, celulosa.* — La misma disposición y la misma estructura que en las túnicas homónimas del yeyunoíleon (véase página 266).

c) *Túnica mucosa.* — No tiene válvulas conniventes en la primera porción, pero, en cambio, posee las *glándulas de Brünner.* En su cara libre se ven: 1.°, la *carúncula mayor,* que comprende la ampolla de Vater (falta a menudo), en la que desembocan los conductos colédoco y de Wirsung; 2.°, 2 ó 3 centímetros más arriba, la *carúncula menor,* en la que se abre el conducto excretor accesorio del páncreas.

4.° **Vasos y nervios.** — Los mismos que para la cabeza del páncreas (véase *Páncreas).*

5.° **Exploración y vías de acceso.** — La *exploración clínica* del duodeno es difícil (sondeo del duodeno, rayos X). Su *exploración quirúrgica* se verifica como hemos dicho antes al tratar del peritoneo duodenal (para su cara anterior únicamente; para explorar la cara posterior se deben desprender el duodeno y el páncreas de la pared abdominal posterior). La única vía de acceso es la *vía abdominal anterior,* es decir, la laparotomía media.

§ 5. Hígado (Región hepática)

El hígado, la glándula más importante de la economía, tiene por principales funciones secretar la bilis y producir glicógeno.

1.° **Estudio descriptivo.** — En estado de aislamiento ofrece a nuestra consideración: 1.°, su *forma;* 2.°, su *volumen* y su *peso;* 3.°, su *consistencia;* 4.°, su *color.*

a) *Forma.* — Su forma en el cadáver es la de un ovoide de dos caras: cara superior, convexa, y cara inferior, ligeramente cóncava; pero en el vivo, repleto de sangre, ofrece en realidad una tercera cara, *cara posterior,* que antes se describía con la cara inferior. Está dividido en dos lóbulos *(derecho,* voluminoso; *izquierdo,* pequeño). Deformaciones frecuentes en la mujer por el corsé.

b) *Volumen y peso.* — Por término medio: peso, 1.450 a 1.500 gramos; diámetro transversal, de 24 a 28 centímetros; diámetro anteroposterior, de 18 a 20; diámetro vertical, de 6 a 8. Variaciones notables en estado normal (según el sexo, la edad, etc.), y sobre todo en estado patológico (cirrosis hipertrófica, cirrosis atrófica).

c) *Color y consistencia.* — El hígado tiene un color rojo pardo en estado normal. Es muy friable (estalla y se agrieta en los casos de contusión, dificultad de la sutura en las heridas del hígado).

2.° **Estudio topográfico.** — Comprende: 1.°, la *situación de la* glándula hepática; 2.°, su *comportamiento;* 3.°, sus *medios de fijación;* 4.°, sus *relaciones.*

A. Situación, región hepática. — El hígado ocupa una región especial *(región hepática),* que corresponde: 1.°, *superficialmente,* a

posterior del lóbulo izquierdo corresponde al esófago abdominal por mediación del peritoneo.

d) *Borde posterior.* — Grueso, *cara posterior* de algunos autores. corresponde a los pilares del diafragma, al esófago, a los neumogástricos, a la aorta, a la vena cava (a la cual se adhiere), a los cuerpos vertebrales. Nótese que su porción derecha está directamente en relación con el diafragma sin interposición del peritoneo, pues las dos hojas constitutivas del ligamento coronario se encuentran, a este nivel, separadas por un espacio de 4 ó 5 centímetros, algunas veces más.

e) *Extremos.* — De los dos extremos, el derecho, muy voluminoso, corresponde al diafragma, a la pleura, a los pulmones y a las costillas; el izquierdo, delgado y aplanado, se insinúa entre la tuberosidad mayor del estómago y el diafragma.

f) *Resumen.* — En resumen, el hígado, considerado desde el punto de vista de sus relaciones y de las aplicaciones médicoquirúrgicas que de ellas derivan, puede ser dividido en dos segmentos: 1.°, un *segmento superior* o *torácico;* 2.°, un *segmento inferior* o *abdominal.* El *segmento torácico* corresponde en su porción anterior a la pared abdominal anterior y al reborde cartilaginoso del tórax: los tumores de esta parte anterior serán fáciles de diagnosticar y alcanzar. En su porción posterior corresponde a la pleura y a los pulmones: los tumores nacidos en esta parte posterior tendrán síntomas que los harán confundir con las afecciones pleuropulmonares; sólo serán asequibles a través de la cavidad pleural. El *segmento abdominal* se relaciona en su porción anterior con el colon transverso: los tumores de esta porción anterior serán de diagnóstico más o menos fácil, según que se desarrollen delante o detrás del colon; serán fácilmente accesibles por la laparotomía. En su porción posterior se relaciona con los órganos que están aplicados a la pared posterior del abdomen: los tumores de esta porción posterior son de diagnóstico y acceso difíciles.

3.° **Constitución anatómica.** — El hígado está constituído por: 1.°, las cubiertas; 2.°, un tejido propio *(tejido hepático);* 3.°, los conductos biliares intrahepáticos.

a) *Cubiertas del hígado.* — En número de dos: una superficial, el *perineo;* otra profunda, la *cápsula de Glisson.* El *peritoneo* recubre la mayor parte de la superficie exterior del hígado, constituyendo por fuera de él los repliegues mencionados antes (ligamento coronario, ligamento suspensor, ligamentos triangulares). La *cápsula de Glisson,* fibrosa, se adhiere al peritoneo y al tejido hepático.

b) *Tejido propio del hígado.* — Está formado por las células hepáticas y por numerosísimos vasos (la más pequeña herida va acompañada de abundante hemorragia).

c) *Conductos biliares.* — Están representados por los *canalículos biliares,* a los cuales siguen los *conductos interlobulillares.* Estos, en número de tres solamente a nivel del hilio, se fusionan para formar el *conducto hepático,* que volveremos a encontrar al estudiar las vías biliares extrahepáticas (pág. 268).

4.° **Vasos y nervios.** — El hígado, como el pulmón, posee una *circulación nutricia* (arteria hepática y venas hepáticas) y una *circulación funcional* (vena porta). La arteria hepática y la vena porta, junto con cierto número de linfáticos y de filetes nerviosos, caminan algún tiempo por debajo del hilio, formando (con el conducto hepatocolédoco) el *pedículo del hígado,* que se aloja en el borde libre del epiplón menor.

α) La *arteria hepática,* rama del tronco celíaco, se dirige primero horizontalmente, luego verticalmente. Sigue sucesivamente el lado interno y el lado anterior de la vena porta. Durante su curso proporciona la pilórica, la gastroduodenal, la cística. Su obstrucción determinaría la necrosis del hígado.

β) La *vena porta* (camino que siguen frecuentemente los microbios y las toxinas del intestino para invadir el hígado), formada por la reunión de las dos mesaraicas y la vena esplénica, cruza la cara posterior de la primera porción del duodeno, se coloca en seguida en el borde libre del epiplón menor (teniendo en su lado externo el conducto colédoco) y llega al hilio, en donde se divide en dos ramas, una para el lóbulo derecho, otra para el lóbulo izquierdo. Su calibre es importante (de donde la extraordinaria gravedad de sus heridas). Nótese que cuando su circulación está dificultada (cirrosis atrófica), las venas que comunican la circulación venosa del hígado con las venas de las regiones vecinas *(venas portas accesorias)* se dilatan mucho *(cabeza de Medusa* a nivel del abdomen).

γ) Las *venas hepáticas* o *suprahepáticas* desembocan en la vena cava inferior a nivel del canal que se excava esta última en el borde posterior del hígado.

δ) Los *linfáticos,* superficiales y profundos, terminan *accesoriamente* en los ganglios mamarios internos, en los ganglios supradiafragmáticos y, *principalmente,* en los ganglios del hilio (su hipertrofia puede determinar la compresión de las vías biliares).

e) Los *nervios* provienen del neumogástrico izquierdo, del plexo solar y del frénico derecho (dolores hepáticos o perihepáticos irradiados al hombro derecho).

5.° **Exploración y vías de acceso.** — La *exploración clínica* del hígado comprende: 1.°, la inspección; 2.°, la percusión (es el mejor modo de examen clínico); 3.°, la palpación (sólo da resultados cuando la glándula está hipertrofiada o ectópica); 4.°, el examen con los rayos X. La *exploración quirúrgica* comprende: 1.°, la exploración de la cara convexa (hay que levantar el reborde costal y hacer bascular hacia abajo el borde anterior del hígado); 2.°, la exploración de la cara cóncava (se debe rechazar hacia abajo el colon transverso, hacia abajo y a la izquierda el estómago, y levantar el borde anterior del hígado). Las vías de acceso son la vía abdominal anterior, la vía transpleural y la vía lumbar.

§ 6. Vías biliares extrahepáticas
(Región de las vías biliares extrahepáticas)

Las vías biliares están constituídas: 1.°, por un conducto colector, el *conducto hepatocolédoco* (formado por el *conducto hepático* y el *conducto colédoco)*, que es continuación de las vías biliares intrahepáticas (véase pág. 267) y que desemboca por otra parte en el duodeno; 2.°, por un aparato diverticular, la *vesícula biliar*, que se abre en la unión del conducto hepático y el conducto colédoco por medio del *conducto cístico*. La ausencia o la extirpación del aparato diverticular es compatible con la existencia; la integridad del conducto colector es indispensable a la vida.

1.° **Estudio descriptivo.** — Comprende: 1.°, la *forma* y las *dimensiones* de las vías biliares; 2.°, su *conformación interior;* 3.°, su *contenido*.

a) *Forma exterior y dimensiones.* — La *vesícula* tiene la forma de una pera *(fondo, cuello, pelvis)*. Su longitud es, por término medio, de 11 centímetros; su anchura, de 35 a 40 milímetros; su capacidad, de 50 a 60 centímetros cúbicos. Estas dimensiones pueden estar aumentadas en estado patológico *(vesícula dilatada:* cáncer de la cabeza del páncreas) o, al contrario, disminuídas *(vesícula retraída:* litiasis biliar). El *conducto cístico*, que es continuación de la vesícula, es flexuoso y luego se adosa al conducto hepático, fusionando su pared con la de este conducto, en unos dos centímetros de longitud, antes de

abrirse en él, de forma que el origen real del colédoco se encuentra a dos centímetros por debajo de su origen aparente. Tiene de 33 a 45 milímetros de longitud, de 3 a 4 de anchura, excepto a nivel de su parte media, en donde mide dos milímetros (punto de detención posible de los cálculos). El *conducto hepatocolédoco* es un conducto cilindroide de nueve centímetros de longitud por término medio (hepático 47 milímetros+colédoco 45 milímetros si sólo consideramos el *origen verdadero* del colédoco) y de 4 a 5 milímetros de ancho. Puede adquirir en los casos de obstrucción, por arriba del punto obstruído, un calibre considerable: se le puede hacer desembocar en la piel del abdomen *(coledocostomía)* o con el duodeno en el estómago *(coledocoduodenostomía* o *coledocogastrostomía)*.

b) *Conformación interior.* — La *vesícula* abierta presenta una serie de pliegues (pliegues temporales, pliegues permanentes), más o menos anastomosados, que circunscriben aréolas (asiento de los cálculos). El *conducto cístico*, a su vez, ofrece válvulas que pueden poner obstáculos a la emigración de los cálculos vesiculares y al cateterismo de las vías biliares por la vesícula. El *conducto hepatocolédoco*, por el contrario, es casi liso (posibilidad de cateterizarlo).

c) *Contenido.* — Está constituído por la bilis, que sólo se vierte en el intestino durante la digestión, pues está retenida por el *esfínter de Oddi* que rodea la porción terminal del colédoco. La bilis es aséptica en estado normal, pero en los sujetos afectados de litiasis biliar contiene numerosos microbios. Las vías biliares extrahepáticas son a menudo asiento de cálculos *(litiasis biliar)*.

2.° **Estudio topográfico.** — Con este título estudiaremos: 1.°, la *situación* de las vías biliares; 2.°, su *dirección;* 3.°, sus *medios de fijación;* 4.°, sus *relaciones*.

A. Situación, región de las vías biliares. — Las vías biliares extrahepáticas están situadas en el *espacio infrahepático* (comprendido entre la cara inferior del hígado por una parte, el colon transverso y su meso por otra), al cual dan la importancia que presenta desde el punto de vista patológico (derrames biliares, colecciones supuradas, etc.) y operatorio (drenaje de las vías biliares). Superficialmente, corresponden a la mitad derecha de la región epigástrica.

B. Dirección y trayecto. — En su conjunto, describen una curva que mira a la derecha y adelante. Recuérdese que la vesícula y el cístico están a la derecha de la línea media y son relativamente superficiales, el hepático y el colédoco casi medianos y muy profundos.

C. Medios de fijación. — La *vesícula* está fijada (excepto en su fondo, que es un poco movible) a la cara inferior del hígado por los vasos y por el peritoneo, que reviste solamente su cara inferior. Una vez por diez, sin embargo, la rodea completamente y le forma un meso: la vesícula es entonces muy movible, de donde, cuando está dilatada, posibles errores de diagnóstico. El *conducto cístico* y el *conducto hepático*, situados en el epiplón menor, tienen alguna movilidad. El colédoco, pegado al duodeno y al páncreas, es casi fijo.

D. Relaciones. — Consideraremos sucesivamente: 1.°, la vesícula; 2.°, el conducto cístico; 3.°, el conducto hepático; 4.°, el colédoco

a) *Vesícula biliar.* — La *vesícula* presenta un fondo, un cuerpo y un cuello. El *fondo* corresponde a la escotadura cística del borde inferior del hígado (punto de referencia en las intervenciones sobre la vesícula). Va a ponerse en relación inmediata con la pared abdominal a nivel de la extremidad anterior del décimo cartílago costal derecho. El *cuerpo* se relaciona. 1.°, por su cara superior, con la fosita cística del hígado, a la cual está unida por vasos; 2.°, por su cara inferior, recubierta de peritoneo, con el colon transverso (a veces *ligamento cisticocólico)*, la segunda porción del duodeno (posible abertura de la vesícula en este intestino) y, a veces, con el píloro y el riñón derecho. El *cuello* corresponde a la rama derecha de la vena porta y a la primera porción del duodeno.

b) *Conducto cístico.* — Camina por el epiplón menor por delante y a la derecha de la vena porta. Hacia su terminación se junta al conducto colédoco en una extensión que varía de 10 a 25 milímetros. El cístico forma, con el hepático por dentro y el hígado por arriba, el *triángulo de las vías biliares*. Este triángulo, que no existe en realidad sino cuando el cístico está atraído por una pinza, tiene que descubrirlo bien el cirujano que practica la colecistectomía retrógrada. En efecto. cortado el cístico y tirado todavía más hacia fuera, la arteria cística que cruza el triángulo se estira a su vez. Hay que desconfiar, sin embargo, para no coger con la pinza la rama derecha de la vena porta, que corresponde a la parte superior del triángulo.

c) *Conducto hepático.* — Situado en el espesor del epiplón menor, se relaciona con los ganglios del hilio, con el borde derecho de la vena porta y con la arteria hepática; la que sigue a una distancia de algunos milímetros su lado izquierdo.

d) *Colédoco.* — Presenta tres partes: retroduodenal, retropancreática, intraparietal (la porción supraduodenal, descrita por los autores, falta frecuentemente, pues la verdadera unión del cístico con el hepático se efectúa, por regla general, por debajo del reborde superior de la primera porción del duodeno).

α) La *porción retroduodenal* se relaciona: 1.°, por delante, con la pared duodenal, a la que no se adhiere (posibilidad de inclinar hacia abajo este intestino para explorar el conducto); 2.°, por detrás, con la vena cava inferior, de la cual está separada por arriba por el hiato de Winslow, por abajo por ganglios y la lámina de Treitz; 3.°, a la izquierda o por dentro, con la vena porta, de la cual se separa cada vez más, y con los vasos pancreáticoduodenales superiores.

β) La *porción retropancreática* se extiende desde el borde inferior de la primera porción del duodeno hasta el punto en donde el conducto penetra en la pared de la segunda porción. Se relaciona: 1.°, por delante, con la cabeza del páncreas *(cuadrilátero de Quénu)*, en la cual se excava un canal, a veces un conducto, y junto a la que está aplicada por la lámina de Treitz (posibilidad de bascular hacia delante el duodeno y el páncreas separados de la pared abdominal posterior y hacer así asequible el colédoco); 2.°, por detrás, con la vena cava inferior (que a este nivel recibe la vena espermática o úteroovárica derecha, la vena renal derecha) y, algo por fuera, con el útero y el riñón derechos (peligros de la vía lumbar como vía de acceso al colédoco retropancreático).

γ) La *porción intraparietal*, de 15 milímetros de longitud por término medio, es la porción del conducto que está comprendida en el espesor de la pared pósterointerna de la segunda porción del duodeno. Desemboca en este intestino por la *ampolla de Vater*, comprimida por el esfínter de Oddi (asiento posible de cálculos, de cánceres; puerta de entrada para los microbios del intestino, que de allí invaden los conductos biliares y luego el hígado). Sólo es accesible después de la abertura del duodeno.

3.° **Constitución anatómica.** — Tres túnicas: serosa, fibrosa. mucosa. La *túnica serosa* cubre incompletamente la vesícula (colecistectomía subserosa), el conducto cístico y el conducto hepático. El colédoco es, ordinariamente, extraperitoneal. La *túnica fibrosomuscular* está formada de fibras conjuntivas y de fibras musculares lisas, longitudinales y circulares (su papel en el cólico hepático). La *mucosa* presenta numerosas criptas; su inflamación puede producir ictericia.

4.° **Vasos y nervios** — Las *arterias* (sólo la cística tiene alguna importancia) provienen de la hepática. Las *venas* desembocan la ma-

yoría en la vena porta. Los *linfáticos* terminan en los ganglios del hilio y en los que se escalonan a lo largo del colédoco (posible compresión de este último). Los *nervios* provienen del plexo solar.

5.° **Exploración y vías de acceso.** — La *exploración clínica* sólo es posible para la vesícula. La *exploración quirúrgica* se practica previa laparotomía: es necesario buscar y encontrar primeramente la vesícula. Las vías de acceso son en número de dos: la *vía abdominal anterior* (laparotomía), la *vía lumbar* (peligrosa).

SECCIÓN II

ORGANOS DEL COMPARTIMIENTO INFERIOR

Los órganos intraperitoneales contenidos en el compartimiento inferior son: 1.°, el *epiplón mayor;* 2.°, el *yeyunoíleon;* 3.°, el *ciego;* 4.°, el *colon.*

§ 1. Epiplón mayor

El epiplón mayor o *epiplón gastrocólico* es un vasto repliegue de peritoneo que une el estómago al colon transverso.

1.° **Constitución.** — Embriológicamente (representa el fondo de la bolsa omental, fondo de saco inferior de la trasravidad de los epiplones) está formado por una *lámina descendente* y una *lámina ascendente.* La lámina descendente proviene de las hojillas peritoneales que cubren, una la cara anterior y otra la cara posterior del estómago Unidas a lo largo de la curvatura mayor, estas dos hojillas adosadas descienden por delante de la masa intestinal y luego se encorvan para constituir la lámina ascendente. Esta se adosa al colon transverso y luego tapiza su mesocolon. En el adulto la porción de la bolsa epiploica situada por debajo del colon se oblitera y se infiltra más o menos de grasa (éste es el epiplón mayor propiamente dicho o delantal epiploico). La porción de la lámina descendente entre el estómago y el colon toma el nombre de *ligamento gastrocólico.*

Por este ligamento discurren los círculos arterial y venoso (y linfático) de la curvatura mayor, que suministran al epiplón mayor vasos verticales (ligarlos cuidadosamente en caso de resección del epiplón).

2.° **Forma y relaciones.** — El epiplón mayor tiene la forma de una ancha lámina cuadrilátera *(delantal epiploico)* que, por su cara posterior, cubre la masa intestinal, y por su cara anterior, se pone en contacto con la pared abdominal anterior; la simple abertura de esta pared lo pone al descubierto. De sus cuatro bordes, el superior se inserta en la curvatura mayor del estómago y en el colon transverso; los laterales corresponden al colon ascendente y al descendente; el inferior flota encima del pubis y de los arcos crurales (recuérdese que penetra fácilmente en los trayectos herniarios). El epiplón representa cierto papel de protección respecto al intestino. Entra en la constitución del contenido de la mayoría de las hernias *(epiplocele, enteroepiplocele).* Finalmente, los ángulos superiores derecho e izquierdo se encorvan por delante de los ángulos correspondientes del colon, contribuyendo a constituir los ligamentos frenocólicos derecho e izquierdo

§ 2. Yeyunoíleon
(Región del intestino delgado)

El yeyunoíleon es la porción movible y flotante del intestino delgado. Está comprendido entre el duodeno, de que es continuación, y el intestino grueso, en el cual se abre (el yeyuno es la porción inicial del delgado y el íleon la porción terminal).

1.° **Estudio descriptivo.** — Comprende: 1.°, los *límites* del yeyunoíleon; 2.°, su *forma* y sus *dimensiones;* 3.°, su *contenido.*

a) *Límites.* — Por arriba, el ángulo duodenoyeyunal; por abajo, la válvula ileocecal.

b) *Forma y dimensiones.* — El yeyunoíleon es un conducto cilindroideo, diversamente arrollado sobre sí mismo. Su longitud es de 6 a 8 metros. Su calibre, por lo demás muy variable, mide, por término medio, de 15 a 30 milímetros según los puntos; en estado patológico puede estar notablemente aumentado (timpanismo, peritonitis, oclusión intestinal) o disminuído (estrecheces).

c) *Contenido.* — Es a la vez líquido y gaseoso. Abundan los gérmenes, que desempeñan un papel considerable en la patología intestinal.

2.° **Estudio topográfico.** — Con este título estudiaremos: 1.°, la *situación del yeyunoíleon;* 2.°, su *dirección;* 3.°, sus *medios de fijación;* 4.°, sus *relaciones.*

A. Situación, región yeyunoileal. — El yeyunoíleon llena la mayor parte del compartimiento inferior del abdomen (de donde la frecuencia de su lesión en las heridas del abdomen). La región que ocupa, *región yeyunoileal*, corresponde, superficialmente, a las dos regiones umbilical e hipogástrica, a las regiones de los costados y a las fosas ilíacas internas. Sin embargo, no está dispuesto sin orden en el abdomen. El yeyuno ocupa, en efecto, el hipocondrio izquierdo. Su parte media ocupa la región umbilical y la fosa ilíaca izquierda, mientras que su porción terminal o íleon ocupa la mitad interna de la fosa ilíaca derecha (la mitad externa corresponde al ciego).

B. Dirección. — Partiendo del ángulo duodenoyeyunal, describe curvas *(circunvoluciones* o *asas)* que se dirigen en todos sentidos. Finalmente, se dirige al lado interno de la fosa ilíaca derecha para desembocar en el intestino grueso.

C. Medios de fijación. — Son: 1.°, el *mesenterio*, que lo une a la pared abdominal posterior; 2.°, la *presión intraabdominal* (su papel en la producción de las *hernias)*. A pesar de estos medios de fijación, el intestino delgado puede moverse en todos sentidos

D. Relaciones. — Las asas delgadas deben ser consideradas: 1.°, aisladamente; 2.°, en su conjunto.

α) *Considerada aisladamente*, cada asa intestinal presenta: 1.°, un borde mesentérico, adherente al mesenterio; 2.°, un borde libre, que corresponde a la pared anterior del abdomen; 3.°, dos caras, en contacto con las asas vecinas.

β) *Considerada en su conjunto*, la masa de las asas delgadas corresponde: 1.°, *por detrás*, a la columna lumbar (posible aplastamiento de algunas asas sobre esta última en ciertos traumatismos) y a los órganos aplicados junto a la pared abdominal posterior (vasos, riñones, uréteres); 2.°, *por delante*, a la pared abdominal anterior, de la que está separada por el epiplón; 3.°, *lateralmente*, al colon ascendente y al colon descendente; 4.°, *por arriba*, al colon transverso y a su meso, que la separan de los órganos del compartimiento superior del abdomen; 5.°, *por abajo y en la línea media*, a la vejiga y al recto en el hombre, al útero, a la vejiga y al recto en la mujer (frecuentes adherencias consecutivas a las pelviperitonitis); 6.°, *por abajo y a los lados*, a las fosas ilíacas internas y a los orificios inguinales y crurales (hernias)

E. Mesenterio. — Ancho repliegue peritoneal, onduloso y plegado, dispuesto en sentido sagital y movible en sentido lateral. Se inserta, por una parte en el borde posterior del yeyunoíleon, y por otra

(siguiendo la línea oblicua que va del lado izquierdo de la segunda lumbar al lado interno del ciego) en la pared abdominal posterior y a los órganos que a ella están pegados: duodeno, aorta, vena cava, vasos ilíacos primitivos derechos. Se compone de dos hojas y encierra, en su espesor, grasa (lipomas) y todo el sistema vásculonervioso del intestino delgado, puede ser asiento de tumores. Estos son medianos, movibles lateralmente, sonoros a la percusión; su extirpación expone a la herida de los vasos del mesenterio.

3.° Constitución anatómica. — El intestino delgado se compone de cuatro túnicas: serosa, muscular, celulosa, mucosa.

α) La *serosa* le forma una vaina casi completa.

β) La *muscular* (fibras longitudinales superficiales, fibras circulares profundas) tiene bajo su dependencia los movimientos (peristálticos, antiperistálticos) del intestino; su contracción violenta es la causa del *cólico;* su parálisis se observa en el curso de la peritonitis.

γ) La *celular* o *submucosa* permite a la mucosa deslizarse sobre la muscular (tapón mucoso en los casos de herida intestinal).

δ) La *mucosa* está fuertemente plegada *(válvulas conniventes)* y erizada de pequeñas papilas *(vellosidades intestinales)*. Contiene numerosas glándulas *(glándulas de Lieberkühn)* y también numerosos folículos cerrados aislados *(folículos solitarios)* o reunidos en grupos *(placas de Peyer):* se las observa sobre todo en la porción terminal del yeyunoíleon; sabemos que son el asiento de las lesiones de la fiebre tifoidea.

4.° Vasos y nervios. — Las *arterias* provienen de la *mesentérica superior*, que nace de la aorta a dos centímetros por debajo del tronco celíaco, camina en el espesor del mesenterio y emite por su borde izquierdo una veintena de arterias de grueso calibre. Estas arterias se dividen en ramas que se anastomosan entre sí formando arcadas de primero, segundo y tercer orden (y a veces de cuarto y quinto órdenes). Las últimas arcadas forman a lo largo del intestino el *vaso paralelo* del que parten a modo de las púas de un peine los vasos rectos que irrigan el delgado (arterias terminales). Es, pues, en conjunto una vascularización muy rica, por oposición a la de los cólones (con la excepción, sin embargo, de la última asa ileal, que participa de la mala vascularización de aquéllos). Con todo, la herida del tronco mayor acarrea al esfacelo la porción del asa por la cual se distribuyen dichos vasos rectos. Las *venas* desembocan en la *mesaraica mayor* (po-

sible asiento de tromboflebitis), que contribuye a formar la vena porta. Los *linfáticos* se dirigen a los ganglios preaórticos y a la cisterna de Pecquet. Los *nervios* emanan del plexo solar.

5.° **Exploración y vías de acceso.** — La *exploración clínica* comprende la palpación y la percusión. La *exploración quirúrgica* se practica después de la laparotomía, ora por el procedimiento de la *evisceración total* (hay que temer el *shock*), ya por el del *devanamiento del intestino* (el más usado).

§ 3. Ciego
(Región cecal)

El ciego es el segmento inicial del intestino grueso, en el que desemboca el intestino delgado. Comprende la porción del intestino grueso situada debajo de un plano transversal que pasa inmediatamente por encima de la válvula *ileocecal:* presenta en su extremidad inferior el *apéndice cecal.* Describiremos separadamente el ciego y su apéndice.

A. *Ciego propiamente dicho*

1.° **Estudio descriptivo.** — El ciego, desde el punto de vista descriptivo, presenta a nuestra consideración: 1.°, su *forma;* 2.°, sus *dimensiones;* 3.°, su *conformación exterior* e *interior.*

a) *Forma y dimensiones.* — Su forma es la de una ampolla. Tiene, por término medio, una longitud de 4 a 8 centímetros, una anchura de 5 a 7, una capacidad de 200 a 300 centímetros cúbicos.

b) *Conformación exterior e interior, contenido.* — El ciego tiene todos los caracteres exteriores del intestino grueso (abolladuras, tres cintillas longitudinales). Visto por dentro, presenta, además de los huecos y eminencias correspondientes a las abolladuras y a las cintillas exteriores, dos orificios situados en su pared izquierda: uno, pequeño y redondeado, que conduce al apéndice cecal; el otro, grande, en forma de hendidura con dos labios o valvas, *válvula de Bauhin* o *válvula ileocecal,* o *barrera de los boticarios* (nombre que se creyó impropio, pero que los rayos X han demostrado hoy que correspondía a la realidad, ya que la válvula tiene que ser normalmente continente). Esta válvula está constituída por la invaginación del final del íleon en el ciego: puede ser asiento de cánceres que tienen una fisonomía clínica especial. El ciego contiene materias fecales líquidas.

2.° **Estudio topográfico.** — Comprende: 1.°, la *situación del ciego;* 2.°, sus *medios de fijación;* 3.°, sus *relaciones.*

A. Situación, compartimiento cecal. — El ciego está situado en la fosa ilíaca derecha. Allí ocupa una especie de compartimiento *(compartimiento cecal),* al que limitan: por delante la pared abdominal anterior, por detrás la pared abdominal posterior, por abajo la fosa ilíaca interna. Frecuentemente, llena casi por completo este compartimiento *(posición ordinaria);* otras veces (sobre todo en los niños) sólo ocupa su parte superior *(posición alta)* y se coloca casi debajo del hígado; otras (especialmente en los ancianos), sólo ocupa su parte inferior *(posición baja)* y desciende hasta la excavación pelviana; en fin, sólo muy raramente, se encuentra situado fuera de la fosa ilíaca derecha *(posición ectópica).*

B. Medios de fijación. — Está fijo, en la mayoría de los individuos, en dos puntos únicamente: arriba, por su continuación con el colon ascendente, abajo, por dos repliegues peritoneales (parietocecal y mesentéricocecal) que corresponden a los bordes del ciego y limitan entre sí la fosilla retrocecal. En el resto de su extensión flota libremente en su compartimiento: de donde la posibilidad de atraerle fuera del vientre en el curso de las operaciones sobre la región y la posibilidad de las *hernias cecales.*

C. Relaciones. — El ciego está en relación: 1.°, por *su cara anterior,* con la pared abdominal anterior; 2.°, *por su cara posterior,* con el psoas cubierto de su aponeurosis y del peritoneo parietal; 3.°, *por su cara externa,* con el músculo ilíaco y la pared anterior de la cresta ilíaca; 4.°, *por su cara interna,* con las últimas circunvoluciones del yeyunoíleon, cuyo segmento terminal, oblicuamente dirigido de izquierda a derecha y un poco de abajo arriba, se une al ciego, formando con este último el *ángulo ileocecal* (asiento de predilección de la tuberculosis y de la actinomicosis); 5.°, *por su extremidad superior,* con el colon ascendente, que lo continúa; 6.°, *por su extremidad inferior o fondo,* con el ángulo diedro que forma la pared abdominal anterior con la fosa ilíaca interna.

3.° **Constitución anatómica.** — Cuatro túnicas (serosa, muscular, celulosa, mucosa), como el colon. Sólo nos ocuparemos aquí de la serosa, remitiendo para el estudio de las otras túnicas a la página 284

a) *Peritoneo cecal.* — Disposición variable según que la unión del mesocolon ascendente del feto con el peritoneo parietal se haya efectuado normalmente, se haya exagerado o, por el contrario, haya que-

dado incompleta: la serosa peritoneal, nueve veces en cada diez sujetos aproximadamente, rodea por completo el ciego, que flota así libremente en la fosa ilíaca *(ciego libre*, unión normal); una vez por diez solamente forma un mesociego *(ciego con meso*, unión incompleta) o bien tapiza la cara anterior del ciego y entonces aplica a éste sobre la aponeurosis del psoas *(ciego retroperitoneal*, unión exagerada, posibilidad de practicar el desprendimiento y la movilización del ciego). La disposición del peritoneo cecal explica el mecanismo y la anatomía patológica de las hernias cecales.

b) *Fositas cecales.* — Desde el intestino delgado al ciego, el peritoneo forma varias fositas, de las cuales hay dos constantes *(fosita cecal superior, fosita cecal inferior);* las otras *(fositas retrocecales)* son inconstantes. Pueden ser asiento de *hernias.*

4.° **Vasos y nervios.** — Las *arterias (ileocecales anterior y posterior, ileal, apendicular)* provienen de la terminación de la mesentérica superior. Las *venas* desembocan en la mesaraica mayor (abscesos del hígado consecutivos a su inflamación). Los *linfáticos* terminan en cinco o seis ganglios que rodean la pared terminal del íleon (compresión y oclusión intestinales determinadas por la hipertrofia de estos ganglios). Los *nervios* provienen del plexo solar.

5.° **Exploración y vías de acceso.** — (Véase pág. 280.)

B. *Apéndice vermicular*

1.° **Estudio descriptivo.** — El apéndice presenta a nuestro examen: 1.°, su *forma* y sus *dimensiones;* 2.°, su *conformación exterior e interior;* 3.°, su *contenido.*

a) *Forma y dimensiones.* — Es un pequeño tubo cilíndrico, parecido a una lombriz que se destaca de la extremidad interna del ciego. Mide, por término medio, de 8 a 10 centímetros de longitud (cifras extremas: 2 centímetros, 23 centímetros) por 6 a 8 milímetros de anchura. En realidad hay que considerarle dos porciones: una terminal móvil, y otra inicial, prácticamente fija. Esta última está situada horizontalmente paralela al íleon y tres centímetros por debajo de él. Esa noción es muy importante, por cuanto permite encontrar el apéndice incluso cuando está oculto entre las adherencias. Basta determinar el ángulo ileocecal y buscar por debajo del íleon para encontrar el apéndice, que, por lo demás, como sabemos, se implanta en el ciego en el

punto de unión de sus tres cintillas longitudinales (noción útil para la apendicectomía retrógrada).

b) *Conformación exterior e interior, su contenido.* — En estado normal es liso, uniforme, gris rosado (rígido, abollado o ulcerado en los casos de apendicitis). Ofrece una cavidad central que termina inferiormente en fondo de saco, y que se abre superiormente en el ciego, a 2 ó 3 centímetros debajo del ángulo ileocecal *(válvula de Gerlach* en su desembocadura).

2.° **Estudio topográfico.** — Consideramos sucesivamente: 1.°, la *situación del apéndice;* 2.°, sus *medios de fijación;* 3.°, sus *relaciones.*

A. Situación. — Unido al ciego, ocupa la misma posición que este último (véase pág. 288). Recuérdese, sin embargo, que, con relación al ciego, su situación es variable: puede ser, en efecto, *ascendente, descendente* (la mayoría de las veces), *externo, interno.* Unicamente su punto de terminación en el ciego es casi fijo: corresponde, en la parte abdominal anterior, a la mitad de la línea que une la espina ilíaca ánterosuperior al ombligo *(punto de Mac Burney,* punto doloroso en la apendicitis).

B. Medios de fijación. — El apéndice es esencialmente movible (de donde la variabilidad de su posición y la posibilidad de su hernia). El peritoneo *(mesoapéndice)* fija solamente su base al ciego y al íleon (a su cara posterior).

C. Relaciones. — Variables según la posición que ocupa el apéndice con respecto al ciego:

α) El *apéndice descendente* descansa sobre la parte interna de la fosa ilíaca. Está en relación: 1.°, *por detrás,* con el psoas (psoítis consecutiva a la apendicitis); 2.°, *por delante* y *por dentro,* con las asas delgadas; 3.°, *por fuera,* con el fondo del ciego; 4.°, *por su extremidad inferior,* con los *vasos ilíacos externos* (la ulceración de la arteria ilíaca y la flebitis de la vena han sido observadas en el curso de la apendicitis) y, cuando el apéndice desciende a la pelvis menor, con la vejiga y el recto (de donde necesidad de practicar el tacto rectal en los casos de apendicitis y posibilidad de drenar a veces los abscesos apendiculares por el recto).

β) El *apéndice externo* o láterocecal está recostado en el ángulo diedro que forma la pared abdominal anterior con la fosa ilíaca interna; su inflamación da nacimiento a las colecciones purulentas que se enquistan en el ángulo inferoexterno de la cavidad abdominal. Corresponde: 1.°, *por detrás,* al músculo ilíaco; 2.°, *por delante,* a la pared

abdominal anterior; 3.°, *por dentro*, al ciego; 4.°, *por fuera*, a la espina ilíaca ánterosuperior y al arco crural.

γ) El *apéndice interno* o subileal sigue el segmento terminal del íleon. Está en relación con las asas delgadas. Su inflamación produce peritonitis que tienen tendencia a generalizarse.

δ) El *apéndice ascendente* o *retrocecal* se aplica sobre la cara posterior del ciego y del colon ascendente, entre este intestino (abertura posible de los abscesos apendiculares en el ciego) y el músculo psoas-ilíaco. Su extremidad puede subir hasta por delante del riñón (de donde la posibilidad, para los abscesos apendiculares, de invadir el compartimiento renal) y hasta el hígado.

3.° **Constitución anatómica.** — La del ciego (serosa, muscular, celulosa, mucosa). Sólo nos ocuparemos aquí de la serosa y de la mucosa.

a) *Túnica serosa, peritoneo apendicular.* — El peritoneo rodea completamente el apéndice formándole un meso, el *mesoapéndice* (en la mujer, a veces está unido al borde superior del ligamento ancho del lado derecho), por cuyo borde libre pasa la arteria apendicular (necesidad de ligar este meso en la apendicectomía). A veces el mesoapéndice se fija en el peritoneo de la fosa ilíaca y, por consiguiente, no presenta borde libre; otras veces (es cierto que raramente) falta por completo, y el peritoneo aplica el apéndice sobre el plano subyacente sin rodearlo.

b) *Túnica mucosa.* — Análoga a la del intestino grueso, únicamente es más abundante en tejido linfoideo (la infección de este tejido sería la verdadera causa de la apendicitis).

4.° **Vasos y nervios.** — Las *arterias* provienen de la *arteria apendicular*, una de las ramas terminales de la mesentérica inferior. Las *venas* van a unirse con las venas del ciego. Los *linfáticos* terminan en uno o varios ganglios situados en el espesor de la base del mesoapéndice o, cuando éste falta, en los últimos ganglios mesentéricos (su inflamación es la causa de la *paraapendicitis*). Los *nervios* provienen del plexo solar.

5.° **Exploración y vías de acceso.** — La *exploración clínica* del ciego y de su apéndice se verifica por la palpación de la pared abdominal anterior puesta en relajación y por los rayos X. La *exploración quirúrgica* se practica previa laparotomía. Las *vías de acceso utilizadas*

son la incisión de Mac Burney, paralela a las fibras del oblicuo externo, a tres centímetros de la espina ilíaca ánterosuperior, y finalmente, en caso de absceso retrocecal, la *incisión de Roux* paralela al arco crural y la *incisión de Jalaguier* paralela al borde externo del recto mayor.

§ 4. Colon
(Región cólica)

El colon es la porción media del intestino grueso: se extiende desde el ciego al recto. Se le divide en cuatro porciones: colon ascendente, colon transverso, colon descendente, colon iliopélvico.

1.° **Estudio descriptivo.** — Examinaremos desde este punto de vista: 1.°, los *límites del colon;* 2.°, sus *dimensiones;* 3.°, su *configuración exterior e interior;* 4.°, su *contenido*.

a) *Límites.* — El colon, considerado en conjunto, empieza inmediatamente por encima del abocamiento ileocecal y termina a nivel de la tercera vértebra sacra. En cuanto a sus diferentes segmentos, se extienden: el *colon ascendente*, desde el ciego a la cara inferior del hígado en donde se acoda en ángulo recto *(ángulo hepático)* para convertirse en colon transverso; el *colon transverso*, desde el ángulo hepático al borde inferior del bazo, en donde se acoda de nuevo *(ángulo esplénico)* para convertirse en colon descendente; el *colon descendente*, desde el ángulo esplénico a la cresta ilíaca izquierda; el *colon iliopélvico (S ilíaca, asa sigmoidea, asa omega)*, desde la cresta ilíaca a la tercera vértebra sacra.

b) *Dimensiones.* — Su *longitud* total varía de 1,20 a 1,50 metros (colon ascendente, de 12 a 17 centímetros; colon transverso, de 50 a 60; colon descendente, de 14 a 20; colon iliopélvico, de 45 a 50). Su *calibre*, por lo demás esencialmente variable (porciones dilatadas por los gases, porciones contraídas), es por término medio de cinco centímetros en su origen, de 25 a 50 milímetros solamente en su terminación: está considerablemente aumentado en los casos de *megacolon*.

c) *Conformación exterior e interior, contenido.* — El colon, exteriormente, presenta: 1.°, numerosas *abolladuras;* 2.°, tres *cintas musculares (anterior, pósterointerna, pósteroexterna);* 3.°, a lo largo de estas cintas, *apéndices epiploicos*. Es fácil, pues, distinguirlo del intestino delgado en las operaciones. Su configuración interior es inversa de la exterior *(ampollas)*. Contiene materias pastosas o sólidas.

2.° **Estudio topográfico.** — Comprende: 1.°, la *dirección* de los cólones; 2.°, su *situación;* 3.°, sus *medios de fijación;* 4.°, sus *relaciones.*

A. Dirección y situación, región de los cólones. — En conjunto el colon describe una especie de círculo o, mejor, de cuadrilátero en el cual se encuentra inscrita la masa delgada (diferente aspecto que presenta el vientre en los casos de obstrucción intestinal, según el obstáculo radique en el intestino grueso o en el delgado). En realidad, el *colon ascendente* es casi vertical y ocupa la fosa lumbar derecha *(región del colon ascendente).* El *ángulo hepático* (70 a 80°) está situado en el hipocondrio derecho. El *colon transverso* es ordinariamente cóncavo por arriba y atrás; numerosas variaciones (colon en U, en V, en W, en S); se encuentra situado en una región especial *(región del colon transverso)* que normalmente corresponde a una parte de los hipocondrios y del epigastrio. El *ángulo esplénico* (mide 50° por término medio) está situado en el hipocondrio izquierdo y es siempre muy elevado, más elevado que el ángulo hepático. El *colon descendentes* es vertical y rectilíneo y ocupa una región *(región del colon descendente)* que corresponde a la fosa lumbar izquierda. Finalmente, el *colon iliopélvico* es primeramente vertical y situado en la parte posterior de la fosa ilíaca izquierda *(porción ilíaca);* en seguida se inclina hacia dentro, después hacia abajo y atrás, y ocupa entonces la excavación pélvica *(porción pélvica).* La noción hoy clásica de la división del colon en *colon derecho* y *colon izquierdo,* sobre todo interesante en fisiología, en clínica y en cirugía, es también verdadera desde el punto de vista anatómico. El *colon derecho* comprende el ciego, el ascendente y el tercio derecho del transverso. Sus características son el gran diámetro y el estar directamente colocado debajo de la pared abdominal anterior. El *colon izquierdo* comprende los dos tercios izquierdos del transverso, el descendente y el sigmoide. Sus características son el poco volumen y su situación muy posterior, separado de la pared por la masa del delgado.

B. Medios de fijación. — Consideraremos, desde este punto de vista, cada uno de los segmentos del colon.

α) El *colon ascendente* es fijo: el peritoneo lo aplica sobre la fosa lumbar, sin formarle, por regla general, un meso (sólo se encuentra un meso en un 30 por 100 de casos).

β) El *ángulo hepático* tampoco tiene meso; por este hecho es poco movible; también da inserción a tres ligamentos *(hepatocólico, cisticocólico, frenocólico)* los cuales contribuyen también a fijarlo; sin embargo, se desplaza con bastante frecuencia (consecutivamente a una hepatoptosis).

γ) El *colon transverso,* sobre todo en la porción que va del borde interno del duodeno a las inmediaciones del ángulo esplénico, es muy variable. En efecto, está provisto de un largo meso, *mesocolon transverso,* que lo une a la pared posterior del abdomen. Este meso, dispuesto casi horizontalmente entre el estómago y la masa delgada, no mide menos de 12 a 14 centímetros de longitud a nivel de la porción antes mencionada del colon transverso; da a esta porción una excesiva movilidad, de donde su variable situación en el abdomen, y posibilidad, además, de atraerlo fuera del vientre en las operaciones, etc.

δ) El *ángulo esplénico,* como el ángulo hepático, está desprovisto de meso; se encuentra, por otra parte, unido a la pared lateral del abdomen por un ligamento *(ligamento frenocólico izquierdo* o *sustentaculum lienis),* que se inserta unas veces en su vértice, otras en sus dos ramas (la inserción en el vértice expone a la oclusión intestinal cuando el colon transverso está en estado de ptosis). A pesar de estos numerosos medios de fijación, el ángulo esplénico se desplaza frecuentemente.

ε) El *colon descendente* se aplica directamente contra la fosa lumbar por el peritoneo (sólo en un cuarto de los casos posee meso); es, pues, casi fijo.

ζ) El *colon iliopélvico,* por el contrario es, como el colon transverso, extremadamente movible, en particular a nivel de su segmento pélvico: en efecto, está unido a la pared posterior del abdomen por un verdadero mesenterio *(mesocolon iliopélvico)* que, bastante corto a nivel de la porción ilíaca, no mide menos de 10 a 16 centímetros de longitud a nivel de la porción pelviana (de donde la excesiva movilidad de esta porción, su variable situación, su predilección por el *vólvulo).*

Nótese que la fijación del colon ascendente, del colon descendente y de los ángulos cólicos es, como la del duodeno, páncreas y ciego, una fijación adquirida en el curso del desarrollo (unión del mesocolon del feto al peritoneo parietal posterior que origina la *fascia de Toldt)* y que es posible, en una operación, desprender las porciones de colon que se han fijado y devolverles su movilidad primitiva *(desprendimiento coloparietal,* utilizado sobre todo en las *colectomías* parciales o totales).

C. Relaciones. — Estudiaremos sucesivamente las relaciones del colon ascendente, del ángulo hepático, del colon transverso, del ángulo esplénico, del colon descendente y del colon iliopélvico:

α) El *colon ascendente* corresponde: 1.°, *por delante*, a la pared del abdomen; 2.°, *por detrás*, a la pared lumbar (mitad inferior del cuadrado lumbar) y a la cara anterior de la extremidad inferior del riñón derecho, sobre las que descansa de ordinario sin interposición del peritoneo, sino por intermediación de la fascia de Toldt *(ano contra natura lumbar)*; 3.°, *por fuera*, a la pared lateral del abdomen; 4.°, *por dentro*, a las circunvoluciones yeyunoileales y a la porción descendente del duodeno.

β) El *ángulo hepático* corresponde al décimo cartílago costal derecho. Se relaciona con la cara inferior del hígado y el fondo de la vesícula biliar.

γ) El *colon transverso* se relaciona: 1.°, *por detrás*, con el mesocolon transverso y, por su mediación, yendo de derecha a izquierda, con la cara anterior del riñón derecho, la segunda porción del duodeno, la cabeza del páncreas, los vasos mesentéricos, la cuarta porción del duodeno, la cara anterior del riñón izquierdo; 2.°, *por delante*, con la pared abdominal anterior; 3.°, *por arriba*, con la curvatura mayor del estómago; 4.°, *por abajo*, con las asas delgadas.

δ) El *ángulo esplénico* corresponde a la extremidad anterior de la octava o novena costilla; se relaciona con el tercio superior del riñón izquierdo, la cápsula suprarrenal izquierda, la extremidad inferior del bazo.

ε) El *colon descendente* descansa, yendo de arriba abajo, primeramente en el borde externo del riñón izquierdo, luego en el cuadrado de los lomos. Hay que notar que el *ano lumbar* es más fácil en el colon descendente que en el colon ascendente. Está cubierto por la masa del delgado.

ζ) El *colon iliopélvico* presenta a nuestro estudio su porción *ilíaca* y su porción *pélvica*. La *porción ilíaca corresponde:* 1.°, *por detrás*, al psoasilíaco y a los vasos ilíacos externos; 2.°, *por delante*, a las asas delgadas *(ano ilíaco)*. La *porción pélvica* está en relación con los órganos que contiene la pelvis. Cuando estos órganos se distienden, el colon pélvico sube hacia la cavidad abdominal.

3.° **Constitución anatómica.** — Cuatro túnicas superpuestas (serosa, muscular, celulosa, mucosa).

a) *Túnica serosa, fositas.* — Su disposición no es conocida (véase anteriormente). Añadamos que, al dirigirse hacia el colon, el peritoneo da origen a depresiones o fositas, a saber: 1.°, los *recessus paracólicos*, inconstantes, situados entre los cólones ascendente y descendente y la pared lateral del abdomen (asiento de la *hernia mesocólica)*; 2.°, la *fosita intersigmoidea*, de 5 a 6 centímetros de profundidad, se encuentra en el punto en donde el mesocolon iliopélvico cruza la arteria ilíaca primitiva izquierda (en la proximidad de su bifurcación); su orificio, rodeado de una corona de arterias, sólo es visible cuando inclinamos hacia arriba el colon iliopélvico y su mesenterio; es el asiento de la *hernia intersigmoidea*.

b) *Túnica muscular.* — Dos planos de fibras, superficial (fibras longitudinales) y profundo (fibras circulares).

c) *Túnica celulosa.* — Es continuación de la del intestino delgado.

d) *Mucosa.* — Lisa y unida, desprovista de válvulas, se desliza fácilmente sobre la muscular (su prolapso en el ano contra natura). No tiene placas de Peyer, pero sí folículos solitarios (pueden ser lesionados en la fiebre tifoidea). La mucosa está dotada de un débil poder de absorción (enemas alimenticias y medicamentosas). Es asiento de ulceraciones en la *disentería* y el *cáncer del intestino grueso*.

4.° **Vasos y nervios.** — La vascularización de los cólones es muy pobre (por oposición a la del delgado), y de aquí una de las razones de los peligros de la cirugía cólica. El colon derecho recibe ramas de la mesentérica superior (dos o tres arterias cólicas nacidas en su borde derecho), y el colon izquierdo, de la mesentérica inferior (cólica izquierda superior, tronco de las sigmoideas que da la cólica izquierda inferior). Hay, pues, seis arterias para vascularizar más de un metro de intestino, que por otra parte no constituyen arcos de segundo o tercer orden (excepto en el sigmoides), y dan vasos rectos muy espaciados. (Cerciorarse de que las suturas cólicas se hayan hecho en tejidos irrigados; en caso necesario, refrescar el intestino.) El máximum de pobreza de vascularización corresponde al transverso y al ángulo esplénico, irrigados por el *arco de Riolano* o anastomosis entre los sistemas mesentéricos superior e inferior. Las *venas* terminan en las mesaraicas. Los *linfáticos* se dirigen a los ganglios situados a lo largo del borde adherente del intestino y en el espesor de los mesos. Los *nervios* provienen del plexo solar y del plexo lumboaórtico.

5.° **Exploración y vías de acceso.** — La *exploración clínica* comprende la inspección, la percusión, la palpación y los rayos X. La *exploración quirúrgica* se practica: 1.°, sobre el colon en totalidad (después de la laparotomía media): se busca primeramente el ciego

y se sigue el colon, desde el ciego hasta el recto; 2.°, solamente sobre uno de sus segmentos, es decir, sobre el colon ascendente (después de la laparotomía en el borde externo del músculo recto del lado derecho), sobre el colon transverso (después de la laparotomía supraumbilical el epiplón mayor conduce a él) o sobre el colon descendente y el colon iliopélvico (después de la laparotomía sobre el borde externo del músculo recto del lado izquierdo).

CAPITULO III

ORGANOS RETROPERITONEALES

Los órganos retroperitoneales están situados entre la pared abdominal posterior y el peritoneo que la reviste *(espacio retroperitoneal*, asiento de los tumores llamados retroperitoneales). Son: 1.°, las cápsulas suprarrenales; 2.°, los riñones; 3.°, las pelvis renales y los uréteres abdominales; 4.°, los gruesos vasos, los ganglios y los nervios del abdomen.

§ 1. Cápsulas suprarrenales (Región suprarrenal)

Formaciones glandulares de secreción interna: su destrucción da origen a la *enfermedad de Addison* o *enfermedad bronceada*.

1.° **Estudio descriptivo.** — Las cápsulas suprarrenales, en número de dos (derecha e izquierda), están aplicadas sobre el lado superointerno del polo de los riñones. Tienen forma diferente a la derecha y a la izquierda. La derecha es rechoncha y se la compara a un gorro frigio; la izquierda, más larga, es más estirada y tiene la forma de una coma con el extremo grueso abajo. Sus dimensiones medias son: altura, 30 milímetros; anchura, 26; grosor, de 5 a 6. Su peso es de 6 a 7 gramos. Su coloración es pardoamarillenta; su consistencia, blanda. En sus inmediaciones se encuentran frecuentemente *cápsulas suprarrenales accesorias:* esto explica la posibilidad de lesiones de las cápsulas suprarrenales sin enfermedad de Addison.

2.° **Estudio topográfico.** — Con este título examinaremos: 1.°, la *situación* de las cápsulas suprarrenales; 2.°, sus *medios de fijación;* 3.°, sus *relaciones*.

A. Situación. — Están situadas en el *compartimiento* renal (véase página 290); la mayoría de las veces en el lado súperointerno del

polo superior del riñón *(posición media*, prácticamente constante para la suprarrenal derecha); a veces, pero raramente, en su polo superior *(posición alta*, considerada equivocadamente como normal por la mayoría de los autores), o sobre su lado interno, encima del pedículo vascular renal *(posición baja*, suprapedicular, absolutamente constante para la suprarrenal izquierda).

B. Medios de fijación. — Las cápsulas están sólidamente fijadas a las paredes del compartimiento renal por una parte, a los órganos vecinos (vena cava, hígado, diafragma) por otra. Resulta de ello, que no siguen al riñón cuando se desplaza o en el curso de la nefrectomía.

C. Relaciones. — Estudiaremos sucesivamente, desde este punto de vista, las caras posterior y anterior, los bordes interno y externo, la base, el vértice.

α) La *cara posterior* está recostada sobre el diafragma frente a las décima y undécima vértebras dorsales o a la duodécima dorsal y primera lumbar. Corresponde al fondo de saco inferior de la pleura, a las dos últimas costillas y al undécimo espacio intercostal.

β) La *cara anterior*, excavada por un surco del que emergen vasos *(hilio)*, tiene relaciones diferentes a la derecha y a la izquierda. A la derecha, su borde interno se insinúa bajo la vena cava inferior; su polo inferior está cubierto por la unión de la primera y segunda porciones del duodeno; su polo superior, por la cara posterior del hígado. En el resto de su extensión está cubierta por el peritoneo (la suprarrenal izquierda corresponde al cuerpo del páncreas y a los vasos esplénicos), y más arriba, por el peritoneo de la trascavidad de los epiplones que la separa del estómago.

γ) El *borde interno* se relaciona íntimamente con el plexo solar (teoría nerviosa de la enfermedad de Addison). Además, corresponde: *a la izquierda*, a la aorta (dista de ella de 5 a 6 milímetros); *a la derecha*, a la vena cava inferior, que la cubre parcialmente (precoz adherencia de los tumores capsulares a esta vena).

δ) El *borde externo* corresponde al borde interno del extremo superior del riñón, al cual está unido por tejido celular laxo.

ε) La *base* descansa sobre el riñón; en la posición baja, se pone en contacto con su pedículo.

ζ) El *vértice* corresponde a la cúpula diafragmática.

3.° **Constitución anatómica.** — 1.°, una *cubierta fibrosa*, delgada, pero resistente; 2.°, un *tejido propio*, en el cual se distinguen una *substancia cortical* y una *substancia medular*.

4.° **Vasos y nervios.** — Las *arterias*, en número de tres, provienen: la *capsular superior*, de la diafragmática inferior; la *capsular media*, de la aorta; la *capsular inferior*, de la renal. Las *venas* constituyen un grueso conducto colector *(vena central)*, que desemboca en la vena renal a la izquierda, en la vena cava inferior a la derecha; nótese la existencia de un *conducto venoso anastomótico renocápsulodiafragmático*. Los *linfáticos* se dirigen a los ganglios laterales lumboaórticos. Se anastomosan con los linfáticos de la pleura. Los *nervios* provienen del plexo solar y del plexo renal.

5.° **Exploración y vías de acceso.** — Las cápsulas suprarrenales no son explorables en clínica. Son accesibles por las mismas vías que el riñón (véase pág. 293).

§ 2. Riñones
(Región renal)

Los riñones son los órganos productores y excretores de la orina. Están situados a cada lado de la columna vertebral, a nivel de las undécima y duodécima dorsales y de las primeras y segundas lumbares.

1.° **Estudio descriptivo** — Considerados desde el punto de vista descriptivo, presentan a nuestra consideración: 1.°, su *número;* 2.°, su *forma;* 3.°, sus *dimensiones* y *peso;* 4.°, su *color* y su *consistencia*.

a) *Número.* — En número de dos, uno derecho y otro izquierdo. Recuérdese que puede faltar uno de ellos. La extirpación de este riñón único es entonces mortal, mientras que la extirpación de un riñón, cuando existe el del otro lado y además está sano, es perfectamente compatible con la existencia.

b) *Forma.* — La de una habichuela: el borde convexo es externo; el borde cóncavo (con el *hilio* que conduce al *seno del riñón)* es interno.

c) *Dimensiones y peso.* — Muy variables. Por término medio: la anchura del riñón es de siete centímetros; su longitud, de doce centímetros; su grosor, de tres centímetros; su peso, varía entre 135 a 155 gramos. El riñón patológico es unas veces voluminoso (nefritis parenquimatosas, tumores), otras veces pequeño (nefritis crónica de la arteriosclerosis).

d) *Color y consistencia.* — El riñón tiene un color rojo pardo. Su consistencia es más fuerte que la del hígado o la del bazo; sin embargo, es friable como estos órganos (desgarros, estallidos).

2.° **Estudio topográfico.** — Describiremos sucesivamente: 1.°, la *situación del riñón;* 2.°, su *compartimiento;* 3.°, sus *medios de fijación;* 4.°, sus *relaciones.*

A. Situación. — Los riñones están situados junto a la pared posterior del abdomen, a los lados del raquis, a la altura de las dos últimas vértebras dorsales y de las dos o tres primeras lumbares: nótese que el riñón derecho desciende algo más que el izquierdo. Ocupan una región especial *(región renal)* que, superficialmente, corresponde a la región lumbar y que invade por arriba el tórax y por fuera la región costoilíaca.

B. Compartimiento renal. — Se encuentran contenidos en una especie de compartimiento *(compartimiento renal)* que resulta del desdoblamiento a su nivel de la *fascia renal.*

Las dos hojas de desdoblamiento de esta fascia renal, examinadas en un corte horizontal, presentan la disposición siguiente: 1.°, la hoja posterior u *hoja retrorrenal,* resistente, nacarada, reviste la cara posterior del riñón, luego se fija en la parte ánterolateral de la columna vertebral; se encuentra separada de la pared muscular lumbar por una delgada capa adiposa llamada *grasa pararrenal* (no confundirla con la *cápsula adiposa del riñón);* 2.°, la *hoja anterior* o *prerrenal* (reforzada a nivel de los cólones por la *fascia de Toldt)* tapiza el peritoneo parietal, pasa por delante del riñón y luego viene a perderse en los vasos prevertebrales.

Vistas en un corte sagital, las dos hojas pre y retrorrenal se conducen de esta manera: 1.°, por arriba, se fusionan encima de la cápsula suprarrenal y se adhieren al diafragma; 2.°, por abajo, permanecen separadas debajo del riñón y van a perderse en el tejido celular de la fosa ilíaca interna.

En suma, el compartimiento formado por las dos hojas en cuestión está mal cerrado: en efecto, está abierto por abajo, por donde desemboca el tejido subperitoneal lumboilíaco (de donde la posibilidad de que el riñón salga de su compartimiento).

El riñón no está en contacto con las paredes fibrosas de su compartimiento. Está separado de ellas por una capa de grasa más gruesa hacia atrás, la *cápsula adiposa del riñón,* gruesa de 2 a 3 centímetros por término medio, capa adiposa que se lesiona frecuentemente en el

curso de las afecciones renales *(perinefritis* esclerosa, fibrolipomatosa, supurada).

C. Medios de fijación. — Son el pedículo vascular del riñón, su capa adiposa y sobre todo la presión intraabdominal. La disminución de esta presión (embarazos repetidos) es, en efecto, la causa predominante de la *ectopia renal:* la ectopia se observa sobre todo en el riñón derecho, mucho menos fijo que el izquierdo y que, además, está rechazado por el hígado. Nótese que el riñón posee alguna movilidad fisiológica: los tumores renales conservan esta movilidad, excepto en los casos de adherencia.

D. Relaciones. — Consideraremos sucesivamente, desde este punto de vista, las caras anterior y posterior, los bordes interno y externo, los extremos superior e inferior:

a) *Cara anterior.* — La cara anterior está cubierta por el peritoneo; tiene diferentes relaciones a la derecha *y* a la izquierda.

α) La *cara anterior del riñón derecho* corresponde a la cara inferior del hígado (huella renal), y en su cuarto inferior, el ángulo hepático del colon puede interponerse entre ella y el hígado, pero generalmente su meso muy corto rodea el polo inferior del riñón (de donde la sonoridad anterior que presentan a veces los tumores del riñón derecho). Corresponde, además, a la segunda porción del duodeno, que costea su parte interna (posible abertura de los abscesos renales en el duodeno o de las úlceras renales en la atmósfera adiposa del riñón). Recuérdese que a consecuencia de la inserción del mesocolon transverso en su cuarto inferior, la cara anterior del riñón derecho es, en la mayor parte de su extensión, *supramesocólica,* es decir, que sobresale en el espacio subhepático; para descubrirla hay que pasar entre la cara inferior del hígado y el colon transverso.

β) La *cara anterior del riñón izquierdo* está cruzada en la unión de su tercio superior con sus dos tercios inferiores por la raíz del mesocolon transverso. Por debajo de esta raíz la fascia prerrenal está, pues, tapizada por la fascia de Toldt y el riñón está aquí cruzado por los vasos cólicos (acceso transperitoneal al riñón izquierdo vedado). Más allá sus dos tercios inferiores están en relación con las asas delgadas. Por encima de la raíz del mesocolon el riñón entra en relación con la cola del páncreas flotante en el epiplón pancreáticoesplénico y por fuera con el bazo. El ángulo esplénico y el colon descendente se encuentran generalmente por fuera del borde externo del riñón.

b) La *cara posterior* está en relación a la vez con la base del tórax (por lo que las afecciones del riñón pueden tener una evolución

torácica) y con la región lumbar; por esto presenta a nuestro estudio dos porciones distintas: una porción torácica y una porción lumbar. La *porción torácica* (representa los $^2/_3$ de la cara posterior del riñón izquierdo, la $^1/_2$ solamente de la del riñón derecho) corresponde al diafragma y por su mediación a la duodécima y undécima costillas, al último espacio intercostal y al seno costodiafragmático de la pleura. No se olvide que este seno rebasa la duodécima costilla cuando ésta es corta y horizontal (de donde la posibilidad de lesionar la pleura en el curso de la nefrectomía) y que, en los $^2/_3$ de los casos, a causa de la existencia del hiato diafragmático, se pone directamente en relación con el riñón (de donde la posible propagación a la pleura de las lesiones inflamatorias del riñón). La *porción lumbar* corresponde: 1.°, por su parte interna, a los diversos planos de la región lumbar (véase esta región) y, en particular, al cuadrado de los lomos y a los tres nervios duodécimo intercostal, grande y pequeño abdóminogenitales, que pasan por la cara profunda del músculo y que sirven de punto de referencia en el curso de las operaciones sobre el riñón por la vía lumbar; 2.°, por su parte externa, a los planos de la región costoilíaca y a los puntos débiles de esta región *(triángulo de Grynfeltt, triángulo de J.-L. Petit*, vías de paso para las colecciones purulentas, perinefríticas. vías de acceso para llegar al riñón).

c) El *borde externo* corresponde: 1.°, por arriba, al hígado para el riñón derecho, al bazo para el riñón izquierdo; 2.°, en el resto de su extensión, al borde externo del cuadrado de los lomos y, además, al lado izquierdo del colon descendente.

d) El *borde interno* descansa sobre estas apófisis transversas (posible aplastamiento del riñón sobre estas apófisis en ciertos traumatismos); está en relación bastante próxima, a la izquierda con la aorta, a la derecha con la vena cava inferior (no olvidarlo en el curso de la nefrectomía). Presenta en su parte media un orificio llamado *hilio del riñón* que conduce al *seno del riñón*, excavación profunda que contiene los cálices y la porción inicial de la pelvis (por detrás), las arterias renales (en medio), las venas (por delante) y los nervios. Por encima del hilio, el borde interno de los riñones está en relación con la cápsula suprarrenal; por debajo del hilio, con el uréter.

e) La *extremidad superior* o *polo superior* del riñón corresponde a la cara interna de la undécima costilla.

f) La *extremidad inferior* o *polo inferior* está separada de la cresta ilíaca por una distancia de cinco centímetros por término medio por el lado izquierdo, de tres centímetros y medio a cuatro centímetros en el lado derecho. Esta distancia puede estar aumentada o disminuída en las deformidades del tórax y de la columna vertebral.

3.° Constitución anatómica. — El riñón se compone de una envoltura fibrosa (cápsula) y un tejido propio.

a) *Cápsula fibrosa.* — Membrana blanquecina, delgada, que puede separarse con bastante facilidad del riñón en estado normal *(descapsulación del riñón)*.

b) *Tejido propio.* — En un corte, aparece como formado por dos substancias: 1.°, una *substancia central* o *medular (conductos colectores)*, dispuesta en cierto número de campos triangulares de color rojo obscuro; 2.°, una *substancia periférica* o *cortical (glomérulos)*, de coloración amarillenta.

4.° Vasos y nervios, pedículo del riñón. — El riñón es muy vascular (las *hematurias* son un síntoma frecuente de las afecciones renales). Las *arterias renales*, derecha e izquierda (calibre de 6 a 7 centímetros), nacen de la aorta, y después de un trayecto de cinco centímetros a la derecha, de siete centímetros a la izquierda, penetran en el hilio y se dividen en varias ramas. Son terminales *(infartos)*. Presentan frecuentemente anomalías (posible causa de hidronefrosis). Las *venas* se reúnen en un solo tronco *(vena renal)*, situado delante de la arteria y que va a terminar en la vena cava. Nótese que reciben una parte de las venas de la cápsula adiposa y que éstas se relacionan con las venas espermáticas, las venas del colon, las venas parietales lumbares, etc. (vías de derivación en los casos de dificultad de la circulación renal). Los *linfáticos* se anastomosan con los de la cápsula adiposa (necesidad de extirpar esta última al mismo tiempo que el riñón en los casos de cáncer). Terminan en los ganglios situados a los lados de la aorta; la hipertrofia de estos ganglios puede determinar fenómenos de compresión (varicocele sintomático del cáncer renal). Los *nervios* provienen del plexo solar, del esplácnico menor y del cordón lumbar del gran simpático.

5.° Exploración y vías de acceso. — La *exploración clínica* comprende: 1.°, el examen de la orina de cada uno de los dos riñones; 2.°, el examen de la glándula renal por la palpación de la región lumbar (palpación bimanual, investigación del peloteo renal) y por los rayos X. La *exploración quirúrgica* es diferente según se llegue al riñón por la vía transperitoneal o por la vía lumbar. Las *vías de*

acceso son en número de tres: 1.°, la *vía lumbar* o *vía extraperitoneal* (vía de elección), que conduce al riñón pasando a través de los planos de la región lumbar; 2.°, la *vía abdominal* o *vía transperitoneal* (vía de excepción), que necesita la abertura de la cavidad peritoneal; 3.°, la *vía paraperitoneal.*

§ 3. Porción abdominal, del conducto excretor del riñón (cálices, pelvis, uréter abdominal)

El conducto excretor del riñón está formado, en su origen, por los *cálices*, los cuales se continúan primeramente con la *pelvis renal* y luego con el *uréter*. Recorre sucesivamente el abdomen y la pelvis para ir a abrirse en la vejiga.

1.° **Estudio descriptivo.** — Considerado desde el punto de vista descriptivo, presenta a nuesta consideración: 1.°, los *límites;* 2.°, la *forma, calibre* y *dimensiones;* 3.°, el *aspecto* y *consistencia.*

a) *Límites.* — La porción abdominal del conducto excretor del riñón se extiende desde el origen de los cálices hasta el extremo superior de la pelvis.

b) *Forma, calibre, dimensiones.* — Los *cálices* son unos pequeños tubos membranosos (de siete a trece) de 10 milímetros de longitud y de 6 a 12 milímetros de anchura. Se reúnen por grupos de tres a cuatro para formar tres *grandes cálices* o *brazos de la pelvis renal* (superior, medio, inferior), que después de un trayecto de 12 a 18 milímetros se abren en esta última. La *pelvis renal* tiene la forma de un embudo membranoso, cuyo vértice se continúa con el uréter. Sus dimensiones (variables según la pelvis sea *ramificada* o *ampollar)* son por término medio: altura, de 20 a 30 milímetros; anchura a nivel de la base, de 15 a 20 milímetros. El *uréter abdominal* es un tubo cilindroide, de 12 a 13 centímetros de largo, un poco más ancho en su parte media (de 8 a 15 milímetros) que en su origen *(cuello* o *istmo):* de 2 a 4 milímetros) y que en su terminación *(codo marginal:* de 4 a 6 milímetros). Nótese que todo lo que disminuye u obstruye su calibre determina una dificultad más o menos considerable de la excreción de la orina y, consecutivamente, una *hidronefrosis.*

c) *Aspecto, consistencia.* — El conducto excretor del riñón tiene el aspecto de una vena vacía, pero es más grueso que un conducto venoso. Su elasticidad es muy grande.

2.° **Estudio topográfico.** — Examinaremos sucesivamente, desde este punto de vista: 1.°, la *situación;* 2.°, el *trayecto;* 3.°, *medios de fijación;* 4.°, *relaciones.*

A. Situación. — El conducto excretor está contenido en el compartimiento renal. Sus diversos segmentos están situados: 1.°, los *cálices*, en el seno del riñón; 2.°, la *pelvis*, entre el borde interno del riñón y el lado de la primera vértebra lumbar; correspondería, superficialmente, en la pared abdominal anterior, al punto en que la horizontal trazada por el ombligo cruza el borde externo del músculo recto (punto doloroso en la pielonefritis); 3.°, el *uréter abdominal*, en las apófisis transversas lumbares, a un centímetro por dentro de su vértice, luego delante de la articulación sacroilíaca; su extremo terminal, es decir, el punto en que se convierte en uréter pelviano, corresponde, en la pared abdominal anterior, al cruce de la línea horizontal bisilíaca con la vertical que pasa por la espina del pubis (punto doloroso en la ureteritis).

B. Trayecto y dirección. — La porción inicial del conducto excretor del riñón (cálices y pelvis) tiene una dirección sensiblemente horizontal; el uréter propiamente dicho es verticalmente descendente.

C. Medios de fijación. — La pelvis y la porción inicial del uréter se adhieren al borde interno del riñón, mientras que el resto del conducto está fijado al peritoneo parietal posterior: resulta de ello el acodamiento del uréter cuando el riñón se desplaza y, consecutivamente, una *hidronefrosis intermitente.*

D. Relaciones. — Conviene examinar separadamente, desde este punto de vista, los *cálices*, la *pelvis*, el *uréter.*

a) *Cálices.* — Los *cálices*, situados en el seno del riñón, se relacionan con las ramificaciones de los vasos renales. Avanzan hasta una distancia de unos dos centímetros y medio del borde convexo del riñón (nefrotomía).

b) *Pelvis renal.* — La *pelvis* está situada en parte en el seno del riñón, en parte fuera. La *porción intrarrenal*, muy corta, corresponde por delante a los vasos renales y por detrás al borde del hilio, a la rama retropiélica de la arteria renal. Su *porción extrarrenal* se relaciona, por delante y por arriba, con los vasos renales, la fascia prerrenal y el peritoneo; por detrás, con el psoas y la apófisis transversa de la primera lumbar; por abajo, con el borde del riñón. Sólo es, pues, asequible al cirujano por detrás, por la vía lumbar.

c) *Uréter.* — El *uréter abdominal* pasa sucesivamente por la región lumbar y por la fosa ilíaca.

α) En su *porción lumbar* se relaciona: 1.°, *por detrás*, con el psoas, las apófisis transversas lumbares, los músculos de la región lumbar; 2.°, *por dentro*, con la aorta a la izquierda, la vena cava inferior a la derecha y, además, en ambos lados, con el simpático y los ganglios linfáticos lumbares; 3.°, *por fuera*, con el borde interno del riñón primeramente, luego con el colon (ascendente a la derecha, descendente a la izquierda); 4.°, *por delante*, con el peritoneo parietal, que lo cubre, el duodeno. los vasos espermáticos o úteroováricos, la fascia de Toldt y los vasos cólicos (posibilidad de herir estos órganos si se ataca el uréter abdominal por la vía transperitoneal). De donde el acceso al uréter por la vía subperitoneal practicando el desprendimiento coloparietal. Atención al uréter en las colectomías.

β) En su *porción ilíaca* (muy corta, de 3 a 4 centímetros solamente) corresponde: 1.°, *por detrás*, a los vasos ilíacos, que cruza un poco de fuera a dentro en las inmediaciones de la bifurcación de los mismos, y, por su mediación, al psoas, al nervio lumbosacro y la rama ascendente de la arteria iliolumbar, y a la articulación sacroilíaca; 2.°, *por dentro*, al promontorio, del que está distante de dos centímetros a dos centímetros y medio; 3.°, *por fuera*, a los vasos espermáticos o úteroováricos; 4.°, *por delante*, al peritoneo, que lo reviste, a la terminación del íleon y del mesenterio a la derecha, a la S ilíaca y a la fosita sigmoidea a la izquierda

3.° **Constitución anatómica.** — Tres túnicas: 1.°, una *túnica conjuntiva;* 2.°, una *túnica muscular lisa* (fibras musculares superficiales, fibras longitudinales profundas); 3.°, una *túnica mucosa*, que se continúa con la vejiga.

4.° **Vasos y nervios.** — Las *arterias* provienen de las arterias renales, de las espermáticas o de las úteroováricas, y finalmente de las hipogástricas. Las *venas* desembocan en la vena renal y en las venas espermáticas o úteroováricas. Comunican con las venas de la cápsula adiposa del riñón. Los *linfáticos* terminan en los ganglios lumbares e ilíacos primitivos. Los *nervios* provienen del plexo espermático (viva sensibilidad de la mucosa inflamada).

5.° **Exploración y vías de acceso.** — La *exploración clínica* de la porción abdominal del conducto excretor del riñón es difícil, casi imposible, por la palpación (excepto acaso a nivel de la pelvis y de la porción terminal del uréter). Sólo puede practicarse por medio del

cateterismo. La *exploración quirúrgica* se practica después de descubrir el conducto, ora por la *vía transperitoneal* o *abdominal anterior* (vía peligrosa, vía de excepción), ora por la *vía extraperitoneal* o *vía lumbar* (vía de elección); estas dos vías de acceso son las mismas que las utilizadas para el riñón. Se puede descubrir la porción ilíaca del uréter utilizando la incisión de la ligadura extraperitoneal de la arteria ilíaca primitiva.

§ 4. Grandes vasos y nervios del abdomen

Los gruesos troncos vasculares y nervios del abdomen, contenidos en el espacio retroperitoneal, son los siguientes: 1.°, la *aorta;* 2.°, las *arterias ilíacas primitivas;* 3.°, las *arterias ilíacas externas;* 4.°, las *venas ilíacas;* 5.°, la *vena cava inferior;* 6.°, los *ganglios linfáticos;* 7.°, los *nervios*.

1.° **Aorta abdominal.** — Se extiende verticalmente desde el orificio diafragmático hasta la cuarta vértebra lumbar, en donde se divide en tres ramas terminales: una rama media muy pequeña *(arteria sacra media)*, y dos ramas laterales voluminosas *(arterias ilíacas primitivas)*.

α) Sus *ramas* se distinguen en *ramas parietales (diafragmática inferior y lumbares)* y *ramas viscerales (tronco celíaco, mesentérica superior, capsular media, renal, genital, mesentérica inferior)*.

β) Sus *relaciones* se efectúan: 1.°, *por detrás*, con la columna lumbar, sobre la cual descansa; 2.°, *por delante*, con el peritoneo de la trascavidad, a nivel de la región celíaca; más abajo, con el cuerpo del páncreas y la tercera porción del duodeno, que la cruzan perpendicularmente; por abajo, con el peritoneo en el mismo punto en que lo cruza la raíz del mesenterio; 3.°, *a la izquierda*, con la suprarrenal izquierda, el riñón y el uréter izquierdos; 4.°, *a la derecha*, con la vena cava inferior, con la cual contacta por abajo y de la cual está separada por arriba por algún espacio.

γ) Su *calibre* no es menor de 18 a 20 milímetros; por eso la hemorragia consecutiva a su herida es rápidamente mortal.

δ) Su *exploración* es difícil en clínica, sobre todo en los sujetos gordos; en los sujetos delgados se la puede comprimir a través de la pared abdominal anterior (hemostasia provisional en los casos de hemorragia postpártum). Es accesible, en cirugía operatoria, por la *vía transperitoneal* o por la *vía extraperitoneal*.

2.° **Arterias ilíacas primitivas.** — En número de dos (derecha e izquierda), nacen de la terminación de la aorta y se dirigen oblicuamente abajo, afuera y adelante, hasta la sínfisis sacroilíaca, en donde se bifurcan en ilíaca externa e ilíaca interna. Su longitud es de 5 a 6 centímetros, su calibre de 11 milímetros; no dan ninguna rama colateral. Están cubiertas por el peritoneo y cruzadas en X a su terminación por el uréter. Descansan primeramente sobre la quinta vértebra lumbar, después sobre el psoas, y tienen detrás de ellas (detrás primeramente, luego algo por dentro para la arteria ilíaca izquierda) la vena correspondiente. Las mismas vías de acceso que para la aorta.

3.° **Arterias ilíacas externas.** — Se extienden desde la sínfisis sacroilíaca al anillo crural, en donde se convierten en arterias femorales. Su trayecto corresponde a la ilíaca que va del ombligo a la mitad del arco crural. Proporcionan la *epigástrica* y la *circunfleja ilíaca*. Acompañada de la vena ilíaca externa (que se halla detrás de la arteria por arriba, por dentro y por abajo) y situada sobre la fascia ilíaca, cada una de las arterias ilíacas externas sigue el borde interno del psoas. Está separada del peritoneo parietal por una capa celulosa que adquiere cierto grosor en las inmediaciones del arco *(espacio de Bogros)*. En esta capa celulosa se encuentran: el uréter por arriba, los vasos del cordón y la vena circunfleja ilíaca por abajo (hay que evitarla en la ligadura). Dos vías de acceso: *vía transperitoneal* y *vía extraperitoneal*.

4.° **Venas ilíacas externa y primitiva.** — Acompañan a las arterias correspondientes (véase más arriba). Las venas ilíacas primitivas se unen a nivel del disco intervertebral que separa la cuarta de la quinta lumbar para formar la vena cava inferior.

5.° **Vena cava inferior.** — Recoge toda la sangre venosa de la mitad infradiafragmática del cuerpo. Nace de la reunión de las dos venas ilíacas primitivas (véase más arriba) y termina, después de haber atravesado el centro frénico del diafragma, en la aurícula derecha.

Se relaciona: 1.°, *por detrás*, con el lado derecho de la columna vertebral; 2.°, *por delante* es peritoneal en una primera porción (a nivel de la raíz del mesenterio), luego está cubierta por el duodenopáncreas (del que la separa la fascia de Treitz); nuevamente vuelve a ser peritoneal (a nivel del hiato de Winslow que la separa del pedículo hepático), luego se encastra en la cara posterior del hígado (véase página 267); 3.°, *por fuera*, con el psoas derecho, el uréter derecho, el borde interno del riñón derecho (herida posible de la vena cava en las operaciones en el riñón), la cápsula suprarrenal derecha; 4.°, *por dentro*, con la aorta.

Su calibre es considerable (de 24 a 26 milímetros); de donde la extrema gravedad de su herida (hay que tratarla por la ligadura o la sutura).

6.° **Ganglios linfáticos.** — Los ganglios linfáticos del abdomen (asiento frecuente de lesiones tuberculosas o cancerosas) se reparten en dos grupos: 1.°, un *grupo ilíaco;* 2.°, un *grupo lumboaórtico.*

α) Los *ganglios ilíacos* (de trece a dieciocho) rodean los vasos ilíacos externos *(ganglios ilíacos externos)*, y los vasos ilíacos primitivos *(ganglios ilíacos primitivos)*.

β) Los *ganglios lumboaórticos* (veinte a treinta) se dividen en cuatro cadenas: 1.°, *cadena preaórtica*, que drena las vísceras abdominales; 2.°, *cadena yuxtaaórtica izquierda*, y 3.°, *cadena yuxtaaórtica derecha*, ganglios de delante y detrás de la cava, que drenan la linfa de los miembros inferiores, los órganos genitales y la pelvis, los riñones y la pared abdominal; 4.°, por último, la *cadena retroaórtica*, hecha de eferentes de los ganglios precedentes. Sus conductos eferentes se dirigen a la *cisterna de Pecquet*, porción inicial y dilatada del conducto torácico situada por detrás del borde derecho de la aorta inmediatamente por debajo del orificio de este vaso en el diafragma.

7.° **Nervios.** — Están representados por la porción lumbar del gran simpático y el plexo solar. El *simpático lumbar* (cuatro ganglios) sigue la parte ánterolateral de la columna vertebral, cubierto a la izquierda por la aorta, a la derecha por la vena cava. Da origen al plexo lumboaórtico. El *plexo solar* emana de los dos ganglios semilunares derecho e izquierdo. Recuérdese que estos ganglios están situados en los pilares del diafragma, un poco por dentro de las cápsulas suprarrenales; reciben el esplácnico mayor, el neumogástrico derecho y ramos del esplácnico menor y del frénico. El plexo solar forma en todo el rededor del tronco celíaco y de la mesentérica superior una red, y se distribuye por la mayor parte de las vísceras del abdomen y por las paredes de esta cavidad. Su irritación puede determinar graves reflejos sobre el corazón, centros respiratorios, intestino y riñones.

LIBRO VI

PELVIS

La *pelvis* es, como el abdomen, una cavidad visceral en la que se alojan el aparato de la defecación y una parte importante del aparato urogenital. La pelvis, en anatomía topográfica, es mucho menos extensa que en anatomía descriptiva: en efecto, hemos separado de ella (página 226) la fosa ilíaca interna para añadirla al abdomen.

Comprendida así, tiene por límite superior el estrecho superior; por límite inferior, el perineo. Sus límites circunferenciales son menos claros, sobre todo en los lados, en donde sus paredes se confunden más o menos con los orígenes del miembro inferior.

Describiremos primeramente las *paredes pélvicas*. Estudiaremos en seguida la *cavidad pélvica y su contenido*. Describiremos finalmente el *suelo de la excavación* o *perineo*.

CAPITULO PRIMERO

PAREDES PELVICAS

El cinturón pélvico, desprovisto de su contenido, ofrece a nuestra consideración: 1.°, una parte esquelética o *pelvis ósea;* 2.°, las partes blandas que revisten por afuera el plano esquelético y que con este último forman las *paredes pélvicas*.

ARTÍCULO PRIMERO

PELVIS OSEA

La pelvis ósea está constituída, por delante y por los lados, por la parte inferior de los dos huesos coxales; por detrás, por el cóccix.

1.° **Forma.** — Su forma es la de un anillo regular, fuertemente inclinado hacia delante (más inclinado en la mujer que en el hombre), más elevado por los lados (10 centímetros) y sobre todo por detrás (de 12 a 15 centímetros) que por delante (4 ó 5 centímetros). Su circunferencia superior *(estrecho superior)* es regular. La inferior *(estrecho inferior)*, al contrario, presenta tres escotaduras: una media *(escotadura subpúbica)*, dos laterales *(escotaduras sacrociáticas)*. Presenta, además, cierto número de orificios, los *agujeros obturadores* por delante, los *agujeros sacros* por detrás.

2.° **Resistencia.** — La pelvis ósea posee una fuerza de resistencia considerable y por esto su fractura es relativamente rara. Cuando se produce es siempre a nivel de los *puntos flacos del anillo* (región de la articulación sacroilíaca y de los agujeros sacros por detrás, región pubiobturatriz por delante), y cualquiera que sea el sentido en que obre el traumatismo, es doble y vertical.

3.° **Papel fisiológico.** — La pelvis ósea desempeña un doble papel: 1.°, un papel de protección; 2.°, un papel en la estática y en la locomoción.

a) *Papel de protección.* — La pelvis protege las vísceras pelvianas por delante, por los lados (excepto a nivel de los agujeros obturadores y de las escotaduras isquiáticas) y por detrás. Hay que notar sin embargo, que, cuando es vencida su resistencia, puede convertirse en agente vulnerante para estas mismas vísceras: heridas de la vejiga, de la uretra, por un esquirla en los casos de fractura.

b) *Papel en la estática y en la locomoción.* — La pelvis transmite a los miembros inferiores todo el peso del cuerpo en condiciones esencialmente favorables para la bipedestación y la marcha. En efecto, si la examinamos en un corte frontal que pase por el centro de gravedad del cuerpo, comprobamos que está constituída como una bóveda de dos pilares *(bóveda pelviana)*, que por una parte recibe por su vértice (sacro) el peso del cuerpo y por otra parte lo transmite a los miembros inferiores por sus pilares (porción cotiloidea de los huesos coxales); éstos se mantienen en su separación normal gracias al arco isquiopúbico, que impide sean rechazados hacia dentro por la acción de la resistencia del suelo sobre el cual descansa el sujeto (en los casos de raquitismo y de ósteomalacia esta resistencia es vencida). Añadamos que la solidez de las articulaciones sacroilíaca e interpúbica que unen los segmentos óseos de esta bóveda *(medios de unión de la bóveda)* es absolutamente indispensable para permitir a la pelvis que llene eficazmente su papel: en efecto, toda laxitud de las articulaciones (embarazos, sinfisiotomía) hace la bipedestación y la marcha difíciles y, a veces, imposibles.

4.° **Estructura y desarrollo.** — La pelvis está constituída por huesos esponjosos. Se desarrolla por numerosos puntos de osificación, de los cuales unos ocupan la región cotiloidea y los otros el contorno del hueso ilíaco. Recuérdese que los primeros están en actividad durante la infancia, mientras que los segundos sólo se manifiestan después de la pubertad: de aquí la división de ciertas osteítis de la pelvis en *osteítis prepuberales* y *osteítis postpuberales*, según que tengan lugar en la región cotiloidea o en la región marginal de la pelvis.

ARTÍCULO II

PARTES BLANDAS Y EXTRAPELVICAS

Las partes blandas que se disponen alrededor de la pelvis ósea, aparte de las que corresponden a la cadera (véase *Cadera)*, forman tres regiones: 1.°, por delante, la *región púbica;* 2.°, por detrás, la *región sacrococcígea;* 3.°, por abajo, el *perineo.* A esta última, por razón de su complejidad y de su importancia, consagraremos un capítulo aparte.

§ 1. Región púbica

La región púbica comprende el conjunto de planos que forman la pared anterior de la pelvis.

1.° **Límites.** — *Superficialmente:* por arriba, el borde superior del pubis; por abajo, la raíz del pene en el hombre (del clítoris en la mujer) y el arco púbico: lateralmente, la espina del pubis y el cordón espermático. *Profundamente,* se extiende hasta el espacio prevesical.

2.° **Forma y exploración.** — La región púbica, cubierta de pelos en el adulto (hay que rasurarla en las intervenciones quirúrgicas), forma prominencia siempre apreciable *(monte de Venus)*. Su exploración, a veces difícil en las personas gruesas, requiere que los músculos

del abdomen se pongan en relajación: permite entonces reconocer la *espina del pubis*, el *arco subpúbico*.

3.° **Partes blandas superficiales.** — Comprenden: 1.°, la *piel;* 2.°, el *tejido celular subcutáneo* (con vasos y nervios superficiales); 3.°, el *ligamento suspensor del pene* (del clítoris en la mujer).

a) *Piel.* — Lampiña en la infancia, cubierta de pelos en el adulto, gruesa, muy movible.

b) *Tejido celular subcutáneo.* — Generalmente muy abundante y sobrecargado de grasa; se continúa con el de las regiones vecinas. Los vasos y nervios superficiales no tienen gran importancia: las *arteriolas* provienen de las pudendas externas; las *venas*, bastante numerosas (forman la *vena dorsal superficial del pene*), se anastomosan con las venas del cordón y van a desembocar en la safena externa; los *linfáticos* se dirigen a los ganglios internos de la ingle; los *nervios* provienen de los abdóminogenitales.

c) *Ligamento suspensor del pene o del clítoris.* — Lámina amarillenta de forma triangular, esencialmente constituída por fibras elásticas, que ocupa la línea media; se inserta por su vértice en la parte superior de la sínfisis y en las partes próximas de la línea alba; termina por su base (desdoblándose) en los órganos eréctiles, ya del pene, ya del clítoris. Está atravesado, en su base, por la *vena dorsal profunda*. Su sección a ras del pubis, a un dedo por encima del vértice de la ojiva púbica, permite al operador que practica la sinfisiotomía o la talla subpúbica penetrar detrás del pubis sin lesionar ni la vena dorsal ni el plexo de Santorini.

4.° **Capa músculotendinosa.** — Debajo del tejido celular subcutáneo vemos un plano fibroaponeurótico muy grueso (de 8 a 10 milímetros), constituído por fibras, oblicuas, verticales, transversales, procedentes de los músculos que se insertan en esta región: rectos mayores, piramidales y oblicuos mayores del abdomen; rectos internos y aductores del muslo.

5.° **Plano esquelético.** — Está constituído por los *cuerpos del pubis* y por la articulación que los une *(sínfisis púbica)*.

a) *Cuerpo del pubis.* — Representa el punto de reunión de la rama horizontal y la rama descendente del pubis. Lámina ósea triangular (5 centímetros por 3,5 centímetros) con: en su borde superior, la espina púbica; en su borde interno, la superficie articular para la

sínfisis; su cara anterior, rugosa; su cara posterior, lisa y regular. El cuerpo del pubis está constituído por tejido esponjoso.

b) *Sínfisis púbica.* — Llamada también *interpúbica*, une entre sí los cuerpos del pubis. *Superficies articulares:* facetas elípticas (30 milímetros por 12), algo más aproximadas por detrás que por delante. *Medios de unión:* un *ligamento interóseo* (en su centro ofrece una parte más blanda con una cavidad ordinariamente en el adulto) y cuatro *ligamentos periféricos:* anterior, posterior, superior e inferior o arcuátum. *Relaciones:* por delante, con los tres planos ya estudiados; por abajo, con los cuerpos cavernosos y la uretra; por arriba, con los músculos y aponeurosis del abdomen y el cávum suprapúbico; por detrás, con el espacio prevesical, la vejiga y sus ligamentos anteriores o pubovesicales

6.° **Vasos y nervios profundos.** — Sin importancia quirúrgica. Las *arterias* se reducen a la rama suprapúbica de la epigástrica y algunos ramos retropúbicos de la obturatriz. Las *venas* acompañan a las arterias; van a la epigástrica y a la obturatriz. Los *nervios* emanan verosímilmente del pudendo interno y de los adbóminogenitales.

§ 2. Región sacrococcígea

Comprende el conjunto de los diversos planos anatómicos que forman la red posterior de la pelvis.

1.° **Límites.** — *Superficialmente:* por arriba, un plano horizontal que pasa por la quinta lumbar y la base del sacro; por abajo, la punta del cóccix; lateralmente, los dos bordes del sacrocóccix. *Profundamente*, va hasta el espacio retrorrectal.

2.° **Forma exterior y exploración.**—Plana por arriba, transformada en surco *(pliegue interglúteo)* por abajo, describe en su conjunto una curva de convexidad posterior. La exploración permite reconocer: el cóccix, las apófisis espinosas sacras (la tercera es prominente), las dos espinas ilíacas posteriores. Nótese que, por el tacto rectal o vaginal, se puede examinar su cara anterior o pélvica (embarazo).

3.° **Capas superficiales.** — Dos planos: piel y tejido celular subcutáneo (con sus vasos y nervios).

a) *Piel.* — Gruesa y resistente; poco movible en la región del pliegue interglúteo; bastante movible, al contrario, a nivel del sacro *(fosita coccígea* de Ecker), entre el ano y la extremidad inferior del sacro.

b) *Tejido celular subcutáneo.* — Grueso en la parte superior, delgado en la parte inferior, más o menos cargado de grasa según los sujetos. En la línea media, trabéculas fibrosas que unen la piel a la aponeurosis subyacente (a nivel del cóccix, *aparato suspensor del pliegue interglúteo).* Bolsas serosas que pueden desarrollarse, a nivel del cóccix, en la cresta sacra, en la parte posterior de la cresta ilíaca En el tejido celular subcutáneo se ven: 1.°, *vasos sanguíneos* de pequeño calibre sin importancia alguna; 2.°, *linfáticos*, que van a los ganglios superficiales de la ingle; 3.°, *nervios*, que provienen de los ramos posteriores de los nervios sacros y coccígeos.

4.° **Capa músculoaponeurótica.** — Comprende la *aponeurosis lumbosacra* y el origen de los *músculos espinales.*

α) La *aponeurosis lumbosacra* es una aponeurosis de inserción de los músculos anchos del dorso (situados encima) y de los glúteos mayores (situados a los lados). Se extiende por toda la región, insertándose en las apófisis espinosas de las 1.ª, 2.ª, 3.ª vértebras sacras, pero deslizándose sobre las de la 4.ª y de la 5.ª

β) Los *músculos espinales* están representados aquí por su origen o masa común (fascículos tendinosos que nacen del plano esquelético y dan nacimiento por su cara anterior o profunda a los fascículos musculares). Nótese que, a nivel de la base del sacro, la masa común forma una capa gruesa de 4 a 5 centímetros; se adelgaza poco a poco al descender y, a nivel del cóccix, sólo está representada por una simple lámina tendinosa que apenas mide algunos milímetros de grosor.

5.° **Plano esquelético.** — Está esencialmente formado por el sacro y el cóccix, que se hallan unidos entre sí. Añadiremos, además, la articulación sacroilíaca y los dos ligamentos sacrociáticos.

a) *Sacro.* — Hueso impar, central, simétrico, que tiene la forma de una pirámide de base cuadrangular. *Cara posterior*, convexa, muy irregular. En la línea media, la *cresta sacra*, que termina por abajo en dos ramas divergentes, cuyos extremos forman las *astas del sacro.* A cada lado de la cresta se encuentran cuatro agujeros, *agujeros sacros posteriores*, cercados por fuera y por dentro por un tubérculo óseo. *Cara anterior*, cóncava, casi lisa. Presenta cuatro líneas salientes transversales (vestigios de la soldadura de las cinco vértebras sacras), con, a cada lado, los *agujeros sacros anteriores* y los canales en donde se inserta el piramidal. *Base* dirigida hacia arriba, con: 1.°, en la línea media, una faceta articular para el cuerpo de la quinta lumbar y, detrás, el orificio superior del conducto sacro, que ocupa toda la altura del sacro; 2.°, a cada lado, las *alas del sacro* y sus *apófisis articulares* (para las de la quinta lumbar). *Vértice* con superficie oval de eje mayor transversal para el cóccix. *Bordes laterales*, anchos por arriba (en donde se articulan con los huesos ilíacos), delgados por abajo. Hueso esponjoso, atravesado por agujeros y, por lo tanto, relativamente frágil: fracturas directas raras, fracturas indirectas asociadas a las fracturas del pubis frecuentes. Se desarrolla de la misma manera que las vértebras, pero presenta, además, *puntos epifisarios* o *marginales* que sólo entran en actividad después de la pubertad (osteítis postpuberal, véase página 217).

b) *Cóccix.* — Pequeño hueso triangular, que se continúa en la misma dirección del sacro, al cual está unido por la articulación sacrococcígea. Formado por cuatro o cinco vértebras atrofiadas y soldadas entre sí (algunas veces una *articulación intercoccígea* entre la primera y segunda). Movible en el sentido anteroposterior (la anquilosis del cóccix puede ser en la mujer una causa de distocia). Puede sufrir luxaciones (posible compresión del recto) y neuralgias rebeldes *(coccigodinia).*

c) *Articulación sacroilíaca.* — Diartroanfiartrosis: en el sacro y en el hueso ilíaco, dos facetas irregulares, llamadas *articulares*, incrustadas de fibrocartílagos. Como medios de unión, una cápsula que refuerzan tres ligamentos: ligamento sacroilíaco anterior, ligamento sacroilíaco posterior y ligamento iliolumbar. Pequeña sinovial. Movilidad apenas apreciable: movimientos de *nutación* y de *contranutación.* A pesar de esto, la articulación sacroilíaca es frecuentemente asiento de lesiones tuberculosas *(sacrocoxalgia).*

d) *Ligamentos sacrociáticos.* — En número de dos: mayor y menor. El *ligamento sacrociático mayor*, muy fuerte, muy ancho, muy grueso, se extiende desde las espinas ilíacas posteriores, desde los bordes del sacro y del cóccix a la tuberosidad del isquion. Da inserción al ligamento sacrociático menor y al glúteo mayor. No seccionarlo en las intervenciones sobre la región, sino, mejor, desinsertarlo de los bordes del sacrocóccix. El *ligamento sacrociático menor* va de los bordes del sacrocóccix a la espina ciática. Limita con el precedente y el borde posterior del hueso coxal dos orificios (escotaduras ciáticas mayor y menor), vías de paso entre la cavidad pelviana y la región

glútea, para la escotadura mayor, y entre la región glútea y el peritoneo, para la escotadura menor.

6.° **Conducto sacro y su contenido.** — Extremo inferior del conducto vertebral que aloja la parte más inferior del sistema nervioso medular.

a) *Conducto sacro.* — Ancho y triangular por arriba (25 milímetros por 9 a 10), se aplana y estrecha cada vez más a medida que se acerca a su extremo inferior (de 10 a 12 milímetros por 2). Su longitud es de 11 centímetros y medio. Presenta: 1.°, dos bordes laterales, de donde nacen los conductos que terminan en los *agujeros sacros anteriores y posteriores;* 2.°, una pared anterior, que corresponde a los cuerpos de las vértebras sacras; 3.°, una pared posterior formada por la soldadura de las láminas y de las apófisis espinosas entre sí. Esta soldadura sólo falta normalmente en dos puntos: por arriba, a nivel del *espacio sacrolumbar*, lugar de la punción raquídea para ciertos autores; por debajo, a nivel del *espacio sacrococcígeo*, lugar de las inyecciones epidurales. Puede faltar en otros puntos, en estado patológico, como en los casos de *espina bífida*, por ejemplo.

b) *Contenido del conducto sacro.* — Extremo inferior de las cubiertas de la medula, cola de caballo, espacio epidural. El *extremo inferior* de las cubiertas de la medula forma un fondo de saco aguzado *(fondo de saco dural)*, prolongado hasta el cóccix por el ligamento *coccígeo*. El fondo de saco contiene, no ya la medula (véase pág. 39), sino la cola de caballo bañada en el lago *espinoterminal* del líquido céfalorraquídeo. Su vértice corresponde a la parte inferior de la segunda vértebra sacra, a veces a la parte superior de la tercera: así pues, en la resección del sacro, no pasar del tercer agujero sacro si queremos evitar el fondo de saco. La *cola de caballo* (conjunto formado por los tres últimos pares lumbares, los cinco pares sacros y el par coccígeo) sólo está constituída, a nivel del borde superior de la región que nos ocupa, por los cinco pares sacros y el par coccígeo. Estos nervios salen sucesivamente del conducto sacro por los agujeros sacros, dividiéndose cada uno en dos ramas (anterior y posterior). Su lesión puede observarse después de las fracturas del sacro. Se acompaña de dolores vivos y de parálisis fláccidas (lo que las distingue de las parálisis medulares) que afectan a los miembros inferiores. El *espacio epidural* (véase pág. 133) está lleno de grasa flúida, recorrida por las venas y los nervios antes mencionados. Ocupa, en esta región, la casi totalidad del conducto sacro, pues las meninges se detienen en la segunda vértebra sacra: una inyección practicada en el conducto sacro a nivel del espacio sacrococcígeo menor invadiría, pues, únicamente el espacio epidural *(método de las inyecciones epidurales)*.

7.° **Vasos y nervios.** — Las *arterias* provienen: 1.°, de la *sacra media*, impar, media, que camina por la cara anterior del sacro y del cóccix, enviando ramas transversales a cada uno de los agujeros sacros anteriores: 2.°, de las *sacras laterales*, en número de dos a cada lado (una superior y otra inferior), que proporcionan ramas transversales que, a nivel de los agujeros sacros, se anastomosan con las precedentes. Van al conducto sacro y su contenido. Las *venas* terminan en las venas sacras medias y sacras laterales, las cuales terminan en las ilíacas primitivas. Los *linfáticos* se distinguen en *superficiales* y *profundos:* los primeros terminan en los ganglios inguinales; los segundos en los ganglios pelvianos. Los *nervios* provienen de los ramos posteriores de los nervios sacros y del nervio coccígeo.

CAPITULO II

CAVIDAD PELVICA Y SU CONTENIDO

Estudiaremos primeramente la excavación pélvica. Después, una vez conocido el continente, describiremos el contenido, que deberemos considerar separadamente en el hombre y en la mujer.

ARTÍCULO PRIMERO

EXCAVACION DE LA PELVIS

Limitada por arriba por el estrecho superior, por abajo por el perineo, la excavación pélvica ofrece a nuestra consideración: 1.°, los músculos, *músculos parietales de la excavación;* 2.°, *forma;* 3.°, *dimensiones* y *ejes;* 4.°, revestimiento peritoneal, *peritoneo pelviano;* 5.°, *vasos* y *nervios;* 6.°, *modo de exploración* y *vías de acceso.*

1.° **Músculos parietales de la excavación.** — Son: los *obturadores internos*, los *piramidales*, los *isquiococcígeos*, los *elevadores del ano*. Estos músculos están revestidos en su cara superior por una aponeurosis llamada *aponeurosis perineal superior* o *profunda*. Primeramente los estudiaremos aisladamente, después en conjunto.

a) *Estudio analítico.* — El *obturador interno* nace en la circunferencia del agujero obturador, en la membrana obturatriz, en la superficie ósea comprendida entre el agujero obturador y la espina ciática. Sale de la pelvis por la escotadura ciática menor y va a insertarse en el vértice de la cavidad digital del fémur. El *piramidal* se inserta por cuatro fascículos en la cara anterior del sacro. Sale de la pelvis por la escotadura ciática mayor y va a fijarse en el borde superior del trocánter mayor. El *isquiococcígeo* va de los bordes del cóccix a la espina ciática y al ligamento sacrociático menor. El *elevador* del ano, el más importante de los músculos de la pelvis, presenta dos porciones distintas: 1.°, una *porción externa* (que representa el papel de un esfínter profundo del recto) que, nacida en el pubis de las inmediaciones de la sínfisis, del arcus tendineus y de la espina ciática, va a fijarse en la punta del cóccix y en el rafe anococcígeo; 2.°, una *porción interna*, verdadero elevador del ano, que, nacida de las ramas horizontal y descendente del pubis, debajo de la precedente, va a insertarse (después de haber cruzado las caras laterales de la próstata o de la vagina y de haberse fusionado con las fibras longitudinales del recto) en la piel del margen del ano.

b) *Estudio sintético, superficie inferior de la excavación.* — Si examinamos en cortes frontales de la pelvis la disposición que presentan los músculos arriba mencionados, comprobaremos: 1.°, que los obturadores internos y los piramidales forman un refuerzo muscular a la pared ósea de la pelvis, mientras que los elevadores y los isquiococcígeos se dirigen hacia dentro para unirse a los mismos músculos del lado opuesto y formar el suelo de la excavación; 2.°, que, por detrás, estos últimos músculos aseguran, por sí solos, el cierre de la excavación, pero, por delante, una formación perteneciente al perineo, la *aponeurosis media*, contribuye con ellos a asegurar este cierre; 3.°, que, a consecuencia de la disposición de los elevadores, el espacio comprendido en el esqueleto en los límites de la pelvis ósea, se encuentra dividido en dos porciones, superior e inferior: únicamente la superior pertenece a la excavación; la inferior *(fosa isquiorrectal)* forma parte del perineo. En resumen, la excavación está formada: 1.°, por delante, por la sínfisis púbica; 2.°, a los lados, por el esqueleto pélvico (cubierto por la porción superior del obturador interno) y por el piramidal; 3.°, por detrás, por el sacrocóccix; 4.°, por abajo, por la aponeurosis media, los elevadores y los isquiococcígeos. Sus paredes, a excepción de la inferior, son inextensibles: de donde los fenómenos de compresión observados en el curso de la evolución de los tumores intrapélvicos.

2.° **Forma de la excavación.** — Es la de un solideo o casquete invertido, ligeramente cónico en el niño, cilíndrico en el adulto, suspendido del abdomen, del cual constituye el fondo inferior, el punto declive (exploración, drenaje en los casos de peritonitis; posición de Trendelenburg para las operaciones abdóminopelvianas). Las deformidades de la excavación tienen, en la mujer, una importancia considerable (parto).

3.° **Ejes y dimensiones.** — *Eje mayor:* oblicuamente inclinado de arriba abajo y de delante atrás, cóncavo por delante en su parte inferior (como un anzuelo). *Dimensiones:* altura, 45 milímetros a nivel del pubis, 120 a 150 a nivel del sacro; diámetros del *estrecho superior*, 11 centímetros (diámetro ánteroposterior), 13 centímetros (diámetro oblicuo), 13 a 14 centímetros (diámetro transversal); diámetros del *estrecho medio*, 12 centímetros (diámetro ánteroposterior, el mayor); diámetros del *estrecho inferior*, 9 centímetros (diámetro ánteroposterior), 11 a 12 centímetros (diámetro transversal), 12 centímetros (diámetro oblicuo). Los estrechos superior y medio son inextensibles: la cabeza del feto, en el parto, llega al primero por el diámetro oblicuo, al segundo por el diámetro ánteroposterior. El estrecho inferior es extensible (excepto en los casos de anquilosis del cóccix) y no opone obstáculo real al paso de la cabeza del feto. Cuando la pelvis es estrecha o deforme, el parto no es posible y entonces es necesario agrandar momentáneamente las dimensiones de la excavación (sinfisiotomía, isquiopubiotomía), o extraerlo por el abdomen (operación cesárea), o bien, con feto muerto, mutilarlo (cefalotripsia, embriotomía).

4.° **Peritoneo pélvico.** — La excavación, fondo inferior de la cavidad abdominal, se encuentra, como esta última, tapizada por el peritoneo.

a) *Disposición general, espacio pelvisubperitoneal.* — El peritoneo reviste exactamente las paredes laterales de la excavación. Pero, a nivel del suelo, es rechazado hacia arriba por los órganos intrapélvicos (vejiga, recto, útero) y se encuentra separado de este suelo por un espacio relativamente profundo, *espacio pelvisubperitoneal*, que representa la porción pélvica del espacio subperitoneal común a todo el abdomen y comunica naturalmente con el resto del espacio subperitoneal. Comunica igualmente con la región glútea (por las escotaduras ciáticas) y con la región obturatriz (por el agujero obturador): de donde la posible difusión de las colecciones purulentas o de otra clase formadas en estas diversas regiones. Añadamos que este espacio está lleno de tejido celular amontonado alrededor de la arteria hipogástrica y de sus ramas de división, el cual se denomina también por esta razón *vaina hipogástrica*.

b) *Láminas fibrovasculares del espacio pelvisubperitoneal.* — Son porciones de la vaina hipogástrica arrastradas por las ramas de división de la arteria. Son en número de cinco: tres frontales *(aletas del recto* arrastradas en cada lado por las hemorroidales medias); *aponeurosis próstatoperitoneal*, arrastrada por la arteria genital; *aponeurosis umbilicoprevesical*, arrastrada por las umbilicales y las vesicales, y dos sagitales *(aponeurosis sacrorrectogénitovésicopubiana)* formadas a cada lado por la larga línea de anastomosis que unen las sacras, las hemorroidales, las genitales, las vesicales y las obturadoras. Forman tabiques que dividen el espacio pelvisubperitoneal en una serie de espacios secundarios.

c) *Divisiones del espacio pelvisubperitoneal.* — Los tabiques antes indicados dividen el espacio subperitoneal en cinco espacios secundarios, a saber: 1.°, el *espacio láterorrectal* (derecho e izquierdo); 2.°, el *espacio retrorrectal;* 3.°, el *espacio prerrectal;* 4.°, el *espacio retrovesical;* 5.°, el *espacio prevesical*. Estos espacios secundarios pueden ser asiento de flemones que permanecen localizados en ellos, pero que a veces se extienden a la totalidad del espacio pélvico *(celulitis difusa)*.

5.° **Vasos y nervios.** — En el espacio pelvisubperitoneal se encuentran contenidos, además de las vísceras que estudiaremos más adelante, arterias, venas, linfáticos, nervios.

α) Las *arterias* son en número de dos: 1.°, la *sacra* media, rama terminal de la aorta, pequeña, que pasa por la cara anterior del sacro; 2.°, la *arteria hipogástrica* o *ilíaca interna*, voluminosa, que nace de la bifurcación de la ilíaca primitiva y termina, después de un trayecto de cuatro centímetros, un poco por delante de la escotadura mayor, dividiéndose en un tronco anterior y otro posterior. Las ramas son *ramas parietales:* obturatriz, glútea, isquiática, pudenda interna, sacra lateral, iliolumbar; *ramas viscerales:* hemorroidal media (esfera rectal), génitovesical (para la esfera genital, es decir, uterina en la mujer, próstatovesical en el hombre, que da la vesículodeferencial y el tronco de la arteria prostática y de la vesical inferior), umbilical (para la esfera vesical, que da arterias vesicales anteriores y atrofiada en el adulto más allá de la última de estas ramas). En la mujer existe una arteria especial para la parte inferior de la pelvis: la vaginal larga.

β) Las *venas*, voluminosas y plexiformes, van a formar la vena ilíaca interna, que, al unirse con la vena ilíaca externa, constituye la vena ilíaca primitiva.

γ) Los *ganglios linfáticos* (ocho o diez) se escalonan en su mayoría alrededor de los vasos (grupo sacro, grupo obturador). Reciben los linfáticos de las vísceras pélvicas y una parte de los linfáticos profundos del muslo y de la nalga.

δ) Los *nervios* están representados: 1.°, por el *simpático sacro;* 2.°, por el *plexo sacro* (último par lumbar, cuatro primeros pares sacros), que proporciona ramos a las vísceras y a los músculos de la excavación y un ramo terminal, el *ciático* (compresión del plexo en los casos de tumores de la excavación y de osteítis de la pelvis); 3.°, por el *plexo sacrococcígeo* (dos últimos nervios sacros y nervio coccígeo).

6.° **Exploración y vías de acceso.** — La exploración de la excavación se practica con bastante facilidad por medio del tacto rectal en el hombre, el tacto vaginal y del tacto rectal en la mujer. Sus vías de acceso son la *perineal*, la *abdominal*, la *púbica* y la *sacra*.

ARTÍCULO II

CONTENIDO DE LA PELVIS EN EL HOMBRE

En el hombre la pelvis contiene: 1.°, por detrás, la porción intrapélvica del *recto;* 2.°, por delante, la *vejiga;* 3.°, por detrás y a los lados de la vejiga, la porción pélvica del *uréter* y la mayor parte de las *vías espermáticas;* 4.°, debajo de la vejiga, la *próstata* y la *porción prostática de la uretra*.

§ 1. Recto pélvico

El recto, como ya sabemos, es la porción terminal del intestino grueso. Es la continuación del colon iliopélvico y se abre en el ano.

1.° **Estudio descriptivo.** — Comprende: 1.°, sus *límites* y sus *divisiones;* 2.°, su *forma;* 3.°, sus *dimensiones;* 4.°, su *contenido*.

a) *Límites y divisiones.* — El recto empieza, no en la articulación sacroilíaca (límite antiguo), sino en la tercera vértebra sacra. Recorre primeramente la excavación pélvica, luego el perineo posterior y termina en el orificio anal Se divide en dos segmentos distintos, *segmento o recto pélvico* y *segmento o recto perineal*, que tiene cada uno su estructura, patología y significación embriológica diferentes. Recuérdese a este propósito que el recto pélvico es la verdadera terminación del intestino grueso, mientras que el recto perineal deriva de la membrana cloacal *(deformidades anorrectales* consecutivas a una alteración en el desarrollo del recto).

b) *Forma.* — El recto pélvico es un conducto cilindroideo que no presenta ni las abolladuras ni las tres cintas longitudinales del intestino grueso, pero que presenta exteriormente dos o tres surcos transversales que, interiormente, corresponden a las *válvulas de Houston*.

c) *Dimensiones.* — Longitud: de 9 a 11 centímetros. Calibre: de 2 a 3 centímetros en estado de vacuidad; de 4 a 5 centímetros y hasta más en estado de plenitud o de distensión (cuerpos extraños voluminosos intrarrectales, palpación manual intrarrectal). Puede estar más o menos disminuído a consecuencia de ciertas afecciones rectales *(estrecheces del recto)*.

d) *Contenido.* — Está constituído por materias más o menos duras (constipación, obstrucción), que contienen numerosos microbios (inflamaciones gangrenosas consecutivas a las heridas del recto, necesidad de una antisepsia rectal preoperatoria).

2.° **Estudio topográfico.** — Comprende: 1.°, el *compartimiento del recto;* 2.°, su *dirección;* 3.°, sus *medios de fijación;* 4.°, sus *relaciones*.

A. Situación, compartimento rectal. — El recto está situado en la parte posterior de la excavación pelviana. Ocupa aquí una especie de celda *(compartimiento rectal)*, que está limitada, por delante, por la próstata, la vejiga y las vesículas seminales; por detrás, por el sacrocóccix (cubierto por los piramidales y los isquiococcígeos); lateralmente, por los elevadores del ano; por abajo, por la fusión de estos elevadores con el recto; por arriba, por el peritoneo (la celda en este punto comunica con el espacio subperitoneal del abdomen). En este compartimiento, el tejido celular del espacio pelvisubperitoneal, apilado en láminas, le constituye una *vaina* cuyas paredes son: por delante, la *aponeurosis próstatoperitoneal;* a los lados, las *láminas sacrorrectogénitopúbicas;* por detrás, la *lámina retrorrectal*. Esta vaina está tabicada a los lados por las *aletas del recto* (apilamiento del tejido celular alrededor de los vasos hemorroidales medios) y limita algunos espacios: 1.°, el *espacio prerrectal*, comprendido entre la cara posterior de las vesículas seminales, de la próstata (cubiertas por la aponeurosis próstatoperitoneal) y la cara anterior del recto (asiento posible de abscesos de origen vesículoprostático); 2.°, el *espacio retrorrectal*, situado entre el sacrocóccix por detrás, la cara posterior del recto por delante, las aponeurosis sacrorrectogénitopúbicas y la aletas del recto por los lados; 3.°, los *espacios láterorrectales*, derecho e izquierdo, comprendidos entre la aponeurosis perineal superior por fuera, la aponeurosis

sacrorrectogénitopúbica por dentro: contienen numerosísimos vasos (espacios peligrosos, que deben evitarse en el curso de la resección del recto). Añadamos que esta vaina fibrosa en forma de boquilla de flauta oblicua hacia abajo y adelante da inserción en su borde superior a la vaina peritoneal de la parte superior del recto.

B. Dirección. — El recto pélvico describe una curva de concavidad anterior concéntrica a la del sacrocóccix. Forma con la dirección del recto perineal un ángulo muy pronunciado abierto hacia atrás (recordarlo cuando se introducen instrumentos en el recto).

C. Medios de fijación. — Son de dos clases: 1.°, medios de suspensión (peritoneo, vasos hemorroidales y láminas fibrovasculares); 2.°, medios de sostén (suelo pélvico). Su insuficiencia determina el *prolapso total del recto.*

D. Relaciones. — Examinaremos sucesivamente las relaciones anteriores *(cara anterior)*, posteriores *(cara posterior)* y laterales *(caras laterales)*.

a) *Cara anterior.* — La cara anterior del recto está cubierta por el peritoneo en su origen; es extraperitoneal en el resto de su extensión.

α) La *porción cubierta por el peritoneo* (2 a 3 centímetros) corresponde al *fondo de saco vésicorrectal*, o *fondo de saco de Douglas*. Este fondo de saco, limitado por los *repliegues de Douglas*, es el punto más declive de la cavidad peritoneal (tacto rectal en los casos de peritonitis; drenaje de las peritonitis). En el adulto dista del ano de cinco centímetros (vejiga vacía) a 10 centímetros (vejiga llena). En el recién nacido y en el niño se insinúa entre la próstata y el recto, y desciende mucho más; en el adulto la persistencia de esta disposición infantil representa un importante papel en la patogenia de ciertas *hernias perineales* y de ciertos *prolapsos del recto.*

β) La *porción extraperitoneal* se relaciona, por medio del espacio prerrectal y de la aponeurosis próstatoperitoneal, con el fondo vesical *(triángulo interdeferencial)*, los conductos deferentes, las vesículas seminales y la desembocadura de los uréteres, finalmente con la cara posterior de la próstata (exploración de estos órganos por el tacto rectal, influencia de sus lesiones en el recto y, recíprocamente, su posible herida en el curso de la extirpación del recto).

b) *Cara posterior.* — Corresponde, por medio del espacio retrorrectal, al sacrocóccix, al origen de los músculos piramidales e isquiococcígeos, a las arterias sacras, al simpático sacro y al origen del plexo sacro.

c) *Caras laterales.* — Se relacionan, en su parte más superior, con el peritoneo y el fondo de saco láterorrectal, y más allá, con el plexo sacro, la escotadura ciática y los vasos hipogástricos. En su porción subperitoneal, las caras laterales del recto están en relación con la ramificación de la arteria hipogástrica, y más allá, con los elevadores del ano.

3.° Constitución anatómica. — Tres túnicas:

α) Una *túnica musculosa*, formada por una capa superficial de fibras longitudinales y una capa profunda de fibras circulares.

β) Una *túnica submucosa*, muy laxa, que permite el deslizamiento de la mucosa sobre la musculosa, de donde la posibilidad de prolapso mucoso y de extirpar aisladamente la mucosa rectal.

γ) Una *túnica mucosa*, gris rosada en estado normal, lisa y uniforme, tapizada por un epitelio cilíndrico (su transformación en epitelio pavimentoso en los casos de rectitis crónica), que contiene en su espesor numerosas glándulas tubulares, punto de partida del *cáncer del recto.*

4.° Vasos y nervios. — Las *arterias* del recto pélvico provienen: 1.°, principalmente, de las *hemorroidales superiores*, ramas terminales de la mesentérica inferior; 2.°, accesoriamente, de las dos *hemorroidales medias*, ramas de la hipogástrica, y de la sacra media, rama de la aorta. Las *venas* forman en la capa celulosa un rico plexo *(plexo hemorroidal)*, de donde emanan: 1.°, las *venas hemorroidales superiores*, que van a terminar en la vena mesentérica inferior (vía porta); 2.°, las *venas hemorroidales medias*, que terminan en la vena hipogástrica (vía cava). Los *linfáticos* se dirigen, en su mayoría, a los ganglios escalonados a lo largo de los vasos hemorroidales superiores. Algunos linfáticos provienen de la parte inferior del recto, terminan en los ganglios hipogástricos (de donde la frecuente recidiva después de la extirpación de los cánceres que interesan la porción del recto en donde nacen estos últimos linfáticos). Los *nervios* provienen de los nervios sacros (nervios motores) y de los plexos lumboaórticos e hipogástrico (nervios de sensibilidad).

5.° Exploración y vías de acceso. — La *exploración* se practica por la inspección (previa dilatación del ano) y por el tacto rectal. Las vías de acceso son: 1.°, la *vía perineal;* 2.°, la *vía sacra;* 3.°, la *vía mixta abdóminoperineal* o *abdóminosacra.*

§ 2. Vejiga
(Región vesical)

Reservorio músculomembranoso, destinado a recoger la orina, situado entre los uréteres y la uretra.

1.° **Estudio descriptivo.** — La vejiga, considerada desde este punto de vista, ofrece a nuestra consideración: 1.°, su *configuración exterior;* 2.°, su *configuración interior;* 3.°, su *capacidad.*

a) *Configuración exterior.* — Variable según los casos: la vejiga vacía y contracturada es esférica; vacía y en diástole, es aplanada y cupuliforme; llena, es globulosa.

b) *Configuración interior.* — En los jóvenes, la superficie interior de la vejiga es lisa. En los viejos, y sobre todo en los individuos afectos de una estrechez de la uretra, presenta relieves y depresiones *(vejiga de columnas* y *de celdas),* en donde pueden alojarse cálculos. Se observan en ella:

α) En la base, una superficie triangular, el *trígono de Lieutaud* o *trígono vesical,* limitada por tres agujeros: 1.°, por detrás (base del trígono), los dos *orificios ureterales,* en forma de hendidura, que miden de 2 a 5 milímetros; 2.°, por delante (vértice del trígono), el *orificio uretral* o *cuello de la vejiga* (sintomatología aparatosa de las inflamaciones de este orificio), redondeado en el niño, en forma de hendidura transversal en el adulto, más o menos deformado *(úvula vesical)* en los viejos.

β) Por detrás del trígono, una excavación, el *fondo de la vejiga,* en donde la orina tiene tendencia a estancarse y los cuerpos extraños suelen ocultarse.

c) *Capacidad. — En estado normal,* la capacidad de la vejiga es, por término medio, de 250 gramos. *En estado patológico,* unas veces está notablemente reducida (en los casos de cistitis del cuello), otras considerablemente aumentada (en las estrecheces de la uretra, en la hipertrofia prostática).

2.° **Estudio topográfico.** — Comprende: 1.°, la *situación* y el *compartimiento de la vejiga;* 2.°, sus *medios de fijación;* 3.°, sus *relaciones.*

A. Situación. — La vejiga vacía está situada en la parte anterior de la excavación pélvica. La vejiga llena invade más o menos la porción subumbilical de la cavidad abdominal: entonces está más expuesta a los traumatismos y es más asequible al operador que interviene por la vía hipogástrica.

B. Compartimiento vesical. — Está limitado, por delante, por el pubis; por detrás, por la aponeurosis próstatoperitoneal; a los lados, por los obturadores internos y los elevadores del ano; por abajo, por la base de la próstata y los ligamentos pubovesicales; por arriba, por el peritoneo.

La vejiga está separada de las paredes de su compartimiento por un tejido celular *(tejido celular del espacio pelvisubperitoneal),* cuya inflamación, ordinariamente de origen vesical, constituye la *pericistitis.* Este tejido celular se apila alrededor de los vasos en láminas fibrovasculares (aponeurosis sacrorrectogénitopúbicas). En otros puntos, al contrario, es muy laxo y forma rudimentos de serosa, a saber: 1.°, el *espacio retrovesical,* apenas marcado, comprendido entre la cara posterior de la vejiga por delante y las vesículas seminales y los conductos deferentes (envainados en la aponeurosis próstatoperitoneal) por detrás; 2.°, el *espacio prevesical* o *cavidad de Retzius* (asiento posible de colecciones sanguíneas debidas a una rotura de los músculos rectos y de colecciones purulentas consecutivas a osteítis de la pelvis o a lesiones vesicales). Este espacio, mucho más importante que el precedente, está limitado por detrás por la aponeurosis umbílicoprevesical, por delante por la hoja posterior de la vaina de los rectos y la cara profunda del pubis, por abajo por los obturadores internos, los elevadores y los ligamentos pubovesicales. Muy vasto, se extiende en altura desde el ombligo al suelo pelviano y, en anchura, desde la arteria umbilical derecha a la arteria umbilical izquierda; se compone, pues, de dos porciones: una *porción suprapúbica* y una *porción pélvica,* siendo ésta, con mucho, la más desarrollada.

C. Medios de fijación. — Son: el peritoneo, el uraco y los dos cordones de las arterias umbilicales, los ligamentos pubovesicales y finalmente las adherencias que la unen a la próstata y al suelo pélvico: este medio de fijación es el más potente de la vejiga y nunca falta en el hombre, al contrario de lo que con tanta frecuencia ocurre en la mujer.

D. Relaciones. — Consideraremos sucesivamente, desde este punto de vista, la cara anterior, la cara posterior, las caras laterales, el vértice, la base.

a) *Cara anterior.* — La cara anterior de la vejiga tiene diferentes relaciones, según el órgano esté vacío o lleno.

α) *Cuando la vejiga está vacía*, su cara anterior se oculta detrás de la pared anterior de la pelvis (sínfisis púbica, cuerpo del pubis y músculos obturadores internos) y se encuentra protegida por ella; sin embargo, existe la posibilidad de que se produzcan lesiones vesicales extraperitoneales, por ejemplo, en los casos de fractura de la pelvis o en la disyunción del pubis.

β) *Cuando la vejiga está llena*, va a ponerse en relación con la pared abdominal anterior. Sin embargo, más allá de una repleción de 350 gramos, la aponeurosis umbílicoprevesical cesa de ser extensible: el vértice anatómico de la vejiga (implantación del uraco) permanece fijo a 4 centímetros por encima del pubis, mientras se forma un *vértice fisiológico* desarrollado a expensas de la pared posterior de la vejiga. De aquí resulta la formación delante de la vejiga de un fondo de saco peritoneal y como consecuencia la indicación de distender la vejiga para evitar la lesión del peritoneo, cuando se practica la talla hipogástrica. Nótese, sin embargo, que a veces, sobre todo en los herniados y los ancianos, el fondo de saco puede, a pesar de la distensión de la vejiga, descender hasta el borde del pubis.

b) *Cara posterior.* — Comprende: 1.°, por arriba, las asas delgadas y la S ilíaca; 2.°, por detrás, el recto, del cual está separada por el fondo de saco de Douglas.

c) *Caras laterales.* — Corresponden a los elevadores y a los obturadores internos, de los cuales están separadas, por arriba por los fondos de saco laterales del peritoneo, por abajo por el espacio pelvisubperitoneal, por donde pasan el cordón fibroso de la arteria umbilical y el conducto deferente.

d) *Vértice.* — Da inserción al uraco y se relaciona con el fondo de saco prevesical.

e) *Base.* — Presenta a nuestro examen, desde el punto de vista de las relaciones, el cuello, el trígono y el fondo.

α) El *cuello vesical* está situado a 25 milímetros por detrás del extremo inferior de la sínfisis: imposibilidad de alcanzar el cuello por la vía anterior. Corresponde a la próstata, por detrás al origen de los conductos eyaculadores y, por mediación de la próstata, al perineo (tallas perineales).

β) El *trígono* se adhiere a la base de la próstata: deformación del trígono y del labio posterior del cuello por el lóbulo medio hipertrofiado.

γ) El *fondo* está en relación: 1.°, a la derecha y a la izquierda de la línea media, con las vesículas seminales y los conductos deferentes; 2.°, en la línea media, a nivel del *triángulo interdeferencial (espacio triangular* limitado por arriba por el fondo de saco vésicorrectal, a los lados por los conductos deferentes), con la ampolla rectal: exploración de la vejiga por el tacto rectal, vía de acceso por el recto.

3.° **Constitución anatómica.** — Tres túnicas: serosa, musculosa, mucosa.

a) *Túnica serosa.* — Sólo reviste la cara posterior y la parte más elevada de las caras laterales, de donde la posibilidad de heridas intraperitoneales y de heridas extraperitoneales.

b) *Túnica musculosa.* — La musculosa o *músculo vesical* está atravesada oblicuamente por la porción terminal del uréter, que se encuentra, por esta disposición, obliterado cuando el músculo se contrae (protección contra los reflujos de orina). Está formada por dos capas: una capa superficial de fibras circulares y una capa profunda plexiforme *(vejiga de columnas)*.

La capa circular, la más importante de las dos, se engruesa a nivel del cuello para constituir el *esfínter liso del cuello vesical*, destinado a oponerse a la salida de la orina; es antagonista del músculo vesical, que tiene por función expulsar la orina de la vejiga. La debilidad del esfínter determina la incontinencia de orina; su irritación, el espasmo.

La debilidad del músculo vesical se acompaña de retención de orina; su excitación, de intolerencia vesical.

c) *Mucosa.* — Roja en el vivo, poco gruesa, resistente, es lisa y uniforme excepto a nivel del trígono, en donde presenta a veces algunas papilas. Asiento de ulceraciones, de tumores benignos o malignos.

4.° **Vasos y nervios.** — Las *arterias* son muy numerosas: frecuencia de las *hematurias* en las afecciones vesicales. Provienen de la umbilical *(vesicales superiores)*, de la hipogástrica *(vesicales inferiores)*, de la hemorroidal media *(vesicales posteriores)*, de la pudenda interna *(vesicales anteriores)*. Las *venas* son laterales, pósteroinferiores, anteriores (punto de referencia en el curso de la talla hipogástrica). Acompañan a las arterias y desembocan en el *plexo pelvivesical (plexos de Santorini, vésicoprostático* y *seminal)*, que rodea la base de la vejiga y de la próstata: hemorragias, flebitis, infección purulenta, temibles en el curso de las operaciones practicadas a este nivel. Los *linfáticos* terminan en los ganglios ilíacos externos e internos. Los *nervios*, a la vez motores y sensitivos, provienen del plexo hipogástrico, de los ter-

cero y cuarto nervios sacros. Se anastomosan con los nervios destinados a los órganos vecinos (dolores irradiados en el curso de las afecciones de la vejiga).

5.° **Exploración y vías de acceso.** — La *exploración* de la vejiga comprende: 1.°, la *palpación* de la región hipogástrica; 2.°, la *cistoscopia* y el *tacto rectal*. Sus *vías de acceso* son: 1.°, la *vía anterior* (vía suprapúbica o hipogástrica); las vías transpúbica y subpúbica no se utilizan ya hoy en día; 2.°, la *vía perineal* (tallas media, lateralizada, prerrectal); la *vía rectal* también está abandonada.

§ 3. Uréter pélvico

1.° **Estudio descriptivo.** — El uréter pélvico es continuación del uréter abdominal (véase pág. 294). Se extiende desde el estrecho superior a la base de la vejiga, en la cual desemboca por el orificio ureteral. Su longitud es de 14 a 16 centímetros. Su anchura, de 6 a 7 milímetros: únicamente de 3 a 4 centímetros a nivel del orificio ureteral, punto más estrechado del conducto y, por consiguiente, punto de detención de los cálculos ureterales.

2.° **Estudio topográfico.** — Consideramos desde este punto de vista: 1.°, su *situación;* 2.°, su *dirección;* 3.°, sus *relaciones*.

a) *Situación.* — Está situado, en la mayor parte de su extensión, en la pared lateral de la excavación, en el tejido celular pelvisubperitoneal. En su terminación y en una longitud de 10 a 15 milímetros, está situado en el mismo espesor de la pared vesical.

b) *Dirección.* — Primeramente es descendente, luego transversal; en otros términos, describe una curva cuya concavidad mira hacia arriba, hacia dentro y un poco hacia delante.

c) *Relaciones.* — En su *porción pélvica propiamente dicha*, el uréter camina primeramente por la pared lateral de la excavación, cubierto por el peritoneo parietal y descansando sobre los vasos ilíacos internos (evítese la lesión del uréter en el curso de la ligadura de la arteria y, recíprocamente, no herir los vasos en el curso de la operación para ir en busca del uréter). Luego, haciéndose transversal y situándose entre el recto y la vejiga, cruza por detrás el conducto deferente y se insinúa entre la cara anterior de la vesícula seminal y la pared del fondo de la vejiga, en la cual no tarda en penetrar. En su *porción vesical*, está contenido en el mismo espesor de la pared *(porción intersticial del uréter)*, de la cual atraviesa oblicuamente la musculosa y luego la mucosa.

3.° **Constitución anatómica.** — (Véase pág. 288).

4.° **Vasos y nervios.** — Las arterias provienen de la hipogástrica y de la vesical. Las *venas* desembocan en la vena hipogástrica. Los *linfáticos* todavía no son bien conocidos. Los *nervios* emanan del plexo hipogástrico.

5.° **Exploración y vías de acceso.** — La exploración clínica sólo es posible para la porción vesical (tacto rectal). Las vías de acceso son: 1.°, la *vía transperitoneal;* 2.°, la *vía extraperitoneal;* 3.°, por último, para la porción terminal del uréter, únicamente, la *vía transvesical*.

§ 4. Porción pélvica de las vías espermáticas

Con este título describiremos: 1.°, la *porción intrapélvica del conducto deferente;* 2.°, la *vesícula seminal;* 3.°, el *conducto eyaculador*.

1.° **Porción pélvica del conducto deferente.** — a) *Límites:* desde el orificio profundo del conducto inguinal hasta la base de la próstata.

b) *Forma.* — Regularmente cilíndrica, excepto a nivel de la porción terminal, en donde el conducto se hace más voluminoso y abombado.

c) *Dirección y trayecto.* — El conducto deferente sigue, primeramente, de delante atrás la cara lateral de la vejiga *(porción láterovesical)*; luego sigue de arriba abajo y de fuera a dentro la cara posterior del mismo órgano *(porción retrovesical)*.

d) *Dimensiones.* — Estas son: longitud, de 20 a 25 centímetros; diámetro, de 2 a 3 milímetros en su origen, de 6 a 10 milímetros en su terminación *(ampolla del conducto deferente)*.

e) *Consistencia.* — El conducto deferente es de consistencia firme, semicartilaginosa (sin embargo, la resistencia a la tracción es débil).

f) *Situación y relaciones.* — 1.° En su *porción láterovesical* pasa, cubierto únicamente por el peritoneo (peritonitis consecutiva a una deferentitis), por el tejido celular que separa la cara lateral de la vejiga del elevador del ano; 2.°, en su *porción retrovesical* está pegado al

borde superior, luego al borde interno, de la vesícula seminal correspondiente (triángulo interdeferencial) y se encuentra contenido en un desdoblamiento de la aponeurosis próstatoperitoneal (véase pág. 318).

g) *Constitución anatómica.* — Yendo, de fuera a dentro, *túnica celulosa*, *túnica musculosa*, de fibras lisas, *túnica mucosa* con disposición areolar (tuberculosis).

h) *Vasos y nervios.* — Las *arterias* provienen de la deferencial, rama de la vesical inferior; las *venas* terminan en las venas del cordón y en los plexos vésicoprostático y seminal; los *linfáticos*, en los ganglios ilíacos externos; los *nervios* emanan del plexo hipogástrico.

i) *Exploración.* — Se practica por la palpación de la parte anterior de la fosa ilíaca interna para la porción inicial, por el tacto rectal para la porción terminal.

j) *Vías de acceso.* — Vía inguinosubperitoneal y vía perineal.

2.° **Vesícula seminal.**—Depósito músculomembranoso interpuesto, a derecha e izquierda, entre el conducto deferente y el conducto eyaculador correspondiente.

a) *Estudio descriptivo.* — La *forma* de las vesículas es la de una pera cuya base o *fondo* está hacia arriba y el vértice o *cuello* hacia abajo. Las *dimensiones* son: longitud, de 5 a 6 centímetros; capacidad, de 1,5 a 2 centímetros cúbicos. Nótese que es menor en el viejo y en el niño que en el adulto; nótese también que es mayor en los casos patológicos (tuberculosis). La *consistencia*, blanda en estado normal, se endurece en estado patológico.

b) *Estudio topográfico.* — Consideraremos sucesivamente: 1.°, la situación de las vesículas; 2.°, sus medios de fijación; 3.°, sus relaciones. *Situación:* en el espesor de la *aponeurosis próstatoperitoneal*, lámina fibrovascular (véase pág. 310) situada en sentido frontal entre la vejiga y el recto; se inserta por arriba en el fondo de saco de Douglas, por abajo en la aponeurosis media del perineo, lateralmente en las aponeurosis sacrorrectogénitopúbicas. *Medios de fijación:* la aponeurosis supraindicada y, además, su punto de implantación en la base de la próstata. Las vesículas siguen en sus movimientos a la vejiga más bien que al recto. Su fondo se encuentra separado de estos dos órganos por el tejido celular (*espacio retrovesicular* por delante, *espacio prerrectal* por detrás), en donde se desarrollan los flemones pericísticos. *Relaciones:* 1.°, *por delante*, con el fondo de la vejiga y la porción terminal del uréter; 2.°, *por detrás*, con el recto; 3.°, *por abajo*, con la base de la próstata; 4.°, *por arriba*, con el fondo de saco de Douglas que reviste su fondo en una extensión que varía de 10 a 40 milímetros (posibilidad de pelviperitonitis en el hombre consecutiva a una lesión de las vesículas).

c) *Constitución anatómica.* — La misma que la del conducto deferente (véase pág. 321).

d) *Vasos y nervios.* — Las *arterias* provienen de la génitovesical y de la hemorroidal media. Las *venas* forman el *plexo seminal*, que se continúa, por abajo y por delante, con el plexo vésicoprostático. Los *linfáticos* se dirigen a los ganglios ilíacos externos y a los ganglios hipogástricos. En cuanto a los *nervios*, emanan del plexo hipogástrico.

e) *Exploración y vías de acceso.* — La *exploración* se practica por el tacto rectal. Las *vías de acceso* son la *vía perineal* y la *vía inguinoabdominal.*

3.° **Conductos eyaculadores.** — Resultan de la reunión en ángulo muy agudo de la ampolla del conducto deferente y el cuello de la vesícula. Desembocan en la uretra prostática, en el verumontánum. Su longitud es de 20 a 25 milímetros; su calibre, de 1,5 milímetros en su origen y 0,5 milímetros en su terminación. Pegados uno al otro en la línea media, están situados (excepto en su origen) en la próstata, que recorren oblicuamente de arriba abajo y de atrás a delante. Repercusión de las lesiones de la próstata en el funcionamiento de los conductos eyaculadores.

§ 5. Próstata y uretra prostática

La próstata es un órgano glandular, anexo al aparato genital y que se desarrolla alrededor y en el espesor de las paredes de la porción inicial de la uretra.

1.° **Estudio descriptivo.** — Desde este punto de vista, examinaremos: 1.°, la *forma de la próstata;* 2.°, sus *dimensiones;* 3.°, su *consistencia.*

a) *Forma.* — *Forma anatómica:* aplanada de delante atrás, teniendo su base arriba y su vértice abajo. *Forma clínica* (palpación por el tacto rectal): de corazón de naipe francés con un surco medio y dos lóbulos.

b) *Dimensiones.* — Por término medio, en el adulto, la próstata mide: longitud, tres centímetros; anchura, cuatro centímetros; espesor, 25 milímetros. En el niño sus dimensiones son más pequeñas.

c) *Consistencia y coloración.* — La próstata tiene una consistencia elástica y, además, es lisa. Su coloración es gris blanquecina.

2.° **Estudio topográfico.** — Presenta a nuestra consideración: 1.°, la *situación* de la glándula; 2.°, su *compartimiento;* 3.°, sus *relaciones.*

A. Situación. — La próstata y la uretra prostática están situadas en la parte anterior de la excavación pélvica.

B. Compartimiento prostático. — Ocupan allí una especie de celda limitada por delante por la sínfisis púbica, por detrás por la aponeurosis próstatoperitoneal, por los lados por los elevadores del ano cubiertos por su aponeurosis, por abajo por la hoja superior de la aponeurosis media, por arriba por los ligamentos pubovesicales, el cuello de la vejiga y el trígono. Nótese que este compartimiento es bastante débil por arriba y detrás (de donde la posibilidad para los flemones periprostáticos de difundirse hacia estos dos puntos), mientras que es muy resistente por abajo (así los flemones periprostáticos sólo invaden el perineo muy tardíamente). La glándula se encuentra separada de las paredes de su celda por tejido celular abundante en fibras musculares lisas *(tejido celular periprostático,* asiento de flemones periprostáticos), que recorren numerosísimos vasos venosos que constituyen el plexo de Santorini y el plexo periprostático. Alrededor de estos vasos venosos, a derecha e izquierda de la próstata, el tejido celular se apila formando lo que se llama las *aponeurosis laterales de la próstata* (enucleación intracapsular de la misma glándula, en caso de cáncer o de prostatitis, por oposición a la enucleación del *adenoma de la próstata* de que trataremos más adelante).

C. Relaciones. — Estudiaremos sucesivamente: 1.°, las relaciones de la glándula con los órganos o formaciones que la rodean *(relaciones exteriores);* 2.°, sus relaciones con los órganos que la atraviesan *(relaciones interiores).*

a) *Relaciones exteriores.* — Debemos considerarlas separadamente en las diversas caras de la próstata, en su base y en su vértice.

α) La *cara anterior,* cubierta por el esfínter estriado de la uretra, corresponde al plexo de Santorini y a la sínfisis púbica.

β) Las *caras laterales* se relacionan con los elevadores por medio del plexo periprostático; los elevadores las separan de la prolongación anterior de las fosas isquiorrectales.

γ) La *cara posterior* corresponde a la ampolla rectal, de donde también la exploración por la vía rectal. Está separada de ella por la aponeurosis próstatoperitoneal y el espacio prerrectal *(espacio* o *zona despegable* que permite aislar bien el recto de la próstata en las operaciones que se ejecutan sobre estos dos órganos).

δ) La *base* de la próstata se relaciona con la base de la vejiga, con la cual se fusiona por delante. En esta base los conductos eyaculadores penetran en la glándula.

ε) El *vértice* o *pico (punto de referencia en la talla prerrectal)* está situado un poco por encima de la aponeurosis media del perineo; corresponde al vértice del triángulo rectouretral.

b) *Relaciones interiores.* — Son las que tiene la próstata con la *uretra prostática,* que, como sabemos, excava su camino en el espesor de aquélla. La uretra prostática, de 28 a 30 milímetros de longitud, forma cuerpo con la glándula, cuya parte anterior ocupa: de donde la fácil propagación de la uretritis posterior a los ácinos glandulares y deformación del conducto en los casos de hipertrofia prostática. La distancia que separa la uretra de las diversas caras de la próstata, medida en un corte transversal de este órgano, es de 4 milímetros para el radio anterior, de 18 para el posterior, de 16 para el transverso, de 24 para el oblicuo posterior, dimensiones que hoy carecen de interés, pero que tenían que conocer muy bien los cirujanos de otro tiempo que extraían los cálculos vesicales por la uretra. Esta presenta en la parte media de su pared inferior: 1.°, los *orificios de los ácinos glandulares* (propagación posible de la infección uretral a la próstata); 2.°, el *verumontánum,* pequeña cresta en la cual se abren los dos *conductos eyaculadores* y el *utrículo prostático* (simple fondo de saco de 10 a 12 milímetros de longitud); 3.°, finalmente, cerca del cuello vesical, bajo la mucosa de su cara posterior, algunos islotes glandulares *(glándulas subcervicales),* cuya transformación adenomatosa crea lo que erróneamente se denomina aún *hipertrofia de la próstata.* En esta enfermedad la próstata permanece normal y es rechazada por el adenoma que se desarrolla sobre todo hacia la vejiga (de donde su extirpación por *vía endovesical).* La uretra está rodeada en su origen por el *esfínter interno* o *liso (esfínter vesical,* pág. 318), que la acompaña en el espesor de la glándula: está rodeada también en su terminación por el *esfínter externo* o *estriado (esfínter de la uretra membranosa),* que la abandona en seguida para extenderse por la cara anterior de la próstata: resulta de ello que la uretra prostática está cerrada siempre, excepto en el momento de la micción (de donde la necesidad de *instilaciones* para tratar la uretritis posterior).

3.° **Constitución anatómica.** — Acinos glandulares, sumergidos en una estroma fibromuscular que forma en la superficie de la glándula una especie de cápsula abundante en vasos.

4.° **Vasos y nervios.** — Las arterias provienen de las génitovesicales y de las hemorroidales medias. Las *venas, numerosas,* se anastomosan en plexos, *plexo periprostático,* en el cual terminan, por delante el plexo de Santorini, por detrás las venas hemorroidales (gravedad de las heridas o de la infección de estos plexos en el curso o a consecuencia de las operaciones sobre la próstata). Los *linfáticos* forman alrededor de la glándula una abundante red (frecuente punto de partida de los abscesos periprostáticos). Terminan en los ganglios ilíacos externos e internos. Los *nervios* emanan del plexo hipogástrico.

5.° **Exploración y vías de acceso.** — La *exploración* comprende el tacto rectal, el examen endoscópico uretrovesical, el cateterismo de la uretra. Las *vías de acceso* son: 1.°, la *vía intravesical (cistotomía suprapúbica);* 2.°, la *vía perineal;* 3.°, la *vía rectal* (abertura de los abscesos prostáticos o periprostáticos).

ARTÍCULO III

CONTENIDO DE LA PELVIS EN LA MUJER

En la mujer, la pelvis presenta a nuestra consideración: 1.°, el *recto pélvico;* 2.°, el *útero;* 3.°, los *ligamentos anchos* y sus *anexos;* 4.°, el *uréter pélvico;* 5.°, la *vagina;* 6.°, la *vejiga;* 7.°, la *uretra.*

§ 1. Recto pélvico

La misma dirección, situación, forma y estructura que el recto pélvico del hombre. Igualmente las mismas relaciones, excepto las de la cara anterior, que, en la mujer, corresponde al útero, al cuello uterino, a la vagina y a la vulva (véanse estas regiones).

§ 2. Utero

El útero o *matriz* es un órgano hueco de paredes gruesas y musculosas, que representan en la fisiología y en la patología de la mujer un papel importantísimo.

1.° **Estudio descriptivo.** — Comprende: 1.°, la *forma* del útero; 2.°, su *cavidad interior;* 3.°, su *consistencia;* 4.°, sus *dimensiones.*

a) *Forma.* — La de un cono aplanado de delante atrás, o mejor un calabacín con un *cuerpo* (dirigido hacia arriba), un *cuello* (dirigido hacia abajo), separados por un *istmo.* Deformidades frecuentes debidas a una alteración en el desarrollo de los *conductos de Muller:* ausencia total o parcial del útero, útero bicorne o unicorne, útero tabicado, etc.

b) *Configuración interior, cavidad uterina.* — La cavidad uterina (vista en un corte se presenta con la forma de una hendidura), casi virtual, excepto en el embarazo, es triangular, lisa y regular en el cuerpo, fusiforme e irregular *(árbol de la vida)* en el cuello. Su longitud (diámetro vertical) mide, por término medio, de 22 milímetros (virgen) a 28 milímetros (multípara) en el cuello, de 22 milímetros (virgen) a 30 ó 40 milímetros (multípara) en el cuerpo. Su anchura (diámetro transversal) varía de 22 milímetros (virgen) a 30 a 33 milímetros (multípara) en el cuerpo; a nivel del cuello sólo tiene 8 milímetros y hasta 4 a 5 milímetros en el punto donde la cavidad cervical se continúa con la cavidad del cuerpo *(orificio interno,* el punto más estrecho de la cavidad uterina). Nótese que, en estado patológico, las dimensiones de la cavidad del útero pueden estar aumentadas *(metritis, fibromas)* o disminuídas *(estrecheces,* que provocan dismenorrea). La cavidad uterina sólo contiene en estado normal, excepto en el embarazo, un poco de moco: todo cuerpo extraño es expulsado por las contracciones del órgano.

c) *Consistencia.* — Bastante dura *(crujido* o *grito uterino* en los casos de raspado). Recuérdese que disminuye considerablemente después del parto (peligros de un raspado en este tiempo).

d) *Dimensiones exteriores.* — Variables según la edad, según la mujer haya estado o no embarazada, según el órgano sea normal o patológico. Por término medio, en la multípara adulta, el útero mide cuatro centímetros de anchura, 6 ó 7 de largo, 2 ó 3 de espesor. Durante el embarazo, y a veces en el curso de la degeneración fibromatosa, adquiere dimensiones mucho más considerables.

2.° **Estudio topográfico.** — Estudiaremos sucesivamente desde este punto de vista: 1.°, la *situación* del útero; 2.°, su *dirección;* 3.°, sus *medios de fijación;* 4.°, sus *relaciones.*

A. Situación. — En la parte media de la excavación, entre la vejiga y el recto, encima de la vagina. El útero flota en la cavidad peritoneal: no tiene compartimiento. Su cuello, solamente, se sumerge en

el espacio pelvisubperitoneal: aquí ocupa, entre la vejiga, el recto y las paredes laterales de la pelvis, un espacio *(espacio pericervical)* lleno de tejido celular y que se continúa con la base de los ligamentos anchos, el espacio perirrectal, el espacio perivesical y el espacio subglúteo; de donde la posible difusión de los flemones pericervicales a estos distintos espacios.

B. Dirección.— El útero es un órgano muy movible, que obedece a la presión que ejercen sobre él la vejiga, el recto o las asas delgadas. Su dirección respecto al eje de la excavación es, pues, variable; en efecto, puede estar en *anteversión* (situación normal), en *retroversión*, en *láteroversión* derecha o izquierda. Igualmente, el cuello forma con el cuerpo un ángulo, cuya abertura es unas veces anterior *(anteflexión*, posición normal), otras posterior *(retroflexión)*, otras lateral *(láteroflexión)*. Estas diversas posiciones sólo pueden considerarse patológicas *(desviaciones)* cuando se hacen fijas.

C. Medios de fijación. — Se distinguen en medios de suspensión y medios de sostén. Los *medios de suspensión* están constituídos: 1.°, por el *peritoneo*, que, desde los órganos vecinos (recto, vejiga), se refleja sobre el cuerpo del útero para tapizar su cara anterior, su fondo, su cara posterior; su inflamación representa un gran papel en la patogenia de las desviaciones; 2.°, por los *ligamentos anchos*, que se oponen a los movimientos de la lateralidad del útero (acortamiento de un ligamento ancho en los casos de láteroversión); 3.°, por los *ligamentos redondos*, que se oponen hasta cierto punto a la retroversión de la matriz (tratamiento de las retroversiones por el *acortamiento de los ligamentos redondos)*. Los *medios de sostén* están representados: 1.°, por las *adherencias del istmo uterino a las dos aponeurosis sacrorrectogénitopúbicas, ligamentos úterosacros* o *repliegues de Douglas;* 2.°, por las *conexiones del útero con la vejiga y el recto* (el desplazamiento de la matriz ocasiona frecuentemente el de la vejiga y a veces el del recto) y, sobre todo, *con el suelo pélvico*, verdadero sostén del útero, cuyo debilitamiento (desgarros del perineo) ocasiona más o menos rápidamente el descenso de la matriz.

D. Relaciones. — Consideraremos sucesivamente, desde este punto de vista, el *cuerpo* del útero y el *cuello*.

a) El *cuerpo* ofrece a nuestro estudio dos caras, dos bordes, una extremidad superior o fondo:

α) La *cara anterior* se relaciona con la cara posterior de la vejiga. Sólo está separada de ella por el *fondo de saco peritoneal vésicouterino*, que se detiene a nivel del istmo y que normalmente es virtual.

En cambio, cuando el útero se encuentra en retroversión, dicho fondo de saco está lleno de asas intestinales.

β) La *cara posterior* se relaciona con el recto (exploración del útero por el tacto rectal, compresión del recto por el útero en retroversión, fístulas rectouterinas). Está separada de él por el *fondo de saco peritoneal rectouterino* o *fondo de saco de Douglas*. Este fondo de saco, que desciende mucho más que el precedente, hasta la cara posterior de la vagina, es el punto más declive de la cavidad peritoneal; tiene íntimas relaciones con los ovarios y las trompas y con frecuencia es asiento de lesiones inflamatorias *(pelviperitonitis)*, de colecciones sanguíneas *(hematoceles)*, serosas o purulentas, que se pueden reconocer por el tacto vaginal y alcanzar por la vía vaginal *(colpotomía)*.

γ) Los *bordes laterales* corresponden al tejido celular pelvisubperitoneal y a los vasos uterinos *(parametrio)*.

δ) El *fondo* está situado sensiblemente encima de un plano horizontal que pasa por la sínfisis pubiana (posibilidad de explorarlo por la palpación hipogástrica). La masa intestinal delgada y el colon pélvico descansan y gravitan sobre él.

b) *Cuello.* — En la unión de su tercio inferior con sus dos tercios superiores da inserción a la vagina en una línea oblicua hacia abajo y adelante. Ofrece, pues, dos segmentos: extravaginal e intravaginal.

α) El *segmento supra o extravaginal*, de 15 a 20 milímetros de longitud, está situado en el espacio pericervical. Corresponde: 1.°, *por delante*, al fondo vesical (posible fístula vésicocervical); 2.°, *por detrás*, al recto por medio del fondo de saco de Douglas; 3.°, *por los lados*, a los parametrios que contienen el *entrecruzamiento de la uterina con el uréter* (este entrecruzamiento se efectúa a 1,5 centímetros de la pared lateral de la vagina, a 1,5 centímetros de la pared lateral del pubis y a 1,5 centímetros del cuello).

β) El *segmento intravaginal* u *hocico de tenca* forma eminencia en la vagina (examen del cuello por el tacto vaginal y por medio del espéculo). Su forma es la de un tronco de cono, más o menos aplanado de delante atrás de 18 milímetros de longitud por detrás de seis milímetros por delante, dos centímetros y medio de grosor, y tiene, al tacto, una consistencia firme (blanda, al contrario, en los casos de embarazo). Su vértice está atravesado por un orificio, el orificio *externo del cuello*, redondo en la nulípara, transversal en la mujer que ha tenido hijos, orificio transversal cuyos labios anterior y posterior (el primero es el que se presenta primeramente al examen en los casos de

anteversión, el segundo en los casos de retroversión) son rojos, ulcerados, ectópicos cuando existe metritis.

3.° **Constitución anatómica.** — Dos túnicas, musculosa y mucosa:

α) La *túnica musculosa* o *músculo uterino* (punto de partida de los *fibromas del útero)* está formada por fibras lisas dispuestas en tres capas: externa, media, interna. Por sí sola constituye la casi totalidad del espesor de la pared uterina.

β) La *túnica mucosa* es poco gruesa en estado normal y se adhiere a la musculosa. Cubre la superficie interior del cuerpo y del cuello (la superficie exterior de éste está tapizada por la mucosa vaginal, de donde las dos variedades de epitelioma observadas a nivel del cuello), y se continúa, de una parte con la mucosa de las trompas, de la otra con la de la vagina (marcha ascendente de las infecciones genitales). Nótese que la mucosa contiene en su espesor numerosísimas glándulas tubulares, que secretan un moco viscoso (la exageración patológica de esta secreción constituye con las secreciones vaginales el *flujo blanco* o *leucorrea)* y que pueden regenerarla cuando la mucosa está parcialmente destruída (parto, raspado, metritis exfoliatriz). En sus fondos de saco es donde se inicia el *cáncer del útero.*

4.° **Vasos y nervios.** — Pasan por el ligamento ancho (véase *Ligamentos anchos*, pág. 249/332).

5.° **Exploración y vías de acceso.** — La *exploración* clínica se practica por la inspección (espéculo), por la palpación bimanual, por la palpación instrumental (histerómetro). La *exploración quirúrgica* se practica previa laparotomía, estando la paciente en la posición de Trendelenburg. Las *vías de acceso* son en número de dos: 1.°, la *vía vaginal;* 2.°, la *vía abdominal.*

§ 3. Ligamentos anchos y su contenido

Estudiaremos en primer lugar: 1.°, los *ligamentos anchos propiamente dichos;* 2.°, los *ovarios;* 3.°, la *trompa;* 4.°, los *vasos* y *nervios del ligamento ancho;* 5.°, el *uréter.*

1.° **Ligamentos anchos propiamente dichos.** — Son dos repliegues peritoneales que unen el útero a las paredes laterales de la

excavación y que, igualmente, sostienen y envuelven en parte los ovarios, las trompas, los ligamentos redondos.

A. Dirección. — El ligamento ancho, visto en un corte horizontal, es transversal en su porción yuxtauterina y casi sagital en su porción parietal. Describe una curva con la concavidad dirigida unas veces hacia atrás (anteversión), otras hacia delante (retroversión). Visto en un corte sagital, presenta la misma oblicuidad que el útero.

B. Forma y relaciones. — Tiene la forma de una lámina irregularmente cuadrilátera, fácilmente depresible, muy delgada, muy movible y replegada sobre sí misma en su segmento súperoexterno, relativamente gruesa en el resto de su extensión. Presenta a nuestro examen: 1.°, una *cara anterior*, que descansa sobre la vejiga; el ligamento redondo forma en su superficie un resalto llamado *aleta anterior del ligamento ancho;* 2.°, una *cara posterior*, más extensa en altura y anchura que la precedente; presenta un corto repliegue *(aleta posterior*, determinada por el ligamento úteroovárico) que da inserción al ovario; corresponde al pabellón de la trompa y a la cara anterior del recto; 3.°, un *borde superior* o *aleta media*, libre, que contiene la trompa de Falopio y que, arrastrando consigo el *mesosalpinx* (porción delgada del ligamento que se extiende desde este borde al ovario), se repliega hacia atrás en el cávum retrouterino y cubre más o menos el ovario; 4.°, un *borde inferior*, ancho y grueso, que descansa sobre el suelo pélvico y contiene una gruesa capa de tejido celular (que separa las dos hojas peritoneales del ligamento ancho): es la *base del ligamento ancho*, que contiene el cayado de los vasos uterinos y su entrecruzamiento con el uréter; se pone en relación con el fondo de saco lateral de la vagina; 5.°, un *borde interno*, que corresponde al borde del útero y aloja la porción ascendente de los vasos uterinos; 6.°, un *borde externo*, que corresponde a la pared lateral de la excavación y que a nivel de la extremidad externa del ovario se prolonga hacia arriba y afuera, en la fosa ilíaca, con la forma de un ligamento *(ligamento ilio o lumboovárico)*, que contiene en su espesor los vasos ováricos. Este borde externo está cruzado en su parte superior por el paquete obturador (nervio, arteria y vena, yendo de arriba abajo).

C. Constitución anatómica. — El ligamento ancho está constituído por dos hojas peritoneales que se continúan la una con la otra por arriba al envolver la trompa, y que se separan una de la otra, por abajo, para dirigirse hacia la vejiga por una parte, hacia el recto por otra. Las dos hojas están casi en contacto en su porción superior a nivel del *mesosalpinx;* en efecto, entre ellas sólo existe una débil capa

de tejido celular, algunos vasos y restos embrionarios del cuerpo de Wolff; *cuerpos de Rosenmüller* o *epoóforo de Waldeyer*, *paroóforo de Waldeyer* (punto de partida de los *quistes paraováricos del ligamento ancho)*. A nivel de la *base del ligamento* o *parametrio*, al contrario, están separadas una de la otra por una gruesa capa de tejido celular, que se continúa directamente con el del espacio pelvisubperitoneal: en este punto y, de ordinario, consecutivamente a una infección de los linfáticos que por allí pasan, es donde se desarrollan los *flemones* y los *abscesos del ligamento ancho.*

D. Exploración y vías de acceso. — La *exploración clínica* se practica por el tacto vaginal y el tacto rectal, también muy importante (apreciación de la invasión de los parametrios en los casos de cáncer del cuello). La *exploración quirúrgica se practica* previa laparotomía, estando la paciente en posición de Trendelenburg. Las *vías de acceso* de los ligamentos anchos son: *intraperitoneales* (laparotomía) y *extraperitoneales* (vía vaginal, vía perineal, vía parasacra, laparatomía subperitoneal).

2.° **Ovarios.** — Los ovarios, en número de dos, derecho e izquierdo, son los órganos esenciales del aparato sexual de la mujer: producen los óvulos.

A. Estudio descriptivo. — Su *forma* es la de una almendra. Sus *dimensiones* (variables según la edad y las condiciones fisiológicas) son, por término medio: longitud, 25 a 26 milímetros; anchura, 14 a 16 milímetros; espesor, 5 a 10 milímetros. Su *color* es *rojo*. Su *consistencia* es *firme* y *elástica*. PESO: 6-7 grs.

B. Estudio topográfico. — *Comprende:* 1.°, la *situación* del ovario; 2.°, sus *medios de fijación;* 3.°, su *dirección;* 4.°, sus *relaciones.*

a) *Situación.* — Es inestable; ordinariamente se le encuentra por detrás del ligamento ancho, en la parte lateral de la excavación (más abajo en la multípara) y por debajo de la trompa.

b) *Medios de fijación.* — Están representados por la *aleta posterior*, el *ligamento ovárico*, el *ligamento lumbo* o *ilioovárico*. Sólo este último lo une a la pared pélvica, los otros lo unen al útero o al ligamento ancho. Por esto el ovario es esencialmente movible y se desplaza frecuentemente, descendiendo más o menos en el fondo de saco de Douglas (relaciones anormales con el recto y la vagina). A veces hasta abandona la excavación *(dislocaciones ectópicas)*.

c) *Dirección.* — Es casi vertical y no horizontal. Se modifica frecuentemente a causa de la gran movilidad del órgano.

d) *Relaciones.* — Deben ser estudiadas sucesivamente en su cara externa, en su cara interna, en sus bordes anterior y posterior y en sus dos extremos. Su cara *externa* o *parietal* descansa en la pared lateral de la excavación en un punto algo variable: en la virgen o en la nulípara está limitado por la bifurcación de la ilíaca primitiva *(fosita ovárica de Krause*, en la que se encuentran el uréter, el origen de las arterias umbilical y uterina, el nervio y los vasos obturadores); en la multípara está situado más abajo, entre el uréter y la uterina por delante, el borde del sacro por detrás *(fosita de Claudius)*. La *cara interna* o *uterina* mira hacia el útero: corresponde al mesosalpinx y al pabellón de la trompa que la recubren más o menos (de donde la forzosa propagación de la inflamación tubárica al ovario). El *borde anterior* o *hilio del ovario* adhiere a la aleta posterior del ligamento ancho. El *borde posterior* es libre: corresponde a las asas delgadas y al colon iliopélvico. Sus dos *extremos* dan inserción, el superior al ligamento lumboovárico, el inferior al ligamento tuboovárico.

C. Constitución anatómica. —En un corte del ovario se distinguen dos capas: una central, roja *(substancia medular* o *bulbo)*; la otra periférica, gris amarillenta *(capa cortical)*, que contiene los ovisacos o folículos de De Graaf. El ovario no está cubierto por el peritoneo (éste se detiene bruscamente a nivel del hilio), sino por un epitelio que le es propio, el *epitelio ovárico:* punto de partida de los diversos tumores quísticos del ovario.

D. Vasos y nervios. — (Véase pág. 337.)

E. Exploración y vías de acceso. — La *exploración clínica* comprende la palpación bimanual (tacto vaginal o rectal y palpación hipogástrica). La *exploración quirúrgica* se practica previa laparotomía. Los puntos de referencia son el fondo del útero y el borde superior del ligamento ancho. Las *vías de acceso* son la *vía vaginal* y la *vía abdominal* (vía de elección).

3.° **Trompa uterina u oviducto.** — En número de dos (derecha e izquierda), las trompas recogen el óvulo en la superficie del ovario y le dan paso a la cavidad uterina.

A. Estudio descriptivo. — La *forma* del oviducto es la de una trompeta *(tuba)*. En efecto, la trompa es un largo conducto cilindroideo que nace en la cavidad uterina por un orificio estrecho y termina del lado del ovario por un *pabellón* cuyos bordes están recortados por gran número de franjas. Su *dirección* es rectilínea y horizontal en su tercio interno *(istmo)*, sinuosa en el resto de su extensión *(ampolla)*.

Su *longitud* es de 10 a 12 centímetros por término medio. Su *anchura*, que es de 2 a 4 milímetros en su origen *(porción intersticial)*, alcanza 8 ó 9 milímetros a nivel de la ampolla. Su *cavidad (cavidad tubárica)* estrecha (un milímetro a nivel del istmo, 4 a 5 milímetros a nivel de la ampolla), presenta una serie de pliegues longitudinales (causa que favorece el paso de las salpingitis al estado crónico); el óvulo fecundado, en vez de recorrerla, puede detenerse aquí y desarrollarse *(embarazo ectópico)*.

Se abre en el útero por un pequeño orificio de un milímetro de diámetro *(ostium uterinum)*. Igualmente desemboca en la cavidad abdominal por un orificio de 2 ó 3 milímetros de diámetro que ocupa el vértice del pabellón: la obliteración de estos dos últimos orificios determina la transformación de una *salpingitis abierta* en *salpingitis cerrada* o *quística*.

B. Estudio topográfico. — Consideraremos sucesivamente: 1.°, la *situación* de la trompa; 2.°, sus *medios de fijación;* 3.°, sus *relaciones*

a) *Situación.* — Es la siguiente: ocupa primeramente el borde superior del ligamento ancho; luego, al llegar a la pared de la pelvis, desciende de más a menos y se aplica sobre el ovario, al que acompaña en sus movimientos.

b) *Medios de fijación.* — Están representados por el *mesosalpinx* (véase pág. 333) y el ligamento *tuboovárico*. Posee gran movilidad, cuya desaparición en el curso de las salpingitis explica los estirones y los dolores que experimentan las enfermas; su persistencia expone a la *torsión del pedículo* de la salpingitis.

c) *Relaciones.* — Se verifican:

α) En su porción interna u *horizontal*, con las asas delgadas y además, con la vejiga por delante; el recto por detrás cuando dichos órganos se hallan en estado de plenitud.

β) En su porción externa, situada en el fondo de saco de Douglas, con el ovario, al que cubre, los vasos ilíacos, el uréter, la S ilíaca, el recto, las asas delgadas y, a veces, con el útero y la vagina: de ahí los fenómenos de irritación o de compresión de estos órganos observados en el curso de las salpingitis; por esto también la dificultad y los peligros de la extirpación de las salpingitis adherentes.

C. Constitución anatómica. — Tres túnicas: 1.°, una *túnica serosa*, el peritoneo *(mesosalpinx)*, que rodea completamente a la trompa, excepto a nivel de su borde inferior; 2.°, una *túnica musculosa*, formada por fibras lisas circulares y longitudinales; 3.°, una *túnica mucosa* desprovista de glándulas.

D. Vasos y nervios. — (Véase a continuación.)

E. Exploración y vías de acceso. — Como para el ovario.

4.° **Porción intrapélvica de los ligamentos redondos.** — Los ligamentos redondos son dos cordones musculares (derecho e izquierdo), de 10 a 12 centímetros de longitud, de 3 a 6 milímetros de anchura, que nacen de la parte anterior y lateral del útero y van a terminar en la parte anterior de la vulva después de haber atravesado sucesivamente la pelvis, la parte anterior de la fosa ilíaca, la región inguinal y la región vulvar. Sólo nos ocuparemos en este lugar de su *porción intrapélvica*.

A. Relaciones. — Homólogo del deferente en el hombre, ofrece relaciones análogas a las de este conducto. En su porción intrapélvica, el ligamento redondo pasa por el tejido celular subperitoneal, cubierto solamente por el peritoneo (aislamiento del ligamento y su *acortamiento extra* e *intraperitoneal)*. Está situado primeramente en el espesor del ligamento ancho *(aleta anterior)* y corresponde a la vejiga por delante, al ligamento ancho por detrás, al tejido celular de la base del ligamento ancho por abajo; alcanza en seguida la pared lateral de la excavación, cruza en ángulo agudo los vasos ilíacos externos y penetra en el anillo inguinal profundo abrazando en su curva la curva de la arteria epigástrica.

B. Estructura. — Está constituído por fibras lisas. Su resistencia es poca, de suerte que la operación del acortamiento de los ligamentos redondos no es recomendable.

C. Vasos y nervios. — (Véase más adelante.)

D. Vías de acceso. — En número de tres: 1.°, la *vía abdominal;* 2.°, *vía extra* o *subperitoneal* (por el conducto inguinal); 3.°, *vía vaginal*.

5.° **Vasos y nervios del ligamento ancho.** — Están representados por: 1.°, *arterias;* 2.°, *venas*, que acompañan a las arterias; 3.°, *linfáticos;* 4.°, *nervios*.

A. Arterias. — Son: la arteria uterina, la arteria ovárica y la arteria del ligamento redondo.

α) La *arteria uterina*, la más importante de las tres, nace de la hipogástrica a nivel de la fosita ovárica. Recorre primeramente la parte inferior de esta fosita, situada por delante del uréter (punto de referencia para la ligadura a este nivel). Luego, acompañada de este conducto, cruza la base del ligamento ancho y, al llegar a 15 ó 20 milímetros de la inserción de la vagina en el cuello uterino, forma un

cayado transversalmente hacia el cuello. Este cayado cruza el uréter y pasa por delante de él. Finalmente, la uterina costea de abajo arriba el borde lateral del útero hasta el ángulo superior, en donde suministra sus dos ramas terminales, la *tubárica interna* y una *rama anastomótica* para la ovárica. Las colaterales son: 1.°, *arterias vésicovaginales*, nacidas antes del entrecruzamiento del uréter y que irrigan el tercio superior de la vagina y la base de la vejiga (ligarlas en la operación de Wertheim, de donde la amplia exposición del uréter y colocación del hilo sobre la uterina por fuera de aquel conducto); 2.°, *arterias cérvicovaginales*, nacidas después del entrecruzamiento del uréter, para la cúpula vaginal y el cuello (ligarlas en la histerectomía total); 3.°, *arterias para el cuerpo del útero* (la hemisección del útero es prácticamente exangüe).

β) La *arteria ovárica* nace de la aorta abdominal. Desciende de la región lumbar hacia el borde súperoexterno del ligamento ancho, alcanza el ovario en las proximidades de su extremo superior *(ligamento lumbo o ilioovárico*, que hay que ligar en los casos de extirpación de los anexos), sigue luego su borde anterior y va a anastomosarse en pleno conducto con una rama de la uterina (que hay que ligar igualmente en los casos de extirpación de los anexos). Proporciona, en su camino, ramas al ovario y la *arteria tubárica externa:* esta última se anastomosa con la tubárica interna.

γ) La *arteria del ligamento redondo* nace de la epigástrica muy cerca de su origen. De allí sube a lo largo del ligamento redondo y va a anastomosarse con una ramita procedente de la uterina (hay que ligarla cuando se practica la histerectomía).

B. Venas. — Acompañan a las arterias mencionadas y llevan el mismo nombre que ellas: las más importantes son las venas uterinas, que nacen de las redes del útero (su desarrollo es considerable durante el embarazo). Están dispuestas en abundante plexo, que se anastomosa ampliamente con los plexos venosos de la vejiga, de la vagina, del recto *(septicemia puerperal, flebitis)*. Las venas uterinas desembocan en la vena hipogástrica; las venas del ligamento redondo, en las venas epigástricas y femoral; las venas ováricas *(plexo pampiniforme*, asiento del *varicocele pélvico)*, en la vena cava inferior a la derecha, en la vena renal a la izquierda.

C. Linfáticos. — Nacidos de la trompa, del ovario, del ligamento redondo y sobre todo del útero, forman tres grupos de vasos colectores (superior u ovárico, medio o del ligamento redondo, inferior o uterino), que siguen los vasos sanguíneos correspondientes y terminan: el *grupo ovárico*, en los ganglios lumbares; el *grupo del ligamento redondo*, en los ganglios ilíacos externos; el *grupo inferior* o *úterovaginal*, en los ganglios ilíacos externos superiores y en los ganglios hipogástricos. La infección de estos linfáticos, ordinariamente consecutiva a una herida de la mucosa uterina, puede dar origen a flemones localizados *(flemones yuxtauterinos)*, o a lesiones difusas a la vez del espacio pelvisubperitoneal *(celulitis difusas)* y del peritoneo pélvico *(pelviperitonitis)*.

D. Nervios. — Forman los *plexos uterinos* y *úteroováricos*. Provienen del simpático y de los nervios sacros tercero y cuarto. En estado normal dan a la matriz, a la trompa y al ovario una sensibilidad bastante obtusa, sensibilidad que se exagera considerablemente en estado patológico *(grandes neuralgias pélvicas)*.

§ 4. Uréter pélvico

La misma dirección, el mismo calibre, la misma estructura que en el hombre. En cuanto a sus relaciones, se han indicado anteriormente al tratar del cuello del útero, del ovario, de la arteria uterina (véanse estas regiones).

§ 5. Vagina

Conducto músculomembranoso, impar y mediano, que continúa hacia abajo la cavidad uterina y que, por otra parte, va a desembocar en la vulva.

1.° **Estudio descriptivo.** — Con este título estudiaremos sucesivamente: 1.°, la *forma de la vagina;* 2.°, su *cavidad* o *superficie interior;* 3.°, sus *dimensiones*.

a) *Forma.* — Es la de un conducto cilíndrico aplanado de delante atrás. Su cavidad *(cavidad vaginal)* es virtual en estado normal, las dos paredes se adaptan una con otra. Se convierte en real *(vagina entreabierta)* en los casos de perineo insuficiente (desgarros del perineo), y entonces las paredes de la vagina se prolapsan más o menos al exterior (colpocele anterior o posterior).

b) *Superficie interior.* — No es lisa. Las paredes anterior y posterior presentan pliegues transversales, *pliegues* o *arrugas de la vagina*, que terminan en la línea media, en una prominencia longitudinal llamada *columna rugosa anterior* o *posterior de la vagina:* el extremo anterior de la columna anterior o *tubérculo vaginal* sirve de punto de referencia en el cateterismo de la uretra; su extremo posterior corres-

ponde al cuello vesical y sirve también para la determinación del *trígono vaginal de Pawlick.*

c) *Dimensiones.* — Por término medio: longitud, 7 a 8 centímetros; anchura, 24 a 25 milímetros. Pero estas dimensiones son extraordinariamente variables en estado normal *(embarazo)*, pues la vagina es esencialmente elástica.

2.° **Estudio topográfico.** — Comprende: 1.°, la *situación* de la vagina; 2.°, su *dirección;* 3.°, sus *medios de fijación;* 4.°, sus *relaciones.*

A. Situación, compartimiento vaginal. — La vagina está situada detrás de la vejiga y de la uretra, delante del recto, debajo del útero, encima de la vulva, en la cual desemboca. Atraviesa sucesivamente la parte inferior de la excavación, luego el perineo anterior y presenta así dos porciones: 1.°, una *porción intrapélvica*, que comprende la casi totalidad de la vagina; 2.°, una *porción intraperitoneal*, reducida a un simple orificio. La porción intrapélvica ocupa una especie de compartimiento *(compartimiento vaginal*, asiento de los *flemones perivaginales difusos* o *circunscritos)*, ancho por arriba, por donde se continúa con el espacio pericervical y con la base de los ligamentos anchos, muy estrecho por abajo: este compartimiento está comprendido entre el recto y la vejiga por una parte, los elevadores por otra.

B. Dirección. — Casi vertical: forma con la del útero un ángulo cuya abertura mira hacia la sínfisis (la ausencia del ángulo predispone al prolapso).

C. Medios de fijación. — Son comunes al útero y a la vagina, de donde, en los casos de prolapso, caída de la matriz y de la vagina a la vez. Se distinguen en *medios de suspensión* (cuello uterino, tejido subperitoneal, conexiones con la uretra y recto) y *medios de sostén* (perineo).

D. Relaciones. — Consideraremos sucesivamente, desde este punto de vista: 1.°, las cuatro caras (anterior, posterior y laterales); 2.°, los extremos (superior e inferior).

α) La *pared anterior* o *vésicouretral* se relaciona: 1.°, en su *mitad superior*, por arriba con el fondo vesical, por abajo con el trígono vesical, con el que el trígono vaginal o de Pawlick corresponde línea por línea *(talla vésicovaginal);* las dos paredes vaginal y vesical están unidas (de donde el *cistocele*, es decir, arrastre de la pared vesical, en los casos de colpocele anterior) por una capa celulosa por donde pasa el segmento terminal del uréter; de esta manera forman un tabique, *tabique vésicovaginal*, cuyas perforaciones consecutivas al parto se acompañan de fístulas *(fístulas vésicovaginales*, altas, medias); 2.°, en su *mitad inferior*, con la uretra, a la cual está íntimamente unida *(tabique uretrovaginal*, asiento de *fístulas uretrovaginales* o *fístulas bajas).*

β) La *pared posterior* o *pared rectal* corresponde: 1.°, en su *cuarto superior* o *segmento peritoneal*, al fondo de saco de Douglas, que en efecto desciende 2 a 2,5 centímetros sobre el fondo de saco posterior (vía de acceso al peritoneo por la vagina, desagüe del peritoneo); 2.°, en sus *tres cuartos inferiores* o *segmento rectal*, a la pared del recto, con la cual forma el *tabique rectovaginal* (asiento de las *fístulas rectovaginales);* casi en contacto en su parte superior (el colpocele posterior trae siempre aparejado el rectocele), estas dos paredes se separan gradualmente una de la otra al aproximarse a la piel perineal para formar el *triángulo vaginorrectal.*

γ) Las *paredes laterales* se relacionan de arriba abajo: 1.°, con el espacio pelvisubperitoneal y sus vasos; 2.°, con la aponeurosis perineal superior y el elevador y, más allá de este músculo, con la prolongación anterior de la fosa isquiorrectal (vía de acceso a la vagina por la fosa isquiorrectal).

δ) El *extremo superior* se inserta en el cuello uterino, formando con la porción intravaginal del mismo un canal llamado *cúpula* o *bóveda de la vagina* o *fondo de saco de la vagina.* Este se divide en cuatro segmentos (fondos de saco anterior, posterior y laterales), que corresponden a las cuatro paredes vaginales; recuérdese que el anterior es el menos profundo y el posterior el más profundo.

ε) El *extremo inferior* o *porción intraperitoneal de la vagina* está incluído en el espesor de la aponeurosis media del perineo, a la cual se adhiere íntimamente. Poco extensible, es la que cede primero en los casos de desgarro del perineo. Corresponde: 1.°, *por delante*, a la porción terminal de la uretra y a la sínfisis del pubis; 2.°, *por los lados*, a los vasos y nervios pudendos internos y a las ramas isquiopubianas; 3.°, *por detrás*, al núcleo fibromuscular del perineo. Su forma *(orificio vulvovaginal)* varía según que la mujer sea virgen, desflorada o multípara.

3.° **Constitución anatómica.** — Tres túnicas: 1.°, *externa*, conjuntiva; 2.°, *media*, musculosa; 3.°, *interna*, mucosa, continuándose por arriba con la mucosa uterina, por abajo con la mucosa vulvar; no contiene glándulas.

4.° **Vasos y nervios.** — Las *arterias* provienen de la *vaginal* (rama de la hipogástrica), de las *vésicovaginales* (ramas de la uterina), de la *vesical inferior*, de la *hemorroidal media*, de la *pudenda interna*. Las *venas* forman un plexo abundante *(plexo vaginal)*, anastomosado con los plexos vecinos (gravedad de los traumatismos y de la infección de estos plexos). Los *linfáticos*, anastomosados con los del cuello uterino y la vulva, se dirigen a los ganglios ilíacos externos e internos, algunos terminan en los ganglios que están en contacto con el recto. Los *nervios (plexo perivaginal)* emanan del plexo hipogástrico y del nervio pudendo interno.

5.° **Exploración y vías de acceso.** — La vagina es explorable por la vista y por el tacto. Es accesible *directamente* dilatando su cavidad, o *indirectamente* a través de la fosa isquiorrectal.

§ 6. Vejiga

La misma situación, la misma estructura, las mismas relaciones de conjunto que en el hombre. Difiere solamente por sus relaciones con el útero y la vagina (véanse estas regiones).

§ 7. Uretra

1.° **Consideraciones generales.** — La uretra se extiende desde el cuello vesical a la vulva, en donde se abre por un orificio llamado *meato:* representa la uretra posterior del hombre. Es casi independiente del aparato genital, así es que sus lesiones son mucho más raras que las del hombre.

2.° **Dimensiones.** — Longitud, de 3 a 4 centímetros. Calibre, de 7 a 8 milímetros: es susceptible de alcanzar, por dilatación, una cifra mucho mayor y de permitir entonces la introducción del dedo en la vejiga: posible existencia de estrecheces.

3.° **Dirección.** — Casi vertical; posibilidad, para algunas mujeres, de orinar de pie.

4.° **Situación y relaciones.** — La uretra atraviesa sucesivamente la excavación, luego el perineo.

α) En su *porción intrapélvica*, extendida desde el cuello vesical a la aponeurosis perineal media (2 a 3 centímetros), está en íntima relación con el esfínter estriado que la rodea completamente en su origen y únicamente en sus caras anterior y posterior en el resto de su extensión (evítese la sección del cuello vesical en las tallas vésicovaginales). Corresponde: 1.°, *por delante*, al plexo de Santorini que la separa del pubis (heridas de este plexo en la *talla vestibular);* 2.°, *por los lados*, a la aponeurosis perineal superior y a los elevadores; 3.°, *por detrás*, a la vagina, con la cual está fusionada por abajo.

β) En su segmento perineal (un centímetro), atraviesa el diafragma urogenital y va a abrirse en la parte posterior del vestíbulo, a dos centímetros del clítoris. Corresponde: 1.°, *por delante*, al ligamento transverso, que la separa de la vena dorsal profunda del clítoris y del ángulo sinfisiario; 2.°, *por los lados*, al transverso profundo del perineo; 3.°, *por detrás*, a la pared anterior de la vagina, con la cual se fusiona (el colpocele anterior va acompañado de uretrocele).

5.° **Constitución anatómica.** — Tres túnicas, que son de fuera a dentro: 1.°, una *musculosa* (fibras lisas longitudinales y circulares); 2.°, una *submucosa*, que permite el deslizamiento de la mucosa (de donde la posibilidad de prolapso mucoso); 3.°, una *mucosa*, que contiene numerosas glándulas: dos de estas glándulas, *glándulas de Skene*, están particularmente desarrolladas.

6.° **Vasos y nervios.** — Las *arterias* provienen de las vaginales y de la pudenda interna. Las *venas* se dirigen a los plexos vaginales y a las venas de los órganos eréctiles. Los *linfáticos* terminan en los ganglios hipogástricos e inguinales. Los *nervios* provienen del plexo hipogástrico y del nervio pudendo interno.

7.° **Exploración y vías de acceso.** — La exploración se practica por la cavidad vaginal o por la misma cavidad uretral. Las vías de acceso son en número de tres: *vía vaginal, vía endouretral. vía subsinfisiana.*

CAPITULO III

PERINEO Y SUS DEPENDENCIAS

Podemos definir el perineo: conjunto de las partes blandas que cierran por abajo la excavación pélvica con los diferentes conductos que las atraviesan. Estos conductos, como sabemos, corresponden unos al aparato digestivo, los otros al aparato urogenital. Siendo estos últimos completamente distintos en uno y otro sexo, conviene estudiarlos separadamente: 1.°, el *perineo en el hombre;* 2.°, el *perineo en la mujer.*

ARTÍCULO PRIMERO

PERINEO Y SUS DEPENDENCIAS EN EL HOMBRE

El perineo (colocado el individuo en la posición de la *talla)* presenta la forma de una región romboidal, con el eje mayor ánteroposterior, cuyos cuatro ángulos corresponden: el anterior, a la sínfisis púbica; el posterior, a la punta del cóccix; los dos laterales, a las dos tuberosidades isquiáticas. De los cuatro lados, los dos anteriores están representados por las ramas isquiopúbicas; los dos posteriores, por el borde inferior de los ligamentos sacrociáticos mayores. Una línea transversal que vaya de un isquion al otro divide el rombo perineal en dos partes: anterior, que constituye el *perineo anterior*, y posterior, que forma el *perineo posterior.*

§ 1. PERINEO POSTERIOR

El perineo posterior o *anorrectal*, de forma triangular, está limitado: por delante, por la línea biisquiática; por detrás, por el borde de los glúteos mayores y el vértice del cóccix. En estado normal, es un canal ánteroposterior, deprimido en su centro, en donde se ve el orificio anal.

1.° **Planos superficiales.** — En número de dos: 1.°, la *piel* (con el orificio anal); 2.°, el *tejido celular subcutáneo.*

a) *Piel, ano.* — La piel, gruesa, dura y movible en los confines de la región glútea, se adelgaza y se adhiere al plano subyacente en las inmediaciones del ano *(margen del ano)* y poco a poco toma los caracteres de la mucosa rectal. Está cubierta de pelos más o menos abundantes (hay que rasurarla en las intervenciones sobre la región). Por otra parte, contiene en su espesor glándulas sudoríparas voluminosas: punto de partida de los *abscesos tuberosos* y de las *fístulas intraesfinterianas.* A 20 ó 25 milímetros por delante de la punta del cóccix la piel presenta el *orificio anal*, que, en estado de reposo, tiene la forma de una hendidura ánteroposterior, con los bordes arrugados *(pliegues del ano*, asiento de las *fisuras anales)*, abollados por prominencias azuladas en los casos de *hemorroides externas.*

b) *Tejido celular subcutáneo, sus vasos y nervios.* — Se continúa con el tejido adiposo de la fosa isquiorrectal: los abscesos del tejido celular y los abscesos isquiorrectales permanecen, sin embargo, independientes unos de los otros. En su espesor existen *arteriolas* (procedentes de la perineal superficial), *venas* (que terminan en las venas rectales y también en las venas pudendas externas), *linfáticos* (que se dirigen a los ganglios internos de la ingle) y *nervios* (que emanan del perineal superficial).

2.° **Fosas isquiorrectales.** — Son dos vastas cavidades en forma de pirámide triangular, situadas a derecha e izquierda del recto, separadas una de otra, por delante, por el recto y la próstata, en contacto por el contrario entre sí por detrás a nivel del rafe anococcígeo: posible comunicación de las fosas en este sitio en los casos de abscesos.

A. PAREDES. — Describiremos en la fosa isquiorrectal una pared externa, una pared interna, una pared inferior o base y un vértice.

α) La *pared externa* está formada por la cara interna del isquion, reforzada por el obturador interno. Por ella, a 4,5 centímetros de la piel, pasan los vasos y nervios pudendos internos.

β) La *pared interna* está constituída por dos músculos, el elevador por arriba, el esfínter estriado del recto por abajo. El *elevador del ano* (véase pág. 311) separa el espacio pelvisubperitoneal de la fosa isquiorrectal: posible abertura de los flemones subperitoneales en la fosa isquiorrectal. El *esfínter estriado del recto*, de 20 a 25 milímetros de altura, de 8 a 10 de anchura, rodea la porción terminal del recto y se fija en la piel anal. Se inserta por detrás en el rafe

anococcígeo. Contribuye a formar, por delante, el rafe anobulbar, sobre el cual se inserta igualmente. Su parálisis o su destrucción (amputación del recto) provoca la *incontinencia de las materias fecales;* su contractura (fisuras del ano, hemorroides inflamadas) determina el *espasmo del esfínter.*

γ) La *base* de la fosa isquiorrectal está representada por la piel y el tejido celular subcutáneo.

δ) El *vértice* corresponde a la inserción del elevador sobre el obturador interno.

B. Dimensiones. — De 5 a 10 centímetros en sentido ánteroposterior, 2 centímetros en sentido transversal, de 5 a 7 centímetros en sentido vertical.

C. Prolongaciones. — En número de dos: 1.°, una, *anterior,* se insinúa a derecha e izquierda hasta las inmediaciones del pubis entre los elevadores y la aponeurosis perineal media; 2.°, la otra, *posterior,* penetra debajo del glúteo mayor (punto de partida de las expansiones purulentas observadas en la región glútea).

D. Contenido. — Grasa, vasos y nervios. La *grasa isquiorrectal* se parece a la de la órbita. Se deja destruir fácilmente por la supuración *(absceso isquiorrectal)* y se reproduce difícilmente, de donde la frecuencia de las fístulas rebeldes *(fístulas extraesfinterianas).* Los *vasos y nervios* están representados: 1.°, por el tronco de la *arteriola pudenda interna* que está aplicada sobre la pared externa (la incisión de los abscesos practicada entre el isquion y el ano permite evitarla); 2.°, por dos ramas de esta arteria, la *perineal superficial* y la *hemorroidal inferior;* 3.°, por las *venas* que acompañan a las arterias mencionadas; 4.°, por los *linfáticos* (su infección es una causa de absceso isquiorrectal); 5.°, por los *nervios,* que provienen del nervio pudendo interno.

3.° **Porción peritoneal del recto.** — Es la porción más fija, más corta y más estrecha del recto.

A. Estudio descriptivo. — La *longitud* del recto perineal sólo es de tres centímetros. Su *calibre,* virtual en estado normal y en reposo, puede ser considerable después de la dilatación anal. *Visto exteriormente,* tiene la forma de un cilindroide. *Visto interiormente,* presenta, a 5 milímetros encima del orificio anal, las cinco a doce *válvulas de Morgagni:* posible asiento de los cuerpos extraños susceptibles de producir *abscesos* y *fístulas.* Las válvulas de Morgagni están separadas entre sí por las *columnitas de Morgagni.*

B. Estudio topográfico. — Comprende: 1.°, la dirección del recto perineal; 2.°, sus medios de fijación; 3.°, sus relaciones.

α) Su *dirección,* oblicua hacia abajo y atrás es inversa de la del recto pélvico (véase pág. 314).

β) Sus *medios de fijación* están representados por las adherencias con el elevador, transverso profundo del perineo y esfínter estriado: está, pues, sólidamente fijo, de donde posibilidad del *prolapso invaginado* de Gosselin.

γ) Sus *relaciones* deben estudiarse separadamente en cada una de sus caras. La *cara posterior* corresponde a los fascículos más posteriores del elevador. Las *caras laterales* se relacionan con las fosas isquiorrectales. La *cara anterior* corresponde sucesivamente, por medio del *espacio o triángulo rectouretral,* yendo de arriba abajo: 1.°, al vértice de la próstata; 2.°, a la uretra membranosa y al borde posterior del músculo transverso profundo del perineo, que se adhiere a la parte rectal (adherencias que hay que romper para alcanzar la *zona despegable* en las operaciones sobre la próstata o el recto); 3.°, a las glándulas de Cowper; 4.°, al bulbo de la uretra (hay que evitarlo cuando se opera en la región por la vía uretrorrectal).

C. Constitución anatómica. — Tres túnicas superpuestas: 1.°, una *musculosa,* semejante a la del recto del intestino grueso, excepto en la capa circular, que se engruesa, para formar un *esfínter liso* o *interno;* 2.°, una *submucosa* que en nada se distingue de la del recto pélvico; 3.°, una *mucosa,* que no es más que la piel modificada: los epiteliomas del recto perineal son, pues, epiteliomas pavimentosos, diferentes de los del recto pelviano, que son epiteliomas cilíndricos.

D. Vasos y nervios. — Las *arterias* provienen de las hemorroidales inferiores. Las *venas (venas hemorroidales inferiores)* nacen de la porción perineal del *plexo hemorroidal* (asiento de *hemorroides externas* e *internas).* Los *linfáticos* terminan en los ganglios internos del pliegue de la ingle. Los *nervios,* muy numerosos (exquisita sensibilidad del recto perineal), provienen del plexo hipogástrico y del plexo sacro.

§ 2. Perineo anterior

El perineo anterior o urogenital tiene, como el precedente, la forma de un triángulo, cuya base corresponde a la línea biisquiática, el vértice a la ojiva subpúbica. Sus lados laterales están formados por las ramas isquiopubianas. Los diversos planos constitutivos del perineo (muy numerosos) están atravesados por la uretra, que estudiaremos en

primer lugar considerándola, no solamente en su porción perineal, sino en su conjunto y en toda su extensión.

A) *Uretra considerada en conjunto*

La uretra es un largo conducto que se extiende desde el cuello de la vejiga a la extremidad libre del pene (excepto en los casos de deformidades congénitas, como son el *hipospadias* y el *epispadias)*, en donde se abre al exterior por un orificio llamado *meato.*

1.° **Situación y dirección.** — Recorre sucesivamente la región prostática, el perineo anterior y el pene. En su largo trayecto describe una especie de *S* itálica, formada por dos curvas de dirección contraria: 1.°, una *curvatura posterior*, de concavidad superior, casi fija (no hay que olvidarlo en el cateterismo con los instrumentos metálicos), pues la uretra está mantenida en su posición por la próstata, la aponeurosis media, el ligamento suspensor del pene; nótese, sin embargo, que alargando el ligamento suspensor del pene es posible rectificar esta curvatura y entonces se puede cateterizar la uretra con una sonda metálica rectilínea (uretroscopia y cistoscopia); 2.°, una *curvatura anterior*, con la concavidad inferior, esencialmente variable según la posición del pene, sin importancia, pues, desde el punto de vista del cateterismo.

2.° **División.** — La uretra se divide en *uretra móvil* y *uretra fija*, o también en *porción prostática, porción membranosa* y *porción esponjosa* o en *uretra anterior* y *uretra posterior.* Desde el punto de vista de la anatomía topográfica la dividiremos en tres segmentos: 1.°, *uretra intrapelviana* o *prostática;* 2.°, *uretra perineal;* 3.°, *uretra peniescrotal.*

3.° **Longitud.** — Varía según la edad y según los individuos. Por término medio es, en el adulto, de 16 a 18 centímetros.

4.° **Calibre.** — En *estado normal* es de ocho milímetros por término medio en el momento de la micción (el meato, la parte media de la uretra esponjosa, el cuello del bulbo y la uretra membranosa, el orificio del cuello, son algo más estrechos). Puede alcanzar 9 y 10 milímetros cuando el conducto está distendido. En *estado patológico* (inflamaciones, traumatismos) puede estar más o menos disminuído *(estrecheces* de la uretra).

5.° **Segmentos anatomotopográficos de la uretra.** — Serán estudiados con las regiones en las cuales están situados (véanse estas regiones).

6.° **Constitución anatómica, mucosa uretral.** — Yendo de fuera a dentro: 1.°, una *túnica musculosa* de fibras lisas (longitudinales y circulares); 2.°, una *capa muscular*, sobre todo desarrollada a nivel de la uretra anterior, en donde se convierte en cuerpo esponjoso; 3.°, una *mucosa.* Esta última tiene una coloración roja; su elasticidad es muy grande (distensión de la uretra, separación de los dos extremos en los casos de rotura del conducto), pero desaparece frecuentemente después de las inflamaciones *(estrecheces);* su consistencia es bastante débil *(falsas vías, desgarros*, en el curso del cateterismo). La mucosa está constituída por una *capa epitelial* cilíndrica, por un *corion* más o menos fusionado con la capa vascular (infección urinosa consecutiva a una excoriación de la mucosa). Contiene en su espesor numerosas glándulas *(glándulas de Littre*, posible asiento de la blenorragia crónica).

7.° **Vasos y nervios.** — Provienen de los que irrigan o inervan las regiones que atraviesa la uretra.

8.° **Exploración y vías de acceso.** — La exploración se distingue en externa e interna. La *exploración externa* se practica: 1.°, por la palpación de la cara inferior del pene y del perineo para la uretra peniescrotal; 2.°, por el tacto rectal para la uretra membranosa y prostática. La *exploración interna* se practica por medio de la endoscopia uretral y del explorador de bola. Para las *vías de acceso*, véanse *Próstata, Perineo anterior, Pene.*

B. *Constitución anatómica del perineo anterior*

El escalpelo encuentra sucesivamente en el perineo anterior: 1.°, los *planos superficiales;* 2.°, el *plano subaponeurótico* que constituye el *compartimiento peniano;* 3.°, la *aponeurosis perineal media* o *diafragma urogenital;* 4.°, la *prolongación anterior de la fosa isquiorrectal.*

1.° **Planos superficiales.** — Comprenden la *piel*, el *tejido celular subcutáneo* y la *aponeurosis superficial.*

A. Piel. — Fina, elástica (se deja distender fácilmente), recubierta de largos pelos, más fuertemente pigmentada que en las regiones

vecinas. En la línea media, el *rafe*, vestigio de la soldadura de la hendidura urogenital (quistes dermoideos).

B. Tejido celular subcutáneo. — Se continúa con el de las regiones vecinas; frecuentemente sobrecargado de grasa. En el tejido celular se encuentran: 1.°, las *fibras del dartos;* 2.°, las *arterias perineales superficiales*, en número de dos, que provienen de las pudendas internas (pequeñas, sin importancia); 3.°, las *venas perineales superficiales*, que se dirigen a las venas pudendas; 4.°, los *linfáticos superficiales*, que terminan en los ganglios de la ingle; 5.°, los *nervios perineales superficiales*, que provienen del nervio pudendo interno.

C. Aponeurosis perineal superficial. — De forma triangular, de espesor variable, se inserta lateralmente en las ramas isquiopúbicas. Su vértice, anterior, se fusiona con el ligamento suspensor y con la cubierta fibrosa del pene. Su base, posterior, corresponde al músculo transverso superficial, a nivel del cual la aponeurosis perineal superficial se fusiona con la hoja inferior de la aponeurosis perineal media: de esto resulta la formación, entre las dos aponeurosis, de un compartimiento, el *compartimiento peniano.*

2.° **Plano subaponeurótico, compartimiento peniano.** — Presenta a la descripción el *compartimiento peniano* y su *contenido.*

A. Compartimiento peniano. — Limitado por arriba por la aponeurosis perineal media, por abajo por la aponeurosis superficial, por los lados por el borde interno de las ramas isquiopubianas, se extiende por atrás hasta la línea biisquiática y por delante hasta la base del glande. Su forma es la de una pistola. El compartimiento peniano aunque cerrado por todos lados, presenta a la descripción dos *puntos débiles:* uno, posterior, a nivel de la unión de la aponeurosis media con la superficial; el otro, anterior, a nivel del ligamento suspensor del pene (vías de difusión de las infiltraciones de orina desarrolladas en su interior).

B. Su contenido. — El compartimiento peniano contiene: 1.°, las *raíces de los cuerpos cavernosos;* 2.°, el *bulbo de la uretra* y la *porción bulbar de la uretra;* 3.°, los *músculos superficiales del perineo;* 4.°, dos glándulas, *glándulas de Cowper;* 5.°, *vasos* y *nervios.*

a) *Raíces de los cuerpos cavernosos.* — En número de dos, derecha e izquierda, tienen la forma de un cono alargado. Nacidas en medio de la rama isquiopúbica correspondiente, siguen esta última, luego van a yuxtaponerse una con otra debajo de la sínfisis púbica para formar los cuerpos cavernosos propiamente dichos. Cada una de

ellas está rodeada por un músculo dispuesto en canal para recibirla, el *músculo isquiocavernoso.*

b) *Bulbo uretral y porción bulbar de la uretra anterior.* — El bulbo, abultamiento posterior del cuerpo esponjoso, tiene la forma de una pera, de tres centímetros aproximadamente de longitud y dos de anchura. Se adhiere íntimamente a la aponeurosis perineal media, que le proporciona una delgada hojilla de revestimiento. Su extremidad posterior dista de la cara anterior del recto de 12 a 15 milímetros (véase pág. 346); el espacio que los separa está ocupado por el *núcleo fibromuscular del perineo* (entrecruzamiento de la mayoría de los músculos del perineo).

La uretra, después de haber atravesado la aponeurosis media, entra en el compartimiento peniano y penetra inmediatamente en el bulbo por su cara superior; asiento de las perforaciones de la uretra en los casos de infiltración de orina en el compartimiento peniano. En este punto, la uretra presenta una dilatación formada a expensas de su cara inferior, es el *fondo de saco del bulbo:* asiento de las estrecheces blenorrágicas; posible obstáculo en el cateterismo.

c) *Músculos superficiales del perineo.* — En número de seis, tres a cada lado, a saber: 1.°, el *bulbocavernoso*, que con el del lado opuesto forma un semicilindro que rodea por abajo y por los lados al bulbo; 2.°, el *isquiocavernoso*, señalado antes; 3.°, el *transverso superficial*, que, nacido en la cara interna de la tuberosidad isquiática, va a unirse en la línea media con el del lado opuesto y con la cara posterior del bulbo.

Entre el bulbo y las ramas isquiopubianas, o, si se quiere, entre los bulbocavernosos y los isquiocavernosos, se encuentran dos espacios de forma triangular, derecho e izquierdo, limitados por detrás por los músculos transversales: son los *triángulos isquiobulbares* o *triángulos de la talla* (vía de acceso en la talla lateralizada).

Son atravesados por las *arterias* y *venas bulbouretrales* (que deben evitarse en la talla lateralizada) y por el *nervio músculouretral*, que se dirige al bulbo, a la uretra y a los músculos del perineo.

d) *Glándulas de Méry o de Cowper.* — En número de dos, derecha e izquierda, las glándulas de Cowper (asiento de *cowperitis*, de quistes) tienen el volumen de un guisante. Se disponen a cada lado de la línea media, a la vez en el espesor del diafragma urogenital y de la cara superior del bulbo, a cuyo borde posterior corresponden. Su conducto excretor se abre en la pared inferior del fondo de saco del bulbo.

3.° **Diafragma urogenital.** — Debajo de los músculos del compartimiento peniano se encuentra una lámina fibromuscular que llena todo el espacio comprendido entre las dos ramas isquiopubianas: es el *diafragma urogenital.* Comprende: 1.°, la *aponeurosis perineal media,* 2.°, el *músculo de Guthrie;* 3.°, los *vasos* y *nervios pudendos internos;* 4.°, la *uretra membranosa.*

a) Aponeurosis perineal media. — De forma triangular, ocupa, como la superficial, el espacio comprendido entre las dos ramas isquiopubianas: su vértice corresponde a la sínfisis; su base, a los músculos transversos superficiales.

Porción superior. — *Muy arriba,* encima de la sínfisis, está constituída por una lámina única *(ligamento transversal de la pelvis* de Henle).

Porción inferior. — Inferiormente, a 5 ó 6 milímetros por debajo. está formada por dos hojas (inferior y superior), que se insertan ambas en el labio posterior de las ramas isquiopubianas. En su borde posterior o base estas dos hojas se disponen de esta manera: la *inferior* se une, por detrás de los transversos, con la aponeurosis superficial para formar a este nivel el compartimiento peniano; la *superior* se continúa con la aponeurosis próstatoperitoneal, la cual sube por detrás de la próstata.

b) Músculo de Guthrie. — Músculo estriado, aplanado, transversal, situado entre las dos hojas de la aponeurosis media, detrás de la uretra; es el *transverso profundo* de ciertos autores. Refuerza y cierra el suelo pélvico. Además, fija el rafe anobulbar, y también el codo que forma el recto perineal al unirse al recto pelviano.

c) Vasos pudendos internos, nervio dorsal del pene. — La *arteria pudenda interna,* rama de la hipogástrica, camina a lo largo de la rama isquiopubiana, entre las dos hojas de la aponeurosis perineal media: proporciona, en su camino, la arteria bulbouretral y en su terminación la cavernosa y la dorsal del pene. Va acompañada: 1.°, de las *venas pudendas internas* (anastomosadas con el plexo de Santorini), que van a las ilíacas internas; 2.°, de los *linfáticos profundos,* que terminan en los ganglios hipogástricos; 3.°, del *nervio dorsal del pene,* ramo del pudendo interno que, en el vértice de la región, pasa a la cara dorsal del pene, en donde lo encontraremos de nuevo.

d) Uretra membranosa. — Comienza en el pico de la próstata, en donde continúa la uretra prostática, y termina en el punto en donde el conducto penetra en el bulbo. Tiene de 10 a 12 milímetros de longitud y está envainada por un músculo anular estriado de 4 a 5 milímetros de grosor: es el *esfínter estriado* (asiento del *espasmo de la uretra).* La uretra membranosa y su esfínter estriado están situados en el espesor del suelo urogenital, o, mejor, entre el segmento anterior de este suelo *(ligamento de Henle)* y el segmento posterior.

Corresponden: 1.°, *por delante,* al plexo de Santorini, que los separa del borde inferior de la sínfisis (posible aplastamiento de la uretra contra esta última en las caídas a horcajadas); 2.°, *por los lados,* a los plexos venosos periprostáticos; 3.°, *por detrás,* a las fosas isquiorrectales y al recto (cateterismo apoyado; talla prerrectal); 4.°, *por arriba,* a la celda prostática; 5.°, *por abajo,* al compartimiento peniano, al bulbo y al espacio rectouretral (vías de acceso a la uretra membranosa).

Nótese que la uretra membranosa es asiento de elección de las roturas y de las estrecheces traumáticas (en las fracturas de la pelvis) y que las infiltraciones de ellas derivadas pueden invadir los compartimientos peniano y prostático.

4.° **Prolongación anterior de la fosa isquiorrectal.** — Si separamos el diafragma urogenital, ponemos al descubierto (último plano del peritoneo anterior):

α) En la línea media, la parte inferior del compartimiento prostático, que precisamente está formada por la hoja superior de la aponeurosis perineal media.

β) A la derecha e izquierda de la línea media, la prolongación anterior de la fosa isquiorrectal. Esta prolongación, triangular en un corte frontal, está limitada: 1.°, *por abajo,* por el mismo diafragma urogenital; 2.°, *por fuera,* por el obturador cubierto de su aponeurosis; 3.°, *por dentro,* por el elevador del ano y encima del elevador por la aponeurosis perineal profunda, que, con el elevador, separa el perineo de la pelvis.

5.° **Venas y nervios.** — Están representados por los vasos bulbouretrales y por el nervio músculouretral que hemos señalado antes.

§ 3. Región peniana

La región peniana, situada delante de la pelvis, comprende: 1.°, el *pene propiamente dicho;* 2.°, la *uretra peniana.*

A. *Miembro viril, verga o pene*

1.° **Consideraciones generales.** — Con este título estudiaremos sucesivamente: 1.°, los medios de fijación y la dirección del pene; 2.°, sus dimensiones; 3.°, su consistencia.

a) *Medios de fijación y dirección.* — Sólidamente fijo por su raíz (trifurcada) en el espesor del perineo, en el cual está primeramente situado (véase pág. 347), el pene se desprende de él para colocarse encima y delante de las bolsas, debajo y delante de la sínfisis púbica, y convertirse en *pene propiamente dicho*. Este, libre y movible, se dirige hacia abajo en estado de flaccidez; se levanta hacia el abdomen en estado de erección.

b) *Dimensiones.* — Variables según la edad, los individuos, el estado de reposo o erección.

c) *Consistencia.* — Blando y flácido en estado de reposo, el pene se pone duro y rígido en estado de erección *(posibles roturas)*.

2.° **Conformación exterior.** — Desde este punto de vista, presenta a nuestro estudio un *cuerpo* y una extremidad anterior o *glande*.

a) *Cuerpo del pene.* — Cilíndrico, algo aplanado de delante atrás, con: 1.°, una *cara superior* (surco del cuerpo cavernoso); 2.°, una *cara inferior* (prominencia del cuerpo esponjoso).

b) *Glande.* — Abultamiento de forma conoidea, cubierto más o menos completamente, según los individuos, por un repliegue cutáneo *(prepucio)*. Su vértice presenta el *meato uretral*. Su base *(corona del glande)* está separada del cuerpo por el *surco bálanoprepucial* (asiento de elección de las ulceraciones venéreas). Su cara inferior está excavada por un surco en donde se inserta el *frenillo* o *brida*.

3.° **Constitución anatómica.** — El pene se compone de cierto número de *cubiertas concéntricas* (planos superficiales) y de *órganos eréctiles*.

A. Planos superficiales. — Son la *piel*, el *tejido celular subcutáneo* y la *fascia penis*.

a) *Piel.* — Fina, muy movible (operación de la fimosis, luxación del pene), presenta una coloración obscura. Es continuación de la piel de las regiones vecinas y está reforzada en su cara profunda con algunas fibras musculares lisas *(dartos peniano)*. Al llegar a nivel del surco bálanoprepucial, se repliega y adosa sobre sí misma para formar el prepucio, después tapiza el glande hasta el meato tomando los caracteres de una mucosa. El *prepucio* es más o menos largo, según los sujetos *(fimosis)*. Limita con el glande una cavidad *(cavidad del prepucio)* en donde puede acumularse el *esmegma* (causa posible de *bálanopostitis)* secretado por las *glándulas de Tyson*. La cavidad prepucial aboca al exterior por un orificio *(anillo* u *orificio prepucial)*, a veces demasiado estrecho para dejar pasar el glande *(causa de parafimosis)*. El *frenillo* o *brida* es un pequeño repliegue mucoso que se destaca de la cara interna del prepucio para fijarse en la cara inferior del glande. A veces es demasiado corto, y entonces puede desgarrarse (hemorragia consecutiva) durante los desplazamientos del prepucio.

b) *Tejido celular subcutáneo, vasos y nervios.* — El tejido celular subcutáneo es muy laxo (asiento de edema y de los derrames de sangre o de orina). Por su espesor pasan: 1.°, *arterias* que provienen de las pudendas externas, de la perineal superficial y de la dorsal del pene; 2.°, *venas*, que desembocan en la dorsal del pene y, por su intermedio, en las venas safenas internas; 3.°, *linfáticos*, que terminan en los ganglios inguinales internos (linfangitis y adenitis frecuentes); 4.°, *nervios*, que emanan del génitocrural y de los abdóminogenitales, y también de los nervios perineal inferior y dorsal del pene.

c) *Fascia penis.* — Vaina fibrosa, que se continúa por detrás de la aponeurosis perineal superficial y, por arriba, con el ligamento suspensor del pene. Se detiene en la base del glande.

B. Organos eréctiles del pene. — En número de tres: los dos *cuerpos cavernosos* y el *cuerpo esponjoso*.

a) *Forma y disposición general.* — Tienen cada uno forma cilíndrica. Están reunidos entre sí y ocupan: 1.°, los dos cuerpos cavernosos, la cara dorsal del pene; 2.°, el cuerpo esponjoso, su cara ventral. El cuerpo esponjoso se hincha por detrás para formar el bulbo; se hincha también por delante para formar el glande.

b) *Estructura.* — Los cuerpos cavernosos y el cuerpo esponjoso se componen: 1.°, de una *cubierta propia* o *albugínea fibrosa;* 2.°, de *cavidades sanguíneas* o *aréolas*, a las cuales debe el pene el poder entrar en erección (de donde la hemorragia consecutiva a una herida del pene).

c) *Vasos y nervios.* — Las *arterias* provienen de las *bulbouretrales*, de las *dorsales del pene* y de las *cavernosas*, ramas de la pudenda interna. Las *venas* desembocan en la *vena dorsal profunda* y, por ella, en el plexo de Santorini. Los *linfáticos* (sólo los del glande están bien estudiados) se dirigen a los ganglios inguinales profundos y retrocrura-

les interno y externo. Los *nervios* provienen del plexo hipogástrico, del nervio dorsal del pene y del nervio perineal superficial.

4.° **Exploración y vías de acceso.** — El pene, a causa de su situación, es de muy fácil exploración y acceso.

B. *Uretra peniana*

Continuación de la uretra bulbar, recorre el pene de uno a otro extremo para desembocar en su extremo terminal. Presenta a nuestro estudio:

1.° **Orificio exterior o meato.** — Ocupa normalmente el vértice del glande. Tiene la forma de una hendidura vertical, de 6 a 8 milímetros de altura, con dos labios laterales (abultamiento en los casos de uretritis blenorrágica, estrechez del meato que a veces requiere la meatotomía).

2.° **Conformación interior.** — Vista interiormente, la uretra peniana presenta a nuestra consideración: 1.°, de 3 a 6 milímetros del meato una dilatación llamada *fosa navicular;* 2.°, a 1 ó 2 centímetros del meato y en su pared superior, un fondo de saco *(seno de Guérin),* limitado por un repliegue valvular *(válvula de Guérin),* que es necesario saber evitar cuando se practica el cateterismo del conducto; 3.°, en toda su extensión (sobre todo en su pared superior), numerosas depresiones, las *lagunas de Morgagni.*

3.° **Relaciones y vías de acceso.** — La uretra está situada en el espesor del cuerpo esponjoso, al cual se adhiere íntimamente. Corresponde por arriba al cuerpo cavernoso, por abajo a la cubierta del pene. Sólo se encuentra separada de la piel por una distancia de 5 a 6 milímetros; es, pues, de fácil exploración y acceso.

4.° **Vasos y nervios.** — Las *arterias* provienen de las dorsales del pene y de las cavernosas. Las *venas,* muy numerosas, terminan en la túnica vascular (véase pág. 349). Los *linfáticos* se reúnen con los linfáticos del glande. Los *nervios* vienen del pudendo interno.

§ 4. Región escrotal o región de las bolsas

Situada delante del perineo, debajo de la región púbica y del pene, se presenta con el aspecto de una eminencia voluminosa, impar y mediana más o menos biloculada, suspendida en la parte inferior de la región púbica. Comprende: 1.°, los *planos superficiales;* 2.°, la *glándula genital;* 3.°, la *vaginal;* 4.°, el *cordón espermático.*

A. *Planos superficiales o bolsas propiamente dichas*

En número de cinco: una común a la dos glándulas genitales, la piel; cuatro propias de cada glándula, el *dartos,* la *celulosa,* la *musculosa* y la *fibrosa.*

1.° **Piel.** — Delgada, muy fina (eczema, intertrigo), muy extensible (tumores de las bolsas, varicocele), más o menos arrugada transversalmente, con pelos escasos y rígidos. Presenta, en la línea media, un rafe longitudinal (asiento de quistes dermoideos).

2.° **Dartos.** — Delgada capa muscular, lisa, adherente a la cara profunda de la piel (su contracción, lenta, determina la coarrugación de las bolsas). A nivel del rafe da origen a un tabique sagital *(tabique de las bolsas),* que divide el escroto en dos compartimientos.

3.° **Celulosa, vasos y nervios superficiales.** — La capa celulosa, que separa la piel y el dartos de la fibrosa, se continúa con el tejido celular del perineo, del pene y de la pared abdominal. Es muy laxa y constituye el *espacio escrotal:* asiento de los derrames serosos o sanguíneos. Por su espesor pasan: 1.°, *arterias,* que provienen de las pudendas externas y de la perineal superficial (necesidad de ligarlas en las intervenciones sobre la región para evitar la formación de hematomas); 2.°, *venas,* que terminan en la safena interna y en la pudenda interna; 3.°, *linfáticos* (asiento de la elefancía del escroto), que terminan en los ganglios inguinales internos; 4.°, *nervios,* sensitivos y motores, emanados del perineal superficial, del génitocrural y de los abdóminogenitales.

4.° **Musculosa o eritroides, cremáster.** — Está formada por la irradiación del *cremáster,* pequeño músculo estriado, procedente, por

dos fascículos, de la espina del pubis *(fascículo púbico)* y del arco crural por fuera del orificio inguinal superficial *(fascículo ilíaco)*. Su contracción brusca determina la ascensión del testículo hacia el anillo: *reflejo del cremáster*, causa posible de la *orquitis denominada por esfuerzo*.

5.° **Fibrosa.** — Forma un saco delgado, que envuelve a la glándula genital y el cordón y se prolonga hasta el conducto inguinal. No se adhiere a la hoja parietal de la vaginal (resección de la vaginal en los casos de hidrocele); en cambio, a nivel de su extremidad inferior se fija a la piel y a la parte posterior del testículo y del epidídimo *(ligamento escrotal)*.

B. *Testículo y epidídimo*

Los testículos son los órganos productores de los espermatozoos. El epidídimo, primer segmento de las vías espermáticas, está encima de su parte posterior.

1.° **Estudio descriptivo.** — Comprende: 1.°, la *forma* y las *dimensiones* del *testículo* y del *epidídimo;* 2.°, su *número;* 3.°, su *consistencia*.

a) *Forma y dimensiones.* — El *testículo* tiene la forma de un ovoide (dos caras laterales, dos bordes, dos extremos o polos) blanco azulado, liso y brillante. Mide por término medio, en el adulto: 40 a 45 milímetros de longitud, 25 milímetros de anchura, 30 milímetros de altura. Estas dimensiones aumentan ordinariamente en estado patológico *(orquitis);* sin embargo, a veces están disminuídas *(atrofia del testículo, varicocele)*. El *epidídimo* es un cuerpo alargado (cabeza, cuerpo, cola); 5 centímetros de largo, 12 centímetros de ancho, 5 milímetros de grosor. Su inflamación *(epididimitis* blenorrágica, tuberculosa) es frecuente.

b) *Número.* — Normalmente son en número de dos (derecho e izquierdo). Anomalías escasas *(mono* o *bicriptorquidia)*.

c) *Consistencia.* — Bastante blanda en estado normal (induraciones y abolladuras en estado patológico).

2.° **Estudio topográfico.** — Consideraremos sucesivamente: 1.°, la *situación* de los testículos y del epidídimo; 2.°, su *posición recíproca;* 3.°, sus *relaciones*.

a) *Situación.* — Los testículos, cubiertos como por un casquete por el epidídimo correspondiente y suspendidos en la extremidad inferior del cordón espermático, están situados en las bolsas, en las cuales pueden moverse en todos sentidos *(torsión* posible del testículo sobre su eje). A veces se les encuentra anormalmente en otras regiones *(ectopia* lumbar, ilíaca, inguinal, crural, perineal); pero en estos casos se hallan más o menos atrofiados.

b) *Posición.* — El grupo epidídimotesticular no es vertical, sino que se inclina algo hacia delante. Por consiguiente, el epidídimo está recostado en el borde pósterosuperior del testículo, tiene su cabeza hacia delante y arriba y su cola hacia abajo y atrás. Las anomalías de posición constituyen la *inversión del testículo*, que se distingue en superior, lateral, anterior, en onda.

c) *Relaciones.* — El testículo y el epidídimo se relacionan: 1.°, con las cubiertas escrotales y la vaginal; nótese que la vaginal (véase página 365) no los cubre en su parte pósteroinferior y que, en este punto, es posible alcanzarlos sin abrir la serosa *(vía de acceso retro* o *extravaginal);* 2.°, con los vasos y nervios que se dirigen al testículo o que de él parten y que están aplicados contra el borde pósterosuperior del testículo y el borde interno del epidídimo (zona vascular o peligrosa); evítese la lesión de los mismos en el curso de las epididimectomías; la vía de acceso intravaginal es, desde este punto de vista, preferible a la vía extravaginal.

3.° **Constitución anatómica.** — El testículo y el epidídimo se componen: 1.°, de una cubierta fibrosa o albugínea; 2.°, de un tejido propio; 3.°, de un tejido intersticial.

α) La *albugínea* es gruesa en el testículo, al cual envía cierto número de tabiques, que emanan principalemnte del *cuerpo de Highmoro*. Es delgada en el epidídimo (de donde la repercusión rápida de las lesiones de este último sobre la vaginal).

β) El *tejido propio*, especie de pulpa amarillenta, está constituído por conductos muy delgados *(canalículos seminíferos, conductos rectos, red de Haller, conos eferentes, conducto epididimario)*.

γ) El *tejido intersticial* comprende el tejido celular, muy fino, que rodea los elementos propios antes indicados y contiene agrupaciones de células especiales *(células intersticiales)*, de las que depende la secreción interna del testículo. Este se halla, pues, formado en realidad de dos glándulas, *glándula seminal* (secreción de los espermatozoos) y *glándula intersticial* (secreción interna). La proliferación de este tejido celu-

lar (orquitis, epididimitis, vejez) puede ocasionar la atrofia del tejido propio.

δ) Los *restos embrionarios del cuerpo de Wolff* (hidátides de Morgagni, órgano de Giraldés, vasos aberrantes) se encuentran en el testículo y, sobre todo, en el epidídimo. Son el origen de los *quistes espermáticos* y pueden torsionarse.

4.° **Vasos y nervios.** — Los describiremos con el cordón (véase página 361).

5.° **Exploración y vías de acceso.** — La *exploración clínica* comprende sobre todo la palpación. La *exploración operatoria* necesita la amplia abertura de la vaginal sobre el borde ánteroinferior del testículo. Las *vías de acceso* son la *vía intravaginal* y la *extra* o *retrovaginal*.

C. *Vaginal*

1.° **Origen embrionario.** — Membrana serosa que envaina el testículo y su epidídimo. En el feto está en comunicación con el peritoneo (del cual deriva) por una especie de conducto llamado *conducto peritoneovaginal;* pero, en la época del nacimiento, el conducto se oblitera y la vaginal queda completamente aislada de la gran cavidad peritoneal. Este trabajo de regresión puede faltar total o parcialmente: resulta entonces la persistencia, completa o parcial, del conducto peritoneovaginal y, consecutivamente, la posible formación de *hidroceles congénitos*, de *quistes del cordón*, de *hernias congénitas*.

2.° **Disposición general.** — La vaginal está formada por dos hojas: hoja parietal y hoja visceral, las cuales limitan entre sí la cavidad vaginal.

De las dos *hojas*, la parietal, relativamente gruesa y resistente, está separada de la fibrosa por una capa celulosa (asiento posible de hematomas); al contrario, la visceral está íntimamente unida a la albugínea.

La *cavidad vaginal* es virtual normalmente. Puede desaparecer más o menos en los casos de inflamación de la serosa *(sínfisis vaginal)*, o, al contrario, hacerse manifiesta, como en los casos de *hidrocele* (intervenir en este caso por la parte anterior de la cavidad vaginal distendida, para no exponerse a herir el testículo).

3.° **Relaciones.** — La vaginal no rodea completamente el testículo ni el epidídimo: el borde pósterosuperior del testículo y una pequeña parte de su cara interna, la cola del epidídimo, así como el borde interno de la cabeza, y finalmente todo el cordón, se encuentran por fuera de la serosa y se relacionan inmediatamente con las cubiertas de las bolsas (véase pág. 358). Nótese que la vaginal envía frecuentemente entre el cuerpo del epidídimo y el borde superior del testículo un fondo de saco *(fondo de saco interepidídimotesticular)*.

D. *Cordón espermático*

Es una especie de pedículo, de cuyo extremo están suspendidos el testículo y el epidídimo.

1.° **Consideraciones generales.** — El cordón tiene la forma de una masa alargada, cilindroidea, de 10 a 14 centímetros de longitud, ancha como el meñique. Empieza a nivel del orificio profundo del conducto inguinal, recorre sucesivamente el conducto inguinal (véase página 239), la parte superior de las bolsas y termina en el borde pósterosuperior del testículo.

2.° **Elementos constitutivos.** — Está constituído por el *conducto deferente*, los *vasos* y *nervios del testículo;* estos diversos elementos unidos entre sí por el *tejido céluloadiposo*, están rodeados por la *vaina fibrosa común* estudiada anteriormente (véase pág. 358).

a) *Conducto deferente.* — Es continuación del epidídimo, sobre el cual está aplicado en su origen, pero al que abandona pronto para subir hacia la región inguinal, en la que penetra. Ancho de 2 a 5 milímetros, liso y unido en estado normal (abollado en estado patológico), presenta una coloración blancoazulada y una consistencia firme característica. Los diversos elementos del cordón se agrupan alrededor de él de la manera siguiente: 1.°, *por delante*, la arteria espermática y las venas espermáticas (grupo venoso anterior), así como los restos del conducto peritoneovaginal (los quistes del cordón están, pues, delante del conducto deferente); 2.°, *por detrás*, la arteria deferencial (junto al conducto, evitarla en las intervenciones), la arteria funicular y el grupo venoso posterior.

b) *Vasos y nervios.* — Están, en su mayoría, destinados al testículo y al epidídimo. Las *arterias* son en número de tres: 1.°, la *espermática*, rama de la aorta abdominal, es la arteria nutricia del tes-

tículo; situada en medio del grupo venoso anterior, es muy difícil de reconocer en el curso de las operaciones sobre la región (su sección no ocasiona la atrofia de la glándula si se conserva la arteria deferencial); además de ramos testiculares, proporciona las *arterias epididimarias*, anterior y posterior; 2.°, la *arteria deferencial*, rama de la génitovesical inferior: se anastomosa a pleno conducto con la epididimaria posterior; 3.°, la *arteria funicular*, rama de la epigástrica; se anastomosa con las precedentes. Las *venas*, frecuentemente varicosas, sobre todo a la izquierda *(varicocele)*, están dispuestas en plexos; forman dos grupos: 1.°, un *grupo anterior* o *espermático* propiamente dicho, que acompaña a la arteria espermática y termina en la vena cava inferior a la derecha, en la vena renal a la izquierda (causa que favorece el varicocele); 2.°, un *grupo posterior* o *deferencial*, que acompaña a la arteria deferencial y termina en la vena epigástrica. Los *linfáticos* se dirigen a los ganglios lumbares. Los *nervios*, muy numerosos (sensibilidad especial del testículo), provienen del plexo espermático y del plexo renal (reflejos renotesticulares).

c) *Tejido celular.* — El tejido celular permite a los diversos elementos del cordón espermático deslizarse unos sobre otros. Asiento posible de hematomas *(hematomas funiculares)* y también de procesos inflamatorios *(funiculitis)*.

3.° **Relaciones.** — El cordón corresponde: 1.°, *por arriba*, al orificio superficial del conducto inguinal; 2.°, *por abajo*, al testículo; 3.°, *por delante y por los lados*, a las cubiertas escrotales; 4.°, *por detrás*, al pubis (posible aplastamiento del cordón por una coz de caballo) y, debajo del pubis, a las cubiertas escrotales.

4.° **Exploración y vías de acceso.** — La exploración del cordón se practica por la palpación a través del escroto (conducto deferente, órgano de referencia). Se alcanza incidiendo la piel escrotal.

ARTÍCULO II

PERINEO Y DEPENDENCIAS EN LA MUJER

El perineo de la mujer presenta la misma situación, los mismos límites, la misma disposición general que el del hombre. Aquí también conviene distinguir un perineo posterior y un perineo anterior.

§ 1. Perineo posterior

El perineo posterior es idéntico al del hombre, excepto, sin embargo, para la cara anterior del recto perineal, que en la mujer se halla en relación, no con la uretra, sino con la vagina y la vulva; por esto el *triángulo uretrorrectal* del hombre se reemplaza por el *triángulo vaginorrectal*.

Este tiene: 1.°, por *pared anterior*, las caras posteriores de la vagina perineal y del conducto vulvar; 2.°, por *pared posterior*, la cara anterior del recto perineal; 3.°, por *vértice*, el extremo inferior del tabique vaginorrectal; 4.°, por *base*, la superficie cutánea comprendida entre la horquilla y el ano. Su área está ocupada por el núcleo fibromuscular del perineo.

El triángulo vaginorrectal constituye, desde el punto de vista quirúrgico, la parte más resistente del perineo. A su nivel ocurren los *desgarros del perineo* que se producen durante el parto, cuya consecuencia es la verticalización de la vagina, causa del prolapso. La perineorrafia consiste esencialmente en rehacer este nudo fibroso del perineo suturando los elevadores por detrás de la vagina.

§ 2. Perineo anterior

El perineo anterior de la mujer tiene la forma de un triángulo, que presenta exactamente la misma orientación y los mismos límites que en el hombre, pero en tanto que los conductos uretral y genital están reunidos en uno solo en el hombre, en la mujer están separados y se abren en el perineo, siendo así que en aquél el conducto único se prolonga hasta el meato urinario. Aparte de esto, el perineo de la mujer presenta exactamente los mismos elementos anatómicos: 1.°, *planos superficiales;* 2.°, *plano subaponeurótico* que constituye el *compartimiento bulboclitorídeo;* 3.°, el *diafragma urogenital;* 4.°, la *prolongación anterior de la fosa isquiorrectal*.

1.° **Planos superficiales.** — Comprenden la *piel*, el *tejido celular subcutáneo* y la *aponeurosis perineal superficial*.

A. Piel y formaciones superficiales. — Los planos superficiales del perineo anterior, en la mujer, constituyen la *vulva* (región *vulvar* de ciertos autores). Comprende: 1.°, los *labios mayores;* 2.°, los *labios menores;* 3.°, la *hendidura* y el *conducto vulvares;* 4.°, el *clíto-*

ris, 5.°, el *vestíbulo;* 6.°, el *meato;* 7.°, el *orificio de la vagina*, con el *himen.*

a) *Labios mayores.* — Dos rodetes, de 8 a 9 centímetros de altura, de 2 a 3 centímetros de ancho, que limitan a derecha e izquierda la hendidura vulvar, reunidos por sus extremos formando la *comisura anterior* por una parte, la *comisura posterior* u *horquilla* por otra.

b) *Labios menores.* — Dos delgados repliegues cutáneos, de dimensiones variables, que presentan: 1.°, una cara interna, que corresponde a la hendidura vulvar; 2.°, una cara externa en relación con el labio mayor; 3.°, un borde inferior libre; 4.°, un borde superior adherente; 5.°, un extremo anterior que forma un prepucio al clítoris; 6.°, un extremo posterior que se pierde en el labio mayor correspondiente.

c) *Clítoris.* — Organo eréctil, impar y medio, cuya porción libre (2 centímetros de longitud por 6 ó 7 milímetros de ancho) forma eminencia en la parte anterior de la hendidura vulvar.

d) *Vestíbulo.* — Pequeña región triangular comprendida entre los labios menores por los lados, el clítoris por delante, el meato y el borde superior del orificio vaginal por detrás. Vía de acceso (hoy abandonada) para alcanzar la vejiga: *talla vestibular.*

e) *Meato.* — Orificio exterior de la uretra, redondeado, de 3 ó 4 milímetros de diámetro, situado en la parte posterior y media del vestíbulo, a 17 milímetros aproximadamente de la sínfisis pubiana. Unas veces es saliente, otras oculto por pequeñas franjas. Debajo de él, invadiendo más o menos el orificio vaginal, se encuentran a veces *vestigios de los conductos de Wolff* (punto de partida de los *quistes wolffianos de la vulva).*

f) *Orificio inferior de la vagina, himen.* — Es el punto más estrecho de la vagina *(desgarros* llamados *del perineo).* En la mujer virgen está cerrado parcialmente por un tabique membranoso incompleto (a veces completo y causa entonces de *hematocolpos)* llamado *himen.* Es de forma variable: tipos semilunar, anular, labiado. En la mujer desflorada y nulípara, el himen, aunque desgarrado en tres o cuatro lengüetas, todavía es reconocible. En la multípara sólo está representado por algunas formaciones mamelonadas *(carúnculas mirtiformes)* y el orificio vaginal tiene entonces la forma de una hendidura oval de 3 a 5 centímetros de longitud.

B. Tejido celular subcutáneo. — Muy grueso y cargado de grasa a nivel de los labios mayores, en donde presenta una disposición especial: *saco elástico del labio mayor*, que contiene en su interior la terminación del ligamento redondo y, a su través, el *conducto de Nück* no obliterado (causa posible de *hernias congénitas* o de *quistes del labio mayor).* Es muy delgado en todas las demás partes.

Por su espesor pasan los *vasos* y *nervios superficiales*, a saber: la arteria perineal superficial, rama de la pudenda interna; las venas del mismo nombre que se dirigen a la vena pudenda interna y a la safena interna; los linfáticos, que terminan en los ganglios inguinales y retrocrurales; los nervios, que emanan del nervio pudendo interno.

C. Aponeurosis superficial. — Muy delgada, apenas visible. Su disposición es con pocas diferencias idéntica a la del hombre. Nótese, sin embargo, que está interrumpida aquí por el orificio vulvar.

2.° Planos subaponeurótico, compartimiento bulboclitorídeo. — Presenta: 1.°, el *compartimiento bulboclitorídeo;* 2.°, su *contenido.*

A. Compartimiento bulboclitorídeo. — Homólogo del compartimiento peniano del hombre. Está limitado: *por abajo*, por la aponeurosis perineal inferior; *por arriba*, por la hoja inferior de la aponeurosis media; *a los lados*, por las ramas isquiopúbicas; *por detrás*, por las adherencias que unen la aponeurosis media a la inferior a nivel de los músculos transversos superficiales; *por delante*, por la base del clítoris.

B. Contenido. — El compartimiento bulboclitorídeo contiene: 1.°, las *raíces del clítoris;* 2.°, los *bulbos de la vagina;* 3.°, los *músculos superficiales del perineo;* 4.°, las *glándulas de Bartholin;* 5.°, *vasos y nervios.*

a) *Raíces del clítoris.* — En número de dos, derecha e izquierda. Están cubiertas por los *músculos isquioclitorídeos* y son idénticas a los cuerpos cavernosos del hombre. Se reúnen por delante para formar el *cuerpo del clítoris.*

b) *Bulbos de la vagina.* — Son dos órganos eréctiles, que representan el bulbo uretral del hombre separado en dos mitades (posible rotura en el curso del parto y trombosis vulvar consecutiva). Situados a cada lado del orificio vaginal, tienen la forma de dos sanguijuelas rellenas de sangre y presentan a nuestra consideración: 1.°, una *cara externa*, cubierta por el músculo clitorídeo y separada de la raíz correspondiente del clítoris por un pequeño espacio (análogo al *triángulo de la talla);* 2.°, una *cara interna*, que corresponde a la porción terminal de la uretra y a la glándula de Bartholin; 3.°, *dos bordes;* 4.°, un *extremo posterior* o *base*, que desciende hasta la proximidad de la fosa navicular; 5.°, un *extremo anterior* o *vértice.*

c) *Músculos superficiales del perineo.* — En número de seis, tres a cada lado: los *isquioclitoridianos*, los *bulboclitoridianos* o *constrictores de la vagina* (asiento del *vaginismo inferior)*, los *transversos superficiales*. Tienen la misma disposición que los músculos superficiales del perineo en el hombre.

d) *Glándulas de Bartholin.* — Homólogas de las glándulas de Cowper. Están situadas entre la cara interna del extremo posterior del bulbo y la base de los labios menores. Su conducto excretor va a desembocar por un pequeño orificio (rodeado de una aureola roja en los casos de *bartholinitis)* en el surco que separa el himen o sus restos de los pequeños labios. Las glándulas de Bartholin son frecuentemente invadidas en los casos de blenorragia; pueden ser asiento de quistes.

e) *Vasos y nervios.* — El mismo origen, el mismo trayecto, la misma distribución que en el hombre.

3.° **Diafragma urogenital.** — Está constituído, en la mujer como en el hombre, por las dos hojas de la *aponeurosis perineal media* (la misma disposición que en el hombre), que interceptan entre ellas el *músculo de Guthrie* o *transverso profundo*. La única diferencia es que el plano fibromuscular es atravesado, en la mujer, por la vagina, al que se adhiere íntimamente. Nótese aquí también la presencia, a lo largo de las ramas isquiopubianas, de la *arteria pudenda interna* (se divide en *cavernosa* y *dorsal del clítoris)*, de la *vena pudenda interna*, de los *linfáticos profundos* y del *nervio clitoridiano*, rama profunda del pudendo interno.

4.° **Prolongación anterior de la fosa isquiorrectal.** — Debajo del diafragma urogenital (a derecha e izquierda de la línea media) encontramos, como en el hombre, las prolongaciones anteriores de las dos fosas isquiorrectales. Sin embargo, son menos importantes que en el hombre. Corresponden por dentro a las paredes laterales de la vagina, de las que están separadas por los elevadores del ano. Estos músculos son así, en uno y otro sexo, el límite divisorio entre el perineo y la pelvis.

LIBRO VII

MIEMBROS

Los miembros son unos largos apéndices anexos al tronco destinados a ejecutar todos los grandes movimientos, más especialmente la locomoción y la prensión. Se distinguen en *miembros superiores* o *torácicos* y *miembros inferiores* o *abdominales*.

La constitución anatómica de los miembros es bastante sencilla. Siempre se encuentra, alrededor de un *esqueleto central*, un conjunto de partes blandas que podemos clasificar en tres grupos: 1.°, *planos superficiales*, que comprenden la piel y el tejido celular subcutáneo (con los vasos y nervios superficiales); 2.°, una *aponeurosis superficial*, más o menos gruesa; 3.°, una *capa subaponeurótica*, que corresponde a los músculos, con los vasos y nervios denominados profundos.

Los miembros se dividen en cierto número de segmentos superpuestos. Cada uno de estos segmentos presenta tres regiones: 1.°, una *región anterior;* 2.°, una *región posterior;* 3.°, una *región intermedia* o *media*, que corresponde al esqueleto.

CAPITULO PRIMERO

MIEMBRO SUPERIOR

Considerado desde el punto de vista de la anatomía topográfica, el miembro superior se divide en seis segmentos, que son, desde la raíz a la extremidad libre: 1.°, el *hombro;* 2.°, el *brazo;* 3.°, el *codo;* 4.°, el *antebrazo;* 5.°, la *muñeca;* 6.°, la *mano*.

ARTÍCULO PRIMERO

HOMBRO

El hombro es el segmento más elevado (la *raíz*) del miembro superior.

Le asignaremos por límites: 1.°, *por arriba*, del lado del cuello, una línea curva que corresponde al borde superior de la escápula y de la clavícula; 2.°, *por abajo*, del lado del brazo, una línea circular, que pasa por debajo de la inserción humeral del pectoral mayor; 3.°, *por detrás*, el borde posterior de la escápula; 4.°, *por delante*, una línea vertical que pasa por el lado externo de la mama.

Admitiremos en el hombro las cuatro regiones siguientes: 1.°, una región media, la *región deltoidea;* 2.°, una región posterior, la *región escapular;* 3.°, una región anterior, la *región de la axila;* 4.°, una región profunda o esquelética, que comprende los *huesos* y las *articulaciones del hombro.*

§ 1. Región de la axila

La axila comprende todas las partes blandas que se encuentran situadas en el lado interno de la articulación escápulohumeral, entre esta articulación y el tórax.

1.° **Disposición general.** — Estas partes blandas forman en su conjunto una especie de pirámide cuadrangular cuyo eje se dirigiría oblicuamente de arriba abajo y de dentro a fuera. Además, es una pirámide hueca cuya cavidad estaría llena de numerosos órganos (órganos de paso) que van del cuello al brazo o del brazo suben al cuello.

2.° **Límites.** — La pirámide axilar se relaciona con la piel por su cara anterior y por su base.

α) Por su cara anterior, y *superficialmente*, tiene por límites: 1.°, por arriba, la clavícula; 2.°, por abajo, el borde inferior del pectoral mayor; 3.°, por fuera, el surco deltopectoral; 4.°, por dentro, una línea vertical que pasa por el lado externo de la mama.

β) Por su base, y también *superficialmente*, está limitada: 1.°, por delante, por el borde inferior del pectoral mayor; 2.°, por detrás, por el borde inferior del gran dorsal y del redondo mayor; 3.°, por dentro, por una línea convencional que reuniría los dos bordes precitados rasando el tórax; 4.°, por fuera, por una línea igualmente convencional que reuniría estos dos lados rasando el borde interno del brazo.

Profundamente la región de la axila se extiende hasta la escápula y el tórax.

3.° **Forma exterior.** — La axila es visible exteriormente: 1.°, por su cara anterior; 2.°, por su base.

α) Vista por su cara anterior, la región va de la clavícula al borde inferior del pectoral mayor. De arriba abajo se encuentra: 1.°, eminencia de la clavícula; 2.°, hueco infraclavicular, muy variable según los individuos; 3.°, superficie plana que corresponde a los fascículos medios e inferiores del pectoral mayor.

β) Vista por su base (hueco de la axila, que no debe confundirse con la cavidad de la pirámide axilar) la axila tiene la forma de una *hendidura* cuando el brazo cuelga al lado del cuerpo, de un canal cuando el brazo se halla en abducción media.

4.° **Exploración.** — La exploración clínica (inspección y palpación) se practica estando el brazo colgando a lo largo del cuerpo para poner los músculos en relajación. Examen por los rayos X.

5.° **División.** — Siendo la axila una pirámide hueca, ofrece: 1.°, sus *paredes* o *continente;* 2.°, las formaciones que están alojadas en su cavidad o *contenido*.

6.° **Continente.** — La axila presenta: 1.°, cuatro *paredes laterales* (anterior, posterior, interna y externa); 2.°, una *base;* 3.°, un *vértice*.

A. Pared anterior. — Está situada inmediatamente debajo de la clavícula *(región subclavicular* de ciertos autores). Comprende las capas siguientes:

a) *Planos superficiales.* — En número de dos: la piel y el tejido celular subcutáneo.

α) La *piel*, delgada, movible, fina, desprovista de pelos; a veces deprimida debajo de la clavícula, *hueco infraclavicular.*

β) El *tejido celular subcutáneo* presenta dos porciones: 1.°, porción superficial, areolar; 2.°, porción profunda, laminar, formando la *fascia superficialis*, entre cuyas dos hojas se encuentran el cutáneo, algunos vasos sanguíneos sin importancia, linfáticos que terminan en

los ganglios del hueco axilar y finalmente filetes nerviosos, nacidos del plexo braquial o del plexo cervical (ramos supraclaviculares).

b) *Aponeurosis superficial.* — Partiendo de la clavícula, cubre el pectoral mayor *(aponeurosis superficial del pectoral mayor)*, y al llegar al borde inferior de este músculo, se desdobla: una hoja superficial, que se dirige hacia el gran dorsal atravesando el hueco de la axila *(aponeurosis del hueco de la axila)*; una hoja profunda, muy delgada, que tapiza la cara profunda del pectoral mayor *(aponeurosis profunda del pectoral mayor)*.

c) *Capa muscular superficial.* — Formada por el pectoral mayor: partiendo de la clavícula, del esternón, de los seis primeros cartílagos costales y de la aponeurosis abdominal, este músculo termina, por un cordón cuadrilátero de dos hojas, en el labio anterior de la corredera bicipital. Aductor del brazo o bien elevador de las costillas. Entre él y el deltoides, el *espacio deltopectoral* en el cual se encuentran la vena cefálica, la arteria acromiotorácica y a veces (14 por 100) algunos ganglios linfáticos.

d) *Capa muscular profunda.* — Está formada por el subclavio, el pectoral menor y las aponeurosis profundas.

α) El *subclavio*, situado debajo de la clavícula, irregularmente cilíndrico, va del primer cartílago costal a la cara inferior de la clavícula.

β) El *pectoral menor*, aplanado y triangular, va de la tercera, cuarta y quinta costillas a la apófisis coracoides. Está separado del subclavio por el *triángulo clavipectoral*.

γ) Las *aponeurosis profundas* comprenden: 1.°, la *aponeurosis del subclavio*, que va del borde anterior de la clavícula al borde posterior del músculo, cubriendo las tres caras anterior, inferior y posterior del músculo subclavio; 2.°, la *aponeurosis pectoral profunda* o *clavicóracoaxilar*, que se inserta por arriba en la vaina del subclavio y en la apófisis coracoides, y de allí va a la aponeurosis braquial: se la divide en tres porciones: *aponeurosis clavipectoral*, *vaina del pectoral menor* y *ligamento suspensor de la axila* de Gerdy.

e) *Resumen.* — Nótese (esto se ve muy bien en los cortes) que la pared anterior presenta dos compartimientos: 1.°, uno *superficial* subcutáneo, que se continúa con los espacios subcutáneos de las regiones vecinas *(flemones superficiales*, que tienen tendencia a la difusión); 2.°, un *compartimiento profundo*, intermuscular, cerrado por todas partes *(flemones profundos*, que van a formar prominencia a nivel del borde inferior del pectoral mayor).

B. Pared posterior. — Está formada: 1.°, por arriba, por el subescapular (va de la escápula al troquín), que tapiza la fosa infraescapular; 2.°, en la parte más baja, por dos músculos superpuestos: el *redondo mayor* (que va del borde axilar de la escápula al lado interno de la corredera bicipital) y el *gran dorsal* (que va de la región lumbar al fondo de la corredera bicipital). Todos estos músculos están cubiertos por una delgadísima aponeurosis. Entre el redondo mayor, el húmero y el subescapular hay un espacio triangular dividido en dos por la porción larga del tríceps que hace comunicar el hueco axilar con la región escapular (véase esta región, agujero cuadrado, triángulo omotricipital).

C. Pared interna. — Está constituída por las costillas y los espacios intercostales reforzados por las digitaciones superiores del serrato mayor, una delgadísima aponeurosis sobre este músculo, la *aponeurosis del serrato mayor*.

D. Pared externa. — Corresponde al lado externo de la articulación del hombro: naturalmente, es muy reducida, pues las dos paredes anterior y posterior convergen una hacia la otra. Está constituída, por abajo por el córacobraquial y por las dos porciones del bíceps, más arriba por el lado interno de la articulación escápulohumeral y por la base de la apófisis coracoides.

E. Base. — Comprendida entre el brazo y el tórax. Forma cuadrilátera. Tanto más cóncava cuanto el brazo está más separado del tronco. Límites: *por delante*, el borde inferior del pectoral mayor; *por detrás*, el borde inferior del gran dorsal; *por dentro*, una línea convencional que reúne los dos bordes precitados, rasando el tórax; *por fuera*, otra línea convencional que reúne también los dos bordes inferiores de los músculos mencionados, rasando el brazo. Está constituída por los planos siguientes:

a) *Piel.* — Delgada, flexible, fuertemente coloreada, cubierta en el adulto de pelos largos y abundantes, con numerosas glándulas sebáceas *(furúnculos)*; muy adherente a la aponeurosis subyacente.

b) *Tejido celular subcutáneo.* — Dispuesto, como en la palma de la mano, en un sistema de trabéculas verticales que unen íntimamente la aponeurosis superficial con la cara profunda de la dermis. Entre estas trabéculas, alvéolos, es donde se amontonan pelotones adiposos. Glándulas sudoríparas muy numerosas, muy voluminosas, que secretan sudor de olor fuerte *(hidrosadenitis de Verneuil, intertrigo)*. En el tejido celular hay vasos pequeñísimos y algunos filetes nerviosos procedentes del plexo braquial; sin ganglios.

F. VÉRTICE. — Está representado por un orificio que comunica la axila con el hueco supraclavicular: limitado por dentro por la primera costilla (y la primera digitación del serrato mayor), por delante por la clavícula (con el subclavio). Por este orificio pasan los cordones nerviosos del plexo braquial, los vasos subclavios y los vasos linfáticos de la axila (su posible compresión en las fracturas de la clavícula con callo exuberante).

7.° **Contenido.** — La cavidad de la axila tiene exactamente misma configuración general que la región: es una pirámide cuadrangular. Contiene: 1.°, *arterias;* 2.°, *venas;* 3.°, *nervios;* 4.°, *linfáticos* 5.°, *tejido céluloadiposo.*

A. ARTERIAS, ARTERIA AXILAR. — Las arterias de la axila provienen de la *axilar.* Esta arteria, continuación de la subclavia (cambia de nombre debajo del subclavio), atraviesa del vértice a la base el hueco de la axila, formando con la vena y los nervios que la acompañan el *paquete vásculonervioso de la axila.*

a) *Dirección.* — Varía según la posición del brazo: oblicua hacia abajo y afuera cuando el brazo cuelga a lo largo del cuerpo; transversal cuando el brazo está extendido; dirigida hacia arriba y afuera cuando el brazo está levantado.

b) *Relaciones.* — Conviene distinguir tres porciones, que son las siguientes:

α) *Primera porción* (va de la clavícula al borde superior del pectoral menor). Relaciones: *por dentro,* la vena axilar; *por fuera,* el tronco secundario ánteroexterno; *por detrás,* los troncos secundarios ánterointerno y posterior.

β) *Segunda porción* (va del borde superior al borde inferior del pectoral menor). Relaciones: *por dentro,* la vena axilar y la raíz interna del mediano; *por fuera,* la raíz externa del mediano y el músculocutáneo; *por detrás,* el músculo subescapular, del cual está separada por una parte del plexo braquial.

γ) *Tercera porción* (va del borde inferior del pectoral menor al borde inferior del pectoral mayor, en donde la axilar se convierte en humeral). Relaciones: *por fuera,* el córacobraquial que es su músculo satélite. Alrededor del vaso se disponen las ramas terminales del plexo braquial, a saber: *por dentro,* el cubital, el braquial cutáneo interno y su accesorio; *por delante,* el nervio músculocutáneo y el nervio mediano; *por detrás,* el nervio radial y el nervio circunflejo, cuando éste acaba de penetrar en el agujero cuadrado de Velpeau.

c) *Ramas.* — Cinco laterales: 1.°, la *acromiotorácica,* que nace algo por debajo de la clavícula (entre el pectoral mayor y el menor suministra la *torácica superior);* 2.°, la *torácica inferior,* llamada también *mamaria externa;* 3.°, la *escapular inferior,* que desciende a lo largo del borde axilar del omóplato; 4.° y 5.°, la *circunfleja anterior* y la *circunfleja posterior,* que contornean el cuello del húmero, la primera debajo del córacobraquial, la segunda siguiendo el nervio circunflejo. Estas colaterales se anastomosan primeramente entre sí y luego con las ramas de la arteria subclavia y de la arteria humeral, de donde el restablecimiento fácil de la circulación en los casos de ligadura de la axilar, a condición de que la misma pase por debajo de la escapular inferior, rama muy gruesa y ampliamente anastomosada que devuelve la sangre al tronco. Peligro de las ligaduras más bajas.

B. VENAS. — Dos venas satélites para cada una de las arterias mencionadas. Desembocan en la *vena axilar,* la cual recibe, además, en su origen la vena basílica, en su terminación la vena cefálica (nótese que se puede lesionar esta última cuando se liga la axilar en su origen). La vena axilar va constantemente pegada a la arteria, ocupando primeramente su lado interno, después su lado anterior; tiene las paredes tan gruesas que queda abierta tras un corte, de donde se origina el peligro de penetración de aire cuando es lesionada.

C. LINFÁTICOS. — Están representados por ganglios y vasos, unos aferentes y otros eferentes:

a) *Ganglios.* — Se disponen en cinco grupos: 1.°, el *grupo braquial,* que corresponde a la pared externa de la axila; 2.°, el *grupo torácico,* que se aplica a la pared torácica, alrededor de la arteria mamaria externa; 3.°, el *grupo subescapular,* situado en la pared posterior, a lo largo de los vasos escapulares inferiores; 4.°, el *grupo intermedio,* situado en el punto de convergencia de los tres grupos precedentes; 5.°, el *grupo subclavio,* debajo de la clavícula, por dentro de la vena axilar. Estos ganglios son frecuentemente asiento de lesiones inflamatorias, tuberculosas o cancerosas (cáncer de la mama), que obligan a la extirpación de los mismos.

b) *Vasos aferentes.* — Provienen: 1.°, para el *grupo torácico,* de la mama, de los planos superficiales anterior y laterales del tórax, de la parte supraumbilical del abdomen; 2.°, para el *grupo subescapular* de los planos superficiales y musculares del dorso y del hombro; 3.°, para el *grupo braquial,* del miembro superior; 4.°, para el *grupo intermedio* y el *grupo subclavio,* de los grupos ganglionares precedentes.

c) *Vasos eferentes.* — Terminan en parte en el grupo intermedio, en parte en el grupo subclavio; los de este último grupo se reúnen en un solo tronco que va a desembocar en la confluencia de la vena subclavia con la yugular interna.

D. Nervios. — La cavidad de la axila presenta el plexo braquial, con sus ramas terminales y la mayoría de sus ramas colaterales. Estos nervios se disponen en dos grupos: 1.°, el *grupo prearterial* (nervio del pectoral mayor, nervio del pectoral menor, nervio mediano, nervio músculocutáneo, nervio cubital, nervio braquial cutáneo y su accesorio); 2.°, el *grupo retroarterial* (dos nervios subescapulares, nervio del gran dorsal, nervio del redondo mayor, nervio radial, nervio circunflejo). Sus lesiones se acompañan de dolores, de trastornos tróficos y de parálisis que ocurren a la vez sobre el miembro superior y sobre los músculos de la axila y del hombro: no confundir estas parálisis del plexo con las parálisis de los nervios periféricos o con las parálisis radiculares.

E. Tejido céluloadiposo. — Un tejido céluloadiposo, de anchas mallas, llena todo el espacio que dejan libre los vasos, nervios y ganglios que acabamos de describir. Este tejido céluloadiposo comunica: 1.°, *por arriba*, por debajo de la clavícula, con el de la región supraclavicular; 2.°, *por detrás* (a lo largo de los vasos circunflejos y escapulares inferiores), con el de la región escapular; 3.°, por abajo (a lo largo de la humeral y de la humeral profunda), con el de los dos compartimientos braquiales anterior y posterior. De aquí la posible difusión de las colecciones purulentas axilares a las regiones mencionadas (abrir pronto y drenar cuidadosamente para evitar las fístulas rebeldes).

8.° **Vista de conjunto de la axila, vías de acceso.** — En resumen, la región de la axila presenta tres compartimientos, que son, yendo de delante atrás:

α) El *compartimiento superficial* o *subcutáneo*, común a la vez a la pared anterior y a la pared inferior o base, que comunica por otra parte con el espacio subcutáneo de las regiones vecinas. Es fácilmente asequible al cirujano por todas partes.

β) El *compartimiento medio* o *interpectoral*, comprendido entre el pectoral mayor y el menor. Se llega a él ordinariamente por el borde inferior de la pared anterior.

γ) El *compartimiento profundo* no es más que la misma cavidad axilar. Es asequible por su base *(vía de acceso inferior)* o por su pared anterior *(vía de acceso anterior)*.

§ 2. Región escapular

La región escapular comprende todas las partes blandas que se superponen en la cara posterior de la escápula.

1.° **Límites.** — *Superficialmente:* 1.°, *por arriba*, el borde superior de la escápula; 2.°, *por dentro*, el borde interno del mismo hueso; 3.°, *por abajo*, el borde inferior del redondo mayor; 4.°, *por fuera*, una línea recta que va del extremo externo del acromion a la impresión deltoidea. *Profundamente*, se extiende hasta la cara posterior de la escápula, o sea, hasta la pared posterior de la axila.

2.° **Forma exterior y exploración.** — La región escapular presenta una prominencia transversal, la *espina del omóplato*, encima y debajo de la cual se encuentran, en los individuos delgados, dos depresiones *(fosas supra* e *infraespinosa)*; en los sujetos vigorosos estas depresiones están reemplazadas por relieves musculares. La exploración se practica estando los músculos en relajación: es bastante fácil.

3.° **Planos superficiales.** — En número de dos: la *piel* y el *tejido celular subcutáneo*.

a) *Piel.* — Delgada, desprovista de pelos, muy movible sobre las partes subyacentes (asiento de predilección del acné).

b) *Tejido celular subcutáneo.* — Fascia superficial, entre cuyas dos láminas se encuentra una capa adiposa más o menos gruesa. Frecuencia de bolsas serosas (por la influencia de presiones o frotamientos) en los puntos en donde la piel está en contacto con las eminencias óseas.

4.° **Planos profundos.** — Formados por músculos y aponeurosis. Conviene estudiarlos separadamente en las fosas supra e infraespinosas:

A. Fosa supraespinosa. — Dos planos musculares:

α) *Primer plano:* el *trapecio*, con su aponeurosis.

β) *Segundo plano:* la *aponeurosis del supraespinoso* y el músculo *supraespinoso* (que va de la fosa supraespinosa a la carita superior del troquiter).

B. Fosa infraespinosa. — Aquí también hay dos planos:

α) *Primer plano:* los fascículos posteriores del *deltoides* (cubiertos por la aponeurosis deltoidea) y, en la parte más inferior, los fascículos más altos del *gran dorsal* (cubiertos también por la aponeurosis).

β) *Segundo plano:* la *aponeurosis del infraespinoso* y, debajo de ella, tres músculos: 1.°, el *infraespinoso* (que va de la fosa infraespinosa a la carita media del troquiter); 2.°, el *redondo menor* (que va del borde axilar del omóplato a la carita inferior del troquiter); 3.°, el *redondo mayor* (que va del ángulo inferior del omóplato al labio interno de la corredera bicipital). Entre el redondo menor y el redondo mayor, un espacio triangular de base externa formada por el húmero, *triángulo de los redondos*. La porción larga del tríceps lo divide en dos porciones: una externa, cuadrilátera *(cuadrilátero húmerotricipital* o *agujero cuadrado de Velpeau)*, que deja pasar el nervio circunflejo y la arteria circunfleja posterior; una porción interna, triangular *(triángulo omotricipital)*, atravesada de delante atrás por la arteria escapular inferior. Nótese que, por el triángulo de los redondos, la región escapular comunica con el hueco de la axila y con el plano profundo de la región deltoidea (vía de difusión de las colecciones purulentas).

5.° **Plano esquelético.** — Está constituído por la cara posterior de la escápula con sus diversos detalles.

6.° **Vasos y nervios.** — Se dividen naturalmente en superficiales y profundos.

a) *Vasos y nervios superficiales.* — Las *arterias* y las *venas* no tienen importancia. Los *linfáticos* se dirigen al grupo subescapular de los ganglios de la axila. Los *nervios* provienen a la vez de las ramas supraacromiales del plexo cervical, del nervio cutáneo del hombro (ramo del circunflejo) y además de los ramos posteriores de los nervios dorsales.

b) *Vasos y nervios profundos.* — Las *arterias* provienen de la escapular superior, de la escapular posterior y de la escapular inferior (las dos primeras, ramas de la subclavia; la última, rama de la axilar). Se anastomosan ampliamente entre sí, de donde el restablecimiento de la circulación después de la ligadura de la axilar. Las *venas* siguen el trayecto de las arterias homónimas, dirigiéndose unas a la vena subclavia y otras a la vena axilar. Los *linfáticos* terminan, como los superficiales, en los ganglios de la axila (algunos en los ganglios supraclaviculares). Los *nervios* emanan de dos orígenes: 1.°, del *supraescapular* (alcanza a la región por el agujero coracoideo e inerva los dos músculos supra e infraespinoso); 2.°, del *circunflejo* (llega a la región por el cuadrilátero húmerotricipital y, después de haber dado un filete al redondo menor, se pierde en el deltoides).

§ 3. Región deltoidea

La región deltoidea o región del muñón del hombro ocupa el espacio comprendido entre la axila y la región escapular.

1.° **Límites.** — *Superficialmente:* 1.°, *por arriba*, la parte externa de la clavícula y del acromion; 2.°, *por abajo*, la impresión deltoidea; 3.°, *por delante*, el borde anterior del deltoides; 4.°, *por detrás*, una vertical que va de la parte más posterior del acromion a la impresión deltoidea. *Profundamente:* la articulación escápulohumeral.

2.° **Forma exterior y exploración.** — La región deltoidea es convexa en todos sentidos *(deformidad en charretera* en los casos de luxación del hombro). Su exploración comprende: 1.°, la inspección; 2.°, la palpación metódica de los planos constitutivos; 3.°, el examen con los rayos X.

3.° **Planos constitutivos.** — Encontramos sucesivamente los cinco planos siguientes:

a) *Piel.* — Medianamente gruesa, de ordinario desprovista de pelos, muy movible, excepto por abajo.

b) *Tejido celular subcutáneo.* — Los mismos caracteres que en la región precedente. A veces, bolsa serosa encima del acromion *(bolsa supraacromial)*. Contiene los vasos y nervios superficiales.

c) *Aponeurosis superficial.* — Muy delgada, cubre el deltoides, enviando tabiques entre sus fascículos. Se inserta por arriba en la clavícula, acromion y espina; se continúa (por abajo, delante y atrás) con la aponeurosis superficial de las regiones vecinas.

d) *Deltoides.* — Músculo grueso de forma triangular, abrazando como un semicornete la articulación escápulohumeral. Se inserta por arriba en la clavícula, acromion y espina. Se fija por abajo en la impresión deltoidea. Es el *músculo abductor del brazo:* de donde la imposibilidad de separar el brazo del tronco cuando está paralizado (su parálisis es consecutiva, ordinariamente, a una lesión del circunflejo). Se atrofia siempre más o menos y con extraordinaria rapidez en el curso de las afecciones, traumatismos u otras, de la articulación escápulohumeral. El deltoides presenta en su cara profunda una lámina celulosa, que constituye la *aponeurosis profunda del deltoides* de ciertos autores.

e) *Plano infradeltoideo.* — Separado el deltoides, se ven: 1.°, *por arriba*, la bóveda acromiocoracoidea; 2.°, *por abajo*, el troquín y el troquiter (con los tendones que en ellos se insertan), y entre los dos, la corredera bicipital y el tendón de la porción larga del bíceps; 3.°, en la parte *media*, la porción externa de la cápsula escápulohumeral. El vasto espacio comprendido entre el deltoides y las diferentes formaciones mencionadas está lleno de una masa de tejido celular laxo, *tejido celular subdeltoideo*, en el que se desarrollan dos bolsas: una interna o *bolsa subcoracoidea*, y otra externa o *bolsa acromial* o *subdeltoidea*. Esta última es con mucho la más importante. Las dos bolsas serosas son asiento de *periartritis escápulohumeral*, afección que se desarrolla después de una infección *(reumatismo, blenorragia)* o a consecuencia de un traumatismo del muñón del hombro *(luxaciones, fracturas parcelarias)*.

4.° **Vasos y nervios.** — Las *arterias* se distinguen en superficiales y profundas: las *arterias superficiales*, pequeñísimas, emanan de la acromiotorácica y de la circunfleja posterior; las *arterias profundas* provienen de la axilar por la acromiotorácica (su rama acromial principalmente) y las dos circunflejas anterior y posterior. Las *venas* se dividen también en superficiales y profundas: las primeras se dirigen en su mayoría a la cefálica, las otras desembocan en la axilar. Los *linfáticos* terminan en los ganglios axilares. Los *nervios* se dividen en superficiales y profundos: los *nervios superficiales* son proporcionados, en parte por los ramos supraacromiales del plexo cervical, en parte por el ramo cutáneo del hombro, ramo del circunflejo (explorar este último nervio en los traumatismos del hombro para reconocer el estado del circunflejo); los *nervios profundos*, destinados al deltoides, provienen del circunflejo (ya hemos dicho anteriormente cuál era su trayecto). Es necesario tener cuidado con el circunflejo en las intervenciones en el hombro, pues su sección ocasiona la parálisis y la atrofia del deltoides. (Para evitarlo, recuérdese que circunda horizontalmente el cuello quirúrgico del húmero, a seis centímetros por debajo del acromion.)

§ 4. Huesos y articulaciones del hombro

La región esquelética del hombro presenta a nuestra consideración tres huesos *(porción externa de la clavícula, escápula, extremo superior del húmero)* con las articulaciones correspondientes.

1.° **Porción externa de la clavícula.** — Aplanada de arriba abajo y cóncava por delante, es superficial como lo restante del hueso (fracturas, exploración fácil). Su extremo externo, en general, rebasa ligeramente la cara superior del acromion, con el cual se articula; no confundir esta disposición con una *subluxación acromioclavicular*.

2.° **Escápula.** — Hueso aplanado y muy delgado, presenta a nuestro estudio dos caras, tres bordes y tres ángulos.

a) *Cara posterior.* — Convexa, dividida en dos partes desiguales por una pronunciada eminencia, *espina del omóplato* (borde libre subcutáneo, extremo interno, extremo externo curvado hacia delante para formar el *acromion.)* Está tapizada por los músculos de la región escapular.

b) *Cara anterior.* — Excavada, cubierta por el subescapular; explorable por la axila.

c) *Bordes.* — En número de tres: 1.°, *interno* o *espinal;* 2.°, *externo* o *axilar* (fosita subglenoidea por arriba); 3.°, *superior* (escotadura coracoidea por fuera).

d) *Angulos.* — Tres: 1.°, *superior;* 2.°, *anterior*, que corresponde a la *cavidad glenoidea* (cuello anatómico, cuello quirúrgico, apófisis coracoides); 3.°, *inferior* (fácil de explorar).

e) *Desarrollo y estructura.* — El omóplato se desarrolla por ocho puntos de osificación. Se compone de tejido compacto, excepto a nivel del ángulo anterior, de la coracoides, del acromion y del borde axilar, en donde se encuentra tejido esponjoso (asiento de osteítis, de tumores). Fracturas poco frecuentes.

3.° **Extremo superior del húmero.** — Presenta a nuestra consideración:

a) *Cabeza humeral.* — Superficie articular que representa el tercio de una esfera y está orientada como la epitróclea, que sirve de punto de referencia para conocer la situación precisa de la cabeza humeral en los movimientos del hombro.

b) *Cuello anatómico.* — Surco que separa la cabeza de las tuberosidades. Su eje y el de la cabeza forman con el eje de la diáfisis un ángulo de 130 a 140° *(ángulo de flexión)* y con el eje transversal de la epífisis otro ángulo de 20° *(ángulo de torsión o de inclinación)*.

c) *Tuberosidades.* — En número de dos, separadas por la *corredera bicipital:* una externa, voluminosa, la *tuberosidad mayor* o *troquiter*, la otra, más pequeña, la *tuberosidad menor* o *troquín*.

d) *Cuello quirúrgico.* — Situado debajo de las tuberosidades: se confunde por dentro con el cuello anatómico.

e) *Desarrollo.* — Tres puntos de osificación (cabeza, las dos tuberosidades), que se sueldan pronto en una pieza única. Esta queda separada de la diáfisis, hasta la edad de veinticinco a veintiséis años, por un *cartílago de conjunción muy activo (epífisis fértil)*, situado encima del cuello quirúrgico e intraarticular por dentro (desprendimiento epifisario, ósteomielitis de los adolescentes).

f) *Estructura.* — La epífisis superior del húmero está formada de tejido esponjoso (resorción en los viejos). Es frecuentemente asiento de *fracturas (extracapsulares* o *del cuello quirúrgico, intracapsulares* o *del cuello anatómico, de las tuberosidades parcelarias)* y de *ósteosarcoma* (deformación del hombro en pernil).

4.° **Unión de la clavícula y la escápula.** — La clavícula se une a la escápula por la *articulación acromioclavicular* y por dos *ligamentos córacoclaviculares:*

a) *Articulación acromioclavicular.* — Artrodia, presenta una cápsula reforzada por los ligamentos (a veces un menisco intraarticular) y una sinovial. Asiento posible de esguinces y asimismo de luxaciones *(luxación supraacromial* o *infraacromial).*

b) *Ligamentos córacoclaviculares.* — En número de dos: *ligamento trapezoideo,* ánteroexterno; *ligamento conoideo,* pósterointerno. Ambos muy resistentes; a veces una bolsa serosa.

5.° **Articulación escápulohumeral.** — Enartrosis, cuyas superficies articulares han sido estudiadas. Recordaremos que estas superficies articulares están formadas por la cabeza humeral y la cavidad glenoidea del omóplato (ampliada por un reborde glenoideo). Este último está coronado por una especie de bóveda, *bóveda acromiocoracoidea* (apófisis acromion y coracoides reunidas por el ligamento acromiocoracoideo), debajo de la cual se desliza el húmero *(bolsa subacromial),* obstáculo al operador en el curso de la desarticulación del hombro.

a) *Cápsula articular.* — Tiene la forma de un manguito inserto por una parte en el húmero (cuello anatómico por arriba, cuello quirúrgico por abajo) y por otra en el rodete glenoideo y el cuello del omóplato, en donde se continúa con el periostio *(luxaciones extracoracoideas, luxaciones recidivantes).*

Está reforzada: 1.°, por *ligamentos activos,* tendones de los músculos supraespinoso, infraespinoso y subescapulares; luxaciones de repetición en los casos de parálisis de estos músculos; 2.°, por *ligamentos fibrosos* (ligamentos córacohumeral, glenohumeral superior, medio, inferior), entre los cuales se encuentran dos orificios, el orificio del tendón del bíceps y el foramen oval de Weitbrecht. A consecuencia de un traumatismo, esta cápsula puede desgarrarse: de aquí resulta una *luxación del hombro* hacia arriba, hacia abajo o hacia atrás, aunque excepcionalmente; más frecuentemente hacia delante y adentro.

Las luxaciones ánterointernas son con mucho las más frecuentes: se dividen en *extracoracoideas, subcoracoideas, intracoracoideas, subclaviculares.*

b) *Sinovial.* — Tapiza la superficie interior de la cápsula. Esta sinovial da origen a dos prolongaciones (punto de partida de propagaciones purulentas y de fístulas en los casos de artritis supuradas), que acompañan, una al tendón del bíceps en la corredera, la otra al tendón del subescapular.

c) *Movimientos.* — Abducción y aducción, proyección hacia delante y hacia atrás, rotación hacia dentro y rotación hacia fuera, circunducción. Cuando el brazo se levanta por encima de la horizontal, las articulaciones acromioclavicular y esternoclavicular intervienen en los movimientos: puede ser suplida la movilidad de la articulación escápulohumeral rígida o anquilosada por la movilidad de estas articulaciones.

6.° **Relaciones generales, exploración y vías de acceso.** — Los huesos y articulaciones del hombro se relacionan: 1.°, por arriba, con las partes blandas del hueso supraclavicular y de la nuca; 2.°, por detrás, con las de la región escapular; 3.°, por fuera y delante, con las de la región deltoidea; 4.°, por dentro, con las de la región axilar.

Su exploración comprende: 1.°, la inspección; 2.°, la palpación metódica de los diversos segmentos óseos, de la sinovial, de los ligamentos; 3.°, el examen de los movimientos; 4.°, el examen por los rayos X.

Son accesibles:

1.° La clavícula, por una incisión cutánea transversal.

2.° La escápula, por una incisión horizontal que siga la espina y el acromion y, si es necesario, por una incisión longitudinal a lo largo del borde axilar.

3.° La articulación escápulohumeral, ora por delante por una incisión que siga el surco del pectoral, ora por detrás por una incisión vertical que parta del ángulo del acromion, pero que no exceda de 4 ó 5 centímetros para evitar el circunflejo.

ARTÍCULO II

BRAZO

Situado entre el hombro y el codo, el brazo está limitado: *por arriba*, por una línea circular que corresponde al borde inferior del pectoral mayor y del gran dorsal; *por abajo*, por un segunda línea circular que pasa a dos traveses de dedo por encima de la epitróclea y del epicóndilo. Presenta: 1.°, una región anterior, *región braquial anterior;* 2.°. una región posterior, *región braquial posterior;* 3.°, una región media, *región esquelética*, formada por el *cuerpo del húmero.*

§ 1. Región braquial anterior

La región braquial anterior comprende todas las partes blandas situadas delante del húmero.

1.° **Límites.** — *Superficialmente:* 1.°, por arriba, una línea horizontal que rasa el borde inferior del pectoral mayor; 2.°, por abajo, una línea, igualmente horizontal, que pasa a dos traveses de dedo por encima de la epitróclea y del epicóndilo; 3.°, por los lados, dos verticales trazadas, una por el epicóndilo, la otra por la epitróclea. *Profundamente:* el húmero y los tabiques intermusculares.

2.° **Forma exterior y exploración.** — La región braquial anterior presenta una eminencia media *(eminencia bicipital)* y, a cada lado de ella, un canal *(canales bicipitales externo* e *interno)*. Su exploración comprende: la inspección, la palpación de los diversos planos constitutivos (planos superficiales, planos musculares, vasos y nervios, esqueleto).

3.° **Planos constitutivos.** — Son en número de cinco: 1.°, *piel;* 2.°, *tejido celular subcutáneo;* 3.°, *aponeurosis;* 4.°, *capa subaponeurótica;* 5.°, *esqueleto.*

a) *Piel.* — Gruesa por fuera, delgada y fina por dentro; muy movible, desprovista de pelos.

b) *Tejido celular subcutáneo.* — Más o menos abundante en grasa, se continúa con el de las regiones vecinas; fascia superficial, entre cuyas dos hojas pasan los vasos y nervios superficiales.

c) *Aponeurosis.* — Es la parte anterior del manguito aponeurótico que rodea el brazo; se continúa con la de las regiones próximas (hombro por arriba, codo por abajo).

De sus partes laterales parten dos prolongaciones dispuestas en sentido frontal; 1.°, el *tabique intermuscular interno*, que se fija por otra parte en el labio interno de la corredera bicipital, en el borde interno del húmero y en la epitróclea; 2.°, el *tabique intermuscular externo*, que se fija por otra parte en el labio externo de la corredera bicipital, en el lado externo de la impresión deltoidea, en el borde externo del húmero y en el epicóndilo.

La aponeurosis y sus dos tabiques forman, de esta manera, con el húmero un compartimiento ósteoaponeurótico, *compartimiento anterior del brazo:* nótese que este compartimiento comunica por arriba con la axila, por abajo con la región del codo, por detrás (por ciertos orificios abiertos en los tabiques) con el compartimiento posterior (migración de los flemones y de los abscesos).

d) *Capa subaponeurótica.* — Debajo de la aponeurosis, cinco músculos, repartidos en dos planos:

α) *Plano superficial:* 1.°, en la parte superior, la punta del *deltoides*, que se inserta en la **V** deltoidea; 2.°, abajo y adentro, las dos porciones del *bíceps braquial* (bíceps corto por dentro, bíceps largo por fuera), que se desprenden por arriba de la cara profunda del pectoral mayor y se prolongan por abajo en la región del codo.

β) *Plano profundo:* comprende tres músculos: 1.°, en la parte media, el braquial anterior, que empieza por arriba en la **V** deltoidea; 2.°, por arriba y adentro, la parte inferior del *córacobraquial*, que se fija en la parte media de la cara interna del húmero; 3.°, por abajo y afuera, la porción inicial del *supinador largo.*

e) *Plano esquelético.* — Está formado por las dos caras interna y externa del húmero, así como por los dos tabiques intermusculares. Nótense en el húmero: la superficie rugosa para el córacobraquial, la **V** deltoidea, el agujero nutricio (situado en la parte media de la cara interna).

4.° **Vasos y nervios.** — Numerosos e importantes. Todos provienen de la región de la axila.

a) *Arterias, arteria humeral.* — La humeral, continuación de la axilar, desciende a lo largo del borde interno del bíceps (su *músculo satélite)* siguiendo una línea trazada del vértice de la axila al punto medio del pliegue del codo. Acompañada de dos venas y cruzada muy

oblicuamente por delante (raramente por detrás) por el mediano *(paquete vásculonervioso del brazo)*, camina en el ángulo diedro formado por el bíceps y el braquial anterior, descansando en el tabique intermuscular interno que la separa del cubital. Proporciona: 1.°, muchas *colaterales musculares*, de las cuales la más importante es la *arteria del bíceps:* 2.°, la *arteria nutricia;* 3.°, la *colateral externa* o *humeral profunda*, que pasa a la región posterior; 4.°, la *colateral interna superior*, que va a juntarse con el cubital, y la *colateral interna inferior*, que alcanza la región del codo.

b) *Venas.* — Se distinguen en superficiales y profundas. Las *venas superficiales* son en número de dos: la *basílica*, que sigue el canal bicipital interno, perfora la aponeurosis en la parte media del brazo, camina luego en un desdoblamiento de esta aponeurosis y, finalmente, se abre en la axilar; 2.°, la *cefálica*, que sigue el canal bicipital externo y, en lo más alto de la región, pasa al surco deltopectoral, para terminar en la subclavia. Las *venas profundas* acompañan a las arterias (en número de dos para cada una de ellas) y terminan en las humerales y, de éstas, en la axilar.

c) *Linfáticos.* — Se dividen, como las venas, en superficiales y profundos. Los *linfáticos superficiales* siguen en su mayoría la basílica, terminando en los ganglios axilares. Nótese en su trayecto la presencia de un *ganglio supraepitrócleo* cuya busca tiene a menudo gran importancia en clínica. Algunos siguen la cefálica y desembocan en los ganglios supraclaviculares. Los *linfáticos profundos* se dirigen a los ganglios de la axila.

d) *Nervios.* — Se distinguen también en nervios superficiales y nervios profundos:

α) Los *nervios superficiales*, destinados a la piel, son suministrados: 1.°, por fuera, por la rama cutánea del circunflejo y uno o dos ramos del radial; 2.°, por dentro, por el braquial cutáneo interno y su accesorio, aumentados por los ramos perforantes de los segundo y tercer intercostales.

β) Los *nervios profundos* son en número de cuatro: 1.°, el *cubital* y el *radial*, que sólo aparecen en la extremidad superior de la región, para desaparecer en seguida hacia la región braquial posterior; 2.°, el *músculocutáneo*, que perfora el córacobraquial, luego pasa oblicuamente entre el bíceps y el braquial anterior (a los cuales envía ramos); 3.°, el *mediano*, que sigue el mismo trayecto que la arteria humeral, a la que cruza en **X** (fenómenos de irritación o de parálisis en los aneurismas de la humeral).

§ 2. Región braquial posterior

La región braquial posterior comprende todas las partes blandas situadas detrás del cuerpo del húmero.

1.° **Límites.** — *Superficialmente:* 1.°, por arriba, una línea horizontal que rasa el borde inferior del pectoral mayor; 2.°, por abajo, una segunda horizontal que pasa a dos traveses de dedo por encima de la epitróclea; 3.°, lateralmente, dos verticales trazadas por los puntos culminantes de la epitróclea y del epicóndilo. *Profundamente:* el húmero y los tabiques intermusculares.

2.° **Forma exterior y exploración.** — La región braquial posterior es redondeada en la mujer y el niño. Presenta, en el hombre adulto, eminencias y depresiones, debidas al músculo tríceps. Su exploración comprende: la inspección, la palpación metódica de los diversos planos constitutivos, el examen del esqueleto por los rayos X.

3.° **Planos constitutivos.** — Son en número de cinco: 1.°, *piel;* 2.°, *tejido celular subcutáneo;* 3.°, *aponeurosis;* 4.°, *capa subaponeurótica;* 5.°, *esqueleto.*

a) *Piel.* — Más gruesa que en la región anterior y tan movible como ella. Ordinariamente lampiña; sin embargo, en algunas personas, pelos más o menos gruesos.

b) *Tejido celular subcutáneo.* — Los mismos caracteres que en la región precedente.

c) *Aponeurosis.* — Es la parte posterior del manguito aponeurótico que rodea el brazo (véase región precedente).

d) *Capa subaponeurótica.* — Contiene las tres porciones del tríceps braquial: 1.°, la *porción larga*, que desciende del borde axilar (carita subglenoidea) del omóplato; 2.°, el *vasto externo*, que se inserta en el tabique intermuscular externo y en la porción de la cara posterior del húmero situada por fuera del canal de torsión; 3.°, el *vasto interno*, que se destaca del tabique intermuscular interno y de la porción de la cara posterior del húmero situada por dentro del canal de torsión. Estas tres partes se reúnen en un tendón común, que va a fijarse en el olécranon (véase *Región olecraniana).* Nótese que el tríceps braquial no es, como el bíceps, un *músculo libre*, y por lo tanto se retrae mucho menos cuando se le secciona (amputaciones).

e) *Plano esquelético.* — Está formado: 1.°, por la cara posterior del húmero, con su canal para el nervio radial, oblicuamente dirigido hacia abajo y afuera; 2.°, por los dos tabiques intermusculares.

4.° **Vasos y nervios.** — Provienen, como en la región precedente, de las diferentes regiones del hombro:

a) *Arterias.* — La principal es la *humeral profunda.* Rama de la humeral, penetra en la región atravesando el tabique intermuscular interno, se junta al radial y recorre con él el canal del nervio radial para pasar en seguida al pliegue del codo.

b) *Venas.* — Se distinguen en superficiales y profundas. Las *venas superficiales* se dirigen a la basílica y a la cefálica. Las *venas profundas* están representadas por las dos humerales profundas, que desembocan en la axilar o en una de las humerales.

c) *Linfáticos.* — Sin ganglios. Los vasos, tanto superficiales como profundos, terminan en los ganglios axilares.

d) *Nervios.* — Se dividen en superficiales y profundos:

α) Los *nervios superficiales* provienen, en parte del *ramo cutáneo del circunflejo,* en parte del *radial.*

β) Los *nervios profundos* son en número de dos: 1.°, el *cubital,* que se dirige verticalmente hacia abajo entre el vasto interno y el tabique intermuscular interno, que lo separa del mediano, luego por el interior del vasto interno; su punto de referencia es una línea trazada del vértice de la axila a la cara posterior de la epitróclea; no da ninguna rama; 2.°, el *radial,* recostado en el canal de torsión que da ramas a las tres porciones del tríceps, luego pasa (contorneando el borde externo del húmero) a la región braquial anterior. Nótese que el radial descansa en toda su extensión sobre un plano óseo, de donde su compresión (que ocasiona parálisis) en muchas circunstancias: por la acción de las muletas insuficientemente acolchadas, por los fragmentos en los casos de fractura, más a menudo por formación del callo, etc.

§ 3. Hueso del brazo: cuerpo del húmero

1.° **Forma.** — El cuerpo del húmero es rectilíneo, mas parece torcido sobre el eje a causa de la existencia de un *canal* llamado del *nervio radial.* Se consideran en él tres caras (externa, interna, posterior) y tres bordes (anterior, interno, externo).

2.° **Estructura.** — Capa de tejido compacto (de 3 a 5 milímetros de espesor) que rodea la cavidad medular y cubierto por un periostio fácilmente despegable. A pesar de su resistencia, el húmero se fractura con bastante frecuencia, ya directamente, ya indirectamente (posibilidad de una seudoartrosis y de la inclusión de nervio radial en el callo).

3.° **Relaciones generales, exploración y vías de acceso.** — El cuerpo del húmero está rodeado por las masas musculares braquiales que recorren por fuera el radial, por dentro los vasos humerales, el mediano y el cubital. Su exploración se verifica por la palpación y el examen por los rayos X. Se llega a él por la vía externa.

Artículo III

CODO

En anatomía topográfica el codo comprende la articulación húmeroantebraquial con las partes blandas que la cubren por delante y por detrás. Tiene como límites: 1.°, por arriba, un plano horizontal que pasa a dos traveses de dedo por encima de la epitróclea; 2.°, por abajo, un plano, igualmente horizontal, que pasa a dos traveses de dedo por debajo de esta misma eminencia ósea. Admitimos en el codo tres regiones: 1.°, una región anterior, *región del pliegue del codo;* 2.°, una región posterior, *olecraniana;* 3.°, una región media o intermediaria, *huesos* y *articulaciones del codo.*

§ 1. Región del pliegue del codo

La región del pliegue del codo comprende el conjunto de partes blandas que se disponen en la cara anterior de la articulación del brazo con el antebrazo.

1.° **Límites.** — *Superficialmente:* 1.°, por arriba, una línea transversal que pasa a dos traveses de dedo por encima de la epitróclea; 2.°, por abajo, una segunda línea transversal, que pasa a dos traveses de dedo debajo de la epitróclea; 3.°, por los lados, dos verticales trazadas, una por la epitróclea, la otra por el epicóndilo. *En profundidad,* hasta el plano articular.

2.° **Forma exterior y exploración.** — Con el antebrazo en semiflexión *(posición de exploración clínica)*, el pliegue del codo tiene la forma de un ángulo diedro (pliegue de flexión a nivel del vértice del ángulo) que se cierra tanto más cuanto más completa es la flexión. Con el antebrazo extendido *(posición operatoria)*, las dos caras braquial y antebraquial de la región están en un mismo plano y presentan tres eminencias (media o bicipital, interna o epitrocleana, externa o epicondílea), que separan dos canales (bicipital externo e interno). La exploración comprende la inspección, la palpación y, si es necesario, el examen por los rayos X.

3.° **Capas superficiales.** — En número de dos: la *piel* y el *tejido celular subcutáneo.*

a) *Piel.* — Delgada, flexible, desprovista de pelos, levantada en algunos sitios (relieves azulados por las venas superficiales), muy movible.

b) *Tejido celular subcutáneo.* — Se divide en dos partes: 1.°, una parte superficial, *panículo adiposo;* muy variable según los individuos, más delgado a nivel de la epitróclea (esfacelo en este punto en los casos de vendajes demasiado apretados); a veces bolsa serosa *preepitrocleana;* 2.°, otra parte profunda, *fascia superficial*, entre cuyas dos hojas pasan los vasos y nervios superficiales.

c) *Vasos y nervios superficiales.* — Adquieren aquí una importancia especial a causa de las operaciones que se pueden practicar sobre las venas. Las *arterias* son muy pequeñas, sin importancia, excepto en los casos de cubital o radial superficiales. Las *venas*, en la parte inferior de la región, son en número de tres, todas verticales: 1.°, la *radial*, en el lado externo; 2.°, la *cubital*, en el lado interno; 3.°, la *mediana*, en la parte media, bifurcándose en dos venas divergentes: la *mediana basílica* por dentro, que alcanza a la cubital y se une a ella para formar la *basílica;* la *mediana cefálica* por fuera, que alcanza a la radial y se une a ella para formar la *cefálica* (disposición en M). La basílica y la cefálica (continuando la cubital y la radial) pasan a la región anterior del brazo. Nótese que, en el momento de su bifurcación, la mediana envía una anastomosis a las venas subaponeuróticas *(vena comunicante del codo)*. Los *linfáticos superficiales* pasan a la región braquial anterior para alcanzar los ganglios axilares. Algunos se dirigen a uno o dos ganglios, llamados *supraepitrócleos*, situados a 4 ó 5 centímetros encima de la epitróclea. Los *nervios superficiales*, destinados a los tegumentos, provienen: 1.°, para la mitad interna de la región, del *braquial cutáneo interno* (sus ramificaciones cruzan la vena mediana basílica); 2.°, para la mitad externa, del *músculocutáneo* (sus ramificaciones cruzan la vena mediana cefálica).

4.° **Aponeurosis anterior del codo.** — Se continúa con la del brazo y con la del antebrazo. Se adhiere a la epitróclea y al epicóndilo. En su parte media, un agujero, para el paso de la *vena comunicante del codo:* a través de este agujero, el tejido celular subcutáneo se continúa con el tejido celular profundo (propagación de los abscesos).

5.° **Capa subaponeurótica.** — Debajo de la aponeurosis se encuentran: 1.°, *músculos* numerosos; 2.°, *vasos* y *nervios profundos.*

A. Músculos. — Forman tres grupos: interno, externo y medio. Cada uno de estos músculos está rodeado de una cubierta conjuntiva muy delgada.

a) *Grupo medio.* — Comprende el extremo terminal de dos músculos, el bíceps y el braquial anterior. El *bíceps braquial* se prolonga en un fuerte tendón, primeramente aplanado, después cilíndrico, que va a fijarse en la tuberosidad bicipital del radio: entre él y la tuberosidad, la *bolsa del bíceps*. Del lado externo del tendón parte la *expansión aponeurótica del bíceps*, lámina fibrosa en abanico, que va a confundirse con la aponeurosis superficial a nivel de los músculos epitrócleos. El *braquial anterior*, situado detrás del precedente, descansa directamente sobre el plano esquelético. Va a fijarse en la base de la apófisis coronoides del cúbito. Siendo el bíceps y el braquial anterior los flexores del antebrazo, importa conservar sus inserciones inferiores en las resecciones del codo: no pasar más allá de dos centímetros a partir de la interlínea. A consecuencia de las luxaciones del codo, posible aparición de osteomas en el braquial anterior.

b) *Grupo interno.* — Comprende los orígenes de los músculos llamados *epitrócleos*. En número de seis, dispuestos en tres planos: 1.°, en un primer plano, el *pronador redondo* (que se inserta a la vez en la epitróclea y en la apófisis coronoides), el *palmar mayor*, el *palmar menor* y el *cubital anterior;* 2.°, en un segundo plano, el *flexor común superficial de los dedos*, que nace de la epitróclea y de la apófisis coronoides, pero también del radio; 3.°, en un tercer plano, el *flexor común profundo de los dedos*, el cual no sube hasta la epitróclea como los precedentes, sino que toma su origen en la cara anterior del cúbito.

c) *Grupo externo.* — Comprende los orígenes de los cuatro músculos llamados *epicondíleos*, que son, de delante atrás: el supinador

largo, el *primer radial externo*, el *segundo radial externo* y el *supinador corto*. Los tres primeros, destacados del epicóndilo y del borde externo del húmero, descienden al antebrazo. El supinador corto, que parte de la región posterior del codo, contornea la cara externa del radio para ir a extenderse en abanico sobre su cara anterior.

B. Vasos y nervios profundos. — Por los dos canales bicipitales pasan, en el seno de un tejido celuloso laxo, vasos y nervios muy importantes.

a) *Arterias.* — Provienen de dos orígenes: 1.°, de la *humeral profunda;* 2.°, de la *humeral.*

α) La *colateral externa* o *humeral profunda*, después de haber abandonado el canal de torsión, pasa al canal bicipital externo, en donde se divide en dos ramas: una posterior, que pasa por detrás del epicóndilo; otra anterior, que desciende por delante del epicóndilo para ir a anastomosarse con la recurrente radial anterior.

β) La *humeral*, arteria principal, se dirige oblicuamente hacia abajo y afuera, y a 2 ó 3 centímetros debajo del pliegue del codo se bifurca en *radial* y *cubital* (nótese que en la parte inferior de la rebión braquial anterior da la *colateral interna inferior*, la cual va a ramificarse por delante y detrás de la epitróclea). La humeral corresponde: 1.°, por fuera, al tendón del bíceps; 2.°, por dentro, al fascículo coronoideo del pronador redondo; 3.°, por detrás, al braquial anterior; 4.°, por delante, a la aponeurosis (reforzada por la expansión aponeurótica), al tejido celular subcutáneo, a la piel.

γ) La porción inicial de la *radial* y de la *cubital* pertenece también a la región: la *radial*, oblicua hacia abajo y hacia fuera, desciende por debajo del supinador largo (proporciona la *recurrente radial anterior*, que se anastomosa con la humeral profunda); la *cubital*, oblicua hacia abajo y adentro, penetra debajo de los músculos epitrócleos (proporciona el tronco de las *interóseas* y el tronco de las *recurrentes cubitales*, de las cuales la anterior se eleva delante de la epitróclea y va a anastomosarse con la colateral interna inferior). Nótese la posible existencia de una *apófisis supraepitróclea* en concordancia casi siempre con una bifurcación prematura de la humeral: he aquí por qué tiene tanta importancia desde el punto de vista de la ligadura de la humeral.

b) *Venas.* — Las arterias anteriormente mencionadas tienen cada una dos venas satélites (dos *venas radiales*, dos *venas cubitales*, etc.), que se dirigen a las venas humerales *(aneurisma arteriovenoso, aneurisma de Park).*

c) *Linfáticos.* — Los linfáticos profundos, siguiendo la arteria humeral, pasan al brazo, para terminar finalmente en los ganglios de la axila.

d) *Nervios.* — En número de dos: el *mediano* y el *radial.* Sólo atraviesan la región.

α) El *mediano* está situado por dentro de la arteria, de la cual está separado por un largo triángulo de base inferior. Primeramente subaponeurótico, penetra en seguida debajo de los músculos epitrócleos y pasa entre el fascículo epitrócleo y el fascículo coronoideo del pronador redondo. Proporciona, en el pliegue del codo, ramas a los músculos epitrócleos.

β) El *radial*, al salir de su canal, desciende al canal bicipital externo y luego, un poco por encima de la interlínea articular, se divide en dos ramas: 1.°, una *rama anterior* o *superficial*, sensitiva, que desciende al antebrazo siguiendo la cara interna del supinador largo; 2.°, una *rama posterior* o *profunda*, que después de haber inervado el segundo radial externo, perfora el supinador corto (abandonándole filetes) y pasa a la región posterior del antebrazo.

6.° **Plano esquelético.** — Está constituído por el plano anterior de la articulación del codo y por las extremidades correspondientes de las tres palancas óseas que se articulan a este nivel (véase § 3).

§ 2. Región olecraniana

Comprende todas las partes blandas que se disponen en el plano posterior de la articulación del brazo con el antebrazo.

1.° **Límites.** — *Superficialmente:* por arriba y por abajo (como en la región precedente), dos líneas horizontales, que pasan, una a dos traveses de dedo por encima, la otra a dos traveses de dedo por debajo de la epitróclea; lateralmente, dos verticales trazadas, una por la epitróclea, la otra por el epicóndilo. *En profundidad:* hasta el plano esquelético.

2.° **Forma exterior y exploración.** — La región olecraniana presenta: 1.°, tres eminencias óseas, una media, el *olécranon*, y dos laterales, la *epitróclea* por dentro, el *epicóndilo* por fuera (están en una misma horizontal cuando el antebrazo está en extensión y limitan un triángulo isósceles cuando el antebrazo se halla flexionado); 2.°, tres

canales, uno *supraolecraniano* (fondo de saco superior de la sinovial), el otro *olecraniano externo* (cúpula radial, cóndilo humeral), el tercero *olecraniano interno* (nervio cubital) o *epitróclеoolecraniano*.

La exploración comprende la inspección, la palpación de cada uno de los planos constitutivos de la región, el examen por los rayos X.

3.° **Planos constitutivos.** — Cinco planos superpuestos: 1.°, la *piel;* 2.°, el *tejido celular subcutáneo;* 3.°, la *aponeurosis;* 4.°, la *capa muscular;* 5.°, el *plano esquelético.*

a) *Piel.* — Gruesa, rugosa *(psoriasis)*, movible. Pliegues transversales irregulares cuando el brazo está en extensión. Es muy vivaz: por esto es muy a propósito para recubrir el esqueleto después de la desarticulación del codo.

b) *Tejido celular subcutáneo.* — Fascia superficial muy laxa, escasa en grasa, excepto por los lados, en donde se encuentra un panículo adiposo bastante pronunciado. Por detrás del olécranon, la *bolsa retroolecraniana* (peligro de su inflamación en las heridas infectadas de la región). A veces, otras *bolsas serosas*, por detrás del epicóndilo y de la epitróclea.

c) *Aponeurosis.* — La aponeurosis posterior del codo o aponeurosis olecraniana se continúa con la del brazo y la del antebrazo. Delgada por arriba, se engruesa por abajo y afuera (reforzada por las fibras del tríceps). Su cara profunda da inserción a algunos fascículos musculares y, en donde no hay músculos, se adhiere a las partes óseas subyacentes.

d) *Capa muscular.* — Comprende cierto numero de músculos, repartidos en tres grupos: medio, externo e interno.

α) El *grupo medio* contiene la extremidad inferior del tríceps braquial, cuyo tendón va a insertarse en la parte inferior del dorso del olécranon en una altura de 15 a 20 milímetros: evita la parte que corresponde al pico, sobre la que se extiende una prolongación de la sinovial del codo. El tríceps es el principal extensor del antebrazo: consérvese su tendón en la resección del codo. Puede arrancar el olécranon en sus contracciones (fractura por arrancamiento).

β) El *grupo externo* o *epicondíleo* contiene cuatro músculos: 1.°, el *ancóneo*, triangular, que parte del epicóndilo y se dirige a la vez al lado externo del olécranon y a una pequeña carita triangular que limita por detrás el borde posterior del cúbito; 2.°, el *cubital posterior;* 3.°, el *extensor propio del meñique;* 4.°, el *extensor común de los dedos*, que desciende al antebrazo.

γ) El *grupo interno* o *epitrócleo* presenta el *cubital anterior*, que nace por arriba por dos cabezas (entre las dos cabezas, el nervio cubital) sobre la epitróclea y el olécranon, después pasa al antebrazo.

e) *Plano esquelético.* — Está formado por el plano posterior de la articulación húmerorradiocubital y por la cara posterior de los tres extremos óseos que toman parte en esta articulación (véase § 3).

4.° **Vasos y nervios.** — Hallándose los gruesos troncos vasculares y nerviosos en el pliegue del codo, la región olecraniana sólo contiene los vasos y nervios que le pertenecen: por consiguiente, poca importancia, excepto para el cubital.

a) *Arterias.* — Se distinguen en *superficiales* (insignificantes) y *profundas*. Estas últimas se dividen en: 1.°, *descendentes (humeral profunda, colateral interna superior* o *arteria del nervio cubital* y *colateral interna inferior)*, que se ramifican en la parte superior de la región; 2.°, *ascendentes* o *recurrentes (recurrente cubital posterior* y *recurrente radial posterior)*, que se distribuyen en la parte inferior. Nótese que las dos redes epitróclea y epicondílea posteriores se anastomosan ampliamente con las redes epitróclea y epicondílea anteriores y, de otra parte, están unidas entre sí por anastomosis transversales, de las cuales la más importante costea el reborde superior de la fosa olecraniana *(anastomosis retroalecraniana)*. Restablecimiento fácil de la circulación después de la ligadura de las arterias en el pliegue del codo.

b) *Venas.* — Se dividen igualmente en: 1.°, *venas superficiales*, de pequeño calibre, que pasan por el plano anterior del miembro; 2.°, *venas profundas*, que siguen el trayecto de las arterias, terminando en las venas humerales.

c) *Linfáticos.* — Se dirigen, tanto si son superficiales como profundos, a los ganglios de la axila.

d) *Nervios.* — Se dividen, como los vasos, en superficiales y profundos.

α) Los *nervios superficiales* provienen: por fuera, del radial y del músculocutáneo; por dentro, del braquial cutáneo interno.

β) Los *nervios profundos* están representados por el *nervio del ancóneo* (que viene del radial) y por el *cubital.* Este último nervio se encuentra situado en la canal epitrócleoolecraniana, entre las dos cabezas del cubital anterior, separado de la piel por la aponeurosis; por consiguiente, fácilmente asequible (luxación del nervio cubital cuando uno de los fascículos del cubital anterior se desgarra a consecuencia de un esfuerzo; evítese su lesión en la resección del codo). Posible pre-

sencia de un *músculo epitrócleocubital* que vaya transversalmente de la epitróclea al olécranon y recubra el nervio en su canal óseo.

§ 3. Huesos y articulaciones del codo

Tres huesos forman el esqueleto de la región del codo; son: 1.°, el *extremo inferior del húmero;* 2.°, el *extremo superior del radio;* 3.°, el *extremo superior del cúbito.*

1.° **Extremo inferior del húmero.** — Aplanado en forma de paleta, presenta: 1.°, una *superficie articular (cóndilo* por fuera, *tróclea* por dentro), debajo de dos fositas, una superior *(fosita olecraniana)*, otra anterior *(fosita coronoidea);* 2.°, dos *apófisis*, la *epitróclea* por dentro (la más prominente, sobrepasa la tróclea en dos centímetros), el *epicóndilo* por fuera.

Está formada de tejido esponjoso, cuyas trabéculas son, unas oblicuas hacia fuera o hacia dentro, las otras dispuestas en arcos: fragilidad de esta epífisis en los niños, fracturas subcondíleas, fracturas en **T** o en **Y**, fracturas del cóndilo externo.

Se desarrolla por cuatro puntos de osificación: uno para la epitróclea, los otros para el epicóndilo, el cóndilo, la tróclea. Estos tres últimos se reúnen en una pieza única, que permanece separada de la diáfisis hasta la edad de dieciséis a dieciocho años, por un cartílago de conjugación poco activo (posibilidad de resecar el codo en los niños, rareza de los *desprendimientos epifisarios)* y que ofrece con la sinovial de la articulación relaciones íntimas (las ósteomielitis de crecimiento de la epífisis inferior del húmero van acompañadas siempre de artritis).

2.° **Extremo superior del radio.** — Presenta: 1.°, una *cabeza*, excavada en su cara superior *(cúpula);* 2.°, un *cuello;* 3.°, una *tuberosidad (tuberosidad bicipital).* Está formada de tejido esponjoso y se desarrolla por dos puntos de osificación (uno para la cabeza, el otro para la tuberosidad). Fracturas bastante raras.

3.° **Extremo superior del cúbito.** — Presenta dos cavidades articulares: 1.°, la *cavidad sigmoidea mayor*, que mira hacia delante, formada por el *olécranon* y la *apófisis coronoides;* 2.°, la *cavidad sigmoidea menor*, situada en su lado externo. Está constituída también por tejido esponjoso. Se desarrolla por el punto de osificación primitivo del cuerpo del hueso y por un punto suplementario para el extremo del olécranon. Fracturas bastante raras, excepto para el olécranon.

4.° **Articulación del codo.** — En número de dos: *articulación cúbitohumeral* y *articulación cúbitorradial superior.*

a) *Articulación cúbitorradiohumeral o articulación del codo propiamente dicha.* — Las superficies articulares (cavidad sigmoidea mayor del cúbito y tróclea humeral por una parte, cúpula del radio y cóndilo humeral por otra) están mantenidas en contacto por un manguito capsular reforzado por cuatro ligamentos: dos *laterales* (interno y externo), sólidos y resistentes (se desgarran en las *luxaciones del codo);* uno *anterior* y otro *posterior*, muy delgados. La sinovial (asiento de *artritis del codo)* que tapiza esta cápsula emite dos prolongaciones, una anterior, la otra posterior *(fondo de saco subtricipital,* fácilmente asequible a la palpación).

b) *Articulación radiocubital superior.* — Las superficies articulares (reborde de la cabeza radial, cavidad sigmoidea menor del cúbito) están reunidas por el *ligamento anular* y el *ligamento cuadrado;* su desgarro se acompaña de *luxación divergente* del codo o de *luxación aislada* del *radio.* La sinovial que las tapiza es una dependencia de la articulación cúbitorradiohumeral.

c) *Movimientos de las articulaciones del codo.* — Flexión, extensión, pronación y supinación; sin movimientos de lateralidad en estado normal. Limitación o desaparición rápida de los movimientos a consecuencia de las afecciones del codo.

5.° **Relaciones generales, exploración y vías de acceso.** — Los huesos y articulaciones del codo están rodeados, anterior y lateralmente, por gruesas partes blandas por las que pasan vasos y nervios importantes; en cambio, por detrás son casi subcutáneos (nervio cubital por dentro). Por la cara posterior es, pues, por donde se les explorará (inspección, palpación, examen por los rayos X); por allí igualmente serán accesibles ora por una incisión media única, ora por dos incisiones posteriores, ora por dos incisiones laterales.

Artículo IV

ANTEBRAZO

El antebrazo, en anatomía topográfica, tiene por límites: por arriba, un plano horizontal que pasa a dos traveses de dedo por debajo de la epitróclea; por abajo, un segundo plano horizontal que pasa in-

mediatamente por encima de la cabeza del cúbito. Describiremos en el antebrazo, como en el brazo: 1.°, una *región anterior;* 2.°, una *región posterior;* 3.°, una *región media* o *esquelética.*

§ 1. Región antebraquial anterior

Comprende el conjunto de partes blandas situadas en la cara anterior del antebrazo.

1.° **Límites.** — *Superficialmente:* 1.°, por arriba, una línea transversal que pasa a dos traveses de dedo por debajo de la epitróclea; 2.°, por abajo, una línea transversal que pasa por la parte más alta de la cabeza del cúbito; 3.°, por los lados, dos verticales que, partiendo de la epitróclea y del epicóndilo, terminan en las apófisis estiloides del cúbito y del radio. *En profundidad:* los huesos del antebrazo y el ligamento interóseo que los une.

2.° **Forma exterior y exploración.** — La región antebraquial anterior presenta, por arriba, dos eminencias laterales que disminuyen gradualmente al alejarse del codo. Su exploración comprende la inspección y la palpación metódica de sus planos constitutivos.

3.° **Planos constitutivos.** — Cinco planos superpuestos: 1.°, la *piel;* 2.°, el *tejido celular subcutáneo;* 3.°, la *aponeurosis;* 4.°, la *capa subaponeurótica;* 5.°, el *plano esquelético.*

a) *Piel.* — Delgada, fina, se desliza fácilmente; lampiña, excepto por fuera, en donde se encuentran algunos pelos.

b) *Tejido celular subcutáneo.* — Dos capas: capa externa areolar más o menos abundante en grasa; capa interna, laminosa, que forma la *fascia superficial.* Venones superficiales.

c) *Aponeurosis.* — Se continúa por arriba con la aponeurosis braquial, por abajo con la aponeurosis de la muñeca; más gruesa por arriba que por abajo; perforada por gran número de agujeros para el paso de vasos y nervios. Por su cara profunda envía a los músculos subyacentes varias vainas. Envía además por dentro y por fuera dos tabiques dirigidos en sentido frontal, tabiques intermusculares interno y externo, uno se fija en el borde posterior del cúbito y el otro en el borde posterior del radio, formando así el límite respectivo de las dos regiones anterior y posterior del antebrazo.

d) *Capa subaponeurótica.* — Contiene doce músculos repartidos en tres planos. Están separados unos de otros por capas celulosas, posible asiento de flemones profundos.

α) El *primer plano* o *plano superficial* presenta, de fuera a dentro, el *supinador largo*, el *pronador redondo*, el *palmar mayor*, el *palmar menor* y el *cubital anterior.* Estos músculos (excepto el pronador redondo, que se fija en la parte media de la cara externa del radio) pasan todos a la región de la muñeca. Carnosa por arriba, por abajo quedan reducidos a sus tendones, entre los cuales se ven el segundo plano y las dos arterias radial y cubital.

β) El *segundo plano* o *plano medio* está representado: 1.°, por fuera, por los *radiales externos;* 2.°, por dentro, por el *flexor superficial de los dedos*, que termina por abajo en cuatro tendones que pasan a la muñeca; sobre este músculo se extiende a veces una lámina celulofibrosa, que lo separa del plano superficial.

γ) El *tercer plano* o *plano profundo* presenta tres músculos: 1.°, en la parte superior, el *supinador corto*, que se extiende en abanico por la cara anterior del radio; 2.°, por fuera, el *flexor largo propio del pulgar*, que se origina en la cara anterior del radio y en la parte externa del ligamento interóseo (su tendón pasa a la muñeca); 3.°, por dentro, el *flexor común profundo de los dedos*, que se desprende de la cara anterior del cúbito y de la parte interna del ligamento interóseo, se resuelve por abajo en cuatro tendones que descienden a la muñeca y a la mano).

δ) En la parte inferior de la región y formando un cuarto plano, se encuentra el *pronador cuadrado*, que encontraremos de nuevo en la muñeca.

e) *Plano esquelético.* — El plano esquelético está constituido por el *radio* (que se ensancha a medida que desciende), por el cúbito (más o menos excavado en canal), y entre ambos, por la *membrana interósea* que los une entre sí (véase más adelante)

4.° **Vasos y nervios.** — Unos pertenecen en realidad a la región, los otros sólo la atraviesan para pasar a las regiones vecinas.

a) *Arterias.* — Sólo mencionaremos las *arterias superficiales*, que carecen de importancia. Las *arterias profundas* provienen de la radial, de la cubital, de la interósea anterior; se lesionan con bastante frecuencia en las heridas del antebrazo.

α) La *radial*, rama externa de la humeral, nace a tres centímetros debajo del punto medio del codo; su dirección la indica una línea,

línea de incisión, que va de la mitad del pliegue del codo al canal del pulso. Pasa entre el supinador largo *(músculo satélite)* por fuera, el pronador redondo, luego el palmar mayor por dentro: está simplemente cubierta por la piel y la aponeurosis y, por arriba, por el borde del supinador largo. Proporciona la *recurrente radial anterior* y *ramas musculares*.

β) La *cubital*, rama interna de la humeral, es primeramente oblicua hacia abajo y adentro, luego vertical. En su porción oblicua se oculta debajo de los músculos epitrocleares y cruza el nervio mediano; en su porción vertical (porción accesible) pasa en compañía del nervio cubital (que está por dentro de la arteria) sobre el flexor común profundo, entre el cubital anterior (por dentro) y el flexor común superficial (por fuera): está cubierta por la piel y dos aponeurosis, la aponeurosis de envoltura y la aponeurosis de los flexores. Proporciona las *interóseas* y también *ramas musculares*.

γ) La *interósea anterior*, rama del tronco de las interóseas, desciende, aplicada sobre la membrana interósea, hasta la muñeca, en donde la encontraremos. Proporciona ramas musculares y la arteria del mediano.

b) *Venas.* — Se dividen en superficiales y profundas. Las *venas superficiales* son en número de tres: *cubital*, *radial* y *mediana*. Se dirigen hacia el codo. Las *venas profundas* siguen el trayecto de las arterias (en número de dos para cada arteria).

c) *Linfáticos.* — Se distinguen también en superficiales y profundos. Los *linfáticos superficiales* se dirigen hacia el codo, agrupados alrededor de las venas. Los *linfáticos profundos* acompañan a las arterias; sin ganglios en su recorrido; se dirigen a los ganglios de la axila.

d) *Nervios.* — Forman dos grupos: nervios superficiales y nervios profundos.

α) Los *nervios superficiales*, destinados a la piel, provienen: 1.°, por fuera, del músculocutáneo; 2.°, por dentro, del braquial cutáneo interno

β) Los *nervios profundos* son, como en el codo, en número de tres: el mediano, el radial, el cubital.

El *mediano*, después de haber cruzado la arteria y las venas cubitales, desciende entre el flexor común superficial de los dedos y el flexor profundo, en el intersticio que separa este último músculo del flexor propio del pulgar. En la parte más inferior aparece (más superficial) entre el tendón del palmar mayor y el del palmar menor; muy asequible en este punto, sigue una línea trazada del punto medio del

pliegue del codo al punto medio del talón de la mano. Proporciona filetes a todos los músculos anteriores del antebrazo, excepto al cubital anterior y a los dos fascículos internos del flexor común profundo.

El *radial* (o mejor su ramo anterior, cutáneo) desciende por dentro del supinador largo, por fuera de la arteria radial, y luego pasa a la cara posterior del antebrazo. No proporciona ningún ramo a la cara anterior del antebrazo.

El *cubital* (por dentro de la arteria cubital) pasa por el intersticio del flexor común superficial y del cubital anterior. Descansa sobre el flexor profundo de los dedos primeramente, luego sobre el pronador cuadrado. Como referencia, la línea que va del vértice de la epitróclea al lado externo del pisiforme.

§ 2. Región antebraquial posterior

Comprende el conjunto de partes blandas que se superponen detrás del cúbito y del radio.

1.° **Límites.** — Como la región precedente (véase pág. 396).

2.° **Forma exterior y exploración.** — La región antebraquial posterior es convexa en su conjunto. Presenta en el adulto y en los individuos musculosos cierto número de relieves y de depresiones debido a los músculos subyacentes Su exploración comprende la inspección, la palpación de los diversos planos constitutivos, el examen del esqueleto por los rayos X.

3.° **Planos constitutivos.** — Cinco planos, como en la región anterior: 1.°, la *piel;* 2.°, el *tejido celular subcutáneo;* 3.°, la *aponeurosis;* 4.°, la *capa subaponeurótica;* 5.°, el *plano esquelético*.

a) *Piel* — Más gruesa y más rugosa que en la región anterior; ligeramente vellosa y movible.

b) *Tejido celular subcutáneo.* — Como en la región precedente.

c) *Aponeurosis.* — Más gruesa que la de la región anterior, con la cual se continúa.

d) *Capa subaponeurótica.* — Debajo de la aponeurosis encontramos numerosos músculos, a saber:

α) En el lado externo, el *supinador largo*, los dos *radiales externos* y, en la parte superior, el *supinador corto* (de los que hemos tratado en la región precedente), que costean el lado externo del radio.

β) *En el lado interno*, la cara posterior del *cubital anterior*, que sigue el lado interno del cúbito.

γ) *En la parte media*, ocho músculos dispuestos en dos planos: un plano superficial y otro profundo. El *plano superficial* comprende cuatro músculos, que son, de fuera a dentro: el *extensor común de los dedos*, el *extensor propio del dedo meñique*, el *cubital posterior* (que pasan a la muñeca) y el *ancóneo* (que se fija al cúbito en la parte superior de la región). El *plano profundo*, a su vez, presenta cuatro músculos, que son, de fuera a dentro: el *abductor largo del pulgar*, el *extensor corto del pulgar*, el *extensor largo del pulgar* y el *extensor propio del índice*. Insertos por arriba en la parte media del plano esquelético, pasan a la muñeca. Nótese que los tres músculos destinados al pulgar pasan como una *cincha oblicua* por detrás de los tendones radiales, de los cuales están separados por una bolsa serosa (asiento del *ay crepitante de la muñeca)*.

e) *Plano esquelético.* — Como en la región antebraquial anterior: el *cúbito*, el *radio* y el *ligamento interóseo*.

4.° **Vasos y nervios.** — Menos numerosos y sobre todo menos importantes que los de la región anterior.

a) *Arterias.* — Provienen de la interósea posterior, que después de haber atravesado el ligamento interóseo y dado la *recurrente radial posterior*, desciende entre los músculos superficiales y los músculos profundos y se anastomosan algo por encima de la muñeca con la interósea anterior (convertida en posterior).

b) *Venas.* — Se dividen en superficiales y profundas. Las *venas superficiales* forman una red abundante que se continúa con la de la mano y la del brazo. En su mayoría pasan a la región anterior. Las *venas profundas* siguen el trayecto de las arterias, pasando al pliegue del codo para terminar en las venas cubitales profundas.

c) *Linfáticos.* — Dos grupos: *linfáticos superficiales*, que siguen con bastante exactitud el trayecto de las venas superficiales y pasan a la región anterior; *linfáticos profundos*, que siguen la interósea posterior. Terminan todos en los ganglios de la axila.

d) *Nervios.* — Se distinguen en superficiales y profundos. Los *nervios superficiales* provienen: por fuera, del *músculocutáneo;* por dentro, del *braquial cutáneo interno;* en la parte media, del *radial*. Los *nervios profundos* provienen del ramo profundo del radial, el cual llega a la región atravesando el supinador corto. Verticalmente descedente, el ramo profundo del radial da ramillos a todos los músculos

del grupo medio (tanto superficiales como profundos); después pasa por la muñeca.

§ 3. Huesos del antebrazo

El esqueleto del antebrazo está constituído por el *cuerpo del cúbito*, el *cuerpo del radio* y el *ligamento interóseo*.

1.° **Cuerpo del cúbito y del radio.** — Uno y otro tienen forma prismática triangular y un extremo abultado (el extremo antebraquial para el cúbito, el extremo carpiano para el radio). Están en contacto por sus extremos, pero separados en su porción intermedia por el *espacio interóseo*. Su conservación es necesaria para los movimientos de pronación y de supinación: no olvidarlo en los casos de fractura del antebrazo.

2.° **Ligamento interóseo.** — Membrana fibrosa (orificios vasculares; ligamento de *Weitbrecht)*, que llena el espacio interóseo y une el radio al cúbito; desempeñaría cierto papel en el mecanismo de algunas fracturas del extremo inferior del radio.

3.° **Relaciones generales, exploración y vías de acceso.** — Los huesos del antebrazo están rodeados de gruesas masas musculares, recorridas, sobre todo por delante, por vasos y nervios importantes. El cúbito sólo se pone en relación con los tegumentos por detrás (zona de exploración y vía de acceso cubital); el radio, sólo por abajo y por fuera (zona de exploración y vía de acceso radial).

Artículo V

MUÑECA

Situada entre el antebrazo y la mano, la muñeca corresponde a la articulación radiocúbitocarpiana. Le asignaremos por límites: por arriba, un plano horizontal que pasa inmediatamente por encima de la cabeza del cúbito; por abajo, un segundo plano horizontal paralelo al precedente, que pasa inmediatamente por debajo del pisiforme (este último plano corresponde a la articulación mediocarpiana). Dividiremos la muñeca en tres regiones: 1.°, una *región anterior;* 2.°, una *región posterior;* 3.°, una *región intermedia*, que comprende los *huesos y articulaciones de la muñeca.*

§ 1. Región anterior de la muñeca

Comprende el conjunto de partes blandas que se disponen delante de la articulación de la muñeca.

1.° **Límites.** — *Superficialmente:* 1.°, por arriba, una línea transversal que pasa por encima de la cabeza del cúbito; 2.°, por abajo, una segunda línea transversal que pasa por debajo de las dos eminencias que forman el pisiforme y el escafoides; 3.°, por los lados, dos verticales que siguen, una el cúbito, la otra el radio. *En profundidad:* el plano anterior de la región articular.

2.° **Forma exterior y exploración.** — La región anterior de la muñeca tiene la forma de un cuadrilátero aplanado transversalmente. Se nota en su cara anterior tres canales verticales (externo, medio, interno), limitados por eminencias tendinosas, y, además, tres pliegues cutáneos transversales: el inferior, el único constante, corresponde a los dos extremos de la interlínea mediocarpiana; está inmediatamente por encima del *talón de la mano*, abultamiento formado por el origen de las eminencias tenar e hipotenar. La exploración comprende la inspección, la palpación de los diversos planos constitutivos, el examen por los rayos X.

3.° **Planos constitutivos.** — Cinco planos superpuestos: 1.°, la *piel;* 2.°, el *tejido celular subcutáneo;* 3.°, la *aponeurosis;* 4.°, la *capa subaponeurótica;* 5.°, el *esqueleto.*

a) *Piel.* — Delgada, bastante adherente a la aponeurosis; apenas algunos pelos de vello (asiento de predilección de la sarna).

b) *Tejido celular subcutáneo.* — Bastante denso; casi desprovisto de grasa; la muñeca en las personas gordas parece como estrangulada.

c) *Aponeurosis.* — Delgada por arriba, se engruesa por abajo para formar una especie de cinta transversal, el *ligamento anular anterior del carpo:* mide de 3 a 4 centímetros de altura y se fija por dentro en el pisiforme y en el hueso ganchoso, por fuera en el radio y en los tubérculos del escafoides y del trapecio. Envía, por su cara profunda, un tabique fibroso, dispuesto en sentido sagital, que va a insertarse en el escafoides y en el trapecio. Nótese que este tabique transforma el canal anterior del carpo en dos conductos ósteofibrosos: uno externo, *conducto del palmar mayor*, y otro interno, *conducto de los flexores* o *conducto radiocarpiano.*

d) *Capa subaponeurótica.* — Contiene, además de los vasos y nervios, numerosos músculos o tendones (frecuentemente lesionados en las heridas de la muñeca al mismo tiempo que los vasos y los nervios) que se disponen en cuatro planos: 1.°, en el primer plano, los tendones del *supinador largo* (que se fija en la base de la apófisis estiloides del radio), del *palmar mayor*, del *palmar menor* (que se fija en el ligamento anular) y del *cubital anterior* (que se inserta en el pisiforme); 2.°, en un segundo plano, los cuatro tendones del *flexor común superficial;* 3.°, en un tercer plano, el tendón del *flexor propio del pulgar* por fuera, y por dentro los cuatro tendones del *flexor común profundo;* 4.°, en un cuarto plano, los fascículos inferiores del *pronador cuadrado*, que van del radio al cúbito. Nótense tres sinoviales: una para el palmar mayor, las otras dos para los flexores (véase *Región palmar).*

e) *Plano esquelético.* — Está constituído: 1.°, por arriba, por el *cúbito* y el *radio* (extremo inferior), y entre ambos, los fascículos inferiores del *ligamento interóseo;* 2.°, por abajo, por la primera fila del carpo *(escafoides, semilunar, piramidal, pisiforme);* 3.°, por los *ligamentos* que unen entre sí estos diferentes huesos (véase § 3).

4.° **Vasos y nervios.** — La región anterior de la muñeca, como la anterior del antebrazo de que es continuación, es también una región de paso para vasos y nervios importantes. Estos órganos ocupan tres canales (externo, interno, medio: *zonas peligrosas),* señalados al tratar de la morfología.

a) *Arterias.* — En número de dos: la *radial* y la *cubital.*

α) La *radial*, muy superficial *(pulso)*, está cubierta solamente por la piel y la aponeurosis; es, pues, fácilmente asequible. Pasa por un canal *(canal externo)* limitado por el supinador largo por fuera, el palmar mayor por dentro. Al llegar a la base de la apófisis estiloides del radio, se dirige hacia la cara posterior de la muñeca (véase pág. 404). Ramas: *arteria radiopalmar, transversa del carpo.*

β) La *cubital*, más profunda que la anterior (excepto a nivel del pisiforme, en donde resbala por delante del ligamento anular), está cubierta por la piel y dos aponeurosis, la aponeurosis superficial y la aponeurosis de los flexores Acompañada por el nervio cubital (situado por dentro de ella), pasa por el canal *(canal interno)* formado por fuera por el flexor superficial, por dentro por el cubital anterior. Ramas: *transversa del carpo, cúbitopalmar.*

γ) A estas dos arterias, arterias principales, hay que añadir la *arteria interósea anterior* (situada debajo del pronador cuadrado), que

atraviesa por abajo el ligamento interóseo, y la *arteria del nervio mediano* (a veces voluminosa), que acompaña a este tronco nervioso.

b) *Venas.* — Se distinguen en superficiales y profundas. Las *venas superficiales* son venas innominadas, ordinariamente pequeñas: forman los orígenes de la mediana. Las *venas profundas* acompañan a las arterias (dos para cada arteria).

c) *Linfáticos.* — Los linfáticos, ya *superficiales*, ya *profundos*, alcanzan la región anterior del antebrazo.

d) *Nervios.* — Se dividen en superficiales y profundos:

α) Los *nervios superficiales* provienen, por dentro, del *braquial cutáneo interno;* por fuera, del *músculocutáneo.* Entre ambos, el *ramo cutáneo palmar del mediano,* que desciende a la mano.

β) Los *nervios profundos* son en número de dos (el radial ha pasado ya a la cara posterior): 1.°, el *mediano,* colocado en el canal *(canal medio)* que forman el tendón del palmar mayor y el del palmar menor por fuera, los tendones flexores por dentro; no da ninguna rama, excepto el ramo cutáneo palmar; 2.°, el *cubital,* que acompaña a la arteria homónima (está situado por dentro de ella) y a nivel del pisiforme se divide en dos ramos, uno superficial y otro profundo (véase *Región palmar).*

§ 2. Región posterior de la muñeca

Situada detrás de la precedente, comprende el conjunto de partes blandas que se disponen por detrás de la articulación de la muñeca.

1.° **Límites.** — Los mismos que para la región anterior.

2.° **Forma exterior y exploración.** — La región posterior de la muñeca tiene la forma de un cuadrilátero, como la anterior. Se ven en ella dos eminencias óseas voluminosas: 1.°, por dentro, la *cabeza del cúbito* (o su apófisis estiloides); 2.°, por fuera, el *extremo inferior del radio* (también con su apófisis estiloides: ésta desciende 8 ó 10 milímetros más que la del cúbito, excepto en los casos de fractura con penetración del radio, en los que está más o menos elevada). Se ve también, cuando el pulgar está en extensión y abducción, la *tabaquera anatómica.* La exploración, fácil de practicar, comprende la inspección, la palpación, el examen por los rayos X.

3.° **Planos constitutivos.** — Cinco planos, como para la región anterior: 1.°, la *piel;* 2.°, el *tejido celular subcutáneo;* 3.°, la *aponeurosis;* 4.°, la *capa subaponeurótica;* 5.°, el *esqueleto.*

a) *Piel.* — Más gruesa y más movible que en la región anterior. Pelos cortos y escasos. Cierto número de pliegues transversales que, no siendo fijos, no tienen importancia.

b) *Tejido celular subcutáneo.* — Como en el antebrazo. Dos bolsas serosas a nivel de las apófisis estiloides del radio y del cúbito (no son constantes).

c) *Aponeurosis.* — Delgada por arriba, se engruesa por abajo para formar el *ligamento anular posterior del carpo;* bandeleta transversal que va de un borde del carpo al otro, insertándose por dentro en el piramidal y el pisiforme, por fuera en el lado externo del radio. De su cara profunda se desprenden tabiques verticales que, fijándose por otra parte en el plano esquelético (cúbito y radio), circunscriben seis correderas ósteofibrosas para los tendones del plano siguiente.

d) *Capa subaponeurótica.* — Está representada por numerosos tendones que se disponen de la siguiente manera en las correderas mencionadas. Son, de fuera a dentro:

1.° En la primera corredera, el *abductor largo* y el *extensor corto del pulgar;* una sinovial que sube a 2 ó 3 centímetros por encima del ligamento anular y no pasa por abajo de la primera fila del carpo.

2.° En la segunda corredera, los dos *radiales externos,* oblicuos hacia abajo y adentro; una sinovial única por arriba (que sube 2 ó 3 centímetros por encima del ligamento anular), que se divide por abajo en dos fondos de saco distintos que van hasta los metacarpianos.

3.° En la tercera corredera, el *extensor largo del pulgar,* con una sinovial que sobrepasa, por arriba, 1 ó 2 centímetros el ligamento anular. Entre este tendón y el del extensor corto se encuentra la *tabaquera anatómica,* en cuyo fondo se ven sucesivamente de arriba abajo: el tendón del segundo radial externo, el del primer radial externo y la arteria radial.

4.° En la cuarta corredera, el *extensor propio del índice* y los cuatro tendones del *extensor común de los dedos;* sinovial común que remonta hasta un centímetro por encima del ligamento anular y desciende hasta la mitad del metacarpo.

5.° En la quinta corredera (corresponde al espacio que separa el radio del cúbito, las cuatro precedentes corresponden a los canales del radio), el *extensor propio del dedo meñique,* con su sinovial que va de la cabeza del cúbito a la mitad del quinto metacarpiano.

6.° En la sexta corredera (está situada entre la cabeza del cúbito y sus apófisis estiloides), el tendón del *cubital posterior;* sinovial que va de la cabeza del cúbito al extremo del quinto metacarpiano.

e) *Plano esquelético.* — Como en la región anterior: 1.°, extremo inferior del *radio,* 2.°, extremo inferior del *cúbito;* 3.°, los últimos fascículos del *ligamento interóseo;* 4.°, la *primera fila del carpo.*

4.° **Vasos y nervios.** — Mucho menos importantes que en la región anterior.

a) *Arterias.* — Se distinguen en superficiales y profundas:

α) *Arterias superficiales:* insignificantes.

β) *Arterias profundas:* 1.°, la *radial,* que después de haber contorneado la apófisis estiloides del radio, se dirige hacia abajo y afuera, atravesando oblicuamente la parte inferior de la tabaquera anatómica (descansa sobre el trapecio); proporciona la *dorsal del carpo,* que se dirige transversalmente hacia fuera; 2.°, la *cúbitodorsal,* rama de la cubital; 3.°, la *interósea anterior,* que, convertida en posterior (después de haber atravesado el ligamento interóseo), se anastomosa a la vez con la dorsal del carpo y la cúbitodorsal. Nótese alrededor de la muñeca un *brazalete arterial,* que comunica por una parte con las interóseas, por otra con las dos arterias radial y cubital: esto explica el restablecimiento de la circulación después de la ligadura de los dos últimos vasos en el antebrazo.

b) *Venas.* — Se dividen en superficiales y profundas. Las *venas superficiales,* nacidas del arco dorsal de la mano, alcanzan la región anterior del antebrazo. Las *venas profundas* acompañan a las arterias.

c) *Linfáticos.* — Terminan en parte en los ganglios supraepitrocleares, en parte en los ganglios de la axila.

d) *Nervios.* — Provienen: 1.°, por dentro, del *braquial cutáneo interno* y de la rama dorsal del *cubital;* 2.°, por fuera, del *músculocutáneo* y de la rama cutánea del *nervio radial.*

§ 3. Huesos y articulaciones de la muñeca

Están representados: 1.°, por el extremo inferior del cúbito y del radio; 2.°, por los huesos de la primera fila del carpo; 3.°, por las articulaciones radiocubital inferior, radiocarpiana o de la muñeca propiamente dicha y carpianas.

1.° **Extremo inferior del radio.** — Tiene la forma de una pirámide cuadrangular truncada, con seis caras: superior, inferior o base (superficie articular para los huesos del carpo); anterior, posterior y pósteroexterna (excavadas por canales); interna (cavidad sigmoidea del radio). Se desarrolla por un punto de osificación. El cartílago de conjunción, muy activo *(epífisis fértil,* no se practique la resección antes de los veinte años), está a un centímetro de la articulación; la ósteomielitis de crecimiento puede no propagarse a la sinovial. Estructura esponjosa (las fracturas, muy frecuentes, se acompañan, por regla general, de penetración de la diáfisis en la epífisis).

2.° **Extremo inferior del cúbito.** — Termina por un pequeño abultamiento, la *cabeza del cúbito* (articular en su contorno y su cara inferior), de donde parte la *apófisis estiloides del cúbito* (frecuentes fracturas). Se desarrolla por un punto de osificación y está constituído por un tejido esponjoso.

3.° **Huesos de la primera fila del carpo.** — En número de cuatro, que son, de fuera a dentro: el *escafoides* (fracturas frecuentes, que determinan una impotencia funcional notable); el *semilunar;* el *piramidal;* el *pisiforme.* Están formados por tejido esponjoso y se desarrollan por un punto de osificación (el escafoides tiene dos).

4.° **Articulación radiocubital inferior.** — Trocoidea, constituída por la cavidad sigmoidea del radio y la cabeza del cúbito.

Presenta: 1.°, un ligamento interóseo (ligamento triangular), que separa la articulación radiocubital de la radiocarpiana, y dos ligamentos radiocubitales, anterior y posterior; 2.°, una sinovial, ordinariamente independiente de la muñeca.

Movimientos de pronación y de supinación.

5.° **Articulaciones de la muñeca.** — Condílea, formada por una parte por la cara inferior del radio y la del ligamento triangular, de otra parte por la primera fila del carpo.

Estas superficies articulares están reunidas por una cápsula, que refuerzan cuatro ligamentos: externo, interno, posterior, anterior. Este es con mucho el más potente: puede arrancar el extremo inferior del radio en una caída sobre la palma de la mano.

La cápsula está tapizada por una sinovial: asiento frecuente de inflamación blenorrágica o tuberculosa; punto de partida de los quistes artrosinoviales de la muñeca.

La articulación de la muñeca posee los movimientos: 1.°, de extensión (su exageración puede producir una fractura del radio por arrancamiento y una fractura transversal del escafoides); 2.°. de flexión (se ejecutan también y sobre todo en la articulación mediocarpiana; exagerados, pueden determinar una luxación del carpo hacia atrás y una fractura vertical del escafoides); 3.°, de aducción; 4.°, de abducción; 5.°, de circunducción.

6.° **Articulaciones de los huesos de la primera fila entre sí.** — Forman tres artrodias *(escafolunar, pirámidolunar, pisopiramidal)* poco movibles: ligamentos dorsales, palmares, intersóseos. *Luxación posible del semilunar* a consecuencia de la hiperextensión excesiva de la mano.

7.° **Relaciones generales, exploración y vías de acceso.** — Los huesos y articulaciones de la muñeca están cubiertos: 1.°, por delante, por gruesas partes blandas, en medio de las cuales pasan vasos y nervios importantes; 2.°, por detrás y por los lados, por la piel y una sola capa de tendones. Así es que se les explora por las caras posterior y laterales (inspección, palpación, examen por los rayos X) y por las mismas se les alcanza *(vía lateral interna, vía lateral externa, vía dorsal)*.

ARTÍCULO VI

MANO

La mano, segmento terminal del miembro torácico, puede definirse en anatomía topográfica: la parte del miembro superior que es continuación de la muñeca. Limitada por arriba por un plano horizontal que pasa por las dos eminencias que forman el pisiforme y el escafoides, está limitada por abajo por los dedos. Comprende, pues, refiriéndose al esqueleto, la segunda fila del carpo, el metacarpo y las falanges. Estudiaremos sucesivamente (haciendo de los *dedos* una región aparte): 1.°, la palma de la mano o *región palmar;* 2.° la *región dorsal;* 3.°, los *dedos;* 4.°, los *huesos* y *articulaciones de la mano.*

§ 1. Región palmar

Comprende el conjunto de partes blandas que se superponen delante de la segunda fila del carpo y de los cinco metacarpianos.

1.° **Límites.** — *Superficialmente*, la región palmar (de forma cuadrilátera) está limitada: 1.°, por arriba *(borde superior)*, por una línea transversal que pasa por debajo del pisiforme y del tubérculo del escafoides; 2.°, por abajo *(borde inferior)*, por una línea curva que pasa por los pliegues dígitopalmares de los cuatro últimos dedos; 3.°, por dentro *(borde interno* o *cubital)*, por una línea que, partiendo del pisiforme, termina en el lado interno del dedo meñique; 4.°, por fuera *(borde externo* o *radial)*, por el pliegue dígitopalmar del pulgar, y por encima y por debajo de este pliegue, por el mismo borde de la mano. *En profundidad:* hasta los interóseos palmares inclusive.

2.° **Forma exterior y exploración.** — La región palmar presenta: 1.°, en su porción circunferencial, tres eminencias siempre muy marcadas: la *eminencia tenar* por arriba y por fuera, la *eminencia hipotenar* por arriba y por dentro, el *reborde dígitopalmar* por abajo; 2.°, en su centro, una excavación, *hueco de la mano*, en donde se ven cierto número de pliegues; los más constantes son en número de tres y forman una especie de **M**: son el *pliegue superior*, el *pliegue medio* y el *pliegue inferior*. La exploración comprende, aquí como en otras partes, la inspección, la palpación metódica de los planos constitutivos, el examen por los rayos X.

3.° **Planos superficiales.** — Comprendemos con este título la *piel* y el *tejido celular subcutáneo* (con sus *vasos* y *nervios*).

a) *Piel.* — Muy gruesa (utilizada con preferencia a la de la región dorsal para cubrir los extremos óseos en las amputaciones y resecciones); casi inmóvil, excepto en la eminencia tenar; sin pelos ni glándulas sebáceas; en cambio, glándulas sudoríparas muy abundantes *(callosidades, abscesos en botón de camisa* de Velpeau).

b) *Tejido celular subcutáneo.* — Excepto en la eminencia tenar, en donde hay todavía un rudimento de fascia superficial, la capa subcutánea es areolar: trabéculas conjuntivas que van de la dermis a la aponeurosis y circunscriben aréolas en donde se apilan pelotones adiposos. Nótese que el tejido adiposo se acumula en los dos extremos de la región *(talón anterior* y *talón posterior)*. Un solo músculo: el *palmar cutáneo*, que va del ligamento palmar a la piel de la eminencia hipotenar.

c) *Vasos y nervios superficiales.* — Las *arterias* son pequeñas, sin importancia. Las *venas* son igualmente de pequeño calibre: algunas venas más gruesas en las dos eminencias tenar e hipotenar, origen de

la *cefálica del pulgar* y de la *salvatela*. Los *linfáticos* forman una red abundante: los troncos eferentes (superiores, inferiores, internos y externos) terminan todos en los ganglios de la axila. Los *nervios* provienen: por dentro, del *cubital;* por fuera y por arriba, del *músculocutáneo* y del *radio* (ramo tenar); en la parte media y por abajo, del ramo cutáneo palmar del *mediano*.

4.° **Aponeurosis palmar superficial.** — Se divide en tres porciones (media, externa e interna):

α) La *aponeurosis palmar media (ligamento palmar)* es triangular. Su vértice, dirigido hacia arriba, se continúa con el tendón del palmar menor. Su base corresponde al borde inferior de la región, se fija en los lados de las falanges, formando: 1.°, *arcos digitales*, que corresponden a los dedos, en número de cuatro, para el paso de los tendones flexores; 2.°, *arcos interdigitales*, que corresponden a los espacios interdigitales, en número de tres, para el paso de los lumbricales y de los vasos y nervios colaterales de los dedos. Está formada por dos clases de fibras: unas longitudinales y otras transversales *(retracción de la aponeurosis palmar)*.

β) La *aponeurosis palmar externa* cubre la eminencia tenar. Es relativamente muy delgada.

γ) La *aponeurosis palmar interna*, igualmente muy delgada, cubre la eminencia hipotenar.

5.° **Capa subaponeurótica.** — Debajo de la aponeurosis se encuentran músculos, sinoviales *(sinoviales de los flexores)*, *vasos* y *nervios*, que se disponen en cierto número de compartimientos, *compartimientos palmares*.

A. Compartimientos de la mano. — Las tres aponeurosis mencionadas se unen recíprocamente por sus bordes. De las dos líneas de fusión parten dos tabiques longitudinales, uno externo, otro interno que van a fijarse, por otra parte: el externo, en el borde anterior del tercer metacarpiano; el interno, en el borde anterior del quinto metacarpiano. Estos dos tabiques dividen el espacio subaponeurótico en tres compartimientos: externo, interno y medio.

B. Músculos y tendones contenidos en los tres compartimientos. — Estos compartimientos contienen, en primer lugar, músculos.

a) *Compartimiento externo.* — Corresponde a la eminencia tenar y contiene los cuatro músculos de la región: 1.°, el *abductor corto del pulgar*, que va del escafoides al lado externo de la primera falange del pulgar; 2.°, el *flexor corto*, que parte del ligamento anular y del trapecio, y se divide en dos fascículos, uno para el lado interno, otro para el lado externo de la primera falange del pulgar (entre los dos pasa el tendón del *flexor largo propio del pulgar*); 3.°, el *oponente del pulgar*, que va del trapecio al primer metacarpiano; 4.°, el *aductor del pulgar*, ancho triángulo cuya base corresponde al trapezoide, al hueso grande y al tercer metacarpiano, y el vértice al lado interno de la primera falange del pulgar.

b) *Compartimiento interno.* — Corresponde a la eminencia hipotenar y contiene los tres músculos siguientes: 1.°, el *aductor del meñique* y el *flexor corto del meñique*, que va del carpo al lado interno de la primera falange del meñique; 2.°, el *oponente del meñique*, que va del hueso ganchoso al quinto metacarpiano.

c) *Compartimiento medio.* — Situado entre los otros dos, contiene: 1.°, en un primer plano, los cuatro tendones del *flexor común superficial;* 2.°, en un segundo plano, los cuatro tendones del flexor profundo con los cuatro *lumbricales*. Delante y detrás de los tendones flexores se encuentra una capa céluloadiposa *(capa céluloadiposa pretendinosa* y *capa céluloadiposa retrotendinosa)*: es asiento de los flemones profundos subaponeuróticos. Nótese que estas dos capas comunican por arriba con la capa céluloadiposa del conducto del carpo y, por abajo, con la de los dedos (extensión de los flemones y abscesos del compartimiento medio de la mano).

C. Sinoviales de los flexores. — En número de dos, una para el flexor propio del pulgar *(sinovial digitocarpiana externa)* y otra para los flexores comunes *(sinovial digitocarpiana interna)*.

La *sinovial externa* comienza en la base de la segunda falange del pulgar y de allí sube hasta tres centímetros por encima del pliegue inferior de la muñeca.

La *sinovial interna*, mucho más vasta que la precedente, comienza a nivel de la tercera falange del dedo meñique; después, al llegar a la palma, se ensancha, englobando sucesivamente cada uno de los tendones flexores comunes, y sube también tres centímetros por encima del talón de la mano. Tiene la forma de un reloj de arena y su cavidad se encuentra dividida en tres espacios secundarios *(espacio pretendinoso, espacio intertendinoso, espacio retrotendinoso)*.

Separadas unas de otras en su origen digital, las dos vainas se aproximan y sólo están separadas en su parte superior por el nervio mediano (comunican frecuentemente en el viejo). Su cavidad, virtual en estado normal, puede hacerse manifiesta en estado patológico (sino-

vitis tuberculosas, sinovitis purulentas). Recuérdese que la infección de estas vainas puede observarse a consecuencia de un panadizo del pulgar o del dedo meñique y que es muy grave (incisiones precoces en el antebrazo y en la palma de la mano).

D. Vasos y nervios subaponeuróticos. — Muy numerosos y muy importantes, son continuación de los de la muñeca.

a) *Arterias.* — Están representadas por la *cubital* y por la *radiopalmar* (rama de la radial), que se dirigen una hacia la otra y se anastomosan para formar el *arco palmar superficial.* Situado inmediatamente debajo de la aponeurosis, sobre los tendones flexores, está algo por encima (medio centímetro) de la línea de abducción forzada del pulgar: una incisión que siga una línea trazada desde el borde externo del pisiforme al segundo espacio interdigital, lo pone fácilmente al descubierto. El arco palmar superficial no proporciona ninguna rama por su concavidad. De su convexidad salen las *arterias digitales,* las cuales descienden hacia los espacios interdigitales y allí se dividen en *colaterales de los dedos.*

b) *Venas.* — Acompañan a las arterias en número de dos para cada arteria.

c) *Linfáticos.* — En general acompañan a los vasos sanguíneos y con ellos suben hacia la muñeca y el antebrazo: su papel en los *flemones profundos.*

d) *Nervios.* — En número de dos, el *mediano* y el *cubital.* El *mediano* penetra en la región por el conducto del carpo, con los tendones flexores. Se divide en seis ramas terminales, de las cuales la externa o *rama tenar* se distribuye por los músculos de la eminencia tenar, excepto el abductor, mientras que las otras cinco descienden hacia los dedos para formar los siete primeros colaterales: nótese que inervan los dos primeros lumbricales. El *cubital* (con bifurcación de la muñeca) presenta: 1.°, su *rama superficial,* que inerva primeramente el palmar cutáneo, luego forma los tres últimos colaterales de los dedos; 2.°, su *rama profunda,* que atraviesa oblicuamente los músculos de la eminencia hipotenar (inervándolos todos) y de esta manera llega a la región interósea. Allí lo volveremos a encontrar.

6.° **Plano interóseo.** — Está representado por: 1.°, la *aponeurosis palmar profunda*; 2.°, los *músculos interóseos*; 3.°, los *vasos* y *nervios.*

A. Aponeurosis palmar profunda o interósea. — Se extiende por delante de los espacios interóseos, insertándose sucesivamente en el borde anterior de los metacarpianos. Por arriba, esta aponeurosis se continúa insensiblemente con los elementos fibrosos de la articulación radiocarpiana. Por abajo, termina en el borde superior del ligamento transverso.

B. Músculos interóseos. — Situados entre los metacarpianos, se dividen en palmares y dorsales: los *interóseos palmares,* en número de tres (primero, segundo, tercero, de fuera a dentro); los *interóseos dorsales,* en número de cuatro (primero, segundo, tercero, cuarto, en el mismo sentido). Se insertan: por una parte, en las caras laterales de los metacarpianos; por otra parte, en las primeras falanges y tendones extensores. Funcionalmente, todos los interóseos flexionan la primera falange al extender las otras dos; además, los interóseos palmares son *aductores* o «aproximadores» de los dedos (con relación al eje de la mano), mientras que los interóseos dorsales son *abductores* o «separadores».

C. Vasos y nervios del plano interóseo. — α) Las *arterias* están representadas por la *arteria radial* (llega a la región perforando el primer espacio interóseo) y la *cúbitopalmar* (rama de la cubital) que se anastomosan para formar el *arco palmar profundo.* Este arco descansa delante del extremo superior de los metacarpianos, inmediatamente debajo de la aponeurosis interósea. Proporciona: 1.°, por su concavidad, algunos ramos cortos y delgados para el carpo; 2.°, por su convexidad, las cuatro *interóseas palmares,* que a nivel de la raíz de los dedos se anastomosan con las arterias digitales, ramas del arco superficial; 3.°, por detrás, las *arterias perforantes,* ramas muy cortas que atraviesan los espacios interóseos y llegan de esta manera al dorso de la mano y se anastomosan con las interóseas dorsales. El arco profundo está cubierto por todos los órganos que están contenidos en el compartimiento medio, y así su ligadura es bastante difícil. La mejor incisión es la que se practica siguiendo una línea trazada del punto medio del talón de la mano al segundo espacio interdigital: conduce al operador al espacio que separa los tendones del índice de los del medio.

β) Las *venas* y los *linfáticos* siguen el trayecto de las arterias y suben a la muñeca y al antebrazo.

γ) Los *nervios* están representados por la *rama profunda del cubital,* que atraviesa la región al mismo tiempo que el arco palmar profundo y termina en el aductor del pulgar: inerva en su camino los dos últimos lumbricales y todos los interóseos (su lesión determina la *mano en garra* o *garra cubital).*

7.° **Plano esquelético.** — Está constituído por: 1.°, la cara anterior de los cuatro huesos de la segunda fila del carpo; 2.°, el plano anterior de los cinco metacarpianos; 3.°, los ligamentos que unen entre sí estos diversos huesos (véase § 3).

§ 2. Región dorsal

Situada detrás de la precedente, comprende todas las partes blandas colocadas detrás de la segunda fila del carpo y de los cinco metacarpianos.

1.° **Límites.** — *Superficialmente:* por arriba y por los lados, exactamente como en la región palmar (pág. 408); por abajo, una línea transversal que pasa por los espacios interdigitales. *En profundidad:* el plano dorsal del carpo y de los metacarpianos.

2.° **Forma exterior y exploración.** — La región dorsal de la mano, de forma cuadrilátera, presenta cierto número de eminencias longitudinales *(metacarpianos)* que alternan con depresiones o canales *(espacios interóseos)*. La exploración comprende la inspección, la palpación (ésta permite reconocer los diversos huesos, las interlíneas mediocarpiana y carpometacarpiana), el examen por los rayos X.

3.° **Planos superficiales.** — En número de dos: la *piel* y el *tejido celular subcutáneo.*

a) *Piel.* — Delgada, fina, muy movible; posee pelos más o menos desarrollados, y con ellos glándulas sebáceas; numerosos pliegues transversales (asiento de predilección de las verrugas).

b) *Tejido celular subcutáneo.* — Laminar, verdadera fascia superficial, casi enteramente desprovista de grasa.

4.° **Aponeurosis superficial.** — Lámina fibrosa que recubre toda la región y se continúa por arriba con el ligamento anular posterior del carpo; por abajo, con las expansiones de los tendones extensores; se fija lateralmente en el lado interno del quinto metacarpiano y en el lado externo del primero.

5.° **Planos subaponeuróticos.** — Cuatro planos, superpuestos: 1.°, una *capa tendinosa;* 2.°, la *aponeurosis dorsal profunda;* 3.°, el *plano interóseo;* 4.°, el *plano esquelético.*

a) *Capa tendinosa.* — Está representada por los tendones ya indicados en la región posterior de la muñeca, a saber: 1.°, los tendones de los dos *radiales externos* y el del *cubital posterior*, que se fijan en el extremo superior de los metacarpianos segundo, tercero y quinto; 2.°, los tendones del *abductor largo*, del *extensor corto* y del *extensor largo del pulgar*, que se insertan en el primer metacarpiano y en las dos falanges del pulgar; 3.°, los *tendones extensores de los cuatro últimos dedos*, en número de seis, más o menos aplanados, que se irradian en abanico hacia los cuatro últimos dedos; nótese que están unidos entre sí por lengüetas transversales u oblicuas e igualmente unidos a la aponeurosis que las cubre; debajo de ellos se encuentra una lámina de tejido conjuntivo laxo, que favorece su deslizamiento.

b) *Aponeurosis dorsal profunda.* — Lámina muy delgada, casi celulosa (llamada también *aponeurosis interósea dorsal)*, que recubre toda la región.

c) *Interóseos dorsales.* — En número de cuatro, ocupan los espacios intermetacarpianos. Nótese que se insertan, cada uno, en los dos metacarpianos vecinos y que ocultan enteramente los interóseos palmares. Nótese igualmente que a nivel del primer espacio interóseo (mucho más ancho que los otros a causa de la movilidad de que goza el pulgar), el primer interóseo dorsal limita juntamente con el aductor una especie de compartimiento *(compartimiento tomisural del pulgar y del índice)*, en donde pueden desarrollarse flemones de origen linfático.

d) *Plano esquelético.* — Está formado por el plano dorsal de los cuatro huesos de la segunda hilera del carpo, por la cara posterior de los cuatro metacarpianos y por los diversos ligamentos que unen estos huesos.

6.° **Vasos y nervios.** — Son mucho menos importantes que los de la región palmar.

a) *Arterias.* — Se distinguen en superficiales y profundas:

α) Las *arterias superficiales* son pequeñísimas y, por consiguiente, sin importancia.

β) Las *arterias profundas* provienen de la radial. Esta arteria, oblicua hacia abajo y adentro, alcanza el extremo superior del primer espacio interóseo, que atraviesa para pasar a la región palmar (véase *Muñeca)*. Proporciona a la región tres colaterales: 1.°, la *dorsal del pulgar*, que desciende por la cara posterior del primer metacarpiano y pasa a la primera falange del pulgar; 2.°, la *dorsal del carpo*, que

se dirige transversalmente hacia fuera por la segunda fila del carpo y se anastomosa con la *cúbitodorsal* (rama de la cubital) para formar el *arco dorsal del carpo;* este último proporciona por su concavidad algunos ramos ascendentes para la muñeca; por su convexidad las dos o tres últimas *interóseas dorsales* (nótese que las interóseas dan a la raíz de los dedos las colaterales dorsales); 3.°, la *interósea del primer espacio* o *primera interósea dorsal.*

b) *Venas.* — Se distinguen en superficiales y profundas. Las *venas superficiales* o *subcutáneas* forman una red, la mayoría de las veces irregular, en la cual terminan las venas de los dedos *(cefálica del pulgar y salvatela del dedo meñique).* A veces se disponen en un *arco venoso dorsal,* de cuyos extremos nacen la radial por fuera, la cubital por dentro. Las *venas profundas* siguen el trayecto de las arterias: dos para cada arteria.

c) *Linfáticos.* — Provienen en gran parte de los dedos y de la región palmar (contorneando los espacios interdigitales). Pasan a la muñeca y, finalmente, terminan en los ganglios axilares.

d) *Nervios.* — En número de dos, el *cubital* y el *radial,* los dos superficiales. El *radial* penetra en la región, dividido ya en tres ramos, los cuales forman los *cinco últimos colaterales de los dedos.* El *cubital,* también dividido en tres ramos, proporciona los *cinco primeros colaterales.* Nótese una anastomosis transversal o arciforme que junta los dos nervios en el tercio superior de la región.

§ 3. Dedos

En número de cinco, los dedos se distinguen en *primero, segundo, tercero, cuarto* y *quinto,* yendo de fuera a dentro. Se les designa también con el nombre de *pulgar, índice, medio, anular* y *auricular* o *meñique.* Excepto el pulgar, que presenta algunas particularidades, todos los dedos están constituídos por el mismo tipo. Cada uno de ellos presenta: 1.°, una *región anterior;* 2.°, una *región posterior;* 3.°, una *región media* o *intermedia,* que constituye la región esquelética. Describiremos esta última con el esqueleto de la mano.

A. *Región anterior o palmar*

Continuación de la región palmar de la mano, comprende el conjunto de partes blandas que se disponen delante de las falanges.

1.° **Límites.** — *Superficialmente:* 1.°, por arriba, el pliegue digitopalmar; 2.°, por abajo, el extremo inferior del dedo; 3.°, por los lados, dos verticales, que corresponden al borde interno y al borde externo del dedo. *En profundidad:* el plano anterior de las falanges.

2.° **Forma exterior y exploración.** — La región anterior de los dedos es convexa en sentido transversal. Presenta: 1.°, tres eminencias (en el pulgar solamente dos), que corresponden al cuerpo de las falanges; 2.°, tres pliegues transversales (dos únicamente en el pulgar), *pliegues superior, medio* e *inferior,* que corresponden a las articulaciones: puntos de referencia para la desarticulación de las falanges y de los dedos. La exploración comprende: 1.°, la inspección; 2.°, la palpación de los planos superficiales, de los tendones y de sus vainas.

3.° **Planos constitutivos.** — Cinco planos superpuestos: 1.°, *piel;* 2.°, *tejido celular subcutáneo;* 3.°, *vaina fibrosa de los flexores;* 4.°, *tendones flexores;* 5.°, *plano esquelético.*

a) *Piel.* — Presenta los mismos caracteres que en la palma de la mano: gruesa, poco movible, desprovista de pelos y de glándulas sebáceas *(panadizo superficial* o *flictenoide).* Abundante en papilas nerviosas y crestas o líneas papilares en el pulpejo, en donde forman curvas diversas (utilidad de su impresión en medicina legal).

b) *Tejido celular subcutáneo.* — La misma disposición que en la palma de la mano *(panadizo subcutáneo* o *subdérmico).* En el extremo inferior del dedo forma una especie de almohadilla resistente y elástica, el *pulpejo del dedo,* que descansa directamente sobre el hueso (periostitis de la falangeta en los panadizos de la tercera falange).

c) *Vaina fibrosa de los flexores.* — Lámina fibrosa curvada en canal que se fija por sus dos bordes en los bordes de las falanges; se extiende desde la articulación metacarpofalángica al extremo superior de la tercera falange. Forma con las falanges subyacentes un conducto ósteofibroso, especie de túnel en el que se alojan los tendones flexores con sus vainas serosas *(panadizo de la vaina).*

d) *Tendones de los flexores.* — En número de dos en cada vaina (excepto el pulgar, que sólo tiene uno): uno *superficial* o *perforado,* que se fija en el extremo posterior de la segunda falange; el otro *profundo* o *perforante,* que termina en el extremo posterior de la tercera falange. Estos tendones se deslizan por medio de una sinovial, *sinovial digital,* formada por dos hojas: una parietal, que tapiza la vaina; otra visceral, que cubre el tendón *(mesotendones* que unen las dos hojas:

su destrucción por el pus, en los casos de panadizo de la vaina, provoca la mortificación del tendón). Nótese que, de las cinco sinoviales digitales, las tres del medio se detienen en la articulación metacarpofalángica; las del pulgar y del dedo meñique se fusionan con las dos grandes sinoviales palmares: de donde la gravedad particular de los panadizos de las vainas de estos dos últimos dedos.

e) *Plano esquelético.* — Está representado por la cara anterior de las falanges y por los ligamentos que las unen entre sí.

4.° **Vasos y nervios.** — (Véase pág. 419.)

B. *Región posterior*

Continuación de la región dorsal de la mano, comprende el conjunto de partes blandas que se disponen por detrás de las falanges.

1.° **Límites.** — *Superficialmente:* 1.°, por arriba, una línea transversal que pasa por los espacios interdigitales; 2.°, por abajo, el extremo inferior de la uña; 3.°, por los lados, dos verticales que corresponden a los bordes de los dedos. *En profundidad:* el plano dorsal de las falanges.

2.° **Forma exterior y exploración.** — La región es convexa transversalmente como la precedente y, como ella, presenta cierto número de pliegues a nivel de las articulaciones falángicas. La exploración comprende: 1.°, la inspección; 2.°, la palpación de los planos superficiales, de los huesos y articulaciones (no se olvide que la interlínea no corresponde al punto culminante de la eminencia que forman las falanges al flexionarse); 3.°, el examen por los rayos X

3.° **Planos constitutivos.** — Cuatro planos superpuestos: 1.°, la *piel;* 2.°, el *tejido subcutáneo;* 3.°, una *capa tendinosa;* 4.°, el *plano esquelético.*

a) *Piel.* — Más delgada que en la región anterior; más *movible;* algunos pelos, que no pasan de la segunda falange; glándulas sebáceas *(panadizos antracoides).* En el extremo inferior se ve la *uña,* producción epitelial, de forma cuadrilátera, de aspecto córneo, que se implanta por su borde superior en la dermis ungueal, *matriz de la uña (padrastos, panadizo periungueal o flictenoide, onixis, trastornos tróficos en las neuritis).*

b) *Tejido celular subcutáneo.* — La misma disposición que en el dorso de la mano; muy poca grasa.

c) *Capa tendinosa.* — Está formada por los tendones de los extensores.

α) *En los cuatro últimos dedos sólo hay un tendón extensor,* aplanado y delgado reforzado por los tendones de los lumbricales y de los interóseos. Este tendón, después de haber dado algunas expansiones para la cápsula de la articulación metacarpofalángica y para la primera falange, va a fijarse: 1.°, por una lengüeta media, en el extremo posterior de la segunda falange; 2.°, por dos lengüetas laterales, en el extremo posterior de la tercera falange.

β) *En el pulgar, dos tendones:* 1.°, el tendón del *extensor corto,* que se fija en el extremo posterior de la primera falange; 2.°, el tendón del *extensor largo,* que va al extremo posterior de la segunda falange.

d) *Plano esquelético.* — Está representado por el plano dorsal de las falanges y por los ligamentos que las unen.

4.° **Vasos y nervios de los dedos.** — Los dedos poseen circulación e inervación abundantísimas.

a) *Arterias.* — Son suministradas por las dos *colaterales interna* y *externa,* que provienen de las digitales (pág. 412). Caminan de arriba abajo, a cada lado de la vaina de los flexores, abandonando en las dos regiones un gran número de ramos transversales u oblicuos; nótese la anastomosis en arco de las dos colaterales en la parte media de la falangeta. Además de estas *colaterales palmares,* existen ramas que provienen de las interóseas dorsales, y se distribuyen por la cara posterior de la raíz de los dedos, convirtiéndose a veces en *verdaderas colaterales dorsales.*

b) *Venas.* — Más desarrolladas en el lado dorsal que en el lado palmar. Desembocan en dos troncos principales, la *vena colateral interna* y la *vena colateral externa,* las cuales se dirigen a la red del dorso de la mano (nótese que son a la vez más superficiales y más posteriores que las arterias).

c) *Linfáticos.* — Red muy abundante, más desarrollada también en la región anterior que en la región posterior. Da nacimiento a cuatro troncos colaterales (dos a cada lado), que se dirigen al dorso de la mano.

d) *Nervios.* — Cada dedo recibe cuatro colaterales: dos palmares y dos dorsales. Sabemos ya su origen (véase *Mano*).

α) Los *colaterales palmares*, en número de dos para cada dedo (interno y externo), inervan la piel de la región anterior en toda su extensión.

β) Los *colaterales dorsales* inervan igualmente la piel de la región posterior en toda su extensión, pero solamente en el *pulgar* y *meñique*. En los *tres dedos de en medio* se detienen en la piel que cubre la primera falange: la piel que cubre las otras dos está inervada por los ramos que provienen de los colaterales palmares correspondientes (nótese en los dedos las anastomosis de los diferentes ramos nerviosos, *sensibilidad recurrente*).

§ 4. Huesos y articulaciones de la mano

Los huesos y articulaciones de la mano están representados por:

1.° **Huesos de la segunda fila del carpo.** — En número de cuatro: *trapecio*, *trapezoide*, *hueso grande* (el mayor: posible asiento de fractura) y *hueso ganchoso*. Forman con los de la primera fila el *macizo óseo del carpo* (convexo por detrás, excavado en canal por delante). Están constituídos por tejido esponjoso y se desarrollan por un solo punto de osificación.

2.° **Metacarpianos.** — En número de cinco. Presentan, cada uno, un cuerpo y dos extremos articulares (superior o *base*, inferior o *cabeza*).

Su estructura es la de los huesos largos. Se desarrollan por dos puntos de osificación: uno *primitivo* (cuerpo y extremo superior) y otro *complementario* (extremo inferior, excepto para el pulgar, que lo tiene en el extremo superior).

Fracturas (directas, indirectas) escasas. Asiento de la espina ventosa y del encondroma.

3.° **Falanges.** — En número de tres para cada dedo (únicamente dos para el pulgar). Presentan: un *cuerpo;* un *extremo superior*, articular; una *extremidad inferior*, articular (excepto en la tercera falange). Estructura de los huesos largos.

4.° **Articulaciones de los huesos de la segunda fila entre sí.** Tres artrodias, cuyos ligamentos son *interóseos*, *dorsales* y *palmares* La sinovial proviene de la mediocarpiana. Poco movible.

5.° **Articulación mediocarpiana.** — Está formada por la unión de los huesos de la primera fila con los de la segunda. Ligamentos *palmares*, *dorsales*, *laterales*. La sinovial envía prolongaciones entre los huesos de las dos filas, de donde la difusión de las lesiones en los casos de osteítis del carpo. Los movimientos que posee la articulación y que se añaden a los de la articulación de la muñeca son la flexión, la extensión, la aducción y la abducción.

6.° **Articulaciones carpometacarpianas.** — Son diferentes en el primer metacarpiano y en los cuatro últimos.

a) *Articulación carpometacarpiana del pulgar.* — Articulación en silla de montar, formada por el trapecio y el primer metacarpiano. Presenta una cápsula y una sinovial independiente. Es muy movible (posible luxación a consecuencia de un movimiento forzado).

b) *Articulaciones carpometacarpianas de los cuatro últimos dedos.* — Artrodias formadas por la unión del quinto y el cuarto metacarpianos con el hueso ganchoso, del tercer metacarpiano con el hueso grande, del segmento metacarpiano a la vez con el trapecio, el trapezoide y el hueso grande. La interlínea articular, vista por su cara dorsal es muy irregular. Ligamentos *dorsales*, *palmares* e *interóseos* reúnen las superficies articulares, que tapizan una sola y única sinovial (frecuente comunicación con la sinovial mediocarpiana). Movilidad muy escasa (rareza de las luxaciones).

7.° **Articulaciones intermetacarpianas.** — Artrodias que reunen entre sí las bases del 2.°, 3.°, 4.° y 5.° metacarpianos. Presentan ligamentos *dorsales*, *palmares e interóseos* (el que une el segundo metacarpiano al tercero es difícil de seccionar en la desarticulación del segundo metacarpiano). Una sola sinovial, divertículo de la sinovial carpometacarpiana.

8.° **Articulaciones metacarpofalángicas.**—Condilartrosis constituídas: 1.°, por parte de los metacarpianos, por una *cabeza;* 2.°, por parte de las falanges, por una *cavidad glenoidea*, ampliada a nivel de la cara palmar por un *fibrocartílago glenoideo* (recuérdese que el del pulgar presenta dos huesos sesamoideos; juega en la irreducibilidad de las luxaciones de este dedo hacia atrás un papel muy importante).

Las superficies articulares están reunidas por una *cápsula*, dos *ligamentos laterales* y un *ligamento transverso*.

Cada articulación posee una sinovial. Movilidad muy grande (flexión, extensión, inclinación lateral, circunducción), de donde la frecuencia de las luxaciones (sobre todo en el pulgar).

9.° **Articulaciones interfalángicas.** — Trocleartrosis, formadas: 1.°, del lado del extremo inferior de la falange, por una *polea;* 2.°, del lado del extremo superior, por dos pequeñas *cavidades glenoideas*, ampliadas por un fibrocartílago glenoideo.

Cada una presenta una cápsula, dos ligamentos laterales y una sinovial.

Movimiento de extensión y de flexión (tendencia a la rigidez y a la anquilosis cuando los dedos están inmovilizados).

10. **Relaciones generales, exploración y vías de acceso.** — Los huesos y articulaciones de la mano están cubiertos por delante por gruesas partes blandas; al contrario, por detrás y por los lados son casi subcutáneos. Así es que su exploración y acceso se efectúan por detrás por la cara dorsal (inspección, palpación, examen por los rayos X. *vía posterior).*

CAPITULO II

MIEMBRO INFERIOR

Los miembros inferiores se desprenden de las partes laterales de la pelvis y se dirigen verticalmente hacia abajo, poniéndose en contacto con el suelo por una base relativamente ancha, la región plantar. Son los principales agentes de la locomoción. Los dividiremos, como los miembros superiores, en seis segmentos: 1.°, la *cadera;* 2.°, el *muslo;* 3.°, la *rodilla;* 4.°, la *pierna;* 5.°, el *tobillo*; 6.°, el *pie.*

ARTÍCULO PRIMERO

CADERA

La cadera, homóloga del hombro, es la raíz del miembro inferior. Comprende a la vez la articulación coxofemoral y las partes blandas que la rodean. Sus límites son: 1.°, por arriba, la cresta ilíaca y el pliegue de la ingle; 2.°, por abajo y atrás, el pliegue de las nalgas; 3.°, por abajo y adentro, el pliegue génitocrural; 4.°, por abajo y adelante, una línea horizontal que pasa por el vértice del triángulo de Scarpa. Presenta cuatro regiones, a saber: 1.°, por detrás, la *región glútea;* 2.°, por dentro, la *región obturatriz;* 3.°, por delante, la *región inguinocrural;* 4.°, en el centro, la *región articular* constituída por los *huesos y articulaciones de la cadera.*

§ 1. Región glútea

La región glútea, la más elevada, como también la más extensa de las cuatro, ocupa la parte posterior de la cadera.

1.° **Límites.** — *Superficialmente:* 1.°, por arriba, la cresta ilíaca; 2.°, por abajo, el *pliegue glúteo;* 3.°, por dentro, el borde lateral de la

columna sacrococcígea; 4.°, por fuera, una vertical que desciende desde la espina ilíaca ánterosuperior al pliegue glúteo. *En profundidad*, hasta el hueso coxal y la articulación coxofemoral.

2.° **Forma exterior y exploración.** — La región glútea es convexa y redondeada en toda su extensión. Se reconocen en ella por la palpación: 1.°, la tuberosidad isquiática; 2.°, las espinas ilíacas ánterosuperior y pósterosuperior; 3.°, el trocánter mayor (es tangente, excepto en los casos de fractura o de luxación del fémur, a la línea que une el isquion con la espina ilíaca ánterosuperior); 4.°, el canal isquiotrocantéreo (neuralgia ciática). La exploración comprende, aquí como en otras partes, la inspección, la palpación de los diversos planos constitutivos, el examen por los rayos X.

3.° **Planos constitutivos.** — Son seis: 1.°, la *piel;* 2.°, el *tejido celular subcutáneo;* 3.°, la *aponeurosis;* 4.°, la *capa subaponeurótica;* 5.°, la *capa celuloadiposa subglútea;* 6.°, el *plano esquelético.*

a) *Piel.* — Muy gruesa (sobre todo por arriba), muy flexible, se deja distender fácilmente. Pelos poco abundantes; pero glándulas sebáceas muy numerosas (frecuencia de furúnculos).

b) *Tejido celular subcutáneo.* — Muy abundante en grasa, se apila, como en la región palmar, en un sistema de aréolas *(estatopigia de los bosquimanos).* Se continúa con el de las regiones vecinas. Nótese que es la grasa la que da el relieve a la nalga y no el glúteo mayor cuyo borde inferior es mucho más vertical que el pliegue glúteo. Sin embargo, este último está unido al músculo por tractos celulosos (descenso del pliegue glúteo en la atrofia del glúteo mayor). Dos bolsas serosas frecuentes: la *bolsa trocantérea superficial* y la *bolsa isquiática superficial.*

c) *Aponeurosis.* — La aponeurosis, *aponeurosis glútea,* cubre la región en toda su extensión y presenta los mismos límites que ella. Desprendida de la cresta ilíaca y del borde superior del tensor de la fascia lata, se dirige hacia el borde ánterosuperior del glúteo mayor, en donde se divide en tres hojillas: 1.°, *hojilla superficial,* que pasa sobre el glúteo mayor y se continúa más allá, por una parte, con la aponeurosis del muslo, y por otra, con la aponeurosis de la región coccígea; 2.°, *hojilla media,* que tapiza la cara profunda del glúteo mayor; 3.°, *hojilla profunda,* que se extiende sobre el glúteo mediano y los músculos profundos de la nalga.

d) *Capa subaponeurótica.* — Debajo de la aponeurosis se encuentran ocho músculos repartidos en dos planos:

α) El *plano superficial* comprende dos músculos: el *glúteo mayor* y el *glúteo mediano.* El *glúteo mayor,* músculo cuadrilátero, grueso de 6 a 7 centímetros, formado por una serie de gruesos fascículos, yuxtapuestos y paralelos, que descienden desde la parte posterior de la pelvis hacia la parte superior del fémur: termina en la rama de bifurcación externa de la línea áspera (algunos de estos fascículos van a la aponeurosis femoral). Nótense, debajo del músculo, las *dos bolsas serosas isquiáticas* y *trocantérea profundas* (no confundirlas con las superficiales): son asiento de la periartritis coxofemoral, de higromas supurados (frecuentemente con fístulas). El *glúteo mediano,* músculo ancho y radiado, situado debajo del precedente, pero rebasándolo por arriba y delante, va de la cresta ilíaca y de la fosa ilíaca a la cara externa del trocánter mayor: entre el músculo y el trocánter, la *bolsa del glúteo mediano.*

β) El *plano profundo* contiene numerosos músculos, que son, yendo de arriba abajo: 1.°, el *glúteo menor,* músculo en abanico, que va de la fosa ilíaca al borde anterior del trocánter mayor (entre el hueso y el tendón, *bolsa del glúteo menor);* 2.°, el *piramidal de la pelvis,* músculo triangular que se desprende del sacro, pasa por la escotadura ciática mayor y termina en el borde superior del trocánter mayor; 3.°, el *gémino superior,* que va de la espina ciática al tendón del obturador interno; 4.°, el *obturador interno,* que sale por la escotadura ciática menor (entre el músculo y la escotadura, *bolsa del obturador interno)* y va a fijarse en la cara interna del trocánter mayor; 5.°, el *gémino inferior,* que va del isquion al tendón del obturador interno; 6.°, el tendón del *obturador externo,* que se fija en la cavidad digital del trocánter mayor; 7.°, el *cuadrado crural,* dirigido transversalmente del isquion a la cresta intertrocantérea; 8.°, finalmente, en la parte más inferior, en la cara posterior del isquion, los orígenes del *bíceps crural,* del *semitendinoso* y del *semimembranoso.* De estos diversos músculos, el piramidal es el más interesante desde el punto de vista quirúrgico. En efecto, su borde superior (su punto de referencia es la *línea iliotrocantérea superior)* corresponde a la emergencia de los vasos y nervios glúteos. Su borde inferior (su punto de referencia es la *línea iliotrocantérea inferior)* corresponde a la emergencia de los vasos isquiáticos y pudendos internos y del nervio ciático mayor.

e) *Capa celuloadiposa subglútea.* — Entre el glúteo mayor y los músculos del plano profundo se encuentra una capa celuloadiposa. Es

independiente de la capa céluloadiposa subcutánea. Comunica, en cambio: 1.°, por la *escotadura ciática mayor* (encima y debajo del piramidal), con el tejido celular de la pelvis; 2.°, por la *escotadura ciática menor*, con el de la fosa isquiorrectal; 3.°, por abajo, a lo *largo del ciático mayor*, con el compartimiento posterior del muslo (migración de los abscesos, hernia suprapiramidal, hernia infrapiramidal).

f) *Plano esquelético.* — Está constituído, yendo de abajo arriba: 1.°, por el *trocánter mayor;* 2.°, por la cara posterior del *cuello del fémur;* 3.°, por la cápsula articular de la cadera; 4.°, por el *hueso coxal*, con la fosa ilíaca y, en su borde posterior, la escotadura ciática mayor, la espina ciática, la escotadura ciática menor, el isquion. Nótese que este hueso, articulado por arriba con el sacro *(articulación sacroilíaca)*, está separado, por abajo, del sacrocóccix por una vasta escotadura, que llenan en parte únicamente los dos ligamentos *sacrociático mayor* y *sacrociático menor* (pág. 210). Gracias a ellos, la escotadura mencionada se encuentra transformada en dos orificios: un orificio superior *(agujero ciático mayor*, cuadrilátero, que corresponde a la escotadura ciática mayor, el cual está atravesado por el *piramidal)*, un orificio inferior *(agujero ciático menor)*, más pequeño, que corresponde a la escotadura ciática menor, que da paso al obturador interno.

4.° **Vasos y nervios.** — Además de los vasos y nervios que le pertenecen en propiedad, la región glútea presenta muchos vasos y nervios que sólo la atraviesan.

a) *Arterias.* — En el tejido celular subcutáneo *(arterias superficiales)*, arteriolas sin importancia. Debajo del glúteo mayor *(arterias profundas)*, tres arterias voluminosas: la glútea, la isquiática, la pudenda interna. La *arteria glútea*, la más importante, sale de la pelvis entre el borde superior del piramidal y el punto más elevado de la escotadura ciática mayor (punto de referencia para la ligadura), a ocho centímetros de la cresta espinosa. Después de corto trayecto, se dirige de abajo arriba y se divide en dos ramas, superficial y profunda, que se distribuyen en los músculos glúteos. La *arteria isquiática* sale de la pelvis por debajo del borde inferior del piramidal, inmediatamente por fuera del vértice de la espina ciática (punto de referencia para la ligadura). Da ramas, de las cuales unas se pierden en el glúteo mayor y otras descienden a la cara posterior del muslo (véase página 443). La *arteria pudenda interna* sale de la pelvis con la isquiática, por dentro de la cual se encuentra generalmente. Luego penetra en la escotadura ciática menor y entra en la fosa isquiorrectal para distribuirse por los órganos del perineo (véase esta región).

b) *Venas.* — Se distinguen en superficiales y profundas. Las *venas superficiales* comunican con las de las regiones vecinas; terminan en la femoral. Las *venas profundas* acompañan a las tres arterias mencionadas (dos para cada arteria) y entran en la pelvis para desembocar en la ilíaca interna. Nótese que forman alrededor de la arteria como una especie de plexo, que hace muy difícil el aislamiento del vaso.

c) *Linfáticos.* — Se distinguen también en superficiales y profundos. Los *linfáticos superficiales* se dirigen a los ganglios de la ingle. Los *linfáticos profundos* acompañan a los vasos sanguíneos, terminando en los ganglios intrapélvicos.

d) *Nervios.* — Los nervios se dividen, como los vasos, en superficiales y profundos.

α) Los *nervios superficiales*, destinados a la piel, provienen de los nervios lumbares, del ciático menor, de los nervios sacros, del abdóminogenital mayor y del fémorocutáneo.

β) Los *nervios profundos* son en número de cuatro: el glúteo superior, el ciático menor, el ciático mayor y el pudendo interno. El *nervio glúteo superior* sale de la pelvis con la arteria glútea; se distribuye en los tres músculos glúteo medio, glúteo menor y tensor de la fascia lata. El *nervio ciático menor* o *glúteo inferior* sale de la pelvis con la arteria isquiática. Proporciona numerosas ramas al glúteo mayor y a la piel que lo cubre, envía un ramo importante al perineo y desciende en seguida a la cara posterior del muslo. El *nervio ciático mayor* sale de la pelvis debajo del piramidal por la parte inferior de la escotadura ciática mayor. Desciende verticalmente, pasa por debajo del glúteo mayor, cruza sucesivamente, sobre su cara posterior, la espina ciática, el gémino superior, el obturador interno, el gémino inferior y, finalmente, el cuadrado crural, músculos todos que lo separan del fémur. Es asiento frecuentemente de lesiones inflamatorias *(neuritis ciática)* o traumatismos *(contusión, sección, compresión)*, que se acompañan de trastornos paralíticos y de fenómenos dolorosos más o menos intensos. El *nervio pudendo interno* contornea la espina ciática como la arteria homónima por fuera de la cual está situado. Sólo aparece en la región glútea para desaparecer en seguida en el perineo.

§ 2. Región inguinocrural

La región inguinocrural, situada en la parte anterior del muslo, comprende el conjunto de partes blandas que se disponen por delante de la articulación de la cadera.

1.° **Límites.** — *Superficialmente:* 1.°, por arriba, el pliegue de la ingle; 2.°, por abajo, una línea horizontal que pasa por el vértice del triángulo de Scarpa; 3.°, lateralmente, dos verticales trazadas, la externa por la espina ilíaca ánterosuperior, la interna por la espina del pubis. *En profundidad:* el borde anterior del hueso coxal y, debajo, el plano anterior de la articulación coxofemoral.

2.° **Forma exterior y exploración.** — La región inguinocrural es convexa y uniformemente redondeada en los individuos gordos. En los individuos delgados, al contrario, se distinguen en ella tres eminencias musculares que se disponen en una especie de N y que limitan dos triángulos: uno externo y otro interno o *triángulo de Scarpa.* La exploración comprende: la inspección, la palpación, el examen por los rayos X.

3.° **Planos superficiales.** — En número de dos: *piel* y *tejido celular subcutáneo* con los *vasos* y *nervios superficiales.*

a) *Piel.* — Delgada, fina, movible (excepto en el pliegue de la ingle), lampiña por fuera, cubierta por dentro de largos pelos que se continúan con los del pubis y del escroto.

b) *Tejido celular subcutáneo.* — Se divide en dos porciones: una porción externa, *areolar*, más o menos abundante en grasa *(panículo adiposo);* una porción interna, *laminosa*, que constituye la fascia superficial.

c) *Vasos y nervios superficiales.* — Empezaremos por los linfáticos.

α) Los *linfáticos* presentan: los ganglios, los vasos aferentes y los vasos eferentes. Los *ganglios superficiales*, en número de diez a quince, forman una capa triangular, cuyo vértice está dirigido hacia abajo y cuya base corresponde al pliegue de la ingle: los superiores están alargados transversalmente; los inferiores, alargados verticalmente; los medios son más o menos esféricos. Se les distingue en cuatro grupos: *súperointerno, súperoexterno, inferointerno, inferoexterno.* Dos líneas, una horizontal y otra vertical, que se cruzan a nivel de la desembocadura de la safena, separan los cuatro grupos *(adenitis inguinales).* Los *linfáticos aferentes* provienen: 1.°, para el *grupo superior*, de la parte externa de la piel del ombligo y de la parte póstero-lateral de la pared abdominal; 2.°, para el *grupo interno*, del escroto, de la piel del pene en el hombre, de la vulva en la mujer, del perineo, del ano, de la parte interna de la nalga, de la parte anterior de la porción subumbilical de la pared abdominal; 3.°, para los dos *grupos inferiores*, de la piel del miembro inferior. Los *linfáticos eferentes*, que perforan la aponeurosis, terminan como sigue: los de los dos grupos inferiores, en los ganglios inguinales profundos (véase más adelante); los de los dos grupos superiores, en los ganglios retrocrurales (algunos en el ganglio de Cloquet).

β) Las *arterias superficiales* son en número de dos: 1.°, la *arteria subcutánea abdominal*, rama de la femoral, que pasa a la región inguinoabdominal; 2.°, la *arteria pudenda externa superior*, otra rama de la femoral, que se dirige transversalmente hacia las bolsas.

γ) Las *venas superficiales* están representadas por las *venas subcutáneas abdominales*, las *venas pudendas externas* y la porción terminal (contorneada en cayado) de la *safena interna.* Todas estas venas terminan en el femoral (varices de la safena interna, operación de Trendelenburg).

δ) Los *nervios superficiales*, destinados a la piel, son suministrados por fuera por el fémorocutáneo, por dentro y en la parte media por el crural y el génitocrural. Todas estas ramas nerviosas provienen del plexo lumbar.

4.° **Aponeurosis.** — Porción anterior y superior de la aponeurosis femoral, se extiende por toda la región: por arriba se fija al arco crural; en todo el resto de su contorno se continúa con la de las regiones vecinas. Comprende tres partes: 1.°, una parte externa, gruesa, la *fascia lata;* 2.°, una parte interna, delgada; 3.°, una parte media triangular, con el vértice inferior acribillado de agujeros, la *fascia cribiformis.* Entre estos agujeros, el más importante es el que da paso al cayado de la safena interna *(fosa oval);* está limitado por fuera por el *repliegue falciforme* de Allan Burns.

5.° **Capa subaponeurótica.** — Debajo de la aponeurosis, entre ésta y el plano esquelético, se ven: 1.°, *músculos;* 2.°, un conducto fibroso o *conducto crural;* 3.°, *vasos* y *nervios profundos.*

A. Músculos. — Ofrecen a nuestra consideración dos planos: superficial y profundo.

a) *Plano superficial.* — Yendo de fuera a dentro: el *tensor de fascia lata*, que parte de la espina ilíaca ánterosuperior y es verticalmente descendente; el *sartorio*, que parte igualmente de la espina ilíaca ánterosuperior, oblicuo hacia abajo y adentro; el *aductor primero* o *mediano*, que se destaca del cuerpo del pubis, oblicuo hacia abajo y afuera; el *recto interno*, finalmente, que se desprende de las ramas isquiopúbicas, verticalmente descendente.

Estos cuatro músculos circunscriben dos triángulos: externo interno. El *triángulo externo*, de vértice superior (espina ilíaca), tiene por lados: por fuera, el tensor de la fascia lata; por dentro, el sartorio; por abajo, el mismo límite de la región. El *triángulo interno* o triángulo de Scarpa, de vértice inferior (encuentro del sartorio con el aductor medio), tiene por lados: por fuera, el sartorio; por dentro, el aductor medio; por arriba, el arco crural.

b) *Plano profundo.* — Los músculos del plano profundo llenan el área de los dos triángulos mencionados. Son:

1.° En el triángulo externo, el *recto anterior del muslo* y, más profundamente, el *vasto externo*.

2.° En el triángulo de Scarpa, el *psoasilíaco* (por fuera) y el *pectíneo* (por dentro) se inclinan el uno hacia el otro y forman de esta manera una especie de canal vertical que corresponde al *conducto crural*.

B. Conducto crural. — Conducto fibroso que desciende verticalmente al triángulo de Scarpa y contiene los vasos femorales. De forma prismática triangular, presenta: 1.°, tres *paredes;* 2.°, un *extremo superior;* 3.°, un *extremo inferior;* 4.°, *contenido*.

a) *Paredes.* — Se distinguen en anterior, pósteroexterna y pósterointerna. La *pared anterior* está formada por la aponeurosis femoral superficial, que toma aquí el nombre de fascia cribiforme. La *pared pósteroexterna* la constituye la hoja profunda de la aponeurosis femoral, que desde el borde interno del sartorio desciende al psoasilíaco y se fusiona con la de la fascia ilíaca. La *pared pósterointerna* está formada por la aponeurosis del pectíneo, que adhiere por dentro a la del aductor mediano (sobre la que, por lo demás, se aplica la aponeurosis superficial).

b) *Extremo superior.* — Se confunde con el anillo crural y no es más que este mismo. De forma triangular, está formado: por delante *(borde anterior)*, por el arco crural: por fuera *(borde externo)*, por la cintilla iliopectínea; por dentro *(borde interno)*, por el borde cóncavo del ligamento de Gimbernat. Deja pasar los vasos femorales que son continuación de los vasos ilíacos: yendo de fuera a dentro se encuentran sucesivamente la *arteria*, la *vena*, los *vasos linfáticos* con el *ganglio de Cloquet* a caballo sobre el ligamento de Gimbernat; su inflamación puede confundirse con una hernia crural estrangulada. Recuérdese a propósito del anillo crural que la fascia transversal se fija por una parte en el lado superior de la arteria y de la vena (no dejando ningún espacio entre el arco crural y los vasos), y por otra parte en el lado interno de la vena, descendiendo hasta la cresta pectínea (formando aquí una especie de diafragma, el *septum crural*, punto de la pared abdominal en donde se forman, en la mayoría de los casos, las *hernias crurales)*.

c) *Extremo inferior.* — El conducto crural termina por abajo en el punto en que la vena safena interna desemboca en la femoral.

d) *Contenido.* — El conducto crural contiene: en su tercio externo, la *arteria femoral;* en su tercio medio, la *vena femoral*. Su tercio interno, que sólo aloja algunos vasos y ganglios linfáticos, forma por dentro de la vena, como un espacio desocupado, el *infundíbulum crural*, que empieza por arriba en el septum crural y termina por abajo en la desembocadura de la safena interna.

Los vasos femorales, en el conducto crural, están separados por tejido conjuntivo, algunas veces por verdaderos *tabiques* dispuestos en sentido sagital. En este último caso se encuentran tres compartimientos (externo, medio e interno) para la arteria, la vena, los linfáticos respectivamente.

Por el infundíbulum descienden las hernias llamadas *crurales* (las más frecuentes después de las inguinales). Penetran en él por el anillo crural (necesidad de cerrarlo cuando se practica la cura radical). Llegado al infundíbulum, el tumor herniario puede quedar acantonado en él *(hernia incompleta)*, o salir del mismo por uno de los orificios de la fascia cribiforme *(hernia completa);* se estrangula frecuentemente. Recuérdese que, en estos casos, el desbridamiento del cuello de la estrangulación por el ligamento de Cooper, es decir, por detrás, o por el arco crural, es decir, por delante, está exento de peligro, en tanto que el desbridamiento del ligamento de Gimbernat puede provocar una hemorragia por herida de la anastomosis epigástrica-obturatriz.

C. Vasos y nervios profundos. — Región de paso, como la axila, la región inguinocrural tiene vasos y nervios muy importantes.

a) *Arterias.* — La *arteria femoral* es la arteria principal de la región. Continuación directa de la ilíaca externa, se dirige hacia abajo siguiendo una línea *(línea de operación)* que, partiendo del punto medio del arco crural, va a terminar en la parte posterior del cóndilo interno del fémur. Se relaciona: 1.°, *por dentro*, con la vena femoral 2.°, *por fuera*, con la fascia ilíaca que la separa del psoas y del nervio crural; 3.°, *por detrás*, con la eminencia iliopectínea primeramente, luego con el canal que forman al adosarse el psoasilíaco y el pectíneo 4.°, *por delante*, con la aponeurosis, el tejido celular subcutáneo y la piel (heridas y contusiones, aneurismas). Al descender por el triángulo de Scarpa, la femoral proporciona cinco colaterales: 1.°, la *subcutánea abdominal*, que se dirige hacia arriba; 2.°, la *pudenda externa superior*, que se dirige hacia dentro (superficial); 3.°, la *pudenda externa inferior*, que se dirige igualmente hacia dentro, pero por debajo de la aponeurosis (profunda); 4.°, la *muscular superficial* o *arteria del cuadríceps*, que volveremos a encontrar en el muslo; 5.°, la *femoral profunda*, la más voluminosa de todas, que se desprende de la femoral a cuatro centímetros por debajo del arco crural (muy variable, frecuentemente por encima o por debajo), abandona muy cerca de su origen las dos circunflejas anterior y posterior, luego desaparece en el muslo pasando por debajo de los aductores mediano y menor Nótese que la muscular superficial y las ramas de la femoral profunda se anastomosan por una parte con la obturatriz, por otra (en la región posterior del muslo) con la isquiática y la glútea, ramas de la ilíaca interna: de donde el restablecimiento fácil de la circulación después de la ligadura femoral debajo del arco.

b) *Venas.* — Dos venas para cada una de las arterias mencionadas. Terminan en la vena femoral, vena situada en el lado interno de la arteria, a la que se adhiere íntimamente: denúdese la arteria con prudencia para no lesionar el vaso (flebitis, flegmasía alba dolens; heridas de la vena femoral que exigen su ligadura, operación que es posible por las numerosas anastomosis que unen las venas del muslo con las de la pelvis).

c) *Linfáticos.* — Los linfáticos profundos están representados por tres o cuatro *ganglios* (incluso el ganglio de Cloquet) situados en el lado interno de la vena, en el infundíbulum. Reciben *(vasos aferentes)* cierto número de vasos eferentes de los ganglios superficiales primeramente, después de los linfáticos profundos del miembro inferior. Emiten, por otra parte *(vasos eferentes)*, cierto número de troncos, que

atraviesan el séptum crural para terminar en los ganglios ilíacos externos o retrocrurales, principalmente en el retrocrural interno.

d) *Nervios.* — Tres nervios, ramos del plexo lumbar: 1.°, el *nervio fémorocutáneo*, que sale del abdomen algo por debajo de la espina ánterosuperior, perfora la aponeurosis y desciende a la cara anterior del muslo *(meralgia parestésica)*; 2.°, el *ramo crural del génitocrural*, que llega al triángulo de Scarpa por la parte externa del anillo crural (por delante de la arteria), luego, perforando la fascia cribiforme, se convierte en subcutáneo; 3.°, el *nervio crural*, que llega a la región por el lado externo de la cinta iliopectínea (que lo separa de la arteria femoral) y se divide en cuatro ramos, el *músculocutáneo externo*, el *músculocutáneo interno*, el *nervio del cuadríceps* y el *safeno interno*, todos los cuales abandonan el triángulo de Scarpa para descender a la región anterior del muslo, en donde los volveremos a encontrar.

6.° **Plano esquelético.** — Está representado por el borde inferior del hueso coxal y, por debajo de este borde, por el plano anterior de la articulación coxofemoral. Entre la cápsula articular y el psoasilíaco se encuentra la bolsa del *psoas*, que a veces sube hasta la fosa ilíaca interna. Comunica frecuentemente con la sinovial de la cadera (higromas, psoítis que se propagan a la articulación, supuración de la bolsa en los casos de artritis o de coxalgia).

§ 3. Región obturatriz

La región obturatriz o isquiopúbica comprende el conjunto de partes blandas que descansan, exteriormente, en el agujero obturador y en su circunferencia ósea.

1.° **Límites.** — *Profundamente*, límites muy claros: por fuera, el lado interno de la articulación de la cadera; por dentro, la rama isquiopubiana; por arriba, la rama horizontal del pubis; por abajo, el isquion. *Superficialmente*, la región sólo alcanza la superficie tegumentaria en la parte más superior de la cara interna del muslo, en donde tiene por límites: por delante, el borde anterior del recto interno; por detrás, el borde interno del aductor mayor; por arriba, el pliegue génitocrurul; por abajo, una línea horizontal, que es continuación de la que limita la región inguinocrural. Sus partes constitutivas, como vemos, están en su mayor parte recubiertas por esta última región.

2.° **Forma exterior y exploración.** — La región obturatriz es convexa en sentido transversal. Su exploración es difícil: comprende la palpación hipogástrica combinada con el tacto vaginal (en la mujer) o con el tacto rectal (en el hombre).

3.° **Planos constitutivos.** — Cinco planos superpuestos: 1.°, la *piel;* 2.°, el *tejido celular subcutáneo;* 3.°, la *aponeurosis superficial;* 4.°, la *capa muscular;* 5.°, el *plano esquelético.*

a) *Piel, tejido celular subcutáneo, aponeurosis superficial.* — No debemos señalar nada de particular en estos tres primeros planos. Se confunden con los planos homónimos de las regiones próximas.

b) *Capa muscular.* — Después de haber incidido y separado la aponeurosis superficial encontramos: 1.°, el *aductor mayor* y el *recto interno*, el primero por detrás y el segundo por delante; 2.°, el *aductor menor*, que se dirige oblicuamente al fémur; 3.°, por detrás de ellos se encuentra el músculo principal de la región, el *obturador externo*, que nace a la vez sobre el contorno del agujero obturador y de la membrana obturatriz, desde donde se dirige hacia fuera y desaparece detrás de la articulación de la cadera para ir a insertarse, como sabemos, en la cavidad digital del trocánter mayor. De todos los músculos que entran en la constitución de la región obturatriz, el obturador externo es el más importante, no haciendo los restantes más que atravesarla.

c) *Plano esquelético.* — Está representado por el contorno del agujero obturador y por la membrana obturatriz:

α) El *contorno del agujero obturador* está formado, sucesivamente, por la rama horizontal del pubis, la rama isquiopubiana y el cuerpo del isquion. El agujero obturador, más o menos oval o triangular, presenta por arriba el *canal obturador* o *subpúbico;* su anchura entre los dos labios es de 5 ó 6 milímetros.

β) La *membrana obturatriz* llena enteramente el agujero obturador, excepto en su parte superior, la que corresponde al conducto subpubiano. Está reforzada por delante por una lámina fibrosa, la *cinta subpúbica*, que va del ligamento transverso del acetábulum al cuerpo del pubis: fusionándose por su borde inferior con la membrana obturatriz, forma con esta última un canal transversal cuya abertura mira hacia arriba. En su cara interna se inserta el obturador interno.

4.° **Conducto subpúbico.** — Conducto ósteofibroso que corresponde al canal subpúbico y comunica la excavación pélvica con la parte ánterointerna y el muslo.

Formado por arriba por el canal subpúbico, está constituído por abajo: por el borde superior del músculo obturador interno, por el borde superior de la membrana obturatriz, por el canal mencionado que forma esta última membrana con la cinta subpúbica, y finalmente por el borde superior del músculo obturador externo. Su *orificio interno* o *posterior*, oval (15 milímetros de anchura por 10 milímetros de altura), está limitado por arriba por el contorno óseo, por abajo por una especie de arco fibroso (agente ordinario de la estrangulación de las hernias obturatrices). Su *orificio externo* o *anterior*, igualmente oval (18 milímetros por 15 milímetros), está formado por arriba por el reborde del canal subpúbico, por abajo por el borde superior del obturador externo.

El conducto subpúbico da paso al nervio obturador y a los vasos obturadores; están sumergidos en una atmósfera céluloadiposa, que comunica por una parte con el tejido celular pelvisubperitoneal, y por otra parte con el del muslo (emigración de las colecciones purulentas de la pelvis a la región obturatriz).

Por el conducto crural es por donde se producen las *hernias obturatrices* (llamadas también *subpubianas, ovalares, ilíacas anteriores).* Se distinguen tres variedades: *intersticial, retropectínea, antepectínea.* Recuérdese que, cualquiera que sea la variedad, el tumor herniario contrae relaciones importantes: 1.°, con los vasos obturadores (generalmente están por detrás y por fuera del cuello del saco; evítese su lesión cuando se practique el desbridamiento); 2.°, con el nervio obturador (también está por detrás y por fuera: su compresión se acompaña de dolores irradiados y de calambres de los aductores).

5.° **Vasos y nervios.** — Por el conducto subpubiano pasan la arteria obturatriz, la vena obturatriz, el nervio obturador.

α) La *arteria obturatriz*, rama de la ilíaca interna (algunas veces de la epigástrica), se divide, poco después de su entrada en el conducto, en dos ramas, interna y externa. Contornean, una el reborde interno, la otra el reborde externo del agujero obturador, y se anastomizan en la parte inferior de este agujero, formando así en su rededor un círculo arterial completo. Nótese que de la rama externa parte un *ramo articular*, que penetra en la articulación de la cadera a través de la escotadura isquiopúbica y se dirige, a lo largo del ligamento redondo, hasta la cabeza del fémur.

β) La *vena obturatriz*, generalmente única, está situada un poco por debajo y por dentro de la arteria homónima. Atraviesa el con-

ducto para ir a abrirse en la ilíaca interna. Nótese delante del obturador externo una red venosa abundante, tributaria de la vena femoral, pero que comunica siempre con la obturatriz: anastomosis importante entre la femoral y la ilíaca.

γ) El *nervio obturador*, ramo del plexo lumbar, después de haber proporcionado el *nervio superior del obturador externo*, se divide en dos ramos que salen del conducto: 1.°, un *ramo anterior*, que se distribuye por el aductor menor, el aductor medio y el recto interno; 2.°, un *ramo posterior*, que después de haber proporcionado un ramo articular para la cadera, da ramos al obturador externo *(nervio inferior del obturador externo)* y al aductor mayor.

§ 4. Huesos y articulaciones de la cadera

Los huesos y articulaciones de la cadera están representados por las partes siguientes: 1.°, por el *hueso coxal;* 2.°, por el *extremo superior del fémur;* 3.°, por la *articulación coxofemoral.*

1.° **Hueso coxal.** — Su cara externa, la única que debemos estudiar aquí (la cara interna ha sido descrita al tratar de la pelvis), presenta a nuestra consideración la *fosa ilíaca externa* y la *cavidad cotiloidea.*

a) *Fosa ilíaca externa.* — Es más bien plana que excavada, excepto en su parte media.

b) *Cavidad cotiloidea.* — Esferoide hueco, presenta a nuestra consideración: 1.°, una *superficie interior*, cuya porción periférica es gruesa, lisa y articular, y cuya porción central o *fondo de la cavidad cotiloidea* es delgada y acribillada de agujeros vasculares (fracturas bastante frecuentes y a menudo desconocidas; asiento de osteítis en la coxalgia acetabular); 2.°, un *reborde* o *ceja cotiloidea* muy resistente (escasas fracturas), en el cual se ven tres escotaduras (isquiopubiana, iliopubiana, iliosquiática); 3.°, un *reborde cotiloideo*, anillo fibrocartilaginoso, fijo en el reborde de la cavidad cotiloidea y que llena las escotaduras mencionadas (excepto la isquiopubiana, encima de la cual forma el *ligamento transverso del acetábulum).*

2.° **Extremo superior del fémur.** — Presenta: 1.°, una *cabeza articular;* 2.° un *cuello anatómico;* 3.°, dos *tuberosidades;* 4.°, un *cuello quirúrgico.*

a) *Cabeza.* — Representa los dos tercios de una esfera regular; ofrece, algo por debajo y detrás de su centro, una pequeña excavación, la *fosita del ligamento redondo.*

b) *Cuello.* — Cilindro aplanado de delante atrás, que une la cabeza a la diáfisis. Su eje forma con el eje de la diáfisis un ángulo *(ángulo de flexión* o *de inclinación)* de 127 a 130°, abierto por abajo y adentro. Forma también, con el eje transversal de la epífisis inferior, otro ángulo *(ángulo de torsión* o *de declinación)* de 12° por término medio, abierto hacia dentro y adelante. Recuérdese que las modificaciones sufridas por estos ángulos (a consecuencia de osteítis, de fracturas, de trastornos en su desarrollo) determinan actitudes viciosas y dificultad en la marcha *(coxa valga, coxa vara).*

c) *Tuberosidades.* — En número de dos, el *trocánter menor* y el *mayor.* El *trocánter menor* está colocado en la parte posterior e inferior del cuello. El *trocánter mayor* (dos caras, cuatro bordes) está situado por fuera y debajo del cuello.

d) *Cuello quirúrgico.* — Colocado inmediatamente por debajo de las tuberosidades, une la diáfisis del hueso a su extremidad superior.

e) *Desarrollo.* — Cuatro puntos de osificación (cabeza, trocánter mayor, trocánter menor, cuello). El cartílago de conjunción es intraarticular (las osteítis de crecimiento van acompañadas forzosamente de artritis, de donde la frecuente confusión con la coxalgia).

f) *Estructura.* — Cáscara de tejido compacto *(espolón femoral* a nivel del borde inferior del cuello), que rodea a una masa de tejido esponjoso cuyas trabéculas se entrecruzan en ojivas superpuestas: rarefacción de este tejido esponjoso en los ancianos y, por consiguiente, frecuencia en ellos de las *fracturas del cuello del fémur.*

3.° **Articulación coxofemoral.** — Enartrosis constituída por la cabeza del fémur por una parte, la cavidad cotiloidea y el rodete cotiloideo por otra parte.

a) *Medios de unión.* — En número de dos: 1.°, una *cápsula* con fascículos de refuerzo; 2.°, un ligamento intraarticular, el *ligamento redondo.*

α) La *cápsula* tiene la forma de un manguito troncocónico, inserto por una parte en el contorno de la ceja cotiloidea y por otra en el cuello femoral: nótese que las inserciones se extienden mucho más lejos por la cara anterior del cuello que por la cara posterior. Está esencialmente formada por dos planos de fibras: 1.°, un plano profundo de fibras circulares o *zona orbicular;* 2.°, un plano superficial

de fibras longitudinales. Está reforzada por tres poderosos ligamentos destinados a limitar los movimientos de la articulación, el *ligamento isquiofemoral*, el *ligamento iliofemoral (ligamento de Bertin, ligamento en Y de Bigelow)*, el *ligamento pubofemoral*. El grosor y la resistencia de la cápsula son considerables, de donde la relativa rareza de las *luxaciones traumáticas de la cadera (luxaciones hacia dentro o ventrales, luxaciones hacia fuera o dorsales)*.

β) El *ligamento redondo* es una cinta fibrosa de 30 a 35 milímetros de longitud inserta en la fosita de la cabeza femoral por una parte, y por otra en los bordes de la escotadura isquiopúbica, en el ligamento transverso del acetábulum y en el fondo de éste.

b) *Sinovial.* — La sinovial (asiento de lesiones en los casos de *artritis* o de *ósteoartritis* de la cadera) comprende dos partes: 1.°, una *parte principal o sinovial propiamente dicha* que corresponde a la cápsula; 2.°, una *parte más pequeña o sinovial del ligamento redondo*, que rodea a este ligamento. A veces comunica con la bolsa serosa del psoas (véase pág. 418).

c) *Movimientos.* — Extensión, flexión, aducción, abducción, circunducción. Nótese que estos movimientos pueden ser en parte suplidos, en el caso de lesión de la articulación, por los de la pelvis sobre la columna lumbar.

4. **Relaciones generales, exploración y vías de acceso.** — Los huesos y articulaciones de la cadera están completamente rodeados por masas musculares gruesas (por delante por las partes blandas de la región inguinocrural, por detrás por las de la región glútea), en medio de las cuales pasan vasos y nervios importantes: posible lesión de estos vasos y nervios en los casos de luxación de la cadera. Su exploración (inspección, palpación metódica, examen por los rayos X) es bastante difícil. Son accesibles por la *vía anterior* o *inguinocrural*, o mejor por la *vía posterior* o *glútea*.

ARTÍCULO II

MUSLO

El muslo se extiende desde la cadera a la rodilla. Del lado de la cadera está limitado, por detrás por el pliegue glúteo, por delante por la línea, enteramente convencional, que hemos asignado como límites a las dos regiones inguinocrural y obturatriz. Del lado de la rodilla

tiene por límite una línea horizontal y circular que pasa a dos traveses de dedo por encima de la base de la rótula. El muslo puede ser comparado a un tronco de cono cuya base mayor está situada arriba: no es vertical, sino inclinado de arriba abajo y de fuera a dentro. Aquí, como en el brazo, admitimos tres regiones: 1.°, una *región femoral anterior;* 2.°, una *región femoral posterior;* 3.°, una *región intermedia o esquelética*, representada por el *cuerpo del fémur*.

§ 1. Región femoral anterior

La región femoral anterior comprende el conjunto de partes blandas que se disponen por delante del cuerpo del fémur.

1.° **Límites.** — *Superficialmente:* 1.°, por arriba, una línea horizontal, que pasa por el triángulo de Scarpa; 2.°, por abajo, una segunda horizontal, que pasa a dos traveses de dedo por encima de la rótula; 3.°, lateralmente, dos verticales, una externa, que va del trocánter mayor al cóndilo externo (corresponde al tensor de la fascia lata), la otra interna, que va del pubis al cóndilo interno (corresponde al recto interno). *En profundidad:* el tabique intermuscular externo por fuera y, por dentro, el aductor mayor.

2.° **Forma exterior y exploración.** — La región femoral anterior es convexa en todos sentidos. Se ven en ella, en los individuos delgados y musculosos, cierto número de relieves y planos debidos a las masas musculares subyacentes. La exploración comprende la inspección, la palpación de los diversos planos constitutivos, el examen por los rayos X.

3.° **Planos constitutivos.** — Cinco planos superpuestos: 1.°, la *piel;* 2.°, el *tejido celular subcutáneo;* 3.°, la *aponeurosis;* 4.°, la *capa subaponeurótica;* 5.°, el *plano esquelético*.

a) *Piel.* — Más gruesa por fuera que por dentro; pelos cortos y diseminados: muy movible *(derrames de serosidad trémulos)*.

b) *Tejido celular subcutáneo.* — Bastante denso en la parte externa de la región. En todas las demás partes, laminoso como una verdadera fascia superficial *(flemones superficiales)*.

c) *Aponeurosis.* — Es la porción anterior del manguito aponeurótico *(aponeurosis femoral* o *fascia lata)* que rodea al muslo. Análoga, en su disposición, a la del brazo. Por su cara profunda dirige hacia

el fémur dos tabiques dispuestos en sentido sagital: 1.°, uno externo *(tabique intermuscular externo)*, que termina sucesivamente en la línea rugosa que va del trocánter mayor a la línea áspera, en el labio externo de la línea áspera, y, por abajo, en su rama de bifurcación inferior y externa; 2.°, otro interno *(tabique intermuscular interno)*, que termina sucesivamente en la línea rugosa que va del trocánter a la línea áspera, en el labio interno de la línea áspera y en su rama de bifurcación inferior e interna hasta el tubérculo del tercer aductor. Gracias a estos tabiques, la cavidad cilíndrica que circunscribe el manguito aponeurótico está dividida en dos compartimientos, uno anterior y otro posterior. Nótese que esta región, en el lado interno del fémur, no se detiene en el tabique interno, sino que va más lejos hasta el aductor mayor.

d) *Capa subaponeurótica.* — Contiene, además de los vasos y nervios, varias masas musculares repartidas en tres planos:

α) En el *plano superficial*, dos músculos: 1.°, el *tensor de la fascia lata*, cuadrilátero, aplanado, delgado, que nace en la cresta ilíaca y termina en el cuarto superior del muslo, en dos fascículos tendinosos que se entremezclan con la aponeurosis femoral; 2.°, el *sartorio*, acintado, que atraviesa la región en sentido diagonal: es el *músculo satélite* de la femoral.

β) En el *plano medio*, las cuatro porciones del *cuadríceps crural:* 1.°, el *recto anterior* (o *porción larga*), verticalmente descendente, muy grueso en su parte media; 2.°, el *vasto externo*, aplicado sobre el lado externo del fémur, que nace principalmente en el labio externo de la línea áspera y en el trocánter mayor; 3.°, el *vasto interno*, que cubre la cara interna del fémur (pero sin insertarse en ella) y nace principalmente en el labio interno de la línea áspera; 4.°, el *crural*, situado debajo de los vastos, a la vez en la cara interna y en la cara anterior de la diáfisis femoral, que nace principalmente en estas dos caras del fémur, así como en el labio externo de la línea áspera. Nótese que estas cuatro porciones terminan en la cara anterior de la rodilla (véase *Región rotuliana)* y sobre el principal extensor de la pierna (su *atrofia* en las afecciones de la rodilla).

γ) En el *plano profundo* (situado enteramente por dentro del fémur y por detrás del tabique intermuscular interno), otros cinco músculos: 1.°, el *recto interno*, verticalmente descendente, situado en la parte más interna de la región; 2.°, el *pectíneo*, el *aductor mediano* y el *aductor menor* (ya vistos en las regiones inguinocrural y obturatriz), que se dirigen oblicuamente hacia abajo y afuera para ir a fijarse en la parte superior de la línea áspera o en sus líneas de bifurcación; 3.°, el *aductor mayor*, músculo triangular y muy ancho, que también desciende de la región obturatriz para fijarse en el intersticio de la línea áspera, así como en la línea de bifurcación inferior e interna de la misma; forma el *suelo* de la región; nótese la existencia, a nivel de sus inserciones femorales, de una serie de orificios para el paso de los vasos (comunican la región anterior con la región posterior); de estos orificios, el más importante de todos es el *anillo del tercer aductor*, que da paso a los vasos femorales (está situado a ocho centímetros por encima del cóndilo interno).

e) *Plano esquelético.* — Está constituído por las tres caras de la diáfisis femoral y por el tabique intermuscular externo.

4.° **Vasos y nervios.** — Nótese que los vasos gruesos del muslo se encuentran en esta región, mientras que los nervios gruesos pasan por la región posterior.

a) *Arterias.* — Están representadas por la *femoral* y por algunas de sus colaterales:

α) La *arteria femoral* recorre toda la región siguiendo una línea trazada desde la mitad del arco crural a un punto situado detrás del cóndilo interno *(línea de operación)*. Acompañada por la vena femoral (situada primeramente por dentro, luego por detrás), y, en una parte de su recorrido, por el nervio safeno interno, pasa por un canal que le forma el vasto interno por fuera y los aductores por dentro. Se encuentra cubierta por la piel, el tejido celular subcutáneo, la aponeurosis, el sartorio, su *músculo satélite* (cruza oblicuamente la arteria). En su parte inferior *(conducto de Hunter* o *de los aductores)* está cubierta, además, por una lámina fibrosa que refuerza, en este punto, la vaina celulosa de los vasos femorales y que es necesario incidir inmediatamente por fuera del borde interno del aductor mayor siempre que se tenga que practicar la ligadura a este nivel.

β) Las *ramas colaterales* que la femoral proporciona a la región son en número de tres: 1.°, la *femoral profunda*, que desciende entre el aductor mayor y los otros dos aductores (que la cubren), dando tres *perforantes* que pasan a la región posterior atravesando los agujeros del aductor mayor, luego pasa ella misma; 2.°, la *arteria del cuadríceps*, para las cuatro porciones del músculo cuadríceps; 3.°, la *anastomótica*, que se desprende de la femoral a nivel del anillo de los aductores (recuédese que las dos precedentes nacen en el triángulo de Scarpa y se dirigen hacia abajo y afuera, hacia la región rotuliana).

b) *Venas.* — Se distinguen en superficiales y profundas. Las *venas superficiales* forman en el tejido celular subcutáneo una red de mallas anchas e irregulares. La más importante es la *safena interna*, que costea el lado interno de la región. Las *venas profundas* siguen el trayecto de las arterias (en número de dos para cada una de ellas, excepto la femoral, que es única).

c) *Linfáticos.* — Los linfáticos se dividen también en: 1.°, *superficiales*, que terminan en los ganglios superficiales de la ingle (con preferencia en los inferiores); 2.°, *profundos*, que terminan en los ganglios profundos de la misma región.

d) *Nervios.* — Se distinguen también en superficiales y profundos. Los *nervios superficiales*, destinados a la piel, provienen del *femorocutáneo*, del *crural* (principalmente por los perforantes), del *filete satélite de la safena interna* y del *obturador*. Los *nervios profundos* están representados por los cuatro ramos del crural: el *músculocutáneo interno*, el *músculocutáneo externo*, el *nervio del cuadríceps* y el *safeno interno;* este último desciende por la vaina de los vasos femorales.

§ 2. Región femoral posterior

Situada en el plano de flexión del miembro, comprende todas las partes blandas que se disponen por detrás del cuerpo del fémur.

1.° **Límites.** — *Superficialmente:* 1.°, por arriba, el pliegue glúteo; 2.°, por abajo, una línea horizontal a dos traveses de dedo por encima de la base de la rótula; 3.°, lateralmente, como en la región precedente (pág. 439). *En profundidad:* la línea áspera del fémur.

2.° **Forma exterior y exploración.** — La región femoral posterior es convexa en toda su extensión: se ven en ella, en los individuos delgados, los relieves de los músculos subyacentes. La exploración comprende la inspección, la palpación, el examen por los rayos X.

3.° **Planos constitutivos.** — Cinco planos superpuestos, exactamente como en la región precedente:

a) *Piel.* — Más gruesa que por delante: muy movible; pelos muy cortos y poco abundantes.

b) *Tejido celular subcutáneo.* — Los mismos caracteres que en la región precedente. Se continúa por arriba con el de la nalga y del peritoneo, por abajo con el hueco poplíteo *(flemones superficiales)*.

c) *Aponeurosis.* — Como en la región anterior.

d) *Capa subaponeurótica.* — Comprende siete músculos, que se disponen en tres planos:

α) En el *primer plano*, tres músculos: 1.°, el *semitendinoso* por dentro y la *porción larga del bíceps* por fuera, descendiendo ambos de la región glútea al hueco poplíteo; 2.°, la porción inferior del *glúteo mayor*, que ocupa el ángulo súperoexterno de la región.

β) En el *segundo plano*, dos músculos: el *semimembranoso* por dentro y la *porción corta del bíceps* por fuera, que descienden uno de la nalga, el otro del intersticio de la línea áspera.

γ) En el *tercer plano*, únicamente en el lado interno del fémur, la cara posterior del *aductor mayor* (con sus agujeros para los vasos perforantes) y del *recto interno*, que ya hemos encontrado en la región anterior y que constituye el límite respectivo entre las dos regiones.

Todos estos músculos son flexores de la pierna. Alrededor de ellos, una capa céluloadiposa desarrollada sobre todo debajo del plano superficial. Comunica: 1.°, por arriba, con la capa céluloadiposa subglútea; 2.°, por abajo, con la capa céluloadiposa profunda del hueco poplíteo; 3.°, por delante (por los orificios del aductor mayor), con la región femoral anterior (extensión de los *flemones profundos* de una región a la otra).

e) *Plano esquelético.* — Está representado: 1.°, por la línea áspera (se bifurca por abajo y trifurca por arriba); 2.°, por fuera de la línea áspera, por el tabique intermuscular externo.

4.° **Vasos y nervios.** — Nótese que en la región femoral posterior es en donde se encuentran los nervios gruesos del muslo, mientras que los grandes vasos pasan por la región anterior.

a) *Arterias.* — Provienen: 1.°, de la *arteria isquiática* (que da la *arteria del nervio ciático);* 2.°, de la *arteria circunfleja posterior*, rama de la femoral profunda; 3.°, de la *femoral profunda*, por las perforantes (tres o cuatro), que se anastomosan entre sí y también con las arterias precedentes (por este sistema anastomótico retrofemoral se explica el restablecimiento de la circulación después de la ligadura de la femoral).

b) *Venas.* — Se distinguen en superficiales y profundas. Las *venas superficiales* terminan en la safena interna, y de ésta van a la femoral (nótese el conducto anastomótico, *safena anastomótica*, entre las dos safenas interna y externa). Las *venas profundas* siguen el mismo trayecto que las arterias.

c) *Linfáticos.* — Se dividen en *superficiales* y *profundos:* los primeros terminan (siguiendo la safena interna) en los ganglios superficiales de la ingle; los segundos se dirigen (siguiendo los vasos isquiáticos) a los ganglios pélvicos.

d) *Nervios.* — Se distinguen también en superficiales y profundos. Los *nervios superficiales*, destinados a la piel, provienen: por fuera, del femorocutáneo; por dentro, del obturador; en la parte media, de los ramos del ciático menor. Los *nervios profundos* están representados: 1.°, por el *ciático menor*, que desciende verticalmente por debajo de la aponeurosis siguiendo la línea axil del miembro; 2.°, por el *ciático mayor*, que, más profundo, pasa por debajo de los músculos superficiales, entre estos últimos y el abductor mayor; su dirección es la de una línea trazada de un punto situado a un través de dedo del borde externo de la tuberosidad isquiática al punto medio del pliegue de flexión de la articulación de la rodilla. En el curso de su trayecto, el ciático mayor da ramos a todos los músculos posteriores del muslo (incluso el aductor mayor) y pasa a la región poplítea.

§ 3. Hueso del muslo: cuerpo del fémur

1.° **Forma.** — Oblicuamente dirigido de arriba abajo y de fuera a dentro, algo encorvado hacia atrás y ligeramente torcido sobre su eje, el cuerpo del fémur es prismático triangular. Tiene, pues, tres caras y tres bordes.

2.° **Estructura.** — El cuerpo del fémur está formado por un cilindro de tejido compacto, grueso y resistente (sin embargo, las *fracturas del cuerpo del fémur*, directas o indirectas, son frecuentes), y ofrece en su interior una cavidad medular. Está rodeado por un periostio adherente a la línea áspera, pero fácilmente desplegable en las caras anterior y laterales; no olvidarlo cuando se practica la amputación del muslo.

3.° **Relaciones, exploración y vías de acceso.** — El cuerpo del fémur está rodeado completamente por gruesas masas musculares, entre las que pasan, por delante, vasos importantes; por detrás, un nervio voluminoso. Así es que su exploración (palpación, examen por los rayos X) es bastante difícil. En cirugía operatoria se alcanza por la *vía externa*.

ARTÍCULO III

RODILLA

La rodilla, homóloga del codo, comprende la articulación de la pierna con el muslo, así como todas las partes blandas que la rodean. Le asignaremos como límites: por arriba, un plano horizontal que pasa a dos traveses de dedo por encima de la rótula; por abajo, un segundo plano horizontal que pasa por la tuberosidad anterior de la tibia. La rodilla, como el codo, presenta tres regiones: 1.°, una *región anterior* o *rotuliana;* 2.°, una *región posterior* o *poplítea;* 3.°, una región intermedia que comprende los *huesos y articulaciones de la rodilla.*

§ 1. Región rotuliana

La región rotuliana o región anterior de la rodilla comprende todas las partes blandas que se disponen por delante de la articulación del muslo con la pierna.

1.° **Límites.** — *Superficialmente:* 1.°, por arriba, una línea horizontal que pasa a dos traveses de dedo por encima de la rótula; 2.°, por abajo, una segunda horizontal, que pasa por la tuberosidad anterior de la tibia; 3.°, lateralmente, dos verticales, una interna, otra externa, trazadas por el reborde posterior de los dos cóndilos. *En profundidad:* el plano esquelético.

2.° **Forma exterior y exploración.** — La región rotuliana presenta a nuestra consideración una serie de eminencias y depresiones. En la línea media hay primeramente la *rótula*, rodeada superior y lateralmente por depresiones (fondos de saco de la sinovial) y a la cual continúa el *ligamento rotuliano* con el *paquete adiposo anterior;* luego, la *tuberosidad anterior de la tibia.* En los lados, hay los *espacios aplanados interno* y *externo*, las *tuberosidades interna* y *externa del fémur* y *de la tibia*, el *tubérculo del tercer aductor*, la *cabeza del peroné*, el *tubérculo de Gerdy.* La exploración comprende: la inspección, la palpación, el examen por los rayos X.

3.° **Planos constitutivos.** — Cinco planos superpuestos: 1.°, la *piel;* 2.°, el *tejido celular subcutáneo;* 3. , la *aponeurosis;* 4.°, la *capa subaponeurótica;* 5.°, el *plano esquelético.*

a) *Piel.* — Relativamente gruesa por delante, se adelgaza por los lados interno y externo. Muy movible (solamente en su parte media); por otra parte, muy resistente y vivaz (apta para obtener excelentes colgajos).

b) *Tejido celular subcutáneo.* — Bastante denso por los lados se convierte, en el medio, en laminoso y laxo (fascia superficial); poco abundante en grasa. En la parte media de la región, una bolsa serosa, la *bolsa prerrotuliana:* ordinariamente pequeña, existe ocho veces por cada diez. A veces otras dos bolsas profesionales: la *bolsa pretibial superficial* y la *bolsa de los jinetes*, situadas, la primera delante de la tuberosidad anterior, la segunda a nivel del cóndilo interno.

c) *Aponeurosis.* — Dependencia de la aponeurosis que cubre el miembro. Se continúa con la del muslo, la de la pierna, la del hueco poplíteo. Por su cara profunda se adhiere íntimamente a la tuberosidad anterior, a las dos tuberosidades interna y externa; por otra parte, se une, a nivel de los cóndilos, con los dos tabiques intermusculares del muslo. Está reforzada, por fuera por el tendón del músculo tensor de la fascia lata, por dentro por el tendón del sartorio *(plano superficial* de la pata de ganso).

d) *Capa subaponeurótica.* — Debajo de la aponeurosis, plano músculotendinoso formado por: 1.°, el *cuadríceps crural;* 2.°, su *expansión aponeurótica;* 3.°, el *plano profundo de la pata de ganso.*

α) El *cuadríceps crural comprende*, aquí como en el muslo, sus cuatro porciones: 1.°, en medio, el *recto anterior*, que va a insertarse, por un tendón aplanado, en el borde anterior y en la base de la rótula; 2.°, por los lados, los dos *vastos*, que terminan en parte en la base de la rótula (por medio de un tendón común ancho y aplanado) y en parte en los bordes de este hueso; 3.°, profundamente, el *crural*, que también se inserta en la base de la rótula, detrás de los vastos. El tendón rotuliano del cuadríceps se compone, pues, de tres láminas, que se sobreponen de delante atrás; lámina superficial para el recto, lámina media para los vastos, lámina profunda para el crural *(rotura del tendón rotuliano).*

β) La *expansión aponeurótica* del cuadríceps continúa este músculo (principalmente los vastos) debajo de su inserción rotuliana. Ocupa, pues, la mitad inferior de la región: *en la parte media*, sus fascículos se entrecruzan en aspa en la cara anterior de la rótula (debajo de ella, entre ella y la rótula, espacio celuloso con bolsa serosa, la *bolsa prerrotuliana profunda)*, luego, debajo de este hueso, se confunde con la aponeurosis superficial; *en los lados*, sus fibras verticalmente descendentes se insertan en parte en los bordes de la rótula, en parte en los bordes laterales de las tuberosidades de la tibia. La expansión cuadricipital, más o menos fusionada con la aponeurosis superficial en los lados de la región *(aletas rotulianas interna y externa)*, está separada de ella a nivel de la rótula por un espacio lleno de tejido celular laxo: en este tejido celular, una bolsa serosa, la *bolsa prerrotuliana media* o *subaponeurótica*, que existe catorce veces por cada quince (inflamación aguda o crónica, higroma).

γ) La *pata de ganso* es el conjunto aponeurótico de ramas múltiples y divergentes que forman, en la cara íntero-interna de la rodilla, los tendones terminales de los tres músculos sartorio, recto interno y semitendinoso al insertar en la tibia. Forma dos planos: *plano superficial*, representado por el tendón del sartorio; *plano profundo*, representado por los otros dos tendones. Entre los dos planos, una bolsa serosa constante, la *bolsa de la pata de ganso: higromas* agudos o crónicos, que se acompañan de semiflexión de la pierna sobre el muslo.

e) *Plano esquelético.* — Está representado por el plano anterior a la articulación, a saber: 1.°, *en medio*, la rótula; 2.°, *encima de la rótula*, la prolongación subcuadricipital de la sinovial de la rodilla con su músculo tensor; 3.°, *en los lados*, las partes laterales de esta misma sinovial, los ligamentos laterales de la rodilla, además cierto número de fibras transversales que van de la rótula a los cóndilos, contribuyendo así a la constitución de las aletas; 4.°, *debajo de la rótula*, el ligamento rotuliano y, en la parte inferior, en el lado externo, el plano anterior de la articulación peroneotibial superior (véase § 3).

4.° **Vasos y nervios.** — Poco voluminosos y, por lo tanto, de importancia secundaria para el cirujano.

a) *Arterias.* — Provienen: 1.°, de la *anastomótica magna*, rama de la femoral; 2.°, de las dos *articulares superiores* y de las dos *articulares inferiores*, ramas de la poplítea; 3.°, de la *recurrente tibial anterior*, rama de la tibial anterior. Todas estas arterias forman una red más o menos tupida, la *red prerrotuliana* o *círculo arterial de la rodilla*, gracias a la cual se restablece la circulación después de la ligadura de la poplítea.

b) *Venas.* — Se distinguen en superficiales y profundas. Las *venas superficiales* (excepto la *safena interna*, que sigue el lado interno de la región) son de pequeño calibre, sin importancia. Las *venas profundas* acompañan a las arterias.

c) *Linfáticos.* — Terminan en los ganglios superficiales de la ingle (linfangitis que pueden propagarse a la bolsa prerrotuliana).

d) *Nervios.* — Provienen: 1.°, por fuera, del *fémorocutáneo;* 2.°, por dentro, del *safeno interno;* 3.°, en medio, de los *ramos perforantes* del crural.

§ 2. Región poplítea

La región poplítea o *hueco poplíteo* ocupa la parte posterior de la articulación de la rodilla. Es en el miembro inferior, homóloga del pliegue del codo.

1.° **Límites.** — *Superficialmente:* por arriba y por abajo, dos horizontales que pasan, una a dos traveses de dedo por encima de la base de la rótula, y otra por la tuberosidad anterior de la tibia; por los lados, como en la región rotuliana. *En profundidad:* el plano posterior de la articulación de la rodilla.

2.° **Forma exterior y exploración** — La región poplítea tiene la forma de un cuadrilátero más alto que ancho. Con la pierna colocada en extensión *(posición operatoria)* es convexa, tensa y resistente. Con la pierna en flexión *(posición de exploración clínica)*, se transforma en excavación profunda *(hueco de la corva)*, cuyas paredes son blandas y depresibles. La exploración comprende: la inspección, la palpación, el examen por los rayos X.

3.° **Planos superficiales.** — Estos planos son en número de dos: la *piel* y el *tejido celular subcutáneo* (con sus *vasos* y *nervios)*.

a) *Piel.* — Fina, casi sin pelos, absorbe rápidamente (sitio de elección para las fricciones mercuriales); muy movible, se deja distender fácilmente. En su superficie, muchos pliegues transversales, muy variables, que no son utilizables como puntos de referencia.

b) *Tejido celular subcutáneo.* — Como en la región posterior del muslo (pág. 442).

c) *Vasos y nervios superficiales.* — Las *arterias*, siempre pequeñas y poco numerosas, sin importancia. Las *venas*, igualmente poco numerosas y de pequeño calibre. Los *linfáticos* se dirigen hacia el borde interno del muslo y de allí a los ganglios superficiales de la ingle. Los *nervios* provienen en su mayoría del *ciático menor*. Además, algunos filetes del *cutáneo peroneo* (para la parte inferoexterna) y del *safeno interno* (para la parte interna).

4.° **Aponeurosis.** — Lámina fibrosa que cubre toda la región. Se continúa por arriba con la aponeurosis del muslo, por abajo con la de la pierna, por delante con la de la región rotuliana. Por su cara profunda, envía hacia el fémur dos tabiques sagitales (uno interno, que corresponde al semitendinoso y al semimembranoso, y otro externo, que corresponde al bíceps), que van a fijarse, por otra parte, en las dos ramas de bifurcación inferior de la línea áspera. Nótese que la aponeurosis poplítea adhiere íntimamente a los tendones subyacentes.

5.° **Capa subaponeurótica.** — Debajo de la aponeurosis tenemos el hueco poplíteo, con sus paredes o *continente* y su *contenido.*

A. Continente. — El hueco poplíteo tiene la forma de un rombo con el eje mayor vertical. Su eje menor, que va de un cóndilo al otro, lo divide en dos triángulos: superior e inferior. Estudiaremos en dicho continente seis paredes *(posterior, laterales y anterior):*

a) *Pared posterior.* — No es sino el conjunto de las tres capas antes descritas.

b) *Paredes laterales.* — En número de cuatro: dos *superiores* para el triángulo superior y dos *inferiores* para el triángulo inferior:

α) Las *paredes súperolaterales* están formadas: 1.°, por dentro *(borde súperointerno)*, por el semitendinoso en un primer plano y, en un segundo plano, por el semimembranoso (recuérdese que este último músculo se inserta en la región por tres tendones: un fascículo descendente para la tuberosidad interna de la tibia, un fascículo anterior, que alcanza la parte anterior de esta misma tuberosidad; un fascículo recurrente, que remonta hacia el cóndilo externo); 2.°, por fuera *(borde súperoexterno)*, por las dos porciones del *bíceps crural*, que descienden oblicuamente hacia la cabeza del peroné.

β) Las *paredes inferolaterales* están formadas: 1.°, por dentro *(borde inferointerno)*, por el gemelo interno; 2.°, por fuera *(borde inferoexterno)*, por el gemelo externo reforzado profundamente por el *plantar delgado.*

Conviene añadir que los diferentes músculos que forman las cuatro paredes laterales del hueco poplíteo están cubiertos, del lado de la cavidad, por láminas fibrosas o celulares que se destacan de la aponeurosis y que van a fijarse en el fémur: la cavidad tiene, pues, por paredes, no los propios músculos, sino las láminas aponeuróticas (de importancia mediocre) que los tapizan. Veremos más adelante que está incompletamente cerrada.

c) *Pared anterior.* — No es sino el plano esquelético (véase página 451).

B. Contenido. — El hueco poplíteo contiene: 1.°, *arterias;* 2.°, *venas;* 3.°, *linfáticos;* 4.°, *nervios;* 5.°, *tejido celular adiposo.*

a) *Arterias.* — Están representadas por la arteria poplítea y sus ramas:

α) La *arteria poplítea* se extiende desde el anillo del tercer aductor al anillo del sóleo, en donde termina bifurcándose. Acompañada de la vena poplítea (situada detrás y algo por fuera de la arteria) y del nervio ciático poplíteo interno (situado detrás y por fuera de la vena), se relaciona: 1.°, *por delante*, con el fémur, el ligamento posterior de la articulación y el poplíteo que la separa de la tibia; 2.°, *por fuera*, con el bíceps, el cóndilo externo del fémur, el gemelo externo; 3.°, *por dentro*, con el semimembranoso, el cóndilo interno del fémur y el gemelo interno (ligadura por los procedimientos de Jobert y de Marchal); 4.°, *por detrás*, con la piel, el tejido celular subcutáneo, la aponeurosis, el tejido adiposo, ganglios, el ciático poplíteo interno y la vena poplítea (órganos o formaciones que hay que incidir o separar en la ligadura de la arteria por el procedimiento clásico).

β) Las *ramas de la arteria poplítea* son en número de siete, a saber: las *gemelas* (interna y externa), destinadas a los gemelos; las *arterias articulares superiores* (interna y externa), la *arteria articular media*, las *arterias articulares inferiores* (interna y externa). Estas arterias forman alrededor de la rótula una tupida red anastomótica, aumentada aún por la anastomótica mayor y la recurrente tibial anterior (gravedad de los aneurismas de la parte inferior de la poplítea, que ocasionan la obliteración de una parte de estas colaterales).

b) *Venas.* — Cada una de las ramas arteriales mencionadas va acompañada de dos venas: desembocan en una vena colectriz única (conducto colateral frecuente), la *vena poplítea*, que, situada detrás y algo por fuera de la arteria, se extiende como esta última desde el anillo del sóleo al anillo de los aductores, en donde toma el nombre de femoral. La vena poplítea está unida a la arteria por tejido conjuntivo muy denso; por otra parte, se parece mucho a una arteria. En su parte media, recibe la vena *safena interna*, la cual es realmente subaponeurótica en todo su trayecto poplíteo. Nótese un conducto anastomótico *(safena anastomótica)*, que partiendo de la safena externa muy cerca de su terminación, sube hasta la safena interna (pág. 443).

c) *Linfáticos.* — Cuatro o cinco ganglios linfáticos, situados todos debajo de la aponeurosis, alrededor de los vasos, en la parte media del hueco poplíteo: uno de ellos está situado en el punto en que desemboca la safena externa. En estos ganglios terminan *(vasos aferentes)* los linfáticos profundos de la pierna y, además, algunos vasos linfáticos que provienen de la articulación de la rodilla. De estos ganglios parten *(vasos eferentes):* 1.°, cuatro troncos que, por el anillo de los aductores, pasan al muslo y van a desembocar en los ganglios inguinales profundos; 2.°, algunos linfáticos accesorios (no constantes) que acompañan a la safena anastomótica o al nervio ciático mayor para terminar, los primeros en los ganglios superficiales de la ingle, los otros en los ganglios de la pelvis.

d) *Nervios.* — Hay dos: el ciático poplíteo interno y el ciático poplíteo externo, ramos de bifurcación del ciático mayor.

α) El *ciático poplíteo interno*, el mayor de los dos, desciende verticalmente desde el ángulo superior al ángulo inferior de la región (por fuera y detrás de la vena poplítea), penetra debajo de los gemelos y desaparece en el anillo del sóleo. Proporciona el safeno externo y ramos motores a los gemelos, plantar delgado, poplíteo y sóleo.

β) El *ciático poplíteo externo* se dirige oblicuamente hacia abajo y afuera, a lo largo del tendón del bíceps (su músculo satélite). Cruza el cóndilo externo y, en el cuello del peroné, al que contornea en semiespiral, se bifurca en músculocutáneo y tibial anterior (su posible compresión sobre el peroné, inflamación y parálisis a consecuencia de las lesiones de este hueso). Como colaterales proporciona el *cutáneo peroneo* y el *accesorio del safeno externo.*

e) *Tejido céluloadiposo.* — Una masa céluloadiposa llena, aquí como en otras partes, todo el espacio que dejan libre los vasos y los nervios. Se continúa: 1.°, por arriba, por una parte con el de la región posterior del muslo (y por su mediación con el de la nalga y de la pelvis), por otra parte (por el anillo de los aductores) con el de la región anterior del muslo; 2.°, por abajo, por el anillo del sóleo, con el que, en la región posterior de la pierna, separa los músculos superficiales de los músculos profundos (migración de los flemones y abscesos).

6.° **Plano esquelético.** — Está constituído: 1.°, por el plano posterior del fémur (espacio poplíteo, cóndilos, espacio intercondíleo); 2.°, por el ligamento posterior de la articulación de la rodilla; 3.°, por el plano posterior de la tibia y la parte posterior de la cabeza del peroné. Sobre este plano ósteoligamentoso se extienden el músculo poplíteo y los fascículos peroneos del sóleo.

7.° **Bolsas serosas de la región poplítea.** — Se divide en dos grupos: interno y externo.

α) Las *bolsas serosas internas* son en número de tres: 1.°, la *bolsa del gemelo interno*, que ordinariamente comunica con la sinovial articular; 2.°, la *bolsa común al gemelo interno y al membranoso*, situada entre estos dos músculos, independientes en los individuos jóvenes, que comunica una vez de cada cinco, en el adulto, con la sinovial articular; 3.°, la *bolsa propia del semimembranoso*, independiente de ordinario.

β) Las *bolsas externas* son igualmente en número de tres: la *bolsa del bíceps*, la *bolsa del ligamento lateral externo* y la *bolsa del gemelo externo*, no constantes y muy variables.

Estas diversas bolsas serosas son asiento de los *quistes laterales del hueco de la corva: quistes internos*, los más frecuentes, situados en la bolsa común del gemelo y el semimembranoso; *quistes externos*, desarrollados a veces en la sinovial del tendón del poplíteo. Los *quistes medios* provienen de la sinovial articular.

§ 3. Huesos y articulaciones de la rodilla

Son: el *extremo inferior del fémur*, el *extremo superior de la tibia* y *del peroné*, la *rótula*, la *articulación de la rodilla* y la *articulación peroneotibial superior*.

1.° **Extremo inferior del fémur.** — Grandemente abultado, presenta: 1.°, una superficie articular en forma de polea *(tróclea femoral)*, a la cual sigue la *escotadura intercondílea*, que separa el *cóndilo interno del cóndilo externo;* 2.°, por delante, encima de la tróclea, el hueco supratroclear; 3.°, por detrás, encima de la escotadura intercondílea, una superficie plana limitada por la bifurcación de la línea áspera.

Se desarrolla por un solo punto de osificación (ordinariamente existe en el feto a término). El cartílago de conjunción, muy activo (respetarlo si se practica la resección de la rodilla en un niño), corresponde al límite de los cóndilos. Se relaciona por delante y detrás con la sinovial articular (de donde la posibilidad de que la ósteomielitis de crecimiento se propague a la articulación).

La estructura del extremo inferior del fémur es la de las epífisis: tejido esponjoso (asiento frecuente de ósteosarcoma), cuyas trabéculas

son en su mayoría *verticales* (fracturas supracondíleas, fractura unicondílea, fractura en **Y** o en **T**).

2.° **Extremo superior de la tibia.** — Se compone de dos masas voluminosas o *tuberosidades* (externa e interna). Su superficie superior articular presenta las dos *cavidades glenoideas* (interna y externa), a las que separan la *espina de la tibia* y las *superficies pre y retroespinales*. Las superficies laterales presentan, la interna un canal, la externa la *carita articular peronea*. En su cara anterior se ven la *tuberosidad anterior de la tibia* y el *tubérculo de Gerdy;* en su cara posterior, la escotadura que separa las dos tuberosidades.

Se desarrolla por dos puntos de osificación, uno para la epífisis y otro para la tuberosidad anterior. Este último no se suelda a la diáfisis sino a la edad de veinticinco años (posibilidad de *desprendimiento de la tuberosidad)*.

Está constituída por tejido esponjoso, trabéculas verticales, trabéculas horizontales (fracturas en cuña).

3.° **Rótula.** — Hueso corto, en forma de triángulo de base superior y vértice inferior. Su cara anterior corresponde a las partes blandas de la región rotuliana; su cara posterior es articular, sus bordes laterales dan inserción a las aletas rotulianas y a los fascículos inferiores de los vastos. Se desarrolla por un punto de osificación y está constituída por tejido esponjoso (frecuentes fracturas directas o indirectas).

4.° **Extremo superior del peroné.** — Llamado también *cabeza*. De forma piramidal, presenta un *cuello*, una *apófisis estiloides*, y en su cara interna una faceta articular para la tibia. Se desarrolla por un punto de osificación y está constituído también por tejido esponjoso (trabéculas ojivales). Sus raras fracturas se complican frecuentemente de lesiones del nervio ciático poplíteo externo.

5.° **Articulación de la rodilla.** — Articulación trocleana que presenta a nuestra consideración:

a) *Superficies articulares.* — Están formadas por la tróclea y los cóndilos femorales por una parte, la cara posterior de la rótula y las cavidades glenoideas de la tibia por otra.

b) *Meniscos semilunares.* — En número de dos, uno externo en forma de **O**, el otro interno en forma de **C**, presentan una cara superior convexa, una cara inferior plana, una circunferencia mayor, grue-

sa, adherente a la cápsula, y una circunferencia menor, delgada, que mira hacia el centro de la cavidad glenoidea. Están fijos a la tibia (espina y superficies pre y retroespinales). Nótese que en ciertos movimientos forzados de la rodilla pueden desgarrarse o luxarse *(luxación del menisco interno*, la más frecuente).

c) *Medios de unión.* — Están representados por una cápsula y por los ligamentos de refuerzo.

α) La *cápsula* es una especie de manguito inserto en el fémur y en la tibia, un poco más allá del revestimiento cartilaginoso.

β) Los *ligamentos* son en número de seis, a saber: 1.°, un *ligamento anterior* o *ligamento rotuliano* (su percusión determina el reflejo rotuliano), muy ancho, muy grueso y resistente (posibles roturas), separado por arriba de la sinovial por el paquete adiposo anterior de la rodilla, aislado de la parte superior de la tuberosidad anterior de la tibia (en la cual se inserta) por una *bolsa serosa infrapatelar* o *pretibial profunda* (posible asiento de higromas); 2.°, un *ligamento posterior*, formado por los *estuches fibrosos condíleos* en los lados, por *expansiones fibrosas* desprendidas de los músculos vecinos y por el *ligamento poplíteo arqueado* en la línea media; 3.°, un *ligamento lateral interno*, aplanado y acintado; 4.°, un *ligamento lateral externo*, grueso y redondeado; 5.°, un *ligamento cruzado anterior*, y 6.°, un *ligamento cruzado posterior*, llamados también *ligamentos intraarticulares* o *interóseos*, que se entrecruzan de delante atrás y de fuera a dentro, y que son muy fuertes y resistentes (su desgarro se observa raras veces).

d) *Sinovial.* — La más extensa y compleja de las serosas articulares; sus lesiones (artritis, hemartrosis, hidrartrosis) se observan frecuentemente. Por delante, envía entre el cuadríceps y el fémur un amplio fondo de saco *(fondo de saco subcuadricipital)*. Por detrás, rodea parcialmente los ligamentos cruzados, formándoles una especie de meso (estos ligamentos son, pues, en realidad, extraarticulares), y envía dos prolongaciones, una constante, que acompaña al tendón del poplíteo (asiento posible de quistes de la corva), y otra inconstante, debajo del gemelo interno. A los lados, se divide en dos porciones (supra e inframenísqueas).

e) *Movimientos.* — Flexión y extensión (movimientos muy poco pronunciados de rotación y de inclinación lateral, cuando la pierna está en semiflexión). La exageración de estos movimientos puede producir un simple *esguince de la rodilla*, o más raramente una *luxación de la rodilla* (lateral, anterior, posterior).

6.° **Articulación peroneotibial superior.** — Artrodia que posee una cápsula fibrosa, reforzada por dos ligamentos (anterior y posterior), y una sinovial (comunica una vez de cada once con la de la rodilla). Simples movimientos de deslizamiento.

7.° **Relaciones generales, exploración y vías de acceso.** — Los huesos y articulaciones de la rodilla están cubiertos por detrás por la gruesa capa de partes blandas de la región poplítea, mientras que, por delante y por los lados, están solamente tapizados por la delgada capa de partes blandas rotulianas. Por la *vía anterior* es, pues, por la que se les explora en clínica (inspección, palpación e investigación del choque rotuliano, examen por los rayos X) y por la que son accesibles en cirugía operatoria (artrotomía, resección).

ARTÍCULO IV

PIERNA

Situada entre la rodilla y la gargante del pie, la pierna está limitada: por arriba, por un plano horizontal que pasa por la tuberosidad anterior de la tibia; por abajo, por un segundo plano horizontal que pasa por la base de los maléolos. Presenta, como el antebrazo, tres regiones: 1.°, una anterior o *región tibial anterior;* 2.°, la segunda posterior o *región tibial posterior;* 3.°, la tercera, media, comprende los huesos de la pierna.

§ 1. Región tibial anterior

Situada en el lado ánteroexterno de la pierna, corresponde con bastante exactitud a los dos grupos musculares anterior y externo de la anatomía descriptiva.

1.° **Límites.** — *Superficialmente:* 1.°, por arriba, una línea horizontal que pasa por debajo de la tuberosidad anterior de la tibia; 2.°, por abajo, una línea horizontal que pasa por la base de los maléolos; 3.°, lateralmente, dos verticales que corresponden, la interna a la cresta de la tibia, la externa al borde externo del peroné. *En profundidad:* los dos huesos de la pierna y el ligamento interóseo.

2.° **Forma exterior y exploración.** — La región tibial anterior tiene la forma de un cuadrilátero alargado en sentido vertical, ligera-

mente convexo en sentido transversal. La exploración comprende la inspección, la palpación de cada uno de los planos constitutivos, el examen por los rayos X.

3.° **Planos constitutivos.** — Cinco planos superpuestos: 1.°, la *piel;* 2.°, el *tejido celular subcutáneo;* 3.°, la *aponeurosis;* 4.°, la *capa subaponeurótica;* 5.°, el *plano esquelético.*

a) *Piel.* — Delgada, poco movible, más o menos velluda, descansa directamente sobre el esqueleto a nivel de la cresta de la tibia (asiento de elección del *ectima* y de la *úlcera varicosa).*

b) *Tejido celular subcutáneo.* — Fascia superficial, que existe en toda la extensión de la región, excepto en su parte inferoexterna.

c) *Aponeurosis.* — Es una dependencia (la parte anterior) de la aponeurosis que envuelve el miembro. Partiendo del borde anterior de la tibia, se dirige hacia fuera y luego hacia atrás: a nivel del peroné, envía al borde posterior de este hueso un tabique transversal, el *tabique intermuscular externo,* límite profundo de la región. Por arriba, se continúa con la aponeurosis de la rodilla; por abajo, con la garganta del pie. Nótese que, por su cara profunda y en la parte más superior, da inserción a un gran número de fascículos musculares.

d) *Capa subaponeurótica.* — Un tabique, *tabique intermuscular anterior,* que va de la aponeurosis al borde anterior del peroné, divide el espacio comprendido entre la aponeurosis y el esqueleto en dos compartimientos, interno y externo:

α) El *compartimiento interno* contiene cuatro músculos: 1.°, el *tibial anterior,* que nace a la vez en la tibia (cara externa y tubérculo de Gerdy) y en el ligamento interóseo; 2.°, el *extensor común de los dedos,* situado por fuera del precedente, que nace a la vez en la tibia, en el peroné y en el ligamento interóseo; 3.°, el *peroneo anterior,* dependiente del anterior, se destaca del peroné; 4.°, el *extensor propio del dedo gordo,* situado entre el tibial anterior y el extensor común, nace a la vez en el peroné y en el ligamento interóseo. Estos cuatro músculos, carnosos por arriba, tendinosos por abajo, pasan a la región anterior de la garganta del pie. Son extensores del pie.

β) El *compartimiento externo* contiene dos músculos: 1.°, el *peroneo lateral largo,* que se destaca a la vez del peroné (cabeza y cara externa), de la aponeurosis tibial y de los dos tabiques intermusculares externo y anterior; 2.°, el *peroneo lateral corto,* situado debajo del precedente, que se destaca del tercio medio de la cara externa del peroné. Como los precedentes, son carnosos por arriba y tendinosos por abajo. Pasan a la garganta del pie. Lo mismo que los del compartimiento anterior, estos músculos son inervados por el ciático poplíteo externo y su parálisis determina una deformidad particular *(pie zambo varo equino paralítico).*

e) *Plano esquelético.* — Está formado: 1.°, por la *tibia* (cara externa); 2.°, por el *peroné* (cara externa y parte de la cara interna situada por delante de la cresta interósea); 3.°, por el *ligamento interóseo,* que va de esta cresta interósea al borde externo de la tibia.

4.° **Vasos y nervios.** — Muy numerosos, pero de menor volumen e importancia que en la región posterior.

a) *Arterias.* — La arteria más importante es la *tibial anterior.* Esta arteria penetra en la región a nivel del anillo del sóleo y la recorre siguiendo una línea recta que va del tubérculo del tibial anterior a la mitad del espacio intermuscular. Acompañada de dos venas y del nervio tibial anterior (delante de la arteria), pasa por el fondo del primer espacio intermuscular (tibial anterior por dentro, extensor común, luego extensor propio por fuera), que se encuentra por fuera de la cresta de la tibia. Proporciona en su camino la *recurrente tibial anterior, ramos musculares,* la *maleolar externa* y la *maleolar interna.*

b) *Venas.* — Se distinguen en superficiales y profundas. Las *venas superficiales,* dispuestas en una red siempre muy irregular, terminan en la safena interna y en la safena externa. Las *venas profundas* siguen el trayecto de las arterias (dos para cada arteria).

c) *Linfáticos.* — Se dividen también en superficiales y profundos. Los *linfáticos superficiales* se dirigen hacia el lado interno del miembro y terminan en los ganglios inferiores del pliegue de la ingle (linfangitis y flemones superficiales). Los *linfáticos profundos* siguen el trayecto de los vasos y se dirigen a los ganglios poplíteos atravesando la parte superior del ligamento interóseo (a veces un *ganglio tibial anterior* por delante de este ligamento).

d) *Nervios.* — Se distinguen en superficiales y profundos. Los *nervios superficiales* provienen: en los dos tercios superiores de la región, del *cutáneo peroneo,* rama del ciático poplíteo externo; en el tercio inferior, del *músculocutáneo,* que, a este nivel, se hace supraaponeurótico. Los *nervios profundos* son en número de dos: 1.°, el *músculocutáneo,* rama de bifurcación del ciático poplíteo externo, que proporciona los ramos de los dos peroneos y luego atraviesa la aponeurosis; 2.°, el *tibial anterior,* otra rama de bifurcación del ciático poplíteo externo, que pasa al lado de la arteria (a la que cruza en X:

primeramente por fuera de ella, luego por delante y después por dentro) y da ramos a los cuatro músculos del compartimiento anterior.

§ 2. Región tibial posterior

Comprende el conjunto de partes blandas que se disponen por detrás de la tibia y del peroné.

1.° **Límites.** — *Superficialmente:* por arriba y por abajo, dos líneas horizontales que pasan, la superior debajo de la tuberosidad anterior de la tibia, la inferior por la base de los maléolos; por fuera, una vertical que corresponde al surco de separación de los peroneos y el sóleo; por dentro, el borde interno de la tibia. *En profundidad:* los dos huesos de la pierna y el ligamento interóseo.

2.° **Forma exterior y exploración.** — La región tibial posterior es ancha y convexa por arriba *(pantorrilla);* se hace cada vez más estrecha al descender. La exploración comprende la inspección, la palpación, el examen por los rayos X.

3.° **Planos constitutivos.** — Cinco planos superpuestos: 1.°, la *piel;* 2.°, el *tejido celular subcutáneo;* 3.°, la *aponeurosis;* 4.°, la *capa subaponeurótica;* 5.°, el *esqueleto.*

a) *Piel.* — Los mismos caracteres que en la región anterior; un poco más gruesa.

b) *Tejido celular subcutáneo.* — Los mismos caracteres que en la región precedente.

c) *Aponeurosis.* — Dependencia del manguito aponeurótico que rodea la pierna. Se continúa por fuera con la aponeurosis de la región anterior, se fija por dentro en el borde interno de la tibia.

d) *Capa subaponeurótica.* — Una lámina fibrosa, *aponeurosis tibial profunda,* que va del borde interno de la tibia al borde externo del peroné, divide el espacio comprendido entre la aponeurosis superficial y el plano esquelético en dos compartimientos, anterior y posterior, llenos por los músculos.

α) El *compartimiento posterior* contiene cuatro músculos: 1.°, en su primer plano, los *dos gemelos,* que se reúnen en la línea axil del miembro y terminan en el tendón de Aquiles; 2.°, en un segundo plano, el *plantar delgado,* muy pequeño, triangular, que termina en un tendón muy delgado, que alcanza el lado interno del tendón de Aquiles

(latigazo); 3.°, en un tercer plano, el *sóleo,* músculo cuadrilátero, muy grueso y muy ancho, que se inserta por arriba en el peroné y en la tibia (recuérdese entre la tibia y el peroné el *arco del sóleo)* y termina por abajo en el tendón de Aquiles, convirtiéndose así en el *tríceps de la pierna* o *tríceps sural;* nótese la *aponeurosis intramuscular* del sóleo, punto de referencia importante para la ligadura de la tibial posterior y de la peronea a nivel de la pantorrilla.

β) El *compartimiento* anterior contiene cuatro músculos: 1.°, en la parte superior, el *poplíteo* (véase *Región poplítea),* que sólo pertenece a la región por su inserción inferior en la línea oblicua de la tibia y en la superficie tibial situada encima: 2.°, debajo del poplíteo, tres músculos de dirección vertical, el *flexor largo común de los dedos,* el *flexor propio del dedo gordo* y el *tibial posterior,* que se destacan de la tibia, del peroné, del ligamento interóseo y pasan a la región de la garganta del pie. Estos tres últimos músculos son extensores del pie sobre la pierna (su parálisis a consecuencia de una lesión del ciático poplíteo interno determina el *pie zambo talus paralítico).*

e) *Plano esquelético.* — Está representado: 1.°, por la cara posterior de la *tibia,* con su *línea oblicua;* 2.°, por la cara posterior del *peroné,* así como por la parte posterior de la cara interna del mismo hueso; 3.°, por la cara posterior del *ligamento interóseo,* que va de un hueso al otro (véase § 3).

4.° **Vasos y nervios.** — A la vez numerosos e importantes: la mayoría, aquí como en el hueco poplíteo, sólo atraviesan la región para dirigirse a las regiones situadas más abajo.

a) *Arterias.* — Aparte de la tibial anterior, que sólo atraviesa la parte superior de la región que nos ocupa, ésta contiene el *tronco tibioperoneo* y sus dos ramas, la *tibial posterior* y la *peronea.*

α) El *tronco tibioperoneo* es continuación de la arteria poplítea. Camina en compañía de dos venas y del nervio tibial posterior (situado algo por detrás de la arteria), a lo largo del tibial posterior. Está cubierto por el sóleo, el plantar delgado y los gemelos (hay que atravesar o separar para descubrir el vaso). Proporciona *ramos musculares* y la *arteria nutricia de la tibia.*

β) La *arteria tibial posterior* (la acompañan dos venas y el nervio tibial posterior, este último situado por fuera de ella) desciende primero un poco oblicuamente hacia abajo y adentro, luego verticalmente, aplicada al tibial posterior y al flexor común de los dedos por la aponeurosis tibial profunda. Está cubierta por el sóleo y los geme-

los (a los que se debe atravesar o separar para descubrir la arteria), separados o fusionados según el punto en que se los considere. Proporciona *ramos musculares* y *ramos óseos.*

γ) La *arteria peronea*, dirigida primero oblicuamente hacia abajo y afuera, descendente luego verticalmente, descansa a nivel del tercio superior de la pierna, sobre el tibial posterior, como la tibial posterior. Llegada al tercio medio de la pierna, penetra en el espesor del flexor propio del dedo gordo y camina en contacto del borde interno del peroné (punto de referencia para la ligadura a este nivel). Da la *arteria nutricia del peroné*, *ramas musculares*, y termina bifurcándose en *peronea anterior* y *peronea posterior.*

b) *Venas.* — Se distinguen en superficiales y profundas.

α) Las *venas superficiales* terminan en las dos safenas: 1.°, la *safena interna* sigue la cara interna de la pierna; 2.°, la *safena externa* sigue la parte media de la cara posterior (nótese que, superficial por abajo, perfora la aponeurosis a nivel del maléolo externo y se hace subaponeurótica).

β) Las *venas profundas* siguen el trayecto de las arterias, en número de dos para cada una de ellas. Frecuencia de las varices del miembro inferior: ocupan a la vez las dos redes superficial y profunda, que son solidarias por sus numerosas anastomosis.

c) *Linfáticos.* — Se dividen, como las venas, en superficiales y profundos. Los *linfáticos superficiales*, que acompañan a las venas safenas, terminan, unos en los ganglios poplíteos, otros en los ganglios superficiales de la ingle. Los *linfáticos profundos*, que siguen los vasos sanguíneos, se dirigen a los ganglios poplíteos (su inflamación determina el flemón, superficial o profundo).

d) *Nervios.* — Se distinguen también en superficiales y profundos:

α) Los *nervios superficiales* provienen: 1.°, para la parte interna, del *safeno interno;* 2.°, para la externa, del *cutáneo peroneo;* 3.°, para la parte media, del *safeno externo* (úlceras varicosas consecutivas, según ciertos autores, a una neuritis).

β) Los *nervios profundos* están representados por el *nervio tibial posterior;* camina entre las dos capas musculares; está primeramente a igual distancia de los vasos peroneos y de los vasos tibiales posteriores; luego se acerca a la tibial posterior y la acompaña, siguiendo su lado externo. Proporciona ramos a los músculos sóleo, tibial posterior, flexor propio del dedo gordo, flexor común de los dedos.

§ 3. Huesos de la pierna

El esqueleto de la pierna está constituído por el *cuerpo de la tibia*, el *cuerpo del peroné* y el *ligamento interóseo.*

1.° **Tibia.** — Ligerísimamente incurvada en S itálica. Prismática triangular en sus dos tercios superiores: tres caras, interna, externa, posterior; tres bordes, interno, externo, anterior o *cresta de la tibia.* Se hace cilíndrica en su tercio inferior.

Se desarrolla por un solo punto de osificación.

Está constituída por un cilindro de tejido compacto excavado en su centro por un amplio conducto medular y cubierta por un periostio fácilmente desplegable. Su resistencia es muy grande; sin embargo, se fractura con mucha frecuencia, ora aisladamente, ora al mismo tiempo que el peroné.

2.° **Peroné.** — Muy delgado; su forma es prismática triangular (tres caras, tres bordes). Se desarrolla por un punto de osificación y está constituído por tejido compacto que circunscribe un conducto medular muy estrecho. Fracturas muy frecuentes.

3.° **Ligamento interóseo.** — Membrana fibrosa, que llena incompletamente el espacio interóseo limitado por el peroné y la tibia: orificios arriba y abajo, vía de paso de las colecciones purulentas.

4.° **Relaciones generales, exploración y vías de acceso.** — Las partes blandas de la pierna se disponen diversamente alrededor de cada uno de los dos huesos. El peroné, excepto por arriba y por abajo, está completamente rodeado por ellas; su exploración (palpación) es, pues, difícil y sólo es accesible pasando por el intersticio que separa los peroneos de los músculos de la región posterior. La tibia es, al contrario, subcutánea a nivel de su cara interna; es, pues, fácil de explorar y de descubrir.

ARTÍCULO V

GARGANTA DEL PIE

Situada entre la pierna y el pie, tiene por límites: por arriba, un plano horizontal que pasa por la base de los maléolos; por abajo, un plano oblicuo que, partiendo de la cara anterior de la región a tres

centímetros por debajo de la interlínea tibiotarsiana, va a terminar en las inserciones calcáneas del tendón de Aquiles. En conjunto, tiene la forma de un tronco de cono de base inferior. Distiguiremos en ella, como en la muñeca; 1.°, una *región anterior;* 2.°, una *región posterior;* 3.°, una *región intermedia* que comprende los *huesos y articulaciones de la garganta del pie.*

§ 1. Región anterior

Comprende todas las partes blandas que se disponen por delante de la articulación tibiotarsiana.

1.° **Límites.** — *Superficialmente:* 1.°, por arriba, una línea horizontal trazada por la base de los maléolos; 2.°, por abajo, una línea transversal que pasa a tres centímetros por debajo de la interlínea tibiotarsiana y termina a un centímetro por debajo de los maléolos; 3.°, por los lados, dos verticales que pasan por el vértice de los maléolos. *Profundamente,* hasta el esqueleto.

2.° **Forma exterior y exploración.** — La región anterior de la garganta del pie es convexa en sentido transversal, cóncava en sentido vertical. Presenta: 1.°, una serie de eminencias óseas *(maléolos interno* y *externo)* y tendinosas; 2.°, las depresiones *premaleolares interna* y *externa.* Su exploración comprende la inspección, la palpación de los diversos planos constitutivos, el examen por los rayos X.

3.° **Planos constitutivos.** — Cinco capas superpuestas: 1.°, la *piel;* 2.°, el *tejido celular subcutáneo;* 3.°, la *aponeurosis;* 4.°, la *capa subaponeurótica;* 5.°, el *plano esquelético.*

A. Piel. — Delgada, fina (sobre todo por dentro), muy movible

B. Tejido celular subcutáneo. — Ofrece una disposición francamente laminosa, formando una fascia superficial. Más delgada a nivel de los maléolos (a veces bolsa serosa) que en la parte media de la región.

C. Aponeurosis. — Cubre toda la región, continuándose por arriba con la aponeurosis de la pierna, por debajo con la del pie. Está reforzada, en su parte media, por el ligamento anular anterior del tarso, ligamento que comprende dos planos: 1.°, un *plano superficial,* que empieza en el calcáneo y se fija por dentro por un fascículo ascendente en la tibia, por un fascículo descendente en el borde interno del pie (disposición en **Y**); 2.°, un *plano profundo,* que descansa sobre el esqueleto y se fusiona en sus dos extremos, con el plano superficial.

Tabiques sagitales que van de un plano al otro circunscriben cuatro espacios o correderas: en la parte más exterior, un espacio para la porción inicial del pedio; después, sucesivamente, de fuera a dentro, la *corredera del extensor común* (con el peroneo anterior), la *corredera del extensor propio del dedo gordo, la corredera del tibial anterior.*

Nótese que el paquete vásculonervioso pasa por detrás del plano profundo del ligamento, un poco por dentro del extensor propio del dedo gordo.

D. Capa subaponeurótica. — Contiene los músculos y tendones enumerados antes, con, para los que atraviesan las tres correderas internas, unas sinoviales tendinosas o *bolsas serosas,* en número de tres: 1.°, la *bolsa serosa del tibial anterior,* que sube por arriba hasta 3 ó 4 centímetros por encima del ligamento anular, deteniéndose por abajo a nivel de la articulación del astrágalo con el escafoides; 2.°, la *sinovial del extensor propio del dedo gordo,* que comienza un poco por encima de la interlínea tibiotarsiana y desciende hasta el primer metatarsiano o hasta el dedo gordo; 3.°, la *sinovial del extensor común,* finalmente, que sube hasta 2 ó 3 centímetros por encima del ligamento anterior del tarso y desciende hasta el escafoides.

E. Plano esquelético. — Está representado por el plano anterior de la articulación de la garganta del pie con sus huesos y sus ligamentos.

4.° **Vasos y nervios.** — La mayoría sólo atraviesan la región para dirigirse a la región dorsal del pie.

a) *Arterias.* — En número de cuatro: 1.°, la *arteria tibial anterior* (ocupa la parte media del espacio intermaleolar) penetra por debajo del ligamento anular, entre el tendón del extensor común de los dedos, que está por fuera, y el tendón del extensor del dedo gordo que, primeramente externo, luego interno, la cruza oblicuamente: debajo del ligamento toma el nombre de *pedia;* 2.°, las *dos arterias maleolares interna* y *externa,* ramas de la tibial anterior; 3.°, la *peronea anterior,* que, después de haber atravesado el ligamento interóseo desciende hacia el tarso, en donde se anastomosa con la maleolar externa y la dorsal del tarso.

b) *Venas.* — Se distinguen en superficiales y profundas. Las *venas superficiales* están situadas en el tejido celular subcutáneo. Nótese la *safena interna* que pasa por delante del maléolo interno. Las *venas profundas* siguen las arterias (dos para cada una de éstas).

c) *Linfáticos.* — Se dividen, también, en *superficiales* y *profundos:* los primeros terminan en los ganglios de la ingle; los segundos, en los ganglios poplíteos.

d) *Nervios.* — Se distinguen en superficiales y profundos. Los *nervios superficiales* provienen, como en la región anterior de la pierna, del músculocutáneo y de los dos safenos interno y externo. Los *nervios profundos* están representados por el *tibial anterior* (que camina inmediato a la arteria generalmente por dentro de ella) y sus dos ramos de bifurcación.

§ 2. Región posterior

Situada detrás de la precedente, comprende el conjunto de partes blandas que se extienden por detrás de la articulación tibiotarsiana y de la eminencia del talón.

1.° **Límites.** — *Superficialmente:* 1.°, por arriba, una línea horizontal que pasa por la base de los maléolos; 2.°, por abajo, una línea en forma de herradura, cuya parte media corresponde a las inserciones inferiores del tendón de Aquiles y cuyos dos extremos están situados, ambos, a un centímetro por debajo del vértice de los maléolos; 3.°, por los lados, como en la región precedente (pág. 462). *Profundamente*, hasta el plano esquelético.

2.° **Forma exterior y exploración.** — La región posterior de la garganta del pie es convexa en sentido transversal, como en sentido vertical. Presenta tres eminencias *(maléolos interno y externo, tendón de Aquiles)* y dos profundos canales *(canales retromaleolares externo e interno)*. Su exploración comprende la inspección, la palpación, el examen por los rayos X.

3.° **Planos constitutivos.** — Cinco planos superpuestos: 1.°, la *piel;* 2.°, el *tejido celular subcutáneo;* 3.°, la *aponeurosis;* 4.°, la *capa subaponeurótica;* 5.°, el *esqueleto.*

A. Piel. — Más gruesa que en la región anterior; muy movible, excepto en la parte inferior del talón. Excoriaciones frecuentes, punto de partida de linfangitis.

B. Tejido celular subcutáneo. — Por arriba, la misma disposición que en la región anterior; estructura laminar, con fascia superficial. Por abajo, estructura que recuerda la de la región plantar: con

frecuencia una o muchas bolsitas superpuestas, las *bolsas serosas retrocalcáneas superficiales* (su inflamación, talalgia).

C. Aponeurosis. — Aquí, como en la región precedente, cubre toda la región y se confunde en los límites de ésta con las aponeurosis de las regiones vecinas. Está reforzada, por dentro, por el *ligamento anular interno* (que va del borde posterior del maléolo interno a la parte posterior e inferior de la cara interna del calcáneo), y por fuera, por el *ligamento anular externo* (que va del borde posterior del maléolo externo a la cara externa del calcáneo).

D. Capa subaponeurótica. — Está ocupada por numerosos tendones, que desde la pierna se dirigen al pie. Nótese primeramente que el tabique intermuscular externo por una parte (pág. 456), y la aponeurosis tibial profunda por otra (pág. 460), dividen el espacio comprendido entre la aponeurosis y el plano esquelético en tres espacios secundarios o compartimientos, que se distinguen en compartimiento posterior, compartimiento externo y compartimiento interno.

a) *Compartimiento posterior.* — Contiene dos tendones: el tendón de Aquiles y el tendón del plantar delgado. El *tendón de Aquiles* (su percusión determina el *reflejo aquíleo)*, tendón común de los dos gemelos y el sóleo, desciende verticalmente hacia la cara posterior del calcáneo, en donde se inserta. Su parte más estrecha corresponde a 2 ó 3 centímetros por encima del calcáneo: punto en donde se efectúan sus roturas y en que se practica la tenotomía. Entre el calcáneo y el tendón, la *bolsa serosa retrocalcánea*, cuya inflamación ocasiona la *aquilodinia*. Cubierto por detrás por la piel y la aponeurosis, el tendón de Aquiles está separado de la articulación tibiotarsiana por una masa considerable de tejido céluloadiposo, cuya inflamación (en el reumatismo, blenorragia, traumatismo) constituye la *celulitis peritendinosa* de Kirmisson. El *tendón* del plantar delgado sigue el lado interno del tendón de Aquiles y se fija con él en el calcáneo.

b) *Compartimiento externo.* — Contiene los tendones de los dos peroneos: el *peroneo lateral largo*, que llega a la región plantar; el *peroneo lateral corto*, que va a fijarse en el extremo posterior del quinto metatarsiano. Vaina ósteofibrosa muy resistente, simple por arriba, doble por abajo (luxación de los tendones peroneos). Una sinovial, la *sinovial de los peroneos*, que empieza 3 ó 4 centímetros por encima del vértice del maléolo externo y se detiene por abajo a nivel de la articulación del calcáneo con el cuboides: como la vaina ósteofibrosa, la bolsa es simple por arriba, doble por abajo (en Y invertida, Λ).

c) *Compartimiento interno.* — Presenta los tres tendones del *tibial posterior*, del *flexor largo común de los dedos* (o *flexor tibial)* y del *flexor largo propio del dedo gordo* (o *flexor peroneo)*, cada uno de ellos en una corredera especial.

Para cada corredera una bolsa serosa, la *bolsa tibial anterior*, la *bolsa del flexor común*, la *bolsa del flexor propio*. Por arriba, la primera bolsa sube a cuatro centímetros por encima de la interlínea tibiotarsiana; las otras dos bolsas, a dos centímetros solamente. Por abajo, las tres bolsas descienden hasta la línea articular de la primera fila, del tarso con la segunda *(sinovitis* y, en particular *sinovitis tuberculosas)*.

La parte más inferior del compartimiento interno, la que corresponde al calcáneo, toma el nombre de *conducto calcáneo*. Termina inferiormente por dos orificios: un *orificio superior* (menor) que aboca en el compartimiento plantar interno: un *orificio inferior* (mayor) que se abre en el compartimiento plantar medio. El compartimiento interno de la garganta del pie y el conducto calcáneo, que es la continuación del mismo, vienen a ser de este modo el trazo de unión entre la región tibial posterior y la región plantar.

E. Plano esquelético. — Está representado: 1.°, por la cara posterior de la mortaja tibioperonea y por la cara posterior del astrágalo, cubierto todo ello por el ligamento posterior de la articulación tibiotarsiana; 2.°, por la cara superior del calcáneo (en su porción retroarticular); 3.°, por la cara posterior del mismo hueso.

4.° **Vasos y nervios.** — Aquí, como en la región anterior, la mayoría sólo atraviesan la región.

a) *Arterias.* — Provienen de la tibial posterior y de la peronea posterior.

α) La *arteria tibial posterior* pasa entre el tendón del flexor común y el tendón del flexor propio, simplemente cubierta por la piel y dos aponeurosis: una, el ligamento interno del tarso; la otra, la aponeurosis tibial profunda (para ligarla, incisión en la corredera retromaleolar a igual distancia del borde interno del tendón de Aquiles y del borde posterior del maléolo tibial). Después de haber dado algunas ramas calcáneas sin importancia, la tibial posterior se bifurca en plan tar interna y plantar externa (veáse *Región plantar)*.

β) La *arteria peronea posterior* desciende detrás del maléolo externo por detrás de los peroneos. Se ramifica en la parte externa del talón.

b) *Venas.* — Se dividen en superficiales y profundas. Las *venas superficiales, irregulares*, caminan de abajo arriba. La vena más importante es la *vena safena externa;* está situada por detrás del maléolo peroneo. Las *venas profundas* siguen el trayecto de las arterias (dos para cada una de ellas). Nótense las numerosas anastomosis entre ambas redes.

c) *Linfáticos.* — Se dividen igualmente en *superficiales* (que terminan en los ganglios de la ingle) y *profundos* (que terminan en los ganglios poplíteos).

d) *Nervios.* — Se distinguen en superficiales y profundos. Los *nervios superficiales* provienen de los dos safenos y del ramo calcáneo del tibial posterior. Los *nervios profundos* están representados por el *tibial posterior* (sigue el mismo trayecto que la arteria homónima, por detrás de la cual está situado) y sus dos ramos de bifurcación, el *plantar interno* y el *plantar externo* (véase *Región plantar)*.

§ 3. Huesos y articulaciones de la garganta del pie

Los huesos y articulaciones de la garganta del pie están representados por los *extremos inferiores del peroné* y de la *tibia*, el *astrágalo*, la *articulación peroneotibial inferior*, la *articulación de la garganta del pie*.

1.° **Extremo inferior del peroné.** — Eminencia voluminosa *(maléolo externo)*, de forma de pirámide triangular, con tres caras (interna o articular, ánteroexterna, pósteroexterna), tres bordes, una base, un vértice. Se desarrolla por un punto de osificación complementario: el cartílago de conjunción roza la sinovial articular por dentro. Está constituído por tejido esponjoso (trabéculas sobre todo verticales). Sus fracturas son muy frecuentes.

2.° **Extremo inferior de la tibia.** — De forma cuboidea. Presenta seis caras: superior, inferior o articular, anterior, posterior, interna (prolongada hacia abajo por el *maléolo interno*), externa (carita para articularse con el peroné). Se desarrolla por un punto complementario: el cartílago de conjunción, que está a un centímetro por encima de la interlínea. Está constituído por tejido esponjoso (trabéculas verticales y trabéculas oblicuas). Sus fracturas *(maleolares* y *supramaleolares)* son muy frecuentes.

3.° **Astrágalo.** — Hueso corto, aplanado de arriba abajo, y alargado de delante atrás, constituye la clave de la bóveda del pie (de donde la frecuencia relativa de sus *luxaciones* y de sus *fracturas)*. Ofrece a nuestra consideración el cuerpo, la cabeza y el cuello. El *cuerpo es irregularmente cúbico.* Se distinguen en él seis caras: superior *(polea astragaliana)*, inferior (ancha faceta separada de la faceta inferior de la cabeza por el *seno del tarso)*, externa (faceta triangular para el maléolo externo), interna (faceta en forma de coma horizontal para el maléolo interno), anterior, posterior (mejor borde que cara). La *cabeza*, articular en toda su extensión y redondeada en forma de cabeza. El *cuello* forma el *seno del tarso.* Su eje forma, con el del cuerpo, un *ángulo de declinación* y un *ángulo de inclinación.* El astrágalo, aunque se desarrolla por un solo punto de osificación, se compone de dos huesos: el astrágalo y el *hueso trígono* (patogenia de la fractura del extremo posterior del astrágalo). El astrágalo está constituído por tejido esponjoso (para la dirección de las trabéculas, véase página 479).

4.° **Articulación peroneotibial inferior.** — Es una artrodia. Las superficies articulares están reunidas por una *cápsula*, reforzada por los ligamentos anterior, posterior, interóseo (frecuentes desgarros en los traumatismos de la garganta del pie; posibilidad de *diastasis de la articulación tibioperonea inferior)*. La sinovial es una prolongación de la tibiotarsiana. Los movimientos consisten en ligeros desplazamientos del peroné.

5.° **Articulación tibiotarsiana.** — Es una trocleartrosis. Presenta a nuestro estudio:

α) Las *superficies articulares*, formadas: 1.°, del lado del pie, por la polea astragalina; 2.°, del lado de la pierna, por el extremo inferior de la tibia y el del peroné, reunidos por la articulación antes mencionada en una especie de mortaja; la solidez de ésta y la exacta coaptación de las superficies son indispensables para que sea posible la marcha.

β) Los *medios de unión*, representados por una *cápsula*, reforzada por: 1.°, los ligamentos anterior y posterior (sin importancia, poco resistentes); 2.°, sobre todo, dos *ligamentos laterales*, sólidos y resistentes, el *ligamento lateral externo* (tres fascículos: peroneoastragalino anterior, peroneoastragalino posterior, peroneocalcáneo) y el *ligamento lateral interno* (dos planos: plano superficial o ligamento deltoideo y plano profundo). Estos ligamentos, en los traumatismos de la garganta del pie, pueden desgarrarse *(torceduras)*, arrancar el maléolo sobre el que se insertan *(fracturas maleolares)*.

γ) Una *sinovial*, laxa por delante y por detrás, con fuertes bridas por los lados.

δ) Los *movimientos*, que son la flexión y la extensión; además, y en condiciones mecánicas muy especiales, movimientos muy limitados de aducción, de abducción, de rotación interna y de rotación externa. Recuérdese que la exageración de alguno de estos movimientos puede producir una *torcedura*, una *fractura:* fractura de los maléolos por arrancamiento, fractura bimaleolar por rotación, fractura transversal supramaleolar, fractura marginal, fractura del peroné por divulsión.

6.° **Relaciones generales, exploración y vías de acceso.** — Los huesos y articulaciones de la garganta del pie están rodeados por las partes blandas de las regiones anterior y posterior de la misma. Pero se liberan de ellas por los lados y, en estos puntos, se ponen en contacto con los planos superficiales. Por dentro y por fuera especialmente es por donde se les explora (palpación, examen por los rayos X) y por donde son accesibles (artrotomía, resección).

ARTÍCULO VI

PIE

El pie, segmento terminal del miembro inferior, homólogo de la mano, forma con la pierna un ángulo casi recto, abierto por delante, con una cara superior y una cara inferior, esta última en contacto con el suelo. Toda modificación en la orientación del pie constituye como sabemos, el *pie zambo*, que se distingue en *pie zambo congénito* y *pie zambo paralítico* o *adquirido:* según su dirección el pie zambo es *equino*, *talus*, *varus*, *valgus*. Estudiaremos en el pie: 1.°, la *región dorsal;* 2.°, la *región plantar;* 3.°, los *dedos;* 4.°, los *huesos* y *articulaciones del pie.*

§ 1. Región dorsal

La región dorsal comprende todas las partes blandas que se disponen por encima del tarso y del metatarso.

1.° **Límites.** — *Superficialmente:* 1.°, por detrás, una línea transversal que pasa a tres centímetros por debajo de la interlínea tibiotarsiana; 2.°, por delante, una línea curva que pasa por las comisuras de los dedos; 3.°, por los lados, el borde interno y el borde externo del pie. *En profundidad:* hasta el esqueleto.

2.° **Forma exterior y exploración.** — La región dorsal del pie, estrecha por detrás, relativamente ancha por delante, presenta, perceptibles a la palpación, una serie de eminencias óseas (tubérculo del primer metatarsiano, tuberosidad del quinto metatarsiano, tubérculo del escafoides, cabeza de astrágalo, apófisis mayor del calcáneo), puntos de referencia importantes para la determinación clínica de los huesos y articulaciones del pie. Su exploración comprende, aquí como en otras partes, la inspección, la palpación de los diversos planos constitutivos, el examen por los rayos X.

3.° **Planos superficiales.** — En número de dos: *la piel* y *el tejido celular subcutáneo.*

a) *Piel.* — Delgada, fina, suave, levantada por las venas, muy extensible y muy movible.

b) *Tejido celular subcutáneo.* — Tejido conjuntivo laxo, de estructura laminosa, escaso en grasa (lo que permite explorar las desigualdades del esqueleto subyacente), se deja infiltrar fácilmente por los líquidos patológicos *(edema, erisipela, flemones difusos).*

4.° **Aponeurosis dorsal superficial.** — Aponeurosis delgada, aunque resistente, que cubre toda la región. Se continúa, por arriba, con los ligamentos anulares. Por abajo, se pierde en los metatarsianos y las falanges. Por dentro y por fuera, se fija en los bordes interno y externo del pie, en donde se continúa con la aponeurosis plantar.

5.° **Planos subaponeuróticos.** — Debajo de la aponeurosis se ven sucesivamente los cinco planos siguientes:

a) *Capa tendinosa.* — Está constituída por cierto número de tendones que son, de dentro a fuera: 1.°, el *tendón del tibial anterior*, que va a fijarse en el primer cuneiforme y en el primer metatarsiano; 2.°, el *tendón del extensor propio del dedo gordo*, que va a las falanges del dedo gordo; 3.°, los *tendones del extensor común*, en número de cuatro, que se dirigen a los cuatro últimos dedos; 4.°, el *tendón del peroneo anterior*, que se fija en el extremo posterior del quinto metatarsiano; 5.°, el *tendón del peroneo lateral corto*, que igualmente se inserta en el extremo posterior del quinto metatarsiano (para las bolsas serosas de estos diversos tendones, véase pág. 462).

b) *Aponeurosis del pedio.* — Aponeurosis muy delgada, se inserta por fuera del borde externo del pie, se extiende en seguida por la cara dorsal del pedio y se fusiona con la aponeurosis superficial a nivel del tendón del extensor propio del dedo gordo.

c) *Pedio.* — Músculo aplanado y delgado, que nace por detrás en la parte ánterosuperior del calcáneo, así como también en los manojos fibrosos del hueco calcáneoastragalino, dividiéndose por delante en cuatro tendones para los cuatro primeros dedos.

d) *Aponeurosis dorsal profunda.* — Corresponde a los músculos interóseos y a la cara dorsal de los metatarsianos *(aponeurosis interósea dorsal).*

e) *Plano esquelético.* — Está constituído: 1.°, por detrás, por la cara superior de los huesos del tarso; 2.°, por delante, por la cara dorsal de los cinco metatarsianos y por los interóseos dorsales (página 476).

6.° **Vasos y nervios.** — Los mismos vasos y los mismos nervios que en la región anterior de la garganta del pie.

a) *Arterias.* — Prescindiendo de algunos ramos de la peronea, todas las arterias de la región son suministradas por la *pedia.* Esta arteria, continuación directa de la tibial anterior, se dirige hacia el extremo posterior del primer espacio interóseo, al que perfora para ir a anastomosarse con la terminación de la plantar externa. Descansa sobre el esqueleto y se relaciona por dentro con el tendón del extensor propio del dedo gordo, por fuera con el fascículo interno del pedio que la cruza cerca de su terminación (punto de referencia para la ligadura). Proporciona la *dorsal del tarso*, la *dorsal del metatarso*, la *interósea dorsal del primer espacio.*

b) *Venas.* — Se dividen en superficiales y profundas. Las *venas superficiales* forman una red tupida que a veces se dispone en arco, *el arco venoso dorsal del pie.* Recibe las *venas de los dedos* y emite, por dentro y por fuera, la *vena dorsal interna* y la *vena dorsal externa*, las cuales, en la garganta del pie, toman el nombre de *safena interna* y *safena externa.*

c) *Linfáticos.* — Se dividen en superficiales y profundos. Los *linfáticos superficiales* forman una red abundante. Terminan, según sigan la safena externa o la safena interna, en los ganglios poplíteos o en

los ganglios superficiales de la ingle. Los *linfáticos profundos* siguen el trayecto de los vasos tibiales anteriores, dirigiéndose al ganglio tibial anterior y a los ganglios poplíteos.

d) *Nervios.* — Se distinguen también en superficiales y profundos. Los *nervios superficiales* provienen del músculocutáneo. Además, en los dos lados, algunos finos ramos del safeno interno y del safeno externo. Los *nervios profundos* provienen del *tibial anterior*, el cual, al llegar a la región, se divide en dos ramos: un ramo externo, que va al pedio, y un ramo interno, que desciende al primer espacio interóseo, en donde se anastomosa con la división correspondiente del músculocutáneo.

§ 2. Región plantar

La región plantar, homóloga de la región palmar, comprende el conjunto de partes blandas que se disponen en la cara inferior del pie.

1.° **Límites.** — *Superficialmente:* 1.°, por detrás, una línea curva de concavidad anterior que abraza el talón; 2.°, por delante, el pliegue dígitopalmar; 3.°, por los lados, los dos bordes interno y externo del pie. *En profundidad:* hasta el plano ósteoarticular.

2.° **Forma exterior y exploración.** — La región plantar tiene la forma de un cuadrilátero alargado de delante atrás, más estrecho por detrás que por delante, más o menos excavado en la parte media de su borde interno, *bóveda plantar* (se modifica según el pie sea arqueado, plano o hueco). Su exploración comprende: 1.°, la inspección; 2.°, la palpación (podemos reconocer el tubérculo del primer metatarsiano, la apófisis menor del calcáneo, el tubérculo del escafoides, la tuberosidad del quinto metatarsiano, la parte posterior de la cara inferior del calcáneo); 3.°, el examen por los rayos X.

3.° **Planos superficiales.** — En número de dos: la *piel* y el *tejido subcutáneo.*

a) Piel. — Lisa y fina en el hueco plantar, es dura y córnea en los sitios que descansan sobre el suelo *(talón posterior* y *talón anterior)*, callos, mal perforante del pie. Está desprovista de pelos y de glándulas sebáceas. Contiene, en cambio, numerosas glándulas sudoríparas *(hiperhidrosis plantar)*. Muy utilizable en las amputaciones para recubrir los extremos óseos.

b) *Tejido celular subcutáneo.* — Se dispone como en la región palmar: capa adiposa delgada a nivel de la bóveda; por el contrario, gruesa en los puntos que tocan el suelo. Tres bolsas serosas (Lenoir): 1.°, la *bolsa subcutánea*, situada debajo del talón (talalgia); 2.° y 3.°, la *bolsa del primer metatarsiano* y la *bolsa del quinto metatarsiano*, situadas debajo de la cabeza de estos dos huesos (susceptibles de inflamarse).

c) *Vasos y nervios superficiales.* — Las *arterias*, de pequeñísimo calibre, provienen de la tibial posterior y de las plantares. Las *venas*, muy pequeñas, pero muy numerosas *(suela venosa* de Lejars), como engastadas en verdaderos conductos dérmicos, se dirigen: las posteriores, hacia las venas de la pierna; las internas y externas, hacia la región dorsal del pie; las anteriores, igualmente hacia esta última región, contorneando los espacios interdigitales. Los *linfáticos* se dirigen a la región dorsal y, desde aquí, llegan a los ganglios de la ingle. Los nervios provienen: 1.°, para el tercio posterior, del ramo calcáneo y del ramo plantar del tibial posterior; 2.°, para los dos tercios anteriores, de los dos nervios plantar interno y plantar externo. La excitación de estos filetes nerviosos (punción de la piel de la planta) determina en estado normal el *reflejo plantar* y en ciertos casos patológicos el *fenómeno* denominado *de los dedos del pie* (Babinski).

4.° **Aponeurosis plantar superficial.** — Se divide, como en la mano, en tres partes: media, externa e interna.

α) La *aponeurosis plantar media*, muy gruesa y resistente, de aspecto nacarado, se dispone como en la mano (pág. 415).

β) La *aponeurosis plantar interna* representa la aponeurosis tenar. Delgada en sus dos quintos posteriores, se engruesa en su parte anterior.

γ) La *aponeurosis plantar externa* representa la aponeurosis hipotenar Muy gruesa en su mitad posterior, se adelgaza al llegar a la cabeza del quinto metatarsiano.

5.° **Capa subaponeurótica.** — Debajo de la aponeurosis se encuentran, como en la mano, *músculos*, *sinoviales*, vasos y nervios, que se disponen en cierto número de compartimientos, los *compartimientos plantares.*

A. Compartimientos plantares. — En los puntos en donde la aponeurosis media se continúa con las aponeurosis laterales se desprenden, como en la mano, dos tabiques fibrosos que alcanzan el pla-

no esquelético y van a insertarse: el *interno*, en el calcáneo, escafoides, primer cuneiforme y primer metatarsiano; el *externo*, en la vaina del peroneo lateral largo y el quinto metatarsiano. Estos dos tabiques dividen la capa subaponeurótica en tres compartimientos (medio, interno y externo), que corresponden bastante exactamente a los tres compartimientos de la región palmar. Nótese que, si el compartimiento externo está casi completamene cerrado, los otros comunican entre sí en su origen y, por otra parte, se originan en una especie de vestíbulo común, que no es sino el *conducto calcáneo* anteriormente descrito (pág. 466).

B. Músculos y tendones contenidos en los tres compartimientos. — Cada uno de los tres compartimientos antes mencionados contiene músculos y tendones:

a) *Compartimiento interno.* — El compartimiento interno (homólogo de la eminencia tenar) presenta: 1.°, el *aductor del dedo gordo*, músculo alargado, situado inmediatamente debajo de la aponeurosis, que va de la tuberosidad interna del calcáneo al sesamoideo interno y al lado interno de la primera falange del dedo gordo; 2.°, el *flexor corto del dedo gordo*, situado debajo del precedente, nace en el cuboides y tercer cuneiforme y termina (por dos fascículos) en los dos sesamoideos y en los dos lados, interno y externo, de la primera falange del dedo gordo; 3.°, el *tendón del flexor propio del dedo gordo* pasa entre los fascículos del flexor corto. Señalaremos, además, en el compartimiento interno, la inserción terminal del *tibial posterior* y del *peroneo lateral largo.*

b) *Compartimiento externo.* — El compartimiento externo (homólogo del compartimiento hipotenar) contiene tres músculos, más o menos fusionados entre sí: 1.°, el *aductor del dedo pequeño*, que va de la tuberosidad externa del calcáneo al lado externo de la primera falange del dedo pequeño; 2.°, el *flexor corto del dedo pequeño*, situado debajo del precedente, nace en la vaina del peroneo lateral largo y en el extremo posterior del quinto metatarsiano, terminando en la primera falange del dedo pequeño; 3.°, el *oponente del dedo pequeño*, confundido por detrás con el precedente, que se fija por delante en el quinto metatarsiano.

c) *Compartimiento medio.* — El compartimiento medio contiene: 1.°, en un primer plano, el *flexor corto plantar*, cuadrilátero, aplanado de arriba abajo, que nace en la tuberosidad interna del calcáneo y en la aponeurosis plantar y termina por delante por cuatro tendones (tendones perforados) para los cuatro últimos dedos; 2.°, en un segundo plano, el *tendón del flexor largo común de los dedos* o *flexor tibial*, que cruza en X el *tendón del flexor propio del dedo gordo* o *flexor peroneo*, luego se divide en cuatro tendones (tendones perforantes) para los cuatro últimos dedos: nótese que recibe en el lado externo el *manojo muscular cuadrado* o accesorios del flexor largo; nótese también que da origen, como en la mano, a los cuatro *lumbricales;* 3.°, en un tercer plano, el *abductor del dedo gordo* (con sus dos fascículos oblicuo y transverso), que va al sesamoideo externo y al lado externo de la primera falange del dedo gordo, y el *tendón del peroneo lateral gordo* (con sus dos fascículos oblicuo y transverso), que va a insertarse en el extremo posterior del primer metatarsiano.

C. Sinoviales tendinosas. — Los tendones del tibial anterior, flexor común, flexor propio y peroneo lateral largo tienen cada uno su vaina serosa. Pero estas vainas se detienen en la unión de la primera fila del tarso con la segunda (excepto el peroneo largo, que presenta una segunda vaina plantar que va hasta el primer metatarsiano). No se fusionan, como en la mano, con las vainas digitales.

D. Vasos y nervios de la cara subaponeurótica. — Aquí también hay una sorprendente analogía con lo que existe en la mano:

a) *Arterias.* — En número de dos, *plantar interna* y *plantar externa*, ramas de bifurcación de la tibial posterior: 1.°, la *plantar interna*, la menor de las dos, camina en el compartimiento interno, a lo largo del tabique interno, y termina en la cabeza del primer metatarsiano, anastomosándose con la colateral interna o suministrándola; 2.°, la *plantar externa* se dirige oblicuamente hacia fuera y adelante, pasa entre el flexor corto plantar y el accesorio, luego sigue el tabique externo, llega al extremo posterior del quinto metatarsiano, cambia entonces de dirección dirigiéndose hacia dentro y penetra en el plano interóseo, en donde la volvemos a encontrar en seguida.

Las dos plantares envían a veces sobre el flexor corto una anastomosis que constituye el *arco plantar superficial;* existe una vez por cada veinte.

Recuérdese que estas dos arterias pueden ser descubiertas y ligadas fácilmente en su origen, en el conducto calcáneo. Más allá de su origen no suele ligarse sino la plantar externa en el punto en que pasa entre el flexor corto y el accesorio del flexor largo.

b) *Venas.* — Acompañan a las arterias: dos para cada arteria.

c) *Linfáticos.* — Siguen los vasos sanguíneos y terminan en los ganglios poplíteos (linfangitis que pueden determinar los *flemones profundos* de la planta del pie).

d) *Nervios.* — En número de dos, el plantar interno y el plantar externo, ramos terminales del tibial posterior. El *plantar interno* (homólogo del *mediano)* sigue el trayecto de la arteria homónima, inerva el aductor y el flexor corto del dedo gordo, el flexor corto plantar, el fascículo interno del cuadrado carnoso, luego se divide en cuatro ramos divergentes que proporcionan los siete primeros colaterales de los dedos. Nótese que estos ramos suministran dos pequeños filetes para los dos primeros lumbricales. El *plantar externo* (homólogo del *cubital)* sigue el trayecto de la arteria homónima, da ramos musculares (fascículo externo del accesorio y músculos del compartimiento externo) y llega al extremo anterior del quinto metatarsiano en donde se divide en dos ramos: *ramo superficial*, que proporciona los tres últimos colaterales; *ramo profundo*, que desciende al plano interóseo.

6.° **Plano interóseo.** — Debajo de los músculos y tendones anteriormente mencionados se encuentran: 1.°, una aponeurosis, la *aponeurosis plantar profunda;* 2.°, músculos, los *músculos interóseos*, 3 °, *vasos y nervios.*

A. Aponeurosis plantar profunda. — Lámina delgada, mal diferenciada, que se extiende por toda la región; se pierde por arriba en los elementos fibrosos del tarso; se continúa por abajo con el borde posterior del ligamento transverso del metatarso.

B. Músculos interóseos. — Se disponen como en la mano, con la diferencia de que el eje del pie, en lugar de estar situado en el dedo medio (como en la mano), pasa por el segundo dedo.

C. Vasos y nervios del plano interóseo. — Son: 1.°, la *arteria plantar externa;* 2.°, *venas;* 3.°, *linfáticos;* 4.°, la *rama profunda del nervio plantar externo.*

α) La *rama plantar externa*, a este nivel, se dirige transversamente de la base del quinto metatarsiano al extremo posterior del primer espacio interóseo, en donde se anastomosa completamente con pedia: es el *arco plantar profundo* o simplemente el *arco plantar* Emite: 1.°, por su concavidad, algunos ramos sin importancia; 2.°, por su convexidad, las *interóseas plantares;* 3.°, por su cara superior, las *perforantes posteriores.* Pueden descubrirse y ligarse por una incisión que conduzca al tabique externo; la rama muscular del nervio plantar que acompaña a la arteria es un excelente punto de referencia.

β) Las *venas* siguen el trayecto de las arterias: los dos *arcos venosos plantares.*

γ) Los *vasos linfáticos* siguen asimismo el trayecto de los vasos sanguíneos y van a terminar en los ganglios poplíteos.

δ) La *rama profunda del nervio externo* sigue el trayecto del arco plantar. Proporciona ramos a los dos últimos lumbricales, a todos los interóseos, y se pierde en seguida en los dos fascículos del abductor del dedo gordo.

7.° **Plano esquelético.** — Está representado: 1.°, por detrás, por la cara inferior de los huesos del tarso; 2.°, por delante, por la cara inferior de los metatarsianos; 3.°, por los ligamentos que, inferiormente, unen entre sí estas diversas piezas óseas.

§ 3. Dedos del pie

Los dedos del pie, homólogos de los de la mano, son, como estos últimos, en número de cinco: *primero, segundo, tercero,* etc., de dentro a fuera. Cada uno de ellos presenta una *región superior* y una *región inferior.*

A. *Región superior*

La región superior o *dorsal* comprende el conjunto de partes blandas que se disponen por encima de las falanges.

1.° **Límites.** — *Por detrás*, una línea transversal que pasa por los espacios interdigitales; *por delante*, el extremo libre de la uña; *por los lados*, dos líneas que corresponden a los bordes de las falanges.

2.° **Forma exterior y exploración.** — La región dorsal de los dedos, convexa transversalmente, es más ancha por delante que por detrás. Su exploración es de las más fáciles.

3.° **Planos constitutivos.** — Cuatro planos superpuestos: 1.°, la *piel;* 2.°, el *tejido celular subcutáneo;* 3.°, la *capa tendinosa;* 4.°, el *esqueleto.*

a *Piel.* — Delgada y movible; algunos pelos en la primera falange *(excoriaciones* frecuentes, con linfangitis, adenitis, flemones; *callosidades o callos).* En el extremo de la región se ve la uña, casi siempre atrofiada y deformada *(uña encarnada, exostosis subungueal).*

b) *Tejido celular subcutáneo.* — Capa delgada, laminosa, escasa en grasa.

c) *Capa tendinosa.* — Está constituída por los tendones extensores: existen dos (el largo y el del pedio) para los cuatro primeros dedos; uno solo para el dedo pequeño. Estos tendones reciben lateralmente las expansiones de los lumbricales y de los interóseos.

d) *Plano esquelético.* — Está formado por la cara posterior (convexa) de las falanges y de sus articulaciones.

4.° **Vasos y nervios.** — (Véase pág. 479.)

B. *Región inferior*

La región inferior o *plantar* comprende el conjunto de partes blandas que se disponen en la cara inferior de las falanges.

1.° **Límites.** — Por *detrás*, el pliegue dígitopalmar; por *delante*, el extremo anterior de la uña; *lateralmente*, como en la región precedente.

2.° **Forma exterior y exploración.** — La cara inferior de los dedos, convexa transversalmente, es cóncava en sentido ánteroposterior. Termina, por delante, en un extremo ensanchado. Su exploración es igualmente fácil.

3.° **Planos constitutivos.** — Cinco planos superpuestos: 1.°, la *piel;* 2.°, el *tejido celular subcutáneo;* 3.°, una *vaina fibrosa;* 4.°, los *tendones de los flexores;* 5.°, el *plano esquelético.*

a) *Piel.* — Muy gruesa, sobre todo en la última falange; poco movible, desprovista de pelos y de glándulas sebáceas *(fisuras, ulceraciones, placas mucosas).*

b) *Tejido celular subcutáneo.* — Los mismos caracteres que en la región palmar de los dedos.

c) *Vaina de los flexores* — Como en los dedos de la mano.

d) *Tendones de los flexores.* — Como en la mano (la retracción de los tendones constituye el *dedo en martillo).* Vainas sinoviales, que difieren de las de los dedos de la mano en que no todas las cinco rebasan por detrás la cabeza de los metatarsianos y, por consiguiente, no comunican con las sinoviales tarsianas.

e) *Plano esquelético.* — Está representado por la cara inferior (cóncava) de las falanges y de sus articulaciones.

4.° **Vasos y nervios de los dedos.** — Las *arterias, venas* y *linfáticos* se disponen como en los dedos de la mano (pág. 420). Los *nervios* también presentan casi la misma disposición de los diez *colaterales plantares,* los siete primeros provienen del plantar interno (homólogo del mediano), los tres últimos son proporcionados por el plantar externo (homólogo del cubital); de los diez *colaterales dorsales,* los siete primeros están formados por el músculo cutáneo, los tres últimos por el safeno externo.

§ 4. Huesos y articulaciones del pie

Están representados por los *huesos del tarso, metatarso, falanges de los dedos* y por las *articulaciones* que unen esos diversos huesos.

1.° **Huesos del tarso.** — En número de siete: 1.°, el *astrágalo* (véase pág. 420); 2.°, el *calcáneo,* hueso voluminoso, de forma irregularmente cuboidea, presenta seis caras: superior (dos caritas articulares), inferior (dos tuberosidades), externa (tubérculo externo), interna (apófisis menor), anterior (carita articular sostenida por la apófisis mayor), posterior; 3.°, el *escafoides,* en forma de navecilla; 4.°, los *tres cuneiformes* (primero, segundo, tercero, de dentro a fuera), enclavados a la manera de cuñas entre el escafoides, el cuboides y los cuatro primeros metatarsianos; 5.°, el *cuboides,* en forma de cubo irregular.

Estos diversos huesos pertenecen a la clase de los huesos cortos. Se desarrollan por un solo punto de osificación (excepto el calcáneo, que posee dos).

Están constituídos por tejido esponjoso, cuyas trabéculas tienen una dirección especial (véase más adelante).

2.° **Huesos del metatarso.** — Homotipos de los metacarpianos. Son en número de cinco y presentan un *cuerpo,* un *extremo posterior* o base, un *extremo anterior* o *cabeza.* Igual desarrollo y estructura que los metacarpianos; pero son mucho más frágiles (fracturas indirectas frecuentes).

3.° **Falanges.** — Están formadas bajo el mismo tipo de las de los dedos de la mano (véase pág. 420).

4.° **Articulación astrágalocalcánea o subastragalina.** — Doble *artrodia* constituída, del lado del calcáneo como del lado del astrá-

galo, por dos caritas articulares: una carita pósteroexterna y otra carita ánteroexterna, separadas por el *hueco astrágalocalcáneo* o *seno del tarso*.

Tres ligamentos, dos periféricos sin importancia, uno interóseo muy potente (*llave de la articulación:* se le alcanza, cuando se practica la desarticulación subastragalina, por la parte externa, ancha, del seno del tarso), mantienen unidas las superficies articulares.

Posee dos *sinoviales*. — Es el asiento principal de los movimientos *de aducción y abducción* del pie sobre la pierna.

5.° **Articulación mediotarsiana o de Chopart.** — Formada por dos articulaciones distintas: una, interna, o *astrágaloescafoidea*, es una enartrosis (cabeza del astrágalo, cara posterior del escafoides con una cavidad glenoidea, aumentada por abajo y atrás por un fibrocartílago); la otra, externa o *calcáneocuboidea*, pertenece al género de las articulaciones por encaje recíproco (cara anterior del calcáneo, cara posterior del cuboides).

Cada articulación presenta *ligamentos propios*. Existe, además, un ligamento común o ligamento en **Y**, *llave de la articulación:* en la desarticulación de Chopart se le alcanza por su parte superior. Cada articulación posee también una *sinovial distinta*.

La articulación mediotarsiana es asiento de *movimientos de flexión*, de *extensión*, de *aducción* y de *abducción*, y, principalmente, de *rotación*.

6.° **Articulaciones de los huesos de la segunda fila del tarso entre sí.** — Son simples *artrodias*. *Ligamentos dorsales, plantares, interóseos*. Dos *sinoviales*, una relativamente amplia, la otra pequeña. Sólo poseen *movimientos de deslizamiento*.

7.° **Articulación tarsometatarsiana o de Lisfranc.** — Serie de *artrodias* constituídas por el extremo posterior de los cinco metatarsianos por una parte, y el extremo anterior de los tres cuneiformes y del cuboides por otra: la interlínea describe una curva convexa por delante, irregular a nivel de la base del segundo metatarsiano. Presenta los *ligamentos dorsales, plantares, interóseos:* el que une la cara externa del primer cuneiforme a la base del segundo metatarsiano es muy potente; su sección, en la desarticulación de Lisfranc, se practica por el *golpe de maestro*. Tres *sinoviales* distintas. La articulación tarsometatarsiana sólo posee *movimientos de deslizamiento*.

8.° **Articulaciones intermetatarsianas, metatarsofalángicas, interfalángicas de los dedos del pie.** — Enteramente análogas a las articulaciones homónimas de la mano (véase págs. 421-422).

9.° **Vista de conjunto, arquitectura del pie.** — Considerado en su conjunto, el esqueleto del pie representa una verdadera bóveda (*bóveda plantar*), que descansa sobre el suelo, por detrás por el extremo posterior del calcáneo, por delante por las cabezas de los metatarsianos. Esta bóveda, como lo prueba la dirección de las trabéculas óseas en los huesos del pie, está formada por dos bóvedas secundarias, yuxtapuestas por delante, superpuestas y fusionadas por detrás en un pilar común: 1.°, una *bóveda externa*, achatada, que sirve de apoyo al cuerpo (*bóveda de apoyo*); 2.°, una *bóveda interna*, más cimbrada que la precedente, que sirve para la propulsión del cuerpo (*bóveda del movimiento*). Su aplanamiento durante la adolescencia caracteriza la afección llamada *tarsalgia de los adolescentes* o *pie plano valgus doloroso*.

10. **Relaciones generales, exploracion y vías de acceso.** — Los huesos y articulaciones del pie están cubiertos, en su cara plantar, por partes blandas gruesas, en medio de las cuales pasan vasos y nervios importantes. En su cara dorsal, al contrario, sólo se encuentra una delgada capa y una arteria. Por esta razón, por la cara dorsal es por la que se efectúa la exploración clínica (inspección, palpación, examen con los rayos X) y el acceso quirúrgico.

