

UNIVERSIDAD DE VALPARAISO * FACULTAD DE MEDICINA *
DEPARTAMENTO DE BIBLIOTECAS

Horacio del Valle Alliende
Escuela de Medicina

E. W. A.

P. de Valdivia 1470 1c. antes Pl.
Frco. Velasco

Horacio del Valle M.

COLECCIÓN TESTUT

COMPENDIO

DE

ANATOMÍA DESCRIPTIVA



611
F 346 c
1926
B

COMPENDIO

DE

ANATOMÍA DESCRIPTIVA

POR EL

DR. L. TESTUT

PROFESOR DE ANATOMÍA DE LA FACULTAD DE MEDICINA DE LA UNIVERSIDAD DE LYÓN

DÉCIMATERCERA EDICIÓN

REVISADA Y CORREGIDA POR

A. LATARJET

PROFESOR DE ANATOMÍA DE LA FACULTAD DE MEDICINA DE LA UNIVERSIDAD DE LYÓN

BARCELONA

SALVAT EDITORES, S. A.

41-CALLE DE MALLORCA-49

1926

Reg 8214

Reg 82812
Mar 46146

ES PROPIEDAD

imiento Tipolitográfico de SALVAT EDITORES, S. A.—Barcelona

PREFACIO

No es este libro un tratado didáctico, sino, como indica su título, un *simple resumen*, la más sucinto posible, de las nociones de anatomía descriptiva que constituyen la materia del primer examen del doctorado en Francia.

Hemos prescindido de la histología por el doble motivo de que no forma parte del examen precitado y en esta colección se le destina un volumen especial. Lo mismo he de decir de la embriología y de la anatomía topográfica.

Tampoco consignaré lo referente a las anomalías y a las variaciones anatómicas, pues, aun siendo muy interesantes en morfología general, tienen un valor secundario para el estudiante que se prepara para sufrir un examen.

Reducido a estos límites, escrito por otra parte en el estilo sumamente conciso que conviene a los compendios, sin ilustración ninguna, ni siquiera de figuras esquemáticas, este *Manual de Anatomía descriptiva*, digámoslo desde luego, va destinado, no a los que necesitan aprender la anatomía, sino a los que necesitan refrescar la memoria de lo que aprendieron ya.

Así, pues, no quisiera verlo en manos de un principiante: para éste será siempre un libro obscuro, a veces absolutamente ilegible; al contrario, los que conozcan ya la anatomía lo comprenderán fácilmente y confío que lo leerán con provecho, puesto que ya en los cursos de disección se habrán familiarizado con los mil detalles descriptivos de nuestros diferentes sistemas anatómicos; sobre un punto concreto encontrarán rápidamente los datos necesarios, y por otra parte, sin recurrir constantemente a las grandes obras, podrán re-

pasar en pocas semanas y hasta en algunos días, las materias que necesiten para una conferencia, un examen o unas oposiciones.

Para la redacción de este *Manual*, dos de mis mejores discípulos, MM. PATEL, ayudante y PELLANDA, preparador anatómico, el primero para la miología, la angiología y el sistema nervioso, y el segundo para los órganos digestivos y los respiratorios, me han servido de inteligentes cuanto activos colaboradores, por lo cual me creo en el deber de significarles mi más profundo agradecimiento.

L. TESTUT.

Lyón, 1.º de Septiembre de 1921.

He conservado a este *Compendio* su carácter de «Resumen». Sólo he introducido en él las correcciones y adiciones indispensables. El papel de esta modesta obra tiene hoy más importancia: los estudiantes obligados a aprender en algunos meses la anatomía descriptiva encontrarán en él el resumen indispensable de las nociones extensamente expuestas en los tratados didácticos.

A. LATARJET.

Lyón, 1.º de Julio de 1925.

COMPENDIO
DE
ANATOMÍA DESCRIPTIVA

LIBRO PRIMERO

OSTEOLOGÍA

La osteología se ocupa del estudio de los huesos, órganos blanquizcos, duros y resistentes, cuyo conjunto constituye el *esqueleto*. Situados en medio de las partes blandas, sirven a éstas de apoyo y aun a veces presentan cavidades, más o menos profundas, para alojarlas y protegerlas.

El esqueleto humano se compone esencialmente de una larga columna, la *columna vertebral*, colocada verticalmente en la línea media. Esta columna, en su extremidad superior, sostiene el *cráneo*. Su extremidad inferior se atenúa y se afila para formar el *sacro* y el *cóccix*, rudimento de la cola de los animales. De la parte media de la columna precitada se desprenden lateralmente una serie regular de arcos óseos, las *costillas*, que vienen a articularse en la parte anterior en otra columna, la *columna esternebral* o *esternón*. Las costillas, junto con las dos columnas vertebral y esternebral, circunscriben un vasto espacio abierto por ambos extremos, el *tórax*. Por último, en la parte superior del tórax, de una parte, y en la parte inferior de la columna vertebral de otra, se hallan implantados simétricamente a cada lado los dos pares de *miembros:* los miembros superiores o torácicos y los miembros inferiores o pélvicos.

En cuatro capítulos distintos estudiaremos sucesivamente:

1.°, la *columna vertebral*; 2.°, el *cráneo*; 3.°, el *tórax*; 4.°, los *miembros*.

CAPÍTULO PRIMERO

COLUMNA VERTEBRAL

La columna vertebral (columna raquídea, raquis) se divide en cuatro porciones, que son: de arriba a bajo, la *porción cervical*, la *porción dorsal*, la *porción lumbar* y la *porción pélvica*. Está esencialmente constituída por elementos óseos, discoideos y regularmente superpuestos, las *vértebras*. En el hombre se cuentan 33 ó 34 vértebras, distribuídas del modo siguiente: 7 cervicales, 12 dorsales, 5 lumbares, 9 ó 10 pélvicas. Mientras que las vértebras cervicales, dorsales y lumbares son independientes, las pélvicas se sueldan a no tardar, formando tan sólo dos piezas distintas: el *sacro* y el *cóccix*. Ante todo describiremos las *vértebras libres*, es decir, las vértebras de las tres primeras porciones; estudiaremos luego el *sacrocóccix* y, por último, examinaremos la *columna vertebral en general*.

ARTÍCULO PRIMERO

VÉRTEBRAS LIBRES (CERVICALES, DORSALES Y LUMBARES)

En estas vértebras descubrimos tres especies de caracteres: 1.ª, *caracteres generales*, que permiten distinguirlas de las diferentes piezas del esqueleto; 2.ª, *caracteres particulares*, que permiten distinguirlas de las vértebras de las regiones próximas; 3.ª, *caracteres individuales*, que en una misma región sirven para distinguir algunas de ellas de las demás.

§ 1.—Caracteres comunes a todas las vértebras

Todas las vértebras tienen: 1.°, un *cuerpo*; 2.°, un *agujero*; 3.°, una *apófisis espinosa*; 4.°, dos *apófisis transversas*; 5.°, cuatro *apófisis articulares*; 6.°, dos *láminas*; 7.°, dos *pedículos*.

1.° **Cuerpo.**—El cuerpo ocupa la parte anterior y tiene la forma de un cilindro con dos caras y una circunferencia. De las dos *caras*, una es superior y la otra inferior. Son planas y horizontales. Una y otra presentan, en su centro, una superficie acribillada de agujeritos, circunscrita por una zona anular ligeramente prominente y formada de tejido compacto. La *circunferencia*, excavada en sentido vertical por delante y por los lados, presenta un canal horizontal, dirigido de uno al otro lado. Por detrás es plana o hasta excavada en sentido transversal, para constituir la pared anterior del agujero vertebral. En su parte media se ven numerosos orificios destinados a conductos venosos, que proceden del cuerpo vertebral.

2.° **Agujero vertebral.**—Está comprendido entre la cara posterior del cuerpo vertebral y la apófisis espinosa. Tiene la forma de un triángulo de ángulos más o menos redondeados.

3.° **Apófisis espinosa.**—Impar y media, se dirige hacia atrás bajo la forma de una larga espina, de lo cual recibe el nombre. Se distinguen en ella la *base*, que la une a la vértebra; el *vértice*, a veces ligeramente desviado a derecha o a izquierda; dos *caras laterales*, izquierda y derecha, en relación con los músculos espinales; un *borde superior*, más o menos cortante, y un *borde inferior*, generalmente más grueso que el precedente y también mucho más corto.

4.° **Apófisis transversas.**—En número de dos, una derecha y otra izquierda, se dirigen transversalmente hacia afuera, de donde el nombre que llevan. En cada una de ellas hemos de considerar: la *base*, que la une a la vértebra; el *vértice*, que es libre; dos *caras*, anterior y posterior, y dos *bordes*, superior e inferior.

5.° **Apófisis articulares.**—Son dos eminencias más o menos voluminosas, destinadas a la articulación de las vértebras entre sí. Son en número de cuatro: dos *ascendentes* (derecha e izquierda); dos *descendentes* (derecha e izquierda). Colocadas simétricamente a cada lado del agujero vertebral, unas y otras sobresalen hacia arriba o hacia abajo del nivel del arco óseo que limita este orificio.

6.° **Láminas vertebrales.**—Estas láminas son dos: derecha e izquierda. Aplanadas y cuadriláteras, forman la mayor parte de la pared pósterolateral del agujero raquídeo. Hemos de distin-

guir en cada una de ellas: la *cara anterior*, que mira a la medula; la *cara posterior*, cubierta por los músculos espinales; dos *bordes*, superior e inferior; la *extremidad interna*, que se confunde con la base de la apófisis espinosa, y la *extremidad externa* que se suelda, ya con la apófisis transversa, ya con las apófisis articulares. Es de notar que las láminas vertebrales no son verticales, sino ligeramente oblicuas hacia abajo y atrás.

7.° **Pedículos.**—Han recibido este nombre las dos porciones óseas, delgadas y estrechas que, a uno y a otro lado, unen la base de la apófisis transversa y las dos apófisis articulares correspondientes a la parte posterior y lateral del cuerpo vertebral. Es de notar que los pedículos son menos altos en su parte media que en sus dos extremidades, resultando de ello que sus bordes superior e inferior no son rectilíneos, sino curvos. Dicho de otro modo, cada pedículo presenta dos *escotaduras*, una superior y otra inferior. Estas escotaduras, superponiéndose regularmente con las de las vértebras vecinas, forman, a cada lado de la columna vertebral, una serie de agujeros, los llamados *agujeros de conjunción*, por los que salen los nervios raquídeos.

§ 2.—Caracteres peculiares de las vértebras de cada región

Las vértebras cervicales, las dorsales y las lumbares se distinguen respectivamente por los caracteres siguientes:

1.° **Vértebras cervicales.**—El *cuerpo* es prolongado transversalmente y presenta como caracteres distintivos: 1.°, por delante, en la línea media, una pequeña prominencia vertical; 2.°, en las dos extremidades laterales de su cara superior, dos pequeñas eminencias, *ganchos* o *apófisis semilunares*; 3.°, en los dos extremos laterales de su cara inferior, dos pequeñas escotaduras que, en el esqueleto armado, están en relación con los ganchos de la vértebra subyacente. El *agujero* es triangular, de base anterior, en relación con el cuerpo. La *apófisis espinosa* es corta, poco inclinada, tiene un canal en su borde inferior y está bifurcada en su vértice (bituberculosa). Las *apófisis transversas* están implantadas a cada lado del cuerpo. Tienen labrado un canal en su cara superior, son bituberculosas en su vértice y tienen en su base un agujero, llamado *agujero transverso*. Las *apófisis articulares* están en cada lado colocadas exactamente una encima de la otra. Sus facetas miran hacia atrás y arriba en

las apófisis superiores, hacia adelante y abajo las de las apófisis inferiores. Las *láminas* son cuadriláteras, más anchas que altas y dirigidas oblicuamente hacia abajo y atrás. Los *pedículos* se implantan en el cuerpo vertebral en un punto algo menos distante de su cara superior que de la inferior. Las dos *escotaduras* no son exactamente iguales: la inferior es algo más profunda que la superior.

2.° **Vértebras dorsales.**—El *cuerpo vertebral* presenta en cada lado y cerca de la extremidad anterior del pedículo dos semifacetas articulares, superior e inferior, para la cabeza de las costillas. El *agujero raquídeo* es relativamente pequeño, irregularmente circular. La *apófisis espinosa* es muy larga, prismática, triangular y fuertemente inclinada hacia atrás. Las *apófisis transversas* nacen por detrás del pedículo. Su vértice es más o menos redondeado y en su cara anterior se ve una pequeña *faceta articular* para la tuberosidad de la costilla correspondiente. Las *apófisis articulares superiores*, muy marcadas, se dirigen verticalmente por encima de la base de las apófisis transversas; sus facetas miran hacia atrás y un poco hacia afuera. Las *inferiores*, por decirlo así, no existen, puesto que quedan reducidas a simples facetas articulares situadas en la cara anterior de las láminas; miran hacia adelante y un poco hacia adentro. Las *láminas* son cuadriláteras, tan altas como anchas. Los *pedículos* unen el cuerpo vertebral a las apófisis transversas y a las articulares. De las dos *escotaduras*, la inferior es mucho más profunda que la superior.

3.° **Vértebras lumbares.**—El *cuerpo* es muy voluminoso. El diámetro transverso es mayor que el diámetro ánteroposterior. El *agujero* es triangular: los tres lados son, a corta diferencia, iguales, al paso que, en las vértebras cervicales, el lado que representa la base es mucho mayor que los laterales. La *apófisis espinosa*, de forma cuadrilátera, está muy desarrollada y es horizontal. Las *apófisis transversas*, mejor llamadas *apófisis costiformes*, están relativamente poco desarrolladas. Se desprenden de la parte media del pedículo. Las *apófisis articulares* tienen una dirección vertical. Las facetas articulares tienen: 1.°, en las superiores, la forma de canales verticales mirando hacia atrás y adentro; 2.°, en las inferiores, la forma de eminencias verticales, representando porciones de un cuerpo cilindroide y mirando hacia adelante y afuera. En la parte pósteroexterna de las

apófisis articulares superiores se ve un tubérculo más o menos desarrollado, el *tubérculo mamilar*. Las *láminas* son cuadriláteras, más altas que anchas. Los *pedículos* tienen una dirección anteroposterior. Las *escotaduras* son muy desiguales: las inferiores son tres o cuatro veces más considerables que las superiores.

4.° **Resumen.**—Como se ve, cada elemento de la vértebra trae consigo un carácter morfológico que permite reconocer la región a que pertenece la vértebra. En la práctica ordinaria se clasifica una vértebra del modo siguiente: se examina la base de sus apófisis transversas: *si tiene agujero*, la vértebra es cervical; *si no lo tiene*, la vértebra es dorsal o lumbar. Examínese entonces la parte lateral del cuerpo: *si existen facetas articulares*, la vértebra es dorsal; *si no hay tales facetas*, es una vértebra lumbar.

§ 3.—Caracteres propios de ciertas vértebras

En cada región hay algunas vértebras que tienen una configuración muy especial, *individual*, por lo cual merecen una descripción particular. Son las siguientes:

1.° **Primera cervical o atlas.**—El atlas está esencialmente constituido por dos *masas laterales*, unidas entre sí por un *arco anterior* y otro *posterior*.

a. *Masas laterales.*—Tienen la forma de un segmento de cilindro colocado verticalmente. La *cara superior* presenta una faceta articular, de forma elipsoide: es la *cavidad glenoidea del atlas*. Su eje mayor oblicuo hacia adelante y adentro es dos veces más largo que su diámetro transversal. Se articula con el cóndilo del occipital. La *cara inferior* tiene una segunda faceta articular para el axis. Esta es plana o muy ligeramente cóncava, mirando oblicuamente hacia abajo y adentro. De la *cara externa* nacen las apófisis transversas. La *cara anterior* y la *cara posterior* se continúan cada una con la extremidad del arco correspondiente. La *cara interna* es muy rugosa. Presta inserción al ligamento transverso.

b. *Arco anterior.*—Aplanado de delante atrás, presenta: 1.°, en la parte anterior, una pequeña eminencia central, el *tubérculo anterior del atlas*; 2.°, en la parte posterior y siempre en la línea media, una faceta articular, oval, de eje mayor transversal, destinada a articularse con la apófisis odontoides del axis.

c. *Arco posterior.*—Presenta, como el arco anterior, en la línea media y parte posterior, una eminencia mamelonada llamada *tubérculo posterior del atlas*. En la cara superior de su extremidad externa se ve un canal, en el que se aloja la arteria vertebral.

d. *Significación morfológica del atlas.*—El atlas es una vértebra incompleta; en efecto, no tiene verdadero *cuerpo vertebral* (está representado por la apófisis odontoides del axis). Tiene todos los demás elementos de las vértebras, pero más o menos reducidos o más o menos transformados: la *apófisis espinosa* está representada por el tubérculo posterior; las *apófisis articulares*, por las cavidades glenoideas por una parte y por otra por las facetas planas situadas en la cara inferior de las masas laterales; las *láminas*, por el arco posterior; los *pedículos*, por las partes laterales de este arco, en donde se ve el canal de la arteria vertebral.

2.° **Segunda cervical o axis.**—Lo que esencialmente caracteriza al axis es la presencia, en la cara superior de su cuerpo, de una eminencia vertical, la *apófisis odontoides* o *diente del axis*. En esta apófisis hemos de distinguir, examinándola de abajo arriba: la *base*, el *cuello*, el *cuerpo* y el *vértice*. En sus caras anterior y posterior se ven dos *facetas articulares*: la anterior, para el arco anterior del atlas; la posterior, para el ligamento transverso. La apófisis espinosa es muy ancha; las apofisis transversas son cortas y su vértice no está bifurcado.

3.° **Sexta cervical.**—Se caracteriza por el especial desarrollo del tubérculo anterior de su apófisis transversa, que, por razón de su importancia en medicina operatoria, ha recibido el nombre de *tubérculo carotídeo* o *tubérculo de Chassaignac*.

4.° **Séptima cervical.**—Vértebra de transición, recuerda todavía las vértebras precedentes, aunque aproximándose ya a las que la siguen. Dos caracteres particulares: 1.°, *apófisis espinosa* unituberculosa; es de notable longitud (por esto se ha dado el nombre de *prominente* a la séptima vértebra cervical); 2.°, *apófisis transversas*, igualmente unituberculosas, con un agujero transversal relativamente pequeño (nunca pasa por él la arteria vertebral).

5.° **Primera dorsal.**—Es también una vértebra de transición. Se distinguirá fácilmente por la presencia, en cada cara lateral

del cuerpo, de los siguientes caracteres: 1.°, por arriba, una *faceta completa* para la primera costilla; 2.°, por abajo, un *cuarto de faceta únicamente* para la segunda costilla.

6.° **Décima dorsal.**—Su carácter distintivo es la existencia de *una sola semifaceta*, situada en la parte superior del cuerpo, para la décima costilla.

7.° **Undécima y duodécima dorsales.**—Se aproxima a las vértebras lumbares. Están esencialmente caracterizadas: 1.°, por la ausencia de facetas articulares en las apófisis transversas; 2.°, por la presencia de una faceta única a cada lado del cuerpo, para las costillas undécima y duodécima. Por otra parte, se distingue la duodécima de la undécima en que las apófisis articulares inferiores de esta vértebra, conformadas en este punto como las de las vértebras lumbares, son convexas y miran hacia afuera, al paso que las de las vértebras dorsales son planas y miran hacia adelante.

8.° **Quinta lumbar.**—Dos caracteres distintivos: 1.°, la altura del cuerpo vertebral, por efecto de la oblicuidad de su cara inferior, siendo mayor en la parte anterior que en la posterior; 2.°, las *apófisis articulares inferiores* vuelven a ser planas, y además están más separadas la una de la otra que las apófisis articulares inferiores de las vértebras situadas encima.

ARTÍCULO II

VÉRTEBRAS SACRAS Y COCCÍGEAS

En número de nueve o diez, se sueldan más o menos entre sí, en el adulto, para formar sólo dos huesos: 1.°, el *sacro*, que comprende las cinco primeras; 2.°, el *cóccix*, que comprende las cuatro o cinco últimas.

§ 1.—Sacro

Aplanado de delante atrás, mucho más voluminoso por arriba que por abajo, más ancho en la mujer que en el hombre, el sacro reviste la forma de una pirámide cuadrangular. Se dirige oblicuamente de arriba abajo y de delante atrás, formando con la última vértebra lumbar el *ángulo sacrovertebral* o *promontorio*. Su eje

longitudinal no es rectilíneo, sino fuertemente curvo, de concavidad dirigida hacia adelante. Se consideran en él: 1.°, la *base*; 2.°, el *vértice*; 3.°, cuatro *caras* (anterior, posterior y laterales). Comencemos por las caras.

1.° **Cara anterior.**—Cóncava a la vez en sentido vertical y en sentido transversal. Presenta, en la línea media, una columna ósea formada por la superposición de los cuerpos de las *cinco vértebras sacras*. En intervalos regulares está segmentada por líneas transversales, indicios de la soldadura de estas diferentes vértebras. En la extremidad de estas líneas transversales se ven unos agujeros denominados *agujeros sacros anteriores* (cuatro a cada lado); y por fuera de estos agujeros se ven canales de dirección transversal.

2.° **Cara posterior.**—Es fuertemente convexa y erizada de asperezas en toda su extensión. En la línea media se ve una cresta saliente, la *cresta sacra*. A cada lado de esta cresta encontramos sucesivamente: 1.°, un canal longitudinal, *canal sacro*; 2.°, una primera serie de tubérculos, en número de cinco, *tubérculos sacros pósterointernos* (homólogos de las apófisis articulares); 3.°, una serie de agujeros (cuatro a cada lado), los *agujeros sacros posteriores*; 4.°, una nueva serie de tubérculos, los *tubérculos sacros pósteroexternos* (homólogos de las apófisis transversas).

3.° **Caras laterales.**—Anchas en su parte superior, se adelgazan a medida que descienden y acaban por degenerar en simples bordes. En su parte más superior presentan la *faceta auricular del sacro*, que se articula con una faceta análoga del hueso ilíaco: tiene la forma de escuadra de concavidad dirigida arriba y atrás. Por detrás de esta faceta se halla una depresión circular, la *fosa cribosa del sacro*, en cuyo fondo se encuentran numerosos agujeros vasculares. Por delante, la faceta está a menudo limitada por un surco, el *surco preauricular del sacro* (sirve para la inserción del ligamento sacroilíaco anterior).

4.° **Base.**—Mira hacia adelante y arriba.

α) *En la línea media*, y procediendo de delante atrás, se ven: 1.°, una faceta articular plana, oval, cuyo eje mayor es transversal, destinado a la quinta lumbar; 2.°, el orificio superior del conducto sacro; 3.°, el principio de la cresta sacra.

β) *A cada lado de la línea media* encontramos sucesivamente:

1.°, una superficie triangular, de base externa, que forma parte de la pelvis: es la *aleta del sacro*; 2.°, dos eminencias verticales, *apófisis articulares del sacro*, que se articulan con las apófisis articulares inferiores de la última lumbar; 3.°, por delante de estas últimas, dos escotaduras, las *escotaduras del sacro*, que contribuyen a formar el vigésimoquinto agujero de conjunción.

5.° **Vértice.**—Por delante tiene una pequeña cara elíptica, cuyo diámetro mayor es transversal, para la base del cóccix. Por detrás, el orificio inferior del conducto sacro; tiene la forma de una V invertida (Λ) y hállase limitado lateralmente por dos pequeñas eminencias descendentes, llamadas *astas* o *cuernos del sacro*.

6.° **Conducto sacro.**—Recorre el sacro en toda su longitud un conducto llamado *conducto sacro*. Es continuación del *conducto raquídeo*, y es triangular hacia arriba; luego se aplana de delante atrás y se transforma, finalmente, en un simple canal. De cada lado parten cuatro conductos transversales (homólogos de los agujeros de conjunción), simples en su origen, pero que se bifurcan pronto para desembocar a la vez en los agujeros sacros anteriores y en los agujeros sacros posteriores.

§ 2.—Cóccix

El cóccix es un hueso impar que ocupa la línea media y está formado por cuatro o cinco vértebras rudimentarias. Aplanado de delante atrás, de forma triangular, presenta *dos caras*, una *base*, un *vértice* y dos *bordes*.

1.° **Caras.**—De las dos caras, la anterior es cóncava; la posterior, convexa. En una y otra se ven tres o cuatro líneas transversales, vestigios de soldaduras de las vértebras coccígeas.

2.° **Base.**—La base, situada en la parte superior, presenta una faceta elíptica, cuyo diámetro mayor es transversal; destinada al sacro. Por detrás de esta faceta se levantan dos pequeñas columnas de dirección vertical, las *astas del cóccix*.

3.° **Vértice.**—El vértice está formado por un tubérculo óseo, que la mayoría de las veces está desviado hacia la derecha o hacia la izquierda.

4.° **Bordes.**—Los dos bordes, oblicuos y más o menos sinuosos, prestan inserción al ligamento sacrociático mayor y al músculo isquiococcígeo.

ARTÍCULO III

COLUMNA VERTEBRAL CONSIDERADA EN SU CONJUNTO

1.° **Dimensiones.**—Su *longitud* es de 73 a 75 centímetros, de los cuales 13 ó 14 corresponden a la porción cervical; de 27 a 29 a la porción dorsal; 17 ó 18 a la lumbar y 12 ó 15 a la sacrococcígea. Su *amplitud*, de 10 a 12 centímetros a nivel de la base del sacro (es el punto más grueso); 7 u 8 centímetros en la última lumbar; 5 a 9 centímetros en la última dorsal, y 5 ó 6 centímetros a nivel del atlas. Su *grosor*, 4 centímetros en la región cervical, 6 centímetros en la dorsal y 7 centímetros a nivel del sacro o de la última lumbar.

2.° **Dirección.**—La columna vertebral presenta numerosas inflexiones o curvaturas. Son de *dos órdenes:* anteroposteriores y laterales:

α) Las *curvaturas anteroposteriores* son en número de cuatro: una curvatura cervical, cóncava hacia atrás; una curvatura dorsal, cóncava hacia adelante; una curvatura lumbar, cóncava hacia atrás: una curvatura sacrococcígea, cóncava hacia adelante.

β) Las *curvaturas laterales* son mucho menos pronunciadas, y aun con frecuencia poco visibles, siendo, por otra parte, en extremo variables. El tipo más frecuente es éste: una *curvatura cervical* de convexidad izquierda; una *curvatura dorsal* de convexidad derecha; una *curvatura lumbar* de convexidad izquierda. Entre esas tres curvaturas, la curvatura dorsal es la curvatura original y las otras son curvaturas secundarias o de compensación. Deben atribuirse las curvaturas laterales de la columna vertebral a una acción muscular que, por predominar en la derecha, lleva a la columna hacia este lado; tenemos una curvatura dorsal de convexidad vuelta hacia la derecha, porque usamos la mano derecha.

3.° **Configuración exterior e interior.**—Considerada en su conjunto, la columna vertebral parece constituída por dos pirámides unidas por sus bases a nivel de la articulación sacrolumbar. Hemos de considerar en ella *cuatro caras* y un *conducto central*:

α) La *cara anterior* tiene la forma de un tronco cilíndrico

aplanado, sin embargo, a nivel del sacrocóccix), que constituye el conjunto de los cuerpos vertebrales.

β) La *cara posterior* presenta, en la línea media, la *cresta espinosa* (*cresta sacra* a nivel del sacro), y a cada lado des esta cresta, los *canales vertebrales* (*canales sacros*, a nivel del sacro). Están formados: por dentro, por las caras laterales de las apófisis espinosas; por fuera, por las apófisis articulares y la cara posterior de las apófisis transversas; en su parte media, por las láminas vertebrales, imbricadas de arriba abajo.

γ) En las *caras laterales* vemos sucesivamente: los vértices de las apófisis transversas; la cara lateral de los cuerpos vertebrales; la serie de los pedículos y, entre ellos, la serie de los agujeros de conjunción (representados a nivel del sacro por los agujeros sacros anteriores y posteriores). En el flanco izquierdo, entre la 3.ª y la 6.ª dorsales, la *huella aórtica* correspondiente a la aorta descendente.

ε) El *conducto vertebral*, formado por la suma de todos los agujeros vertebrales, ocupa toda la altura de la columna. Prismático triangular en la región cervical, cilíndrico en la dorsal, es otra vez prismático triangular en las demás regiones. Sus dimensiones están en relación, no con su contenido, sino con el grado de movilidad de la región en que se estudia: muy considerable en el cuello y región lumbar (donde la columna vertebral es *muy movible*), se estrecha en la región dorsal, donde las vértebras *casi no se mueven*) y su estrechez resulta aún mayor en la región pelviana (donde las vértebras sacras son *absolutamente inmóviles*).

CAPÍTULO II

ESTERNON Y COSTILLAS, TÓRAX

Las vértebras dorsales están prolongadas lateralmente por unos arcos óseos, llamados *costillas*, los cuales por delante se implantan en las partes laterales de una segunda columna ósea, el *esternón*. Las costillas y el esternón, de concierto con las vértebras dorsales, constituyen el *tórax*.

§ 1.—Esternón

Impar y medio, el esternón es un hueso plano situado en la parte anterior del tórax. Los antiguos anatomistas lo comparaban con una espada, de donde su división en *puño*, *cuerpo* y *punta* (o *apéndice xifoides*). Mide, por término medio, de 15 a 20 centímetros de longitud, por 5 ó 6 de anchura. Se consideran en él dos caras (anterior y posterior), dos extremidades (superior e inferior) y dos bordes laterales.

1.° **Cara anterior.**—Casi plana transversalmente, es más o menos convexa en sentido vertical. Nótanse en ella una serie de líneas transversales que van del uno al otro borde, vestigios de la soldadura de las diferentes piezas (*esternebras*) que entran en la constitución primitiva del esternón. Presta inserción al manojo esternal del esternocleidomastoideo y a los fascículos medios del pectoral mayor. En la parte inferior correspondiente a esta cara, inmediatamente por encima del apéndice xifoides, existe una depresión más o menos marcada, la *fosita supraxifoidea*.

2.° **Cara posterior.**—Más o menor cóncava, presenta, como la precedente, una serie de líneas transversales que tienen la misma significación. Está en relación con las vísceras torácicas (pulmones, pericardio, corazón).

3.° **Extremidad superior.**—Es la parte más gruesa del hueso. Se distingue en ella: 1.°, en la línea media, una escotadura conocida con el nombre de *horquilla del esternón;* 2.°, a cada lado de la horquilla, dos facetas articulares, para la clavícula; son cóncavas en sentido transversal y ligeramente convexas en sentido ánteroposterior.

4.° **Extremidad inferior.**—Está constituída por el *apéndice xifoides*. Este apéndice, muy variable, es, según los casos, triangular, oval, rectangular, bífido, incurvado hacia adelante o hacia atrás, y también, algunas veces, más o menos desviado a la izquierda o a la derecha, etc. Frecuentemente tiene un agujero, el *agujero xifoideo*.

5.° **Bordes laterales.**—Se distinguen en derecho e izquierdo. Torcidos en *S* itálica, presentan en toda su altura dos series de escotaduras que alternan con regularidad: 1.°, escotaduras articulares (en número de 7), destinadas a las siete primeras costillas, y se llaman escotaduras *costales;* 2.°, escotaduras no articulares (en número de 6), situadas entre las precedentes, y corres-

ponden a la extremidad anterior de los espacios intercostales y se llaman *escotaduras intercostales*.

§ 2.—Costillas y cartílagos costales

Las costillas son huesos planos, dispuestos en forma de arco entre la columna vertebral y el esternón. Son veinticuatro, doce por cada lado. Se designan por *primera*, *segunda*, *tercera*, etc., contadas de arriba abajo. Las siete primeras se articulan con el esternón y se llaman *esternales* o *costillas verdaderas*. Las cinco últimas no tienen relación alguna con el esternón y se llaman *costillas asternales* o *falsas*, las dos últimas falsas, libres en toda su extensión, llámanse *costillas flotantes*. Cada costilla se compone de dos porciones: 1.ª, porción posterior u ósea, que es la *costilla ósea* o *costilla propiamente dicha*; 2.ª, porción anterior, cartilaginosa, que es la *costilla cartilaginosa* o *cartílago costal*.

1.° **Costilla ósea (costilla propiamente dicha).**—Las costillas ofrecen *caracteres generales*, que convienen a todas ellas, y algunas tienen *caracteres particulares*, que les son propios.

A. Caracteres generales de las costillas.—Las costillas se implantan oblicuamente en la columna vertebral, formando con este tronco óseo un ángulo abierto hacia abajo. Consideradas desde este punto de vista de su dirección, describen en su conjunto una curva irregular, cuya concavidad mira hacia adentro: presentan dos ángulos (un *ángulo posterior* y otro *anterior*) y dos curvaturas (*curvatura de enrollamiento* o *curvatura sobre el plano*, y *curvatura de torsión* o *curvatura sobre los bordes*). Para su descripción, en cada costilla hemos de considerar las tres partes siguientes: cuerpo, extremidad posterior y extremidad anterior.

a. *Cuerpo.*—Presenta: una *cara externa* convexa, en la cual se ven los *dos ángulos* (anterior y posterior); una *cara interna*, cóncava, que corresponde a la pleura; un *borde superior*, obtuso; un *borde inferior*, que tiene en sus dos tercios posteriores un canal, el *canal costal*, para los nervios y vasos intercostales.

b. *Extremidad posterior.*—Comprende toda la porción del arco costal colocada por delante de la apófisis transversa. Se distinguen en ella tres partes: 1.ª, la *cabeza* (es la parte más interna), que tiene dos pequeñas facetas articulares para las dos vértebras vecinas; 2.ª, una *tuberosidad* (es la parte más externa), que tiene una pequeña faceta articular para la extremidad externa de la apófisis transversa correspondiente; 3.ª, el *cuello* (es la parte media), fuertemente rugosa en su parte posterior y en la superior por las inserciones ligamentosas.

c. *Extremidad anterior.* — Ligeramente abultada, presenta una faceta elíptica, más o menos cóncava, en la cual se aloja el cartílago costal.

B. Caracteres propios de algunas costillas.—Hay cuatro costillas que presentan caracteres que permiten distinguirlas de todas las demás, son la 1.ª, la 2.ª la 11.ª y la 12.ª

a. *Primera costilla.*—Los caracteres propios de esta costilla son: 1.°, su orientación, de modo que sus dos caras miran una hacia arriba y otra hacia abajo; 2.°, la presencia, en su cara superior, de dos canales vasculares (uno posterior para la arteria subclavia y otro anterior para la vena homónima), separados por una eminencia rugosa, el *tubérculo de Lisfranc* (para el escaleno anterior). También pueden señalarse como caracteres distintivos: 1.°, la ausencia del canal costal; 2.°, la presencia en la cabeza de una faceta única; 3.°, el aplanamiento vertical del cuello, y 4.°, la presencia, en la parte superior de la extremidad anterior, de una superficie rugosa para el ligamento costoclavicular.

b. *Segunda costilla.*—Esta presenta dos caracteres distintivos principales: 1.°, la ausencia del canal costal; 2.°, la presencia, en su cara súperoexterna, de una superficie rugosa más o menos saliente, para uno de los fascículos del serrato mayor.

c. *Undécima y duodécima costillas.*—Tres caracteres permiten distinguir estas costillas: 1.°, *una faceta única en la cabeza* (se articulan con una sola vértebra); 2.°, *ausencia de faceta en la tuberosidad* (no se articulan con la apófisis transversal); 3.°, *ningún indicio de torsión*. La duodécima se distinguirá de la undécima por ser más corta y no tener ángulo posterior.

2.° **Cartílagos costales.**—Los cartílagos costales presentan una configuración análoga a la de las costillas, de las que son continuación. Cada uno de ellos presenta: 1.°, *dos caras*, una anterior y otra posterior; 2.°, una *extremidad externa*, prominente, que continúa con la cúpula elíptica que representa la extremidad anterior de la costilla; 3.°, una *extremidad interna*, igualmente prominente, que presenta una disposición variable según el cartílago costal a que pertenece; es redondeada y casi plana en el primer cartílago; configurada en ángulo diedro en los seis cartílagos siguientes (cartílagos de inserción esternal);

muy delgada y con una faceta en su borde superior, en las 8.ª, 9.ª y 10.ª, muy delgada, puntiaguda y como vermiforme en los dos últimos.

§ 2.—Tórax en general

El tórax es una cavidad a la vez ósea y cartilaginosa en la que están alojados los pulmones y el corazón. Tiene la figura de un tronco de cono de base inferior. Su altura es de 15 centímetros por delante, 27 centímetros por detrás y 32 centímetros por los lados. Para su descripción podemos considerar en él: la superficie exterior, la superficie interior, base y vértice.

1.° **Superficie exterior.** — La superficie exterior presenta cuatro caras. La *cara anterior* tiene por límites laterales una línea oblicua hacia abajo y afuera, que pasa por el ángulo anterior de las costillas. Está formada por las partes siguientes: esternón, articulaciones condroesternales, cartílagos costales, articulaciones condrocostales, extremidad anterior de las costillas hasta el ángulo anterior. La *cara posterior* está limitada asimismo por dos líneas oblicuas que pasan por el ángulo posterior de las costillas. Está formada: 1.°, por el plano posterior de la columna dorsal, desde la apófisis espinosa hacia el vértice de la apófisis transversa; 2.°, por fuera de las apófisis transversas y por la cara externa de las costillas, desde la tuberosidad hasta el ángulo posterior. Sus *caras laterales*, en número de dos, una derecha y otra izquierda, ocupan todo el espacio comprendido entre las dos caras precedentes. Convexas a la vez en sentido vertical y en sentido transversal, están constituidas por las doce costillas y once espacios, *espacios intercostales*, que se interceptan entre sí.

2.° **Superficie interior.** — Se distinguen también en ésta cuatro caras. La *cara anterior*, cóncava, tiene exactamente los mismos límites y la misma constitución anatómica que en la superficie exterior. La *cara posterior*, muy saliente hacia adelante, presenta: 1.°, en la línea media, la columna dorsal, más ancha por debajo que por arriba, la cual parece proyectarse al encuentro del esternón, y 2.°, a cada lado de la columna, dos canales verticales destinados a alojar el borde posterior de los pulmones, que se llaman *canales pulmonares*. Las *caras laterales*, muy cóncavas, están formadas, como en la superficie exterior, por las costillas y los espacios intercostales.

3.° **Vértice.**—Representa un orificio elíptico cuyo diámetro mayor es transversal, constituído, por delante, por la horquilla del esternón; por detrás, por el cuerpo de la primera vértebra dorsal, y por los lados, por el borde interno de la primera costilla. Mide 4 ó 5 centímetros en sentido anteroposterior y de 10 a 12 centímetros en sentido transversal. En su orientación, es inclinado de arriba abajo y de atrás adelante; una línea horizontal a nivel de la horquilla esternal encontraría, por detrás, no la primera dorsal, sino la segunda.

4.° **Base.**—Es también un orificio, pero mucho más ancho que el precedente; mide, por término medio, 12 centímetros en sentido anteroposterior y 26 centímetros en sentido transversal. Está formado: en la parte posterior, por el cuerpo de la duodécima dorsal; en la parte anterior, por la base del apéndice xifoides; a cada lado, por los cartílagos costales de las seis últimas costillas, que suben oblicuamente de abajo arriba, desde la duodécima costilla hacia el esternón. La doble serie de los cartílagos costales, los de la izquierda y los de la derecha, limitan un ángulo, cuyo vértice corresponde a la base del apéndice xifoides: al que se da el nombre de *ángulo xifoideo*. Por término medio mide 70° en el hombre y 75° en la mujer.

CAPÍTULO III

CABEZA ÓSEA

La cabeza ósea se divide en dos porciones: una tiene la forma de capa ósea y contiene el encéfalo, es el *cráneo;* la otra, destinada a alojar la mayor parte de los órganos de los sentidos y a sostener los de la masticación, es la *cara*. Estudiaremos sucesivamente: 1.°, el *cráneo;* 2.°, la *cara;* 3.°, cierto número de *regiones comunes al cráneo y a la cara*.

ARTÍCULO PRIMERO

HUESOS DEL CRÁNEO

El cráneo es una caja ósea destinada a alojar y proteger la parte más voluminosa y más noble del neuroeje: el encéfalo. Ante

todo describiremos los diferentes huesos que lo constituyen y luego lo estudiaremos en su conjunto.

§ 1.—Descripción de los huesos del cráneo

El cráneo está esencialmente constituído por ocho huesos, cuatro pares y cuatro impares. Los cuatro impares son: el *frontal*, el *etmoides*, el *esfenoides* y el *occipital*. Los cuatro pares son los dos *parietales* y los dos *temporales*.

1.° *Frontal*

El frontal o coronal ocupa la parte más anterior del cráneo. Se consideran en él *tres caras* (anterior, posterior, inferior), perfectamente limitadas por *tres bordes*.

1.° **Cara anterior.**—Convexa y lisa en toda su extensión.

α) En la *línea media* se ve, en los sujetos jóvenes, la sutura *mediofrontal* o *metópica;* con la edad se atenúa y en el adulto ha desaparecido totalmente, excepto en caso de anomalía. Inmediatamente por encima de la raíz de la nariz existe una ligera prominencia llamada *eminencia* o *elevación frontal* o *glabela*.

β) *A cada lado de la línea media* encontramos sucesivamente: 1.°, la *eminencia frontal lateral;* 2.°, por debajo de ella, los *arcos superciliares;* 3.°, en su parte más externa, una cresta siempre muy marcada, la *cresta lateral del frontal*, y por fuera de ella, una pequeña superficie triangular, la *faceta lateral del frontal*, que forma parte de la fosa temporal.

2.° **Cara inferior.**—Es menos extensa, pero ofrece muchos más accidentes que la precedente.

α) *En la línea media* se ve una ancha escotadura rectangular, la *escotadura etmoidal*. Por delante de esta escotadura se levanta una larga apófisis, la *espina nasal* del frontal, que se articula con los huesos propios de la nariz. En los bordes laterales de la escotadura se ven sucesivamente: 1.°, los orificios de los *senos frontales;* 2.°, muchas semiceldillas, completadas por las del etmoides; 3.°, dos canales transversales, uno anterior y otro posterior, que, uniéndose con canales análogos labrados en la cara superior de las masas laterales del etmoides, constituyen dos conductos: los *conductos etmoidales* u *orbitarios internos*.

β) *A cada lado de la escotadura etmoidal*, la cara inferior está formada por dos superficies triangulares, cóncavas y lisas, llamadas *fosas orbitarias*. En estas fosas orbitarias son de notar la *fosita lagrimal* y la *fosita troclear*, destinadas la primera a alojar la glándula del mismo nombre y la segunda a prestar inserción a la polea del oblicuo mayor.

3.° **Cara posterior.**—Cóncava y dirigida hacia atrás en sus tres cuartas partes superiores, es convexa y dirigida hacia arriba en su cuarta parte inferior.

α) *En la línea media* se encuentran sucesivamente, de arriba abajo: un *canal vertical* (para el seno longitudinal), la *cresta frontal* (para la hoz del cerebro), el *agujero ciego* y la *escotadura etmoidal* ya descrita.

β) *A cada lado de la línea media:* 1.°, por arriba, dos excavaciones, las *fosas frontales;* 2.°, por abajo, dos superficies convexas, las *eminencias orbitarias*. Las fosas frontales y las eminencias orbitarias están sembradas de depresiones y prominencias (*impresiones digitales* y *eminencias mamilares*) en relación con la superficie cerebral (circunvoluciones y surcos).

4.° **Bordes.**—Se distinguen en anterior, posterior e inferior.

α) El *borde anterior* separa la cara anterior de la cara inferior. Vemos en él: 1.°, en su parte media, una superficie irregular, la *escotadura nasal*, que sirve de base de implantación a la espina nasal (la cual se articula a la vez con los huesos propios de la nariz y la apófisis ascendente del maxilar superior); 2.°, a cada lado, los *arcos orbitarios*, interrumpidos en su tercio interno por una escotadura a menudo convertida en agujero, la *escotadura* o *agujero supraorbitario*; cada uno de ellos termina en sus dos extremidades por dos apófisis dirigidas hacia abajo, la *apófisis orbitaria interna* (para el unguis y la apófisis ascendente del maxilar) y la *apófisis orbitaria externa* (para el pómulo).

β) El *borde superior* separa la cara anterior de la cara posterior; semicircular, dentellado, cortado a bisel (por arriba a expensas de la lámina interna y por abajo a expensas de la lámina externa).

γ) El *borde posterior* separa la cara posterior de la cara inferior; rectilíneo, delgado, cortante, interrumpido en su parte media por la escotadura etmoidal. En la parte lateral del hueso, en el punto de convergencia de los tres bordes del frontal, es de notar la existencia de una pequeña faceta rugosa, triangular, destinada a articularse con el ala mayor del esfenoides.

5.° **Conformación interior, senos frontales.**—El frontal, relativamente grueso y resistente en su porción vertical, es, por el contrario, muy delgado en su porción horizontal. Por encima y a los lados de la escotadura nasal se ven, labradas en el espesor del hueso, dos cavidades, derecha una, izquierda otra, llamadas *senos frontales*. Están ordinariamente separadas una de otra por un tabique medio.

2.° *Etmoides*

Hueso impar, medio y simétrico, situado por delante del esfenoides, en la escotadura etmoidal del frontal. Su configuración es extremadamente irregular. Hemos de distinguir en él tres partes: 1.ª, una *lámina vertical*, que ocupa la línea media; 2.ª, una *lámina horizontal*, que corta perpendicularmente a la primera cerca de su extremidad superior; 3.ª, dos *masas laterales*, de forma cuboidea, que penden de la cara inferior de la lámina horizontal.

1.° **Lámina vertical.**—La lámina vertical, cortada transversalmente por la lámina horizontal, resulta así dividida por ella en dos partes, una por encima y otra por debajo. La parte que está por encima reviste la forma de una apófisis vertical, aplanada transversalmente, de forma triangular, llámase *apófisis cristagalli*. En ella se inserta la hoz del cerebro. La parte que está por debajo es una lámina relativamente delgada y se llama *lámina perpendicular del etmoides*. Separa entre sí las dos fosas nasales.

2.° **Lámina horizontal.** — La lámina horizontal, de forma cuadrilátera, más prolongada en sentido ánteroposterior que en sentido transversal, se extiende de una masa lateral a la otra.

a. *Cara inferior.* — Su cara inferior, muy estrecha, forma parte de la bóveda de las fosas nasales.

b. *Cara superior.*—Su cara superior está en relación con los centros nerviosos. Está dividida por la apófisis *cristagalli* en dos mitades, derecha e izquierda. Cada una de estas dos mitades está representada por un canal ánteroposterior, el *canal etmoidal* u *olfatorio*. El fondo de este canal está acribillado de agujeros (*agujeros olfatorios*), de donde el nombre de *lámina cribosa del etmoides* con que se designa ordinariamente esta lámina horizontal. Los agujeros olfatorios están ordinariamente dispuestos (no siempre) en tres hileras longitudinales. Son de notar muy especialmente los dos agujeros colocados en la parte más anterior: el interno es la *hendidura etmoidal* (en estado fresco está cerrado por una prolongación de la duramadre); el externo es el *agujero etmoidal anterior* (da paso al nervio nasal interno).

3.° **Masas laterales.**—En número de dos, derecha e izquierda, están como suspendidas de las partes laterales de la lámina horizontal. Tienen una forma cuboidea y presentan, por consiguiente, seis caras: externa, interna, superior, inferior, anterior y posterior.

a. *Cara externa.*—La cara externa, plana y lisa, ha recibido el nombre de *hueso plano del etmoides*. Forma parte de la pared interna de la órbita.

b. *Cara interna.*—La cara interna constituye la mayor parte de la pared externa de las fosas nasales. De esta cara se desprenden dos láminas delgadas, que se dirigen en seguida hacia abajo y adentro: son las dos conchas llamadas *cornete superior* y *cornete medio*. Por encima y por fuera de cada una de ellas se encuentra un espacio llamado *meato* (*meato superior* para el cornete superior y *meato medio* para el cornete medio). En éstos hay que notar: 1.°, en el meato superior, uno o muchos pequeños orificios, que comunican con el grupo de las células etmoidales posteriores; 2.°, en el meato medio, un primer orificio, en relación con los senos frontales, y un segundo orificio situado un poco por detrás del precedente y en comunicación con las células etmoidales anteriores.

c. *Cara superior.*—La cara superior presenta, en toda su extensión, semiceldas muy irregulares, que completan, en el cráneo articulado, las semiceldas correspondientes del frontal. Entre estas semiceldas hay una, colocada en la parte más anterior, que merece especial mención, es el *infundíbulum*; está en relación por arriba con la abertura inferior del seno frontal y desemboca, por abajo, en el orificio antes indicado en el meato medio.

d. *Cara inferior.*—La cara inferior presenta sucesivamente, de dentro a fuera: 1.°, el borde inferior del cornete medio; 2.°, el meato medio; 3.°, una superficie rugosa, que se articula con el maxilar superior. De la parte anterior del meato medio se destaca una laminilla ósea, larga y delgada, que se dirige en seguida hacia atrás y abajo: es la *apófisis unciforme*, la cual, en el cráneo articulado, se une a la apófisis etmoidal de la concha inferior.

e. *Cara anterior.*—La cara anterior presenta semiceldas que completan las del unguis.

f. *Cara posterior.*—La cara posterior, cuadrilátera, desigual,

rugosa a trechos, se articula a la vez con el cuerpo del esfenoides y con la apófisis orbitaria del palatino.

4.° **Conformación interior, celdas etmoidales.**—El etmoides está casi enteramente formado de tejido compacto. Este tejido compacto está dispuesto en forma de laminillas muy delgadas y muy frágiles, que se unen unas con otras y circunscriben así cavidades anfractuosas; son las *celdas etmoidales*. Estas celdas (unas pertenecen exclusivamente al etmoides y otras están formadas a la vez por el etmoides y los huesos vecinos) se dividen en dos grupos: *grupo anterior*, que se abre en el meato medio, y *grupo posterior*, que se abre en el meato superior.

3.° *Esfenoides*

Impar y medio, el esfenoides ocupa la parte anterior y media de la base del cráneo, en donde está enclavado a manera de cuña entre los huesos que lo rodean. Distinguiremos en él: 1.°, el *cuerpo*; 2.°, dos *alas menores*; 3.°, dos *alas mayores*; 4.°, dos *apófisis pterigoides*.

1.° **Cuerpo.**—El cuerpo ocupa la parte central del hueso. De forma cuboidea, tiene naturalmente seis caras:

a. *Cara superior.*—Encontramos en ella sucesivamente, de delante atrás: 1.°, los dos *canales olfatorios*, de dirección ánteroposterior; 2.°, el *canal óptico*, de dirección transversal; 3.°, una excavación profunda, la *silla turca* o *fosa pituitaria*; 4.°, una lámina ósea, de forma cuadrilátera y colocada verticalmente, la *lámina cuadrilátera* del esfenoides. La silla turca está limitada en sus cuatro ángulos por cuatro eminencias, llamadas *apófisis clinoides*. Se distinguen en anteriores y posteriores; las anteriores, situadas por detrás y por fuera de los agujeros ópticos, forman parte de las alas menores; las posteriores son simplemente los ángulos libres de la lámina cuadrilátera.

b. *Cara inferior.*—La cara inferior presenta: 1.°, en la lámina media, una cresta ánteroposterior, la *cresta inferior* del esfenoides, la cual termina por delante por el llamado *pico* o *rostrum*; 2.°, a cada lado de la línea media, un primer surco que está en relación con el borde adelgazado de la base del vómer; un segundo surco que la yuxtaposición de la apófisis esfenoidal del palatino transforma en conducto, llamado *conducto ptérigopalatino*.

c. *Cara anterior.* — Encontramos en ella sucesivamente:

1.°, en la línea media, una cresta vertical, la *cresta anterior* del esfenoides; 2.°, a derecha y a izquierda de esta cresta un canal vertical (que forma parte de las fosas nasales), la entrada de los senos esfenoidales y una superficie rugosa para las masas laterales del etmoides.

d. *Cara posterior.*—La cara posterior, de forma cuadrilátera, queda unida pronto al occipital. En el adulto está representada generalmente por un corte de sierra.

e. *Caras laterales.*—Las caras laterales sirven de punto de implantación a las alas mayores. Están separadas de la silla turca por un canal en forma de *S* itálica, que es el *canal cavernoso* (para los senos cavernosos y la carótida interna).

2.° **Alas menores.** — Son dos láminas llamadas también *apófisis de Ingrassias*, aplanadas de arriba abajo, que tienen la forma de un triángulo de base interna. La *cara superior* corresponde al cerebro. La *cara inferior*, a la bóveda orbitaria. El *borde anterior*, finamente dentado, se articula con el frontal y la lámina cribosa del etmoides. El *borde posterior*, sinuoso y cortante por fuera y redondeado por dentro, separa los departamentos anterior y medio de la base del cráneo. El *vértice* termina en punta, que recibe el nombre de *apéndice ensiforme* o *xifoides*. La *base*, unida al cuerpo del esfenoides, comprende el *agujero óptico* (para el nervio óptico y la arteria oftálmica).

3.° **Alas mayores.**—Las alas mayores del esfenoides parten de las caras laterales del cuerpo del esfenoides. Presentan *tres caras* y *tres bordes*:

a. *Caras.*—Se distinguen en posterior, anterior y externa. La *cara posterior*, fuertemente cóncava, corresponde al cerebro (impresiones digitales y eminencias mamilares). La *anterior*, plana, cuadrilátera, forma parte de la cara externa de la órbita. La *externa* está dividida por una cresta ánteroposterior, la *cresta esfenotemporal*, en dos partes: una superior que pertenece a la fosa temporal, y otra inferior, que forma parte de la fosa cigomática.

b. *Bordes.*—En número de tres, se distinguen en anterior, externo e interno. El *borde anterior*, delgado, vertical, con dentelones irregulares, se articula con el malar. El *borde externo*, cóncavo, se articula con la porción escamosa del temporal. El *borde interno*, el más importante de los tres, es muy convexo. Libre por delante y detrás, se une, por su parte media, con el cuerpo del esfenoides. A lo largo de este borde, y siguiendo

de delante atrás, encontramos cuatro orificios, a saber: 1.°, la *hendidura esfenoidal*, ancha por dentro y estrecha hacia fuera para los nervios motores del ojo, las tres ramas del oftálmico y la vena oftálmica); 2.°, el *agujero redondo mayor* (para el nervio maxilar superior); 3.°, el *agujero oval* (para el nervio maxilar inferior); 4.°, el *agujero redondo menor* o *esfenoespinoso* (para la arteria meníngea media). A veces se encuentra, hacia dentro y un poco por delante del agujero oval, un orificio muy pequeño, que es el llamado *agujero de Vesalio* (para una vena emisaria). Los bordes interno y externo de las alas mayores se encuentran por sus dos extremos: su punto de unión anterior forma una superficie triangular rugosa, que se articula con una superficie igual del frontal; de su punto de unión posterior parte una apófisis descendente, que es la *espina del esfenoides* (para el ligamento esfenomaxilar y el músculo del martillo).

4.° **Apófisis pterigoides.**—Forman dos columnas óseas, dirigidas verticalmente de arriba abajo, que parten a la vez de la cara inferior del cuerpo del esfenoides y del borde interno de sus alas mayores. Se estudian en ellas una *base*, un *vértice* y *cuatro caras* (interna, externa, anterior y posterior). La *base*, situada en la parte superior, está atravesada de delante atrás por un conducto recto, que es el llamado *conducto vidiano* (para el nervio del mismo nombre). El *vértice*, bifurcado, está formado por dos láminas óseas, que se designan con el nombre de *ala externa* y *ala interna*; esta última termina con un gancho por el cual se desliza el tendón del peristafilino externo. Entre las dos alas se encuentra una escotadura que, en el cráneo articulado, está ocupada por la apófisis piramidal del palatino. La *cara interna*, estrecha y plana, contribuye a formar la pared externa de las fosas nasales. La *cara externa*, ancha y rugosa, forma la pared interna de la fosa cigomática (sirve de inserción al fascículo inferior del pterigoideo externo). La *cara anterior*, lisa por arriba, es rugosa en su parte inferior para articularse con el palatino. La *cara posterior* forma una excavación profunda, la *fosa pterigoidea* (para el pterigoideo interno). En la parte superior e interna de esta fosa se encuentra una pequeña depresión oval, la *fosita escafoidea* (para el peristafilino externo).

5.° **Conformación interior, senos esfenoidales.**—Está formado casi enteramente de tejido compacto: hay escasa cantidad de tejido esponjoso en la parte posterior del cuerpo, en la base de las apófisis pterigoides, en las partes más gruesas de las alas mayores y en el borde posterior de las alas menores. En número de dos, los *senos esfenoidales* (excavados en el cuerpo del hueso) están separados entre sí por un tabique medio. Se abren en el meato superior de las fosas nasales. Su orificio de entrada está ocupado en parte, en la primera edad, por una laminilla ósea llamada *concha* o *cornete de Bertin*; hacia los dos años se suelda con el cuerpo del esfenoides.

4.° *Occipital*

Hueso impar, medio, simétrico, situado en la parte posterior e inferior del cráneo. Ofrece una forma romboidal bastante regular, y por este hecho ofrece al estudio dos *caras* (pósteroinferior y ánterosuperior), *cuatro bordes* y *cuatro ángulos*.

1.° **Cara pósteroinferior.**—Esta cara, fuertemente convexa, presenta en primer lugar un vasto orificio (35 milímetros de longitud por 30 de anchura), llamado *agujero occipital* (para el bulbo, las arterias vertebrales y los dos nervios espinales).

a. *Por delante del agujero occipital* se encuentra una superficie cuadrilátera, más larga que ancha, que es la llamada *superficie basilar del occipital*. En ella se encuentra una pequeña prominencia, el *tubérculo faríngeo* (para la aponeurosis de la faringe), y, por delante de esta eminencia, una ligera depresión en la línea media, la *fosita navicular*.

b. *Por detrás del agujero occipital* se extiende la porción a la vez más ancha y más delgada del hueso; es la *porción escamosa* o simplemente la *concha*. En ella se encuentran: 1.°, en su parte media, la protuberancia occipital externa; 2.°, encima de la protuberancia, una superficie lisa que corresponde a los tegumentos; 3.°, debajo de la misma protuberancia, una cresta en la línea media, que es la *cresta occipital externa*; 4.°, a cada lado de la cresta, dos líneas curvas de concavidad anterior: la *línea curva occipital superior* y la *línea curva occipital inferior*. Entre las dos líneas curvas y por delante de la línea curva inferior se encuentran superficies rugosas que sirven, lo mismo que las líneas curvas, para prestar inserción a los músculos de la nuca.

c. *A los lados del agujero occipital* encontramos dos eminencias elípticas, dirigidas oblicuamente de atrás adelante y de fuera adentro, que constituyen los *cóndilos del occipital*. Su cara inferior, convexa y articular, corresponde a las cavidades glenoi-

deas del atlas. Por delante y por detrás del cóndilo se encuentran dos fositas: la *fosita condílea anterior*, con el *agujero condíleo anterior* (para el nervio hipogloso mayor), y la *fosita condílea posterior*, con el *agujero condíleo posterior* (que no es constante, para una vena y a veces una arteriola).

2.° **Cara ánteroposterior.**—Esta cara, cóncava, está en relación con la masa encefálica. Encontramos también, como es natural, el agujero occipital.

a. *Por delante del agujero occipital* se encuentra un canal ánteroposterior, que es el llamado *canal basilar* (para el bulbo y la protuberancia).

b. *Por detrás del agujero occipital* se ven cuatro depresiones, dos a cada lado, que son las *fosas occipitales*. Se dividen en *superiores* o *cerebrales* (en relación con los lóbulos occipitales del cerebro) y en *inferiores* o *cerebelosas* (en relación con los hemisferios cerebelosos). En el punto de reunión de las cuatro fosas se encuentran una eminencia voluminosa, la *protuberancia occipital interna*. Las dos fosas cerebrales están separadas entre sí por un canal medio (para el seno longitudinal superior). Las dos fosas cerebelosas están separadas por una cresta siempre muy acentuada, la *cresta occipital interna* (para la hoz del cerebelo). Finalmente a cada lado, la fosa cerebral está separada de la fosa cerebelosa correspondiente por un canal transversal, llamado *canal lateral* (para el seno lateral).

c. *A los lados del agujero occipital* encontramos los dos agujeros condíleos anterior y posterior, indicados anteriormente.

3.° **Bordes.**—Son en número de cuatro: dos superiores y dos inferiores. Los *bordes superiores* o *parietales*, sensiblemente rectilíneos, se articulan con los parietales. Los *bordes inferiores* o *temporales* presentan, casi en la línea media, una eminencia bastante pronunciada, llamada *apófisis yugular*, la cual divide el borde en dos partes: una anterior y otra posterior: la parte posterior, débilmente dentada, se articula con la porción mastoidea del temporal; la parte anterior, muy irregular, presenta, en primer lugar, la *escotadura yugular* (contribuye a formar el agujero rasgado posterior) y, por delante de la escotadura, una superficie rugosa, que se articula con el vértice del peñasco.

4.° **Angulos.**—Son también en número de cuatro (superior, inferior y laterales). El *ángulo superior*, agudo, se aloja en el

ángulo entrante que forman los dos parietales. El *ángulo inferior*, muy grueso y truncado (representado en el adulto por un corte de sierra), se articula con el cuerpo del esfenoides. Los *ángulos laterales*, obtusos y dentellados, corresponden, en el cráneo articulado, al punto de unión del parietal y el temporal.

5.° **Conformación interior.**—El occipital está formado de dos láminas de tejido compacto separadas entre sí por una capa más o menos gruesa de tejido esponjoso. Se encuentra tejido esponjoso en los bordes, entre las dos protuberancias, en los cóndilos, en la apófisis basilar y alrededor del agujero occipital. No se encuentra este tejido a nivel de las fosas occipitales y principalmente a nivel de las fosas cerebelosas.

5.° *Parietal*

Hueso par, situado encima del temporal, detrás del frontal y delante del occipital. De forma cuadrilátera, tiene, como el occipital, una *cara externa*, otra *interna*, cuatro *bordes* y cuatro *ángulos*.

1.° **Cara externa.**—Muy convexa, forma en su parte media una eminencia redondeada, llamada *elevación parietal*. Por debajo se ven dos líneas curvas de concavidad *inferior*, que reciben el nombre de *líneas temporales* y se dividen en superior (para la aponeurosis temporal) e inferior (para el músculo temporal)

2.° **Cara interna.** — Muy cóncava, está en relación con la masa encefálica. Se observan en ella: 1.°, en su parte media, una depresión, la *fosa parietal*; 2.°, un sistema de canales ramificados, que se han comparado a los nervios de una *hoja de higuera* (para las ramificaciones de la arteria y de las venas meningeas medias); 3.°, en su parte más superior y próxima al borde superior, una serie de pequeñas fositas irregulares (más acentuadas en los ancianos), que corresponden a los corpúsculos de Pacchioni.

3.° **Bordes.** — En número de *cuatro*, se dividen en superior, inferior, anterior y posterior. El *borde superior*, muy grueso y dentellado, se articula con el borde correspondiente del parietal opuesto (*sutura sagital*). En este borde, y en la parte correspondiente a la cara interna, hay medio canal longitudinal que, con el del lado opuesto, forman un canal completo llamado *canal longitudinal* (para el seno longitudinal superior). Cerca del borde supe-

rior, o a muy corta distancia del mismo, se encuentra el *agujero parietal*, para la vena emisaria de Santorini.—El *borde inferior*, delgado y cortante, cortado a bisel a expensas de la cara externa, se articula con la porción escamosa del temporal (*sutura parietotemporal*). El *borde anterior*, finamente dentellado, se articula con el frontal. El *borde posterior*, provisto de grandes dentellones, se articula con el occipital (*sutura lambdoidea*).

4.° **Angulos.**—Son en número de cuatro: 1.°, *ángulo ánterosuperior*, recto, se articula con el frontal y el parietal del lado opuesto; 2.°, *ángulo ánteroinferior*, se articula con el ala mayor del esfenoides (en este ángulo se ve el canal de la meníngea media); 3.°, *ángulo pósterosuperior*, se articula con el occipital y con el parietal del lado opuesto; 4.°, *ángulo pósteroinferior*, se aloja en el ángulo entrante que forma la porción mastoidea del temporal con la porción escamosa del mismo hueso.

5.° **Conformación interior.**—Recuerda la del frontal: un diploe muy delgado (sobre todo en su parte media e inferior) entre una lámina interna y otra externa.

6.° *Temporal*

Hueso par, situado en la parte inferior y lateral del cráneo, entre el occipital, el parietal y el esfenoides. En el feto de siete u ocho meses se compone de tres piezas óseas distintas: la *escama*, lámina aplanada y muy delgada; el *peñasco*, a expensas del cual ha de desarrollarse más tarde la apófisis mastoides; el *hueso timpanal*, especie de anillo incompleto (le falta su parte superior), que desarrollándose hacia afuera, ha de formar la mayor parte (las tres paredes anterior, posterior e inferior) del conducto auditivo externo. Estas tres piezas se unen más tarde, formando una pieza única. En esta forma está constituído el temporal del adulto. Conviene, sin embargo, dividirlo también en tres porciones: 1.°, *porción escamosa*, que representa la escama del hueso fetal; 2.°, *porción mastoidea*, procedente de la parte externa del peñasco fetal; 3.°, *porción petrosa* o *peñasco*, que representa a la vez la parte interna del peñasco fetal y el hueso timpanal.

1.° **Porción escamosa.**—Aplanada lateralmente e irregularmente circular, presenta una cara *externa*, otra *interna* y una *circunferencia*.

a. *Cara externa.*—La cara externa, convexa y lisa, forma parte de la fosa temporal. Presenta, por detrás, un *surco vascular* para la arteria temporal profunda posterior. De su parte inferior se desprende una apófisis de dirección anterior, llamada *apófisis cigomática*. Presenta a nuestra consideración: 1.°, una cara externa, convexa, cubierta por la piel; 2.°, una cara interna, cóncava, en relación con el músculo temporal; 3.°, un borde superior, delgado y cortante, para la aponeurosis temporal; 4.°, un borde inferior, más grueso, que da inserción al masetero; 5.°, una extremidad anterior o vértice, muy dentellada, para articularse con el hueso malar; 6.°, una extremidad posterior o base, que se divide en dos ramas o raíces: una *raíz transversa* o *cóndilo del temporal*, dirigida hacia adentro, convexa, cubierta por cartílago, que forma parte de la articulación témporomaxilar; una *raíz longitudinal*, que se dirige hacia atrás y también se bifurca a su vez. El punto de unión de las dos raíces está señalado por una eminencia, *el tubérculo cigomático* (para el ligamento lateral externo de la articulación témporomaxilar). El espacio angular formado por la separación de las dos raíces está ocupado por una excavación ovoide, cuyo diámetro mayor es transversal: constituye la *cavidad glenoidea del temporal*. Por detrás de esta cavidad se encuentra una hendidura transversal que recibe el nombre de *cisura de Glaser*.

b. *Cara interna.*—Es cóncava y está en relación con el cerebro; tiene numerosos surcos vasculares correspondientes a la meníngea media.

c. *Circunferencia.*—Libre en sus tres cuartos ánterosuperiores, se articula, por delante, con el ala mayor del esfenoides y por detrás con el parietal. En su cuarto pósteroinferior, está unida, por una parte, con la porción mastoidea (*sutura escamomastoidea*), y por otra con el peñasco (*cisura de Glaser* en la superficie exocraneal del hueso, y algunas veces, en la superficie endocraneal *fisura petroescamosa*).

2.° **Porción mastoidea.** — Aplanada de fuera adentro, presenta, como la porción escamosa, una cara *externa*, otra *interna* y una *circunferencia*.

a. *Cara externa.*—Plana, rugosa, termina por abajo con una eminencia voluminosa, la *apófisis mastoides*. Por dentro de esta apófisis se ve la *ranura digástrica*, para el músculo del mismo nombre. Por encima de la base de la apófisis mastoides, el hueso está atravesado de parte a parte por un conducto oblicuo llamado *conducto mastoideo* (emisaria mastoidea).

b. *Cara interna.*—Cóncava, irregular; corresponde al cerebelo. En su parte anterior, cerca del peñasco, se encuentra un surco vertical para el seno lateral.

c. *Circunferencia.*—Queda libre solamente en su parte superior y posterior: se articula con el parietal y el occipital. En su restante extensión, se confunde con la escama y con el peñasco. En el punto de contacto de la circunferencia de la escama con la circunferencia de la porción mastoidea se ve una escotadura angulosa, denominada *incisura parietal* del temporal.

3.° **Porción petrosa.** — La porción petrosa o peñasco comprende la parte interna del peñasco fetal, a la cual se ha unido toda la porción timpánica. Tiene la forma de una pirámide cuadrangular y presenta, por consiguiente, una base, un vértice, cuatro caras y cuatro bordes.

a. *Base.*—La base, dirigida hacia afuera, se interpone entre las dos partes anteriormente descritas, con las cuales está fuertemente unida. Presenta un ancho orificio ovalar, que es el *orificio del conducto auditivo externo*. Es de notar que este orificio está formado (como el conducto): *por arriba*, por la porción escamosa, *por delante*, *abajo* y *atrás*, por la porción timpánica. En la parte superior y posterior del orificio se ve una pequeña lámina ósea (*spina supra meatum*), con una pequeña fosita en su parte superior).

b. *Vértice.*—Dirigido hacia adentro y adelante, el vértice se corresponde, en el cráneo articulado, con el ángulo entrante que forman, al unirse, el cuerpo del esfenoides y su ala mayor. Muy truncado, presenta un agujero, que es el *orificio interno del conducto carotídeo*.

c. *Caras.* — En número de cuatro, se dividen en ánterosuperior, pósterosuperior, ánteroinferior y pósteroinferior.

α) La *cara ánterosuperior* está en relación con el cerebro. Presenta, sucesivamente, de dentro a fuera: 1.°, una fosita ovalar, para el ganglio de Gasser; 2.°, el *hiato de Falopio*, para el nervio petroso superficial mayor (con frecuencia se encuentran, alrededor del hiato principal, *hiatos accesorios*, para el nervio petroso superficial menor, y los dos nervios petrosos profundos); 3.°, dos pequeños surcos de dirección transversal, que van del hiato de Falopio y de sus accesorios al agujero rasgado anterior; 4.°, en la unión del tercio medio con el tercio externo y cerca del borde superior del hueso, la *eminencia arcuata*, eminencia determinada por el conducto semicircular superior; 5.°, por delante de esta eminencia, el *tegmen tympani*, lámina muy delgada que forma la bóveda de la caja del tímpano.

β) La *cara pósterosuperior* está en relación con el cerebelo y el istmo. Presenta: 1.°, el *orificio del conducto auditivo interno* (al cual sigue el conducto del mismo nombre), para el auditivo, el facial y el intermediario; 2.°, por fuera de este orificio, una hendidura estrecha, el *acueducto del vestíbulo*, para el conducto endolinfático y una prolongación tubular del vestíbulo membranoso; 3.°, entre ambos y cerca del borde superior, los vestigios de una depresión muy marcada en el feto, la *fosa subarcuata*.

γ) La *cara pósteroinferior*, muy complicada, puede dividirse en tres zonas, ocupando las tres la superficie exterior de la base del cráneo.—La *zona externa* presenta sucesivamente: 1.°, la *apófisis estiloides*, para el ramillete de Riolano; 2.°, por detrás de la apófisis, el *agujero estilomastoideo*, para el nervio facial; 3.°, por detrás de este agujero, una faceta rugosa, para el occipital. La *zona media* está ocupada por una depresión profunda, la *fosa yugular*, donde se halla el golfo de la vena yugular interna. La *zona interna*, que es la mayor de las tres, presenta el *orificio inferior del conducto carotídeo*, y, por dentro del mismo, una superficie rugosa para el músculo peristafilino interno. Entre el orificio carotídeo y la fosa yugular se levanta una cresta, en cuyo vértice (muchas veces en su vertiente externa) se ve un pequeño orificio: el *orificio inferior del conducto de Jacobson* (para el nervio de Jacobson).

δ) La *cara ánteroinferior* pertenece, como la precedente, a la base del cráneo. Está representada: 1.°, en sus dos tercios externos, por una superficie cóncava, lisa y uniforme, que pertenece al hueso timpanal y forma la pared anterior del conducto auditivo externo; 2.°, en su tercio interno, por una pequeña superficie triangular, que pertenece al peñasco y está en relación con el músculo del martillo.

d. *Bordes.*—En número de cuatro (como las caras), se distinguen en superior, inferior, posterior y anterior.

α) El *borde superior*, el más largo de los tres, tiene en toda su extensión un canal, el *canal petroso superior* (para el seno del mismo nombre).

β) El *borde inferior* lleva el nombre de *cresta pétrea* Por delante de la apófisis estiloides forma la *apófisis vaginal*.

γ) El *borde posterior* se articula con el borde inferior del occipital. Presenta sucesivamente, siguiendo de dentro a fuera: 1.°, el *canal petroso inferior* (para el seno del mismo nombre);

2.°, una pequeña excavación de forma piramidal, la *fosita petrosa* (para el ganglio de Andersch), en cuyo fondo se abre el *acueducto del caracol*; 3.°, en el ángulo externo de la fosa petrosa, la *espina yugular* del temporal; 4.°, hacia afuera una lámina delgada y cortante, con una ranura, la *ranura yugular* del temporal; 5.°, la *faceta yugular* y el *canal petroso lateral* del temporal.

ε) El *borde anterior*, libre en su mitad interna (que corresponde al agujero rasgado anterior), está unido, en su mitad externa, a la porción escamosa: esta unión viene señalada exteriormente por la cisura de Glaser. La porción libre del borde anterior del peñasco forma con la escama un ángulo entrante, de unos 70°, en cuyo fondo se ven dos conductos óseos superpuestos como los cañones de una escopeta doble: uno superior, *conducto del músculo del martillo*; otro inferior, que representa la porción ósea de la *trompa de Eustaquio*.

4.° **Conformación interior.**—La porción escamosa está formada como el ala mayor del esfenoides. La mastoidea presenta numerosas cavidades, llamadas *células mastoideas*. El peñasco está formado casi por completo de tejido compacto. (Para las cavidades y conductos del temporal, véase ÓRGANOS DE LOS SENTIDOS.)

7.° *Huesos wormianos*

Se designan con este nombre unos huesos pequeños supernumerarios, que se encuentran accidentalmente entre los huesos del cráneo. Derivan de uno o varios puntos de osificación superpuestos. Se dividen, según su situación, en *suturales* y *fontanelares*. *Los huesos wormianos suturales* se encuentran en las suturas; el más conocido es el *hueso sagital*. Los *huesos wormianos fontanelares* ocupan las fontanelas. Reciben los nombres de *bregmático*, *lambdoideo*, *astérico*, *ptérico* y *orbitario*. MANOUVRIER ha descrito, con el nombre de *huesos insulados*, un nuevo grupo de huesos wormianos que aparecen en el espesor de un hueso normal.

§ 2.—CRÁNEO EN GENERAL

Considerado en su conjunto, debemos estudiar en el cráneo: 1.°, su *configuración interior*; 2.°, su *configuración exterior*.

A) CONFIGURACIÓN INTERIOR

La caja craneal se divide en dos regiones: la *bóveda* y la *base*. El límite respectivo de estas dos regiones está formado por un

plano transversal, que pasaría: 1.°, *por delante*, por la protuberancia frontal media; 2.°, *por detrás*, por la protuberancia occipital externa.

1.° **Bóveda.**—Está formada: por delante, por el frontal; en su parte media, por los dos parietales, y por detrás, por la parte más elevada de la concha del occipital. En ella encontramos:

α) *En la línea media:* 1.°, la *cresta frontal*, para la hoz del cerebro; 2.°, el *canal longitudinal*, para el seno longitudinal superior.

β) *En los lados:* 1.°, la fosa frontal, la fosa parietal y la fosa cerebral del occipital; 2.°, entre estas tres fosas, las dos suturas frontoparietal y parietooccipital. Recuérdese la presencia, a cada lado del canal longitudinal, del *agujero parietal* (para una vena emisaria) y de numerosas depresiones debidas a los corpúsculos de Pacchioni.

2.° **Base.**—La base del cráneo, muy limitada de delante atrás y de arriba abajo, se divide en tres compartimientos: *anterior*, *medio* y *posterior*.

A. COMPARTIMIENTO ANTERIOR. — Limitado por delante por el plano convencional que separa la bóveda de la base, está limitado netamente por detrás por el canal óptico y por el borde posterior de las alas menores del esfenoides. Presenta:

α) *En la línea media:* 1.°, la parte inferior de la *cresta frontal*; 2.°, el *agujero ciego*; 3.°, la *apófisis cristagalli*; 4.°, una pequeña cresta media; 5.°, el *canal óptico*, dirigido transversalmente y terminando a cada lado en el agujero óptico.

β) *En los lados:* 1.°, los *canales olfatorios* (para los nervios y bulbos olfatorios), con los *agujeros olfatorios*, la *hendidura etmoidal* y el *agujero etmoidal* (véase *Etmoides*); 2.°, por fuera de estos canales y limitándolos, la *sutura frontoetmoidal*, a lo largo de la cual se ven *dos agujeros*, que son los orificios internos de los dos conductos orbitarios internos anterior y posterior; 3.°, por fuera de esta sutura, las *protuberancias orbitarias*, con sus eminencias mamilares e impresiones digitales.

B. COMPARTIMIENTO MEDIO.—Conocemos ya su límite anterior, que está formado por el límite posterior del compartimiento que acabamos de estudiar. Su límite posterior está formado: 1.°, en su parte media, por la lámina cuadrilátera del esfenoides; 2.°, a

los lados, por el borde superior del peñasco. En este compartimiento encontramos:

α) *En la línea media:* la *silla turca*, que está limitada, por delante, por el canal óptico; por detrás, por la lámina cuadrilátera; por los lados, por el canal cavernoso, y en sus cuatro ángulos, por las cuatro apófisis clinoides (dos anteriores y dos posteriores).

β) *En los lados*: dos excavaciones profundas, llamadas *fosas esfenotemporales*, muy abundantes en impresiones digitales y eminencias mamilares. Se encuentra, además, en la cara anterior del peñasco, la *depresión de Gasser*, para el ganglio del mismo nombre, y además *nueve agujeros*, que son, siguiendo de delante atrás: 1.°, la *hendidura esfenoidal*, que hace comunicar la cavidad craneal con la órbita y por la cual pasan los nervios motores del ojo, el nervio oftálmico (o sus tres ramas), la vena oftálmica y algunas ramas de la arteria meníngea media; 2.°, el *agujero redondo mayor*, para el nervio maxilar superior; 3.°, el *agujero oval*, para el nervio maxilar inferior y la arteria meníngea menor; 4.°, el *conducto innominado de Arnold* (no es constante), para el nervio petroso superficial menor; 5.°, el *agujero redondo menor*, para la arteria meníngea media; 6.°, el *agujero de Vesalio* (tampoco es constante), para dar paso, cuando existe, a una vena emisaria; 7.°, el *hiato de Falopio* y los *hiatos accesorios*, para los dos petrosos superficiales (ramas del facial) y los dos petrosos profundos (ramas del nervio de Jacobson, que procede del glosofaríngeo); 8.°, el *agujero rasgado anterior*, cerrado en estado fresco por una lámina fibrocartilaginosa, atravesada por el nervio vidiano; y 9.°, finalmente, el *orificio interno del conducto carotídeo*, por el cual desemboca la carótida interna en el cráneo.

C. Compartimiento posterior.—El compartimiento posterior de la base del cráneo, limitado por delante por la lámina cuadrilátera del esfenoides y por el borde superior del peñasco, tiene por límite posterior el compartimiento convencional que separa la bóveda del cráneo de su base. En él deben estudiarse las partes siguientes:

α) *En la línea media*, siguiendo de delante atrás: 1.°, el *canal basilar* (para la protuberancia y parte del bulbo raquídeo); 2.°, el *agujero occipital;* 3.°, la *cresta occipital interna* (para la hoz del cerebelo); 4.°, la *protuberancia occipital interna* (en relación con la prensa de Herófilo).

β) *En los lados:* 1.°, las *fosas cerebelosas* (para los hemisferios cerebelosos); 2.°, el *canal petroso superior* (para el seno del mismo nombre); 3.°, el *canal petroso inferior* (para el seno de igual nombre); 4.°, el *canal lateral, con su porción horizontal y su porción descendente* (para el seno del mismo nombre); 5.°, el *conducto auditivo interno* (para los tres nervios auditivo, facial e intermediario); 6.°, el *acueducto del vestíbulo* (para el conducto endolinfático); 7.°, el *agujero condíleo anterior* (para el hipogloso mayor); 8.°, el *agujero condíleo posterior* (que no es constante, para una vena anastomótica); 9.°, el *agujero mastoideo*, situado a nivel de la porción descendente del canal lateral (para una vena anastomótica); 10.°, el *agujero rasgado posterior*, gran abertura situada entre el borde anterior del occipital y el borde posterior del peñasco (para la yugular interna y los tres nervios glosofaríngeo, neumogástrico y espinal).

B) Configuración exterior del cráneo

Atendida su configuración exterior, el cráneo presenta tres regiones: la *región de la bóveda*, la *región temporal* y la *región de la base*.

1.° **Bóveda.**—Se extiende, en sentido anteroposterior, de la protuberancia frontal media a la protuberancia occipital externa y, en sentido transversal, de una a otra línea temporal superior. Presenta:

α) *En la línea media:* 1.°, la sutura mediofrontal, que desaparece en el adulto; 2.°, la *sutura biparietal* o *sagital*, con el *agujero parietal*, colocado algo por fuera de esta sutura; 3.°, la parte más elevada de la concha occipital.

β) *En los lados:* 1.°, las tres *protuberancias frontal, parietal* y *occipital;* 2.°, entre estas tres eminencias, las dos suturas *frontoparietal* (o *coronal*) y *occipitoparietal* (o *lambdoidea*).

2.° **Región temporal.**—Situada en la parte lateral del cráneo, la región temporal está limitada, por arriba y por detrás, por la *línea temporal* que, partiendo de la apófisis orbitaria externa, termina en la fontanela pósterolateral o *asterión* de los antropólogos. Simple en su origen, la línea temporal, al llegar a la proximidad de la sutura coronaria, envía una prolongación inferior que se continúa, por detrás, con la rama ascendente de la raíz longitudinal de la apófisis cigomática. Hay, pues, dos líneas temporales: una *superior*, que es la mayor, en la cual se inserta la

aponeurosis temporal, y otra *inferior*, más pequeña, que sirve de inserción al músculo temporal.

Por delante y abajo, la región temporal presenta una abertura, de forma oval, por la cual comunica directamente con la fosa cigomática. Esta abertura está circunscrita: por dentro, por la *cresta esfenotemporal;* por fuera, por el *arco cigomático.*

La región temporal está formada por el parietal, el frontal, el temporal y el ala mayor del esfenoides. Recibe el nombre de *pterión* el punto o línea donde se encuentran estos cuatro huesos.

3.° **Base.**—Si trazamos una línea transversal que comprenda los dos tubérculos cigomáticos (*línea bicigomática*) y otra línea también transversal que pase por las dos apófisis mastoides (*línea bimastoidea*), dividimos la base del cráneo en *tres zonas*: anterior, media y posterior.

A. Zona anterior o facial.—La zona anterior, situada por delante de la línea bicigomática, corresponde al macizo óseo de la cara, y de aquí su nombre. Presenta:

α) *En la línea media:* 1.°, la *espina nasal del frontal;* 2.°, la *lámina perpendicular del etmoides;* 3.°, la *cresta esfenoidal inferior.*

β) *En los lados:* 1.°, la *bóveda de las fosas nasales*, formada por la lámina cribosa del etmoides por delante y el cuerpo del esfenoides por detrás; 2.°, por fuera de la lámina cribosa, las *masas laterales del etmoides;* 3.°, por fuera de estas masas laterales, la mitad superior de la órbita. En la zona facial se encuentran los agujeros siguientes: los *agujeros olfatorios*, la *hendidura etmoidal*, el *agujero etmoidal*, los dos *conductos etmoidales* o *conductos orbitarios internos* (que son uno anterior y otro posterior), el *agujero óptico*, la *hendidura esfenoidal* y el *orificio del seno esfenoidal.*

B. Zona media o yugular.—La zona media está comprendida entre las dos líneas transversales bicigomática y bimastoidea. Presenta:

α) *En la línea media:* la *superficie basilar del occipital*, con el *tubérculo faríngeo* y la *fosa navicular.*

β *En los lados:* dos cuadriláteros, bastante regulares, uno a derecha y otro a izquierda. Cada uno de éstos presenta, en sus cuatro ángulos, cuatro eminencias óseas (el *tubérculo cigomático*, la *apófisis pterigoides*, el *cóndilo del occipital* y la *apófisis mastoides*), quedando de este modo circunscrito por las cuatro líneas rectas que unirían entre sí a estas eminencias. Una serie lineal de crestas y eminencias extendidas desde la apófisis mastoides a la apófisis pterigoides (*apófisis estiloide*, *apófisis vaginal*, *espina del esfenoides* y *lámina ósea*, prolongación del borde interno del ala mayor del esfenoides) divide el cuadrilátero en dos triángulos sensiblemente iguales: un triángulo ánteroexterno y otro posterointerno. El *triángulo ánteroexterno* contiene el *conducto auditivo externo*, la *cavidad glenoidea* del temporal (con la *cisura de Glaser*), el *agujero redondo menor* y el *agujero oval*, estos últimos descritos ya al estudiar la configuración interior del cráneo. El *triángulo posterointerno* presenta, a su vez: 1.°, el *agujero estilomastoideo* (para el facial y la arteria estilomastoidea); 2.°, el *agujero rasgado posterior* (vena yugular, nervios glosofaríngeo, espinal y neumogástrico) y la *fosa yugular* hacia afuera y un poco por detrás del mismo; 3.°, el orificio inferior del *conducto carotídeo*; 4.°, el *conducto de Jacobson*; 5.°, el *acueducto del caracol* (en el borde posterior del peñasco); 6.°, la *fosita condílea anterior* con el *conducto condíleo anterior* en su fondo; 7.°, el *agujero rasgado anterior*, por delante del cual (en la base media de la apófisis pterigoides) se ve el *conducto vidiano.*

C. Zona posterior u occipital.—La zona posterior está situada por detrás de la línea bimastoidea. En esta línea se encuentran seis eminencias, tres a la derecha y tres a la izquierda: 1.ª, el *cóndilo del occipital*, con su superficie articular para el atlas; 2.ª, la *apófisis yugular*, con su superficie rugosa para el músculo recto lateral del cuello; 3.ª, la *apófisis mastoides*, con la *ranura digástrica* en su lado interno.

α) *En la línea media*, la zona occipital presenta el *agujero occipital* y la *protuberancia occipital externa*, unidos entre sí por una cresta, la *cresta occipital externa.*

β) *En los lados*, se ven dos líneas curvas, muy rugosas, la *línea curva occipital superior* (que va de la protuberancia a la apófisis mastoides), y la *curva occipital inferior* (que parte de la mitad de la cresta occipital para ir a parar a la apófisis yugular). Entre ambas líneas curvas y por debajo de la línea inferior existen dos superficies muy rugosas para inserciones musculares.

Artículo II

HUESOS DE LA CARA

La cara es un conglomerado óseo, situado en la parte inferior y anterior de la cabeza, que contiene en sus cavidades la ma-

yoría de los aparatos de los sentidos. Como en el cráneo, describiremos primero los diferentes huesos que la constituyen, estudiando después la cara en conjunto.

§ 1.—Descripción de los huesos de la cara

El conglomerado óseo cuyo conjunto constituye la cara se divide en dos porciones llamadas *mandíbulas:* la mandíbula superior y la mandíbula inferior. Un solo hueso constituye en el hombre la mandíbula inferior: el *maxilar inferior*. La mandíbula superior, mucho más complicada, se compone de trece huesos, que se agrupan todos alrededor de uno solo, el *maxilar superior*, como alrededor de un centro común. De estos trece huesos uno solo es impar, el *vómer;* los demás son pares y están dispuestos simétricamente a cada lado de la línea media. Son el *maxilar superior*, el *hueso malar*, el *unguis*, el *cornete inferior*, el *hueso propio de la nariz* y el *palatino*.

1.° *Maxilar superior*

Hueso par, de forma cuadrilátera, ligeramente aplanado de fuera a dentro, presenta una *cara interna*, otra *externa*, *cuatro bordes* y *cuatro ángulos*.

1.° **Cara interna.**—Presenta en la unión de su tercio inferior con sus dos tercios superiores una eminencia transversal, la *apófisis palatina*, la cual, articulándose en la línea media con la del lado opuesto, forma un tabique transversal, que constituye a la vez el suelo de las fosas nasales y la bóveda palatina. En su parte anterior se ve el *conducto palatino anterior* (para el nervio esfenopalatino interno). *Por debajo de la apófisis palatina*, la cara interna forma parte de la bóveda palatina. *Por encima de la apófisis palatina*, presenta sucesivamente, siguiendo de atrás adelante: 1.°, *rugosidades*, para el palatino; 2.°, el *orificio del seno maxilar;* 3.°, el *canal nasal:* 4.°, la *apófisis ascendente del maxilar superior*.

2.° **Cara externa.**—Encontramos primero, en su parte anterior y a nivel de los dos incisivos, la *fosita mirtiforme*, limitada por detrás por una eminencia longitudinal, llamada *eminencia canina*. Toda la parte restante de la cara externa está ocupada por una gran eminencia transversal, que es la *apófisis piramidal* del maxilar superior: su *base* forma cuerpo con el hueso; su

vértice, rugoso, se articula con el hueso malar; su *cara superior*, plana, forma parte del suelo de la órbita (en ella se ve el *canal suborbitario*); su *cara anterior presenta* el *agujero suborbitario* (para el nervio del mismo nombre); su *cara posterior*, ligeramente convexa, forma parte de la fosa cigomática (se ven en ella los *agujeros dentarios posteriores* para los nervios del mismo nombre); su *borde inferior*, cóncavo y redondeado, se dirige hacia el primer molar; su *borde anterior* forma parte del reborde orbitario; su *borde posterior* corresponde al ala mayor del esfenoides (formando, con este último hueso, la *hendidura esfenomaxilar*).

3.° **Bordes.**—Se distinguen en anterior, posterior, superior e inferior.—El *borde anterior*, muy irregular, presenta, siguiendo de abajo arriba: la *semiespina nasal anterior*, la *escotadura nasal* (que corresponde al orificio anterior de las fosas nasales) y el borde anterior de la *apófisis ascendente*. El *borde posterior*, grueso y redondeado, constituye la *tuberosidad del maxilar*. Libre por arriba, se articula por su parte inferior con la apófisis pterigoides del esfenoides y con la porción vertical del palatino (entre la tuberosidad y este último hueso se encuentra el *conducto palatino posterior*). El *borde superior*, muy delgado, se articula con el unguis, el hueso plano del etmoides y la apófisis orbitaria del palatino. El *borde inferior* o *borde alveolar* presenta los alvéolos de los dientes, cavidades más o menos espaciosas, simples o tabicadas.

4.° **Angulos.** — Son en número de *cuatro:* ánterosuperior, ánteroinferior, pósterosuperior y pósteroinferior. Los tres últimos no ofrecen ninguna particularidad. El *ángulo superior* está representado por la *apófisis ascendente* del maxilar superior: su *base* forma cuerpo con el hueso; su *vértice*, rugoso, se articula con la apófisis orbitaria interna del frontal; su *cara interna* forma parte de las fosas nasales; su *cara externa*, lisa, da inserción a diversos músculos; su *borde anterior*, rugoso, se articula con los huesos propios de la nariz; su *borde posterior* limita por dentro el contorno de la órbita (en este borde se ve un canal que contribuye a formar, con el unguis, el *canal lácrimonasal*).

5.° **Conformación interior.**—El maxilar superior está formado casi exclusivamente de tejido compacto; sólo hay una pequeña masa de tejido esponjoso en la parte anterior de la apófisis palatina, en la base de la apófisis ascendente y a nivel del borde alveolar. En el centro del hueso se encuentra una vasta excava-

ción, de la misma forma general que el hueso: es el llamado *seno maxilar* o *antro de Higmoro*. Tiene la forma de una pirámide cuadrangular, cuyo vértice corresponde al vértice de la apófisis piramidal y cuya base corresponde a su orificio de entrada.

2.° *Hueso malar*

Hueso par, situado en la parte más externa de la cara. Aplanado de fuera a dentro, de forma cuadrilátera, presenta *dos caras*, *cuatro bordes* y *cuatro ángulos*.

1.° **Caras.**—De las dos caras, una es externa y otra interna. La *cara externa*, convexa y lisa, sirve de punto de inserción a varios músculos. La *cara interna* forma parte a la vez de la fosa cigomática y de la fosa temporal.

2.° **Bordes.**—Son en número de cuatro. El *borde ánterosuperior* forma parte del reborde de la órbita, y da origen por dentro a una lámina ósea, la *apófisis orbitaria*. El *borde pósterosuperior* sirve de límite a la fosa temporal en sus partes inferior y anterior. Presenta dos porciones, una horizontal y otra vertical: en esta última se encuentra la *apófisis marginal*. El *borde ánteroinferior*, casi rectilíneo, se articula con el maxilar superior. El *borde pósteroinferior*, grueso y rugoso, sigue la dirección del arco cigomático.

3.° **Ángulos.**—Son también en número de cuatro. El *ángulo superior*, rugoso, se articula con la apófisis orbitaria externa del frontal. El *ángulo posterior*, igualmente rugoso, se articula con la apófisis cigomática del temporal. El *ángulo anterior* y el *ángulo inferior* se confunden uno y otro con el borde ánteroinferior, para articularse los dos con el maxilar superior.

4.° **Conformación interior.**—Está formado casi por completo de tejido compacto, está atravesado de parte a parte por el *conducto malar*, conducto en Y invertida (Λ), con un orificio de entrada en la apófisis orbitaria y dos orificios de salida, uno en la cara externa y otro en la cara interna.

3.° *Hueso propio de la nariz*

Hueso par, colocado a cada lado de la línea media, entre las dos apófisis ascendentes del maxilar superior. Forma una lámina cuadrilátera con *dos caras* y *cuatro bordes*.

1.° **Caras.**—Son una anterior y otra posterior. La *cara anterior*, convexa en sentido transversal y cóncava en el vertical, corresponde al músculo piramidal. La *cara posterior*, marcadamente cóncava en el sentido transversal, forma parte de las fosas nasales.

2.° **Bordes.**—Son en número de cuatro: superior, inferior, externo e interno. El *borde superior*, muy dentado (es la parte más gruesa del hueso), se articula con el frontal. El *borde inferior*, más ancho, pero mucho más delgado, se une con los cartílagos laterales de la nariz (pequeña escotadura para el nervio nasolobular). El *borde externo* se articula con la rama ascendente del maxilar superior. El *borde interno*, relativamente grueso, se articula, primero con el del lado opuesto, y luego (en su parte más superior), con la espina nasal del frontal y la lámina perpendicular del etmoides.

4.° *Unguis*

El unguis o *lagrimal* es un hueso par, que se halla situado en la parte anterior de la cara interna de la fosa orbitaria. Es una pequeña lámina ósea, de forma cuadrilátera irregular que presenta, así como el hueso propio de la nariz, *dos caras* y *cuatro bordes*.

1.° **Caras.**—Son una externa y otra interna. La *cara externa* presenta, en su parte media, una cresta vertical, la *cresta del unguis*, terminada en su parte inferior por una pequeña apófisis en forma de gancho. Por detrás de la cresta se ve una superficie plana; por delante, un canal longitudinal que, uniéndose con el de la apófisis ascendente del maxilar superior, forma el *canal lácrimonasal* (para el saco lacrimal). La *cara interna* se articula, por detrás, con las masas laterales del etmoides, y por delante forma parte de las fosas nasales.

2.° **Bordes.** — Son en número de cuatro, irregulares y muy delgados. El *borde superior* se articula con la apófisis orbitaria interna del frontal. El *borde inferior* completa en parte el conducto nasal. El *borde posterior* se articula con el os planum. El *borde anterior* se une, en el canal lácrimonasal, con la apófisis ascendente del maxilar superior.

3.° **Conformación interior.**—El unguis está formado exclusivamente de tejido compacto.

5.° *Hueso palatino*

Los dos huesos palatinos ocupan, uno en el lado derecho y otro en el izquierdo, la parte más posterior de la cara. Estos huesos se componen de dos partes: una *horizontal* y otra *vertical*.

1.° **Porción horizontal.**—La porción horizontal del palatino tiene la forma de una lámina cuadrilátera, algo más alargada en sentido transversal que en el ánteroposterior. Hay que considerar en ella dos caras y cuatro bordes.

A. Caras.—Se distinguen en superior e inferior. La *cara superior*, lisa y ligeramente cóncava en sentido transversal, forma parte del suelo de las fosas nasales. La *cara inferior*, algo irregular, constituye la parte más posterior de la bóveda palatina.

B. Bordes.—De los cuatro bordes: 1.°, el *externo* se confunde con la porción vertical del hueso; 2.°, el *interno* se articula con su homólogo del lado opuesto; 3.°, el *anterior* se articula con el borde posterior de la apófisis palatina del maxilar; 4.°, el *posterior*, delgado, libre y cortante, limita por detrás la fosa nasal correspondiente (forma, uniéndose en la línea media con el del lado opuesto, una apófisis en forma de espina, la *espina nasal posterior*).

2.° **Porción vertical.**—Lámina cuadrilátera, más alta que ancha. Presenta dos caras y cuatro bordes:

A. Caras.—Se distinguen en externa e interna. La *cara interna* forma parte de la pared externa de las fosas nasales. En ella encontramos dos crestas ánteroposteriores (la inferior sirve de apoyo al cornete inferior). La superficie situada entre las dos crestas forma parte del meato inferior. La *cara externa*, plana y lisa por arriba (donde forma el fondo de la fosa ptérigomaxilar), presenta por abajo dos superficies rugosas: una anterior, para la tuberosidad del maxilar; otra posterior, para la apófisis pterigoides. Entre estas dos superficies rugosas se ve un canal vertical que, uniéndose con un canal semejante situado en la tuberosidad del maxilar, constituye un conducto completo, al que se da el nombre de *conducto palatino posterior*.

B. Bordes.—Se distinguen en anterior, posterior, inferior y superior.

α) El *borde anterior*, muy delgado, se aplica contra la cara interna del maxilar (estrechando el seno).

β) El *borde posterior*, también muy delgado, se articula con la cara interna de la apófisis pterigoides.

γ) El *borde inferior* se confunde con el borde externo de la porción horizontal. De la arista que resulta de esta fusión de las dos porciones del palatino se desprende, para dirigirse hacia atrás y afuera, una gran apófisis, la *apófisis piramidal del palatino*. Esta apófisis, que en el cráneo articulado llena el espacio angular comprendido entre las dos alas de la apófisis pterigoides, presenta: 1.°, una faceta media, lisa, que forma parte de la fosa pterigoidea; 2.°, una faceta interna y otra externa, ambas rugosas, para articularse con las dos alas precitadas de la apófisis pterigoides. Son de notar, en la parte inferior e interna de la apófisis piramidal, los orificios de dos conductos, los *conductos palatinos accesorios*.

δ) El *borde superior* presenta en su parte media una escotadura profunda, la *escotadura palatina* (debe tenerse presente que el cuerpo del esfenoides, colocándose en la parte superior de esta escotadura, la transforma en agujero, el *agujero esfenopalatino*). La escotadura palatina está limitada por delante y por detrás por dos apófisis: por delante, la *apófisis orbitaria*; por detrás, la *apófisis esfenoidal*. La *apófisis orbitaria*, así llamada porque se dirige hacia la parte posterior de la órbita, presenta cinco facetas: dos lisas y no articulares (una para la parte más posterior del suelo de la órbita, otra para la fosa ptérigomaxilar; las tres restantes, rugosas y articulares (para el maxilar superior, el etmoides y el esfenoides). La *apófisis esfenoidal*, dirigiéndose hacia arriba y adentro, se aplica, por su cara superior, contra la base de la apófisis pterigoides (nótese que, entre los dos huesos, se halla el *conducto ptérigopalatino*, para el nervio del mismo nombre); su cara inferior forma parte de la pared externa de las fosas nasales.

3.° **Conformación interior.**—Está formado casi exclusivamente de tejido compacto; sólo la apofisis piramidal contiene tejido esponjoso.

6.° *Cornete inferior*

Hueso par, situado en la parte inferior de las fosas nasales. Se le consideran dos caras, dos bordes y dos extremidades.

1.° **Caras.**—Se dividen en interna y externa. La *cara interna*, convexa, mira al tabique de las fosas nasales. La *cara externa*, cóncava, mira a la pared externa de las fosas nasales. Entre la cara externa y la pared se encuentra el *meato inferior*.

2.° **Bordes.**—Son uno superior y otro inferior. El *borde inferior* está libre dentro de la fosa nasal. El *borde superior* se fija en la pared externa de dicha fosa. Presenta tres prolongaciones, a saber: 1.°, la *apófisis lagrimal* o *nasal*, que completa por abajo el conducto nasal; 2.°, la *apófisis maxilar* o *articular*, de dirección descendente, que se aplica contra la parte inferior del orificio del seno maxilar, estrechándolo; 3.°, la *apófisis etmoidal*, situada por detrás de la anterior, que se continúa con la apófisis unciforme del etmoides.

3.° **Extremidades.**—Una es anterior y otra posterior. La *extremidad anterior*, en forma de punta, se articula con el maxilar superior. La *extremidad posterior*, terminada también en punta, pero más afilada que la anterior, se articula con la porción vertical del palatino.

4.° **Conformación interior.**—Está formada exclusivamente de tejido compacto.

7.° *Vómer*

Hueso impar, medio, que constituye la parte posterior del tabique de las fosas nasales. Es una lámina cuadrilátera, muy delgada, que presenta dos caras y cuatro bordes:

1.° **Caras.**—En número de dos, una a la derecha y otra a la izquierda, son más o menos planas y tienen algunos surcos (para vasos y nervios).

2.° **Bordes.**—Son en número de cuatro: anterior, posterior, superior e inferior. El *borde posterior*, delgado y cortante, separa uno de otro los dos orificios posteriores de las fosas nasales. El *borde inferior*, también muy delgado, descansa sobre la sutura media, formada por las apófisis palatinas del maxilar superior y por las porciones horizontales de los palatinos. El *borde anterior*, dirigido oblicuamente hacia abajo y adelante, se une por arriba con la lámina vertical del etmoides y, por abajo, con el cartílago

del tabique. El *borde superior* presenta un canal ánteroposterior, cuyos dos labios, muy inclinados hacia afuera, constituyen las *alas del vómer*. Se articula con la cresta media que existe en la cara inferior del cuerpo del esfenoides, el *canal esfenovomeriano*.

3.° **Conformación interior.**—El vómer está formado por una sola lámina de tejido compacto, que resulta de la fusión, en la línea media, de dos láminas óseas primitivas.

8.° *Maxilar inferior*

Hueso impar, medio, simétrico, situado en la parte inferior de la cara, forma por sí solo la mandíbula inferior. Se divide en dos partes: una parte media o *cuerpo* y dos partes laterales o *ramas*.

1.° **Cuerpo.**—Tiene la forma de herradura con la concavidad dirigida hacia atrás. Se estudian en él una cara anterior, otra posterior, un borde superior y otro inferior:

a. *Cara anterior.*—Presenta: 1.°, en la línea media, la *sínfisis mentoniana*, que termina, en su parte inferior, con una pequeña eminencia piramidal llamada *eminencia barbal* o *mentoniana*; 2.°, a derecha e izquierda de la sínfisis, una línea ascendente, la *línea oblicua externa* (va de la eminencia barbal o mentoniana al borde anterior de la rama); 3.°, un poco encima de esta línea, a nivel del segundo premolar, el *agujero barbal* o *mentoniano* (para el nervio y los vasos mentonianos.

b. *Cara posterior.*—Presenta, a su vez: 1.°, en la línea media, cuatro eminencias dispuestas dos a dos, las *apófisis geni* (las dos superiores para los genioglosos, las dos inferiores para los geniohioideos); 2.°, una línea oblicuamente ascendente, la *línea oblicua interna* o *milohioidea*; 3.°, por encima de esta línea y un poco por fuera de la apófisis geni, la *fosita sublingual* (para la glándula del mismo nombre); 4.°, por debajo de esta misma línea y a nivel de los dos o tres últimos molares, la *fosita submaxilar* (para la glándula del mismo nombre).

c. *Borde superior* o *alveolar.*—Está ocupado por las cavidades *alvéolodentales* (para la implantación de los dientes).

d. *Borde inferior.*—Redondeado y obtuso, presenta, en su parte interna, inmediatamente por fuera de la sínfisis, la *fosita digástrica* (para el músculo del mismo nombre). En su parte externa, lugar donde comienzan las ramas, se encuentra ordinariamente un pequeño canal, por el cual pasa la arteria facial.

2.° **Ramas.**—Son cuadriláteras, más anchas que altas, y oblicuamente dirigidas de abajo arriba y delante atrás. Cada una de ellas presenta dos caras y cuatro bordes.

A. Caras.—De las dos caras, una es externa y la otra interna. La *cara externa*, plana, presenta (sobre todo en su parte inferior) líneas rugosas para el masetero. La *cara interna* presenta en su centro *el orificio superior del conducto dental* (para el nervio y los vasos dentales inferiores). En el borde de este orificio, por delante y debajo del mismo, se encuentran una laminilla ósea triangular, la *espina de Spix*. De la parte pósteroinferior de este orificio parte un canal oblicuamente descendente, el *canal milohioideo* (para el nervio y los vasos milohioideos). Por toda la parte inferior de esta cara se ven rugosidades para el pterigoideo interno.

B. Bordes. — Divídense en anterior, posterior, superior e inferior. El *borde anterior* es cóncavo, formando canal. El *borde posterior*, ligeramente encorvado en forma de *S* itálica, redondeado y obtuso, está en relación con la parótida (borde parotídeo). El *borde superior* presenta, en su parte media, una gran escotadura, la *escotadura sigmoidea*, por la cual pasan el nervio y los vasos masetéricos. Por delante de esta escotadura se levanta una eminencia laminar en forma de triángulo, llamada *apófisis coronoides* (para el músculo temporal). Por detrás de la escotadura sigmoidea se encuentra una segunda eminencia, el *cóndilo del maxilar*: es elipsoide, aplanado de delante atrás, con su eje mayor dirigido oblicuamente de fuera a dentro y de delante atrás; está sostenido por una porción más estrecha, el *cuello*, en cuyo lado interno se encuentra una *depresión rugosa* para el pterigoideo externo. El *borde inferior* se continúa directamente con el borde inferior del cuerpo. El punto saliente en que encuentra, por detrás, el borde posterior de la rama, constituye el *ángulo del maxilar* o *ángulo mandibular* (*gonión* de los antropólogos). Mide de 150 a 160° en el recién nacido, de 115 a 125° en el adulto y de 130 a 140° en los ancianos (por la falta de dientes).

3.° **Conformación interior.**—El maxilar inferior está constituído por una masa central de tejido esponjoso, circunscrita en toda su extensión por una cubierta muy gruesa y resistente de tejido compacto. Recorre cada una de sus mitades un conducto, el *conducto dental inferior*, que comienza en la espina de Spix, se dirige oblicuamente hacia abajo y adelante hasta el segundo

premolar, dividiéndose en este punto en dos ramas: una externa (*conducto mentoniano*), que termina en el agujero mentoniano, y otra interna (*conducto incisivo*), que termina debajo de los incisivos.

§ 2.—Cara en general

El conglomerado óseo de la cara puede considerarse como un prisma triangular, cuyas dos bases son laterales y cuyas tres caras son, una superior, otra anterior y la tercera posterior.

1.° **Bases.**—Las dos bases o caras laterales están constituídas por la cara externa del hueso malar, la porción posterior del reborde alveolar del maxilar superior y la cara externa de la rama del maxilar inferior. Se encuentran en ellas: 1.°, el *agujero malar*, que se abre en la cara externa del hueso del mismo nombre; 2.°, la *escotadura sigmoidea* del maxilar inferior, con el *arco cigomático* por encima y limitada por delante por la *apófisis coronoides*, y por detrás, por el *cóndilo*; 3.°, las *tres suturas* que unen el hueso malar con sus limítrofes.

2.° **Cara anterior.** — Limitada, *por arriba*, por una línea transversal que pasaría por las dos suturas frontomalares, tiene por límite, *por abajo*, el borde inferior del cuerpo del maxilar inferior. Presenta:

a. *En la línea media*, siguiendo de arriba abajo: 1.°, la *articulación nasofrontal*; 2.°, la *sutura medionasal*; 3.°, el *orificio anterior de las fosas nasales*; 4.°, la *sutura bimaxilar*; 5.°, la *sínfisis mentoniana*, que termina por abajo en la *eminencia mentoniana*.

b. *A cada lado de la línea media*, y siguiendo también de arriba abajo: 1.°, la cara externa del hueso nasal; 2.°, la cara externa de la apófisis ascendente del maxilar superior; 3.°, la base de la órbita; 4.°, el *agujero suborbitario* (para el nervio del mismo nombre); 5.°, la *fosa canina*, la *eminencia canina* y la *fosita mirtiforme*; 6.°, los dos *bordes alveolares*, con los *dientes*; 7.°, la cara externa del maxilar inferior, con la *línea oblicua externa* y el *agujero mentoniano* (para el nervio y los vasos mentonianos).

3.° **Cara superior.**—Está en relación, en toda su extensión, con la base del cráneo. Está formada, *en la línea media*, por la articulación del vómer, primero con la lámina perpendicular del

etmoides y luego con la cresta inferior del esfenoides. *En los lados* forma la parte más elevada de las fosas nasales por dentro, y por fuera el suelo de la órbita.

4.° **Cara posterior.** — Representa una vasta cavidad que se encuentra circunscrita: 1.°, por detrás, por una línea convencional que pasa por las dos cavidades glenoideas; 2.°, en su restante contorno, por el borde inferior del cuerpo del maxilar y el borde posterior de su rama. En ella encontramos:

α) *En la línea media*, siguiendo de atrás adelante: el borde posterior del vómer, la *espina nasal posterior*, la *sutura mediopalatina*, el *conducto palatino anterior* y la *sínfisis mentoniana* (con sus cuatro *apófisis geni*).

β) *En los lados*, y siguiendo la misma dirección: los *orificios posteriores de las fosas nasales* o *coanas*, la mitad correspondiente de la bóveda palatina, los dos rebordes alveolares con sus dientes y, por último, la cara posterior del maxilar (con el *orificio superior del conducto dentario*, la *espina de Spix*, el *canal milohioideo*, la *línea oblicua interna* y las tres fositas *submaxilar*, *sublingual* y *digástrica*).

ARTÍCULO III

REGIONES COMUNES AL CRÁNEO Y A LA CARA

Uniéndose entre sí, el cráneo y la cara forman un número determinado de regiones comunes. Estas son: la *órbita*, las *fosas nasales*, la *fosa pterigoidea*, la *fosa cigomática*, la *fosa ptérigomaxilar* y la *bóveda palatina*.

1.° **Orbita.** — Las órbitas son cavidades formadas entre la cara y el cráneo a derecha e izquierda de la línea media. Tienen la forma de una pirámide cuadrangular, de base anterior, cuyo eje se dirige oblicuamente de delante atrás y de fuera a dentro. La profundidad de la órbita varía de 42 a 50 milímetros. La amplitud de la base es, por término medio, de 40 milímetros; su altura, de 35 milímetros. En la órbita se estudian una base, un vértice, cuatro paredes y cuatro ángulos:

a. *Base.*—De forma cuadrilátera y ángulos redondeados, en su contorno o reborde orbitario se hallan 1.°, por arriba, la *escotadura supraorbitaria* (muchas veces convertida en agujero); 2.°, por abajo, el *conducto* y el *agujero suborbitario*; 3.°, por arriba y adentro, la *fosita troclear*, para la polea del oblicuo mayor.

b. *Vértice.*—Corresponden a la porción más interna y ancha de la hendidura esfenoidal. En él se encuentra un pequeño tubérculo óseo para el anillo de Zinn.

c. *Paredes.*—Se distinguen en superior, inferior, interna y externa. La *pared superior* o *bóveda*, cóncava, está formada por el frontal y el ala menor del esfenoides. En su parte ánteroexterna se encuentra la *fosita lagrimal*. La *pared inferior* o *suelo* descansa sobre el seno maxilar. Está formada por el maxilar superior, la apófisis orbitaria del malar y, en su parte más posterior, por la faceta orbitaria del palatino. En ella se encuentra el *canal suborbitario* (para el nervio maxilar superior). La *pared externa*, *plana*, está formada por el ala mayor del esfenoides, la apófisis orbitaria del malar y la parte más externa del frontal. La *pared interna*, también plana, está formada por la apófisis ascendente del maxilar, el unguis, el hueso plano del etmoides y el cuerpo del esfenoides. En su parte anterior se encuentra el *canal lácrimonasal*, que se continúa por abajo con el *conducto nasal*.

d. *Bordes o ángulos.*—Son en número de cuatro y están situados en los puntos de contacto de las cuatro caras. El *borde súperoexterno* se confunde, por delante, con la fosita lagrimal, por detrás, con la hendidura esfenoidal. El *borde súperointerno* presenta: 1.°, a lo largo de la sutura frontoetmoidal, los dos *conductos etmoidales* u *orbitarios internos*, excavados entre el frontal y el etmoides (el anterior para la arteria etmoidal anterior y el filete etmoidal del nervio nasal, el posterior para la arteria etmoidal posterior y un pequeño filete nervioso); 2.°, muy hacia atrás, el *agujero óptico* (para el nervio óptico y la arteria oftálmica). El *borde ínferointerno* es obtuso y está casi borrado. El *borde ínferoexterno* se confunde, por detrás, con la hendidura esfenomaxilar.

2.° **Fosas nasales.**—Largos corredores, aplanados transversalmente, situados a derecha e izquierda de la línea media. Cada uno de ellos presenta *cuatro paredes* y *dos aberturas*, una anterior y otra posterior.

a. *Paredes.*—Se distinguen en superior, inferior, interna y externa. La *pared superior* o *bóveda* está representada por un canal estrecho y muy curvo, cuya concavidad se dirige hacia abajo. Está formada por los huesos de la nariz, la espina nasal del frontal, la lámina cribosa del etmoides y el cuerpo del esfenoides. En ella se encuentra el *conducto ptérigopalatino* (para el nervio del mismo nombre). La *pared inferior* o *suelo*, plana en sentido ánteroposterior y cóncava transversalmente, está formada por el ma-

xilar superior y el palatino. En su parte anterior se encuentra el *conducto palatino anterior* (dispuesto en **V** o **Y**. La *pared interna*, situada en el plano medio o más o menos inclinada lateralmente, está formada por la lámina vertical del etmoides y por el vómer. La *pared externa*, dirigida oblicuamente hacia abajo y afuera, está formada por seis huesos: maxilar superior, unguis, etmoides, esfenoides, palatino y cornete inferior. Presenta *tres cornetes* (superior, medio e inferior) y *tres meatos* (superior, medio e inferior). En esta pared se encuentran numerosos orificios, a saber: 1.°, detrás del meato superior, el *orificio del seno esfenoidal* y el *agujero esfenopalatino*; 2.°, en el meato superior, el *orificio de las células etmoidales posteriores*; 3.°, en el meato medio, *el orificio del seno maxilar*, el *del infundíbulum* y el *de las células etmoidales anteriores*; 4.°, en el meato inferior, el *orificio inferior del conducto nasal*.

b. *Abertura anterior.*—Común a las dos fosas nasales, tiene la forma de un corazón de naipes francés, cuya base está dirigida hacia abajo. Está circunscrita por los dos maxilares y los nasales. Por delante se ve la *espina nasal anterior*.

c. *Abertura posterior o coana.*—Cuadrilátera y más alta que ancha. Está formada: por arriba, por el cuerpo del esfenoides; por abajo, por el palatino; por dentro, por el vómer; por fuera, por el ala interna de la apófisis pterigoides. El plano de esta abertura está dirigido oblicuamente de arriba abajo y de atrás adelante.

3.° **Fosa pterigoidea.** — Situada en la cara posterior de la apófisis pterigoides, se forma con esta apófisis (en su parte más inferior) y la piramidal del palatino. Prolongada verticalmente, sirve de punto de inserción al pterigoideo interno. En su parte superior e interna se ve la *fosita navicular*, para el peristafilino externo.

4.° **Fosa cigomática.**—Se designa con este nombre el espacio situado por debajo del arco cigomático, entre la apófisis pterigoides y la rama del maxilar inferior. Región mal circunscrita, no tiene pared posterior ni inferior. Está limitada: 1.°, *por arriba*, por la superficie rugosa comprendida entre la apófisis pterigoides y la cresta esfenotemporal; 2.°, *por fuera*, por el malar y el maxilar inferior; 3.°, *por delante*, por la tuberosidad del maxilar; 4.°, *por dentro*, por la apófisis pterigoides y la hendidura que conduce a la región siguiente. La fosa cigomática comunica con la fosa temporal y con la órbita (por la hendidura esfenomaxilar).

5.° **Fosa ptérigomaxilar.**—Pequeña región situada por dentro de la fosa cigomática, que tiene la forma de una pirámide cuadrangular (con *cuatro paredes*, una *base* y un *vértice*).

a. *Paredes.*—Se distinguen en: 1.°, *anterior*, formada por la tuberosidad del maxilar; 2.°, *posterior*, constituída por la apófisis pterigoides; 3.°, *interna*, que corresponde a la porción vertical del palatino y separa nuestra región de la fosa nasal correspondiente; 4.°, *externa*, reemplazada por una hendidura que hace comunicar esta región con la fosa cigomática.

b. *Vértice.*—Dirigido hacia abajo, está formado por la unión de las dos paredes anterior y posterior.

c. *Base.*—Dirigida hacia arriba, está constituída por el ala mayor del esfenoides.

d. *Orificios de comunicación con las regiones vecinas.*—Son muy numerosos: 1.°, *agujero redondo mayor* (para el nervio maxilar superior); 2.°, *hendidura esfenomaxilar*; 3.°, *agujero esfenopalatino*, formado por la escotadura palatina y el cuerpo del esfenoides (para la arteria y el nervio del mismo nombre); 4.°, *conducto vidiano* (para el nervio del mismo nombre); 5.°, *conducto palatino posterior* y *conductos palatinos accesorios* (para los tres nervios palatinos anterior, medio y posterior); 6.°, *agujeros dentales posteriores* (para los nervios del mismo nombre).

6.° **Bóveda palatina.**—Región en forma de herradura, circunscrita: 1.°, *por detrás*, por el borde posterior de la porción horizontal del palatino; 2.°, *por delante y a los lados*, por el borde alveolar del maxilar superior. Está formada por la apófisis palatina de los dos maxilares superiores y la porción horizontal de los dos palatinos (*sutura en cruz*) que une los cuatro huesos precitados. Son de notar: 1.°, por delante, el orificio único de los dos *conductos palatinos anteriores*; 2.°, por detrás y a los lados, el *conducto palatino posterior* y sus dos *conductos accesorios*.

ARTÍCULO IV

HUESO HIOIDES

Hueso impar, medio, simétrico, situado en la parte anterior del cuello. Convexo por delante, cóncavo por detrás, afecta la forma de una **U** mayúscula. Se le considera *un cuerpo* y *cuatro prolongaciones* o *astas*.

1.° **Cuerpo.**—El cuerpo representa un segmento de elipsoide con su eje mayor dirigido transversalmente. Presenta dos caras, dos bordes y dos extremidades:

a. *Caras.*—Son una anterior y otra posterior. La *cara posterior* es muy excavada (corresponde a la membrana tirohioidea, de la cual está separada por la bolsa serosa de Boyer). La *cara anterior*, muy convexa, está dividida por una cresta transversal en dos partes: una parte superior, dirigida hacia arriba, y otra inferior, dirigida hacia adelante. Cada una de estas partes se encuentra subdividida a su vez en dos pequeñas facetas laterales por una cresta media más o menos acentuada. En esta cara se insertan el digástrico, el estilohioideo, el milohioideo, el genihioideo y el hiogloso.

b. *Bordes.*—De los dos bordes, el *superior*, muy delgado, sirve de punto de inserción a la membrana hioglósica; el *inferior*, también muy delgado, corresponde a los músculos tirohioideos.

c. *Extremidades.*—Dirigidas hacia afuera, sirven de base de implantación, a uno y otro lado, a las astas mayores y menores.

2.° **Astas.**—Se dividen en mayores y menores:

α) Las *astas mayores* se dirigen horizontalmente hacia afuera y atrás, describiendo una curva de concavidad posterior: la *cara superior*, para los músculos hiogloso y constrictor medio de la faringe; la *cara inferior*, para la membrana tirohioidea; una *base*, articulada con el cuerpo; un *vértice, libre*, más o menos abultado, para la inserción del ligamento tirohioideo lateral.

β) Las *astas menores* se separan, como las precedentes, de las extremidades del hioides. Tienen la forma de dos granos de cebada dirigidos oblicuamente de abajo arriba, de dentro a fuera y de delante atrás. Presentan: 1.°, un *cuerpo*, para la inserción de músculos; 2.°, una *base*, que corresponde a la extremidad del hioides; 3.°, un *vértice*, para el ligamento estilohioideo.

3.° **Conformación interior.**—El hioides está compuesto casi exclusivamente de tejido compacto. Unicamente se encuentra una pequeña cantidad de tejido esponjoso en las partes más gruesas del cuerpo y de las astas mayores.

CAPÍTULO IV

MIEMBROS

Los miembros o extremidades son largos apéndices anexos al tronco y destinados a ejecutar todos los grandes movimientos y en particular la locomoción y la prensión. Son en número de cuatro y simétricamente dispuestos a cada lado de la línea media, se distinguen en *miembros superiores*, o *torácicos*, y *miembros inferiores* o *pélvicos*.

ARTÍCULO PRIMERO

MIEMBRO SUPERIOR O TORÁCICO

El miembro superior o torácico está formado por cuatro segmentos, que son, siguiendo desde la raíz del miembro a su extremo libre: 1.°, *hombro*; 2.°, *brazo*; 3.°, *antebrazo*; 4.°, *mano*.

§ 1.—Huesos del hombro

El hombro (cintura escapular) está constituído, en el hombre, por dos huesos: 1.°, la *clavícula*, por delante; 2.°, el *omoplato*, por detrás.

1.° *Clavícula*

Hueso largo, par, situado transversalmente entre el mango del esternón y el omoplato. Encorvado en forma de *S* itálica, presenta dos curvaturas: una interna, de concavidad posterior, y otra externa, de concavidad anterior. Se le consideran dos caras, dos bordes y dos extremidades:

1.° **Caras.**—Son una superior y otra inferior. La *cara superior*, casi plana en su tercio externo, es convexa de delante atrás en sus dos tercios internos. Es lisa y uniforme en su parte media; en sus partes externa e interna presenta algunas rugosidades para el esternocleidomastoideo, el deltoides y el trapecio. La *cara inferior* es mucho más accidentada. En ella encontramos, siguiendo de dentro a fuera: 1.°, muy cerca de la extremidad interna, una primera *superficie rugosa*, para la inserción del ligamento costoclavicular; 2.°, un *canal longitudinal*, para el subclavio; 3.°, una segunda *superficie rugosa*, para los dos ligamentos conoide y trapezoide.

2.° **Bordes.**—De los dos bordes (los dos sinuosos y en forma de *S* itálica), el *anterior*, obtuso y más o menos redondeado, presta inserción, por dentro, al pectoral mayor; por fuera, al deltoides; el *posterior*, más delgado, presta inserción, por dentro, al esternocleidomastoideo, y por fuera, al trapecio.

3.° **Extremidades.**—Se distinguen en interna y externa. La *extremidad interna* o *esternal*, muy voluminosa, termina junto al esternón, con una faceta articular, cuyo contorno, muy variable según los individuos, puede presentar la forma de un cuadrado, de un triángulo o de un óvalo (en su parte posterior se inserta el haz clavicular del esternocleidohioideo). La *extremidad externa* o *acromial*, muy aplanada de arriba abajo y prolongada de delante atrás, termina por fuera con una pequeña faceta ovalar, con el eje mayor dirigido de delante atrás, que se articula con el acromion.

4.° **Conformación interior.**—La clavícula presenta, como todos los huesos largos, un conducto medular, pero solamente ocupa el tercio medio del hueso. Sus dos extremidades están constituídas, en gran parte, por tejido esponjoso.

2.° *Omoplato*

El omoplato o escápula es un hueso par, plano y muy delgado, de forma triangular, en el cual deben estudiarse una cara posterior, otra anterior, tres bordes y tres ángulos.

1.° **Cara posterior.**—Muy convexa, presenta, en la unión de su cuarto superior con los tres cuartos inferiores, una eminencia aplanada, de forma triangular, llamada *espina del omoplato*. Por dentro, esta espina se confunde con el borde interno del hueso; por fuera, termina con una apófisis voluminosa, aplanada de arriba abajo, llamada *acromion* (en su borde interno se encuentra una pequeña faceta oval para la clavícula). La espina divide esta cara posterior en dos partes: una, situada por encima, llamada *fosa supraespinosa* (para el músculo supraespinoso); otra, situada por debajo, denominada *fosa infraespinosa* (para el músculo infraespinoso). Es de notar que las dos fosas comunican entre sí, en su parte externa, entre la espina y la cavidad glenoidea.

2.° **Cara anterior.**—Profundamente excavada, constituye la *fosa subescapular* (para el músculo del mismo nombre: tiene dos o tres crestas oblicuas para la inserción de este músculo). Está limitada por fuera por un canal longitudinal, al que se insertan los haces axilares del músculo subescapular.

3.° **Bordes.**—Se distinguen en interno, superior y externo. El *borde interno* o *espinal* es casi rectilíneo en sus tres cuartos inferiores y oblicuamente dirigido hacia afuera en su cuarto superior. Presta inserción: 1.°, en su labio posterior, a los músculos supra e infraespinosos; 2.°, en su labio interno, al músculo serrato mayor; 3.°, en su intersticio, al ángulo y al romboides. El *borde superior*, delgado y cortante, termina hacia fuera con una escotadura, llamada *escotadura coracoidea*. El *borde externo* o *axilar*, también muy delgado, termina por arriba con una pequeña faceta triangular, rugosa, llamada *cara subglenoidea* (para la porción larga del tríceps braquial).

4.° **Angulos.**—Se distinguen en superior, inferior y anterior. El *ángulo superior*, más o menos recto, presta inserción al angular. El *ángulo inferior* es redondeado. En él se insertan los músculos subescapular, redondo mayor y serrato mayor (a veces un fasciculo supernumerario del dorsal ancho). El *ángulo anterior*, truncado, está ocupado por la *cavidad glenoidea*; es oval, tiene su eje mayor dirigido en sentido vertical y su extremo más ancho en la parte inferior. Está unida al cuerpo del omoplato por una parte más estrecha llamada *cuello*. Por encima de la cavidad glenoidea, entre ella y la escotadura coracoidea, se levanta una gran apófisis, llamada *apófisis coracoides*. Se dirige primero hacia arriba y adelante y luego casi horizontalmente hacia afuera. Se describen en ella: una *base*, un *vértice* (para los tendones comunes del bíceps y del córacobraquial), una *cara superion* (rugosidades para los ligamentos córacoclaviculares), una *cara inferior*, un *borde externo* (para el ligamento acromiocoracoideo) y un *borde interno* (para el pectoral menor).

5.° **Conformación interior.** — Está formado casi exclusivamente de tejido compacto. Tejido esponjoso, en cantidad variable, en las dos apófisis acromial y coracoidea, a nivel de la espina del ángulo anterior.

§ 2.—Hueso del brazo o húmero

Hueso largo, par, no simétrico, presenta, como todos los huesos largos, un cuerpo y dos extremidades (superior e inferior).

1.° **Cuerpo.**—Casi rectilíneo, parece retorcido sobre su eje. Irregularmente cilíndrico en su parte superior, es prismático, triangular en su mitad inferior. De aquí que presente tres caras y tres bordes.

A. Caras.—Se distinguen en externa, interna y posterior. La *cara externa* presenta, un poco por encima de su parte media, la *impresión deltoidea* o V *deltoidea* (para el deltoides en su labio superior, y el braquial anterior en su labio inferior). La *cara interna* es, por lo general, lisa, excepto en su tercio superior, en el cual se ve una impresión rugosa para el córacobraquial. En su parte media, el *agujero nutricio* del hueso. La *cara posterior* es recorrida por un canal oblicuo hacia abajo y afuera, llamado *canal de torsión* (para el nervio radial y la arteria humeral profunda). Por encima del canal se inserta el vasto externo: por debajo, el vasto interno.

B. Bordes.—Se distinguen en anterior, externo e interno. El *borde anterior* (*línea áspera*), rugoso por arriba, obtuso y redondeado por abajo, se bifurca en su parte inferior para englobar la cavidad coronoides. El *borde externo* y el *borde interno*, más acentuados por abajo que por arriba, sirven de inserción a los dos tabiques intermusculares. El externo está interrumpido por el paso del canal de torsión.

2.° **Extremidad superior.**—El húmero termina por arriba con una superficie articular, redondeada y lisa, la *cabeza del húmero:* representa una tercera parte de esfera, está dirigida hacia arriba, adentro y un poco atrás, y está ligeramente aplanada de atrás adelante. Está sostenida por una porción rugosa y más o menos estrecha, llamada *cuello anatómico*. Por fuera de la mitad superior del cuello anatómico se ven dos eminencias: por delante, el *troquin* (para el subescapular); por detrás, el *tróquiter*, con sus tres facetas (para los músculos supraespinoso, infraespinoso y redondo menor). Entre el troquin y el tróquiter se encuentra un canal vertical, llamado *corredera bicipital* (para la porción larga del bíceps), con sus dos labios anterior (para el pectoral mayor) y posterior (para el dorsal ancho y el redondo mayor). Es de notar que esta corredera desciende hasta la cara interna del hueso. La extremidad superior del húmero está unida al cuerpo por una parte mal limitada, llamada *cuello quirúrgico*.

3.° **Extremidad inferior.**—Aplanada de delante atrás, relativamente muy ancha, se curva ligeramente de atrás adelante. Presenta una superficie articular, fositas y eminencias supraarticulares.

α) La *superficie articular* (para los dos huesos del antebrazo) se compone de dos partes: 1.°, una parte externa semiesférica, algo aplanada transversalmente, que mira directamente adelante, y constituye el *cóndilo* o *cabeza pequeña* del húmero; 2.°, una parte interna, que tiene la forma de polea, llamada *tróclea humeral*, con dos bordes y una garganta. Debe notarse que la tróclea sólo está interrumpida en su parte superior, que su borde externo desciende más abajo que el interno y que su garganta no es exactamente paralela al plano medio, sino que se dirige oblicuamente de abajo arriba y de dentro a fuera).

β) Las *fositas supraarticulares* son en número de tres: 1.°, en el plano anterior del hueso, la *fosita condílea* por encima del cóndilo (para alojar la cúpula radial) y la *fosita coronoides* por encima de la tróclea (para la apófisis coronoides del cúbito); 2.°, en el plano posterior, la *fosita olecraniana* por encima de la tróclea (para la extremidad libre del olécranon).

γ) Las *eminencias supraarticulares* son en número de dos: una externa, el *epicóndilo*, para el ligamento lateral externo y los seis músculos llamados *epicondíleos* (segundo radial externo, supinador corto, extensor común de los dedos, extensor propio del dedo meñique, cubital posterior y ancóneo); otra interna, la *epitróclea*, para el ligamento lateral interno y los cinco músculos, llamados *epitrócleos* (pronador redondo, palmar mayor, palmar menor, cubital anterior y flexor superficial de los dedos).

4.° **Conformación interior.**—Tejido esponjoso en los dos extremos, tejido compacto en la parte media. Conducto medular en toda la extensión del cuerpo, ensanchándose progresivamente a medida que se aproxima a las epífisis. Por arriba y por abajo está limitado por trabéculas dispuestas en ojiva, cuya abertura está dirigida hacia abajo en las ojivas superiores y hacia arriba en las ojivas inferiores.

§ 3.—Huesos del antebrazo

El antebrazo está constituído por dos huesos dispuestos paralelamente entre sí en el sentido de la longitud del miembro: 1.°, el *cúbito*, por dentro; 2.°, el *radio*, por fuera.

1.° *Cúbito*

Hueso largo, par, no simétrico, encorvado ligeramente por delante, en su extremo superior, e inclinado hacia fuera en su

extremo inferior para acercarse al radio. Se estudian en él un cuerpo y dos extremidades: una superior y otra inferior.

1.° **Cuerpo.**—Su volumen disminuye de arriba abajo. Es prismático triangular y presenta *tres caras* y *tres bordes*:

A. Caras.—Se distinguen en anterior, posterior e interna. La *cara anterior* está excavada en canal en su parte superior (para el flexor profundo de los dedos), plana en su parte inferior (para el pronador cuadrado). En esta cara se encuentra el *agujero nutricio*. La *cara posterior* presenta: 1.°, en su parte superior, una superficie triangular (para el ancóneo); 2.°, por abajo de esta superficie, una cresta longitudinal, que divide esta cara posterior en una parte interna ligeramente excavada (para el cubital posterior) y una parte externa muy rugosa (para los cuatro músculos de la región profunda del antebrazo). La *cara interna* presta inserción, por arriba, a algunos haces del flexor profundo de los dedos, que la cubren.

B. Bordes.—Son anterior, posterior y externo. El *borde anterior* presta inserción, por arriba, al flexor profundo de los dedos; por abajo, al pronador cuadrado. El *borde posterior*, en forma de *S* itálica, nace en su parte superior de dos ramas divergentes, que proceden del olécranon. Termina por abajo hacia el cuarto inferior del hueso. El *borde externo*, obtuso por abajo, cortante en el resto de su extensión, presta inserción al ligamento interóseo. Es de notar que en su parte superior se divide en dos ramas, que van a parar a los dos extremos de la cavidad sigmoidea menor: entre estas dos ramas se encuentra una pequeña superficie rugosa (para el supinador corto).

2.° **Extremidad superior.**—Muy voluminosa, presenta a primera vista, cuando se examina por su cara anterior, una cavidad articular para la tróclea humeral: es la *cavidad sigmoidea mayor*, en forma de media luna, con una eminencia longitudinal y dos vertientes, una exterior y otra interna.

α) *Por detrás*, una eminencia voluminosa, el *olécranon*, con: una base inferior; un vértice o *pico*, dirigido hacia arriba; una cara anterior, articular, que constituye la parte superior de la cavidad sigmoidea mayor; una cara posterior, erizada de rugosidades en su parte inferior (para el tríceps); dos bordes, uno interno (para ligamentos) y otro externo (para los fascículos superiores del ancóneo).

β) *Por delante*, otra eminencia más pequeña, llamada *apófisis coronoides*, con: una base, un vértice, o *pico* dirigido hacia adelante; una cara superior articular, que constituye la parte inferior de la cavidad sigmoidea mayor; una cara inferior, rugosa (para el braquial anterior); dos bordes, uno interno y otro externo (para ligamentos). En la base de la apófisis coronoides se encuentra el *tubérculo subcoronoideo* (para el ligamento de Weitbrecht).

γ) *En el lado interno* del extremo superior se ve una pequeña faceta articular prolongada de delante atrás: es la *cavidad sigmoidea menor* (para el perímetro de la cúpula del radio). Por arriba se continúa en la cavidad sigmoidea mayor.

3.° **Extremidad inferior.**—Tiene por elemento principal un pequeño abultamiento, más o menos esférico, llamado *cabeza del cúbito*, articular en su parte externa y en su parte inferior (para la cavidad sigmoidea del radio). Por dentro de la cabeza se encuentra una apófisis llamada *apófisis estiloides*, de dirección vertical, en forma cilindroidea, con su *base superior* y su *vértice* inferior (para ligamentos).

4.° **Conformación interior.**—Tejido compacto en el cuerpo, tejido esponjoso en las extremidades. El conducto medular llega, por arriba, hasta la base de la apófisis coronoides, y por abajo se detiene en el cuarto inferior.

2.° *Radio*

Hueso largo, par, no ~~cilíndrico~~ simétrico, situado por fuera del cúbito. Presenta, como este último, un cuerpo, una extremidad superior y una extremidad inferior.

1.° **Cuerpo.**—Su volumen disminuye de abajo arriba (al revés de lo que ocurre en el cúbito). Prismático triangular, presenta como tal *tres caras* y *tres bordes*:

A. Caras.—Son: anterior, posterior y externa. La *cara anterior*, casi plana, presta inserción, por arriba, al flexor propio del pulgar; por abajo, al pronador cuadrado. En esta cara se encuentra el *agujero nutricio*. La *cara posterior* es redondeada en su tercio superior (que está cubierto por el supinador corto) y ligeramente excavada en su restante extensión (para el abductor largo y el extensor corto del pulgar). La *cara externa* es convexa y redondeada. En su parte superior se inserta el supinador corto.

En su parte media se encuentra una superficie rugosa para el pronador redondo.

B. Bordes.—Se distinguen en anterior, posterior e interno. El *borde anterior* parte de la tuberosidad bicipital. Muy acentuado en su origen, va disminuyendo y borrándose insensiblemente. El *borde posterior* es delgado y está más o menos borrado.—El *borde interno* delgado, cortante, casi siempre cóncavo como el cuerpo del hueso, presta inserción al ligamento interóseo.

2.° **Extremidad superior.**—Presenta en su porción más alta una parte voluminosa y redondeada, llamada *cabeza del radio*. La constituye un segmento de cilindro de 20 a 22 milímetros de diámetro por 8 ó 10 milímetros de altura. Su cara inferior forma cuerpo con el hueso. Su cara superior, articular (para el cóndilo del húmero), está excavada en forma de cúpula: esta excavación recibe el nombre de *cavidad glenoidea del radio*. Su contorno, que forma una circunferencia bastante regular, más alto por dentro que por fuera, es articular en sus tres cuartas partes internas (para la cavidad sigmoidea menor del cúbito). La cabeza del radio descansa sobre una porción más estrecha, de 10 a 12 milímetros de altura, llamada *cuello*.—Por debajo del cuello y en el lado ánterointerno del hueso, se levanta la *tuberosidad bicipital*, eminencia ovoidea, que tiene su eje mayor dirigido verticalmente (con sus dos raíces *superior* e *inferior*), lisa por delante, donde se encuentra una sinovial, y rugosa por detrás (para el tendón del bíceps).

3.° **Extremidad inferior.**—Constituye la parte más voluminosa del hueso. Aplanada de delante atrás, de forma irregularmente cuboide, presenta *seis caras*, que son: superior e inferior, anterior y posterior, interna y externa. La *cara superior* se confunde con el cuerpo del hueso. La *cara inferior* articular (para el carpo), tiene la forma de un triángulo de vértice dirigido hacia afuera. Una línea obtusa ánteroposterior la divide en dos facetas: una externa, triangular (para el escafoides); otra interna, cuadrilátera (para el semilunar). Por fuera de esta cara se encuentra una apófisis, llamada *apófisis estiloides del radio*, dirigida verticalmente (en su base se inserta el supinador largo; en su vértice se fija el ligamento lateral externo de la articulación de la muñeca). La *cara anterior*, plana, corresponde al pronador cuadrado. La *cara posterior* presenta dos canales: uno interno (para los tendones del extensor propio del índice y del extensor común de los dedos) y otro externo (para el tendón del extensor largo del pulgar). La *cara externa*, o mejor, *póstero-externa*, está ocupada también por dos canales: uno interno, llamado *canal de los radiales* (para los tendones de los músculos, primer radial externo y segundo radial externo), y otro externo (para los tendones de los músculos abductor largo del pulgar y extensor corto del pulgar. La *cara interna* presenta, en su parte inferior, una pequeña faceta articular, cóncava, en dirección ánteroposterior: es la llamada *cavidad sigmoidea del radio*, destinada a articularse con la cabeza del cúbito.

4.° **Conformación interior.**—Igual que en el radio, tejido compacto en el cuerpo y esponjoso en las extremidades. Conducto medular más estrecho en su parte media que en sus extremos, que llega por arriba hasta el cuello y por abajo se detiene en el cuarto inferior del cuerpo.

§ 4.—Huesos de la mano

La mano comprende veintisiete huesos, distribuídos en tres grupos: 1.°, *huesos del carpo;* 2.°, *huesos del metacarpo;* 3.°, *huesos de los dedos*.

1.° **Huesos del carpo.**—El carpo está constituído por ocho pequeños huesos dispuestos en dos filas transversales: una *fila superior*, que comprende cuatro huesos, que son, siguiendo de fuera a dentro: escafoides, semilunar, piramidal y pisiforme; y una *fila inferior*, que comprende también cuatro huesos, que son, siguiendo en el mismo sentido: trapecio, trapezoide, hueso mayor y hueso ganchoso. Todos estos huesos son cuboides, teniendo cada uno seis caras, que se designan con los nombres de anterior ,posterior, superior, inferior, interna y externa: las dos primeras, más o menos rugosas, corresponden a las partes blandas de la cara palmar y de la cara dorsal; las otras cuatro (excepto en los huesos extremos de cada fila, que poseen, como es natural, una o varias facetas articulares de menos) son articulares. Veamos las particularidades que presenta cada uno de estos huesos.

1.° Escafoides.—De sus seis caras, tres son articulares y tres no. Las tres facetas *articulares* son: la *cara superior*, convexa (para el radio); la *cara inferior*, convexa también (para el

trapecio y el trapezoide); la *cara interna*, subdividida en dos facetas superpuestas (para el semilunar y el hueso mayor). Las tres caras *no articulares* son: la *cara externa*, con un gran tubérculo, llamado *tubérculo del escafoides* (para el ligamento lateral externo de la articulación de la muñeca); la *cara anterior*, que se ensancha en su parte inferior, y la *cara posterior*, rugosa.

2.° Semilunar.—Tiene la forma de media luna, con la concavidad dirigida hacia abajo. Tiene cuatro caras *articulares:* la *superior* (para el radio); la *inferior*, cóncava (para el hueso mayor y el ganchoso); la *externa*, plana (para el escafoides); la *interna* (para el piramidal). Dos caras *no articulares:* la *anterior*, convexa, y la posterior, *plana*.

3.° Piramidal.—Tiene la forma de una pirámide, cuya base estuviese dirigida arriba y afuera. Cuatro caras *articulares:* la *superior* (para el ligamento triangular de la articulación radiocubital inferior); la *inferior*, cóncava (para el hueso ganchoso); la *externa*, plana (para el semilunar); la *interna*, redondeada (para el pisiforme). Dos caras *no articulares:* la *anterior* y la *posterior*, esta última con una cresta transversal, llamada *cresta del piramidal*.

4.° Pisiforme.—Hueso pequeño que se ha comparado con un guisante, y por esto recibe este nombre. *En su parte posterior* se ve una pequeña faceta redondeada u oval, plana, ligeramente excavada (para el piramidal). *Todas sus demás caras* son más o menos convexas y rugosas (para ligamentos y un músculo, el cubital anterior).

5.° Trapecio.—Tres caras articulares y tres no articulares. Las tres caras *articulares* son: la *superior*, triangular (para el escafoides); la *inferior*, en forma de silla de montar (para el primer metacarpiano); la *interna* (a la vez para el trapezoide y el segundo metacarpiano). Las tres caras *no articulares* son: la *anterior* (con el *tubérculo del trapecio*, por dentro del cual se ve un canal para el tendón del palmar mayor); la *posterior*, rugosa, acribillada de agujeros; la *externa*, cuadrilátera y rugosa (para ligamentos).

6.° Trapezoides.—Cuatro caras articulares y dos no articulares. Las caras *articulares* son: la *superior* (para el escafoides); la *inferior* (para el segundo metacarpiano); la *externa* (para el trapecio) y la *interna* (para el hueso mayor). Las caras *no articulares* son: la *anterior* y la *posterior*, ambas rugosas.

7.° Hueso mayor.—El más voluminoso de los huesos del carpo, el hueso mayor, prolongado de arriba abajo, presenta una *cabeza*, un *cuello* y un *cuerpo*. Posee cuatro caras articulares y dos no articulares. Las caras *articulares* son: la *superior*, convexa (para la concavidad del semilunar); la *inferior*, dividida en tres facetas más o menos distintas (para los 2.°, 3.° y 4.° metacarpianos); la *externa*, subdividida en dos facetas (para el escafoides por arriba y el trapezoide por abajo); la *interna* (para el hueso ganchoso). Las dos caras *no articulares*, *anterior* y *posterior*, presentan, por arriba, un canal transversal que corresponde al cuello, y por abajo, una superficie rugosa con agujeros vasculares. En la cara posterior, por abajo y afuera, se ve la *apófisis del hueso mayor*, para el cuarto metacarpiano.

8.° Hueso ganchoso.—Es el último de la segunda fila. En su *cara interior* se levanta una larga apófisis, la *apófisis unciforme*, en forma de gancho, en cuyo vértice se fija el ligamento anterior del carpo. Su *cara posterior* es rugosa. Su *cara superior*, *articular* (parece más bien un borde obtuso), para el semilunar. Su *cara inferior* posee dos facetas para los dos últimos metacarpianos. Su *cara externa*, articular (para el hueso mayor). Su *cara interna*, articular también en casi toda su extensión (para el piramidal).

2.° **Huesos del metacarpo.**—El metacarpo está constituído por cinco huesos, llamados *metacarpianos*. Se designan con los nombres de 1.°, 2.°, 3.°, etc., contando de fuera a dentro.

A. Caracteres generales.—Son huesos largos, que presentan cada uno un cuerpo y dos extremidades, una superior y otra inferior.

a. *Cuerpo.*—Está ligeramente encorvado, de manera que resulta algo cóncavo por delante; es prismático, triangular, con tres caras y tres bordes (iguales su orientación y nombres que en el húmero). De las tres caras, la *posterior*, lisa, corresponde a los tendones extensores de los dedos; en las *interna* y *externa* se insertan los interóseos. De los tres bordes, uno es *anterior* y los otros dos *laterales*. De ordinario son poco acentuados.

b. *Extremidad superior.*—Presenta por lo general: 1.°, dos facetas *no articulares*, una *anterior* y otra *posterior* (esta última mayor que la primera); 2.°, tres facetas *articulares*, una *superior* (para el carpo) y las otras dos *laterales* (para los metacarpianos próximos).

c. *Extremidad inferior.*—Es una *cabeza* articular, aplanada en sentido transversal (para la primera falange de los dedos). En los lados, por dentro y por fuera, se encuentra una depresión rugosa, limitada por detrás por un *tubérculo grueso* (para el ligamento lateral de la articulación metacarpofalángica).

B. Caracteres diferenciales.—Los metacarpianos se distinguen entre sí por algunos caracteres particulares.

a. *Primer metacarpiano*: no tiene facetas laterales (es el único que se encuentra en este caso); la faceta superior es convexa en un sentido y cóncava en otro (en forma de silla de montar); el cuerpo, muy aplanado, recuerda el de una falange.

b. *Segundo metacarpiano*: no tiene faceta lateral externa; la faceta superior está subdividida en tres facetas (para los tres primeros huesos de la segunda fila del carpo); por detrás y adentro, presenta una apófisis llamada *apófisis estiloides* (para el primer radial externo).

c. *Tercer metacarpiano*: posee las tres facetas superior, interna y externa. Por detrás tiene también la *apófisis estiloides* (para el segundo radial externo).

d. *Cuarto metacarpiano*: posee, como las dos anteriores, las tres facetas típicas; pero carece de apófisis estiloides.

e. *Quinto metacarpiano*: tiene solamente dos facetas, la superior y la externa, una *apófisis estiloides* (para el cubital posterior).

C. Resumen.—Los caracteres diferenciales de los cinco metacarpianos pueden resumirse del modo siguiente:

α) *Sin faceta articular lateral*		1.er METACARPIANO.
β) *Una sola faceta articular lateral.*	*a)* Situada por dentro, con tres facetas en la cara superior.	2.º METACARPIANO.
	b) Situada por fuera con una sola faceta superior.	5.º METACARPIANO.
γ) *Dos facetas articulares laterales*	*a)* Con apófisis estiloides . . .	3.er METACARPIANO.
	b) Sin apófisis estiloides . . .	4.º METACARPIANO.

3.º **Huesos de los dedos.**—Los dedos son apéndices muy movibles, articulados con los metacarpianos, cuya dirección continúan. En número de cinco, reciben los nombres de 1.º, 2.º, 3.º, etc., contando de fuera a dentro, o bien de *pulgar*, *índice*, *medio*, *anular* y *auricular* o *meñique*. Cada dedo está constituído por tres columnitas óseas, llamadas *falanges*. Se designan con los nombres de 1.ª, 2.ª y 3.ª, contando de arriba abajo. Se las denomina también *falange*, *falangina* y *falangeta*. Por excepción, el pulgar no tiene más que dos falanges: la 1.ª y la 3.ª.

A. Primera falange.—Hueso largo, consta de un cuerpo, una extremidad superior y otra extremidad inferior. El *cuerpo*, ligeramente encorvado por delante, afecta la forma de medio cilindro, con: una *cara anterior*, plana; una *cara posterior*, convexa, y dos *bordes laterales*, generalmente muy marcados. La *extremidad superior* posee una cavidad articular, *cavidad glenoidea*, más ancha en sentido transversal que en sentido anteroposterior (para la cabeza del metacarpiano). A cada lado se encuentran dos tubérculos (para ligamentos). La *extremidad inferior* tiene la forma de una polea o tróclea: la garganta es anteroposterior y hacia ella se inclinan dos facetas laterales. A cada lado se encuentran dos depresiones redondeadas para inserciones ligamentosas.

B. Segunda falange.—Lo mismo que la primera, tiene un cuerpo y dos extremidades. El *cuerpo* es como el de la primera falange, pero más corto. La *extremidad superior*, que corresponde una tróclea, posee: 1.º, en su parte media una cresta obtusa anteroposterior (para la garganta de la tróclea); 2.º, por dentro y por fuera, dos pequeñas cavidades glenoideas (para las partes laterales de la tróclea). A cada lado se encuentran dos tubérculos (para ligamentos laterales). La *extremidad inferior* es igual que la de la primera falange.

C. Tercera falange.—La tercera falange o falange unguinal presenta también, a pesar de su pequeño tamaño, un cuerpo y dos extremidades. El *cuerpo* es rectilíneo, más ancho por arriba que por abajo. La *extremidad superior* es igual que la extremidad similar de la segunda. La *extremidad inferior* tiene la forma de una herradura. Lisa por detrás, por corresponder a la uña, es rugosa por delante, donde está en relación con el pulpejo del dedo.

ARTÍCULO II

MIEMBRO INFERIOR O PELVIANO

El miembro inferior o pélvico comprende, lo mismo que el superior, cuatro segmentos, que son, siguiendo de arriba abajo: 1.º, *cadera*; 2.º, *muslo*; 3.º, *pierna*; 4.º, *pie*.

§ 1.—Hueso de la cadera, pelvis

La cadera (cintura pélvica) está formada por un solo hueso, llamado *hueso coxal*, como también *hueso ilíaco*, *innominado* o

de los íleos. Los dos huesos coxales, en unión del sacro, circunscriben un vasto recinto óseo llamado *pelvis*.

1.° *Hueso coxal*

El hueso coxal se compone, en su estado primitivo, de tres piezas óseas: el *ilion por arriba*, el *pubis* por delante y el *isquion* por abajo. Estas tres piezas, que se reúnen en el centro de la cavidad cotiloidea, están íntimamente unidas en el adulto, formando un solo hueso, aplanado en el sentido transversal, de contorno cuadrilátero irregular, en el cual deben estudiarse: una *cara externa*, otra *interna*, *cuatro bordes* y *cuatro ángulos*.

1.° **Cara externa.** — La cara externa presenta en su parte media una gran cavidad articular, llamada *cavidad cotiloidea* o *cotilo*. Tiene la forma de un esferoide hueco, circunscrito por un reborde articular llamado *ceja cotiloidea*. Este borde, a cuya formación contribuyen a la vez las tres piezas primitivas del hueso coxal, presenta en los puntos de unión de aquellas piezas tres escotaduras, *iliopúbica*, *ilioisquiática* e *isquiopúbica*; las dos primeras, por regla general, poco acentuadas, y la última siempre muy profunda.

El cotilo se divide también en dos porciones: 1.ª, una porción no articular, de forma cuadrilátera (que es el *trasfondo* de la cavidad cotiloidea); 2.ª, una porción articular, que rodea a la anterior en forma de media luna.

Por encima de la cavidad cotiloidea se encuentra una gran superficie, llamada *fosa ilíaca externa*. Dos líneas rugosas, llamadas *líneas semicirculares*, una anterior y otra posterior, dividen la fosa en tres zonas: zona posterior, para el glúteo mayor; zona media, para el glúteo mediano; zona anterior, para el glúteo menor (en esta última zona se encuentra el *agujero nutricio*).

Por debajo de la cavidad cotiloidea se abre un vasto orificio, el *agujero obturador* o *agujero isquiopúbico*. De forma triangular, con ángulos redondeados, está circunscrito por dos semicircunferencias: una interna, otra externa, que se continúan recíprocamente en la parte inferior del agujero, mientras que en su parte superior se separan una de otra, dirigiéndose la interna hacia atrás y la externa hacia adelante; la separación de estas dos semicircunferencias forma un canal transversal, llamado *canal subpúbico* (para el nervio y los vasos obturadores). En estado fresco, este agujero isquiopúbico está cubierto por una membrana fibrosa, la *membrana obturatriz* (véase ARTROLOGÍA).

2.° **Cara interna.**—En su parte media se ve una línea obtusa, oblicua hacia abajo y adelante, llamada *línea innominada*.

α) *Por encima de la línea innominada* se encuentra una superficie excavada, la *fosa ilíaca interna* (para el músculo ilíaco).

β) *Por debajo de la línea innominada* se encuentran sucesivamente, de arriba abajo: 1.°, una superficie rugosa, la *tuberosidad ilíaca* (para inserción de ligamentos); 2.°, una superficie articular, la *faceta articular* del hueso coxal, en forma de escuadra (para el sacro); 3.°, una superficie cuadrilátera, lisa y uniforme, que corresponde a la cavidad cotiloidea (forma en su parte media una eminencia angular, que corresponde al *estrecho medio de la pelvis*); 4.°, por último, el *agujero obturador*.

3.° **Bordes.**—Son en número de *cuatro:* anterior, posterior, superior e inferior.

a. *Borde anterior*.—El borde anterior, curvado, con la concavidad dirigida hacia adelante, presenta, siguiendo de arriba abajo: 1.°, una primera eminencia, la *espina ilíaca anterior y superior* (para el sartorio y el tensor de la fascia lata); 2.°, una escotadura que no tiene nombre; 3.°, una segunda eminencia, la *espina ilíaca anterior e inferior* (para el tendón directo del recto anterior); 4.°, una escotadura (para el psoasilíaco); 5.°, una tercera eminencia, ancha, redondeada y obtusa, la *eminencia iliopectínea* (para la tirilla del mismo nombre); 6.°, una superficie triangular, la *superficie pectínea* (para el músculo pectíneo), limitada por detrás por una cresta casi cortante, la *cresta pectínea*; 7.°, un tubérculo, *espina del pubis*, y, por dentro de esta espina, una pequeña superficie rugosa para el recto mayor y el piramidal.

b. *Borde posterior*.—El borde posterior es, como el anterior, muy irregular. En él se encuentran, siguiendo de arriba abajo: 1.°, la *espina ilíaca pósterosuperior* (para ligamentos); 2.°, una escotadura que no tiene nombre; 3.°, la *espina ilíaca pósteroinferior* (para ligamentos); 4.°, la *escotadura ciática mayor* (para el piramidal de la pelvis, vasos y nervios glúteos superiores, ciáticos, mayor y menor, vasos isquiáticos, vasos y nervios pudendos internos); 5.°, la *espina ciática* (para el pequeño ligamento sacrociático, el gémino superior y algunos haces del elevador del ano); 6.°, la *escotadura ciática menor* (para el obturador interno y los vasos y nervios pudendos internos).

c. *Borde superior*.—El borde superior o *cresta ilíaca*, incurvado en forma de *S* itálica, muy grueso por delante y por detrás

delgado en su parte media. En él se insertan los músculos anchos del abdomen (oblicuo mayor en su labio externo, transverso en su labio interno y oblicuo menor en el intersticio).

d. *Borde inferior.*—El borde inferior se dirige primeramente hacia abajo y atrás; luego, apartándose de la línea media, se incurva hacia afuera. Está formado por la rama descendente del pubis y la rama ascendente del isquion. Presenta, en su parte superior, una faceta articular, de forma oval (para el pubis del lado opuesto), por debajo de esta faceta muchas rugosidades (para la aponeurosis perineal media, los cuerpos cavernosos del pene y los tres músculos isquiocavernosos, recto interno y aductor mayor.

4.° **Angulos.**—Se distinguen en: 1.°, *ánterosuperior* (formado por la espina ilíaca ánterosuperior); 2.°, *pósterosuperior* (corresponde a la espina ilíaca pósterosuperior); 3.°, *ánteroinferior* o *interno* (corresponde a un ángulo llamado *ángulo del pubis*); 4.°, *pósteroinferior* o *inferior*, masa voluminosa conocida con el nombre de *tuberosidad isquiática*, que representa la parte más gruesa del hueso coxal (en ella se insertan: por dentro, el isquiocavernoso y el transverso del perineo; por fuera el aductor mayor del muslo; por detrás, el gémino inferior de la pelvis, el cuadrado crural, el semitendinoso, el semimembranoso y el bíceps crural).

5.° **Conformación interior.**—Como todos los huesos planos, está formado por dos láminas de tejido compacto, separadas por una capa muy variable de tejido esponjoso (es más abundante especialmente en la cresta ilíaca).

2.° *Pelvis en general*

La *pelvis* es la porción del esqueleto formada por la unión de los dos huesos coxales, el sacro y el cóccix. Constituye la parte más inferior del tronco y corresponde aproximadamente, en un adulto de talla ordinaria, a la parte media del cuerpo.

1.° **Conformación general.**—En su conjunto, la pelvis tiene la figura de un cono truncado, cuya base, muy escotada por delante, está situada en la parte superior, y cuyo vértice mira hacia abajo. Estudiaremos: 1.°, una superficie exterior; 2.°, una superficie interior; 3.°, dos aberturas, una superior y otra inferior.

A. Superficie exterior o exopélvica.—Se divide en *cuatro regiones*: anterior, posterior y laterales.

α) La *región anterior* mira hacia abajo y adelante. Presenta: 1.°, en la línea media, la sínfisis púbica (de 35 a 50 milímetros de altura); 2.°, a cada lado, el cuerpo del pubis con sus dos ramas horizontal y descendente, la rama ascendente del isquion y el agujero obturador.

β) La *región posterior*, muy convexa, está formada por la cara posterior del sacro y del cóccix, y por la porción del borde posterior del hueso coxal, situada por encima de la escotadura ciática mayor.

γ) La *región lateral*, comprendida entre las dos precedentes, es muy irregular. En ella se encuentran sucesivamente, siguiendo de arriba abajo: la *fosa ilíaca externa*, con sus dos *líneas semicirculares*, la *cavidad cotiloidea*, el *agujero obturador* y el *isquion*. Está limitada, por delante, por el borde anterior del hueso coxal; por detrás, por la parte inferior del borde posterior (con la escotadura ciática mayor, la espina ciática y la escotadura ciática menor). Comprobemos que esta región lateral se encuentra separada de la región posterior por una gran *escotadura sacrociática*, que queda cubierta en parte, en estado fresco, por los dos ligamentos sacrociáticos.

B. Superficie interior o endopélvica.—Un estrechamiento anular que parte de la base del sacro y termina en la sínfisis púbica, llamado *estrecho superior* de la pelvis, divide la cavidad pélvica en dos cavidades secundarias: una situada en la parte superior, la *pelvis mayor*, y otra en la parte inferior, la *pelvis menor*.

a. *Estrecho superior.*—El estrecho superior, de forma triangular con los ángulos redondeados, está formado: por detrás, por el ángulo sacrovertebral o *promontorio de los tocólogos*, y a cada lado del promontorio, por el borde anterior de las alas del sacro; por delante, por la espina del pubis y el borde superior de la sínfisis; a los lados, por la línea innominada y la cresta pectínea. Estudiamos en él: 1.°, el *diámetro ánteroposterior*, que va de la parte superior de la sínfisis púbica al ángulo sacrovertebral (=11 centímetros); 2.°, el *diámetro transverso*, que corresponde a la mayor amplitud transversal del estrecho (=13,5 centímetros); 3.°, los dos *diámetros oblicuos*, que van de la sínfisis sacroilíaca de un lado a la eminencia iliopectínea del lado opuesto (=13 centímetros).

b. *Pelvis mayor.*—Está formada por las fosas ilíacas internas

del hueso coxal y por las alas del sacro. Presenta *dos escotaduras*: una anterior, grande, cerrada en estado fresco por la pared abdominal anterior; otra posterior, más pequeña, ocupada por la columna vertebral.

c. *Pelvis menor.* — Llámase también *excavación pélvica*, y presenta cuatro paredes: anterior, posterior y laterales. La *pared anterior*, inclinada hacia arriba y atrás, forma con la vertical un ángulo de unos 60°. Está constituida exactamente por los mismos elementos que la cara anterior de la superficie exopélvica. La *pared posterior* está formada por la cara anterior de la columna sacro-coccígea; tiene una longitud de 12 a 15 centímetros; adopta la forma de una bóveda triangular, cuya concavidad mira hacia abajo y adelante. Las *paredes laterales* corresponden, a derecha e izquierda, a la superficie cuadrilátera que se encuentra situada por dentro de la cavidad cotiloidea. Mide de 9 a 10 centímetros de altura, y se inclina oblicuamente de arriba abajo y algo de fuera a dentro.

C. Circunferencia superior o base.—Está dirigida oblicuamente hacia arriba y adelante. Está formada: por detrás, por la articulación sacrovertebral y por el borde posterior de las alas del sacro; por delante, por el borde anterior del hueso coxal; por los lados, por la cresta ilíaca (curvada en formada de *S*). El *diámetro transverso máximo* mide, de una a otra cresta ilíaca, = 29 centímetros; el *diámetro transversal*, de una espina ilíaca ánterosuperior a la espina ilíaca ánterosuperior del lado opuesto, es de = 25 centímetros; el *diámetro transversal*, de una a otra espina ilíaca ánteroinferior, mide = 20 centímetros.

D. Circunferencia inferior o estrecho inferior.—Está formada: por delante, por la parte más inferior de la sínfisis púbica: por detrás, por el vértice del cóccix: a los lados, por los isquiones, unidos a la sínfisis por la rama isquiopúbica y al cóccix por el ligamento sacrociático mayor. Se estudian en ella cuatro diámetros: 1.°, *diámetro ánteroposterior o coccisubpúbico* = 9 centímetros (debe tenerse presente que, al pasar la cabeza fetal, puede llegar hasta 12,5 centímetros por la nutación del sacro (véase Artrología) y la retropulsión del cóccix; 2.°, *diámetro transverso o biisquiático* = 12,5 centímetros; 3.° y 4.°, *diámetros oblicuos*, que van del punto medio del ligamento sacrociático a la mitad de la rama isquiopúbica del lado opuesto = 12 centímetros.

2.° **Inclinación y ejes de la pelvis.**—La pelvis, vista en situación, está fuertemente inclinada de arriba abajo y de delante atrás. Esta posición está claramente indicada por la inclinación de dos planos: uno (*plano del estrecho superior*), que pasa por el estrecho superior; y otro (*plano del estrecho inferior*), que pasa por el estrecho inferior. El primero forma con la horizontal un ángulo de 60°; el segundo, uno de 10° solamente.

Se conoce con el nombre de *eje del estrecho superior* y *eje del estrecho inferior*, dos líneas que pasan perpendicularmente, una por el centro del plano del estrecho superior, otra por el centro del plano del estrecho inferior. El *primero* de estos dos ejes, prolongado por arriba, encontraría la pared abdominal cerca del ombligo; prolongado por abajo, pasa por delante del cóccix. El *segundo*, prolongado también en ambos sentidos, iría a parar por arriba, a la primera vértebra sacra, y, por abajo, a algunos milímetros por delante del ano.

Se designa con el nombre de *eje de la excavación*, una línea ficticia que atraviesa de arriba abajo la pelvis menor, siguiendo el plano medio y quedando siempre a igual distancia de las paredes de la cavidad. Representa el camino que sigue el feto para llegar hasta el suelo perineal y salir por la vulva.

3.° **Diferencias sexuales.** — Estriban éstas:

α) *En el grosor:* la pelvis del hombre es generalmente mucho más gruesa que la de la mujer; las eminencias óseas (para inserciones musculares o ligamentosas) son también más pronunciadas.

β) *En las dimensiones:* en general, la pelvis del hombre es más alta que la de la mujer; en cambio, la de la mujer es más ancha.

γ) *En la inclinación:* la pelvis de la mujer es más inclinada que la del hombre (el ángulo que forma el estrecho superior con la horizontal es de = 58° en la mujer y 54° en el hombre).

δ) *En la forma:* en la mujer las fosas ilíacas internas son más anchas, más extensas y están más inclinadas hacia afuera; crestas ilíacas delgadas, sinuosas; ángulo sacrovertebral más pronunciado; sínfisis púbica más baja (45 milímetros, en lugar de 50 milímetros en el hombre); el ángulo que representa el arco del pubis es más abierto; el agujero obturador es más bien triangular (ovalado en el hombre); el diámetro biilíaco mayor (=72 milímetros en lugar de 60 milímetros que tiene en el hombre); la pelvis menor es más espaciosa, sobre todo en el sentido de la amplitud; el diámetro transverso máximo del estrecho superior

pasa por delante del punto donde se cruzan los diámetros oblicuos (en el hombre pasa por detrás).

§ 2.—Hueso del muslo o fémur

Hueso largo, par, dirigido oblicuamente de arriba abajo y de fuera a dentro, incurvado en arco de concavidad posterior, ligeramente torcido alrededor de su eje. Se distinguen en él un *cuerpo*, una *extremidad superior* y una *extremidad inferior:*

1.° **Cuerpo.**—El cuerpo es prismático triangular, con *tres caras* y *tres bordes.*

A. Caras.—Son éstas anterior, interna y externa. La *cara anterior*, lisa y más bien convexa que plana (cubierta por el cuadríceps y el tensor de la sinovial de la rodilla). Las dos *caras interna* y *externa* son convexas y lisas, más anchas por arriba que por abajo, donde terminan en punta (cubiertas por el crural y y los dos vastos interno y externo).

B. Bordes. — Divídense en interno, externo y posterior. Los *bordes interno* y *externo* apenas si están señalados. El *borde posterior* o *línea áspera* es, por el contrario, muy grueso, muy saliente y rugoso en extremo (presta inserción, por su labio interno, al vasto interno; por su labio externo, al vasto externo; por el intersticio, a los tres aductores del muslo y a la porción corta del bíceps). *Por abajo*, la línea áspera se divide en dos ramas divergentes, que se dirigen hacia los cóndilos: la externa (para la porción corta del bíceps), es más marcada que la interna; entre las dos queda un espacio triangular llamado *espacio poplíteo. Por arriba*, se divide en tres ramas, también divergentes: la externa va al trocánter mayor (para el glúteo mayor); la media se dirige al trocánter menor (para el pectíneo); la interna va al cuello (para el vasto interno). En la parte media de la línea áspera se encuentra el *agujero nutricio* del hueso.

2.° **Extremidad superior.**—Presenta: 1.°, la *cabeza*; 2.°, el *cuello anatómico*; 3.°, dos eminencias voluminosas, los *trocánteres mayor y menor*; 4.°, el *cuello quirúrgico.*

a. *Cabeza.*—Es redondeada de un modo regular, representa aproximadamente los dos tercios de una esfera y está dirigida hacia arriba, adentro y un poco adelante. Algo por debajo y por detrás de su centro se encuentra una depresión rugosa, la *fosita del ligamento redondo* (para el ligamento redondo y los vasos).

b. *Cuello anatómico.*—Situado entre la cabeza y los trocánteres, muy inclinado hacia abajo y hacia afuera (forma, con el cuerpo del hueso, un ángulo de 130°), de 35 a 40 milímetros de largo, tiene la forma de un cilindro aplanado de delante atrás, lo cual hace que tenga dos caras, dos bordes y dos extremos. La *cara anterior* es casi plana (corresponde, en toda su extensión, al ligamento capsular). La *cara posterior* es convexa en sentido vertical y cóncava en dirección transversal (corresponde al ligamento capsular solamente en sus dos tercios internos). El *borde superior* es relativamente corto y casi horizontal. El *borde inferior* es más largo y muy oblicuo. El *extremo interno* se ensancha para sostener la cabeza y está lleno de grandes orificios vasculares. El *extremo externo*, muy voluminoso, corresponde a las tuberosidades. Está limitado: 1.°, por delante, por una línea rugosa, que desciende del borde anterior del trocánter mayor hacia el trocánter menor, llamada *línea oblicua* del fémur o *cresta intertrocantérea anterior* (para la cápsula articular); 2.°, por detrás, por una cresta mucho más saliente, la *cresta intertrocantérea posterior* (para el cuadrado crural).

c. *Trocánter mayor.*—Eminencia cuadrilátera, situada por fuera del cuello. Aplanada transversalmente, presenta dos caras (externa e interna) y cuatro bordes (superior, inferior, anterior y posterior). La *cara externa*, convexa, está atravesada diagonalmente por una línea rugosa (para el glúteo mediano). Por encima y por abajo se encuentran dos superficies en relación con dos bolsas serosas (serosa del glúteo mediano y serosa del glúteo mayor). La *cara interna* se confunde, en gran parte, con el cuello. En su parte posterior se ve una depresión profunda llamada *cavidad digital* (para los dos obturadores y los dos gemelos). El *borde superior* es casi horizontal; en su parte media se encuentra una pequeña faceta redondeada para el piramidal. El *borde inferior* está marcado exteriormente por una cresta rugosa (para el vasto externo). El *borde posterior*, muy acentuado, continúa por abajo con la cresta intertrocantérea posterior. El *borde anterior*, muy grueso, presta inserción al glúteo menor.

d. *Trocánter menor.*—Grueso tubérculo o mamelón, situado en la parte posterior e inferior del cuello (para el psoasilíaco). De su base parten, en forma de radios, tres líneas divergentes, que se dirigen, una hacia el cuello, la segunda hacia la línea ás-

pera (esta última para el pectíneo), la tercera hacia el trocánter mayor.

e. *Cuello quirúrgico.*—Es, como en el húmero, la porción de fémur que une el cuerpo del hueso con su extremidad superior.

3.° **Extremidad inferior.**—Forma una masa voluminosa, de forma irregularmente cúbica, que se curva ligeramente de delante atrás.

Vista por delante, esta extremidad presenta una superficie articular en forma de polea, la *tróclea femoral*: está formada por una garganta ánteroposterior, hacia la cual se inclinan dos facetas laterales (la externa más ancha que la interna).

En la parte inferior del hueso, las dos facetas, hasta entonces contiguas, se separan, y la garganta de polea, que por este hecho desaparece, queda reemplazada por una vasta escotadura, la *escotadura intercondílea.*

Por dentro y fuera de la escotadura, y limitándola, se encuentran los *dos cóndilos*, interno y externo: el cóndilo interno se distingue del externo en que es menos grueso, está situado más hacia afuera de la línea axial del hueso y desciende más que el externo.

Cada cóndilo presenta: 1.°, una *cara superior*, que forma cuerpo con el hueso; 2.°, una *cara inferior*, otra *anterior* y otra *posterior*, las tres articulares y dispuestas en semicírculo para deslizarse sobre la tibia; 3.°, una *cara media* (con relación al eje del hueso), que forma parte del espacio intercondíleo (rugosa, para los ligamentos cruzados); 4.°, una *cara lateral*, relativamente superficial, en relación con los tegumentos. En la *cara lateral* del cóndilo interno se ven: la *tuberosidad interna*, para el ligamento lateral interno de la rodilla; el *tubérculo del aductor mayor*, para el músculo del mismo nombre, y una pequeña excavación, para el gemelo interno; en la *cara lateral* del cóndilo externo se ven: la *tuberosidad externa*, para el ligamento lateral externo de la rodilla, y por detrás de esta eminencia, dos pequeñas excavaciones, una para el gemelo externo y otra para el poplíteo.

En la extremidad inferior del fémur son de notar, además: 1.°, por delante y por encima de la tróclea, el *hueco supratroclear;* 2.°, por detrás y por encima de la escotadura intercondílea, la porción más ancha del *espacio poplíteo*. El hueco supratroclear, el espacio poplíteo, la escotadura intercondílea y las caras laterales de los cóndilos están llenos de agujeros vasculares.

4.° **Conformación interior.**—Como en todos los huesos largos, tejido esponjoso en las extremidades o epífisis y tejido compacto en el cuerpo. Este último tiene un conducto medular que se extiende desde el cuarto inferior del hueso hasta el trocánter menor (nótese la disposición especial de las trabéculas óseas en las epífisis, *espolón femoral* de Merkel, rarefacción de las trabéculas óseas de las epífisis de los ancianos, etc.).

§ 3.—Huesos de la pierna

La pierna se compone, como el antebrazo, de dos huesos, la *tibia* y el *peroné*, con los cuales se estudia, de ordinario, la *rótula.*

1.° *Rótula*

Hueso corto, aplanado de delante atrás, más ancho por arriba que por abajo, triangular de base superior. Tiene *dos caras* (anterior y posterior), *dos bordes*, *base* y *vértice.*

1.° **Cara anterior.**—Convexa, presenta, en su parte media, una serie de estrías verticales y paralelas que le dan un aspecto fibroide. Numerosos orificios vasculares.

2.° **Cara posterior.**—Una línea transversal, correspondiente a la unión de su cuarto inferior con los tres cuartos superiores, la divide en dos partes: 1.ª, una parte inferior, rugosa, en relación con el paquete adiposo anterior de la rodilla; 2.ª, una parte superior, articular, que corresponde a la tróclea femoral; presenta, como es de suponer, una cresta vertical y obtusa (para la garganta de la tróclea), y, a cada lado, dos facetas cóncavas, una interna y otra externa. La externa es, a la vez, mayor y más excavada que la interna.

3.° **Base.**—La base tiene la forma de una pequeña superficie triangular, de vértice posterior. En su mitad anterior se inserta el tendón del cuadríceps crural.

4.° **Vértice.**—El vértice, dirigido hacia arriba, da inserción al ligamento rotuliano.

5.° **Bordes.**—Se distinguen en interno y externo. Partiendo de la base, se dirigen hacia el vértice, describiendo cada uno una

semicircunferencia. En ellos se insertan los fascículos inferiores de los vastos y las aletas de la rótula.

6.° **Conformación interior.**—Como todos los huesos cortos, la rótula está constituida por una masa central de tejido esponjoso, completamente envuelta en una lámina de tejido compacto, más gruesa por delante que por detrás.

2.° *Tibia*

Hueso largo, par, no simétrico, situado en la parte anterior e interna de la pierna; presenta dos curvaturas de sentido contrario; una superior, cóncava hacia afuera; otra inferior, cóncava hacia adentro (en forma de *S* itálica). Se le consideran un *cuerpo*, una *extremidad superior* y una *extremidad inferior*.

1.° **Cuerpo.**—El cuerpo es prismático triangular, con *tres caras* y *tres bordes*.

A. Caras.—Se distinguen en interna, externa y posterior. La *cara interna*, casi plana en sus dos extremidades, es convexa en su parte media y está en relación directa con los tegumentos. En su parte más alta, presta inserción a los tendones de la pata de ganso. La *cara externa*, excavada en forma de canal en su parte superior (para el tibial anterior), se hace convexa en su parte inferior. La *cara posterior* presenta, en su parte superior, una cresta oblicua hacia abajo y adentro, la *línea oblicua de la tibia* (para cuatro músculos: sóleo en el intersticio, poplíteo en el labio superior, tibial posterior y flexor común de los dedos del pie en el labio inferior). Por encima de la línea oblicua se encuentra una superficie triangular para el poplíteo. Por debajo, una cresta vertical, que subdivide esta cara en dos porciones: una interna, para el flexor común de los dedos del pie; otra externa, para el tibial posterior. Un poco por debajo de la línea oblicua se encuentra el agujero nutricio.

B. Bordes.—Son: anterior, interno y externo. El *borde anterior* o *cresta de la tibia* está en forma de *S* itálica. Es obtuso y redondeado en sus dos extremos y cortante en su parte media. El *borde interno*, poco marcado por arriba, es muy prominente en su parte inferior. Presta inserción a la aponeurosis tibial. El *borde externo* presta inserción a la aponeurosis interósea. En su parte inferior se bifurca, circunscribiendo de este modo, entre

sus dos ramas, un espacio triangular rugoso (para ligamentos), cuyo espacio termina por abajo en una pequeña faceta articular (para el maléolo del peroné).

2.° **Extremidad superior.**—Es muy voluminosa, cuadrangular y prolongada en sentido transversal. Su cara superior, destinada a articularse con los cóndilos femorales, presenta, para este objeto, dos superficies articulares horizontales, ligeramente excavadas en su centro y llamadas *cavidades glenoideas* de la tibia (la interna es más larga y más excavada que la externa; en cambio, la externa es un poco más ancha).

Las dos cavidades glenoideas están separadas una de otra: 1.°, en su parte media, por una eminencia, la *espina de la tibia*, dividida por una escotadura en dos tubérculos, uno interno y otro externo; 2.°, por delante y por detrás de la espina, por dos superficies triangulares y rugosas, llamadas superficies *preespinal* y *retroespinal*.

Las dos cavidades glenoideas descansan en dos masas voluminosas, llamadas *tuberosidades de la tibia*. La *tuberosidad interna*, más desarrollada que la externa, presenta: 1.°, por detrás, una impresión rugosa (para el tendón directo del semimembranoso); 2.°, por delante, un canal horizontal (para el tendón horizontal de ése mismo músculo). La *tuberosidad externa* posee en su parte pósteroexterna una faceta articular, de perímetro redondeado u oval, que mira hacia abajo, atrás y un poco afuera: es la *faceta peronea* del hueso (para el peroné).

Las dos tuberosidades, separadas por detrás por una escotadura vertical, se confunden íntimamente en su parte anterior: por delante de las mismas se ve una superficie, triangular, rugosa y llena de agujeros, en la parte inferior de la cual se encuentra una eminencia oval, llamada *tubérculo anterior* o *tuberosidad anterior de la tibia* (para el ligamento rotuliano). Del lado externo del tubérculo anterior parte una cresta, oblicuamente ascendente: termina en el *tubérculo de Gerdy* (para el músculo tibial anterior).

3.° **Extremidad inferior.**—Menos voluminosa que la precedente, pero también de forma cuboidea. *Por abajo* (*cara inferior*) se articula con la polea del astrágalo. Posee, para este objeto, una extensa superficie cuadrilátera, cóncava de delante atrás, con una cresta ánteroposterior obtusa (para la garganta de la polea) en su parte media, y dos porciones laterales (para las dos vertientes de esta misma polea). *Por delante*, la extremidad inferior

es convexa y lisa (corresponde a los tendones extensores). *Por detrás* es también convexa: canal oblicuo para el tendón del flexor propio del dedo gordo. *Por fuera* se ve una excavación triangular de vértice superior: lisa y uniforme en su parte inferior (para articularse con el maléolo del peroné), es rugosa en su parte superior (para inserciones ligamentosas). *Por dentro*, la extremidad inferior se prolonga en una apófisis descendente, llamada *maléolo interno:* cara interna, lisa (en relación con la piel); cara externa, articular (para la faceta lateral interna del astrágalo); borde anterior, rugoso (para ligamentos); borde posterior, con un canal oblicuo (para los tendones de los músculos tibial posterior y flexor común de los dedos del pie); vértice, dividido por una escotadura (en la cual se inserta el ligamento lateral interno) en dos eminencias, una anterior y otra posterior.

4.° **Conformación interior.**—El cuerpo del hueso está constituído por tejido compacto, con un conducto medular en su centro, más ancho en sus dos extremidades que en su parte media. Las dos extremidades superior e inferior están formadas de tejido esponjoso.

3.° *Peroné*

Hueso largo, par, no simétrico, situado en la parte posterior y externa de la pierna. Mucho más delgado que la tibia, presenta también, como ésta, un *cuerpo* y *dos extremidades*, una superior y otra inferior.

1.° **Cuerpo.**—El cuerpo es prismático triangular, con *tres caras* y *tres bordes*.

A. Caras.—Están orientadas exactamente igual que las de la tibia. La *cara externa*, redondeada por arriba, excavada en su parte media (para los dos músculos peroneos), presenta, en su parte inferior, un canal oblicuo hacia abajo y atrás (para los tendones de estos últimos músculos), llamado *canal de los peroneos*. La *cara interna* se encuentra dividida, por una cresta longitudinal (para el ligamento interóseo), en dos partes: una anterior, más pequeña (para los tres músculos: extensor común de los dedos del pie, peroneo anterior y extensor propio del dedo gordo); otra posterior, más ancha (para el tibial posterior). La *cara posterior*, convexa y rugosa, presta inserción, por arriba, al sóleo; por su parte media, al flexor propio del dedo gordo. En su cuarto inferior

tiende a hacerse interna. En el tercio medio de la cara posterior se ve el *agujero nutricio*.

B. Bordes.—Los tres bordes se distinguen en anterior, interno y externo. El *borde anterior*, delgado y cortante (*cresta del peroné*), se bifurca por abajo, interceptando, entre sus dos ramas de bifurcación, una pequeña superficie triangular. El *borde interno*, muy acentuado en su parte media, presta inserción al tibial posterior. El *borde externo*, redondeado y obtuso en su mitad superior, es casi cortante en su mitad inferior (en él se inserta el tabique fibroso que separa los peroneos de los músculos posteriores).

2.° **Extremidad superior.**—Llamada también *cabeza del peroné*, presenta, por dentro, una superficie articular plana, redondeada u oval, para la tibia. Por fuera y detrás de esta faceta se levanta una eminencia piramidal, la *apófisis estiloides* (para el tendón del bíceps y, por dentro del mismo, el ligamento lateral externo de la articulación de la rodilla). Se encuentran, además, rugosidades pre y retroestiloideas (para inserciones ligamentosas).

3.° **Extremidad inferior.**—Está constituída por el *maléolo externo*, especie de pirámide triangular, que presenta tres caras, tres bordes, una base y un vértice. La *cara interna*, plana y articular en su parte anterior (para la tibia y el astrágalo), es excavada y rugosa en su parte posterior (para inserciones ligamentosas). La *cara ánteroexterna*, convexa y lisa, corresponde a la piel. La *cara pósteroexterna* presenta un canal vertical, que es continuación del canal de los peroneos. Los *bordes* se distinguen en anterior (rugoso, para ligamentos), externo y posterior (para inserción de ligamentos).—La *base* se confunde con el hueso. El *vértice* está dividido en dos eminencias por una especie de escotadura en la cual se inserta el ligamento peroneocalcáneo.

4.° **Conformación interior.**—El cuerpo está formado de tejido compacto con un conducto medular muy estrecho en su parte central. Las dos extremidades están formadas por tejido esponjoso.

§ 4.—Huesos del pie

El pie comprende veintiséis huesos, dispuestos en tres grupos, a saber: 1.°, *tarso;* 2.°, *metatarso;* 3.°, *dedos*.

1.° **Huesos del tarso.**—El tarso está formado por siete huesos, dispuestos en dos filas: una fila posterior, que comprende el *astrágalo* y el *calcáneo;* otra anterior, formada por el *cuboide*, el *escafoides* y las *tres cuñas*. Todos éstos son huesos cortos.

1.° Astrágalo.—Está situado entre los huesos de la pierna y el calcáneo. Se le consideran cuerpo, cabeza y cuello. Examinado en su conjunto, es irregularmente cuboidea y, por consiguiente, presenta *seis caras:* superior, inferior, anterior, posterior, interna y externa.

a. *Cara superior.*—Está ocupada en su mayor extensión por una superficie articular llamada *polea astragalina* (para los dos huesos de la pierna): garganta ánteroposterior extremadamente obtusa, hacia la cual se inclinan las dos vertientes laterales. Está limitada, por dentro y por fuera, por dos bordes laterales, ambos semicirculares. Por delante de la polea, la cara superior del hueso está formada por la parte superior del cuello: es irregular y está llena de agujeros vasculares.

b. *Cara inferior.*—Destinada a articularse con el calcáneo, presenta, con este objeto, dos facetas: 1.°, la *faceta ánterointerna*, prolongada de delante atrás, dirigida directamente hacia abajo; 2.°, la *faceta pósteroexterna*, mayor que la precedente, plana en sentido transversal y cóncava en dirección ánteroposterior. Entre las dos facetas se encuentra un canal profundo y rugoso, llamado *ranura astragalina* (para ligamentos).

c. *Cara externa.*—Articulada con el maléolo peroneo, presenta una faceta triangular, de base superior. Por delante de ella se encuentra el *cuello* del hueso, que en este punto tiene el aspecto de un borde obtuso.

d. *Cara interna.*—Articulada con el maléolo tibial, presenta una faceta articular en forma de una coma colocada horizontalmente (↶), cuya cabeza corresponde a la parte anterior y la cola a la posterior. Por delante y por debajo de esta faceta se encuentran rugosidades (para inserciones ligamentosas).

e. *Cara anterior.*—Tiene la forma de una cabeza, *cabeza de astrágalo*, más ancha que alta, perfectamente circunscrita por arriba y por los lados y continuada por abajo por la faceta ánterointerna de la cara inferior del hueso. Forma con el cuerpo ángulos de inclinación, de declinación y de rotación. Se articula con el escafoides.

f. *Cara posterior.*—Muy pequeña, parece más un borde

que una cara. En su parte interna se ve un canal oblicuo hacia abajo y adentro (para el tendón del flexor propio del dedo gordo).

2.° Calcáneo.—El más voluminoso de los huesos del tarso, el calcáneo, es un hueso alargado de delante atrás, irregularmente cúbico y que presenta, por consiguiente, *seis caras*, orientadas en la misma dirección que las del hueso precedente.

a. *Cara superior.*—Tiene un aspecto distinto, según se la considere en su parte anterior o en su parte posterior. *Por delante*, en sus dos tercios anteriores, se articula con el astrágalo y presenta, para este objeto, dos facetas articulares, una ánterointerna, otra pósteroexterna (configuradas en sentido inverso de las facetas correspondientes del astrágalo) y separadas entre sí por la *ranura calcánea* (para inserciones ligamentosas). *Por detrás*, la cara superior es rugosa, cóncava en sentido ánteroposterior y convexa en dirección transversal.

b. *Cara inferior.*—Muy irregular y llena de agujeros vasculares. Presenta: 1.°, por detrás, dos eminencias, la *tuberosidad interna* y la *tuberosidad externa* (para inserciones musculares); 2.°, por delante, una tercera eminencia, la *tuberosidad anterior* (para los haces profundos del ligamento calcáneocuboideo).

c. *Cara externa.*—Irregularmente plana. En la unión de su tercio anterior con sus dos tercios posteriores se ve una pequeña eminencia llamada *tubérculo externo del calcáneo*. Por encima de este tubérculo se ve un canal oblicuo hacia abajo y adelante (para el peroneo lateral corto). Por debajo de este mismo tubérculo se encuentra un canal análogo (para el peroneo lateral largo).

d. *Cara interna.*—Presenta un ancho canal oblicuo hacia abajo y adelante: es el *canal calcaneano interno* (para los músculos, vasos y nervios que, de la región posterior de la pierna, pasan a la región plantar). Este canal está circunscrito por delante por una fuerte eminencia, la *apófisis menor del calcáneo*: por detrás de esta apófisis, por dos canales, se deslizan los tendones de los músculos flexor común de los dedos y flexor propio del dedo gordo.

e. *Cara anterior.*—Está ocupada por una faceta articular, cóncava de arriba abajo y convexa en sentido transversal (para el cuboides). Esta faceta está sostenida por una especie de columna ósea, que se designa con el nombre de *apófisis mayor del calcáneo*.

f. *Cara posterior.*—Más ancha por abajo que por arriba. En

su parte inferior, rugosa, se inserta en el tendón de Aquiles, y s parte superior, lisa, corresponde a una bolsa serosa que la se para de este tendón.

3.° Cuboides.—El cuboides está situado delante del calcáneo Su forma cuboidal permite considerarle *seis caras*, orientadas en sentido exactamente igual a las del calcáneo. La *cara superior* o *dorsal*, plana e irregular, corresponde a ligamentos y al músculo pedio. La *cara inferior* o *plantar* presenta, un poco por delante de su parte media, una gran eminencia llamada *tuberosidad* o *cresta del cuboides*: por delante de esta tuberosidad se encuentra un canal oblicuo hacia delante y adentro que recibe el nombre de *canal del cuboides* (para el tendón del peroneo lateral largo); por detrás se encuentra una suprficie rugosa y ligeramente excavada (para inserciones ligamentosas y musculares). La *cara posterior* está ocupada por una faceta articular (para el calcáneo), cóncava en sentido transversal y convexa en el vertical. Tiene una forma triangular: su vértice, dirigido hacia abajo, se prolonga, formando una eminencia, llamada *apófisis piramidal del cuboides*. La *cara anterior*, también articular, está dividida en dos facetas: una interna (para el cuarto metatarsiano) y otra externa (para el quinto metatarsiano). La *cara interna* presenta, en su parte media, una faceta plana y oval (para el tercer cuneiforme) y algunas veces una segunda faceta (para el escafoides). Finalmente, la *cara externa*, situada a lo largo del borde externo del pie, se encuentra reducida a las dimensiones de un simple borde.

4.° Escafoides.—Situado por dentro del cuboides y por delante del astrágalo. Aplanado de delante atrás, presenta *dos caras* (anterior y posterior), *dos bordes* (superior e inferior) y *dos extremidades* (interna y externa). La *cara posterior* está ocupada por una cavidad articular, más ancha que alta, en forma de cavidad glenoidea (para la cabeza del astrágalo). La *cara anterior*, también articular, se encuentra subdividida en tres facetas triangulares (para las tres cuñas). El *borde superior* o *dorsal* rugoso (para ligamentos), está inclinado hacia abajo y adentro. El *borde inferior* o *plantar* es también rugoso (para ligamentos). La *extremidad externa* está bastante mal limitada. La *extremidad interna* está marcada por una eminencia llamada *tubérculo del escafoides* (para el tibial posterior).

5.° Cuneiformes.—Llamados así porque tienen forma de cuña, son en número de tres, que se designan con los nombres de 1.°, 2.° y 3.°, contando de dentro a fuera.

a. *Primer cuneiforme.*—El primero, o *cuneiforme mayor*, ocupa el borde interno del pie, y tiene la forma de una cuña de base inferior y vértice superior. Se notan en él: 1.°, en su *cara posterior*, una faceta triangular (para el escafoides); 2.°, en su *cara anterior*, una faceta articular en forma de media luna (para el primer metatarsiano); 3.°, en su *cara interna*, una impresión circular (para el tibial anterior); 4.°, en su *cara externa*, dos facetas articulares, una anterior (para el segundo metatarsiano) y otra posterior (para el segundo cuneiforme). La *base* del primer cuneiforme es ancha y desigual. Su *vértice* tiene la forma de un borde.

b. *Segundo cuneiforme.*—Es también una cuña (*cuneiforme menor*), pero que tiene la base en su parte superior y el vértice en la inferior. Se le consideran: 1.°, en su *cara posterior*, una faceta triangular (para el escafoides); 2.°, en su *cara anterior*, una segunda faceta, también triangular (para el segundo metatarsiano); 3.°, en su *cara interna*, una faceta articular en forma de escuadra (para el primer cuneiforme); 4.°, en su *cara externa*, otra faceta articular (para el tercer cuneiforme). La *base* es cuadrilátera y rugosa. El *vértice*, rectilíneo, delgado, casi cortante.

c. *Tercer cuneiforme.*—El tercero o *cuneiforme mediano* tiene la misma forma y está orientado en igual sentido que el anterior. Se notan en él: 1.°, en su *cara posterior*, una faceta triangular (para el escafoides); 2.°, en su *cara anterior*, una segunda faceta, plana y triangular (para el tercer metatarsiano); 3.°, en su *cara interna*, dos facetas, una posterior (para el segundo cuneiforme) y otra anterior (para el segundo metatarsiano); 4.°, en su *cara externa*, dos facetas articulares, una posterior (para el cuboides) y otra anterior, muy pequeña, pero no constante (para el cuarto metatarsiano). La *base* es cuadrilátera y rugosa. El *vértice*, redondeado y desigual, forma prominencia en la región plantar.

2.° **Huesos del metatarso.**—El metatarso está constituído por cinco huesos, llamados *metatarsianos*. Se conocen con los nombres de 1.°, 2.°, 3.°, etc., contando de dentro a fuera.

A. Caracteres generales.—Son huesos largos, que están colocados en situación ánteroposterior, y presentan cada uno un cuerpo, una extremidad posterior y otra anterior.

a. *Cuerpo.*—El cuerpo describe una curva de concavidad inferior, y está, además, ligeramente torcido sobre su eje. Es prismático triangular, con *tres caras* y *tres bordes*. De las tres caras, la

superior forma parte de la región dorsal del pie. Las otras do *interna* y *externa*, circunscriben espacios elípticos, llamados *espacios interóseos*. Los tres bordes se distinguen en *inferior*, *interno* y *externo*.

b. *Extremidad posterior.*—Presenta, por regla general 1.°, dos facetas no articulares, una superior o dorsal y otra inferior o plantar; 2.°, tres facetas articulares, una posterior (para el tarso) y las otras dos laterales (para los huesos inmediatos).

c. *Extremidad anterior.*—Es una especie de cabeza articular, aplanada en sentido transversal: un verdadero *cóndilo* (para la primera falange de los dedos). A cada lado del cóndilo se ven una fosita rugosa y un tubérculo (para la inserción de los ligamentos laterales de la articulación metatarsofalángica).

B. Caracteres diferenciales.—Los cinco metatarsianos se distinguen entre sí por algunos caracteres particulares:

a. *Primer metatarsiano*: no posee, en su extremidad posterior, más que una sola faceta lateral, que aún no es constante; está situada por fuera y destinada al segundo metatarsiano. Hacia abajo y afuera se encuentra una apófisis más o menos desarrollada (para el tendón del peroneo lateral largo). La extremidad anterior se distingue por su forma cuadrilátera y sus grandes dimensiones, así como también por el hecho de presentar, por parte de la región plantar, *dos ranuras ánteroposteriores* (para los dos huesos sesamoideos de la articulación metatarsofalángica del dedo gordo).

b. *Segundo metatarsiano*: presenta, por detrás, una primera faceta (para el segundo cuneiforme); por dentro, dos facetas: una posterior (para el primer cuneiforme) y otra anterior (para el primer metatarsiano); por fuera, cuatro facetas, dos en la parte posterior (para el tercer cuneiforme) y dos en la anterior (para el tercer metatarsiano); total, *siete* facetas articulares.

c. *Tercer metatarsiano*: por detrás, una faceta articular (para el tercer cuneiforme); por dentro, dos pequeñas facetas superpuestas (para las dos facetas correspondientes del segundo metatarsiano); por fuera, una sola faceta, plana y oval (para el cuarto metatarsiano).

d. *Cuarto metatarsiano*: por detrás, una faceta plana (para el cuboides); por dentro, dos pequeñas facetas, una posterior (para el tercer cuneiforme) y otra anterior (para el tercer metatarsiano); por fuera, una sola faceta (para el quinto metatarsiano).

e) *Quinto metatarsiano*: sólo posee dos facetas articulares:

una posterior (para el cuboides) y otra interna (para el cuarto metatarsiano). Por detrás y afuera se ve una apófisis voluminosa llamada *apófisis del quinto metatarsiano* (para el tendón del peroneo lateral corto).

C. Resumen.—Los caracteres diferenciales de los cinco metatarsianos pueden resumirse del modo siguiente:

1.° *Una sola faceta lateral*	*a)*	Situada hacia afuera (no constante)	1.er METATARSIANO
	b)	Situada hacia adentro (constante)	5.° METATARSIANO.
2.° *Tres facetas laterales, de las cuales dos están situadas hacia adentro*	*a)*	Superpuestas en sentido vertical y separadas por un canal	3.er METATARSIANO.
	b)	Superpuestas en sentido anteroposterior y contiguas.	4.° METATARSIANO.
3.° *Seis facetas laterales, de las cuales cuatro están situadas hacia afuera y dos hacia adentro*			2.° METARTASIANO.

3.° **Huesos de los dedos.**—Los dedos del pie son en número de cinco, designados con los nombres de 1.°, 2.°, 3.°, etc., contando de dentro a fuera. El 1.° y el 5.° se llaman también *dedo gordo* y *dedo pequeño*. Cada dedo está constituído, como los de las manos, por tres falanges (1.ª, 2. y 3.ª, o bien *falange*, *falangina* y *falangeta*). El dedo gordo sólo posee dos: le falta la tercera.

A. Caracteres generales.—Las falanges de los dedos del pie tienen una conformación semejante a las de la mano (véase pág. 64). Están, no obstante, mucho menos desarrolladas: vienen a ser como las falanges de la mano, atrofiadas.

B. Caracteres diferenciales.—Por lo demás, se distinguen entre sí por caracteres perfectamente distintos:

a. *Primeras falanges*: cuerpo muy corto y delgado, cilíndrico o aplanado en sentido transversal.

b. *Segundas falanges*: más reducidas todavía que las primeras, no tienen, por decirlo así, más que un cuerpo teórico, toda vez que están formadas por sus dos extremidades unidas.

c. *Terceras falanges*: son también mucho más pequeñas, y terminan, como en la mano, por una media corona que sirve de base al pulpejo del dedo y a la uña.

ARTÍCULO III

HUESOS SESAMOIDEOS

Los sesamoideos son huesos cortos, redondeados u ovales, que se desarrollan unas veces alrededor de las articulaciones (estos

son los *sesamoideos periarticulares*), otras en el espesor de los tendones (los *sesamoideos intratendinosos*).

1.° **Sesamoideos periarticulares.**—Aparecen en las extremidades libres de los miembros: manos y pies.

A. Sesamoideos de la mano.—Se encuentran todos en la cara palmar, y por consiguiente en el lado de la flexión. Su número varía comúnmente de dos a siete. Se describen: 1.°, los *sesamoideos metacarpofalángicos del pulgar*, en número de dos, uno interno y otro externo, situados en estado fresco en el espesor del ligamento glenoideo; son constantes; 2.°, los *sesamoideos interfalángicos del pulgar*, situados en la parte anterior de la articulación de la primera falange con la segunda; 3.°, los *sesamoideos metacarpofalángicos del índice y del dedo meñique*, situados a nivel de las articulaciones metacarpofalángicas del segundo y del quinto dedo; 4.°, los *sesamoideos metacarpofalángicos de los dedos medio y anular*; 5.°, los *sesamoideos interfalángicos de los cuatro últimos dedos*, sumamente raros.

B. Sesamoideos del pie.—Ofrecen gran analogía con los de la mano. Se encuentran: 1.°, los *sesamoideos metacarpofalángicos del dedo gordo* (constantes), en número de dos, uno interno y otro externo, situados, como en la mano, en el espesor del ligamento glenoideo; 2.°, los *sesamoideos interfalángicos del dedo gordo*, situados en dirección transversal por debajo de la articulación de la primera falange con la segunda; 3.°, los *sesamoideos metatarsofalángicos de los segundo y quinto dedos*, que presentan la misma disposición que en la mano, pero son menos frecuentes y de menor tamaño.

2.° **Sesamoideos intratendinosos.**—Son todavía mucho más variables que los sesamoideos periarticulares.

α) *En el miembro superior* no los hay en estado normal.

β) *En el miembro inferior* encontramos: 1.°, la *rótula* desarrollada en el espesor del cuadríceps crural; 2.°, el *sesamoideo del gemelo externo*; 3.°, el *sesamoideo del tibial posterior*; 4.°, el *sesamoideo del peroneo lateral largo*. Estos tres últimos son muy variables.

LIBRO II

ARTROLOGÍA

La artrología es la parte de la anatomía que tiene por objeto el estudio de las articulaciones. Las articulaciones pueden definirse a su vez: el conjunto de partes blandas y duras por las cuales se unen dos o más huesos próximos. Estas articulaciones se dividen en tres clases: 1.°, articulaciones movibles o *diartrosis*; 2.°, articulaciones semimovibles o *anfiartrosis*; 3.°, articulaciones inmóviles o *sinartrosis*.

α) Las *diartrosis* se subdividen, a su vez, en seis géneros, a saber: 1.°, *enartrosis* o articulaciones de superficie esférica (ejemplo: la articulación del hombro); 2.°, las *articulaciones condíleas* o *condilartrosis*, que tienen por superficies articulares superficies esféricas más o menos alargadas (ejemplo: la articulación de la rodilla); 3.°, *articulaciones por encaje recíproco*, llamadas también *articulaciones en silla de montar*, en las cuales las superficies articulares, correspondiéndose exactamente, son convexas en un sentido y cóncavas en otro (ejemplo: la articulación calcáneocuboidea); 4.°, *articulaciones en tróclea* o *trocleartrosis*, que tienen forma de polea (ejemplo: la articulación húmerocubital); 5.°, *articulaciones trocoides*, en las cuales las dos superficies articulares están constituídas una por un cilindro óseo, que gira alrededor de su eje, y otra por un anillo ósteofibroso (ejemplo: la articulación radiocubital superior); 6.°, *artrodias*, en las cuales las superficies articulares son planas o casi planas (ejemplo: la articulación de las apófisis articulares de las vértebras).

β) Las *anfiartrosis* o articulaciones poco movibles, articulaciones de movimientos poco extensos, se subdividen en dos grupos: 1.°, *anfiartrosis verdaderas* o *típicas*, en las cuales las dos superficies articulares, cada una con un cartílago hialino, están unidas entre sí por un fibrocartílago interóseo (ejemplo: la articulación de los cuerpos vertebrales entre sí); 2.°, *diartroanfiartrosis*, tipo de transición entre las diartrosis y las anfiartrosis,

caracterizadas por presentar el fibrocartílago interóseo, en su centro, una cavidad articular rudimentaria (ejemplo: sínfisis púbica).

γ) Las *sinartrosis* o *suturas*, articulaciones completamente inmóviles, se distinguen, según la naturaleza de la substancia que se encuentra interpuesta entre las superficies articulares, en dos grupos: 1.°, *sinartrosis con substancia interpuesta cartilaginosa*; 2.°, *sinartrosis con substancia interpuesta fibrosa*. Las primeras son relativamente raras (ejemplo: articulación de la apófisis estiloides con el peñasco). Las segundas, que son las que más abundan, se subdividen, según la configuración de sus superficies articulares, en cuatro géneros, a saber: 1.°, *suturas dentadas* (aquellas en que las superficies articulares están provistas de dientes que engranan recíprocamente); 2.°, *suturas escamosas* (las que tienen los dos huesos cortados a bisel); 3.°, *suturas armónicas* (en las cuales los dos huesos contactan por superficies regularmente lisas); 4.°, *esquindilesis* (aquellas en las cuales se encuentran, como superficies articulares, por una parte, una ranura, y por otra, una cresta obtusa o cortante).

Desde el punto de vista topográfico, las articulaciones se dividen en cuatro grupos, a saber:

1.° *Articulaciones de la columna vertebral.*
2.° *Articulaciones de la cabeza.*
3.° *Articulaciones del tórax.*
4.° *Articulaciones de los miembros.*

CAPÍTULO PRIMERO

ARTICULACIONES DE LA COLUMNA VERTEBRAL

Comprendemos, bajo este nombre, los tres grupos de articulaciones siguientes: 1.°, *articulaciones comunes a la mayor parte de las vértebras*; 2.°, *articulaciones propias de algunas vértebras*; 3.°, *articulaciones propias de la columna con la cabeza.*

ARTÍCULO PRIMERO

ARTICULACIONES COMUNES A LA MAYORÍA DE LAS VÉRTEBRAS

Las vértebras se articulan principalmente por sus cuerpos y por sus apófisis articulares. Están unidas, además, a distancia por sus láminas, su apófisis espinosa y sus apófisis transversas.

1.° **Articulaciones de los cuerpos vertebrales entre sí.**— Constituyen el tipo de la verdadera anfiartrosis.

A. SUPERFICIES ARTICULARES.—Están formadas por las dos caras superior e inferior de los cuerpos vertebrales. Ligeramente cóncavas en estado seco, están cubiertas en estado fresco y en su porción central por una delgada lámina cartilaginosa.

B. MEDIOS DE UNIÓN.—Dos clases de ligamento: interóseos y periféricos.

a. *Ligamentos interóseos.*—Llamados también *meniscos* o *discos intervertebrales*, representan a manera de dos discos dispuestos entre dos vértebras consecutivas. Sus dos caras, superior e inferior, se adaptan a las caras de los cuerpos vertebrales, quedando íntimamente adheridas a las mismas. Su altura, comparada con la de los cuerpos vertebrales, es: como 2 es a 5 en la región cervical; como 1 es a 3 en la región dorsal; como 1 es a 5 en la región lumbar. Cada disco intervertebral, considerado aisladamente, no presenta en todas sus partes una altura igual: en el cuello y en la región lumbar es más grueso por delante que por detrás; en la región dorsal es, por el contrario, más grueso por detrás que por delante. Las curvaturas de la columna en sentido anteroposterior son debidas, en parte, a estas desigualdades.

b. *Ligamentos periféricos.*—Representan dos largas cintas fibrosas que ocupan toda la extensión de la columna y se llaman, por esta razón, *ligamentos vertebrales comunes*. Se distinguen en anterior y posterior.

α) El *ligamento vertebral común anterior*, situado por delante de la columna vertebral, es una larga cinta que se extiende desde el axis hasta la parte superior del sacro. *En el cuello* es estrecho y afilado y no cubre más que la parte media de la columna. *En la región dorsal* es mucho más ancho y cubre toda la parte de columna que está situada por delante de la cabeza de las costillas (tiene una porción media y dos porciones laterales). *En la región lumbar* se estrecha de nuevo y se reduce a una cinta única, que descansa sobre la porción media de la columna. *En la región sacra* se extiende por la cara anterior de la primera pieza sacra y termina, de ordinario, a nivel de la segunda. El ligamento vertebral común anterior está adherido íntimamente a los cuerpos vertebrales y a los discos fibrocartilaginosos que los separan.

β) El *ligamento vertebral común posterior*, situado por detrás de los cuerpos vertebrales y, por consiguiente, en pleno conducto raquídeo, representa también una larga cinta fibrosa que se ex-

tiende desde el occipital al sacro. Ancho a nivel de los discos interóseos, relativamente estrecho a nivel de los cuerpos vertebrales, tiene bordes marcadamente festoneados. Por arriba, parte del canal basilar; por abajo, se transforma, a nivel del sacro, en una especie de cordón medio, que, por lo común, puede seguir hasta la primera pieza coccígea. El ligamento vertebral común posterior adhiere íntimamente, por su cara anterior, a los discos intervertebrales, y también a los dos bordes superior e inferior de los cuerpos vertebrales: el resto está separado de la parte media de estos últimos por gruesas venas.

2.° **Articulaciones de las apófisis articulares entre sí.**—Pertenecen al grupo de las artrodias.

A. Superficies articulares.—Son distintas según las regiones: *en el cuello*, son casi planas y de forma oval; *en la región dorsal*, también planas; *en la región lumbar* están representadas por segmentos de cilindros, cilindro macizo para la apófisis articular de la vértebra que está por encima, cilindro hueco para la de la vértebra que está por debajo. Todas estas facetas están cubiertas de una capa de cartílago hialino.

B. Medios de unión.—Difieren también según las regiones: *en el cuello*, cápsula delgada, de tejido laxo, más gruesa por detrás que por delante; *en la región dorsal*, también una cápsula, pero más compacta, cubierta por dentro por el ligamento amarillo, reforzada por detrás y por fuera por un haz fibroso de coloración blanquecina (especie de *ligamento posterior*); *en la región lumbar* es también una cápsula reforzada a su vez, por delante, por el ligamento amarillo correspondiente; por detrás, por un ligamento posterior.

C. Sinovial.—Cada articulación posee una sinovial notable por su laxitud.

3.° **Unión de las láminas vertebrales entre sí.**—Las láminas vertebrales están unidas entre sí por los *ligamentos amarillos*. Cada lámina va unida a la lámina próxima por dos ligamentos, uno a la derecha y otro a la izquierda.

Cada uno de estos ligamentos tiene una forma cuadrilátera, con: 1.°, un *borde superior*, que se inserta en la cara anterior de la lámina que está por encima; 2.°, un *borde inferior*, que se inserta en el borde superior de la lámina que está por debajo;

3.°, una *cara anterior*, que corresponde a la duramadre raquídea; 4.°, una *cara posterior*, que está en relación con las láminas vertebrales y, por intermedio de éstas, con los músculos espinales; 5.°, un *extremo externo*, que corresponde al lado posterior del agujero de conjunción; 6.°, un *extremo interno*, que corresponde a la base de las apófisis espinosas (en este punto, el ligamento derecho y el izquierdo se continúan recíprocamente uno con otro, excepto en la región cervical, donde están separados por un pequeño intersticio).

Considerados comparativamente en las distintas regiones de la columna, los ligamentos amarillos disminuyen de amplitud a medida que se desciende; su altura, por el contrario, aumenta gradualmente en el mismo sentido. Lo mismo puede decirse de su grosor.

Entre las láminas de las vértebras cervicales, se encuentran pequeñas serosas (*serosas sublaminares*) señaladas por Trolard.

4.° **Unión de las apófisis espinosas entre sí.**—Las apófisis espinosas están unidas entre sí: 1.°, por *ligamentos interespinosos*; 2.°, por el *ligamento supraespinoso*.

a. *Ligamentos interespinosos.*—Están constituídos por tabiques fibrosos, verticales y situados en la línea media, que llenan por completo los espacios comprendidos entre las apófisis espinosas. Cada uno de estos tabiques se inserta, por arriba, en la apófisis espinosa que está por encima, y por abajo, en la apófisis espinosa que está por debajo. Sus dos caras, caras laterales, están en relación, a derecha e izquierda, con los músculos de los canales.

b. *Ligamento supraespinoso.*—Es un largo cordón, impar y medio, que se extiende sin interrupción de uno a otro extremo de la columna, adherido íntimamente al vértice de las apófisis espinosas. *En la región lumbar* es poco marcado. *En la región dorsal* se distingue claramente. *En el cuello* tiene proporciones considerables y recibe el nombre de *ligamento cervical posterior*. En esta región adquiere el aspecto de un tabique vertical y medio, de forma triangular, cuyo vértice, dirigido hacia abajo, se inserta en la apófisis espinosa de la sexta o de la séptima cervical, y cuya base corresponde a la protuberancia occipital externa y a la cresta media que parte de la misma. Rudimentario en el hombre, el ligamento cervical posterior está extraordinariamente desarrollado en los mamíferos cuadrúpedos, en los cuales tiene por objeto sostener en posición la cabeza y el cuello.

5.° **Unión de las apófisis transversas entre sí.**—Están unidas entre sí por los *ligamentos intertransversos. En el cuello* están poco desarrollados o faltan por completo. *En la región dorsal* tienen la forma de pequeños fascículos fibrosos, que van desde el vértice de una apófisis transversa al vértice de la apófisis transversa situada por debajo. *En la región lumbar*, donde se hallan más desarrollados, van de la base de la apófisis transversa de una vértebra a la apófisis mamilar y a la apófisis articular superior de la vértebra situada por debajo.

6.° **Movimientos de conjunto de la columna vertebral.**—La columna vertebral, en su conjunto, puede ejecutar cinco clases de movimientos: flexión, extensión, inclinación lateral (a derecha o a izquierda), circunducción y rotación.

ARTÍCULO II

ARTICULACIONES PROPIAS DE ALGUNAS VÉRTEBRAS

Bajo esta denominación comprenderemos los tres grupos siguientes: 1.°, las *articulaciones del sacro con los huesos próximos;* 2.°, las *articulaciones de las piezas coccígeas entre sí;* 3.°, las *articulaciones de las dos primeras vértebras cervicales entre sí.*

§ 1.—Articulaciones del sacro con los huesos próximos

El sacro se articula: 1.°, *por arriba*, con la quinta lumbar; 2.°, *por abajo*, con el cóccix; 3.°, *lateralmente*, con los huesos coxales. Esta última articulación la describiremos más adelante al estudiar la pelvis.

1.° **Articulación sacrovertebral.**—La base del sacro se articula con la quinta vértebra lumbar: 1.°, en la línea media; 2.°, en los lados.

a. *Articulación sacrovertebral media.*—Es una verdadera anfiartrosis, semejante a las que unen los cuerpos vertebrales entre sí. Tres ligamentos: 1.°, un ligamento interóseo (disco mucho más grueso por delante que por detrás); 2.°, la parte correspondiente del ligamento vertebral común anterior; 3.°, la parte correspondiente del ligamento vertebral común posterior.

b. *Articulaciones sacrovertebrales laterales.* — Están constituidas por las articulaciones de las apófisis articulares del sacro con las de la quinta lumbar. Son artrodias que difieren muy poco de las artrodias similares situadas por encima.

c. *Ligamentos a distancia.*—Además de las dos articulaciones precitadas, encontramos en la articulación sacrovertebral: 1.°, dos ligamentos amarillos; 2.°, un ligamento interespinoso y un ligamento supraespinoso; 3.°, un ligamento especial, llamado *ligamento sacrovertebral* (que no es constante), que va de la apófisis transversa de la quinta lumbar a la base del sacro.

2.° **Articulación sacrococcígea.**—La articulación del sacro con el cóccix es una anfiartrosis.

a. *Superficies articulares.*—Encontramos: 1.°, *en el sacro*, una faceta oval, de eje mayor transversal, ligeramente convexa; 2.°, *en el cóccix*, una faceta similar, ligeramente cóncava.

b. *Medios de unión.*—Dos ligamentos: uno interóseo y otro periférico. El *ligamento interóseo* es un fibrocartílago, semejante al que une los cuerpos vertebrales entre sí. Disminuye a medida que el individuo tiene más edad, llegando muchas veces en los viejos a desaparecer. Los *ligamentos periféricos* se distinguen, en: 1.°, *ligamento sacrococcígeo anterior*, situado por delante; 2.°, *ligamento sacrococcígeo posterior*, situado por detrás; 3.°, *ligamentos sacrococcígeos laterales*, situados a derecha e izquierda (en cada uno de ellos se distinguen tres haces: interno, medio y externo).

§ 2.—Articulaciones intercoccígeas

Las diferentes piezas coccígeas están unidas entre sí (*articulaciones intercoccígeas*) por verdaderas anfiartrosis, con los elementos siguientes: 1.°, facetas planas u ovales; 2.°, un pequeño disco interóseo; 3.°, ligamentos periféricos, formando en conjunto una especie de manguito. Estas articulaciones sólo tienen, en la mayoría de los casos, una existencia efímera.

§ 3.—Articulaciones del atlas con el axis

El axis se articula con el atlas: 1.°, por sus *elementos propios;* 2.°, por su *apófisis odontoides.*

1.° **Articulación atloidoaxoidea propiamente dicha.**—Esta articulación, que representa, entre el atlas y el axis, las articulaciones de las apófisis articulares de las vértebras siguientes, pertenece a la clase de las artrodias.

c. *Sinoviales.*—Para cada condilartrosis occipitoatloidea existe una sinovial muy laxa, sobre todo en su parte interna.

2.° **Articulación occipitoaxoidea.**—Como el occipital y el axis no están en relación inmediata por ningún punto, no tienen superficies articulares. Ambos huesos están unidos simplemente por *ligamentos a distancia.* Éstos son de dos clases: unos van a parar al axis; otros terminan en la apófisis odontoides.

A. Ligamentos occipitoaxoideos propiamente dichos. — Son en número de *tres:* uno medio y dos laterales.

a. *Ligamento occipitoaxoideo medio.*—Cinta fibrosa, de 10 a 12 milímetros de ancho, que se inserta por arriba en el canal basilar, un poco por delante del agujero occipital, y termina, por abajo, en la cara posterior del cuerpo del axis.

b. *Ligamentos occipitoaxoideos laterales.*—En número de dos, uno a la derecha, otro a la izquierda, se insertan, por un extremo a los dos lados del agujero occipital, y por otro a la cara posterior del cuerpo del axis, un poco por fuera del precedente.

B. Ligamentos occipitoodontoideos.—Son, como los que acabamos de describir, en número de *tres:* uno medio y dos laterales.

a. *Ligamento occipitoodontoideo medio.* — Cordón fibroso, muy corto, que va de la parte anterior del agujero occipital al vértice de la apófisis odontoides (*ligamento suspensor de la apófisis odontoides*). Es un seudoligamento: representa, en efecto, el disco intervertebral que une la primera vértebra craneal con la primera vértebra cervical, la cual no es otra que la apófisis odontoides.

b. *Ligamentos occipitoodontoides laterales.*—En número de dos, uno a cada lado, muy cortos y en extremo potentes, parten de la cara interna de los cóndilos occipitales y van a parar a los lados de la mitad superior de la apófisis odontoides.

CAPÍTULO II

ARTICULACIONES DE LA CABEZA

Las articulaciones de la cabeza comprenden los tres grupos siguientes: 1.°, *articulaciones de los huesos del cráneo entre sí;* 2.°, *articulaciones de los huesos de la mandíbula superior entre sí;* 3.°, *articulación del maxilar inferior con el cráneo* o *articulación témporomaxilar.*

§ 1.—Articulaciones de los huesos del cráneo entre sí

Los huesos del cráneo se unen entre sí por sinartrosis o suturas. Estas suturas, cualesquiera que sean su forma y su complejidad, pueden reducirse siempre a una de las cuatro variedades siguientes: la *sutura dentada*, la *sutura escamosa*, la *sutura armónica* y la *sincondrosis* (véase anteriormente, pág. 88).

§ 2.—Articulaciones de los huesos de la mandíbula superior entre sí y con el cráneo

Los huesos de la mandíbula superior se articulan también entre sí formando *suturas:* la variedad predominante es la *sutura armónica.* Por otra parte, la mandíbula superior, considerada en su totalidad, se une a la parte anterior de la base del cráneo, formando una nueva serie de sinartrosis. Estas *sinartrosis craneofaciales* corresponden a los tres tipos siguientes: *sutura dentada* (ejemplo: articulación de los huesos propios de la nariz con el frontal); *sutura armónica* (ejemplo: articulación del palatino con la apófisis pterigoides); la *esquindilesis* (ejemplo: articulación del borde superior del vómer con la cara inferior del cuerpo del esfenoides).

§ 3.—Articulación témporomaxilar

La articulación del maxilar inferior con el cráneo o articulación témporomaxilar pertenece, en el hombre, al género de las articulaciones bicondíleas.

1.° **Superficies articulares.**—De las dos superficies articulares, una pertenece al maxilar inferior y otra al temporal:

a. *Superficie maxilar*—Está constituída por el cóndilo. Eminencia elipsoidea, que mide 20 milímetros de longitud por 8 de anchura, y se dirige oblicuamente de fuera a dentro y de delante atrás; los ejes mayores de los dos cóndilos, prolongados por dentro, se encontrarían un poco por delante de la parte central del agujero occipital. Cada cóndilo presenta: una *cara anterior* o *vertiente anterior* y una *cara posterior* o *vertiente posterior*, que se unen entre sí en el punto culminante del cóndilo, formando una

arista obtusa de dirección transversal (es digno de mención que el revestimiento de la superficie articular es una formación conjuntiva y no una formación cartilaginosa). El cóndilo descansa sobre una porción más estrecha, llamada *cuello* (en su parte ánterointerna se encuentra una depresión para el pterigoideo externo).

b. *Superficie temporal.*—El temporal, para esta articulación, presenta: 1.°, por delante, una eminencia transversal, marcadamente convexa de delante atrás, ligeramente cóncava de dentro a fuera, llamada *cóndilo del temporal*, que está formada por la raíz transversa de la apófisis cigomática; 2.°, por detrás del cóndilo, la *cavidad glenoidea*, depresión profunda de forma elipsoidea, con su eje mayor dirigido transversalmente, dividida por la *cisura de Glaser* en dos porciones, una anterior y otra posterior: de estas dos porciones, únicamente la primera es articular, esto es, está cubierta de cartílago (también aquí el revestimiento es conjuntivo y no cartilaginoso). Unidos entre sí, el cóndilo del temporal y la porción articular de la cavidad glenoidea representan una especie de cuadrilátero, que mide 22 milímetros en sentido transversal y 20 en sentido ánteroposterior.

2.° **Menisco interarticular.**—Como la superficie maxilar es muy convexa y la superficie temporal es a la vez cóncava y convexa, las dos superficies no se corresponden. La concordancia se establece por la interposición de un menisco interarticular. Este menisco es de forma elíptica y tiene su eje mayor dirigido transversalmente, y está orientado de manera que una de sus caras mira hacia arriba y adelante, y la otra hacia abajo y atrás: la primera, en relación con el cóndilo, es cóncava en su parte anterior y convexa en su parte posterior; la segunda, en relación con el cóndilo, es cóncava en toda su extensión. De los dos bordes del menisco, el posterior es siempre más grueso que el anterior. De sus dos extremos, el interno y el externo se doblan ligeramente hacia abajo y se fijan, por medio de delgados fascículos fibrosos, a los extremos correspondientes del cóndilo: de esta disposición resulta que, al ejecutarse los movimientos, el menisco acompaña siempre al cóndilo.

3.° **Medios de unión.**—Existe un *ligamento capsular*, reforzado a los lados por dos *ligamentos laterales:*

a. *Ligamento capsular.*—Forma una especie de manguito dispuesto alrededor de la articulación, y se inserta: 1.°, *por abajo*, por su circunferencia inferior, alrededor del cuello; 2.°, *por arriba*, por su circunferencia superior, en el borde anterior de la raíz transversa del arco cigomático, en el tubérculo cigomático, en el fondo de la cavidad glenoidea (un poco por delante de la cisura de Glaser) y en la base de la espina del esfenoides. Es de notar que, a nivel de los bordes del menisco, el ligamento capsular está íntimamente adherido a estos bordes.

b. *Ligamento lateral externo.*—Situado por fuera de la cápsula, se inserta, por arriba, en el tubérculo cigomático y, por detrás del mismo, en la raíz longitudinal del cigoma. Desde este punto se dirige oblicuamente hacia abajo y atrás, y va a fijarse en la parte pósteroexterna del cuello. Es el medio de unión principal de esta articulación.

c. *Ligamento lateral interno.*—Situado en el lado interno de la cápsula, se extiende desde el borde interno de la cavidad glenoidea a la parte pósterointerna del cuello. Presenta grandes analogías con el precedente, pero es mucho más delgado.

d. *Ligamentos accesorios.*—Se describen con este nombre las tres formaciones fibrosas siguientes (son seudoligamentos): 1.°, el *ligamento esfenomaxilar*, cinta rectangular (4 milímetros de ancho en su parte media), que parte del lado externo de la espina del esfenoides y termina cerca del orificio superior del conducto dentario, unas veces en la espina de Spix y otras por detrás de la espina; 2.°, el *ligamento estilomaxilar*, que es también una cinta fibrosa de forma triangular, que se inserta por su vértice en el vértice de la apófisis estiloides y, por su base, en el borde parotídeo del maxilar, un poco por encima del ángulo inferior; 3.°, el *ligamento pterigomaxilar* (o *aponeurosis buccinatofaríngea*), hoja fibrosa, más o menos marcada, que va desde el gancho del ala interna de la apófisis pterigoides al extremo posterior del borde alveolar del maxilar inferior.

4.° **Sinoviales.**—Existen dos sinoviales: una *superior*, situada entre el menisco y el temporal (es la más extensa), y otra *inferior*, situada por debajo del menisco, entre éste y el cóndilo. A veces las dos sinoviales comunican entre sí por un agujero que ocupa la parte central del menisco.

5.° **Movimientos.**—El maxilar puede ejecutar tres clases de movimientos: 1.°, *movimientos de descenso y de elevación* (movimientos de rotación alrededor de un eje transversal, que pasaría por la parte media de la rama del maxilar inferior, un poco por

encima del orificio del conducto dentario); 2.°, *movimientos de proyección hacia adelante y atrás*; 3.°, *movimientos de lateralidad o de diducción*, por los cuales el mentón se dirige alternativamente a izquierda y a derecha de la línea media (movimientos de rotación alrededor de un eje vertical que pasaría alternativamente por el cóndilo izquierdo y por el cóndilo derecho).

CAPÍTULO III

ARTICULACIONES DEL TORAX

En el tórax se encuentran los cinco grupos de articulaciones siguientes: 1.°, *articulación de las costillas con la columna vertebral;* 2.°, *articulación de las costillas con los cartílagos costales;* 3.°, *articulación de los cartílagos costales con el esternón;* 4.°, *articulación de los cartílagos costales entre sí;* 5.°, *articulación de las distintas piezas del esternón entre sí.*

§ 1.—Articulaciones de las costillas con la columna vertebral

Las costillas se articulan con la columna vertebral en dos puntos: 1.°, con los cuerpos vertebrales (son las *articulaciones costovertebrales propiamente dichas*); 2.°, con las apófisis transversas (son las *articulaciones costotransversas*).

1.° **Articulaciones costovertebrales propiamente dichas.**—Están constituídas cada una por dos artrodias:

a. *Superficies articulares.*—Encontramos: 1.°, *por parte de la cabeza de la costilla*, dos facetas planas, una superior y otra inferior, que se inclinan recíprocamente una hacia otra y están separadas por una cresta obtusa dirigida de delante atrás; 2.°, *por parte de los cuerpos vertebrales*, dos facetas similares, que pertenecen, una a la vértebra que está encima y otra a la vértebra que está debajo, estando separadas entre sí por el disco intervertebral correspondiente. En resumen, por una parte, una especie de *cuña;* por otra, un *ángulo diedro.*

b. *Medios de unión.*—Tres ligamentos: 1.°, *ligamentos interóseos*, hoja transversal, muy corta, que va de la cresta costal al disco intervertebral; 2.°, *ligamento anterior* o *ligamento radiado*, situado por delante de la articulación dispuesto en forma de abanico, que se inserta por su vértice en la parte anterior de la cabeza y por su base en la columna vertebral (el disco intervertebral y las dos vértebras adyacentes); 3.°, *ligamento posterior*, situado en la parte posterior de la articulación, formado por dos fascículos nacarados que salen de la parte pósterosuperior del cuello de la costilla y terminan en parte en la cara posterior de los cuerpos vertebrales y en parte en el disco intervertebral.

c. *Sinoviales.*—Para cada articulación hay dos sinoviales: una superior y otra inferior, separadas por el ligamento interóseo. De ordinario comunican entre sí por detrás de este ligamento. Hay que advertir que, en la 1.ª, 11.ª y 12.ª articulaciones costovertebrales, las costillas no se articulan más que con una sola vértebra; estas articulaciones están constituídas por una sola artrodia, y por esto no presentan más que una sola sinovial y carecen de ligamento interóseo o sólo tienen un ligamento interóseo muy rudimentario.

d. *Movimientos.*—(Véase la articulación siguiente).

2.° **Articulación costotransversa.**—Es también una artrodia. Esta articulación no tiene lugar con las dos últimas costillas, llamadas *costillas flotantes.*

a. *Superficies articulares.*—Encontramos: 1.°, *por parte de la costilla*, una faceta redondeada y ligeramente convexa, situada en la tuberosidad; 2.°, *por parte de la apófisis transversa*, una faceta similar, ligeramente cóncava, situada en el vértice de la apófisis.

b. *Medios de unión.*—Cuatro ligamentos llamados costotransversos: 1.°, *ligamento costotransverso interóseo*, fascículos fibrosos, muy cortos, pero muy resistentes, que van del cuello de la costilla a la cara anterior de la apófisis transversa; 2.°, *ligamento costotransverso posterior*, cinta fibrosa rectangular, que va desde la tuberosidad costal al vértice de la apófisis transversa correspondiente; 3.°, *ligamento costotransverso superior*, fascículo aplanado y cuadrilátero, que va desde el borde del cuello de la costilla al borde inferior de la apófisis transversa situada por encima; 4.°, *ligamento costotransverso inferior*, menos importante que el precedente, formado por un conjunto de pequeños manojos que, desde el borde inferior de la costilla, se dirigen hacia el vértice de la apófisis transversa situada por debajo.

c. *Sinoviales.*—Cada articulación costotransversa posee una sinovial rudimentaria.

d. *Movimientos.*—Las costillas se elevan y se hunden. *Al elevarse*, ejecutan al propio tiempo los tres movimientos siguientes: 1.°, se dirigen hacia adelante; 2.°, se dirigen hacia afuera; 3.°, giran de dentro a fuera, alrededor de un eje ficticio que pasaría por sus dos extremos, de manera que inclinan su cara interna hacia abajo. *Al descender:* 1.°, se dirigen hacia atrás; 2.°, se dirigen hacia adentro; 3.°, giran alrededor del eje ficticio precitado, de manera que inclinan su cara interna hacia adentro. El esternón, por estar unido a las costillas, se dirige hacia adelante cuando aquéllas se elevan, y hacia atrás cuando descienden. Por lo que toca a la capacidad del tórax, aumenta en sus tres diámetros cuando las costillas se elevan, y disminuye (también en sus tres diámetros) cuando descienden. De aquí esta doble conclusión: 1.°, todos los músculos que elevan las costillas agrandan el tórax y son *inspiratorios;* 2.°, todos los músculos que hunden las costillas estrechan el tórax y son *espiratorios.*

§ 2.—Articulación de las costillas con los cartílagos costales

Las costillas y los cartílagos costales se unen entre sí (*articulaciones condrocostales*) formando sinartrosis. Para estas articulaciones se encuentra: 1.°, *por parte de la costilla*, una cavidad elipsoide, de diámetro mayor vertical; 2.°, *por parte del cartílago costal*, una superficie de forma inversa. Los dos segmentos esqueléticos están sostenidos en contacto por su soldadura recíproca, así como por la continuidad, en aquel punto, del periostio y del pericondrio.

§ 3.—Articulación de los cartílagos costales con el esternón

Sólo los siete primeros cartílagos costales están unidos al esternón. Estas articulaciones, llamadas *condroesternales*, son artrodias, y presentan gran analogía con las articulaciones costovertebrales.

1.° **Superficies articulares.**—Encontramos: 1.°, *por parte del esternón*, dos pequeñas facetas planas, una superior y otra inferior, que se inclinan una hacia otra, formando, en conjunto, un *ángulo diedro* de vértice externo (este ángulo se redondea a medida que el individuo aumenta en edad, y se convierte en una especie de fosita, llamada *fosita esternal*); 2.°, *por parte del cartílago costal*, dos facetas dirigidas en sentido inverso, que transforman el extremo del cartílago en una especie de *cuña.*

2.° **Medios de unión.**—Cuatro ligamentos: 1.°, *un ligamento interóseo*, que va desde el vértice de la cuña cartilaginosa a la parte más profunda de la fosita esternal; 2.°, un *ligamento capsular*, que se extiende de la periferia de una a otra superficie articular; 3.°, un *ligamento radiado anterior* (que refuerza por delante a la cápsula articular), dispuesto en forma de abanico, que se inserta por su vértice en el cartílago costal y por su base en la cara anterior del esternón; 4.°, un *ligamento radiado posterior*, situado por detrás de la articulación, que presenta la misma disposición que el anterior.

3.° **Sinoviales.**—Las sinoviales rudimentarias son en número de *una* o *dos*, según las articulaciones y según los individuos. Generalmente no se encuentran en los individuos de edad avanzada.

4.° **Caracteres particulares de algunas articulaciones condroesternales.**—Es de notar:

α) Que *la primera articulación condroesternal* presenta superficies planas en lugar de superficies angulosas; que sólo en muy raros casos tiene cavidad articular y que posee dos ligamentos especiales: los *ligamentos conoides*, que van del borde superior del cartílago costal a la parte correspondiente del esternón;

β) Que *la segunda articulación condroesternal* se caracteriza por una disposición angular más pronunciada que en las demás articulaciones;

γ) Que *la séptima articulación condroesternal* presenta un ligamento especial, llamado *ligamento costoxifoideo*, ancha cinta fibrosa que va desde el séptimo cartílago costal a la cara anterior del apéndice xifoides.

§ 4.—Articulación de los cartílagos costales entre sí

Los 6.°, 7.° y 8.° cartílagos costales (algunas veces también el 5.° o el 9.°) se articulan cada uno con el cartílago subyacente por medio de una artrodia. Estas articulaciones, llamadas *intercondrales*, están situadas, las más de las veces, en la parte media del cartílago. En el punto de contacto se encuentran dos pequeñas facetas ovales. Están sujetas por el pericondrio, que se continúa

de uno a otro cartílago, y por algunos fascículos fibrosos, dirigidos vertical u oblicuamente, que van del cartílago suprayacente al cartílago subyacente. Sinovial muy rudimentaria.

§ 5.—Articulación de las distintas piezas del esternón entre sí

Las tres piezas constitutivas del esternón están unidas entre sí por dos articulaciones llamadas *esternales*, y se distinguen en *superior* e *inferior*.

1.° **Articulación esternal superior.**—Une el mango del esternón con el cuerpo. Forma, según los casos, una anfiartrosis o una diartroanfiartrosis. En cada una de las dos piezas se encuentra una faceta oval, con su eje mayor transversal, cubierta por una delgada capa de cartílago hialino. Entre las dos facetas se encuentra un fibrocartílago (verdadero *ligamento interóseo*), que presenta a veces en su centro una parte blanda y difluente o una verdadera cavidad articular. Como medio de unión hay el periostio que, sin interrumpirse, pasa de una a otra pieza.

2.° **Articulación esternal inferior.**—Une el cuerpo del esternón con el apéndice xifoides. Es una sincondrisis. Dos superficies planas y alargadas en sentido transversal. Están sostenidas por un fibrocartílago interóseo y por el manguito fibroso perióstico. Las dos articulaciones esternales son sólo temporales: la inferior se osifica, de ordinario, a los cincuenta o sesenta años; la superior desaparece también, pero sólo en la extrema vejez.

CAPÍTULO IV

ARTICULACIONES DE LOS MIEMBROS

Las diferentes palancas óseas que entran en la constitución de los miembros, torácicos o pélvicos, están unidas entre sí por articulaciones importantes, que pertenecen, en su mayoría, a la clase de las diartrosis. Al permitir a los miembros los movimientos más diversos y extensos, les facilitan el cumplimiento de las dos principales funciones que les están encomendadas: la locomoción y la presión. Estudiaremos sucesivamente:

1.° Las *articulaciones del miembro superior*.
2.° Las *articulaciones del miembro inferior*.

ARTÍCULO PRIMERO

ARTICULACIONES DEL MIEMBRO SUPERIOR

El miembro superior comprende los seis grupos de articulaciones siguientes: 1.°, las *articulaciones de los huesos del hombro entre sí y con el tórax*; 2.°, la *articulación del brazo con el hombro* o *articulación escápulohumeral*; 3.°, la *articulación del antebrazo con el brazo* o *articulación del codo*; 4.°, las *articulaciones de los dos huesos del antebrazo entre sí* o *articulaciones radiocubitales*; 5.°, la *articulación de la mano con el antebrazo* o *articulación de la muñeca*; 6.°, las *articulaciones intrínsecas de la mano*.

§ 1.—Articulaciones de los huesos del hombro

La clavícula se articula, por una parte, con el esternón y la primera costilla (*articulación esternocostoclavicular*), y, por otra, con el acromion (*articulación acromioclavicular*). Se une, además, con la apófisis coracoides por cierto número de ligamentos especiales, llamados *ligamentos córacoclaviculares*.

1.° **Articulación esternocostoclavicular.**—Esta articulación, que une la cintura escapular con el tórax, es una articulación por doble encaje recíproco

a. *Superficies articulares.*—Como superficies articulares, encontramos: 1.°, *por parte del tórax*, en el esternón, una faceta oblonga con el diámetro mayor transversal (situada al lado de la horquilla); en el primer cartílago costal una pequeña superficie plana de forma triangular (limitada por delante y por detrás por los dos ligamentos conoides, pág. 103); 2.°, *por parte de la clavícula*, dos facetas, una vertical y otra horizontal, que se continúan recíprocamente formando un ángulo de 85 a 95 grados.

b. *Fibrocartílago interarticular.*—La superficie esternocostal es muy cóncava en sentido transversal; la superficie clavicular, con sus dos facetas, tiene la forma de un ángulo diedro saliente. Por lo tanto, ambas superficies no se corresponden. La concordancia se establece por la aparición entre las dos superficies articulares de un fibrocartílago o menisco interarticular, el cual, por arriba y por abajo, se amolda exactamente a las facetas articula-

res correspondientes (morfológicamente, representa en el hombre la parte lateral del episternum). Por su borde anterior, su borde posterior y su extremo interno, el fibrocartílago interarticular se fusiona con el aparato ligamentoso de la articulación. Por su extremo externo se fusiona, de ordinario, con el primer cartílago costal.

c. *Medios de unión.*—Cápsula fibrosa, reforzada por cuatro ligamentos (anterior, posterior, superior e inferior). El *ligamento anterior*, situado por delante de la articulación, se extiende desde la cara anterior del extremo interno de la clavícula a la cara anterior del mango del esternón. El *ligamento posterior* está situado en la cara posterior de la articulación; su disposición es análoga a la del precedente. El *ligamento superior* está formado por fibras muy cortas, que, desde el extremo interno de la clavícula, se dirigen a la pared lateral de la horquilla esternal. A estas fibras se añaden fibras más largas, que van transversalmente de una a otra clavícula (*ligamento interclavicular*). Este último manojo debe ser considerado como representante de la parte interna del episternum de los vertebrados inferiores. El *ligamento inferior* o *ligamento costoclavicular* está constituído por manojos fibrosos muy cortos, que van de la parte externa del primer cartílago costal a la cara inferior de la clavícula.

d. *Sinoviales.*—Dos sinoviales: una *interna*, situada entre el menisco y el esternón, otra *externa*, situada entre el menisco y la clavícula.

e. *Movimientos.*—La clavícula, llevando consigo el miembro superior, presenta los movimientos siguientes: 1.°, *descenso* y *elevación*; 2.°, *proyección hacia adelante* y *proyección hacia atrás*; 3.°, *circunducción*.

2.° **Articulación acromioclavicular.**—Pertenece al género de las artrodias.

a. *Superficies articulares.*—Encontramos: 1.°, *por parte de la clavícula*, y en su extremo externo, una faceta prolongada de delante atrás, casi plana; 2.°, *por parte del acromion*, una faceta semejante, que ocupa la parte más anterior del borde interno de esta apófisis.

b. *Medios de unión.*—Los dos huesos están unidos entre sí por una cápsula, reforzada por dos ligamentos: uno superior y otro inferior. El *ligamento acromioclavicular superior* está formado por un conjunto de manojos fibrosos de dirección transversal, situados en la cara superior de la articulación y extendidos entre el acromion y la clavícula. El *ligamento acromioclavicular inferior*, situado en la cara inferior de la articulación, es semejante al precedente, aunque mucho más delgado (falta algunas veces).

c. *Fibrocartílago interarticular.*—Entre las dos superficies articulares se interpone con bastante frecuencia (dos veces por tres) un fibrocartílago o menisco, formando entre los dos huesos un tabique completo o incompleto.

d. *Sinovial.*—Sinovial simple o doble, según el fibrocartílago ocupe sólo una parte o toda la altura de la articulación.

e. *Movimientos.*—Simples movimientos de deslizamiento. El principal es: para el omoplato, un *movimiento de rotación* o *de báscula* alrededor de un eje que pasa por las articulaciones acromio y córacoclaviculares, en el cual la cara anterior del hueso se desliza sobre la parte correspondiente del tórax. Estos movimientos son de tal índole, que el ángulo externo y el ángulo superior del omoplato se mueven simultáneamente, pero en sentido inverso: el ángulo externo (y, por extensión, el muñón del hombro) desciende cuando el ángulo superior se eleva, y *viceversa*, el ángulo externo se eleva cuando desciende el ángulo superior.

3.° **Unión de la clavícula con la apófisis coracoides.**—La clavícula y la apófisis coracoides, sin formar articulación en el verdadero sentido de la palabra, están unidas por dos ligamentos: uno ánteroexterno y otro pósterointerno.

a. *Ligamento córacoclavicular ánteroexterno.*—Este ligamento, llamado también *trapezoide*, tiene la forma de una hoja cuadrilátera orientada en sentido sagital. Nace, por abajo, de la parte posterior del borde interno de la apófisis coracoides; desde este punto se dirige oblicuamente hacia arriba y afuera y va a fijarse en la cara inferior de la clavícula.

b. *Ligamento córacoclavicular pósterointerno.*—Llamado también *conoide*, tiene la forma de una hoja triangular, orientada en sentido frontal. Por su vértice se inserta en la base de la apófisis coracoides, y desde allí se dirige verticalmente hacia arriba, extendiéndose en forma de abanico, y va a fijarse, por su base, en el borde posterior de la clavícula.

c. *Bolsas serosas subclaviculares.*—El espacio comprendido entre los dos ligamentos precitados está ocupado por una masa céluloadiposa, en el seno de la cual se desarrolla con bastante frecuencia (una vez por dos) una bolsa serosa. Existe a veces una segunda bolsa para el espesor del ligamento conoide.

4.° **Ligamentos propios de la escápula.**—Son en número de dos: el *ligamento coracoideo* y el *ligamento acromiocoracoideo*.

a. *Ligamento coracoideo.*—Cinta fibrosa, plana y delgada, que va de la base de la apófisis coracoides a la parte superior y posterior de la escotadura coracoidea, la cual queda de este modo convertida en un agujero. Por este agujero pasan el nervio escapular y una o varias venillas; por fuera del agujero, encima del ligamento coracoideo, pasa la arteria supraescapular.

b. *Ligamento acromiocoracoideo.*—Otra cinta fibrosa, de forma triangular, que se fija por su vértice en el extremo anterior del acromion y, desde este punto, se dirige transversalmente hacia adentro para ir a terminar en el borde externo de la apófisis coracoides en toda su extensión. Unido a las dos eminencias óseas, en las cuales se inserta este ligamento, forma, juntamente con aquéllas, una especie de bóveda ósteofibrosa, llamada *bóveda acromiocoracoidea*, que sobresale de la articulación del hombro.

§ 2.—Articulación escápulohumeral

La articulación escápulohumeral, o articulación del hombro, une el miembro superior con la cintura torácica. Pertenece a la clase de las enartrosis.

1.° **Superficies articulares.**—Tiene por superficies articulares: 1.°, la cabeza del húmero; 2.°, la cavidad glenoidea del omoplato.

a. *Cabeza del húmero.*—Eminencia redondeada y lisa, que representa aproximadamente el tercio de una esfera cuyo radio fuese de 25 a 30 milímetros solamente en el sentido anteroposterior. En cuanto a su orientación, mira oblicuamente hacia arriba, adentro y atrás. Su eje forma, con el del húmero, un ángulo de 130 a 150 grados. Por fuera de la cabeza se encuentran el cuello quirúrgico, el troquín, el troquiter y la corredera bicipital (véase Osteología). Sobre la cabeza humeral se extiende una cubierta cartilaginosa, cuyo espesor varía de 1,5 milímetros a 2 milímetros (este espesor es algo más pronunciado por arriba que por abajo).

b. *Cavidad glenoidea.*—La cavidad glenoidea o *glenoescapular* ocupa el ángulo externo del omoplato. Tiene la forma de un óvalo, de eje mayor vertical y cuya mayor extremidad ocupa la parte inferior. Dimensiones: 35 milímetros de alto por 25 de ancho. Está excavada, pero es poco profunda. En su centro, se ve, en el hueso seco, una pequeña eminencia redondeada, llamada *tubérculo glenoideo*. El reborde que la limita presenta, en su parte interna y superior, una pequeña escotadura, llamada *escotadura glenoidea*. Sobre la cavidad glenoidea se extiende, en estado fresco, una capa de cartílago hialino, más gruesa en la periferia que en el centro, y más también en la parte inferior que en la superior. A nivel del tubérculo glenoideo (donde su grosor es mínimo) el cartílago toma el aspecto de una mancha amarillenta, llamada *mancha glenoidea*. Por dentro de la cavidad glenoidea se encuentran: el cuello del omoplato, la apófisis coracoides y el acromion (véase Osteología).

2.° **Rodete glenoideo.**—Rodeando la cavidad glenoidea a manera de un marco, se encuentra un cordón fibrocartilaginoso, llamado *rodete glenoideo*. Es prismático triangular y, por consiguiente, presenta tres caras: 1.°, una *cara posterior*, que corresponde a la circunferencia de la cavidad glenoidea y está intimamente adherida a la misma en casi toda su extensión (por arriba, está separada por una hendidura más o menos profunda); 2.°, una *cara externa*, en la cual se inserta la cápsula; 3.°, una *cara interna*, lisa y articular, que se inclina hacia la cavidad glenoidea y se continúa con la misma. Hay que tener presente que al llegar a la escotadura glenoidea, el rodete pasa unas veces como un puente, en cuyo caso queda por debajo del mismo un pequeño agujero, por el cual se insinúa un fondo de saco de la sinovial. Aunque agrandada por su rodete, la cavidad glenoidea resulta todavía mucho más pequeña que lo que debiera ser para alojar la cabeza del húmero.

3.° **Medios de unión.**—Las dos superficies articulares están unidas por una *cápsula fibrosa*, reforzada por un *ligamento coracohumeral* y *ligamentos glenohumerales*.

A. Cápsula fibrosa.—Tiene la forma de un manguito fibroso, que se inserta, por su circunferencia superior, alrededor de la cavidad glenoidea, y por su circunferencia inferior, en el cuello del húmero. *Por parte del omoplato*, la inserción tiene lugar en la cara externa del rodete glenoideo o en la parte próxima al cuello (debe tenerse presente que, en la parte superior, la cápsula traspasa los límites del rodete y va a insertarse en la base de la apófisis coracoides). *Por parte del húmero*, la inserción se hace del modo siguiente: en su *mitad superior*, en el labio externo del cuello anatómico; en su mitad inferior, en el cuello quirúrgico, a 8 o 10 milímetros de la cubierta cartilaginosa.

Exteriormente, la cápsula articular está en relación con los cuatro músculos subescapular, supraespinoso, infraespinoso y redondo menor, cuyos tendones se fusionan completamente con ella. Fuera de los puntos en que está reforzada por esos tendones, la cápsula es relativamente delgada. Además, es muy laxa y permite a las superficies articulares, cuando se insufla aire en la sinovial, una separación de 2 a 3 centímetros.

Histológicamente el ligamento capsular se compone de manojos fibrosos, longitudinales en su mayor parte, y los que no lo son afectan una dirección circular u oblicua.

B. Ligamento coracohumeral.—Está representado por una hoja fibrosa, muy ancha y gruesa, que parte de la base y borde externo de la apófisis coracoides y va a parar al troquiter y cerca de la cápsula articular. Morfológicamente, debe ser considerado como el tendón terminal del pectoral menor, que, secundariamente, se ha fijado en la apófisis coracoides.

C. Ligamentos glenohumerales.—Se designan con este nombres *tres* cintas fibrosas, que están aplicadas sobre la cara anterior de la cápsula y, adhiriéndose íntimamente a la misma, desempeñan la misión de reforzarla. Se dividen en superior, medio e inferior.

α) El *ligamento glenohumeral superior* (*supraglenosuprahumeral de Farabeuf*) nace de la parte superior del rodete glenoideo y de la superficie ósea próxima. Desde este sitio se dirige transversalmente hacia afuera, para ir a insertarse en el cuello anatómico, entre la cabeza y el troquín. Morfológicamente, este ligamento representaría, en el hombre, el ligamento redondo de la articulación de la cadera.

β) El *ligamento glenohumeral medio* (*supraglenoprehumeral de Farabeuf*) parte del rodete glenoideo a igual nivel que el precedente. Desde este punto se dirige hacia abajo y afuera, para ir a fijarse en la base del troquín. Entre este ligamento y el precedente queda un espacio de forma triangular: es el *foramen oval de Weitbrecht* u *ojal del subescapular* (porque lo atraviesa el tendón de este músculo).

γ) El *ligamento glenohumeral inferior* (*preglenosubhumeral de Farabeuf*), el más largo y más fuerte de los tres, se origina en la parte anterior e inferior del reborde glenoideo y va a fijarse, por el otro extremo, en la parte anterior e inferior del cuello quirúrgico, entre la inserción del músculo subescapular y la del redondo menor.

4.° **Sinovial.**—La sinovial escápulohumeral es de las más sencillas. Cubre toda la superficie interior de la cápsula y, al llegar a las inserciones superior e inferior de esta cápsula, se dobla sobre sí misma para ir a terminar alrededor de las superficies articulares correspondientes. Envía al exterior dos prolongaciones: 1.ª, la *bolsa subescapular* que, saliendo por el foramen oval, va a colocarse debajo del músculo subescapular; 2.ª, la *bolsa bicipital*, que acompaña en la corredera bicipital el tendón de la porción larga del bíceps. A veces se encuentra una tercera prolongación muy pequeña, que se introduce en la escotadura glenoidea.

5.° **Movimientos.**—La articulación del hombro, la más movible de las enartrosis, presenta los cuatro movimientos fundamentales siguientes: 1.°, *abducción* y *aducción*, movimientos por los cuales el húmero se separa o se acerca al tronco (movimiento de rotación alrededor de un eje anteroposterior que pasara por la parte inferoexterna de la cabeza); 2.°, *proyección hacia adelante* y *proyección hacia atrás* (o bien *flexión* y *extensión*), movimientos de rotación alrededor de un eje transversal que pasara a la vez por el centro del troquiter y por el de la cavidad glenoidea; 3.°, *circunducción*; 4.°, *rotación hacia adentro* y *rotación hacia afuera*, alrededor de un eje vertical que pasara a la vez por el centro de la cabeza humeral y por la epitróclea.

§ 3.—Articulación del codo

La articulación del codo une el brazo con el antebrazo. Está formada, en realidad, por dos articulaciones: la articulación del húmero con el cúbito (trocleartrosis), y la articulación del húmero con el radio (trocoide). Pero como el radio se mueve también con los movimientos de la trocleartrosis y como, por otra parte, no existe más que una sinovial, conviene comprender las dos articulaciones en una sola y única descripción.

1.° **Superficies articulares.**—Tres piezas óseas: el extremo inferior del húmero, el extremo superior del cúbito y el extremo superior del radio.

a. *Extremidad inferior del húmero.*—La hemos descrito ya en osteología. Presenta: 1.°, por dentro, la *tróclea humeral*, destinada a articularse con el cúbito; 2.°, por fuera, el *cóndilo* o *cabeza menor del húmero*, destinado a articularse con el radio; 3.°, en su parte media, entre la tróclea y el cóndilo, un canal ante-

roposterior, llamado *canal cóndilotroclear*, formado por dos planos inclinados, que corresponden, uno a la parte interna del cóndilo y otro al borde externo de la tróclea. Estas tres partes están cubiertas, en estado fresco, por una sola y única capa de cartílago diartrodial, cuyo espesor varía de 1 a 1,5 milímetros (2 milímetros en el borde externo de la tróclea). Como partes accesorias: la *fosa olecraniana*, la *fosa coronoidea*, la *fosita supracondílea*, la *epitróclea* y el *epicóndilo*, partes que hemos descrito ya en osteología.

b. *Extremidad superior del cúbito.*—La extremidad superior del cúbito, que se articula con la *tróclea humeral*, presenta para este objeto, la *cavidad sigmoidea mayor*, que termina, por arriba, con el *pico del olécranon*, y por abajo, con la *apófisis coronoides* (véase Osteología). La superficie sigmoidea está cubierta por una capa de cartílago, de 1 a 1,5 milímetros de espesor.

c. *Extremidad superior del radio.*—La extremidad superior del radio, que se articula con el cóndilo humeral, presenta, para este objeto, la *cúpula radial* o *cavidad glenoidea del radial* (véase Osteología), circunscrita en todo su contorno por un reborde poco saliente, uniforme y liso como la cúpula propiamente dicha (es de notar que la porción interna de este reborde corresponde al canal cóndilotroclear). Como la superficie sigmoidea del cúbito, la superficie sigmoidea del radio está cubierta por una capa de cartílago de 1 a 1,5 milímetros de espesor.

2.° **Medios de unión.**—Un *ligamento capsular* y cuatro *ligamentos periféricos* (anterior, posterior, interno y externo):

a. *Ligamento capsular.*—Especie de manguito fibroso que se inserta: 1.°, *por arriba*, por su circunferencia superior, en la extremidad inferior del húmero; 2.°, *por abajo*, por su circunferencia inferior, en la extremidad superior del cúbito y en la extremidad superior del radio (alrededor del cuello, a 6 o 7 milímetros por debajo de la cúpula).

b. *Ligamento anterior.*—Relativamente delgado, cubre la cara anterior de la cápsula en toda su extensión. Se inserta: 1.°, *por arriba*, por encima de las dos fositas coronoidea y supracondílea, en la cara anterior de la epitróclea y en la parte externa del cóndilo; 2.°, *por abajo*, en el lado ánteroexterno de la apófisis coronoides y en la parte correspondiente del anillo fibroso, que rodea la cabeza del radio (debe tenerse en cuenta que a veces presenta dos manojos oblicuos más o menos diferenciados: el *manojo oblicuo interno* y el *manojo oblicuo externo*).

c. *Ligamento posterior.*—Delgado y membranoso como el anterior. Está representado por manojos fibrosos que parten de los lados interno y externo de la fosa olecraniana. De estos manojos, los inferiores terminan en los bordes del olécranon (*fascículos húmeroolecranianos*); los superiores, los que se encuentran situados por encima del pico del olécranon, van de uno a otro lado de la fosa olecraniana (*fascículos húmerohumerales*).

d. *Ligamento lateral interno.*—Difiere de los precedentes por su mucho grosor y resistencia. Está constituído, en realidad, por tres: 1.°, un *fascículo anterior* (el más débil de los tres), que va de la parte ánterointerna de la epitróclea a la parte ánterointerna de la apófisis coronoides; 2.°, un *fascículo medio*, especie de cordón fibroso, que nace del borde inferior de la epitróclea y termina en el lado interno de la apófisis coronoides (muchas veces en un tubérculo especial); 3.°, un *fascículo posterior* (*ligamento de Bardinet* de los cirujanos), en forma de abanico, que se inserta, por su vértice, en la parte posterior e inferior de la epitróclea y, por su base semicircular, en el lado interno del olécranon.

e. *Ligamento lateral externo.*—Análogo al precedente, comprende tres fascículos: 1.°, un *fascículo anterior*, que nace de la parte anterior e inferior del epicóndilo, y ensanchándose luego en forma de abanico, para cubrir la cabeza del radio, va a terminar, parte en el cúbito (por delante de la cavidad sigmoidea menor), parte en el ligamento anular de la articulación radiocubital superior; 2.°, un *fascículo medio*, en forma de cinta, que va de la parte inferior del epicóndilo a la parte posterior de la cavidad sigmoidea menor del cúbito y al borde externo de este hueso; 3.°, un *fascículo posterior*, regularmente cuadrilátero, que va de la parte posterior del epicóndilo al lado externo del olécranon.

3.° **Sinovial.**—La sinovial del codo cubre, en toda su extensión, la cara profunda de la cápsula fibrosa. Al llegar a las líneas de inserción de sus dos circunferencias superior e inferior, se refleja sobre los huesos correspondientes (por arriba, el húmero; por abajo, el cúbito y el radio) y los cubre en sentido recurrente hasta el límite del cartílago de incrustación. De este modo la serosa tapiza, por delante, las dos facetas coronoidea y supracondílea (*fondo de saco anterior*); por detrás, la fosa olecraniana (*fondo de saco posterior*) o *subtricipital*; por abajo y afuera, el cuello del radio, formando alrededor del mismo un tercer fondo de saco, de forma anular, que es el *fondo de saco inferior* o *fondo de saco perirradial*.

4.° **Movimientos.**—Dos movimientos principales: la flexión y la extensión, a los cuales conviene añadir muy ligeros movimientos de inclinación lateral. La *flexión* es el movimiento por el cual la cara anterior del antebrazo se acerca a la cara anterior del brazo hasta tocar con ella. Su extensión es de 140° como término medio. Es de notar que, por la oblicuidad del eje de rotación, el antebrazo, al flexionarse, se dirige un poco hacia dentro del brazo. La *extensión* es el movimiento por el cual el antebrazo se separa del brazo. La oblicuidad del eje de rotación hace también inclinar en este caso el eje del antebrazo sobre el del brazo; de suerte que, una vez efectuada la extensión, los dos ejes, braquial y antebraquial, forman entre sí un ángulo sumamente obtuso, cuya abertura mira hacia afuera. Los *movimientos de inclinación lateral* hacia adentro o hacia afuera son muy limitados: las oscilaciones que describe la extremidad inferior del cúbito no exceden, en las condiciones ordinarias, de 8 a 12 milímetros.

§ 4.—Articulaciones de los dos huesos del antebrazo entre sí

Los dos huesos del antebrazo se articulan por sus dos extremos superior (*articulación radiocubital superior*) e inferior (*articulación radiocubital inferior*). Se unen, además, entre sí por su parte media por un *ligamento interóseo*.

1.° **Articulación radiocubital superior.**—Pertenece al grupo de las articulaciones trocoides o de eje.

a. *Superficies articulares.*—Encontramos:

α) *Por parte del radio*, una faceta cilindroidea, casi plana en sentido vertical, convexa en sentido horizontal, formando como una orla alrededor de la cabeza del hueso; su altura es de 6 a 7 milímetros en su parte interna y de 2 o 3 solamente en la parte externa.

β) *Por parte del cúbito*, la *cavidad sigmoidea menor* de este hueso (véase Osteología), segmento de cilindro hueco, que mide 18 milímetros en sentido anteroposterior y 10 milímetros en sentido vertical.

b. *Ligamento anular.*—La cavidad sigmoidea menor del cúbito es agrandada hacia afuera por una cinta fibrosa muy resistente que, partiendo de su extremo anterior, termina en su extremo posterior, describiendo un semicírculo, cuya concavidad mira hacia adentro; es el *ligamento anular*. Su altura es de 8 a 10 milímetros. Se estudian en él: una *cara externa*, convexa, cubierta por los músculos próximos; una *cara interna*, cóncava, lisa y uniforme, que corresponde al radio (está cubierta de una delgada capa de fibrocartílago); un *borde superior*, que se confunde con el aparato ligamentoso del codo; un *borde inferior*, que rodea el cuello del radio (al cual se adapta sin adherirse). Agrandada de este modo y completada por el ligamento anular, la faceta articular del cúbito forma un segmento de cilindro hueco o, si se quiere, una especie de anillo, *mitad óseo*, *mitad fibroso*, al cual se adapta perfectamente el cilindro radial.

c. *Medios de unión.*—El ligamento anular aplica en primer lugar la epífisis radial contra la epífisis cubital. Por otra parte, como su circunferencia inferior, dispuesta alrededor del cuello, tiene un diámetro mucho más estrecho que el de la cabeza radial, impide que ésta se escurra por debajo del anillo ósteofibroso que la sostiene. Además de este primer medio de unión, se encuentra otro, el *ligamento cuadrado de Denucé*, hoja fibrosa cuadrilátera, que va desde el reborde inferior de la cavidad sigmoidea menor a la parte correspondiente del cuello del radio.

d. *Sinovial.*—Es una dependencia de la sinovial del codo. Por su parte inferior, rebasa de 4 o 5 milímetros el borde inferior del ligamento anular, formando alrededor del cuello un fondo de saco circular llamado *fondo de saco perirradial*.

e. *Movimientos.*—(Véase pág. 119).

2.° **Articulación radiocubital inferior.**—Es también una articulación trocoide, pero una trocoide menos perfecta que la superior.

a. *Superficies articulares.*—Aquí encontramos:

α) *Por parte del radio*, la *cavidad sigmoidea* de este hueso, cóncava en sentido anteroposterior y plana en sentido vertical; es un segmento de cilindro hueco que mide de 16 a 18 milímetros de longitud por 6 o 7 de altura.

β) *Por parte del cúbito*, la cabeza de este hueso, con dos facetas articulares: una *faceta súperoexterna*, que ocupa el contorno de la cabeza en sus dos tercios externos y se corresponde (segmento de cilindro macizo) con la cavidad sigmoidea del radio; una *faceta inferior*, que ocupa la parte inferior de la cabeza, plana o ligeramente convexa, y corresponde al carpo, del cual, no obstante, está separada por un fibrocartílago llamado *ligamento triangular*.

b. *Ligamento triangular.*—Es una hoja triangular que está situada horizontalmente entre los dos huesos: su base se inserta

serta en una faceta especial situada por debajo de la cavidad glenoidea del omoplato; el *vasto externo*, en la porción del húmero, situada por encima y por fuera del canal de torsión; el *vasto interno*, en la porción del húmero, situada por debajo y por dentro del canal. *Desde aquí*, estos tres fascículos se dirigen hacia abajo y se reúnen en un tendón común, que se inserta en el olécranon (bolsa serosa).

Relaciones.—En su origen el tríceps está cubierto por el deltoides. En el brazo se corresponde con el húmero, del que está separado por el nervio radial y la arteria humeral profunda, que siguen el canal de torsión. La cara posterior está en relación con la aponeurosis y la piel. El borde externo está en relación con el supinador largo y el braquial anterior. El borde interno es seguido por el nervio cubital.

Inervación.—Radial.

Acción.—Es extensor del antebrazo sobre el brazo; la porción larga aproxima además el miembro superior al tronco.

C) *Aponeurosis del brazo*

La aponeurosis del brazo envuelve esta parte a manera de un cilindro. Se continúa por arriba con las aponeurosis de los músculos de la región; por abajo, con la aponeurosis antebraquial. De su cara profunda se desprenden dos tabiques: uno *interno* y otro *externo*, que se insertan en los bordes interno y externo del húmero; son los que limitan los dos compartimientos musculares del brazo.

§ 3.—Músculos del antebrazo

Los músculos del antebrazo están dispuestos en tres regiones: *región anterior*, *región externa* y *región posterior*.

A) *Región anterior del antebrazo*

Los músculos anteriores del antebrazo son ocho, y están dispuestos en cuatro planos:

Primer plano (cuatro): *pronador redondo*, *palmar mayor*, *palmar menor* y *cubital anterior*.

Segundo plano (uno solo): *flexor largo común superficial de los dedos*.

Tercer plano (dos): *flexor propio del pulgar*, *flexor común profundo de los dedos*.

Cuarto plano (uno solo): *pronador cuadrado*.

1.° **Pronador redondo.**—Músculo aplanado de delante atrás, que va desde la epitróclea al radio.

Inserciones.—1.°, *por arriba*, se inserta por dos fascículos, uno *epitrócleo* y el otro *coronoideo*, en la epitróclea y en el borde interno de la apófisis coronoides; 2.°, *por abajo*, en la parte media de la cara externa del radio.

Relaciones.—Se consideran en él dos caras y dos bordes. La *cara anterior* es superficial; sin embargo, hacia afuera está cubierta por el supinador largo y los dos radiales externos. La *cara profunda* está en relación con el braquial anterior, el flexor común superficial y el radio. El *borde interno* está en relación, por arriba, con el palmar mayor, y, por abajo, con el flexor común superficial. El *borde externo* forma, con el supinador largo, un triángulo, el *triángulo del codo*, que contiene el bíceps, el braquial anterior, los vasos humerales y el nervio radial; nótese que el nervio mediano pasa por entre los dos fascículos de este músculo.

Inervación.—Mediano.

Acción.—Es pronador y flexor del radio.

2.° **Palmar mayor.**—Músculo aplanado de delante atrás, carnoso por arriba y tendinoso por abajo, situado por dentro del precedente.

Inserciones.—*Por arriba*, en la epitróela, en la aponeurosis antebraquial y en los tabiques fibrosos de los músculos epitrócleos. *Por abajo*, en el segundo metacarpiano.

Relaciones.—Se le consideran dos porciones. *En el antebrazo*, es superficial y está colocado por fuera del palmar menor y encima del flexor común superficial de los dedos. Su borde externo está en relación con el supinador largo; entre los dos músculos existe un canal (*canal del pulso*), que contiene la arteria radial con sus venas y la rama anterior del nervio radial. *En la muñeca*, pasa por un conducto ósteofibroso especial, comprendido entre el escafoides, el trapecio y el ligamento anular anterior del carpo.

Inervación.—Nervio mediano.

Acción.—Flexiona la mano sobre el antebrazo y éste sobre el brazo. Accesoriamente es abductor y pronador de la mano.

3.° **Palmar menor.**—Músculo delgado, situado por dentro del precedente, y va desde la epitróclea a la mano, en donde termina en la aponeurosis palmar y el abductor del pulgar. Inervado por el mediano. Dobla la mano sobre el antebrazo y tiende la aponeurosis palmar.

4.° **Cubital anterior.**—Está situado por dentro del precedente y se extiende desde la flexura al carpo.

Inserciones.—*Por arriba*, se inserta en la epitróclea, en el olécranon por dos fascículos, uno *epitrócleo* y el otro *olecraniano*, por entre los cuales pasa el nervio cubital. *Por abajo*, se inserta en el pisiforme.

Relaciones.—Es superficial y cubre los flexores común, superficial y profundo. A lo largo de su cara externa corre el nervio cubital, pronto acompañado por los vasos cubitales. Su borde posterior está en relación con el cúbito, en el cual se inserta.

Inervación.—Nervio cubital.

Acción.—Es flexor y aductor de la mano.

5.° **Flexor común superficial de los dedos.**—Músculo aplanado, muy ancho, situado por debajo de los músculos precedentes: va a terminar en los cuatro últimos dedos.

Inserciones.—*Por arriba*, se inserta en la epitróclea y en el apófisis coronoides y en el borde anterior del radio. *Desde este punto* se dirige hacia abajo y se divide en cuatro tendones terminales, destinados a los cuatro últimos dedos.

Relaciones.—Se estudian en cuatro porciones. *En el antebrazo*, está cubierto por los músculos precedentes, y él cubre a su vez el flexor profundo, del cual le separan el nervio mediano y los vasos cubitales. *En la muñeca*, los tendones se deslizan dentro del conducto ósteofibroso del carpo; el nervio mediano está situado en su parte externa. *En la palma de la mano*, los tendones están situados por debajo de la aponeurosis palmar y cruzados por el arco palmar. *En los dedos*, cada tendón está colocado por delante del tendón del flexor profundo; el tendón superficial se divide en dos lengüetas, que se insertan a cada lado de la segunda falange, resultando de ello la formación de un ojal que da paso al tendón profundo: de donde los nombres de *tendón perforado* (flexor superficial), y de *tendón perforante* (flexor profundo). Cada uno de estos tendones está sujeto a las falanges por *vainas fibrosas*, y además tractus fibrosos adhieren la cara profunda de los tendones a la cara anterior de las falanges (*mesotendones*, *frenillo de los tendones*).

Inervación.—Nervio mediano.

Acción.—Dobla la segunda falange sobre la primera. Accesoriamente flexiona la mano sobre el antebrazo.

6.° **Flexor profundo común de los dedos.**—Constituye el tercer plano muscular del antebrazo y se extiende desde el antebrazo a la tercera falange de los dedos.

Inserciones.—*Por arriba*, se inserta en la cara anterior del cúbito, en la aponeurosis antebraquial y en el ligamento interóseo (algo sobre el radio por debajo de la tuberosidad bicipital). *Desde este punto* se dirige hacia abajo y termina en cuatro tendones, que van a insertarse en la tercera falange de los cuatro últimos dedos.

Relaciones.—Se estudian en cuatro porciones. *En el antebrazo*, está cubierto por el flexor superficial, el nervio mediano y los vasos y nervios cubitales; está situado entre el cubital anterior y el flexor propio del pulgar. *En la muñeca y en la mano*, sigue el mismo trayecto que el flexor superficial, pero colocado debajo de él. *En los dedos*, perfora el flexor superficial y se inserta en la tercera falange.

Inervación.—Nervio mediano para dos fascículos externos, nervio cubital para dos fascículos internos.

Acción.—Dobla la tercera falange sobre la segunda, y accesoriamente, la mano sobre el antebrazo.

7.° **Flexor largo propio del pulgar.**—Situado por fuera del precedente, se extiende desde el radio al pulgar.

Inserciones.—*Por arriba*, se inserta en la cara anterior del radio y en el ligamento interóseo. *Por abajo*, termina por un tendón que pasa por debajo de la eminencia anular anterior del carpo, sigue el lado interno de la eminencia tenar y termina en la última falange del pulgar.

en el reborde inferior de la cavidad sigmoidea del radio; su vértice se fija en la ranura que separa la cabeza del cúbito de su apófisis estiloides. De sus dos caras, la superior, plana o ligeramente cóncava, se adapta exactamente a la parte inferior de la cabeza del cúbito, pero sin adherir a la misma; su cara inferior, cóncava, se adapta también al semilunar y al piramidal.

c. *Medios de unión.*—Además del ligamento triangular, que une los dos huesos (*ligamento interóseo* de algunos autores), encontramos también, como ligamentos: 1.°, una *cápsula fibrosa*, que presenta la disposición de todas las cápsulas; 2.°, un *ligamento radiocubital anterior*, representado por algunos fascículos transversales u oblicuos que, desde el extremo anterior de la cavidad sigmoidea del radio, se dirigen a la parte correspondiente de la cabeza del cúbito; 3.°, un *ligamento radiocubital posterior*, que se extiende transversalmente desde el extremo posterior de la faceta articular del radio a la parte posterior de la cabeza del cúbito y de su apófisis estiloides.

d. *Sinovial.*—Es notable por su amplitud y flojedad. Por arriba, hacia el ligamento interóseo, tiene una pequeña prolongación en fondo de saco, de 5 ó 6 milímetros de altura. Por abajo, comunica a veces (dos por cinco) con la sinovial de la muñeca, por un orificio en forma de hendidura que se encuentra en la base del ligamento triangular.

e. *Movimientos de las articulaciones radiocubitales.*—Las articulaciones radiocubitales ejecutan una sola clase de movimiento: la *rotación*. Este movimiento, según el sentido en el cual tiene lugar la rotación, recibe los nombres de *pronación* o *supinación*: *pronación*, cuando la cara palmar de la mano se dirige hacia atrás; *supinación*, cuando la misma cara palmar se dirige hacia adelante. Estos dos movimientos de pronación y supinación resultan de un movimiento de rotación ejecutado por el radio alrededor del cúbito, en el cual la mano sigue, como se comprende, los movimientos del radio. El cúbito permanece casi completamente inmóvil; ejecuta movimientos de oscilación de algunos milímetros de extensión solamente.

3.° **Ligamento interóseo del antebrazo.** — Se designa con este nombre la membrana fibrosa que une entre sí, en su parte media, los dos huesos del antebrazo. Se inserta, *por dentro*, en el borde externo del cúbito; *por fuera* se fija en el borde interno del radio; *por abajo* desciende hasta la articulación radiocubital inferior, y *por arriba* queda a 2 ó 3 centímetros por debajo de la tuberosidad bicipital. Por sus dos caras anterior y posterior, el ligamento interóseo presta inserción a algunos músculos. Distribuidos por su superficie se encuentran algunos orificios redondeados o elípticos, a través de los cuales pasan algunas arterias. Muy arriba del espacio interóseo, inmediatamente por encima de la membrana fibrosa radiocubital, se encuentra una cinta fibrosa de dirección oblicua: es el *ligamento* o *cuerda de Weitbrecht*. Se inserta, por arriba, en la base de la apófisis coronoides; desde este punto se dirige oblicuamente hacia abajo y afuera, para ir a fijarse en la cara anterior del radio, un poco por debajo de la tuberosidad bicipital. Es una reliquia muscular.

§ 5.—Articulación de la muñeca

La articulación de la muñeca o articulación radiocarpiana une el antebrazo a la mano, el radio y el cúbito al conjunto óseo del carpo. Es una articulación condilea.

1.° **Superficies articulares.**—Son:

α) *Por el antebrazo*, una especie de cavidad glenoidea, de forma elipsoide, cuyo eje mayor, dirigido transversalmente, se extiende de una a otra apófisis estiloides (4 ó 5 centímetros de longitud por 1 centímetro y medio ó 2 de anchura); está formada, por fuera, por la cara carpiana de la extremidad inferior del radio (véase Osteología); por dentro, por la cara inferior del ligamento triangular (pág. 118).

β *Por la mano*, los tres primeros huesos de la primera fila del carpo (escafoides, semilunar y piramidal), sólidamente unidos entre sí y formando por su conjunto una especie de cóndilo, el *cóndilo carpiano*, el cual se adapta exactamente a la cavidad *glenoidea antibraquial:* (recuérdese: 1.°, que el escafoides y el semilunar corresponden a la vez a la faceta radial y a la parte lindante del ligamento triangular; 2.°, que el piramidal contacta únicamente con la parte externa de este mismo ligamento triangular).

2.° **Medios de unión.**—Las dos superficies articulares están unidas por una cápsula fibrosa, reforzada por cuatro ligamentos (anterior, posterior, interno y externo):

a. *Cápsula fibrosa.*—Es un manguito fibroso que se inserta: 1.°, por arriba, alrededor de la superficie articular del radio y

en los bordes del ligamento triangular; 2.°, por abajo, alrededor de la superficie articular del cóndilo carpiano.

b. *Ligamento anterior.*—Se extiende por la cara anterior de la articulación. Comprende dos fascículos: 1.°, un *fascículo externo* o *radiocarpiano* que nace, por arriba, en el borde anterior de la faceta articular del radio y en la parte anterior de la apófisis estiloides de este hueso: desde este sitio se dirige oblicuamente hacia abajo y adentro para ir a fijarse en los tres huesos semilunar, piramidal y hueso mayor; 2.°, un *fascículo interno* o *cúbitocarpiano* que parte, por arriba, de la parte anterior de la fosita rugosa que separa la cabeza del cúbito de su apófisis estiloides; desde este punto, se dirige oblicuamente hacia abajo y afuera para ir a terminar, como el precedente, en el semilunar, el piramidal y el hueso mayor.

c. *Ligamento posterior.*—Menos fuerte y largo que el anterior, se inserta por arriba en el borde posterior de la faceta articular del radio; se dirige oblicuamente hacia abajo y adentro y va a fijarse, en gran parte, en el piramidal (algunas fibras se detienen en el semilunar).

d. *Ligamento lateral interno.*—De forma triangular, se inserta, por arriba, en el lado interno y en el vértice de la apófisis estiloides del cúbito. Por abajo se divide en dos manojos: uno anterior, para el pisiforme, y otro posterior, para el piramidal.

e. *Ligamento lateral externo.*—Tiene, como el que acabamos de describir, la forma de un triángulo de base inferior. Se inserta, por arriba, en el vértice de la apófisis estiloides del radio, y por abajo, en el lado ánteroexterno del escafoides.

3.° **Sinovial.**—Tapiza la cápsula articular en toda su extensión y termina exactamente, tanto por parte del antebrazo como del carpo, en el límite del revestimiento cartilaginoso. Comunica dos veces de cada cinco con la sinovial radiocubital inferior por un orificio situado en la base del ligamento triangular.

4.° **Movimientos.**—La articulación de la muñeca posee los cinco movimientos que caracterizan a las articulaciones condíleas, a saber: 1.°, la *flexión* (por la cual la cara palmar de la mano se inclina hacia la cara anterior del antebrazo); 2.°, la *extensión* (por la cual la cara dorsal de la mano se inclina hacia la cara posterior del antebrazo); 3.°, la *aducción* (por la cual el borde interno de la mano se inclina hacia el borde interno del antebrazo); 4.°, la *abducción* (por la cual el borde externo de la mano se inclina hacia el borde externo del antebrazo); 5.°, la *circunducción* (resultado de la ejecución sucesiva de los cuatro movimientos precedentes).

§ 6.—Articulaciones intrínsecas de la mano

Las articulaciones de la mano pueden dividirse en cinco grupos: 1.°, *articulaciones de los huesos del carpo entre sí;* 2.°, *articulaciones del carpo con el metacarpo;* 3.°, *articulaciones de los metacarpianos entre sí;* 4.°, *articulaciones de los metacarpianos con las primeras falanges;* 5.°, *articulaciones de las falanges entre sí.*

A) *Articulaciones del carpo*

Comprenden: 1.°, las articulaciones de los huesos de la primera fila entre sí; 2.°, las articulaciones de los huesos de la segunda fila entre sí; 3.°, la articulación de las dos filas entre sí.

1.° **Articulación de los huesos de la primera fila entre sí.**—Conviene estudiar separadamente las articulaciones de los tres huesos externos, y luego las del piramidal con el pisiforme.

A. Articulación de los tres huesos externos.—El escafoides se articula con el semilunar y éste con el piramidal, formando dos artrodias. Como *superficies articulares* tienen facetas planas y verticales. Como *medios de unión:* 1.°, *ligamentos interóseos*, en número de dos, uno entre el escafoides y el semilunar, y otro entre el semilunar y el piramidal; 2.°, *ligamentos palmares* y *ligamentos dorsales*. Dos *sinoviales* que comunican con la sinovial mediocarpiana.

B. Articulaciones del piramidal con el pisiforme.—Es también una artrodia. Como *superficies articulares*: dos facetas ovales, de eje mayor vertical, casi planas (ligeramente convexa en el piramidal, ligeramente cóncava en el pisiforme). Como *medios de unión*: 1.°, un *ligamento superior*, que va desde el pisiforme a la apófisis estiloides del cúbito; 2.°, un *ligamento palmar*, plano y cuadrilátero, que va desde el pisiforme al hueso ganchoso; 3.°, un *ligamento dorsal*, que se extiende desde el pisiforme al piramidal; 4.°, dos *ligamentos inferiores* que, fijándose por un extremo en la parte inferior del pisiforme, terminan por el otro: uno, en la apófisis unciforme del hueso ganchoso, y el otro en la

extremidad superior del quinto metacarpiano. Una *sinovial*, que comunica muchas veces con la sinovial de la muñeca.

2.° **Articulación de los huesos de la segunda fila entre sí.** —El trapecio se articula con el trapezoide, el trapezoide con el hueso grande y el hueso grande con el ganchoso, formando tres artrodias. Como *superficies articulares*: facetas planas, verticales, orientadas en sentido sagital. Como *medios de unión:* tres *ligamentos interóseos*, tres *ligamentos palmares* y tres *ligamentos dorsales*. Como *sinoviales:* simples divertículos de la sinovial mediocarpiana.

3.° **Articulación de las dos filas entre sí.**—Une los huesos de la primera fila del carpo (excepto el pisiforme) con los de la segunda fila.

a. *Superficies articulares.* — La interlínea articular, muy irregular, puede dividirse en dos partes: una externa y otra interna. La *parte externa*, que constituye la *articulación externa*, corresponde a la articulación del escafoides con el trapecio y el trapezoide. La superficie de contacto es transversal y sensiblemente plana: es una artrodia. La *parte interna* constituye la *articulación interna*. Está formada: 1.°, *por arriba*, por el escafoides, el semilunar y el piramidal, que representan, en conjunto, una especie de *cavidad glenoidea* de eje mayor transversal; 2.°, *por abajo*, por el hueso mayor y el ganchoso, que representan, en conjunto, una especie de *cóndilo* de eje mayor también transversal. Es una condilartrosis.

b. *Medios de unión.*—Tres clases de ligamentos: dorsales, palmares y laterales.

α *Por parte de la artrodia*, encontraremos: 1.°, un *ligamento palmar*, que va desde el escafoides al trapecio; 2.°, un *ligamento dorsal*, formado únicamente por algunas fibras que, desde el tubérculo del escafoides, descienden hasta el trapecio y el trapezoide; 3.°, un *ligamento lateral externo*, que va desde el tubérculo del escafoides al trapecio.

β) *Por parte de la condilartrosis:* 1.°, un *ligamento palmar*, en forma de **V**, cuyo vértice se inserta en el cuello del hueso mayor, y cuyas dos ramas terminan una en el piramidal y otra en el escafoides; 2.°, un *ligamento dorsal*, que parte del piramidal y termina parte en el trapecio y parte en el trapezoide: 3.°, un *ligamento lateral interno*, que va desde el vértice del piramidal a la apófisis del hueso ganchoso.

c. *Sinovial.*—Una sola sinovial (raras veces dos, una para la artrodia y otra para la condilartrosis), más laxa por detrás que por delante, de la cual parten *prolongaciones ascendentes* (para las articulaciones de la primera fila) y *descendentes* (para las articulaciones de la segunda fila).

d. *Movimientos.*—Simples movimientos de deslizamiento que, sumados a los de la articulación de la muñeca, resultan, según el sentido en que se ejecutan, movimientos de *flexión*, de *extensión*, de *aducción* y de *abducción*.

B) *Articulaciones carpometacarpianas*

Estas articulaciones unen la extremidad superior de los cinco metacarpianos con los huesos de la segunda fila del carpo. La primera es distinta de las demás.

1.° **Articulación carpometacarpiana del pulgar.** — Une el trapecio con el primer metacarpiano (*articulación trapezometacarpiana*). Es una articulación por encaje recíproco.

a. *Superficies articulares.*—Las constituyen: 1.°, *por parte del trapecio*, una faceta cuadrilátera, cóncava en sentido transversal, convexa en sentido ánteroposterior; 2.°, *por parte del metacarpiano*, una faceta de configuración inversa.

b. *Medios de unión.*—Un *manguito fibroso*, muy laxo, más grueso por detrás que por delante, que se inserta alrededor de las dos facetas que hemos indicado más arriba.

c. *Sinovial.*—Sinovial notable por su laxitud.

d. *Movimientos.* — Cinco movimientos: *flexión*, *extensión*, *aducción*, *abducción* y *circunducción*.

2.° **Articulación carpometacarpiana de los cuatro últimos dedos.**—Se las considera como pertenecientes a la clase de las artrodias; pero, en realidad, son pequeñas articulaciones por encaje recíproco.

a. *Superficies articulares.*—El *segundo metacarpiano* se articula a la vez con el trapecio, el trapezoide y el hueso mayor, formando, en conjunto, una especie de *mortaja* en la cual se introduce el metacarpiano. El *tercer metacarpiano* se articula con el hueso mayor por facetas triangulares. El *cuarto metacarpiano* se articula a la vez con el hueso ganchoso por una ancha faceta y con el hueso mayor por una muy pequeña faceta. El *quinto metacarpiano* se articula con el hueso ganchoso.

b. *Medios de unión.*—Un ligamento interóseo, ligamentos palmares y ligamentos dorsales.

α) *Ligamento interóseo.*—Se compone de dos manojos, que nacen, por arriba, de las caras contiguas del hueso mayor y del hueso ganchoso, y terminan, por abajo, en el lado interno de la extremidad superior del tercer metacarpiano, unas veces conservando su independencia, otras fusionándose más o menos pronto (ligamento en **V** o ligamento en **Y**).

β) *Ligamentos palmares.*—Son en número de cuatro, parten de los huesos de la segunda fila (trapecio, hueso mayor y hueso ganchoso) y se dirigen al 2.°, 3.° y 4.° metacarpianos; el 5.° metacarpiano no tiene ligamento palmar, está reemplazado por el *ligamento pisimetacarpiano.*

γ) *Ligamentos dorsales.*—Más fuertes que los palmares, son en número de seis o siete, dos para el segundo metacarpiano, dos o tres para el tercero, uno para el cuarto y otro también para el quinto.

c. *Sinovial.*—Las más de las veces hay una sola sinovial para las cuatro articulaciones carpometacarpianas, que comunica, por arriba, con la sinovial mediocarpiana. Algunas veces hay una sinovial independiente para las dos últimas.

d. *Movimientos.* — Simples movimientos de *deslizamiento*, apenas apreciables para las dos articulaciones externas y un poco más extensos para las demás articulaciones internas.

C) *Articulaciones intermetacarpianas*

El primer metacarpiano es independiente. Los otros cuatro se articulan entre sí por su extremidad superior y están unidos por medio de ligamentos por su extremidad inferior.

1.° **Articulaciones de las extremidades carpianas.**—Son *artrodias* (para algunos autores simples *anfiartrosis*).

α) Como *superficies articulares*: facetas verticales, en parte rugosas, en parte lisas y cubiertas de cartílago.

β) Como *medios de unión*: 1.°, *ligamentos interóseos*, en número de tres, muy cortos, que van de un metacarpiano al metacarpiano próximo; 2.°, *ligamentos palmares*, pequeñas cintas, en número de tres, que van transversalmente de uno a otro metacarpiano; 3.°, *ligamentos dorsales*, en número de tres, análogos a los precedentes.

γ) Como *sinoviales*, tres prolongaciones procedentes de la sinovial carpometacarpiana.

2.° **Unión de las extremidades digitales.**—Las cabezas de los cuatro últimos metacarpianos están unidas entre sí por una cinta transversal, que va del segundo al quinto metacarpianos, pasando por delante de las articulaciones metacarpofalángicas (véanse estas articulaciones).

D) *Articulaciones metacarpofalángicas*

En número de cinco; unen la extremidad inferior del metacarpiano a la primera falange correspondiente. Son articulaciones condíleas.

1.° **Superficies articulares.** — Como superficies articulares hay:

α) *Por parte del metacarpiano*, una *cabeza* aplanada transversalmente, que se extiende más hacia la región palmar que a la dorsal, y presenta a los lados una depresión rugosa, limitada por detrás por un fuerte tubérculo (debe tenerse en cuenta la disposición especial de la cabeza del primer metacarpiano: delgada, convexa, mayor en sentido transversal que en sentido ánteroposterior, ofreciendo la forma de un trapecio, si se la mira de frente, y que tiene impresiones debidas a los huesos sesamoideos).

β) *Por parte de la falange*, una *cavidad glenoidea* o *glenofalángica*, mayor en sentido transversal que en el ánteroposterior y, a uno y otro lado de la cavidad glenoidea dos pequeñas eminencias en forma de tubérculos.

2.° **Fibrocartílago de ampliación.**—La cavidad glenoideofalángica resulta agrandada por una pequeña lámina fibrocartilaginosa, de forma cuadrilátera, que se implanta en su parte anterior y se dirige luego hacia arriba y adelante. Su cara posterior es cóncava y articular. Su cara anterior presenta, en su parte media, un canal longitudinal para los tendones flexores. Su borde inferior se fija fuertemente en la falange. Su borde superior está en relación con el *cóndilo* pero sin adherirse a él. (Debe tenerse presente que el fibrocartílago de la primera falange del pulgar contiene en su interior dos pequeños *sesamoideos*, uno interno y otro externo (véase *Sesamoideos*).

3.° **Medios de unión.**—Cuatro ligamentos: una cápsula, dos ligamentos laterales y un ligamento transverso.

α) La *cápsula* es un manguito fibroso, delgado y flojo, que se inserta, por arriba, alrededor de la cabeza del metacarpiano, y por abajo, alrededor de la cavidad glenoidea. En la cara anterior de la articulación se confunde con el fibrocartílago de ampliación.

β) Los *ligamentos laterales* se distinguen en interno y externo. Cada uno de ellos tiene la forma de un triángulo o de un abanico. Se insertan por su vértice en la depresión y en el tubérculo que hay a cada lado del cóndilo. Desde este punto se dirigen oblicuamente hacia abajo y adelante y van a fijarse: por sus fibras posteriores o falángicas, en los tubérculos laterales de las falanges; por sus fibras anteriores o glenoideas, en el fibrocartílago correspondiente.

γ) El *ligamento transverso* es el mismo que hemos indicado al estudiar las articulaciones intermetacarpianas (pág. 123). Fusionándose, a nivel de cada una de las cuatro articulaciones metacarpofalángicas externas con el fibrocartílago y con los ligamentos laterales, se convierte en un medio de unión para estas últimas articulaciones.

4.° **Sinovial.**—Una sinovial muy floja, sobre todo por detrás, para cada una de las articulaciones.

5.° **Movimientos.**—La primera falange posee los más diversos movimientos: 1.°, *flexión* y *extensión*; 2.°, inclinación lateral hacia el eje de la mano (*aducción*) o hacia los bordes de la misma (*abducción*); 3.°, *circunducción*; 4.°, *rotación* (poco apreciable en las condiciones normales).

E) *Articulaciones interfalángicas de los dedos*

La primera falange se articula con la segunda y la segunda con la tercera, formando para cada dedo dos trocleartrosis. Están constituídas bajo el mismo tipo.

1.° **Superficies articulares.**—Encontramos:

α) *En la parte superior* o *proximal* (extremidad inferior de la primera falange y extremidad inferior de la segunda), una *polea* de garganta anteroposterior, con dos depresiones rugosas a cada lado.

β) *En la parte inferior* o *distal* (extremidad superior de la

primera falange y extremidad superior de la segunda), una *cresta obtusa* anteroposterior, que está en relación con la garganta de la polea, y dos pequeñas cavidades glenoideas, que se encuentran en las partes laterales de esta misma polea; lateralmente, dos pequeños tubérculos. Como para la articulación metacarpofalángica, la superficie inferior se encuentra agrandada por un fibrocartílago que presenta exactamente la misma disposición.

2.° **Medios de unión.**—Tres ligamentos.

α) Una *cápsula*, especie de manguito fibroso, que va desde el contorno de una superficie articular al de la otra.

β) Dos *ligamentos laterales*, uno interno y otro externo, que recuerdan exactamente los de las articulaciones metacarpofalángicas.

3.° **Sinovial.**—Una sinovial para cada articulación, que presenta también la misma disposición que en las articulaciones metacarpofalángicas.

4.° **Movimientos.**—Movimientos de *flexión* y de *extensión*. En condiciones normales no hay movimientos de lateralidad.

ARTÍCULO II

ARTICULACIONES DEL MIEMBRO INFERIOR

El miembro inferior, igual que el superior, ofrece los seis grupos de articulaciones siguientes: 1.°, *articulaciones de los huesos coxales* o *huesos de la pelvis*; 2.°, *articulaciones del muslo con la pelvis* o *articulación coxofemoral*; 3.°, *articulación de la pierna con el muslo* o *articulación de la rodilla*; 4.°, *articulaciones de los dos huesos de la pierna entre sí* o *articulaciones peroneotibiales*; 5.°, *articulación del pie con la pierna* o *articulación de la garganta del pie*; 6.°, *articulaciones intrínsecas del pie*.

§ 1.—Articulaciones de los huesos coxales o huesos de la pelvis

Los huesos coxales se articulan con la columna vertebral, cada uno con la proporción lateral correspondiente del sacro (*articulación sacroilíaca*). Se articulan también entre sí en la línea media

(*sínfisis púbica*). Al describir el aparato ligamentoso de la pelvis incluiremos la *membrana obturatriz*.

A) *Articulación sacroilíaca*

La articulación del sacro con el hueso coxal pertenece a la clase de las diartroanfiartrosis.

1.° **Superficies articulares.** — Como superficies articulares encontramos: 1.°, *por parte del sacro*, la faceta auricular de este hueso, en forma de media luna o de escuadra, que corresponde a las dos primeras piezas sacras y a la parte superior de la tercera; 2.°, *por parte del hueso coxal*, una faceta análoga, la faceta auricular del hueso coxal, que ocupa la parte posterior de la cara interna del hueso.

De estas dos superficies, la del hueso coxal es convexa (semicilindro lleno); la del sacro es cóncava (semicilindro hueco).

Por otra parte, la porción inferior de la faceta auricular del hueso coxal se proyecta hacia adentro, de manera que forma una especie de faceta horizontal u oblicua, que sirve de sostén a la parte correspondiente del sacro. Vista de frente, la interlínea articular sacroilíaca se semeja bastante a una *S* itálica. En estado fresco, las dos superficies articulares del sacro y del hueso coxal están cubiertas por una capa de cartílago hialino, cubierta a su vez por una lámina de fibrocartílago.

2.° **Medios de unión.**—Una *cápsula fibrosa*, dos *ligamentos sacroilíacos*, uno anterior y otro posterior, y cierto número de formaciones fibrosas que desempeñan el papel de *ligamentos accesorios*, son: el ligamento iliolumbar y ligamentos sacrociáticos mayor y menor.

a. *Cápsula.*—Especie de manguito muy corto, que se inserta por un extremo alrededor de la faceta auricular del hueso coxal, y por el otro alrededor de la faceta articular del sacro.

b. *Ligamento sacroilíaco anterior.*—Está representado por un conjunto de fascículos radiados, que se insertan: 1.°, por un extremo, en la base del sacro y cara anterior de este hueso, por fuera de los dos primeros agujeros sacros; 2.°, por el otro extremo, en las partes próximas del hueso coxal.

c. *Ligamento sacroilíaco posterior.*—Forma dos planos: uno superficial y otro profundo. El *plano superficial* está representado por fascículos que, de la parte más posterior de la cresta ilíaca,

se dirigen a los tubérculos situados por fuera de los agujeros sacros posteriores (son los *tubérculos conjugados de Farabeuf y de Pinard*, llamados así porque cada uno de ellos se forma con la reunión o *conjugación* de dos semiapófisis transversas). Se distinguen cuatro fascículos: el primero va de la cresta ilíaca a la apófisis transversa del sacro; el segundo, *ligamento vago* o *ligamento axil*, va de la cresta ilíaca al primer tubérculo conjugado; el tercero, *ligamento de Zaglas*, va de la espina ilíaca pósterosuperior al segundo tubérculo conjugado; el cuarto, *ligamento sacroespinoso*, se extiende desde la espina ilíaca pósterosuperior y de la escotadura subyacente, al tercer tubérculo conjugado. El *plano profundo* está formado por manojos fibrosos, muy cortos y resistentes, que parten de la tuberosidad ilíaca y van a fijarse en la parte correspondiente del sacro (*ligamento interóseo* de algunos autores, denominación impropia).

d. *Ligamento iliolumbar.*—Nace, por dentro, del vértice y borde inferior de la apófisis transversa de la quinta lumbar. Las fibras más elevadas se condensan en un cordón grueso, el cual, después de un trayecto ligeramente ascendente, va a fijarse en la cresta ilíaca, en la unión de su tercio posterior con sus dos tercios anteriores. Las demás fibras, después de un trayecto oblicuamente descendente, van a fijarse en la tuberosidad ilíaca. A veces se encuentra un *fascículo descendente* que, partiendo del vértice de la apófisis transversa de la quinta lumbar, va a terminar a la fosa ilíaca interna, cerca de la línea innominada.

e. *Ligamento sacrociático mayor.*—Fascículo fibroso muy resistente, que va desde el isquion a la columna sacrococcígea. Se inserta, por arriba, en las dos espinas ilíacas posteriores, en la parte más posterior de la fosa ilíaca externa y en el borde de la columna sacrococcígea (desde la tercera vértebra sacra hasta la parte media del cóccix). Desde este punto se dirige oblicuamente hacia abajo, delante y afuera, para ir a terminar en la parte pósterointerna de la tuberosidad isquiática. Es ancho en sus dos extremos y estrecho en su parte media, que, por esta razón, recibe el nombre de *istmo*.

f. *Ligamento sacrociático menor.*—Situado por delante del precedente, tiene la forma de un triángulo; por su base, situada hacia adentro, se inserta en el borde correspondiente del sacro y del cóccix. Desde este punto, sus fibras se dirigen, en sentido convergente, hacia la espina ciática, fijándose en ella, y a la vez en su vértice y en sus dos bordes. Debe tenerse en cuenta que los dos ligamentos sacrociáticos llenan en gran parte la vasta escotadura que,

en el esqueleto, separa el borde posterior del hueso coxal de la columna sacrococcígea. Es de notar también que dejan dos orificios: uno superior, que corresponde a la escotadura ciática mayor, (para el músculo piramidal, los vasos y nervios glúteos superiores, los nervios ciáticos mayor y menor, los vasos isquiáticos y los vasos pudendos internos); el otro es inferior, y corresponde a la escotadura ciática menor (para el músculo obturador interno y los vasos pudendos internos).

3.° **Sinovial.**—La sinovial que tapiza la cara interna de la cápsula articular es poco extensa y está reducida en sus dimensiones casi a las de la interlínea articular. Envía algunas franjas hacia la cavidad articular.

4.° **Movimientos.** — La articulación sacroilíaca disfruta de movimientos apenas perceptibles. Dos movimientos principales: la *nutación* y la *contranutación*, movimientos de báscula del sacro alrededor de un eje transversal, en virtud del cual las dos extremidades superior e inferior se inclinan en sentido inverso. En la nutación, la base del sacro se inclina hacia abajo y adelante, mientras la punta se dirige hacia arriba y atrás. En la contranutación, al contrario, la base del sacro se inclina hacia arriba, mientras la punta se inclina hacia abajo. Es de notar, desde el punto de vista de las dimensiones de la pelvis, que la nutación disminuye el diámetro anteroposterior del estrecho superior de la pelvis, al propio tiempo que agranda el diámetro anteroposterior del estrecho inferior. Naturalmente, sucede lo contrario en la contranutación.

B) *Sínfisis pubiana*

Los dos pubis se unen entre sí en la línea media, formando la sínfisis pubiana. Según los casos, es una anfiartrosis o una diartroanfiartrosis.

1.° **Superficies articulares.**—En cada pubis se ve una faceta, elíptica u oval (30 milímetros por 10), cuyo eje mayor lleva una dirección oblicua hacia abajo y atrás, siendo de notar que no mira directamente hacia adentro, sino hacia adentro y adelante, de suerte que, cuando los dos huesos ocupan su sitio respectivo, las dos facetas se acercan más por su borde posterior que por el anterior. En estado seco, las facetas son irregulares y muy rugosas.

En estado fresco, estas facetas están cubiertas de una capa de cartílago hialino, que en el adulto tiene de 1 a 2 milímetros de espesor.

2.° **Medios de unión.**—Hay aquí dos órdenes de ligamentos: un ligamento interóseo y ligamentos periféricos.

a. *Ligamento interóseo.*—Llena exactamente el intervalo que separa los dos pubis; por esto tiene la forma de una cuña de base anterior y vértice posterior (triangular visto en un corte transversal). Lateralmente está en relación con las facetas articulares del pubis y se adhiere a ellas de un modo muy íntimo. Por todos los demás puntos de su superficie está en relación con los ligamentos periféricos. Histológicamente comprende dos porciones: una porción periférica, muy dura, densa y resistente, y una porción central, más blanda, más friable, que frecuentemente tiene en su centro una cavidad en forma de hendidura anteroposterior.

b. *Ligamentos periféricos.*—Son en número de cuatro: anterior, posterior, superior e inferior. Confundidos por sus bordes, forman en su conjunto como una especie de cápsula articular. El *ligamento anterior* está colocado por delante de la sínfisis pubiana. Va del uno al otro pubis y es reforzado por un gran número de haces tendinosos, procedentes de los músculos del muslo y también de los músculos recto mayor y piramidal del abdomen. El *ligamento posterior*, más delgado, está formado, por decirlo así, por el periostio pélvico al pasar de un pubis al otro. El *ligamento superior* es una especie de tirilla fibrosa, situada por encima de la articulación y se extiende horizontalmente de un pubis al otro. El *ligamento inferior* (*ligamento subpubiano*, *ligamento arqueado*, *arcuatum*) está formado por una lámina fibrosa, de 10 a 12 milímetros de altura, situada debajo de la sínfisis. Tiene la forma de media luna, de concavidad inferior; sus dos extremidades se implantan en la rama descendente del pubis; su borde superior es convexo y está adherido al fibrocartílago interóseo; su borde inferior es cóncavo y constituye el *arco pubiano* de los tocólogos (más ancho en la mujer que en el hombre).

C) *Membrana obturatriz*

El agujero obturador está ocupado, en gran parte, por una serie de fascículos, más o menos fusionados, cuyo conjunto constituye la *membrana obturatriz*. Estos fascículos se insertan, por

fuera, en la semicircunferencia externa del agujero obturador. Desde este punto se dirigen hacia la semicircunferencia interna y terminan en ella sucesivamente: 1.°, el fascículo más elevado, en el labio posterior del canal subpubiano; 2.°, el fascículo subsiguiente, en la cara anterior del cuerpo del pubis; 3.°, los demás fascículos, en la cara posterior de la rama isquiopubiana.

La membrana obturatriz está en relación: 1.°, por su cara endopelviana, con el músculo obturador interno. Se halla reforzada, en su cara exopelviana, por una lámina fibrosa, la *tirilla subpubiana*, la cual, partiendo del ligamento transverso del acetábulum, se dirige en seguida hacia adentro para venir a insertarse, unas veces en el cuerpo del pubis y otras veces en la misma membrana obturatriz.

El canal subpubiano, por una parte (véase OSTEOLOGÍA), la membrana obturatriz y la tirilla subpubiana por otra, forman un conducto ósteofibroso que lleva la misma dirección que el canal que pone en comunicación la pelvis con la región ánterointerna del muslo: llámase *conducto subpubiano*. Su longitud es de 20 a 25 milímetros, y da paso al nervio obturador, a la arteria obturatriz y a la vena del mismo nombre.

§ 2.—ARTICULACIÓN COXOFEMORAL

La articulación de la cadera o coxofemoral es el punto de unión del miembro inferior con la cintura pélvica. Es el tipo más perfecto de la enartrosis.

1.° **Superficies articulares.** — Tiene por caras articulares: 1.°, la *cabeza del fémur*; 2.°, la *cavidad cotiloidea* del hueso coxal.

a. *Cabeza del fémur.*—Eminencia redondeada y lisa, que representa aproximadamente los dos tercios de una esfera de 20 a 25 milímetros de radio y mira oblicuamente hacia arriba, adentro y un poco hacia adelante. Algo más abajo de su centro se ve una pequeña depresión rugosa, llamada *fosita de la cabeza* (para el ligamento redondo). Por fuera de la cabeza: el cuello anatómico, el trocánter mayor, el trocánter menor, el cuello quirúrgico, la cresta intertrocantérea y la línea oblicua del fémur (véase OSTEOLOGÍA). La cabeza femoral está cubierta, en estado fresco, por una capa cartilaginosa más gruesa en la parte superior que en la inferior (=2 ó 3 milímetros por encima de la fosita de la cabeza).

b. *Cavidad cotiloidea.*—La cavidad cotiloidea o *cotilo* (*acetábulum*) representa la mitad de una esfera hueca. Está circunscrita por un reborde delgado, la *ceja cotiloidea*, con sus tres escotaduras: iliopubiana, ilioisquiática e isquiopubiana (las dos primeras muy poco marcadas; la última, al contrario, muy profunda). Interiormente, en el cotilo se ve una porción no articular (el *fondo*) y otra porción articular rodeando la precedente a manera de herradura o de media luna, cuyas dos extremidades terminan una y otra en las extremidades correspondientes de la escotadura isquiopubiana. En estado fresco, la media luna articular está cubierta de una capa de cartílago, cuyo espesor va aumentando del centro a la periferia. El fondo está cubierto únicamente por el periostio y tejido celuloadiposo.

2.° **Rodete cotiloideo.**—Alrededor de la cavidad cotiloidea se encuentra, a manera de marco, un cordón fibrocartilaginoso, llamado *rodete cotiloideo*. Lo mismo que el rodete glenoideo del hombro, es prismático triangular y presenta, por consiguiente, tres caras: 1.ª, *cara adherente* o *base*, fusionándose con el contorno del cotilo; 2.ª, *cara externa*, en relación con la cápsula o la sinovial; 3.ª, *cara interna*, lisa y uniforme, continuación de la cara articular del cotilo y en relación con la cabeza femoral. A nivel de las escotaduras antes descritas de la ceja cotiloidea, el rodete llena las escotaduras iliopubiana e ilioisquiática. A nivel de la isquiopubiana, al contrario, pasa como un puente de una a otra extremidad de esta escotadura, transformándola en un orificio mitad óseo, mitad fibroso (*orificio isquiopubiano*). Esta porción libre del rodete, colocada por encima de la escotadura isquiopubiana, constituye el *ligamento transverso del acetábulum*. El rodete cotiloideo ensancha en la extensión de toda su altura (5 o 6 milímetros) la superficie interior del cotilo. Es de notar que su circunferencia externa o libre es más pequeña que su circunferencia interna o adherente, de donde resulta que la circunferencia externa estrangula la cabeza femoral y le impide salir del cotilo. De modo que el rodete es a la vez *aparato de ampliación* y *aparato de contención*.

3.° **Medios de unión.**—Sus ligamentos son: 1.°, un *ligamento capsular*; 2.°, *fascículos de refuerzo* de esta cápsula; 3.°, un ligamento intraarticular, el *ligamento redondo*.

a. *Ligamento capsular o cápsula.*—Lo mismo que en el hombro, está dispuesto en forma de manguito. *Por parte del hueso coxal*, se inserta alrededor de la ceja cotiloidea, y también en la

cara externa del rodete, en la parte de esta cara más inmediata al hueso. Es de notar que, a nivel de la escotadura isquiopubiana, la cápsula respeta esta escotadura en vez de cerrarla y se inserta en la cara externa del ligamento transverso del acetábulum. *Por parte del fémur*, se inserta en el cuello anatómico de la manera siguiente: 1.°, por delante, en la línea oblicua o cresta intertrocauteriana anterior; 2.°, por detrás, en la cara posterior del cuello, en el punto de unión de su tercio externo con sus dos tercios internos: 3.°, por arriba, en la cara superior del cuello, siguiendo una línea oblicua que une la línea de inserción anterior a la de inserción posterior; 4.°, por abajo, en la cara inferior del cuello. *Histológicamente*, el ligamento capsular se compone de dos clases de fibras: 1.°, fibras circulares o anulares, especialmente muy visibles en la parte posterior e inferior de la articulación (*ligamento anular de Weber*); 2.°, fibras longitudinales, que van del hueso coxal al fémur, confundiéndose en gran parte con los fascículos siguientes.

b. *Fascículos de refuerzo de la cápsula.*—Son tres: ligamento iliofemoral, ligamento isquiofemoral y ligamento pubiofemoral. El *ligamento iliofemoral* o *ligamento de Bertin*, de forma triangular, se inserta por su vértice debajo de la espina ilíaca ánteroinferior. Desde este punto se irradia en forma de abanico y va a insertarse, por una base muy ancha, en la línea oblicua del fémur. Forma dos fascículos uno superior o *iliopretrocantéreo*, y otro inferior o *iliopretrocantíneo*, que están en relación: el primero con el borde superior del abanico fibroso, el segundo con su borde inferior. El *ligamento isquiofemoral*, situado en la parte posterior e inferior de la articulación, nace en el canal subcotiloideo y en la porción próxima de la ceja cotiloidea. Desde este punto se dirige hacia arriba y afuera, para fusionarse con los manojos posteriores de la cápsula. El *ligamento pubofemoral* está representado por cierto número de fascículos situados por delante y por dentro de la articulación. Parten de la eminencia iliopectínea, de la cresta pectínea, de la rama horizontal del pubis, del cuerpo del pubis y hasta a veces de la membrana obturatriz, y van a terminar, por fuera, parte en la fosita rugosa, que está situada por delante del trocantín, y parte en la porción de la cápsula situada por encima de esta eminencia ósea.

c. *Ligamento redondo.*—Cinta fibrosa, situada en el interior de la articulación, de 8 a 10 milímetros de longitud y de 10 a 12 de ancho, que se inserta: 1.°, por una parte, en la fosita de la cabeza femoral; 2.°, por otra, en la línea transversal del acetábulum, en el extremo anterior de la escotadura isquiopúbica (por un fascículo llamado *púbico*), y en la extremidad posterior de esta misma escotadura (por otro llamado *isquiático*). Muy variable, muy fuerte en algunos individuos, es en otros sumamente débil. Puede faltar. Cuando está muy desarrollado, puede sostener un peso de 7 a 8 kilogramos en el recién nacido, y de 30 a 45 kilogramos en el adulto. Morfológicamente, el ligamento redondo representa un resto de tendón, que se ha separado de su músculo (músculo análogo al pectíneo) en el curso del desarrollo filogénico. Es, pues, un seudoligamento.

4.° **Sinoviales.**—Dos sinoviales: la sinovial propiamente dicha y la sinovial del ligamento redondo. La *sinovial propiamente dicha* nace en el borde libre del rodete cotiloideo. Desciende luego por la cara externa de este rodete; después, al llegar al nivel de la cápsula, se refleja sobre la misma, cubriéndola de un modo regular hasta su inserción femoral; reflejándose de nuevo, esta vez de fuera a dentro, se extiende sobre el cuello hasta la capa cartilaginosa que cubre la cabeza femoral. Debe tenerse presente la existencia, a nivel del punto en que se refleja de la cápsula al cuello, de un número determinado de pequeños pliegues falciformes, *frénula capsulae*, de los cuales el más importante es el *pliegue pectíneofoveal de Amantini* (en la parte inferior del cuello). Hay que notar también que, en la parte anterior de la articulación, la sinovial comunica a veces con la folsa del psoas. La *sinovial del ligamento redondo* forma una vaina completa para aquel ligamento. Termina: 1.°, por arriba, alrededor de la fosita de la cabeza femoral; 2.°, por abajo (después de haberse extendido sobre el cojín adiposo que llena el fondo), alrededor de este fondo. Esta última sinovial cierra muchas veces uno o dos pequeños fondos de saco.

5.° **Movimientos.**—Todos los movimientos de las enartrosis: 1.°, *flexión* (por el cual el muslo se levanta hacia el abdomen), y *extensión* (por el cual aquél se inclina hacia la nalga); en estos movimientos el fémur se mueve alrededor de un eje tansversal que pasa a la vez por la fosita del ligamento redondo y por el vértice del trocánter mayor; 2.°, *abducción* (el muslo se aparta de la línea media) y *aducción* (se acerca a la misma línea); en estos movimientos el fémur gira alrededor de un eje ánteroposterior que pasa por el centro de la cabeza; 3.°, *circunducción*, que resulta de la ejecución sucesiva de los cuatro movimientos precedentes; 4.°, *rotación*, que puede ser hacia adentro o afuera; el fémur, en

estos movimientos, gira alrededor de un eje vertical que pasa también por el centro de la cabeza.

§ 3.—Articulación de la rodilla

La articulación de la rodilla, o articulación fémorotibial, une la pierna con el fémur. Es una articulación troclear.

1.° **Superficies articulares.**—Tres piezas óseas: la *extremidad inferior del fémur*, la *extremidad superior de la tibia* y la *rótula*.

a. *Extremidad inferior del fémur.*—La hemos descrito ya en osteología. Presenta en su parte anterior una polea, la *tróclea femoral*, con dos facetas laterales inclinadas hacia un surco redondeado y obtuso, que es la garganta de la tróclea. En la parte inferior del hueso, las dos facetas laterales se separan una de otra para dejar sitio a la *escotadura intercondílea*, la cual, como su nombre lo indica, separa el cóndilo interno del externo. La faceta articular se extiende, por debajo de la tróclea, por la cara inferior de cada cóndilo y sube luego hasta llegar a la cara posterior del mismo. Con mucha frecuencia se encuentra, en el límite respectivo de las dos superficies condílea y troclear, una línea de separación representada por una cresta obtusa, detrás de la cual se encuentra un surco más o menos profundo. Esta línea, *línea cóndilotroclear*, dirigida oblicuamente de fuera a dentro (con relación al eje del hueso) y de delante atrás, está en relación, en la situación vertical, con el borde superior de los cartílagos semilunares. En estado fresco, la superficie articular del fémur está cubierta por una capa de cartílago hialino, cuyo grosor es, por término medio, de 2,5 a 3 milímetros.

b. *Extremidad superior de la tibia.*—Presenta, para la articulación de la rodilla, sus dos *cavidades glenoideas*, interna y externa, separadas por la *espina de la tibia* (con sus dos tubérculos), y las dos superficies rugosas *pre* y *retroespinal* (véase Osteología). En estado fresco, las dos cavidades glenoideas están cubiertas por una capa de cartílago hialino, cuya porción más espesa (3 ó 4 milímetros) corresponde a la parte media de cada cavidad glenoidea.

c. *Rótula.*—Presenta, para la articulación de la rodilla, su cara posterior con una superficie articular prolongada en sentido transversal y dividida por una cresta roma longitudinal en dos facetas laterales, una interna y otra externa. Está en relación con la tróclea femoral.

2.° **Fibrocartílagos o meniscos interarticulares.**—La concavidad poco acentuada de las cavidades glenoideas tibiales se adapta mal a la convexidad mucho más pronunciada de los cóndilos femorales. Para que haya concordancia entre ambas superficies articulares, existen entre los cóndilos y las cavidades glenoideas dos fibrocartílagos, uno externo y otro interno. Los dos tienen la forma de una lámina aplanada de arriba abajo, de forma semilunar (de aquí su nombre de *cartílagos semilunares* o *falciformes*), cuyo grosor va disminuyendo de la periferia al centro. Presentan: 1.°, una *cara superior*, cóncava (para el cóndilo); 2.°, una *cara inferior*, casi plana (para la tibia); 3.°, una *circunferencia externa* o *borde externo*, convexa, notable por su grosor; 4.°, una *circunferencia interna* o *borde interno*, *cóncava*, muy delgada, que mira al centro de la cavidad glenoidea; 5.°, dos *extremidades* o *astas*, una anterior y otra posterior.

Comparados entre sí: el externo describe un círculo casi completo, en forma de **O**; el interno no describe más que tres cuartas partes y hasta a veces dos terceras partes de círculo, formando una **C** (recuérdese **OeCi**). Los dos quedan interrumpidos por la espina de la tibia.

Ambos cartílagos semilunares se fijan en la tibia por medio de manojos fibrosos que parten de sus astas. El *externo* se fija: 1.°, por su asta anterior, en la superficie triangular preespinal; 2.°, por su asta posterior, en el tubérculo interno de la espina de la tibia. El *interno* está sujeto: 1.°, por su asta anterior, en el borde anterior de la meseta glenoidea tibial; 2.°, por su asta posterior, en la superficie retroespinal. Debe tenerse presente que los dos fibrocartílagos semilunares están unidos entre sí, en su parte anterior, por medio de una pequeña cinta transversal, llamada *ligamento transverso* o *ligamento yugal*.

3.° **Medios de unión.** — Un ligamento capsular o *cápsula* y seis *ligamentos periféricos* que refuerzan aquella cápsula (ligamentos anteriores, posteriores, laterales y cruzados).

a. *Ligamento capsular* o *cápsula.*—Representa, como siempre, una especie de manguito fibroso, que se inserta: 1.°, *por arriba*, por su circunferencia superior, alrededor de la extremidad inferior del fémur, a cierta distancia (de 5 a 15 milímetros) del revestimiento cartilaginoso; 2.°, *por abajo*, por su circunferencia inferior, alrededor de la extremidad superior de la tibia, a 2 o 3 milímetros solamente del revestimiento cartilaginoso. Es de notar que este manguito fibroso está interrumpido en dos pun-

tos: en su parte anterior, para contener la rótula (la cápsula se inserta alrededor de la faceta rotuliana, inmediatamente por fuera del cartílago); en su parte posterior, frente de la escotadura intercondílea, donde está reemplazado por los dos ligamentos cruzados (por dentro y por fuera se continúa con el lado externo del ligamento cruzado correspondiente). Debe tenerse en cuenta también que a nivel de la interlínea articular fémorotibial, la cápsula de la rodilla está íntimamente adherida a la circunferencia externa de los fibrocartílagos semilunares, quedando dividida de esta manera en dos porciones: la una, superior o *supramenísquea*, relativamente muy extensa, y la otra, inferior o *inframenísquea*, muy pequeña.

b. *Ligamento anterior.*—Llamado también *ligamento rotuliano*, está representado por una cinta fibrosa (de 5 a 6 centímetros de longitud por 2 o 3 de ancho), muy gruesa y resistente, que va desde el vértice de la rótula a la tuberosidad anterior de la tibia. Su cara anterior está en relación con la aponeurosis femoral y la piel; su cara posterior está en relación sucesivamente de abajo arriba: 1.°, con una bolsa serosa, la *bolsa pretibial*, que la separa de la tibia; 2.°, con una masa céluloadiposa llamada *paquete adiposo anterior*, que la separa de la articulación. Morfológicamente, debe considerarse al ligamento rotuliano como tendón terminal del cuadríceps crural, interrumpido por la rótula (hueso sesamoideo).

c. *Ligamento posterior.*—Está constituído por una parte media y dos laterales. Las *partes laterales*, completamente confundidas con la cápsula, forman, por detrás de los cóndilos, dos casquetes fibrosos, uno interno y otro externo, cuya cara anterior, cóncava, se adapta al cóndilo correspondiente. La *parte media* está en relación con los espacios intercondíleo e interglenoideo. Está formada por un conjunto bastante irregular de fibras verticales u oblicuas, que se entrecruzan en todos sentidos. Estas fibras son de dos clases: 1.ª, o proceden de los músculos próximos (es digno de mención, entre estas expansiones fibrosas, el tendón recurrente del semimembranoso, que constituye el *ligamento poplíteo oblicuo* de algunos autores); 2.ª, o bien son fibras propias (debiéndose señalar entre estas últimas dos fascículos, que parten, uno de la tibia y otro del peroné y, uniéndose por arriba, forman como una especie de arco de concavidad inferior, por cuyo motivo algunos autores lo han denominado *ligamento poplíteo arqueado*).

d. *Ligamentos laterales.*—Son en número de dos: uno interno y otro externo. El *ligamento lateral interno*, plano y en forma de cinta (de 9 a 10 centímetros de longitud, por una anchura de 15 a 25 milímetros), triangular de base anterior, se inserta: 1.°, por arriba, en la tuberosidad del cóndilo interno; 2.°, por abajo, en la parte más elevada de la cara interna de la tibia y en el borde interno de este hueso. El *ligamento lateral externo* está representado por una especie de cordón redondeado; de 5 a 6 centímetros de longitud por 4 ó 5 milímetros de grosor, que nace por arriba en la tuberosidad del cóndilo externo del fémur, y termina por abajo en la parte ánteroexterna de la cabeza del peroné, a 8 ó 10 milímetros por delante de la apófisis estiloides de este hueso.

e. *Ligamentos cruzados.*—Situados en la escotadura intercondílea, se distinguen, según la situación respectiva, a nivel de su inserción lateral, en anterior y posterior. El *ligamento cruzado anterior* se inserta, por abajo, en la parte ánterointerna de la espina de la tibia y en la superficie rugosa preespinal. Desde este punto se dirige oblicuamente arriba, atrás y a fuera, para ir a terminar en la parte posterior de la cara profunda del cóndilo externo (inserción vertical). El *ligamento cruzado posterior* se inserta, por abajo, en la superficie excavada en forma de escotadura que se encuentra detrás de la espina de la tibia. De aquí va oblicuamente hacia arriba, adelnte y dentro, para terminar en la parte anterior de la cara profunda del cóndilo interno (inserción horizontal). Como se ve, los dos ligamentos cruzados, orientados en diferente sentido, se entrecruzan doblemente, primero en sentido ánteroposterior, y después en dirección transversal (de aquí su nombre). A propósito de las inserciones de los dos ligamentos cruzados, puede retenerse la fórmula **AEPI**: ligamento **A**nterior en el cóndilo **E**xterno, ligamento **P**osterior en el cóndilo **I**nterno.

4.° **Sinovial.**—Muy extensa y compleja, deberemos estudiarla sucesivamente en su parte anterior, en su parte posterior y sus partes laterales:

a. *Por delante*, comienza en el borde de la tróclea femoral, en el límite del revestimiento cartilaginoso. Desde este punto se dirige hacia arriba y tapiza el hueco supratroclear y la cara anterior del fémur en una extensión vertical de 4 a 5 centímetros; luego se refleja a lo largo de la cara profunda del cuadríceps y llega hasta el borde superior de la faceta rotuliana, donde queda interrumpida. Después vuelve a partir del borde inferior de esta

misma faceta, se extiende de delante atrás sobre el paquete adiposo anterior y llega de este modo hasta la tibia por delante de la inserción inferior del ligamento cruzado anterior. En este trayecto envía una vaina completa a un cordón filiforme que prolonga el paquete adiposo hasta la parte anterior de la escotadura intercondílea (*ligamentos adiposos*). La prolongación que la sinovial de la rodilla envía de este modo por debajo del cuadríceps crural, *fondo de saco subcuadricipital* o *subcrural*, se confunde con la serosa articular sin formar ninguna línea de demarcación, o bien está separada de la misma por un tabique transversal que, según los casos, es completo o incompleto. (Téngase en cuenta que esta independencia completa del fondo de saco subcrural se encuentra solamente una vez en quince casos.

b. *Por detrás*, la sinovial articular se aplica contra la cara anterior de los ligamentos cruzados. Luego, reflejándose hacia atrás, cubre las dos caras laterales de los ligamentos citados, y llegando hasta el ligamento posterior de la articulación, tapiza completamente en dirección de dentro a fuera las partes laterales de este último ligamento y va a continuarse con las porciones laterales de la sinovial.

c. *A los lados*, la serosa articular tapiza de arriba abajo las partes laterales de la cápsula articular hasta el borde superior del fibrocartílago semilunar, donde queda interrumpida. Vuelve a partir del borde inferior de este fibrocartílago, desciende hasta la inserción tibial de la cápsula y vuelve a subir a lo largo de la tibia, para ir a terminar alrededor del revestimiento cartilaginoso de las cavidades glenoideas. La sinovial de la rodilla queda, pues. dividida por los cartílagos semilunares, en dos porciones: una superior o *supramenísquea*, y otra inferior o *inframenísquea*. Además de la prolongación anterior o subcrural, la sinovial de la rodilla envía hacia atrás otras dos prolongaciones: una que pasa por debajo del poplíteo y otra por debajo del gemelo interno. Debemos indicar asimismo la existencia de gran número de *franjas sinoviales*, muy especialmente por delante, a derecha e izquierda de la rótula, y también por encima del ligamento adiposo anterior.

5.° **Movimientos.**—Dos movimientos principales, flexión y extensión, a los cuales deben añadirse movimientos de rotación y de inclinación lateral. La *flexión* y la *extensión* son movimientos por los cuales la cara posterior de la pierna se acerca a la cara posterior del muslo, en el primer caso, y se separa de la misma en el segundo. Se efectúan alrededor de un eje transversal que pasaría por las inserciones femorales de los ligamentos laterales y de los ligamentos cruzados. Téngase en cuenta que el eje de rotación no es fijo, sino que varía de posición a medida que se ejecuta el movimiento. Debe tenerse presente también que los cóndilos femorales no solamente *ruedan* sobre las cápsulas glenoideas subyacentes, sino que al propio tiempo se deslizan sobre las mismas. El camino recorrido por la pierna para pasar de la extensión a la flexión varía de 130 a 160°. Los ligamentos laterales se ponen tensos al verificarse la extensión y limitan este movimiento. La *rotación* es un movimiento por el cual la pierna gira sobre el muslo, hacia adentro o hacia afuera. Estos movimientos se ejecutan alrededor de un eje vertical que pasa por el tubérculo interno de la espina de la tibia (de 15 a 25° en la rotación activa o voluntaria, de 35 a 40° en la rotación pasiva). Al ejecutarse este movimiento se distienden los ligamentos cruzados, limitando la rotación. La *inclinación lateral*, hacia adentro o hacia afuera, puede verificarse cuando la pierna está en semiflexión, pero es muy limitada: las oscilaciones de la extremidad inferior de la tibia no exceden de 2 centímetros y medio. Los movimientos de lateralidad resultan limitados a la vez por los ligamentos laterales y por los ligamentos cruzados. Tienen su mayor amplitud en la semiflexión.

§ 4.—Articulaciones de los huesos de la pierna entre sí

Los dos huesos de la pierna se articulan entre sí por arriba (*articulación peroneotibial superior*) y por abajo (*articulación peroneotibial inferior*). Se unen, además, en su parte media, por un *ligamento interóseo*.

1.° **Articulación peroneotibial superior.** — Pertenece al género de las artrodias.

a. *Superficies articulares.*—Son: 1.°, *por parte de la tibia*, una faceta redondeada, más o menos plana, situada en la parte posterior de la tuberosidad externa; 2.°, *por parte del peroné*, una faceta semejante situada en el extremo superior de este hueso.

b. *Medios de unión.*—Las dos facetas articulares se mantienen unidas por medio de una cápsula fibrosa, reforzada por un *ligamento anterior* (muy resistente) y otro *posterior* (más débil), situados uno en la parte anterior y otro en la posterior de la articulación.

c. *Sinovial.*—La sinovial tapiza la cara interna de la cápsula articular. Debe tenerse presente que una vez por nueve comunica con la articulación de la rodilla.

d. *Movimientos.*—Simples movimientos de *deslizamiento*, difícilmente apreciables.

2.° **Articulación peroneotibial inferior.** — Pertenece, como la anterior, al grupo de las artrodias.

a. *Superficies articulares.*—En ellas se distinguen: 1.°, *por parte de la tibia*, una faceta triangular de base inferior, cóncava de delante atrás, casi plana en sentido vertical; 2.°, *por parte del peroné*, una faceta semejante, pero muy configurada en sentido inverso.

b. *Medios de unión.*—Las dos superficies están unidas también por una especie de cápsula fibrosa reforzada por tres ligamentos: 1.°, un *ligamento anterior*, que va desde la parte anterior de la tibia al maléolo peroneo; 2.°, un *ligamento posterior*, muy resistente, que va desde el borde posterior de la faceta tibial a la parte posterior del maléolo peroneo; 3.°, un *ligamento interóseo*, formado por manojos fibrosos muy cortos, que están situados en la parte superior de la articulación y se dirigen oblicuamente del peroné a la tibia.

c. *Sinovial.*—Simple prolongación ascendente de la sinovial de la garganta del pie (es de notar la presencia de una gruesa franja sinovial, de color amarillento y rojizo, que está adherida al peroné).

d. *Movimientos.*—Son desviaciones transversales del peroné, el cual alternativamente se separa y se aproxima a la tibia; estas desviaciones son determinadas por el astrágalo mismo (el cual, conviene no olvidarlo, es más ancho por delante que por detrás), que separa los dos huesos cuando el pie se dobla sobre la pierna y los deja aproximar cuando el pie vuelve a su posición de reposo o se coloca en extensión.

3.° **Ligamento interóseo de la pierna.**—Se designa con este nombre la membrana fibrosa que une entre sí, en su parte media, los dos huesos de la pierna. Se inserta: por dentro, en el borde externo de la tibia; por fuera, en la cresta longitudinal (cresta interósea), que se ve en la cara interna del peroné. En ambas caras se insertan haces musculares. En su extremidad superior, tiene un orificio que da paso a la arteria tibial anterior, y en su extremidad inferior un agujero más pequeño para la arteria peronea anterior. El ligamento interóseo está formado, en su mayor parte, por haces fibrosos, que se dirigen oblicuamente de arriba abajo y de dentro a fuera y, por consiguiente, de la tibia al peroné.

§ 5.—Articulación de la garganta del pie

La articulación de la garganta del pie o articulación tibiotarsiana une entre sí la pierna y el pie, o sea la tibia y el peroné al astrágalo. Es una articulación troclear.

1.° **Superficies articulares.**—Son las siguientes:

a. *Por parte del pie*, la polea astragalina (véase Osteología), con su canal ánteroposterior y sus dos vertientes. Es de notar que esta polea representa aproximadamente la tercera parte de una circunferencia de 20 a 25 milímetros de radio, que es más larga que ancha, y además su amplitud va en disminución desde la parte anterior a la posterior. También hay que observar que la superficie troclear, a cada lado del hueso, se continúa con otras dos facetas, ambas dispuestas en sentido sagital, y que ocupan una la cara interna y otra la cara externa del astrágalo. En estado fresco, la polea y las dos facetas laterales del astrágalo están revestidas por una capa de cartílago hialino, que presenta su mayor espesor (2 milímetros) a nivel de la garganta y en la vertiente interna.

b. *Por parte de la pierna*, una especie de mortaja formada por la cara inferior de la tibia y por los dos maléolos; la cara inferior de la tibia se corresponde con la polea, y cada uno de los dos maléolos se corresponde con la cara lateral correspondiente (véase Osteología). En estado fresco, la mortaja tibioperonea está revestida por una capa de cartílago hialino, cuyo espesor es de 2 milímetros en la tibia y de 1 milímetro y medio en el peroné.

2.° **Medios de unión.**—Existen tres ligamentos: un *ligamento capsular* y dos *ligamentos laterales*, uno interno y el otro externo.

a. *Cápsula fibrosa.*—Aquí también consiste en un manguito fibroso, que se inserta: 1.°, por arriba, por su circunferencia superior, en el contorno de la cara articular tibioperonea; 2.°, por abajo, por su circunferencia inferior, en el contorno de la cara articular del astrágalo. Es de notar que, en la parte anterior de la articulación, la inserción de la cápsula tiene lugar, lo mismo en la tibia que en el astrágalo, a cierta distancia (de 8 a 10 milímetros) del revestimiento cartilaginoso. La cápsula, muy ajustada por los lados, es, por el contrario, muy ancha en su parte

anterior y posterior, en donde se ve reforzada a veces por algunos fascículos conjuntivos de dirección vertical.

b. *Ligamento lateral externo.*—Comprende tres fascículos enteramente independientes: 1.°, un fascículo anterior o *ligamento peroneoastragalino anterior*, aplanado y cuadrilátero, que va del borde anterior del maléolo externo a la parte ánteroexterna del astrágalo; 2.°, un fascículo posterior o *ligamento peroneoastragalino posterior*, en forma de cinta, como el precedente, pero mucho más fuerte, el cual nace en la fosita rugosa que por detrás presenta el maléolo externo, y viene a insertarse, por otra parte, en la cara posterior del astrágalo, inmediatamente por debajo de la polea; 3.°, un fascículo medio o *ligamento peroneocalcáneo*, situado entre los dos precedentes, especie de cordón aplanado, que se desprende del vértice del maléolo externo y va a terminar en la cara externa del calcáneo, a 15 o 20 milímetros por encima y detrás del tubérculo externo de este hueso: es cruzado superficialmente por los tendones de los peroneos.

c. *Ligamento lateral interno.*—Está constituído por dos capas, superficial y profunda. La *capa superficial o ligamento deltoideo* (Δ griega) se inserta, por arriba, en todo el borde inferior del maléolo interno. Desde este punto se esparce en ancho abanico, para venir a insertarse: 1.°, *por sus fibras posteriores*, oblicuas hacia abajo y atrás, en el tubérculo que se levanta en la parte más trasera de la cara interna del astrágalo; 2.°, *por sus fibras anteriores*, oblicuas hacia abajo y adelante, en la parte más interna del cuello del astrágalo y en la cara superior del escafoides; 3.°, *por sus fibras medias*, verticalmente descendentes, en la apófisis menor del calcáneo y en el ligamento calcáneo escafoideo inferior. La *capa profunda* está representada por un fascículo voluminoso, pero muy corto, situado por debajo de la capa superficial, insertándose, por arriba, en el vértice del maléolo y, por abajo, en la cara interna del astrágalo, inmediatamente por debajo de la faceta articular.

3.° **Sinovial.**—Tapiza regularmente la superficie interior de la cápsula fibrosa y, al llegar a las inserciones superior e inferior de ésta, se refleja sobre el hueso para terminar exactamente en el límite del revestimiento cartilaginoso. Fuertemente sujeta a cada lado por los ligamentos laterales interno y externo, es, al contrario, ancha y flácida por delante y por detrás, en donde forma dos *fondos de saco*, *anterior* y *posterior*, ambos muy visibles en las articulaciones inyectadas con sebo.

4.° **Movimientos.** — La artiulación tibiotarsiana presenta dos movimientos fundamentales: flexión y extensión; puede efectuar también la aducción y la abducción, la rotación y la circunducción. La *flexión* y la *extensión* son movimientos por los cuales la cara dorsal del pie se aproxima a la cara anterior de la pierna en el primer caso y se aleja de ella en el segundo. Se efectúa alrededor de un eje transversal, que pasa por el centro de la curvatura de la polea astragalina, es decir, a 20 o 25 milímetros por debajo del punto culminante de esta polea. La *aducción* y la *abducción* son movimientos por los cuales la punta del pie (dedo grueso) se dirige hacia adentro en el primer caso y hacia afuera en el segundo. En estos dos movimientos, el pie gira alrededor de un eje vertical que pasa por la carilla lateral externa del astrágalo. La *rotación* es un movimiento en virtud del cual el borde interno o el borde externo del pie se elevan: en el primer caso, hay rotación hacia adentro; en el segundo caso rotación hacia afuera. Estos movimientos se efectúan alrededor de un eje ánteroposterior. La *circunducción* es la resultante aquí, como en las demás diartrosis, de la sucesión de los cuatro movimientos de flexión, aducción, extensión y abducción. (Es de notar que, si bien los movimientos de flexión y extensión son muy extensos, los demás movimientos son muy limitados y, por otra parte, tienen lugar principalmente en las articulaciones del tarso.)

§ 6.—Articulaciones intrínsecas del pie

Las articulaciones del pie pueden dividirse en cinco grupos: 1.°, *articulaciones de los huesos del tarso entre sí*; 2.°, *articulaciones del tarso con el metatarso*; 3.°, *articulaciones de los metatarsianos entre sí*; 4.°, *articulaciones de los metatarsianos con las primeras falanges*; 5.°, *articulaciones de las falanges entre sí.*

A) *Articulaciones tarsianas*

Comprenden: 1.°, la articulación de los dos huesos de la primera fila entre sí o *articulación astrágalocalcánea*; 2.°, la articulación de la primera fila del tarso con la segunda o *articulación mediotarsiana*; 3.°, las articulaciones de los huesos de la segunda fila entre sí.

1.° **Articulación astrágalocalcánea.**—Llamada también *subastragalina*, esta articulación une la cara superior del calcáneo a la cara inferior del astrágalo. Es una doble artrodia.

a) *Superficies articulares.*—Cada uno de los dos huesos presenta dos facetas, una ánterointerna y otra pósteroexterna (véase OSTEOLOGÍA). Estas dos facetas están separadas entre sí por una (*ranura calcánea y ranura astragalina*), más ancha en su extremidad externa que en su extremidad interna. Cuando los dos huesos están en su sitio, las dos ranuras, superponiéndose, forman una especie de conducto llamado *seno del tarso*. En estado fresco, las cuatro facetas articulares están cubiertas por una capa de cartílago hialino, de un espesor medio de 2 milímetros.

b. *Medios de unión.*—Tiene esta articulación tres ligamentos: interóseo, externo y posterior. El *ligamento interóseo*, situado en el seno del tarso, está formado por un conjunto de fascículos muy cortos, que se extienden, unos verticalmente y otros oblicuamente, de la ranura astragalina a la ranura calcánea. El *ligamento calcáneoastragalino externo* es un fascículo aplanado o cilindroide, ordinariamente muy débil, que va de la cara externa del astrágalo a la cara externa del calcáneo. El *ligamento calcáneoastragalino posterior*, cuadrilátero y muy delgado, se inserta, por arriba, en el tubérculo que limita por fuera el canal del flexor largo propio del pulgar, y, por abajo, en la parte correspondiente de la cara superior del calcáneo.

c. *Sinovial.*—Tiene esta articulación dos sinoviales distintas: una para la artrodia pósteroexterna y la otra para la artrodia ánterointerna (esta última se continúa con la sinovial de la articulación astrágaloescafoidea).

d. *Movimientos.*—La articulación astrágalocalcánea es el asiento principal de los movimientos de aducción, abducción y rotación del pie sobre la pierna (véase *Articulación de la garganta del pie*).

2.° **Articulación mediotarsiana o articulación de Chopart.**—Esta articulación une la primera fila del tarso a la segunda fila, o, de otro modo, el astrágalo y el calcáneo al escafoides y al cuboides.

a. *Superficies articulares.*—El astrágalo se une al escafoides (*articulación astrágaloescafoidea*) por una enartrosis; el calcáneo se une al cuboides (*articulación calcáneocuboidea*) formando una articulación por encaje recíproco.

α) *Por parte de la articulación calcáneocuboidea*, encontramos, en la cara anterior del calcáneo y en la posterior del cuboides, dos facetas cuadriláteras, más altas que anchas, cóncavas en un sentido, convexas en otro e inversamente configuradas.

β) *Por parte de la articulación astrágaloescafoidea*, encontramos: 1.°, *en el astrágalo*, una cabeza oblonga, continuándose hacia abajo con la faceta ánterointerna de la cara inferior del hueso; 2.°, *en el escafoides*, la cavidad glenoidea de este hueso, agrandada en su parte inferior por un fibrocartílago, el *ligamento calcáneoescafoideo anterior*, el cual se extiende hacia atrás hasta la apófisis menor del calcáneo.

b. *Medios de unión.*—Existen tres órdenes de ligamentos:

α) *Ligamentos propios de la articulación astrágaloescafoidea*: son dos, uno superior, que va del astrágalo al borde superior del escafoides, y otro inferior, que es el fibrocartílago de ensanchamiento.

β) *Ligamentos propios de la articulación calcáneocuboidea*: también son dos, uno superior (*ligamento calcáneocuboideo superior*, aplanado y delgado, que va del calcáneo al cuboides), y otro inferior (*ligamento calcáneocuboideo inferior* o *gran ligamento de la planta del pie*), que se inserta, por detrás, en la cara inferior del calcáneo, para venir a terminar, por delante, formando dos hojas, una superficial y otra profunda, en la cara inferior del cuboides y hasta la extremidad posterior de los tres o cuatro últimos metatarsianos.

γ) *Ligamento común a ambas articulaciones*: nace, por detrás, en la parte anterior de la cara superior del calcáneo, y después, bifurcándose en Y o en V (ligamento en Y o en V), viene a insertarse hacia adelante a la vez en el escafoides y en el cuboides (es la *llave de la articulación mediotarsiana* de los cirujanos).

c. *Sinoviales.*—Tiene esta articulación dos sinoviales distintas: una *externa*, para la articulación externa, y otra *interna* para la articulación interna, comunicándose esta última con la articulación astrágalocalcánea interna.

d. *Movimientos.*—Disfruta esta articulación de flexión y extensión, aducción y abducción, rotación hacia adentro y rotación hacia afuera.

3.° **Articulación de los huesos de la segunda fila entre sí.**—Este grupo comprende: 1.°, la articulación del escafoides con el cuboides (*articulación escafoidocuboidea*); 2.°, la articulación del escafoides con los cuneiformes (*articulación escafoidocuneal*); 3.°, las articulaciones de las tres cuñas entre sí (*articulaciones intercuneales*); 4.°, la articulación del cuboides con la tercera cuña (*articulación cuboidocuneal*).

A. Articulación escafoidocuboidea.—El escafoides se articula con el cuboides formando una artrodia.

a. *Superficies articulares.*—Son las siguientes: 1.ª, *por parte del escafoides*, una pequeña faceta plana, situada en la extremidad externa del hueso; 2.ª, *por parte del cuboides*, una faceta análoga.

b. *Medios de unión.*—Son tres ligamentos: *ligamento dorsal, ligamento plantar* y *ligamento interóseo.*

c. *Sinovial.*—Es muy pequeña y simple prolongación ascendente de la sinovial escafoidocuneal.

B. Articulación escafoidocuneal.—El escafoides, por su cara anterior, se articula con las tres cuñas, formando tres artrodias.

a. *Superficies articulares.*—Son tres facetas de forma triangular en el escafoides, y otras tres similares, una en cada una de las tres cuñas.

b. *Medios de unión.*—Los ligamentos se distinguen en dorsales y plantares. Los *ligamentos dorsales*, en número de tres, van del borde superior del escafoides a cada una de las tres cuñas. Los *ligamentos plantares*, también en número de tres, van de la parte inferior del escafoides, a la parte correspondiente de las tres cuñas.

c. *Sinovial.*—Una sola sinovial sirve para las tres artrodias.

C. Articulaciones intercuneales.—Las tres cuñas se articulan entre sí formando dos artrodias.

a. *Superficies articulares.*—Facetas en escuadra entre las cuñas 1.ª y 2.ª. Facetas planas entre las cuñas 2.ª y 3.ª. Es de notar que estas facetas están situadas en la parte posterior de las caras por las cuales las cuñas se corresponden.

b. *Medios de unión.*—Hay cinco ligamentos: dos *ligamentos dorsales*, dos *ligamentos interóseos* y un solo *ligamento plantar*, que van de la base de la primera cuña al vértice de la segunda.

c. *Sinovial.*—Dos pequeñas sinoviales (una para cada artrodia), simples prolongaciones descendentes de la sinovial escafoidocuneal.

D. Articulación cuboidocuneal.—La articulación del cuboides con la tercera cuña es también una artrodia.

a. *Superficies articulares.*—En cada uno de los dos huesos se encuentra una faceta plana, triangular u oval, prolongada en sentido anteroposterior.

b. *Medios de unión.*—Hay tres ligamentos: *ligamento dorsal, ligamento plantar* y *ligamento interóseo.*

c. *Sinovial.*—Es una pequeña sinovial, independiente o en comunicación con la sinovial escafoidocuneal.

B) *Articulación tarsometatarsiana*

Llámase también *articulación de Lisfranc*, y une los cinco metatarsianos a las tres cuñas y al cuboides. Nótese que la interlínea articular es una línea curva de concavidad interna y posterior, que va de un borde del pie al otro.

1.° **Superficies articulares.**—Son, en general, planas y constituyen artrodias. El *primer metatarsiano* se articula con la primera cuña por medio de una faceta oblonga, en forma de media luna. El *segundo metatarsiano* se articula con las tres cuñas, que lo reciben como en una especie de mortaja. Presenta a su vez cuatro facetas articulares. El *tercer metatarsiano* se une a la cara anterior de la tercera cuña por medio de una faceta triangular de base superior. Los *metatarsianos cuarto y quinto* se articulan entre sí con el cuboides.

2.° **Medios de unión.**—Existen en esta articulación tres órdenes de ligamentos: ligamentos interóseos, ligamentos dorsales y ligamentos plantares.

a. *Ligamentos interóseos.*—Se encuentran ordinariamente tres: 1.°, *ligamento interóseo interno*, que va de la cara externa de la primera cuña a la cara interna de la base del segundo metatarsiano; 2.°, *ligamento interóseo medio*, que va de la segunda y tercera cuña a la parte externa de la base del segundo metatarsiano; 3.°, *ligamento interóseo externo*, que va de la tercera cuña a la parte externa de la base del tercer metatarsiano.

b. *Ligamentos dorsales.*—Son *siete*, aplanados en forma de cinta, que van de los huesos de la segunda fila del tarso a la extremidad posterior de los cinco metatarsianos. Es de notar: 1.°, que el primer metatarsiano tiene uno para la primera cuña; 2.°, que el segundo metatarsiano tiene tres para las tres cuñas; 3.°, que el tercer metatarsiano tiene tan sólo uno para la tercera cuña; 4.°, que los cuarto y quinto metatarsianos tienen uno cada uno, que se inserta, por otra parte, en el cuboides.

c. *Ligamentos plantares.*—Son cinco, que, colocados en la superficie plantar del pie, van de la segunda fila del tarso a los metatarsianos correspondientes.

3.° **Sinoviales.**—Son generalmente *tres*, por efecto de los ligamentos interóseos: una *interna*, para el primer metatarsiano; una segunda, *externa*, para los metatarsianos cuarto y quinto; y la tercera, *media*, para los metatarsianos segundo y tercero.

4.° **Movimientos.**—Son simples movimientos de deslizamiento.

C) *Articulaciones intermetatarsianas*

El primer metatarsiano es independiente. Los otros cuatro se articulan entre sí por su extremidad posterior y se unen por medio de un ligamento por su extremidad anterior.

1.° **Articulación de las extremidades tarsianas.**—Estas articulaciones, en número de tres, constituyen otras tantas artrodias.

α) Sus *superficies articulares* son: facetas verticales, en parte rugosas y en parte lisas y cubiertas de cartílago (véase Osteología).

β) Sus *medios de unión* son: 1.°, *ligamentos interóseos*, en número de *tres*, que van de un metatarsiano al metatarsiano inmediato; 2.°, *ligamentos dorsales*, igualmente en número de *tres*, que se extienden transversalmente de un metatarsiano a otro; 3.°, *ligamentos plantares*, también en número de *tres*, que presentan la misma disposición que los ligamentos dorsales.

γ) Las *sinoviales* son tres prolongaciones de la sinovial tarsometatarsiana.

2.° **Unión de las extremidades digitales.**—Las extremidades digitales de los metatarsianos están unidas entre sí, en su cara plantar, por una cinta fibrosa transversal llamada *ligamento transverso del metatarso*, el cual se extiende del primer metatarsiano al quinto, pasando por debajo de las articulaciones metatarsofalángicas (véanse estas articulaciones).

D) *Articulaciones metatarsofalángicas*

Son *cinco*, tienen por objeto la unión de las extremidades anteriores de los metatarsianos a la extremidad posterior de la falange correspondiente. Son condilartrosis bastante parecidas a las articulaciones homólogas de la mano.

1.° **Superficies articulares.**—Aquí encontramos, como en la mano: 1.°, *por parte del metatarsiano*, una cabeza aplanada transversalmente; 2.°, *por parte de la falange*, una cavidad glenoidea, que resulta ensanchada por abajo y atrás por un fibrocartílago llamado *fibrocartílago glenoideo*.

2.° **Medios de unión.**—También aquí encontramos, como en la mano:

α) Una *cápsula fibrosa*.

β) Dos *ligamentos laterales*, uno interno y otro externo.

γ) Un *ligamento transversal* (ya indicado antes), que consiste en una larga cinta fibrosa que se extiende transversalmente desde el primer metatarsiano al quinto, pasando por debajo de las cinco articulaciones metatarsofalángicas y fusionándose, a nivel de cada una de ellas, de una parte, con el borde posterior del cartílago glenoideo, y de otra parte, con los dos ligamentos laterales. Es de notar que la articulación metatarsofalángica del dedo gordo difiere de las otras cuatro en que su fibrocartílago glenoideo tiene *dos sesamoideos*, los cuales, sobre la cabeza del primer metatarsiano, labran dos canales ánteroposteriores, que tiene, cada uno de ellos, la forma de un pequeña polea.

3.° **Sinovial.**—Cada una de estas articulaciones tiene su sinovial muy laxa, sobre todo en la parte posterior.

4.° **Movimientos.**—Flexión y extensión, inclinación lateral, circunducción y rotación.

E) *Articulaciones interfalángicas de los dedos*

La primera falange se articula con la segunda y la segunda con la tercera, excepto en el pulgar, que tiene una sola articulación. Estas articulaciones, llamadas *falángicas* o *interfalángicas*, son trocleartrosis. Están exactamente constituídas por el mismo tipo que las articulaciones homónimas de la mano (véase pág. 124).

LIBRO III

MIOLOGÍA

Los músculos son órganos que tienen la propiedad de contraerse. Se dividen en: 1.°, *músculos voluntarios* o *músculos de la vida animal;* 2.°, *músculos viscerales* o *músculos de la vida orgánica*. Los primeros están constituídos por fibras estriadas; los segundos, excepto el corazón, por fibras lisas. Los músculos voluntarios son los únicos que se estudian ordinariamente en miología.

1.° **Consideraciones generales.**—Los músculos son *superficiales* (músculos cutáneos) o *profundos* (músculos subaponeuróticos). Son en número de 105 en el organismo, cuyo peso alcanza unos 30 kilogramos en un sujeto de peso total 70 kilogramos. En general, son paralelos al eje del miembro o del cuerpo y más o menos rectilíneos; sin embargo, algunos se reflejan en un punto de su trayecto (*músculos reflejos*).

2.° **Conformación exterior.**—Según su forma, los músculos se dividen en *anchos*, *largos* o *cortos*.

a. *Inserciones.*—Los músculos se insertan en la piel, las mucosas, los huesos, las aponeurosis o las sinoviales; cada uno tiene su *punto fijo* y su *punto movible*. La inserción se efectúa, ya directamente, ya por intermedio de un *tendón*. La inserción en el tendón puede hacerse lateralmente o de cabo a cabo; a veces el tendón ocupa un punto intermedio (*músculos digástricos*), dividiéndose entonces el músculo en dos vientres.

b. *Relaciones.*—Los músculos entran en relación con los huesos, las articulaciones, las aponeurosis, los vasos, los nervios, que unas veces los perforan y otras los acompañan, y con los músculos próximos.

c. *Anomalías.*—Presentan numerosas anomalías en su *forma*,

en su *constitución*, en sus *relaciones* con los músculos próximos, en sus *inserciones*, etc.

3.° **Estructura.**—El músculo está esencialmente compuesto de: 1.°, una parte roja, blanda, contráctil, el *músculo propiamente dicho*, formado de fibras estriadas; 2.°, de una parte blanca firme y no contráctil, el *tendón* (véanse los *Tratados de Histología*).

4.° **Anexos de los músculos.**—Considéranse anexos de los músculos las cuatro formaciones siguientes: 1.°, las *aponeurosis*; 2.°, las *vainas fibrosas*; 3.°, las *vainas sinoviales*; 4.°, las *bolsas serosas*.

a. *Aponeurosis.*—Son membranas fibrosas, que envuelven a los músculos y se oponen a su dislocación lateral a cada contracción. Por esto se encuentran principalmente desarrolladas en los miembros, en donde el músculo puede dislocarse al contraerse. Son formaciones blancas, gruesas, y su resistencia es tanto mayor cuanto más desarrollado está el sistema muscular.

b. *Vainas fibrosas de los tendones.*—Son arcos que, con los canales óseos, forman conductos ósteofibrosos, que dan paso a los tendones. Ocupan principalmente los extremos de los miembros y tienen por efecto sujetar fuertemente los tendones dentro de sus canales respectivos, al paso que les permiten su fácil deslizamiento.

c. *Vainas sinoviales de los tendones.*—Son membranas serosas, delgadas, desarrolladas alrededor de los tendones para facilitar sus movimientos. Estas vainas están formadas de una hoja doble, cuya disposición es análoga a la de una serosa; el tendón está rodeado por la serosa en todo su contorno, excepto en un punto, en el cual existen filamentos conjuntivos y vasos que le unen al plano subyacente. La vaina sinovial se refleja en este punto, formando una especie de *mesotendón*.

d. *Bolsas serosas.*—Son una especie de sinoviales, más o menos diferenciadas, situadas en el trayecto de un músculo o de un tendón. Es de notar que, si se encuentran cerca de una articulación, acaban por entrar en relación con ella.

5.° **Nomenclatura.**—Los músculos se dividen comúnmente según las regiones a que pertenecen; en este concepto se distinguen siete grupos musculares: 1,°, *músculos de la cabeza;* 2.°, *músculos del cuello;* 3.°, *músculos de la región posterior del tronco*; 4.°, *músculos del tórax*; 5.°, *músculos del abdomen*; 6.°, *músculos de los miembros superiores;* 7.°, *músculos de los miembros inferiores.*

CAPÍTULO PRIMERO

MUSCULOS DE LA CABEZA

Los músculos de la cabeza se dividen en dos grupos: 1.°, *músculos masticadores*; 2.°, *músculos cutáneos de la cabeza.*

§ 1.—Músculos masticadores

Los músculos masticadores son cuatro: el *temporal*, el *masetero* y los *dos pterigoideos externo* e *interno.*

1.° **Temporal.**—Aplanado, triangular o en abanico, ocupa la fosa temporal.

Inserciones.—*Por arriba*, se inserta en la línea curva temporal inferior, la fosa temporal, la aponeurosis temporal y el arco cigomático (fascículo yugal). *Desde este punto* sus fibras se dirigen hacia la apófisis coronoides y se insertan en su cara interna, su vértice y sus dos bordes.

Relaciones.—Se consideran en él dos caras y tres bordes. La *cara interna* está en relación con la fosa temporal, y por debajo de ella con los dos músculos pterigoideos y el buccinador. La *cara externa* está en relación con la aponeurosis temporal, el arco cigomático y el masetero. El *borde posterior* ocupa un canal labrado en la base de la apófisis cigomática. El *borde anterior* está en relación con el canal alveolar.

Aponeurosis temporal.—Se extiende desde la línea curva temporal superior al borde superior del arco cigomático. Simple en su origen, se desdobla, al aproximarse al arco cigomático, en dos hojas, que se insertan cada una en una de las caras del arco cigomático. Directamente en relación con el músculo en su parte superior, está separada de él, en su parte inferior, por tejido céluloadiposo. Está separada de la piel por una capa de tejido celular y una prolongación lateral de la aponeurosis epicraneal.

Inervación. — Tres nervios temporales profundos: anterior, medio, posterior, ramas del maxilar inferior.

Acción.—Elevador del maxilar inferior y retractor del cóndilo (fascículo posterior) cuando este último ha sido conducido hacia adelante por los pterigoideos externos.

2.° **Masetero.**—Es un músculo corto, grueso, adosado a la cara externa de la rama del maxilar inferior.

Inserciones.—Comprende dos fascículos. El *fascículo superficial* se extiende del borde inferior del arco cigomático al ángulo de la mandíbula. El *fascículo profundo*, situado por dentro del precedente, se extiende desde el arco cigomático a la cara externa de la rama ascendente. Esos dos fascículos están separados entre sí por tejido conjuntivo y a veces por una bolsa serosa.

Relaciones.—Se consideran en él dos caras y cuatro bordes. La *cara interna* está en relación con la rama del maxilar inferior, con la escotadura sigmoidea (paquete vásculonervioso maseterino), con la apófisis coronoides y con el buccinador (bola de Bichat). La *cara externa* está cubierta por la aponeurosis maseterina, y, después de ésta, se encuentran los músculos cutáneos de la cara, la arteria transversal de la cara, el conducto de Sténon (con la prolongación maseterina de la parótida) y las ramificaciones del nervio facial. El *borde superior* se corresponde con el arco cigomático. El *borde inferior*, con el ángulo del maxilar. El *borde anterior*, con el maxilar superior, con el buccinador y con la arteria facial en su parte más inferior. El *borde posterior*, situado por delante de la articulación témporomaxilar, está en relación con la rama del maxilar.

Aponeurosis maseterina.—Esta aponeurosis tiene la misma forma y las mismas dimensiones que el masetero. Insertada por arriba en el arco cigomático, por abajo en el borde inferior del maxilar y por atrás en el borde parotídeo, se fusiona por delante con la aponeurosis buccinadora, formando así el músculo masetero una especie de vaina, abierta únicamente a nivel de la escotadura sigmoidea.

Inervación.—Nervio maseterino, rama del maxilar inferior.

Acción.—Elevador del maxilar inferior.

3.° **Pterigoideo interno.**—Situado por dentro de la rama del maxilar inferior, tiene la misma disposición que el masetero (*masetero interno* de algunos autores).

Inserciones.—*Por arriba*, tienen lugar en la fosa pterigoidea (véase Osteología). *Desde este punto*, el músculo se dirige hacia abajo, atrás y afuera, en busca de la cara interna del ángulo del maxilar, en donde termina frente por frente de las inserciones del masetero.

Relaciones.—*Por dentro*, está en relación con la faringe (espacio máxilofaríngeo). *Por fuera*, con el músculo pterigoideo externo (por la aponeurosis interpterigoidea), y se aproxima paulatinamente al maxilar inferior, formando con él un ángulo diedro, en el cual se encuentran el nervio lingual y los vasos y nervios dentales inferiores.

Inervación.—Nervio del maxilar inferior.

Acción.—Es elevador de la mandíbula.

4.° **Pterigoideo externo.**—Tiene la forma de un cono, cuya base corresponde al cráneo y el vértice al cóndilo. Ocupa la fosa cigomática.

Inserciones.—Empieza por *dos fascículos* que parten de la base del cráneo: el *fascículo superior* (esfenoidal) se inserta en la parte del ala mayor del esfenoides que forma la fosa cigomática; el *fascículo inferior* se inserta en la cara externa del ala externa de la apófisis pterigoides. Desde este punto dos fascículos se dirigen hacia atrás, en busca de la articulación témporomaxilar, se unen entre sí y se insertan juntos en el cuello del cóndilo y en el menisco articular.

Relaciones.—La *cara superior* está en relación con la bóveda de la fosa cigomática (nervios maseterino y temporal profundo medio), siendo de notar que el nervio bucal pasa entre los dos fascículos del músculo. La *cara ánteroexterna* está en relación con el masetero por la escotadura sigmoidea, con la apófisis coronoides y con la bola de Bichat. La *cara pósterointerna* está en relación con el pterigoideo interno, con los nervios lingual, dental inferior, auriculotemporal y con la arteria maxilar interna; ésta pasa unas veces por debajo del músculo y otras entre sus dos fascículos.

Inervación.—Procede del témporobucal, rama del maxilar inferior.

Acciones.—La contracción simultánea de los dos músculos determina *la proyección hacia adelante* del maxilar inferior, y la

contracción aislada de uno de ellos, movimientos de *lateralidad* o de *diducción*.

§ 2.—Músculos cutáneos de la cabeza

Son músculos delgados que están en íntima relación con la piel. En el adulto, se dividen en cuatro grupos: 1.°, *músculos cutáneos del cráneo;* 2.°, *músculos de los párpados;* 3.°, *músculos de la nariz;* 4.°, *músculos de los labios*. Estos dos últimos grupos tienen por función producir la oclusión o la abertura de los orificios alrededor de los cuales se hallan colocados; son, además, músculos de la mímica.

A) *Músculos cutáneos del cráneo*

Los músculos cutáneos del cráneo son dos: el *occipital* y el *frontal*, unidos entre sí por una aponeurosis (*aponeurosis epicraneal*).

1.° **Occipital.**—Es un músculo cuadrilátero, situado en la parte posterior de la cabeza.

Inserciones.—*Por detrás*, se inserta en la línea occipital superior y en la apófisis mastoides. *Desde este punto* el músculo se dirige hacia arriba y adelante, y se inserta en el borde posterior de la aponeurosis epicraneal.

Relaciones.—Está cubierto por la piel y él cubre el pericráneo, del cual está separado por tejido celular laxo.

Inervación.—Rama auricular posterior del facial.

Acción.—Tensor de la aponeurosis epicraneal.

2.° **Frontal.**—Músculo cuadrilátero, situado en la parte anterior de la cabeza.

Inserciones.—*Por arriba*, se inserta en el borde anterior de la aponeurosis epicraneal por un borde convexo. *Desde este punto* desciende hacia la región frontal, donde se confunde con los músculos piramidales y los orbiculares de los párpados.

Relaciones.—Son las mismas que en el músculo precedente.

Inervación.—Rama témporofacial del facial.

Acción.—Tensor de la aponeurosis epicraneal. Si la aponeurosis permanece fija, determina arrugas transversales en la frente (*músculo de la atención*).

3.° **Aponeurosis epicraneal.**—Es una hoja fibrosa que se extiende desde el músculo frontal al músculo occipital. Está íntimamente adherida a la piel y se desliza sobre el pericráneo. Por detrás, envía una prolongación que separa los dos músculos occipitales. Por delante, los músculos frontales están separados únicamente en su parte superior. Por los lados, la aponeurosis se corre a la cara externa de la región temporal y se pierde insensiblemente en la piel de la región maseterina.

B) *Músculos de los párpados*

Hay dos músculos alrededor de los párpados: el *músculo orbicular* y el *músculo ciliar*.

1.° **Orbicular de los párpados.**—Músculo aplanado, que rodea el orificio palpebral a manera de anillo: su parte interna corresponde a los párpados (*zona palpebral*); su parte externa sobresale de los párpados y cubre la órbita (*zona orbitaria*).

Inserciones.—En los ángulos del ojo. *En el ángulo interno*, por medio de un tendón formado de dos partes: una de ellas, el *tendón directo*, se inserta en el labio anterior del canal nasal, y la otra, *tendón reflejo*, en el labio posterior del mismo canal. Entre los dos se encuentra el saco lagrimal. *En el ángulo externo*, los fascículos musculares se entrecruzan y terminan en la piel de la región.

Relaciones.—Cubierto por la piel, el orbicular cubre a su vez el contorno de la órbita (*zona orbitaria*), y, por otra parte, el septum orbicular y las cintillas de los tarsos (zona palpebral).

Inervación.—Rama témporofacial del facial.

Acción.—Esfínter de los párpados; sirve también para la progresión de las lágrimas.

Musculito de Horner.—Es un pequeño fascículo muscular que se inserta en la cara posterior del tendón reflejo del orbicular y se dirige desde este punto hacia la comisura interna de los párpados, para terminar por dos fascículos por detrás de los puntos lagrimales. Sirve para dilatar los puntos lagrimales.

2.° **Ciliar.**—Es un músculo corto, extendido sobre la parte interna del arco superciliar.

INSERCIONES.—Nace en la *parte interna* del arco superciliar, se dirige hacia arriba y afuera, y a nivel del agujero supraorbitario termina en la piel.

RELACIONES.—Cubierto por el orbicular, cubre a su vez el frontal.

INERVACIÓN.—Facial.

ACCIÓN.—Atrae hacia adentro y abajo la piel de la ceja.

C) *Músculos de la nariz*

Son cuatro: *piramidal*, *mirtiforme*, *transverso* y *dilatador de las aberturas nasales*.

1.° **Piramidal.**—Situado en el dorso de la nariz.

INSERCIONES.—Nacido en los cartílagos laterales de la nariz y el borde inferior de los huesos propios de la misma, se dirige hacia arriba, entra en contacto con el músculo frontal, del que parece continuación (*pilares del frontal*), y termina en la piel.

RELACIONES.—Los dos músculos están yuxtapuestos y descansan directamente sobre los huesos de la nariz.

INERVACIÓN.—Filetes intraorbitarios del facial.

ACCIÓN.—Atrae hacia abajo la piel de la región ciliar (antagonista del frontal).

2.° **Transverso de la nariz.**—Músculo triangular, adosado sobre el dorso de la nariz.

INSERCIONES.—Del dorso de la nariz, donde nace, se dirige el músculo abajo hacia el surco de la nariz, y termina en la piel y en el músculo mirtiforme.

RELACIONES.—Descansa directamente sobre el ala de la nariz.

INERVACIÓN.—Como el anterior.

ACCIÓN.—Estrecha las aberturas nasales, atrayendo hacia arriba los tegumentos.

3.° **Mirtiforme.**—Pequeño músculo radiado, situado por debajo de las aberturas nasales.

INSERCIONES.—Se inserta abajo, en la fosita mirtiforme, y de aquí se dirige arriba, para terminar en el subtabique del ala de la nariz.

RELACIONES.—Descansa sobre el maxilar superior y se halla cubierto por el orbicular y la mucosa gingival.

INERVACIÓN.—Como el anterior.

ACCIÓN.—Estrecha las aberturas nasales y hace descender el ala de la nariz.

4.° **Dilatador propio de las aberturas nasales.**—Músculo delgado, situado en la parte inferior del ala de la nariz, que se inserta en el maxilar superior y en el ala de la nariz. Está inervado como el anterior. Dilata las aberturas nasales.

D) *Músculos de la boca*

Los músculos de la boca son once: uno rodea el orificio bucal, a manera de anillo (*músculo orbicular*), y los otros diez, colocados a los lados, se insertan alrededor del mismo orificio.

1.° **Orbicular de los labios.**—Músculo elíptico situado alrededor del orificio bucal.

INSERCIONES.—El orbicular se divide en dos mitades distintas: semiorbicular superior y semiorbicular inferior.

α) El *semiorbicular superior* se extiende de una comisura a la otra y desde el borde libre del labio superior a la base de la nariz. Está constituido por dos órdenes de fibras: 1.°, unas se extienden en arco de una comisura a la otra (*porción principal*); 2.°, las otras (*porciones accesorias*) comprenden dos fascículos a cada lado, que se desprenden del subtabique de las fosas nasales (*fascículo nasolabial*), después de la fosita mirtiforme (*fascículo incisivo superior*), y luego se dirigen a las comisuras, para confundirse con el fascículo principal.

β) El *semiorbicular inferior* ocupa toda la altura del labio inferior; está formado de fibras que van de una comisura a la otra y de un fascículo de refuerzo (*fascículo incisivo inferior*).

RELACIONES.—El orbicular se encuentra más aproximado a la

mucosa labial que a la piel; por su cara profunda está en relación con las glándulas de los labios y las arterias coronarias.

INERVACIÓN.—Filetes bucales superiores e inferiores del facial.

ACCIÓN.—Constituye el esfínter del orificio bucal. La contracción de las zonas periféricas del orbicular frunce los labios y los proyecta hacia adelante; la de las zonas marginales frunce los labios y los proyecta hacia atrás.

2.° **Buccinador.**—Músculo plano, situado por detrás del orbicular y por delante del masetero.

INSERCIONES.—1.°, *por atrás*, se inserta en el borde alveolar de los maxilares superior e inferior, y entre los dos, en el ligamento ptérigomaxilar o aponeurosis buccinatofaríngea); 2.°, *por delante*, termina, a nivel de las comisuras, en la cara profunda de la mucosa bucal.

RELACIONES.—Se consideran en este músculo dos caras y dos extremidades. *Por detrás*, está en relación con el constrictor superior de la faringe, del cual está separado por la aponeurosis buccinatofaríngea. *Por delante*, está en relación con el orbicular de los labios. La *cara interna* se corresponde con la mucosa bucal. La *cara externa*, con la posterior de la rama ascendente del maxilar, con el músculo masetero, con el conducto de Sténon (que lo perfora al nivel del segundo molar superior), con las glándulas molares, el nervio bucal, la arteria facial y las ramas del facial. Está separada de estos órganos por la *aponeurosis buccinatriz*.

INERVACIÓN.—Como el anterior.

ACCIÓN.—Aumenta el diámetro transversal de los labios tirando la comisura hacia atrás. Hace salir a presión el aire contenido en la cavidad bucal (juego de los instrumentos de viento).

3.° **Elevador común del ala de la nariz y del labio superior.**—Músculo delgado, verticalmente extendido desde el ángulo interno del ojo al labio superior.

INSERCIONES.—*Por arriba*, se inserta en la apófisis ascendente del maxilar superior. *Por abajo*, en el ala de la nariz y en el labio superior.

INERVACIÓN.—Filetes infraorbitarios del facial.

RELACIONES.—Cubierto por la piel, cubre a su vez algunos músculos cutáneos.

4.° **Elevador propio del labio superior.**—Pequeño músculo en forma de cinta, situado por fuera y debajo del precedente.

INSERCIONES.—*Por arriba*, se inserta en el maxilar superior, cerca del reborde de la órbita, y *por abajo* en el labio superior.

RELACIONES.—Está situado entre el músculo precedente y el cigomático menor. Cubre el camino y el orbicular de los labios.

INERVACIÓN.—Como el anterior.

ACCIÓN.—Levanta hacia arriba el labio superior.

5.° **Canino.**—Músculo aplanado, cuadrilátero, que ocupa la fosa canina.

INSERCIÓN. — *Por arriba*, se inserta en la fosa canina, y *por abajo*, en la piel, cerca de la comisura.

RELACIONES.—Está cubierto por el músculo precedente.

INERVACIÓN.—Como el precedente.

ACCIÓN.—Atrae hacia arriba la comisura.

6.° **Cigomático menor.**—Músculo prolongado que se extiende desde el pómulo a la comisura. Es superficial, únicamente cubierto por la piel. Inervado como el anterior. Atrae hacia arriba y afuera la comisura de los labios.

7.° **Cigomático mayor.**—Músculo acintado que va desde el pómulo a la comisura, por fuera del precedente. Cruza el masetero y la vena facial. Inervado como el precedente. Atrae hacia arriba y afuera la comisura de los labios.

8.° **Risorio de Santorini.**—Es un músculo triangular, situado a cada lado de la cara.

INSERCIONES.—*Por atrás*, se inserta en el tejido celular de la cara, y *por delante* en la comisura.

RELACIONES.—Es un músculo superficial cubierto por la piel, que descansa sobre la parótida, el masetero y el buccinador.

INERVACIÓN.—Filetes bucales inferiores del facial.

ACCIÓN. — Es el músculo de la sonrisa (*risorius*).

9.° **Triangular de los labios.**—Músculo ancho y delgado, que va del maxilar inferior a la comisura.

INSERCIONES.—*Por abajo*, se inserta en el tercio interno de la línea oblicua externa del maxilar inferior, y, *por arriba*, en la comisura, en donde se entremezcla con los fascículos de los músculos canino y cigomático.

RELACIONES. — Son superficiales; está cubierto el músculo por la piel, y a su vez cubre el buccinador y el orbicular.

INERVACIÓN.—Filetes mentonianos del facial.

ACCIÓN.—Baja la comisura (antagonista de los cigomáticos).

10.° **Cuadrado de la barba.**—Músculo cuadrilátero, aplanado, que va desde el tercio de la línea oblicua externa a la comisura de los labios. Inervado como el anterior. Baja la comisura.

11.° **Músculos de la borla de la barba.**—Son dos músculos conoides, derecho e izquierdo, comprendidos en el intervalo triangular que dejan los dos músculos precedentes; se extienden desde el maxilar inferior a la piel del mentón. Descansan sobre el hueso y son superficiales; entre ellos existe algunas veces una depresión media, la *fosita de la barba*. Inervados como el precedente. Aplican la eminencia mentoniana contra la sínfisis.

CAPÍTULO II

MUSCULOS DEL CUELLO

Los músculos del cuello propiamente dichos están distribuidos en tres regiones: 1.ª, *región lateral del cuello*; 2.ª, *región del hueso hioides*; 3.ª, *región prevertebral*. A su estudio va anexo el de las *aponeurosis cervicales*.

§ 1.—REGIÓN LATERAL DEL CUELLO

Comprende cinco músculos: 1.°, dos superficiales, *cutáneo* y *esternocleidomastoideo*; 2.°, tres profundos, *escaleno anterior*, *escaleno posterior* y *recto lateral de la cabeza*.

1.° **Cutáneo del cuello.**—Músculo ancho y delgado, situado en la parte lateral del cuello, por encima de la aponeurosis superficial.

INSERCIONES.—*Por abajo*, en el tejido celular subcutáneo de la región subclavicular. *Por arriba*, en el borde inferior del maxilar; en la línea media, los dos músculos se entrecruzan, y por lo demás, se mezclan con los fascículos de los músculos cutáneos de la cara.

RELACIONES.—Dos caras y dos bordes. La *cara superficial* es subcutánea. La *cara profunda* cubre todos los músculos profundos del cuello. El *borde posterior*, oblicuo hacia abajo y atrás, está en relación por arriba con el risorio. El *borde anterior* forma, con el del lado opuesto, un vasto triángulo, cuyo vértice corresponde a la sínfisis mentoniana, y la base, al tórax.

INERVACIÓN.—Rama cérvicofacial del facial.

ACCIÓN.—Atrae hacia abajo la piel de la barba y el labio inferior (expresión de las pasiones tristes).

2.° **Esternocleidomastoideo.**—Músculo grueso, que va oblicuamente de la parte superior del tórax a la apófisis mastoides.

INSERCIONES.—Está formado de dos porciones: el fascículo esternal y el fascículo clavicular. El *fascículo esternal* se desprende de la cara anterior del manubrio por un fuerte tendón; ensanchándose sucesivamente, se dirige hacia arriba y atrás, hasta la cara externa de la apófisis mastoides y la línea curva occipital superior. El *fascículo clavicular* se inserta en el cuarto interno de la clavícula (borde posterior); desde este punto se dirige casi verticalmente hacia arriba y va a insertarse en el borde anterior de la apófisis mastoides y la línea curva occipital superior. Estos dos fascículos, distintos en su origen, se confunden más o menos en su terminación. También admiten algunos que el músculo esternomastoideo está formado de cuatro fascículos, cuya denominación indica el trayecto y las inserciones (*fascículos esternomastoideo*, *esternooccipital*, *cleidomastoideo* y *cleidooccipital*).

RELACIONES.—Dos caras y dos bordes. La *cara externa* es superficial, cubierta por el cutáneo, la vena yugular externa y ramas del plexo cervical superficial (rama cervical transversa). La *cara interna* cubre por abajo la articulación esternoclavicular, y por arriba, los músculos que se insertan en la apófisis mastoides. En su trayecto, está en relación con el paquete vásculonervioso del

cuello (*músculo satélite de la arteria carótida*); el vaso está primeramente colocado en el triángulo que forman, en su parte inferior, los dos fascículos del músculo; luego, siendo el músculo oblicuo hacia arriba y atrás y siendo por otra parte casi vertical la arteria, resulta que esta última se aproxima cada vez más al borde anterior del músculo, y al fin sobresale de éste por encima del borde superior del cartílago tiroides. El *borde anterior* está en relación, por arriba, con la parótida y el ángulo maxilar (*tirilla esternomaxilar*), y por abajo limita por fuera las regiones supra- e infrahioideas. El *borde posterior* constituye, con el borde anterior del trapecio, el límite del triángulo supraclavicular. A nivel de este borde se desprenden las cinco ramas del plexo cervical superficial.

INERVACIÓN.—Espinal y plexo cervical.

ACCIÓN.—Tomando punto fijo en su inserción inferior, el esternomastoideo dobla la cabeza sobre la columna vertebral, la inclina hacia sí y le imprime al propio tiempo un movimiento de rotación (hacia el lado opuesto).

3.° **Escalenos.**—Músculos triangulares, situados profundamente a cada lado del cuello. Son dos:

INSERCIONES.—*Escaleno anterior.*—Por arriba, se inserta en los tubérculos anteriores de las 3.ª, 4.ª, 5.ª y 6.ª vértebras cervicales; por abajo, por un tendón único, en la primera costilla (*tubérculo de Lisfranc*).—*Escaleno posterior.*—Por arriba, se inserta en los tubérculos posteriores de las apófisis transversas de las siete vértebras cervicales, y por abajo, en la primera y segunda costillas (cara externa y borde superior).

RELACIONES.—1.°, el *escaleno anterior* está en relación, por delante, con la vena subclavia, la clavícula y el subclavio, el esternomastoideo, el omohioideo y el nervio frénico; 2.°, el *escaleno posterior* corresponde por detrás, con los músculos de la nuca, y en su parte más inferior, con las primeras digitaciones del serrato mayor; 3.°, *entre los dos músculos* existe un espacio triangular de base inferior, que da paso a la arteria subclavia y a las ramas del plexo braquial.

INERVACIÓN.—Ramas anteriores de los tercero, cuarto, quinto y sexto nervios cervicales (escaleno anterior). Ramas posteriores de los nervios cervicales (escaleno posterior).

ACCIÓN.—Elevadores de las costillas, si toman por punto fijo la columna cervical. Inclinan o mantienen fija la columna cervical (contracción aislada o simultánea), si toman por punto fijo las costillas.

4.° **Recto lateral de la cabeza.**—Fascículo carnoso, cilíndrico más bien que aplanado, y situado a cada lado del atlas y del axis.

INSERCIONES.—En la apófisis transversa del atlas y en la apófisis yugular del occipital (primer intertransverso).

RELACIONES.—Por delante, con la yugular externa; por atrás, con la arteria vertebral.

INERVACIÓN.—Rama anterior del primer cervical.

ACCIÓN.—(Véase *Intertransversos*, pág. 179).

§ 2.—REGIÓN DEL HUESO HIOIDES

Comprende ocho músculos, divididos en dos grupos: 1.°, *grupo infrahioideo*; 2.°, *grupo suprahioideo.*

A) *Músculos infrahioideos*

Son cuatro: *esternocleidohioideo*, *omohioideo*, *esternotiroideo* y *tirohioideo.*

1.° **Esternocleidohioideo.** — Músculo en forma de cinta, que va de la extremidad superior del tórax al hueso hioides.

INSERCIONES.—*Por abajo*, en la extremidad interna de la clavícula y en el esternón.—*Por arriba*, en el borde inferior del hioides.

RELACIONES.—Los dos músculos están en contacto, en su extremidad superior, en la línea media; en su parte inferior se separan formando triángulo de base inferior. En sus orígenes está cubierto por el esternomastoideo, y él a su vez cubre el tirohioideo y el esternotiroideo.

INERVACIÓN.—Asa del hipogloso.

ACCIÓN.—Baja el hioides.

2.° **Omohioideo.**—Músculo digástrico, que va del hueso hioides al omoplato.

INSERCIONES.—*Por atrás*, en el borde superior del omoplato, por dentro de la escotadura coracoidea; *por delante*, en la parte externa del cuerpo del hioides, describe una curva de concavidad dirigida hacia arriba y afuera; en el punto medio de su trayecto presenta una parte tendinosa (*tendón intermediario*) que lo divide en dos *vientres* (digástrico).

RELACIONES.—En su origen, está en relación con el músculo supraespinoso; primeramente cubierto por el trapecio: sale de este músculo, atraviesa la región supraclavicular por debajo de la piel, del cutáneo y de la aponeurosis, pasa por debajo del esternomastoideo, cruza por delante el paquete vásculonervioso del cuello, atraviesa la región infrahioidea y, por último, llega hasta el hueso hioides, donde termina al lado del esternocleidohioideo.

INERVACIÓN.—Como el anterior.

ACCIÓN.—Baja el hueso hioides, inclinándose hacia atrás.

3.° **Esternotirohioideo.**—Músculo ancho y acintado, situado debajo del esternocleidohioideo.

INSERCIONES.—*Por abajo*, en la cara posterior del esternón y del primer cartílago costal; *por arriba*, en los dos tubérculos de la cara externa del cartílago tiroides.

RELACIONES.—Cubierto por el esternocleidohioideo, cubre a su vez la tráquea, el cuerpo tiroides, la carótida primitiva y la yugular interna.

INERVACIÓN.—Como el anterior.

ACCIÓN.—Baja la faringe y el hioides.

4.° **Tirohioideo.**—Es un músculo corto, situado debajo del esternocleidohioideo, que va de los tubérculos tiroideos al borde inferior del hioides. Parece prolongación del esternotiroideo. Está inervado por un ramo del hipogloso. Baja el hioides.

B) *Músculos suprahioideos*

Son cuatro: *digástrico*, *estilohioideo*, *milohioideo*, *geniohioideo*.

1.° **Digástrico.**—Forma un arco largo de concavidad hacia arriba, que va de la base del cráneo a la parte media del maxilar inferior.

INSERCIONES.—Consta de dos porciones o vientres:

α) *Vientre posterior*: se inserta en la parte interna de la apófisis mastoides (*ranura digástrica*), desde este punto se dirige hacia abajo y adelante, forma un tendón que alcanza al músculo estilohioideo en su inserción sobre el hioides, lo atraviesa y llega así a la parte superior del cuerpo del hioides.

β) *Vientre anterior*: de nuevo este tendón da origen a un cuerpo muscular, que se dirige hacia arriba y adelante, y va a insertarse en la *fosita digástrica*. Al salir del ojal del estilohioideo, los dos tendones intermediarios del músculo digástrico están unidos por una aponeurosis transversal u oblicua, formada de fibras que se entrecruzan en la línea media; llámase *aponeurosis interdigástrica*.

RELACIONES.—El *vientre posterior* está cubierto, en su cara externa, por los músculos que se desprenden de la apófisis mastoides; cubre, por su cara interna, los músculos estiloideos, el paquete vásculonervioso del cuello, la arteria lingual y la arteria facial. También está en relación, por arriba, con la parótida, y por abajo, con la submaxilar. El *vientre anterior* es superficial; forma con el del lado opuesto un triángulo de base inferior, ocupado por los dos milohioideos. El *tendón intermediario* comprende en su concavidad la glándula submaxilar, y forma, con el hipogloso mayor, un pequeño triángulo que da paso a la arteria lingual.

INERVACIÓN.—Vientre posterior por el facial y el glosofaríngeo. Vientre anterior por el maxilar inferior (n. del milohioideo).

ACCIÓN.—El vientre anterior, fijándose en el hueso hioides, baja el maxilar; fijándose en el maxilar, eleva el hioides. El vientre posterior arrastra al hioides hacia atrás.

2.° **Estilohioideo.**—Es un músculo delgado, prolongado y fusiforme.

INSERCIONES.—*Por arriba*, se inserta en la parte externa de la apófisis estiloides; *por abajo*, en la cara anterior del cuerpo del hioides.

RELACIONES.—Acompaña al vientre posterior del digástrico, por delante del cual está colocado; se divide, cerca de su inserción, en dos fascículos para dar paso al tendón intermedio de este último músculo.

INERVACIÓN.—Por el facial.

ACCIÓN.—Eleva el hioides.

3.° **Milohioideo.**—Es un músculo aplanado, delgado, cuadrilátero, que forma el suelo de la boca.

INSERCIONES.—*Por arriba*, se inserta en la línea oblicua interna del maxilar inferior.—*Por abajo*, en el hioides y en la línea blanca suprahioidea.

RELACIONES.—Su cara superficial está cubierta por el cutáneo del cuello y el vientre anterior del digástrico. Su cara profunda hállase en relación con el geniohioideo, con los músculos de la lengua, con la glándula sublingual, con el conducto de Wharton y con los nervios lingual e hipogloso mayor.

INERVACIÓN.—Por el maxilar inferior.

ACCIÓN.—Eleva el hueso hioides y la lengua.

4.° **Geniohioideo.**—Es un músculo cilindroide, situado por encima del precedente (es decir, más profundamente).

INSERCIONES.—*Por una parte*, se inserta en las apófisis genioinferiores del maxilar inferior, y, *por otra parte*, en la cara anterior del hioides (inserción en **U**, en la cual penetra la del hiogloso).

RELACIONES.—Los dos músculos están en contacto en la línea media y hállanse cubiertos, inferiormente, por el milohioideo. Su cara superior está en relación con la mucosa sublingual y con la glándula sublingual.

INERVACIÓN.—Por el hipogloso.

ACCIÓN.—Es depresor del maxilar inferior si toma por punto fijo el hioides, y elevador del hioides si se fija en el maxilar inferior.

§ 3.—REGIÓN PREVERTEBRAL

Comprende tres músculos a cada lado, que están aplicados contra la columna vertebral: llámanse *recto anterior mayor de la cabeza*, *recto anterior menor de la cabeza* y *largo del cuello*.

1.° **Recto anterior mayor de la cabeza.**—Músculo aplanado y triangular, que va del occipital a las apófisis transversas de la columna cervical.

INSERCIONES.—*Por arriba*, en la cara inferior de la apófisis basilar, por delante del agujero occipital. *Por abajo*, en los tubérculos anteriores de las 3.ª, 4.ª, 5.ª y 6.ª vértebras cervicales.

RELACIONES.—Está cubierto por la aponeurosis prevertebral y cubre a su vez los demás músculos prevertebrales.

INERVACIÓN.—Plexo cervical profundo.

ACCIÓN.—Flexión de la cabeza, si los dos músculos se contraen; rotación hacia el lado correspondiente, si la contracción es unilateral.

2.° **Recto anterior menor de la cabeza.**—Músculo cuadrilátero situada por detrás del precedente, que va de la apófisis basilar a la cara anterior de las masas laterales del atlas. Descansa sobre la articulación atloidooccipital. Está inervado por el primer nervio cervical, y flexiona la cabeza sobre la columna cervical.

3.° **Largo del cuello.**—Es un músculo prolongado y a menudo muy delgado, que va del atlas a la 3.ª vértebra dorsal.

INSERCIONES.—Consta de tres porciones: 1.ª, *porción oblicua descendente*, que va del tubérculo anterior del atlas a los tubérculos anteriores de las apófisis transversas de las 3.ª, 4.ª, 5.ª, y 6.ª, vértebras cervicales; 2.ª, *porción oblicua ascendente*, que va de los cuerpos de las vértebras dorsales 2.ª y 3.ª a los tubérculos anteriores de las vértebras cervicales 4.ª, 5.ª y 6.ª; 3.ª, *porción longitudinal*, situada por dentro de las otras dos, y se inserta sucesivamente en las tres primeras vértebras dorsales, las tres últimas vértebras cervicales, la cresta del axis y el tubérculo anterior del atlas.

RELACIONES.—Cubre directamente la columna vertebral, y está situado por debajo y por dentro de los demás músculos prevertebrales.

INERVACIÓN.—Por los cuatro primeros cervicales.

ACCIÓN.—Flexor de la columna cervical.

§ 4.—APONEUROSIS DEL CUELLO

Las aponeurosis del cuello son tres: *aponeurosis superficial*, *media* y *profunda*.

1.° **Aponeurosis cervical superficial.**—Esta aponeurosis está situada por debajo de la piel y rodea a manera de manguito la

región cervical. Parte de la línea media y se desdobla sucesivamente a nivel de los dos músculos esternomastoideo y trapecio, y termina en las apófisis espinosas de las vértebras cervicales. Se estudian en ella dos superficies y dos circunferencias:

a. *Superficie exterior.*—Está separada de la piel por el cutáneo, los nervios subcutáneos y las venas superficiales (yugular externa).

b. *Superficie interior.*—Está en relación con los órganos profundos y envía tres prolongaciones.

α) *Prolongación lateral*, que termina en las apófisis transversas de las vértebras cervicales, envolviendo los escalenos, y divide la región cervical en dos partes: región de la nuca y región del cuello propiamente dicha.

β) *Prolongación submaxilar*, formada de dos hojas que parten del hioides y se insertan, una en el borde inferior del maxilar inferior, y la otra en la línea oblicua interna del maxilar, formando un compartimiento prismático triangular que contiene la glándula submaxilar.

γ) *Prolongación parotídea*, formada de dos hojas que se separan en el momento en que la aponeurosis abandona el esternomastoideo para dirigirse al masetero; una se extiende a manera de puente entre los dos músculos, y la otra rodea la cara profunda de la parótida pasando junto a la faringe. Estos dos compartimientos *submaxilar* y *parotídeo*, están separados por un tabique fibroso que va del borde anterior del esternomastoideo al ángulo del maxilar.

c. *Circunferencia superior.* — Se inserta sucesivamente: 1.°, en el borde inferior del maxilar; 2.°, en la aponeurosis maseterina; 3.°, en el tubérculo cigomático; 4.°, en la apófisis mastoides y en la línea curva superior del occipital.

d. *Circunferencia inferior.*—Se inserta: en el esternón, la clavícula, el acromion, el borde posterior de la espina del omoplato, y va a confundirse con la aponeurosis del dorsal ancho. Es de notar que, a nivel de la horquilla del esternón, la aponeurosis cervical superficial se desdobla en hoja anterior y hoja posterior y forma entre las dos hojas un espacio de sección triangular, el *hueco supraesternal*, que contiene grasa, las dos yugulares anteriores y ganglios linfáticos.

2.° **Aponeurosis cervical media o toracohioidea.**—Se extiende por debajo de la precedente en el espacio comprendido entre los dos omohioideos lateralmente entre el hioides por arriba, y el esternón y el omoplato por abajo. De forma triangular, con la base inferior, presenta dos caras y tres bordes.

a. *Cara anterior.* — Corresponde con la aponeurosis superficial.

b. *Cara posterior.*—Está en relación con los órganos profundos y les envía vainas (laringe, tiroides, tráquea, esófago, paquete vásculonervioso del cuello).

c. *Bordes laterales.*—Están en relación con los dos omohioideos, comprendidos en un desdoblamiento de la aponeurosis.

d. *Borde inferior.*—En la línea media, se fija en el borde posterior de la horquilla esternal, enviando una expansión sobre el tronco venoso braquiocefálico izquierdo. A nivel de la clavícula, se inserta en el borde posterior de este hueso, enviando expansiones aponeuróticas a los vasos subclavios.

3.° **Aponeurosis cervical profunda.** — Está situada delante de los músculos prevertebrales, detrás del paquete vásculonervioso del cuello y de los órganos viscerales. Se inserta, por arriba, en la apófisis basilar del occipital; lateralmente, en las apófisis transversas de las vértebras cervicales, y se confunde, por abajo, con el tejido celular del mediastino posterior.

4.° **Espacios interaponeuróticos del cuello.** — Las aponeurosis del cuello circunscriben, por delante de la columna vertebral, cuatro compartimientos: 1.°, *compartimiento subcutáneo*, comprendido entre la piel y la aponeurosis superficial; contiene el cutáneo, las venas y los nervios superficiales; 2.°, *segundo compartimiento*, comprendido entre las dos aponeurosis media y superficial; contiene los músculos hioideos y la vena yugular antedior; 3.°, *tercer compartimiento*, comprendido entre las dos aponeurosis profunda y media; aloja el paquete vásculonervioso y las vísceras cervicales; 4.°, *cuarto compartimiento*, comprendido por detrás de la aponeurosis prevertebral, y contiene los músculos prevertebrales.

CAPÍTULO III

MUSCULOS DE LA REGION POSTERIOR DEL TRONCO Y DEL CUELLO

Esta región se extiende, en altura, desde la protuberancia occipital externa hasta el cóccix, y en anchura, de un omoplato al otro. Divídense los músculos que comprende en seis grupos: 1.°, *músculos superficiales*; 2.°, *músculos de la nuca*; 3.°, *múscu-*

los de los canales vertebrales; 4.°, *intertransversos*; 5.°, *espinosos e intraespinosos*; 6.°, *coccígeos*.

§ 1.—Músculos superficiales de la región lumbodorsocervical

Estos músculos son seis, dispuestos en tres planos: 1.°, en el plano superficial, los músculos *trapecio* y *dorsal ancho*; 2.°, en el plano medio, los músculos *romboideo* y *angular*; 3.°, en el plano profundo, los dos músculos *serratos menores posteriores*, superior e inferior.

1.° **Trapecio.**—Músculo ancho, superficial, comprendido entre el occipital y la parte inferior de la columna dorsal.

Inserciones.—Tiene dos órdenes de inserciones:

α) *Inserciones internas* en la línea curva occipital posterior, en la protuberancia occipital externa, en el ligamento cervical posterior y en el vértice de las apófisis espinosas de la séptima vértebra cervical y de las diez u once primeras vértebras dorsales.

β) *Inserciones externas*; tienen lugar en los dos huesos del hombro; los *fascículos superiores* se insertan en el borde posterior de la clavícula (tercio externo); los *fascículos medios* en el borde interno del acromion y en el borde posterior de la espina del omoplato; los *fascículos inferiores*, en la espina del omoplato.

El músculo trapecio presenta, en medio de sus fibras carnosas, tres hojas aponeuróticas: la *primera* lo une a la protuberancia occipital externa; es cuadrilátera; la *segunda* corresponde a las últimas vértebras cervicales y a las primeras vértebras dorsales; y la *tercera*, situada a nivel del ángulo inferior del músculo, continúa la dirección de la aponeurosis lumbar.

Relaciones.—El músculo trapecio está cubierto por la piel. Cubre los demás músculos de la nuca y de la región dorsal. Es de notar que su borde ánterosuperior limita, con el esternomastoideo, el triángulo supraclavicular.

Inervación.—Por el espinal y el plexo cervical profundo.

Acción.—Tomando por punto fijo la columna vertebral, eleva el muñón del hombro aproximando el omoplato a la columna vertebral. Tomando por punto fijo el omoplato, comunica a la cabeza movimientos de rotación y puede levantar el cuerpo entero (acción de trepar).

2.° **Dorsal ancho.**—Músculo delgado, triangular, que va de la columna vertebral a la región axilar.

Inserciones.—1.°, *por dentro*, se inserta en las apófisis espinosas de las siete últimas vértebras dorsales y de las cinco lumbares, en la cresta sacra, en el labio externo de la cresta ilíaca (tercio posterior), en la cara externa de las tres últimas costillas (estos fascículos se insertan en la columna vertebral por la *aponeurosis lumbar*); 2.°, *por fuera*, se inserta en el fondo de la corredera bicipital, por delante del tendón del redondo mayor, por un tendón que resulta de la fusión de todos los fascículos musculares.

Relaciones.—Cubierto por arriba por el trapecio, está en relación con la piel en el resto de su extensión. Cubre los músculos dorsales profundos. Su borde anterior, vertical, está separado del borde posterior del oblicuo mayor por un espacio triangular, cuya base, dirigida hacia abajo, corresponde a la cresta ilíaca: es el *triángulo de J. L. Petit*.

Inervación.—Por el quinto cervical.

Acción.—Tomando por punto fijo la columna, dirige el brazo hacia abajo, adentro y atrás. Tomando por punto fijo el húmero, puede levantar el cuerpo entero (acción de trepar).

3.° **Romboides.**—Músculo ancho, delgado, romboideo, intermedio entre la nuca y la región dorsal.

Inserciones.—*Por dentro*, se inserta en el ligamento cervical posterior, en las apófisis espinosas de la séptima cervical y de las cuatro o cinco primeras vértebras dorsales; *por fuera*, en el borde espinal del omoplato. Este músculo está a veces dividido en dos fascículos, *romboides inferior* y *romboides superior*.

Inervación.—Plexo braquial (cuarto y quinto cervicales).

Relaciones.—El romboides está comprendido entre el trapecio y los músculos más profundos de la región dorsal.

Acción.—Lleva el omoplato hacia adentro.

4.° **Angular del omoplato.**—Músculo triangular situado en la parte lateral de la nuca.

INSERCIONES.—*De una parte*, por abajo, se inserta en el ángulo superior del omoplato; *de otra parte*, por arriba, en los tubérculos posteriores de las apófisis transversas de las vértebras cervicales 3.ª, 4.ª y 5.ª y en la apófisis transversa del atlas.

RELACIONES.—Cubierto por el esternomastoideo y el trapecio, cubre los músculos esplenio y serrato menor.

INERVACIÓN.—Plexo braquial (cuarto o quinto cervicales).

ACCIÓN.—Lleva hacia arriba el ángulo superior del omoplato o inclina hacia sí la columna cervical.

5.° **Serrato menor posterior y superior.**—Músculo delgado, situado debajo del romboides.

INSERCIONES.—Hacia adentro se inserta en la parte inferior del ligamento cervical y en las apófisis espinosas de la 7.ª vértebra cervical y de las dorsales 1.ª, 2.ª y 3.ª. Desde este punto los fascículos musculares se dirigen hacia la cara externa de las costillas 2.ª, 3.ª, 4.ª y 5.ª.

RELACIONES.—Cubierto por el romboides, cubre a su vez el esplenio, las costillas y los músculos intercostales.

INERVACIÓN.—Primeros intercostales.

ACCIÓN.—Elevador de las costillas.

6.° **Serrato menor posterior e inferior.**—Músculo delgado situado en la parte inferior del dorso.

INSERCIONES.—*Por dentro*, se inserta en las apófisis espinosas de las vértebras 11.ª y 12.ª dorsales y de las lumbares 1.ª, 2.ª y 3.ª.—*Por fuera*, en la cara externa de las cuatro últimas costillas.

RELACIONES.—Cubierto por el dorsal ancho, cubre a su vez los músculos de los canales vertebrales y los músculos intercostales.

INERVACIÓN.—Por los 9.°, 10.° y 11.° nervios intercostales.

ACCIÓN.—Lleva hacia abajo y afuera las costillas sobre las cuales se inserta: es un músculo inspirador.

7.° **Aponeurosis lumbar.**—Es una lámina triangular que forma un rombo con la del lado opuesto: su base corresponde a las apófisis espinosas de las últimas vértebras dorsales y de las cinco lumbares; su borde superior, oblicuo hacia abajo y afuera, presta inserción a los fascículos del dorsal ancho; su borde inferior se inserta en la cresta del hueso coxal y recibe fibras del glúteo mayor. Constituye, en suma, la fusión de los tendones internos de los cuatro músculos: dorsal ancho, glúteo mayor, oblicuo menor y transverso del abdomen.

§ 2.—MÚSCULOS DE LA NUCA

Son ocho: *esplenio, complejo mayor, complejo menor, transverso del cuello, recto posterior mayor y recto posterior menor de la cabeza, oblicuo mayor y oblicuo menor de la cabeza.*

1.° **Esplenio.**—Músculo ancho y delgado, está situado inmediatamente debajo del trapecio.

INSERCIONES.—*Por dentro*, se inserta en el tercio inferior del ligamento cervical, en las apófisis espinosas de la 7.ª vértebra cervical y de las cuatro o cinco primeras dorsales. Desde aquí va a insertarse en la línea curva occipital superior, en la cara externa de la mastoides (*splenius capitis*) y en el vértice de las apófisis transversas del atlas y del axis (*splenius cervicis*).

RELACIONES.—Dos caras y dos bordes: 1.°, la *cara posterior* está en relación con el esternomastoideo y con el trapecio; 2.°, la *cara anterior* cubre los demás músculos de la nuca; 3.°, el *borde externo* costea el angular del omoplato; 4.°, el *borde interno*, oblicuo hacia arriba y afuera, forma el *triángulo de los esplenios*, dentro del cual se ven los músculos complejos.

INERVACIÓN.—Nervios cervicales. Nervio occipital mayor.

ACCIÓN.—Imprime a la cabeza movimientos de extensión, de inclinación lateral y de rotación (del lado correspondiente).

2.° **Complejo mayor.**—Músculo ancho, que ocupa toda la altura de la nuca por cada lado de la línea media.

INSERCIONES.—En la columna cervical se inserta en las apófisis transversas de las cinco primeras vértebras dorsales, en las apófisis articulares y en las apófisis transversas de las últimas cuatro o cinco cervicales. Desde este punto va a insertarse entre las dos líneas curvas del occipital. La porción interna de este músculo está a veces dividida en dos fascículos (*biventer cervicis*) por un tendón intermedio.

INERVACIÓN.—Nervio occipital mayor. Tercero, cuarto y quinto nervios cervicales.

RELACIONES.—Está comprendido entre el esplenio (el que excede a nivel del triángulo de los esplenios) y los músculos subyacentes.

ACCIÓN.—Extensor de la cabeza.

3.° **Complejo menor.**—Es un músculo prolongado verticalmente, situado en la parte lateral de la nuca.

INSERCIONES.—*De una parte*, se inserta en las apófisis transversas de las vértebras cervicales 4.ª, 5.ª, 6.ª y 7.ª, y *de otra parte*, en el vértice de la apófisis mastoides.

RELACIONES.—Está situado entre el complejo mayor por dentro, el ángulo y el esplenio por fuera.

INERVACIÓN.—Como la anterior.

ACCIÓN.—Dobla la cabeza hacia atrás.

4.° **Transverso del cuello.** — Músculo delgado, prolongado verticalmente, aplanado en sentido transversal, situado por fuera del precedente.

INSERCIONES.—*Por una parte*, en las apófisis transversas de las primeras vértebras dorsales; *por otra parte*, en las apófisis transversas de las últimas vértebras cervicales.

RELACIONES.—Está más o menos fusionado con el dorsal largo y el sacrolumbar, que se encuentra a su lado externo.

INERVACIÓN.—Últimos nervios cervicales. Primeros nervios dorsales.

ACCIÓN.—Extiende la columna cervical.

5.° **Recto posterior mayor de la cabeza.**—Músculo aplanado que va del axis al occipital.

INSERCIONES.—*Por abajo*, se inserta en el vértice de la apófisis espinosa del axis; *por arriba*, en la impresión rugosa situada debajo de la línea curva inferior del occipital.

RELACIONES.—Está cubierto por los músculos precedentes. Forma, con el del lado opuesto, un triángulo que lo llenan los rectos posteriores menores.

INERVACIÓN.—Primer nervio occipital.

ACCIÓN.—Movimientos de extensión o de inclinación lateral a la cabeza (con rotación hacia el lado correspondiente).

6.° **Recto posterior menor de la cabeza.**—Músculo aplanado y triangular, situado por dentro del precedente.

INSERCIONES.—*Por abajo*, se insertan en el tubérculo posterior o apófisis espinosa del atlas; *por arriba*, por dentro del músculo precedente.

RELACIONES.—Está alojado en el triángulo que forman los dos músculos precedentes; como éste, cubre la articulación occípito-atloidea.

INERVACIÓN.—Como el precedente.

ACCIÓN.—Es extensor de la cabeza.

7.° **Oblicuo mayor de la cabeza.** — Músculo relativamente voluminoso, que tiene la forma de un cuadrado, y va del axis al atlas.

INSERCIONES.—*Por una parte*, en la apófisis espinosa del axis, y *por otra*, en la apófisis transversa del atlas.

RELACIONES.—Cubierto por los complejos, cubre a su vez al ligamento atloidoaxoideo posterior y la arteria vertebral. Su cara posterior está cruzada por el gran nervio suboccipital de Arnold.

INERVACIÓN.—Primero y segundo nervios cervicales.

ACCIÓN.—Es rotatorio del atlas y, por consiguiente, de la cabeza.

8.° **Oblicuo menor de la cabeza.**—Músculo aplanado y triangular, que va del atlas al occipital.

INSERCIONES.—*Por una parte*, se inserta en la apófisis transversa del atlas, y, por otra, en el occipital, por fuera de la inserción superior del recto mayor.

RELACIONES.—Situado en el mismo plano que los músculos precedentes, forma, con el oblicuo mayor y el recto mayor, un triángulo que da paso a la rama posterior del primer nervio cervical.

INERVACIÓN.—Primer nervio cervical.

ACCIÓN.—Es extensor de la cabeza.

§ 3.—MÚSCULOS DE LOS CANALES VERTEBRALES

Los canales vertebrales, comprendidos entre las apófisis espinosas y las costillas, están ocupados por tres masas musculares: 1.°, el *músculo iliocostal;* 2.°, el *músculo dorsal largo;* 3.°, el *músculo transverso espinoso*. Aislados en la región dorsal, estos músculos se reúnen en la región lumbar para formar la *masa común*.

1.° **Masa común.**—Nace de todos los puntos óseos próximos a la región lumbar, apófisis espinosas, cresta sacra, ligamento sacrociático, tuberosidad ilíaca. Esta inserción tiene lugar por una aponeurosis, la *aponeurosis espinal*. En la región dorsal, la masa común se divide en tres fascículos principales, que son los *tres músculos* señalados anteriormente.

2.° **Iliocostal o sacrolumbar.**—Porción superficial y externa de la masa común; se dirige hacia arriba y termina: 1.°, por doce tendones (*tendones dorsales*), en el ángulo de las doce costillas; 2.°, por cinco tendones (*tendones cervicales*), en las apófisis transversas de las cinco últimas vértebras cervicales. A medida que el músculo se agota sobre las costillas, éstas le envían doce *fascículos*, llamados de *refuerzo*.

3.° **Dorsal largo.**—Porción superficial e interna de la masa común, parte de las apófisis espinosas de las vértebras lumbares y sigue hacia arriba por dentro del precedente. Cruza *diecisiete vértebras* con sus costillas, y envía a cada grupo vértebrocostal fascículos 1.°, para la apófisis espinosa (*fascículos espinosos*); 2.°, para la apófisis transversa (*fascículo transverso*) de cada vértebra, y 3.°, para la costilla (*fascículo costal*). En la región lumbar estos tres órdenes de fascículos vienen a insertarse en la apófisis espinosa, en el tubérculo apofisario y en el apéndice costiforme de las vértebras lumbares.

4.° **Transverso espinoso.**—Situado debajo de los precedentes, se extiende desde el vértice del sacro a la segunda vértebra cervical. Comprende tres grupos de fascículos:

a. *Semiespinoso.*—Constituye dos músculos: el *semiespinoso dorsal*, que empieza en las apófisis transversas de las seis últimas dorsales y termina en las apófisis espinosas de las cuatro primeras dorsales y de las dos últimas vértebras cervicales, y el *semiespinoso de la nuca*, que comprende también fascículos que se desprenden de las apófisis transversas de las primeras dorsales, para terminar en las apófisis espinosas de las primeras vértebras cervicales.

b. *Multífido del raquis.*—Se extiende desde el sacro hasta el axis y comprende fascículos que van desde la apófisis transversa de una vértebra a la apófisis espinosa de una vértebra suprayacente.

c. *Rotadores del dorso.*—Son pequeños fascículos que van de la apófisis transversa de una vértebra al borde inferior de la lámina de la vértebra suprayacente. Son llamados también, teniendo en cuenta su situación, *submultífidos*.

5.° **Relaciones, inervación y acción de los músculos espinales.**—Los músculos espinales están alojados en los canales vertebrales. Hállanse cubiertos por los músculos de las regiones precedentes y cubren a su vez las vértebras y las costillas. Están contenidos dentro de una especie de compartimiento ósteofibroso e inervados por las ramas posteriores de los nervios raquídeos. Desde el punto de vista de su acción, son extensores de la columna vertebral, a la que inclinan lateralmente cuando se contraen de un solo lado.

§ 4.—INTERTRANSVERSOS

Los intertransversos son músculos que unen entre sí las apófisis transversas de las vértebras. Son diferentes en el cuello, en el dorso y en la región lumbar.

1.° **Intertransversos del cuello.**—En número de dos por cada espacio intertransverso, uno anterior y otro posterior, limitan un espacio por el cual pasan los vasos vertebrales, cruzados en ángulo recto por las ramas anteriores de los nervios cervicales. Inclinan la columna cervical o la fijan firmemente.

2.° **Intertransversos del dorso.**—Son simples lengüetas tendinosas que unen entre sí dos apófisis transversas.

3.° **Intertransversos de la región lumbar.**—Son dobles (internos y externos). Los *intertransversos externos* van de una apó-

fisis transversa a la otra. Los *intertransversos internos* van de un tubérculo mamilar al otro.

Los intertransversos están inervados por ramos de los nervios raquídeos a la salida del agujero de conjugación.

§ 5.—Interespinosos y espinosos

1.° **Interespinosos.**—Son unas pequeñas cintas musculares dispuestas por pares que unen las apófisis espinosas de dos vértebras inmediatas. *En el cuello*, son *seis*. *En el dorso*, son irregulares. *En la región lumbar*, hay *cuatro*. Son extensores de la columna vertebral.

2.° **Espinosos.**—Son *dos*: 1.°, uno en la nuca, que va de las apófisis espinosas de las dos primeras vértebras dorsales a las apófisis espinosas del axis y de la tercera vértebra cervical; 2.°, otro en el dorso, que constituye la parte interna del dorsal largo. Son extensores de la columna vertebral.

Inervados por ramas posteriores de los nervios raquídeos.

§ 6.—Músculos coccígeos

Los músculos coccígeos son tres en cada lado. Todos son rudimentarios.

1.° **Músculo isquiococcígeo.**—(Véase *Músculos del perineo*).

2.° **Sacrococcígeo posterior.**—Va de las vértebras sacras al cóccix; inclina el cóccix hacia atrás.

3.° **Sacrococcígeo anterior.**—Está situado por delante de la articulación sacrococcígea; reclina el cóccix hacia adelante.

CAPÍTULO IV

MÚSCULOS DEL TÓRAX

Se dividen en dos grupos: 1.°, músculos de la *región anterolateral*; 2.°, músculos de la *región costal*.

§ 1.—Región anterolateral

Comprende cuatro músculos: 1.°, el *pectoral mayor*; 2.°, el *pectoral menor*; 3.°, el *subclavio*; 4.°, el *serrato mayor*.

1.° **Pectoral mayor.**—Músculo ancho, situado en la parte anterior del tórax y del hueco de la axila.

Inserciones.—*Por la parte del tórax*: 1.°, en el borde anterior de la clavícula; 2.°, en la cara anterior del esternón; 3.°, en los cartílagos de las cinco o seis primeras costillas; 4.°, en la aponeurosis del oblicuo mayor (en total una línea cóncava hacia afuera, mirando al hueco axilar). Todos estos fascículos se reúnen en un tendón que va al húmero. *Por parte del brazo*, por el precitado tendón en forma de **U**, en el labio externo de la corredera bicipital del húmero.

Relaciones.—Dos caras y tres bordes. La *cara anterior* está cubierta por la piel y la glándula mamaria. La *cara posterior* cubre el esternón y las costillas y forma la pared anterior del hueco axilar. El *borde súperoexterno* está separado del deltoides por el espacio deltopectoral (*vena cefálica*). El *borde interno*, curvo, está en relación con el esqueleto que presta inserción al músculo. El *borde inferoexterno* constituye el borde anterior del hueco de la axila.

Inervación.—Plexo braquial.

Acción.—Aproxima el brazo al tronco cuando toma por punto fijo el tórax, y levanta el tórax y las costillas cuando toma por punto fijo el húmero.

2.° **Pectoral menor.**—Músculo triangular, situado por debajo del precedente; va de la apófisis coracoides a las costillas.

Inserciones.—*Por un lado*, se inserta en la apófisis coracoides, y, *por otro*, en la cara externa de las costillas 3.ª, 4.ª y 5.ª.

Relaciones.—Se consideran en él dos caras y dos bordes. La *cara anterior* está en relación con el pectoral mayor. La *cara posterior*, con las costillas y los órganos del hueco axilar. El *borde superior* está separado del músculo subclavio por el *espacio clavipectoral*, ocupado por la aponeurosis del mismo nombre. El *borde inferior* va unido al hueco axilar por el *ligamento suspensorio de la axila*.

Inervación.—Plexo braquial.

Acción.—Baja el muñón del hombro o eleva las costillas.

3.° **Subclavio.**—Músculo cilíndrico, que va del primer cartílago costal a la cara inferior de la clavícula. Está en relación con

la clavícula por arriba, y por abajo con la primera costilla, de la cual está separado por los vasos subclavios y los nervios del plexo braquial. Inervado por el plexo braquial. Baja la clavícula.

4.° **Serrato mayor.** — Músculo ancho y radiado, que está aplicado contra la pared lateral del tórax.

Inserciones.—Se inserta en las nueve o diez primeras costillas, y va desde este punto al borde espinal del omoplato, formando tres fascículos más o menos distintos.

Relaciones.—Tiene dos caras y dos bordes. La *cara superficial* es convexa y está cubierta por los músculos pectorales, el subescapular y los vasos axilares. La *cara profunda* descansa sobre las costillas y los intercostales. El *borde anterior* está en relación con las costillas. El *borde posterior*, con el borde espinal del omoplato.

Inervación.—Plexo braquial.

Acción.—1.°, lleva el omoplato hacia adelante y el muñón del hombro hacia arriba, cuando toma el tórax por punto fijo; 2.°, eleva las costillas con sus fascículos superiores y las baja con los fascículos inferiores, tomando por punto fijo el omoplato.

5.° **Aponeurosis de la región ánterolateral.**—Cada uno de estos músculos tiene su aponeurosis. El *serrato mayor* y el *subclavio* están cubiertos por una hoja aponeurótica. El *pectoral mayor* está cubierto en sus dos caras por una aponeurosis. El *pectoral menor* está envuelto en sus dos caras por una hoja doble, que constituye la *vaina del pectoral menor*. Esta vaina, por arriba, se une a la aponeurosis del subclavio por la *aponeurosis clavipectoral*, por abajo, se une a la aponeurosis de la base del hueco axilar, que une entre sí el borde inferior del pectoral mayor aponeurótico al borde inferior del dorsal ancho, por una hoja aponeurótica llamada *ligamento suspensorio de la axila*. Estas tres aponeurosis, aponeurosis clavipectoral, vaina del pectoral menor, ligamento suspensorio de la axila, forman, en su conjunto, la *aponeurosis clavicóracoaxilar*.

§ 2.—Región costal

La región costal comprende cuatro órdenes de músculos: 1.°, *intercostales*; 2.°, *supracostales*; 3.°, *infracostales*; 4.°, *triangular del esternón*.

1.° **Intercostales.**—Son músculos anchos que, situados en un espacio intercostal (dos por cada espacio), revisten la forma de este espacio y se distinguen en *intercostales internos* y *externos*.

Inserciones.—Los *intercostales externos* unen entre sí los labios externos de los bordes superior e inferior de las costillas; comienzan, por detrás, en las articulaciones costotransversas, y van desde allí hasta la articulación de la costilla y el cartílago. Los *intercostales internos* reúnen los labios internos de los bordes superior e inferior de las costillas; empiezan, delante, en el esternón, y se detienen, por detrás, en el ángulo de las costillas.

Relaciones.—Los intercostales externos están cubiertos por los músculos que se insertan en el tórax. Los intercostales internos están en relación con la pleura. Entre ellos se encuentra un espacio, que se atenúa de atrás adelante, y en el cual se alojan, en medio del tejido celular, la vena intercostal *por arriba*, el nervio *por abajo* y la arteria *entre los dos*. Es de notar que en su parte media los intercostales internos se insertan a la vez en el labio interno y en el labio externo de la costilla que está encima; a este nivel el paquete vásculonervioso se encuentra situado realmente en el espesor mismo del intercostal interno.

Inervación.—Nervios intercostales correspondientes.

Acción.—Se consideran como músculos inspiradores y espiradores; pero en realidad son formaciones degeneradas y de escasa acción.

2.° **Supracostales.**—Son formaciones musculares, en número variable, que nacen de una apófisis transversa y van a terminar en la cara externa de la costilla subyacente. Están cubiertos por la masa sacrolumbar y cubren los intercostales externos. Inervados como los anteriores. Elevan las costillas.

3.° **Infracostales.**—Son fascículos musculares inconstantes, que unen las caras internas de las dos costillas inmediatas. No tienen ninguna acción importante.

4.° **Triangular del esternón.**—Músculo aplanado y triangular, situado detrás del esternón.

Inserciones. — *Por dentro*, se inserta en el apéndice xifoides y el cuerpo del esternón; *por fuera*, en la cara interna de los cartílagos costales 6.°, 4.° y 3.°.

Relaciones. — Está en relación con la pleura parietal y el pericardio, y separado de las costillas por los vasos mamarios internos.

Inervación.—Nervios intercostales.

Acción.—Puede bajar las costillas (acción poco enérgica).

CAPÍTULO V

MUSCULOS DEL ABDOMEN

Los músculos del abdomen están repartidos en cuatro regiones: 1.ª, *región anterolateral*; 2.ª, *región posterior o lumboilíaca*; 3.ª, *región superior o diafragmática*; 4.ª, *región inferior o perineal* (véase *Organos génitourinarios*).

§ 1.—Región Anterolateral

Esta región comprende dos órdenes de músculos: 1.º, *músculos largos*; 2.º, *músculos anchos*.

A) *Músculos largos*

Los músculos largos son dos: 1.º, el *músculo recto mayor del abdomen*; 2.º, el *músculo piramidal del abdomen*.

1.º **Recto mayor del abdomen.**—Músculo en forma de cinta, que va del pubis a las costillas medias.

Inserciones.—*Por abajo*, se inserta en el cuerpo del pubis por un tendón; *por arriba*, en los bordes inferiores de los cartílagos costales 5.º, 6.º, 7.º y en el apéndice xifoides. En su trayecto presenta intersecciones aponeuróticas (metamería, costillas abdominales).

Relaciones.—Está cubierto por una vaina aponeurótica (*vaina del recto*), que le separa, por delante, de la *piel*; por detrás, de la *fascia transversalis*. Su borde interno está separado del del lado opuesto por un rafe fibroso, la *línea alba*.

Inervación.—Siete últimos nervios intercostales. Abdominogenitales.

Acción.—Baja las costillas y dobla el tórax. Desempeña importante papel en el acto de la micción, la defecación, el vómito, etc.

2.º **Piramidal del abdomen.**—Músculo pequeño, prolongado, situado por encima del pubis y por delante del recto mayor.

Inserciones. — Se extiende desde el cuerpo del pubis a la línea alba.

Inervación.—Abdóminogenitales.

Relaciones.—Va contenido dentro de la vaina del recto, cuya pared anterior le separa de la piel; descansa sobre el recto. No se le conoce acción especial (formación rudimentaria).

B) *Músculos anchos*

Son tres: 1.º, *oblicuo mayor*; 2.º, *oblicuo menor*; 3.º, *transverso*.

1.º **Oblicuo mayor del abdomen.**—Músculo superficial que, *en altura*, va de la sexta costilla al pubis, y, *en anchura*, del dorsal ancho a la línea blanca.

Inserciones de origen.—Se inserta en la cara externa y borde inferior de las ocho últimas costillas, por digitaciones que se entrecruzan con las del serrato mayor y del dorsal ancho.

Inserciones terminales.—Tienen lugar por medio de un tendón, impropiamente llamado *aponeurosis del oblicuo mayor*, que se fija: 1.º, en la cresta ilíaca; 2.º, en el borde anterior del hueso coxal; 3.º, en el pubis; 4.º, en la línea blanca.

a. *En la cresta ilíaca.*—Se inserta en el labio externo por fibras aponeuróticas.

b. *En el borde anterior del hueso coxal.*—Estas inserciones tendrían lugar en el hueso si algún órgano no se encontrase delante de él. Los fascículos tendinosos pasan por encima del psoas, adhiriéndose a la fascia ilíaca; después forman una especie de puente por encima del paquete vasculonervioso. Encontrando luego el pectíneo, suben con la aponeurosis de este músculo hasta la cresta pectínea; esta *porción pectínea* de la inserción del oblicuo mayor se llama *ligamento de Gimbernat*. La aponeurosis de inserción forma, desde la espina ilíaca anterosuperior a la espina del pubis, una cintilla resistente, llamada *arco crural*.

c. *En el pubis.*—Las fibras aponeuróticas se dividen en dos

fascículos: fibras superficiales y fibras profundas. Las *fibras superficiales* se insertan en la espina del pubis por dos fascículos distintos, que constituyen el *pilar externo* y el *pilar interno* del orificio cutáneo del conducto inguinal; estos dos pilares están unidos por arriba por *fibras arciformes* (entre los dos pilares, el orificio externo del conducto inguinal). Las *fibras profundas* forman *el pilar posterior* o *ligamento de Colles*, el cual salva la línea media y se inserta en el pubis del lado opuesto.

d. *En la línea blanca.*—Las fibras aponeuróticas pasan todas por delante del músculo recto mayor y se entrecruzan con las del lado opuesto para formar la línea alba.

Relaciones.—Músculo superficial; cubre los músculos largos del abdomen, el oblicuo menor, las ocho últimas costillas y los músculos intercostales.

Inervación.—Nervios intercostales inferiores y abdóminogenitales.

Acciones.—Baja las costillas, dobla el tórax y comprime las vísceras abdominales.

2.° **Oblicuo menor del abdomen.**—Situado debajo del precedente, este músculo se extiende desde la región lumbar a las últimas costillas, al pubis y a la línea alba.

Inserciones de origen.—Tienen efecto: 1.°, en el cuarto externo del arco crural; 2.°, en la espina ilíaca ánterosuperior; 3.°, en una aponeurosis, la *aponeurosis posterior del oblicuo menor*, que se fusiona con la del dorsal ancho.

Inserciones terminales.—Tienen lugar por tres órdenes de fascículos: 1.°, *fascículos posteriores*, que van al borde inferior y al vértice de los tres últimos cartílagos costales; 2.°, *fascículos anteriores*, que, dirigiéndose al borde superior del pubis y a la cresta pectínea mediante un tendón membranoso, que se fusiona con los fascículos tendinosos correspondientes al músculo transverso, constituye el *tendón conjunto* de los autores ingleses; añadamos que un cierto número de fibras de los fascículos anteriores vienen a reforzar el cremáster; 3.°, *fascículos medios*, que vienen a terminar en una ancha aponeurosis de inserción, la *aponeurosis anterior del oblicuo menor*. Esta aponeurosis, al llegar al borde externo del músculo recto mayor del abdomen, se divide, en los tres cuartos superiores de la altura de este músculo, en dos hojas, que lo rodean y en la línea media van a unirse con las del lado opuesto; en el cuarto inferior, la aponeurosis pasa toda entera por delante del músculo, para ganar la línea alba.

Relaciones.—Está comprendido entre el dorsal ancho y el oblicuo mayor, que lo cubren, y el transverso (sobre el cual descansa).

Inervación.—Como el precedente.

Acción.—La misma que la del oblicuo mayor.

3.° **Transverso del abdomen.**—Este músculo forma como un semicinturón, que de cada lado va de las vértebras a la línea alba.

Inserciones de origen.—Se efectúan: 1.°, en la cara interna de los seis últimos cartílagos costales; 2.°, en la cresta ilíaca y cuarto externo del arco crural; 3.°, en las apófisis transversas de la columna lumbar, por la *aponeurosis posterior del transverso*.

Inserciones terminales.—Desde estas tres zonas de inserción el transverso se dirige hacia el borde del recto y termina en una aponeurosis llamada *aponeurosis anterior del transverso*, cuyo borde externo es designado con el nombre de *línea semilunar de Spigel*. Esta aponeurosis gana la línea alba: en los tres cuartos superiores del músculo recto mayor pasa por detrás de él, y en su cuarto inferior por delante. El límite de estas dos partes está marcado en la cara posterior del músculo por el *arco de Douglas*. Recordemos que los fascículos más inferiores de la aponeurosis del transverso se fijan en el pubis, formando, con los fascículos correspondientes del oblicuo menor (véase este músculo), el *tendón conjunto*.

Relaciones.—Cubierto por los músculos precedentes, está separado del peritoneo por la *fascia transversalis*.

Inervación.—Como el precedente.

Acción.—Estrecha el tórax, pero principalmente comprime las vísceras abdominales (defecación, micción, vómito).

C) *Aponeurosis de los músculos de la región ánterolateral del abdomen*

Los músculos anchos del abdomen presentan: 1.°, *aponeurosis de envoltura*, de escasa importancia, excepto la que reviste la cara posterior del transverso, llamada *fascia transversalis*; 2.°,

aponeurosis de inserción, ya más importantes, que se dividen en aponeurosis posteriores y anteriores.

1.° **Aponeurosis abdominales posteriores.**—Son dos: la del oblicuo menor y la del transverso (el oblicuo mayor, como es sabido, no tiene ninguna inserción vertebral).

A. Aponeurosis posterior del oblicuo menor.—Se fusiona con la del dorsal ancho, para formar la aponeurosis lumbar.

B. Aponeurosis posterior del transverso.—Se divide en en tres hojas: 1.ª, *hoja anterior*, que cubre la cara anterior del cuadrado lumbar y se inserta en la cara anterior de los cuerpos vertebrales (forma el *ligamento en arco del diafragma*); 2.ª, *hoja media*, que va a fijarse en las apófisis transversas; ocupa el espacio comprendido entre la duodécima costilla y la cresta ilíaca; delgada por abajo, está reforzada en su parte posterior por el *ligamento lumbocostal* de *Henle*; 3.ª, *hoja posterior*, que se fusiona con la aponeurosis del dorsal ancho. Así quedan formados dos compartimientos: uno posterior, que comprende los músculos de los canales vertebrales, y otro anterior, que contiene el cuadrado de los lomos.

2.° **Aponeurosis abdominales anteriores.**—Han sido descritas al hablar de los músculos del abdomen (pág. 185).

3.° **Formaciones diversas dependientes de las aponeurosis abdominales.**—El estudio de las aponeurosis de los músculos del abdomen comprende cierto número de formaciones, de las que daremos una sencilla definición.

A. Arco crural.—Es una cinta fibrosa, muy resistente, que va de la espina ilíaca ánterosuperior a la espina del pubis; es una simple dependencia de la aponeurosis del oblicuo mayor. Comprende tres porciones: 1.ª, *porción externa*, adherida a la *fascia ilíaca*; 2.ª, *porción media*, libre, que corresponde al *anillo crural*; 3.ª, *porción interna* (o *pectínea*, o *gimbernática*), que corresponde a la línea sobre la cual se refleja la aponeurosis del oblicuo mayor, para ir a insertarse en la cresta pectínea.

B. Ligamento de Gimbernat.—Hoja fibrosa que ocupa el ángulo agudo que forma la porción interna del arco crural con la cresta pectínea: es el *fascículo pectíneo* de la aponeurosis del oblicuo mayor. Tiene la forma de un triángulo, cuyo *vértice* corresponde a la espina del pubis; la *base* es libre, cóncava hacia afuera y mirando al anillo crural (cabalgando sobre ella se encuentra el ganglio de Cloquet); la *cara superior* está en relación con las vísceras abdominales; la *cara inferior* mira al muslo; el *borde anterior* se continúa con el arco crural; el *borde posterior* se inserta en la cresta pectínea y en la aponeurosis del pectíneo.

C. Ligamento de Cooper.—Es un cordón fibroso y grueso, que va de la espina del pubis a la eminencia iliopectínea.

D. Cintilla iliopectínea.—Es la porción de la fascia ilíaca desprendida del arco crural, que se extiende desde este arco a la eminencia iliopectínea. Forma el lado externo del anillo crural.

E. Anillo crural.—Es un orificio que da paso a los vasos femorales. Está formado: 1.°, por delante, por el arco crural; 2.°, por detrás, por el ligamento de Cooper; 3.°, por fuera, por la cintilla iliopectínea; 4.°, por dentro, por el borde cóncavo del ligamento de Gimbernat.

F. Fascia transversalis.—Está formada por la capa conjuntiva que reviste la cara posterior del músculo transverso y tiene las mismas dimensiones que este músculo. Delgada y sencillamente celulosa en su porción supraumbilical, es más gruesa por debajo del ombligo.

α) *Cerca de la línea media*, cubre la parte posterior de la vaina del recto mayor del abdomen en los tres cuartos superiores del músculo; en su cuarto inferior, después de los arcos de Douglas, está en contacto directo con la cara posterior del músculo.

β) *En su porción crural*, termina en el espacio angular que limitan la pared anterior del abdomen y el suelo de la fosa ilíaca interna; es decir, se fija sucesivamente en la cresta ilíaca y en la fascia ilíaca. A nivel del conducto inguinal se introduce en este conducto, formando una envoltura común al cordón y al testículo. A nivel del anillo crural encuentra los vasos femorales y, fijándose a su alrededor, cierra el resto del anillo, insertándose en la cresta pectínea: este diagrama del anillo crural, incompleto por efecto de la presencia de los vasos, es el llamado *septum crural*. Por dentro del anillo crural, se fija en la cresta pectínea y en la espina del pubis.

G. Fascículos de refuerzo de la fascia transversalis.—A nivel de su porción crural, la *fascia transversalis* está reforzada

por dos órdenes de fibras, unas verticales y las otras transversales:

α) Las *fibras verticales* constituyen: 1.°, el *ligamento de Henle*, triangular; su borde interno está en relación con el borde externo del músculo recto mayor del abdomen; su base se fusiona con el ligamento de Cooper; 2.°, el *ligamento de Hesselbach* o *pilar externo del arco de Douglas*, el cual se inserta, por arriba, en el arco de Douglas, y por abajo, en el arco crural. Entre estos dos ligamentos, por dentro de la arteria epigástrica, se encuentra la fosita inguinal media (*punto débil* de la pared abdominal).

β) Las *fibras transversales* forman la *cintilla iliopubiana de Thompson*, que se extiende de la espina del pubis a la espina iliaca ánterosuperior.

§ 2.—Región posterior o lumboilíaca

La región lumboilíaca comprende tres músculos: 1.°, el *cuadrado de los lomos*; 2.°, el *psoas ilíaco*; 3.°, el *psoas menor*.

1.° **Cuadrado de los lomos.**—Músculo aplanado, que se encuentra a cada lado de la columna lumbar, entre la cresta ilíaca y la duodécima costilla.

Inserciones.—*Por abajo*, se inserta en el ligamento iliolumbar y en la cresta ilíaca; *por arriba*, en el borde inferior de la duodécima costilla y en las apófisis transversas lumbares. Comprende tres grupos de fascículos: *iliocostales*, *iliotransversos*, *costotransversos*.

Relaciones.—Está comprendido dentro del compartimiento que forman las dos hojas anterior y media de la aponeurosis del transverso. Está en relación: por detrás, con los músculos de los canales vertebrales; por delante, con el psoas, el riñón y el peritoneo.

Inervación.—Duodécimo nervio intercostal y cuatro primeros nervios lumbares.

Acción.—Inclina la columna lumbar y baja las costillas.

2.° **Psoas ilíaco.**—Músculo formado por dos porciones (el *psoas y el ilíaco*) que va de la cavidad abdominal al muslo.

Inserciones.—Las dos porciones tienen orígenes distintos.

a. *Porción psoas.*—Se inserta en la duodécima vértebra dorsal, en las vértebras lumbares 1.ª, 2.ª, 3.ª y 4.ª (caras laterales del cuerpo, discos intervertebrales, base de las apófisis transversas). La inserción en los cuerpos vertebrales se efectúa por arcos fibrosos, cóncavos hacia adentro, que dan paso a los vasos lumbares y a las ramas comunicantes. Desde aquí los fascículos se unen y constituyen un fascículo único, que cruza el borde anterior del hueso coxal por fuera de la eminencia iliopectínea y va a insertarse en el trocánter menor.

b. *Porción ilíaca.*—Nace en la fosa ilíaca interna (dos tercios superiores), la cresta ilíaca, la base del sacro y la cápsula de la cadera. Desde aquí, estos fascículos convergen hacia el canal comprendido entre la espina ilíaca ánteroinferior y la eminencia iliopectínea, después se unen al psoas, para ir a insertarse en el trocánter menor por un tendón común.

Relaciones.—Se consideran en él tres porciones:

α) *Dentro del abdomen*, el *psoas* está en relación, por delante: con el diafragma, el riñón y el uréter, y las porciones verticales del colon. Descansa sobre el cuadrado lumbar y las apófisis transversas de las vértebras. Sobre su borde interno corren los vasos ilíacos externos. Lo atraviesan las ramas del plexo lumbar (femorocutáneo, génitocrural, nervio obturador, abdóminogenital mayor y menor). El *ilíaco* está en relación con el ciego a la derecha y con la *S* ilíaca a la izquierda. Está separado del psoas por un surco en el cual se encuentra el nervio crural.

β) *A nivel del arco crural*, está separado el psoas ilíaco del anillo crural por la cintilla iliopectínea.

γ) *En el muslo* constituye la parte externa del suelo del triángulo de Scarpa. Descansa sobre la articulación de la cadera, de la cual está separado por una bolsa serosa. Su borde interno forma, con el borde externo del pectíneo, un canal, en el que se alojan los vasos femorales.

Inervación.—Plexo lumbar y ramos del nervio cervical.

Acción.—Dobla el muslo sobre la pelvis, comunicándole un movimiento de rotación hacia afuera. Tomando por punto fijo el fémur, puede doblar la pelvis sobre el muslo.

3.° **Psoas menor.**—Músculo situado por delante del precedente, que va del cuerpo de la 12.ª vértebra dorsal y de la 1.ª vértebra lumbar a la eminencia iliopectínea. Tiene las mis-

mas relaciones que el psoas. Inervado por el plexo lumbar. No tiene acción (músculo rudimentario).

4.° **Aponeurosis lumboilíaca o fascia ilíaca.**—Esta aponeurosis ocupa toda la extensión de la fosa ilíaca interna y se extiende sobre toda la cara anterior del músculo psoas; es más gruesa a medida que desciende dentro de la pelvis. Se inserta: 1.°, *por dentro*, en todas las vértebras lumbares (dando paso, por orificios correspondientes, a los vasos lumbares); en la base del sacro y en el estrecho superior de la pelvis; 2.°, *por fuera*, en la aponeurosis del cuadrado lumbar y en la cresta ilíaca; 3.°, *por arriba*, forma el *arco del psoas*; 4.°, *por abajo*, se adhiere a la mitad externa del arco crural y forma la *cintilla iliopectínea* (pared externa del anillo crural). De esta disposición resulta que existen dos capas de tejido celular: una *profunda*, por detrás de la fascia ilíaca, que se extiende hasta el trocánter menor, y otra *superficial*, por delante de la misma fascia ilíaca, que termina en el arco crural.

§ 3.—Región diafragmática: diafragma

La región diafragmática la constituye por sí solo el diafragma. Es éste un tabique en forma de cúpula que separa el tórax del abdomen.

1.° **Inserciones.**—El diafragma comprende una parte central aponeurótica (*centro frénico*), de cuyo contorno nacen los fascículos musculares.

A. Porción aponeurótica, centro frénico.—Es una hoja tendinosa, nacarada, cuya forma es parecida a la del trébol. Presenta así tres hojuelas: 1.ª, *hojuela anterior*; 2.ª, *hojuela derecha*; 3.ª, *hojuela izquierda* (esta última es más pequeña que las otras dos). El centro frénico está formado por fascículos tendinosos, agrupados en dos cintillas: 1.°, la *cintilla oblicua*, que nace en la parte posterior de la hojuela derecha y se pierde en la hojuela anterior, pasando por dentro del orificio de la vena cava; 2.°, la *cintilla arciforme*, que nace de la hojuela derecha y pasa por el borde interno de la hojuela izquierda, en la cual se expande.

B. Porción muscular.—Del centro frénico parten fascículos musculares, que van en todas direcciones a insertarse en la pared torácica. Forman tres grupos:

a. *Fascículos esternales*, que van de la hojuela media al esternón.

b. *Fascículos costales*, que van de las hojuelas laterales a la cara interna de las seis últimas costillas; se entrecruzan con fascículos del transverso.

c. *Fascículos lumbares*, que parten de la parte posterior del centro frénico y desde este punto van a insertarse a nivel del cuadrado lumbar, del psoas y de la columna vertebral: 1.°, *a nivel del cuadrado lumbar* terminan en un arco fibroso, llamado *arco del cuadrado lumbar* (hiato diafragmático); 2.°, *a nivel del psoas* terminan en un arco similar, llamado *arco del psoas*, fascículo de refuerzo de la parte superior de la fascia ilíaca; 3.°, *a nivel de la columna vertebral* se condensan en dos fascículos, llamados *pilares del diafragma*. El *pilar derecho* se inserta en las vértebras lumbares 2.ª y 3.ª; en la parte externa se encuentra un pilar accesorio, y entre los dos pasan los nervios esplácnicos mayor y menor. El *pilar izquierdo* es más corto y se inserta en la segunda vértebra lumbar; en su parte externa se encuentra un fascículo accesorio y entre los dos pasan los nervios esplácnicos. Los dos pilares diafragmáticos están separados por abajo y unidos por arriba, y cada uno de ellos envía al otro un fascículo anastomótico. Los dos fascículos anastomóticos se entrecruzan en la línea media, formando así dos orificios: uno anterior, llamado *orificio esofágico*, y otro posterior, llamado *orificio aórtico*.

2.° **Orificios diafragmáticos.**—Los principales son tres, pero hay algunos accesorios.

a. *Orificio esofágico.*—Situado en la línea media y a nivel de la décima vertebral dorsal, está formado, por arriba, por la parte superior de los pilares, y por abajo por sus fascículos anastomóticos. Da paso al esófago, al que adhiere íntimamente, enviándole, además, fascículos musculares, que forman el llamado *esfínter esofágico*, y también pasan por él los dos neumogástricos.

b. *Orificio aórtico.*—Situado por debajo del precedente, es, como aquél, elíptico, y está formado por los fascículos anastomóticos por arriba, y lateralmente por los pilares. Da paso a la aorta.

c. *Orificio de la vena cava inferior.*—Está situado en el punto de unión de la hojuela media con la hojuela derecha del centro frénico, y es irregularmente cuadrilátero. Da paso a la vena cava inferior, a cuya pared el tejido aponeurótico adhiere íntimamente.

d. *Orificios accesorios.*—Los nervios esplácnicos mayor y menor pasan, a derecha y a izquierda, entre el pilar principal y el pilar accesorio; a menudo los acompañan las venas ácigos, y el gran simpático pasa por fuera de los pilares.

3.° **Relaciones.**—Hemos de considerar en el diafragma dos caras y dos pilares:

a. *Cara convexa.*—Está en relación con el contenido de la cavidad torácica: pericardio y corazón, pleuras (seno costodiafragmático) y pulmones.

b. *Cara cóncava.* —Cubierta por el peritoneo, hállase en relación: a la derecha, con el hígado; a la izquierda, con la tuberosidad mayor del estómago y con el bazo, y en la parte más posterior con los riñones y las cápsulas suprarrenales.

c. *Pilares.*—Cubren la columna vertebral y están separados del estómago por la cavidad posterior de los epiplones. Los cruza transversalmente por la tercera porción del duodeno y el páncreas. Los ganglios semilunares descansan cada uno sobre el pilar correspondiente.

Inervación.—Frénica. Seis últimos nervios intercostales.

4.° **Acción.**—Es músculo inspirador: por su contracción dilata el tórax en los tres diámetros, y al propio tiempo reduce la cavidad abdominal. Los orificios vasculares (vena cava y aorta) no sufren alteración por efecto de estas contracciones. El orificio esofágico, por el contrario, se estrecha a cada inspiración.

CAPÍTULO VI

MUSCULOS DEL MIEMBRO SUPERIOR

Los músculos del miembro superior podemos dividirlos para su estudio, en cuatro grupos: 1.°, *músculos del hombro*; 2.°, *músculos del brazo*; 3.° *músculos del antebrazo*; 4.°, *músculos de la mano.*

§ 1.—Músculos del hombro

Son seis: *deltoides, supraespinoso, infraespinoso, redondo mayor, redondo menor, subescapular.*

1.° **Deltoides.**—Músculo triangular, voluminoso, que envuelve, en forma de un semicono, la parte externa de la articulación del hombro.

Inserciones.—*Por arriba*, se inserta: 1.°, en el tercio externo del borde anterior de la clavícula; 2.°, en el borde externo del acromion; 3.°, en el labio inferior de la espina del omoplato. *Desde este punto* los fascículos convergen hacia la impresión deltoidea del húmero.

Relaciones.—Dos caras, dos bordes, vértice y base. La *cara externa* es superficial. La *cara interna* cubre la articulación del hombro y los tendones musculares que la rodean; está separada del húmero por una bolsa serosa llamada *bolsa subdeltoidea*. El *vértice* penetra a manera de cuña en el borde superior del músculo braquial anterior. La *base* coincide con la línea de inserción del trapecio. El *borde posterior*, oblicuo hacia abajo y afuera, cruza los músculos infraespinosos, redondo menor, porción larga del tríceps y vasto externo. El *borde anterior* está separado del pectoral mayor por el *espacio deltopectoral*, en el que se alojan la vena cefálica y una rama de la acromiotorácica.

Inervación.—Nervio circunflejo.

Acción.—Elevador del brazo, y además accesoriamente dirige el húmero hacia adelante y atrás.

2.° **Supraespinoso.**—Músculo piramidal y triangular, alojado en la fosa supraespinosa.

Inserciones.—*Por dentro*, se inserta en la fosa supraespinosa, y, *por fuera*, en la faceta superior del troquíter.

Relaciones.—Está cubierto por el trapecio, pasa por debajo de la articulación acromioclavicular y se pone en relación con el deltoides. Cubre a su vez la fosa supraespinosa, los nervios y vasos supraescapulares.

Inervación. —Nervio supraescapular, rama del plexo braquial.

Acción.—Levanta el brazo, imprimiéndole un ligero movimiento de rotación hacia adentro.

3.° **Infraespinoso.**—Es un músculo aplanado y triangular, que ocupa la fosa infraespinosa.

INSERCIONES.—*Por dentro*, se inserta en la fosa infraespinosa y en un tabique fibroso que lo separa del redondo mayor y del redondo menor. *Por fuera*, se inserta en la faceta media del troquiter.

RELACIONES.—Cubierto por el trapecio, el deltoides y la piel; cubre la fosa infraespinosa. A lo largo de su borde externo está en relación con el redondo mayor y redondo menor.

INERVACIÓN.—Como el precedente.

ACCIÓN.—Comunica al húmero movimientos de rotación hacia afuera, y, además, lo aplica contra la cavidad glenoidea.

4.° **Redondo menor.**—Músculo cilíndrico, sigue el borde externo del infraespinoso.

INSERCIONES.—*Por dentro*, se inserta en una faceta situada en el borde axilar del omoplato, como también en un tabique fibroso que lo separa del infraespinoso y del redondo mayor. *Por fuera*, se inserta en la faceta inferior del troquiter.

RELACIONES.—Cubierto por la piel y el deltoides, cubre a su vez la porción larga del tríceps. Sigue el borde inferior del infraespinoso y se halla contiguo al redondo mayor en su origen, del cual se separa luego, formando un largo triángulo cuya base corresponde al húmero.

INERVACIÓN.—Nervio circunflejo.

ACCIÓN.—La misma que la del infraespinoso.

5.° **Redondo mayor.**—Músculo fuerte y grueso, que va del ángulo inferior del omoplato a la corredera bicipital.

INSERCIONES.—*Por dentro*, en el ángulo inferior del omoplato, en la faceta situada a lo largo del borde axilar de este hueso, y en los tabiques que lo separan del redondo menor y del infraespinoso. *Por fuera*, se inserta en el labio interno de la corredera bicipital detrás del dorsal ancho, por medio de un ancho tendón.

RELACIONES.—Tiene dos caras y dos bordes. La *cara posterior* está en relación con el dorsal ancho, la piel y la porción larga del tríceps. La *cara anterior* lo está también con el dorsal ancho, que da vuelta al músculo; con el coracobraquial y con los vasos y nervios axilares. El *borde inferior* forma, con el dorsal ancho, el borde posterior del hueco axilar. El *borde superior* está separado

del redondo menor por un espacio triangular, de base dirigida hacia el húmero. Este espacio lo atraviesa la porción larga del tríceps y lo divide en dos regiones: 1.ª, el *cuadrilátero húmero-tricipital* hacia afuera, formado por el redondo menor, el húmero, el redondo mayor y la porción larga del tríceps (por este espacio pasan los vasos y los nervios circunflejos); 2.ª, el *triángulo omotricipital* hacia adentro, formado por el redondo menor, el redondo mayor y la porción larga del tríceps (da paso a la arteria escapular inferior).

INERVACIÓN.—Nervio del redondo mayor, rama del plexo braquial.

ACCIÓN.—Lleva el brazo hacia atrás y adentro.

6.° **Subescapular.**—Músculo ancho, grueso y triangular, que ocupa la fosa subescapular.

INSERCIONES.—*Por dentro*, en la fosa subescapular, en el borde espinal y en el borde axilar del omoplato. *Por fuera*, en el troquín, a beneficio de un tendón plano.

RELACIONES.—El *cuerpo del músculo*, alojado en la fosa subescapular, está en relación, por delante, con el serrato mayor y con los órganos del hueco de la axila. El *tendón* se desliza por debajo de la apófisis coracoides y está en relación, por detrás, con la *bolsa del subescapular*, que depende de la articulación del hombro, y por delante lo cruzan los músculos córacobraquial y porción corta del bíceps, los cuales descienden de la apófisis coracoides.

INERVACIÓN.—Dos o tres nervios nacidos del plexo braquial.

ACCIÓN.—Rotatorio hacia adentro, y aductor del húmero. Sujeta la cabeza del húmero contra la cavidad glenoidea.

7.° **Aponeurosis del hombro.**—Cada uno de los precitados músculos está rodeado de una hoja aponeurótica. Se distinguen cuatro aponeurosis: 1.ª, *aponeurosis deltoidea*, doble (hoja superficial y profunda); 2.ª, *aponeurosis supraespinosa*, que se inserta en todo el contorno de la fosa supraespinosa, formando al supraespinoso un compartimiento ósteofibroso; 3.ª, *aponeurosis infraespinosa*, que forma un compartimiento análogo al infraespinoso: envía dos tabiques entre el infraespinoso y el redondo menor y entre el redondo menor y el redondo mayor; esta aponeurosis se

desdobla para formar la aponeurosis deltoidea; 4.ª, *aponeurosis subescapular*, formando un compartimiento al músculo subescapular.

§ 2.—Músculos del brazo

Para su estudio se dividen estos músculos en dos regiones: *región anterior* y *región posterior*.

A) *Región anterior del brazo*

Contiene tres músculos situados por delante del húmero: *bíceps braquial*, *córacobraquial* y *braquial anterior*.

1.° **Bíceps braquial.**—Músculo formado de dos porciones o cabezas, que van del omoplato al radio.

Inserciones.—Las dos porciones se dividen en corta y larga. La *porción corta* se inserta en la apófisis coracoides, por un tendón común, con el córacobraquial. La *porción larga* se inserta, por un tendón redondeado, en el borde superior de la cavidad glenoidea; el tendón pasa por dentro de la articulación, da vuelta a la cabeza humeral y desciende a la corredera bicipital; al salir de esta corredera toman origen en él las fibras musculares.

Las dos porciones fusionadas se reúnen en un tendón común, que va a insertarse en la tuberosidad bicipital del radio (bolsa serosa); de la parte interna de este tendón parte una *expansión aponeurótica* que va a cubrir los músculos epitrócleos.

Relaciones.—Las indicaremos en sus tres porciones. *En el tercio superior*, se halla dentro del hueco axilar, entre el deltoides y el pectoral mayor por delante, el subescapular, el redondo mayor y el dorsal ancho por detrás. *En la parte media* o *braquial*, es superficial y descansa sobre el músculo braquial anterior; su borde externo está en relación con los músculos deltoides y supinador largo; su borde interno es seguido por los vasos humerales y el nervio mediano. *En la flexura*, penetra en un espacio en forma de V, formado hacia afuera por el supinador y los radiales externos, y hacia adentro por los músculos epitrócleos.

Inervación.—Nervio músculocutáneo.

Acción.—Dobla el antebrazo sobre el brazo y lo pone en supinación, si el radio está en pronación. Levanta el brazo y lo lleva hacia adentro.

2.° **Córacobraquial.**—Es un músculo grueso, prismático, situado por dentro de la porción corta del bíceps.

Inserciones.—*Por una parte*, en la apófisis coracoides, por un tendón que le es común con la porción corta del bíceps, y, *por otra parte*, en la cara interna del húmero, por encima de la porción media.

Relaciones.—Está situado, primeramente, en el hueco de la axila, del cual forma la pared externa; luego ocupa la región del brazo, corriendo a lo largo de la porción corta del bíceps. El nervio músculocutáneo lo atraviesa.

Inervación.—Como el precedente.

Acción.—Lleva el brazo hacia arriba, adentro y adelante.

3.° **Braquial anterior.**—Músculo ancho, que ocupa la parte inferior del húmero debajo del bíceps.

Inserciones.—*Por arriba*, se inserta en el labio inferior de la impresión deltoidea, en las dos caras (interna y externa del húmero), en sus tres bordes y en los tabiques fibrosos que lo separan del bíceps. *Por abajo*, en la base de la apófisis coronoides del cúbito.

Relaciones.—Dos caras y dos bordes. La *cara anterior* está en relación con el bíceps. La *cara posterior* descansa sobre el húmero y la articulación del codo. El *borde interno* está en relación, por arriba, con el tríceps, y por abajo con el pronador redondo, con el cual forma un canal en el que se alojan los vasos humerales. El *borde externo* está en relación, por arriba, con el tríceps, y por abajo con el supinador largo, con el cual forma un canal en el que se alojan el nervio radial, la arteria humeral profunda y la arteria recurrente radial anterior.

Inervación.—Como el precedente.

Acción.—Dobla el antebrazo sobre el brazo.

B) *Región posterior del brazo: tríceps braquial*

El tríceps braquial constituye por sí solo la región posterior del brazo. Consta de tres porciones que, distintas en su origen, se unen en su terminación para insertarse en el cúbito. Son: el *vasto interno*, el *vasto externo* y la *porción larga del tríceps*.

Inserciones.—*Por arriba*, la *porción larga del tríceps* se in-

serta en una faceta especial situada por debajo de la cavidad glenoidea del omoplato; el *vasto externo*, en la porción del húmero, situada por encima y por fuera del canal de torsión; el *vasto interno*, en la porción del húmero, situada por debajo y por dentro del canal. *Desde aquí*, estos tres fascículos se dirigen hacia abajo y se reúnen en un tendón común, que se inserta en el olécranon (bolsa serosa).

Relaciones.—En su origen el tríceps está cubierto por el deltoides. En el brazo se corresponde con el húmero, del que está separado por el nervio radial y la arteria humeral profunda, que siguen el canal de torsión. La cara posterior está en relación con la aponeurosis y la piel. El borde externo está en relación con el supinador largo y el braquial anterior. El borde interno es seguido por el nervio cubital.

Inervación.—Radial.

Acción.—Es extensor del antebrazo sobre el brazo; la porción larga aproxima además el miembro superior al tronco.

C) *Aponeurosis del brazo*

La aponeurosis del brazo envuelve esta parte a manera de un cilindro. Se continúa por arriba con las aponeurosis de los músculos de la región; por abajo, con la aponeurosis antebraquial. De su cara profunda se desprenden dos tabiques: uno *interno* y otro *externo*, que se insertan en los bordes interno y externo del húmero; son los que limitan los dos compartimientos musculares del brazo.

§ 3.—Músculos del antebrazo

Los músculos del antebrazo están dispuestos en tres regiones: *región anterior*, *región externa* y *región posterior*.

A) *Región anterior del antebrazo*

Los músculos anteriores del antebrazo son ocho, y están dispuestos en cuatro planos:

Primer plano (cuatro): *pronador redondo*, *palmar mayor*, *palmar menor* y *cubital anterior*.

Segundo plano (uno solo): *flexor largo común superficial de los dedos*.

Tercer plano (dos): *flexor propio del pulgar*, *flexor común profundo de los dedos*.

Cuarto plano (uno solo): *pronador cuadrado*.

1.° **Pronador redondo.**—Músculo aplanado de delante atrás, que va desde la epitróclea al radio.

Inserciones.—1.°, *por arriba*, se inserta por dos fascículos, uno *epitrócleo* y el otro *coronoideo*, en la epitróclea y en el borde interno de la apófisis coronoides; 2.°, *por abajo*, en la parte media de la cara externa del radio.

Relaciones.—Se consideran en él dos caras y dos bordes. La *cara anterior* es superficial; sin embargo, hacia afuera está cubierta por el supinador largo y los dos radiales externos. La *cara profunda* está en relación con el braquial anterior, el flexor común superficial y el radio. El *borde interno* está en relación, por arriba, con el palmar mayor, y, por abajo, con el flexor común superficial. El *borde externo* forma, con el supinador largo, un triángulo, el *triángulo del codo*, que contiene el bíceps, el braquial anterior, los vasos humerales y el nervio radial; nótese que el nervio mediano pasa por entre los dos fascículos de este músculo.

Inervación.—Mediano.

Acción.—Es pronador y flexor del radio.

2.° **Palmar mayor.**—Músculo aplanado de delante atrás, carnoso por arriba y tendinoso por abajo, situado por dentro del precedente.

Inserciones.—*Por arriba*, en la epitróela, en la aponeurosis antebraquial y en los tabiques fibrosos de los músculos epitrócleos. *Por abajo*, en el segundo metacarpiano.

Relaciones.—Se le consideran dos porciones. *En el antebrazo*, es superficial y está colocado por fuera del palmar menor y encima del flexor común superficial de los dedos. Su borde externo está en relación con el supinador largo; entre los dos músculos existe un canal (*canal del pulso*), que contiene la arteria radial con sus venas y la rama anterior del nervio radial. *En la muñeca*, pasa por un conducto ósteofibroso especial, comprendido entre el escafoides, el trapecio y el ligamento anular anterior del carpo.

Inervación.—Nervio mediano.

RELACIONES.—Tres porciones. *En el antebrazo*, está cubierto por el flexor superficial y el palmar mayor. Descansa sobre el radio y el pronador cuadrado. Por dentro está en relación con el flexor común profundo. *En la muñeca*, se desliza por debajo del ligamento anular anterior del carpo. *En la mano*, está colocado entre los dos fascículos del flexor corto.

INERVACIÓN.—Nervio interóseo, rama del mediano.

ACCIÓN.—Flexiona la segunda falange del pulgar sobre la primera, y accesoriamente la primera sobre el primer metacarpiano.

8.° **Pronador cuadrado.**—Músculo aplanado, cuadrilátero, situado en la parte inferior del antebrazo y que va del cúbito al radio.

INSERCIONES.—*Por una parte*, se inserta en el borde anterior y cara anterior del cúbito, y, *por otra parte*, en la cara anterior y borde anterior del radio.

RELACIONES.—Está colocado debajo de todos los demás músculos y en relación directa con el plano óseo.

INERVACIÓN.—Como el precedente.

ACCIÓN.—Coloca la mano y el antebrazo en pronación.

B) *Región externa del antebrazo*

Comprende cuatro músculos: el *supinador largo*, el *primer radial externo*, el *segundo radial externo* y el *supinador corto*.

1.° **Supinador largo.**—Músculo largo, que va de la parte inferior del húmero al radio.

INSERCIONES.—*Por arriba*, en el borde externo del húmero, por debajo del canal de torsión. *Por abajo*, por un tendón ancho y fuerte, en la apófisis estiloides del radio.

RELACIONES.—Se le consideran dos caras y dos bordes. La *cara superficial* está en relación con la piel. La *cara interna* está en relación con la extremidad inferior del húmero, con los dos radiales y con el radio. El *borde posterior* está en relación con el vasto externo y con el primer radial externo. El *borde anterior* forma, a nivel de la flexura, junto con el bíceps, un canal oblicuo, a lo largo del cual se hallan el nervio radial y la arteria humeral profunda. En el antebrazo, está en relación con la aponeurosis radial y con la rama anterior del nervio radial.

INERVACIÓN.—Nervio radial.

ACCIÓN.—Flexiona el antebrazo sobre el brazo. Tan sólo es supinador cuando el antebrazo está en pronación forzada.

2.° **Primer radial externo.**—Músculo plano, carnoso por arriba y tendinoso por abajo, situado debajo del precedente.

INSERCIONES.—*Por arriba*, en el borde externo del húmero, por debajo del supinador largo; *por abajo*, en la cara posterior de la base del segundo metacarpiano.

RELACIONES.—Cubierto por el supinador largo, cubre a su vez el segundo radial, la articulación del codo y la de la muñeca. Es cruzado por los músculos abductor y extensor del pulgar.

INERVACIÓN.—Nervio radial.

ACCIÓN.—Es extensor y abductor de la mano.

3.° **Segundo radial externo.**—Está situado por debajo del precedente, con el cual presenta grandes analogías.

INSERCIONES.—*Por arriba*, en el epicóndilo, en el ligamento lateral externo del codo y en los tabiques de los músculos epicondíleos; *por abajo*, en la apófisis de la cabeza del tercer metacarpiano (cara posterior).

RELACIONES.—Cubierto por el primer radial, cubre a su vez la cara externa del radio. Más abajo pasa sobre la cara posterior del radio y de la muñeca. Está envuelto por una vaina sinovial, que le es común con el primer radial.

INERVACIÓN.—Como el precedente.

ACCIÓN.—Exclusivamente extensor de la mano.

4.° **Supinador corto.**—Es el más profundo de los músculos de la región; está situado en la parte externa del radio, alrededor de la cual se arrolla a manera de un semicilindro hueco.

INSERCIONES.—Por detrás, en el borde externo del cúbito y en el ligamento lateral externo del codo. Desde este punto da vuelta al radio y se inserta en su cara anterior, desde el ligamento anular hasta la inserción del pronador redondo.

INERVACIÓN.—Rama de bifurcación posterior del radial.

RELACIONES.—Cubre la articulación del codo y está cubierto a su vez por los radiales y algunos músculos posteriores. Es atravesado por la rama posterior del radial.

ACCIÓN.—Es supinador.

C) *Región posterior del antebrazo*

Se compone de ocho músculos divididos en dos capas:

α) Capa superficial: *extensor común de los dedos, extensor propio del meñique, cubital posterior y ancóneo* (todos músculos epicondíleos).

β) Capa profunda: *abductor largo del pulgar, extensor corto del pulgar, extensor del pulgar* y *extensor propio del índice.*

1.° **Extensor común de los dedos.**—Músculo carnoso por arriba y tendinoso por abajo, que va desde el epicóndilo a los cuatro últimos dedos.

INSERCIONES.—*Por arriba*, en el epicóndilo, en la aponeurosis antebraquial y en los tabiques musculares. De aquí se dirige hacia abajo y se divide en tres fascículos: el *interno*, que da dos tendones para el anular y el meñique; el *medio* para el dedo medio, y el *externo* para el índice. Cada uno de estos tendones termina por tres lengüetas: una media, para la cara posterior de la segunda falange, y las otras dos, laterales, para las caras laterales de la tercera falange.

RELACIONES.—Músculo superficial: cubre los músculos de la capa profunda, la muñeca y las falanges. Está situado entre el primer radial (por fuera) y el extensor propio del meñique (por dentro).

INERVACIÓN.—Rama posterior del radial.

ACCIÓN.—Extiende las falanges sobre la mano y ésta sobre el antebrazo.

2.° **Extensor propio del meñique.**—Músculo largo y delgado, situado por dentro del precedente.

INSERCIONES.—*Por arriba*, como el precedente, en la cara posterior del epicóndilo. *Por abajo*, en las dos falanges del meñique.

RELACIONES.—Es superficial y está en relación: por fuera, con el extensor común, y, por dentro, con el cubital posterior.

INERVACIÓN.—Como el precedente.

ACCIÓN.—Es extensor del meñique.

3.° **Cubital posterior.**—Es un músculo delgado y largo, que parte, como el precedente, del epicóndilo, y se inserta en la extremidad superior (lado posterior) del quinto metacarpiano. Está colocado por dentro del precedente. Inervado como el anterior. Es extensor y aductor de la mano.

4.° **Ancóneo.**—Músculo aplanado y corto, situado en la cara posterior del codo.

INSERCIONES.—*Por arriba*, se inserta en el epicóndilo. *Por abajo* y por dentro, en la parte externa del olécranon y en el borde posterior del cúbito.

RELACIONES.—Cubierto por la aponeurosis y la piel, cubre a su vez la articulación del codo. Está comprendido entre el cubital posterior por abajo y el vasto externo por arriba.

INERVACIÓN.—Nervio radial (ramo del vasto interno).

ACCIÓN.—Extiende el antebrazo sobre el brazo.

5.° **Abductor largo del pulgar.**—Es el músculo más considerable y más externo de la capa profunda.

INSERCIONES.—*Por arriba*, en la cara posterior del cúbito, del ligamento interóseo y del radio. *Por abajo*, su tendón terminal pasa por debajo del ligamento anular posterior del carpo y va a insertarse en la parte externa de la extremidad superior del primer metacarpiano.

RELACIONES.—Cubierto por los músculos superficiales, cubre a su vez el plano óseo subyacente. Cruza los tendones de los radiales.

INERVACIÓN.—Rama posterior del nervio radial.

ACCIÓN.—Dirige el pulgar hacia afuera y adelante: accesoriamente coloca la mano en abducción.

6.° **Extensor corto del pulgar.**—Situado por dentro del precedente; tiene las mismas inserciones superiores, pero colocadas

algo más abajo, y por la parte inferior se inserta en la extremidad posterior de la primera falange del pulgar. Inervado como el precedente. Extiende la primera falange y necesariamente dirige el metacarpiano hacia afuera.

7.° **Extensor largo del pulgar.**—Situado por dentro del precedente, se desprende, como él, de la parte media del esqueleto del antebrazo y se inserta en la segunda falange del pulgar. Sus relaciones e inervación son las mismas del precedente. Extiende la segunda falange sobre el primer metacarpiano y accesoriamente la primera falange sobre el primer metacarpiano.

Tabaquera anatómica.—Se entiende por tabaquera anatómica una región oval, comprendida en la separación de los tendones del extensor corto y del extensor largo del pulgar, en su parte inferior; en el fondo de esta región se encuentran los tendones de los dos radiales y la arteria radial.

8.° **Extensor propio del índice.**—Músculo delgado, situado por dentro del precedente, que se inserta, como él, en el esqueleto del antebrazo (tercio medio de la cara posterior del cúbito) y va a confundirse con el tendón del extensor común superficial destinado al índice. Sus relaciones e inervación son las mismas del precedente. Es extensor del índice.

D) *Correderas y sinoviales de los tendones y de los músculos del antebrazo*

En este punto conviene estudiar separadamente: 1.°, las de los *tendones flexores*; 2.°, las de los *tendones extensores*.

1.° Correderas y sinoviales de los tendones flexores de la mano:

A. Correderas tendinosas de los flexores de la mano.—Los tendones de los músculos flexores, al llegar a la muñeca, pasan por debajo del *ligamento anular anterior del carpo*, extendido del uno al otro borde del carpo. Existen dos correderas ósteofibrosas: una, muy grande, que da paso a todos los tendones flexores y al nervio mediano (*conducto radiocarpiano*); la otra, más pequeña, da paso al palmar mayor (*conducto del palmar mayor*).

B. Sinoviales de los tendones flexores.—Cada tendón flexor está envuelto por una vaina sinovial; vainas que varían según

su extensión y los tendones a los cuales están destinadas. Se distinguen dos clases: 1.ª, *sinoviales digitales*; 2.ª, *sinoviales dígitocarpianas*.

a. *Sinoviales digitales.*—Se encuentran alrededor de los tendones destinados a los tres dedos medios; son independientes y se extienden desde la base de la tercera falange hasta la articulación metacarpofalángica correspondiente.

b. *Sinoviales dígitocarpianas.*—Son dos: una externa y otra interna.

α) La *sinovial dígitocarpiana externa* envuelve el tendón flexor del pulgar desde su inserción terminal y asciende con él hasta por encima del ligamento anular anterior del carpo.

β) La *sinovial dígitocarpiana interna* rodea los tendones del meñique y permanece cilíndrica hasta su articulación metacarpofalángica. En la región palmar se extiende, envuelve los demás tendones flexores, pasa por debajo del ligamento anular y asciende hasta dos dedos por encima del mismo. Ofrece, en conjunto, la forma de un reloj de arena. Todas estas vainas sinoviales están sujetas a numerosas anomalías.

2.° Correderas y sinoviales de los tendones extensores de la mano:

A. Correderas tendinosas.—En la muñeca, los tendones extensores pasan por correderas ósteofibrosas, formadas a la vez por los canales de la cara posterior de la extremidad inferior del radio y por el *ligamento anular posterior del carpo*. Son seis: 1.ª, la *primera* da paso a los tendones del abductor largo y del extensor corto del pulgar; 2.ª, la *segunda*, a los tendones de los radiales; 3.ª, la *tercera*, al tendón del extensor largo del pulgar; 4.ª, la *cuarta*, a los cuatro tendones del extensor común y al del extensor propio del índice; 5.ª, la *quinta*, al tendón del extensor del meñique; 6.ª, la *sexta*, al tendón del cubital posterior.

B. Sinoviales tendinosas.—Son *seis* y envuelven los tendones que pasan por cada una de las correderas precedentes. Son cilíndricas y todas se extienden desde la cara dorsal de la mano hasta los dedos por encima del ligamento anular posterior.

E) *Aponeurosis del antebrazo*

Tiene la forma de un cilindro hueco, que se continúa, por arriba, con la aponeurosis braquial, y por abajo, con la aponeu-

rosis de la mano, formando los ligamentos anulares de la muñeca. De su superficie inferior nacen prolongaciones fibrosas para cada uno de los músculos del antebrazo.

§ 4.—Músculos de la mano

En la mano se encuentran en número de *diecinueve*, situados todos en la cara palmar y distribuídos en tres regiones: 1.ª, *región palmar externa*; 2.ª, *región palmar interna*; 3.ª, *región palmar media*.

A) *Región palmar externa: eminencia tenar*

Esta región comprende cuatro músculos: *abductor corto del pulgar*, *flexor corto del pulgar*, *oponente del pulgar* y *aductor del pulgar*.

1.° **Abductor corto del pulgar.**—Es el músculo más superficial de la eminencia tenar.

Inserciones.—*Por arriba*, en el carpo, se inserta en la escafoides y en el ligamento anular anterior. *Por abajo*, en la extremidad superior de la primera falange del pulgar.

Relaciones.—Superficial, situado inmediatamente debajo de la aponeurosis, cubre los demás músculos de la eminencia tenar.

Inervación.—Rama del mediano y rama del radial.

Acción.—Lleva el pulgar hacia adelante y adentro (aductor).

2.° **Flexor corto del pulgar.**—Está situado debajo y por dentro del precedente.

Inserciones.—*Por arriba*, se inserta por dos fascículos: uno *superficial*, en el ligamento anular anterior, y otro *profundo*, en el trapezoides, hueso mayor y trapecio. El cuerpo muscular que resulta de la fusión de estos dos fascículos de origen se divide de nuevo en dos fascículos terminales, que se insertan a cada lado de la extremidad superior de la primera falange del pulgar y en el sesamoideo correspondiente.

Relaciones.—Cubierto por el aductor corto; por entre los dos fascículos pasa el tendón del flexor largo propio del pulgar.

Inervación.—Mediano para el fascículo superficial; cubital para el fascículo profundo.

Acción.—Lleva el pulgar hacia adelante y adentro.

3.° **Oponente del pulgar.**—Situado debajo del precedente.

Inserciones.—Se inserta en el ligamento anular anterior y en el trapecio. Desde este primer punto sigue ocupando en su totalidad la cara anterior del primer metacarpiano.

Relaciones.—A menudo su borde externo sobresale del abductor corto.

Inervación.—Rama del mediano.

Acción.—Consiste en llevar el primer metacarpiano hacia adelante y adentro (oposición).

4.° **Aductor del pulgar.**—Músculo profundo, de forma triangular.

Inserciones.—Nace por dentro: 1.°, por *fascículos carpianos*, que se desprenden del trapezoides y del hueso mayor; 2.°, por *fascículos metacarpianos*, que se desprenden del borde anterior del tercer metacarpiano y de la cabeza de los segundo y tercer metacarpianos. Desde estos puntos se dirige el músculo hacia afuera, para venir a insertarse en el sesamoideo interno y en la parte interna de la extremidad superior de la primera falange del pulgar.

Relaciones.—Se consideran en él dos caras y dos bordes. La *cara anterior* está en relación con los tendones flexores de los dedos y con los lumbricales. La *cara posterior*, se corresponde con los dos primeros espacios interóseos; el *borde externo*, con el flexor corto, y el *borde inferior*, con el pliegue cutáneo que une el pulgar al índice.

Inervación.—Rama profunda del cubital.

Acción.—Es esencialmente aductor.

B) *Región palmar interna: eminencia hipotenar*

Esta región comprende cuatro músculos: *palmar cutáneo*, *aductor*, *flexor corto* y *oponente del meñique*.

1.° **Palmar cutáneo.** — Músculo cuadrilátero y subcutáneo.

Inserciones.—Se inserta en la parte interna de la aponeurosis de la eminencia hipotenar, y termina, por una serie de fascículos transversales, en la cara profunda de la piel.

RELACIONES.—Cubre los fascículos cubitales.

INERVACIÓN.—Rama superficial del cubital.

ACCIÓN.—No se le conoce ninguna.

2.° **Aductor del meñique.**—Situado en la parte interna de la región hipotenar.

INSERCIONES.—*Por arriba*, en el pisiforme; *por abajo*, en la extremidad superior de la primera falange.

RELACIONES.—Situado debajo de la aponeurosis hipotenar, cubre el músculo siguiente.

INERVACIÓN.—Rama profunda del cubital.

ACCIÓN.—Aductor del meñique y, accesoriamente, flexor de la primera falange.

3.° **Flexor corto del meñique.**—Situado por fuera del precedente.

INSERCIONES.—*Por arriba*, en el hueso ganchoso y en el ligamento anular; *por abajo*, en el lado cubital de la primera falange del meñique.

RELACIONES.—Músculo superficial. Su *borde interno* está en relación con el aductor (la arteria cubital los separa). Su *borde externo* lo siguen los tendones flexores del meñique. Por su *cara profunda* cubre el oponente.

INERVACIÓN.—Como el precedente.

ACCIÓN.—Dobla la primera falange sobre el metacarpiano.

4.° **Oponente del meñique.**—Situado debajo del músculo precedente.

INSERCIONES.—*Por arriba*, en el hueso ganchoso y en el ligamento anular de la muñeca; *por abajo*, en toda la altura del borde interno del quinto metacarpiano.

RELACIONES.—Está situado debajo de todos los músculos de la región hipotenar.

INERVACIÓN.—Como el precedente.

ACCIÓN.—Lleva el meñique hacia adelante y afuera.

C) *Región palmar media*

Comprende dos capas de músculos situados entre la eminencia tenar y la hipotenar; una, superficial, está formada por los *músculos lumbricales*; y la otra es profunda y la forman los *músculos interóseos*.

1.° **Lumbricales de la mano.**—Pequeños músculos fusiformes, en número de cuatro (1.°, 2.°, 3.°, 4.°, de fuera a dentro), situados entre los tendones del flexor profundo y en el mismo plano que ellos.

INSERCIONES.—Se insertan en los dos tendones del flexor profundo entre los cuales están situados, excepto el primero, que se inserta únicamente en el tendón del índice. Desde este punto llegan a la parte externa de la articulación metacarpolángica y se insertan en el tendón del extensor correspondiente.

RELACIONES.—Cubiertos por los tendones flexores superficiales, los vasos y los nervios, o ellos a su vez, cubren los espacios interóseos.

INERVACIÓN.—Los dos externos por el mediano; los dos internos por una rama profunda del cubital.

ACCIÓN.—Flexionan la primera falange y extienden las demás.

2.° **Interóseos de la mano.**—Estos músculos ocupan los espacios interóseos. Se distinguen en: *interóseos palmares* e *interóseos dorsales*:

A. INTERÓSEOS PALMARES.—Son *tres*, que ocupan los tres últimos espacios. Sus caracteres son: 1.°, ocupar tan sólo la mitad del espacio interóseo; 2.°, insertarse en un solo metacarpiano; 3.°, dirigirse al dedo siguiente a este metacarpiano.

Inserciones.—Se insertan en la cara del metacarpiano que mira al eje de la mano, es decir, en la cara cubital del segundo metacarpiano (para el primer interóseo); en la cara radial del cuarto metacarpiano (para el segundo interóseo) y en la cara radial del quinto metacarpiano (para el tercer interóseo). Desde estos puntos las fibras carnosas se reúnen y terminan en un tendón, que va a unirse al tendón del extensor (índice, anular y meñique).

Relaciones.—Cubren los interóseos dorsales y son, a su vez, cubiertos por los tendones flexores y por los lumbricales.

B. Interóseos dorsales.—Son *cuatro* y ocupan los cuatro espacios intermetacarpianos. Sus caracteres comunes son: 1.°, ocupar todo el espacio interóseo; 2.°, insertarse en los dos metacarpianos inmediatos; 3.°, dirigirse al dedo correspondiente al metacarpiano en el cual son más extensas sus inserciones.

Inserciones.—Se efectúan en dos metacarpianos, pero de un modo desigual: ocupan toda la extensión de la cara que no mira al eje de la mano y la mitad de la que mira a dicho eje (la otra mitad está ocupada por el interóseo palmar). Así, el *primer interóseo* se inserta en una parte de la cara cubital del primer metacarpiano y en toda la extensión de la cara radial del segundo metacarpiano; termina en el tendón del índice; el *segundo interóseo* se inserta en una parte de la cara cubital del segundo metacarpiano y en toda la extensión de la cara radial del tercero; termina en el extensor del dedo medio; el *tercer interóseo* se inserta en una parte de la cara radial del cuarto metacarpiano y en toda la extensión de la cara cubital del tercero; termina en el extensor del medio; el *cuarto interóseo* se inserta en una parte de la cara radial del quinto metacarpiano y en toda la extensión de la cara cubital del cuarto, y termina en el extensor del anular.

Relaciones.—En su cara dorsal, están cubiertos por los tendones, la aponeurosis y la piel. En su cara palmar, están cubiertos por los interóseos palmares y por los órganos de la palma de la mano.

C. Inervación.—Todos son inervados por la rama profunda del cubital.

D. Acción de los interóseos palmares y dorsales.—Flexionan la primera falange y extienden las otras dos. Además, los interóseos palmares son aductores de los dedos con relación al eje de la mano; los interóseos dorsales hacen separar los dedos (abductores).

D) *Aponeurosis de la mano*

Constituyen dos grupos: 1.°, *aponeurosis de la región palmar*; 2.°, *aponeurosis de la región dorsal*. Las aponeurosis se distinguen en superficial y profunda.

1.° **Aponeurosis palmar superficial.**—Se extiende por encima de todos los músculos de la palma de la mano, excepto el palmar cutáneo. Presenta tres porciones distintas: 1.ª, *aponeurosis palmar media*; 2.ª, *aponeurosis de la eminencia tenar*, y 3.ª, *aponeurosis de la eminencia hipotenar*.

A. Aponeurosis palmar media.—Está comprendida entre las eminencias tenar e hipotenar. Es triangular, de base redondeada, y se extiende sobre la raíz de los dedos. Se continúa con el ligamento anular y con las aponeurosis tenar e hipotenar.

a. *Constitución anatómica.* — Presenta dos clases de fibras: longitudinales y transversales.

α) Las *fibras longitudinales*, nacidas del tendón del palmar menor, se extienden en abanico por la palma de la mano. En la parte inferior se dividen en cintillas, *cintillas pretendinosas*, que rodean la raíz de los dedos y se pierden en la cara dorsal de la primera falange. Las fibras que corresponden a los espacios intertendinosos, *fibras intertendinosas*, se extienden hasta la parte inferior de la región palmar y se pierden en la cara profunda de la piel.

β) Las *fibras transversales* son numerosas, principalmente en la parte inferior de la región; se dirigen: unas de un metacarpiano al metacarpiano próximo (*fibras cortas*) y las otras de un metacarpiano a otro más lejano (*fibras largas*). Forman, con las fibras longitudinales, aberturas en forma de arcos: 1.°, *arcos digitales*, que son cuatro, y dan paso a los tendones flexores; 2.°, *arcos interdigitales*, que son tres, y dan paso a los tendones de los lumbricales, a los vasos y a los nervios colaterales de los dedos. Debajo de estas fibras se encuentran otras, que van desde el borde interno de la primera falange del pulgar al borde externo de la primera falange del meñique; constituyen la *cintilla transversa subcutánea*.

b. *Relaciones.*—Tiene dos caras. La *cara superficial* está en relación con la piel, a la cual está unida por tractos fibrosos (*lengüetas cutáneas*). La *cara profunda* cubre los órganos de la palma de la mano. De esta cara parten dos clases de fibras: unas, *tabicantes*, forman vainas tendinosas alrededor de los cuatro tendones flexores; otras, *perforantes*, situadas a nivel de la cabeza de los metacarpianos, se deslizan a cada lado de la articulación metacarpofalángica y van, en la cara dorsal, a fusionarse con la vaina del extensor.

B. Aponeurosis palmar externa.—Es una delgada telilla celulosa que cubre la eminencia tenar. Se inserta en el carpo y se continúa con la aponeurosis media.

C. Aponeurosis palmar interna.—Es muy delgada, se desprende del pisiforme y del borde externo del quinto metacarpiano y se continúa con la aponeurosis media.

D. Compartimientos de la palma de la mano.—De la línea de unión de las tres aponeurosis palmares se desprenden dos tabiques: uno *interno*, vertical, que se inserta en el borde anterior del quinto metacarpiano, y otro *externo*, más oblicuo, que rodea al aductor del pulgar y se inserta en el borde anterior del tercer metacarpiano. De esto resulta la formación de *tres compartimientos*, ocupados cada uno por los músculos de las tres regiones anteriormente descritas.

2.° **Aponeurosis palmar profunda.**—Cubre los interóseos y se inserta en el borde anterior de todos los metacarpianos, excepto el tercero. Está en relación, por delante, con los órganos de la palma de la mano y con los tabiques fibrosos que nacen de la aponeurosis superficial.

3.° **Aponeurosis de la región dorsal.**—Son dos: 1.ª, la *aponeurosis dorsal superficial*, continuación de la aponeurosis antebraquial, que cubre los tendones extensores; 2.ª, la *aponeurosis dorsal profunda*, que se extiende sobre los espacios interóseos por debajo de los tendones extensores.

CAPÍTULO VII

MUSCULOS DEL MIEMBRO INFERIOR

Como para el miembro superior, dividiremos los del miembro inferior en cuatro grupos: 1.°, *músculos de la pelvis*; 2.°, *músculos del muslo*; 3.°, *músculos de la pierna*; 4.°, *músculos del pie*.

§ 1.—Músculos de la pelvis

La región glútea comprende nueve músculos: *glúteo mayor*, *glúteo mediano*, *glúteo menor*, *piramidal*, *obturador interno*, *obturador externo*, *géminos* y *cuadrado crural*. Todos, excepto el glúteo mayor, van de la pelvis al trocánter mayor.

1.° **Músculo glúteo mayor.**—Músculo aplanado y cuadrilátero, y a la vez el más voluminoso y superficial de la nalga.

Inserciones.—*Por arriba*: 1.°, en el labio externo de la cresta ilíaca (parte posterior); 2.°, en la línea curva posterior del hueso coxal y en la superficie ósea situada por detrás de aquélla; 3.°, en el ligamento sacroilíaco posterior; 4.°, en la cresta del sacro y del cóccix; 5.°, en el ligamento sacrociático mayor. *Desde estos puntos* las fibras musculares se dirigen oblicuamente hacia abajo y afuera, para venir a insertarse en la *cresta del glúteo mayor* (bifurcación externa de la línea áspera).

Relaciones.—Es superficial y está cubierto por la aponeurosis y la piel. Cubre los músculos de la nalga y la inserción superior de algunos músculos de la cara posterior del muslo. Está separado del isquion y de la cara externa del trocánter mayor por una bolsa serosa. El borde inferior del muslo forma, en gran parte, el *pliegue glúteo*.

Inervación.—Ramos del nervio ciático menor.

Acción.—Comunica al fémur extensión y rotación hacia afuera. Si se fija en el fémur, endereza la pelvis, papel que desempeña en la estación bípeda y en el acto de ponerse en pie cuando se está sentado.

2.° **Glúteo mediano.**—Músculo grueso, de forma radiada y situado debajo del precedente.

Inserciones.—*Por arriba*, en el labio externo de la cresta ilíaca (tres cuartos anteriores), en la espina ilíaca ánterosuperior y en la porción de la fosa ilíaca externa comprendida entre las dos líneas curvas. *Desde aquí*, las fibras constitutivas de este músculo convergen hacia la cara externa del troçánter mayor y se insertan en ella siguiendo una línea oblicua hacia abajo y adelante.

Relaciones.—Situado debajo del ~~trocánter~~ glúteo mayor, del que sobresale por delante, cubre el glúteo menor. Su borde posterior sigue el borde superior del piramidal, del cual lo separan los vasos y nervios glúteos superiores. Una *bolsa serosa* lo separa de la cara externa del trocánter mayor.

Inervación.—Nervio glúteo superior.

Acción.—Es abductor y rotador hacia adentro del muslo. Si toma por punto fijo el fémur, endereza la pelvis.

3.° **Glúteo menor.**—Músculo aplanado y triangular, situado debajo del precedente.

INSERCIONES.—*Por una parte*, se inserta en la parte anterior de la cresta ilíaca y de la fosa ilíaca externa; *por otra parte*, en el borde superior y borde anterior del trocánter mayor.

RELACIONES.—Cubre la fosa ilíaca externa y la cápsula de la cadera.

INERVACIÓN.—Como el precedente.

ACCIÓN.—La misma que la del glúteo mediano.

4.° **Piramidal de la pelvis.**—Músculo aplanado y triangular, que va desde el sacro al trocánter mayor.

INSERCIONES.—*Por dentro*, en la cara anterior de las vértebras sacras 2.ª, 3.ª y 4.ª; *por fuera*, en la parte media del borde superior del trocánter mayor.

RELACIONES.—Se estudian en las dos porciones siguientes: *Porción intrapelviana*: cubre el sacro y está en relación por delante con el recto y con los vasos hipogástricos. *Porción extrapelviana*: el piramidal sale de la pelvis por la escotadura ciática mayor; por encima de él se encuentran los vasos y los nervios glúteos superiores; por debajo, los nervios ciáticos mayor y menor, los vasos isquiáticos y los vasos y nervios pudendos internos: camina por debajo del glúteo menor para ir a parar al trocánter mayor.

INERVACIÓN.—Rama del plexo sacro.

ACCIÓN.—Comunica al fémur un movimiento de rotación hacia afuera.

5.° **Géminos pelvianos.**—Son dos pequeños músculos aplanados, situados por debajo del piramidal. Se distinguen en superior e inferior.

INSERCIONES.—*Por dentro*, el superior se inserta en la espina ciática y el inferior en el isquion, y, *por fuera*, se insertan, por un tendón común, en el obturador interno.

RELACIONES.—Descansan sobre la cápsula de la cadera y están separados del glúteo mayor por los nervios ciáticos y los vasos isquiáticos.

INERVACIÓN. — Ramos del plexo sacro.

ACCIÓN.—Ambos son rotadores del muslo hacia afuera.

6.° **Obturador interno.**—Es un músculo aplanado, radiado, que va de la región obturatriz al trocánter mayor.

INSERCIONES.—*Por dentro*, en la cara interna de la membrana obturatriz y en gran parte del contorno óseo del agujero obturador. *Desde estos puntos*, los fascículos convergen primeramente hacia la escotadura ciática menor, después cambian de dirección, se dirigen hacia afuera y van a insertarse, por un fuerte tendón, en la cara interna del trocánter mayor, algo por encima de la cavidad digital.

RELACIONES.—Tres porciones. *Dentro de la pelvis*, está en relación por su cara externa con el agujero obturador. La cara interna presta inserción, por medio de una aponeurosis especial, a las fibras medias del elevador del ano. Por encima de éste se halla el *espacio pelvirrectal superior*, por debajo el *hueco isquiorrectal*. *A su salida de la pelvis*, está en relación con la escotadura ciática menor. El músculo está separado del isquion por una bolsa serosa. *Por fuera de la pelvis*, el tendón pasa por entre los dos géminos.

INERVACIÓN.—Rama del plexo sacro.

ACCIÓN.—Es rotador del muslo hacia afuera.

7.° **Obturador externo.**—Músculo aplanado y radiado, que se extiende sobre la cara externa de la membrana obturatriz.

INSERCIONES.—*Por una parte*, se inserta en la cara externa de la membrana obturatriz y de su contorno óseo, y, *por otra parte*, en la cavidad digital del trocánter mayor.

RELACIONES.—Por delante está cubierto por el psoas ilíaco y los aductores mayor y menor. En su tercio externo está en relación con la cápsula fibrosa de la cadera.

INERVACIÓN.—Nervio obturador.

ACCIÓN.—Rotador del muslo hacia afuera.

8.° **Cuadrado crural.**—Músculo cuadrilátero, situado en la parte posterior de la articulación de la cadera.

INSERCIONES.—*Por una parte*, en el borde externo de la tube-

rosidad isquiática, y, *por otra parte*, en la cresta intertrocantérea, o, mejor, por fuera de ella.

Relaciones.—Cubierto por el glúteo mayor y el ciático mayor, cubre, por delante, la cápsula de la cadera y el tendón del obturador externo. Su borde superior se relaciona con el gémino inferior y su borde inferior con el aductor mayor.

Inervación.—Ramo del plexo sacro.

Acción.—Igualmente es rotador hacia afuera.

9.° **Aponeurosis de la nalga.**—Partiendo de la cresta ilíaca, la aponeurosis glútea cubre primero el glúteo mediano. Al llegar al borde anterior del glúteo mayor, se divide en tres hojas: 1.°, *hoja profunda*, que continúa cubriendo el glúteo mediano; 2.°, *hoja media*, que tapiza la cara profunda del glúteo mayor; 3.°, *hoja superficial*, que cubre la cara externa de este músculo. Se inserta luego en la cresta sacra y en el ligamento sacrociático. Se continúa por abajo con la aponeurosis femoral.

§ 2.—Músculos del muslo

Los músculos del muslo son once, distribuídos en dos regiones: 1.ª, *región ánteroexterna*; 2.ª, *región pósterointerna*.

A) *Región ánteroexterna*

Comprende tres músculos: *el tensor de la «fascia lata»*, el *sartorio* y el *cuadríceps crural*.

1.° **Tensor de la «fascia lata».**—Músculo plano, delgado, carnoso por arriba y tendinoso por abajo, que va desde el hueso coxal a la tibia.

Inserciones.—*Por arriba*, en la espina ilíaca ánterosuperior, en la cresta ilíaca próxima y en la aponeurosis glútea. *Por abajo*, los fascículos tendinosos se confunden con la aponeurosis femoral, constituyendo en la parte externa del muslo una cinta longitudinal muy resistente (*ligamento iliotibial de Maissiat*), que va a insertarse en la tuberosidad externa de la tibia.

Relaciones.—Es superficial y cubre la parte externa de la región glútea y del muslo.

Inervación.—Ramo del nervio glúteo superior.

Acción.—Tensor de la aponeurosis femoral. Abductor y rotador del muslo hacia adentro; inclina la pelvis hacia su lado y concurre al equilibrio del cuerpo al descansar sobre un solo pie.

2.° **Sartorio.**—Músculo acintado, que va del ilion a la tibia.

Inserciones.—*Por arriba*, se inserta en la espina ilíaca ánterosuperior y en la escotadura situada por debajo; *por abajo*, en la parte interna de la extremidad superior de la tibia (pata de ganso).

Relaciones.—Es superficial y cruza diagonalmente todos los músculos de la cara anterior del muslo. Es atravesado por tres filetes nerviosos (nervios perforantes). La *arteria femoral* (de la que es músculo satélite) está por dentro de él en su parte superior, lo cruza por detrás en su parte media y se coloca por fuera en su terminación.

Inervación.—Ramos del músculocutáneo externo, rama del crural.

Acción.—Dobla la pierna y el muslo; lleva el muslo en abducción y rotación hacia afuera.

3.° **Cuadríceps crural.**—Músculo voluminoso, formado por cuatro fascículos distintos (*recto anterior*, *vasto externo*, *vasto interno*, *crural*) que ocupan la parte anterior del muslo.

Inserciones.—Las inserciones por la parte superior son distintas en los cuatro fascículos. *Recto anterior*: en la espina ilíaca ánteroinferior (tendón directo) y en la cavidad cotiloidea (tendón reflejo). *Vasto externo*: en el borde anterior del trocánter mayor y en el labio externo de la línea áspera. *Vasto interno*: se inserta en el labio interno de la línea áspera y en la línea rugosa que une la línea áspera con el cuello del fémur. *Crural*: se inserta en la línea áspera (lado externo) y en las caras anterior y externa del fémur. Desde estos puntos los fascículos se insertan, por un tendón común, en la base y bordes laterales de la rótula y también en la tuberosidad de la tibia. Algunos se insertan en el fondo de saco sinovial (*músculo tensor de la sinovial*).

Relaciones.—Cubierto en su parte superior (recto anterior) por el psoas ilíaco y el tensor de la fascia lata, forma en el muslo un manguito alrededor del fémur; lateralmente confina con los

músculos de la región posterior. Por dentro forma, con los aductores, un canal a lo largo del cual corren los vasos femorales.

INERVACIÓN.—Nervio del cuadríceps, rama del crural.

ACCIÓN.—Es extensor de la pierna y tensor de la sinovial de la rodilla.

B) *Región pósterointerna*

Comprenden ocho músculos: *recto interno*, *pectíneo*, *tres aductores*, *bíceps crural*, *semitendinoso* y *semimembranoso*.

1.° **Recto interno.**—Músculo acintado, muy delgado, situado en la parte interna del muslo.

INSERCIONES.—*Por arriba*, se inserta a cada lado de la sínfisis pubiana (rama descendente del pubis): *por abajo*, en la parte superior de la cara interna de la tibia (*pata de ganso*).

RELACIONES.—Es un músculo superficial, que por su cara profunda, está en relación con el borde interno de los aductores, con con el cóndilo interno del fémur y con el ligamento lateral interno de la rodilla.

INERVACIÓN.—Ramo del obturador.

ACCIÓN.—Dobla la pierna y la dirige hacia adentro.

2.° **Pectíneo.**—Músculo aplanado y delgado, que va desde el pubis a la parte superior de la diáfisis femoral.

INSERCIONES.—*Por arriba*, se inserta en la espina del pubis, la cresta pectínea y ligamento de Cooper; *por abajo*, en la *cresta del pectíneo* (línea rugosa que va de la línea áspera al trocánter menor).

RELACIONES.—Forma la parte interna de la base del triángulo de Scarpa. Cubre la cadera y el obturador externo. Su borde interno está en relación con el aductor mediano. Su borde externo forma, con el psoas ilíaco, un canal longitudinal que aloja los vasos femorales.

INERVACIÓN.—Nervio músculocutáneo interno (crural) y ramo del obturador.

ACCIÓN.—Flexiona el muslo y le comunica rotación hacia afuera.

3.° **Aductores del muslo.**—Son *tres*, y forman una especie de abanico, que va desde la rama isquiopubiana a la línea áspera del fémur.

INSERCIONES.—Varían en cada uno de estos músculos. *Primer aductor*: va del cuerpo del pubis a la porción media del intersticio de la línea áspera. *Segundo aductor*: situado por encima y detrás del precedente, va del cuerpo del pubis y de su rama descendente a insertarse en el fémur por dos fascículos: uno inferior, en la línea áspera, y otro superior, en la rama externa de bifurcación de esta línea. *Tercer aductor*: va de la tuberosidad isquiática y de la rama isquiopubiana a insertarse en el fémur en toda la extensión de la línea áspera, en su rama inferior e interna de bifurcación y en el tubérculo del tercer aductor, que está por encima del cóndilo interno; esta inserción tiene lugar por una fuerte aponeurosis, que es atravesada por los *vasos perforantes*.

RELACIONES.—El *primer aductor* está en relación, primeramente, con la piel, y más abajo, con el vasto interno. Cubre el segundo aductor. Su borde externo sigue al pectíneo y forma el lado interno del *triángulo de Scarpa*. El *segundo aductor*, cubierto por el primer aductor y el pectíneo, descansa sobre el aductor mayor. Su borde interno está en relación con el recto interno; su borde externo con el obturador externo y el tendón del psoas ilíaco. El *tercer aductor*, cubierto por delante por el pectíneo y los otros dos aductores, está a su vez cubierto por detrás por el glúteo mayor y algunos músculos de la cara posterior del muslo; su borde externo o superior sigue el borde interno del cuadrado crural; su borde interno está en relación con la piel, con el recto interno y con el sartorio.

INERVACIÓN.—Obturador y músculocutáneo interno para el primero; obturador sólo para el segundo; obturador y ciático mayor para el tercero.

ACCIÓN.—Aductores del muslo: conducen el muslo hacia adentro, imprimiéndole al propio tiempo un ligero movimiento de rotación hacia afuera.

4.° **Bíceps crural.**—Músculo largo, situado en la parte externa de la región, que va del isquion al peroné.

INSERCIONES.—Consta de dos porciones (larga y corta): la *porción larga* se inserta en el isquion; la *porción corta* nace en la

parte inferior del intersticio de la línea áspera. Las dos porciones se unen y se insertan por un tendón común, en la cabeza del peroné (*bolsa serosa*).

RELACIONES.—Por arriba está cubierto por el glúteo mayor, pero pronto se hace superficial; cubre los músculos de la región profunda. Su borde interno está en contacto, en su parte superior, con el borde externo del semitendinoso; pero pronto se separa de él y forma el lado superior y externo del rombo poplíteo: en este punto lo sigue el nervio ciático poplíteo externo.

INERVACIÓN.—Ciático mayor.

ACCIÓN.—Flexiona la pierna y le comunica un movimiento de rotación externa; por su porción larga extiende el muslo sobre la pelvis.

5.° **Semitendinoso.** — Carnoso por arriba y tendinoso por abajo; ocupa la parte superficial e interna de la región.

INSERCIONES.—*Por arriba*, se inserta en la cara posterior del isquion, y, *por abajo*, en la extremidad superior de la tibia (*pata de ganso*).

RELACIONES.—Cubierto por arriba por el glúteo mayor, se desprende luego de él para hacerse superficial. Cubre el tercer aductor y el semimembranoso. Por fuera, es contiguo al bíceps y se separa de él para formar el lado interno y superior del rombo poplíteo.

INERVACIÓN.—Ciático mayor.

ACCIÓN.—Flexiona la pierna sobre el muslo (accesoriamente éste sobre la pierna), y extiende el muslo sobre la pelvis.

6.° **Semimembranoso.**—Está situado debajo del precedente, se extiende, como éste, del isquion a la parte interna de la rodilla.

INSERCIONES.—*Por arriba*, en el isquion. *Por abajo*, su tendón se desliza por detrás del cóndilo interno y se divide en tres fascículos: 1.°, *fascículo descendente*, que va a la tuberosidad interna de la tibia; 2.°, *fascículo recurrente*, que se dirige hacia ~~abajo~~ arriba y afuera para insertarse en la cáscara fibrosa que rodea el cóndilo externo; 3.°, *fascículo anterior*, que pasa por debajo del ligamento lateral interno y se fija en la parte ánteroexterna de la tuberosidad de la tibia.

RELACIONES.—Está cubierto por el glúteo mayor y el semitendinoso. Cubre al cuadrado crural, al segundo aductor y al cóndilo interno. Su borde interno está en relación con el recto interno. Su borde externo, seguido por el nervio ciático mayor y porción larga del bíceps, se separa de éste y forma, con el semitendinoso, el lado superior e interno del rombo poplíteo.

INERVACIÓN.—Ciático mayor.

ACCIÓN.—La misma que el semitendinoso.

C) *Aponeurosis del muslo*

La aponeurosis femoral rodea el muslo a manera de manguito. *Por arriba*, se inserta en el arco crural y en la aponeurosis glútea. *Por abajo*, en la rótula, en los huesos de la pierna y se continúa con la aponeurosis tibial. Su *superficie externa* está en relación con el tejido celular subcutáneo y con la piel. Por su *cara interna* está en relación con los músculos del muslo, y de cada lado, interno y externo, sale un tabique intermuscular, *externo* e *interno*, que divide el muslo en dos regiones.

Vaina de los vasos femorales.—Es una dependencia directa de la aponeurosis femoral, que rodea los vasos femorales en todo su trayecto. *En su porción superior*, forma el *conducto crural*, constituído por la fascia cribiformis por delante, y de cada lado, por una hoja aponeurótica que desciende, por fuera, desde el sartorio al psoas, y por dentro, desde el aductor mediano al pectíneo. *En su porción inferior*, la vaina está reforzada por fibras arciformes resistentes, que van del tabique muscular interno y de los tendones aductores al vaso interno: llámase *conducto de Hunter*.

§ 3.—MÚSCULOS DE LA PIERNA

Los músculos de la pierna, en número de catorce, están agrupados en tres regiones: 1.ª, *región anterior*; 2.ª, *región externa*; 3.ª, *región posterior*.

A) *Región anterior*

Comprende cuatro músculos: *tibial anterior*, *extensor común de los dedos*, *extensor propio del dedo gordo* y *peroneo anterior*, agrupados en el espacio que se extiende desde el borde anterior de la tibia al borde anterior del peroné.

1.° **Tibial anterior.**—Es un músculo prismático, que va de la extremidad superior de la tibia al borde interno del pie.

INSERCIONES.—*Por arriba*, se inserta en la tuberosidad externa de la tibia (tubérculo de Gerdy o del tibial anterior), en la cara externa de la tibia, en el ligamento interóseo y en los tabiques musculares. *Desde estos puntos* las fibras se dirigen al tendón, que pasa por debajo del ligamento anterior del tarso y va a insertarse en la primera cuña y en la base del primer metatarsiano.

RELACIONES.—Considéranse en él dos porciones. *En la pierna*, está situado por detrás de la piel y de la aponeurosis tibial, por delante del ligamento interóseo, por fuera de la tibia, por dentro del extensor común y luego del extensor propio del dedo gordo. Su borde externo y posterior es seguido por los vasos tibiales anteriores. *En el pie*, cruza la articulación tibiotarsiana y el escafoides.

INERVACIÓN.—Nervio tibial anterior.

ACCIÓN.—Es flexor, aductor y rotador del pie hacia adentro.

2.° **Extensor común de los dedos.**—Está situado por fuera del precedente y se extiende desde la extremidad superior de la tibia a los cuatro últimos dedos del pie.

INSERCIONES.—*Por arriba*, se inserta en la tuberosidad externa de la tibia, en el peroné, en el ligamento interóseo y en los tabiques musculares. *Desde estos puntos* va a parar al tendón, que corre por debajo del ligamento anular anterior y se divide en cuatro ramas, que van a insertarse: 1.°, en la extremidad posterior de la segunda falange de los cuatro últimos dedos del pie, por una *cintilla media*, y 2.°, en la cara superior de la tercera falange por dos *cintillas laterales*.

RELACIONES.—Dos porciones. *En la pierna*, está en relación: 1.°, por dentro, con el tibial anterior, del cual está separado en la parte inferior por el extensor propio; 2.°, por detrás, está en relación con el peroné y con el ligamento interóseo. *En el pie* sus tendones cubren el músculo pedio.

INERVACIÓN.—Ciático poplíteo externo y tibial anterior.

ACCIÓN.—Extiende los cuatro últimos dedos del pie. Respecto del pie, es flexor y rotador hacia afuera.

3.° **Extensor propio del dedo gordo.**—Está profundamente situado entre los dos músculos precedentes.

INSERCIONES.—*Por arriba*, en la cara interna del peroné y en el ligamento interóseo; *por abajo*, en el lado dorsal de la base de la segunda falange del dedo gordo.

RELACIONES.—Se consideran en este músculo dos porciones. *En la pierna*, está en relación con el tibial anterior y el extensor común, del cual se desprende, en la parte inferior, para hacerse superficial. *En el pie*, sigue el borde interno del pedio; la tibial anterior, que en la pierna está situada en su parte interna, pasa por debajo de él y gana la parte externa de su tendón al llegar a la cara dorsal del pie.

INERVACIÓN.—Tibial anterior.

ACCIÓN.—Extensor del dedo gordo. Respecto del pie, es flexor, aductor y rotador hacia adentro.

4.° **Peroneo anterior.**—Músculo delgado, que ocupa la parte inferior y externa de la región.

INSERCIONES. — *Por arriba*, se inserta en el tercio inferior de la cara interna del peroné, y, *por abajo*, en la base del quinto metatarsiano.

RELACIONES.—Dos porciones: *En la pierna*, se encuentra por fuera del extensor común, y está en relación hacia afuera con los peroneos laterales. *En el pie*, su tendón cubre el músculo pedio.

INERVACIÓN.—Tibial anterior.

ACCIÓN.—Es auxiliar del extensor común para los movimientos del pie.

B) *Región externa*

La región externa comprende dos músculos: el *peroneo lateral largo* y el *peroneo lateral corto*.

1.° **Peroneo lateral largo.**—Músculo superficial, que va de la parte súperoexterna de la pierna al primer metatarsiano.

INSERCIONES.—*Por arriba*, en la cabeza del peroné, en la cara externa de este hueso, en la aponeurosis tibial y en los tabiques musculares. *Desde estos puntos* va a parar al tendón, que rodea de

atrás adelante el maléolo externo, se desliza por la cara externa del calcáneo (por debajo del tubérculo externo) y por el canal del cuboides (hueso sesamoideo), atraviesa diagonalmente la planta del pie y, finalmente, va a insertarse en la extremidad posterior del primer metatarsiano.

Relaciones.—Tres porciones. *En la pierna*, está en relación: 1.°, por fuera, con la aponeurosis; 2.°, por dentro, con el peroné y con el peroneo corto; 3.°, por delante, con el extensor común; 4.°, por detrás, con el sóleo y con el peroneo flexor. En la parte superior es atravesado por el nervio ciático poplíteo externo. *En la garganta del pie*, cruza la cara externa de la articulación tibiotarsiana, encerrado en una vaina fibrosa. *En la planta del pie*, sigue el plano óseo.

Inervación.—Músculocutáneo, rama del ciático poplíteo externo.

Acción.—Es extensor, aductor y rotador del pie hacia afuera.

2.° **Peroneo lateral corto.**—Situado por debajo del precedente, pero mucho menos largo que él.

Inserciones.—*Por arriba*, se inserta a la vez en el peroné (tercio medio de la cara externa y en los tabiques musculares). *Desde estos puntos* va a parar a un tendón, que se desliza por el canal calcáneo (por encima del tubérculo externo) y va a insertarse en la extremidad posterior del quinto metatarsiano.

Relaciones.—Situado debajo del precedente.

Inervación.—Como el precedente.

Acción.—Es aductor y rotador hacia adentro respecto del pie.

C) *Región posterior*

Esta región comprende ocho músculos dispuestos en dos capas. Capa superficial: *gemelos*, *sóleo* y *plantar delgado*. Capa profunda: *poplíteo*, *tibial posterior*, *flexor común de los dedos*, *flexor propio del dedo gordo*.

1.° **Gemelos de la pierna.**—Son dos músculos voluminosos, que van desde los cóndilos del fémur hasta el calcáneo (con el sóleo, constituyendo el *bíceps sural*). Se distinguen en *interno* y *externo*.

Inserciones.—*Por arriba*, el *gemelo interno* se inserta en el cóndilo interno (*bolsa serosa*), y el *gemelo externo* en el cóndilo externo. *Desde estos puntos*, los dos músculos descienden a la cara posterior de la pierna, se fusionan y forman el *tendón de Aquiles*, que va a insertarse en la cara posterior del calcáneo (*bolsa serosa*).

Relaciones.—En la parte superior los gemelos están separados uno de otro por un espacio angular en V, que constituye la mitad inferior del rombo poplíteo. Después de su unión, cubren los músculos más profundos de la pierna (el sóleo y el poplíteo).

Inervación.—Nervio ciático poplíteo interno.

Acción.—Son extensores del pie y a la vez flexores de la pierna después de extendido el pie.

2.° **Sóleo.**—Músculo a la vez muy ancho y muy grueso, situado debajo de los gemelos.

Inserciones.—*Por arriba*, se inserta en el peroné (cabeza, borde externo, cara posterior), en la tibia (línea oblicua) y, entre los dos huesos, en un arco fibroso, *arco del sóleo*, por debajo del cual pasan los vasos y nervios tibiales posteriores. La inserción de las fibras musculares se efectúa también en una hoja fibrosa que sale de la tibia y del peroné y se prolonga al interior del músculo (*aponeurosis intramuscular del sóleo*). *Por abajo*, las fibras del sóleo se reúnen en el tendón de Aquiles. (Es de notar que este tendón es común a los tres músculos: gemelo interno, gemelo externo y sóleo, *tríceps sural*.)

Relaciones.—Cubierto por detrás por los gemelos y el plantar delgado, cubre a su vez los vasos tibiales posteriores y los músculos profundos. Sus dos bordes, externo e interno, sobresalen de los gemelos, haciéndose superficiales.

Inervación.—Ramos del ciático poplíteo interno y del tibial posterior.

Acción.—La misma que los gemelos.

3.° **Plantar delgado.**—Músculo delgado que, por arriba, se inserta en el cóndilo externo. Está cubierto en primer lugar por los gemelos. Su tendón, que es muy delgado, se sitúa en seguida en el lado interno del tendón de Aquiles y termina en él o en el

calcáneo. Inervado por el ciático poplíteo interno. Es un débil auxiliar de los gemelos.

4.° **Poplíteo.**—Músculo corto, aplanado y triangular, situado en la parte posterior de la rodilla.

Inserciones.—*Por arriba*, en el cóndilo externo; *por abajo*. en la línea oblicua de la tibia y en la porción de este hueso situada por encima de ella.

Relaciones.—Cubierto por los gemelos, el plantar delgado, los vasos poplíteos y el nervio ciático poplíteo interno, cubre a su vez la parte posterior de la rodilla (*bolsa serosa*).

Inervación.—Ciático poplíteo interno y tibial posterior.

Acción.—Dobla la pierna sobre el muslo.

5.° **Flexor común de los dedos del pie o flexor tibial.**—Músculo que se extiende desde la tibia a los cuatro últimos dedos del pie.

Inserciones.—*Por arriba*, en el labio inferior de la línea oblicua de la tibia y en el tercio medio de la cara posterior de este mismo hueso. *Por abajo*, las fibras musculares se reúnen en un tendón que pasa por detrás del maléolo interno, atraviesa el canal calcáneo interno y llega a la región plantar. Desde este punto, cruza en X el tendón del flexor peroneo (anastomosis), recibe el cuadrado carnoso de Silvio, se divide en cuatro tendones que se insertan en las falanges, en la misma forma que en el miembro superior el flexor profundo de los dedos.

Relaciones. — Tres porciones. *En la pierna*, lo cubre el músculo sóleo y él a su vez cubre la tibia y tibial posterior. *En la garganta del pie* se desliza, con el paquete vásculonervioso tibial posterior, por el canal calcáneo interno. *En la planta del pie*. cubre el abductor del dedo gordo. Presta inserción a los cuatro músculos lumbricales.

Inervación.—Tibial posterior.

Acción.—Flexiona los cuatro últimos dedos del pie y el pie sobre la pierna.

6.° **Flexor propio del dedo gordo o flexor peroneo.**—Músculo largo, se extiende desde el peroné al dedo gordo.

Inserciones.—*Por arriba*, en la cara posterior del peroné y en el ligamento interóseo. *Por abajo*, el músculo termina en un tendón, que se desliza sucesivamente sobre la cara posterior de la extremidad inferior de la tibia, sobre la cara posterior del astrágalo y por el canal calcáneo interno. Al llegar a la planta del pie, cruza el tendón del flexor tibial (al que envía una anastomosis) y termina en la segunda falange del dedo gordo.

Relaciones.—*En la pierna*, está cubierto por el sóleo y por el tendón de Aquiles. Cubre el peroné. La arteria peronea posterior, colocada primeramente en su cara posterior, penetra pronto en él. *En el pie*, se halla dentro de un canal ánteroposterior, formado por el flexor corto del dedo grueso y el abductor oblicuo.

Inervación.—Tibial posterior.

Acción.—Dobla las falanges del dedo gordo y las de los demás dedos por la anastomosis que envía el flexor tibial.

7.° **Tibial posterior.**—Músculo largo, se extiende desde la cara posterior de la pierna al borde interno del pie.

Inserciones.—*Por arriba*, en la línea oblicua de la tibia, y, por debajo de ella, en la cara posterior de la tibia, en el peroné y en el ligamento interóseo. *Por abajo*, el músculo va a parar al tendón que rodea el maléolo interno y va al tubérculo del escafoides, en donde termina.

Relaciones.—Dos porciones. *En la pierna*, está situado entre los dos flexores largos, y cubierto por ellos, por el sóleo y por los vasos y nervios tibiales posteriores. *En la garganta del pie*, camina a lo largo del borde posterior del maléolo interno.

Inervación.—Tibial posterior.

Acción.—Extensor, aductor y rotador del pie hacia dentro.

D) *Correderas y sinoviales de los tendones de los músculos de la pierna*

1.° **Correderas tendinosas; ligamentos anulares.**—En el tarso, los tendones están aplicados contra el plano óseo por tres ligamentos anulares:

a. *Ligamento anular anterior*, que nace en la apófisis mayor del calcáneo, forma dos planos, superficial y profundo. Entre los

dos planos existen tres correderas tendinosas, limitadas por prolongaciones fibrosas: la *interna*, para el tibial anterior; la *media*, para el extensor propio (el paquete vásculonervioso pasa por debajo); la *externa*, para el extensor común y el peroneo anterior.

b. *Ligamento anular externo*, que va del maléolo externo a la cara externa del calcáneo; existe un tabique que forma dos vainas: la *superior* para el peroneo corto y la *inferior* para el peroneo lateral largo.

c. *Ligamento anular interno*, que va desde el maléolo interno al calcáneo; parten de él dos tabiques, que forman tres correderas: la *primera*, para el tibial posterior; la *segunda*, para el flexor tibial, y la *tercera*, para el flexor peroneo. Los vasos están situados entre estas dos últimas correderas, pero son más superficiales.

2.° **Sinoviales tendinosas.** — Cada una de estas correderas está tapizada por una sinovial. Son *tres* en la región anterior; *una* en la región externa, que se desdobla en la parte inferior, y *tres* en la cara interna. Envuelven los tendones contenidos en estas correderas en un trayecto más o menos largo; en general, no se extienden más allá de dos traveses de dedos *por arriba* y *por abajo* del ligamento anular.

E) *Aponeurosis de la pierna*

La aponeurosis tibial forma un manguito alrededor de la pierna. *Por arriba*, se inserta en las cabezas de la tibia y del peroné y en la rótula (continuándose sobre la aponeurosis femoral). *Por abajo*, forma los ligamentos anulares. Su *superficie externa* está en relación con el tejido celular subcutáneo y con la piel. De su *cara interna* parten dos tabiques, llamados *tabiques intermusculares*, que dividen la pierna en las tres regiones descritas anteriormente.

§ 4.—Músculos del pie

Son en número de veinte y se hallan repartidos en cuatro regiones: 1.ª, *región dorsal*; 2.ª, *región plantar interna*; 3.ª *región plantar externa*; 4.ª, *región plantar media*.

A) *Región dorsal*

La región dorsal del pie comprende sólo un músculo, el *músculo pedio* o *extensor corto de los dedos del pie*.

Músculo pedio. — Músculo aplanado y delgado, extendido sobre el dorso del pie.

Inserciones.—*Por detrás*, se inserta en la parte ánterosuperior del calcáneo. *Por delante*, se divide en cuatro tendones, que van a insertarse: el primero en la base de la primera falange del dedo gordo; los otros tres en los tres dedos siguientes, confundiéndose con los tendones extensores procedentes de la pierna.

Relaciones.—Cubierto por una aponeurosis y por los tendones extensores de los dedos, cubre a su vez el esqueleto. Su borde interno, paralelo al tendón del extensor largo del dedo gordo, está en relación con la arteria pedia. Su borde externo corresponde con el cuboides y con el quinto metatarsiano.

Inervación.—Tibial anterior.

Acción.—Es extensor de los cuatro primeros dedos.

B) *Región plantar interna*

Consta de tres músculos: el *aductor del dedo gordo*, el *flexor corto del dedo gordo* y el *abductor del dedo gordo*.

1.° **Aductor del dedo gordo del pie.**—Músculo superficial que ocupa toda la longitud del pie.

Inserciones.—*Por detrás*, bajo la tuberosidad interna del calcáneo y en la cara profunda de la aponeurosis plantar; *por delante*, en la parte interna (sesamoideo) de la primera falange del dedo gordo.

Relaciones.—Cubierto por la aponeurosis, cubre a su vez los demás músculos de la región. Por su borde interno está en relación con la piel; por su borde externo, con el flexor corto y con el tendón del flexor largo de los dedos.

Inervación.—Plantar interno.

Acción.—Es flexor y aductor del dedo gordo.

2.° **Flexor corto del dedo gordo.**—Situado debajo del precedente, pero más corto que éste.

Inserciones.—*Por detrás*, en la cara inferior del cuboides y del tendón del tibial posterior; *por delante*, se divide en dos fascículos: uno *interno*, que se une al tendón del aductor; y otro *externo*, que se une al músculo abductor, y se inserta, como éste,

en el sesamoideo externo y en la parte externa de la primera falange.

Relaciones.—Cubierto por el aductor y el tendón del flexor largo, que corre entre sus dos porciones, cubre el primer metatarsiano y el tendón del peroneo lateral largo. Está comprendido entre el abductor y el aductor.

Inervación.—Plantar interno (fascículo interno). Plantar interno o externo (fascículo externo).

Acción.—Flexiona el dedo gordo.

3.° **Abductor del dedo gordo.**—Situado por fuera del precedente, es el homólogo del aductor del pulgar.

Inserciones.—Consta de dos fascículos: el *abductor oblicuo*, que sale de la cara inferior del cuboides y de la extremidad posterior de los metatarsianos tercero y cuarto, y el *abductor transverso*, que se inserta en los tejidos fibrosos de las articulaciones metatarsofalángicas de los tres últimos dedos. Por delante, el abductor oblicuo termina en el sesamoideo externo y el abductor transverso termina, en parte, en el tendón del extensor largo, y en parte en la vaina del flexor largo del dedo gordo.

Relaciones.—Cubierto por el flexor corto plantar y por los tendones del flexor largo, cubre a su vez el esqueleto.

Inervación.—Plantar externo.

Acción.—Es flexor y abductor del dedo gordo.

C) *Región plantar externa*

Comprende tres músculos: el *abductor del dedo pequeño*, el *flexor corto del dedo pequeño* y el *oponente del dedo pequeño*.

1.° **Abductor del dedo pequeño.**—Es el más superficial y el más largo del grupo externo.

Inserciones.—*Por detrás*, se inserta en la tuberosidad externa del calcáneo; *por delante*, en la parte externa de la extremidad posterior de la primera falange del dedo pequeño.

Relaciones.—Cubierto por la aponeurosis, cubre a su vez el accesorio del flexor largo y el peroneo lateral largo. Su borde interno está en relación con el flexor corto plantar.

Inervación.—Plantar externo.

Acción.—Es flexor y abductor del dedo pequeño.

2.° **Flexor corto del dedo pequeño.**—Situado debajo del precedente, más corto y más delgado que éste.

Inserciones.—*Por detrás*, se inserta en la vaina del peroneo lateral largo y en la extremidad posterior del quinto metatarsiano, y, *por delante*, en la extremidad posterior de la primera falange del dedo pequeño.

Relaciones.—Está comprendido entre el músculo precedente y el plano óseo.

Inervación.—Plantar externo.

Acción.—Flexor del dedo pequeño.

3.° **Oponente del dedo pequeño.**—Situado por dentro del precedente y se confunde con él. Inserción inferior: borde externo del quinto metatarsiano. Inervado por el plantar externo.

D) *Región plantar media*

Comprende: 1.°, *flexor corto plantar*; 2.°, *accesorio del flexor largo*; 3.°, *lumbricales*; 4.°, *interóseos*.

1.° **Flexor corto plantar.**—Músculo aplanado, de forma cuadrilátera, que ocupa el plano superficial de esta región.

Inserciones.—*Por detrás*, se inserta en el calcáneo (tuberosidad interna) y en la cara profunda de la aponeurosis plantar, y, *por delante*, termina en cuatro tendones delgados, que se insertan en la extremidad posterior de la segunda falange de los cuatro últimos dedos.

Relaciones.—Separado de la piel solamente por la aponeurosis plantar, cubre los órganos de la planta del pie. A cada lado, confina con los bordes de las regiones plantares interna y externa.

Inervación.—Plantar interno.

Acción.—Dobla los cuatro últimos dedos.

2.° **Accesorio del flexor largo (cuadrado carnoso de Silvio).**—Músculo muy pequeño, aplanado y cuadrilátero.

INSERCIONES.—*Por detrás*, se inserta por dos fascículos en la tuberosidad interna y en la tuberosidad externa del calcáneo; *por delante*, se fija en el tendón del flexor común de los dedos.

RELACIONES.—Separado del músculo precedente por el nervio y los vasos plantares externos, descansa sobre el calcáneo.

INERVACIÓN.—Plantar externo (fascículo externo). Plantar interno (fascículo interno).

ACCIÓN.—Es auxiliar del flexor largo.

3.° **Lumbricales del pie.**—En número de cuatro, son análogos a los de las manos.

INSERCIONES.—Todos nacen, *por detrás*, de dos tendones inmediatos al flexor profundo, excepto el primero que se inserta solamente en el tendón del segundo dedo. *Por delante*, se insertan en la extremidad posterior de la primera falange, como también en el tendón extensor del dedo correspondiente.

RELACIONES.—Cubren el abductor del dedo grueso y los interóseos.

INERVACIÓN.—Plantar interno para los dos lumbricales internos. Plantar externo para los dos lumbricales externos.

ACCIÓN.—Flexionan la primera falange y extienden las otras dos.

4.° **Interóseos del pie.**—Lo mismo que en la mano, existen siete músculos interóseos: tres *interóseos plantares* y cuatro *interóseos dorsales*. Su disposición es la misma que en la mano, pero en el pie pasa por el segundo dedo en vez de pasar por el dedo medio. (*Observación*: el dedo gordo no tiene interóseo, ni plantar, ni dorsal; el segundo dedo no tiene interóseo plantar, pero en cambio tiene dos dorsales; el quinto no tiene interóseo plantar, y sí un dorsal.)

INSERCIONES.—Recuerdan las de los interóseos de la mano.

a. *Interóseos plantares.*—El *primero* se extiende desde el tercer metatarsiano (cara interna) al tercer dedo. El *segundo*, desde el cuarto metatarsiano (cara interna) al cuarto dedo. El *tercero*, desde el quinto metatarsiano (cara interna) al quinto dedo.

b. *Interóseos dorsales.*—El *primero* se inserta en una parte de la cara externa del primer metatarsiano y en la cara interna del segundo, yendo a parar al segundo dedo. El *segundo* se inserta en una parte de la cara interna del tercer metatarsiano, y en la cara externa del segundo; yendo igualmente a parar al segundo dedo. El *tercero* se inserta en una parte de la cara interna del cuarto metatarsiano y en la cara externa del tercero, yendo a parar al tercer dedo. El *cuarto* se inserta en una parte de la cara interna del quinto metatarsiano y en la cara externa del cuarto, para terminar en el cuarto dedo.

RELACIONES. — Corresponden por su cara dorsal, con el músculo pedio, y por su cara plantar con los órganos de la planta del pie.

INERVACIÓN.—Rama profunda del plantar externo.

ACCIÓN.—Flexionan la primera falange y extienden las otras dos.

E) *Aponeurosis del pie*

Se dividen, como en la mano, en: *aponeurosis de la región plantar* y *aponeurosis de la región dorsal.*

1.° **Aponeurosis de la región plantar.**—Son dos: una *superficial* y la otra *profunda*.

A. APONEUROSIS PLANTAR SUPERFICIAL.—Es análoga a la de la mano y se consideran en ella tres porciones:

a. *Aponeurosis plantar media.*—Tiene la forma triangular y se extiende desde las tuberosidades calcáneas a los dedos. A nivel de las extremidades metatarsianas, se divide en *cintillas pretendinosas*, análogas a las de la mano. Sus fibras transversales, largas y cortas, forman, como en la mano: 1.°, los *arcos digitales*, para los tendones flexores; 2.°, los *arcos interdigitales*, para los vasos y nervios colaterales. La aponeurosis media, tanto por dentro como por fuera, se fusiona con las aponeurosis interna y externa.

b. *Aponeurosis plantar interna.*—Se extiende de la tuberosidad interna del calcáneo a la raíz del dedo gordo. Delgada en su parte posterior, se pone considerablemente gruesa en la parte anterior. Cubre los músculos de la región anterior.

c. *Aponeurosis plantar externa.*—Se extiende desde la tuberosidad externa del calcáneo hasta la raíz del dedo gordo. Muy gruesa en su parte posterior, se adelgaza en la anterior. Cubre los músculos de la región externa.

d. *Compartimientos aponeuróticos.*—De las líneas de fusión de la aponeurosis media con las aponeurosis laterales se desprenden dos *tæbiques fibrosos*, que van a insertarse en el esqueleto; de este modo la planta del pie queda dividida en *tres compartimientos*: medio, interno y externo.

B. Aponeurosis plantar profunda.—Está en relación con los músculos interóseos y con los metatarsianos que los separan (*aponeurosis interósea* de algunos autores). Se extiende desde el borde interno del quinto metatarsiano al borde externo del primero.

2.°. **Aponeurosis de la región dorsal.**—Son tres, que, desde la superficie a la profundidad, son:

a. *Aponeurosis dorsal superficial*, prolongación de la aponeurosis tibial, perdiéndose, hacia adelante, en los metatarsianos y en las falanges, y fijándose, por fuera y por dentro, en los bordes interno y externo del pie.

b. *Aponeurosis pedia*, cubre el músculo pedio y la arteria pedia. Se insertan, por fuera, en el borde externo del pie, y por dentro se fusionan con la aponeurosis precedente, a nivel del tendón del extensor propio del dedo gordo.

c. *Aponeurosis dorsal profunda*, que se extiende por delante de los músculos interóseos dorsales.

LIBRO IV

ANGIOLOGÍA

La angiologia tiene por objeto el estudio de los órganos destinados a la circulación de la *sangre*, del *quilo* y de la *linfa*.

Para la sangre, el aparato circulatorio comprende: 1.°, un órgano central de impulsión, el *corazón*; 2.°, un sistema de conductos que, partiendo del corazón, vuelven al mismo (circulación mayor y menor) y que toman sucesivamente los nombres de *arterias*, *capilares* y *venas*.

Respecto al quilo y la linfa, estos líquidos circulan por un sistema de conductos especiales que se designan con el nombre de *linfáticos*.

En cuatro secciones distintas estudiaremos sucesivamente: 1.°, el *corazón*; 2.°, las *arterias*; 3.°, las *venas*; 4.°, los *linfáticos*. Los *capilares*, por ser principalmente del dominio de la histología, serán omitidos.

Primera Sección

CORAZON

El corazón es un músculo hueco que desempeña las funciones de una bomba aspirante e impelente, llamando a sus cavidades la sangre que circula por las venas y lanzándola, por medio de las dos arterias aorta y pulmonar, a todas las redes capilares. Consta de dos partes: 1.ª, una masa contráctil, el *corazón* o *miocardio*; 2.ª, un sistema de membranas que lo envuelven interior y exteriormente, las *serosas del corazón*.

ARTÍCULO PRIMERO

CORAZON O MIOCARDIO

El corazón se compone de dos partes: *corazón derecho* (sangre venosa) y *corazón izquierdo* (sangre arterial), que se subdividen a su vez en dos cavidades superpuestas (*aurícula* y *ventrículo*). Cada aurícula comunica con el ventrículo correspondiente por el *orificio auriculoventricular*. Los dos corazones, derecho e izquierdo, están separados uno de otro por un tabique vertical (*tabique interauricular* por arriba y *tabique interventricular* por abajo).

§ 1.—Consideraciones generales

1.° **Situación.**—El corazón está situado en la parte media de la cavidad torácica, encima del diafragma, delante de la columna vertebral, detrás del esternón y entre los dos pulmones (*mediastino*). Lo mantienen en su posición: 1.°, los grandes vasos que de él salen; 2.°, el saco fibroso que le rodea: pericardio.

2.° **Forma, orientación.**—El corazón tiene la forma de un cono aplanado de delante atrás: su base mira hacia arriba, a la derecha y atrás; su vértice, hacia abajo, a la izquierda y adelante. Está inclinado sobre el plano medio y forma con el plano horizontal un ángulo de 40°.

3.° **Coloración.**—Varía entre el rosa claro y el rojo obscuro; su superficie exterior está sembrada de tejido adiposo.

4.° **Volumen, peso.**—En el adulto, el corazón pesa 275 gramos; mide 98 milímetros de altura y 105 de amplitud. En la mujer, las dimensiones son algo más reducidas. En los dos sexos las cifras aumentan desde el nacimiento hasta la mayor vejez. La capacidad del corazón derecho siempre es mayor que la del izquierdo.

§ 2.—Configuración exterior y relaciones

En el corazón pueden considerarse: 1.°, *dos caras*, una anterior y la otra posterior; 2.°, *dos bordes*, derecho e izquierdo; 3.°, *una base*; 4.°, *un vértice*.

1.° **Cara anterior.** — Es convexa y presenta un surco que va del vértice del corazón al origen de la arteria pulmonar, es el *surco interventricular anterior*, que aloja la arteria coronaria. Por encima de éste se encuentra, de delante atrás: 1.°, el origen de la arteria pulmonar; 2.°, el origen de la aorta; 3.°, la cara anterior de las aurículas. Las aurículas exceden por cada lado los vasos precitados, y están separadas de los ventrículos por los *surcos auriculoventriculares*.

Por delante y por dentro de las aurículas existen dos prolongaciones huecas o *apéndice auriculares*, que rodean la aorta y la arteria pulmonar. Estas arterias se encuentran en una especie de cinturón circular, formado por las aurículas y los apéndices, aunque incompleto en la parte anterior.

La cara anterior del corazón está en relación con los pulmones, con la pleura y con la pared anterior del tórax. La parte del tórax que cubre el corazón lleva el nombre de *espacio precordial* y está limitado por una línea que, partiendo del borde superior del tercer cartílago costal derecho (a 1 centímetro del borde derecho del esternón), gana la articulación condroesternal derecha (quinto cartílago), se dirige al borde superior del quinto cartílago costal izquierdo, a 8 centímetros por fuera de la línea medioesternal (punta del corazón), y luego se dirige hacia arriba, hasta el segundo espacio intercostal izquierdo, a 2 centímetros del borde izquierdo del esternón, para volver a su punto de partida.

2.° **Cara posterior.** — Está dividida en dos partes por un surco transversal, llamado *surco auriculoventricular posterior*. Por debajo de éste se encuentran los dos ventrículos, separados por el *surco interventricular posterior*. Por encima de éste se encuentran las dos aurículas separadas por el *surco interauricular*. En la aurícula derecha se ve el orificio de la vena cava inferior. La cara posterior del corazón descansa, en gran parte, en el diafragma por intermedio del pericardio. En su parte superior se relaciona con el mediastino posterior (esófago).

3.° **Bordes.** — Se distinguen en derecho e izquierdo. El *borde derecho* es delgado y descansa sobre el diafragma; a nivel de la base del corazón, este borde es vertical, mas luego se inclina y se convierte en horizontal. El *borde izquierdo* es grueso, vertical, está en relación con el pulmón izquierdo (*lecho del corazón*).

4.° **Base.** — La base está formada por la cara superior de las dos aurículas; en ella se ven los orificios: 1.°, de la vena cava superior (aurícula derecha); 2.°, de las venas pulmonares derechas e izquierdas (aurícula izquierda).

5.° **Vértice.** — El vértice está dividido en dos partes por los dos surcos interventriculares, siendo la izquierda la más prominente. Corresponde un poco por debajo y por dentro de la tetilla, al cuarto o quinto espacio intercostal.

§ 3. — Configuración interior

Interiormente se distinguen en el corazón cuatro cavidades: dos superiores, las *aurículas*, y dos inferiores, los *ventrículos*. Aurículas y ventrículos están separados, como hemos dicho ya, por un tabique llamado respectivamente *interauricular* e *interventricular*.

A) *Ventrículos*

Encontramos en ellos *caracteres comunes* y *caracteres particulares* a cada uno, que permiten reconocerlos.

1.° **Caracteres comunes a los dos ventrículos.** — Los ventrículos forman dos cavidades conoideas de base superior y vértice dirigido hacia la punta del corazón.

A. Orificios de los ventrículos. — Los ventrículos se comunican: 1.°, con la aurícula correspondiente por el orificio *auriculoventricular*; 2.°, con la arteria que de cada uno emana por el *orificio arterial*.

B. Válvulas. — Estos orificios tienen válvulas que en estado normal cierran siempre suficientemente.

a. *Válvulas auriculoventriculares.* — Tienen la forma de embudo membranoso, que penetra en la cavidad del ventrículo por su vértice y tiene fija la base en el contorno del orificio auriculoventricular. En cada una es de notar una *cara axial* o auricular, una *cara parietal* o ventricular, un *borde adherente* y un *borde libre* (que flota dentro del ventrículo).

b) *Válvulas arteriales o sigmoideas.* — Estas forman, en el origen de la aorta o de la pulmonar, tres pliegues membranosos en forma de nido de paloma. En cada una hay que considerar: un *borde adherente* fijo al contorno del orificio arterial; un *borde libre*, una *cara axial* y una *cara parietal*. El borde libre de las válvulas presenta, en su parte media, una pequeña masa fibrosa o *nódulo* (*nódulo de Arancio* en la aorta y *de Morgagni* en la arteria pulmonar), destinada a hacer más perfecta la oclusión del vaso. Entre la cara parietal de las sigmoideas y la pared del vaso se encuentran cavidades en forma de saco, que se llaman *senos de Valsalva*. Cada válvula sigmoidea está separada de la inmediata por un espacio triangular de base dirigida hacia abajo: el conjunto de estos espacios forma el *conducto valvular*.

C. Columnas cavernosas del corazón. — En el interior de los ventrículos se ve un sistema de eminencias y prolongaciones, que le dan un aspecto reticulado: llámanse *columnas carnosas del corazón*. Las hay de tres categorías: 1.ª, *columnas carnosas de primer orden*, que se insertan, de una parte, en la pared del ventrículo, y de otra parte, en las válvulas auriculoventriculares, por una serie de pequeños cordones tendinosos, y se llaman *pilares del corazón*; 2.ª, *columnas carnosas de segundo orden*, cuyas dos extremidades se insertan en la pared ventricular, teniendo libre su parte media; 3.ª, *columnas carnosas de tercer orden*, que forman cuerpo con la pared, dentro de la cual parecen esculpidas. Es de notar que las columnas del corazón son más abundantes en la punta.

2.° **Caracteres particulares del ventrículo derecho.** — En el ventrículo derecho hay que considerar, como en toda pirámide triangular, *tres paredes*, *tres ángulos*, *vértice* y *base*.

A. Paredes. — Son tres: 1.°, *pared interna*, convexa, hasta la cavidad ventricular; 2.°, *pared anterior*, delgada, comprendida entre el surco interventricular anterior y el borde derecho del corazón; 3.°, *pared posterior*, igualmente delgada y que va del borde derecho del corazón al surco interventricular posterior. Cada una de estas tres paredes tiene la forma de un triángulo, cuyo borde corresponde con la base del ventrículo; están tapizadas de columnas carnosas, sobre todo en la punta.

B. Angulos. — Son tres: anterior, posterior y externo, y corresponden al punto de unión de las paredes entre sí. Como los ángulos anterior y posterior son agudos y el ángulo externo es obtuso, el corte del ventrículo derecho representa un corte de media luna.

C. Vértice. — Corresponde a la parte inferior de los dos

surcos interventriculares. Está ocupado por numerosas trabéculas, que le dan un aspecto cavernoso.

D. Base. — Presenta *dos orificios*: el orificio auriculoventricular y el orificio de la arteria pulmonar.

a. *Orificio auriculoventricular derecho, válvula tricúspide.* El orificio auriculoventricular, situado por detrás y a la derecha del orificio aórtico, mide 120 milímetros de circunferencia en el hombre y 105 en la mujer. La válvula, que ofrece todos los caracteres generales indicados anteriormente, está formada de tres valvas, de donde su denominación de *válvula tricúspide.* Estas tres valvas son: una *anterior*, la más extensa, que corresponde a la pared anterior del ventrículo; otra *posterior*, que corresponde a la pared posterior del ventrículo; y la otra *interna*, situada entre las otras dos, que es la más pequeña. Además de estas tres valvas existen dos *lengüetas valvulares accesorias.*

b. *Pilares del ventrículo derecho.* — Tres grupos. *Pilar anterior*, muy voluminoso, que, naciendo aproximadamente en la parte media de la pared anterior del ventrículo, se inserta por una decena de cordones tendinosos, en la parte externa de la valva anterior de la tricúspide y también en la parte externa de la valva posterior. De la base del pilar anterior se destaca una columna carnosa de segundo orden: llámase *fascículo arqueado*, y es cóncava hacia arriba y atrás. *Pilares posteriores*, que son tres, y se desprenden de la pared posterior del corazón y se insertan en la valva posterior y en la valva interna. *Pilares internos*, que forman pequeños cordones tendinosos que se desprenden del tabique y van a la valva interna: uno de estos pilares ocupa el *infundíbulo*, y ha recibido el nombre de *músculo papilar del cono arterial.* de Luschka

c. *Orificio de la arteria pulmonar.* — Está situado por delante de la aorta, por delante y un poco por dentro del orificio auriculoventricular derecho, y mide 70 milímetros de circunferencia. Las *tres válvulas sigmoideas* son: una anterior y las otras dos posteriores. Su borde libre presenta el llamado *nódulo de Morgagni.* El orificio de la arteria pulmonar y el auriculoventricular no están en un mismo plano; el orificio arterial hállase más elevado; entre ellos se encuentra un fascículo carnoso (*fascículo innominado*), cuya parte media forma prominencia dentro del ventrículo (*espolón de Wolf*). La porción del ventrículo comprendida entre ambos orificios tiene forma de embudo y constituye el vestíbulo de la arteria pulmonar, llamado *infundíbulo.*

E. Cavidad del ventrículo derecho. — Está dividida por la válvula tricúspide en dos porciones: 1.ª, una anterior, más pequeña, llamada *cámara anterior del ventrículo*, que va de la punta del corazón hasta el orificio arterial, precedida del *infundíbulo*, y 2.ª, otra posterior, la *cámara posterior del ventrículo*, que va hasta el orificio auriculoventricular. Estas dos porciones se comunican ampliamente entre sí a través de los espacios que dejan libres las columnas carnosas.

3.° **Caracteres particulares del ventrículo izquierdo.**—Situado a la izquierda y un poco por debajo del ventrículo derecho, el ventrículo izquierdo tiene también la forma de un cono.

A. Paredes.—Las paredes de este ventrículo son muy gruesas y pueden distinguirse por *interna*, *externa*, *anterior* y *posterior*. Todas son más o menos cóncavas y están cubiertas de columnas carnosas, excepto la parte superior de la pared interna.

B. Vértice. — Corresponde a la punta del corazón, y está ocupado por columnas carnosas, pero en menor número que en el ventrículo derecho.

C. Base. — La base tiene dos orificios: orificio auriculoventricular y orificio de la aorta.

a. *Orificio auriculoventricular izquierdo, válvula mitral.* — Es un poco más estrecho que el orificio del lado derecho (102 milímetros de circunferencia en el hombre, 90 en la mujer). La válvula se compone de dos valvas, de donde el nombre de *válvula bicúspide* o *mitral*: la *valva izquierda* corresponde a la pared externa del ventrículo y es cuadrilátera; la *valva derecha*, más voluminosa, tiene la forma de un triángulo, que separa el orificio auriculoventricular del orificio aórtico. Estas dos valvas tienen lengüetas accesorias que las completan.

b. *Pilares del ventrículo izquierdo.* — Se ven en el ventrículo izquierdo dos pilares, uno anterior y otro posterior, que se destacan de las paredes anterior y posterior del ventrículo y van a insertarse en las valvas de la mitral: el pilar anterior se inserta en la parte anterior de las dos valvas; el pilar posterior en la parte posterior. En la valva interna se insertan únicamente en su borde inferior; en la valva externa, cubren toda la pared externa, lo cual le da un aspecto reticulado.

c. *Orificio aórtico.* — Está situado por delante y por dentro del orificio auriculoventricular, en el mismo plano que éste. Mide de 65 a 70 milímetros de circunferencia. Tiene tres válvu-

las sigmoideas, resistentes, y presentan en su borde libre el *nódulo de Arancio*. Estas válvulas, por razón de su situación, son: una posterior y las otras dos anteriores.

D. CAVIDADES VENTRICULARES. — La valva mayor de la mitral separa la cavidad del ventrículo izquierdo en dos porciones: una *aórtica*, derecha, que desemboca en el orificio de la aorta: la otra, *auricular*, izquierda, que comprende la pequeña valva de la mitral. La primera tiene las paredes lisas: la segunda irregulares. Comunican entre sí en el intervalo de los pilares del ventrículo.

4.° **Tabique interventricular.** — Es una lámina triangular, cuya base corresponde a las aurículas y el vértice a la punta del corazón; es fuertemente convexa hacia la derecha. Su grosor es variable: en su extremidad inferior alcanza su máximo y luego se atenúa a medida que se aproxima al tabique interauricular. Así resultan dos porciones diferentes: 1.ª, una, inferior, gruesa (*porción muscular*); 2.ª, la otra, superior, delgada (*porción membranosa*). Esta última está situada por debajo de las sigmoideas aórticas; es triangular; su cara derecha, lisa y uniforme, presta inserción a la valva interna de la tricúspide; su cara izquierda es lisa, corresponde con una depresión de la pared y se llama *fosita subsigmoidea*. A la izquierda, la porción membranosa del tabique está comprendida por completo en la pared interna de este ventrículo; pero a la derecha corresponde al ventrículo derecho y en parte también a la aurícula derecha: de modo que la parte más superior del ventrículo izquierdo esté en relación con la aurícula derecha.

B) *Aurículas*

Las aurículas, lo mismo que los ventrículos, presentan *caracteres comunes* y *caracteres particulares*.

1.° **Caracteres comunes de las aurículas.** — Las aurículas forman unas cavidades irregularmente cuboideas, de paredes delgadas, sin columnas carnosas de primer orden y con orificios de dos órdenes: primeramente el orificio auriculoventricular y luego orificios venosos.

2.° **Caracteres particulares de la aurícula derecha.** — Hemos de considerar en ella *seis paredes* (enteramente lisas, excepto la pared anterior y la externa).

a. *Pared inferior.* — Se encuentra en ella el orificio auriculoventricular derecho, con la válvula tricúspide.

b. *Pared superior.* — Se encuentra en ella el orificio de la vena cava superior, sin válvula.

c. *Pared anterior.* — Es cóncava y presenta un orificio oval, que conduce al apéndice auricular. Por dentro y por debajo de éste la pared es lisa: en las demás partes está formada por un sistema de columnitas carnosas.

d. *Pared posterior.* — Se encuentran en esta pared dos orificios:

α) *Orificio de la vena cava inferior.* — Está situada cerca del tabique. Está provisto de una válvula en forma de media luna, cuyos extremos se insertan, por delante, en el anillo de Vieussens, y por detrás en la pared externa de la vena cava: es la *válvula de Eustaquio*. Debemos notar que esta válvula es siempre insuficiente.

β) *Orificio de la vena coronaria.* — Está situado por debajo y algo por dentro del precedente; a su vez está provisto de una válvula, la *válvula de Thebesio*, también siempre insuficiente.

e. *Pared externa.* — Es cóncava, muy estrecha, de tal modo, que puede considerarse como un simple borde. Se ve en ella un sistema de columnas musculares, llamadas *músculos pectíneos*.

f. *Pared interna.* — Corresponde al tabique interauricular. En su parte media, presenta una depresión, la *fosa oval*, formada por el adosamiento de las dos membranas serosas que tapizan las aurículas (*membrana de la fosa oval*), y circunscriben, por un relieve muscular, el *anillo de Vieussens*, marcado principalmente en la parte anterior. En este punto la membrana de la fosa oval forma, con la eminencia muscular, un fondo de saco terminado por un agujero (*agujero interauricular*) que pone en comunicación las dos aurículas: es reliquia del *agujero de Botal*, que en el feto representa una más amplia comunicación. En la parte más posterior de la pared interna de la aurícula derecha se encuentra, aunque no siempre, una eminencia, muy poco acentuada, el *tubérculo de Lower*, situado entre las dos venas cavas y destinado a dirigir la corriente sanguínea.

3.° **Caracteres particulares de la aurícula izquierda.**—Se estudian en ella *seis paredes*, lisas en toda su extensión, excepto en el apéndice auricular.

a. *Pared inferior.* — Se encuentra en ella el orificio auriculoventricular izquierdo con la válvula mitral.

b. *Pared superior.* — Se encuentran en esta pared los *cuatro orificios* de las venas pulmonares derechas e izquierdas, dispuestos dos a dos, todos circulares y sin válvulas.

c. *Pared anterior.* — Convexa, deprimida por los gruesos troncos arteriales que están situados por delante de ella.

d. *Pared posterior.* — Casi plana.

e. *Pared externa.* — Se encuentra en ella el orificio que conduce al apéndice auricular, el cual se halla rodeado de algunas columnas carnosas.

f. *Pared interna.* — Corresponde al tabique interauricular. Es muy delgada a nivel de la zona que corresponde a la fosa oval. En su parte ánterosuperior se ve el agujero interauricular, cuando existe.

4.° **Tabique interauricular.** — Es una lámina irregularmente cuadrilátera, que, en la superficie exterior del corazón, corresponde al surco interauricular. Es escaso su espesor (1 a 4 milímetros), particularmente a nivel de la fosa oval. Los detalles morfológicos los hemos consignado ya (pág. 247).

§ 4. — Constitución anatómica

Estudiando su constitución anatómica, el corazón está formado por algunos anillos fibrosos o *zonas fibrosas del corazón*, en las cuales se insertan fibras musculares unidas entre sí por tejido conjuntivo. Estudiaremos tan sólo: 1.°, las *zonas fibrosas del corazón*; 2.°, la *disposición de las fibras musculares.*

1.° **Zonas fibrosas del corazón.** — Son anillos fibrosos que rodean los diferentes orificios que se encuentran en la base de los ventrículos; de delante atrás se encuentran: la *zona pulmonar*, la *zona aórtica*, las dos *zonas auriculoventriculares.*

a. *Zonas fibrosas arteriales.* — Tienen la forma de un anillo casi circular, constituído por tres arcos, que se continúan por sus extremos y cada uno de los cuales corresponde a la inserción de una de las válvulas sigmoideas: su concavidad, dirigida hacia arriba, está en relación con la túnica media de la arteria; su convexidad es inferior y presta inserción a los fascículos del miocardio. Por el lado del eje de los vasos dan origen a las láminas fibrosas, que penetran en el interior de las válvulas, formando el esqueleto de éstas.

b. *Zonas fibrosas auriculoventriculares.* — Cada una de estas zonas tiene la forma de una lámina fibrosa, circular, con: 1.°, una *cara interna*, de la cual parten prolongaciones fibrosas, que forman el esqueleto de las válvulas; 2.°, una *cara externa* que se corresponde con el surco auriculoventricular; 3.°, *dos bordes*, uno superior y otro inferior, de los cuales nacen las fibras de las aurículas y de los ventrículos.

2.° **Modo de agrupación de las fibras cardíacas.** — Las fibras cardíacas del ventrículo son independientes de las fibras de las aurículas. Conviene, pues, estudiarlas separadamente.

A. Fibras de los ventrículos. — Estas fibras se insertan en una zona fibrosa y vienen a terminar en la misma después de haber efectuado en el ventrículo un trayecto más o menos largo. Se dividen en dos grupos: *fibras propias* de cada ventrículos y *fibras comunes.*

a. *Fibras propias.* — Forman, en su conjunto, dos sacos yuxtapuestos, abiertos en su extremidad superior (a nivel de los orificios arteriales y auriculoventriculares) y en su extremidad inferior (a nivel de la punta del corazón). Estas fibras se destacan de las zonas fibrosas de la base, descienden hasta la punta del corazón y remontan hacia las mismas zonas, formando asas de dimensiones variables.

b. *Fibras comunes.* — Unen entre sí los dos sacos formados por las fibras propias. Además, los levantan en toda su extensión; de modo que, según Winslow, el corazón se compone de *dos sacos musculares contenidos dentro de un tercero igualmente muscular.* Estas fibras, por delante y por detrás, nacen de las zonas fibrosas, cubren la cara superficial del miocardio y al llegar a la punta del corazón se internan en los ventrículos, a través de los orificios que presentan estas cavidades en su extremidad inferior. Penetran en el ventrículo, ya *formando asas*, ya *tomando la forma de ocho de guarismo*: 1.°, en el primer caso, vienen a colocarse en la pared opuesta a la de que emanan; si pertenecen al grupo de las fibras anteriores, se hacen posteriores, y viceversa; 2.°, en el segundo caso, en vez de ganar la pared opuesta, se doblan sobre sí mismas y quedan aplicadas sobre la pared misma de que nacen. Llegadas dentro del ventrículo, estas fibras terminan, unas en las zonas fibrosas (*fibras parietales*) y otras en las válvulas auriculoventriculares formando músculos papilares (*fibras papilares*).

B. Fibras de las aurículas.—Se dividen también en *fibras propias* y *fibras comunes*.

a. *Fibras propias.*—Afectan la forma de anillo, dispuestas alrededor de los orificios venosos y se llaman *fibras anulares*. Además, existe un sistema de *fibras en asa*, que van del segmento anterior de las zonas auriculoventriculares, a su segmento posterior, recorriendo las diferentes paredes de la aurícula.

b. *Fibras comunes.*—Son poco abundantes y están representadas por fascículos que corren transversalmente de una aurícula a otra; uno es *anterior*, y va de una aurícula a la otra, comprendiendo en su concavidad la parte posterior de las arterias aorta y pulmonar, y el otro es *posterior*, y está situado en la cara posterior de las aurículas.

C. Conexiones entre las fibras de las aurículas y las fibras de los ventrículos.—Se realizan las conexiones por el *fascículo de His*. De 34 a 35 milímetros de longitud, por 2 milímetros de anchura, se origina en la parte posterior e inferior del tabique interauricular, cerca del orificio del seno coronario, sigue este tabique de atrás adelante y se divide en dos ramas: una derecha, estrecha, situada en la cara derecha del tabique interventricular; la otra, izquierda, extendida en abanico, situada en la cara izquierda del mismo tabique. Estas dos ramas se esparcen por los músculos papilares.

§ 5. — Vasos y nervios

1.° **Arterias.** — Proceden de las arterias coronarias, ramas de la aorta (véase más adelante).

2.° **Venas.** — Desembocan casi todas en la *gran vena coronaria* (véase más adelante); otras se abren aisladamente dentro de la aurícula derecha (*venas cardíacas accesorias*); cierto número de conductos venosos se dirigen directamente a las cavidades cardíacas (*venas de Thebesio*).

3.° **Linfáticos.** — Muy abundantes en el interior del miocardio (*esponja linfática*), y desembocan en dos redes, una *subendocárdica* y la otra *subpericárdica:*

A. Red subendocárdica. — Se resume en dos troncos: uno *inferior* y el otro *superior*, que atraviesan el miocardio y desembocan en la red subpericárdica.

B. Red subpericárdica. — Está situada entre la cara externa del miocardio y la hoja serosa del pericardio, y se reúne en dos troncos principales, uno *anterior* y otro *posterior:*

a. *Tronco linfático anterior.* — Nace en la región del vértice del corazón, recorre el surco interventricular, y luego, al llegar al surco auriculoventricular, pasa entre el apéndice auricular derecho y el lado derecho de la arteria pulmonar, rodea la arteria y va a terminar, a nivel de la bifurcación de la tráquea, en un ganglio. En su trayecto recibe: 1.°, numerosos linfáticos, procedentes de las caras anteriores de los ventrículos; 2.°, un *tronco auriculoventricular*, situado en el surco auriculoventricular que conduce la linfa de la cara posterior del ventrículo izquierdo.

b. *Tronco linfático posterior.* — Nace en la punta del corazón, recorre el surco interventricular posterior y gana los ganglios subtraqueales, después de haber seguido el surco auriculoventricular y la cara anterior de la aorta. Recibe linfáticos procedentes de una parte del ventrículo derecho. Es de notar que las redes de origen de los dos troncos linfáticos anterior y posterior se comunican entre sí en las dos caras del corazón y especialmente en la punta.

4.° **Nervios.** — Proceden del *plexo cardíaco*, formado por ramas procedentes del neumogástrico y del simpático cervical. Algunas ramas afluyen directamente a las aurículas (*ramas auriculares*); la mayoría sigue el trayecto de las arterias coronarias derecha e izquierda, formando dos plexos: *plexo coronario derecho* y *plexo coronario izquierdo.*

a. *Modo de distribución de los plexos coronarios.* — Estos plexos proporcionan: 1.°, *ramos superficiales* o *subpericárdicos*, que van por la cara anterior del corazón, siguiendo un trayecto independiente de los vasos y formando un plexo nuevo en las aurículas y en los ventrículos; 2.°, *ramos profundos* o *subendocárdicos*, que corren por la cara externa del endocardio. Estos dos plexos se distribuyen por el miocardio.

b. *Ganglios del corazón.* — Claramente aislados en los batracios, están formados, en el hombre, por células diseminadas en el plexo subpericárdico, en la superficie de las aurículas y del tercio superior del ventrículo. Esta capa ganglionar parece, por tanto, condensarse en las venas cavas, en las venas pulmonares y en el surco auriculoventricular: los dos primeros grupos, en las aurículas, forman el *ganglio de Remak* y el *ganglio*

de Ludwig, y el tercero, en los ventrículos, forma el *ganglio de Bidder*.

ARTÍCULO II

MEMBRANAS SEROSAS DEL CORAZON

Las membranas serosas del corazón son dos: una externa, el *pericardio*, y la otra interna, el *endocardio*.

§ 1. — Pericardio

Es un saco fibroseroso que envuelve a la vez el corazón y el origen de los vasos que de éste parten. Se distinguen en él dos porciones: 1.ª, una externa, fibrosa, el *saco fibroso del pericardio;* 2.ª, y la otra, interna, serosa, el *pericardio seroso*.

A) *Pericardio fibroso*

Mide 12 centímetros de altura por 15 o 14 de amplitud, y tiene la forma de un cono hueco de base inferior y aplanado en sentido ánteroposterior. Consideraremos en él: *base*, *vértice*, *dos caras* y *dos bordes*.

1.° **Base.** — Descansa sobre la convexidad del diafragma al que adhiere (*zona de adherencia frenopericárdica*), formando un óvalo irregular, cuyo extremo grueso está a la derecha, y cuyo eje mayor se dirige hacia adelante y a la izquierda. Esta adherencia no es uniforme: es laxa en parte posterior, y, al contrario, íntima en la parte anterior.

2.° **Vértice.** — Envuelve los grande vasos que salen del corazón. Sube 1.°, *hacia adelante*, sobre la aorta y la arteria pulmonar; 2.°, *hacia atrás*, sobre la rama derecha de este último vaso; 3.°, *lateralmente*, sobre las dos venas cavas y las venas pulmonares. Es de notar que el punto por donde más sube es a lo largo de la aorta (*asta superior del pericardio*).

3.° **Cara anterior.** — Es fuertemente convexa y se consideran en ella dos porciones: 1.ª, *porción retropulmonar*, en relación con los pulmones derecho e izquierdo; 2.ª, *porción extrapulmonar*, situada en la parte media. Esta porción extrapulmonar, en relación con la pared esternocostal, es triangular. Su *vértice*, dirigido hacia arriba, corresponde al origen del tronco braquiocefálico; la *base* inferior coincide con la línea de unión del pericardio con el centro frénico; el *borde derecho* está en relación con el borde anterior del pulmón derecho (es vertical y está situado a 10 milímetros del borde derecho del esternón); el *borde izquierdo* es oblicuo hacia abajo y a izquierda (se aleja de la línea media a medida que desciende y en su parte inferior dista de ella de 8 a 9 centímetros).

4.° **Cara posterior.** — Está en relación con los órganos del mediastino posterior (esófago, nervios neumogástricos, aorta, ácigos mayor y conducto torácico).

5.° **Bordes laterales.** — Están en contacto con la pleura mediastínica, que los separa de los pulmones, con el nervio frénico y con los vasos diafragmáticos superiores.

B) *Pericardio seroso*

Como todas las demás serosas, se consideran en la pericárdica dos hojas: una *parietal* y otra *visceral*, uniéndose entre sí siguiendo una línea muy irregular.

1.° **Hoja parietal.** — Tapiza exactamente el pericardio fibroso y está íntimamente adherida a él.

2.° **Hoja visceral.** — Tapiza exactamente la porción ventricular del corazón. En las aurículas, se comporta de otro modo: 1.°, *por detrás*, tapiza la cara posterior de las aurículas y se refleja sobre las venas cavas y las venas pulmonares; 2.°, *por los lados*, tapiza asimismo la caras laterales de las aurículas, y 3.° ,*por delante*, reviste la cara anterior de las aurículas y presta una vaina a los troncos arteriales (aorta y arteria pulmonar), de suerte que, entre la pared posterior de estas arterias y la cara anterior de las aurículas y de los apéndices auriculares, existe un conducto transversal, el *seno transverso de Theile*; su orificio izquierdo está situado entre la arteria pulmonar y la aurícula izquierda; su orificio derecho está limitado por la aorta y el apéndice auricular derecho. La hoja visceral es lisa en toda su extensión, excepto: 1.°, en lo que correspon-

de Ludwig, y el tercero, en los ventrículos, forma el *ganglio de Bidder*.

ARTÍCULO II

MEMBRANAS SEROSAS DEL CORAZON

Las membranas serosas del corazón son dos: una externa, el *pericardio*, y la otra interna, el *endocardio*.

§ 1. — Pericardio

Es un saco fibroseroso que envuelve a la vez el corazón y el origen de los vasos que de éste parten. Se distinguen en él dos porciones: 1.ª, una externa, fibrosa, el *saco fibroso del pericardio;* 2.ª, y la otra, interna, serosa, el *pericardio seroso*.

A) *Pericardio fibroso*

Mide 12 centímetros de altura por 15 o 14 de amplitud, y tiene la forma de un cono hueco de base inferior y aplanado en sentido ánteroposterior. Consideraremos en él: *base*, *vértice*, *dos caras* y *dos bordes*.

1.° **Base.** — Descansa sobre la convexidad del diafragma al que adhiere (*zona de adherencia frenopericárdica*), formando un óvalo irregular, cuyo extremo grueso está a la derecha, y cuyo eje mayor se dirige hacia adelante y a la izquierda. Esta adherencia no es uniforme: es laxa en parte posterior, y, al contrario, íntima en la parte anterior.

2.° **Vértice.** — Envuelve los grande vasos que salen del corazón. Sube 1.°, *hacia adelante*, sobre la aorta y la arteria pulmonar; 2.°, *hacia atrás*, sobre la rama derecha de este último vaso; 3.°, *lateralmente*, sobre las dos venas cavas y las venas pulmonares. Es de notar que el punto por donde más sube es a lo largo de la aorta (*asta superior del pericardio*).

3.° **Cara anterior.** — Es fuertemente convexa y se consideran en ella dos porciones: 1.ª, *porción retropulmonar*, en relación con los pulmones derecho e izquierdo; 2.ª, *porción extrapulmonar*, situada en la parte media. Esta porción extrapulmonar, en relación con la pared esternocostal, es triangular. Su *vértice*, dirigido hacia arriba, corresponde al origen del tronco braquiocefálico; la *base* inferior coincide con la línea de unión del pericardio con el centro frénico; el *borde derecho* está en relación con el borde anterior del pulmón derecho (es vertical y está situado a 10 milímetros del borde derecho del esternón); el *borde izquierdo* es oblicuo hacia abajo y a izquierda (se aleja de la línea media a medida que desciende y en su parte inferior dista de ella de 8 a 9 centímetros).

4.° **Cara posterior.** — Está en relación con los órganos del mediastino posterior (esófago, nervios neumogástricos, aorta, ácigos mayor y conducto torácico).

5.° **Bordes laterales.** — Están en contacto con la pleura mediastínica, que los separa de los pulmones, con el nervio frénico y con los vasos diafragmáticos superiores.

B) *Pericardio seroso*

Como todas las demás serosas, se consideran en la pericárdica dos hojas: una *parietal* y otra *visceral*, uniéndose entre sí siguiendo una línea muy irregular.

1.° **Hoja parietal.** — Tapiza exactamente el pericardio fibroso y está íntimamente adherida a él.

2.° **Hoja visceral.** — Tapiza exactamente la porción ventricular del corazón. En las aurículas, se comporta de otro modo: 1.°, *por detrás*, tapiza la cara posterior de las aurículas y se refleja sobre las venas cavas y las venas pulmonares; 2.°, *por los lados*, tapiza asimismo la caras laterales de las aurículas, y 3.° ,*por delante*, reviste la cara anterior de las aurículas y presta una vaina a los troncos arteriales (aorta y arteria pulmonar), de suerte que, entre la pared posterior de estas arterias y la cara anterior de las aurículas y de los apéndices auriculares, existe un conducto transversal, el *seno transverso de Theile*; su orificio izquierdo está situado entre la arteria pulmonar y la aurícula izquierda; su orificio derecho está limitado por la aorta y el apéndice auricular derecho. La hoja visceral es lisa en toda su extensión, excepto: 1.°, en lo que correspon-

de a la aorta (*repliegue preaórtico*); 2.°, en la capa posterior de la aurícula izquierda (*pliegue vestigial*).

3.° **Línea de unión de la hoja visceral con la hoja parietal.** — La línea que marca la reflexión de la hoja visceral para convertirse en hoja parietal es muy irregular. La estudiaremos sucesivamente en la parte anterior y en la parte posterior.

A. En la cara anterior. — Siguiendo de izquierda a derecha, recorre: la rama izquierda de la arteria pulmonar, la bifurcación de la arteria pulmonar, la aorta; sube en seguida al origen del tronco braquiocefálico y, por último, desciende otra vez sobre la vena cava superior, contorneándola, y llega a la cara posterior.

B. En la cara posterior. — Desde la vena cava gana la vena pulmonar derecha superior, la vena pulmonar derecha inferior, la vena cava inferior, y luego sube a lo largo de las dos venas pulmonares derechas, desciende otra vez sobre las venas pulmonares izquierdas (formando el gran divertículo posterior de Haller), y, a nivel del borde inferior de la vena pulmonar izquierda, llega al borde inferior de la rama izquierda de la arteria pulmonar.

C. Fondos de saco del pericardio. — En total, existen tres pedículos vasculares que atraviesan la serosa pericárdica: 1.°, un *pedículo arterial* (aorta y arteria pulmonar); 2.°, un *pedículo venoso derecho* (vena cava superior, dos venas pulmonares derechas y vena cava inferior); 3.°, un *pedículo venoso izquierdo* (dos venas pulmonares izquierdas). En el momento de reflejarse, la serosa envía, entre los vasos precitados, prolongaciones o *fondos de saco*.

a. *En el pedículo arterial* existen dos: uno entre la bifurcación de la arteria pulmonar y la aorta, y otro en la parte posteroexterna del tronco braquiocefálico.

b. *En el pedículo venoso derecho* hay tres: uno entre la vena cava superior y la vena pulmonar derecha superior; otro entre las dos venas pulmonares derechas, y el tercero entre la vena pulmonar derecha inferior y la vena cava inferior.

c. *En el pedículo venoso izquierdo* existen dos: una entre las dos venas pulmonares izquierdas y el otro entre la vena pulmonar izquierda superior y la rama izquierda de la arteria pulmonar.

d. *Entre los dos pedículos venosos* existe un divertículo más grande, que separa el esófago de la cara posterior de las aurículas; llámase *fondo de saco de Haller*.

C) *Medios de fijación del pericardio*

El pericardio se mantiene fijo en su sitio por expansiones fibrosas, impropiamente llamadas *ligamentos*. Se describen tres:

1.° **Ligamentos vértebropericárdicos.** — Son en su disposición muy variables: están representados por un conjunto de fascículos conjuntivos, a menudo muy mal diferenciados, que parten de la cara anterior de las primeras vértebras dorsales para ir a insertarse en la parte anterior del vértice del pericardio.

2.° **Ligamentos esternopericárdicos.** — Son dos: uno superior y el otro inferior. El *ligamento esternopericárdico superior* se destaca de la parte superior de la cara anterior del pericardio y se inserta en el primer cartílago costal (*fascículos costopericárdicos*) y el manubrio. El *ligamento esternopericárdico inferior* se extiende de la parte anterior del pericardio al apéndice xifoides.

3.° **Ligamentos frenopericárdicos.** — Son tres: uno anterior y dos laterales. El *ligamento frenopericárdico anterior*, formado por el conjunto de las fibras que unen el diafragma a la base del pericardio. Los *ligamentos frenopericárdicos laterales:* el del lado derecho va desde el centro frénico, por fuera del orificio de la vena cava inferior, a la parte derecha del pericardio, y el del lado izquierdo va desde el centro frénico a la parte izquierda del pericardio.

D) *Vasos y nervios*

1.° **Arterias.** — Para el *saco fibroso*, vienen de las arterias bronquiales, diafragmáticas superiores, tímicas y esofágicas medias. Para la *hoja visceral*, emanan de las arterias del miocardio.

2.° **Venas.** — Las venas desembocan: 1.°, *por detrás*, en las venas ácigos: 2.°, *por delante*, en las venas diafragmáticas superiores.

3.° **Linfáticos.**—Desembocan en la red subpericárdica (véase anteriormente).

4.° **Nervios.** — Los de la hoja parietal vienen del nervio frénico, del neumogástrico y del gran simpático. Los de la hoja serosa vienen del plexo cardíaco.

§ 2. — Endocardio

El endocardio o túnica interna del corazón tapiza la superficie interior de este órgano. Existen, pues, *dos endocardios*, uno para el corazón derecho y otro para el corazón izquierdo.

En cada uno de los dos corazones, el endocardio es continuación, por arriba, de la túnica interna de las venas que desembocan en las aurículas. Tapiza en seguida sucesivamente la aurícula, las dos caras axial y parietal de la válvula auriculoventricular, el ventrículo y, por último, se continúa, a nivel del orificio arterial de esta última cavidad, con la túnica interna de la arteria correspondiente.

Es una membrana delgada, transparente, fuertemente adherida, más gruesa en las aurículas que en los ventrículos, y más gruesa también en el corazón izquierdo que en el derecho.

Segunda Sección

ARTERIAS

Son las arterias conductos membranosos, de ramificaciones divergentes, encargados de distribuir por todo el organismo la sangre que a cada sístole lanzan los ventrículos.

1.° **Disposición general.** — A medida que se alejan del corazón, las arterias se subdividen en ramificaciones cada vez más tenues; de modo que el sistema aórtico representa, en su conjunto, un árbol cuyo tronco está implantado en el ventrículo izquierdo y las ramificaciones se extienden por todo el organismo. Las arterias dan *ramas terminales* y *ramas colaterales*. Estas últimas pueden seguir un trayecto recurrente (*arteria recurrente*). A medida que las arterias se dividen, la superficie que representan las secciones en las ramas de bifurcación es mayor que la del tronco generador; de modo que el sistema aórtico puede compararse a un cono cuyo vértice corresponde al origen de la aorta, y la base está representada por la suma de las áreas de todas las arteriolas del organismo.

2.° **Conformación exterior.** — Las arterias son, en general, tubos redondeados, aun en estado de vacuidad, de diámetro variable (de 1 a 8 milímetros). Su dirección es rectilínea; sin embargo, existen flexuosidades arteriales normales (arteria esplénica, tiroidea inferior) y otras patológicas (en los viejos). Algunas arterias son superficiales o supraaponeuróticas, pero la mayor parte son profundas o subaponeuróticas.

Entran en relación: 1.°, *con los huesos*, en los cuales dejan a veces huellas (aorta en la columna vertebral); 2.°, *con las articulaciones*, de las cuales ocupan ordinariamente la cara de la flexión; 3.°, *con los músculos*, por entre los cuales corren (intersticios musculares, músculos satélites), o a veces los perforan (anillo del sóleo); 4.°, *con la piel*, que a veces levantan (temporal superficial); 5.°, *con las venas*, que son ordinariamente en número de dos para cada arteria (*venas satélites*); 6.°, *con los nervios*, que se unen frecuentemente a las arterias y a las venas para formar el *paquete vásculonervioso*.

En el curso de su trayecto, las arterias se anastomosan entre sí por *inosculación* (cubital y radiopalmar); por *convergencia* (arterias vertebrales). Hay también la *anastomosis transversal* (comunicante anterior) y la *anastomosis longitudinal* (*vas aberrans*).

Las arterias pueden presentar anomalías muy numerosas (división prematura, división tardía, situación superficial, etc.).

En su terminación se resuelven en capilares que las unen al sistema venoso. A veces se juntan con el sistema venoso por vasos más voluminosos (*conductos derivativos de Sucquet, anastomosis arteriovenosas*).

3.° **Nomenclatura.** — Dos troncos arteriales salen de la base del corazón: 1.°, la *arteria pulmonar*, del ventrículo derecho; 2.°, la *arteria aorta*, del ventrículo izquierdo. Estos dos troncos forman cada uno un sistema diferente.

CAPITULO PRIMERO

SISTEMA DE LA ARTERIA PULMONAR

La arteria pulmonar contiene sangre venosa. Es arterial por su origen (ventrículo derecho), por su modo de distribución y por su estructura.

1.° **Origen, trayecto.** — Se desprende de la base del corazón (*infundíbulo* del ventrículo derecho), se dirige un poco oblicuamente a izquierda, arriba y atrás, en una longitud de 5 centímetros, y se divide en dos ramas:

a. *Pulmonar derecha*, para el pulmón derecho.

b. *Pulmonar izquierda*, para el pulmón izquierdo.

2.° **Relaciones.** — Se distinguen en ella dos porciones: porción intrapericárdica y porción extrapericárdica.

a. *Porción intrapericárdica.* — Tiene una longitud de cincuenta milímetros (punto de reflexión del saco pericárdico). Está en relación: 1.°, *por delante*, con el pericardio y la pared anterior del tórax (segundo y tercer cartílagos costales); 2.°, *por atrás*, con la aurícula izquierda (seno transverso de Theile); 3.°, *a la izquierda*, con el apéndice auricular izquierdo y el origen de la arteria coronaria izquierda; 4.°, *a la derecha*, con la aorta que la rodea.

b. *Porción extrapericárdica.* — Es muy corta. Está en relación: 1.°, *por detrás*, con la bifurcación de la tráquea; 2.°, *por delante* y a *izquierda*, con el pulmón izquierdo; 3.°, *a derecha*, con el cayado de la aorta.

3.° **Ramas terminales.** — La arteria pulmonar derecha y la izquierda se comportan diferentemente.

a. *Arteria pulmonar derecha.* — Esta se dirige horizontalmente a la derecha y un poco hacia atrás, en busca del hilio del pulmón derecho. Mide de 5 a 6 centímetros de longitud. Descansa sobre la aurícula derecha (forma la bóveda del seno transverso). Está en relación: 1.°, *por abajo*, con la aurícula derecha; 2.°, *por arriba*, con el cayado de la aorta y con la vena ácigos; 3.°, *por atrás*, con el bronquio derecho; 4.°, *por delante*, con la vena cava superior y con la aorta.

b. *Arteria pulmonar izquierda.* — Se dirige horizontalmente a la izquierda y un poco hacia atrás en dirección del hilio del pulmón izquierdo. Mide 3 centímetros de longitud. Está en relación: 1.°, *por abajo*, con la aurícula izquierda; 2.°, *por arriba*, con el cayado aórtico (*ligamento arterial* que va de la aorta a la arteria pulmonar, reliquia del *conducto arterial* del feto); 3.°, *por detrás*, con el bronquio izquierdo; 4.°, *por delante*, con las venas pulmonares izquierdas, que la cruzan oblicuamente para ir hacia la aurícula.

CAPITULO II

SISTEMA DE LA ARTERIA AORTA

La aorta se extiende desde la base del corazón (ventrículo izquierdo) al cuerpo de la cuarta vértebra lumbar, en donde se divide en dos ramas terminales: las dos *ilíacas primitivas*.

1.° **Trayecto.** — Al principio se dirige oblicuamente hacia arriba, adelante y a la izquierda, en una longitud de 5 centímetros. Después se inclina hacia la tercera vértebra dorsal, formando el *cayado de la aorta*. Luego se hace vertebral, corriendo primero a lo largo de la parte izquierda de la columna vertebral, hasta la octava vértebra dorsal, y luego a lo largo de la línea media. Por último, atraviesa el diafragma y termina a nivel de la cuarta vértebra lumbar.

2.° **Forma.** — Es, en general, cilíndrica. Sin embargo, en su origen existen tres dilataciones en relación con las tres válvulas sigmoideas (*seno de Valsalva*). En el adulto se encuentra un seno más desarrollado cerca del cayado.

3.° **Divisiones.** — Se distinguen en la aorta tres porciones: *cayado de la aorta*, *aorta torácica* y *aorta abdominal*.

4.° **Relaciones.** — Varían en cada una de las tres porciones:

a. *Cayado aórtico.* — *En su porción ascendente*, es casi enteramente intrapericárdico. Está en relación: 1.°, *por delante*, con el pericardio, con el esternón y con el timo en el niño; 2.°, *por detrás*, con la aurícula derecha (seno transverso de Theile) y con la arteria pulmonar derecha; 3.°, *a la derecha*, con el apéndice auricular derecho (repliegue preaórtico) y con la vena cava superior; 4.°, *a la izquierda*, con la arteria pulmonar, que la rodea. *En su porción horizontal*, es extrapericárdico. Está en relación: 1.°, *por abajo*, con el nervio recurrente izquierdo, que la rodea formando una asa de concavidad hacia arriba, y con el bronquio izquierdo; 2.°, *por arriba*, con las ramas que de él salen: tronco braquiocefálico derecho, carótida primitiva y subclavia izquierdas (anomalías frecuentes); 3.° *por*

delante, con el nervio frénico izquierdo, con el neumogástrico y con la pleura; 4.°, *por detrás*, con la tráquea, el esófago, el conducto torácico y con el cuerpo de la tercera vértebra dorsal.

b. *Porción torácica.* — Se extiende desde el cuerpo de la tercera vértebra dorsal al orificio diafragmático. *En su mitad superior*, está situada a izquierda de la línea media. Está en relación: 1.°, *por detrás*, con las costillas y el gran simpático; 2.°, *por delante*, con el pedículo del pulmón izquierdo; 3.°, *a la izquierda*, con la pleura izquierda; 4.°, *a la derecha*, con el cuerpo de las vértebras. *En su mitad inferior*, ocupa la línea media. Está en relación: 1.°, *por delante*, con el esófago, que más arriba se encuentra a la derecha; 2.°, *por detrás*, con la columna vertebral, el conducto torácico y la vena ácigos mayor hasta la perforación del diafragma.

c. *Porción abdominal.* — Está en relación: 1.°, *por detrás*, con la columna lumbar; 2.°, *por delante*, con el páncreas, el duodeno y el mesenterio; 3.°, *a la izquierda*, con el mesenterio; 4.°, *a la derecha*, con la vena cava inferior.

5.° **Distribución.** — En su trayecto, la aorta da gran número de ramas, que nacen: 1.°, *del cayado;* 2.°, de la *porción torácica;* 3.°, de la *porción abdominal.*

ARTÍCULO PRIMERO

RAMAS QUE NACEN DEL CAYADO DE LA AORTA

Estas ramas son cuatro: 1.ª, *arterias coronarias*; 2.ª, *tronco braquiocefálico derecho*; 3.ª, *arteria carótida primitiva izquierda*; 4.ª, *arteria subclavia izquierda.*

§ 1. — Arterias coronarias

Son dos: *arteria coronaria izquierda* y *coronaria derecha.*

1.° **Arteria coronaria izquierda o anterior.** — Nace de la parte izquierda de la aorta, rodea la pósteroexterna de la arteria pulmonar y llega al surco interventricular anterior, que lo recorre por debajo de la hoja serosa del pericardio.

Da las siguientes ramas: 1.ª, *arteriolas*, para las aurículas y para los vasos (*arterias grasosas*); 2.ª, la *arteria auriculoventricular*, que sigue el surco auriculoventricular; 3.ª, las *arterias ventriculares*, que se distribuyen por las paredes de los ventrículos; 4.ª, las *arterias anteriores del tabique*, destinadas solamente a la parte anterior del tabique interventricular.

2.° **Arteria coronaria derecha o posterior.** — Nace a derecho de la aorta, se coloca en el surco auriculoventricular, rodea el borde derecho del corazón y gana el surco interventricular posterior, por lo cual se le ha dado a veces el nombre de *arteria coronaria posterior*. Está situada debajo de la hoja serosa del pericardio.

Da las ramas siguientes:

α) *En su porción transversal* (surco auriculoventricular): 1.ª, ramas ascendentes para la aurícula y para el apéndice auricular derecho (arteria interauricular); 2.ª, ramas descendentes para el ventrículo derecho.

β) *En su porción vertical* (surco interventricular), numerosas ramas para el ventrículo y la parte posterior del tabique.

3.° **Relaciones de las coronarias.** — Las dos coronarias son fisiológicamente independientes (Dragneff): la coronaria izquierda se distribuye principalmente por el corazón izquierdo, y la coronaria derecha por el corazón derecho. Sin embargo, hay en general anastomosis, especialmente en el tabique interventricular, en los surcos y en la punta cardíaca.

§ 2. — Tronco braquiocefálico

Nacido del cayado de la aorta, se dirige oblicuamente hacia arriba, a fuera y a la derecha de la parte posterior de la articulación esternoclavicular, en donde termina.

Está en relación: 1.°, *por delante*, con el tronco venoso braquiocefálico izquierdo, con el timo y con el esternón; 2.°, *por detrás*, con la tráquea; 3.°, *por fuera*, con la pleura derecha; 4.°, *por dentro*, con la carótida primitiva izquierda.

Se divide en dos ramas terminales: arteria *carótida primitiva derecha* y la arteria *subclavia derecha.*

§ 3. — Arterias carótidas primitivas

Destinadas a la extremidad cefálica, nacen: la arteria carótida primitiva derecha, del tronco braquiocefálico; la arteria

3.° **Linfáticos.**—Desembocan en la red subpericárdica (véase anteriormente).

4.° **Nervios.** — Los de la hoja parietal vienen del nervio frénico, del neumogástrico y del gran simpático. Los de la hoja serosa vienen del plexo cardiaco.

§ 2. — Endocardio

El endocardio o túnica interna del corazón tapiza la superficie interior de este órgano. Existen, pues, *dos endocardios*, uno para el corazón derecho y otro para el corazón izquierdo.

En cada uno de los dos corazones, el endocardio es continuación, por arriba, de la túnica interna de las venas que desembocan en las aurículas. Tapiza en seguida sucesivamente la aurícula, las dos caras axial y parietal de la válvula auriculoventricular, el ventrículo y, por último, se continúa, a nivel del orificio arterial de esta última cavidad, con la túnica interna de la arteria correspondiente.

Es una membrana delgada, transparente, fuertemente adherida, más gruesa en las aurículas que en los ventrículos, y más gruesa también en el corazón izquierdo que en el derecho.

Segunda Sección

ARTERIAS

Son las arterias conductos membranosos, de ramificaciones divergentes, encargados de distribuir por todo el organismo la sangre que a cada sístole lanzan los ventrículos.

1.° **Disposición general.** — A medida que se alejan del corazón, las arterias se subdividen en ramificaciones cada vez más tenues; de modo que el sistema aórtico representa, en su conjunto, un árbol cuyo tronco está implantado en el ventrículo izquierdo y las ramificaciones se extienden por todo el organismo. Las arterias dan *ramas terminales* y *ramas colaterales*. Estas últimas pueden seguir un trayecto recurrente (*arteria recurrente*). A medida que las arterias se dividen, la superficie que representan las secciones en las ramas de bifurcación es mayor que la del tronco generador; de modo que el sistema aórtico puede compararse a un cono cuyo vértice corresponde al

origen de la aorta, y la base está representada por la suma de las áreas de todas las arteriolas del organismo.

2.° **Conformación exterior.** — Las arterias son, en general, tubos redondeados, aun en estado de vacuidad, de diámetro variable (de 1 a 8 milímetros). Su dirección es rectilínea; sin embargo, existen flexuosidades arteriales normales (arteria esplénica, tiroidea inferior) y otras patológicas (en los viejos). Algunas arterias son superficiales o supraaponeuróticas, pero la mayor parte son profundas o subaponeuróticas.

Entran en relación: 1.°, *con los huesos*, en los cuales dejan a veces huellas (aorta en la columna vertebral); 2.°, *con las articulaciones*, de las cuales ocupan ordinariamente la cara de la flexión; 3.°, *con los músculos*, por entre los cuales corren (intersticios musculares, músculos satélites), o a veces los perforan (anillo del sóleo); 4.°, *con la piel*, que a veces levantan (temporal superficial); 5.°, *con las venas*, que son ordinariamente en número de dos para cada arteria (*venas satélites*); 6.°, *con los nervios*, que se unen frecuentemente a las arterias y a las venas para formar el *paquete vásculonervioso*.

En el curso de su trayecto, las arterias se anastomosan entre sí por *inosculación* (cubital y radiopalmar); por *convergencia* (arterias vertebrales). Hay también la *anastomosis transversal* (comunicante anterior) y la *anastomosis longitudinal* (*vas aberrans*).

Las arterias pueden presentar anomalías muy numerosas (división prematura, división tardía, situación superficial, etc.).

En su terminación se resuelven en capilares que las unen al sistema venoso. A veces se juntan con el sistema venoso por vasos más voluminosos (*conductos derivativos de Sucquet*, *anastomosis arteriovenosas*).

3.° **Nomenclatura.** — Dos troncos arteriales salen de la base del corazón: 1.°, la *arteria pulmonar*, del ventrículo derecho; 2.°, la *arteria aorta*, del ventrículo izquierdo. Estos dos troncos forman cada uno un sistema diferente.

CAPITULO PRIMERO

SISTEMA DE LA ARTERIA PULMONAR

La arteria pulmonar contiene sangre venosa. Es arterial por su origen (ventrículo derecho), por su modo de distribución y por su estructura.

1.° **Origen, trayecto.** — Se desprende de la base del corazón (*infundíbulo* del ventrículo derecho), se dirige un poco oblicuamente a izquierda, arriba y atrás, en una longitud de 5 centímetros, y se divide en dos ramas:

a. *Pulmonar derecha*, para el pulmón derecho.
b. *Pulmonar izquierda*, para el pulmón izquierdo.

2.° **Relaciones.** — Se distinguen en ella dos porciones: porción intrapericárdica y porción extrapericárdica.

a. *Porción intrapericárdica.* — Tiene una longitud de cincuenta milímetros (punto de reflexión del saco pericárdico). Está en relación: 1.°, *por delante*, con el pericardio y la pared anterior del tórax (segundo y tercer cartílagos costales); 2.°, *por atrás*, con la aurícula izquierda (seno transverso de Theile); 3.°, *a la izquierda*, con el apéndice auricular izquierdo y el origen de la arteria coronaria izquierda; 4.°, *a la derecha*, con la aorta que la rodea.

b. *Porción extrapericárdica.* — Es muy corta. Está en relación: 1.°, *por detrás*, con la bifurcación de la tráquea; 2.°, *por delante* y a *izquierda*, con el pulmón izquierdo; 3.°, *a derecha*, con el cayado de la aorta.

3.° **Ramas terminales.** — La arteria pulmonar derecha y la izquierda se comportan diferentemente.

a. *Arteria pulmonar derecha.* — Esta se dirige horizontalmente a la derecha y un poco hacia atrás, en busca del hilio del pulmón derecho. Mide de 5 a 6 centímetros de longitud. Descansa sobre la aurícula derecha (forma la bóveda del seno transverso). Está en relación: 1.°, *por abajo*, con la aurícula derecha; 2.°, *por arriba*, con el cayado de la aorta y con la vena ácigos; 3.°, *por atrás*, con el bronquio derecho; 4.°, *por delante*, con la vena cava superior y con la aorta.

b. *Arteria pulmonar izquierda.* — Se dirige horizontalmente a la izquierda y un poco hacia atrás en dirección del hilio del pulmón izquierdo. Mide 3 centímetros de longitud. Está en relación: 1.°, *por abajo*, con la aurícula izquierda; 2.°, *por arriba*, con el cayado aórtico (*ligamento arterial* que va de la aorta a la arteria pulmonar, reliquia del *conducto arterial* del feto); 3.°, *por detrás*, con el bronquio izquierdo; 4.°, *por delante*, con las venas pulmonares izquierdas, que la cruzan oblicuamente para ir hacia la aurícula.

CAPITULO II

SISTEMA DE LA ARTERIA AORTA

La aorta se extiende desde la base del corazón (ventrículo izquierdo) al cuerpo de la cuarta vértebra lumbar, en donde se divide en dos ramas terminales: las dos *ilíacas primitivas*.

1.° **Trayecto.** — Al principio se dirige oblicuamente hacia arriba, adelante y a la izquierda, en una longitud de 5 centímetros. Después se inclina hacia la tercera vértebra dorsal, formando el *cayado de la aorta*. Luego se hace vertebral, corriendo primero a lo largo de la parte izquierda de la columna vertebral, hasta la octava vértebra dorsal, y luego a lo largo de la línea media. Por último, atraviesa el diafragma y termina a nivel de la cuarta vértebra lumbar.

2.° **Forma.** — Es, en general, cilíndrica. Sin embargo, en su origen existen tres dilataciones en relación con las tres válvulas sigmoideas (*seno de Valsalva*). En el adulto se encuentra un seno más desarrollado cerca del cayado.

3.° **Divisiones.** — Se distinguen en la aorta tres porciones: *cayado de la aorta*, *aorta torácica* y *aorta abdominal*.

4.° **Relaciones.** — Varían en cada una de las tres porciones:

a. *Cayado aórtico.* — *En su porción ascendente*, es casi enteramente intrapericárdico. Está en relación: 1.°, *por delante*, con el pericardio, con el esternón y con el timo en el niño; 2.°, *por detrás*, con la aurícula derecha (seno transverso de Theile) y con la arteria pulmonar derecha; 3.°, *a la derecha*, con el apéndice auricular derecho (repliegue preaórtico) y con la vena cava superior; 4.°, *a la izquierda*, con la arteria pulmonar, que la rodea. *En su porción horizontal*, es extrapericárdico. Está en relación: 1.°, *por abajo*, con el nervio recurrente izquierdo, que la rodea formando una asa de concavidad hacia arriba, y con el bronquio izquierdo; 2.°, *por arriba*, con las ramas que de él salen: tronco braquiocefálico derecho, carótida primitiva y subclavia izquierdas (anomalías frecuentes); 3.° *por*

delante, con el nervio frénico izquierdo, con el neumogástrico y con la pleura; 4.°, *por detrás*, con la tráquea, el esófago, el conducto torácico y con el cuerpo de la tercera vértebra dorsal.

b. *Porción torácica.* — Se extiende desde el cuerpo de la tercera vértebra dorsal al orificio diafragmático. *En su mitad superior*, está situada a izquierda de la línea media. Está en relación: 1.°, *por detrás*, con las costillas y el gran simpático; 2.°, *por delante*, con el pedículo del pulmón izquierdo; 3.°, *a la izquierda*, con la pleura izquierda; 4.°, *a la derecha*, con el cuerpo de las vértebras. *En su mitad inferior*, ocupa la línea media. Está en relación: 1.°, *por delante*, con el esófago, que más arriba se encuentra a la derecha; 2.°, *por detrás*, con la columna vertebral, el conducto torácico y la vena ácigos mayor hasta la perforación del diafragma.

c. *Porción abdominal.* — Está en relación: 1.°, *por detrás*, con la columna lumbar; 2.°, *por delante*, con el páncreas, el duodeno y el mesenterio; 3.°, *a la izquierda*, con el mesenterio; 4.°, *a la derecha*, con la vena cava inferior.

5.° **Distribución.** — En su trayecto, la aorta da gran número de ramas, que nacen: 1.°, *del cayado;* 2.°, de la *porción torácica;* 3.°, de la *porción abdominal.*

ARTÍCULO PRIMERO

RAMAS QUE NACEN DEL CAYADO DE LA AORTA

Estas ramas son cuatro: 1.ª, *arterias coronarias*; 2.ª, *tronco braquiocefálico derecho*; 3.ª, *arteria carótida primitiva izquierda*; 4.ª, *arteria subclavia izquierda.*

§ 1. — Arterias coronarias

Son dos: *arteria coronaria izquierda* y *coronaria derecha.*

1.° **Arteria coronaria izquierda o anterior.** — Nace de la parte izquierda de la aorta, rodea la pósteroexterna de la arteria pulmonar y llega al surco interventricular anterior, que lo recorre por debajo de la hoja serosa del pericardio.

Da las siguientes ramas: 1.ª, *arteriolas*, para las aurículas y para los vasos (*arterias grasosas*); 2.ª, la *arteria auriculoventricular*, que sigue el surco auriculoventricular; 3.ª, las *arterias ventriculares*, que se distribuyen por las paredes de los ventrículos; 4.ª, las *arterias anteriores del tabique*, destinadas solamente a la parte anterior del tabique interventricular.

2.° **Arteria coronaria derecha o posterior.** — Nace a derecho de la aorta, se coloca en el surco auriculoventricular, rodea el borde derecho del corazón y gana el surco interventricular posterior, por lo cual se le ha dado a veces el nombre de *arteria coronaria posterior.* Está situada debajo de la hoja serosa del pericardio.

Da las ramas siguientes:

α) *En su porción transversal* (surco auriculoventricular): 1.ª, ramas ascendentes para la aurícula y para el apéndice auricular derecho (arteria interauricular); 2.ª, ramas descendentes para el ventrículo derecho.

β) *En su porción vertical* (surco interventricular), numerosas ramas para el ventrículo y la parte posterior del tabique.

3.° **Relaciones de las coronarias.** — Las dos coronarias son fisiológicamente independientes (Dragneff): la coronaria izquierda se distribuye principalmente por el corazón izquierdo, y la coronaria derecha por el corazón derecho. Sin embargo, hay en general anastomosis, especialmente en el tabique interventricular, en los surcos y en la punta cardíaca.

§ 2. — Tronco braquiocefálico

Nacido del cayado de la aorta, se dirige oblicuamente hacia arriba, a fuera y a la derecha de la parte posterior de la articulación esternoclavicular, en donde termina.

Está en relación: 1.°, *por delante*, con el tronco venoso braquiocefálico izquierdo, con el timo y con el esternón; 2.°, *por detrás*, con la tráquea; 3.°, *por fuera*, con la pleura derecha; 4.°, *por dentro*, con la carótida primitiva izquierda.

Se divide en dos ramas terminales: arteria *carótida primitiva derecha* y la arteria *subclavia derecha.*

§ 3. — Arterias carótidas primitivas

Destinadas a la extremidad cefálica, nacen: la arteria carótida primitiva derecha, del tronco braquiocefálico; la arteria

carótida primitiva izquierda de la aorta de ahí que ésta sea más larga).

Sus relaciones son:

a. *En el tórax* (solamente la carótida izquierda): 1.°, *por delante*, con el tronco venoso braquiocefálico izquierdo y el esternón; 2.°, *por detrás*, con la tráquea, el esófago y la arteria subclavia izquierda; 3.°, *por dentro*, con el tronco arterial braquiocefálico; 4.°, *por fuera*, con la pleura.

b. *En el cuello* (relaciones comunes a las dos arterias carótidas): 1.°, *por delante*, con el esternocleidomastoideo (músculo satélite); 2.°, *por detrás*, con la columna vertebral y con los músculos prevertebrales; 3.°, *por dentro*, con la tráquea, el esófago, la laringe y el cuerpo tiroides; 4.°, *por fuera*, con la vena yugular interna. Es de notar que, en el ángulo formado por los dos vasos hacia atrás, se encuentra el nervio neumogástrico.

Al llegar al borde superior del cartílago tiroides, la arteria carótida primitiva se divide en dos ramas: 1.ª, la *carótida externa*; 2.ª, la *carótida interna*.

§ 4. — Arteria carótida externa

La carótida externa se extiende desde el borde superior del cartílago tiroides al cuello del cóndilo del maxilar inferior. Desde este punto se divide en dos ramas terminales.

En su origen está colocada a cada lado de la faringe, un poco por dentro de la carótida interna. En esta porción de su trayecto es superficial. Luego pasa por debajo de los músculos digástrico y estilohioideo, el nervio mayor hipogloso y penetra en la parótida.

La arteria carótida externa da *seis ramas colaterales* y *dos terminales*.

A) Ramas colaterales

Estas seis ramas son: la *arteria tiroidea superior*, la *lingual*, la *facial*, la *occipital*, la *auricular posterior* y la *faríngea inferior*.

1.° **Arteria tiroidea superior.** — Nace algo por encima de la bifurcación de la carótida primitiva, sigue primero el asta mayor del hioides y luego alcanza el lóbulo lateral del cuerpo tiroides. Superficial en su origen, está cubierta luego por los

músculos infrahioideos, que la mantienen contra la faringe y la laringe.

A. Ramas colaterales. — Son las siguientes: 1.ª, la *arteria esternomastoidea*, que se dirige hacia afuera, cruza el paquete vásculonervioso del cuello y se distribuye por el músculo esternomastoideo; 2.ª, la *arteria laríngea superior*, que perfora la membrana tirohioidea y se distribuye por la epiglotis y la laringe; 3.ª, la *arteria laríngea inferior*, que se dirige a la membrana cricotiroidea y se distribuye por la laringe (parte inferior).

B. Ramas terminales. — Van a parar al cuerpo tiroides, y son tres: *externa*, *interna* y *posterior*.

2.° **Arteria lingual.** — Nace por encima de la precedente y se estudia en tres porciones: 1.ª, *porción retrohioidea*, cubierta por los músculos digástrico y estilohioideo; 2.ª, *porción hioidea*, cubierta por el hiogloso; se encuentra en un triángulo formado, por delante de este músculo, por el nervio hipogloso mayor, la vena lingual (base del triángulo) y los dos vientres del digástrico que se juntan a nivel del hueso hioides (vértice del triángulo); 3.ª, *porción lingual*, entre el geniogloso y el lingual inferior.

A. Ramas colaterales. — Son tres: 1.ª *rama hioidea*, para los músculos suprahioideos; 2.ª, *arteria dorsal de la lengua*, que nace a nivel del asta mayor del hioides y va destinada a la parte posterior de la lengua; 3.ª, *arteria sublingual*, que sigue el conducto de Warthon y se distribuye por el suelo de la boca.

B. Rama terminal. — Recibe el nombre de *arteria ranina* y se distribuye por la parte anterior de la lengua.

3.° **Arteria facial.** — Nace encima de la arteria lingual y se dirige hacia arriba y adelante para alcanzar el borde anterior del masetero, y luego va oblicuamente al surco nasogeniano (*arteria angular*). Se distinguen en ella dos porciones: 1.ª, *porción cervical*, cubierta por los músculos digástrico y estilohioideo, y sigue la cara interna de la glándula submaxilar; 2.ª, *porción facial*, cubierta por los músculos cutáneos de la cara y pasa sobre el buccinador, el canino y el triangular de la nariz.

A. Ramas colaterales. — Unas nacen de la porción cervical de la arteria (primer grupo) y las otras de su porción facial (segundo grupo).

a. *Ramas de la porción cervical.* — Son cuatro: 1.ª, *palatina inferior*, para la amígdala; 2.ª, *pterigoidea*, para el músculo pterigoideo interno; 3.ª, *submaxilar*, para la glándula submaxilar; 4.ª, *submental*, para la región mentoniana.

b. *Ramas de la porción facial.* — Son cuatro: 1.ª, *maseterina inferior*, para el masetero; 2.ª, *coronaria inferior* y *coronaria superior*, formando un círculo alrededor del orificio bucal (*arteria del subtabique*, para el tabique nasal); 3.º, *arteria del ala de la nariz*, para el ala y el dorso de la nariz y el lóbulo.

B. Rama terminal. — Llamada también *arteria angular*; se anastomosa con la arteria nasal, rama de la oftálmica.

4.º **Arteria occipital.** — Nace de la cara posterior de la carótida externa, sigue el vientre posterior del digástrico, llega al borde posterior de la apófisis mastoides y se pierde en la región occipital.

A. Ramas colaterales. — Son cuatro: 1.ª, *arteria esternomastoidea superior*, para el esternocleidomastoideo; 2.ª, *ramas musculares*, para el digástrico; 3.ª, *arteria estilomastoidea*, que sigue el trayecto del facial y se distribuye por el oído medio y el oído interno; 4.ª, *arteria meníngea*, que alcanza las cubiertas del cerebro por el agujero mastoideo.

B. Ramas terminales — La arteria occipital envía una *rama externa*, que se anastomosa con la auricular posterior, y una *rama interna*, que se anastomosa con la temporal superficial. Ambas van destinadas a la región occipital.

5.º **Arteria auricular posterior.** — En cuanto nace, pasa por el surco auriculomastoideo.

A. Ramas colaterales. — Pequeñas ramas para la parótida.

B. Ramas terminales. — Son dos: 1.ª, *rama anterior*, para el pabellón de la oreja (ramos perforantes para la cara externa del pabellón); 2.ª, *rama mastoidea*, para los tegumentos de la región mastoidea.

6.º **Arteria faríngea inferior.** — Nace de la parte interna de la carótida externa, al mismo nivel que la arteria lingual. Desde este punto, llega a la base del cráneo, corriendo entre la faringe y la carótida interna.

A. Ramas colaterales. — Son de dos órdenes: 1.º, *ramas faríngeas*, para la parte superior de la faringe; 2.º, *ramas prevertebrales*, para los músculos prevertebrales.

B. Rama terminal. — Constituye la *arteria meníngea posterior*, que penetra en el cráneo por el agujero rasgado posterior, y se distribuye por la duramadre de las fosas occipitales inferiores.

B) *Ramas terminales*

Las ramas terminales de la arteria carótida externa son: 1.ª, la *arteria temporal superficial*; 2.ª, la *arteria maxilar interna*.

1.º. **Arteria temporal superficial.** — Nace al nivel del cuello del cóndilo, en pleno tejido parotídeo; después se dirige hacia el arco cigomático; a este nivel se desprende de la glándula y luego pasa entre el conducto auditivo externo y el tubérculo cigomático, para ir a perderse en la región temporal.

A. Ramas colaterales. — Son cinco: 1.ª, *arteria transversal de la cara*, que sigue el conducto de Sténon y se distribuye por la mejilla; 2.ª, un *ramo articular*, para la articulación témporomaxilar; 3.ª, *arteria temporal profunda posterior*, que perfora la aponeurosis y el músculo temporal y se distribuye por la cara profunda del músculo; 4.ª, *ramos auriculares anteriores*, para el pabellón de la oreja; 5.ª, *ramo orbitario*, para los planos superficiales periorbitarios.

B. Ramas terminales. — Son dos, y se distinguen en: *rama anterior* o *frontal*, muy sinuosa (para la región de la frente), y *rama posterior* o *parietal* (para la región parietal).

2.º **Arteria maxilar interna.** — Nace al nivel del cuello del cóndilo, en pleno tejido parotídeo, y se dirige hacia dentro del lado de la fosa ptérigomaxilar. Sucesivamente rodea el cuello del cóndilo, cruza el borde inferior del músculo pterigoideo externo (o bien lo perfora), corre entre éste y el músculo temporal (fosa cigomática) y gana la parte más elevada de la fosa ptérigomaxilar, en donde termina.

A. Ramas colaterales. — Son catorce, y se distinguen en *ascendentes*, *descendentes*, *anteriores* y *posteriores*.

a. *Ramas colaterales ascendentes.* — Son cinco: 1.ª, *arteria timpánica*, que atraviesa la cisura de Glaser y va a parar a

la cara interna del tímpano; 2.ª, *arteria meníngea media*, que pasa por el ojal que le forma el auriculotemporal, penetra en el cráneo por el agujero redondo menor y se divide en dos ramas: una *anterior* y otra *posterior*, ramificándose ambas en la cara interna (hoja de higuera) del parietal y de la concha temporal. Estas diversas ramificaciones se distribuyen por las meninges craneanas y los huesos subyacentes. Se anastomosan con la arteria lacrimal (rama de la oftálmica), por la hendidura esfenoidal y con la arteria estilomastoidea por el hiato de Falopio; 3.ª, *meníngea menor*, que llega al cráneo por el agujero oval y se distribuye por las meninges; 4.ª y 5.ª, *arterias temporal profunda media* y *temporal profunda anterior*, que se distribuyen por la cara profunda del músculo temporal.

b. *Ramas colaterales descendentes.* — Son cinco: 1.ª, *arteria dental inferior*, que penetra por el conducto dental, de donde sale por el agujero mentoniano; por fuera del conducto dental, da ramos al músculo pterigoideo interno y al músculo milohioideo (por la *arteria milohioidea*, que se aloja en el canal especial de la cara interna del maxilar inferior); en el interior del conducto da ramas para el hueso y para cada una de las piezas dentales; a nivel del agujero mentoniano, da un *ramo incisivo*, que corre por dentro del hueso y se distribuye por los incisivos, y *un ramo mentoniano*, que sale del agujero mentoniano para distribuirse por la región mentoniana; 2.ª, *arteria maseterina*, para la porción superior del masetero; 3.ª, *arteria bucal*, para la región buccinatriz; 4.ª, *arteria pterigoidea*, para el músculo pterigoideo externo y accesoriamente para el pterigoideo interno; 5.ª, *arteria palatina superior*, que atraviesa el conducto palatino posterior y vasculariza la bóveda palatina.

c. *Ramas colaterales anteriores.* — Son dos: 1.ª, *arteria alveolar*, que envía ramos que se introducen en los conductos esfenomaxilar, el conducto infraorbitario y se desparrama por los dientes; 2.ª, *arteria suborbitaria*, que atraviesa la hendidura esfenomaxilar, el conducto infraorbitario y se desparrama por la mejilla; da un *ramo orbitario*, para la parte externa de la órbita, y un *ramo dental anterior*, que se introduce en los conductos dentales anteriores y va a distribuirse por los dientes.

d. *Ramas colaterales posteriores.* — Son dos: 1.ª, *arteria vidiana*, que atraviesa el conducto vidiano y se dirige a la parte posterior de la faringe; 2.ª, *arteria ptérigopalatina*, que se introduce en el conducto ptérigopalatino, para dirigirse a la parte superior de la faringe.

B. Rama terminal. — Constituye la *arteria esfenopalatina*, que atraviesa el agujero esfenopalatino y se distribuye por el tabique (*rama interna*), como también por los cornetes, los meatos y los senos frontal y maxilar (*rama externa*).

§ 5. — Arteria carótida interna

La arteria carótida interna, segunda rama de bifurcación de la carótida primitiva, se extiende desde el borde superior del cartílago tiroides a la base del cerebro.

1.° **Trayecto.** — A nivel del borde superior del cartílago tiroides, la carótida interna está primeramente situada por fuera de la carótida externa. Después, pasando por detrás de ella, alcanza la faringe, y siguiendo una dirección ascendente, llega al cráneo y se introduce en el conducto carotídeo, que lo recorre. A su salida de este conducto, penetra en el seno cavernoso, lo atraviesa y se divide en dos ramas terminales a nivel de la apófisis clinoides anterior.

2.° **Relaciones.** — *En el cuello*, al principio es superficial, luego se coloca debajo de los músculos estiloideos y penetra en el espacio máxilofaríngeo. Está en relación: *por delante*, con la glándula parótida; *por detrás*, con la columna vertebral; *por dentro*, con la faringe; *por fuera*, con la vena yugular y con el neumogástrico. *Dentro del conducto carotídeo*, forma una doble curva en *S* itálica. *En el canal cavernoso*, cuyos contornos sigue, atraviesa el seno cavernoso, por dentro de los nervios motor ocular común, motor ocular externo, patético y oftálmico. *A nivel de la apófisis clinoides anterior*, se coloca por fuera del nervio óptico.

3.° **Distribución.** — La carótida interna, lo mismo que la externa, da *ramas colaterales* y *ramas terminales*.

A. Ramas colaterales, oftálmica. — La carótida interna da algunos ramos a la caja del tímpano (*arteria caróticotimpánica*) y al ganglio de Gasser, al cuerpo pituitario, a la duramadre; pero son poco importantes si se las compara con la oftálmica.

Arteria oftálmica. — Destinada al globo ocular, se desprende de la carótida interna a nivel de la apófisis clinoides ante-

rior y penetra en la órbita por el agujero óptico. Al entrar en la órbita está por fuera del nervio óptico; luego lo cruza oblicuamente, pasando por encima de él, para hacerse interna, y aplicada contra la pared interna de la órbita gana el ángulo interno del ojo, en donde se divide en dos ramas.

α) La arteria oftálmica da *once colaterales*: 1.ª, *arteria lacrimal*, que costea la pared externa de la órbita y se distribuye por la glándula lacrimal; 2.ª, *arteria central de la retina*, que se introduce en el nervio óptico y se distribuye por la retina; 3.ª, *arteria supraorbitaria*, que sigue la pared superior de la órbita, atraviesa el agujero supraorbitario y se distribuye por la región frontal; 4.ª, *arterias ciliares cortas posteriores*, en número de dos primero y luego de seis a ocho, que perforan la esclerótica y se distribuyen por la coroides; 5.ª, *arterias ciliares largas posteriores*, en número de dos, una interna o nasal y la otra externa o temporal, que perforan la esclerótica y corren entre la esclerótica y la coroides, y contribuyen a formar el *gran círculo arterial del iris;* 6.ª, *arteria muscular superior*, que se distribuye por los músculos elevadores del párpado, por el recto superior, el recto interno y el oblicuo mayor; 7.ª, *arteria muscular inferior*, que se distribuye por los músculos recto inferior, recto externo y oblicuo menor (nótese que da las *arterias ciliares anteriores*, que van a terminar en el gran círculo arterial del ris); 8.ª, *arteria etmoidal posterior*, que se introduce en el conducto orbitario interno posterior, llega a la lámina cribosa del etmoides y da ramos a las meninges y a la pituitaria; 9.ª, *arteria etmoidal anterior*, que se introduce en el conducto orbitario interno anterior y se distribuye por las meninges y la pituitaria: 10.ª, *arteria palpebral inferior*, que nace a nivel del ángulo interno del ojo, gana la comisura externa y se distribuye por el párpado inferior y la conjuntiva; 11.ª, *arteria palpebral superior*, que forma un arco de convexidad superior, llegando hasta la comisura externa y distribuyéndose por el párpado superior.

β) Al llegar al ángulo interno del ojo, la oftálmica termina en *dos ramas*: 1.ª, la *arteria frontal*, que se dirige hacia arriba, en dirección a la frente; 2.ª, la *arteria nasal*, que se dirige hacia abajo, a la raíz de la nariz, y se anastomosa con la arteria facial.

B. Ramas terminales. — Son *cuatro:* 1.ª, *arteria cerebral anterior*, que se dirige hacia adelante y adentro y se anastomosa con la del lado opuesto por la *comunicante anterior;* 2.ª, *arteria cerebral media*, que se dirige hacia afuera y se introduce en la cisura de Silvio; 3.ª, *arteria comunicante posterior*, que se dirige hacia atrás y va desembocar en la cerebral posterior, rama de la arteria vertebral. Estas tres arterias forman, con la cerebral posterior, el *polígono de Willis;* 4.ª, *arteria coroidea*, que penetra en el ventrículo lateral y termina en el plexo coroides del mismo.

§ 6. — Arteria subclavia

La subclavia nace: *a la derecha* del tronco braquiocefálico, y *a la izquierda* del cayado de la aorta; por esta razón la subclavia derecha resulta más corta que la subclavia izquierda.

1.° **Relaciones.** — Tampoco son iguales en los dos lados las relaciones. En este concepto, podemos considerar la arteria dividida en tres porciones:

a. *Por dentro de los escalenos.* — La arteria subclavia derecha está en relación: 1.°, *por delante*, con la articulación esternoclavicular (de la cual está separada por los nervios frénico y neumogástrico) y con los músculos que se insertan en sus inmediaciones (esternomastoideo y esternocleidohioideo); 2.°, *por detrás*, con el nervio recurrente y la séptima vértebra cervical; 3.°, *por dentro*, con la carótida; 4.°, *por fuera*, con la pleura. La arteria subclavia izquierda tiene, además, las relaciones siguientes: 1.°, *por delante*, con el tronco venoso braquicefálico; 2.°, *por detrás*, con la primera vértebra dorsal; 3.°, *por fuera*, las relaciones con el pulmón son más extensas. Por último, el nervio recurrente izquierdo, que da vuelta al cayado de la aorta, está alejado relativamente de la arteria.

b. *Entre los escalenos.* — Tanto a derecha como a izquierda, la arteria está en relación: 1.°, *por delante*, con el músculo escaleno anterior, que la separa de la vena subclavia y del nervio frénico; 2.°, *por abajo*, con la primera costilla; 3.°, *por detrás*, con el plexo braquial.

c. *Por fuera de los escalenos.* — La subclavia ocupa la parte inferior del triángulo subclavio. Descansa sobre el plexo braquial y está en relación, por delante, con la vena subclavia y con el músculo subclavio.

3.° **Distribución.** — La arteria subclavia, en su trayecto, da *siete ramas colaterales*, que se distinguen por *ascendentes*, *descendentes* y *externas*.

A) *Ramas colaterales ascendentes.*

Las ramas colaterales ascendentes son dos: la *vertebral* y la *tiroídea inferior*.

1.° **Arteria vertebral.** — Nace por delante de la séptima vértebra cervical, y, a partir de la sexta vértebra cervical, atraviesa todos los agujeros de las apófisis transversas. Después de haber descrito dos curvas, al abandonar el axis, penetra en el cráneo por el agujero occipital, gana la cara anterior del bulbo, rodeándolo, y se une con la arteria opuesta para formar el *tronco basilar*. Este, colocado en la línea media, se dirige hacia adelante, y al llegar al borde anterior de la protuberancia se divide en dos ramas terminales.

A. Ramas colaterales. — La arteria vertebral da ramas colaterales, que nacen unas veces de la arteria vertebral, por fuera o por dentro del cráneo, y otras veces del tronco basilar.

a. *Ramas colaterales de la porción cervical.* — Son: 1.°, *ramas espinales*, para la medula (que se introducen por los agujeros de conjunción); 2.°, *ramas musculares*, para los músculos prevertebrales.

b. *Ramas colaterales de la porción intracraneal.* — Son cuatro: 1.ª, la *arteria meníngea posterior*, para la duramadre de las fosas occipitales; 2.ª, la *espinal posterior*, que sigue el surco medio posterior y se distribuye por la medula cervical; 3.ª, la *espinal anterior*, que forma, con la homónima, el *tronco espinal anterior* y desciende hasta la medula dorsal; 4.ª, la *cerebelosa inferior y posterior*, para las partes inferior y posterior del cerebelo.

c. *Ramas colaterales que nacen del tronco basilar.* — Son cuatro: 1.ª, *ramas protuberanciales*, para la protuberancia anular; 2.ª, la *auditiva interna*, que se introduce en el conducto auditivo interno y gana el oído interno; 3.ª, la *cerebelosa anterior e inferior*, para las partes correspondientes del cerebelo; 4.ª, la *cerebelosa superior*, para la cara superior del cerebelo.

B. Ramas terminales. — El tronco basilar se bifurca y forma las *arterias cerebrales posteriores derecha e izquierda:*

estas dos arterias forman una curva regular, reciben la *arteria comunicante posterior* (polígono de Willis) y terminan en el hemisferio cerebral (véase *Cerebro*).

2.° **Arteria tiroidea inferior.** — Nacida algo por fuera de la vertebral, se dirige hacia arriba; comprende, en una primera curva (de concavidad anterior), el gran simpático y el paquete vásculonervioso a la altura del tubérculo de la sexta cervical y luego, describiendo una segunda curva (de concavidad superior), llega al cuerpo tiroides.

a. *Ramas colaterales.* — En su trayecto da: 1.°, ramos para el esófago y la tráquea; 2.°, un ramo laríngeo posterior para la parte posterior de la laringe; 3.°, la *arteria cervical ascendente*, que llega al axis y da ramas a los músculos prevertebrales y a la medula (véase *Tiroides*).

b. *Ramas terminales.* — Al llegar al ángulo inferior del cuerpo tiroides, da las ramas inferior, posterior y profunda, destinadas a este órgano.

B) *Ramas descendentes*

Las ramas colaterales descendentes son dos: la *mamaria interna* y la *intercostal superior*.

1.° **Arteria mamaria interna.** — Luego de su nacimiento se sitúa detrás de la extremidad interna de la clavícula y desciende a lo largo del borde del esternón, hasta el sexto cartílago costal. Está situada por delante de la pleura y va acompañada por el frénico, que la cruza para colocarse a su lado interno.

A. Ramas colaterales. — Son muy numerosas. Se dirigen: 1.°, *por delante*, a los músculos intercostales, a la mama; 2.°, *por detrás*, al timo, al pericardio y al diafragma (*arteria diafragmática superior*); 3.°, *por dentro*, al esternón; 4.°, *por fuera*, forman las *arterias intercostales anteriores*, que siguen de delante atrás el borde inferior de las costillas y van a anastomosarse con las intercostales posteriores.

B. Ramas terminales. — Son dos: una externa, *músculofrénica*, para el diafragma y los espacios intercostales inferiores, y la otra interna, *abdominal*, que penetra en el recto del abdomen y se anastomosa con la arteria epigástrica.

1.° **Arteria intercostal superior.** — Nace en la parte posterior de la subclavia, cruza el cuello de las dos primeras costillas y envía ramas para los dos o tres primeros espacios intercostales. Se comporta como las intercostales nacidas de la aorta (véase más adelante).

C) *Ramas externas*

Las ramas colaterales externas son tres: 1.ª, *escapular superior;* 2.ª, *escapular posterior*, y 3.ª, *cervical profunda.*

1.° **Arteria escapular superior.** — Luego de su nacimiento, pasa entre el escaleno anterior y el esternocleidomastoideo, atraviesa la base del triángulo supraclavicular y alcanza la escotadura coracoidea. En su trayecto, da ramos a los músculos vecinos (trapecio, escaleno anterior, subclavio). A nivel de la escotadura coracoidea, pasa por encima del ligamento, que convierte la escotadura en agujero y se distribuye por los músculos supra e infraespinoso.

2.° **Arteria escapular posterior.**—Se la llama también *cervical transversa*; atraviesa los cordones del plexo cervical, penetra debajo del trapecio y llega al ángulo posterior y superior del omoplato. En su trayecto da ramos poco importantes a los músculos vecinos (trapecio, espleno y supraespinosos). Al cegar al omoplato, sigue de arriba abajo al borde espinal de este hueso y da dos especies de ramos: 1.°, ramos para el dorsal ancho (*ramos internos*), 2.°, ramos para los músculos supra e infraespinosos (*ramos externos*).

3.° **Arteria cervical profunda.** — Desde su origen se dirige primero arriba y afuera, luego hacia atrás, pasa entre la séptima apófisis transversa cervical y la primera costilla, llega a la nuca y se divide en *ramos ascendentes*, para el complejo mayor y el transverso espinoso, y *ramos descendentes*, para los músculos de los canales vertebrales.

§ 7. — Arteria axilar

Empieza en el punto medio de la clavícula como continuación de la arteria subclavia; luego desciende al hueco de la axila y termina en el borde inferior del pectoral mayor, en donde es continuada por la humeral.

1.° **Relaciones.** — En el hueco axilar, la arteria de este nombre pasa por detrás del pectoral menor, lo cual permite dividirla en tres porciones:

α) *Primera porción*, que va hasta el borde superior del pectoral menor; está cubierta, por delante, por la aponeurosis clavipectoral y el pectoral mayor, y descansa sobre el serrato mayor. Por delante de ella se encuentra la vena axilar, y por detrás, el plexo braquial.

β) *Segunda porción*, comprendida detrás del pectoral menor; la arteria está cubierta por el pectoral mayor, y por detrás descansa sobre el músculo subescapular; en este punto, está situada entre las dos raíces del nervio mediano.

γ) *Tercera porción*, que va desde el pectoral menor hasta el borde inferior del pectoral mayor; descansa sobre los tendones del dorsal ancho y del redondo mayor; y está en relación, por fuera, con los nervios mediano y músculocutáneo y con el músculo córacobraquial; por dentro, con los nervios cubital y braquial cutáneo interno; por detrás, con los nervios radial y circunflejo.

2.° **Distribución.** — Tiene cinco ramas colaterales:

a. *Arteria acromiotorácica.* — Atraviesa la aponeurosis clavipectoral y se divide en dos ramas: una interna, (*torácica superior*), para los músculos pectorales, y la otra externa (*acromial*), para el deltoides.

b. *Arteria torácica inferior.* — Llámase también *mamaria externa*; se dirige hacia el tórax, en donde se anastomosa con las arterias intercostales. Da ramas a los ganglios axilares, a los músculos pectorales y a la glándula mamaria.

c. *Arteria escapular inferior.* — Nace a nivel del borde inferior del subescapular; da algunos ramos a este músculo y se divide en dos ramas: 1.ª, una, *interna*, para el serrato mayor y el dorsal ancho; 2.ª, otra, *externa*, que pasa por el triángulo omotricipital, se distribuye por el subescapular y luego se anastomosa con las arterias escapular posterior y escapular superior.

d. *Arteria circunfleja anterior.* — Nace al mismo nivel que la precedente y se dirige hacia afuera, siguiendo el cuello quirúrgico del húmero. Da: 1.°, un ramo ascendente, que sigue la corredera bicipital para ir a la articulación del hombro; 2.°, ramas al deltoides.

e. *Arteria circunfleja posterior.* — Da vuelta al cuello quirúrgico del húmero hacia atrás, atraviesa el cuadrilátero hú-

merotricipital, proporciona numerosos ramos al músculo deltoides, y termina anastomosándose con la arteria circunfleja anterior.

§ 8. — Arteria humeral

La arteria humeral, que es continuación de la axilar, empieza a nivel del borde inferior del pectoral mayor y se extiende desde este punto hasta la flexura del brazo.

1.° **Trayecto.** — La arteria humeral desciende por la parte interna del brazo, siguiendo un trayecto rectilíneo. Se inclina un poco hacia fuera al llegar al codo, para venir a ocupar, en esta última región, la línea axil del miembro.

2.° **Relaciones.** — Está en relación:

a. *En el brazo*: por delante, con el músculo córacobraquial y luego con el bíceps; por detrás, con el vasto interno y después con el braquial anterior; por fuera, sigue el córacobraquial y luego el canal que forman el bíceps y el braquial anterior; y por dentro, es superficial, en relación con la aponeurosis y la piel.

b. *En el codo*, está colocada entre el pronador redondo por dentro y el bíceps por fuera; descansa sobre el braquial anterior y está cubierta por la expansión aponeurótica del bíceps.

c. *Relaciones con los nervios.* — Los nervios del plexo braquial tienen importantes relaciones con la arteria humeral: 1.°, el *braquial cutáneo interno*, situado en la parte interna de la arteria, se hace rápidamente subcutáneo y la abandona; 2.°, el *radial*, situado por detrás de la arteria, se separa de ella para alcanzar el canal de torsión; 3.°, el *cubital*, situado primero por dentro de la arteria, se separa luego de ella y penetra en el compartimiento muscular posterior, y en lo sucesivo continúa separado de la arteria por un tabique aponeurótico; 4.°, el *mediano*, situado primero por fuera de la arteria, lo cruza en X y se coloca a su lado interno al llegar a la flexura del brazo.

3.° **Distribución.** — La arteria humeral da cinco ramas colaterales:

1.ª *Ramos musculares*, para los músculos vecinos (bíceps, braquial anterior).

2.ª *Arteria nutricia del húmero*: penetra en el conducto óseo, cerca de la inserción del córacobraquial.

3.ª *Arteria colateral externa*, llamada también *humeral profunda*, que se coloca en el canal de torsión y lo sigue en compañía del radial, vasculariza el tríceps y, a nivel del epicóndilo, se divide en dos ramos: uno *anterior*, que se anastomosa con la recurrente radial anterior, y otro *posterior*, que se anastomosa con la recurrente radial posterior (círculo pericondíleo).

4.ª *Arteria colateral interna superior*, que sigue el nervio cubital y el músculo vasto interno, al cual vasculariza, y se anastomosa con la recurrente cubital posterior.

5.ª *Arteria colateral interna inferior*, se separa de la humeral algo por encima de la flexura, pasa por detrás del nervio mediano y se divide en dos ramos: uno *anterior*, que se anastomosa con la arteria recurrente cubital anterior, y el otro *posterior*, que se anastomosa con la arteria recurrente cubital posterior (círculo peritrocleal).

§ 9. — Arterias radial y cubital

Al llegar a la flexura del brazo, la arteria humeral se divide en dos ramas: *arteria radial* y *arteria cubital*, que recorren el antebrazo y forman en la mano los *arcos palmares*.

1.° **Arteria radial.** — Nace de la humeral en la parte media de la flexura y se dirige, primero, oblicuamente hacia afuera y abajo, después sigue por la parte externa del antebrazo hasta la apófisis estiloides del radio; da vuelta a esta apófisis y, en el dorso de la mano, llega a la extremidad superior del primer espacio interóseo, al cual perfora para formar, en la palma de la mano, anastomosándose con la cúbitopalmar, el arco palmar profundo (véase más adelante).

A. Relaciones. — Recorre el antebrazo y la muñeca:

a. *En el antebrazo*, está alojada en el canal muscular formado: por fuera, por el supinador largo; por dentro, por el pronador redondo y el palmar mayor. Descansa sobre el radio, del cual la separan algunos músculos del antebrazo (supinador corto, pronador redondo, flexores comunes y pronador cuadrado). Oculta por arriba por el supinador largo, se hace superficial en su parte inferior. La rama anterior del nervio radial sigue su lado externo.

b. *En la muñeca*, se apoya sobre el ligamento lateral ex-

terno de la muñeca, sobre el escafoides y el trapecio. Atraviesa la parte inferior de la tabaquera anatómica.

B. Distribución. — La arteria radial da ocho ramas, de las cuales cuatro nacen en el antebrazo y las otras cuatro en la muñeca:

1.ª *Recurrente radial anterior*, que se dirige hacia arriba y afuera, colocada en un canal formado por el supinador largo y el braquial anterior, y se anastomosa con la colateral externa (rama anterior).

2.ª *Ramos musculares*, para los músculos vecinos.

3.ª *Transversa anterior del carpo*, que sigue el borde inferior del pronador cuadrado y se anastomosa con un ramo de la cubital.

4.ª *Radiopalmar*, que nace a nivel de la apófisis estiloides, se dirige hacia abajo (ramos para la eminencia tenar) y forma el arco palmar superficial, y se anastomosa con la arteria cubital.

5.ª *Dorsal del pulgar*, que nace a nivel de la tabaquera anatómica y sigue el primer metacarpiano.

6.ª *Dorsal del carpo*, que se dirige hacia adentro siguiendo la cara dorsal del carpo, se anastomosa con una rama de la arteria cubital y forma el *arco dorsal de la mano*. Este da ramos: unos, *ascendentes*, que se anastomosan con la interósea anterior, y los otros, *descendentes*, que forman los *arcos interóseos dorsales*. Estos últimos se anastomosan con el arco palmar profundo por las arterias llamadas *perforantes*.

7.ª *Interósea del segundo espacio*, que sigue el segundo espacio y da ramas colaterales para los dedos correspondientes.

8.ª *Interósea del primer espacio*, que costea el primer espacio y da la colateral interna del pulgar y la colateral externa del índice.

2.º **Arteria cubital.** — La arteria cubital se extiende desde la flexura hasta la parte interna de la región palmar. Inmediatamente después de su nacimiento se dirige oblicuamente abajo y adentro hacia el borde interno del brazo, que sigue verticalmente en toda su extensión.

A. Relaciones. — Recorre el antebrazo y la muñeca:

a. *En el antebrazo*, está primero situada debajo de una gruesa capa muscular formada por los músculos de la epitróclea, y descansa entonces sobre el flexor común de los dedos. Luego se desprende de los músculos, se hace superficial y pasa por

entre el tendón del cubital anterior (por dentro) y el flexor común superficial (por fuera); está separada de la piel por la aponeurosis de envoltura del brazo y de la aponeurosis que cubre el flexor común de los dedos. En su origen el nervio mediano, que al principio está colocado por dentro de ella, la cruza y se coloca, a mitad del antebrazo, por fuera de la arteria. El nervio cubital, al principio bastante apartado de ella, se le aproxima pronto y sigue su lado interno.

b. *En la muñeca*, la arteria cubital se desliza por fuera del pisiforme y se anastomosa con la radiopalmar, para formar el arco palmar superficial (véase más adelante).

B. Distribución. — La arteria cubital da seis ramas, de las cuales cinco nacen en el antebrazo y la sexta en la muñeca:

1.ª *Tronco de las recurrentes cubitales*, que se dirige inmediatamente hacia arriba y adentro; se divide y da la *recurrente cubital anterior* y la *recurrente cubital posterior*, que se anastomosan ambas con las ramas anterior y posterior de la colateral interna formando el círculo epitroclear.

2.ª *Tronco de las interóseas*, que se dirige hacia abajo y afuera, hacia el origen del espacio interóseo, y se divide en dos ramas: 1.ª, la *interósea anterior*, que desciende por delante del ligamento interóseo y se distribuye por los músculos anteriores del antebrazo, como también por los músculos posteriores a beneficio de unos ramos llamados *perforantes*, siendo de notar que una rama arterial sigue el nervio mediano, *arteria del nervio mediano*, y termina anastomosándose con la arteria dorsal del carpo; 2.ª, la *interósea posterior*, que perfora el ligamento interóseo, para distribuirse en la cara posterior del antebrazo; da una arteria que recorre un canal muscular formado por el ancóneo y el cubital posterior, llamada *arteria recurrente radial posterior*, la cual se anastomosa con la humeral profunda.

3.ª *Ramos musculares*, para los músculos vecinos.

4.ª *Cúbitodorsal*, que nace por encima de la muñeca, da vuelta al cúbito y va a unirse con una rama de la arteria radial para formar el arco dorsal del carpo.

5.ª *Transversa anterior del carpo*, que va a unirse con una rama de la arteria radial, y también transversal, siguiendo el borde inferior del pronador cuadrado.

6.ª *Cúbitopalmar*, que nace a nivel del pisiforme, vasculariza la eminencia hipotenar y forma el arco palmar profundo anastomosándose con la terminación de la arteria radial.

3.° **Arcos palmares.** — Los arcos palmares son dos: uno *superficial* y el otro *profundo*.

A. Arco palmar superficial. — Está formado por la anastomosis de la arteria cubital con la radiopalmar. Describe una curva regular de concavidad mirando arriba, comprendida entre la aponeurosis palmar media por delante y los tendones de los flexores por detrás.

a. *Por su concavidad*, no emite ninguna rama.

b. *Por su convexidad*, da las *arterias digitales*. En número de cuatro, recorren los espacios interóseos correspondientes: la *primera digital* da la colateral interna del meñique; la *segunda digital* da la colateral externa del meñique y la interna del anular; la *tercera digital* da la colateral externa del anular y la interna del medio; la *cuarta digital* da la colateral externa del medio y la interna del índice. Estas arterias colaterales de los dedos recorren los bordes laterales de los mismos, se anastomosan en su extremidad y dan ramas al pulpejo subsungueal.

B. Arco palmar profundo. — Está formado por la anastomosis de la radial y de la cúbitopalmar. Está situado detrás de los tendones flexores y delante de los espacios interóseos. También describe una curva de concavidad dirigida arriba.

a. *Por su concavidad*, emite ramas muy delgadas para la cara anterior del carpo.

b. *Por su convexidad*, da las *arterias interóseas palmares*, que recorren el espacio interóseo correspondiente y terminan en la arteria digital; la del primer espacio, muy voluminosa, forma, bifurcándose, la colateral externa del índice y la interna del pulgar.

c. *Por su cara posterior*, da las *arterias perforantes*, que atraviesan el espacio interóseo correspondiente y terminan en las interóseas dorsales. Son *tres*, para el segundo, tercero y cuarto espacios; la del primer espacio la forma la arteria radial al pasar de la cara dorsal a la palmar.

Artículo II

RAMAS QUE NACEN DE LA PORCION TORACICA DE LA AORTA

La porción torácica de la aorta da diversas ramas, destinadas unas a las vísceras y otras a las paredes torácicas. Son cuatro:

1.° **Arterias bronquiales.** — Muy variables, tanto en su origen como en su número, estas arterias se dirigen hacia el hilio del pulmón, siguiendo la cara posterior de los bronquios correspondientes. Son tres para el pulmón derecho, dos para el izquierdo, y están destinadas a la nutrición del parénquima pulmonar (véase *Pulmones*).

2.° **Arterias esofágicas medias.** — Son cinco o seis y se distribuyen por la porción torácica del esófago.

3.° **Arterias mediastínicas posteriores.** — Son ramos muy delgados, que se distribuyen por los órganos del mediastino posterior (pleura, paricardio, ganglios).

4.° **Arterias intercostales aórticas.** — La aorta da directamente las nueve o diez últimas arterias intercostales.

Por hallarse el tronco aórtico a izquierda de la línea media, las arterias derechas pasan por detrás del esófago, del conducto torácico y de la vena ácigos mayor para llegar a los espacios intercostales derechos, mientras que las arterias izquierdas, más cortas, cruzan la vena ácigos menor.

La distribución es la misma. Cada arteria, al llegar a los agujeros de conjunción, se divide en dos ramas: 1.ª, *rama posterior* o *dorsoespinal*, que se distribuye por los músculos espinales, como también por la medula y sus cubiertas; 2.ª, *rama anterior*, más voluminosa, que se coloca en el canal del borde inferior de las costillas, entre la vena (que está *encima*) y el nervio (que está *debajo*), hasta el tercio anterior del espacio intercostal, en donde se anastomosa con las ramas de la arteria mamaria interna (nótese que situada primero entre ambos intercostales, sigue luego por el mismo espesor del intercostal interno). En su trayecto, da ramas a los músculos intercostales, a la pleura y a la mama.

Artículo III

RAMAS QUE NACEN DE LA PORCION ABDOMINAL DE LA AORTA

De la aorta nacen dos clases de arterias:

1.ª *Ramas parietales*: arterias diafragmáticas inferiores y arterias lumbares.

2.ª *Ramas viscerales*: tronco celíaco, arteria mesentérica

superior, arterias capsulares medias, arterias renales, arterias genitales, arteria mesentérica inferior.

§ 1. — Arterias diafragmáticas inferiores

Nacen de la aorta, por debajo del diafragma, se dirigen hacia afuera y se dividen en dos ramas: 1.ª, *rama interna*, que forma con la del lado opuesto un arco por delante del esófago; 2.ª, *rama externa*, que se anastomosa con las intercostales aórticas. Estas ramas se distribuyen principalmente por el diafragma, y accesoriamente por el esófago, el páncreas y la cápula suprarrenal (*arteria capsular superior*).

§ 2. — Arterias lumbares

Nacen de la cara posterior de la aorta. Son cinco, en relación con el número de espacios intertransversos; la última (y a menudo también la cuarta) procede muchas veces de la arteria sacra media. Su distribución es la misma que la de las arterias intercostales. Luego de su nacimiento se dividen en dos ramas: 1.ª, *rama posterior*, para los músculos de los canales, la medula y sus cubiertas; 2.ª, *rama anterior*, que se dirige hacia abajo y afuera; vasculariza los músculos inmediatos (cuadrado lumbar, psoas y músculos de la pared ánterolateral del abdomen) y se anastomosa con las arterias inmediatas (epigástrica, mamaria interna).

§ 3. — Tronco celíaco

El tronco celíaco nace de la cara anterior de la aorta, por debajo de las arterias diafragmáticas, y por delante del cuerpo de la duodécima vértebra dorsal. Desde este punto se dirige hacia adelante y termina, en un trayecto de 8 a 15 milímetros, dando tres ramas: *arteria hepática*, *arteria esplénica* y *arteria coronaria estomáquica*. En este corto trayecto está en relación: 1.°, por arriba y a la derecha, con el lóbulo de Spigel; 2.°, por abajo, con el borde superior del páncreas; 3.°, a la izquierda, con la porción cardíaca del estómago. Está rodeado por las mallas del plexo solar.

1.° **Arteria hepática.** — Se dirige primeramente hacia adelante y un poco a la derecha, en dirección al píloro, pasando por debajo del lóbulo de Spigel. Después se inclina hacia arriba,

se hace vertical y camina por el epiplón menor, por delante de la vena porta, a la izquierda del colédoco (borde anterior del hiato de Winslow). Llega al hilio del hígado y termina en él.

A. Ramas colaterales. — Son tres:

1.ª *Arteria pilórica*, destinada al píloro y va a anastomosarse con la arteria coronaria estomáquica.

2.ª *Arteria gastroepiploica derecha*, que desciende por detrás del duodeno (primera porción), se incurva, sigue la curvatura mayor del estómago y se anastomosa con la arteria gastroepiploica izquierda; en su recorrido da ramos al estómago y al epiplón, y una arteria, la *pancreáticoduodenal*, que pasa entre el duodeno y la cabeza del páncreas y se distribuye por estos dos órganos.

3.ª *Arteria cística*, que, nacida a nivel del hilio, se dirige al cuello de la vejiga biliar y se divide en dos ramas (superior e inferior), destinadas a la vesícula.

B. Ramas terminales. — Son dos, derecha e izquierda, que penetran en el hígado (véase *Hígado*).

2.° **Arteria esplénica.** — Se dirige a la izquierda, sigue el borde superior del páncreas describiendo numerosas flexuosidades, penetra en el epiplón gastroesplénico y termina en la cara ánterointerna del bazo.

A. Ramas colaterales. — Da tres colaterales:

1.ª *Arterias pancreáticas*, que nacen por encima del páncreas.

2.ª *Arteria gastroepiploica izquierda*, que se dirige a la derecha, siguiendo la curvatura mayor del estómago, y se anastomosa con la arteria gastroepiploica derecha; en su trayecto se distribuye por el estómago y por el epiplón mayor.

3.ª *Vasos cortos*, que nacen de la arteria esplénica o de una de sus ramas terminales, y se distribuyen por la porción izquierda de la gran tuberosidad del estómago.

B. Ramas terminales. — Al llegar al bazo, la esplénica se divide en cuatro o cinco ramas, que penetran en el hilio de esta víscera y se ramifican por dentro de este órgano conservando su independencia.

3.° **Arteria coronaria estomáquica.** — Se dirige primeramente hacia arriba, en dirección al cardias, luego se dobla brus-

camente y desciende a lo largo de la curvatura menor para anastomosarse con la arteria pilórica. Da ramos: 1.°, a la porción abdominal del esófago (*ramos esofágicos*); 2.°, a la región cardíaca del estómago (*ramos cardíacos*; 3.°, a la porción del estómago situada a cada lado de la curvatura menor (*ramos gástricos*); nótese que estos ramos gástricos se anastomosan con las ramas de las arterias gastroepiploicas y forman así círculos arteriales alrededor del estómago.

§ 4. — Arteria mesentérica superior

Nace por debajo del tronco celíaco, va por detrás del páncreas, se desprende de esta glándula a nivel de su cuello, cruza la tercera porción del duodeno en su punto de unión con la cuarta, se introduce en seguida en el mesenterio y va a terminar en el intestino delgado. En su trayecto describe una curva de concavidad derecha. Sus ramas colaterales son numerosas. Son las siguientes:

1.ª *Ramas pancreáticas*, para la cara posterior del páncreas.

2.ª *Ramas duodenales*, para las dos últimas porciones del duodeno.

3.ª *Arteria pancreáticoduodenal*, sube por el surco duodenopancreático y va a anastomosarse con una arteria análoga, procedente de la gastroepiploica derecha.

4.ª *Arterias cólicas derechas*, nacen de la concavidad de la arteria mesentérica y forman tres ramas: una superior, para la mitad derecha del colon transverso; las otras dos, media e inferior, para el colon ascendente. Cada una de ellas se dirige hacia la porción correspondiente del colon y se divide en dos ramas: ascendente y descendente. De la *cólica derecha superior*, la rama ascendente se anastomosa con un ramo análogo procedente de la arteria cólica izquierda superior, y la rama descendente con la rama ascendente de la cólica derecha media. De la *cólica derecha inferior*, la rama ascendente se anastomosa con la rama descendente de la cólica derecha media, y la rama descendente con la terminación de la arteria mesentérica. De esto resultan arcos vasculares, cuya convexidad mira al colon, y de estos arcos nacen ramos destinados a esta porción del intestino grueso.

5.ª *Ramas del intestino delgado*, que nacen de la convexidad de la arteria mesentérica y forma una serie de arcos, de cuya convexidad nacen nuevas ramas, formando nuevos arcos; de estos últimos nacen ramas para el intestino delgado.

5. — Arterias capsulares medias

En número de dos (una *derecha* para la cápsula derecha, otra *izquierda* para la cápsula izquierda), nacen a cada lado de la aorta, por debajo de la arteria mesentérica, y se distribuyen por la parte media de las cápsulas suprarrenales (véase *Cápsulas suprarrenales*).

§ 6. — Arterias renales

Son dos: *derecha*, para el riñón derecho, e *izquierda*, para el riñón izquierdo, y nacen de cada lado de la aorta, por delante de la primera vértebra lumbar; descansan sobre el psoas. Al llegar al hilio del riñón, pasan entre la vena renal, que está por delante, y la pelvis renal, que está por detrás, y luego se dividen en *tres* o *cuatro* ramas (*ramas terminales*) que penetran en riñón (véase *Riñón*).

En su trayecto, dan ramos a los ganglios vecinos, a los pilares del diafragma, a la pelvis renal, a la porción inicial del uréter y a la cápsula adiposa.

§ 7. — Arterias genitales

Están destinadas, en el hombre, al testículo (*arterias espermáticas*), y en la mujer, al ovario (*arterias úteroováricas*).

1.° **Arterias espermáticas.** — Nacen de la parte anterior de la aorta, cruzan el uréter y el psoas. Al llegar a la pelvis renal, se introducen en el conducto inguinal y lo recorren, descendiendo a las bolsas y terminando en el testículo y en el epidídimo (véase *Testículo*). En su trayecto dan algunas ramas al uréter, a la cápsula adiposa del riñón y a los elementos del cordón.

2.° **Arterias úteroováricas.** — La parte superior de su trayecto es análoga a la de las arterias espermáticas. Al llegar a los lados de la pelvis renal, se dirigen hacia abajo y adentro, penetran en el ligamento ancho y terminan en el ovario a nivel de su ángulo externo. Dan la *arteria tubaria externa*, para la mitad

externa de la trompa, y van a anastomarse con un ramo de la arteria uterina (véanse *Ovario* y *Utero*).

§ 8. — Arteria mesentérica inferior

Nace de la aorta poco antes de su terminación. Describe una curva de concavidad derecha, atraviesa la fosa ilíaca izquierda y va a terminar a nivel de la tercera vértebra sacra. Está situada en el espesor del mesocolon ilíaco.

De su convexidad nacen las *arterias cólicas izquierdas*, en número de tres (superior, media e inferior), destinadas a la mitad izquierda del colon transverso, al colon descendente y a la *S* ilíaca. Estas arterias cólicas izquierdas forman, como las cólicas derechas, arcos cuya convexidad mira al colon y su distribución es análoga.

La arteria mesentérica inferior termina a nivel de la tercera vértebra sacra, dando las *arterias hemorroidales superiores*, y por destinadas a la porción superior del recto; se anastomosan con las otras arterias hemorroidales (véase *Recto*).

artículo iv

RAMAS TERMINALES DE LA AORTA

A nivel de la cuarta vértebra lumbar, la aorta se divide en tres ramas terminales de desigual importancia: la arteria *sacra media* y las dos *ilíacas primitivas*. La arteria sacra media es la homóloga de la aorta caudal de los mamíferos que tienen cola. En el hombre, es completamente rudimentaria, de modo que pueden considerarse las dos arterias ilíacas primitivas como verdaderas ramas terminales de la aorta.

§ 1. — Arteria sacra media

La arteria sacra media continúa la dirección de la aorta; pasa por delante de la quinta vértebra lumbar y luego por delante del sacro y del cóccix. Da ramas parietales, análogas a las de las arterias lumbares: la primera nace a nivel de la quinta vértebra lumbar; las demás son en número igual al de las piezas sacras. Se distribuyen por los huesos y músculos inmediatos.

Existen ramas viscerales para la cara posterior del recto y la glándula coccígea de Luschka.

§ 2. — Arteria ilíaca primitiva

Son dos, que se extienden desde la cuarta vértebra lumbar a la sínfisis sacroilíaca. Cubiertas por el peritoneo y el uréter, que las cruza en X, descansan sobre la quinta vértebra lumbar y sobre el borde interno del psoas. Al separarse entre sí forman un ángulo de 65 grados en el hombre y de 75° en la mujer. Las venas ilíacas primitivas están colocadas detrás de la arteria; pero en el lado izquierdo la vena, que ocupa primeramente la parte posterior de la arteria, pasa luego a su parte interna y se coloca debajo de la arteria ilíaca primitiva derecha, para alcanzar la vena cava inferior, situada a la derecha de la línea media. La arteria ilíaca primitiva se divide en dos ramas: *arteria ilíaca interna* e *ilíaca externa*.

§ 3. — Arteria ilíaca interna o hipogástrica

Nace a nivel de la sínfisis sacroilíaca, desciende a la pequeña pelvis, en una longitud de 2 a 4 centímetros, y se divide luego en once ramas. Estas ramas pueden clasificarse en: 1.°, ramas *intrapélvicas parietales*; 2.°, ramas *intrapélvicas viscerales*; 3.°, ramas *extrapélvicas*.

A. **Ramas intrapélvicas parietales.** — Son dos: la *iliolumbar* y la *sacra lateral*.

1.ª Arteria iliolumbar. — Nacida de la parte posterior de la hipogástrica, se dirige hacia arriba, por debajo del músculo psoas, y se divide en dos ramas: 1.ª, *rama ascendente* o *lumbar*, para los músculos de la pared (psoas y cuadrado lumbar); 2.ª, *rama transversal* o *ilíaca*, para el músculo ilíaco.

2.ª Arteria sacra lateral. — Existen ordinariamente dos arterias sacras laterales: 1.ª, *arteria sacra lateral superior*, que se dirige hacia arriba, se introduce en el primer agujero sacro anterior y se distribuye por la cola de caballo, como también por los músculos de la parte posterior de la pelvis; 2.°, *arteria sacra lateral inferior*, que desciende a lo largo del sacro, por delante del músculo piramidal; da ramos para los músculos

vecinos y para la cola de caballo. Termina anastomosándose con la arteria sacra media.

B. **Ramas intrapélvicas viscerales.** — Son *tres* en el hombre y *cinco* en la mujer.

1.ª Arteria umbilical. — Presenta su máximo desarrollo en el feto; sale del abdomen por el ombligo y sigue a lo largo del cordón para ramificarse en la placenta, en donde se opera la hematosis. En los recién nacidos, la circulación cesa por efecto de la ligadura del cordón; la arteria se atrofia y en el adulto no queda más que un cordón fibroso, permeable, sin embargo, en su parte más posterior, y da en este punto algunos ramos a la vejiga.

2.ª Arteria vesical inferior. — Nace de la cara anterior de la hipogástrica y se ramifica extensamente por el fondo de la vejiga. Da la *arteria deferencial*, que acompaña al conducto deferente hasta el interior de las bolsas.

3.ª Arteria hemorroidaria media. — Se dirige a los lados del recto, al cual presta algunas ramas, y termina en la cara lateral de la vejiga.

4.ª Arteria uterina. — Nacida de la hipogástrica, la uterina sigue primeramente la pared lateral de la pelvis, luego, dirigiéndose transversalmente hacia adentro, alcanza el borde del útero. En este punto se incurva, se dirige verticalmente hacia arriba y termina en la base del útero. En su *porción parietal*, descansa sobre el obturador interno. En su *porción transversal*, corresponde a la base de los ligamentos anchos, y cruza el uréter, que se encuentra por detrás; en este punto el entrecruzamiento se efectúa a 2 centímetros de la pelvis y del borde del útero. En su *tercera porción*, la arteria se dobla, hacia arriba (*cayado uterino*) y se remonta a lo largo de los bordes del útero entre las dos hojas del ligamento ancho.

En su trayecto da ramos al uréter, a la vagina (fondos de saco anterior y posterior), al fondo de la vejiga, a la cara anterior y a la cara posterior del útero. Los ramos del cuello son largos, los del cuerpo son cortos.

Al llegar a la parte superior del útero, se divide en dos ramas: una destinada a la trompa, y se llama *arteria tubaria interna*, y otra que va a unirse con la ovárica.

5.ª Arteria vaginal. — Esta arteria desciende por los bordes de la vagina y da ramos al uréter y a la vagina.

C. **Ramas extrapélvicas.** — Son cuatro: una sale de la pelvis por el agujero obturador, la *arteria obturatriz*, y las otras tres, la *arteria glútea*, *isquiática* y *pudenda interna*, salen por la escotadura ciática.

1.ª Arteria obturatriz. — Nace de la parte anterior de la arteria hipogástrica, sigue la pared de la excavación pélvica, paralelamente a la línea innominada; pasa entre el nervio, que está por encima, y la vena, que está por debajo; atraviesa el conducto subpubiano y termina en la región ánterointerna del muslo.

En su trayecto intrapélvico emite: 1.°, dos *ramos musculares*, uno para el músculo ilíaco y otro para el músculo obturador interno; 2.°, un *ramo pubiano*, que pasa por detrás de la sínfisis púbica y se anastomosa con un ramo similar del lado opuesto; 3.°, un *ramo vesical*, para la vejiga; 4.°, un *ramo anastomótico*, con la epigástrica, tan voluminoso a veces, que se le puede considerar como el origen de la obturatriz.

A su salida de la pelvis, la arteria obturatriz se divide en dos ramas: una, *interna*, para los músculos aductores, pectíneo, obturador externo, y algunas veces para el escroto o los grandes labios, y la otra, *externa*, que se dirige hacia afuera y se anastomosa con la arteria isquiática.

2.ª Arteria glútea. — Rama voluminosa, que sale de la pelvis por la parte superior de la escotadura ciática, por encima del piramidal, y se divide en dos ramas; una, *superficial*, para los glúteos mediano y mayor, y la otra, *profunda*, para los glúteos mediano y menor.

3.ª Arteria isquiática. — Desciende por delante del plexo sacro y del músculo piramidal, y sale de la pelvis por la escotadura ciática mayor, por debajo del piramidal y por dentro de la pudenda interna. Al llegar a la región glútea, emite: 1.°, *ramas posteriores*, para el glúteo mayor; 2.°, *ramas descendentes*, destinadas a los músculos de la cara posterior del muslo y al nervio ciático mayor (*arterias del nervio ciático*). Es de notar que se anastomosan con las ramas de la arteria femoral, con la arteria circunfleja y con las arterias perforantes.

4.ª Arteria pudenda interna. — Sigue el mismo trayecto que la precedente, sale de la pelvis por la escotadura ciática mayor, pero casi en seguida entra de nuevo en ella (o mejor en el perineo) por la escotadura ciática menor. Camina por la cara

libre del obturador interno penetra entre las dos hojas de la aponeurosis perineal media y termina a nivel de la sínfisis pubiana bifurcándose).

a. *Ramas colaterales.* — Además de ramos viscerales y musculares sin nombre determinado, se encuentran aquí tres arterias colaterales importantes:

1.ª *Arterias hemorroidales inferiores*, en número de dos o tres, destinadas al ano y anastomosadas con las demás arterias hemorroidales (medias y superiores);

2.ª *Arteria perineal superficial*: nace a nivel de la cara externa del isquion, pasa por detrás del transverso, lo sigue y corre entre el isquiocavernoso y el bulbocavernoso. Se distribuye por la piel del perineo y por el escroto.

3.ª *Arteria perineal profunda* o *bulbar*: corre por entre las dos hojas de la aponeurosis perineal media, perfora la hoja inferior de esta aponeurosis, entra en el triángulo isquiobulbar y termina distribuyéndose por el bulbo y la uretra.

b. *Ramas terminales.* — Son dos: 1.ª, *arteria cavernosa*, para el cuerpo cavernoso, en donde da ramos flexuosos (*arterias helicinas*); 2.ª, *arteria dorsal del pene*, que atraviesa el ligamento suspensorio del pene y sigue la cara superior del cuerpo cavernoso del lado correspondiente; después, al llegar a la base del glande, forma una corona arterial, de la que salen ramos que van hasta la extremidad de este órgano.

c. *En la mujer.* — Las ramas de la arteria pudenda interna se distribuyen, en la mujer, por las partes correspondientes de los órganos genitales; la *perineal superficial* se distribuye por los grandes labios (escroto); la *perineal profunda*, por el bulbo de la vagina; la *arteria cavernosa*, por los cuerpos cavernosos del clítoris, y la *dorsal del pene* está representada aquí por la *dorsal del clítoris*.

§ 4. — Arteria ilíaca externa

Esta arteria se extiende desde la sínfisis sacroilíaca hasta el anillo crural, en donde se continúa con el nombre de *arteria femoral*. Pasa por detrás del peritoneo, sobre la parte interna del músculo psoas; la vena ilíaca externa, colocada en su origen por detrás de la arteria, pasa luego a su parte interna. La cruzan el uréter, el nervio génitocrural y la vena circunfleja ilíaca. En el lado derecho, la cubre el segmento terminal del íleon, y a la izquierda, el colon iliopélvico. Emite dos colaterales; la *epigástrica* y la *circunfleja ilíaca*.

1.° **Arteria epigástrica.** — Nace algo por encima del anillo crural, se dirige horizontalmente hacia adentro, en una longitud de 15 a 20 milímetros; luego se endereza, se dirige oblicuamente hacia arriba y adentro, en sentido del borde externo del músculo recto mayor, penetra en la vaina de este músculo y le sigue hasta el ombligo, donde se anastomosa con la mamaria interna.

a. *Relaciones.* — La porción horizontal y la porción oblicua forman una curva de concavidad mirando arriba; sobre ella descansa el conducto deferente en el hombre y el ligamento redondo en la mujer. En su trayecto, la arteria es subperitoneal y separa la fosita inguinal externa de la fosita inguinal media. A su entrada en la vaina del recto mayor, la arteria está situada por detrás del músculo; más arriba, penetra en su espesor.

b. *Ramas colaterales.* — Son tres: 1.ª, *arteria funicular*, que se introduce en el conducto inguinal en el punto en que el conducto deferente cruza la arteria, y se distribuye por los elementos del cordón, y en la mujer, por los grandes labios; 2.ª *arteria suprapubiana*, que se dirige hacia adentro, por encima del pubis, y se anastomosa con la del lado opuesto (*arco suprapubiano*); 3.ª, *arteria anastomótica de la obturatriz*, muy variable en su volumen, y se dirige hacia abajo en sentido del agujero obturador, para desembocar en la arteria obturatriz.

c. *Ramas terminales.* — La epigástrica, después de haber dado las tres colaterales precitadas, se distribuye por el músculo recto mayor, por la parte interna de los dos músculos anchos y por el ombligo.

2.° **Arteria circunfleja ilíaca.** — Nace en el lado externo de la arteria ilíaca, sigue el arco de Falopio (siendo subperitoneal) y llega hasta la espina ilíaca ánterosuperior. En su trayecto, da ramos a la pared abdominal (*arteria epigástrica externa de Stieda*). A nivel de la espina ilíaca, da: una *rama ascendente*, para los músculos del abdomen; una *transversa*, que sigue la cresta ilíaca y se distribuye por los músculos del abdomen y por el músculo ilíaco.

§ 5. — Arteria femoral

Continuación de la ilíaca externa, se extiende desde el anillo crural hasta el anillo del tercer aductor, siguiendo una línea

que, partiendo del punto medio del arco de Falopio, fuera a terminar a cuatro dedos por encima del cóndilo interno.

1.° **Relaciones.** — La arteria femoral atraviesa sucesivamente el anillo crural, el triángulo de Scarpa y la parte ántero-interna del muslo, situada por debajo del triángulo.

α) *Dentro del anillo crural*, la arteria está colocada por dentro de la cintilla iliopectínea y por fuera de la vena. Descansa sobre la eminencia iliopectínea.

β) *En el triángulo de Scarpa*, representa la bisectriz que iría del punto medio de la base del triángulo a su vértice. Corre dentro del canal formado por el pectíneo y el psoas. La vena ocupa siempre la parte interna de la arteria.

γ) *Por debajo del triángulo de Scarpa*, la arteria pasa entre el mayor y mediano aductor por dentro y el vasto interno por fuera. El sartorio, su músculo satélite, la cruza oblicuamente y la separa del plano aponeurótico; la vena rodea la arteria y pasa poco a poco a su parte externa. En todo su trayecto, la arteria femoral está cubierta por una vaina fibrosa, que, en el triángulo de Scarpa, forma el *conducto crural* y, más abajo, el *conducto de Hunter*.

2.° **Distribución.** — La arteria femoral da seis ramas principales, cuyas cinco primeras nacen en el triángulo de Scarpa, y la sexta, en la parte inferior de la arteria.

1.ª *Arteria subcutánea abdominal*, que nace de la parte anterior de la arteria, perfora la *fascia cribiforme* y se distribuye por la pared abdominal.

2.ª *Arteria pudenda externa superior*, que perfora también la *fascia cribiforme*, se dirige hacia adentro y se distribuye por la región pubiana y por el escroto.

3.ª *Arteria pudenda externa inferior*, que nace un poco por debajo de las precedentes, se dirige hacia adentro, cruza la vena femoral por debajo del cayado de la safena interna, corre sobre el pectíneo, atraviesa la aponeurosis y se distribuye por el escroto, y en la mujer por los labios mayores.

4.ª *Arteria del cuadríceps*, que nace de la parte externa de la arteria, vasculariza el sartorio y da numerosas ramas al cuadríceps.

5.ª *Arteria femoral profunda*, que nace a 5 centímetros por debajo del arco de Falopio, se dirige hacia abajo y atrás, entre el vasto interno y el pectíneo, luego desciende sobre el aductor mayor, cubierta por los aductores mediano y menor; a nivel

del conducto de Hunter, perfora el aductor mayor y termina en la parte superior del rombo poplíteo. Da tres ramas colaterales: 1.ª, *arteria circunfleja interna*, que da vuelta al cuello del fémur de delante atrás, se distribuye por los músculos inmediatos, por la articulación, por el hueso (cuello del fémur), y termina en los músculos pelvitrocantéreos y en la parte posterior del muslo; 2.ª, *arteria circunfleja externa*, que rodea el cuello de atrás a delante, se distribuye en los músculos inmediatos y va a anastomosarse con la arteria circunfleja interna; 3.ª, *arterias perforantes*, en número de tres, que atraviesan las inserciones del aductor mayor y van a anostomosarse en la parte posterior del muslo, con la isquiática y la circunfleja interna.

6.ª *Arteria anastomótica magna*, que nace dentro del conducto de Hunter, del cual sale por un orificio común con el nervio safeno interno y se divide en dos ramas: una, *profunda*, para el músculo vasto interno, y la otra, *superficial*, para los tegumentos superficiales de la parte interna de la rodilla (anastomosis con la recurrente tibial anterior).

§ 6. — Arteria poplítea

Continuación de la femoral, se extiende desde el conducto de Hunter al anillo del sóleo, atravesando el plano profundo del rombo poplíteo. Oblicua hacia abajo y afuera en la primera parte de su trayecto, se hace en seguida vertical.

1.° **Relaciones.** — *Por delante*, descansa sobre el ligamento posterior de la articulación de la rodilla y sobre el músculo poplíteo. *Por atrás*, está cubierta primeramente por el semimembranoso (en su porción oblicua) y por la aponeurosis poplítea; en seguida se coloca debajo de los dos gemelos. *Por dentro*, está en relación con el semimembranoso y con el gemelo interno. *Por fuera*, está en relación con el bíceps y con el gemelo externo. La vena poplítea está situada por fuera y detrás de la arteria, y va unida a ella por un tejido celular bastante apretado. El nervio ciático poplíteo interno está situado por detrás y por fuera de la vena.

2.° **Distribución.** — La arteria poplítea, en el curso de su trayecto, emite siete ramas colaterales:

a. *Arterias gemelas*, que son dos, *interna* y *externa*, destinadas a los músculos gemelos; un ramo procedente de una de ellas sigue al nervio safeno externo.

b. *Arterias articulares superiores*, que son dos: una, la *ar-*

ticular superior interna, rodea el cóndilo interno, atravesando el aductor mayor, y se distribuye por el músculo vasto interno y por los tegumentos de la parte ánterointerna de la rodilla; la otra, la *articular superior externa*, rodea el cóndilo externo, atravesando el bíceps, y se distribuye por el músculo vasto externo y por los tegumentos de la parte ánteroexterna de la rodilla.

c. *Arteria articular media*, que nace de la cara anterior de la poplítea, atraviesa el ligamento posterior de la rodilla y se distribuye por los ligamentos cruzados, por la sinovial y el fémur.

d. *Arterias articulares inferiores*, que son dos y nacen por debajo de la interlínea articular: una de ellas, la *articular inferior interna*, pasa por debajo del ligamento lateral interno y se reparte por la parte ánterointerna de la rodilla; la otra, la *articular inferior externa*, pasa por debajo del ligamento lateral externo y se distribuye por la parte ánteroexterna de la rodilla.

De las precedentes descripciones resulta que la rodilla está vascularizada por las cuatro arterias articulares (*red rotuliana*), que se anastomosan entre sí, y con la anastomótica mayor y la recurrente tibial anterior, que igualmente forman parte de dicha red.

3.° **Terminación.** — La arteria poplítea se divide en dos ramas una, *anterior*, la arteria tibial anterior, y otra, *posterior*, el tronco tibioperoneo.

§ 7. — Arteria tibial anterior

Nacida a nivel del anillo del sóleo, atraviesa de atrás adelante el espacio interóseo y de este modo camina por la cara anterior de la pierna hasta el ligamento anular anterior del tarso, en donde toma el nombre de *arteria pedia*.

1.° **Relaciones.** — En la parte anterior de la pierna, está en relación: 1.°, *por atrás*, con el ligamento interóseo, y con la tibia, solamente en su parte inferior; 2.°, *por dentro*, con el músculo tibial anterior; 3.°, *por fuera*, con el extensor común de los dedos, y más abajo con el extensor propio del dedo gordo; 4.°, *por delante*, está cubierta primeramente por la porción carnosa del extensor común de los dedos y del tibial anterior; cuando de estos músculos existen solamente los tendones, entonces la arteria resulta superficial, cruzada únicamente por el tendón del extensor propio del dedo gordo. Acompañan a la arteria dos venas. El nervio tibial anterior, situado primeramente a su lado externo, la cruza en X para hacerse interno a nivel del ligamento anular anterior.

2.° **Distribución.** — En el curso de su trayecto, la tibial anterior da cuatro ramas:

1.ª *Arteria recurrente tibial anterior*, que, nacida de la parte superior de la arteria, se dirige hacia arriba y va a anastomosarse, por delante de la rodilla, con las arterias articulares.

2.ª *Ramos musculares*, para los músculos inmediatos (tibial anterior, músculos extensores).

3.ª *Arteria maleolar interna*, que, nacida un poco por encima de la interlínea tibiotarsiana, se dirige hacia adentro, da ramos a la articulación y a los tegumentos de la parte interna.

4.ª *Arteria maleolar externa*, que se dirige hacia afuera, en dirección al maléolo externo, y da ramos a la articulación, al calcáneo y a los tegumentos de la parte externa de la garganta del pie. Es de notar que estas dos arterias maleolares se anastomosan con la arteria peronea y la dorsal del tarso, y forman así una red arterial alrededor de la articulación tibiotarsiana.

§ 8. — Arteria pedia

En el momento de salir la tibial anterior de debajo del ligamento anular anterior para convertirse en arteria pedia, se dirige hacia adelante y un poco hacia adentro, llega al primer espacio interóseo y lo perfora luego para anastomosarse en la región plantar, con la terminación de la arteria plantar externa.

1.° **Relaciones.** — La arteria pedia está en relación: *por atrás*, con los ligamentos y el hueso del tarso; *por dentro*, con el tendón del extensor propio del dedo gordo; *por fuera*, con el borde interno del músculo pedio; *por delante*, con la piel, de la cual está separada por dos aponeurosis: la dorsal superficial y la del músculo pedio. Va acompañada por dos venas y por el nervio tibial anterior.

2.° **Distribución.** — Da tres ramas principales:

a. *Arteria dorsal del tarso*: se dirige hacia el borde externo del pie, pasa por debajo del músculo pedio, se distribuye por este músculo y por los tendones inmediatos, y va a anastomosarse con la arteria maleolar externa.

b. *Arteria dorsal del metatarso*: nace a nivel del primer

espacio interóseo y se dirige hacia afuera, formando un *arco* de concavidad superior. *De su concavidad* nacen algunos ramos. que se anastomosan con la arteria dorsal del tarso. *De su convexidad* se desprenden tres *arterias interóseas*, que siguen los espacios 2.°, 3.° y 4.°, y se distribuyen de la misma manera que las interóseas dorsales de la mano: al llegar al extremo anterior del espacio interóseo que recorren, dan *arterias colaterales* para los dedos. Comunican con la arteria interósea plantar correspondiente por dos arterias llamadas *perforantes*, una situada en la extremidad posterior del espacio, y otra en la parte anterior.

c. *Arteria interósea del primer espacio*: es análoga a las interóseas precedentes; da arterias colaterales y una perforante; en la extremidad anterior del espacio la perforante posterior está representada por la *arteria pedia* misma.

§ 9. — Tronco tibioperoneo

Continúa la dirección de la arteria poplítea. Atraviesa el anillo del sóleo, descansa sobre el tibial posterior y está cubierto por el sóleo, el plantar delgado y los gemelos. Le acompañan dos venas y el nervio tibial posterior colocado por detrás de él. Da algunos ramos a los músculos vecinos, a la tibia (*arteria nutricia* de la tibia), y después de un trayecto de 4 ó 5 centímetros, se divide en dos ramas: la arteria tibial posterior y la arteria peronea.

1.° **Arteria peronea.** — Desciende a lo largo de la cara posterior de la pierna, hasta la extremidad inferior del ligamento interóseo, en donde termina.

A. Relaciones. — Está situada entre los músculos de la capa superficial y los de la capa profunda. Descansa primeramente sobre el tibial posterior. Después se coloca debajo del flexor propio del dedo gordo, sigue la parte interna del peroné y se coloca en la cara posterior del ligamento interóseo, al cual sigue hasta su terminación.

B. Distribución. — En su trayecto da ramos a los músculos inmediatos (sóleo y tibial posterior) y al peroné (*arteria nutricia*). Termina por dos ramas: una, la *arteria peronea anterior*, que perfora el ligamento interóseo, llega a la cara anterior de la pierna por delante de la articulación tibiotarsiana y se anastomosa con la arteria dorsal del tarso y con la maleolar externa; y otra, la *arteria peronea posterior*, que sigue la dirección del tronco principal y se ramifica por la parte externa del talón.

2.° **Arteria tibial posterior.** — Más voluminosa que la arteria peronea, sigue el borde interno de la cara posterior de la pierna, hasta el canal del calcáneo, en donde termina.

A. Relaciones. — *En la mitad superior de su trayecto* está situada sobre el tibial posterior, y cubierta por los gemelos y el sóleo (formado de dos capas carnosas separadas por una aponeurosis). *En la mitad inferior*, descansa sobre el flexor común de los dedos, por dentro del tendón de Aquiles, que ha reemplazado a las masas musculares de los gemelos y del sóleo; está separada de la piel únicamente por una aponeurosis doble. *En el canal del calcáneo*, está situada entre el tendón del flexor común, que está por delante, y el tendón del flexor propio del dedo gordo, que está por detrás. *Dos venas satélites* la acompañan en toda su extensión. El nervio tibial posterior, colocado primeramente entre las dos arterias, se aproxima a la arteria tibial y se coloca a su lado externo desde la mitad de su trayecto.

B. Distribución. — En su trayecto da ramos a los músculos (sóleo, tibial posterior y flexores), a los huesos (tibia y calcáneo). Envía un ramo anastomótico, que se anastomosa con un ramo de la arteria peronea al nivel del maléolo interno. Al llegar al canal del calcáneo, termina en dos ramas divergentes, las ramas llamadas *arterias plantares*.

3.° **Arterias plantares.** — Son dos: la arteria plantar interna y la arteria plantar externa.

1.ª Arteria plantar interna. — Corre por la planta del pie, entre los músculos de la región interna y los de la región media. Sigue así hasta la cabeza del primer metatarsiano, en donde termina dando la *arteria colateral interna del dedo gordo* o anastomosándose con ella. En su trayecto da ramos: 1.°, *superiores*, para el aductor oblicuo del dedo gordo y los huesos del tarso; 2.°, *inferiores*, para el abductor del dedo gordo y los tegumentos; 3.°, *externos*, para el flexor corto plantar; 4.°, *internos*, para el flexor corto del dedo gordo.

2.ª Arteria plantar externa. — Mucho más voluminosa que la precedente. sigue una dirección oblicua hacia adelante y afuera, hasta la extremidad posterior del quinto metatarsiano:

se encuentra entre el flexor plantar y el cuadrado carnoso de Sylvio. Después se dirige transversalmente hacia adentro hasta la extremidad posterior del primer metatarsiano, en donde se anastomosa con la arteria pedia, que ha perforado de arriba abajo el primer espacio interóseo.

a. *En su porción oblicua*, da ramos: 1.°, *inferiores*, para el flexor corto plantar y para el abductor del dedo pequeño; 2.°, *superiores*, para los huesos del tarso; 3.°, *internos*, para los tendones flexores y los lumbricales; 4.°, *externos*, para el flexor corto del dedo pequeño.

b. *En su porción transversal* forma el *arco plantar*, que es análogo al arco palmar profundo. *De su concavidad* nacen ramos para los huesos del tarso. *De su convexidad* nace: la *colateral externa del dedo pequeño* y las cuatro *interóseas plantares*: éstas pasan por los espacios interóseos y terminan dando las *arterias colaterales de los dedos del pie*, análogas a las colaterales de los dedos de la mano. Además, se anastomosan con la interósea dorsal por *arterias perforantes anteriores*. *De su cara superior* nacen las *arterias perforantes posteriores*, que, después de atravesar de abajo arriba el espacio interóseo correspondiente, desembocan en las arterias interóseas dorsales; son *tres*, porque la pedia, perforando el primer espacio interóseo, representa el perforante del mismo.

Tercera Sección

VENAS

La venas son conductos membranosos de ramificaciones convergentes, destinados a conducir la sangre desde los capilares al corazón.

1.° **Disposición general.** — Las venas nacen de los capilares y, siguiendo una vía inversa de las arterias, convergen hacia el corazón, uniéndose entre sí y formando troncos cada vez más voluminosos. Existen tres sistemas venosos: 1.°, *sistema pulmonar*, correspondiente al territorio de la arteria pulmonar; 2.°, *sistema venoso general*, correspondiente a la arteria aorta; 3.°, *sistema porta abdominal*, representado por un tronco principal (la vena porta), intermedio entre dos redes capilares, una intestinal y otra hepática. Estos sistemas están unidos entre sí en su periferia.

2.° **Conformación exterior.** — Las venas son cilíndricas en estado de plenitud y aplanadas en estado de vacuidad; presentan en su superficie abolladuras, debidas a las válvulas situadas en su interior. Son siempre más numerosas que las arterias.

En general rectilíneas, ocupan dos situaciones principales: 1.ª, *venas superficiales*, que corren por encima de la aponeurosis, inmediatamente debajo de la piel; 2.ª, *venas profundas*, que corren adosadas a las arterias y siguiéndolas en todo su trayecto (venas satélites).

En el tronco y en la cabeza, las venas se distinguen preferentemente en *venas viscerales* y *venas parietales*.

En su trayecto, las venas se anastomosan entre sí de diferentes modos (anastomosis longitudinales, oblicuas, transversales; anastomosis por inosculación, por convergencia, en plexo). De este modo se explica la existencia de las muy numerosas vías colaterales (*conductos de seguridad*).

3.° **Conformación interior, válvulas.** — Las venas presentan en su interior repliegues membranosos o *válvulas*, que se oponen a todo movimiento retrógrado de la sangre. Estas válvulas figuran verdaderos nidos de pichón, suspendidos en la pared del vaso; están situadas en un punto cualquiera de la pared vascular (*válvulas parietales*) o en su terminación (*válvulas ostiales*). Algunas venas no tienen válvulas (*venas avalvulares*): tales son la vena cava superior, la vena porta, la vena renal. Otras tienen muchas (*venas valvulares*): son las venas en que la circulación se efectúa contrariamente a las leyes de la gravedad, y aquéllas que pueden ser comprimidas por la acción de los músculos (*venas de los miembros*).

4.° **División.** — Como las arterias, las venas forman dos sistemas: 1.°, *venas que se corresponden con la arteria pulmonar*; 2.°, *venas que se corresponden con la arteria aorta*.

CAPITULO PRIMERO

VENAS PULMONARES

Las venas pulmonares están destinadas a conducir a la aurícula izquierda la sangre llevada al pulmón por las arterias pulmonares.

1.° **Origen.** — Nacen de los capilares de los lóbulos pulmonares y forman, al nivel del hilo, tres troncos principales para el pulmón derecho y dos solamente para el izquierdo. Estos troncos corresponden a cada uno de los lóbulos. El que proviene del lóbulo superior del pulmón derecho se une con el que emana del lóbulo medio, de manera que en definitiva no existen más que cuatro venas pulmonares: *dos para el pulmón derecho* y *dos para el izquierdo*.

2.° **Trayecto.** — En cada lado se distingue una *vena pulmonar superior* y una *vena pulmonar inferior*. Se dirigen hacia adentro y, después de un corto trayecto, desembocan en la aurícula izquierda las venas derechas, cerca del tabique interauricular, y las venas izquierdas algo por fuera de las venas derechas.

3.° **Relaciones.** — Ocupan la parte anterior del hilo (las venas derechas son cruzadas por la cava superior y la porción ascendente de la aorta). Al llegar a la aurícula levantan el pericardio.

4.° **Calibre.** — Las venas superiores son más voluminosas que las inferiores, y las venas derechas lo son más también que las izquierdas.

CAPITULO II

VENAS AORTICAS

La sangre venosa del sistema aórtico es conducida al corazón: 1.°, por venas cortas, que vienen del corazón mismo y se llaman *venas cardíacas*; 2.°, por dos conductos voluminosos, que se llaman *venas cavas*.

ARTÍCULO PRIMERO

VENAS CARDIACAS

Las venas cardíacas forman tres grupos: la *vena coronaria mayor*, las *venas cardíacas accesorias* y las *venas de Thebesio*.

1.° **Vena coronaria mayor.** — Nace de la punta del corazón, sigue el surco interventricular anterior, se dobla a nivel de las aurículas, recorre el surco auriculoventricular izquierdo y, al llegar a la cara posterior del corazón, se abre en la aurícula derecha. Pueden, pues, considerarse en ella dos porciones: 1.ª, una, ascendente, dentro del surco interventricular; 2.ª, la otra, transversal, dentro del surco auriculoventricular izquierdo, que se halla como dilatada en su porción terminal, constituyendo el *seno de la vena coronaria mayor*.

a. *Seno de la vena coronaria mayor.* — No es más que la porción terminal, dilatada, de la vena coronaria mayor. Descansa el surco auriculoventricular por debajo de la aurícula. Se abre en la aurícula derecha, por debajo de la vena cava inferior; su orificio está provisto de una válvula incompleta, la *válvula de Thebesio*. En su extremidad externa existe, a nivel de la desembocadura de la vena de Marshall, una válvula incompleta, la *válvula de Vieussens*. Este seno es más marcado en el recién nacido que en el adulto.

b. *Afluentes de la vena coronaria mayor.* — Recibe: 1.°, en su porción ascendente, venas procedentes del ventrículo; 2.°, en su porción transversal, venillas procedentes de la aurícula izquierda y del ventrículo izquierdo; una de estas últimas es más voluminosa, corre a lo largo del borde izquierdo del ventrículo izquierdo y se llama *vena marginal izquierda*.

c. *Afluentes del seno.* — El seno recibe cuatro ramas: 1.ª, *vena oblicua de la aurícula izquierda* o *vena de Marshall*, que atraviesa diagonalmente la aurícula izquierda y se abre en el seno algo por delante de la válvula de Vieussens; está situada por debajo del repliegue vestigial del pericardio; 2.ª, *vena posterior del ventrículo izquierdo*, que pasa por la cara posterior del ventrículo izquierdo y se abre en la parte posterior del seno; 3.ª, *vena interventricular posterior*, que sigue por el surco interventricular posterior y desemboca en el seno, cerca de su terminación; 4.ª, *vena coronaria menor*, que nace del borde derecho y termina cerca de la embocadura del seno. Ninguna de estas venas tiene válvulas; las que a veces se han encontrado en su embocadura son insuficientes, como las válvulas de Thebesio y Vieussens.

2.° **Venas cardíacas accesorias.** — Son venas que se abren directamente en la aurícula derecha. Se distinguen cuatro principales, que están situadas en la cara anterior del ventrículo de-

recho. Una de ellas, más voluminosa que las otras, está situada en el borde derecho del corazón y forma la *vena marginal derecha* o *vena de Galeno*. Se abren en la aurícula derecha por orificios especiales, llamados *foramina*. El foramen de la vena de Galeno se encuentra en la base del apéndice auricular.

3.° **Venas de Thebesio.** — Son venas de pequeño calibre, que se abren en las cavidades del corazón, en las aurículas y en los ventrículos, por orificios especiales, los *foraminula*. *En las aurículas* son numerosos e irregulares; se encuentran también en el tabique interauricular. *En los ventrículos* existen también, y algunos de ellos comunican con las venas propias del corazón, constituyendo así, para ellas, como unos *conductos de seguridad*.

ARTÍCULO II

VENA CAVA SUPERIOR

La vena cava superior conduce al corazón derecho toda la sangre venosa de la mitad del cuerpo situada por encima del diafragma.

1.° **Trayecto.** — Empieza, por arriba, al nivel de la cara posterior del cartílago de la primera costilla derecha, en donde está formada por la unión de los dos troncos venosos braquiocefálicos. Desciende verticalmente a lo largo del borde derecho del esternón y va a abrirse en la aurícula derecha, cerca del apéndice auricular. La vena cava superior tiene una longitud de 6 a 8 centímetros y un diámetro de 20 a 22 milímetros.

2.° **Relaciones.** — Respecto de este punto, se consideran en ella dos porciones:

a. *Porción extrapericárdica.* — Está en relación: 1.°, *por delante*, con el esternón (y en el niño con el timo), la pleura y los dos primeros cartílagos costales; 2.°, *por atrás*, con la porción derecha de la tráquea, el bronquio derecho y los ganglios bronquiales; 3.°, *por dentro*, con la aorta; 4.°, *por fuera*, con el frénico derecho, la pleura y el pulmón.

b. *Porción intrapericárdica.* — En este punto la vena cava no está enteramente rodeada por el pericardio, sino tan sólo

en sus tres cuartos externos y en una altura de 2 ó 3 centímetros. Está en relación: 1.°, *por delante*, con el apéndice auricular; 2.°, *por detrás*, con las venas y la arteria pulmonar derechas; 3.°, *por dentro*, con la aorta; 4.°, *por fuera*, con la pleura y el pulmón derecho.

3.° **Afluentes.** — La vena cava superior recibe: 1.°, la *vena ácigos mayor*; 2.°, en su parte superior, los *dos troncos venosos braquiocefálicos*.

§ 1. — Troncos venosos braquiocefálicos

En número de dos, derecho e izquierdo, los troncos braquiocefálicos (que resumen la circulación del miembro superior y de la cabeza) están situados en la parte superior del tórax.

Origen. — Tanto en uno como en otro lado, nacen por detrás de la articulación esternoclavicular, en donde reciben la subclavia y la yugular interna. Desde este punto se dirigen hacia la cara posterior del primer cartílago costal, en donde se reúnen formando la vena cava superior.

2.° **Paralelo de los vasos.** — Los dos troncos braquiocefálicos son diferentes por su longitud, dirección y relaciones:

α) *Tocante a su longitud*, el tronco izquierdo mide 5 centímetros y el derecho 3 centímetros.

β) *Referente a su dirección*, el izquierdo es casi horizontal y el derecho casi vertical.

γ) *Respecto de sus relaciones*, el tronco braquiocefálico derecho está en relación: *por atrás*, con el tronco arterial del mismo nombre; *por delante*, con la extremidad interna de la clavícula y con el manubrio del esternón, en el cual se insertan los músculos esternocleidohioideo y esternotiroideo derechos. El tronco braquiocefálico izquierdo está en relación: *por atrás*, con el cayado aórtico y con las tres arterias que de él nacen; *por delante*, con la articulación esternoclavicular izquierda y con los músculos esternocleidohioideo y esternotiroideo izquierdos.

3.° **Afluentes.** — En los troncos braquiocefálicos terminan seis grupos de venas: *venas del miembro superior*, *venas de la*

cabeza, *venas de la cara*, *venas del cuello*, *venas del tórax* y *venas del raquis*.

§ 2. — Venas del miembro superior

Las venas del miembro superior se dividen en dos grupos: *venas profundas* y *venas superficiales*:

A. **Venas profundas.** — Llámanse venas profundas las que corren por debajo de la aponeurosis de cubierta del miembro. Desembocan en la vena axilar y en la subclavia.

1.° Venas profundas de la mano, del antebrazo y del brazo. — Siguen exactamente el trayecto de las arterias y son, en general, dos para cada arteria.

2.° Vena axilar. — Es la única, formada por la reunión de las dos venas humerales. Está próximamente colocada en la parte interna de la arteria axilar y después pasa a su parte anterior. Recibe numerosas venas, que corresponden exactamente a las ramas colaterales de la arteria axilar.

3.° Vena subclavia. — Se extiende desde la clavícula a la articulación esternoclavicular, en donde forma, sucediéndose con la yugular externa, el tronco braquiocefálico.

En ambos lados sus relaciones son: 1.°, *por delante*, con el músculo subclavio y con la extremidad interna de la clavícula; 2.°, *por detrás*, con la arteria subclavia, de la cual, en la parte media, está separada por el músculo escaleno anterior; 3.°, *por abajo*, con el vértice del pulmón y la pleura; 4.°, *por arriba*, con la piel, con el músculo cutáneo, con la aponeurosis cervical superficial y con la aponeurosis media, que le forma una vaina.

De las ramas venosas que acompañan a las ramas nacidas de la arteria homónima, recibe solamente las *venas intercostales superiores*. Las demás se abren en las yugulares o en el tronco venoso braquiocefálico. En cada lado recibe las dos venas yugulares externa y anterior.

B. **Venas superficiales.** — Las venas superficiales están situadas en el tejido celular subcutáneo.

1.° Venas superficiales de la mano. — Las venas están muy desarrolladas en la cara dorsal de la mano. Los dedos presentan cada uno *dos venas colaterales*; se reúnen todas para formar un rico plexo, que a menudo reviste la forma de un arco, llamado *arco venoso dorsal*. La colateral interna del dedo meñique ha recibido el nombre de *salvatela*; da vuelta al borde cubital de la muñeca y llega a la cara anterior del antebrazo, en donde forma la *cubital superficial*. Las colaterales del pulgar forman la *vena cefálica del pulgar*, que da vuelta al borde radial de la muñeca y forma, en la cara anterior del antebrazo, la *vena mediana*.

2.° Venas superficiales del antebrazo. — Son cuatro: tres en la cara anterior (*cubital*, *radial* y *mediana*) y una en la cara posterior (*cubital posterior*).

a. *Vena cubital superficial.* — Es continuación de la salvatela del dedo pequeño, sigue el borde cubital del antebrazo y sube hasta la epitróclea, en donde se continúa con la vena basílica del brazo.

b. *Vena radial superficial.* — Es continuación del arco venoso dorsal, y sigue, en la cara anterior del antebrazo, el borde radial, llega al epicóndilo y se continúa con la vena cefálica.

c. *Vena mediana.* — Es prolongación de la cefálica del pulgar, rodea el borde externo de la muñeca, gana la cara anterior del antebrazo y corre entre las dos venas cubital y radial superficiales. Al llegar a la flexura del brazo, se divide en dos ramas: una externa, la *mediana cefálica*, que se une a la vena radial superficial para formar la vena cefálica; la otra es interna, la *mediana basílica*, que se une a la vena cubital superficial para formar la vena basílica. A nivel de su bifurcación, la vena mediana recibe una anastomosis voluminosa de las venas profundas, que se llama *perforante del codo*.

d. *Vena cubital posterior.* — Es inconstante; cuando existe, nace del arco dorsal venoso de la mano, sube por la cara posterior del antebrazo y desemboca unas veces en la cubital superficial y otras en la basílica.

3.° Venas superficiales del brazo. — Son dos:

a. *Vena basílica.* — Resulta de la unión de la cubital superficial y de la mediana basílica. Al principio es subcutánea; sigue el borde interno del bíceps y luego perfora la aponeurosis y desemboca en una de las venas humerales o en la vena axilar. Va acompañada del nervio braquial cutáneo interno.

b. *Vena cefálica.* — Es resultante de la unión de la radial

superficial y de la mediana cefálica; sigue primeramente el borde externo del bíceps, después del intersticio deltopectoral, para ir a desembocar en la parte superior de la vena axilar.

C. **Comunicación de las dos redes.** — Los dos sistemas venosos, profundo y superficial, no están aislados, sino que se comunican entre sí por numerosas anastomosis. Así la mediana envía ramas anastomóticas, no sólo a nivel de su bifurcación, sino en todo lo largo de su trayecto, a la vena radial profunda. Asimismo, la cefálica del pulgar se anastomosa con las radiales profundas, y la basílica se comunica con las venas humerales profundas.

§ 3. — Venas de la cabeza

Forman cinco grupos: 1.°, *venas encefálicas*; 2.°, *senos de la duramadre*; 3.°, *venas meníngeas*; 4.°, *venas diploicas*, y 5.°, *venas tegumentarias*.

A) *Venas del encéfalo*

Se distinguen en *venas superficiales* y *venas profundas*; las estudiaremos al hablar de los centros nerviosos.

B) *Senos de la duramadre*

Llámanse senos de la duramadre unos conductos venosos, de forma triangular o redondeada, situados en el espesor de la duramadre. Todos ellos están formados de dos túnicas: una externa, que es la misma duramadre, y otra interna, que es endotelial. Pueden dividirse en *senos pares* y *senos impares*:

A. **Senos pares.** — Son *diez*: cinco a cada lado.

1.° Seno lateral. — Se extiende desde la protuberancia occipital interna al agujero rasgado posterior, siguiendo el canal lateral (entre las fosas cerebrales y las fosas cerebelosas). Se consideran en él dos porciones: una, *horizontal*, comprendida en la tienda del cerebelo y llegando hasta la base del peñasco; la otra, *vertical*, correspondiendo al canal petroescamoso y llegando hasta el agujero rasgado posterior, donde se convierte en la yugular interna. En su trayecto recibe venas cerebrales inferiores y posteriores, y venas cerebelosas posteriores.

2.° Seno cavernoso. — Situado a cada lado de la silla turca, se extiende desde la parte más ancha de la hendidura esfenoidal hasta el vértice del peñasco. Está tabicado por bridas fibrosas, y atravesado de abajo arriba por la carótida interna, y de atrás a delante por el nervio motor ocular externo; es de notar que estos dos órganos, revestidos de una capa endotelial, no son bañados por la sangre del seno cavernoso. En la pared externa de este seno se encuentran tres nervios, que son: contando desde arriba abajo: el motor ocular común, el patético y el oftálmico.

Por su cara superior, el seno cavernoso recibe venas cerebrales anteriores e inferiores: una de ellas, más voluminosa que las otras, sigue las pequeñas alas del esfenoides y toma el nombre de *seno esfenoparietal de Breschet*, que se comunica por fuera con las venas meníngeas medias. Por delante, recibe las *venas oftálmicas* superior e inferior. Por detrás, se continúa con el seno petroso inferior, que desemboca en la vena yugular interna. Lateralmente emite la *vena del agujero oval*, que pasa por el agujero oval, con el nervio maxilar inferior, y llegada a la base del cráneo, termina en los plexos pterigoideos: es una vena de desagüe.

3.° Seno petroso inferior. — Es continuación del seno cavernoso y se dirige hacia atrás, abajo y afuera. Al llegar al agujero rasgado posterior, se dobla hacia abajo, sale del cráneo, reviste todos los caracteres de una vena ordinaria y desemboca en la yugular interna. Comunica con un paquete venoso que ocupa la fosita condílea anterior, el *confluente condíleo anterior*.

4.° Seno petroso superior. — Situado en el borde superior del peñasco, está alojado en la mitad anterior de la circunferencia mayor de la tienda del cerebelo. Comunica, por delante, con el seno cavernoso; por detrás, con el seno lateral: así forma una especie de anastomosis colocada entre los dos senos.

5.° Seno occipital posterior. — Muy delgado, nace en el contorno del agujero occipital, se dirige hacia atrás y arriba, y se abre en el seno lateral, a nivel de la protuberancia occipital interna.

B. **Senos impares.** — Ocupan la línea media y son *cinco*:

1.° Seno longitudinal superior. — Situado en el borde convexo de la hoz del cerebro, se extiende desde la cresta frontal,

donde se origina, hasta la protuberancia occipital interna, y desemboca en el seno lateral. Coincide con el canal longitudinal superior, que está situado en la cara interior del cráneo. Es prismático triangular y está tabicado, como el seno cavernoso, por bridas fibrosas e invadido por una especie de prolongaciones de los corpúsculos de Pacchioni.

Muy delgado en su origen, recibe gran número de afluentes: 1.°, *venas del encéfalo* (procedentes de las caras interna y externa del cerebro); 2.°, *grande anastomótica cerebral anterior* (Trolard), que comunica el seno longitudinal superior con el seno petroso superior; 3.°, *grande anastomótica cerebral posterior* (Labbé), que pone en comunicación el seno longitudinal superior con el seno lateral; 4.°, *venas meníngeas medias*, que atraviesan lagunas sanguíneas antes de desembocar en el seno.

2.° Seno recto. — Ocupa la base de la hoz del cerebro. Recibe hacia adelante numerosos afluentes: las *venas cerebrales profundas* (*venas de Galeno*), la *vena cerebelosa superior*, las *venas cerebrales inferiores* y le *seno longitudinal inferior*. Desemboca en el seno lateral, a nivel de la protuberancia occipital interna.

Prensa de Herófilo. — A nivel de la protuberancia occipital interna convergen *seis senos*: los dos senos laterales, el seno longitudinal superior, el seno recto y los dos senos occipitales posteriores. Esta confluencia ha recibido el nombre de *prensa de Herófilo* o *torcular*. Raras veces existe un reservorio único; más a menudo se reúnen dos senos o más antes de converger en la protuberancia occipital interna.

3.° Seno longitudinal inferior. — Ocupa el borde cóncavo de la hoz del cerebro en su mitad posterior. Recibe algunas venas de la cara interna del cerebro y desemboca en la extremidad anterior del seno recto.

4.° Seno coronario. — Situado en el espesor de la tienda de la hipófisis, rodea en forma de corona la base del cuerpo pituitario y está en relación: por delante, con el canal óptico; por detrás, con la lámina cuadrilátera del esfenoides. Por ambos lados se abre en el seno cavernoso.

5.° Seno occipital transverso. — Situado por detrás de la lámina cuadrilátera del esfenoides, en el canal basilar, pone en comunicación las extremidades posteriores de los dos senos

cavernosos. Está ordinariamente constituído por múltiples conductos.

C. — *Venas meníngeas*

Pasan entre la cara externa de la duramadre y la cara interna del cráneo, dentro de surcos formados en el hueso. Las *venas meníngeas medias*, que son las más importantes, ocupan los surcos cuyo conjunto forman la *hoja de higuera*. Son dos a cada lado. Por encima del pterion reciben venas procedentes de la órbita y de las meninges; existe aquí una encrucijada venosa por la cual pasa la arteria meníngea media. Comunican, por arriba, con el seno longitudinal superior y, por abajo, con el plexo pterigoideo, pasando por el agujero redondo menor.

D. — *Venas del diploe*

La sangre venosa del diploe circula dentro de cavidades y conductos. Las *cavidades* son muy irregulares y muy desarrolladas en el viejo. Los *conductos colectores* son cuatro: uno *frontal*, otro *occipital* y dos *parietales*, corriendo todos desde la bóveda del cráneo hacia la base: Estas cavidades y estos conductos están en comunicación: 1.°, *con la red venosa intracraneal*, por orificios que se abren en las venas meníngeas, en las lagunas sanguíneas y en el seno longitudinal superior; 2.°, *con la red venosa extracraneal*, por orificios que se abren en la superficie externa del cráneo (fosa temporal, concha occipital).

E. — *Venas tegumentarias del cráneo*

Forman una rica red venosa situada entre el cuero cabelludo y la aponeurosis epicraneal, descienden a la base del cráneo, y pueden dividirse en: 1.°, *venas frontales*, que van a parar a las venas faciales; 2.°, *venas occipitales*, que van a parar a la yugular externa; 3.°, *venas parietales*, que van a parar a la vena temporal superficial.

F. — *Anastomosis entre los senos y la red venosa extracraneal*

Los senos comunican con el exterior por numerosos conductos. Los principales son:

1.° El *golfo de la yugular*, que pone en comunicación la circulación del cuello con el seno lateral.

2.° La *vena oftálmica*, que une las venas faciales con el seno cavernoso.

3.° La *vena del agujero oval*, que va del plexo pterigoideo al seno cavernoso.

4.° La *vena mastoidea*, que une el seno lateral con las venas mastoideas.

5.° El *seno petrooccipital inferior*, que une el seno cavernoso con el confluente condíleo anterior.

6.° La *vena condílea posterior*, que va del seno lateral a la vena vertebral por el agujero condíleo posterior.

7.° La *vena emisaria de Santorini*, que une las venas parietales con el seno longitudinal superior por el agujero parietal.

§ 4. — Venas de la cara

Las venas de la cara se dividen en dos grupos: *venas superficiales* y *venas profundas*:

A. **Venas superficiales.** — Forman dos troncos principales: la *vena facial* y la *vena temporal superficial*.

1.° Vena facial. — Nace en la región frontal, cerca de la línea media.

a. *Trayecto.* — Desciende a la cara, atravesándola oblicuamente, cruza el borde inferior del maxilar inferior y termina en la yugular interna. En el decurso de su trayecto, toma diferentes nombres: en la frente, se llama *vena preparada* y recibe las venas de la nariz y de la órbita; en el surco nasogeniano, se llama *vena angular* y recibe la vena oftálmica superior y las venas del ala de la nariz; en la cara, toma el nombre de *vena facial*.

b. *Relaciones.* — Al abandonar el surco del ala de la nariz, la vena facial pasa sobre el buccinador, se adosa al borde anterior del masetero y desciende a la región suprahioidea. Corre al lado de la arteria hasta la parte media del ala de la nariz; después, al paso que la arteria, dirigiéndose hacia la comisura labial, describe una línea curva de concavidad mirando hacia arriba y afuera, la vena sigue un trayecto directo hasta el borde anterior del masetero, en donde se junta de nuevo con la arteria. En este punto la vena está colocada detrás de la arteria; más abajo, en la región suprahioidea, la arteria se coloca detrás de la vena.

c. *Afluentes.* — Los afluentes de la vena facial son muy numerosos:

α) *En la cara*, recibe: 1.°, las *venas nasales*, *labiales*, *bucales* y *maseterinas anteriores*, cuyos solos nombres indican su procedencia, y cuyo trayecto es el mismo de las arterias del mismo nombre; 2.°, *la vena alveolar*, que se origina del plexo alveolar, situado detrás de la tuberosidad del maxilar superior.

β) *En el cuello*, recibe las *venas submentoniana*, *palatina inferior* y *submaxilar*. (Esta última procede de la glándula del mismo nombre.)

2.° Vena temporal superficial. — Formada por las venas segmentarias laterales del cráneo, desciende, como la arteria del mismo nombre, por delante del pabellón de la oreja y se une a la vena maxilar interna, para formar la vena yugular externa. Recibe *venas auriculares*, *venas palpebrales* y *venas faciales*. Estas últimas corresponden a la arteria transversal de la cara.

B. **Venas profundas.** — Forman tres troncos principales: *venas oftálmicas*, *vena maxilar interna* y *venas linguales*.

1.° Venas oftálmicas. — Las venas oftálmicas son dos: *superior e inferior*:

a. *Vena oftálmica superior.* — Nace en el ángulo mayor del ojo, formada por la convergencia de las venillas procedentes de las regiones vecinas (párpados, nariz, frente). Es continuación de la *angular*. En la órbita, sigue el plano superior de la región, gana la parte más elevada de la hendidura esfenoidal y la atraviesa para desembocar en el seno cavernoso. En su trayecto recoge numerosas venas correspondientes a las ramas arteriales de la oftálmica (*venas etmoidales* anterior y posterior, *venas musculares*, *vena lagrimal* y las dos *vasa vorticosa superiores*).

b. *Vena oftálmica inferior.* — Nace en la parte anterior del suelo de la órbita, se dirige hacia atrás y arriba, y va a juntarse con la vena oftálmica superior, para desembocar, con ella, en el seno cavernoso.

Las dos venas oftálmicas están en amplia comunicación, de una parte, con las venas de la cara, y de otra parte, con el plexo pterigoideo. Según algunos autores, existen válvulas que impiden el reflujo de la sangre de las venas de la cara a las venas oftálmicas.

2.° Vena maxilar interna. — Excepto las venas que rodean la tuberosidad del maxilar superior y forman el *plexo alveolar*, las cuales van a parar a la vena facial, todas las demás se reúnen para formar el *plexo pterigoideo*; son las *venas temporales profundas*, *pterigoideas*, *dentales inferiores*, *maseterinas y meníngeas medias*. Este plexo está situado detrás de los músculos pterigoideos; de él nace la *vena maxilar interna*, la cual, uniéndose con la temporal superficial, forma la vena yugular externa.

3.° Venas linguales. — Forman tres grupos: 1.°, las *venas profundas*, que acompañan la arteria lingual; 2.°, las *venas dorsales*, que vienen a formar, por detrás de la V lingual, un plexo, al cual concurren venas procedentes de la epiglotis y de la amígdala; 3.°, *venas raninas*, que, situadas a cada lado del frenillo de la lengua, corren al lado del nervio hipogloso mayor, separadas de la arteria por el músculo hipogloso. Estos tres órdenes de venas convergen hacia el borde posterior del hipogloso y forman la *vena lingual* propiamente dicha, que termina en el tronco común formado por las tres venas tiroidea, superior, lingual y facial (*tronco tirolinguofacial*) y va desde este punto a la yugular interna.

§ 5. — Venas del cuello

Se distinguen seis principales: 1.°, *cuatro yugulares* (externa, anterior, interna y posterior); 2.°, la *vena vertebral*; 3.°, las *venas tiroideas*.

1.° **Vena yugular externa.** — Nace a nivel del cuello del cóndilo, en donde está formada por la vena maxilar interna y la vena temporal superficial. Después desciende oblicuamente hacia atrás y abajo (cruzando el esternocleidomastoideo) y viene a terminar en la vena subclavia. Al principio es intraparotídea; después se hace superficial, cubierta únicamente por la piel y el músculo cutáneo, cruzada por las ramas del plexo cervical superficial; a nivel de la clavícula, perfora las dos aponeurosis cervicales superficial y media, para desembocar en la subclavia. En su embocadura tiene dos válvulas *insuficientes*. En el curso de su trayecto envía anastomosis a la yugular anterior y a la facial. Como afluentes, recibe las *venas occipitales*, las *auriculares posteriores*, las *venas escapulares superiores* y las *escapulares posteriores*. Todas estas venas son correlativas de las arterias homónimas.

2.° **Vena yugular anterior.** — Nace en la región suprahioidea, desciende a la cara anterior del cuello, un poco por fuera de la línea media, en un desdoblamiento de la aponeurosis cervical superficial. Al llegar un poco por encima de la horquilla esternal, se curva bruscamente para dirigirse hacia afuera, perfora la aponeurosis cervical superficial, se coloca debajo del esternocleidomastoideo, perfora entonces la aponeurosis cervical media y termina en la subclavia, cerca de la yugular externa. Recibe venas procedentes de la cara anterior del cuello y del tórax. Numerosas anastomosis la unen a la yugular externa y a la yugular anterior del lado opuesto.

3.° **Vena yugular interna.** — Es la más voluminosa de las venas yugulares. Continúa el seno lateral a nivel del agujero rasgado posterior (*golfo de la yugular*) y desciende hacia el orificio superior del tórax, siguiendo un trayecto oblicuo hacia abajo y adelante, hasta su terminación en el tronco venoso braquiocefálico. En su trayecto ocupa la parte ánteroexterna de la carótida interna, que más abajo se convierte en carótida primitiva: tiene las mismas relaciones que la arteria. En su parte superior está separada de la arteria por los nervios glosofaríngeo, neumogástrico e hipogloso. En su terminación, presenta dos válvulas suficientes. Como afluentes recibe el *seno petroso inferior*, después las *venas facial*, *lingual*, *tiroidea superior* (*tronco tirolinguofacial*) las *venas laríngeas* y *faríngeas*.

4.° **Venas yugulares posteriores.** — Son dos: una derecha y otra izquierda. Nacen entre el occipital y el atlas, formadas por la reunión de muchas ramas: *venas mastoideas*, *condíleas*, *occipital profunda*, etc. Descienden a los canales vertebrales y, al llegar a la primera costilla, se doblan hacia adelante y terminan en el tronco venoso braquiocefálico correspondiente. En su trayecto reciben las venas de la nuca.

5.° **Vena vertebral.** — Nace cerca del agujero occipital, del plexo occípitovertebral, que la pone en comunicación, de una parte, con los senos craneales, y de otra, con las venas raquídeas. Después sigue la arteria vertebral (que está por dentro y por delante de ella) dentro de los orificios y de las apófisis transversas de las vértebras cervicales. En este trayecto recibe venas procedentes del raquis y de los músculos inmediatos, y las *venas cervicales*, *ascendente* y *profunda*. Finalmente, termina por abrirse en el tronco venoso braquiocefálico.

6.° **Venas tiroideas.** — Son muy numerosas y forman tres grupos: 1.°, *venas tiroideas superiores*, que van a desembocar en la yugular interna por el tronco tirolinguofacial; 2.°, *venas tiroideas medias*, que van directamente a la yugular interna; 3.°, *venas tiroideas inferiores*, que descienden por delante de la tráquea para ir a desembocar en los troncos venosos braquiocefálicos.

§ 6. — Venas del tórax

Las venas del tórax se dividen en dos grupos: *venas parietales* y *venas viscerales*.

A. **Venas parietales.** — Son las siguientes: *venas mamarias internas*, *intercostales* (que forman las *dos ácigos*) y las *diafragmáticas superiores*.

1.° Venas mamarias internas. — Las venas mamarias internas siguen el trayecto de la arteria y se abren en el tronco venoso braquiocefálico.

2.° Venas intercostales. — Siguen exactamente el trayecto de las arterias. A la derecha, las tres primeras convergen en un tronco común, *tronco común de las venas intercostales superiores derechas*; las nueve últimas terminan en la *vena ácigos mayor*. A la izquierda, las seis primeras convergen igualmente en un mismo tronco, el *tronco común de las venas intercostales superiores izquierdas*; las demás desembocan en la ácigos menor.

a. *Tronco común de las venas intercostales superiores derechas.* — Está formado por las dos o tres primeras venas intercostales y termina, según los casos, en la subclavia, el tronco braquiocefálico o la ácigos mayor.

b. *Acigos mayor.* — Es continuación de la lumbar ascendente del lado derecho, penetra en el tórax por el orificio diafragmático que da paso al gran simpático derecho y sigue la parte lateral derecha del cuerpo de las vértebras. Al llegar al nivel del tercer espacio intercostal, se curva hacia adelante (*gancho de la vena ácigos*), pasa por encima del bronquio derecho, al cual abraza en su concavidad, y desemboca en la parte inferior de la vena cava superior. En su trayecto recibe las *nueve o diez últimas venas intercostales derechas*.

c. *Tronco común de las venas intercostales superiores izquierdas.* — Lo forman las cinco o seis primeras venas intercostales izquierdas y desemboca, según los casos, unas veces en la vena ácigos menor y otras en la mayor.

d. *Acigos menor.* — Nace en el abdomen, en donde es continuación de la vena lumbar ascendente del lado izquierdo, penetra en el tórax por el orificio diafragmático que da paso al gran simpático izquierdo, y sigue a lo largo del lado izquierdo de la columna vertebral; a nivel de la séptima vértebra dorsal se curva hacia adentro y desemboca en la ácigos mayor. En el curso de su trayecto recibe *las cinco o seis últimas venas intercostales izquierdas*. Muy frecuentemente recibe también el tronco común de las intercostales superiores izquierdas.

3.° Venas diafragmáticas superiores. — Nacen por detrás del esternón, siguen el nervio frénico y desembocan en el tronco venoso braquiocefálico.

B. **Venas viscerales.** — Nacen del timo (*venas tímicas*) o del pericardio (*venas pericárdicas*), del esófago (*venas esofágicas*), del mediastino (*venas mediastínicas*). Siempre son delgadas y desembocan en los troncos venosos braquiocefálicos. Las que vienen del parénquima pulmonar, las *venas bronquiales*, terminan ordinariamente en las venas ácigos.

§ 7. — Venas del raquis

Según su situación, se distinguen cuatro grupos: 1.°, *venas intrarraquídeas*; 2.°, *venas de los cuerpos vertebrales*; 3.°, *venas de la medula*; 4.°, *venas extrarraquídeas*.

1.° **Venas intrarraquídeas.** — Siguen la dirección longitudinal, desde el agujero occipital a la base del cóccix. Se distinguen en: 1.°, *venas longitudinales anteriores*, situadas en la cara posterior del cuerpo vertebral, cerca de los pedículos; 2.°, *venas longitudinales posteriores*, situadas a lo largo de las láminas vertebrales, a cada lado de la línea media. Estas venas están unidas entre sí por anastomosis transversales u oblicuas, de modo que, a nivel de cada vértebra, existe un círculo venoso completo. A nivel de cada agujero de conjunción se desprende de las venas intrarraquídeas una especie de plexo venoso (*plexo venoso de conjunción*), que rodea al nervio y va a desembocar en las venas extrarraquídeas.

2.° **Venas de los cuerpos vertebrales.** — Forman éstas, en el interior de los cuerpos vertebrales, cavidades que recuerdan las del diploe, y van a desembocar: por detrás, en las venas intrarraquídeas, y por delante, en las venas extrarraquídeas.

3.° **Venas de la medula.** — Forman en conjunto una *red perimedular*, que desemboca en el plexo venoso de conjunción o en las venas extrarraquídeas (véase *Medula*).

4.° **Venas extrarraquídeas.** — Estas venas forman, por detrás de la columna vertebral, un rico plexo. Comunican: 1.°, por una parte, con las venas intrarraquídeas posteriores por medio de ramos que atraviesan los ligamentos amarillos; 2.°, por otra parte, con el plexo venoso de conjunción por medio de anastomosis que se asemejan por su trayecto a la arteria dorsoespinal. En la región cervical, estas venas forman las venas yugulares posteriores, que van a abrirse en el tronco venoso braquiocefálico.

En la cara anterior de los cuerpos vertebrales existen algunas venas, poco importantes, que desaguan en las venas inmediatas.

ARTÍCULO III

VENA CAVA INFERIOR

La vena cava inferior conduce a la aurícula derecha toda la sangre de la mitad infradiafragmática del cuerpo.

1.° **Trayecto.** — La vena cava inferior nace de la unión de las dos venas ilíacas primitivas al nivel de la parte inferior del cuerpo de la cuarta vértebra lumbar. Desde este punto se dirige hacia arriba, siguiendo el lado derecho de la columna vertebral. Al llegar debajo del hígado, se inclina más hacia a la derecha, atraviesa el diafragma y termina en la aurícula derecha. La longitud de la vena cava inferior es de 22 a 25 centímetros; su diámetro es de 20 a 22 milímetros. Presenta dos dilataciones: una en el punto en que desembocan las venas renales (*seno renal*); la otra en el punto en que desembocan las venas suprahepáticas (*seno hepático*).

2.° **Relaciones.** — Desde el punto de vista de sus relaciones, podemos considerar en ella tres porciones: abdominal, diafragmática y torácica.

a. *Porción abdominal.* — *Por detrás*, descansa sobre la columna vertebral, de la que está separada, por capas, por el simpático, los vasos lumbares y el pilar derecho del diafragma. *Por delante*, está en relación con el borde posterior del mesenterio, con la tercera porción del duodeno, cabeza del páncreas, con la vena porta (de la que está separada por el hiato de Winslow) y con el hígado (canal hepático). *Por dentro*, sigue la aorta, de la que se aleja a medida que se inclina a la derecha, hacia la parte superior del abdomen; entre ella y la aorta se encuentran el pilar derecho del diafragma, el ganglio de Wrisberg del lado derecho y el lóbulo de Spiegel. *Por fuera*, está en relación con el psoas, con el uréter, con el borde interno del riñón derecho y con la cápsula suprarrenal derecha.

b. *Porción diafragmática.* — La vena cava atraviesa el centro frénico (hojuela derecha), adhiriéndose íntimamente al contorno del anillo fibroso.

c. *Porción torácica.* — Mide 2 centímetros. En su *porción extrapericárdica* es vertical y está en relación con el ligamento frenopericárdico derecho (ligamento de Teutleben), con la pleura y con la base del pulmón derecho. En su *porción intrapericárdica*, la serosa la envuelve por todos lados, excepto en su cara posterior. A nivel de su desembocadura en la aurícula derecha, existe una válvula insuficiente, la *válvula de Eustaquio*.

3.° **Afluentes.** — Recibe en su origen las dos *venas ilíacas primitivas*, que resumen la circulación venosa del miembro inferior y de la pelvis. En su trayecto recibe, además, las *venas del abdomen* y las *genitales*.

§ 1. — Venas ilíacas

Son seis, tres a cada lado. Son éstas: la *ilíaca primitiva*, la *ilíaca externa* y la *ilíaca interna*.

1.° **Vena ilíaca primitiva.** — Las dos venas (la derecha y la izquierda nacen a nivel de la sínfisis sacroilíaca, descansan sobre la quinta vértebra lumbar y sobre la base del sacro, y se unen para formar la vena cava inferior.

Correspondiendo su punto de unión a la derecha de la línea media, existen algunas diferencias entre las dos venas. La *longitud* de la vena izquierda es algo mayor que la de la vena derecha. La *dirección* de la vena izquierda es más oblicua hacia

arriba y adentro que la de la vena derecha. Las *relaciones* son también distintas: *a la derecha*, la vena está colocada detrás de la arteria, siendo paralela a ésta; a la *izquierda*, la vena está en relación con la parte posterior de la arteria, después con su borde interno, y pasa por debajo de la cara posterior de la arteria ilíaca derecha para unirse a la vena opuesta.

Las venas ilíacas reciben: 1.°, en su trayecto, la *vena sacra media*; 2.°, en su origen, las *venas ilíacas externa e interna*.

2.° **Vena ilíaca externa.** — Nace a nivel del anillo crural, donde se continúa con la femoral y alcanza la sínfisis sacroilíaca siguiendo el estrecho superior. Corre a lo largo del psoas y al lado interno de la arteria ilíaca externa; la arteria hipogástrica, la cruza en su parte superior. Recibe como afluentes:

1.° La *vena circunfleja ilíaca*, que sigue el trayecto de la arteria por debajo de la fascia ilíaca y a lo largo de la cresta ilíaca.

2.° La *vena epigástrica*, con frecuencia doble, que sigue el trayecto de la arteria: recibe las *venas espermáticas posteriores* y las *venillas subpúbicas*; se anastomosa con la mamaria interna (en el músculo recto mayor del abdomen) y con la obturatriz.

3.° **Vena ilíaca interna.** — Forma un tronco muy corto (cerca de 4 centímetros) que va desde la escotadura ciática mayor a la vena ilíaca primitiva. Sus afluentes forman las *venas de la pelvis* (véase más adelante).

§ 2. — Venas del miembro inferior

Se distinguen, como las del miembro superior, en *venas profundas* y *venas superficiales*.

A. **Venas profundas.** — Llámanse venas profundas las que corren por debajo de la aponeurosis.

1.° Venas profundas del pie y de la pierna. — Son dos y siguen exactamente el trayecto de cada arteria.

2.° Vena poplítea. — Es única y corre por fuera y un poco por detrás de la arteria, desde el anillo del sóleo hasta el anillo del tercer aductor. Recibe las *venas gemelas*, las articulares (superiores, medias e inferiores) y la *safena externa*.

3.° Vena femoral. — Acompaña a la arteria femoral desde el anillo del tercer aductor hasta el anillo crural. Al principio está colocada por fuera de la arteria, luego le da vuelta, y en el triángulo de Scarpa se coloca en su parte interna; en el anillo crural, mira al borde cóncavo del ligamento de Gimbernat, del cual está separada por conductos linfáticos y el ganglio de Cloquet. Recibe ramas que se corresponden con las de la arteria femoral, excepto las venas subcutáneas abdominales y las pudendas externas, que desaguan en la vena safena interna, la cual desemboca en la vena femoral. Es de notar que la vena femoral tiene, cerca del arco crural, una o dos válvulas *suficientes*.

B. **Venas superficiales.** — Lo mismo que en el miembro superior, existe en el inferior una rica red venosa subcutánea.

1.° Venas del pie. — *En la cara plantar* son muy numerosas (*suela venosa* de Lejars) y están adheridas al tejido celular subcutáneo, lo cual tiene alguna semejanza con una especie de tejido eréctil. Por delante terminan por arcos que comunican con las venas de la cara dorsal. Lateralmente van a parar a dos *venas marginales* (externa e interna), que se comunican con la red profunda del pie. Por detrás, las venas son muy voluminosas y se continúan con las superficiales de la pierna. *En la cara dorsal*, existe un *arco venoso*, en el cual desaguan las venas de los dedos. De este arco parten dos venas: una es interna, llamada *dorsal interna*, y la otra externa, llamada *dorsal externa*. Costean lateralmente el dorso del pie y se convierten: la primera, en la *vena safena interna*, y la segunda en la *safena externa*.

2.° Vena safena externa. — Nace de la vena dorsal externa, pasa por detrás del maléolo externo, sigue el borde externo del tendón de Aquiles, se coloca en el surco que separa los dos gemelos (comprendida en un desdoblamiento aponeurótico), sube en esta disposición hasta el hueco poplíteo, se inclina hacia adelante, perfora la aponeurosis y desagua en la vena poplítea. En el momento de su desembocadura emite un *conducto anastomótico*, que rodea la cara interna del muslo y se abre en la vena safena interna. En su trayecto va acompañada del nervio safeno externo y recibe numerosas ramas venosas superficiales; tiene de ocho a quince válvulas.

3.° Vena safena interna. — Nace de la vena dorsal interna, pasa por delante del maléolo interno, sube verticalmente

por la cara interna de la pierna, de la rodilla, del muslo, hasta la parte media del triángulo de Scarpa; es supraponeurótica en todo su trayecto. Pero en el triángulo de Scarpa, a 3 centímetros por debajo del arco de Falopio, perfora la aponeurosis (*ligamento falciforme de Allan Burns*), formando un gancho o *cayado* por debajo del cual pasa la arteria pudenda externa inferior. En su trayecto recibe venas subcutáneas de la pierna, del muslo, una anastomosis de la safena externa, las *venas pudendas externas superficiales* y las *venas subcutáneas abdominales*. Tiene gran número de válvulas que van atrofiándose con la edad.

C. **Comunicación de las dos redes.** — La vena safena interna se anastomosa con las venas profundas de la garganta del pie, de la pierna y del muslo, y también la safena externa, de suerte que las dos circulaciones venosas del miembro inferior están anastomosadas entre sí, como en el miembro superior.

§ 3. — Venas de la pelvis

Las venas de la pelvis siguen el trayecto de las ramas arteriales de la arteria hipogástrica, y, como ellas, pueden dividirse en tres grupos.

A. **Venas extrapelvianas.** — Son cuatro:

a. *Venas glúteas, isquiáticas y obturatrices.* — Siguen el trayecto de las arterias homónimas.

b. *Venas pudendas internas.* — Conducen la sangre venosa del pene, del perineo y de la parte inferior del recto. Las venas del pene corren por la cara dorsal de este órgano y se distinguen en *vena superficial* (discurriendo por el tejido celular subcutáneo) y en *vena dorsal profunda* (que va por debajo de la cubierta elástica del órgano). La primera, al alcanzar el pubis, se inclina hacia afuera y desemboca en la safena interna. La segunda perfora el ligamento suspensorio del pene y desagua en el *plexo venoso de Santorini*, situado entre la próstata y el pubis. De la parte posterior y externa del plexo nacen las venas pudendas internas; siguen el mismo trayecto que la arteria del mismo nombre. Recogen las *venas perineales superficiales profundas* (perineo y bulbo de la uretra), las *venas hemorroidales inferiores* rodean la espina ciática y se unen a la vena ilíaca interna para formar la vena ilíaca primitiva. *En la mujer*, las venas pudendas internas vienen de los órganos eréctiles de la vulva.

B. **Venas intrapelvianas parietales.** — Son tres:

a. *Venas iliolumbares y venas sacras laterales.* — Siguen el trayecto de sus arterias y desaguan en la ilíaca interna.

b. *Vena sacra media.* — Nace por delante del cóccix, por una vena que ocupa la línea media, en la cual desaguan dos venas, procedentes una del plexo vesical y la otra del plexo hemorroidal inferior. Recoge venas, procedentes de las sacras laterales (anastomosis) y del sacro, y va a desembocar, finalmente, en la vena ilíaca primitiva izquierda.

C. **Venas intrapelvianas viscerales.** — Comprenden *dos* grupos de venas en el hombre y *cuatro* en la mujer.

a. *Venas vesicales.* — Van a parar, las anteriores al plexo de Santorini; las posteriores al plexo seminal, y las laterales al plexo vésicoprostático. Estos tres plexos se unen de manera que forman un *plexo pelvivesical*, que desagua en la vena ilíaca interna por dos o tres venas.

b. *Venas hemorroidales medias.* — Nacen de las vesículas seminales, de la vejiga, de la vagina y sólo indirectamente se comunican con las venas del recto.

c. *Venas uterinas.* — Nacen en la parte inferior del plexo uterino y ganan la hipogástrica entre las dos hojas del ligamento ancho.

d. *Venas vaginales.* — Nacen del plexo vaginal y desembocan en la hipogástrica.

§ 4. — Venas del abdomen

Correspondientes a la circulación venosa del abdomen, hay: 1.°, *venas parietales*, que son las diafragmáticas inferiores y las venas lumbares; 2.°, *venas viscerales*, que son las venas capsulares, las renales, la vena porta, las venas portas accesorias y las suprahepáticas; 3.°, la *vena umbilical* y las *venas espermáticas*, que nacen fuera del abdomen, pero lo recorren en una gran parte de su trayecto.

1.° **Venas diafragmáticas inferiores.** — Son correlativas de las arterias del mismo nombre y desaguan en la vena cava inferior, a nivel del orificio diafragmático. Reciben las *venas capsulares superiores*, procedentes de la cápsula suprarrenal.

2.° **Venas lumbares.** — Siguen el trayecto de las arterias lumbares: pero a nivel de las apófisis transversas, están unidas entre sí por anastomosis, cuyo conjunto forma una verdadera *vena lumbar ascendente*; esta última comunica por abajo con las venas tributarias de la ilíaca, y por arriba, da origen a las venas ácigos, creando así una *vía colateral*, que puede suplir a la vena cava inferior.

3.° **Venas capsulares principales.** — Salen de la cara anterior de la cápsula suprarrenal y desaguan unas veces en la vena cava y otras en la renal correspondiente.

4.° **Venas renales.** — Nacen a nivel del hilio del riñón por cinco o seis ramas, siguen una dirección transversa hacia adentro y desaguan en la vena cava. Están situadas delante de la arteria. La vena renal derecha, por efecto de la situación a la derecha de la vena cava inferior, es menos larga que la renal izquierda, la cual cruza la aorta. En su trayecto recibe *venas capsulares* procedentes de las cápsulas suprarrenales y *venas adiposas* procedentes de la cápsula adiposa del riñón. Existen muchas anastomosis de las venas renales con las venas inmediatas (vena cava inferior, vena espermática); hay una, más importante que las demás, llamada *vena renoácigoslumbar*, que la une a la vez a la vena ácigos y a una vena lumbar.

5.° **Vena porta.** — Recoge la sangre venosa de las vísceras abdominales (excepto el hígado y el riñón), luego se dirige hacia el hígado, en donde se capilariza a la manera de una arteria.

A. Ramas de origen. — Son tres:

a. *Vena esplénica.* — Sigue el mismo trayecto de la arteria homónima, a la cual acompaña situada en su parte inferior; sin embargo, la vena es rectilínea, al paso que la arteria es flexuosa. Recibe la *vena gastroepiploica izquierda* (procedente de la curvatura mayor del estómago), *venas gástricas*, *pancreáticas* y *duodenales*.

b. *Vena mesentérica inferior.* — Corresponde con la arteria del mismo nombre, se extiende desde el recto hasta la cara posterior de la cabeza del páncreas, describiendo una larga curva de concavidad a la derecha. Desemboca en la vena esplénica. Recibe las *venas cólicas izquierdas*, que vienen de la mitad izquierda del intestino grueso.

c. *Vena mesentérica superior.* — Como la arteria del mismo nombre, describe una extensa curva de concavidad a la derecha, que va desde la terminación del intestino delgado hasta detrás de la cabeza del páncreas, en la que penetra después de haber cruzado la tercera porción del duodeno. Recibe: 1.°, por su concavidad, las tres *venas cólicas derechas*, procedentes de la mitad derecha del intestino grueso, y, 2.°, por su convexidad, las *venas del intestino delgado*. Se junta al tronco común formado por las dos venas precedentes, para constituir el tronco de la vena porta.

B. Tronco de la vena porta. — Así formado, el tronco de la vena porta se dirige oblicuamente hacia arriba y a la derecha, en dirección al hilio del hígado; corre por el epiplón menor y constituye el borde anterior del hiato de Winslow. Está en relación sucesivamente: con la cabeza del páncreas, con la segunda porción del duodeno, con la arteria hepática (que ocupa su cara anterior, cerca de su borde izquierdo), con el colédoco (que está situado a la derecha de su cara anterior). Por detrás, está separado de la vena cava inferior por el hiato de Winslow. Recibe las *venas gastroepiploica* y *coronaria estomáquica*, que se corresponden con las arterias homónimas, y algunas veces la *vena cística*.

C. Ramas terminales. — En el hilio del hígado se divide en dos ramas: una, *derecha*, muy voluminosa, para el lóbulo derecho del hígado, y la otra, *izquierda*, para el lóbulo izquierdo. La disposición de estas dos ramas parece formar un vaso único y transversal, llamado *seno de la vena porta*. De estas ramas nacen ramos secundarios que se capilarizan en el hígado y van a terminar en las venas suprahepáticas.

6.° **Venas portas accesorias.** — El hígado recibe, además, sangre venosa por otras venas más pequeñas, conocidas con el nombre de *venas portas accesorias*, las cuales forman cinco grupos:

a. *Grupo gastrohepático.* — Comprende las venillas situadas en el epiplón menor y que van a distribuirse por los lóbulos del hígado que se encuentran en la proximidad del surco transverso.

b. *Grupo cístico.* — Está formado por venillas procedentes de la mitad inferior de la vesícula biliar y se distribuyen por los lóbulos inmediatos.

c. *Grupo de las venillas nutricias.* — Está formado por ve-

nillas que nacen de las paredes de la vena porta, de la arteria hepática y de los conductos biliares, y se ramifican en los lóbulos inmediatos.

d. *Grupo del ligamento suspensorio.* — Comprende las venas que, nacidas en el diafragma, descienden entre las dos hojas del ligamento suspensorio y terminan en la cara superior del hígado.

e. *Grupo paraumbilical.* — Está constituído por una serie de venillas que, nacidas cerca del ombligo, se dirigen hacia el hígado, siguiendo el borde inferior del ligamento suspensorio. En su origen, comunican con las venas epigástricas y con las mamarias internas.

Estos grupos de venas portas (principalmente los dos últimos, que, procedentes de las paredes abdominales, entran en relación con las venas tegumentarias del abdomen) tienen importancia considerable en patología, porque permiten una *circulación colateral activa* en los casos en que la circulación porta esté detenida (cirrosis del hígado).

f. *Otras comunicaciones del sistema porta con el sistema venoso general.* — El sistema porta comunica, por muchas de sus raicillas, con venas tributarias del sistema cava.

α) *En el recto*, la vena hemorroidal superior, origen de la vena porta, comunica con las demás venas hemorroidales.

β) *En el cardias*, las raicillas de la vena coronaria estomáquica están en relación con las venas esofágicas.

γ) *En las paredes intestinales*, existen algunas raicillas de las venas mesentéricas que, en lugar de alcanzar la vena porta, desaguan en la vena cava inferior; en su conjunto forman el *sistema de Retzius*.

Se han encontrado en la cara posterior del duodeno y del colon transverso, en cuyos puntos se ven estas venas alcanzar las espermáticas, las de las paredes abdominales y las renales (*anastomosis portorrenales directas*).

7.° **Venas suprahepáticas.** — Nacidas de las redes capilares del hígado, se dirigen hacia atrás, en dirección al canal de la vena cava inferior, y terminan en este último vaso. Se dividen en *dos grupos*:

α) *Grupo superior*, formado por *dos grandes venas suprahepáticas*, procedentes del lóbulo derecho y del lóbulo izquierdo del hígado, y que desaguan en la vena cava, por debajo de su orificio diafragmático.

β) *Grupo inferior*, que está formado por *pequeñas venas suprahepáticas*, procedentes una parte del lóbulo de Spiegel y otra parte del lóbulo derecho, y que desaguan también en la vena cava por debajo de las precedentes.

8.° **Venas genitales.** — Conducen éstas a la cava inferior la sangre de los órganos genitales:

A. Venas espermáticas (en el hombre). — Forman alrededor del testículo un plexo, *plexo espermático*, de donde nacen *dos grupos* de venas, que ascienden a lo largo del conducto deferente:

α) *Grupo anterior*, formado de cinco o seis venas, situadas por delante del conducto deferente y de la arteria espermática: al atravesar la fosa ilíaca interna, forman el *plexo pampiniforme*, que termina en la *vena espermática*. Esta última sigue la arteria espermática y desagua, a derecha, en la vena cava inferior, y a izquierda, en la vena renal izquierda (por lo cual el varicocele es más frecuente en el lado izquierdo).

β) *Grupo posterior*, menos importante, corre por detrás del conducto deferente; las venas que lo constituyen desaguan en las venas epigástricas.

B. Venas úteroováricas (en la mujer). — Nacen del útero, de las trompas, del ovario, del ligamento redondo y del ligamento ancho. Forman un *plexo pampiniforme* en el interior del ligamento ancho. Llevan el mismo trayecto y tienen la misma terminación que las venas espermáticas.

9.° **Vena umbilical.** — Al igual que la arteria umbilical, la vena del mismo nombre es un órgano fetal.

α) *En el feto*, conduce al hígado y a la vena cava inferior la sangre placentaria. Esta vena sigue el cordón, penetra en el abdomen por el ombligo y alcanza la cara inferior del hígado, siguiendo el borde inferior del ligamento suspensorio. Al llegar al surco transverso, se divide en dos ramas: una se continúa con la rama izquierda de la vena porta; la otra continúa la dirección de la vena umbilical, recorre la parte posterior del surco longitudinal y se abre en la vena cava inferior (*conducto venoso*).

β) *Después del nacimiento*, la vena umbilical se oblitera de delante atrás y casi se convierte en un cordón fibroso, que sigue el borde inferior del ligamento suspensorio del hígado

(*ligamento redondo del hígado*). El conducto venoso se convierte, pues, en un cordón fibroso, que va desde la rama izquierda de la vena porta a la cara anterior de la vena cava inferior.

Cuarta Sección

LINFATICOS

Los linfáticos son conductos membranosos encargados de recoger y conducir al sistema venoso dos líquidos del organismo, la *linfa*, y el *quilo*, pues los vasos quilíferos son vasos linfáticos del intestino, y no difieren en nada, sino por su contenido, de los linfáticos ordinarios. En el curso de su trayecto los vasos linfáticos atraviesan unos órganos globulosos llamados *ganglios*. Considerado en su conjunto, el sistema linfático comprende, pues, dos clases de formaciones: *vasos* y *ganglios*.

α) Como las venas, los *vasos linfáticos* son convergentes. Pero, en vez de anastomosarse como aquéllas, corren paralelamente entre sí, conservando su individualidad: sin embargo, cambian algunas anastomosis, oblicuas, longitudinales o en **V**. En el cuello, en la cabeza, en el tronco y en los miembros los hay *superficiales* y *profundos*, siguiendo generalmente adosados a las venas y teniendo las mismas relaciones que ellas. En las vísceras afectan la misma disposición: unos son superficiales, llegando hasta la cara externa del órgano; los otros son profundos, y salen del mismo con los vasos por el hilio. Los vasos linfáticos son cilíndricos, pero representan una serie de dilataciones y estrangulaciones alternativamente, que les dan un aspecto nudoso; este aspecto es debido al gran número de *válvulas* que hay en el interior del vaso.

β) Los *ganglios linfáticos* se escalonan en el trayecto de los vasos linfáticos. Reciben un grupo de vasos por uno o muchos puntos, y estos se llaman *vasos aferentes*; por el punto opuesto salen vasos más voluminosos, que se llaman *vasos eferentes*. Unos son superficiales y otros profundos. Raras veces se encuentran aislados, pues casi siempre forman grupos o verdaderos *rosarios*, comprendiendo grupos de tres, diez y hasta quince ganglios. Se encuentran siempre alrededor de los grandes vasos. Exteriormente, tienen formas variables (redondeados, ovales, reniformes) y también es variable su volumen. Su color es diferente: los subcutáneos tienen un color rosa vivo; los del mesenterio tienen un color rosa pálido; cerca del bazo son obscuros; cerca del pulmón, negros. Están más desarrollados en el niño que en el adulto.

Artículo primero

CONDUCTOS COLECTORES LINFATICOS

Todos los vasos linfáticos terminan, en definitiva, en dos conductos colectores: el *conducto torácico* y la *gran vena linfática*.

1.° **Conducto torácico.** — Es, con mucho, el más importante de los dos.

a. *Origen y trayecto.* — Nace por delante de la segunda o tercera vértebra lumbar, por una dilatación, la *cisterna de Pecquet*. Desde este punto penetra en el tórax por el orificio aórtico del diafragma, y corre por la superficie anterior de la columna vertebral hasta la cuarta vértebra dorsal. Después se desvía hacia arriba y a izquierda, se dirige hacia la apófisis transversa de la séptima vértebra cervical, forma aquí un gancho de concavidad inferior y va a desaguar en el ángulo de unión de las *venas subclavia* y *yugular interna izquierdas*.

b. *Relaciones.* — Dentro del abdomen, está colocado entre la aorta y el pilar derecho del diafragma. Dentro del tórax, corre por entre la aorta y la vena ácigos mayor. La porción oblicua pasa por detrás de la aorta y de la arteria carótida primitiva izquierda. Su gancho terminal está situado en la parte interna de la arteria subclavia izquierda.

c. *Afluentes.* — Son muy numerosos.

α) *En su origen* recibe cinco ramas: 1.°, dos *ramas ascendentes*, que resumen la circulación linfática de los miembros inferiores, de la pelvis, de los órganos génitourinarios y del intestino grueso; 2.°, dos *ramas descendentes*, que resumen la circulación linfática de los nueve últimos espacios intercostales; 3.°, una *rama anterior*, que resume los linfáticos del intestino delgado, del estómago, el hígado y el bazo.

β) *Dentro del tórax* recibe algunos vasos procedentes de los primeros espacios intercostales.

γ) Por último, *en su terminación* recibe los linfáticos del miembro superior izquierdo (*tronco subclavio*), de la mitad iz-

quierda de la cabeza y del cuello (*tronco yugular*), del pulmón izquierdo y del corazón (*tronco mediastínico*).

d. *Válvulas.* — Son escasas en el trayecto del conducto torácico, pero en su terminación existen dos que son *suficientes*.

2.° **Gran vena linfática.** — Recibe todos los linfáticos que no se dirigen al conducto torácico, es decir, los linfáticos del miembro superior derecho, de la mitad derecha de la cabeza y del cuello, del pulmón derecho y de la mitad derecha de las paredes torácicas, excepto los linfáticos intercostales, que van a la cisterna de Pecquet. Su longitud es de 1 a 2 centímetros, y está situada entre la yugular interna y la vena subclavia del lado derecho. Desemboca en el ángulo formado por estos dos vasos.

ARTÍCULO II

GRUPOS GANGLIONARES LINFATICOS

Excepto algunos ganglios linfáticos aislados, que están situados a lo largo de los miembros, los demás están dispuestos en grupos. Cuéntanse *once grupos principales*:

§ 1. — Ganglio tibial anterior

A. **Grupo ganglionar.** — Está situado en la cara anterior de la pierna, por delante de la parte superior del ligamento interóseo.

B. **Linfáticos aferentes.** — Son los *vasos linfáticos pedios* y *tibiales anteriores*; nacen en la parte profunda de la planta del pie y siguen el trayecto de la arteria pedia y de la tibial anterior.

C. **Linfáticos eferentes.** — Forman dos troncos, que atraviesan, con la arteria tibial anterior, el ligamento interóseo y llegan al hueco poplíteo.

§ 2. — Ganglios poplíteos

A. **Grupo ganglionar.** — Son *cuatro*, y todos son subaponeuróticos: uno está colocado en el punto de convergencia de la safena externa con la vena poplítea, y los demás son más

profundos y están situados a lo largo de la arteria (dentro o fuera).

B. **Linfáticos aferentes.** — Los ganglios poplíteos reciben: 1.°, los *linfáticos eferentes del ganglio tibial anterior*; 2.°, los *linfáticos safenos externos*, que siguen el trayecto de la vena safena externa; 3.°, los *linfáticos tibiales posteriores*, que vienen de la parte profunda de la pierna, siguiendo los vasos tibiales posteriores; 4.°, los *linfáticos peroneos*, que siguen el trayecto de los vasos peroneos; 5.°, los *linfáticos articulares*, que proceden de la articulación de la rodilla.

C. **Linfáticos eferentes.** — De los ganglios poplíteos salen: *cuatro troncos*, que van a terminar en los ganglios inguinales, siguiendo los vasos femorales.

§ 3. — Ganglios inguinales

A. **Grupos ganglionares.** — Se distinguen los ganglios inguinales en *ganglios superficiales* y *ganglios profundos*.

a. *Ganglios superficiales.* — Están situados por encima de la *fascia cribiformis*: unos son *superiores* y tienen la forma de un elipsoide cuyo eje mayor es paralelo al arco de Falopio: otros son *medios* y de forma esferoidal, y otros son *inferiores* y de forma elíptica, con el eje mayor en dirección de arriba abajo. Topográficamente se les divide en cuatro grupos (Quénu): dos superiores (*súperointerno* y *súperoexterno*), dos inferiores (*inferointerno* e *inferoexterno*). Al nivel de la embocadura de la safena interna se entrecruzan dos líneas rectas, una horizontal y otra vertical, que limitan cada uno de esos cuatro grupos.

b. *Ganglios profundos.* — Ocupan el tercio interno del conducto crural, por dentro de la vena. Uno de ellos, el *ganglio de Cloquet*, está aplicado contra el borde cóncavo del ligamento de Gimbernat.

B. **Linfáticos aferentes.** — Varían según la situación de los ganglios.

1.° Aferentes de los ganglios superficiales. — Son en gran número. Los distinguiremos en *cinco grupos*:

a. *Linfáticos superficiales del miembro inferior.* — Excepto los dos o tres troncos que acompañan la safena externa y terminan en los ganglios poplíteos, los demás linfáticos superfi-

ciales del miembro inferior terminan en los ganglios inguinales superficiales. Nacen en los dedos del pie y en la planta, y siguen en general el trayecto de la vena safena interna para desembocar en los ganglios inguinales superficiales (en los dos grupos inferointerno e inferoexterno).

b. *Linfáticos superficiales de la nalga.* — Siguen dos direcciones: unos rodean la parte externa de la nalga y terminan en los ganglios inguinales superiores y externos; los otros se mezclan con los linfáticos del perineo y van a terminar en los ganglios superiores e internos.

c. *Linfáticos superficiales del perineo y del ano.* — Terminan en los ganglios superiores e internos.

d. *Linfáticos de los órganos genitales externos.* — *En el hombre*, proceden del escroto, de la piel del pene, del prepucio y de la mucosa uretral; *en la mujer*, de los grandes y pequeños labios, de la mucosa del vestíbulo y del clítoris, de la uretra y del cuarto anterior de la vagina. Terminan en los ganglios súperointernos.

e. *Linfáticos superficiales de la mitad subumbilical del abdomen.* — Nacen de las regiones lumbar, costoiliaca y subumbilical; convergen hacia el triángulo de Scarpa y terminan en los ganglios superiores.

2.° Aferentes de los ganglios profundos. — Son los siguientes: 1.°, *los vasos eferentes poplíteos*; 2.°, *los linfáticos profundos del miembro inferior*, excepto los de la cara posterior del muslo, que van a los ganglios hipogástricos.

C. **Linfáticos eferentes.** — *Los de los ganglios superficiales* se distribuyen en *tres grupos*: 1.°, un *grupo externo* y un *grupo medio*, que siguen los vasos femorales y terminan en los ganglios ilíacos; 2.°, un *grupo interno*, que va a parar a los ganglios inguinales profundos. *Los de los ganglios profundos* forman *dos grupos*: 1.°, uno *externo*, que va a los ganglios ilíacos externos; 2.°, otro *interno*, que va a los ganglios hipogástricos.

§ 4. — Ganglios ilíacos externos o retrocrurales

A. **Grupos ganglionares.** — Son *tres*, uno *externo*, que ocupa la parte externa de la arteria ilíaca externa; otro *interno*, que ocupa la parte interna de la arteria ilíaca externa, y el tercero, *medio*, situado en la cara anterior de estos vasos.

B. **Linfáticos aferentes.** — Reciben: 1.°, los *linfáticos eferentes de los ganglios inguinales*; 2.°, *los linfáticos epigástricos*, que vienen de las paredes abdominales; 3.°, los *linfáticos circunflejos ilíacos*, que vienen de los músculos anchos del abdomen.

C. **Linfáticos eferentes.** — Forman *cinco* o *seis* troncos, que terminan en su mayoría en los ganglios lumbares; algunos de ellos van a terminar en los ganglios hipogástricos.

§ 5. — Ganglios de la pelvis

A. **Grupos ganglionares.** — Son *dos*:

a. *Ganglios hipogástricos.* — Están colocados en las paredes laterales de la pelvis, entre las dos arterias ilíacas.

b. *Ganglios sacros.* — Ocupan la cara anterior del sacro, a lo largo de la arteria sacra media.

B. **Linfáticos aferentes.** — Son de tres orígenes:

a. *Linfáticos glúteos* e *isquiáticos*, que conducen la linfa de la parte posterior del muslo y de la región glútea.

b. *Linfáticos obturadores*, que proceden de los aductores del muslo y ganan la pelvis por el conducto subpubiano.

c. *Linfáticos viscerales*, procedentes del recto, de la vejiga, de la próstata, de las vesículas seminales en el hombre, y del útero y de los tres cuartos posteriores de la vagina en la mujer.

C. **Linfáticos eferentes.** — Los vasos eferentes de los ganglios linfáticos terminan en los ganglios lumbares. Los dos ganglios sacros van a parar a los ganglios lumbares y a los preaórticos.

§ 6. — Ganglios lumboaórticos

A. **Grupos ganglionares.** — Forman *tres grupos*:

a. *Ganglios lumbares.* — Están escalonados a cada lado de la columna lumbar, desde la porción media de la arteria ilíaca primitiva hasta la primera vértebra lumbar.

b. *Ganglios prevasculares.* — Están escalonados delante de la aorta o de la vena cava inferior desde la bifurcación de estos vasos hasta el borde superior del páncreas. Se les llama a veces los *ganglios yuxtaaórticos*.

c. *Ganglios viscerales.* — Están situados en la periferia de las vísceras abdominales o a nivel de su hilio: algunos se encuentran cerca del estómago (curvatura menor), del bazo, del páncreas, del hígado, del mesenterio (en su inserción posterior) y del mesocolon (a lo largo del intestino grueso).

B. **Linfáticos aferentes.** — En los ganglios abdominales terminan: 1.°, los *linfáticos eferentes de los ganglios ilíacos externos pelvianos*; 2.°, los *linfáticos espermáticos*, que siguen los vasos espermáticos (en la mujer vienen del útero y del ovario); 3.°, los *linfáticos lumbares*, que nacen de las paredes del abdomen; 4.°, los *linfáticos renales* y *suprarrenales*; 5.°, los *linfáticos del estómago*, que siguen el trayecto de las tres principales arterias del estómago; 6.°, los *linfáticos del bazo*, del *páncreas*, del *hígado*, del *intestino delgado* (vasos quilíferos) y del *intestino grueso*.

C. **Linfáticos eferentes.** — Forman *tres* troncos principales, dos *ascendentes* y uno *anterior*, que, como hemos visto más arriba, se abren en la cisterna de Pecquet.

§ 7. — Ganglios del tórax

A. **Grupos ganglionares.** — Hemos de dividirlos en *ganglios parietales* y *ganglios viscerales*.

a. *Ganglios parietales.*—Constituyen: 1.°, los *ganglios diafragmáticos*, situados en la base del pericardio; 2.°, los *ganglios intercostales*, situados en la parte interna de los espacios intercostales; 3.°, los *ganglios mamarios internos*, situados a lo largo de la arteria del mismo nombre.

b. *Ganglios viscerales.* — Son los siguientes: 1.°, los *ganglios mediastínicos anteriores*; 2.°, los *ganglios mediastínicos posteriores*; 3.°, los *ganglios tráqueobronquiales* escalonados desde la bifurcación de la tráquea hasta el hilio del pulmón y se subdividen a su vez en muchos grupos secundarios: *pretráqueobronquiales derechos*, *pretráqueobronquiales izquierdos*, *intertráqueobronquiales*.

B. **Linfáticos aferentes.** — Los *ganglios diafragmáticos* reciben algunos linfáticos del hígado y los del diafragma. Los *ganglios mamarios internos*, los linfáticos de la parte supraumbilical del recto mayor y de la parte anterior de los espacios intercostales. Los *ganglios intercostales*, los linfáticos de los espacios intercostales y del raquis. Los *ganglios mediastínicos*, los de las vísceras inmediatas. Los *ganglios tráqueobronquiales*, finalmente, los de la tráquea, de los bronquios y del pulmón.

C. **Linfáticos eferentes.** — Los linfáticos intercostales de los ocho o nueve últimos espacios descienden hacia la cisterna de Pecquet. Los demás, los que proceden de los ganglios situados en los dos o tres primeros espacios, van a abrirse en el conducto torácico o en la gran vena linfática.

§ 8. — Ganglios de la cabeza

A. **Grupos ganglionares.** — Son seis: 1.°, *ganglios suboccipitales*, que descansan sobre el complexo mayor, por debajo de la línea curva superior del occipital; 2.°, *ganglios mastoideos*, situados detrás de la apófisis mastoides y cubiertos por el músculo esternocleidomastoideo; 3.°, *ganglios parotídeos*, situados en la misma glándula (uno de ellos está situado delante del trago y se llama *ganglios preauricular*); 4.°, *ganglios submaxilares*, situados en la cara interna y borde inferior del maxilar inferior (*ganglio de Sthar*, al nivel de la arteria facial); 5.°, *ganglios suprahioideos* o *submentonianos*, comprendidos entre los dos vientres anteriores de los digástricos; 6.°, *ganglios retrofaríngeos* (uno o dos), situados detrás de la faringe, al nivel de las masas laterales del atlas.

B. **Linfáticos aferentes.** — Provienen del *cráneo* y de la *cara*:

1.° Linfáticos del cráneo. — Los *linfáticos extracraneales* nacen en los tegumentos de la bóveda del cráneo; por delante, terminan en los ganglios parotídeos (*linfáticos frontales*); por detrás, en los ganglios occipitales (*linfáticos occipitales*); por los lados, en los ganglios mastoideos (*linfáticos parietales*). Los *linfáticos intracraneales* salen del cráneo por los mismos orificios que los vasos y terminan en los ganglios del cuello.

2.° Linfáticos de la cara. — Los *linfáticos superficiales* terminan casi todos en los ganglios suprahioideos y submaxilares. Unicamente los de la región malar van a los ganglios parotídeos. Los *linfáticos profundos* vienen de los órganos de los sentidos (véase más adelante).

C. **Linfáticos eferentes.** — Terminan todos en los ganglios del cuello.

§ 9. — Ganglios del cuello

A. **Grupos ganglionares.** — Ocupan todos la parte anterior del cuello: unos son *superficiales*, están situados en la cara externa del músculo esternocleidomastoideo (pero bajo la aponeurosis) y parecen agruparse alrededor de la yugular externa (*cadena yugular externa*); los otros, *profundos*, más numerosos, están colocados a lo largo de la yugular interna (*cadena yugular interna*). Además de esos ganglios manifiestamente *laterales*, se ven algunos ganglios *medianos* (*prelaríngeos*, *pretraqueales*, *pretiroideos*).

B. **Linfáticos aferentes.** — Son los siguientes: 1.°, los *linfáticos eferentes de los ganglios de la cabeza*; 2.°, los *linfáticos de la nariz, de la bóveda palatina y del velo del paladar*; 3.°, los *linfáticos de los órganos cervicales* (esófago, faringe, laringe, tráquea y cuerpo tiroides).

C. **Linfáticos eferentes.** — Se dirigen todos hacia la base del cuello, formando gruesos troncos, (*troncos yugulares*), que desembocan: *a la izquierda*, en el conducto torácico, y, *a la derecha*, en la gran vena linfática.

§ 10. — Ganglios supraepitrocleares

Son *dos* o *tres*, situados por delante y algo por encima de la epitróclea, cerca de la vena basílica; son superficiales. Sus *vasos aferentes* son los linfáticos de la parte interna de la mano y del antebrazo. Sus *vasos eferentes* van a los ganglios axilares siguiendo la vena basílica.

§ 11. — Ganglios de la axila

A. **Grupos ganglionares.** — Son extremadamente numerosos y forman *cinco grupos* (Œlsner): 1.°, *grupo braquial* (cuatro o cinco ganglios), dispuesto en las dos caras anterior e interna del paquete vascular; 2.°, *grupo escapular* (seis o siete), situado a lo largo de la arteria escapular inferior; 3.°, *grupo torácico* o *mamario externo* (cuatro u ocho), dispuesto en la pared interna de la axila, debajo de los pectorales; 4.°, *grupo central* (tres o cinco), situado entre los tres grupos precedentes, en la parte media de la base de la axila; 5.°, *grupo infraclavicular* (seis o doce), colocado en el vértice del hueco de la axila en el lado interno de la vena axilar.

B. **Linfáticos aferentes.** — Son los siguientes:

a. *Linfáticos eferentes de los ganglios supraepitrocleares.*

b. *Linfáticos superficiales del miembro superior.* — Nacen, como en el miembro inferior, en todos los puntos de los tegumentos que cubren la mano, el antebrazo y el brazo. Terminan en el grupo externo o braquial.

c. *Linfáticos profundos del miembro superior.* — Siguen el trayecto de las arterias para alcanzar la axila. Terminan, como los precedentes, en los ganglios del grupo externo (algunos en el grupo escapular).

d. *Linfáticos superficiales de la mitad supraumbilical del tronco.* — Estos forman tres grupos: los *vasos anteriores*, que dan vuelta al borde inferior del pectoral mayor para llegar a la axila; los *vasos posteriores*, que rodean el borde inferior del dorsal ancho; los *vasos laterales*, que llegan a la axila por entre el pectoral mayor y el dorsal ancho. Los primeros desembocan en el grupo mamario externo, y los otros en el grupo escapular.

e. *Linfáticos superficiales de la nuca.* — Estos dan vuelta al borde inferior del dorsal ancho para llegar al hueco de la axila.

f. *Linfáticos de la mama.* — Se unen a los linfáticos anteriores del tórax y dan vuelta al borde inferior del pectoral mayor. Es de notar que otros linfáticos mamarios perforan los espacios intercostales y llegan a los ganglios mamarios internos (véase *Mamas*).

C. **Linfáticos eferentes.** — Se dirigen a los ganglios subclaviculares. De estos ganglios parten en seguida dos troncos voluminosos (*troncos subclavios*), que, pasando por debajo de la clavícula, desembocan en el hueco infraclavicular y terminan: *a la izquierda*, en el conducto torácico, y *a la derecha*, en la vena linfática mayor.

LIBRO V

NEUROLOGÍA

La neurologia es la parte de la anatomia que se ocupa del *sistema nervioso*. El sistema nervioso, considerado en conjunto, comprende dos clases de órganos:

1.ª Organos centrales, alojados en el conducto óseo cráneo-rraquídeo y que constituyen el *sistema nervioso central*.

2.ª Organos periféricos, situados fuera de este conducto y que constituyen el *sistema nervioso periférico*.

Primera Sección

SISTEMA NERVIOSO CENTRAL

El sistema nervioso central, llamado también *neuroeje*, *eje encéfalomedular*, comprende las cinco partes siguientes: 1.ª, la *medula espinal*; 2.ª, el *bulbo raquídeo*; 3.ª, el *cerebelo*; 4.ª, el *istmo del encéfalo*; 5.ª, el *cerebro*. Estudiaremos sucesivamente cada una de estas partes: después describiremos sus envolturas o *meninges*.

CAPITULO PRIMERO

MEDULA ESPINAL

La *medula espinal* o simplemente *medula*, llamada así en razón de la ligera analogía que presenta con la medula de los huesos largos, es el segmento inferior del neuroeje. Podemos de-

finirla: aquella parte del sistema nervioso central que ocupa el conducto raquídeo.

§ 1. — Consideraciones generales

1.° **Forma.** — La medula tiene la forma de un largo tallo cilíndrico, ligeramente aplanado en sentido ánteroposterior. Conservando su forma cilindroidea, presenta dos engrosamientos, uno superior (*engrosamiento cervical*) y otro inferior (*engrosamiento lumbar*). Ambos corresponden al origen de los nervios que se dirigen a los miembros: al miembro superior los del engrosamiento cervical; al miembro inferior los del engrosamiento lumbar.

2.° **Límites.** — *Por arriba*, la medula se fusiona con el bulbo: el límite de separación, aunque convencional, corresponde a la parte inferior del *entrecruzamiento de las pirámides*. *Por abajo*, termina en una porción puntiaguda, el *cono terminal*. El *límite superior* corresponde a un plano horizontal que pasara rasando la articulación del atlas con los cóndilos del occipital; el *límite inferior*, al cuerpo de la segunda vértebra lumbar. Es de notar que el cono terminal se continúa con una prolongación muy delgada, el *filum terminale*. El filum terminal (*medula coccígea*), formación rudimentaria, es a la medula lo que el cóccix a la columna vertebral.

3.° **Dimensiones.** — La medula presenta, por término medio, de 43 a 45 centímetros de *longitud*. Su *circunferencia* es de 38 milímetros a nivel del engrosamiento cervical, de 33 milímetros a nivel del engrosamiento lumbar, y de 27 milímetros solamente en la porción intermedia.

4.° **Consistencia y peso.** — La medula tiene mayor consistencia que el cerebro. Su *peso* es, por término medio, de 26 a 30 gramos en el hombre (1 ó 2 gramos menos en la mujer), o sea la cuadrigésimasexta parte del cerebro. Su *densidad* es de 1,0387.

5.° **Dirección.** — Sigue exactamente las inflexiones de la columna vertebral y, por lo tanto, presenta dos curvaturas ánteroposteriores: una *curvatura cervical*, de concavidad posterior; una *curvatura dorsal*, de concavidad dirigida hacia adelante.

6.° **Relaciones generales.** — La medula se encuentra situada en el centro del conducto raquídeo; pero no ocupa más que una parte de este conducto (el diámetro de la medula es al del conducto como 3 es a 5). El intervalo comprendido entre la medula y el raquis (*espacio perimedular*) está ocupado primeramente por las meninges y el líquido céfalorraquídeo; además, por fuera de las meninges (*espacio epidural*), por una grasa semifluída, por plexos venosos y ligamentos.

7.° **Medios de fijación.** — Está mantenida en posición: 1.°, hacia arriba, por su continuidad con el bulbo; 2.°, hacia abajo, por el *ligamento coccígeo*, prolongación de la duramadre, que envuelve el filum terminal a manera de vaina y viene a implantarse en la base del coccix; 3.°, en toda su altura, por prolongaciones de la piamadre, de las que las dos principales son los dos *ligamentos dentados* (véase *Meninges*).

§ 2. — Conformación exterior

En el cilindro medular podemos considerar *cuatro caras*: una anterior, una posterior y dos laterales.

1.° **Cara anterior.** — Esta presenta: 1.°, en la línea media, *surco medio anterior*, de 2 ó 3 milímetros de profundidad, limitado en su parte profunda por una lámina blanquecina, la *comisura blanca* de la medula; 2.°, a cada lado del surco medio, la emergencia de las *raíces anteriores* de los nervios raquídeos (es de notar que estas raíces se desprenden de la medula de un modo esencialmente irregular, formando una faja y no siguiendo una línea); 3.°, entre el surco medio y la emergencia de las raíces anteriores, un cordón blanco, el *cordón anterior*.

2.° **Cara posterior.** — Esta presenta: 1.°, en la línea media, el *surco medio posterior*, muy poco profundo; 2.°, a derecha y a izquierda del surco medio y a 3 milímetros por fuera, un segundo surco, el *surco colateral posterior*, de donde emergen las *raíces posteriores* de los nervios raquídeos (es de notar que nacen regularmente las unas encima de las otras); 3.°, entre el surco medio y el surco colateral, un cordón blanco, el *cordón posterior*. En la región cervical, este cordón posterior se encuentra subdividido por un surco, llamado *surco intermediario* o

surco paramedio, en dos fascículos: uno interno o *fascículo de Goll*, y el otro externo o *fascículo de Burdach*.

3.° **Caras laterales.** — Comprendidas entre la emergencia de las raíces anteriores y la de las raíces posteriores, las dos caras laterales de la medula están formadas cada una por un cordón blanco, el *cordón lateral*.

§ 3. — Conformación interior

Desde el punto de vista de la conformación interior, la medula ofrece a nuestra consideración dos elementos: 1.°, un *conducto central*; 2.°, la *substancia nerviosa* que la rodea.

1.° **Conducto central.** — Llamado también *conducto del epéndimo*, *ventrículo de la medula*, está situado en el centro de la comisura gris y ocupa toda la altura de la medula. Se abre, por arriba, en el cuarto ventrículo. Por abajo, se prolonga más o menos en el filum terminal (nótese en la extremidad inferior del cono terminal un pequeño engrosamiento de este canal, ovalar o fusiforme; es el *ventrículo terminal* de Krause). El conducto del epéndimo es extremadamente estrecho (190 a 200 μ de diámetro), obliterado lo más a menudo en diversos puntos. Forma muy variable: oval para la medula cervical, circular para la medula dorsal, triangular o en **T** para la medula lumbar. Es el vestigio del ancho conducto que representa la medula en los primeros estadios de su desarrollo.

2.° **Substancia nerviosa.** — Al observar un corte transverso de la medula hecho a una altura cualquiera, veremos primero, examinando sencillamente el contorno del corte, que el cilindro medular está dividido, por los dos surcos medios, en *dos mitades simétricas*, y por otra parte, que cada mitad está constituída por *tres cordones*: uno anterior, otro posterior y otro lateral. Veremos en seguida, examinando este corte, que la medula se compone de dos substancias: una *substancia gris*, que ocupa el centro, y una *substancia blanca*, situada en la periferia.

A. Substancia gris. — En cada mitad de la medula, la substancia gris tiene la forma de una *media luna*, con la concavidad dirigida hacia afuera, cuyas dos extremidades, llamadas *astas* se distinguen en anterior y posterior. Cada media luna se halla unida a la del lado opuesto por una parte intermedia que les es común: es la *comisura gris*.

a. *Asta anterior.* — Voluminosa, mira hacia adelante y afuera, terminando por delante a cierta distancia de la superficie exterior de la medula. Su contorno es irregular, como festoneado. Se distingen en ella una porción anterior o *cabeza*, y una porción posterior o *base*. En la parte superior de la medula dorsal y en la parte inferior de la medula cervical, el asta anterior presenta, en su parte pósteroexterna, una prolongación transversal más o menos desarrollada: es el *asta lateral* o *tracto intermedio lateral*.

b. *Asta posterior.* — Relativamente pequeña, delgada, como afilada, de contornos limpios, se dirige oblicuamente hacia atrás y afuera y se extiende hasta el surco colateral posterior: sólo está separada del fondo del surco por una delgada capa de substancia blanca, a la cual se da el nombre de *zona marginal* de Lissauer o, sencillamente, *zona de Lissauer*. Se considera en ella tres porciones: 1.ª, una porción posterior o *cabeza*; 2.ª, una porción anterior o *base* (se continúa con la base del asta anterior); 3.ª, una porción media más o menos estrecha, el *cuello*. La cabeza no tiene un aspecto homogéneo: constituída hacia delante por la substancia gris ordinaria, se halla formada, en su parte posterior, por una substancia especial, transparente, de aspecto gelatinoso: es la *substancia gelatinosa de Rolando*. Vista en cortes transversales, la substancia gelatinosa afecta la forma de una **U** o de una **V**, cuya concavidad, dirigida hacia delante, cubre la parte correspondiente de la cabeza. Está limitada hacia atrás, del lado del surco colateral posterior, por una delgada capa de substancia gris ordinaria, la *capa zonal* de Waldeyer.

c. *Comisura gris.* — Faja de substancia gris transversal, que une mutuamente las dos astas. Presenta desde luego, en su centro, un conducto longitudinal, que se extiende de un extremo a otro de la medula, *conducto central o conducto del epéndimo*. Alrededor del conducto del epéndimo se ve una nueva substancia gelatinosa, la *substancia gelatinosa central*. La comisura gris está en relación, por delante, con una lámina de substancia blanca, la *comisura blanca* de la medula, que la separa del surco medio anterior. Por detrás, y en la línea media, está en relación con un tabique neuróglico, el *septum medio posterior*, que va desde este punto al surco medio posterior. A derecha y a izquierda del conducto del epéndimo se encuentran dos venas longitudinales, las *venas de la comisura gris*. El conducto del epéndimo divide la comisura gris en dos porciones: una anterior o *pre-*

ependimaria, que se designa también con el nombre de *comisura gris anterior*; otra posterior o *retroependimaria*, llamada también *comisura gris posterior*.

B. Substancia blanca. — La substancia blanca está dispuesta alrededor de la substancia gris: es el *manto medular*. Se reparte, en cada mitad de la medula, en tres cordones: 1.°, un *cordón posterior*, el mejor deslindado de los tres, de forma triangular, comprendido entre el asta posterior, el septum medio posterior y el surco medio posterior; 2.°, un *cordón anterior*, igualmente triangular, limitado hacia adentro por el surco medio anterior, y hacia afuera por el asta anterior y la emergencia de las raíces anteriores (es de notar que los dos cordones anteriores, el derecho y el izquierdo, están unidos entre sí por la *comisura blanca*); 3.°, un *cordón lateral*, comprendido entre los otros dos, íntimamente adosado, por su cara profunda, al lado externo de las dos astas anterior y posterior.

§ 4. — Constitución anatómica

La medula espinal, aparte de la *neuroglia* (que no haremos más que indicar, perteneciendo su descripción a la histología), comprende *elementos nerviosos*, que estudiaremos sucesivamente: 1.°, en la *substancia gris*; 2.°, en la *substancia blanca*.

A) *Elementos nerviosos de la substancia gris*

La columna gris central presenta dos clases de elementos nerviosos: *fibras nerviosas* y *células nerviosas*.

1.° **Fibras nerviosas.** — Las fibras nerviosas de la substancia gris pertenecen todas, salvo algunas excepciones, a la categoría de fibras amielínicas. Sumamente numerosas y entrecruzadas en todos sentidos, forman en conjunto un retículo muy complicado. Es de observar que, por complicado que sea este retículo, no constituye un plexo, sino un simple fieltro, donde cada fibrilla conserva, hasta su terminación, su independencia anatómica. No existen anastomosis verdaderas entre ellas.

2.° **Células nerviosas.** — Las células nerviosas de la substancia gris central, cualesquiera que sean su forma y dimensiones, se distinguen en tres grupos: 1.°, *células de raíces* o *células radiculares*; 2.°, *células de cordón* o *células cordonales*; 3.°, *células de cilindroeje corto*.

a. *Células radiculares.* — Las células radiculares son aquellas cuyos cilindroejes van a las raíces de los nervios raquídeos. Son motrices o vasomotrices. La mayor parte envían su cilindroeje a las raíces anteriores, son las *células radiculares anteriores*; las otras, muy poco numerosas, envían su cilindroeje a las raíces posteriores, son las *células radiculares posteriores*.

b. *Células cordonales.* — Las células cordonales son las que envían su cilindroeje a los cordones, ya al cordón anterior (*células cordonales anteriores*), ya al cordón posterior (*células cordonales posteriores*), ya al cordón lateral *células cordonales laterales*). Estas células cordonales se denominan: 1.°, *homolaterales* u *homómeras*, cuando su cilindroeje ingresa en uno de los cordones del lado correspondiente; 2.°, *heterolaterales* o *heterómeras*, cuando envían su cilindroeje a los cordones blancos del lado opuesto; 3.°, *bilaterales* o *dímeras*, cuando envían su cilindroeje después de su bifurcación, a la vez al lado correspondiente y al lado opuesto. Cualesquiera que sean su dirección y trayecto, los cilindroejes de las células cordonales, una vez llegados al cordón a que están destinados, se rodean de mielina, después se dividen en dos ramas, una ascendente y otra descendente: estas dos ramas de bifurcación, después de un trayecto variable, pero siempre corto (son *vías cortas*), se inclinan hacia adentro, entran de nuevo en la columna gris, y allí termina cada una por una arborización libre, que envuelve con sus numerosas fibrillas una célula nerviosa, ya del asta anterior, ya del asta posterior. Son éstas las *fibras de asociación longitudinales*, que ponen en comunicación las capas sucesivas de la medula.

c. *Células de cilindroeje corto.* — Estas células (*células de Golgi, tipo II*) presentan como carácter esencial su cilindroeje, muy corto, que termina en la misma substancia gris, cerca del cuerpo celular del que emana. Son las *células* o *neuronas de asociación*, que ponen en comunicación las células cuyas arborizaciones terminales reciben y aquellas a las cuales envían las suyas.

3.° **Modo de repartición de células nerviosas en la substancia gris.** — Las tres clases de células que acabamos de describir no se hallan repartidas de cualquier modo en la substancia gris. La mayor parte de ellas se agrupan sistemáticamente, formando lo que se llaman *núcleos* (en cortes transversales) o *columnas* (en cortes longitudinales).

a. *Células nerviosas del asta anterior.* — Forman, en primer término, tres núcleos: 1.°, el *núcleo ánterointerno*, situado en el ángulo ánterointerno del asta anterior; contiene las células radiculares anteriores (células motrices) y las células cordonales heterolaterales, que pasan al cordón anterior del lado opuesto; 2.°, un *núcleo ánteroexterno*, que ocupa el ángulo ánteroexterno del asta; está casi exclusivamente constituído por células radiculares motrices que se dirigen a las raíces anteriores; 3.°, un *núcleo pósteroexterno* o *lateral*, que ocupa el asta lateral; las células que lo constituyen son, en parte, células radiculares que envían su cilindroeje a la raíz anterior, y en parte, células cordonales que envían su cilindroeje al cordón anterior o al cordón lateral del mismo lado. Además de estos tres núcleos, se encuentran también, en todo el territorio del asta anterior, *células solitarias*, cuyos cilindroejes se dirigen ya a los cordones (células cordonales), ya a las raíces posteriores (células radiculares posteriores).

b. *Células nerviosas del asta posterior.* — Constituyen los tres grupos siguientes: 1.°, *columna de Clarke*, situada en la parte interna de la base de las astas posteriores; ofrece en cortes transversales una forma redondeada u ovalada; está formada por células cuyos cilindroejes se dirigen hacia afuera para formar el fascículo cerebeloso directo; la columna de Clarke caracteriza la medula dorsal (en efecto, no existe en la medula cervical ni en la medula lumbar, o con más exactitud, está sólo representada por células diseminadas); 2.°, el *grupo de la substancia gelatinosa de Rolando*, situado en la subtancia del mismo nombre; se dispone en tres zonas concéntricas; las células constitutivas de estas tres zonas son células cordonales, que envían sus cilindroejes, ya a la parte próxima del cordón lateral, ya al cordón posterior; 3.°, las *células solitarias del asta posterior*, algo diseminadas por todas partes, se distinguen en células de cilindroeje corto y células cordonales (que envían su cilindroeje ya al lado correspondiente, ya al lado opuesto).

c. *Células nerviosas de la comisura.* — Forman, en la substancia gelatinosa central, el *grupo central periependimario*. Son también células cordonales, ya homolaterales, ya heterolaterales.

B) *Elementos nerviosos de la substancia blanca*

La substancia blanca está esencialmente constituída por fibras nerviosas mielínicas (sin vaina de Schwann). Estas fibras se agrupan en sistemas autónomos (*sistematización*), que examinaremos sucesivamente: 1.°, en el *cordón anterior*; 2.°, en el *cordón lateral*; 3.°, en el *cordón posterior*.

1.° **Sistematización del cordón anterior.** — El cordón anterior presenta dos fasciculos: el *fascículo piramidal directo* y el *fascículo fundamental del cordón anterior*.

a. *Fascículo piramidal directo.* — Llamado también *fascículo piramidal anterior* o *fascículo de Türck*, tiene la forma de una cintilla aplanada transversalmente, situada inmediatamente por fuera del surco medio anterior. Está constituído por *fibras descendentes*, que nacen en las células piramidales de la zona motriz de la corteza cerebral (*fibras motrices voluntarias*). A medida que van descendiendo, se entrecruzan en la línea media con las del lado opuesto, para terminar, por arborizaciones terminales libres, alrededor de las células motrices de las astas anteriores.

b. *Fascículo fundamental del cordón anterior.* — Llamado también *fascículo restante del cordón anterior*, está situado por fuera del precedente y, como su nombre indica, representa *lo que resta del cordón anterior* una vez separado el fascículo piramidal directo. Las fibras que lo constituyen provienen de las células cordonales del asta anterior, ya del lado correspondiente ya del lado opuesto. Al penetrar en la substancia blanca, cada una de ellas se divide en dos ramas, una *ascendente* y la otra *descendente* (la descendente más delgada que la otra), las cuales, después de un trayecto longitudinal siempre muy corto, entran de nuevo en la substancia gris, para terminar en ella por arborizaciones terminales libres. Son *fibras de asociación longitudinales* entre las diferentes capas de la columna gris central. Además de estas fibras de asociación longitudinales, el fascículo fundamental del cordón anterior contiene también, en su parte externa, un cierto número de *fibras radiculares* que, desde las células motrices del asta anterior, se dirigen a las raíces anteriores de los nervios raquídeos.

2.° **Sistematización del cordón lateral.** — Comprende cinco sistemas distintos: el *fascículo cerebeloso directo*, el *fascículo piramidal cruzado*, el *fascículo de Gowers*, el *fascículo lateral profundo* y el *fascículo fundamental del cordón lateral*.

a. *Fascículo cerebeloso directo.* — Ocupa la parte posterior y superficial del cordón lateral: aparece, en la corteza de la me-

dula, bajo la forma de una cintilla aplanada transversalmente y muy delgada. Se extiende, en sentido ánteroposterior, desde el surco colateral posterior hasta la proximidad de una línea transversal que pasara por el conducto del epéndimo. Morfológicamente, está formado por fibras longitudinales que toman su origen de la columna de Clarke y por las células que, en la medula lumbar y en la medula cervical, son las homólogas de esta columna. El fascículo cerebeloso directo remonta directamente hasta el bulbo, donde lo volveremos a encontrar.

b. *Fascículo piramidal cruzado.* — Situado por dentro del precedente, se presenta, en los cortes, bajo la forma de un cordón grueso, redondeado u ovalado. Se le denomina *piramidal* porque, a nivel del bulbo, ocupa, como el fascículo piramidal directo, la columna de substancia blanca que lleva el nombre de *pirámide* (véase *Bulbo*). Por otra parte, se le denomina *cruzado* porque ocupa en la medula el lado opuesto al que ocupa en su trayecto encefálico. Está constituído, como el fascículo piramidal directo, por *fibras descendentes* que nacen, por arriba, en las células piramidales de la zona motriz de la corteza cerebral, y terminan hacia abajo, después de un trayecto variable, alrededor de las células motrices del asta anterior: es, pues, también un conductor de incitaciones motrices voluntarias, que une los centros motores de la corteza cerebral, *centros de volición*, a las células motrices de las astas anteriores, *centros de ejecución*.

c. *Fascículo de Gowers.* — Situado por delante del fascículo cerebeloso directo, ocupa la parte más superficial de la mitad anterior del cordón lateral. Reviste, en los cortes, la forma de una media luna de concavidad interna. Para SHERRINGTON y EDINGER, el fascículo de Gowers toma su origen de las células cordonales heterómeras del asta posterior. Las fibras nerviosas que emanan de estas células cruzan la línea media a través de la comisura anterior e ingresan en el fascículo de Gowers, siguiendo entonces un trayecto longitudinal y ascendente hasta el bulbo, donde las volveremos a encontrar.

d. *Fascículo lateral profundo.* — Este fascículo está aplicado junto a la cara externa de la columna gris central, por dentro del fasciculo piramidal cruzado y del fascículo cerebeloso directo. Está constituído por fibras de asociación de trayecto longitudinal, al igual que el fascículo fundamental del cordón anterior.

e. *Fascículo fundamental del cordón lateral.* — Llamado también *fascículo restante del cordón lateral*, este fascículo es *lo que resta del cordón lateral*, excepción hecha de los cuatro fascículos ya estudiados. Tiene exactamente la misma constitución anatómica y la misma significación que el fascículo fundamental del cordón anterior; está formado por fibras de asociación longitudinales.

3.° **Sistematización del cordón posterior.** — El cordón posterior se subdivide en dos fascículos: uno interno o *fascículo de Goll*, otro externo o *fascículo de Burdach*. Estos dos fascículos, poco diferentes por su naturaleza, contienen uno y otro dos clases de fibras: 1.ª, fibras que vienen de fuera de la medula, que son *fibras exógenas* o *radiculares*; 2.ª, fibras procedentes de la substancia gris de la *medula*, *fibras endógenas* o *espinales*.

A. FIBRAS EXÓGENAS O RADICULARES. — Provienen, como su nombre indica, de las raíces posteriores: no son sino estas mismas raíces.

a. *Entrada de las raíces posteriores en la medula.* — Las raíces posteriores están constituídas por las prolongaciones cilindroaxiles de las células nerviosas de los ganglios espinales. Penetran en el surco colateral posterior formando dos grupos de haces, uno interno y otro externo: el *grupo externo* se compone de fibras delgadas de desarrollo tardío; el *grupo interno* está formado en gran parte por fibras gruesas y de desarrollo precoz. Las fibras constitutivas de uno y otro grupo, inmediatamente después de su entrada en la medula (en plena zona de Lissauer, véase pág. 339), se bifurcan cada una en una rama ascendente y una rama descendente: las *ramas descendentes*, muy delgadas, se doblan hacia adelante después de un trayecto muy corto y penetran en el asta posterior, donde terminan por arborizaciones libres; las *ramas ascendentes*, mucho más importantes, penetran la mayor parte (algunas de ellas, procedentes del grupo externo, se dirigen directamente al asta posterior, para terminar allí del mismo modo que las ramas descendentes) en el fascículo de Burdach, formando en su reunión un fascículo voluminoso, que designaremos en adelante con el nombre de *fascículo radicular del cordón posterior*.

b. *Trayecto intramedular del fascículo radicular posterior.* — A su entrada en el cordón posterior, el fascículo radicular se coloca primeramente en el lado interno del asta posterior.

Después, dirigiéndose de abajo arriba y de fuera adentro, atraviesa oblicuamente el fascículo de Burdach, alcanza el lado externo del fascículo de Goll y penetra en este último fascículo, donde permanecerá hasta su terminación. El fascículo radicular ocupa, pues, sucesivamente en el cordón posterior los tres puntos siguientes: 1.°, el lado interno del asta posterior, en su *primera etapa* (tiene la forma de media luna, cuyo borde cóncavo se amolda exactamente sobre la parte pósterointerna del asta, *campo cornurradicular* de P. MARIE); 2.°, la parte media del fascículo de Burdach, en su *segunda etapa* (se ha aplanado en sentido transversal, al mismo tiempo que se ha alargado en sentido ánteroposterior, *cintilla externa* de PIERRET); 3.°, el fascículo de Goll en su *tercera etapa* (ofrece en los cortes el aspecto de un triángulo, cuya base, dirigida hacia atrás, corresponde a la periferia de la medula). Es de notar que, recorriendo así sus diversas etapas, el fascículo radicular disminuye poco a poco de volumen. Esto se debe a que, en su camino, manda cierto número de fibras al asta posterior.

c. *Modo de terminación del fascículo radicular.* — Las fibras constitutivas del fascículo radicular, aun teniendo el mismo origen y probablemente el mismo valor anatómico, difieren mucho en cuanto a su longitud, y podemos, desde este punto de vista, dividirlas en *fibras cortas*, *fibras medias* y *fibras largas*:

α) Las *fibras cortas* se separan del fascículo radicular durante su primera etapa. Se dirigen oblicuamente hacia adelante y afuera, penetran en la cabeza del asta posterior y allí se resuelven en arborizaciones terminales libres alrededor de los elementos celulares, ya de la substancia gelatinosa, ya de la substancia esponjosa.

β) Las *fibras medias* se separan del fascículo radicular durante su segunda etapa, y vienen a terminar siempre por arborizaciones libres, en la columna de Clarke.

γ) Las *fibras largas* son aquellas que del fascículo radicular pasan al fascículo de Goll; dicho de otro modo, es el mismo fascículo radicular, desprovisto, en el curso de sus dos primeras etapas, de sus fibras cortas y de sus fibras medias. Van directamente hasta el bulbo, donde terminan en los núcleos de Goll y de Burdach. Las más largas son, naturalmente, las que proceden de más abajo (nervios sacros); las más cortas, las que vienen de más arriba (nervios cervicales). Es de notar que, en un punto cualquiera del fascículo de Goll, las fibras radiculares largas están dispuestas de tal modo (ley de *Kahler*), *que están tanto más próximas al tabique medio, cuanto más bajo corresponde su punto de entrada en la medula espinal.* En otros términos, las fibras más internas son las que vienen de más abajo; las fibras más externas, las que son de adquisición más reciente.

B. FIBRAS ENDÓGENAS O ESPINALES. — Así llamadas porque provienen de la misma medula. Son poco numerosas con relación a las fibras exógenas.

a. *Origen y trayecto.* — Provienen de las células cordonales de las astas posteriores. Llegadas al cordón posterior, cada una de ellas se divide en dos ramas, una *ascendente* y la otra *descendente*, las cuales, después de un trayecto muy corto, entran de nuevo en el asta posterior y terminan allí por arborizaciones libres.

b. *Fibras ascendentes.* — Las fibras endógenas ascendentes (degeneran de abajo arriba) se condensan en la parte anterior en un fascículo más o menos individualizado, llamado *fascículo ventral del cordón posterior*, *zona cornucomisural* de MARIE, *campo de Wesphall.*

c. *Fibras descendentes.* — Las fibras endógenas descendentes (degeneran de arriba abajo) forman, en la parte pósterointerna del cordón posterior, un fascículo más o menos claramente individualizado, que cambia ligeramente de sitio y de aspecto, según los puntos en que se examina: 1.°, *en el cono terminal* y *en la medula sacra*, es un pequeño triángulo cuya base corresponde a la superficie externa de la medula (*triángulo medio* de GOMBAUT y PHILIPPE); 2.°, *en la medula lumbar* es una cintilla planoconvexa, situada en la parte media del fascículo de Goll, aplicada contra el tabique medio (*centro oval* de FLECHSIG); 3.°, *en la medula dorsal inferior*, es una cinta alargada en sentido transversal, aplicada contra la superficie externa de la medula (*cinta periférica dorsal*); 4.°, *en la medula dorsal superior* y *en la medula cervical*, es un fascículo en forma de virgula (de cola posterior), situado en los dos tercios anteriores del fascículo de Burdach (*fascículo de virgula* de SCHULTZE).

4.° **Resumen.** — En resumen, encontramos: 1.°, *en el cordón anterior*, dos fascículos: el piramidal directo y el fundamental del cordón anterior; 2.°, *en el cordón lateral*, cinco fascículos: el cerebeloso directo, el piramidal cruzado, el de Gowers, el lateral profundo y el fundamental del cordón lateral;

3.°, *en el cordón posterior*, dos fascículos, los llamados de Goll y de Burdach. Como los cordones anterior y lateral no están separados uno de otro por ningún límite natural, se les puede reunir en uno solo, el *cordón ánterolateral*. Del mismo modo podemos reunir en uno el fascículo fundamental del cordón anterior y el fascículo fundamental del cordón lateral formando el *fascículo fundamental ánterolateral*, al que conviene añadir, por tener exactamente la misma significación, el fascículo lateral profundo. Llegamos así para cada mitad de la medula, a una sistematización más sencilla, que resumimos en el siguiente cuadro:

CORDONES		FASCÍCULOS	CÉLULAS DE ORIGEN	PUNTO DE TERMINACIÓN
I. Cordón ántero-lateral.	1.°	*F. piramidal directo.*	Corteza cerebral. . .	Astas anteriores.
	2.°	*F. piramidal cruzado.*	Corteza cerebral. . .	Astas anteriores.
	3.°	*F. cerebeloso directo.*	Columna de Clarke . .	Corteza cerebral.
	4.°	*F. de Gowers.* . . .	Substancia gris espinal.	Corteza cerebral.
	5.°	*F. fundamental ánterolateral*	Substancia gris espinal.	Substancia gris espinal.
II. Cordón posterior.	1.°	*F. de Burdach.*	Ganglio espinal *(fibras exógenas)* y substancia gris espinal *(fibras endógenas).*	Substancia gris espinal.
	2.°	*F. de Goll* . .	Ganglio espinal *(fibras exógenas)* y substancia gris espinal *(fibras endógenas).*	Substancia gris espinal.

§ 5. — Filum terminal

El filum terminal o *medula coccígea* (véase pág. 336) va del cono terminal a la base del coccix. Tiene de 22 a 23 centímetros de longitud por 1 a 2 milímetros de diámetro. Desciende primero al fondo de saco dural entre los nervios de la cola de caballo; después, llegado al vértice de este fondo de saco, se coloca en el centro del ligamento coccígeo.

De esta suerte presenta dos partes: 1.ª, una *parte superior*, libre, que corresponde al fondo de saco dural; 2.ª, una *parte inferior*, aprisionada en el centro del ligamento coccígeo.

Histológicamente, el segmento superior (14 centímetros por término medio) posee aún elementos nerviosos. El segmento inferior (5 ó 6 centímetros por término medio) no es más que una formación conjuntiva.

§ 6. — Vasos

1.° **Arterias.** — Las arterias destinadas a la medula proceden: 1.°, de las *arterias espinales anteriores*, ramas de las arterias vertebrales; 2.°, de las *arterias espinales posteriores*, ramas también de las vertebrales; 3.°, de las *arterias espinales laterales*, muy numerosas, que penetran por los agujeros de conjunción y nacen: en el cuello, de la vertebral y de la cervical ascendente; en el tórax, de las intercostales; en los lomos, de las arterias lumbares; en la pelvis, de las arterias sacras (véase *Angiología*). Estas diferentes arterias espinales, dividiéndose, subdividiéndose y anastomosándose entre sí, forman alrededor de la medula una red muy rica, el *círculo perimedular*.

De esta red parten las arterias destinadas a los elementos constitutivos de la medula. Se dividen en medias, radiculares y periféricas. Las *arterias medias* penetran en los surcos medios y se subdividen, naturalmente, en *medias anteriores*, que penetran en el surco medio anterior, y *medias posteriores* que se introducen en el surco medio posterior. Las *arterias radiculares* penetran en la medula siguiendo el trayecto de las raíces. Se las distingue también en dos grupos: *radiculares anteriores* y *radiculares posteriores*. Las *arterias periféricas* (Duret) son las arterias que penetran en la medula por puntos distintos de los indicados para el paso de las otras arterias.

2.° **Venas.** — Las venas, nacidas de diferentes partes de la medula, se dirigen hacia la superficie externa de este órgano y desembocan en seis conductos colectores: *tres anteriores*, uno en la línea media, y los otros dos a nivel de la línea de emergencia de la raíces anteriores, y *tres posteriores*, uno en la línea media, y los restantes a lo largo de las raíces posteriores. Estos seis troncos están unidos entre sí por numerosas anastomosis. Las venas que de ellos parten salen por los agujeros de conjunción, para venir a desembocar en los plexos venosos extrarraquídeos.

CAPITULO II

BULBO RAQUIDEO

El bulbo raquídeo o medula oblongada es continuación de la medula espinal. Une esta última al istmo del encéfalo y al cerebro.

§ 1. — Consideraciones generales

1.° **Límites.** — El bulbo está limitado: 1.°, por arriba, por la protuberancia; 2.°, por abajo, por la *decusación de las pirá-*

mides. Su límite superior corresponde a la parte media del canal basilar; su límite inferior, al nivel de la articulación que une los cóndilos del occipital a las masas laterales del atlas.

2.° **Forma, dimensión, peso.** — Tiene, como la medula, la forma de un cilindroide aplanado de delante atrás. Es de notar que va ensanchándose a medida que se eleva (es un *cono truncado* con la base mayor dirigida hacia arriba). Mide 30 milímetros de longitud por 17 milímetros de anchura y 13 de espesor. Su peso es de 6 ó 7 gramos.

3.° **Dirección.** — El bulbo, seguido de abajo arriba, es primero vertical; después, al entrar en el cráneo, se inclina ligeramente hacia adelante, para ir a tenderse sobre el canal basilar del occipital.

4.° **Relaciones.** — El bulbo ocupa, a la vez, la cavidad raquídea y la cavidad craneal. *Por delante*, está sucesivamente en relación: 1.°, por arriba, con el occipital, del que está separado por la duramadre y por venas de dirección transversal u oblicua; 2.°, por abajo, con la mitad superior de la apófisis odontoides, de la que está separado por ligamentos. *Por atrás*, está recubierto primero por el cerebelo. Más abajo, por debajo del agujero occipital, corresponde al espacio que separa el occipital del arco posterior del atlas. *Por los lados*, corresponde sucesivamente al cerebelo, a los cóndilos del occipital y a la articulación occipitoatloidea. Está cruzado oblicuamente por la arteria vertebral.

§ 2. — Conformación exterior

En el bulbo, siendo un cono truncado aplanado de delante atrás, podemos considerar *cuatro caras* (anterior, posterior y laterales), *base* y *vértice*.

1.° **Cara anterior.** — Presenta: 1.°, en la línea media, el *surco medio anterior*, que termina por arriba en el *agujero ciego* o *foramen cœcum*, interrumpido hacia abajo por el *entrecruzamiento* o *decusación de las pirámides*; 2.°, a derecha y a izquierda de la línea media, dos cordones blancos, las *pirámides anteriores*, limitadas hacia afuera por el *surco colateral anterior* o *surco preolivar*. De la parte más superior de la pirámide nace el motor ocular externo; del surco preolivar nacen los filetes radiculares del hipogloso.

2.° **Cara posterior.** — Es muy diferente en su mitad inferior y en su mitad superior:

a. *Mitad inferior.* — Presenta los mismos elementos que la medula cervical: 1.°, *surco medio posterior* y *surco colateral posterior* (de donde emergen el espinal, el neumogástrico y el glosofaríngeo); 2.°, entre estos dos surcos, el *cordón posterior*, que el *surco intermediario* o *paramedio* divide en dos fascículos, el *fascículo de Goll* y el *fascículo de Burdach*.

b. *Mitad superior.* — En la mitad superior, los cordones posteriores se separan uno de otro a la manera de las dos ramas de una **V**; el surco medio se ensancha en un espacio angular; la comisura gris se adelgaza y se rompe, y al mismo tiempo el conducto del epéndimo se encuentra abierto por su parte posterior. Este conducto, sumamente ensanchado en sentido transversal y desplegado en superficie, constituye el *cuarto ventrículo*. El cuarto ventrículo, a nivel del bulbo (porque traspasa los límites de éste para pasar a la protuberancia) tiene la forma de un triángulo de vértice inferior. Está limitado, a derecha y a izquierda, por dos cordones yuxtapuestos: 1.°, las *pirámides posteriores*, que parecen ser continuación de los fascículos de Goll (es de notar en su parte inferior un abultamiento, el *abultamiento mamelonado del bulbo* o *maza*); 2.°, los *cuerpos restiformes*, que parecen continuar los fascículos de Burdach y que se introducen, por arriba, en el cerebelo: se les llama también *pedúnculos inferiores del cerebelo*. Es de notar, a lo largo del borde anterior del cuerpo restiforme y algo por debajo de su parte media, una pequeña prominencia de color grisáceo, el *tubérculo ceniciento de Rolando*. La cavidad ventricular presenta, en su suelo, las partes siguientes: 1.ª, un surco medio, el *tallo del calamus scriptorius*; 2.ª, en el vértice del ventrículo, un pequeño espacio angular, el *pico del calamus*, cubierto por una pequeña lámina de substancia gris, resto de la comisura posterior y llamada *obex* o *cerrojo*; 3.ª, a derecha y a izquierda de la línea media, tres regiones de forma triangular: el *ala blanca interna*, el *ala blanca externa*, y el *ala gris*, las dos primeras en relieve y el ala gris en depresión (*fovea inferior*); 4.ª, en estas alas, una serie de pequeños filamentos blanquecinos, de dirección transversal, que van a terminar en el tallo del calamus y son las *barbas del calamus* o *estrías acústicas*.

3.° **Caras laterales.** — Comprendida entre la cara anterior y la cara posterior, y, por consiguiente, entre los dos surcos colaterales, la cara lateral del bulbo está formada por un cordón blanco, el *cordón lateral*. Este cordón, en su parte ánterosuperior, presenta una eminencia prolongada de arriba abajo (15 milímetros de longitud por 5 de anchura), que es el *cuerpo olivar*: limitado por delante por el *surco preolivar*, por detrás por el *surco retroolivar*, está separado por arriba de la protuberancia por una pequeña fosita, la *fosita supraolivar*, de donde emergen el facial y el intermediario de Wrisberg. Esta fosita se continúa por detrás con otra fosita, la *fosita lateral del bulbo*, en donde nace el auditivo. Son de notar, en la superficie externa del bulbo, las *fibras arciformes* (más o menos desarrolladas según los individuos), que se desprenden del cuerpo restiforme para dirigirse, describiendo asas, al surco medio anterior.

4.° **Base.** — Al nivel de su base, el bulbo se continúa con la protuberancia.

α) *Por delante y por los lados*, los dos órganos están claramente separados por el diferente trayecto de sus fibras, y, además, por un surco, el *surco bulboprotuberancial*, constituído (yendo de dentro afuera) por el foramen cæcum, el surco de donde emergen el motor ocular externo, la fosita supraolivar y la fosita lateral.

β) *Por detrás*, el límite, puramente convencional, está representado por una línea transversal que une entre sí los dos ángulos laterales del cuarto ventrículo.

5.° **Vértice.** — El vértice del bulbo se continúa con la medula cervical. El punto donde se verifica la unión de estos dos órganos ha recibido el nombre de *cuello del bulbo*.

§ 3. — Conformación interior

Si examinamos un corte transversal que pase por la parte inferior del bulbo, comprobaremos que, como la medula, está constituído por dos mitades simétricas, conteniendo cada una una substancia blanca y substancia gris: estas substancias están dispuestas, por lo demás, salvo algunas modificaciones de detalle, como en la medula. Si examinamos ahora un segundo corte transversal que pase por la parte superior del bulbo, distinguiremos todavía la substancia blanca y la substancia gris;

pero son muy diferentes del caso anterior, hasta tal punto diferentes, que es imposible a primera vista reconocer en ésta los elementos de aquélla. Esto es debido: 1.°, a que la substancia gris espinal sufre en el bulbo *transformaciones profundas*; 2.°, a que a las formaciones de origen espinal se añaden *formaciones nuevas*, propias del bulbo.

§ 4. — Constitución anatómica y conexiones

El bulbo posee dos clases de elementos: 1.ª, *partes transmitidas por la medula*; estas partes se subdividen en partes blancas y partes grises; 2.ª, *partes propias del bulbo*.

A. **Partes blancas transmitidas al bulbo por la medula.** — La medula, hemos dicho, presenta *siete cordones*; todos los cuales pasan al bulbo, comportándose cada uno del modo que le es propio.

1.° *Fascículo piramidal directo.* — Pasa de la medula al bulbo sin entrecruzarse (se ha entrecruzado ya en la medula) y va a colocarse en la pirámide anterior, donde ocupa el lado externo.

2.° *Fascículo piramidal cruzado.* — Se entrecruza a su entrada en el bulbo con el del lado opuesto (*entrecruzamiento motor*) y va a constituir entonces la pirámide anterior. Allí encuentra el fascículo piramidal directo y se confunde con él.

3.° *Fascículo de Goll y fascículo de Burdach, origen de la cinta de Reil.* — Las fibras largas de los dos fascículos de Goll y de Burdach, constituyendo el *fascículo sensitivo posterior*, pasan por el bulbo sin entrecruzarse. Suben a derecha y a izquierda del surco medio posterior, encuentran en la parte media del bulbo dos núcleos de substancia gris, uno interno (*núcleo de Goll*), y otro externo (*núcleo de Burdach*), y allí termina cada uno por una arborización libre. De las células nerviosas de los núcleos precitados parten nuevas fibras que, fisiológicamente, continúan las precedentes y forman en conjunto la *cinta de Reil*. Esta cinta de Reil, al salir de sus núcleos de origen, se dirige hacia adelante y adentro, alcanza la línea media, y en este punto se entrecruza con la del lado opuesto (*entrecruzamiento sensitivo*) y, enderezándose entonces, va a aplicarse a la cara profunda del fascículo piramidal para llegar con él al hemisferio cerebral.

4.° *Fascículo fundamental* o *fascículo restante del cordón*

ánterolateral. — El fascículo fundamental pasa de la medula al bulbo sin entrecruzarse. Al alcanzar el cuello del bulbo, se dirige a la vez hacia afuera, hacia atrás y hacia arriba; después, inclinándose hacia adentro, va a colocarse al lado de la línea media. Describe así, en conjunto, una especie de curva de concavidad interna, y, con el del lado opuesto, forma una especie de elipse o de *ojal*, a través del que pasan (para ir a entrecruzarse en la línea media) el fascículo piramidal y la cinta de Reil. La mayor parte de las fibras constitutivas del fascículo fundamental se disponen en pequeños fascículos, irregularmente diseminados en la formación reticular. Cierto número de ellas, sin embargo, se agrupan en un fascículo relativamente voluminoso: es la *cintilla longitudinal posterior*, que volveremos a encontrar al tratar de la protuberancia.

5.° *Fascículo de Gowers.* — El fascículo de Gowers, verdadero *fascículo sensitivo lateral*, pasa, sin entrecruzarse, al cordón lateral del bulbo. En la parte media del bulbo se desvía hacia adentro, se acerca un poco a la cinta de Reil, la alcanza y se fusiona con ella. Es de notar que, a partir de este momento, la cinta de Reil contiene una porción directa y una porción cruzada.

6.° *Fascículo cerebeloso directo.* — Pasa, también sin entrecruzarse, al bulbo, donde forma parte del cuerpo restiforme. Continuando su trayecto ascendente, llega al cerebelo, donde termina (probablemente) en la parte dorsal del vermis superior. Es de notar la existencia de un pequeño fascículo aberrante, que, según Monakow y Lowenthal, llegaría al cerebelo pasando en plena protuberancia.

B. **Partes grises transmitidas al bulbo por la medula.** — La substancia gris de la medula pasa también al bulbo, pero sufriendo, como la substancia blanca, profundas transformaciones. Las condiciones anatómicas que así transforman la columna gris son en número de cuatro, a saber:

a. *El entrecruzamiento motor*: el fascículo piramidal cruzado, al ganar la línea media para entrecruzarse con el del lado opuesto, atraviesa el asta anterior en su parte media; la *decapita*. Esta asta estará representada en adelante por dos fragmentos y columnas, representando una la región de la base, y la otra la región de la cabeza.

b. *El entrecruzamiento sensitivo*: la cinta de Reil *decapita* del mismo modo el asta posterior, que también estará representada en adelante por dos columnas, una figurando la base y otra representando la cabeza.

c. *La aparición del cuarto ventrículo*: por el hecho del ensanchamiento transversal del conducto del epéndimo, y a consecuencia también de la inversión hacia afuera de su pared posterior (siguiendo el desplazamiento del cordón posterior), la base del asta posterior va a colocarse en el suelo ventricular, inmediatamente por fuera de la base del asta anterior. En cuanto a la cabeza de esta misma asta posterior, se desvía hacia las partes laterales del bulbo. La base y la cabeza del asta anterior conservan poco más o menos la situación que tienen en la parte inferior del bulbo.

d. *La aparición de las fibras arciformes*: las fibras arciformes internas (véase más adelante), al ganar la línea media, encuentran aquí y allá las cuatro columnas grises arriba indicadas, las atraviesan y las fraccionan así en cierto número de fragmentos superpuestos en sentido vertical. Estos fragmentos constituyen los *núcleos de origen* de los nervios bulboprotuberanciales y, como se ve, representan los restos, ya del asta anterior (*base* o *cabeza*), ya del asta posterior (*base* o *cabeza*). Los primeros son motores y darán origen (*núcleos de origen*) a nervios motores. Los segundos son sensitivos y serán el término (*núcleos de terminación* o *núcleos terminales*) de los nervios sensitivos.

C. **Partes propias del bulbo.** — Además de las formaciones arriba descritas que le son transmitidas por la medula, el bulbo tiene partes que le son propias. Son éstas:

a. *Los núcleos de los cordones posteriores.* — Pequeñas masas de substancia gris, situadas en el cordón posterior y llamadas, por esta razón, *núcleos de los cordones posteriores*. Son en número de dos: el *núcleo de Goll* (situado en el fascículo de Goll) y el *núcleo de Burdach* (situado en el fascículo de Burdach). Morfológicamente, se los puede considerar como una derivación de las astas posteriores de la medula. Su constitución y su significación anatómica es casi la misma: el núcleo de Goll y el núcleo de Burdach son los límites terminales (pág. 346) de las fibras largas de las raíces posteriores de los nervios raquídeos (fascículo sensitivo posterior). Sabemos, por otra parte, que dan origen a las fibras de la cinta de Reil. Es de notar, además, que envían cierto número de fibras al cerebelo.

b. *El cuerpo olivar inferior.* — Ya hemos visto su abultamiento en el plano ánterolateral del bulbo. Visto en cortes, está

representado por una *delgada capa de substancia gris*, sumamente plegada, aprisionando en su centro una pequeña masa de substancia blanca (*centro medular del cuerpo olivar*). La lámina gris, continua por todas partes, forma una especie de bolsa alargada de arriba abajo y abierta en su parte interna en un punto llamado *hilio*. El cuerpo olivar inferior está en conexión: 1.°, *con la medula cervical*, por un *fascículo descendente*, que termina probablemente en el asta anterior, en el *fascículo olivar* de Bechterew; 2.°, *con el cerebro*, por un pequeño *fascículo ascendente*, que sigue la calota protuberancial y peduncular: es el *fascículo central de la calota* de Helweg; 3.°, *con el cerebelo*, por fibras llamadas *cerebeloolivares*, que se entrecruzan en la línea media y se mezclan con las fibras arciformes.

c. *Los núcleos accesorios del cuerpo olivar o paraolivares.* — Son en número de dos: uno interno (*cuerpo paraolivar interno*), y otro externo (*cuerpo paraolivar externo*). Ambos están representados por una lámina de substancia gris, que se halla dispuesta en forma de media luna para el cuerpo paraolivar interno. Tiene igual estructura y la misma significación que el propio cuerpo olivar.

d. *Cuerpos restiformes.* — Los cuerpos restiformes, o pedúnculos cerebelosos inferiores, están situados por encima de los cordones posteriores, a los que parecen continuar. Contienen dos clases de fibras: 1.ª, *fibras espinocerebelosas*, que unen el cerebelo a la medula (entre ellas las *fibras descendentes* de Marchi, en relación con la motilidad voluntaria); 2.ª, *fibras bulbocerebelosas*, que unen el cerebelo con el bulbo. Estas últimas se convierten en fibras arciformes.

e. *Fibras arciformes.* — Las fibras arciformes (llamadas así porque describen curvas de concavidad interna) toman su origen de los cuerpos restiformes o pedúnculos cerebelosos inferiores y se dirigen en seguida hacia la línea media, siguiendo unas la cara externa del bulbo (*fibras arciformes externas*) y las otras corriendo por su espesor (*fibras arciformes internas*). Las *fibras arciformes internas*, depués de su entrecruzamiento en la línea media con las del lado opuesto, van a terminar, en parte, en el cuerpo olivar, y, en parte, en los núcleos de Goll y de Burdach. Las *fibras arciformes externas* rodean de atrás adelante la cara ánterolateral del bulbo, llegan al surco medio anterior, penetran en el bulbo a nivel de este surco, se entrecruzan con las del lado opuesto y, continuando su camino, van a terminar en los núcleos de Goll y de Burdach. A lo largo de estas fibras, entre el cuerpo restiforme (del que derivan) y el surco medio (donde desaparecen), se disponen pequeños núcleos de substancia gris, constituyendo lo que se llaman los *núcleos arciformes*. Esta subtancia gris es abundante, sobre todo en la parte anterior y en la parte interna de la pirámide anterior, donde forma los *núcleos prepiramidales*. Morfológicamente, las fibras arciformes ponen en comunicación el cerebelo con el bulbo. Se las puede dividir en tres grupos: 1,°, fibras que van del cerebelo al cuerpo olivar (*fascículo cerebeloolivar*); 2.°, fibras que van de los núcleos de Goll y de Burdach al cerebelo; 3.°, fibras que van de los núcleos terminales de los nervios sensitivos bulbares al cerebelo (*fascículo sensorial cerebeloso* de Edinger).

f. *Formación reticular.* — La formación reticular, llamada así porque reviste en los cortes el aspecto de una rica red, ocupa la parte central del bulbo. Se extiende en anchura desde el cuerpo restiforme hasta el rafe; en sentido ánteroposterior, desde la cinta de Reil hasta el suelo ventricular. El fascículo radicular del hipogloso, atravesándola de atrás adelante, la divide en dos partes: una interna (situada por dentro del hipogloso), llamada *formación reticular blanca*; otra externa (situada por fuera del hipogloso), llamada *formación reticular gris*. Histológicamente, la formación reticular contiene: 1.°, fascículos nerviosos, de valor diverso, entrecruzados en todos sentidos; 2.°, células nerviosas, irregularmente diseminadas en el campo reticular (se han descrito aquí dos núcleos, por lo demás muy mal diferenciados, el *núcleo de Roller* y el *núcleo lateral*).

§ 5. — Vasos

1.° **Arterias.** — Provienen de la arteria vertebral. Se distinguen en *medias*, *radiculares* y *periféricas*:

a. *Arterias medias.* — Así llamadas porque penetran en los surcos medios, se dividen en anteriores y posteriores. Las *arterias medias anteriores* emanan, ya de las vertebrales, ya de las arterias espinales anteriores. Penetran en el bulbo a nivel del surco medio anterior y se dirigen hacia el suelo del cuarto ventrículo, donde terminan alrededor de los núcleos de origen de los nervios (*arterias de los núcleos*). Las *arterias medias posteriores*, menos importantes, provienen de las espinales posteriores. Desaparecen en el surco medio posterior.

b. *Artérias radiculares.* — Se dirigen a las raíces de los

nervios (de aquí su nombre). Llegadas a la raíz, se dividen cada una en dos ramos: uno *externo* o *descendente*, que acompaña al nervio hacia la periferia; otro *interno* o *ascendente*, que sube, con el nervio, hasta su núcleo de origen y se capilariza alrededor de este núcleo.

c. *Arterias periféricas.* — Designamos con este nombre las arterias bulbares que no pueden tener cabida en uno u otro de los grupos precedentes. Son muy delgadas y muy variables en su número, origen y terminación. Se distribuyen por la pirámide anterior, el cuerpo olivar, el cordón lateral, el cuerpo restiforme, la pirámide posterior y el suelo ventricular.

2.° **Venas.** — Forman alrededor del órgano una complicada red, donde se distinguen: 1.°, una *vena media anterior*, que es continuación de la vena homónima de la medula, y por arriba desemboca en una de las venas de la protuberancia; 2.°, una *vena media posterior*, que continúa asimismo la vena homónima de la medula, y al llegar al ventrículo se encorva, ya a la derecha, ya a la izquierda, para terminar en uno de los senos de la base del cráneo; 3.°, *venas radiculares*, que siguen de dentro afuera el trayecto de las raíces nerviosas, para terminar, en puntos diversos, ya en las venas de la base del cráneo, ya en las venas extrarraquídeas.

CAPITULO III

CEREBELO

El cerebelo (cerebro pequeño) es la porción de la masa encefálica que ocupa la parte posterior e inferior de la cavidad craneal. Considerado en la serie de los vertebrados, se compone esencialmente de tres partes: una parte impar o media, el *lóbulo mediano* o *lóbulo medio*; dos partes laterales simétricamente dispuestas, los *lóbulos laterales* o *hemisferios cerebelosos*.

§ 1. — Consideraciones generales

1.° **Situación.** — El cerebelo está situado en el compartimiento inferior de la base del cráneo, detrás de la protuberancia y de los tubérculos cuadrigéminos, encima del bulbo y debajo

del cerebro. Una línea casi horizontal que continuase el borde superior del arco cigomático, y que fuese a parar a la protuberancia occipital externa, nos indicaría bastante bien, en la superficie exocraneal, el límite de separación del cerebelo y del cerebro.

2.° **Dimensiones.** — Mide: 1.°, en su diámetro transversal, de 8 a 10 centímetros; 2.°, en su diámetro anteroposterior, de 5 centímetros y medio a 6 y medio; 3.°, en su diámetro vertical (espesor), 5 centímetros.

3.° **Peso.** — Pesa, por término medio, 140 gramos, o sea, la octava parte del peso del cerebro.

4.° **Consistencia.** — Su consistencia es casi la misma que la del cerebro. Es de notar, sin embargo, que su porción cortical es algo más blanda y se altera con más rapidez.

§ 2. — Conformación exterior y relaciones

El cerebelo, visto por arriba, se parece a un corazón de naipe francés, con la escotadura dirigida hacia atrás. Podemos, pues, considerarle una *cara superior*, una *cara inferior* y una *circunferencia*:

1.° **Cara superior.** — Presenta: 1.°, en la línea media, una eminencia longitudinal, el *vermis superior* (representa el lóbulo medio); 2.°, a derecha y a izquierda del vermis, dos superficies planas inclinadas de arriba abajo y de dentro afuera (pertenecen a los lóbulos laterales o hemisferios). Desde el punto de vista de sus relaciones, corresponde a los hemisferios cerebrales, de los que, sin embargo, está separada por la tienda del cerebelo.

2.° **Cara inferior.** — Esta presenta: 1.°, en la línea media, una gran hendidura, la *cisura media del cerebelo*, en el fondo de la cual se distingue una eminencia longitudinal, el *vermis inferior* (representa, al igual que el superior, el lóbulo medio del cerebelo); 2.°, a ambos lados del vermis, los dos hemisferios cerebelosos, que afectan en esta cara una forma claramente convexa.

El vermis inferior presenta, en la unión de su tercio posterior con sus dos tercios anteriores, un engrosamiento voluminoso, de donde se desprenden dos prolongaciones laterales, que se pierden en los hemisferios: es la *pirámide de Malacarne*, llamada también, en razón a su forma, *eminencia crucial*. La parte anterior del vermis recibe el nombre de *úvula*. A cada lado de la úvula se encuentran dos láminas de substancia blanca, llamadas *válvulas de Tarin* (*velos medulares posteriores* de los alemanes). Cada una de ellas tiene la forma de media luna, y presentan: 1.°, una cara superior, en relación con la cavidad ventricular (está cubierta por el epéndimo); 2.°, una cara inferior, en relación con las amígdalas; 3.°, un borde posterior, convexo y adherente; 4.°, un borde anterior, cóncavo y libre; 5.°, una extremidad interna, confundiéndose con la úvula; 6.°, una extremidad externa, que llega hasta el lóbulo del neumogástrico.

Desde el punto de vista de sus relaciones, la cara inferior corresponde: 1.°, *en la línea media*, a la cresta occipital interna, a la hoz del cerebelo y al cuarto ventrículo; 2.°, *por los lados*, a las fosas occipitales inferiores, a la sutura témporooccipital (agujero rasgado posterior y órganos que lo atraviesan) y a la cara pósterosuperior del peñasco.

3.° **Circunferencia.**—La circunferencia del cerebelo está escotada, *por detrás*, a nivel del borde anterior de la hoz del cerebelo (*incisura marsupialis*), y también *por delante* (*incisura semilunaris*) en el punto por donde salen los pedúnculos cerebelosos. A cada lado de estas escotaduras medias la circunferencia toma la forma de un borde redondeado y romo, sumamente convexo hacia afuera. Su parte más prominente constituye el *ángulo lateral del cerebelo*. La circunferencia del cerebelo corresponde: 1.°, *por detrás* del ángulo lateral, a la porción horizontal del canal lateral; 2.°, *por delante* de este ángulo, al canal petroso superior.

§ 3. — Modo de segmentación periférica

La superficie externa del cerebelo presenta una multitud de surcos, que dan por resultado una descomposición de los lóbulos en segmentos más pequeños. Estas hendiduras son de dos clases:

1.° **Surcos de primer orden: lóbulos.** — Estos surcos descienden hasta la masa central de la substancia blanca, de la que quedan separados, sin embargo, por el espesor de la capa gris cortical. Describen, la mayor parte, curvas regulares de concavidad dirigida hacia adelante y adentro. Se cuentan, en general, de 12 a 15. El más importante de todos es el *gran surco circunferencial* de Vicq-d'Azyr, que ocupa la circunferencia.

Los surcos de primer orden descomponen el cerebelo en 26 lóbulos, de los cuales 12 pertenecen a la cara superior (4 para el vermis y 4 para cada uno de los hemisferios), y 14 a la cara inferior (4 para el vermis y 5 para cada uno de los hemisferios).

De todos estos lóbulos sólo se describen ordinariamente dos a cada lado: el lóbulo del neumogástrico y el lóbulo del bulbo raquídeo. El *lóbulo del neumogástrico* o *floculus* está extendido sobre el borde inferior del pedúnculo cerebeloso medio, por delante y por encima del neumogástrico (de aquí su nombre). Alargado en sentido transversal, mide 18 milímetros por 8. El *lóbulo del bulbo raquídeo* o *lóbulo raquídeo*, llamado también *amígdala* o *tonsila*, está situado por detrás y al lado del bulbo, inmediatamente por debajo de la válvula de Tarin correspondiente: mide 30 milímetros de altura por 18 de anchura. Está situado en parte en la cavidad craneal, en parte en la cavidad raquídea: una especie de estrangulación, correspondiente al contorno del agujero occipital, indica en su superficie externa el límite de separación de estas dos porciones.

Esquema de Bolk, con sus aplicaciones fisiológicas y patológicas. — *Surco primario*, que divide el cerebelo en dos lóbulos, uno anterior, otro posterior. *Lóbulo anterior* (para cabeza y laringe). *Lóbulo posterior*, comprende: 1.°, *lobulus simplex* (para el cuello); 2.°, *lóbulo medio* (para el tronco); 3.°, *lóbulo paramedio* (igualmente para el tronco); 4.°, *lóbulo ansiforme* con su surco intercrural y sus dos brazos, anterior y posterior (para los miembros torácicos y los músculos pélvicos); 5.°, *lóbulo vermicular* (para la cola).

2.° **Surcos de segundo orden: láminas y laminillas.**—Menos profundos que los precedentes, los surcos de segundo orden descomponen cada lóbulo en una serie de segmentos más pequeños (aplanados y adosados entre sí como las hojas de un libro), que se designan con el nombre de *láminas* y *láminillas*. Cada una de ellas presenta *dos caras laterales* (en relación con

las láminas vecinas) y *dos bordes*, uno superficial o libre, otro profundo o adherente.

§ 4. — Conformación interior

Visto en un corte cualquiera, vertical u horizontal, el cerebelo presenta al estudio dos substancias: una *substancia gris* y una *substancia blanca*.

1.° **Substancia gris.** — Se divide en substancia gris periférica y substancia gris central:

a. *Substancia gris periférica.* — Llamada también *corteza* (*cortex*) o *substancia cortical*, se extiende por toda la superficie del cerebelo bajo la forma de una lámina sumamente delgada, que cubre regularmente todas las eminencias y desciende, sin interrumpirse, al fondo de los surcos. Forma una envoltura casi continua, únicamente interrumpida a nivel de la parte anterior del cerebelo, en donde nacen los pedúnculos.

b. *Substancia gris central.* — Está representada por cierto número de formaciones grises situadas en el centro del cerebelo, a cada lado de la línea media. Son, en número de seis, tres a cada lado: 1.°, el *cuerpo dentado*, llamado también *cuerpo romboidal* u *oliva cerebelosa*, formado por una lámina de substancia gris relativamente plegada, aprisionando en su centro (como la oliva bulbar) una masa homogénea de substancia blanca (25 milímetros de largo por 15 de anchura y 10 de alto) abierta por dentro en un punto llamado *hilio*; 2.°, los *núcleos dentados accesorios*, situados por dentro del precedente, en número de dos, uno externo o *émbolo* (*tapón*) otro interno o *núcleo esférico* (*nucleus globossus*), representados cada uno por una pequeña columna de substancia gris, dirigida en sentido anteroposterior; 3.°, el *núcleo del techo* (*nucleus fastigii*), situado en pleno vermis (mientras que las formaciones precedentes pertenecen a los hemisferios), es una masa ovoidea con su eje mayor anteroposterior (6 ó 7 milímetros de largo por 4 ó 5 de ancho) muy próxima a la línea media, terminando por delante por una extremidad redondeada, y por detrás por una serie de puntas irregulares.

2.° **Substancia blanca.** — Forma, en el centro del cerebelo, una masa voluminosa, el *centro medular*. De la periferia de este centro medular salen unas prolongaciones radiadas, que penetran en los lóbulos, y que a su vez envían a las láminas y a las laminillas prolongaciones de segundo y tercer orden. Esta disposición *arborescente* (ramas, ramos, ramitos) del centro medular, especial del cerebelo y absolutamente característica, ha recibido el nombre de *árbol de vida*. Se distinguen naturalmente dos árboles de vida: el *árbol de vida del lóbulo medio* (que pasa por el vermis) y el *árbol de vida de los lóbulos laterales* (que pasa por los hemisferios).

§ 5. — Constitución anatómica

El cerebelo comprende las tres partes siguientes: 1.ª, la *corteza*; 2.ª, los *núcleos centrales*; 3.ª, el *centro medular*.

1.ª **Corteza.** — La corteza, de 1 a 1,5 milímetros de espesor, presenta dos zonas de aspecto diferente: 1.ª, una zona extensa o superficial, de color gris pálido, es la *capa molecular*; 2.ª, una zona interna o profunda, de amarillo rojizo, es la *capa granulosa*. Entre estas dos capas se extiende una hilera de grandes células nerviosas, ovales o piriformes, las *células de Purkinje*. (Para la estructura de la capa molecular, de la capa granulosa y de las células de Purkinje, véanse los *Tratados de Histología*.)

2.ª **Núcleos centrales.** — (Véanse los *Tratados de Histología*.)

3.ª **Centro medular.** — Está constituído por fibras de mielina. Estas fibras se dividen en intrínsecas y extrínsecas:

a. *Fibras intrínsecas.* — Las fibras intrínsecas son las que en toda su extensión están situadas en el cerebelo: son fibras de asociación entre las diferentes partes del órgano. Se las distingue, según sus conexiones, en tres grupos: 1.°, *fibras comisurales cortas*, dispuestas en arco, y que reúnen, en una misma mitad del cerebelo, dos puntos de la corteza poco alejados uno de otro; 2.°, *fibras comisurales largas* o *interhemisféricas*, que van desde un punto de la corteza del hemisferio izquierdo a un punto homólogo de la corteza del hemisferio derecho (especie de cuerpo calloso para el cerebelo); 3.°, *fibras cónticonucleares*,

que ponen en relación la corteza cerebelosa con las masas grises centrales.

b. *Fibras extrínsecas, pedúnculos cerebelosos.* — Las fibras extrínsecas enlazan el cerebelo con los otros departamentos del neuroeje. Salen del cerebelo en su parte anteroinferior, formando en conjunto seis grandes fascículos (tres a cada lado), que constituyen los *pedúnculos cerebelosos* y se les distingue en: 1.°, *inferiores* (que van al bulbo); 2.°, *medios* (que van a la protuberancia anular); 3.°, *superiores* (que van a los tubérculos cuadrigéminos). Hemos estudiado ya los pedúnculos cerebelosos inferiores (pág. 356), que no son más que los cuerpos restiformes; describiremos los otros pedúnculos (pág. 369) al ocuparnos del istmo. Nos limitaremos a indicar aquí que las fibras nerviosas que los constituyen son de dos clases: unas que nacen en el cerebelo para ir a terminar fuera de él; y otras que toman su origen en una formación gris situada fuera del cerebelo y van a terminar en este órgano. Las primeras son, con relación al cerebelo, *centrífugas* o *descendentes*; las otras, *centrípetas* o *ascendentes*.

§ 6. — Vasos

1.° **Arterias.** — Las arterias del cerebelo proceden de seis ramas arteriales, tres a cada lado: 1.ª, la *cerebelosa inferoposterior*, rama de la vertebral (se distribuye en la parte posterior de la cara inferior); 2.ª, la *cerebelosa inferoanterior*, rama del tronco basilar (para la parte anterior de la cara inferior); 3.ª, la *cerebelosa superior*, rama del tronco basilar (para la cara superior del órgano). Estas seis arterias se anastomosan desde luego entre sí, y después, fuera del cerebelo, con las arterias del cerebro y las del bulbo.

2.° **Venas.** — Independientes de las arterias, se dividen en medias y laterales. Las *venas medias* o *vermianas* son en número de dos, una superior, otra inferior: la *superior* corre de atrás adelante por el vermis superior y va a desembocar en la vena de Galeno; la *inferior* corre de delante atrás por el vermis inferior y desemboca en uno de los senos que se abren en la prensa de Herófilo, casi siempre en el seno recto o en uno de los senos laterales. Las *venas laterales* se distinguen también en superiores e inferiores, según que ocupen la cara superior o la cara inferior del cerebelo. Se dirigen hacia la circunferencia del órgano y terminan, en parte, en los senos laterales, y, en parte, en los senos petrosos superiores.

CAPITULO IV

ISTMO DEL ENCEFALO

El istmo del encéfalo es la porción de la masa encefálica que une entre sí el cerebro, el cerebelo y el bulbo. Comprende las formaciones siguientes: 1.ª, la *protuberancia anular*; 2.ª, los *pedúnculos cerebelosos medios*; 3.ª, los *pedúnculos cerebelosos superiores*; 4.ª, la *válvula de Vieussens*; 5.ª, los *tubérculos cuadrigéminos*; 6.ª, el *acueducto de Silvio*; 7.ª, los *pedúnculos cerebrales*. Dedicaremos un último párrafo al estudio sintético del *cuarto ventrículo*.

§ 1. — Protuberancia anular

La protuberancia anular, llamada también *mesocéfalo* o *puente de Varolio*, es una eminencia de color blanco y forma cuadrilátera que ocupa la parte central del plano inferior del istmo. Mide, por término medio, 27 milímetros en sentido vertical, 38 milímetros en sentido transversal y 25 milímetros en sentido anteroposterior.

1.° **Conformación exterior y relaciones.** — De forma irregularmente cuboidea, presenta *seis caras*: anterior, posterior, inferior, superior y laterales:

α) La *cara anterior*, convexa, descansa sobre el canal basilar, como él inclinada de 65 a 70°. En ella observamos: 1.°, en la línea media, el *surco basilar*, en relación con el tronco basilar; 2.°, a cada lado de la línea media, una eminencia longitudinal, redondeada y roma, el *rodete piramidal*; 3.°, más hacia afuera la *emergencia del trigémino* (dos raíces, una gruesa o sensitiva, y otra pequeña o motriz). En esta cara, la protuberancia aparece como formada por un sistema de fascículos blancos, que se dirigen transversalmente de un pedúnculo cerebeloso medio al otro.

β) La *cara posterior* forma parte del suelo del cuarto ven-

trículo, y está representada por el triángulo superior de este suelo (véase *Cuarto ventrículo*).

γ) La *cara inferior* corresponde al bulbo; *por delante*, está claramente separada por el surco bulboprotuberancial (véase *Bulbo*); *por detrás*, protuberancia y bulbo están en íntima continuidad (el límite de separación de estas dos formaciones, puramente convencional, está representado por una línea transversal que une los dos ángulos laterales del ventrículo).

δ) La *cara superior* está en relación con los pedúnculos cerebrales; *por delante*, las dos formaciones están separadas una de otra por la diferente dirección de sus fibras primero, además por un surco, el *surco protuberancial superior*; *por detrás*, ninguna línea de demarcación separa los dos órganos.

ε) Las *caras laterales* (la protuberancia confundiéndose con los pedúnculos cerebelosos medios) están determinadas artificialmente por una sección vertical y anteroposterior que rasara el lado externo de la raíz del trigémino.

2.° **Conformación interior y constitución anatómica.** — Si examinamos un corte frontal, observamos que el órgano no es completamente homogéneo, y que se puede, en este concepto, dividirlo en dos capas; una anterior, más compacta, más dura y más blanca; otra posterior, más blanda, de coloración menos blanca, de aspecto más complicado: es la *calota protuberancial*, en la que se continúa, en su desarrollo, la *formación reticular* del bulbo. Ambas capas contienen substancia blanca y substancia gris:

A. Substancia blanca. — Esta substancia comprende fibras mielínicas, de valor muy diverso, que distinguiremos en tres grupos: *fibras transversales*, *fibras longitudinales* y *fibras arciformes*.

a. *Fibras transversales.* — Las fibras transversales son de dos clases. *Unas*, fibras cerebelosas, provienen de los pedúnculos cerebelosos medios. Ocupan toda la altura de la capa anterior y se dividen, desde el punto de vista de su significación, en *fibras intercerebelosas* y *fibras cerebeloprotuberanciales*: las primeras, que van de un hemisferio cerebeloso al otro; las segundas, que se detienen en los núcleos del puente, ya del lado correspondiente, ya del lado opuesto. De estos núcleos del puente parten luego nuevas fibras, que, siguiendo un trayecto longitudinal, suben hasta la corteza cerebral, y son: las *fibras córtico-protuberanciales* que encontraremos más adelante. *Las otras* nacen del núcleo anterior de la rama coclear del nervio auditivo, y de allí se dirigen a la oliva superior, ya del lado correspondiente, ya del lado opuesto. Forman, en conjunto, una capa acintada, denominada *cuerpo trapezoide*, que en el hombre está completamente cubierto por la fibras transversales cerebelosas.

b. *Fibras longitudinales.* — Forman los cinco fascículos siguientes: 1.°, el *fascículo piramidal*; 2.°, el *fascículo geniculado*; 3.°, *la cinta de Reil*; 4.°, el *fascículo de asociación longitudinal*; 5.°, la *cinta longitudinal posterior*.

α) El *fascículo piramidal*, continuación de la pirámide del bulbo, ocupa la parte media de la capa anterior de la protuberancia. Es de notar que, en la parte inferior de la protuberancia, este fascículo es único y compacto; que está, al contrario, en la parte superior del órgano, disociado en cierto número de fascículos distintos.

β) El *fascículo geniculado* (llamado así porque a nivel de la cápsula interna ocupa la región llamada *rodilla* de la cápsula) tiene la misma significación que el fascículo piramidal: es un fascículo motor voluntario, que se dirige a los núcleos motores bulboprotuberanciales. Es, para los nervios bulboprotuberanciales, lo que el fascículo piramidal a los nervios raquídeos. Este nuevo fascículo, no representado en la medula, ocupa la cara anterior de la protuberancia, donde se encuentra situado en el lado pósterointerno del fascículo piramidal (es de notar que sus fibras se entrecruzan en la línea media, en la parte inferior de la protuberancia, para llegar a los núcleos a que están destinadas).

γ) La *cinta de Reil* (*lemniscus* o *laqueus*), fascículo sensitivo, continuación del fascículo del bulbo, atraviesa la protuberancia para pasar al pedúnculo. La encontramos, en su trayecto protuberancial, en la parte anterior de la calota, bajo la forma de un fascículo aplanado de delante atrás (de aquí su nombre de *cinta*), extendiéndose en anchura desde el lado externo del órgano hasta la línea media.

δ) El *fascículo de asociación longitudinal*, representante del fascículo fundamental ánterolateral de la medula (tiene exactamente la misma significación), se halla constituído por una serie de pequeños fascículos que se encuentran irregularmente diseminados en la formación reticular. A este sistema pertenece la cintilla longitudinal posterior.

ε) La *cintilla longitudinal posterior* es un fascículo rela-

tivamente voluminoso, situado en la parte extrema posterior de la calota, a ambos lados de la línea media, por debajo del suelo ventricular. Aparece, en los cortes, en forma de pera, con la extremidad más gruesa dirigida hacia adentro. Se extiende, en altura, desde la parte media del bulbo (donde se continúa con el fascículo fundamental ánterolateral) hasta el tercer ventrículo (donde termina, según EDINGER, en un pequeño núcleo de substancia gris, el *núcleo de la cintilla longitudinal*, que se halla situado al lado del orificio anterior del acueducto de Silvio). Contiene dos clases de fibras: 1.ª, *fibras ascendentes*, procedentes de las células cordonales de la medula o de sus equivalentes bulbares y que van a terminar, después de un trayecto variable, en los núcleos motores bulboprotuberanciales; 2.ª, *fibras descendentes*, procedentes de los tubérculos cuadrigéminos anteriores (punto de reunión, de las *fibras ópticas* y de algunas *fibras auditivas*) y terminando también en los núcleos motores bulboprotuberanciales. Todas estas fibras están en relación con la motilidad refleja.

c. *Fibras arciformes.* — Se hallan situadas en la formación reticular. Tienen exactamente la misma significación que las del bulbo (véase *Bulbo*).

B. SUBSTANCIA GRIS. — La substancia gris de la protuberancia comprende dos clases de formaciones: 1.ª, formaciones que son prolongación de las del bulbo y de la medula; 2.ª, formaciones propias de la misma.

a. *Formaciones grises de origen bulboespinal.* — Son núcleos (restos de las astas anteriores o de las astas posteriores) a los cuales van a terminar o a originar los filetes constitutivos de cierto número de nervios craneales: motor ocular externo, facial, patético, trigémino.

b. *Formaciones grises propias de la protuberancia.* — Son éstas:

α) Los *núcleos del puente*, islotes de substancia gris, irregularmente diseminados entre las fibras transversales del estrato anterior (están en relación, por una parte, con el cerebelo por las fibras cerebelosas del pedúnculo cerebeloso medio, y por otra parte con la corteza cerebral por las fibras córticoprotuberanciales).

β) La *oliva superior* u *oliva protuberancial*, pequeña lámina de substancia gris plegada en zig-zag como la oliva inferior o bulbar, y que se halla situada en el cuerpo trapezoide, algo

por delante y por dentro del núcleo facial (está en relación con la vía acústica).

γ) El *núcleo reticulado de la calota* o *núcleo central superior*, masas difusas de substancia gris situadas en la formación reticular.

3.° **Vasos.** — Las *arterias* se dividen en medias y laterales: las *arterias medias* nacen de la cara superior del tronco basilar, y penetran inmediatamente en el espesor de la protuberancia; las *laterales* nacen, ya del tronco basilar, ya de sus colaterales principales (cerebelosa inferoanterior y cerebelosa superior), y penetran en el órgano por los puntos más diversos de su cara anterior (es de notar, entre estas últimas, la *arteria del trigémino*). Las venas se dirigen hacia la cara anterior, donde forman el *plexo venoso protuberancial*, el cual comunica con la red bulbar y la red cerebelosa. Las venas que de él parten se dirigen, en parte (las superiores) a la vena comunicante posterior, en parte (las inferiores y las laterales) a las venas cerebelosas o a los senos petrosos.

§ 2. — PEDÚNCULOS CEREBELOSOS MEDIOS

Los pedúnculos cerebelosos medios, como hemos visto antes, unen el cerebelo a la protuberancia anular.

1.° **Conformación exterior y relaciones.** — Son dos cordones blancos que ocupan las partes laterales del istmo. Aplanados de delante atrás, podemos considerarles: 1,°, una *cara anterior*, convexa y libre, descansando sobre el peñasco; 2.°, una *cara posterior*, muy corta, recubierta por el cerebelo; 3.°, una *extremidad interna*, fusionándose con la protuberancia siguiendo un plano sagital que pasa por el lado externo del trigémino; 4.°, una *extremidad externa*, que penetra en el cerebelo a nivel de su escotadura anterior.

2.° **Constitución anatómica y conexiones.** — El pedúnculo cerebeloso medio se compone exclusivamente de fibras nerviosas mielínicas, tranversales como él. Estas fibras son de tres clases: 1.ª, *fibras intercerebelosas*, dispuestas en asa, que van (por los dos pedúnculos medios y por la protuberancia) de un hemisferio cerebeloso al otro; 2.ª, *fibras cerebeloprotuberanciales descendentes*, que van de la corteza cerebelosa (*células de Purkinje*) a los núcleos del puente; 3.ª, *fibras cerebeloprotube-*

ranciales ascendentes, que van de los núcleos del puente a la corteza cerebelosa.

§ 3. — Pedúnculos cerebelosos superiores

Los pedúnculos cerebelosos superiores son dos cordones blancos, que unen el cerebelo al cerebro.

1.° **Conformación exterior y relaciones.** — Situados en el plano superior del istmo, se dirigen oblicuamente hacia arriba, adelante y algo hacia adentro. Aplanados de delante atrás, presenta cada uno dos caras (anterior y posterior), dos bordes (interno y externo) y dos extremidades (inferior y superior).

α) La *cara posterior*, convexa y lisa, completamente cubierta por el cerebelo, está cruzada en su parte extrema superior por la cinta de Reil.

β) La *cara anterior* se confunde, por su parte externa, con la formación reticular de la protuberancia y del pedúnculo cerebral. Su parte interna, libre, concurre a formar la bóveda del cuarto ventrículo.

γ) El *borde externo*, grueso, corresponde a un surco excavado en la cara lateral del istmo del encéfalo, el *surco lateral del istmo*.

δ) El *borde interno* delgado, casi cortante, presta inserción a la válvula de Vieussens.

ε) La *extremidad inferior* desaparece en la capa medular del cerebelo a nivel de su escotadura anterior.

ζ) La *extremidad superior* se introduce debajo de los tubérculos cuadrigéminos, entrecruzándose en la línea media con el pedúnculo del lado opuesto, y se pierde en el *núcleo rojo* de la calota (véase *Pedúnculos cerebrales*), el cual entra en relación, a su vez, con el tálamo óptico y con la corteza cerebral.

2.° **Constitución anatómica y conexiones.**—Los pedúnculos cerebelosos superiores, al igual que los medios, están exclusivamente formados por fibras mielínicas, que corren paralelamente a su eje. Estas fibras son de dos clases: 1.ª, *fibras descendentes*, que van del cerebelo al núcleo rojo; 2.°, *fibras ascendentes*, que van del núcleo rojo al cerebelo.

§ 4. — Válvula de Vieussens

La válvula de Vieussens es una lámina nerviosa que se extiende transversalmente de un pedúnculo cerebeloso al otro.

1.° **Conformación exterior y relaciones.**—De forma triangular, como el espacio que está destinado a llenar, presenta las partes siguientes: 1.ª, una *cara posterior*, mirando arriba y atrás, blanca en su cuarto anterior, gris en sus tres cuartos posteriores, cubierta en toda su extensión por el vermis superior; 2.ª, una *cara anterior*, completamente blanca, que contribuye a formar la bóveda del cuarto ventrículo; 3.ª, dos *bordes laterales*, que se unen a los pedúnculos cerebelosos superiores; 4.ª, una *base*, situada hacia atrás, que se confunde con el lóbulo medio del cerebelo; 5.ª, un *vértice*, dirigido hacia adelante y arriba, romo y redondeado, que da nacimiento a un pequeño fascículo de substancia blanca (frecuentemente bífido), que sube hasta los tubérculos cuadrigéminos posteriores: es el *frenillo de la válvula de Vieussens* (es de notar que de cada lado del frenillo se desprenden los nervios patéticos).

2.° **Constitución anatómica.** — La válvula de Vieussens se compone de dos láminas de substancia nerviosa superpuestas: una *lámina superficial*, formada por substancia gris: una *lámina profunda*, formada por substancia blanca. La *lámina gris* se dispone en una serie de pliegues transversales, que recuerdan exactamente por su aspecto exterior la disposición de las láminas cerebelosas; se continúa, por lo demás, por su parte posterior, con la corteza del vermis superior. En cuanto a la *lámina blanca*, se fusiona también, por su parte posterior, con la substancia blanca del vermis. En resumen, la válvula de Vieussens es una simple dependencia del vermis; es un lóbulo cerebeloso, que, en lugar de ser redondeado, como lo son los lóbulos ordinarios, se ha extendido en superficie.

§ 5. — Tubérculos cuadrigéminos

Se da este nombre a cuatro eminencias en forma de mamelón, situadas en la parte pósterosuperior de la protuberancia y de los pedúnculos cerebrales. Su conjunto constituye la *lámina cuadrigémina* de algunos anatómicos.

1.° **Conformación exterior.** — Se dividen en anteriores o *nates* y posteriores o *testes*. Están separados unos de otros por dos surcos dispuestos en cruz, el *surco cruciforme* de los tubérculos cuadrigéminos. Los *tubérculos anteriores*, de color grisáceo, de forma ovoidea, miden 10 milímetros de largo por siete

milímetros de ancho; los *tubérculos posteriores* difieren de los precedentes en que son más pequeños (8 milímetros por 6), de un gris más claro y de forma algo menos alargada. Cada tubérculo envía hacia afuera una prolongación, que se dirige hacia el tálamo óptico. Estas prolongaciones, en número de cuatro, constituyen los *brazos conjuntivales*. Se les distingue en anteriores (que se desprenden de los *nates*) y posteriores (que se desprenden de los *testes*); los anteriores van a terminar en los cuerpos geniculados externos; los posteriores, en los cuerpos geniculados internos (para acordarse, AEPI).

2.° **Constitución anatómica y conexiones.** — Los tubérculos cuadrigéminos anteriores y los tubérculos cuadrigéminos posteriores difieren por su significación morfológica más aún que por su configuración exterior:

A. Tubérculos cuadrigéminos anteriores. — Corresponden esencialmente a la *visión*, y de un modo accesorio al sentido del *oído*.

α) *Histológicamente*, contienen células nerviosas y fibras nerviosas, que se reparten en cuatro capas superpuestas (véanse los *Tratados de Histología*).

β) *Desde el punto de vista de sus relaciones*, reciben fibras (*fibras aferentes*) y las emiten (*fibras eferentes*). Las *fibras aferentes*, que siguen el brazo conjuntival anterior, están constituídas en su mayor parte por *fibras ópticas*, a las cuales se añaden, según Held, cierto número de *fibras auditivas* procedentes de la parte lateral de la cinta de Reil. Las *fibras eferentes* se reparten en tres grupos: 1.°, *fibras comisurales*, dirigiéndose, a través de la línea media, al tubérculo anterior del lado opuesto; 2.°, *fibras ascendentes*, que suben por el brazo conjuntival hasta la corteza cerebral; 3.°, *fibras descendentes*, que se dirigen a la cintilla longitudinal posterior (pág. 368).

B. Tubérculos cuadrigéminos posteriores. — Corresponden esencialmente al sentido del *oído*.

α) *Histológicamente*, están formados por una masa gris central (*ganglios de los tubérculos cuadrigéminos posteriores*), cubierta en su cara superior por una delgada capa de substancia blanca (*stratum zonale*).

β) *Desde el punto de vista de sus conexiones*, reciben fibras (*fibras aferentes*) y las emiten (*fibras eferentes*). Las *fibras aferentes* emanan del fascículo acústico, que, como se sabe, forma

la parte externa de la cinta de Reil. Las *fibras aferentes* se dividen aquí en tres grupos: 1.°, *fibras comisurales*, que se dirigen, a través de la línea media, al tubérculo cuadrigémino del lado opuesto; 2.°, *fibras ascendentes*, que van, pasando por el brazo conjuntival posterior, a la corteza cerebral (corteza del lóbulo temporal); 3.°, *fibras descendentes*, que van a mezclarse, en la calota peduncular, con las fibras de la cinta de Reil.

3.° **Vasos.** — Las *arterias* son en número de tres: 1.ª, *arteria cuadrigémina anterior*, que nace de la cerebral posterior y se distribuye en el tubérculo cuadrigémino anterior; 2.ª, *arteria cuadrigémina posterior*, que proviene de la arteria cerebelosa superior y se dirige al tubérculo cuadrigémino posterior; 3.ª, *arteria cuadrigémina media*, que nace de la cerebral posterior y va a terminar en el intervalo de los dos tubérculos cuadrigéminos. Las *venas* desembocan en su mayor parte en las venas de Galeno.

§ 6. — Cuarto ventrículo

El cuarto ventrículo bulbocerebeloso es una cavidad romboidal, aplanada de delante atrás, cuyo eje mayor se dirige oblicuamente hacia arriba y adelante, formando con la vertical un ángulo de 10 a 15°. Se le consideran *dos paredes*, anterior y posterior, *cuatro bordes* y *cuatro ángulos*.

1.° **Paredes.** — Las dos paredes del cuarto ventrículo se distinguen en *anterior* (o suelo) y *posterior* (o bóveda).

A. **Pared anterior.** — La pared anterior, o *suelo*, es rombal como el mismo ventrículo. Una línea transversal que pasa por sus dos ángulos laterales la divide en dos triángulos, uno superior y otro inferior:

a. *Triángulo inferior.* — El triángulo inferior o *bulbar* pertenece al bulbo. Presenta, en la línea media, un surco que ocupa toda su altura: es el *tallo del calamus scriptorius*. A derecha e izquierda de este surco se desprenden tractos blanquecinos, *barbas del calamus o estrías acústicas*, las cuales, dirigiéndose hacia afuera, se reúnen con el tubérculo acústico. Presenta, a cada lado de la línea media, y contando de dentro afuera: 1.°, una región blanquecina, de forma triangular de base superior, el ala blanca interna (núcleo del hipogloso); un surco

longitudinal la divide en dos segmentos: uno interno o *area medialis*; otro externo o *area plumiformis*; 2.°, una segunda región blanquecina, también triangular, de base superior, el ala blanca externa; se divide en dos partes: una inferointerna o ala blanca externa propiamente dicha (núcleo del nervio vestibular); otra súperoexterna o *tubérculo acústico* (núcleo del nervio coclear); 3.°, entre las dos alas blancas, una región grisácea, triangular de base inferior, en el ala gris (núcleos sensitivos del neumogástrico, del glosofaríngeo y del intermediario). Nótese que las dos alas blancas forman relieve mientras que el ala gris está más o menos deprimida en una especie de fosita, la *fovea inferior* o *fosita inferior*. Debajo del ala gris se ve una pequeña región cuadrilátera, el *area postrema*; está separada del ala gris por un fasciculillo, el *fasciculus separans*.

b. *Triángulo superior.* — El triángulo superior o *protuberancial* pertenece a la protuberancia. Encontramos en él sucesivamente (además del tallo del calamus): 1.°, hacia abajo y adentro, un poco por encima del ala blanca interna, una pequeña eminencia ovoidea, la *eminentia teres* (núcleo del motor ocular externo); 2.°, por encima de esta eminencia y siguiendo la línea media, un fascículo longitudinal redondeado, el *funiculus teres*; 3.°, por fuera de esta eminencia, una depresión poco profunda, la *fovea* superior o fosita superior; 4.°, en la parte súperolateral, una pequeña superficie de un gris apizarrado, el *locus cœruleus* (un núcleo del trigémino).

B. **Pared posterior.** — La pared posterior o *bóveda* comprende, como la base, dos partes bien distintas, una superior y otra inferior:

α) *En su parte superior* está formada por la cara anterior de los pedúnculos cerebelosos superiores y de la válvula de Vieussens, revestida en toda su extensión por la membrana ependimaria.

β) *En su parte inferior*, la bóveda del ventrículo está constituída por una simple lámina epitelial, la *membrana tectoria*, que no es otra cosa que la capa epitelial del epéndimo: de forma triangular, empieza, por arriba (por su base), en el vértice de la úvula y en el borde anterior de las válvulas de Tarin; termina, por abajo (por su vértice), continuándose con el revestimiento epitelial del conducto del epéndimo; lateralmente, se refleja hacia adentro para fusionarse con el revestimiento epitelial del suelo. La membrana tectoria se encuentra reforzada:

1.°, por abajo, a nivel del ángulo inferior del ventrículo, por una pequeña lámina gris de dirección transversal, llamada *obex* o *cerrojo*; 2.°, por los lados, por una lámina de substancia blanca, llamada *ligula* (Nótese en su parte más externa el *cuerno de la abundancia*, de donde sale la extremidad externa de los plexos coroides). Por último, sobre ella se extiende una lámina célulovascular, dependencia de la piamadre, la *tela coroidea del cuarto ventrículo* o *tela coroidea inferior*. Es de notar la existencia, en el borde superior y a lo largo de la porción media de la tela coroidea, de cordones célulovasculares que constituyen los *plexos coroides del cuarto ventrículo*.

2.° **Angulos.** — En número de cuatro, se distinguen en:

α) *Superior*, correspondiente al origen del acueducto de Silvio.

β) *Inferior*, correspondiente a la extremidad inferior del tallo del calamus o *pico del calamus* (a este nivel, el ventrículo se continúa con el conducto central de la medula).

γ) *Laterales*, situados en el punto de convergencia de los tres pedúnculos cerebelosos (es de notar que, un poco por debajo de los ángulos laterales, el ventrículo se prolonga hacia afuera en dos especies de corredores transversales, los *recessus* o *fositas laterales* de Reichert, que van hasta el origen de los dos nervios neumogástrico y glosofaríngeo).

3.° **Comunicación del cuarto ventrículo con los espacios subaracnoideos.** — La cavidad ventricular comunica con los espacios subaracnoideos merced a *tres orificios*, en los cuales el revestimiento está naturalmente interrumpido: 1.°, un orificio medio, el *agujero de Magendie*, de forma redondeada, de bordes irregulares, situado encima del ángulo inferior; 2.°, dos orificios laterales, los *agujeros de Luschka*, situados en la extremidad externa de los *recessus laterales* de Reichert.

§ 7. — Acueducto de Silvio

El acueducto de Silvio es un conducto longitudinal, que pone en comunicación el cuarto ventrículo con el ventrículo medio.

1.° **Situación y relaciones.** — Está situado en la línea media, por encima de la calota protuberancial y peduncular, debajo de los tubérculos cuadrigéminos y de la comisura blanca

posterior. Empieza, por abajo, a nivel del ángulo superior del cuarto ventrículo, y termina, por arriba, debajo de la comisura blanca, por un orificio relativamente ensanchado que recibe el nombre de *anus*. Mide 15 milímetros de largo. Oblicuo hacia arriba y adelante, forma con el plano horizontal un ángulo de 50 a 55°.

2.° **Conformación interior.** — El acueducto de Silvio es sumamente estrecho, casi virtual. Reviste, en los cortes transversales, la forma de un triángulo curvilíneo de base superior. (Algunas veces es una *simple hendidura* dirigida en sentido sagital).

3.° **Estructura.** — Está tapizado interiormente, como todas las cavidades ventriculares, por la membrana ependimaria. Está rodeado, además, en todo su trayecto, por un manguito de substancia gris, la *substancia gris del acueducto*.

§ 8. — Pedúnculos cerebrales

Los pedúnculos cerebrales son dos fascículos blancos, uno derecho y otro izquierdo, que unen la parte superior de la protuberancia a los hemisferios cerebrales. Miden de 15 a 18 milímetros de largo, por 16 milímetros de ancho; su espesor es de 20 a 22 milímetros.

1.° **Conformación exterior y relaciones.** — Vistos exteriormente en la base del encéfalo, se presentan bajo la forma de dos columnas blancas, cilindroideas, de trayecto ligeramente divergente. En cada uno de ellos podemos considerar *cuatro caras* (inferior, superior, interna y externa) y *dos extremidades* (posterior y anterior):

α) La *cara inferior*, de coloración blanca, estriada en sentido longitudinal, corresponde sucesivamente a la lámina cuadrilátera del esfenoides y a la silla turca. Está cubierta, en gran parte, por la circunvolución del hipocampo. Es cruzada sucesivamente, contando de delante atrás, por la arteria cerebelosa superior, por la arteria cerebral posterior y por la cinta óptica.

β) La *cara superior* corresponde a los tubérculos cuadrigéminos. El límite de separación entre las dos formaciones, por lo demás *completamente artificial*, es un plano transversal que pasa por el acueducto de Silvio.

γ) La *cara externa*, oculta en gran parte por la circunvolución del hipocampo, presenta dos partes convexas, una inferior y otra superior, separadas una de otra por un seno longitudinal, el *surco lateral del istmo*. De este surco se desprende una lámina nerviosa, de forma triangular, el *fascículo lateral del istmo*, el cual, dirigiéndose hacia arriba, asciende hasta la parte externa del tubérculo cuadrigémino posterior.

δ) La *cara interna* corresponde, en la mayor parte de su extensión, al rafe medio. Sólo en la parte inferior se convierte en libre: a este nivel presenta, en el límite respectivo de las dos caras interna e inferior, un surco longitudinal, el *surco del motor ocular común*, de donde emergen los filetes radiculares de este último nervio.

ε) La *extremidad posterior* o *protuberancial* se continúa con la cara superior y la protuberancia.

ζ) La *extremidad anterior* o *cerebral* corresponde al hilio del hemisferio correspondiente a la parte inferior de los núcleos optoestriados.

2.° **Conformación interior.** — Visto en un corte transversal, el pedúnculo cerebral presenta, en su parte media, una masa de substancia negruzca, el *locus niger* de Sœmmering; tiene la forma de una media luna, de concavidad súperointerna, y se extiende desde el surco lateral del istmo hasta el surco del motor ocular común.

El locus niger divide el corte del pedúnculo en dos partes o capas: una parte situada por encima, *piso superior* o *casquete*; otra parte situada por debajo, *piso inferior* o *pie*. El *casquete* tiene una forma irregularmente cuadrilátera. El *pie* tiene la forma de media luna, cuya concavidad, dirigida hacia arriba, abraza el locus niger: se compone de fascículos longitudinales, aplanados de fuera adentro y adosados unos contra otros como las hojas de un libro (es de notar que, próximo al locus niger, estos fascículos se dividen y subdividen, formando una zona de aspecto algo especial, el *stratum intermedium*).

3.° **Constitución anatómica y conexiones.** — Conviene examinar separadamente cada una de las tres partes del pedúnculo cerebral:

A. Estructura del locus niger. — El locus niger se compone principalmente de células nerviosas, de medianas dimensiones, de formas las más variadas, rellenas de granulaciones, pigmentarias y diseminadas en una red de fibras nerviosas orien-

tadas en todos sentidos y diversamente entremezcladas. La significación de estos diversos elementos es aún muy obscura.

B. Estructura del casquete. — Presenta: 1.°, la *formación reticular*; 2.°, la *substancia gris*; 3.°, la *substancia blanca*.

a. *Formación reticular.* — Continúa la de la protuberancia y se extiende después en toda la longitud del pedúnculo, pero disminuyendo de importancia a medida que se acerca al cerebro. Tiene la misma significación que la de la protuberancia.

b. *Substancia gris.* — Comprende: 1.°, una formación gris de origen bulboespinal, el *núcleo del motor ocular común*, situado un poco por debajo del acueducto de Silvio (resto de la base del asta anterior); 2.°, una formación propia del pedúnculo, el *núcleo rojo del casquete*, situado, como su nombre lo indica, en la parte media del casquete, de forma redondeada, de 6 a 7 milímetros de diámetro, que recibe por su parte posterior el pedúnculo cerebeloso superior, y emite, por su parte anterior, nuevas fibras, que desde allí ascienden hasta el tálamo óptico y a la corteza cerebral.

c. *Substancia blanca.* — La substancia blanca del casquete peduncular comprende, además de las *fibras arciformes* de la *formación reticular*:

1.° El *pedúnculo cerebeloso superior*, que termina, después de entrecruzarse, en el núcleo rojo.

2.° La *cinta de Reil*, fascículo sensitivo, aplanado de arriba abajo, situado en la parte inferior de la formación reticular, inmediatamente por encima del locus niger (es de notar que una parte de esta cinta, la porción externa, se separa del casquete para constituir el *fascículo lateral del istmo*; es de notar también que otra parte, aunque menos importante, la *cinta del pie*, ha pasado al segmento externo del pie del pedúnculo).

3.° El *fascículo de asociación longitudinal*: la misma situación y la misma significación que en la protuberancia.

4.° La *cinta longitudinal posterior*: continúa también el fascículo homónimo del casquete protuberancial; las mismas disposición y significación.

C. Estructura del pie. — El pie, además de las fibras sensitivas arriba indicadas que la cinta de Reil envía a su parte externa, contiene las fibras siguientes, todas longitudinales, todas subiendo de la protuberancia hacia el cerebro:

1.ª El *fascículo piramidal*: ocupa la parte media (los tres quintos medios) del pie del pedúnculo.

2.ª El *fascículo geniculado*: ocupa la parte interna (el quinto interno) del pie.

3.ª Las *fibras córticoprotuberanciales*: estas fibras, que unen los núcleos del puente a la corteza cerebral, se dividen en anteriores y posteriores: las *fibras posteriores* se reúnen en un fascículo compacto, que ocupa la parte externa (el quinto externo) del pie del pedúnculo, es el *fascículo córticoprotuberancial posterior* o *fascículo de Meynert*: las *fibras anteriores* están íntimamente mezcladas con las fibras constitutivas del fascículo piramidal y del fascículo geniculado.

4.° **Vasos.** — Las *arterias* destinadas a los pedúnculos se distinguen en internas y externas: 1.°, las *arterias pedunculares internas* o *medias* nacen, en parte, de la extremidad anterior del tronco basilar; en parte, de la porción inicial de la cerebral posterior y algunas de la comunicante lateral; llegan al pedúnculo, ya a través de los agujeros del espacio perforado posterior, ya introduciéndose por el surco del motor ocular común; 2.°, las *arterias pedunculares externas* o *laterales* provienen de la cerebral posterior, de la comunicante posterior, de la coroidea anterior y de la cerebelosa superior. Penetran en el pedúnculo, ya por su cara inferior, ya por su cara externa. Las *venas*, de pequeño calibre, de trayecto irregular, desembocan, en parte, en las venas basilares; y, en parte, en la comunicante posterior.

CAPITULO V

CEREBRO

El cerebro constituye la parte anterior y superior del encéfalo. De todos los segmentos del neuroeje, es el más voluminoso, el más importante y el más complejo.

§ 1. — Consideraciones generales

1.° **Situación.** — El cerebro ocupa la casi totalidad de la caja craneal. Mientras que su parte superior convexa (*convexidad del cerebro*) corresponde al casquete óseo, su parte inferior (*base*) corresponde a la vez al departamento anterior, al departamento medio y a la tienda del cerebelo.

2.° **Forma y dimensiones.**—Puede compararse a un ovoide, cuyo eje mayor estuviese dirigido en sentido ánteroposterior y con la extremidad más gruesa hacia atrás. Su longitud, en el hombre, es de 17 centímetros; su anchura, de 14 centímetros: su altura, de 13 centímetros (1 centímetro menos, en la mujer, para cada uno de estos diámetros).

3.° **Volumen y peso.** — El hombre es, de todos los mamíferos, aquel en el cual el cerebro alcanza el mayor grado de desarrollo. Su peso es, en números redondos, de 1.160 gramos para el cerebro del hombre, y de 1,000 gramos para el cerebro de la mujer. Su peso específico es de 1,030.

§ 2. — Conformación exterior

Visto por su convexidad, el cerebro presenta, en la línea media, una cisura profunda, que divide el órgano en dos mitades llamadas *hemisferios*. La cisura, por este hecho, toma el nombre de *cisura interhemisférica*. Los dos hemisferios están unidos entre sí, en la línea media, por cierto número de formaciones, que designaremos con el nombre de formaciones interhemisféricas. Estudiaremos sucesivamente: 1.°, los *hemisferios*; 2.°, las *formaciones interhemisféricas*.

A) *Hemisferios*

Los hemisferios se distinguen en hemisferio derecho y hemisferio izquierdo. Cada uno de ellos reviste la forma de un prisma triangular, y presenta, por lo tanto, *dos extremidades*, *tres caras* y *tres bordes*.

1.° **Extremidades.** — De las dos extremidades, una es anterior o *frontal*, y la otra posterior u *occipital*. Se las llama también, en razón a su forma, *cuerno frontal* y *cuerno occipital*. A su parte más prominente se le da el nombre de polo: *polo frontal* y *polo occipital*.

2.° **Caras.** — Se distinguen, según su orientación, en interna e inferior y externa

a. *Cara interna.* — La cara interna, plana y vertical, limita a cada lado la gran cisura interhemisférica. Está en relación con la hoz del cerebro.

b. *Cara externa.* — La cara externa, convexa en todos sentidos, corresponde al casquete craneal.

c. *Cara inferior.* — La cara inferior, mucho más irregular que las dos precedentes, presenta, primeramente, en la unión de su cuarto anterior con sus tres cuartos posteriores, una profunda cisura curva, de concavidad posterior, que es la porción inicial de la *cisura de Silvio*. Por delante de esta cisura, la cara inferior del hemisferio presenta, en su tercio interno, la *cinta olfatoria*, que termina, por delante, en el *bulbo olfatorio*, y, por detrás, por dos raíces divergentes, la *raíz blanca interna* y la *raíz blanca externa*, que se dirigen, la primera hacia la línea media, y la segunda hacia la circunvolución del hipocampo. Por detrás de la cisura de Silvio, la cara inferior del hemisferio se parece bastante a un riñón cuyo hilio estuviera dirigido hacia adentro: su porción anterior desciende al departamento medio de la base del cráneo, formando el *cuerno esfenoidal* o *cuerno temporal*.

3.° **Bordes.** — Los tres bordes se distinguen en superior, interno y externo. — El *borde superior*, convexo, separa la cara externa de la cara interna. Corresponde al borde convexo de la hoz del cerebro y al seno longitudinal superior. El *borde externo* separa la cara externa de la cara inferior. Seguido de delante atrás, es horizontal hasta la cisura de Silvio, después sumamente curvilíneo con la cavidad posterior, luego ligeramente ascendente y, por último, algo descendente. El *borde interno* limita hacia adentro la cara inferior del hemisferio. Rectilíneo en su parte anterior, lo es también en la posterior y está, en su parte media, oblicuamente dirigido de delante atrás y de fuera adentro.

B) *Formaciones interhemisféricas*

Entre los dos hemisferios, y uniéndose entre sí, se encuentran numerosas formaciones, de valor muy distinto. *Por arriba*, del lado de la convexidad, una lámina blanca, el *cuerpo calloso*. *Hacia abajo*, del lado de la base, encontramos, primero, el *quiasma óptico*, y, al lado del quiasma, el *espacio perforado anterior*: después, por detrás del quiasma, una región romboidal, el *rombo optopeduncular*, en el cual se encuentran el *tuber cinereum*, el *tallo pituitario*, el *cuerpo pituitario*, los *tubérculos mamilares* y el *espacio perforado posterior*.

1.° **Cuerpo calloso.** — Lo estudiaremos más adelante (véase pág. 393).

2.° **Quiasma óptico.** — Pequeña lámina de substancia blanca, de forma cuadrilátera, situada inmediatamente por detrás de la rodilla del cuerpo calloso. Alargada en sentido transversal, mide 14 milímetros por 6. Su *cara inferior* descansa sobre la parte anterior de la tienda de la hipófisis. Su *cara superior* está unida a la base del cerebro por una lámina muy delgada de substancia gris, la *lámina supraóptica*. De sus *cuatro ángulos*, los dos anteriores dan origen a los nervios ópticos; los dos posteriores, a las cintas ópticas. Las *cintas ópticas*, dirigiéndose oblicuamente hacia afuera y atrás, rodean los pedúnculos cerebrales y se dividen después en dos ramas, una interna y otra externa, las cuales terminan en los cuerpos geniculados interno y externo del tálamo óptico.

3.° **Espacio perforado anterior.** — Situado por fuera del quiasma, tiene la forma romboidal, con: 1.°, un *lado ánteroexterno*, formado por la raíz blanca externa del nervio olfatorio; 2.°, un *lado ánterointerno*, formado por la raíz blanca interna del olfatorio y por el nervio óptico; 3.°, un *lado pósterointerno*, representado por la cintilla óptica; 4.°, un *lado póstero-externo*, formado por la punta del lóbulo témporooccipital (es de notar que de su ángulo externo arranca la cisura de Silvio). Este espacio está constituído por una capa de substancia gris, que presenta numerosos agujeros para el paso de los vasos arteriales y venosos.

Es recorrido, en su parte posterior y paralelamente a la cintilla óptica, por un fascículo blanco, la *cintilla diagonal*, que prolonga el pedúnculo del cuerpo calloso hasta la circunvolución del hipocampo.

4.° **Tuber cinereum.** — Hoja de substancia gris, convexa hacia abajo (de aquí su nombre de *tuber*), que ocupa todo el espacio comprendido entre el quiasma, las cintas ópticas y los tubérculos mamilares. Su cara superior, cóncava, forma parte del ventrículo medio y a este efecto está cubierta por el epéndimo.

5.° **Tallo pituitario.**—Pequeña columna de substancia gris, de 4 a 6 milímetros de largo, que va de la parte más prominente del tuber cinereum al cuerpo pituitario. Más ancho en su extremidad superior (*base*) que en su extremidad inferior (*vértice*), tiene en su centro una pequeña cavidad en forma de embudo, que prolonga por abajo la cavidad del tercer ventrículo y del que constituye la parte más inclinada.

6.° **Hipófisis o cuerpo pituitario.** — Pequeña masa elíptica suspendida en el extremo inferior del tallo pituitario. (Véase libro X, *Glándulas de secreción interna.*)

7.° **Tubérculos mamilares.** — En número de dos, uno derecho y otro izquierdo, se presentan bajo la forma de dos eminencias blancas, casi regularmente hemisféricas, de 4 a 6 milímetros de diámetro, situadas en la parte interna de los pedúnculos cerebrales, por detrás del *tuber cinereum* y por delante del espacio perforado posterior. Se componen de una capa blanca periférica, que aprisiona en su centro un núcleo de substancia gris, que se continúa por arriba con la del ventrículo medio. Cada tubérculo mamilar está en conexión: 1.°, con el *trígono cerebral*; 2.°, con el tálamo óptico, y 3.°, con el *pedúnculo cerebral*.

8.° **Espacio perforado posterior.** — Llamado también *espacio interpeduncular*, tiene la forma de un pequeño triángulo isósceles, cuya base, dirigida hacia adelante, está adosada a los tubérculos mamilares, y cuyo vértice corresponde al ángulo de separación de los pedúnculos cerebrales. Está constituído por una lámina de substancia gris, acribillada de agujeros para el paso de vasos arteriales o venosos. En el vértice del espacio perforado, Gudden y Forel han descrito un pequeño ganglio, el *ganglio interpeduncular*.

C. — *Hendidura cerebral de Bichat*

Bichat ha designado con el nombre de *gran hendidura cerebral* un surco profundo, impar y simétrico, situado en la base del cerebro y a lo largo del cual la piamadre se insinúa en el espesor de la masa hemisférica para formar la *tela coroidea superior* y los *plexos coroides de los ventrículos laterales*.

Tiene la forma de una herradura, con la concavidad dirigida hacia adelante, y cuyas dos extremidades corresponden, a cada lado, al espacio perforado anterior. Se le consideran una porción media y dos porciones laterales. La *porción media*, impar, está situada en la línea media por debajo del rodete del

cuerpo calloso (que constituye el *labio superior* de la hendidura) y encima de los tubérculos cuadrigéminos (que forman su *labio inferior*). Está ocupada por la base de la tela coroidea superior. Las *porciones laterales* se dirigen de atrás adelante, describiendo un ligera curva de concavidad interna. La hendidura a este nivel tiene: 1.°, por *labio superior*, el tálamo óptico, reforzado por el pedúnculo cerebral; 2.°, por *labio inferior*, la circunvolución del hipocampo.

La hendidura cerebral de BICHAT nos conduce al ventrículo medio por su porción media y a la prolongación esfenoidal de los ventrículos laterales por sus porciones laterales. Es de notar que dicha hendidura no comunica por ningún punto con la propia cavidad ventricular, sino que está siempre separada de ella por la membrana ependimaria.

§ 3. — CISURAS Y CIRCUNVOLUCIONES CEREBRALES

La superficie de los hemisferios, conocida con el nombre de *corteza* o de *manto* (*pallium*), presenta un sistema de eminencias sumamente irregulares, que circunscriben depresiones más o menos profundas y más o menos anfractuosas. Estas eminencias reciben el nombre de *circunvoluciones*, y se llaman *cisuras* o *surcos* las anfractuosidades que las separan y limitan. Estudiaremos estas circunvoluciones y estas cisuras en cada una de las tres caras de los hemisferios.

A) *Circunvoluciones de la cara externa*

1.° **Cisuras interlobulares.** — La cara externa de los hemisferios presenta *tres cisuras* de primer orden: la cisura de Silvio, la cisura de Rolando y la cisura perpendicular externa.

a. *Cisura de Silvio.* — La cisura de Silvio nace, como ya hemos visto, en la cara inferior del cerebro, en la parte externa del espacio perforado anterior. De allí se dirige hacia afuera, alcanza el borde externo del hemisferio, lo contornea y pasa a la cara externa. Cambiando entonces de dirección, se dirige hacia atrás y algo hacia arriba, y termina (ya en punta, ya por una pequeña bifurcación), después de haber recorrido en la cara externa del hemisferio cerebral un trayecto de 8 ó 9 centímetros. Comprende, pues, dos porciones: una porción inferior, correspondiente a la base del cráneo, muy ancha, el *valle silviano de* BROCA; una porción superior, que corresponde a la cara externa del hemisferio, más estrecha, pero muy profunda, *fosa silviana*, que constituye la cisura silviana propiamente dicha. Entre las dos porciones y limitándolas, el *pliegue falciforme*, que va del lóbulo temporal al lóbulo orbitario. Al llegar a la cara externa del hemisferio, la cisura de Silvio envía hacia arriba y hacia adelante, en el lóbulo frontal, dos pequeñas *prolongaciones*: una anterior u *horizontal* y otra posterior o *ascendente*.

b. *Cisura de Rolando.* — Comienza en el ángulo que forma la cisura precedente con su prolongación ascendente. Desde este punto se dirige oblicuamente hacia arriba y va a terminar en el borde superior del hemisferio por una muesca más o menos profunda, que invade ligeramente la cara interna. La cisura de Rolando casi nunca es rectilínea; en general se dobla tres veces sobre sí misma (presentando *tres rodillas*, BROCA), de tal modo, que es cóncava hacia atrás en su parte superior, cóncava hacia adelante en su parte media, y otra vez cóncava hacia atrás en su parte inferior. Su longitud total es de 9 a 11 centímetros.

c. *Cisura perpendicular externa.*—Esta cisura es muy marcada en los monos, en los que se la denomina *hendidura simiana*. Situada en la parte posterior del hemisferio, se desprende del borde superior del cerebro, sobre el que cae *perpendicularmente* (de aquí su nombre), y desde este punto se dirige oblicuamente hacia abajo y delante, para terminar algo por encima del borde externo del hemisferio. En el hombre, esta cisura no existe o, con más exactitud, está reducida a su extremidad superior, formando como una simple muesca en el borde superior del hemisferio. El resto está borrado por pliegues de paso. Para trazarla de nuevo en la cara externa, basta prolongar hacia abajo y adelante la muesca en cuestión, siguiendo sobre los pliegues de paso citados un trayecto exactamente paralelo a la cisura perpendicular interna, que está situada en la cara interna del hemisferio y es siempre claramente visible.

2.° **Lóbulos y circunvoluciones.** — Las tres cisuras, silviana, rolándica y perpendicular externa, dividen la cara externa del hemisferio en cuatro lóbulos: *lóbulo frontal*, *lóbulo occipital*, *lóbulo parietal* y *lóbulo temporal*. A estos cuatro lóbulos hay que añadir un quinto, el *lóbulo de la ínsula*.

A. LÓBULO FRONTAL. — El lóbulo frontal comprende toda la porción de la cara externa del hemisferio que se halla situa-

da por delante de la cisura de Rolando. Presenta dos surcos longitudinales, ambos paralelos al borde superior del hemisferio: son el *surco frontal superior* y el *surco frontal inferior*. En su extremidad posterior, cada uno de estos dos surcos se bifurca en una rama ascendente y una rama descendente, estas ramas ascendente y descendente forman, en su conjunción, un tercer surco completo o interrumpido que, dada su situación, ha recibido el nombre de surco *prerrolándico*. Estos tres surcos limitan cuatro circunvoluciones llamadas *frontales*, a saber: 1.°, circunvoluciones longitudinales o ánteroposteriores, que se las designa, contando de arriba abajo, con los nombres de *primera*, *segunda* y *tercera*; 2.°, una circunvolución transversal o ascendente es la *cuarta frontal*, más conocida con el nombre de *frontal ascendente*.

a. *Primera frontal.* — Está comprendida entre el borde superior del hemisferio y el surco frontal superior. Presenta tres porciones: 1.ª, extremidad anterior o *cabeza*; 2.ª, porción media; 3.ª, extremidad posterior o *pie*, que corresponde a la frontal ascendente.

b. *Segunda frontal.* — Está comprendida entre los dos surcos frontales. Se describen en ella, como en la precedente, *cabeza*, *parte media* y *pie*.

c. *Tercera frontal.* — Llamada también *circunvolución de Broca*, está perfectamente limitada: *por arriba*, por el surco frontal inferior; *por abajo*, por el borde externo del hemisferio en primer término, y por la cisura de Silvio después. Su longitud es de 4 ó 5 centímetros; su altura, de 2 a 2 centímetros y medio. Se consideran en ella tres porciones: 1.ª, *porción anterior* o *cabeza*, que se halla situada por delante de la prolongación anterior de la cisura de Silvio; 2.ª, *porción media*, llamada *cabo*, comprendida entre las dos prolongaciones de la cisura de Silvio (pequeña masa triangular de base superior, con frecuencia dividida en dos partes por un surco descendente, la *incisura del cabo*); 3.ª, *porción posterior* o *pie*, de forma cuadrilátera, limitada por delante por la prolongación ascendente de la cisura de Silvio (que la separa del cabo) y limitada por detrás del surco prerrolándico (que la separa de la frontal ascendente). El pie de la tercera frontal está casi siempre dividido en dos mitades por un surco oblicuo, el *surco diagonal* (es de notar que en el pie es donde Broca ha localizado la función del *lenguaje articulado*).

d. *Frontal ascendente.* — Llamada también *cuarta frontal* o *circunvolución prerrolándica*, está comprendida entre la cisura de Rolando y el surco prerrolándico. Su extremidad inferior o *pie* está en comunicación con el labio superior de la cisura de Silvio, a este nivel se une con la parietal ascendente, merced a un pliegue de paso transversal, el *pliegue de paso frontoparietal inferior* u *opérculo rolándico*. Su extremidad superior o *cabeza* se une asimismo, más allá del borde superior del hemisferio (y por consiguiente en la cara interna), con la parietal ascendente, merced a un segundo pliegue de paso que cierra la cisura de Rolando en su parte superior, que es el *pliegue de paso frontoparietal superior* (está situado en el lóbulo paracentral).

B. Lóbulo occipital. — El lóbulo occipital, situado en la parte posterior del hemisferio, comprende toda la porción de la cara externa que se halla colocada por detrás de la cisura perpendicular externa.

Presenta dos surcos longitudinales, que se distinguen, según su situación, en *surco occipital superior* y *surco occipital inferior*.

Estos dos surcos dividen el lóbulo occipital en tres circunvoluciones superpuestas: 1.ª, la *primera occipital*, situada entre el borde superior del hemisferio y el surco occipital superior; 2.ª, la *segunda occipital*, comprendida entre los dos surcos occipitales; 3.ª, la *tercera occipital*, situada entre el surco occipital inferior y el borde externo del hemisferio.

C. Lóbulo temporal. — El lóbulo temporal, situado en la parte media e inferior del hemisferio, está limitado: *por detrás*, por la línea ficticia que representa la cisura perpendicular externa desaparecida; *por delante* y *arriba*, por la cisura de Silvio; *por abajo*, por el borde externo del hemisferio.

Presenta dos surcos: el *surco temporal superior* y el *surco temporal inferior*. Los dos se dirigen de una a otra de las dos extremidades del lóbulo, paralelamente a la cisura de Silvio (es de notar que el surco superior, siempre muy manifiesto, se llama también *surco paralelo*).

Estos dos surcos circunscriben, en el lóbulo temporal, tres circunvoluciones superpuestas de arriba abajo: 1.ª, la *primera temporal*, que sigue la cisura de Silvio, limitada hacia arriba por esta cisura, y hacia abajo por el surco paralelo; 2.ª, la *segunda temporal*, paralela a la precedente, comprendida entre el surco temporal superior y el surco temporal inferior; 3.ª, la

tercera temporal, situada por debajo del surco temporal inferior (se continúa, por detrás, con la tercera occipital).

D. Lóbulo parietal. — El lóbulo parietal ocupa la parte media y superior del hemisferio. Está claramente limitado: *por detrás*, por la cisura perpendicular externa; *por delante*, por la cisura de Rolando; *por abajo*, por la cisura de Silvio; *por arriba*, por el borde superior del hemisferio.

Es recorrido en toda su extensión por un largo surco dispuesto diagonalmente, el *surco interparietal*. Este surco empieza, hacia adelante, en el ángulo que forman las dos cisuras silviana y rolándica; desde este punto se dirige: primero hacia arriba, después se dobla hacia atrás, para dirigirse hacia la cisura perpendicular externa. Es de notar que, en el momento en que cambia de dirección, el surco interparietal emite una *prolongación ascendente*, que se dirige hacia el borde superior del hemisferio.

El surco interparietal y su prolongación ascendente descomponen el lóbulo parietal en tres circunvoluciones: 1.ª, la *parietal ascendente*, o *postrolándica*, que sigue hacia atrás la cisura de Rolando y se une, por ambas extremidades, como ya hemos visto, con la frontal ascendente; 2.ª, la *parietal superior* (o *lóbulo parietal superior*), comprendida entre la porción horizontal del surco interparietal y el borde superior del hemisferio; 3.ª, la *parietal inferior* (o *lóbulo parietal inferior* o también *lóbulo del pliegue curvo*), claramente limitada hacia abajo por la cisura de Silvio, hacia adelante por la porción ascendente del surco interparietal; hacia arriba, por la porción horizontal de este mismo surco. Se da el nombre de *pliegue curvo* a una circunvolución que, partiendo de la extremidad posterior de la circunvolución parietal inferior, contornea en U la extremidad posterior del surco paralelo, para venir a continuarse con la segunda temporal. De su parte media se desprende una prolongación posterior, que va a perderse en el lóbulo occipital. De aquí resulta que el pliegue curvo, con su prolongación posterior, es una línea de unión entre los tres lóbulos parietal, occipital y temporal.

E. Lóbulo de la ínsula. — El lóbulo de la ínsula está situado en el fondo de la cisura de Silvio. Se le ve claramente cuando se separan los labios de esta cisura.

a. *Forma y límites.* — Visto por su cara externa, tiene el aspecto de una eminencia triangular, cuya *base*, situada hacia arriba, corresponde a los lóbulos frontal y parietal, y cuyo *vértice*, dirigido hacia abajo, cae perpendicularmente sobre un relieve blanquecino, que Broca ha señalado en la porción inferior de la cisura de Silvio con el nombre de *pliegue falciforme*. Está limitado con bastante claridad en su contorno por surcos o canales, en número de tres: 1.°, un *surco anterior*, de dirección vertical, que separa el borde anterior de la ínsula de la parte anterior de la tercera frontal; 2.°, un *surco superior*, horizontal, que separa la base de la ínsula de la parte posterior de la tercera frontal, del pie de la frontal ascendente y del pliegue de paso frontoparietal inferior; 3.°, un *surco pósteroinferior*, oblicuo hacia abajo y adelante, que separa a la ínsula de la primera temporal. Estos surcos periinsulares aislan completamente la ínsula, excepto en un punto, cerca de su vértice, donde se ve el lóbulo insular unirse a la vez al lóbulo frontal y al lóbulo temporal, mediante dos pliegues de paso, uno anterior *frontoinsular* y otro posterior o *témporoinsular*.

b. *Circunvoluciones de la ínsula.* — Un surco oblicuo hacia abajo y adelante, el *gran surco de la ínsula*, divide la ínsula en dos lóbulos, uno anterior y otro posterior. El *lóbulo anterior*, de forma triangular como la misma ínsula, se encuentra subdividido por dos surcos secundarios en tres circunvoluciones, que se las distingue en *anterior*, *media* y *posterior*. Estas tres circunvoluciones cuya base está dirigida hacia arriba, se fusionan por abajo en un vértice común, que es el *polo de la ínsula*. El *lóbulo posterior*, a su vez, se divide en dos circunvoluciones, una *anterior* y otra *posterior*.

c. *Antemuro.* — Se da este nombre a una lámina de substancia gris, de 1 a 2 milímetros de espesor, situada de canto sobre la cara profunda del lóbulo de la ínsula. Se le ve claramente en los cortes frontales de la región. El antemuro, que debe considerarse como una dependencia de la corteza, está separado, hacia adentro, de los núcleos optoestriados por una lámina blanca, que es la *cápsula externa*; está separado también, por su cara externa, de las circunvoluciones insulares por una segunda hoja blanca, que es la *cápsula extrema*.

d. *Regiones preinsular y retroinsular.* — El lóbulo de la ínsula no ocupa más que una parte, la parte media, de la cisura de Silvio. La parte de cisura situada por debajo de la ínsula, o *región preinsular* de la cisura, presenta el *pliegue falciforme* de Broca, ya más arriba indicado, que se extiende oblicuamente del lóbulo frontal al lóbulo temporal. La porción de cisura situada por detrás de la ínsula o *región retroinsular*, ancha y pro-

funda, presenta una circunvolución de paso entre el lóbulo temporal y el lóbulo parietal: es el *pliegue de paso témporooccipital* de Broca, que une la primera temporal a la parietal inferior.

B) *Circunvolución de la cara interna*

1.° **Cisuras interlobulares.** — La cara interna del hemisferio presenta *tres cisuras* de primer orden: la cisura callosomarginal, la cisura calcarina y la cisura perpendicular interna.

a. *Cisura callosomarginal.* — Empieza debajo de la rodilla del cuerpo calloso, rodea sucesivamente la rodilla y la cara superior de este órgano, y al llegar encima del rodete se dobla hacia arriba, para venir a terminar en el borde superior del hemisferio. Dos veces doblada sobre sí misma, tiene exactamente la forma de una *S* itálica. En su parte extrema posterior, en el punto en que se dobla para alcanzar el borde superior del hemisferio, envía hacia atrás una prolongación, *prolongación posterior*, que continúa su dirección.

b. *Cisura calcarina.* — Situada en la parte extrema posterior de la cara interna, sigue de atrás adelante el borde interno del hemisferio. Ligeramente ascendente en la mayor parte de su extensión, es, en su extremidad anterior, ligeramente descendente. Se compone, pues, de dos porciones rectilíneas, que se reúnen algo por detrás del rodete del cuerpo calloso, formando un ángulo obtuso abierto hacia abajo.

c. *Cisura perpendicular interna.* — Nace en el vértice del ángulo precitado de la cisura calcarina. Desde este punto se dirige hacia arriba y atrás, y va a terminar en el borde superior del hemisferio por una muesca, que se confunde con la cisura perpendicular externa. Es de notar que las dos cisuras calcarina y perpendicular interna forman, en conjunto, una especie de Y tendida (≻).

2.° **Lóbulos y circunvoluciones.** — Las tres cisuras que acabamos de describir descomponen la cara interna en *dos circunvoluciones* y *dos lóbulos*: 1.°, *circunvolución frontal interna*; 2.°, *circunvolución del cuerpo calloso*; 3.°, *cuña*, y 4.°, *lóbulo cuadrado*.

A. Circunvolución frontal interna. — La circunvolución frontal interna está exactamente comprendida entre el borde superior del hemisferio y la cisura callosomarginal. Su parte media es la parte interna de la primera frontal, que ya hemos estudiado en la cara externa del hemisferio. La parte extrema posterior de la frontal interna constituye el *lóbulo paracentral*: está separado del resto de la circunvolución por un pequeño surco que desciende del borde superior del hemisferio, el *surco paracentral*. Es de notar que en el lóbulo paracentral termina la cisura de Rolando, y que se unen recíprocamente las dos circunvoluciones frontal ascendente y parietal ascendente.

B. Circunvolución del cuerpo calloso. — Pasa por encima del cuerpo calloso. Está claramente limitada: 1.°, *a lo largo de su borde cóncavo*, por el seno del cuerpo calloso, que la separa del cuerpo calloso; 2.°, *a lo largo de su borde convexo*, por la cisura callosomarginal y su prolongación posterior, que la separan de la frontal interna y del lóbulo cuadrado.

C. Cuña. — La cuña o *cuneus* es un pequeño lóbulo de forma triangular, situado entre la cisura perpendicular interna y la porción ascendente de la cisura calcarina. Por atrás, está limitada por el borde superior del hemisferio, que la separa del lóbulo occipital.

D. Lóbulo cuadrilátero. — Está situado delante de la cuña y detrás de la frontal interna. Está claramente limitado: *hacia adelante*, por la porción terminal de la cisura callosomarginal; *hacia atrás*, por la cisura perpendicular interna; *hacia arriba*, por el borde superior del hemisferio; *hacia abajo*, por la prolongación posterior de la cisura callosomarginal.

C) *Circunvoluciones de la cara inferior*

1.° **Cisura interlobular.** — La cara inferior del hemisferio sólo presenta una cisura: la *porción inicial de la cisura de Silvio*. Como sabemos, es curvilínea, con la cavidad dirigida hacia atrás.

2.° **Lóbulos y circunvoluciones.** — Esta cisura divide la cara inferior en dos lóbulos: uno anterior o *lóbulo orbitario*; otro posterior o *lóbulo témporooccipital*.

A. Lóbulo orbitario. — Tiene la forma de un triángulo, cuya base, dirigida hacia atrás, está en relación con la cisura silviana.

Presenta tres surcos: 1.°, el *surco orbitario interno* y *olfa-*

torio, situado hacia adentro, en dirección ánteroposterior; 2.°, el *surco orbitario externo*, situado hacia afuera, también de dirección ánteroposterior; 3.°, el *surco en H*, impropiamente llamado *surco cruciforme*, situado entre los dos precedentes y de forma esencialmente variable.

Estos diferentes surcos limitan, en el lóbulo orbitario, las circunvoluciones siguientes: 1.ª, *circunvolución olfatoria interna* o *gyrus rectus*, situada entre el surco olfatorio y la cisura interhemisférica; 2.ª, la *circunvolución olfatoria externa*, situada por fuera del surco olfatorio, y con la misma dirección que la precedente; 3.ª, la *circunvolución orbitaria externa*, situada por fuera del surco orbitario externo, no es otra cosa que la cara inferior de la tercera frontal; 4.ª, las *circunvoluciones orbitarias medias*, que comprenden todas las circunvoluciones (esencialmente irregulares) que se disponen alrededor del surco H.

B. Lóbulo témporooccipital. — Se extiende desde la cisura de Silvio a la extremidad posterior del hemisferio cerebral. Dos surcos longitudinales, uno externo y otro interno, el *surco témporooccipital externo* y el *surco témporooccipital interno*, limitan dos circunvoluciones de dirección ánteroposterior; llámanse *circunvoluciones témporooccipitales*, que se distinguen en *primera* y *segunda* (contando de afuera adentro).

a. *Témporooccipital primera.*—Está comprendida entre los dos surcos témporooccipitales. Más ancha en su parte media que en sus dos extremidades, ha sido comparada a un huso, de donde el nombre de *lóbulo fusiforme* que le dan algunos autores.

b. *Témporooccipital segunda.* — Está situada por dentro de la precedente, entre el surco témporooccipital interno y el borde interno del hemisferio.

α) Su *parte posterior* o *lóbulo lingual*, que comienza por debajo de la cisura calcarina, invade ligeramente la cara interna del hemisferio.

β) Su *parte anterior*, más conocida con el nombre de *circunvolución del hipocampo*, se curva en su extremidad anterior, formando una especie de gancho, el *gancho* o *uncus* del hipocampo. En su extremidad posterior, por detrás del rodete del cuerpo calloso, la circunvolución del hipocampo se continúa mediante un repliegue de paso ascendente, el *pliegue de paso témporolímbico*, con la extremidad posterior de la circunvolución del cuerpo calloso. Merced a esta unión, las dos circunvoluciones del hipocampo y del cuerpo calloso no forman, por decirlo

así, más que una sola, de forma semicircular, que rodea, a manera de un limbo, el hilio del hemisferio, y es la *gran circunvolución límbica* de Broca; se observan en ella tres partes: 1.ª, por arriba, la circunvolución del cuerpo calloso; 2.ª, por abajo, la circunvolución del hipocampo; 3.ª, por detrás, el pliegue de paso témporolímbico. La circunvolución límbica está en relación con la función olfativa. Es de notar que la circunvolución del hipocampo contiene, en su extremidad anterior, un núcleo de substancia gris, dependiente de la corteza, el *núcleo amigdalino*.

§ 4. — Conformación interior del cerebro

Si practicamos en el cerebro una serie de cortes metódicos, desde la convexidad hacia la base, encontraremos sucesivamente: 1.°, en la línea media, el *cuerpo calloso* y el *trígono cerebral*, unidos entre sí por el *septum lucidum*; después, por debajo del trígono, la *tela coroidea* y el *ventrículo medio*, por detrás del cual se ve la *glándula pineal*; 2.°, a cada lado de la línea media; los *ventrículos laterales*, con sus *plexos coroides*, y los *núcleos optoestriados*, que atraviesa de abajo arriba la *cápsula interna*. Todas estas formaciones están separadas de la corteza por una masa de substancia blanca, que recibe el nombre de *centro oval*. Estudiemos separadamente cada una de estas partes.

A) *Cuerpo calloso*

El cuerpo calloso es una lámina de substancia blanca, más larga que ancha, que se ve en el fondo de la cisura interhemisférica, uniendo entre sí los dos hemisferios cerebrales.

1.° **Dimensiones.** — Mide de 8 a 10 centímetros de *longitud*, por 18 milímetros de *anchura* en la cara superior, de 30 a 40 milímetros en la cara inferior, y de 10 a 15 milímetros de *espesor*, según los puntos.

2.° **Conformación exterior.** — En el cuerpo calloso, de forma cuadrilátera, podemos considerar *dos caras*, *dos bordes* y *cuatro ángulos*.

A. Caras. — Las dos caras se distinguen en superior e inferior. La *cara superior*, convexa de delante atrás, plana o lige-

ramente cóncava en sentido transversal, está en relación con la hoz del cerebro, la arteria frontal interna y posterior, y la circunvolución del cuerpo calloso (del que está separada por el *seno del cuerpo calloso*). Presenta: 1.°, en la línea media, el *rafe*; 2.°, a ambos lados de la línea media, los *tractos blancos* de Lancisi (se continúan por delante con los pedúnculos del cuerpo calloso), los *tractos grises* o *tænia tectæ* (se detienen por lo común en la parte media del órgano). Es de notar que los tractos blancos y los tractos grises se continúan por detrás, y por debajo del rodete del cuerpo calloso, con el cuerpo abollonado. Por los tractos precitados se extienden hileras irregulares de una substancia grisácea dependiente de la corteza, el *indusium griseum*. La *cara inferior* corresponde, en la línea media, al trígono cerebral y al septum lúcidum. A derecha y a izquierda de la línea media, forma la bóveda de los ventrículos laterales.

B. Bordes. — En número de dos, uno derecho, otro izquierdo, los bordes son puramente convencionales, confundiéndose el cuerpo calloso, por los lados, con el centro oval. Están en relación: 1.°, del lado de la cara superior, con el seno del cuerpo calloso; 2.°, del lado de la cara inferior, con la parte externa del ventrículo lateral.

C. Extremidades. — Se distinguen en anterior y posterior. La *extremidad posterior*, libre, redondeada y roma, constituye el *rodete del cuerpo calloso*. La *extremidad anterior* se encorva hacia adelante formando la *rodilla del cuerpo calloso*, que termina en la base del cerebro por una extremidad estrecha y delgada llamada *pico*. La cara inferior de la rodilla seguida a cada lado de la línea media, por dos pequeños tractos blancos, los *pedúnculos del cuerpo calloso*. Se continúan, por arriba, con los tractos blancos de Lancisi y, por abajo, con la cintilla diagonal.

D. Ángulos. — En número de cuatro, dos anteriores y dos posteriores. Los *ángulos anteriores* corresponden a la extremidad anterior del ventrículo lateral: son los *cuernos frontales* del cuerpo calloso. Por delante del ventrículo, las fibras callosas que forman estos ángulos se irradian en el lóbulo frontal, constituyendo un ancho fascículo cuyo borde interno es cóncavo (*fórceps minor*). Los *ángulos posteriores* forman dos prolongaciones similares, que, inmediatamente después de su origen, se subdividen en dos porciones: 1.ª, una porción superior, que constituye la bóveda de la prolongación occipital del ventrículo, que es el *cuerno occipital* del cuerpo calloso o *fórceps major*; 2.ª, una porción inferior y externa, situada por fuera de la precedente, que cubre, en su parte posterointerna, la prolongación occipital y la prolongación esfenoidal del ventrículo lateral, que es el *cuerno esfenoidal* del cuerpo calloso o *tapetum*.

3.° **Constitución anatómica y conexiones.** — El cuerpo calloso está compuesto esencialmente por fibras nerviosas de dirección transversal, que, partiendo de un punto determinado de uno de los dos hemisferios, tienen su terminación en un punto simétrico del hemisferio del lado opuesto. Todas las regiones del hemisferio se encuentran así unidas por fibras callosas a la región homóloga del hemisferio opuesto (excepto la punta del lóbulo temporal y la región ammoniana). El cuerpo calloso adquiere así la significación de una vasta *comisura interhemisférica*.

B) — *Trígono cerebral o bóveda de cuatro pilares*

Es una lámina de substancia blanca, impar y media, situada inmediatamente debajo del cuerpo calloso.

1.° **Dimensiones.** — Mide por término medio 40 milímetros de *longitud* por 38 milímetros de *anchura* en la base; su *grosor* es de 3 ó 4 milímetros.

2.° **Conformación exterior.** — Situado en sentido horizontal, el trígono cerebral, visto por arriba, afecta la forma de un triángulo de base posterior. Podemos, pues, considerar en él *dos caras*, *tres bordes* y *tres ángulos*.

A. Caras. — Las dos caras se distinguen en superior e inferior. La *cara superior*, sumamente convexa en sentido ántero-posterior, plana o ligeramente cóncava en sentido transversal, está íntimamente fusionada, en su tercio posterior, con el cuerpo calloso. Por delante de esta zona, el trígono y el cuerpo calloso están también unidos (aunque sólo en la línea media) por una lámina nerviosa dispuesta en sentido sagital, el *septum lúcidum*. A cada lado del septum lúcidum, la cara superior del trígono forma parte del suelo del ventrículo lateral. La *cara in-*

ferior descansa en toda su extensión sobre la tela coroidea, que la separa del tálamo óptico y del ventrículo medio.

B. Bordes. — Se distinguen en posterior y laterales. El *borde posterior* o *base* se confunde con el rodete del cuerpo calloso. Los *bordes laterales*, delgados y cortantes, oblicuamente dirigidos hacia adelante y adentro, son recorridos por los plexos coroides de los ventrículos laterales. En su parte extrema anterior, cerca del vértice del trígono, los bordes laterales ascienden por encima del tálamo óptico, para limitar, con este último, un orificio redondeado, que pone en comunicación el ventrículo lateral con el ventrículo medio; es el *agujero de Monro*.

C. Angulos. — En número de tres, uno anterior y los otros dos posteriores. El *ángulo anterior* se bifurca y da origen a dos fascículos divergentes, que son los *pilares anteriores* del trígono. Cada uno de ellos se dirige hacia abajo, afuera y atrás, alcanza el tubérculo mamilar, le da la vuelta a manera de la cifra ocho y asciende entonces al tálamo óptico (*fascículo de Vicq-d'Azyr*), para terminar a nivel del tubérculo anterior. Los *ángulos posteriores* se encorvan hacia abajo, formando dos cintillas, que son los *pilares posteriores* del trígono (el trígono tiene, pues, cuatro pilares, *bóveda de cuatro pilares*). Estos pilares posteriores descienden a la prolongación esfenoidal del ventrículo lateral, donde se fusionan en parte con el asta de Ammon y en parte con el cuerpo bordeado.

3.° **Constitución anatómica y conexiones.** — El trígono cerebral contiene dos clases de fibras: fibras *longitudinales* y fibras *transversales*.

a. *Fibras longitudinales.* — Las fibras longitudinales se reúnen en dos cintillas, que ocupan los bordes del trígono. Por detrás, se dirigen, por el intermedio del cuerpo bordeado, a la parte anterior de la circunvolución del hipocampo. Por delante, van a terminar, por el intermedio del pilar anterior, en primer término en el tubérculo mamilar; después por el fascículo de Vicq-d'Azyr, en el tubérculo anterior del tálamo óptico. Son fibras de asociación, que unen en un mismo hemisferio la parte anterior del lóbulo témporooccipital al tálamo óptico.

b. *Fibras transversales.* — Están situadas en la parte posterior del trígono, en la separación de las dos cintillas longitudinales, donde forman lo que se denomina la *lira*. Llegadas al ángulo posterior, pasan al asta de Ammon, para ir a terminar en la corteza subyacente. Las fibras de la lira constituyen, pues, una ancha comisura, la *comisura interammoniana*, colocada entre la región ammoniana de un lado y la del lado opuesto.

C) *Septum lúcidum*

El septum lúcidum o *tabique transparente* es una lámina de substancia nerviosa, impar y media, dispuesta en sentido sagital entre el cuerpo calloso y el trígono.

1.° **Conformación exterior.** — Afecta la forma de un triángulo curvilíneo, y presenta, por consiguiente, *dos caras*, *tres bordes* y *tres ángulos*:

a. *Caras.* — En número de dos, una derecha y otra izquierda, son planas, lisas, y contribuyen a formar la pared interna de los ventrículos laterales.

b. *Bordes.* — Se distinguen en: 1.°, *borde superior*, convexo, unido al cuerpo calloso; 2.°, *borde anterior*, igualmente convexo, que corresponde a la rodilla de este mismo cuerpo calloso; 3.°, *borde inferior* o, mejor, *pósteroinferior*, cóncavo y en relación con el trígono.

c. *Angulos.* — Se distinguen en: 1.°, *anterior*, redondeado y romo, correspondiente a la rodilla del cuerpo calloso; 2.°, *posterior*, que se insinúa (bajo el nombre de *cola del septum*) en el ángulo agudo que forman, al separarse uno de otro, el cuerpo calloso y el trígono (termina a veces por una especie de dilatación, el *ventrículo de Verga*); 3.°, *inferior*, que corresponde al borde superior de la comisura anterior.

2.° **Significación morfológica.** — El septum lúcidum, a pesar de su delgadez, contiene en su centro una cavidad, la *cavidad del septum*, que se ha considerado por mucho tiempo como un ventrículo (el *quinto ventrículo* o *ventrículo del tabique*). La embriología demuestra que, por el contrario, la cavidad en cuestión no es otra cosa que un resto de la cisura interhemisférica primitiva (la porción inferior), que ha sido separada del resto de la cisura por efecto del desarrollo del cuerpo calloso y del trígono.

3.° **Constitución anatómica.** — Por este hecho, el septum lúcidum se compone de *dos hojuelas*, separadas una de otra por la *cavidad central*, y cada una representa una porción de la

pared cerebral primitiva. Se compone, pues: 1.°, de una *porción nerviosa*, formada por una hoja gris (que representa la corteza), y por una lámina blanca (que representa el centro oval); 2.°, de un *revestimiento interno*, que no es más que una membrana célulovascular, dependiente de la piamadre; 3.°, de un *revestimiento externo*, que no es más que el epéndimo.

D) *Ventrículos laterales*

En número de dos, uno derecho y otro izquierdo, los ventrículos laterales son cavidades anfractuosas, situadas a cada lado de la línea media, extendidas en longitud desde el lóbulo frontal al lóbulo occipital. En cada uno podemos considerar tres porciones: 1.ª, una *porción anterior* o *frontal*; 2.ª, una *porción posterior* u *occipital*; 3.ª, una *porción inferior* o *esfenoidal*.

1.° **Porción frontal.** — Dirigida de delante atrás, de 7 centímetros de largo, aplanada de arriba abajo, presenta *dos paredes*, *dos bordes* y *dos extremidades*:

a. *Paredes.* — Se distinguen en superior e inferior. La *pared superior* o *bóveda*, ligeramente cóncava, está formada por el cuerpo calloso. La *pared inferior* o *suelo* está formada sucesivamente, contando de fuera a dentro, por el núcleo caudal, el tálamo óptico y la cara superior del trígono. Entre el núcleo caudal y el tálamo óptico se encuentra un surco, el *surco optoestriado*: se encuentran en él, contando de arriba abajo, la lámina córnea, la vena del cuerpo estriado y la tenia semicircular (pequeña cinta de fibras nerviosas que, partiendo de la parte anterior del tálamo óptico, termina en el núcleo amigdalino). Asimismo, entre el tálamo óptico y el trígono se encuentra el plexo coroides del ventrículo lateral.

b. *Bordes.* — De los dos bordes de la porción frontal del ventrículo, uno es externo y otro interno. El *borde externo*, ligeramente curvo, está formado por la unión del cuerpo calloso con el núcleo caudal. El *borde interno* está formado por la línea de unión del cuerpo calloso con el trígono y, principalmente, por el septum lúcidum (es de notar que, en su parte anterior, el borde interno adquiere las dimensiones de una verdadera cara).

c. *Extremidades.* — Se distinguen en *anterior*, que está en comunicación con la rodilla del cuerpo calloso (a 3 centímetros del polo frontal), y *posterior*, que está en relación con la extremidad posterior del tálamo óptico. Es de notar que, en este mismo punto, convergen las otras dos porciones: este punto constituye de este modo: la *encrucijada ventricular*.

2.° **Porción occipital.** — Llamada también *cavidad digital* o *anciroide*, parte de la encrucijada ventricular, y desde este punto se dirige horizontalmente hacia atrás, describiendo una curva de concavidad interna. Se le consideran, como a la precedente, *dos paredes*, *dos bordes* y *dos extremidades*:

a. *Paredes.* — Se distinguen en súperoexterna e inferointerna. La *pared súperoexterna* o *bóveda* está formada por el cuerpo calloso (fórceps major y tapetum). La *pared inferointerna* o *suelo* presenta dos eminencias longitudinales: el *bulbo del asta posterior* hacia arriba, el *espolón de Morand* hacia abajo (es de notar que el espolón de Morand resulta del rechazo de la pared cerebral por la cisura calcarina).

b. *Bordes.* — Se distinguen en *superior* e *inferior*. Uno y otro son simples ángulos diedros.

c. *Extremidades.* — De las dos extremidades, la *anterior* corresponde a la encrucijada, y la *posterior*, afilada en punta, se extiende hasta 20 ó 25 milímetros del polo occipital.

3.° **Porción esfenoidal.** — La porción inferior del ventrículo, partiendo de la encrucijada, se dirige hacia abajo, adelante y adentro, describiendo en conjunto una larga curva, cuya concavidad, dirigida hacia arriba y adelante, abraza el pedúnculo cerebral y el tálamo óptico. Aplanada de arriba abajo, presenta, al igual que las dos porciones anteriores, *dos paredes*, *dos bordes* y *dos extremidades*:

a. *Paredes.* — Se distinguen, como en las otras porciones del ventrículo, en superior e inferior:

α) La *pared superior* o *bóveda* está formada por las partes siguientes, contando de fuera adentro: 1.ª, el tapetum; 2.ª, la porción refleja de la cola del núcleo caudal; 3.ª, la porción inferior de la tenia semicircular; 4.ª, la cara inferior del tálamo óptico, reforzada por el pedúnculo cerebral.

β) La *pared inferior* o *suelo* está ocupada por tres eminencias longitudinales, curvilíneas y concéntricas entre sí: son éstas, contando de fuera adentro: el asta de Ammon, el cuerpo franjeado y el cuerpo abollonado. El *asta de Ammon* o *hipocampo mayor* es una eminencia cilindroidea, de color blanco, más gruesa por delante que por detrás, y que mide 45 milíme-

tros de longitud. Es resultado de la introducción de la pared cerebral en el ventrículo por un surco del lóbulo témporooccipital, llamado *surco del hipocampo*. El *cuerpo franjeado* es una cintilla de substancia blanca, aplanada de arriba abajo, que sigue el borde interno del asta de Ammon. Por detrás, se continúa con el pilar posterior del trígono. Por delante, termina en el gancho de la circunvolución del hipocampo. Nótese en la cara superior, una cresta longitudinal, *cresta ependimaria*, a nivel de la cual se refleja el epéndimo para ascender a la bóveda. El *cuerpo abollonado* es un pequeño cordón de substancia gris irregularmente abollonado (de ahí su nombre), situado entre el cuerpo franjeado y la circunvolución del hipocampo. Un surco estrecho y profundo, el *surco del hipocampo*, lo separa de esta última circunvolución. Por delante, el cuerpo abollonado se continúa con la *cintilla de Giacomini*, que rodea de abajo arriba el gancho del hipocampo. Por atrás, lo prolonga la *fasciola cinerea*, la cual, a nivel del rodete del cuerpo calloso, se continúa a la vez con los tractos blancos y los tractos grises. Es de notar que la cintilla de Giacomini, el cuerpo abollonado, la fasciola cinerea, los tractos de Lancisi y los pedúnculos del cuerpo calloso constituyen una *circunvolución rudimentaria*, incluida en la gran circunvolución límbica y que representa una segunda circunvolución límbica, pero incompletamente diferenciada.

b. *Bordes.* — De los bordes de la porción esfenoidal del ventrículo, el *externo* está formado por el tapetum; el *interno* corresponde a la parte lateral de la hendidura cerebral de Bichat (de la que el ventrículo está separado siempre por el epéndimo).

c. *Extremidades.* — De las dos extremidades, la *posterior* corresponde a la encrucijada, y la *anterior* a la punta del lóbulo temporal, de la que sólo está separada por una distancia de 15 a 20 milímetros.

E) *Ventrículo medio*

El ventrículo medio es una cavidad impar y media, situada entre los tálamos ópticos. Tiene la forma de un embudo, de base superior, sumamente aplanado en sentido transversal. Se le consideran *dos paredes laterales*, un *borde anterior*, un *borde posterior*, *base* y *vértice*:

1.° **Paredes laterales.** — Son dos, una derecha y otra izquierda, de forma triangular y base superior. Están constituídas: 1.°, por arriba, por la cara interna del tálamo óptico; 2.°, por abajo, por la substancia gris de la base. En la parte media se ve un surco curvo, el *surco de Monro*, que va desde el agujero de Monro al acueducto de Silvio. El tálamo óptico se halla unido al del lado opuesto por una lámina de substancia gris, llamada *comisura gris*, que atraviesa el ventrículo de un lado a otro. Es de notar que las fibras nerviosas que constituyen esta comisura gris, al llegar a la línea media, se doblan sobre sí mismas para entrar de nuevo en el tálamo óptico de que proceden (formando así asas o U tendidas ⊃ ⊂).

2.° **Borde posterior.** — El borde posterior se dirige oblicuamente hacia abajo y adelante. En él encontramos sucesivamente, contando de arriba abajo: 1.°, la base de la glándula pineal; 2.°, un cordón blanco transversal, que es la *comisura blanca posterior* (es de notar que las fibras que la constituyen provienen del tálamo óptico y se dirigen, después de entrecruzarse en la línea media, al casquete peduncular); 3.°, el orificio anterior del acueducto de Silvio o *ano*; 4.°, una porción blanca perteneciente al pedúnculo cerebral; 5.°, una lámina gris, que pertenece primeramente al espacio perforado posterior y después al tuber cinereum.

3.° **Borde anterior.** — Es casi vertical. En él encontramos sucesivamente, yendo de arriba abajo: 1.°, los dos pilares, anteriores del trígono, separándose uno de otro; 2.°, por delante de los pilares, un cordón blanco transversalmente dirigido, llamado *comisura blanca anterior* (nótese que las fibras que la constituyen terminan, a derecha e izquierda, en las circunvoluciones temporales, adquiriendo así la significación de fibras callosas; es de notar también que a estas *fibras comisurales* se unen algunas *olfatorias*); 3.°, entre los pilares del trígono y la comisura blanca anterior, una depresión triangular llamada *vulva*; 4.°, la *lámina supraóptica*; 5.°, el *quiasma óptico* y, encima de él (formado por su cara superior y la lámina supraóptica), el *recessus opticus*; 6.°, debajo del quiasma, el *tuber cinereum*, que nos conduce hasta el vértice.

4.° **Vértice.** — Formado por la unión de los dos bordes, se encuentra situado en la mitad superior del tallo pituitario.

5.° **Base.** — La base, de forma cuadrilátera, está limitada: 1.°, por delante, por el ángulo anterior del trígono; 2.°, por

detrás, por la glándula pineal; 3.°, lateralmente, por el borde súperointerno del tálamo óptico. En este punto el ventrículo está cerrado por el epéndimo (*membrana tectoria*), al que recubren la tela coroidea y el trígono (es de notar que, en la parte anterior de esta base, el ventrículo medio comunica, por el *agujero de Monro*, con el ventrículo lateral correspondiente).

F) *Formaciones coroideas*

Insinuándose en el espesor del cerebro, a nivel de la hendidura cerebral de Bichat, la piamadre forma: 1.°, los *plexos coroides de los ventrículos laterales*; 2.°, la *tela coroidea superior*.

1.° **Plexos coroides de los ventrículos laterales.** — Son unos cordones rojizos, de aspecto granuloso, que ocupan sucesivamente las dos porciones, frontal y esfenoidal, de los ventrículos laterales.

Partidos de la extremidad anterior de la hendidura cerebral de Bichat (donde se continúan con la piamadre externa), recorren de delante atrás la porción esfenoidal del ventrículo y, siguiendo a lo largo del asta de Ammon, llegan a la encrucijada, se dirigen hacia arriba, rodean la extremidad posterior del tálamo óptico y corren oblicuamente por su cara superior hasta el agujero de Monro. En este punto, los plexos coroides se continúan con el vértice de la tela coroidea.

Cada plexo coroideo reviste, pues, en conjunto, la forma de una U, cuya parte media abrazara la extremidad posterior del tálamo óptico y cuyas dos ramas estuvieran colocadas, una en la porción esfenoidal y la otra en la porción frontal del ventrículo lateral. Es de notar que los plexos coroides no están situados en la plena cavidad ventricular, sino que, en realidad, están separados de esta cavidad por el epéndimo: son, por consiguiente, extraventriculares.

2.° **Tela coroidea superior.** — Situada inmediatamente por debajo del trígono, en sentido horizontal, tiene una forma triangular de base posterior.

a. *Conformación exterior y relaciones.* — Se le consideran dos caras (superior e inferior), dos bordes laterales, una base y un vértice La *cara superior* está en relación con el trígono cerebral. La *cara inferior* descansa: 1.°, por sus partes laterales, sobre el tálamo óptico; 2.°, por su parte media, sobre

la membrana tectoria, que la separa del ventrículo medio. Se observan en esta cara, a cada lado de la línea, dos hileras longitudinales de granulaciones rojizas, que son los *plexos coroides del ventrículo medio*. Los *bordes laterales* se fusionan con los plexos coroides de los ventrículos laterales. La *base* corresponde a la parte media de la hendidura cerebral; en este punto se continúa con la piamadre externa. El *vértice* corresponde al ángulo anterior del trígono.

b. *Constitución anatómica.* — La tela coroidea superior se compone, al igual que la inferior (pág. 375), de dos hojas: una superior y otra inferior. Estas dos hojas, fusionadas a nivel del vértice de la tela, se separan a nivel de la base para continuarse, la primera con la piamadre cerebral, y la segunda con la piamadre del istmo y del cerebelo. Entre las dos hojas se insinúa el tejido conjuntivo de los espacios subaracnoideos. Es de notar que entre las dos hojas precitadas corren las *venas de Galeno* y sus afluentes.

G) *Glándula pineal o epífisis*

Es un pequeño cuerpo grisáceo, impar y medio, situado en la parte posterior y superior del tercer ventrículo. Es del tamaño de un guisante ordinario; mide 8 milímetros de largo por 5 milímetros de ancho, y pesa 25 centigramos.

1.° **Conformación exterior y relaciones.** — Tiene la forma de una piña o de un cono de base anterior. Se le consideran, por lo tanto, un *cuerpo*, una *base* (dividida por un surco transversal en dos láminas, una superior y otra inferior) y un *vértice* (unas veces puntiagudo, otras redondeado y romo). Por abajo, descansa sobre el surco que separa los tubérculos cuadrigéminos anteriores (*lecho de la glándula pineal*). Por arriba está en relación con la hoja inferior de la tela coroidea. Lateralmente, está en comunicación con los plexos coroides del ventrículo medio.

2.° **Conexiones.** — Seis fascículos, llamados *pedúnculos de la glándula pineal*, unen este pequeño cuerpo al neuroeje. Se distinguen en anteriores, medios e inferiores. Los *pedúnculos anteriores o habenæ* salen de la lámina superior de la base y desde este punto se dirigen al borde súperointerno del tálamo óptico, que siguen de atrás adelante en toda su existencia. Los *pedúnculos medios*, de dirección transversal, van de la lámina superior de la glándula pineal al tálamo óptico. Los *pedúnculos in-*

feriores, nacidos de la lámina inferior, descienden en primer lugar por delante de la comisura blanca posterior, más tarde se doblan hacia afuera y desaparecen a su vez en el tálamo óptico.

3.° **Constitución anatómica y significación.** — Histológicamente, la glándula pineal (con su cubierta conjuntiva y su tejido propio) no tiene células ni fibras nerviosas que le sean propias sino únicamente células de neuroglia. A veces contiene concreciones de carbonato de cal y de fosfato de magnesia (*arenilla del cerebro*).

Su papel es aún incierto. Nótese que no es, como sería antes, el representante del ojo pienal de los lacértidos.

II) *Núcleos centrales de los hemisferios o núcleos optoestriados*

Los núcleos centrales de los hemisferios, colocados inmediatamente junto al hilio, comprenden el *tálamo óptico* y el *cuerpo estriado*, subdividiéndose este último, a su vez en dos núcleos secundarios, el *núcleo caudal* y el *núcleo lenticular*.

1.° **Tálamo óptico.** — Los tálamos ópticos son dos núcleos voluminosos de substancia gris, situados a cada lado del tercer ventrículo. Su color es blanco gris y miden 40 milímetros de longitud por 20 milímetros de amplitud y 22 de altura.

a. *Conformación exterior.* — Cada uno de ellos tiene la forma de un ovoide, cuya extremidad mayor es posterior, y el eje mayor lleva una dirección oblicua de atrás adelante y de fuera adentro. Pueden considerársele *cuatro caras* (superior, inferior, interna y externa) y *dos extremidades* (anterior y posterior).

α) La *cara superior*, ligeramente convexa, está limitada perfectamente hacia afuera por el surco optoestriado y, hacia adentro, por los pedúnculos anteriores de la glándula pineal; esta cara presenta un surco oblicuo, llamado *surco coroideo*, que la divide en dos partes: 1.ª, una parte externa, triangular (de vértice posterior), que termina hacia delante en una eminencia redondeada, que es el *tubérculo anterior* del tálamo óptico; 2.ª, una parte posterior, igualmente triangular (pero de vértice anterior), que termina por atrás en una segunda eminencia, llamada *tubérculo posterior* o *pulvinar*. Es de notar, en la parte pósterointerna de la cara superior, una pequeña región triangular colocada de arriba abajo, llamada *triángulo de la habénula* (que

en su parte posterior contiene una pequeña eminencia, el *tubérculo de la habénula*, debajo de la cual se encuentra un pequeño ganglio, el *ganglio de la habénula*, que está unido al ganglio interpeduncular (pág. 383) por un pequeño fascículo descendente, llamado *fascículo retrorreflejo* de MEYNERT.

β) La *cara inferior* descansa sobre el pedúnculo cerebral, del que está separada por una región especial, llamada *región subtalámica* (esta región comprende tres capas superpuestas, que son, contando de arriba abajo, la *capa dorsal*, la *zona incerta* y el *cuerpo de Luys*). La *cara interna*, fusionada en su tercio posterior con el istmo del encéfalo, forma, en sus dos tercios anteriores, la parte superior de la pared del ventrículo medio (es de notar que en ella nace la comisura gris (pág. 401).

γ) La *cara externa* está fusionada, por arriba, con la tenia semicirculares (pág. 399), y, por abajo, con la cápsula interna (pág. 408).

δ) La *extremidad anterior* se aloja, en su mayor parte, en la concavidad que le ofrece la cabeza del núcleo caudal. El pilar anterior del trígono rodea esta cara.

ε) La *extremidad posterior*, libre, sobresale en la encrucijada del ventrículo lateral. Está rodeada por el pilar posterior del trígono y por el plexo coroideo. En su parte extrema inferior se observan dos pequeñas masas grisáceas, llamadas *cuerpos geniculados*, que se distinguen en *interno* y *externo* (recordaremos que están en relación, por una parte, con las dos ramas de bifurcación de la cintilla óptica, y por otra con los tubérculos cuadrigéminos, AEPI).

b. *Constitución anatómica.* — El tálamo óptico, visto en un corte frontal, presenta una masa gris, dividida por dos láminas de substancia blanca, llamadas *lámina medular interna* y *lámina medular externa* (bifurcada por arriba la primera, y la segunda aplicada contra la cápsula interna), en tres núcleos: *núcleo externo*, *núcleo interno* y *núcleo anterior*.

c. *Conexiones.* — El tálamo óptico está en conexión:

α) Con el pedúnculo cerebral (las *fibras tálamopedunculares*).

β) Con la cintilla óptica y con los tubérculos cuadrigéminos (como ya hemos dicho).

γ) Con el cuerpo estriado, por numerosas fibras que, desde la cara externa del tálamo óptico, se dirigen, unas al núcleo caudal y las otras al núcleo lenticular (*fibras tálamoestriadas* y *fibras tálamolenticulares*).

δ) Con la corteza cerebral, por fibras dispuestas en tres fascículos: 1.°, el *pedúnculo anterior* del tálamo óptico, que, desde la extremidad anterior de este órgano, se dirige al lóbulo frontal, siguiendo el segmento anterior de la cápsula interna; 2.°, el *pedúnculo posterior* (o *irradiaciones ópticas* de GRATIOLET), que, desde la extremidad posterior de este órgano, se dirige al lóbulo occipital, atravesando la parte más apartada del segmento posterior de la cápsula; 3.°, el *pedúnculo inferior*, que, desde la cara interna y la cara inferior del tálamo óptico, se dirige al lóbulo temporal, rodeando por abajo el núcleo lenticular (*fibras córticotalámicas*).

2.° **Núcleo caudal.** — El núcleo caudal, llamado también *núcleo intraventricular del cuerpo estriado*, sobresale en la porción frontal del ventrículo lateral. Es de un color gris rojizo, resaltando claramente sobre el del tálamo óptico; mide 70 milímetros de longitud, por 20 milímetros de ancho en su parte anterior y sólo 3 milímetros en su parte posterior.

a. *Conformación exterior.* — Visto por arriba, tiene la forma de una vírgula, con la extremidad gruesa o cabeza dirigida hacia adelante y la extremidad menor o cola hacia atrás. Es aplanado de arriba abajo y podemos considerarle *dos caras* (superior e inferior), *dos bordes* (interno y externo) y *dos extremidades* (anterior y posterior). La *cara superior* es convexa y contribuye a formar el suelo de la porción frontal del ventrículo lateral; está en relación con el cuerpo calloso. La *cara inferior* se fusiona con la parte correspondiente de la cápsula interna. El *borde externo*, ligeramente cóncavo, hacia afuera, forma el borde externo de la cavidad ventricular. El *borde interno* es cóncavo y corresponde al surco optoestriado (pág. 398), que lo separa del tálamo óptico. La *extremidad anterior* o *cabeza* es generalmente redondeada y descansa sobre el espacio perforado anterior; la rodea la rodilla del cuerpo calloso. La *extremidad posterior* o *cola* se adelgaza gradualmente hasta la encrucijada ventricular. Llegada a este punto, se dobla hacia abajo y adelante, y va a colocarse en la bóveda de la porción esfenoidal del ventrículo, donde podemos seguirla hasta la misma extremidad de la cavidad ventricular.

b. *Constitución anatómica.* — El núcleo caudal está formado por substancia gris, y reviste, en todos los cortes, un aspecto uniforme.

c. *Conexiones.* — Está en relación:

α) Con el pedúnculo cerebral, por numerosas fibras que atraviesan de arriba abajo el núcleo lenticular.

β) Con el núcleo lenticular, mediante fibras que se dirigen oblicuamente de uno a otro núcleo, a través de la cápsula interna (*fibras lenticuloestriadas*).

γ) Con el tálamo óptico (véase *Tálamo óptico*).

ε) Con la corteza cerebral, mediante fibras, llamadas *córticoestriadas*, que parten del borde externo del órgano y se irradian hacia los lóbulos parietal y frontal.

3.° **Núcleo lenticular.** — El núcleo lenticular, llamado también *núcleo extraventricular del cuerpo estriado*, está situado debajo y algo por fuera del núcleo caudal, en pleno centro oval. Mide 5 centímetros de longitud.

a. *Conformación exterior.* — Visto en un corte frontal, tiene una forma marcadamente triangular. Podemos, pues, considerarlo como un prisma triangular y distinguirle *tres caras* (inferior, interna y externa), *dos extremidades* (anterior y posterior) y *tres bordes*. La *cara inferior* descansa, en su mayor parte, sobre el centro oval del lóbulo témporooccipital (por delante, se fusiona con la substancia gris del espacio perforado anterior). Es cruzada oblicuamente por la comisura blanca anterior (pág. 401), que se labra un canal en dicha cara, llamado *canal de la comisura gris*. La *cara interna*, o, mejor, *súperointerna*, está cubierta también por una segunda lámina blanca, que es la *cápsula externa*; y que separa el núcleo lenticular del antemuro y de la ínsula de Reil. La *extremidad posterior* se adelgaza y se resuelve en cierto número de prolongaciones longitudinales, regularmente superpuestas en sentido vertical. La *extremidad anterior* es más voluminosa, irregularmente redondeada, y se fusiona gradualmente con la cabeza del núcleo caudal, de modo que los dos núcleos así reunidos forman en conjunto una especie de **U** tendida (⊃), cuyas dos ramas están representadas por los dos núcleos, y la parte media por la masa gris que los une por su extremidad anterior. De los *tres bordes*, uno es *superior*, el segundo *inferior* y el tercero *interno*: este último es sumamente convexo hacia adentro.

b. *Constitución anatómica.* — El núcleo lenticular, visto en un corte frontal, presenta una masa gris fundamental, atravesada de abajo arriba por dos láminas blancas, una interna (*lámina medular interna*) y otra externa (*lámina medular externa*). Estas dos láminas medulares descomponen la masa gris en tres

segmentos distintos: *segmento externo* o *putamen* (que es de color más subido); *segmento interno* (que es de menor coloración) y *segmento medio* (cuya coloración es un término medio entre la del segmento interno y la del putamen). El segmento medio y el interno han recibido también, en conjunto, el nombre de *globus pallidus*. El segmento interno, solo, es llamado también *globus medialis*.

c. *Conexiones.* — El núcleo lenticular está en relación:

α) Con el pedúnculo cerebral, por fibras que se desprenden de su cara inferior.

β) Con el núcleo caudal (véase este núcleo).

γ) Con el tálamo óptico (véase *Tálamo óptico*).

δ) Con la corteza cerebral, mediante fibras llamadas *córticolenticulares*, que se desprenden, unas de la cara súperointerna del órgano para dirigirse al lóbulo parietal o al lóbulo frontal (*fascículo ascendente*), y las otras de la cara inferior del globus pallidus para dirigirse a las circunvoluciones témporo-occipitales (*fascículo descendente*).

I) *Cápsula interna*

La cápsula interna es una lámina de substancia blanca que atraviesa de abajo arriba los núcleos optoestriados.

1.° **Modo de conformación y relaciones.** — No es aislable, sólo se ve en cortes: *vista en un corte frontal que pase por los tubérculos mamilares* (*corte de Charcot*), se presenta bajo el aspecto de una lámina blanca que, partiendo del pedúnculo cerebral, se dirige oblicuamente hacia arriba y afuera, pasando por el estrecho corredor que forman el núcleo lenticular por una parte, y por otra el núcleo caudal y el tálamo óptico. Al llegar a la extremidad superior de este estrecho pasadizo, la cápsula interna se continúa con el centro oval.

Si ahora la examinamos en un *corte horizontal que pase por la cisura de Silvio* (*corte de Flechsig*), encontraremos esta lámina entre el núcleo lenticular, que está por fuera, y el núcleo caudal y el tálamo óptico, que están por dentro; pero a la vez observaremos que está doblada sobre sí misma, formando un ángulo diedro abierto hacia afuera. Podemos, pues, dividirla en dos segmentos: un *segmento anterior*, oblicuo hacia afuera y adelante, comprendido entre el núcleo lenticular y el núcleo caudal, que es llamado *segmento lentículoestriado*, y un *segmento posterior*, oblicuo hacia afuera y atrás, comprendido entre el núcleo lenticular y el tálamo óptico, llamado *segmento lentículoóptico*. Estos dos segmentos se unen en un punto que corresponden exactamente al vértice del ángulo diedro, o sea al punto de inflexión de la cápsula y que recibe el nombre de *rodilla*. El corte de Flechsig nos muestra, además, que la cápsula interna rebasa por detrás de la extremidad del núcleo lenticular; a esta porción extrema posterior de la cápsula es a la que se le da el nombre de *segmento retrolenticular* (Déjerine).

2.° **Constitución anatómica.**—La cápsula interna está constituída exclusivamente de substancia blanca, o sea de fibras de mielina. Estas fibras se reparten en tres grupos:

a. *Primer grupo*: *fibras que unen núcleos optoestriados entre sí.* — Estas son las *fibras tálamo estriadas* (pág. 405) y *lentículoestriadas* (pág. 407), irregularmente diseminadas en los distintos segmentos de la cápsula interna.

b. *Segundo grupo*: *fibras que unen los núcleos optoestriados a la corteza cerebral.* — Son: 1.°, las *fibras córticoestriadas* (pág. 407), que ocupan la parte extrema superior de la cápsula y que sólo pertenecen a ella por su porción inicial; 2.°, las *fibras córticolenticulares* (pág. 408), que ocupan la porción de cápsula inmediata al núcleo lenticular; 3.°, las *fibras córticotalámicas* (pág. 406), especialmente al *pedúnculo anterior* (página 406), que atraviesa sucesivamente la rodilla y el segmento anterior, y el *pedúnculo posterior* (pág. 406), que atraviesa horizontalmente el segmento retrolenticular.

c. *Tercer grupo*: *fibras de origen peduncular.* — Son: el fascículo sensitivo o *cinta de Reil*, procedente de la calota, el fascículo piramidal y el fascículo geniculado, que provienen del pie (recordemos que el fascículo córticoprotuberancial posterior o fascículo de Meynert, al llegar a la parte inferior de la cápsula interna, no asciende a esta cápsula, sino que se desvía hacia afuera, para alcanzar la corteza del lóbulo temporal). El *fascículo geniculado*, que ocupa en el pedúnculo el quinto interno del pie, viene a ocupar, en la cápsula interna, la región de la rodilla; está mezclado en este punto, al igual que en el pedúnculo, con fibras córticoprotuberanciales anteriores. El *fascículo piramidal*, que ocupa en el pedúnculo los tres quintos medios, ocupa en la cápsula los dos tercios anteriores del segmento posterior; se encuentra, como el precedente, mezclado con fibras córticoprotuberanciales anteriores. El *fascículo sensitivo*, por úl-

timo, que ocupa en el pedúnculo la parte inferior de la calota, viene a ocupar en la cápsula el tercio posterior del segmento posterior, incluso el segmento retrolenticular.

3.° **Sistematización de la cápsula.** — En resumen, la cápsula interna contiene:

α) *En su segmento anterior*: fibras internucleares, fibras córticonucleares y, en particular, el pedúnculo anterior del tálamo óptico.

β) *En la región de la rodilla*: el origen del pedúnculo anterior del tálamo óptico, el fascículo geniculado y cierto número de fibras córticoprotuberanciales anteriores.

γ) *En su segmento posterior* (además de las fibras internucleares y de las fibras córticonucleares): 1.°, en sus dos tercios anteriores, el fascículo piramidal, con (mezcladas con sus propias fibras) cierto número de fibras córticoprotuberanciales anteriores; 2.°, en su tercio posterior, el fascículo sensitivo, al cual se añaden las irradiaciones ópticas de GRATIOLET o pedúnculo posterior del tálamo óptico (*encrucijada sensitiva* de CHARCOT).

J) *Centro oval*

Se designa con este nombre la substancia blanca de los hemisferios que se encuentra comprendida entre la corteza y los núcleos optoestriados. Las fibras que constituyen el centro oval pueden dividirse en tres grupos: 1.°, *fibras de asociación*; 2.°, *fibras comisurales*; 3.°, *fibras de proyección*.

1.° **Fibras de asociación.** — Las fibras de asociación son las que, en un mismo hemisferio, ponen en relación dos regiones de la corteza más o menos alejadas una de otra. Forman los seis grupos siguientes:

a. *Fibras arqueadas.* — Son las que unen dos circunvoluciones inmediatas formando una especie de arco o de **U**, cuya parte media rodea la cisura que separa dichas circunvoluciones. Se las distingue por *fibras arqueadas cortas* (cuando enlazan dos circunvoluciones inmediatamente yuxtapuestas) y *fibras arqueadas largas* (cuando enlazan dos circunvoluciones, separadas una de otra por otras circunvoluciones).

b. *Cingulum.* — Llamado también *fascículo del ribete*, *fascículo subyacente a la circunvolución límbica*, ocupa la parte blanca de la gran circunvolución límbica (pág. 400). Presenta, pues, la forma de un anillo, casi completo, colocado alrededor del hilio del hemisferio.

c. *Fascículo longitudinal superior.* — Es un fascículo dispuesto en sentido sagital, estrecho en su parte media, desplegado en abanico en sus dos extremidades, que tiene su origen en la corteza del lóbulo frontal, y va a terminar, en parte, en el lóbulo occipital y, en parte, en el lóbulo temporal.

d. *Fascículo longitudinal inferior.* — Es un fascículo dispuesto también en sentido sagital, que va desde el lóbulo occipital al lóbulo temporal.

e. *Fascículo occipitofrontal.* — Nace, por delante, en la corteza del lóbulo frontal y del lóbulo orbitario. Desde este punto se dirige hacia atrás, pasando a lo largo del borde externo del núcleo caudal, después se desdobla en un ancho abanico, cuyas fibras se irradian por toda la extensión del lóbulo témporooccipital.

f. *Fascículo unciforme.* — Es un fascículo en forma de arco, que nace en el lóbulo orbitario; desde este punto se dirige al polo de la ínsula, después se curva hacia abajo y adelante, para terminar en la punta del lóbulo temporal.

2.° **Fibras comisurales.** — Llamadas también *interhemisféricas*, tienen por carácter común atravesar la línea media y terminar, por ambas extremidades, en regiones homólogas de la corteza de los dos hemisferios. A este sistema pertenecen: 1.°, el *cuerpo calloso* (pág. 398); 2.°, la *comisura blanca anterior* (página 401); 3.°, las fibras transversales del trígono o *fibras de la lira* (pág. 396).

3.° **Fibras de proyección.** — Llamadas también *fibras de la corona radiante*, comprenden todas las fibras que, desde la corteza cerebral, van a las masas grises subyacentes: los núcleos optoestriados, el istmo del encéfalo, el cerebelo, el bulbo y la medula espinal. Se reparten en cuatro grupos, a saber:

A. FIBRAS CÓRTICOESTRIADAS. — Van de la corteza cerebral al núcleo caudal (pág. 407).

B. FIBRAS CÓRTICOLENTICULARES. — Van de la corteza cerebral al núcleo lenticular (pág. 408).

C. FIBRAS CÓRTICOTALÁMICAS. — Van de la corteza cerebral al tálamo óptico (pág. 406).

D. Fibras córticopedunculares. — Van de la corteza al pedúnculo. Son:

1.° El *fascículo geniculado*, que, en la extremidad superior de la cápsula interna, se desvía hacia afuera y termina en el cuarto inferior de las dos circunvoluciones frontal ascendente y parietal ascendente.

2.° El *fascículo piramidal*, que, al dejar la cápsula, se despliega en abanico, cuyas fibras vienen a terminar, alrededor de la cisura de Rolando, en los tres cuartos superiores de la frontal ascendente y de la parietal ascendente, así como también en el lóbulo paracentral (es de notar que las dos circunvoluciones frontal ascendente y parietal ascendente, con los dos pliegues de paso frontoparietal inferior y frontoparietal superior, constituyen la *zona motriz de la corteza*).

3.° El *fascículo sensitivo*, que, desde el segmento posterior de la cápsula interna, se dirige hacia la misma región que el fascículo motor, convirtiéndose así ésta en una zona mixta, llamada *zona sensitivomotriz de la corteza*.

4.° El *fascículo córticoprotuberancial posterior* o *fascículo de Meynert*, que, como ya hemos visto antes, pasa por debajo del núcleo lenticular, para terminar en las circunvoluciones temporales.

5.° Las *fibras córticoprotuberanciales anteriores*, que, mezclándose con las fibras propias del fascículo geniculado y del fascículo piramidal, se dirigen, como estas últimas, a la corteza de la zona sensitivomotriz, y quizá también a la parte extrema posterior de las tres primeras circunvoluciones frontales.

§ 5. — Circunvolución del cerebro

El modo de distribuirse los vasos sanguíneos en la masa encefálica ha sido estudiado particularmente, de 1872 a 1874, por Duret y Heubner. Describiremos sucesivamente: 1.°, las *arterias*; 2.°, las *venas*; 3.°, las *vías linfáticas*.

A) *Arterias*

Las arterias destinadas al cerebro nacen del polígono de Willis (véase *Angiología*, pág. 269). Las distinguiremos en cuatro grupos: 1.°, *arterias de las circunvoluciones*; 2.°, *arterias de los núcleos centrales*; 3.°, *arterias ventriculares*; 4.°, *arterias de la base*.

1.° **Arterias de las circunvoluciones.** — Las arterias que riegan las circunvoluciones son: la *cerebral anterior*, la *cerebral media* y la *cerebral posterior*. Cada una de estas arterias se distribuye en una región determinada de la corteza, que constituye su *territorio*.

A. Territorio de la arteria cerebral anterior. — Nacida de la carótida interna, se dirige adelante, hacia la cisura interhemisférica. Da algunos ramos delgados a la mitad interna del lóbulo orbitario y, al llegar a la rodilla del cuerpo calloso, se divide en tres ramas terminales: 1.ª, *rama anterior*, que se ramifica principalmente por la región anterior de la circunvolución frontal interna; 2.ª, *rama media*, que se distribuye, en parte, por la circunvolución del cuerpo calloso, y, en parte, por la porción posterior de la circunvolución frontal interna (excepto el lóbulo paracentral); 3.ª, *rama posterior*, que, después de suministrar numerosos ramos a la circunvolución del cuerpo calloso y al cuerpo calloso mismo, va a terminar en el lóbulo paracentral y en el lóbulo cuadrilátero. Es de notar que las ramas precitadas terminan, después de haber rodeado el borde superior del hemisferio, en la cara externa de este hemisferio, donde riegan la primera circunvolución frontal, la extremidad anterior de la segunda, la extremidad superior de las dos circunvoluciones frontal y parietal ascendentes, así como la parte superior de la circunvolución parietal superior.

B. Territorio de la arteria cerebral media o silviana. — Nacida, como la precedente, de la carótida interna, se introduce en la cisura de Silvio, que recorre toda su extensión. En su trayecto da tres clases de ramas: 1.ª, *ramas ascendentes*; 2.ª, *ramas descendentes*; 3.ª, una *rama transversal*.

a. *Ramas ascedentes.* — Son *cuatro*: 1.ª, la *arteria frontal inferior* (para la mitad externa del lóbulo orbitario, la tercera circunvolución frontal y el pie de la segunda); 2.ª, la *arteria frontal ascendente* (para los tres cuartos inferiores de la circunvolución homónima); 3.ª, la *arteria parietal ascendente* (para los tres cuartos inferiores de la circunvolución homónima); 4.ª, la *arteria parietal inferior* (que riega la circunvolución parietal inferior y la porción inferior o pie de la circunvolución parietal superior).

b. *Ramas descendentes.* — Son *tres*, algunas veces *cuatro*: descienden al lóbulo temporal para ramificarse por la primera temporal, por la segunda, y solamente una parte por la tercera,

Es de notar que sus ramificaciones extremas anteriores van hasta la parte anterior del lóbulo témporooccipital.

c. *Rama terminal.* — Llamada *arteria del pliegue curvo*, sale de la cisura de Silvio a nivel de su extremidad posterior y se ramifica por el pliegue curvo y también por la parte anterior del lóbulo occipital.

C. Territorio de la arteria cerebral posterior. — Es una rama de bifurcación del tronco basilar, que rodea la cara inferior de los pedúnculos cerebrales y alcanzando el hemisferio, se divide en tres ramas terminales: 1.ª, *rama anterior* (para la parte anterior del lóbulo témporooccipital, excepto la punta); 2.ª, *rama media* (para la parte media de este lóbulo, y además una parte de la tercera temporal); 3.ª, *rama posterior* (para la parte del lóbulo occipital).

D. Modo de ramificación de las arterias en la piamadre cerebral. — Las tres arterias cerebrales, como acabamos de ver, se dividen en cierto número de *ramas*. Estas ramas, a su vez, se dividen en multitud de *ramos* y *ramúsculos*, que terminan por cierto número de arborizaciones. Las arteriolas que los constituyen son con frecuencia flexuosas, onduladas, pareciendo como si se anastomosasen para formar una vasta red. Esta red no existe, pero sí existen realmente las anastomosis, lo que explica el hecho de que una inyección de sebo introducida por una de las silvianas (después de ligar las tres comunicantes) llena sucesivamente los tres territorios del hemisferio correspondiente y los del opuesto.

2.° **Arterias de los núcleos centrales.** — Los núcleos centrales de los hemisferios reciben sus arterias de los tres troncos precitados: arteria cerebral anterior, arteria cerebral media y arteria cerebral posterior. Es de notar que las arterias de los núcleos no se anastomosan durante su trayecto: son *arterias terminales* por excelencia.

A. Ramas procedentes de la cerebral anterior. — La cerebral anterior emite, a poco de su origen, diversos ramúsculos que atraviesan de abajo arriba el espacio perforado anterior, para terminar en la cabeza del núcleo caudal: son las llamadas *arterias estriadas anteriores*.

B. Ramas procedentes de la cerebral media. — La cerebral media o silviana da también, cerca de su origen, un grueso *ramillete de arteriolas*, que se introducen por los agujeros del espacio perforado anterior y llegan así hasta la superficie inferior del núcleo lenticular. Estas ramas se dividen en internas y externas: las primeras atraviesan el globus pallidus (pág. 408); las segundas atraviesan el putamen (pág. 408) o lo rodean pasando por su cara externa. Unas y otras, al salir del globus pallidus o del putamen, llegan a la cápsula interna, la atraviesan oblicuamente de abajo arriba y de fuera adentro, y, finalmente, van a terminar, bien en el núcleo caudal (*arterias lenticuloestriadas*) o bien en el tálamo óptico (*arterias lenticulo ópticas*). Es de notar, entre el grupo lenticuloestriado, una arteria más gruesa que las demás, que asciende por la cara externa del núcleo lenticular, y es la llamada *arteria de la hemorragia cerebral*, de Charcot.

C. Ramas procedentes de la cerebral posterior. — La cerebral posterior, en su porción inicial, da las siguientes ramas al tálamo óptico: 1.ª, las *arterias ópticas inferiores*, en número variable, que se introducen por los agujeros del espacio perforado posterior, para venir a terminar en la cara interna del tálamo óptico; 2.ª, la *arteria óptica pósterointerna*, para la parte pósterointerna del tálamo óptico; 3.ª, la *arteria óptica pósteroexterna*, que llega al tálamo óptico por entre los dos cuerpos geniculados y se distribuye por su parte pósteroexterna.

D. Resumen. — En suma:

α) El *núcleo caudal* recibe: 1.°, *arterias estriadas anteriores* (para la cabeza), procedentes de la cerebral anterior; 2.°, *arterias estriadas posteriores* (para la cabeza y la cola), procedentes, por las estriadas internas y las estriadas externas, de la cerebral media o silviana.

β) El *núcleo lenticular* recibe de la silviana las *arterias estriadas internas* y las *arterias estriadas externas*, las primeras para el globus pallidus y las segundas para el putamen.

γ) El *tálamo óptico*, por último, recibe: 1.°, *arterias ópticas externas* o *lenticuloópticas*, procedentes (por las arterias estriadas internas y externas) de la cerebral media; 2.°, *arterias ópticas inferiores* y *arterias ópticas posteriores*, procedentes de la cerebral posterior.

3.° **Arterias ventriculares.** — Corren, en su principio, a lo largo de los plexos coroides y de la tela coroidea, de donde

su nombre de *arterias coroideas*. Son tres: 1.ª, *arteria coroidea anterior*, que nace de la carótida interna, pasa a los plexos coroides, a nivel de la extremidad anterior de la hendidura cerebral de BICHAT, y recorre los dos tercios, próximamente, de estos plexos, dándoles ramos sumamente finos; 2.ª, *arteria coroidea posterior y lateral*, que nace de la cerebral posterior y se divide en dos ramos, uno para el tercio anterior de los plexos coroides y el otro para la tela coroidea; 3.ª, *arteria coroidea posterior y media*, que nace igualmente de la cerebral posterior y va a parar a la tela coroidea.

4.° **Arterias de la base.** — Son arterias de pequeño calibre, procedentes de la comunicante anterior, de la cerebral anterior y de la comunicante posterior. La *comunicante anterior* envía diversos ramos al pico del cuerpo calloso, a la lámina supraóptica y al quiasma. La *cerebral anterior* da algunos ramitos al nervio óptico y a su quiasma. La *comunicante posterior* suministra: 1.°, *ramos internos*, para el quiasma, el tuber cinereum y los tubérculos mamilares; 2.°, *ramos externos*, para las cintillas ópticas y para los pedúnculos cerebrales.

B) *Venas*

Las venas del cerebro se dividen en tres sistemas: 1.°, *venas superficiales* o *venas de las circunvoluciones*; 2.°, *venas profundas* o *venas de Galeno*; 3.°, *venas de la base*.

1.° **Venas de las circunvoluciones.** — Estas venas se dividen, según la cara del hemisferio a que pertenecen, en *venas cerebrales internas*, *venas cerebrales externas* y *venas cerebrales inferiores*:

a. *Venas cerebrales internas.* — Nacen de las circunvoluciones de la cara interna. En su mayor parte se dirigen hacia arriba (*venas ascendentes*), para abrirse en el seno longitudinal superior. Algunas, procedentes de la circunvolución del cuerpo calloso, de la cuña y del lóbulo cuadrilátero, se dirigen hacia abajo (*venas descendentes*), para desembocar, ya en el seno longitudinal inferior, ya en las venas de Galeno (véase más adelante).

b) *Venas cerebrales externas.* — Nacidas en la cara externa del hemisferio, se distinguen en ascendentes y descendentes. Las *venas ascendentes*, en número de ocho a doce para cada hemisferio, van a desembocar en el seno longitudinal superior. Es de notar: 1.°, que las anteriores desembocan en el seno formando un ángulo agudo de seno anterior; 2.°, que las medias se abren en el seno en ángulo recto; 3.°, que las posteriores (a partir de la cisura de Rolando) desembocan en el seno formando un ángulo agudo de seno posterior. Las *venas descendentes* se dirigen hacia abajo y van a desembocar: 1.°, las que ocupan la parte posterior del hemisferio, en el seno lateral; 2.°, las que ocupan la parte anterior, en el seno petroso superior o en el seno cavernoso; una de estas últimas sigue el borde posterior de las alas menores del esfenoides y, corriendo por el espesor de la duramadre, constituye el *seno esfenoparietal* de BRESCHET. — (Nótense, entre las venas cerebrales externas, las dos *grandes venas cerebrales anastomóticas* de TROLARD y LABBÉ, que van del seno longitudinal superior al seno de la base).

c. *Venas cerebrales inferiores.* — Nacidas en la cara inferior del hemisferio, se distinguen en anteriores y posteriores. Las *anteriores* (o *venas orbitarias*) corresponden al lóbulo orbitario: unas se dirigen hacia adelante y desembocan en el seno longitudinal superior; las otras se dirigen hacia atrás y desembocan en las venas de la base. Las *posteriores* (o *venas témporo-occipitales*) corresponden al lóbulo del mismo nombre. Desembocan, en parte, en el seno lateral, y en parte, en el seno petroso superior, o también en las venas de la base.

2.° **Venas profundas o de Galeno.** — Las venas de Galeno son dos: una derecha y otra izquierda, que conducen fuera del cerebro la sangre venosa: 1.°, de una parte de los núcleos centrales; 2.°, de una parte del centro oval; 3.°, de las paredes ventriculares.

a. *Origen.* — Nacen ambas en el vértice de la tela coroidea por la reunión de tres venas: 1.ª, la *vena del septum*, que procede del septum lúcidum y de la porción refleja del cuerpo calloso; 2.ª, la *vena del cuerpo estriado*, que corre, de atrás a delante, en el surco optoestriado; 3.ª, la *vena de los plexos coroides*, que sigue de atrás a delante los plexos coroides de los ventrículos laterales.

b. *Trayecto y afluentes.* — Así constituídas, las venas de Galeno se dirigen de delante atrás, algo por fuera de la línea media, en el espesor mismo de la tela coroidea. Reciben en su trayecto las tres venas siguientes: 1.ª, la *vena del tálamo óptico y del trígono*; 2.ª, la *vena del asta de Ammon*; 3.ª, la *vena del espolón de Morand*.

c. *Terminación.* — Al llegar a la base de la tela coroidea, las dos venas de Galeno se unen entre sí para formar un tronco común, impar y medio (*ampolla de Galeno*), el cual, después de un trayecto de 8 a 10 milímetros, desemboca en la extremidad anterior del seno recto. En la ampolla de Galeno desembocan: 1.°, dos venas salidas de los tubérculos cuadrigéminos; 2.°, dos venas cerebrales internas que, por razón de su origen, llamaremos *venas cúneolímbicas*; 3.°, las dos *venas basilares* que vamos ahora a describir.

3.° **Venas de la base.** — Las venas de la base son dos: una derecha y otra izquierda, que corren, como su nombre indica, por la base del cerebro.

a. *Origen y trayecto.* — Cada una es continuación de otra vena, llamada *vena cerebral anterior*, que recorre el mismo trayecto que la arteria homónima, pero cuyo territorio no se extiende más allá de la rodilla del cuerpo calloso. Desde este punto se dirige hacia atrás, sigue la hendidura cerebral de BICHAT, cruza oblicuamente el pedúnculo cerebral y va a desembocar, ya en la ampolla de Galeno, ya en el seno recto.

b. *Afluentes.* — En su trayecto recibe: 1.°, por dentro (*afluentes internos*), algunas venitas, procedentes de las formaciones interhemisféricas; 2.°, por fuera (*afluentes externos*), las venas posteriores del lóbulo orbitario, la *vena silviana profunda* o *vena insular* (que sigue el mismo trayecto que la arteria silviana, desemboca en el valle silviano y recibe algunas venas estriadas inferiores), las venas del plexo coroideo, de los ventrículos laterales, de la circunvolución del hipocampo, del istmo del encéfalo y de los cuerpos geniculados.

c. *Anastomosis.* — Las dos venas basilares se hallan unidas entre sí: 1.°, por delante del quiasma óptico, por una vena transversal, llamada *vena comunicante anterior*; 2.°, a nivel del borde anterior de la protuberancia, por una segunda vena transversal, llamada *vena comunicante posterior*. Existe también un *polígono venoso*, que corresponde con bastante exactitud al *polígono arterial* de WILLIS.

4.° **Anastomosis diversas de las venas cerebrales.** — Las venas cerebrales tienen gran tendencia a contraer anastomosis. Además de las anastomosis con los senos (*gran vena anastomótica* de TROLARD y *vena anastomótica* de LABBÉ) y las anastomosis con la red venosa extracraneana, ya descritas en Angiología (páginas 308 y 309), las venas cerebrales presentan cuatro clases de anastomosis:

a. *Anastomosis entre sí.* — Son muy numerosas y se verifican en las circunvoluciones o bien en las anfractuosidades.

b. *Anastomosis entre ambos hemisferios.* — Se observan en dos puntos: 1.°, en la base del cerebro; 2.°, por encima del cuerpo calloso (siendo digna de mención la *vena interhemisférica*, que, naciendo en la parte anterior de ambos hemisferios, se dirige hacia atrás, para desembocar en el seno longitudinal inferior).

c. *Anastomosis de las venas de Galeno con los otros dos sistemas.* — Por una parte, las *venas estriadas superiores*, tributarias de las venas de Galeno, se anastomosan, en pleno cuerpo estriado, con las *venas estriadas inferiores*, que van a la vena basilar (HÉDON). Y por otra parte, yo he indicado, en pleno centro oval, anastomosis entre los ramos de las venas de Galeno y los ramos de origen de las venas corticales.

d. *Anastomosis arteriovenosas.* — Existen, finalmente, en el espesor de la piamadre, anastomosis directas entre las arteriolas y las venillas, pero estas anastomosis me han parecido extremadamente raras.

C) *Vías linfáticas*

En parte alguna del cerebro se encuentran verdaderos vasos linfáticos. La linfa circula allí, como en las demás porciones del eje cerebroespinal, por una parte en los *intersticios* que separan los elementos histológicos, y por otra en las *vainas* o *cubiertas perivasculares* (véanse los *Tratados de Histología*).

CAPITULO VI

ORIGENES Y TERMINACIONES REALES DE LOS NERVIOS

Cada nervio, craneal o raquídeo, tiene un *origen aparente* y un *origen real*. Su origen aparente es el punto de la superficie exterior del eje cerebroespinal en que está implantado. Pero, en realidad, sus fibras van mucho más allá, penetran en la propia substancia del eje cerebroespinal, recorren en ella un trayecto

más o menos largo, y van, finalmente, a terminar en una masa de substancia gris. En este núcleo de substancia gris se halla precisamente situado su origen real y, por lo tanto, este núcleo se convierte en su *núcleo de origen* (que se llama también *núcleo de terminación* cuando se trata de un nervio sensitivo).

Artículo Primero

ORIGENES Y TERMINACIONES REALES DE LOS NERVIOS RAQUIDEOS

Los nervios raquídeos, *nervios mixtos*, nacen de la medula espinal por dos raíces: una raíz anterior o *motora* y una raíz posterior o *sensitiva*, esta última provista de un ganglio (*ganglio espinal*).

1.° **Raíces motoras.** — Las raíces motoras penetran en la medula y se dirigen horizontalmente hacia el cuerno anterior. Cada una de las fibras que constituyen estas raíces penetra en dicho cuerno anterior y se continúa con una de las células radiculares. Las fibras radiculares anteriores no son otra cosa que los cilindroejes de esas células radiculares. Es importante observar que cada célula radicular está en relación: 1.°, con una fibra piramidal (movimiento voluntario); 2.°, con una fibra descendente de Marchi (influencia del cerebelo sobre los movimientos); 3.°, con una colateral de las fibras radiculares posteriores (movimiento reflejo).

2.° **Raíces sensitivas.** — Las fibras que constituyen las raíces posteriores emanan o proceden de las células ganglionares del ganglio espinal, y representan, como sabemos, la prolongación del cilindroeje de estas células.

Cada fibra, al penetrar en la medula, se divide en dos ramas, una descendente y otra ascendente. Las *ramas descendentes*, después de un corto trayecto, entran en el asta posterior, donde terminan, por arborización libre, alrededor de una de las células de dicha asta. Los *ramas ascendentes*, de mayor importancia, se dividen, según la longitud, en tres grupos: 1.°, *fibras cortas*, que terminan, después de un trayecto relativamente corto, en el cuerno posterior, siempre por arborizaciones libre; 2.°, *fibras medianas*, que, después de un trayecto algo más largo, van a

parar a la columna de Clarke; 3.°, *fibras largas*, que suben por el fascículo o manejo de Goll hasta el bulbo, en donde terminan en los núcleos de Goll y de Burdach.

Las células del cuerno posterior, la columna de Clarke y los núcleos de Goll y de Burdach, vienen a ser de este modo los *núcleos de origen*, o, mejor dicho, los *núcleos terminales* de las fibras sensitivas raquídeas. Recordemos que de estos diferentes núcleos, parten luego otras fibras, que, después de entrecruzarse sobre la línea media, llegan hasta la corteza cerebral (*cinta de Reil*).

Resumiendo: la vía sensitiva se compone, por lo menos, de dos neuronas: 1.ª, una *neurona periférica*, cuya célula está representada por la célula del ganglio espinal, y el cilindroeje por la fibra nerviosa que desde el ganglio espinal va al núcleo de terminación; 2.ª, una *neurona central*, cuya célula está representada por la célula del núcleo terminal, y el cilindroeje por la fibra nerviosa que desde el núcleo terminal se eleva hasta la corteza.

Artículo II

ORIGENES Y TERMINACIONES REALES DE LOS NERVIOS CRANEALES

Los nervios craneales terminan exactamente como los nervios raquídeos: *si son motores*, en un *núcleo motor*, continuándose las fibras con las células de este núcleo; *si son sensitivos o sensoriales*, en un *núcleo sensitivo*, por medio de arborizaciones libres que enlazan las células de este núcleo; *si son mixtos*, terminan a la vez en un *núcleo motor* (para las fibras motoras) y en un *núcleo sensitivo* (para las fibras sensitivas). Sentado esto, examinamos sucesivamente cada uno de los nervios craneales, partiendo de la medula hacia el cerebro.

§ 1. — Nervio hipogloso mayor

El hipogloso, nervio exclusivamente motor, termina en dos núcleos de origen.

1.° **Núcleos de origen.** — En número de dos, se dividen en núcleo principal y núcleo accesorio. El *núcleo principal* está situado en el suelo del cuarto ventrículo, inmediatamente por fuera de la línea media. Es el *ala blanca interna*, y representa

en este punto la base de los cuernos anteriores (tiene 18 milímetros de alto y es de forma triangular en su corte frontal). El *núcleo accesorio* se halla situado delante y algo hacia fuera del núcleo principal, precisamente al lado del núcleo ambiguo. Representa, como este último, la cabeza del cuerno anterior.

2.° **Trayecto intrabulbar del hipogloso.** — Las fibras radiculares procedentes del *núcleo principal* (cilindroeje de las células de este núcleo) se dirigen oblicuamente hacia delante y afuera, describiendo en conjunto una ligera curva de concavidad externa. Atraviesan primero la formación reticular, pasan luego entre la oliva y la paraoliva interna y salen del bulbo a nivel del surco preolivar. En cuanto a las fibras que proceden del *núcleo accesorio*, se dirigen primero hacia atrás, después tuercen hacia adentro y adelante, para reunirse con las fibras del núcleo principal y mezclarse con ellas.

3.° **Relaciones centrales.** — El núcleo principal (y probablemente también el núcleo accesorio del hipogloso mayor) está en relación: 1.°, con el fascículo o manojo piramidal del lado opuesto (*movimientos voluntarios*); 2.°, con la vía sensitiva central y principalmente con las fibras que proceden de los tres núcleos neumogástrico, glosofaríngeo y trigémino (*movimientos reflejos*); 3.°, con fibras de la cinta longitudinal posterior (*movimientos reflejos*); 4.°, con el núcleo del lado opuesto, por fibras que se entrecruzan en el rafe medio (asociación funcional de los dos núcleos derecho e izquierdo en ciertos movimientos de la lengua).

§ 2. — Nervio espinal

El espinal, como ya hemos visto, nace a la vez de la medula y del bulbo por numerosos filetes radiculares escalonados de abajo arriba en una altura de 4 ó 5 centímetros. Examinemos sucesivamente los *filetes medulares* y los *filetes bulbares*.

1.° **Espinal medular.** — Desde el cordón lateral del cual emergen, los filetes radiculares del espinal se dirigen oblicuamente de fuera adentro y de atrás adelante, alcanzan la parte pósteroexterna del cuerno anterior y terminan en este cuerno, parte en el núcleo lateral, parte en el núcleo ánteroexterno, siendo digno de notarse que, mientras ciertas fibras se dirigen horizontalmente hacia su núcleo de origen, otras son sucesivamente horizontales, luego descendentes y luego otra vez horizontales

(fibras en **Z**). De esto resulta que, para estas últimas fibras, el núcleo de origen medular se halla situado en un plano inferior al del punto de emergencia.

2.° **Espinal bulbar.** — Desde el surco lateral del bulbo de donde emergen, los filetes radiculares del espinal bulbar se dirigen hacia adentro, para terminar, después de un cortísimo trayecto, en la parte inferior del núcleo ambiguo, el cual, como sabemos, representa en este punto la cabeza del cuerno anterior.

§ 3. — Nervio neumogástrico

El neumogástrico es un *nervio mixto*, que posee a la vez fibras sensitivas (que son mucho más numerosas) y fibras motoras.

1.° **Fibras sensitivas.** — Las fibras sensitivas, que parten del surco colateral posterior, se dirigen oblicuamente atrás y adentro, hacia el suelo del cuarto ventrículo. Un poco antes de alcanzarle, se dividen cada una de ellas en dos ramas, una ascendente y otra descendente. Las *ramas ascendentes* van a terminar en la parte inferior del ala gris (base de los cuernos posteriores), que se convierte de este modo en su núcleo de origen o núcleo terminal, es el *núcleo del ala gris* (*núcleo dorsal* de algunos autores). Las *ramas descendentes*, doblándose hacia afuera y abajo, van a terminar en la parte inferior de una pequeña columna de substancia gris, que empieza abajo a nivel del entrecruzamiento sensitivo y se puede seguir hacia arriba hasta la parte media del cuarto ventrículo, es el *fascículo solitario*. Es preciso notar que el fascículo solitario, al igual que el núcleo inferior del trigémino, deriva de la cabeza del cuerno posterior.

2.° **Fibras motoras.** — Las fibras motoras del neumogástrico siguen al principio el mismo trayecto que las sensitivas. Después, torciendo o doblándose hacia adentro y atrás, van, por un trayecto retrógrado, a terminar en la parte media del núcleo ambiguo, encima del espinal y debajo de las fibras motoras del glosofaríngeo.

3.° **Relaciones centrales.** — Los dos núcleos sensitivos (*núcleo dorsal y fascículo solitario*) envían sus cilindroejes hacia

la línea media, y desde allí a la cinta de Reil del lado opuesto (siendo de notar que estos cilindroejes o fibras eferentes envían numerosas colaterales al núcleo del hipogloso). El núcleo motor está en relación con el fascículo geniculado (el cual llévale incitaciones motrices voluntarias) y con colaterales de la vía sensitiva central (que están en relación con los movimientos reflejos).

§ 4. — Nervio glosofaríngeo

El glosofaríngeo, *nervio mixto*, como el neumogástrico, termina exactamente como este último. Sus *fibras sensitivas*, después de bifurcarse, van a parar en parte a la porción media del ala gris (*núcleo del ala gris* o *núcleo dorsal*), y en parte a la porción media del *fascículo solitario*. Sus *fibras motoras* se dirigen, igualmente, a la parte superior del *núcleo ambiguo*. Las relaciones centrales de estos diversos núcleos son exactamente las mismas que las del neumogástrico.

§ 5. — Nervio auditivo, vía acústica

El nervio auditivo o acústico resulta de la reunión de dos ramas: 1.ª, la *rama coclear* o *nervio coclear*, que procede del caracol y cuyas células de origen constituyen el *ganglio espinal* de Corti; 2.ª, la *rama vestibular* o *nervio vestibular*, que procede del vestíbulo y de los canales semicirculares y cuyas células de origen constituyen el *ganglio de Scarpa*. El ganglio de Corti y el ganglio de Scarpa, aunque constituídos por células bipolares, tienen igual significación que los ganglios espinales. Las fibras que de ellos emanan son, por lo tanto, las homólogas de las raíces posteriores de los nervios raquídeos. El nervio coclear y el vestibular, después de haberse juntado para formar el auditivo, se separan de nuevo al llegar al bulbo, para terminar de un modo especial cada uno. Nótese que, en la fosita lateral del bulbo, punto de emergencia del auditivo, el nervio vestibular es *anterior* y el coclear *posterior*.

1.° **Nervio vestibular.** — Las fibras constitutivas del nervio vestibular, al penetrar en el bulbo a nivel de la fosita lateral, se dirigen oblicuamente atrás y adentro, hacia el suelo del cuarto ventrículo, y un poco antes de alcanzarle se divide cada una de ellas en dos ramas, una *ascendente* y otra *descendente*.

a. *Terminación de las fibras ascendentes.*—Las fibras ascendentes van a terminar, cada una de ellas por una arborización libre, en tres núcleos: 1.°, el *núcleo dorsal interno*, situado en el suelo del cuarto ventrículo, en la región del ala blanca externa (células de pequeñas dimensiones); 2.°, el *núcleo dorsal externo* o *núcleo de Deiters*, por fuera y algo por delante del precedente, inmediatamente debajo del ángulo externo del ventrículo (células multipolares y de grandes dimensiones); 3.°, el *núcleo de Bechterew*, pequeño grupo de células situado por fuera del precedente, en pleno cuerpo restiforme. Todos estos núcleos parecen derivar de la base de los cuernos posteriores.

b. *Terminación de las fibras descendentes.*—Las fibras descendentes van a parar a una pequeña columna de substancia gris, el *núcleo inferior del auditivo*, situado en el lado interno del cuerpo restiforme y teniendo igual significación que el fascículo solitario (deriva de la cabeza del cuerno posterior).

c. *Relaciones centrales.* — Las células que constituyen los núcleos terminales del nervio vestibular emiten nuevas fibras (cilindroejes) que, desde el punto de vista de su destino, se dividen en cuatro grupos: 1.°, *fibras cerebrales*, que, después de entrecruzarse en la línea media, van a la cinta de Reil o vía sensitiva central; 2.°, *fibras cerebelosas*, las cuales, desde los tres núcleos dorsales, suben por el pedúnculo cerebeloso inferior, para terminar en el núcleo del techo, el núcleo globuloso y el émbolo (*fascículo acústicocerebeloso*); 3.°, el *fascículo vestíbuloespinal* formado por fibras que descienden a la medula espinal para terminar en los núcleos de origen de los nervios motores raquídeos; 4.°, fibras que van al núcleo ocular externo.

2.° **Nervio coclear.** — Las fibras constitutivas del nervio coclear terminan, cada una de ellas por una arborización libre, en una masa de substancia gris situada en el lado externo del cuerpo restiforme.

a. *Núcleos terminales.* — Las fibras nerviosas, al penetrar en esta masa de abajo arriba, la dividen en dos partes: una ánterointerna, constituye el *núcleo anterior del auditivo*; la otra, pósteroexterna, forma el *tubérculo acústico lateral*. Las células que constituyen estos núcleos, alrededor de las cuales tienen su terminación las fibras del nervio coclear, emiten naturalmente nuevas fibras (cilindroejes) que, continuando las precedentes, se van hasta el cerebro. Estas fibras siguen un trayecto diferente,

según procedan del núcleo anterior o del tubérculo acústico lateral.

b. *Fibras eferentes del núcleo anterior.* — Las fibras eferentes del núcleo anterior, que siguen en la protuberancia un trayecto transversal, se dirigen al principio hacia la oliva superior, después hacia la línea media, y finalmente, hacia la oliva del lado opuesto. Estas fibras forman en conjunto una larga cinta, que va desde un núcleo anterior al otro; es el *cuerpo trapezoide* (completamente oculto en el hombre y superficial en algunos animales de protuberancia poco desarrollada, como los monos inferiores, por ejemplo). A nivel de las olivas, las fibras del cuerpo trapezoide quedan interrumpidas o bien no hacen más que atravesarlas.

c. *Fibras eferentes del tubérculo acústico lateral.* — Estas fibras rodean de fuera adentro el cuerpo restiforme y llegan de este modo hasta el suelo del cuarto ventrículo, en donde forman las *barbas del calamus* o *estrías acústicas*. Son de dos clases: unas, *fibras directas*, descienden hacia la oliva superior del lado correspondiente; las otras, *fibras cruzadas*, se entrecruzan en la línea media, para descender hacia la oliva superior del lado opuesto.

d. *Formación del fascículo acústico central.* — En resumen, las fibras eferentes de los dos núcleos terminales del nervio coclear, tanto si siguen la vía dorsal (*estrías acústicas*) como la vía ventral (*cuerpo trapezoides*), van a parar todas, directamente o después de entrecruzarse, a la oliva superior. Estas fibras, al salir de la oliva, se enderezan hacia arriba, para seguir, a partir de este punto, un trayecto longitudinal y ascendente: a su conjunto es a lo que se da el nombre de *fascículo acústico central*. Observemos desde luego que, de todas las fibras que lo constituyen, unas son *directas* y las otras son *cruzadas*.

e. *Trayecto ulterior del fascículo acústico central.* — El fascículo acústico central, una vez constituído, va a colocarse en el lado externo de la cinta de Reil: forma la parte externa de esta cinta. Oculto al principio en el espesor de la protuberancia, se escapa luego de ella por el surco lateral del istmo y, con el nombre de *fascículo lateral del istmo*, se remonta al lado externo de los tubérculos cuadrigéminos. Una vez allí, las fibras se dividen en dos grupos: *fibras cortas* y *fibras largas*. Las *fibras cortas*, torciendo hacia adentro, van a terminar en gran parte en el tubérculo cuadrigémino posterior, y algunas solamente en el tubérculo cuadrigémino anterior. Estas fibras corresponden (por la cintilla longitudinal posterior) a la motilidad refleja. Las *fibras largas* se introducen en los brazos de los tubérculos cuadrigéminos, llegan así a la cara inferior del tálamo óptico, pasan entonces al segmento posterior de la cápsula interna (en donde se mezclan con el fascículo sensitivo) y, llegando al centro oval, tuercen hacia afuera, para terminar en la parte media de la primera circunvolución temporal, que por este motivo viene a ser el *centro acústico cortical* o *esfera auditiva*. (Nótese que a las fibras ascendentes del fascículo acústico central se añaden cierto número de *fibras descendentes*, cuya significación permanece todavía muy obscura.)

§ 6. — Nervio facial

El facial y su raíz pequeña, el intermediario de Wrisberg, son dos nervios de diferente valor, siendo el primero motor y el segundo sensitivo. Los estudiaremos, por lo tanto, separadamente.

1.° **Facial propiamente dicho.** — El facial, *nervio exclusivamente motor*, tiene su origen en un núcleo de substancia gris, el *núcleo del facial*, profundamente situado en la parte ánteroexterna del casquete de la protuberancia, entre los fascículos radiculares del motor ocular externo, hacia adentro, y la raíz bulbar del trigémino, hacia afuera. Es una pequeña columna de substancia gris, dirigida en sentido longitudinal, que mide 3,5 milímetros de alto por 2 milímetros de diámetro. Está situada algo por encima del núcleo ambiguo y representa, como este último, la cabeza del cuerno anterior.

El trayecto intrabulbar del facial es muy caprichoso. Desde la fosita supraolivar, de donde emerge, el nervio facial se dirige primero atrás, hacia el suelo del cuarto ventrículo, al cual alcanza en la parte anterior de la *eminentia teres*. Se dirige luego transversalmente hacia adentro, después de arriba abajo a lo largo de la línea media, luego otra vez transversalmente fuera, y, finalmente, se introduce profundamente para perderse en su núcleo. El facial se dobla en ángulo *cuatro veces*, y por este motivo ofrece *cinco porciones*, que se designan respectivamente con los nombres de primera, segunda, etc., partiendo de la fosita supraolivar: sus porciones cuarta y quinta, constituyen lo que se llama su *rama de origen*; la primera y la segunda, su *rama de salida*, y, finalmente, su tercera porción, intermedia en-

tre las dos ramas, ha recibido el nombre de *fasciculus teres*. Se da el nombre de *rodilla del facial* al codo que forma el fasciculus teres para continuarse con la rama de salida (nótese que la rodilla rodea la eminencia teres).

El núcleo del facial comprende grupos celulares morfológica y fisiológicamente distintos. Se describe: *un grupo posterior* (músculos superiores de la cara) o *núcleo del facial superior*; un *grupo interno*, que comprende dos partes de las cuales la externa tiene bajo su dependencia los músculos del pabellón de la oreja y la interna está destinada a los músculos del estribo; por último, un *grupo anterior*, el más importante de los tres, y que sigue a los músculos bucolabiales inferiores (parte externa) y bucolabiales superiores (parte interna).

2.° **Intermedio de Wrisberg.** — El intermedio, con el *ganglio geniculado* que le va anexo, tiene la significación de una raíz posterior raquídea, y por este motivo el nervio facial se convierte en un verdadero *nervio mixto*. Las fibras del intermedio terminan exactamente como las fibras sensitivas del glosofaríngeo. Cada una de ellas se bifurca en dos ramas, una ascendente y otra descendente: las ramas ascendentes van a terminar en la parte superior del ala gris (base del cuerno posterior), mientras que las ramas descendentes van a la extremidad superior del fascículo solitario (cabeza del cuerno posterior). Nótese que el intermediario, que se continúa más allá de su ganglio por la cuerda del tímpano (la cual va a las partes laterales de la lengua, puede ser considerado como un *ramo errático del glosofaríngeo*.

3.° **Relaciones centrales.** — El *núcleo motor del facial* tiene las relaciones centrales de todo núcleo motor (fascículo geniculado, vía sensitiva central, cintilla longitudinal posterior). En cuanto a los *núcleos del intermedio*, tienen también iguales relaciones que los núcleos sensitivos del glosofaríngeo.

§ 7. — Nervio motor ocular externo

El motor ocular externo, *nervio exclusivamente motor*, nace del bulbo entre la pirámide anterior y la protuberancia anular.

1.° **Núcleos de origen.** — Existen dos núcleos: un *núcleo principal* y otro *accesorio*:

a. *Núcleo primitivo.* — Corresponde a la eminencia teres. Este núcleo, que rodea por dentro la porción ependimaria del facial, está situado algo por encima del ala blanca interna o núcleo del hipogloso: es, como este último, un resto de la base de los cuernos anteriores. Su longitud es de 3 milímetros, su anchura de 2 milímetros en sentido transversal y de 1,5 milímetros en el sentido anteroposterior.

b. *Núcleo accesorio.* — Se encuentra situado delante del precedente, entre éste y el núcleo del facial.

2.° **Trayecto intrabulbar.** — Las fibras radiculares que nacen de él se dirigen hacia adelante, describiendo una ligera curva de concavidad interna, y emergen del eje cerebroespinal en el surco bulboprotuberancial, a nivel de la base de la pirámide anterior.

3.° **Conexiones.** — El núcleo motor ocular externo está en conexión: 1.°, con el fascículo geniculado (*motilidad voluntaria*); 2.°, con la vía sensitiva central, como también con la vía óptica y la vía acústica, por la cintilla longitudinal posterior (*motilidad refleja*).

§ 8. — Nervio trigémino

El trigémino, *nervio mixto*, nace de la protuberancia por dos raíces: una gruesa raíz, *sensitiva*, que constituye el *trigémino sensitivo*; y una raíz pequeña, *motora*, que constituye el *trigémino motor* o *nervio masticador*.

1.° **Trigémino motor o nervio masticador.** — Procede de dos núcleos, un núcleo principal y un núcleo accesorio:

a. *Núcleo principal.* — El núcleo principal o *núcleo masticador* es una pequeña columna gris, de 4 a 5 milímetros de altura, profundamente situada en la protuberancia, algo por encima del núcleo facial. Deriva, como este último, de la cabeza del cuerno anterior.

b. *Núcleo accesorio.* — Está representado por una larga hilera de células nerviosas, las *células vesiculosas*, que comienza, abajo, a nivel del núcleo principal y que se puede seguir hacia arriba, hasta el lado interno del tubérculo cuadrigémino anterior.

c. *Trayecto intrabulbar.* — Las fibras radiculares que emanan del núcleo accesorio descienden hacia el núcleo principal,

formando un pequeño fascículo (de corte semilunar), que naturalmente se hace más grueso a medida que desciende y que constituye la *raíz superior* del nervio. Una vez llegada a la proximidad del núcleo masticador, esta raíz se dobla hacia adelante y afuera, se junta a la *raíz inferior* salida del núcleo principal, y las dos raíces, así fusionadas, se dirigen hacia su punto de emergencia.

2.° **Trigémino sensitivo.** — La gruesa raíz del trigémino, con su ganglio de Gasser, es la homóloga de una raíz posterior raquídea.

a. *Sus núcleos terminales.* — Las fibras que lo constituyen terminan en tres núcleos, el núcleo gelatinoso, el núcleo medio y el núcleo del locus cœruleus. El *núcleo gelatinoso* o *núcleo inferior*, el más importante, está representado por una columna longitudinal de substancia gris, continuación de la cabeza del cuerno posterior, que se extiende del entrecruzamiento sensitivo hasta el tercio inferior de la protuberancia (siendo de notar que es ella la que forma el cuerpo ceniciento de Rolando). El *núcleo medio* está situado encima y algo atrás del precedente. Su altura es de 3 a 4 milímetros solamente. Es, según Hósel, el homólogo del núcleo de Burdach. El *núcleo del locus cœruleus* estaría en este caso representado por las células, muy ricas en granulaciones pigmentarias, que ocupan esta región del suelo del cuarto ventrículo (pág. 375).

b. *Su trayecto intraprotuberancial.* — Desde su punto de emergencia, las fibras constitutivas del trigémino sensitivo se dirigen oblicuamente atrás y adentro, y al llegar a la corteza, cada una de ellas se divide en dos ramas, una ascendente y otra descendente. Las *ramas descendentes* se dirigen hacia abajo, para terminar en el núcleo inferior o gelatinoso, constituyendo, en su conjunto, la *raíz inferior* (*raíz descendente* de algunos autores). Las *ramas ascendentes* se dirigen: en parte, al núcleo medio y constituyen la *raíz media*; en parte, al locus cœruleus (ya del lado correspondiente, ya del lado opuesto), constituyendo la *raíz superior* (*raíz ascendente* de algunos autores). Cada una de estas fibras termina aquí, como en otras partes, por una arborización libre, alrededor de las células de su núcleo.

3.° **Relaciones centrales.** — Por lo que se refiere al trigémino sensitivo, las fibras aferentes de estos núcleos terminales alcanzan la línea media, se entrecruzan allí con las del lado opuesto y, enderezándose entonces para hacerse longitudinales, pasan a la cinta de Reil. Su conjunto constituye la *vía central del trigémino*. En cuanto al núcleo masticador, recibe: 1.°, fibras del fascículo geniculado (*movimientos voluntarios*); 2.°, fibras colaterales muy numerosas, que proceden en gran parte de la vía sensitiva central (*movimientos reflejos*).

§ 9. — Nervio patético

El patético, *nervio exclusivamente motor*, tiene su origen en un núcleo que le es propio, el *núcleo del patético*.

1.° **Núcleo de origen.** — Está situado en la calota o casquete peduncular, inmediatamente por fuera de la línea media, algo por debajo y hacia afuera del acueducto de Silvio, inmediatamente encima de la cinta longitudinal posterior. Deriva, como el núcleo óculomotor externo, de la base del cuerno anterior.

2.° **Trayecto oculto del patético.** — Desde la parte anterior de la válvula de Vieussens, en donde nace, el patético se dirige transversalmente adentro, se entrecruza en la línea media con el del lado opuesto (siendo este entrecruzamiento *total*, la única vez que se verifica en el trayecto de los nervios craneales), sigue todavía durante algún tiempo un trayecto transversal, luego se dobla hacia adelante para hacerse longitudinal, y, finalmente, se dobla de nuevo hacia adentro y algo abajo para alcanzar su núcleo. Sucesivamente transversal hacia afuera, longitudinal y transversal hacia adentro, el patético describe en su conjunto una especie de curva en herradura, *doblándose dos veces* y presentando, por consiguiente, *tres porciones*.

3.° **Relaciones centrales.** — El núcleo del patético, al igual que el núcleo motor extremo, está en relación: 1.°, con el fascículo geniculado (*movimientos voluntarios*); 2.°, con la vía sensitiva central, y también, por medio de la cinta longitudinal posterior, con la vía óptica y la vía auditiva (*movimientos reflejos*).

§ 10. — Nervio motor ocular común

El motor ocular común, *exclusivamente motor*, tiene, como el precedente, su origen en un núcleo que le es propio, el *núcleo óculomotor común*.

1.° **Núcleo de origen.** — Sigue al núcleo del patético, situado, como este último, inmediatamente por fuera y debajo del acueducto de Silvio e inmediatamente por encima de la cinta longitudinal posterior. Es más bien una *columna* de 1 centímetro de largo que un *núcleo*, y va hasta el borde posterior del ventrículo medio. Representa, como el núcleo del patético, la base del cuerno anterior de la medula.

2.° **Trayecto intrapeduncular del nervio.** — Las fibras radiculares que emanan del citado núcleo se dirigen abajo y afuera, describiendo una ligera curva de concavidad interna. Atraviesan sucesivamente la cinta longitudinal posterior, el núcleo rojo, el *locus niger*, y salen del eje cerebroespinal a nivel del borde interno del pedúnculo. Parece demostrado hoy (Gunden, Edinger, Perlia, Köllıker) que, entre las fibras radiculares del nervio motor ocular común existen un cierto número que son *cruzadas*, es decir, que proceden, a través de la línea media, del núcleo del lado opuesto.

3.° **División del núcleo en distintos centros.** — Los experimentos electrofisiológicos de Hensen y Völkers, confirmados en parte por los casos clínicos, permiten dividir el núcleo motor ocular común en cuatro segmentos, imperando cada uno de ellos sobre un grupo muscular determinado. Estos son, marchando de atrás adelante: 1.°, el *centro del oblicuo menor*; 2.°, el *centro del recto inferior*; 3.°, el *centro del recto superior y del elevador del párpado superior*; 4.°, el *centro del recto interno*. Hensen y Völkers han descrito, además, delante del núcleo y en el borde posterior del tercer ventrículo, otros dos centros, el *centro fotomotor* para las fibras musculares del iris, y el *centro acomodador* para el músculo ciliar (véanse, sobre este punto, los esquemas más detallados de Perlia, de Start y de Bernheimer).

4.° **Relaciones centrales.** — El núcleo motor ocular común está en relación: 1.°, con el fascículo geniculado (*motilidad voluntaria*), que lo une a la corteza; 2.°, con la vía sensitiva central y también, por la cinta longitudinal posterior, con las vías auditiva y óptica (*motilidad refleja*); 3.°, con el cerebelo, por un fascículo descendente (Klimoff).

Según Matías Duval, el nervio motor ocular común recibiría del núcleo motor ocular externo del lado opuesto, un fascículo radicular que iría a inervar el músculo recto interno. Cada núcleo motor ocular externo tendría, bajo su dependencia, el recto externo de un lado (por medio del nervio motor ocular externo) y el recto interno del lado opuesto (por medio del fascículo errático antes citado), y de este modo se explicarían los movimientos conjugados de los ojos en la visión binocular.

El fascículo descrito por Duval es rechazado por la mayor parte de los neurólogos. Se observan, verdaderamente, debajo del núcleo motor ocular común, fibras que se entrecruzan en la línea media. Pero, según la mayoría de los autores, estas fibras cruzadas, en lugar de tomar su origen del núcleo motor externo, procederían del núcleo motor ocular común, y, por lo tanto, en este último núcleo y no en el primero es donde sería preciso buscar la explicación de los movimientos conjugados de los ojos.

§ 11. — Nervio óptico, vía óptica

La vía óptica está exactamente constituída bajo el mismo tipo que la vía sensitiva general: posee *una neurona periférica* y *una o dos neuronas centrales*. La neurona periférica está representada por las células bipolares de la retina, cuya *prolongación periférica* entra en relación con los conos y los bastoncillos (simples células epiteliales), y cuya *prolongación central* viene a terminar alrededor de las células ganglionares de la retina, que, por este motivo, constituyen la neurona central. Por lo tanto, a partir de las células ganglionares, nos hallamos en pleno neuroeje.

1.° **Trayecto subcerebral de las fibras ópticas.** — Las fibras que constituyen el nervio óptico, que no son más que los cilindroejes de las células ganglionares de la retina, se dividen, según su origen, en tres grupos: 1.°, las *fibras directas* (luego veremos por qué), que toman su origen de la parte externa o temporal de la retina; 2.°, las *fibras cruzadas*, que proceden de la parte interna o nasal; 3.°, las *fibras maculares*, que nacen en la región de la mácula. Las *fibras directas* (constituyendo el *fascículo directo*, siguen el lado externo del nervio óptico, luego el lado externo correspondiente del quiasma y pasan a la cinta óptica, la cual siguen hasta su terminación). Las *fibras cruzadas* (constituyendo el *fascículo cruzado*), siguen el lado interno del nervio óptico, pasan al quiasma, se entrecruzan sobre la línea media con las fibras similares del lado opuesto y penetran en

seguida en la cintilla óptica. Las *fibras maculares* (constituyendo el *fascículo macular*), siguen primero el lado interno y luego el centro del nervio óptico. Al llegar al quiasma, van a parar, unas a la cinta óptica correspondiente, las otras (después de entrecruzarse sobre la línea media) a la cinta del lado opuesto.

A estos elementos esenciales vienen a juntarse fibras dispuestas en asa o en herradura, que siguen el borde interno de las dos cintillas y el borde posterior del quiasma: su conjunto constituye la *comisura de Gudden*. Digamos, desde luego, que estas fibras son enteramente independientes o extrañas a la vía óptica (experimentación, anatomía patológica).

2.° **Terminación posterior de la cintilla óptica.** — Al llegar a la extremidad posterior del tálamo óptico, cada cintilla se divide en dos ramas, una *rama interna*, que comprende exclusivamente las fibras comisurales de Gudden y termina en el cuerpo geniculado interno, y una *rama externa*, que contiene todas las fibras ópticas de la cintilla.

Estas últimas fibras, consideradas desde el punto de vista de su terminación, se dividen en fibras largas y fibras cortas. Las *fibras largas* van directamente a la corteza cerebral (luego veremos cómo). Las *fibras cortas* terminan cada una por arborización libre, unas en el pulvinar del tálamo óptico, otras en el cuerpo geniculado externo, otras en el tubérculo cuadrigémino anterior.

3.° **Formación del fascículo óptico intracerebral.** — Las células alrededor de las cuales terminan las fibras cortas (segunda neurona central) emiten nuevas fibras (cilindroejes) que, dirigiéndose afuera y abajo, alcanzan la región retrolenticular de la cápsula interna, en donde forman, con las fibras de proyección que allí se encuentran, una región de un aspecto especial, el *campo de Wernicke* (que presenta, en cortes frontales, la forma de *cuerno de la abundancia*, cuya base, dirigida hacia abajo, cubre, a modo de casquete, el cuerpo geniculado externo).

4.° **Terminación del fascículo óptico intracerebral.** — Las fibras ópticas nuevas, al salir del pulvinar, del cuerpo geniculado externo y del lóbulo cuadrigémino anterior, se juntan a las fibras largas y juntas constituyen lo que llamamos *fascículo óptico intracerebral*. Este fascículo, dirigiéndose hacia atrás, rodea

la pared externa de la prolongación posterior del ventrículo lateral, describiendo una curva de concavidad interna, teniendo por dentro el tapetum, y por fuera el fascículo longitudinal inferior (pág. 411). A medida que adelanta, se despliega en forma de ancho abanico dispuesto en sentido sagital, cuyas fibras se dirigen a la cara interna del lóbulo occipital, unas pasando por encima del ventrículo, otras por debajo. Estas fibras van a terminar: 1.°, según Monakow, en las tres caras interna, externa e inferior del lóbulo occipital; 2.°, según Henschen, en los dos labios de la cisura calcarina; 3.°, según Vialet (quien reduce el campo de Monakow, agrandando el de Henschen), en el cuneus, el lóbulo lingual y el lóbulo fusiforme. (Nótese, en la vía óptica, la existencia de *fibras descendentes*, todavía poco conocidas, que nacen, unas de la corteza, otras del tálamo y del tubérculo cuadrigémino anterior y se prolongan hasta la retina).

§ 12. — Nervio olfatorio, vía olfativa

Desde la mucosa pituitaria, en la cual tienen su origen, las impresiones olfativas se dirigen hacia la corteza cerebral, siguiendo una serie de conductores cuyo conjunto constituye la *vía olfativa*.

1.° **Trayecto extracerebral de las fibras olfativas.** — Hallamos, ante todo, en la mucosa pituitaria células especiales, *células olfativas*, con una prolongación periférica y una prolongación central, las cuales son verdaderas células nerviosas, homólogas de las células del ganglio de Corti y del ganglio de Scarpa de la vía auditiva, y homólogas, por consiguiente, de las células constitutivas de los ganglios espinales: se trata (como en la retina) de una especie de *ganglio desarrollado en superficie*. He aquí la *neurona periférica*: la prolongación periférica, muy corta, representa la prolongación protoplasmática (de conducción celulípeta); la prolongación central, muy larga, representa la prolongación cilindroaxil (de conducción celulífuga).

A. Nervios olfatorios.—Estas prolongaciones cilindroaxiles se remontan hacia la cavidad craneal, constituyendo los *nervios olfatorios*. Estos nervios olfatorios, que son los homólogos de las raíces posteriores de los nervios raquídeos, atraviesan de abajo arriba los agujeros de la lámina cribosa, llegan al cráneo y penetran inmediatamente en el espesor del bulbo olfativo.

B. Bulbo olfativo. — El bulbo olfativo (pequeña masa nerviosa prolongada de delante atrás, aplanada de arriba abajo, de 9 milímetros por 4, que descansa sobre la lámina cribosa del etmoides), es una porción del eje cerebroespinal, como lo demuestra la embriología, y los filetes olfativos desaparecen en su masa como las raíces posteriores de los nervios raquídeos desaparecen en el surco colateral posterior de la medula.

Considerado desde el punto de vista de su constitución anatómica, el bulbo olfativo se compone de tres capas concéntricas; superficial, media y profunda. La *capa superficial* está formada por fibras nerviosas, que son precisamente las fibras de los nervios olfatorios. La *capa profunda* está formada igualmente por fibras nerviosas, cuya significación veremos luego. La *capa media presenta*: 1.°, en su zona externa, pequeñas masas esféricas, los *glomérulos olfativos*; 2.°, en su zona interna, células triangulares de base inferior llamadas *células mitrales*. Las fibras olfativas, después de haber atravesado la capa superficial del bulbo, penetran cada una de ellas en un glomérulo y terminan en él por una arborización libre, pero muy flexuosa. Cada célula mitral, a su vez, envía por su base una prolongación protoplasmática (*prolongación basal*) que, descendiendo hacia uno de los glomérulos, penetra y se ramifica en él, asimismo, en forma de arborización terminal libre, fuertemente flexuosa. El glomérulo olfativo está, pues, constituído por dos arborizaciones terminales, flexuosas e irregularmente apelotonadas, una *cilindroaxil*, procedente de la neurona periférica, y la otra *protoplasmática*, procedente de la prolongación basal de la célula mitral.

A nivel del glomérulo y de la articulación de las arborizaciones precitadas, es donde la impresión olfativa pasa de la neurona periférica a la *neurona central*, cuya neurona central no es otra cosa que la célula mitral. Esta célula mitral envía, por su vértice, una prolongación cilindroaxil, que se dobla hacia atrás para alcanzar la extremidad posterior del bulbo olfatorio y pasar desde allí a la cintilla olfativa.

La impresión olfativa sigue, por lo tanto, el siguiente trayecto: 1.°, la prolongación protoplasmática de la célula olfativa de la pituitaria (*neurona periférica*); 2.°, la prolongación cilindroaxil de esta misma célula olfativa, hasta el glomérulo; 3.°, la prolongación protoplasmática basal de la célula mitral (*neurona central*); 4.°, la prolongación cilindroaxil de esta misma célula mitral hasta la cintilla olfativa y aun más allá.

C. Cintilla olfativa. — La cintilla olfativa (prescindiendo de las tiras de substancia gris que se extienden irregularmente en la superficie) está constituída por los cilindroejes de las células mitrales, los cuales avanzan de delante atrás hasta la base de la cintilla, es decir, hasta el ángulo del espacio cuadrilátero perforado. Allí, las fibras olfativas (aspecto de aquéllas, poco numerosas, que terminan en la substancia gris del espacio perforado) se dividen en cuatro paquetes, cada uno de los cuales corresponde a una de las cuatro raíces de la cinta; 1.°, la *raíz blanca externa*; 2.°, la *raíz blanca interna*; 3.°, la *raíz media* o *raíz gris*; 4.°, la *raíz superior*.

2.° **Trayecto intracerebral de las fibras olfativas; centros corticales de la olfacción.** — Las *cuatro* raíces antes citadas alcanzan la corteza cerebral, siguiendo cada una un trayecto especial. La *raíz blanca interna*, muy pequeña, se dirige, al principio, hacia atrás y adentro, hacia la línea media. Después, enderezándose, alcanza la cara interna del hemisferio, para terminar en la porción inicial de la circunvolución del cuerpo calloso, como también en un pequeño lóbulo, *encrucijada olfatoria* de Broca, que es común a la porción inicial de las dos circunvoluciones del cuerpo calloso y frontal interna. La *raíz blanca externa*, más voluminosa que la interna, se dirige atrás y afuera, cruza la cisura de Silvio y desaparece en la parte ánteroexterna de la circunvolución del hipocampo. La *raíz mediana* o *gris* se dirige arriba y adentro y, penetrando en la comisura blanca anterior (pág. 401), de la cual constituye uno de los principales elementos, alcanza la línea media, para entrecruzarse allí con la del lado opuesto. Sus fibras son, pues, de dos órdenes: 1.°, unas, *fibras en asa*, remontan hasta la cinta olfatoria y el bulbo olfativo del lado opuesto (*fibras interbulbares*), asociando entre sí los dos bulbos; 2.°, las otras, *fibras cruzadas*, van a terminar en la corteza del lóbulo temporal (*quiasma olfatorio*, comparable al quiasma óptico). La *raíz superior* se curva hacia arriba, para terminar en las circunvoluciones de la parte pósterointerna del lóbulo orbitario.

Resumiendo: existen tantos centros corticales como raíces, y, por consiguiente, *cuatro*: 1.°, un *centro calloso*, correspondiente a la raíz interna; 2.°, un *centro hipocámpico*, correspondiente a la raíz externa; 3.°, un *centro temporal*, correspondiente a la raíz mediana; 4.°, un *centro orbitario*, que corresponde a la raíz superior.

Obsérvese que aquí, como en la vía óptica, se añaden a las *fibras olfativas ascendentes*, que acabamos de describir, *fibras olfativas descendentes*, que, desde el cerebro, van al bulbo olfatorio y allí terminan en elegantes arborizaciones, de las cuales algunas se hallan situadas en el glomérulo. Duval ha emitido la hipótesis, muy sugestiva, de que estas fibras tenían bajo su dependencia los movimientos amiboideos de las dos arborizaciones terminales del glomérulo, y modificando, según las circunstancias, el contacto o la articulación de estas dos arborizaciones, regulaban el paso de las impresiones olfativas de la neurona periférica a la neurona central. Estas fibras serían en este caso fibras nerviosas que terminarían en otras fibras nerviosas (*nervi nervorum*).

CAPITULO VII

MENINGES

Las meninges o cubiertas del cerebro son tres: la *duramadre*, la *aracnoideas* y la *piamadre*. Para su estudio hay que añadir también el *líquido céfalorraquídeo* y las *granulaciones de Pacchioni*.

§ 1. — Duramadre

La duramadre, la más superficial de las tres meninges, es una membrana fibrosa. Conviene estudiarla separadamente: En primer lugar, en el raquis, es decir, la *duramadre raquídea*; después en el cráneo, o sea también la *duramadre craneal*.

1.° **Duramadre raquídea.** — Tiene la forma de un cilindro hueco, contenido en el conducto vertebral y conteniendo en su centro la medula y el bulbo. Se extiende desde el agujero occipital hasta la segunda o tercera vértebra sacra. Se consideran en ella *dos superficies* (externa e interna) y *dos extremidades* (superior e inferior).

A. Superficie externa. — Corresponde a la pared del conducto raquídeo, de la cual está separada por el *espacio epidural* (en este espacio hay ligamentos, grasa blanda y plexo venoso). Libre por detrás, está unida por la parte contraria al ligamento vertebral posterior por prolongaciones fibrosas. Por sus lados proporciona a los nervios raquídeos, en forma de vainas, las *vainas durales*: existe por lo corriente una vaina para cada raíz.

B. Superficie interna. — Lisa y pulimentada, corresponde a la hoja parietal de la aracnoides, que le está íntimamente adherida. Por delante, atrás y por los lados, presta inserción a manojos conjuntivos que proceden de la piamadre y que la unen a esta última membrana (véase *Piamadre*). A derecha e izquierda presenta agujeros para el paso de las raíces raquídeas y los vasos de la medula. Nótese que, para las dos raíces correspondientes, tan pronto existen dos agujeros como uno solo.

C. Extremidad superior. — Por su extremidad superior, la duramadre raquídea se fija en la cara posterior del axis y alrededor del agujero occipital.

D. Extremidad inferior. — Corresponde al conducto sacro. Presenta la forma de un embudo, conteniendo el filum terminal y los nervios de la cola de caballo. Termina por un fondo de saco, el *fondo de saco dural*, el cual, en el adulto, corresponde a la parte inferior de la segunda vértebra sacra y algunas veces a la parte superior de la tercera. A nivel del vértice del fondo de saco mencionado, la duramadre se aplica contra el filum terminal, formándole una vaina, y bajo el nombre de *ligamento coccígeo de la medula* desciende hasta la primera vértebra coccígea. Nótese que el fondo de saco dural está adherido a la parte anterior del conducto sacro por una especie de tabique medio, más o menos fenestrado, el *ligamento sacrodural*.

2.° **Duramadre craneal.** — Representa una especie de esfera hueca, que de una parte tapiza la cavidad craneal, y por otra envuelve la masa encefálica. También aquí hay que estudiar *dos superficies*, externa e interna, dando esta última origen a importantes *prolongaciones*.

A. Superficie externa. — Se aplica exactamente a la pared interna del cráneo, con la cual la unen numerosas prolongaciones fibrosas y vasculares. Esta adherencia, muy fuerte en la base, es más débil en la bóveda craneal, exceptuando en las

suturas: en la región témporoparietal existe la *zona despegable* de MARCHANT. Al igual que la duramadree craneal, proporciona a los nervios y vasos que salen del cráneo prolongaciones tubulosas (*vainas durales*), que los acompañan hasta sus respectivos agujeros y más allá de éstos se continúan con el periostio extracraneal.

B. SUPERFICIE INTERNA. — Al igual que la duramadre raquídea, está tapizada por la hoja parietal de la aracnoides, que se le adhiere íntimamente.

C. PROLONGACIONES. — Por su superficie interna, la duramadre craneal envía, entre los diversos segmentos del encéfalo, cuatro prolongaciones o tabiques: la *tienda del cerebelo*, la *hoz del cerebro*, la *hoz del cerebelo* y la *tienda de la hipófisis*.

a. *Tienda del cerebelo.* — Tabique transversal, en forma de media luna, situado entre el cerebro y el cerebelo. Su *cara superior*, constituída en forma de doble vertiente, corresponde al cerebro. Presta inserción, en la línea media, a la base de la hoz del cerebro. Su *cara inferior*, en forma de bóveda, cubre la superior del cerebelo. Deja que se le una, en la línea media, la base de la hoz del cerebelo. Su *circunferencia posterior*, convexa, se adhiere sucesivamente a la protuberancia occipital interna, a la porción horizontal del canal lateral (en cuyo punto corresponde al seno lateral) y al borde superior del peñasco (en donde corresponde al seno petroso superior). Algo por fuera del vértice del peñasco se levanta para formar *un agujero*, a través del cual pasa el trigémino. (Nótese que, por delante de este agujero, la duramadre se desdobla para formar una pequeña cavidad, el *cavum de Meckel*, que aloja al ganglio de Gasser.) Su *circunferencia anterior*, cóncava, circunscribe, con la parte anterior del canal basilar, un orificio prolongado, el *foramen oval* de PACCHIONI (que corresponde al istmo del encéfalo). Sus *extremidades* o *puntas* están situadas, a derecha e izquierda, debajo del vértice del peñasco; en este punto las dos circunferencias se entrecruzan en **X** (pasando la anterior por encima de la posterior), para ir a fijarse; la posterior, en las apófisis clinoides posteriores, y la anterior en las apófisis clinoides anteriores. Esta última, al dirigirse a su apófisis, forma lateralmente una expansión vertical, que es la pared externa del seno cavernoso.

b. *Hoz del cerebro.* — Tabique fibroso medio, situado en la gran cisura interhemisférica. Sus *caras laterales*, verticales y planas, están en relación con la cara interna de los hemisferios. Su *borde superior*, convexo, corresponde a la línea media de la calota craneana, desde el agujero ciego hasta la protuberancia occipital interna, sirviendo de albergue al seno longitudinal superior. Su *borde inferior*, cóncavo, está en relación con el cuerpo calloso; pero sólo descansa directamente sobre él en la parte posterior. Aloja el seno longitudinal inferior. Su *vértice* o cúspide se inserta en el borde anterior, el vértice y el borde posterior de la apófisis *crista galli*. Su *base* se adhiere a la parte media de la tienda del cerebelo. Aloja el seno recto.

c. *Hoz del cerebelo.* — Tabique vertical situado en la línea media, mucho más pequeño que el precedente, situado entre los dos hemisferios del cerebelo. Sus *caras laterales* se corresponden con estos hemisferios. Su *borde posterior*, convexo, se inserta en la cresta occipital interna. Aloja los dos senos occipitales posteriores. Su *borde anterior*, cóncavo, se corresponde con la gran cisura media del cerebelo. Su *base* se junta con la parte media de la tienda del cerebelo. Su *vértice*, bifurcado, se corresponde con la parte posterior del agujero occipital.

d. *Tienda de la hipófisis.* — Llamada también *diafragma de la hipófisis*: es un tabique horizontal, que se extiende por encima de la silla turca. Se inserta: *hacia adelante*, en el labio posterior del canal óptico y en las apófisis clinoides anteriores; *por atrás*, en el borde superior de la lámina cuadrilátera y en las apófisis clinoides posteriores; *por los lados*, desciende verticalmente sobre los bordes laterales de la silla turca, formando la pared interna del seno cavernoso. Su *cara superior* corresponde al cerebro (circunvoluciones olfativas, quiasma óptico y tuber cinereum). Su *cara inferior* cubre la hipófisis o cuerpo pituitario. (Nótese: 1.°, que presenta un agujero en su centro, para el paso del tallo pituitario; 2.°, que contiene en su espesor el seno coronario.)

3.° **Constitución anatómica.** — La *duramadre craneal* se compone de dos hojas superpuestas: 1.ª, una hoja externa, más gruesa, aplicada a la pared craneal y desempeñando el papel de *periostio interior*; 2.ª, una hoja interna, más delgada, que constituye la *duramadre propiamente dicha*. A expensas de esta última hoja se desarrollan las prolongaciones más arriba descritas. En cuanto a la *duramadre raquídea*, difiere de la duramadre craneal en que representa, no sus dos hojas, sino su hoja interna solamente. Histológicamente, la duramadre, tanto

craneal como raquídea, tiene la estructura de las membranas fibrosas.

4.° **Vasos y nervios.** — Conviene estudiarlos separadamente, según se trate de la duramadre craneal o de la duramadre raquídea.

A. En la duramadre craneal. — a. *Arterias.* — Proceden de varios orígenes: de las meníngeas anteriores, de la arteria meníngea media, de la meníngea menor y de la meníngea posterior (véase *Angiología*). Forma dos redes: una, *superficial*, en la hoja externa de la membrana; otra, *profunda*, en la hoja interna.

b. *Venas.* — Forman igualmente dos redes: una superficial y otra profunda. La *red profunda*, poco desarrollada, desagua en la red superficial. La *red superficial* está formada por dos órdenes de vasos: unos avanzan aisladamente: otros acompañan a los vasos arteriales en número de uno o dos para cada arteria.

c. *Lagunas sanguíncas.* — Se da este nombre a unas cavidades especiales llenas de sangre venosa, y, por consiguiente, anexas a las venas, que se desarrollan con preferencia a cada lado del seno longitudinal superior. Su cavidad, en forma de ampolla irregular (con o sin granulaciones de Pacchioni), presenta con el sistema venoso las relaciones siguientes: 1.ª, comunican con los senos; 2.ª, reciben las venas meníngeas; 3.ª, entran en relación, por uno o varios canales anastomóticos, con las venas cerebrales subyacentes; 4.ª, reciben, finalmente, cierto número de venas diploicas.

d. *Linfáticos.* — Poco conocidos todavía; admitidos por unos y rechazados por otros.

e. *Nervios.* — Se dividen en: 1.°, *nervios anteriores*, procedentes del filete etmoidal del nervio nasal; se distribuyen en la parte inferior y anterior de la meninge fibrosa; 2.°, *nervios laterales*, proceden del ganglio de Gasser y, más especialmente, de la porción inicial del nervio maxilar inferior; 3.°, *nervio posterior*, que constituye el *nervio recurrente de* Arnold y se dirige a la tienda del cerebelo.

B. Duramadre raquídea. — Las arterias proceden: 1.°, *en el cuello*, de los ramos espinales de las vertebrales; 2.°, *en el dorso*, de los ramos dorsoespinales de las intercostales; 3.°, *en la región lumbar*, de los ramos dorsoespinales de las arterias lumbares; 4.°, *en la región lumbar* y *en la sacra*, de las arterias lumbares y de las arterias sacras. Las *venas* desaguan en el plexo venoso intrarraquídeo (ni lagunas ni senos). Los *linfáticos* están dispuestos exactamente como en la duramadre craneal. Los *nervios* se comportan también como en la duramadre craneal.

§ 2. — Piamadre

La piamadre es una membrana célulovascular (*membrana nutricia* de algunos autores) que se extiende inmediatamente sobre la superficie exterior de los centros nerviosos. La estudiaremos sucesivamente: 1.°, en la medula y el bulbo que es la *piamadre raquídea*; 2.°, en el encéfalo, que es la *piamadre craneal.*

1.° **Piamadre raquídea.** — Tiene la forma de una vaina o cubierta cilíndrica, que rodea la medula y el bulbo. Se pueden considerar en ella, como en la duramadre, *dos superficies* y *dos extremidades*:

A. Superficie interna. — Descansa inmediatamente en el eje cerebroespinal, al cual está íntimamente adherida. Nótese que los tabiques (*septa y septula*) que, según los antiguos autores, enviaba a través de la substancia nerviosa, no existen en realidad. Los septa y septula en cuestión son de naturaleza neuróglica.

B. Superficie externa. — Por su superficie externa, la piamadre está completamente bañada por el líquido céfalorraquídeo, el cual la separa de la duramadre. Está unida a esta última por prolongaciones anteriores, posteriores y laterales:

a. *Prolongaciones anteriores.* — Son simples trabéculas conjuntivas, que van de la cara anterior de la piamadre a la parte correspondiente de la duramadre.

b. *Prolongaciones posteriores.* — Son igualmente simples trabéculas, que van de la cara posterior de la piamadre a la parte correspondiente de la duramadre.

c. *Prolongaciones laterales.* — Están representadas por dos cintas, una a derecha y otra a izquierda, que van de la cara lateral de la medula a la parte correspondiente de la duramadre, extendiéndose en altura desde el agujero occipital hasta el origen del cono terminal: son los *ligamentos dentados.* Cada uno de ellos ofrece: 1.°, *dos caras*, una anterior y otra posterior; 2.°, un *borde interno*, que se confunde con la piamadre; 3.°, un

borde externo, festoneado (con arcos y dientes), fijándose por sus dientes en la parte lateral del estuche dural (nótese que los arcos están enfrente de los agujeros de conjunción). Los ligamentos dentados tienen por objeto dividir el espacio subdural en dos compartimientos: uno anterior, por el cual se extienden las raíces anteriores, y otro posterior, en el cual se encuentran las raíces posteriores.

C. Extremidad superior. — A este nivel la piamadre raquídea se continúa con la piamadre craneal.

D. Extremidad inferior. — A nivel del cono terminal, la piamadre pasa sobre el filum terminal y lo rodea de una vaina completa. Termina, abajo, en el punto en donde el filum pierde sus elementos nerviosos.

2.° **Piamadre craneal.** — Recubre sucesivamente los diferentes segmentos de la masa encefálica. También aquí se observan *dos superficies*: interna y externa.

A. Superficie interna. — La piamadre craneal tiene por carácter esencial estar siempre en contacto con la superficie exterior del eje cerebroespinal, y por consiguiente, descender hasta el fondo de las cisuras y de los surcos.

B. Superficie externa. — Está en relación con los espacios subaracnoideos (véase más adelante).

C. Formaciones coroideas. — A nivel de la hendidura cerebral de Bichat, la piamadre se insinúa en el espesor del encéfalo, formando lo que se llama la *piamadre interna*. La piamadre interna comprende: 1.°, la *tela coroidea superior*, que se extiende por encima del ventrículo medio (pág. 402); 2.°, los *plexos coroides de los ventrículos laterales*, que avanzan por encima del epéndimo, en las dos porciones frontal y esfenoidal del ventrículo lateral (pág. 402).

3.° **Constitución anatómica.** — La *piamadre raquídea* se compone de dos capas: una capa interna (o *íntima pía*) y una capa externa, separadas entre sí por una hendidura linfática, el *espacio linfático intrapial*. En cuanto a la *piamadre craneal*, se halla reducida a una sola capa, que es la capa interna o íntima pía.

4.° **Vasos y nervios.** — Los *vasos sanguíneos* (arterias y venas) han sido ya descritos al tratar de cada uno de los diferentes segmentos del eje cerebroespinal. Los *nervios*, en su mayoría satélites de los vasos, proceden a la vez del gran simpático y de las raíces de los nervios, ya craneales, ya raquídeos.

§ 3. — Aracnoides

La aracnoides es una membrana serosa, situada entre la duramadre y la piamadre. Se divide, como estas últimas, en *aracnoides raquídea* y *aracnoides craneal*.

1.° **Aracnoides raquídea.** — Se compone, como las serosas, de dos hojas, una hoja parietal y una hoja visceral, interceptando entre las dos una cavidad, la *cavidad aracnoidea*.

α) La *hoja parietal* tapiza la duramadre raquídea en toda su extensión y le está íntimamente adherida.

β) La *hoja visceral*, aplicada contra la precedente, reviste la forma de un manguito, que rodea la medula en toda su altura y se prolonga todavía por debajo de ella, sobre la cola de caballo. Desciende de este modo hasta el vértice o punta del fondo de saco dural, en cuyo punto se refleja hacia afuera para continuarse con la hoja parietal. La aracnoides está separada de la superficie exterior de la medula por un vasto espacio circular, que es el *espacio subaracnoideo de la medula* o *lago bulboespinal*.

γ) La *cavidad aracnoidea* es una simple hendidura o, si se quiere, una cavidad virtual.

2.° **Aracnoides craneal.** — También ésta presenta dos hojas y una cavidad intermedia.

α) La *hoja parietal* está íntimamente adherida a la superficie interna de la duramadre y de sus diversas prolongaciones.

β) La *hoja visceral*, extendiéndose sobre la accidentada superficie de la masa encefálica, está caracterizada por adherirse a todas las partes salientes y por saltar, a modo de puente, de una a otra de estas partes. De esto resulta, como fácilmente se concibe, la existencia, entre la hoja visceral y las anfractuosidades cerebrales, de cavidades muy irregulares, cuyo conjunto constituye los *espacios subaracnoideos del encéfalo*. Luego volveremos a ocuparnos de esto.

γ) La *cavidad aracnoidea* también es virtual, estando las dos hojas serosas inmediatamente aplicadas una contra otra. Esta cavidad aracnoidea es atravesada por todos los vasos y nervios que van de la duramadre a la piamadre; debiendo notarse

que a su nivel la aracnoides les forma vainas completas, vainas que establecen la continuidad de las dos hojas parietal y visceral.

3.° **Constitución o estructura anatómica.** — Cada una de las dos hojas aracnoideas presenta la estructura fundamental de las serosas. (Véanse los *Tratados de Histología.*)

4.° **Vasos y nervios.** — La aracnoides no tiene *vasos sanguíneos* que le sean propios. La cuestión de los *nervios* no está todavía dilucidada.

§ 4. — Líquido céfalorraquídeo

Se da este nombre a un líquido que llena los espacios subaracnoideos más arriba citados.

1.° **Espacios subaracnoideos.** — Los espacios subaracnoideos están situados entre la piamadre y la hoja visceral de la aracnoides. Son atravesados por trabéculas más o menos gruesas de tejido conjuntivo, que van de una a otra pared, tabicando estos espacios hasta el infinito.

2.° **Circulación del líquido céfalorraquídeo en los espacios subaracnoideos.** — El líquido céfalorraquídeo circula desde luego por los numerosos surcos que se encuentran en la superficie de la masa encefálica, y que, según su importancia, toman el nombre de *rivuli*, de *rivi*, de *flumina* (ejemplos: el *flumen rolándico*, el *flumen paralelo*, el *flumen perpendicular interno*). Los *flúminas* desembocan en cavidades mayores llamadas *confluencias* o *lagunas*. Estas son: 1.°, el *lago* o *laguna de Silvio*, que ocupa la parte inferior de la cisura de Silvio; 2.°, el *lago calloso*, situado debajo de la rodilla del cuerpo calloso; 3.°, el *lago central*, que corresponde al espacio interpeduncular y a una parte de los pedúnculos (pues la hoja visceral de la aracnoides salta, en este punto, de uno a otro hemisferio); 4.°, el *lago cerebeloso superior*, que se extiende entre el rodete del cuerpo calloso y la cara superior del cerebelo; 5.°, el *lago cerebeloso inferior*, que descansa (debajo del cerebelo) sobre la mitad posterior del cuarto ventrículo; y 6.°, finalmente, el *lago bulboespinal*, que ocupa toda la altura del cilindro bulboespinal (comprendiendo la cola de caballo).

3.° **Caracteres físicos del líquido céfalorraquídeo.** — Líquido claro, transparente, incoloro, de una densidad de 1,008 a 1,020. El hombre tiene, por término medio, de 120 a 150 gramos. Nótese que su tensión es siempre superior a la presión atmosférica.

§ 5. — Granulaciones meníngeas de Pacchioni

Son pequeños corpúsculos de un blanco gris, que se desarrollan en el espesor de las meninges o bien en su intervalo.

1.° **Situación.** — Se encuentra con preferencia a lo largo de la gran cisura interhemisférica, a ambos lados del seno longitudinal superior (más raramente a nivel del seno lateral, del seno cavernoso, del seno petroso superior y de la cisura de Silvio).

2.° **Forma y dimensiones.** — Ofrecen comúnmente las dimensiones de un grano de mijo (pero pueden alcanzar hasta las de un grueso guisante). Su forma es muy variable: esféricas, ovoideas, piriformes, en forma de maza, sesiles o pediculadas. Tan pronto se presentan diseminadas como dispuestas en grupos. Faltan en el feto, raras veces en el niño, se multiplican en el adulto y aumentan gradualmente en el viejo.

3.° **Significación morfológica.** — Son simples vegetaciones conjuntivas que tienen su origen en los espacios subaracnoideos y se desarrollan luego hacia afuera, levantando poco a poco las dos membranas que las cubren; hay que notar que en este movimiento de expansión excéntrica se dirigen, en su mayor parte, ya hacia los senos, ya hacia los lagos sanguíneos de la duramadre (pág. 442), rechazan la pared de estos vasos y parecen entonces bañarse en plena corriente sanguínea.

4.° **Constitución anatómica.** — Se componen esencialmente: 1.°, de una masa central, formada por trabéculas conjuntivas diversamente entrecruzadas, que son continuación de las trabéculas similares de los espacios subaracnoideos (vienen a ser como una especie de *esponja* empapada de líquido céfalorraquídeo); 2.°, de dos membranas o cubiertas que las cubren por su parte externa: una *cubierta interna*, que representa la hoja visceral de la aracnoides; una *cubierta externa*, que no es otra que la duramadre tapizada por la hoja parietal de la aracnoides. Entre las dos cubiertas se halla una cavidad virtual, en forma de hendi-

dura, que es la continuación, a nivel de la granulación pacchioniana, de la gran cavidad aracnoidea.

Segunda Sección

SISTEMA NERVIOSO PERIFERICO

El sistema nervioso periférico está constituído por un conjunto de cordones más o menos voluminosos, los *nervios*, a los cuales van anexos unos engrosamientos de forma y dimensiones variables, los *ganglios*.

Los *nervios* nacen, unos del sistema nervioso central (nervios de la vida de relación) y otros del gran simpático (nervios de la vida vegetativa). Después de su origen se dividen, como en las arterias, en *ramas colaterales* y *ramas terminales*. Ordinariamente acompañan a las arterias, de cuyas relaciones participan; más aún que estas últimas, los nervios tienden a seguir un trayecto rectilíneo. En el curso de su trayecto se anastomosan frecuentemente, lo más comúnmente de rama a rama. Estas anastomosis son: 1.°, *simples* (oblicua, transversal, ansiforme); 2.°, *múltiples*; 3.°, *compuestas*. Estas últimas forman los plexos nerviosos.

Los *ganglios* están situados en el trayecto de los nervios, tanto cerebroespinales como simpáticos; contienen células nerviosas, lo cual les da un carácter bien definido. Su volumen, como también su configuración exterior, son muy variables. Forman varios grupos: 1.°, *ganglios cerebroespinales*, situados en el trayecto de los nervios raquídeos (raíz posterior) y de los nervios bulboprotuberanciales; 2.°, *ganglios simpáticos*, situados en el trayecto del simpático; 3.°, *ganglios mixtos* (el ganglio oftálmico, por ejemplo), en relación con los dos sistemas.

Considerados desde un punto de vista puramente descriptivo, los nervios forman tres grupos: 1.°, *nervios craneales*; 2.°, *nervios raquídeos*; 3.°, *gran simpático*.

CAPITULO PRIMERO

NERVIOS CRANEALES

Estos nervios nacen del encéfalo o del bulbo y atraviesan los agujeros de la base del cráneo, para ir a distribuirse por

las regiones a que están destinados. Cada uno de ellos tiene un doble origen: 1.°, *origen aparente*, que es el punto del neuroeje en que está implantado el nervio y del cual parece nacer; 2.°, *origen real*, que es el núcleo de substancia gris central al que van a parar en realidad las fibras constitutivas del nervio. Los nervios craneales forman doce pares:

1.er par: *olfatorio.*
2.° par: *óptico.*
3.er par: *motor ocular común.*
4.° par: *patético.*
5.° par: *trigémino.*
6.° par: *motor ocular externo.*
7.° par: *facial.*
8.° par: *auditivo.*
9.° par: *glosofaríngeo.*
10.° par: *neumogástrico.*
11.° par: *espinal.*
12.° par: *hipogloso mayor.*

§ 1. — Primer par: nervio olfatorio

El nervio olfatorio es el nervio del olfato. Está representado por una serie de pequeños filetes nerviosos que se extienden desde el bulbo olfatorio hasta la mucosa pituitaria.

1.° **Origen aparente.** — Está situado en la cara inferior del bulbo olfatorio (lámina cribosa del etmoides).

2.° **Origen real, vía olfativa.** — Véase pág. 435.

3.° **Trayecto, distribución.** — Al dejar el bulbo olfatorio, los filetes nerviosos atraviesan los agujeros de la lámina cribosa, y al llegar a la parte superior de las fosas nasales se dividen en dos grupos: 1°, *ramos externos*, en número de doce a veinte, para las conchas superior y media; 2°, *ramos internos*, en número de doce a dieciséis, formando un plexo en el tabique de las fosas nasales.

§ 2. — Segundo par: nervio óptico

El nervio óptico es el nervio de la visión: se extiende desde el globo ocular al quiasma óptico.

1.° **Origen aparente.** — Corresponde al ángulo ánteroexterno del quiasma óptico.

2.° **Origen real, vía óptica.** — Véase pág. 433.

3.° **Trayecto, relaciones.** — Desde el quiasma, el nervio óptico se dirige oblicuamente hacia adelante y afuera, alcanza el agujero óptico, penetra en la órbita y se distribuye por el globo ocular. Así pueden distinguirse en él cuatro porciones.

a. *Porción intracraneal*: un poco aplanada de arriba abajo; *por arriba* está en relación con el espacio cuadrilátero perforado; *por abajo* descansa sobre el canal óptico, cerca de la carótida interna y de la arteria oftálmica.

b. *Porción intracanalicular*: el nervio se redondea; está situado por dentro de la arteria oftálmica y muy adherido a la pared del agujero óptico.

c. *Porción intraorbitaria*: al penetrar en la órbita el nervio atraviesa un anillo fibroso, formado por los tendones de los cuatro músculos rectos. En su trayecto describe dos curvas: la primera es posterior y de concavidad inferior e interna; la segunda es anterior y de concavidad externa; así forma una *S* itálica. Está en relación: 1.°, con la arteria oftálmica, que cruza su cara superior yendo de la pared externa de la órbita a su pared interna; 2.°, con el ganglio oftálmico, situado en su cara externa; 3.°, con los vasos y nervios ciliares; 4.°, con los vasos centrales de la retina.

d. *Porción intrabulbar*: está en relación con la esclerótica y con la coroides; en este punto el nervio es un poco más estrecho; pero en seguida se extiende en sentido radiado, para continuarse con la retina.

4.° **Constitución anatómica.** — El nervio óptico va envuelto por tres cubiertas concéntricas, en relación con las tres cubiertas del neuroeje; 1.ª, *vaina interna* o *pial*, prolongación de la piamadre; 2.ª, *vaina externa* o *dural*, prolongación de la duramadre; 3.ª, *vaina media* o *aracnoidea*, prolongación de la hoja visceral de la aracnoides. A nivel del punto de entrada del nervio en el globo ocular, estas túnicas se pierden en la esclerótica.

El nervio óptico presenta dos espacios linfáticos: 1.°, el *espacio subdural*, situado entre la vaina externa y la vaina media; 2.°, el *espacio subaracnoideo*, situado entre la vaina media y la vaina interna. Estos dos espacios (continuación de los del cerebro) terminan en fondo de saco cerca de la esclerótica.

En el interior del nervio se encuentran: la *arteria central de la retina*, una *vena* y *nervios vasomotores* (*nervio de Tiedmann*).

§ 3. — Tercer par: nervio motor ocular común

El nervio motor ocular común inerva todos los músculos de la órbita, excepto el recto externo y el oblicuo mayor.

1.° **Origen aparente.** — Corresponde a la parte interna del pedúnculo cerebral, entre la protuberancia anular y el tubérculo mamilar (*surco del motor ocular común*); no existe ninguna fibra cruzada que una los dos cordones nerviosos.

2.° **Origen real.** — Véase pág. 431.

3.° **Trayecto, relaciones.** — A su salida del pedúnculo se dirige oblicuamente hacia adelante y afuera, debajo de la apófisis clinoides posterior, perfora la duramadre, se introduce en el seno cavernoso, atraviesa la hendidura esfenoidal y llega a la órbita. *Al desprenderse del neuroeje*, está situado entre la arteria cerebral posterior, que está por delante, y la arteria cerebelosa superior, que está por detrás. *En el seno cavernoso*, ocupa su pared interna, por encima del patético y del oftálmico. *En la hendidura esfenoidal*, ocupa la parte más ancha de esta hendidura y penetra en la órbita por el anillo de Zinn.

4.° **Anastomosis.** — En la pared del seno cavernoso, el motor ocular común tiene dos anastomosis: una, *sensitiva*, que viene del oftálmico; la otra, *simpática*, que procede del plexo cavernoso.

5.° **Distribución.** — A su entrada en la órbita, el motor ocular común se divide en *dos ramas*:

a. *Rama superior*: sigue la cara profunda del músculo recto superior y termina en este músculo y en el elevador del párpado.

b. *Rama inferior*: se divide en tres ramos: uno, *interno*, para el músculo recto interno; otro, *inferior*, para el músculo

recto inferior, y otro, *anterior*, muy largo, que va al oblicuo menor y da la raíz motriz del ganglio oftálmico.

§ 4. — Cuarto par: nervio patético

Es el más delgado y más largo de los nervios craneales, y está destinado al músculo oblicuo mayor.

1.° **Origen aparente.** — Tiene lugar, por algunos filetes, a cada lado del frenillo de la válvula de Vieussens.

2.° **Origen real.** — Véase pág. 431.

3.° **Trayecto, relaciones.** — Después de su origen, el nervio patético rodea la protuberancia, llega a la base del encéfalo, se dirige hacia adelante, penetra en la pared externa del seno cavernoso y se introduce en la órbita por la hendidura esfenoidal (por encima del anillo de Zinn). *Al rodear la protuberancia*, el nervio va acompañado de la arteria cerebelosa superior. *En la base del encéfalo* se sitúa entre el motor ocular común, que está hacia adentro, y el *trigémino*, que está hacia afuera. *En el seno cavernoso* ocupa su pared externa, entre el motor ocular común, que está por encima, y el oftálmico, que está por debajo. A medida que se aproxima a la órbita, el motor ocular común desciende y resulta inferior al patético. *En la hendidura esfenoidal* está por fuera del anillo de Zinn, en la parte superior e interna de esta hendidura.

4.° **Anastomosis.** — Son dos:

α) *Con el simpático*, por el plexo cavernoso.

β) *Con el oftálmico*, por dos ramas: una nace cerca del ganglio de Gasser, y se une al patético, del que se separa para seguir un trayecto recurrente (*nervio recurrente* de Arnold), la otra nace del oftálmico, un poco por delante de la precedente, y termina en el patético.

5.° **Distribución.** — Después de haber dado algunos filetes muy delgados a las meninges, el patético termina en el oblicuo mayor.

§ 5. — Quinto par: nervio trigémino

El trigémino es un nervio mixto; por sus *filetes sensitivos* inerva la cara y la mitad anterior de la cabeza; por sus *filetes motores* inerva los músculos masticadores.

1.° **Origen aparente.** — Se forma por *dos raíces* colocadas en la cara inferior de la protuberancia anular, en el punto en que ésta se confunde con los dos pedúnculos cerebelosos medios: una, que es voluminosa, es *sensitiva*; la otra, que es pequeña y está situada por dentro de la primera, es *motriz* (nervio masticador).

2.° **Origen real.** — Véase pág. 429.

3.° **Trayecto.** — Desde la cara inferior de la protuberancia, estas dos raíces se dirigen hacia el peñasco. La *raíz gruesa* es aplanada y se dirige hacia adelante y afuera, se introduce en un orificio formado por las meninges, por fuera de la apófisis clinoides posterior, y penetra en el *cavum de Meckel*, que ocupa la parte interna de la cara anterior del peñasco; desde este punto sus filetes se disocian (*plexo del trigémino*) y van a parar al ganglio de Gasser. La *raíz menor* costea la parte interna de la precedente, y luego, a nivel del cavum de Meckel, gana la cara inferior del cavum, pasa bajo el ganglio de Gasser y termina en una de sus ramas eferentes, el nervio maxilar inferior. Estas dos raíces están situadas primeramente entre el cerebelo y la cara posterior del peñasco. Cerca de éste reciben una vaina aracnoidea, que les acompaña hasta el ganglio de Gasser.

4.° **Ganglio de Gasser.** — Es una masa de substancia nerviosa, colocada en una depresión que ocupa la cara anterior del peñasco. Tiene la forma de una habichuela, cuyo hilio, mirando hacia arriba y atrás, recibe la raíz gruesa del trigémino, y de cuyo borde convexo, dirigido hacia abajo y adelante, salen tres *ramas terminales*. Va comprendido dentro de un desdoblamiento de la duramadre, estando más adherido a esta membrana por delante que por detrás. Por dentro está en relación con la carótida interna, que está colocada en el seno cavernoso. Recibe algunos filetes simpáticos procedentes del plexo cavernoso. Por su borde convexo emite tres ramas que salen divergentes: 1.ª, el *nervio oftálmico*; 2.ª, el *nervio maxilar superior*; 3.ª, el *nervio maxilar inferior*. A cada uno de estos nervios va anexo un ganglio: 1.°, el *ganglio oftálmico*; 2.°, el *ganglio esfenopalatino*; 3.°, el *ganglio óptico*.

A) *Nervio oftálmico y ganglio oftálmico o ciliar*

El nervio oftálmico llega a la órbita por la pared externa del seno cavernoso (véanse *Motor ocular común* y *Patético*).

A) **Distribución.** — Después de haber dado algunos ramos sensitivos para la duramadre (*nervio recurrente* de ARNOLD), se divide en tres ramas, que penetran en la órbita por la hendidura esfenoidal. Son las siguientes: 1.ª, *nervio nasal*; 2.ª, *nervio frontal*; 3.ª, *nervio lagrimal.*

1.ª NERVIO NASAL. — Es el más interno de los tres, atraviesa la hendidura esfenoidal por la parte interna del anillo de Zinn, gana la pared interna de la órbita y sigue por ella hasta el agujero orbitario interno anterior, en donde se bifurca.

a. *Ramas colaterales.* — Son tres principales: 1.ª, *raíz sensitiva* del ganglio oftálmico, filete largo y delgado; 2.ª, *nervios ciliares largos*, que se juntan al grupo de los nervios ciliares salidos del ganglio oftálmico; 3.ª, *filete esfenoetmoidal* de LUSCHKA que se introduce en el agujero orbitario interno posterior y termina en la mucosa del seno esfenoidal.

b. *Ramas terminales.* — Son dos: 1.ª, *nasal externa*, que sigue el borde inferior del oblicuo mayor y se distribuye por la región interciliar, las vías lagrimales y la piel de la nariz; 2.ª, *nasal interna*, que atraviesa el conducto orbitario interno anterior, llega al cráneo y penetra en las fosas nasales por el agujero etmoidal; se distribuye en ellas por dos ramos, uno para el tabique y el otro para la pared externa de las fosas nasales y la piel de la nariz (*nervio nasolobular*).

2.ª NERVIO FRONTAL. — Penetra en la órbita por la hendidura esfenoidal (pero por fuera del anillo de Zinn) y sigue la pared superior de la órbita, por encima del elevador. A nivel del reborde orbitario, se divide en dos ramos: 1.°, *rámo frontal externo*, que atraviesa el agujero supraorbitario y se distribuye por la región frontal, el párpado superior y por el espesor del frontal (seno); 2.°, *ramo frontal interno*, que se distribuye por la pared interna de la región frontal, del párpado superior y la nariz.

3.ª NERVIO LAGRIMAL. — Penetra en la órbita por la parte más externa de la hendidura esfenoidal; sigue la pared externa de la órbita, se anastomosa con el patético y con un filete del nervio maxilar superior (*ramo orbitario*) y termina en la glándula lagrimal y en el párpado superior.

B) **Ganglio oftálmico.** — Es un pequeño engrosamiento, de color gris amarillento, situado en la parte externa del nervio óptico. Tiene la forma cuadrilátera, con los ángulos un poco redondeados. Como todos los ganglios simpáticos, recibe ramos nerviosos (*ramas aferentes*) y emite otros (*ramas eferentes*).

1.° RAMAS AFERENTES. — Son tres: 1.ª, *raíz sensitiva*: viene del nervio nasal (también se le da el nombre de *raíz larga*), termina en el ganglio, en su ángulo pósterosuperior; 2.ª, *raíz motriz*: se desprende del ramo largo que el motor ocular común envía al músculo oblicuo menor; es corta (*raíz corta*) y voluminosa, penetra en el ganglio por su ángulo pósteroinferior; 3.ª, *raíz simpática:* viene del plexo cavernoso y penetra en el ganglio por su borde posterior.

2.° RAMAS EFERENTES. — Forman los *nervios ciliares* (en número de ocho a diez). Estos nervios, a los cuales se adjuntan algunos ramos análogos procedentes del nervio nasal (*nervios ciliares largos*), se dirigen hacia el globo del ojo. Después de dar algunos filetes muy finos a la vaina externa del nervio óptico y a la arteria oftálmica, perforan la esclerótica alrededor del nervio óptico. Corren entonces por entre la esclerótica y la coroides (en la lámina fusca), dan algunos filetes a estas dos membranas y llegan hasta la cara externa del músculo ciliar, en donde forman un complicado plexo: de este plexo salen una multitud de filetes terminales para el músculo ciliar, para el iris y para la córnea.

B) *Nervio maxilar superior y ganglio esfenopalatino o ganglio de Meckel*

El nervio maxilar superior nace en el borde convexo del ganglio de Gasser, entre el nervio oftálmico y el nervio maxilar inferior. Sale del cráneo por el agujero redondo mayor, atraviesa sucesivamente la fosa ptérigomaxilar, el canal suborbitario, el conducto suborbitario y, al llegar al agujero suborbitario, se divide en cierto número de ramas terminales.

A. **Distribución.** — En su trayecto da *seis ramas colaterales*:

1.° RAMO MENÍNGEO MEDIO. — Nace en el trayecto intracraneal del nervio y sigue la arteria meníngea media.

2.° RAMO ORBITARIO. — Nace en la fosa ptérigomaxilar, penetra en la órbita por la hendidura esfenomaxilar y se divide en dos ramos: uno, llamado *ramo lácrimopalpebral*, del cual un

filete se anastomosa con el nervio lagrimal, y el otro va a inervar el párpado superior; el otro, llamado *ramo témporomalar*, que atraviesa el conducto malar y se distribuye por la piel de las dos regiones temporal y malar.

3.° Ramos del ganglio esfenopalatino. — Son dos o tres, delgados y muy cortos, que nacen en la fosa ptérigomaxilar y van a parar al ganglio esfenopalatino.

4.° Ramos dentales posteriores. — Son dos o tres, que perforan la tuberosidad del maxilar superior y se distribuyen por los molares, por sus alvéolos y por el seno maxilar.

5.° Ramo dental anterior. — Corre a lo largo de un conducto excavado en el maxilar y se distribuye por los caninos y por los incisivos.

6.° Ramos suborbitarios. — Son las ramas terminales del nervio maxilar superior, que se distribuyen por el párpado inferior, el labio superior y la piel del ala de la nariz.

B. **Ganglio esfenopalatino.** — Es un pequeño engrosamiento de color gris rojizo, situado por debajo del nervio maxilar superior, en la fosa ptérigomaxilar, algo por fuera del agujero esfenopalatino.

1.° Ramas aferentes. — Además de dos o tres pequeños filetes procedentes del nervio maxilar superior, el ganglio de Meckel recibe otras tres ramas, unidas entre sí formando un solo tronco, que es el *nervio vidiano*. Estas tres ramas son: 1.ª, *ramo carotídeo*, procedente del plexo simpático que rodea a la carótida interna; 2.ª, *ramo craneal*, que a su vez está formado por dos ramas, una el *nervio petroso superficial mayor*, (que nace del ganglio geniculado del facial y atraviesa el hiato de Falopio), y la otra el *nervio petroso profundo mayor* (procedente del ramo de Jacobson, rama del glosofaríngeo). Estas dos ramas, que contienen las tres raíces del ganglio (simpática, motriz y sensitiva), se unen para formar el nervio vidiano, el cual sale del cráneo por el agujero rasgado anterior, se introduce en el conducto vidiano y llega así hasta el ganglio de Meckel.

2.° Ramas eferentes. — Pueden dividirse en cuatro grupos, a saber:

α) *Ramo ptérigopalatino* (*nervio de Bock*). — Atraviesa el conducto ptérigopalatino, para terminar en el cavum faríngeo.

β) *Filetes orbitarios.* — Penetran en la órbita por la hendidura esfenomaxilar y se anastomosan con los nervios destinados al globo ocular.

γ) *Nervio esfenopalatino.* — Penetra en las fosas nasales por el agujero esfenopalatino y se divide en dos ramos, uno interno y el otro externo. El *esfenopalatino externo* se distribuye por la mucosa de las conchas media y superior. El *esfenopalatino interno* recorre diagonalmente la pared interna de las fosas nasales, atraviesa el conducto palatino anterior y se pierde en la región retroalveolar.

δ) *Nervios palatinos.* — Son tres: 1.°, el *nervio palatino anterior*, que se introduce en el conducto palatino posterior y se distribuye por el velo del paladar; da el *nervio nasal posterior e inferior*, para el meato inferior; 2.° y 3.°, el *nervio palatino medio* y el *nervio palatino posterior*, que se introducen en los conductos palatinos accesorios y van a la mucosa del velo del paladar; el último inerva los músculos periestafilino interno y palatoestafilino; es de notar que estos filetes proceden del facial (petroso superficial mayor).

C) *Nervio maxilar inferior y ganglio óptico*

El nervio maxilar inferior lo forman dos raíces: una *sensitiva*, que procede del ganglio de Gasser, y la *otra motriz*, que no es otra que la raíz menor del trigémino.

A. **Distribución.** — Sale del cráneo por el agujero oval y se divide pronto en *siete ramas terminales*.

1.ª Nervio temporal profundo medio. — Se dirige primeramente hacia adelante entre la pared superior de la fosa cigomática y el músculo pterigoideo externo, se endereza a nivel de la cresta esfenotemporal y se pierde en el músculo temporal.

2.ª Nervio témporomasetérico. — Atraviesa la escotadura sigmoidea y penetra en el músculo masetero. Da dos ramos, uno para la articulación témporomaxilar, y otro para el músculo temporal (*temporal profundo posterior*).

3.ª Nervio témporobucal. — Penetra entre los dos fascículos del pterigoideo externo, se dirige hacia el buccinador y termina por filetes sensitivos para la piel de las mejillas y la mu-

cosa bucal. Da filetes para el pterigoideo externo y un ramo para el temporal (*temporal profundo anterior*).

4.ª Nervio pterigoideo interno.—Frecuentemente nace del ganglio ótico y termina en el pterigoideo interno.

5.ª Nervio auriculotemporal. — Nace por dos raíces (entre las cuales pasa la arteria meníngea media), se dirige hacia el cuello del cóndilo del maxilar inferior, lo rodea, se dobla hacia arriba y termina en la región temporal. Antes de llegar al cóndilo da *ramos colaterales* para el ganglio ótico, la arteria meníngea media y la articulación témporomaxilar. A nivel del cuello del cóndilo envía *ramos anastomóticos* al facial, y ramas para la parótida, el conducto auditivo y el pabellón de la oreja. Termina (*ramos terminales*) en el plano superficial de la región temporal.

6.ª Nervio dental inferior. — Se dirige hacia abajo y adelante entre los dos músculos pterigoideos y se introduce en el conducto dental inferior. Antes de entrar en este conducto da un *ramo anastomótico* para el lingual y el *nervio milohioideo*: este último sigue el canal milohioideo para ir a enervar el músculo milohioideo y el vientre anterior del digástrico. Dentro del conducto da ramos a los molares y a sus alvéolos. Termina formando dos ramos: 1.°, el *nervio incisivo*, para los incisivos; 2.°, el *nervio mentoniano*, que sale del conducto óseo por el agujero mentoniano e inerva la piel del mentón.

7.ª Nervio lingual. — Situado primeramente por delante del nervio dental inferior, sigue un trayecto al principio descendente, entre los dos músculos pterigoideos, después se hace horizontal, corre por debajo de la mucosa del suelo de la boca, colocado por fuera del hipogloso y por encima de la glándula submaxilar, y llega hasta la punta de la lengua, después de haber pasado (con el conducto de Wharton) por el intersticio que separa el músculo lingual del geniogloso. Tiene *cuatro anastomosis*: con el dental inferior, con el facial (*cuerda del tímpano*), con el hipogloso y con el milohioideo. El nervio lingual se distribuye por la mucosa lingual en sus dos tercios anteriores, por el velo del paladar y por dos pequeñas masas ganglionares: *ganglio submaxilar* y *ganglio sublingual*.

Ganglio submaxilar: es un pequeño engrosamiento situado por encima de la glándula submaxilar, recibe (*ramos aferentes*) filetes del nervio lingual (llegan a este punto por la cuerda del tímpano) y del plexo carotídeo. Sus *ramos eferentes* van a la glándula submaxilar.

Ganglio sublingual: es inconstante; recibe sus *filetes aferentes* del lingual y envía sus *filetes eferentes* a la glándula sublingual.

B. **Ganglio ótico.** — Es una pequeña masa nerviosa de forma ovoidal, situada por debajo del agujero oval y por dentro del nervio maxilar inferior.

1.° Ramas aferentes. — Además de los ramos que le da el nervio precedente, recibe *tres raíces*: una *motriz*, que procede del facial por el nervio petroso superficial menor; la segunda, *sensitiva*, que viene del glosofaríngeo por el nervio petroso profundo menor (ramo de Jacobson), y la tercera, *simpática*, que viene del plexo que rodea a la arteria meníngea media.

2.° Ramas eferentes. — Estas ramas se distribuyen por los músculos pterigoideo interno y periestafilino externo, por el músculo del martillo (*ganglio*) y por la mucosa de la caja del tímpano.

§ 6. — Sexto par: nervio motor ocular externo

El nervio motor ocular externo es un nervio *exclusivamente motor*, destinado al músculo recto externo.

1.° **Origen aparente.** — Nace en la cara anterior del bulbo, en el surco transversal que separa la protuberancia de la pirámide anterior.

2.° **Origen real.** — Véase pág. 428.

3.° **Trayecto, relaciones.** — Desde el bulbo, se dirige hacia adelante y arriba hasta la apófisis clinoides posterior. En este punto perfora la duramadre, rodea el vértice del peñasco y penetra en el seno cavernoso, donde corre colocado por dentro del oftálmico y por fuera de la arteria carótida interna. Penetra en la órbita por la hendidura esfenoidal (por el anillo de Zinn). En su trayecto se anastomosa con el nervio oftálmico y con el gran simpático.

4.° **Distribución.** — El nervio motor ocular externo, después de un trayecto intraorbitario de un centímetro, va a la cara interna del músculo recto externo, en la que termina.

§ 7. — Séptimo par: nervio facial

El nervio facial inerva todos los músculos cutáneos de la cabeza y del cuello, los músculos motores de los huesecillos del oído y algunos músculos del velo del paladar. Por una de sus ramas, la cuerda del tímpano, toma una parte activa en la secreción salival.

1.° **Origen aparente.** — Nace en la fosita lateral del bulbo por dos raíces: 1.°, la *raíz interna*, que es muy voluminosa, está situada por fuera del motor ocular externo y constituye el *facial propiamente dicho*; 2.°, la *raíz externa*, situada entre la raíz interna y el nervio auditivo, y constituye el *nervio intermediario de Wrisberg*.

2.° **Origen real.** — Véase pág. 427.

3.° **Trayecto, relaciones.** — Desde la fosita lateral del bulbo, el *facial* se dirige hacia arriba, adelante y afuera, penetra en el conducto auditivo interno, lo recorre en toda su extensión y se introduce entonces en el acueducto de Falopio (véase *Osteología*). Sigue todas las inflexiones de este último conducto, es decir, es sucesivamente horizontal en sentido ánteroposterior, después horizontal hacia afuera, y por último, verticalmente descendente) y sale por el agujero estilomastoideo; va acompañado de la arteria estilomastoidea. A su salida del agujero estilomastoideo penetra en la parótida y se divide en dos ramas terminales.

El *intermediario de Wrisberg* sigue el mismo trayecto que el facial. Dentro del conducto auditivo interno está situado por debajo del facial y por encima del nervio auditivo. Dentro del acueducto de Falopio, a nivel del primer acodamiento del facial, penetra en el *ganglio geniculado*, pequeña masa piramidal cuya base cubre el acodamiento del facial.

Es de notar que, dentro del conducto auditivo interno, el facial se anastomosa con el nervio auditivo.

4.° **Distribución.** — Del facial nacen: 1.°, *diez ramas colaterales*, cinco dentro del conducto de Falopio y cinco fuera del peñasco; 2.°, dos *ramas terminales*.

A. Ramas colaterales intrapetrosas. — Son *cinco*:

1.ª *Nervio petroso superficial mayor.* — Nace a nivel del ganglio geniculado, sale del peñasco por el hiato de Falopio y llega a su cara anterior; en este punto recibe el nervio petroso profundo mayor, procedente del glosofaríngeo, y forma, uniéndose con el ramo carotídeo, el *nervio vidiano*, el cual, como hemos visto, termina en el ganglio de Meckel.

2.ª *Nervio petroso superficial menor.* — Nace un poco más abajo del ganglio geniculado y penetra en un pequeño conducto especial que lo conduce a la cara anterior del peñasco; recibe el petroso profundo menor, procedente del glosofaríngeo, y termina en el ganglio ótico.

3.ª *Nervio del músculo del estribo.* — Nace en la tercera porción del acueducto de Falopio y penetra en el músculo del estribo (pirámide).

4.ª *Cuerda del tímpano.* — Este ramo, que nace al mismo nivel que el precedente, se introduce en un conducto especial, dirigido hacia adelante, que lo conduce al oído medio. Lo atraviesa aplicado contra la membrana del tímpano y sale del cráneo cerca de la espina del esfenoides, después de haber recorrido un conducto situado por encima de la cisura de Glasser. Al salir del cráneo, la cuerda del tímpano se dirige hacia el nervio lingual y se confunde con él. Termina en la glándula submaxilar y en los dos tercios anteriores de la mucosa lingual.

5.ª *Ramo anastomótico del neumogástrico.* — Nacido a nivel de la cuerda del tímpano, se dirige hacia atrás, recorre un pequeño conducto que lo conduce a la fosa yugular y termina en el ganglio superior del neumogástrico.

B. Ramas colaterales extrapetrosas. — Son también *cinco*:

1.ª *Ramo anastomótico del glosofaríngeo.* — Rodea la vena yugular interna, formando la llamada *asa de Haller*, y penetra en el glosofaríngeo.

2.ª *Ramo auricular posterior.* — Se dirige hacia arriba, rodea el borde anterior de la apófisis mastoides y termina en los músculos auriculares superior y posterior y en el músculo occipital.

3.ª *Ramo del digástrico.* — Está destinado al vientre pos-

terior del digástrico, penetrando en él cerca de su tercio posterior.

4.ª *Ramo del estilohioideo.* — Se dirige hacia abajo y adelante y termina, después de un trayecto muy corto, en el músculo estilohioideo.

5.ª *Ramo lingual.* — Se dirige hacia la base de la lengua y se distribuye por la mucosa lingual y por los dos músculos glosoestafilino y estilogloso.

C. RAMAS TERMINALES. — Son *dos*:

1.ª *Rama témporofacial.* — Se aloja en el espesor de la parótida; se dirige hacia arriba en sentido del cuello del cóndilo, recibe una doble anastomosis del auriculotemporal y se divide en una serie de ramos: 1.°, *ramos temporales* (músculo auricular anterior); 2.°, *ramos frontales* (músculo frontal); 3.°, *ramos palpebrales* (orbicular de los párpados y superciliar); 4.°, *ramos nasales* (músculos de la nariz, canino, músculos cigomáticos); 5.°, *ramos bucales superiores* (buccinador, mitad superior del orbicular).

2.ª *Rama cérvicofacial.* — Situada también cerca de la parótida, se dirige hacia abajo y adelante, se anastomosa con el plexo cervical superficial y se divide en tres o cuatro ramos: 1.°, *ramos bucales inferiores* (mitad inferior del orbicular de los labios); 2.°, *ramos mentonianos* (músculos de la región mentoniana); 3.°, *ramos cervicales* (cutáneo del cuello).

§ 8. — OCTAVO PAR: NERVIO AUDITIVO

El nervio auditivo es un *nervio sensitivo*, destinado a recoger y transmitir a los centros las impresiones acústicas.

1.° **Origen aparente.** — Sale del bulbo por dos raíces: una, *interna* o *vestibular*, nace en la fosita lateral por fuera del intermedio de Wrisberg, la otra *externa* o *coclear*, sale del bulbo a nivel del pedúnculo cerebeloso medio, y en este punto parece continuarse con las estrías acústicas o barbas del calamus.

2.° **Origen real.** — Véase pág. 424.

3.° **Trayecto y relaciones.** — El nervio auditivo se dirige hacia el conducto auditivo interno y lo recorre en toda su extensión acompañado del facial y del intermedio de Wrisberg. Dentro del conducto auditivo interno se dispone en forma de canal, de concavidad superior, en el que se alojan el nervio de Wrisberg y el facial. Se anastomosan con este último nervio.

4.° **Distribución.** — Al llegar al fondo del conducto auditivo interno, el nervio auditivo se divide en dos ramas: 1.ª, una *anterior o coclear*, para el caracol; 2.ª, la otra *posterior o vestibular*, para el vestíbulo y los conductos semicirculares (véase más adelante: *Organos de los sentidos*).

§ 9. — NOVENO PAR: NERVIO GLOSOFARÍNGEO

El glosofaríngeo es un *nervio mixto*, pues contiene *fibras motrices* (faringe y velo del paladar) y *fibras sensitivas* (impresiones gustativas).

1.° **Origen aparente.** — Tiene su origen en el surco lateral del bulbo, por debajo del nervio auditivo y por encima del neumogástrico.

2.° **Origen real.** — Véase pág. 424.

3.° **Trayecto, relaciones.** — El glosofaríngeo se dirige primeramente hacia afuera y adelante, hasta el agujero rasgado posterior, que lo atraviesa acompañado del neumogástrico y del espinal (está separado de estos nervios por un fibrocartílago).

Una vez fuera del cráneo describe una curva de concavidad anterior para ganar la base de la lengua; pasa primeramente entre la yugular interna, que está por fuera, y la carótida interna, que está por dentro; rodea la arteria, sigue la pared lateral de la faringe y se distribuye por la mucosa de la base de la lengua.

En este trayecto presenta dos *ganglios*: el *ganglio de Andersch*, alojado en el agujero rasgado posterior (fosita petrosa); el *ganglio de Ehrenritter*, situado un poco por debajo de él. Estos ganglios tienen la significación de un ganglio espinal. El glosofaríngeo se anastomosa, a su salida del cráneo, con el neumogástrico, el facial y el gran simpático.

4.° **Distribución.** — El glosofaríngeo da *ramas colaterales* y *ramas terminales*:

A. RAMAS COLATERALES. — En número de *seis*:

1.ª *Nervio de Jacobson.* — Nace en la parte externa del ganglio de Andersch y, siguiendo el conducto timpánico, llega hasta

el promontorio del oído medio, en donde da los ramos siguientes: 1.°, dos *ramos posteriores*, para las ventanas redonda y oval; 2.°, dos *ramos anteriores*, uno para la mucosa de la trompa de Eustaquio, y el otro, anastomótico, para el plexo carotídeo (*filete caróticotimpánico*); 3.°, dos *ramos superiores*, uno es el *nervio petroso profundo mayor*, que se une al petroso superficial mayor, para formar el nervio vidiano (para el ganglio esfenopalatino); y el otro, *petroso profundo menor*, que se une al petroso superficial menor (para formar el ganglio ótico).

2.ª *Nervio del estilofaríngeo.* — Se distribuye por el músculo estilofaríngeo por uno o dos filetes. Frecuentemente envía un ramo al vientre posterior del digástrico.

3.ª *Nervio del estilogloso y del glosoestafilino.* — Se une a menudo el ramo lingual del facial para inervar estos músculos.

4.ª *Ramos carotídeos.* — Forman el *plexo carotídeo*, con fibras procedentes del neumogástrico y del simpático.

5.ª *Ramos faríngeos.* — Se distribuyen, por los músculos, la mucosa y los vasos de la faringe.

6.ª *Ramos tonsilares.* — Para la amígdala.

B. Ramos terminales. — Se distribuyen, formando un plexo (*plexo lingual*), por la porción de la mucosa lingual situada por detrás de la **V** lingual. Alrededor del agujero ciego, los dos glosofaríngeos se unen en la línea media (*plexo del agujero ciego*).

§ 10. — Décimo par: nervio neumogástrico

El nervio neumogástrico o *nervio vago* envía filetes nerviosos a los órganos del cuello, del tórax y del abdomen.

1.° **Origen aparente.** — Nace del surco lateral del bulbo, por encima del espinal.

2.° **Origen real.** — Véase pág. 423.

3.° **Trayecto, relaciones.** — El nervio neumogástrico se extiende desde el bulbo hasta más abajo del diafragma. *Dentro del cráneo* está al lado del glosofaríngeo y pasa, como éste, por el agujero rasgado posterior. *En el cuello* camina por el ángulo diedro que forman, juntándose, la carótida y la vena yugular, y se encuentra dentro de la misma vaina; el gran simpático está situado detrás y un poco por fuera de él. *Dentro del tórax*: *hacia la derecha*, después de haber cruzado la cara anterior de la arteria subclavia, cruza el bronquio derecho y sigue

la cara posterior del esófago; *el de la izquierda* cruza la cara izquierda del cayado de la aorta, el bronquio izquierdo y se coloca en la cara anterior del esófago. *Dentro del abdomen*, los nervios neumogástricos están colocados por delante y por detrás del esófago como en el tórax.

Al principio de su trayecto, el nervio neumogástrico presenta dos *ganglios*, que tienen la significación de ganglios espinales: 1.°, el *ganglio yugular*, situado en el agujero rasgado posterior; 2.°, el *ganglio plexiforme*, más voluminoso, situado debajo del precedente, en la parte superior de la región cervical.

En su trayecto, el neumogástrico se anastomosa con el espinal, el glosofaríngeo, el facial (*ramo de la fosa yugular*), el hipogloso mayor (a nivel del ganglio plexiforme), el gran simpático y los primeros nervios raquídeos.

4.° **Distribución.** — El neumogástrico emite gran número de ramas, que se dividen en *rama intracraneal*, *ramas cervicales*, *ramas torácicas* y *ramas abdominales*.

A. Rama intracraneana. — Es única y forma el *nervio meníngeo posterior* (para la duramadre).

B. Ramas cervicales. — Son *cuatro*:

1.ª *Nervio faríngeo.* — Se une a los ramos procedentes del glosofaríngeo, para formar el *plexo faríngeo*; emite ramos musculares y ramos mucosos.

2.ª *Ramos cardíacos cervicales.* — Se unen a los otros ramos cardíacos procedentes del neumogástrico y van a terminar en el plexo cardíaco (véase *Corazón*).

3.ª *Nervio laríngeo superior.* — Nacido un poco por debajo del ganglio plexiforme, cruza el paquete vásculonervioso del cuello y se dirige hacia la laringe. Al llegar al hioides, se divide en dos ramos: 1.°, uno, *inferior*, descendente (*nervio laríngeo externo*), atraviesa el músculo cricotiroideo, al que inerva, y se distribuye por la mucosa subglótica de la laringe; inerva el constrictor inferior de la faringe; 2.°, el otro, es *superior*, horizontal, perfora la membrana tirohioidea y se distribuye por la mucosa de la epiglotis (sus *filetes anteriores*), por la mucosa de los repliegues aritenoepiglóticos (sus *filetes medios*) y por la parte de la mucosa faríngea que cubre la cara posterior de la laringe (sus *filetes posteriores*). Entre estos últimos filetes hay uno que viene a anastomarse con un filete ascendente del recurrente, formando así el *asa de Galeno*.

4.° *Nervio laríngeo inferior* o *recurrente*. — Este nervio nace a la entrada del tórax y desde este punto sube hacia la laringe.

α) *A derecha*, empieza en la cara anterior de la arteria subclavia; rodea esta arteria, sigue el borde derecho del esófago y llega a la cara posterior de la laringe.

β) *A izquierda*, rodea el cayado de la aorta y sube hacia la laringe, siguiendo el surco que forman, al adosarse entre sí, la cara anterior del esófago y la cara posterior de la tráquea. En este trayecto el nervio recurrente da: *ramos cardíacos medios*, que contribuyen a formar el plexo cardíaco; *ramos esofágicos traqueales* y *faríngeos*. Llegado a la laringe el nervio recurrente se distribuye por los músculos cricotiroideo posterior, cricotiroideo lateral, aritenoideo y tiroaritenoideo, envía al nervio laríngeo superior una anastomosis (*asa de Galeno*).

C. Ramas torácicas. — Estas forman *tres grupos*:

1.° *Ramos cardíacos inferiores*. — Se unen con los demás ramos procedentes del neumogástrico o del recurrente, para formar el *plexo cardíaco* (véase *Corazón*).

2.° *Ramos pulmonares*. — Forman el *plexo pulmonar*, del cual parten gran número de ramos para la tráquea, el esófago, el pericardio y el pulmón.

3.° *Ramos esofágicos inferiores*. — Forman un plexo para la parte inferior del esófago.

D. Ramas abdominales. — Los dos neumogástricos se comportan diferentemente. El *izquierdo* envía filetes a la cara anterior del estómago y al hilio del hígado. El *derecho* cubre con sus ramificaciones la cara posterior del estómago y termina en el ángulo interno del ganglio semilunar (*asa de Wrisberg*).

§ 11. — Undécimo par: nervio espinal

El espinal es un *nervio exclusivamente motor*; termina en el esternocleidomastoideo y en el trapecio por una de sus ramas: la otra termina en el neumogástrico.

1.° **Origen aparente.** — Nace a la vez del bulbo y de la medula. *En el bulbo*, sale del surco lateral, por debajo del neumogástrico. *En la medula*, se origina por numerosas ramas, que nacen del cordón lateral, un poco por delante de la línea de emergencia de las raices posteriores, y se extiende hacia abajo hasta el cuarto par raquídeo.

2.° **Origen real.** — Véase pág. 422.

3.° **Trayecto, relaciones.** — Todos los filetes del espinal se reunen para formar un tronco único. *En su porción raquídea*, corre entre el ligamento dentado y las raíces posteriores. *En el cráneo*, pasa por detrás del neumogástrico y sale con éste y con el glosofaríngeo, por el agujero rasgado posterior. En su trayecto se anastomosa con las raíces posteriores de los dos primeros nervios cervicales: no se trata de anastomosis verdaderas, porque el espinal restituye siempre estos filetes sensitivos a los fascículos que representan las raíces posteriores.

4.° **Distribución.** — Después de su salida del cráneo, el espinal se divide en *dos ramas*, interna y externa:

a. *Rama interna*. — La rama interna se junta con el neumogástrico; la fisiología demuestra que va a parar al músculo constrictor superior de la faringe, a los músculos intrínsecos de la laringe (excepto el cricotiroideo) y al plexo cardíaco.

b. *Rama externa*. — La rama externa pasa por debajo de los músculos digástricos y estilohioideo, rodea la carótida, costea la cara profunda del esternomastoideo, al que inerva (anastomosis con el plexo cervical superficial), y atraviesa en seguida el triángulo supraclavicular, para ir a terminar en el trapecio.

§ 12. — Duodécimo par: nervio hipogloso mayor

El hipogloso mayor es un *nervio motor* que está destinado a los músculos de la lengua y a los de la región infrahioidea.

1.° **Origen aparente.** — Nace de la cara anterior del bulbo, en el surco preolivar, por diez o quince filetes.

2.° **Origen real.** — Véase pág. 421.

3.° **Trayecto y relaciones.** — Desde el surco preolivar, el hipogloso mayor se dirige hacia el agujero condíleo anterior, lo atraviesa para llegar al cuello y se dirige hacia la base de la lengua.

a. *Dentro del cráneo*, el hipogloso mayor corre entre la arteria vertebral por delante y la arteria cerebelosa posterior e inferior por detrás; en seguida se introduce en el agujero condíleo anterior.

b. *Por debajo del cráneo*, para llegar a la base de la lengua, describe una prolongada curva de concavidad superior. A

su salida del agujero condíleo, rodea el ganglio plexiforme del neumogástrico, pasa entre la yugular y la carótida interna, atraviesa los músculos estíleos y cruza la cara externa de la carótida externa para llegar al borde anterior del esternomastoideo. En este punto, a nivel del asta mayor del hioides, se hace *horizontal* y se aplica junto al constrictor medio de la faringe; está separado de la piel por la glándula submaxilar, la aponeurosis cervical superficial y el cutáneo. En su trayecto horizontal, el hipogloso mayor va acompañado de la arteria lingual; pero, a nivel del hipogloso, la arteria pasa por detrás del músculo y el nervio por delante. Al llegar al borde posterior del milohioideo, el nervio pasa por dentro de este músculo y se distribuye por la cara inferior de la lengua. En el curso de su trayecto, el nervio hipogloso mayor *se anastomosa* con el gran simpático, el neumogástrico, los dos primeros nervios cervicales y el lingual.

4.° **Distribución.** — El hipogloso mayor da *ramas colaterales* y *ramas terminales*:

A. Ramas colaterales. — Son *seis*:

1.° *Ramo meníngeo.* — Es un filete sensitivo para el occipital y el seno occipital posterior.

2.° *Ramo vascular.* — Va destinado a la vena yugular interna.

3.° *Ramo descendente.* — Nace del hipogloso en el momento en que este nervio cruza la carótida externa; se anastomosa con una rama descendente del plexo cervical (*asa del hipogloso*) y se distribuye por los músculos infrahioideos.

4.°, 5.° y 6.° *Ramos del tirohioideo, de los músculos hiogloso, estilogloso* y *geniohioideo.*

B. Ramas terminales. — El hipogloso mayor penetra en el espesor de la lengua y se distribuye por los diferentes fascículos musculares de este órgano.

CAPITULO II

NERVIOS RAQUIDEOS

Los nervios raquídeos son los que nacen de la medula espinal y atraviesan los agujeros de conjunción para dirigirse a los territorios orgánicos a que van destinados. Todos son *nervios mixtos*, a la vez sensitivos y motores.

1.° **División.** — Se dividen, como las vértebras, en cinco grupos: *nervios cervicales*, *nervios dorsales*, *nervios lumbares*, *nervios sacros* y *nervios coccígeos.*

2.° **Origen y trayecto.** — Nacen por dos órdenes de raíces: unas, *anteriores* o *motrices*, salen de la medula un poco por fuera del surco medio anterior; las otras, *posteriores*, *sensitivas*, nacen a nivel del surco colateral posterior. Estos son los orígenes aparentes; en realidad (véase pág. 420) estos filetes penetran en la medula y van a parar a los *núcleos de origen* (nervios motores) o a los *núcleos de terminación* (nervios sensitivos). Ambas raíces se dirigen oblicuamente hacia afuera y se reúnen en un tronco común, el *nervio raquídeo.*

Para salir de la cavidad raquidiana, los nervios raquídeos atraviesan las meninges; la piamadre y la duramadre les envían prolongaciones.

Cada par de raíces raquídeas tiene una dirección oblicua hacia abajo y adentro (ángulos de emergencia), excepto los tres primeros pares cervicales, que son ligeramente ascendentes el primero y los segundo y tercero transversales.

3.° **Ganglios espinales.** — Las raíces posteriores presentan en su trayecto unos engrosamientos ovoideos, cuyo eje mayor es transversal, que se llaman *ganglios espinales.* En general están alojados dentro de los agujeros de conjunción o sus homólogos. Están formados de células unipolares, cuya prolongación única se bifurca en **T** o en **Y.** Tienen la misma significación que las células bipolares.

4.° **Distribución.** — A su salida del agujero de conjunción, los nervios raquídeos, después de haber emitido un pequeño filete para los cuerpos vertebrales (*nervio sinuvertebral*), se dividen en dos órdenes de ramas.

α) Unas, *posteriores*, pequeñas, van destinadas a los músculos de la región dorsal.

β) Otras, *anteriores*, voluminosas, para los músculos de la región ventral.

Sección Primera

RAMAS POSTERIORES DE LOS NERVIOS RAQUIDEOS

Son *treinta y una* a cada lado y se separan de los troncos raquídeos inmediatamente por fuera de los agujeros de conjun-

ción. Se dirigen hacia atrás y dan *ramos cutáneos* y *ramos musculares*. Su modo de distribución es variable, según las regiones. Las dividiremos, como los pares raquídeos mismos, en cinco grupos:

1.° **Ramas posteriores de los nervios cervicales.** — Son ocho, las dos primeras presentan una disposición algo especial:

α) La *rama posterior del primer nervio cervical* sale del conducto vertebral entre el occipital y el atlas, y se distribuye por los músculos que forman un triángulo en la parte profunda de la nuca (rectos posteriores, mayor y menor, de la cabeza, oblicuo mayor y oblicuo menor).

β La *rama posterior del segundo nervio cervical* o *gran nervio occipital* de Arnold sale del conducto vertebral entre el atlas y el axis. Se dirige hacia arriba después de haber cruzado el borde superior del músculo oblicuo mayor y termina en la piel de la región occipital. De paso emite los siguientes ramos: 1.°, un ramo que se anastomosa con la rama posterior del primer nervio cervical (*plexo cervical posterior*); 2.°, ramos para los músculos de la nuca, que no reciben ningún filete del nervio precedente (complexo, esplenio, trapecio).

γ Las *ramas posteriores de los seis últimos nervios cervicales* se distribuyen primero por algunos músculos de la nuca (complexo, transverso espinoso, espinoso) y después por la piel de la nuca.

2.° **Ramas posteriores de los nervios dorsales.** — En número de doce, se distinguen en tres grupos:

α) La *rama posterior del primer nervio dorsal* se conduce exactamente como las ramas cervicales que la preceden: ramos musculares y ramos cutáneos.

β) Las *ramas posteriores de los siete nervios dorsales siguientes* se dividen cada una en dos ramos: 1.°, *ramo externo* o *muscular*, para el dorsal largo y sacrolumbar; 2.°, *ramo interno* o *músculocutáneo*, para el transverso espinoso y la piel.

γ) Las *ramas posteriores de los cuatro últimos nervios dorsales* no tienen ramo interno; se conducen como las ramas lumbares.

3.° **Ramas posteriores de los nervios lumbares.** — En número de cinco, dan primero filetes a los músculos espinales y después terminan por dos filetes cutáneos, uno *interno* y otro *externo*.

4.° **Ramas posteriores de los nervios sacros.** — En número de cinco, salen por los agujeros sacros posteriores y forman arcos de los cuales parten: 1.°, *filetes motores*, para los músculos espinales; 2.°, *filetes sensitivos*, para la piel de la región sacrococcígea.

5.° **Rama posterior del nervio coccígeo.** — Extremadamente delgada, termina en la piel que cubre el cóccix.

Sección II

RAMAS ANTERIORES DE LOS NERVIOS RAQUIDEOS

Las ramas anteriores de los nervios raquídeos, contrariamente a las ramas posteriores, que caminan aisladas se unen entre sí según las más diversas modalidades para formar plexos. Describiremos: 1.°, el *plexo cervical*; 2.°, el *plexo braquial*; 3.°, los *nervios intercostales*; 4.°, el *plexo lumbar*; 5.°, el *plexo sacro*; 6.°, el *plexo sacrococcígeo*.

ARTÍCULO PRIMERO

PLEXO CERVICAL

El plexo cervical está formado por las ramas anteriores de los *cuatro primeros nervios cervicales*: forman tres arcos nerviosos, que se superponen en sentido vertical, por delante de las apófisis transversas de las tres primeras vértebras cervicales. Este plexo está situado entre los músculos prevertebrales, por dentro, y las inserciones del esplenio y del angular, por fuera; el paquete vásculonervioso del cuello está colocado un poco por fuera del mismo. *Se anastomosa* con el hipogloso mayor, el neumogástrico y el simpático. Las ramas del plexo cervical están divididas en *ramas superficiales* y *ramas profundas*.

1.° **Ramas superficiales (plexo cervical superficial).** — Estas ramas son *cinco*, que, reunidas primeramente en la parte media del borde posterior del esternomastoideo, se separan luego siguiendo direcciones divergentes.

1.ª *Rama cervical transversa.* — Sigue una dirección transversal por la cara externa del esternocleidomastoideo, en donde

da un ramo a la yugular externa; termina en la piel de las regiones supra e infrahioideas.

2.ª *Rama auricular.* — Se dirige oblicuamente hacia arriba y adelante en sentido del pabellón de la oreja; da ramos a la parótida, a la piel de las dos regiones parótica y masetérica, se anastomosa con el facial y termina en el pabellón de la oreja.

3.ª *Rama mastoidea.* — Sigue la misma dirección que la rama auricular, pero en un plano un poco más posterior; termina en la piel de las regiones mastoidea y occipital.

4.ª *Rama supraclavicular.* — Se dirige oblicuamente hacia abajo y adelante, y se extiende, por numerosas ramificaciones, por la piel de la región subclavicular.

5.ª *Rama supraacromial.* — Descendente como la supraclavicular, se dirige oblicuamente hacia abajo y afuera, para terminar en la piel que cubre el muñón del hombro.

2.° **Ramas profundas (plexo cervical profundo).** — Son *diez*, repartidas en cuatro grupos: *ramas ascendentes*, *descendentes*, *internas* y *externas*.

A. Ramas ascendentes. — *Son dos*:

1.ª El *nervio recto lateral*, para el recto lateral de la cabeza.

2.ª El *nervio recto anterior menor*, para el recto anterior menor de la cabeza.

B. Ramas descendentes. — Son también *dos*:

1.ª *Rama descendente interna.*—Se anastomosa con la rama descendente del hipogloso (*asa del hipogloso*) y contribuye a la inervación de los músculos de la región infrahioidea (excepto el tirohioideo).

2.ª *Nervio frénico.* — El nervio frénico está destinado al diafragma. Nace del cuarto par cervical y recibe, a poco de su origen, dos ramos adicionales, que proceden uno del tercer par cervical y el otro del quinto.

α) *Trayecto y relaciones.* — El nervio frénico atraviesa sucesivamente el cuello y el tórax, siguiendo un trayecto casi rectilíneo. *En el cuello*, desciende por la cara anterior del escaleno anterior, cubierto por el esternomastoideo: el neumogástrico y el gran simpático están por dentro de él; la arteria cervical transversa lo cruza pasando por delante. *Dentro del tórax*, el *frénico derecho* pasa entre la arteria y la vena subclavia a la entrada del tórax; luego sigue la parte externa de la vena cava superior, en relación con la aurícula derecha, y termina en el diafragma; en su trayecto, el frénico derecho es casi rectilíneo. El *frénico izquierdo* entra en el tórax por detrás del tronco venoso braquiocefálico y siguiendo la arteria subclavia, desciende por el lado izquierdo del cayado de la aorta, sigue el borde izquierdo del corazón para llegar al diafragma, describiendo así una curva de concavidad interna; su trayecto es más largo que el del frénico derecho. Es de notar que los dos nervios frénicos van acompañados en su trayecto por la arteria diafragmática superior, rama de la mamaria interna.

β) *Anastomosis.* — El nervio frénico se anastomosa con el nervio del subclavio, el gran simpático y el hipogloso.

γ) *Distribución.* — En su trayecto, el nervio frénico da algunos ramos a la pleura y al pericardio. Termina en el diafragma por ramos, que son: unos *superiores*, para la cara superior del músculo, y otros, *inferiores*, para la cara inferior. Estos últimos envían también algunos filetes a las cápsulas suprarrenales, al peritoneo y al plexo solar.

C. Ramas internas. — Son *dos*:

1.ª *Nervio del recto anterior*, para el músculo recto anterior de la cabeza.

2.ª *Nervio del largo del cuello*, para el músculo largo del cuello.

D. Ramas externas. — *Son cuatro.* Las dos primeras, *nervio del esternocleidomastoideo* y *nervio del trapecio*, para los dos músculos esternocleidomastoideo y trapecio, se anastomosan con el espinal, que inerva también estos músculos. Las otras dos, *nervio del angular* y *nervio del romboides*, van destinadas al angular y al romboides.

ARTÍCULO II

PLEXO BRAQUIAL

El plexo braquial está formado por el entrecruzamiento de las ramas anteriores de los *cuatro últimos pares cervicales* y de la *primera dorsal*. (Estos troncos nerviosos forman dos X separadas por una Y reclinada.)

El plexo braquial representa un triángulo cuya base está situada junto a la columna vertebral, el vértice es truncado y

corresponde al hueco axilar. *En el cuello*, atraviesa el triángulo supraclavicular, cubierto por las dos aponeurosis cervicales media y superficial, sobre el escaleno posterior. *Por detrás de la clavícula*, descansa sobre las primeras digitaciones del serrato mayor. *En la axila*, está situada sobre el músculo subescapular, detrás de los dos músculos pectorales. La arteria subclavia está un poco por debajo del plexo braquial; cuando se ha convertido en arteria axilar, camina entre los dos cordones nerviosos.

El plexo braquial se anastomosa: 1.°, con el *plexo cervical*; 2.°, con el *gran simpático*; 3.°, con el *segundo nervio intercostal*.

Desde el punto de vista de su distribución, el plexo braquial se divide en *diez y ocho* ramas: unas son *colaterales* y otras *terminales*.

§ 1. — Ramas colaterales

Son doce, que se distinguen por su dirección en *anteriores*, *posteriores* e *inferiores*.

A. **Ramas anteriores.** — Son *tres*:

1.ª *Nervio del subclavio.* — Está destinado al músculo del subclavio y envía un ramo anastomótico al nervio frénico.

2.ª *Nervio del pectoral mayor.* — Pasa por delante de la arteria axilar y se distribuye por la cara inferior del músculo.

3.ª *Nervio del pectoral menor.* — Nace, como el precedente, a nivel de la clavícula, pasa por detrás de la arteria subclavia y se anastomosa con el nervio del pectoral mayor, formando un arco nervioso, del cual emergen filetes para los pectorales mayor y menor.

B. **Ramas posteriores.** — Son *siete*:

1.ª *Nervio supraescapular.* — Tiene su origen por encima de la clavícula, se dirige hacia abajo y atrás, pasa por la escotadura coracoidea y se distribuye por los dos músculos que se extienden sobre la cara posterior del omoplato, el supraespinoso (*nervio del supraespinoso*) y el infraespinoso (*nervio del infraespinoso*).

2.ª *Nervio del angular.* — Nacido por encima de la clavícula, corre sobre el escaleno posterior, lo rodea y termina en el angular del omoplato.

3.ª *Nervio del romboides.* — Nace entre el escaleno posterior y el angular y va a perderse en el músculo romboides.

4.ª *Nervio superior del subescapular.* — Nace por encima de la clavícula y va a parar a la parte superior de este músculo.

5.ª *Nervio inferior del subescapular.* — Nace en el hueco de la axila y se dirige hacia la parte inferior del músculo subescapular.

6.ª *Nervio del dorsal ancho.* — Nace en la axila, se dirige hacia abajo y se pierde en la cara profunda del dorsal ancho.

7.ª *Nervio del redondo mayor.* — Lleva la misma dirección que el precedente y termina en el redondo mayor.

C. **Ramas inferiores.** — Son *dos*:

1.ª *Nervio del serrato mayor.* — Nacido por encima de la clavícula, sigue un trayecto descendente sobre la cara externa del serrato mayor (en el ángulo que forma este músculo con el subescapular) y se distribuye por este último músculo.

2.ª *Accesorio del braquial cutáneo interno.* — Nacido por encima de la clavícula, atraviesa el hueco axilar, perfora la aponeurosis braquial, se adosa al braquial cutáneo interno y desciende hasta el codo. Inerva la piel de la cara interna del brazo.

§ 2. — Ramas terminales del plexo braquial

Las ramas terminales del plexo braquial son *seis*: circunflejo, braquial cutáneo interno, músculocutáneo, mediano, cubital y radial; los seis nacen en la axila: el *mediano* nace por dos raíces, una externa, de la que se desprende el *músculocutáneo*, y la otra interna, que da origen al *braquial cutáneo interno* y al *cubital*; el *radial* y el *circunflejo* nacen por un tronco común, detrás de las raíces del mediano.

1.° **Nervio circunflejo.** — Nacido de un tronco común con el radial, el circunflejo se dirige oblicuamente hacia abajo y afuera. Sale del hueco axilar por el cuadrilátero húmerotricipital y pasa entre el deltoides y el húmero describiendo una curva alrededor del cuello quirúrgico de este hueso en compañía de la arteria circunfleja posterior. El circunflejo emite dos ramas colaterales: una, motriz, para el redondo menor (*nervio del redondo menor*), y la otra, sensitiva, para la piel del muñón del hombro; termina en el deltoides (*nervio del deltoides*).

2.° **Nervio braquial cutáneo interno.** — Nacido de la raíz ~~externa~~ interna del mediano, el braquial cutáneo interno pasa de la

parte posterior de la arteria axilar a la parte anterior, se acompaña de la vena basílica y, al hacerse superficial, desciende hacia el codo. Inerva la piel de la región interna del brazo, y luego, al llegar al codo, termina por dos ramas (anterior y posterior) en la piel de la mitad interna del brazo.

3.° **Nervio músculocutáneo.** — Es un nervio mixto que nace de la *raíz externa del mediano.*

A. Trayecto. — Se dirige hacia abajo y afuera; después de haber cruzado el tendón del subescapular, perfora el músculo córacobraquial, se coloca en seguida entre el bíceps y el braquial anterior, atraviesa diagonalmente la cara anterior del brazo, perfora la aponeurosis en la parte externa de la flexura del mismo y termina en el antebrazo.

B. Distribución. — El nervio músculocutáneo emite *ramas colaterales* y *ramas terminales*:

a. *Ramas colaterales.* — Están destinadas a los tres músculos anteriores del brazo: *córacobraquial, bíceps* y *braquial anterior*; cada uno de estos músculos recibe dos filetes. Existen también filetes *óseos, articular* y *vascular*, este último para la arteria humeral. El músculocutáneo se anastomosa a menudo con el mediano.

b. *Ramas terminales.* — Cuando se hace superficial, el nervio músculocutáneo se divide en dos ramas (una anterior y otra posterior), que terminan en la piel de la mitad externa del antebrazo (y a menudo también en la piel que cubre el primer metacarpiano).

4.° **Nervio mediano.** — El nervio mediano nace del plexo braquial por *dos raíces*, interna y externa, que se unen después de un trayecto más o menos largo.

A. Trayecto y relaciones. — El nervio mediano atraviesa sucesivamente cada uno de los segmentos del miembro superior. *En la axila*, está situado por detrás del pectoral mayor, un poco por fuera de la arteria axilar y por dentro del córacobraquial. Por fuera del nervio se encuentra el músculocutáneo; por dentro, el cubital, el braquial cutáneo interno y su accesorio. *En el brazo*, sigue el borde interno del bíceps correspondiendo directamente por dentro a la aponeurosis braquial. La arteria humeral, situada primeramente por dentro del nervio lo cruza en X y se coloca por fuera del mismo en el codo. *En el antebrazo*, se sitúa entre los dos fascículos del pronador redondo, cruza la arteria cubital y ocupa en el antebrazo la parte media de la cara anterior del mismo, después de haber perforado las inserciones del flexor superficial de los dedos. Se coloca en el intersticio que separa el músculo flexor común de los dedos, del flexor largo del pulgar (nótese la *arteria del nervio mediano*). *En la muñeca*, el mediano, situado por fuera del paquete de los tendones del flexor superficial, corre entre los tendones de las palmares mayor y menor, pasa luego por debajo del ligamento anular del carpo y entra en la mano por dentro de la eminencia tenar.

B. Distribución. — El mediano da *ramas colaterales* y *ramas terminales*:

Ramas colaterales. — Son *cinco*:

1.ª *Ramo articular.* — En general es doble, para la articulación del codo.

2.ª *Nervio superior del pronador redondo.* — Nace del nervio mediano por encima de la epitróclea y se pierde en la cara profunda del músculo pronador redondo.

3.ª *Ramos musculares.* — Se distinguen en dos grupos: 1.°, unos son *anteriores*, destinados a los músculos pronador redondo, palmar mayor, palmar menor, flexor común superficial de los dedos; 2.°, los otros son *posteriores*, destinados al flexor largo del pulgar, como también a los dos fascículos externos del flexor profundo de los dedos.

4.ª *Nervio interóseo.* — Sigue la arteria interósea a lo largo del ligamento interóseo, inerva el pronador cuadrado y termina en la articulación radiocarpiana.

5.ª *Nervio palmar cutáneo.* — Nace del nervio algo por encima de la muñeca y se distribuye por la piel de la eminencia tenar y de la región palmar media.

Ramas terminales. — Nacen todas por detrás del ligamento anular del carpo y siguen divergentes; son *seis*:

1.° *Primera rama.* — Los músculos de la eminencia tenar, excepto el aductor del pulgar.

2.° *Segunda rama.* — Forma la *colateral palmar externa del pulgar.*

3.° *Tercera rama.* — Forma la *colateral palmar interna del pulgar.*

4.° *Cuarta rama.* — Inerva el primer lumbrical y se divi-

de en dos ramos: el *colateral palmar externo del índice* y el *colateral dorsal externo* del mismo dedo.

5.° *Quinta rama.* — Inerva el segundo lumbrical y da *dos ramos*, destinados: el externo al lado interno del índice, y el interno al lado externo del medio. Cada uno de estos ramos se divide a su vez en *colateral palmar* y *colateral dorsal*, algo por encima de la raíz de los dedos.

6.° *Sexta rama.* — Se dirige hacia el tercer espacio interóseo, se anastomosa con el cubital y emite el *colateral palmar interno del medio* y el *colateral palmar externo del anular*; cada uno de ellos se divide, como los ramos precedentes, en *colateral palmar* y *colateral dorsal*.

5.° **Nervio cubital.** — El nervio cubital nace de la *raíz interna del mediano*, por debajo del braquial cutáneo interno.

A. Trayecto y relaciones. — El nervio cubital se extiende desde la axila a la extremidad de los dedos. *En la axila*, entre la arteria axilar, que está por fuera, y la vena axilar, que está por dentro. Está muy cerca del mediano. Cruza por detrás los músculos de la pared posterior del hueco axilar. *En el brazo*, el nervio cubital está situado al principio muy cerca de la arteria humeral, un poco por detrás de ella; pero luego el nervio se separa cada vez más de la arteria, pasa al compartimiento del tríceps, situado en su parte más interna, y a nivel de la epitróclea los dos órganos están separados por todo el espesor del hueso. *En el codo*, el nervio está colocado en el canal epitrócleoolecraniano y penetra en el antebrazo atravesando los dos fascículos del cubital anterior. *En el antebrazo*, descansa sucesivamente sobre el flexor profundo de los dedos y el pronador cuadrado; está cubierto por el músculo cubital anterior en la parte superior del antebrazo, y más abajo ocupa la parte externa de su tendón y se hace superficial. La arteria cubital, que se junta con el nervio a pocos centímetros por debajo del codo, se halla a su lado externo. *En la muñeca*, el nervio cubital, siempre superficial, pasa por delante del ligamento anular en un canal que forman el hueso ganchoso y el pisiforme.

B. Distribución. — El nervio cubital da *ramas colaterales* y *ramas terminales*:

a. *Ramas colaterales.* — Nacen a lo largo del antebrazo y pueden dividirse *en cuatro grupos*:

1.° *Ramos articulares*, para la articulación del codo.

2.° *Ramos musculares*, para el cubital anterior y los dos fascículos internos del flexor profundo.

3.° *Ramo anastomótico*, para el braquial cutáneo interno.

4.° *Nervio cutáneo dorsal de la mano*, nacido por encima de la muñeca, rodea el cúbito, pasa sobre la cara dorsal del antebrazo y se divide en *tres ramos*, que forman los colaterales dorsales del meñique, del anular y de la mitad externa del medio.

b. *Ramas terminales.* — Al llegar a la muñeca, el nervio cubital termina por dos ramas: una superficial y la otra profunda.

α) La *rama superficial* da un ramo al cutáneo palmar, después se divide en *dos ramas* secundarias; una forma el *colateral palmar interno del meñique*, y la otra el *colateral palmar externo del meñique* y el *colateral palmar interno del anular*.

β) La *rama profunda* empieza en la pared interna del pisiforme, atraviesa las inserciones superiores del flexor corto del meñique y llega a los planos profundos: aquí describe una curva de concavidad dirigida hacia afuera y arriba, y termina en el aductor del pulgar. *Por su concavidad*, esta rama emite únicamente algunos filetes articulares para la muñeca. *Por su convexidad* emite ramas para los tres músculos de la eminencia hipotenar, los dos últimos lumbricales, los interóseos, palmares y dorsales, el aductor del pulgar y el fascículo interno del flexor corto.

6.° **Nervio radial.** — El nervio radial nace del plexo braquial por un tronco común con el circunflejo.

A. Trayecto y relaciones. — *En la axila* está profundamente situado por detrás del mediano y de sus raíces. Luego de nacer se dirige hacia abajo, afuera y atrás; sale de la axila por el ángulo póstero externo de ésta. *En el brazo* recorre el canal de torsión del húmero, acompañado de la arteria humeral profunda; se encuentra en la cara posterior del brazo en un canal que forman el vasto interno y el vasto externo; al llegar a la cara anterior del brazo se sitúa en un nuevo canal, formado, por dentro, por el braquial anterior, y por fuera, por el supinador largo y el primer radial externo.

B. Distribución. — El nervio radial da *ramas colaterales* y *ramas terminales*:

Ramas colaterales. — Son *ocho*:

1.ª *Ramo cutáneo interno*, para la piel de la región posterointerna del brazo.

2.ª *Ramos de la porción larga del tríceps.*

3.ª *Nervio del vasto interno* (uno de sus filetes acompaña al nervio cubital).

4.ª *Nervio del vasto externo y del ancóneo.*

5.ª *Ramo cutáneo externo*, para la piel de la región posteroexterna del brazo.

6.ª *Ramo del braquial anterior* (es muy delgado y no es constante).

7.ª *Nervio del supinador largo*, que nace del radial en la cara anterior del brazo y va a parar a la cara profunda del supinador largo.

8.ª *Nervio del primer radial externo.*

RAMAS TERMINALES. — Un poco por debajo de la interlínea articular del codo, el nervio radial se divide en dos ramas:

1.ª *Rama posterior o muscular.* — Esta da a poco de nacer un filete al segundo radial (*nervio del segundo radial*). Perfora en seguida el supinador corto, al que inerva; dirigiéndose hacia abajo, afuera y atrás, rodea el cuello del radio. Al llegar a la cara posterior del antebrazo, inerva todos los músculos superficiales (excepto el ancóneo) y profundos de esta región.

2.ª *Rama anterior o cutánea.* — Desciende al antebrazo, por dentro del supinador largo y de los radiales y por fuera de la arteria radial. En el tercio inferior del antebrazo rodea el radio, se hace superficial y se divide en tres ramos, que dan los *cinco primeros colaterales dorsales* de los dedos.

C. NERVIOS COLATERALES DE LOS DEDOS. — Los *colaterales palmares* proceden del mediano y del cubital; los *colaterales dorsales*, del cubital y del radial. Hoy se admite que únicamente el pulgar y el meñique tienen su cara dorsal inervada por una colateral dorsal, que procede del radial para el pulgar y del cubital para el meñique. En los tres dedos medios, el colateral dorsal se detiene en la segunda falange; el resto de la cara dorsal de estos dedos es inervado por el colateral palmar correspondiente.

ARTÍCULO III

NERVIOS INTERCOSTALES

1.° **Origen.** — Los nervios intercostales representan las ramas anteriores de los doce nervios dorsales.

2.° **Caracteres comunes.** — Cada nervio intercostal se anastomosa, a poco de su origen, con cada uno de los ganglios torácicos, colocados por encima o por debajo de él (*ramos comunicantes*).

Se dirige en seguida hacia afuera en sentido del espacio intercostal correspondiente. Camina por el canal de la costilla, debajo de la vena y de la arteria, entre los dos músculos intercostales.

En el curso de su trayecto, cada nervio intercostal da: 1.°, *ramos musculares*, para los músculos intercostales, el triangular del esternón y el diafragma (los seis últimos nervios); 2.°, *ramos subcostales*, para la costilla y la pleura; 3.°, *ramos cutáneos*, en número de dos, uno *lateral*, destinado a la piel de la pared lateral del tórax, y el otro *anterior*, para la pared anterior del tórax.

3.° **Caracteres particulares.** — Son muy ligeros los caracteres diferenciales en el trayecto y distribución de cada uno de los doce nervios intercostales. — El *primer nervio intercostal* es el más delgado de los doce. — El *segundo* y el *tercero* envían un ramo anastomótico al plexo braquial. — Los *seis últimos* inervan en parte el diafragma.

ARTÍCULO IV

PLEXO LUMBAR

El plexo lumbar está formado por las ramas anteriores de los *cuatro primeros nervios lumbares*. Está profundamente situado debajo del psoas, que atraviesan muchas de sus ramas. Se anastomosa con el último nervio intercostal, el plexo sacro y el gran simpático. Además de algunos ramos para el músculo cuadrado lumbar y los psoas mayor y menor, emite seis voluminosas ramas, que se dividen en *ramas colaterales* y *ramas terminales*.

§ 1. — RAMAS COLATERALES

Son *cuatro*: el *abdóminogenital mayor*, el *abdóminogenital menor*, el *fémorocutáneo* y el *génitocrural*.

1.° **Nervio abdóminogenital mayor.** — Atraviesa el psoas en su parte superior y externa, se dirige oblicuamente hacia aba-

jo y afuera, pasa entre el cuadrado lumbar y el peritoneo, y después atraviesa sucesivamente los tres músculos anchos del abdomen.

A nivel de la cresta ilíaca, se divide en *dos ramos*: 1.°, *ramo abdominal*, que se distribuye por los cuatro músculos anchos del abdomen, y da, en el borde externo del recto mayor, dos *nervios perforantes cutáneos*; 2.°, *ramo genital*, que se dirige oblicuamente hacia abajo y adentro, y se distribuye por los tegumentos del pubis y del escroto (en la mujer por los grandes labios).

2.° **Nervio abdóminogenital menor.** — Corre paralelamente al precedente y, como él, se divide en dos ramos, uno *abdominal* y el otro *genital*, que tienen la misma distribución.

3.° **Nervio fémorocutáneo.** — Atraviesa el psoas y sale de la pelvis por la escotadura innominada, entre las dos espinas ilíacas anteriores. Entonces se divide en *dos ramos*: uno *glúteo*, para la parte externa de la región glútea, y el otro *femoral*, para la parte ánteroexterna del muslo.

4.° **Nervio génitocrural.** — Atraviesa el psoas oblicuamente, corre por delante de la arteria ilíaca, y un poco por encima del arco de Falopio se divide en dos ramos: 1.°, *ramo genital*, que recorre el conducto inguinal y se distribuye por el escroto; 2.°, *ramo crural*, que sale de la pelvis por la parte externa del anillo crural, llega al triángulo de Scarpa y termina en la piel de la cara anterior del muslo, después de haber perforado la fascia cribiforme.

§ 2. — Ramas terminales

Las ramas terminales son dos: *nervio obturador* y *nervio crural*:

1.° **Nervio obturador.** — El nervio obturador nace del plexo lumbar por tres raíces (2.°, 3.° y 4.° nervios lumbares), que se reúnen en el interior del psoas. El tronco nervioso sale del psoas por su lado interno, cruza la articulación sacroilíaca, sigue la pared externa de la pelvis, un poco por debajo de la línea innominada, y, finalmente, se introduce en el conducto subpubiano; la arteria y la vena se encuentran por debajo del nervio.

A. Ramas colaterales. — No da ramos en el abdomen.

Algo por encima del conducto pubiano o al entrar en él, da un filete al obturador externo.

B. Ramas terminales. — En el interior mismo del conducto subpubiano se divide en *dos ramas*:

1.ª *Rama anterior*, que después de haber salido del agujero obturador se coloca entre el pectíneo y el abductor corto, y se divide en tres ramos, para el *aductor menor*, el *aductor mediano* y el *recto interno*.

2.° *Rama posterior*, que se dirige directamente hacia abajo y sale del agujero obturador, atravesando el fascículo superior del obturador externo. Al llegar al muslo, da: 1.°, *ramos musculares* para el aductor mayor y el obturador externo; 2.°, *ramos articulares*, para la cadera y la rodilla; 3.°, algunos *filetes cutáneos*, para la interna de la rodilla y de la pierna.

2.° **Nervio crural.** — El nervio crural está formado por los pares lumbares 2.°, 3.° y 4.°, que se reúnen en el espesor del psoas. El tronco nervioso sale por la parte externa de este músculo y desciende al canal formado por el psoas y el ilíaco. A medida que desciende hacia el muslo se aproxima a la arteria ilíaca externa y, a nivel del arco de Falopio, tan sólo están separados por la cintilla iliopectínea. *Dentro de la pelvis*, el nervio crural da *ramas colaterales* para el psoas, el ilíaco y la arteria femoral. *Al llegar al muslo*, se divide en *cuatro ramas terminales*: dos son anteriores, el *nervio músculocutáneo interno* y el *nervio músculocutáneo externo*; dos son posteriores, el *nervio del cuadríceps* y el *nervio safeno interno*:

1.ª *Nervio músculocutáneo externo.* — Este nervio se dirige hacia abajo y afuera entre el psoas y el sartorio. Da dos órdenes de ramos: 1.°, *ramos musculares* (largos y cortos), para el sartorio; 2.°, *ramos cutáneos*, en número de tres: *ramo perforante superior*, *ramo perforante medio*, que atraviesan el sartorio y terminan en los ligamentos de la parte anterior del muslo, y *ramo accesorio del safeno interno*, que se divide en dos filetes, uno es *satélite de la vena safena interna* y el otro es *satélite de la arteria femoral* (que abandona en el anillo del tercer aductor para anastomosarse con el safeno interno y el obturador).

2.ª *Nervio músculocutáneo interno.* — Este nervio se dirige hacia adentro y se distribuye por los músculos pectíneo y aductor mediano, así como por la piel de la parte interna y superior del muslo.

3.ª *Nervio del cuadríceps.* — Inmediatamente después de su origen se divide en *cuatro ramos*: 1.º, *ramo del recto anterior*, para el músculo homónimo; 2.º, *ramo del vasto externo*, como el anterior, para el músculo homónimo; 3.º, *ramo del vasto interno*, que corre paralelamente al nervio safeno interno, hasta el anillo del tercer aductor, y se distribuye por el vasto interno y por la articulación de la rodilla; 4.º, *ramo del crural*, que se pierde por la cara anterior del músculo crural (envía algunos filetes al músculo subcrural y a la sinovial de la rodilla).

4.ª *Nervio safeno interno.* — A poco de nacer, se introduce en la vaina de los vasos femorales y la sigue hasta el anillo del tercer aductor. En este punto sale de dicha vaina por un orificio que le es común con la arteria anastomótica mayor y se divide en dos ramos: 1.º, un *ramo rotuliano*, que perfora el sartorio en su parte inferior (*ramo perforante inferior*) y se distribuye por la piel de la región rotuliana; 2.º, un *ramo tibial*, que continúa la dirección del safeno, se hace superficial, sigue la vena safena interna y se ramifica por la cara interna de la pierna hasta la garganta del pie.

ARTÍCULO V

PLEXO SACRO

El plexo sacro está formado por las ramas anteriores del 5.º *par lumbar*, y de los *pares sacros* 1.º, 2.º y 3.º: todos estos troncos nerviosos convergen hacia un punto común, situado por delante de la escotadura ciática mayor, y se fusionan en este punto. El plexo sacro está situado en la pequeña pelvis, por delante del músculo piramidal y por detrás de la aponeurosis pelviana superior. El recto lo cubre en parte. Se anastomosa con el plexo lumbar, el plexo sacrococcígeo y el gran simpático. Emite *ramas colaterales* y una *rama terminal* (nervio ciático mayor).

§ 1. — Ramas colaterales

Son diez, repartidas en dos grupos: *ramas anteriores* y *ramas posteriores*.

A. **Ramas colaterales anteriores.** — Son *cinco*:

1.ª *Nervio del obturador interno.* — Nace de la parte inferior del plexo, sale de la pelvis por la escotadura ciática mayor, rodea la espina ciática, entra de nuevo en la pelvis por la escotadura ciática menor y termina en el obturador interno.

2.ª *Nervio anal.* — Denominado también *hemorroidal*, sigue el mismo trayecto que el precedente y termina en el esfínter anal y en la piel que lo cubre.

3.ª *Nervio del elevador del ano.* — Se distribuye a la vez por el isquiococcígeo y por el elevador.

4.ª *Nervio pudendo interno.* — Sigue el mismo trayecto que el nervio del obturador interno, en compañía de la arteria pudenda interna. Al entrar en la pelvis por la escotadura ciática menor, se divide en *dos ramas*: 1.ª, *rama inferior* o *perineal*, que se subdivide a su vez en un *ramo cutáneo*, para la piel del escroto y de la cara inferior del pene y un *ramo músculouretral*, para los músculos del triángulo isquiobulbar (transverso, isquiocavernoso, bulbocavernoso), para el bulbo de la uretra y la mucosa uretral (*filete bulbar*), para la porción esponjosa de la uretra y el glande (*filete uretral*); 2.ª, *rama superior* o *peneal* (*nervio dorsal del pene*), para los cuerpos cavernosos y el glande. *En la mujer*, el nervio pudendo interno se distribuye por las partes homólogas (conducto de la uretra, bulbo de la vagina, clítoris).

5.ª *Nervios viscerales.* — Se anastomosan con el gran simpático, para formar el plexo hipogástrico (recto y vejiga).

B. **Ramas colaterales posteriores.** — Son también *cinco*:

1.ª *Nervio glúteo superior.* — Sale de la pelvis por la parte más alta de la escotadura ciática y se distribuye por los músculos glúteo mediano y glúteo menor.

2.ª *Nervio del piramidal.* — Termina en la cara anterior del músculo piramidal de la pelvis.

3.ª *Nervio del gémino superior*, para el músculo gémino superior.

4.ª *Nervio del gémino inferior y del cuadrado crural.* — Sale de la pelvis por la escotadura ciática mayor y termina en estos dos músculos.

5.ª *Nervio glúteo inferior* o *ciático menor.* — Sale de la pelvis por la escotadura ciática mayor, por debajo del piramidal. Siguiendo un trayecto verticalmente descendente, cruza el glúteo mayor, penetra entre los músculos de la cara posterior y la aponeurosis, y termina en el hueco poplíteo. Da los ramos siguientes: 1.º, *ramos glúteos*, para el músculo glúteo mayor y la piel de la parte inferior de la región glútea; 2.º, *ramo pe-*

rineal, para la piel del perineo, del escroto (en la mujer, grandes labios); 3.º, *ramos femorales*, para la piel de la cara posterior del muslo. Termina en el hueco poplíteo, por *filetes subcutáneos* destinados a la piel de la parte posterior y superior de la pierna: uno de ellos sigue la vena safena externa y se anastomosa con el nervio safeno externo.

§ 2. — Rama terminal: nervio ciático mayor

El plexo sacro termina por una sola rama: el *nervio ciático mayor*, que es sensitivo y motor. Al llegar al hueco poplíteo se divide en dos ramas: el *ciático poplíteo externo* y el *ciático poplíteo interno*: este último, después de haber atravesado el anillo del sóleo, toma el nombre de *nervio tibial posterior*. Vamos a estudiar estos cuatro troncos nerviosos.

1.º **Nervio ciático mayor propiamente dicho.** — El nervio ciático mayor es muy voluminoso y su formación resulta de la convergencia de las ramas del plexo sacro: se extiende desde la pelvis al hueco poplíteo. *En su origen* está en relación con el borde inferior del músculo piramidal, que lo cubre; las arterias isquiática y pudenda interna están situadas a su lado interno. Sale de la pelvis por debajo del piramidal, por la parte inferior de la escotadura ciática mayor. *En la nalga*, pasa por delante del glúteo mayor, por detrás de los géminos, del tendón del obturador interno y del cuadrado crural, al que cruza en ángulo recto. *En el muslo* se sigue la línea aspera del fémur y entra en relación, por delante, con los fascículos de origen del aductor mayor y de la porción corta del bíceps; por detrás está cubierto por la porción larga del bíceps. Más abajo se aproxima al borde externo del semimembranoso y corre por el canal que le forman este músculo por dentro y el bíceps por fuera. En su trayecto va acompañado por la *arteria del ciático*, rama de la arteria isquiática.

A) Ramas colaterales. — El nervio ciático mayor da en su trayecto: 1.º, *ramos musculares*, para las dos porciones del bíceps, el semitendinoso, el semimembranoso y el aductor mayor; 2.º, *ramos articulares*, para la cadera y la rodilla.

B) Ramas terminales. — A nivel del hueco poplíteo, se divide en dos ramas: el *nervio ciático poplíteo externo* y el *nervio ciático poplíteo interno*.

2.º **Nervio ciático poplíteo externo.** — El nervio ciático poplíteo externo nace en el ángulo superior del hueco poplíteo. Situado por debajo de la aponeurosis, por fuera de la vena poplítea y del ciático poplíteo interno, sigue el tendón del bíceps crural, cruza el cóndilo externo y va a la cabeza del peroné en donde termina (en el mismo espesor del peroneo lateral largo).

A. Ramas colaterales. — Son *cinco*:

1.ª *Ramo articular*, para la rodilla.

2.ª *Nervio accesorio del safeno externo* (*safeno peroneo*); se dirige hacia abajo y adentro, perfora la aponeurosis y se anastomosa a menudo con una rama colateral del ciático poplíteo interno, el *safeno tibial*, para formar el *safeno externo*. Algunas veces no envía más que una anastomosis a este nervio y termina en la región de la garganta del pie.

3.ª *Nervio cutáneo peroneo*, para la cara externa de la pierna.

4.ª y 5.ª *Ramas musculares*, para el extensor común de los dedos del pie y el tibial anterior.

B. Ramas terminales. — A nivel del cuello del peroné, el ciático poplíteo externo se divide en *dos ramas*: *nervio músculocutáneo* y *nervio tibial anterior*.

1.ª *Nervio músculocutáneo*. — El nervio músculocutáneo penetra en el peroneo lateral largo, sale de él y sigue entonces colocado en un canal que forman los dos músculos peroneos laterales. En el tercio inferior de la pierna perfora la aponeurosis y se divide en dos ramas, que descienden sobre la cara dorsal del pie. En este trayecto da ramos a los músculos peroneos laterales largo y corto. Termina por *dos ramas*, una interna y la otra externa, que se ramifican en seguida para formar los *siete primeros colaterales dorsales de los dedos* (a veces los nueve primeros). Es de notar que la rama que da el colateral externo del dedo grueso y el colateral interno del segundo dedo se anastomosa con el nervio tibial anterior.

2.ª *Nervio tibial anterior*. — Dirigiéndose hacia adentro, atraviesa el peroneo lateral largo y el extensor común de los dedos; al llegar sobre el ligamento interóseo, desciende a lo largo de la pierna, colocado primeramente entre el extensor común de los dedos y el tibial anterior, y después entre este último músculo y el extensor largo propio del dedo grueso. La arteria tibial anterior, situada primeramente por dentro del nervio, lo cruza en **X** y se coloca en la parte externa a nivel

de la garganta del pie. En su trayecto da *ramas colaterales* para los cuatro músculos de la región ánteroexterna de la pierna (tibial anterior, extensor común de los dedos, extensor propio del dedo grueso y peroneo anterior). Al llegar a la garganta del pie se divide en dos ramos, uno *externo*, para el músculo pedio (*nervio del pedio*), y el otro *interno*, que, continuando el trayecto del nervio tibial anterior, desciende hacia el primer espacio interóseo y se anastomosa con una de las divisiones del nervio músculocutáneo.

3.° **Nervio ciático poplíteo interno.** — El nervio ciático poplíteo interno va del ángulo superior del hueco poplíteo al anillo del sóleo, en donde toma el nombre de tibial posterior. Atraviesa en línea recta el rombo poplíteo formado por el bíceps y el semitendinoso por arriba, los gemelos externo e interno por abajo; está separado del esqueleto de la rodilla por el músculo poplíteo. Está situado por fuera de la vena, en un plano más superficial; la arteria está situada por dentro de la vena y en un plano más profundo.

A) Ramas colaterales. — Son de *tres órdenes*:

a. *Ramos musculares*, destinados a los músculos gemelos, plantar delgado, sóleo y poplíteo.

b. *Ramos articulares*, para la rodilla.

c. *Nervio safeno externo* (*safeno tibial*): nace de la parte media del ciático poplíteo interno, llega al intersticio de los dos gemelos y viene a colocarse a lo largo del borde externo del tendón de Aquiles, para ir al borde externo del pie, en donde termina. Subaponeurótico al principio, corre en seguida cubierto por un desdoblamiento de la aponeurosis de la pierna, luego por el tejido celular subcutáneo. Recibe el safeno, peroneo, o, cuando menos, una anastomosis procedente de este último nervio. En el borde externo del tendón de Aquiles da *ramos cutáneos*, llamados tibiales inferiores, calcáneos, maleolares, y *ramos articulares* (para la articulación tibiotarsiana). Termina en el borde externo del pie, dando *dos ramos*, que dan los *tres últimos colaterales dorsales de los dedos* (algunas veces tan sólo el último).

B) Rama terminal. — A nivel del anillo óseo forma el *nervio tibial posterior*.

4.° **Nervio tibial posterior.** — El nervio tibial posterior recorre la cara posterior de la pierna, siguiendo un trayecto verticalmente descendente. Descansa en el intersticio comprendido entre el tibial posterior y el flexor largo del dedo grueso, y la arteria tibial posterior sigue colocada en su parte externa; por detrás está cubierto por los cuatro músculos superficiales de la pierna (sóleo, plantar delgado y gemelos). Al llegar al tercio inferior de la pierna, se coloca en la parte interna del tendón de Aquiles y está separado de la piel únicamente por una aponeurosis doble. Al llegar al canal calcáneo, termina bifurcándose.

A) Ramas colaterales. — Las hay de *cuatro órdenes*:

1.ª *Ramos musculares*, para el poplíteo, el tibial posterior, los flexores tibial y peroneo de los dedos del pie y el sóleo (parte inferior).

2.ª *Ramos articulares*, para la cara externa de la articulación tibiotarsiana.

3.ª *Nervio cutáneo interno*, para la piel de la cara interna del talón.

4.ª *Nervio cutáneo plantar*, para la piel de la planta del pie.

B) Ramas terminales. — Las dos ramas de bifurcación del tibial posterior son el *plantar interno* y el *plantar externo*. Tienen cierta analogía con los nervios mediano y cubital de la palma de la mano.

a. *Nervio plantar interno* (*mediano de la mano*). — Se dirige hacia adelante, entre los músculos de la región plantar interna y los de la región media.

α) *A nivel del tarso*, da *ramos cutáneos* (para la región plantar interna) y *ramos musculares* (para el aductor del dedo grueso, el flexor corto plantar y la porción interna del accesorio del flexor largo común).

β) *A nivel del metatarso*, se divide en *cuatro ramas*, que se dirigen hacia los dedos y, subdividiéndose, dan los *siete primeros colaterales plantares*. Es de notar que la segunda y la tercera ramas dan al mismo tiempo cada una un filete muscular (para los dos primeros lumbricales).

b. *Nervio plantar externo* (*análogo al cubital de la mano*). — Corre a alguna profundidad entre el flexor corto plantar y el accesorio del flexor largo, llevando dirección oblicua hacia adelante y afuera. Da ramos colaterales a los músculos del dedo pequeño y a la porción externa del accesorio del flexor largo. Al llegar a la extremidad posterior del cuarto espacio interóseo,

lo hallamos dividido, como el cubital, en rama *superficial* y rama *profunda*:

α) La *rama superficial* se dirige hacia los dedos y da los *tres últimos colaterales plantares*.

β) La *rama profunda* se dirige oblicuamente hacia adelante y adentro, describiendo una curva de concavidad dirigida hacia adentro y atrás; da *ramos articulares* (articulaciones del tarso y del metatarso) y *ramos articulares* (para los dos últimos lumbricales, para el abductor transverso del dedo grueso y los músculos interóseos plantares o dorsales); finalmente, termina en el abductor oblicuo del dedo grueso.

ARTÍCULO VI

PLEXO SACROCOCCIGEO

Está formado por la anastomosis que contraen entre sí, por delante del sacro y del cóccix, los *dos últimos nervios sacros* y el *nervio coccígeo*. De este plexo parten: 1.°, *ramos anteriores*, para el plexo hipogástrico; 2.°, *ramos posteriores*, para la piel que cubre el cóccix. Es de notar también que el nervio coccígeo envía algunos filetes isquiococcígeos y al borde inferior del glúteo mayor.

CAPITULO III

GRAN SIMPATICO

El sistema del gran simpático forma dos largos cordones, derecho e izquierdo, situados uno a cada lado de la columna vertebral y extendiéndose desde la primera vértebra cervical hasta la primera vértebra sacra.

En los dos cordones del simpático se ven, en el curso de su trayecto, numerosos engrosamientos, llamados *ganglios centrales* del simpático: se dice generalmente que su número es igual al de los segmentos óseos del raquis: pero, en ciertas regiones, se condensan, como sucede en la región cervical. El simpático se comunica con el sistema nervioso cerebroespinal por medio de los *ramos comunicantes*. De los ganglios simpáticos parten filetes nerviosos que van a las vísceras, a los vasos y a las glándulas; antes de distribuirse por estos órganos forman plexos, en cuyo centro hay pequeños ganglios, llamados *ganglios periféricos*.

El simpático se divide en cuatro porciones: *simpático cervical*, *simpático torácico*, *simpático lumbar* y *simpático sacro*. Cada una de estas porciones comprende como elementos constituyentes: 1.°, el *tronco* mismo del simpático; 2.°, los *ramos comunicantes*; 3.°, las *ramas eferentes*.

§ 1. — SIMPÁTICO CERVICAL

A. **Tronco y ganglios.** — En la región cervical, el cordón del simpático está situado por fuera del paquete vásculonervioso del cuello y por delante de la aponeurosis prevertebral. Tiene *tres ganglios*: 1.°, *ganglio cervical superior*, voluminoso y situado a cada lado de la faringe, delante de la 2.ª y 3.ª vértebras cervicales; 2.°, *ganglio cervical medio*, situado a cada lado de la arteria tiroidea inferior, frente a la 6.ª vértebra cervical; 3.°, *ganglio cervical inferior*, situado en el ángulo formado por la arteria subclavia y la arteria vertebral.

B. **Ramos comunicantes.** — Los ramos comunicantes vienen: 1.°, para el *ganglio cervical superior*, de los cuatro primeros pares cervicales; 2.°, para el *ganglio medio*, de los quinto y sexto pares cervicales; 3.°, para el *ganglio inferior*, de los dos últimos pares cervicales (fibras óculopupilares).

C. **Ramas eferentes.** — Provienen a la vez de los *tres ganglios cervicales*:

1.° RAMAS EFERENTES DEL GANGLIO SUPERIOR. — Se dividen en *cuatro grupos*:

a. *Ramas superiores o craneales.* — Las ramas superiores o craneales son dos:

1.ª Una *posterior*, rama anastomótica con los nervios neumogástrico, hipogloso mayor y glosofaríngeo.

2.ª Otra *anterior* y sigue la carótida interna para formar el *plexo carotídeo* y el *plexo cavernoso*. *Del plexo carotídeo* parten el *filete caróticotimpánico* (nervio de Jacobson) y el *filete carotídeo* del nervio vidiano (ganglio esfenopalatino). *Del plexo cavernoso* parten para el cuerpo pituitario, las meninges, los senos esfenoidales, las ramas de la carótida interna, filetes anastómoticos para los nervios de la órbita, para el ganglio de Gasser y la raiz simpática del ganglio oftálmico:

b. *Ramas posteriores.* — Están destinadas a los músculos de la región prevertebral y a las vértebras cervicales.

c. *Ramas anteriores.* — Se dirigen todas hacia el ángulo de bifurcación de la carótida primitiva y forman el *plexo intercarotídeo.* De este plexo nacen ramas que, a su vez, forman plexos secundarios, que siguen todas las ramas de división de la arteria carótida, externa. Llámanse *plexo tiroideo superior, lingual, facial, auricular posterior, occipital, faríngeo inferior, temporal superficial y maxilar interno.*

d. *Ramas internas.* — Van a parar a los órganos viscerales de la región cervical: faringe, esófago, laringe, cuerpo tiroides. Algunas de ellas forman el *nervio cardíaco superior.*

2.° Ramas eferentes del ganglio cervical medio.—Se distinguen en: 1.°, *ramas tiroideas*, que siguen la arteria tiroidea inferior; 2.°, *ramas cardíacas*, que forman el nervio cardíaco medio; 3.°, *ramas anastomóticas*, para el recurrente.

3.° Ramas eferentes del ganglio cervical inferior. — Se dividen en *tres grupos*:

a. *Ramas externas.* — Acompañan la arteria subclavia y forman alrededor de sus divisiones otros tantos plexos. Son los nervios vasomotores del miembro superior.

b. *Ramas ascendentes* (*nervio vertebral*). — El nervio vertebral es el conjunto de las ramas que acompañan la arteria vertebral dentro del cerebro. Da, para las ramas de división de la arteria, otros tantos plexos secundarios (*plexos espinales, plexo basilar, plexo cerebral posterior*).

c. *Ramas internas.* — Se anastomosan con el recurrente; algunas forman el *nervio cardíaco inferior.*

4.° Nervios cardíacos. — Los nervios cardíacos proceden: 1.°, del neumogástrico, por *tres ramos* (*de cada lado*); 2.°, del simpático, por *tres ramos* que vienen todos estos de los tres ganglios cervicales. Todos estos nervios se dirigen hacia la base del corazón y forman en este punto el *plexo cardíaco*, en el centro del cual se encuentran el *ganglio de Wrisberg.* De este plexo parten nervios para el miocardio y sus envolturas (véase, *Corazón*).

§ 2. — Simpático torácico

A. **Tronco y ganglios.** — El simpático torácico desciende, por cada lado de la columna vertebral, desde la primera a la

duodécima vértebra dorsal. Descansa sobre la cabeza de las costillas, cruzado por las arterias intercostales y cubierto por la pleura. A lo largo de este trayecto se encuentran diez o doce ganglios *llamados ganglios torácicos.*

B. **Ramos comunicantes.** — Proceden de los nervios intercostales vecinos; son a menudo en número de *dos* por ganglio.

C. **Ramas eferentes.** — Se comportan diferentemente en la parte superior y en la inferior del tórax.

1.° Ramos eferentes superiores. — Dan ramos a las vértebras, al esófago, a la aorta, al pulmón. Nacen de los cuatro o cinco primeros ganglios torácicos.

2.° Ramos eferentes inferiores. — Estos ramos, procedentes de los siete u ocho últimos ganglios torácicos, se reúnen para formar dos nervios: el *esplácnico mayor* y el *menor.*

a. *Nervio esplácnico mayor.* — Nace de los ganglios torácicos medios por cuatro o cinco ramas, que se dirigen hacia aquí y se unen a nivel de la primera vértebra dorsal. Atraviesa el diafragma y termina en el ángulo externo del ganglio semilunar correspondiente.

b. *Nervio esplácnico menor.* — Está formado por la reunión de los ramos procedentes de los últimos ganglios torácicos. Atraviesa el diafragma y se divide en tres ramas, que se distribuyen: 1.°, por el ganglio semilunar o el esplácnico mayor; 2.°, por el plexo renal; 3.°, por el plexo solar.

3.° Ganglios semilunares. — Son dos ganglios voluminosos en forma de media luna, situados en la parte pósterosuperior del abdomen; se aplican contra los pilares del diafragma, en las cápsulas suprarrenales, un poco por encima del páncreas; tienen un color gris rojizo y en general su volumen no es mayor que el de una habichuela.

a. *Ramas aferentes.* — Están representadas por los esplácnicos mayores, que penetran en los ganglios por su parte externa. A la extremidad interna del ganglio semilunar derecho va a parar la terminación del neumogástrico derecho, formando el *asa memorable* de Wrisberg.

b. *Ramas eferentes.* — Forman un vasto plexo por delante de la aorta y del tronco celiaco: llámase *plexo solar.* De este plexo parten ramas que se distribuyen por las vísceras, siguiendo el tra-

yecto de sus arterias. Se cuentan doce plexos: los *plexos diafragmáticos inferiores*, *coronario estomáquico*, *esplénico*, *hepático*, *mesentérico superior*, *suprarrenales* (arterias capsulares), *renales* y *espermáticos*. Cada uno de estos plexos se divide a su vez en plexos de tercero y de cuarto orden, que siguen las divisiones y subdivisiones de las arterias.

§ 3. — Simpático lumbar

A. **Tronco y ganglios.** — Al llegar a la cavidad abdominal por un orificio en el pilar del diafragma, el tronco del simpático sigue la parte ánterolateral de la columna lumbar, cubierto por la aorta en el lado izquierdo y por la vena cava en el derecho. El simpático lumbar termina a nivel de la quinta vértebra lumbar. Tiene en su trayecto cuatro o cinco ganglios llamados *ganglios lumbares*.

B. **Ramos comunicantes.** — Vienen de los nervios lumbares; son a menudo dos para cada ganglio.

C. **Ramas eferentes.** — Constituyen *tres órdenes*:

a. *Ramos óseos*. — Para las vértebras.

b. *Ramos lumbares*. — Para las arterias lumbares.

c. *Ramos preaórticos*. — Por delante de la aorta forman el *plexo lumboaórtico*, que se extiende desde el origen de las arterias espermáticas hasta el origen de las arterias ilíacas. Está en relación con el plexo solar y con el plexo hipogástrico. Del plexo lumboaórtico se desprenden numerosos ramos que siguen las arterias espermáticas, lumbares e ilíacas primitivas; estas últimas forman los nervios vasomotores del miembro inferior. La arteria mesentérica inferior está rodeada por el *plexo mesentérico inferior*, que se divide en plexos secundarios para cada una de las divisiones. Es de notar que el *plexo hemorroidal superior* termina en parte en el plexo hipogástrico.

§ 4. — Simpático sacro

A. **Tronco y ganglios.** — El simpático sacro descansa sobre la cara anterior del sacro, por dentro de los agujeros sacros superiores, detrás del recto. Presenta en su trayecto cuatro o cinco ganglios, llamados *ganglios sacros*. Al llegar al cóccix el

simpático, considerablemente reducido, se anastomosa con el simpático del lado opuesto (*asa coccígea*), en donde forma un pequeño ganglio impar, llamado *ganglio coccígeo*. g. de Walther

B. **Ramos comunicantes.** — Van desde los nervios sacros a los ganglios, en general, en número de dos para cada ganglio.

C. **Ramas eferentes.** — Forman *dos grupos*:

1.° Ramas internas. — Están destinadas al sacro, al recto y a la arteria sacra media.

2.° Ramas anteriores, plexo hipogástrico. — Las ramas anteriores de los ganglios sacros van a los ganglios hipogástricos. Estos se hallan en conexión con el plexo lumboaórtico por los nervios hipogástricos. De los ganglios hipogástricos, hojas fenestradas que descansan en el suelo pélvico a cada lado del recto, parten nervios que van a las diferentes vísceras de la pelvis: recto, vejiga, uréteres, vesículas seminales, próstata, conducto deferente en el hombre, útero y vagina en la mujer. Estos ganglios están anastomosados, por otra parte, con el plexo sacro.

LIBRO VI

ÓRGANOS DE LOS SENTIDOS

Los órganos de los sentidos son aparatos especiales, productos de diferenciación del ectodermo, que se encuentran en la periferia del cuerpo y tienen por función poner al hombre y los animales en relación con el mundo exterior. Son cinco: 1.°, el *sentido del tacto*, en relación con las sensaciones táctiles; 2.°, el *sentido del gusto*, que nos da a conocer el sabor de los cuerpos; 3.°, el *sentido del olfato*, que nos hace percibir los olores; 4.°, el *sentido de la vista*, que responde al excitante luz y nos proporciona datos sobre la forma, tamaño y color de los objetos luminosos o simplemente iluminados; 5.°, el *sentido del oído*, que nos permite percibir los sonidos.

CAPITULO PRIMERO

SENTIDO DEL TACTO

(Piel y sus anexos

El sentido del tacto asienta en la *piel* o *tegumento externo*. La piel es una membrana que envuelve el cuerpo en su totalidad y contiene en su espesor, además de otros elementos constitutivos, toda una serie de pequeños aparatos nerviosos destinados a recoger las impresiones llamadas táctiles. Estudiaremos sucesivamente, respecto de la piel: 1.°, su *conformación exterior*; 2.°, su *constitución anatómica*; 3.°, sus *anexos*.

§ 1. — Conformación exterior

1.° **Caracteres físicos.** — La piel está uniformemente extendida por toda la periferia del cuerpo. Su *superficie*, un poco

más extensa que la del cuerpo mismo, por razón de los pliegues que forma en diferentes sitios, mide por término medio 16.000 centímetros cuadrados. La piel es, en toda su extensión, continua, excepto a nivel de los orificios naturales, en donde se continúa con las mucosas correspondientes. El *espesor* de la piel oscila, en general, entre medio milímetro y 2 milímetros (aunque llega a 3 y 4 milímetros en la palma de las manos y en la nuca). Su *resistencia* es considerable: tirillas de piel de 10 a 12 milímetros de anchura no las rompe un peso de 7 u 8 kilogramos. Su *coloración* varía: 1.°, *según las edades* (blanco-rrosada en el nacimiento, blanca en el niño y en el adulto, ligeramente amarilla en el viejo); 2.°, *según las regiones* (siendo más obscura en las partes descubiertas que en las ocultas, particularmente teñida en los órganos genitales externos y también en la aréola del pezón); 3.°, *según las razas* (razas blancas, razas amarillas y razas negras). La coloración de la piel depende: 1.°, de la *hematina* de la sangre que circula por los vasos capilares de la dermis; 2.°, de la *melanina* o pigmento negro, que se distribuye bajo forma de granulaciones por las células profundas de la epidermis.

2.° **Cara superficial.** — La cara superficial, además de las uñas y los pelos, que los estudiaremos más adelante, presenta:

a. *Eminencias.* — Son de dos órdenes: temporales o permanentes. Las *eminencias temporales* son producidas por la proyección hacia afuera de los folículos pilosos bajo la influencia del frío o a consecuencia de una emoción (*piel de gallina*). Las *eminencias permanentes* están formadas por las papilas de la dermis: son principalmente visibles en la palma de las manos y en la planta de los pies, en donde forman un sistema de curvas concéntricas dispuestas en cierto número de tipos.

b. *Surcos o pliegues.* — Son de cuatro órdenes: 1.ª, *surcos interpapilares*, separando las hileras de papilas; 2.ª, *pliegues musculares*, producidos por los músculos subyacentes, al principio temporales y después permanentes; 3.ª, *pliegues de locomoción*, situados cerca de las articulaciones (*líneas de la mano*); 4.ª, *pliegues seniles*, constituídos por las arrugas propias de la vejez.

c. *Orificios.* — Son de dos clases: 1.ª, *orificios de los folículos pilosos*, que dan paso a los pelos; 2.ª, *orificios de las glándulas sebáceas y de las sudoríparas*, que dan paso, los primeros, a la materia sebácea, y los segundos, al sudor.

3.° **Cara profunda.** — Está en relación con el tejido celular subcutáneo. Está surcada de aréolas, ocupadas por las glándulas sudoríparas o por pelotones adiposos.

4.° **Formaciones subcutáneas.** — Por debajo de la piel, entre ésta y la aponeurosis, se encuentran: 1.°, el *panículo céluloadiposo*; 2.°, *bolsas serosas*; 3.°, *músculos*.

a. *Panículo céluloadiposo.* — El panículo céluloadiposo o *fascia superficialis* está generalmente dispuesto del modo siguiente: 1.°, una *hoja conjuntiva superficial* o *dérmica*, adherida a la dermis; 2.°, una *hoja conjuntiva profunda* o *aponeurótica*, adherida a la aponeurosis; 3.°, entre las dos hojas, una *capa adiposa*, por la cual corren los vasos y los nervios superficiales. Es de notar que, en ciertos puntos (palma de la mano y planta del pie), las dos hojas no existen: en su lugar se ven, en estos dos puntos, tabiques fibrosos, que van directamente de la dermis cutánea a la aponeurosis, circunscribiendo así estrechas aréolas ocupadas por pelotones adiposos.

b. *Bolsas serosas subcutáneas.* — Son cavidades más o menos espaciosas, labradas en el tejido celular subcutáneo y destinadas a favorecer el deslizamiento de la piel sobre las capas subyacentes. En general, se encuentran en todos los puntos en que la piel cubre algunas partes salientes del esqueleto, y su desarrollo es la consecuencia misma del deslizamiento de la piel sobre estas partes salientes. La cavidad, de por sí irregular, anfractuosa, algo tabicada (*bolsas uniloculares y multiloculares*), está llena de un líquido claro y transparente, análogo a la linfa. Se dividen en : 1.°, *bolsas serosas normales* (ejemplo: debajo de la cabeza del primer metatarsiano); 2.°, *bolsas serosas accidentales* (ejemplo: en el vértice de la gibosidad de los jorobados); 3.°, *bolsas serosas profesionales* (ejemplo: en la garganta del pie derecho en los que se dedican a fregar entarimados).

c. *Músculos cutáneos.* — En ciertos puntos, la piel descansa sobre formaciones musculares, que pertenecen, según los casos: 1.°, *al sistema muscular estriado* (ejemplo: cutáneos de la cara y del cuello); 2.°, *al sistema muscular liso* (ejemplo: músculo subareolar, dartos, etc.).

§ 2. — Constitución anatómica

La piel se compone: 1.°, de dos capas superpuestas, una profunda, el *corion*, y la otra superficial, la *epidermis*; 2.°, *vasos y nervios*.

1.° **Corion.** — (Para el corion y sus papilas, véanse los *Tratados de Histología*).

2.° **Epidermis.** — (Véanse igualmente los *Tratados de Histología*).

3.° **Vasos y nervios.** — La piel, membrana de gran sensibilidad, es muy rica en vasos y nervios:

a. *Vasos sanguíneos.* — Los vasos sanguíneos provienen de la *red subdérmica*. En la misma dermis después de haber dado numerosos ramúsculos a las glándulas sudoríparas, a las glándulas sebáceas y a los folículos pilosos, forman la *red subpapilar*, de donde nacen los vasos propios de las papilas o *ramos papilares*.

b. *Vasos linfáticos.* — Nacidos de las papilas, de las glándulas y de los folículos pilosos, forma una *red subpapilar*, de la cual nacen numerosos tronquitos descendentes, que se dirigen a la red subcutánea.

c. *Nervios.* — Los nervios son muy numerosos, como en las membranas dotadas de una exquisita sensibilidad. Terminan según las tres modalidades siguientes: 1.ª, por debajo de la dermis, en los *corpúsculos de Paccini*; 2.ª, en el espesor de la dermis, en los *corpúsculos de Meissener*; 3.ª, en el espesor de la epidermis, por *extremidades libres* (véanse los *Tratados de Histología*).

§ 3. — Anexos de la piel

Comprendemos con este título: 1.°, las *glándulas sudoríparas*; 2.°, las *glándulas sebáceas*; 3.°, las *uñas*; 4.°, los *pelos*.

1.° **Glándulas sudoríparas.** — Su función consiste en secretar el sudor y esparcirlo por la superficie de la piel.

a. *Generalidades.* — Cada una de ellas está constituída por un tubo largo y delgado, una de cuyas extremidades se abre en la superficie libre de la epidermis, mientras que la otra termina en fondo de saco. La parte interna del tubo, flexuosa y arrollada sobre sí misma, forma una pequeña masa esférica u ovoidea llamada *glomérulo* o *parte secretante del tubo*. La parte externa, casi rectilínea, va desde el glomérulo a la superficie cutánea y constituye el *conducto excretor*. Los *glomérulos* ocupan la parte profunda de la dermis y hasta una parte del

tejido celular subcutáneo: se dividen, según su volumen, en *grandes* (2 milímetros), *medianos* (300 μ) y *pequeños* (100 γ). El conducto excretor atraviesa sucesivamente la dermis y la epidermis, describiendo algunas flexuosidades irregulares y poco extensas. Las glándulas sudoríparas existen en casi todos los puntos de la superficie cutánea. Muy raras en los párpados y en la cara externa del pabellón, no las hay en los pequeños labios y en la porción inferior de los grandes labios. Su número es considerable: 38 por término medio en una superficie de 25 milímetros cuadrados, o sea 2.000,000 en toda la superficie cutánea. (Para lo referente a la estructura, vasos y nervios, véanse los *Tratados de Histología*.)

b. *Glándulas sudoríparas especiales.* — Aunque reducibles al tipo común, algunas glándulas sudoríparas merecen una descripción especial. Son: 1.°, las *glándulas axilares*, notables por el volumen de su glomérulo (3 a 4 milímetros de diámetro); 2.°, las *glándulas ceruminosas*, situadas en el conducto auditivo externo, que se distinguen de las glándulas ordinarias en que secretan una materia untuosa, de color amarillento y sabor amargo, llamada *cerumen*; 3.°, las *glándulas de Moll*, situadas en el espesor de los párpados, las cuales, en vez de ser glomeruladas, están representadas por un simple conducto contorneado en zigzás o en **S** itálica (son glándulas sudoríparas que han quedado en su estado embrionario).

2.° **Glándulas sebáceas.**—Las glándulas sebáceas son glándulas en racimo, cuya función consiste en secretar una materia grasa, el *sebo* o *materia sebácea*, que la derraman en seguida, ya dentro de un folículo piloso, ya directamente en la superficie de la epidermis.

a. *Situación.* — Se encuentran en toda la extensión del tegumento externo, excepto en la palma de la mano, en la planta del pie, en la cara palmar de los dedos de las manos y en la cara plantar de los dedos de los pies.

b. *División.* — Las glándulas sebáceas se dividen en tres grupos: El *primer grupo* comprende las glándulas que se abren en los folículos pilosos (*glándulas pilosas*): una o dos para cada pelo, algunas veces tres o cuatro. Su desarrollo está en relación con el de los pelos a que van anexas. El *segundo grupo* comprende las glándulas sebáceas que se abren directamente en la superficie de la piel sin tener ninguna relación con los pelos. Son poco numerosas, apenas se encuentran más que en los pe-

queños labios y en la aréola del pezón (véase *Mamas*). El *tercer grupo*, siendo intermedio entre los dos precedentes, está constituido por glándulas, ordinariamente muy voluminosas, que se abren directamente en la superficie de la piel, y que contienen, a título de anexos, un folículo piloso minúsculo.

c. *Constitución anatómica.* — Cada glándula presenta: 1.°, una *parte secretante* o *glándula propiamente dicha*, formada por acinos; 2.°, un *conducto excretor*, cilíndrico o infundibuliforme, muy corto, que se abre unas veces en un folículo piloso y otras veces en la superficie de la piel; 3.°, *vasos y nervios* (véanse los *Tratados de Histología*).

3.° **Uñas.** — Las uñas son producciones epidérmicas que se presentan en el hombre en forma de láminas cuadriláteras, blanquizcas y semitransparentes, situadas en la cara dorsal de la última falange de los dedos de las manos y de los pies. En cada una de ellas hemos de considerar: 1.°, la *uña propiamente dicha*; 2.°, el *órgano productor de la uña*.

A. Uña propiamente dicha. — La uña propiamente dicha es la formación epidérmica misma; es una hoja cuadrilátera, de consistencia córnea que ofrece a nuestra consideración un cuerpo y dos extremidades:

a. *Cuerpo.* — El *cuerpo* o parte media se extiende desde la raíz hasta el surco que separa la uña del pulpejo del dedo. Se distinguen en él: 1.°, una *cara superficial*, convexa, de color rosado en casi toda su extensión, excepto en la parte superior, en donde presenta una pequeña zona blanca en forma de media luna: llámase *lúnula*; 2.°, una *cara profunda*, cóncava, fuertemente adherida, que presenta todo un sistema de crestas o surcos longitudinales, que se amoldan exactamente sobre los surcos y las crestas de la dermis subyacente; 3.°, dos *bordes laterales*, que están más o menos engastados en un repliegue de la dermis.

b. *Extremidades.* — Se distinguen en proximal y distal. La *extremidad proximal* o *raíz* comprende toda la parte de la placa ungueal que se encuentra oculta en el repliegue que forma a este nivel la dermis cutánea. Es blanda, flexible, elástica, y termina por arriba formando un borde delgado y finamente dentellado. La *extremidad distal* es libre y de un color blanco grisáceo. Crece constantemente.

B. Organo productor de la uña. — Ha recibido este nombre toda la porción de la dermis cutánea que está en relación

de contacto con la uña. Se divide en tres partes: la dermis subungueal, la dermis supraungueal y la ranura ungueal.

α) La *dermis subungueal* es la parte de la dermis sobre la cual descansa la cara profunda de la uña. Se divide en dos zonas: una zona anterior, rosada, llamada *lecho de la uña*; una zona posterior, blanquizca, en relación con la lúnula, llamada *matriz de la uña*.

β) La *dermis supraungueal* (*manto de la uña* de Renault) es la parte de la dermis cutánea que, en forma de repliegue, se reclina sobre la raíz y sobre los bordes laterales de la uña. Su mayor longitud corresponde a nivel de la raíz; desde este punto va atenuándose hasta la parte inferior de los bordes laterales. Vista en corte, tiene la forma de un triángulo, cuyo vértice mira al cuerpo de la uña.

γ) La *ranura ungueal* es el ángulo diedro formado por la convergencia de la dermis supraungueal con la dermis subungueal. Está exactamente en relación con la raíz de la uña y con sus bordes laterales, que se engastan en ella, como un vidrio de reloj en su ranura metálica.

4.° **Pelos.** — Los pelos son producciones epidérmicas, filiformes y flexibles, que se desarrollan en mayor o menor número en la superficie libre de la piel. En ellos, como en las uñas, hay que distinguir: 1.°, el *pelo propiamente dicho*; 2.°, el *órgano productor del pelo*, comprendiendo el *folículo* y la *papila*.

A. Pelo propiamente dicho. — El pelo propiamente dicho es la formación epidérmica misma. Comprende: 1.°, una parte libre, el *tronco* (es más o menos largo y termina en punta); 2.°, una parte oculta en el folículo dérmico, la *raíz* (sufre una ligera estrangulación a su entrada en el folículo, luego se engruesa más o menos para formar el *bulbo*, masa ovoide o piriforme cuya extremidad interna cubre la papila). Se encuentran pelos en toda la superficie cutánea, excepto en la palma de la mano, en la planta de los pies, en la cara plantar y en la cara palmar de los dedos de las manos y de los pies, y en los pequeños labios. Su desarrollo varía mucho según las regiones (cabeza, pubis, cara, etc.): los pelos muy reducidos de longitud constituyen el *vello* o *bozo*. La implantación de los pelos sigue líneas curvas regulares, llamadas *corrientes*, las cuales se irradian en torno de un punto central, llamado *remolino*. Los pelos se dividen en *cinco grupos*: cabellos, barba, pelos de los órganos

genitales y de la axila, pelos anexos a los órganos de los sentidos, pelos de la superficie cutánea general.

a. *Cabellos.* — Son los pelos que se desarrollan en la superficie de la cabeza. Su *longitud* es muy variable y oscila de ordinario, en la mujer, entre 50 centímetros y un metro. Su *grosor* es también muy variable: de 15 a 32 centésimas de milímetro (PRUNER-BEY). Su *color* varía mucho según las razas y los individuos: en el cuadro cromático de BROCA se cuentan 54 matices. TOPINARD reduce la gama a cinco tipos primordiales: *negro absoluto*, *moreno obscuro*, *castaño claro*, *rubio* y *rojo*. Su *abundancia*, muy variable según los individuos y las razas, está indicada en las cifras siguientes (WITHOF) por pulgada cuadrada: 147 cabellos negros, 162 morenos y 182 rubios. Tocante a su *forma* y modo de enrollarse, se distinguen en: 1.°, *cabellos lisos*, (rectilíneos en toda su extensión); 2.°, *cabellos ondulados* (que describen extensas curvas); 3.°, *cabellos rizados* (formando anillos anchos y siempre incompletos); 4.°, *cabellos lanudos* (formando anillos más pequeños y en mayor número, enredándose unos con otros), presentando las dos variedades interesantes de *cabellos en escoba* de los papúes y *cabellos en grano de pimienta* de los bosquimanos. Hemos de recordar que por el aspecto exterior de los cabellos se han dividido las razas humanas en dos grandes grupos: *razas leiótricas* o de cabellos lisos, y razas *ulótricas* o de cabellos rizados.

b. *Barba.* — Así se llama el conjunto de pelos que ocupan las diferentes regiones de la cara. Miden, por término medio, de 6 a 10 centímetros de longitud. La barba es peculiar en el hombre, en el cual aparece a la edad de la pubertad. Es una anomalía que se desarrolle en la mujer.

c. *Pelos de los órganos genitales y de las axilas.* — Los pelos de los órganos genitales aparecen, como la barba, en la época de la pubertad. Su máximo desarrollo tiene lugar sobre el pubis. Su longitud raras veces excede de 5 a 8 centímetros. Los pelos de la axila tienen con los precedentes mucha analogía.

d. *Pelos anexos a los órganos de los sentidos.* — Son los siguientes: 1.°, las *pestañas* y las *cejas* (véase *Sentido de la vista*); 2.°, las *vibrisas*, que ocupan la entrada de la nariz (véase *Aberturas nasales*); 3.°, los *pelos del conducto auditivo externo*, situados en la entrada de este conducto. Todos estos pelos son cortos, rectilíneos y más o menos rígidos.

e. *Pelo de la superficie cutánea general.* — Se encuentran preferentemente en la cara anterior del pecho, en los hombros y en los miembros. Siempre son más desarrollados en el hombre que en la mujer.

B. ORGANO PRODUCTOR DEL PELO. — Los pelos se implantan en depresiones cilíndricas de la dermis, que han recibido el nombre de *folículos pilosos*. Los folículos se parecen a pequeñas botellitas, es decir, están estrechados en su parte superficial y dilatados en su parte profunda. Del fondo de la cavidad folicular se eleva una eminencia generalmente cónica, la *papila pilosa*, que se introduce y se aloja en la cavidad central del bulbo piloso, y desempeña, respecto del pelo, el papel de órgano productor. Es de notar que, en su parte inferior, el folículo piloso está íntimamente adherido al pelo, al paso que, en su parte superior, es decir, por debajo de la desembocadura de los conductos excretores de las glándulas sebáceas, está separado de él por un espacio circular, en el cual se derrama la materia sebácea.

CAPITULO II

SENTIDO DEL GUSTO

(LENGUA)

El gusto es aquel de nuestros cinco sentidos que nos da la noción del sabor de los cuerpos. Los aparatos nerviosos terminales destinados a ser impresionados están diseminados por la superficie exterior de la lengua, con lo cual ésta resulta ser el órgano del gusto. Estudiaremos sucesivamente: 1.°, su *conformación exterior*; 2.°, su *cuerpo muscular*; 3.°, su *mucosa*; 4.°, sus *vasos* y sus *nervios*.

§ 1. — CONFORMACIÓN EXTERIOR

La lengua tiene la forma de un cono colocado en sentido sagital y fuertemente aplanada de arriba abajo, cuya punta resulta inclinada hacia adelante. Se distinguen en ella dos porciones: una anterior o *bucal*, dispuesta horizontalmente, y la otra posterior o *faríngea*, vertical. Hemos de considerar en ella *dos caras*, *dos bordes*, la *base* y la *punta*.

1.° **Caras.** — Las dos caras se distinguen en superior e inferior.

α) La *cara superior* está en relación, por delante, con la bóveda palatina; por detrás, con la cavidad de la faringe. En la línea media tiene un surco longitudinal más o menos marcado. En su parte extrema posterior se ven tres repliegues, uno medio y los otros dos laterales, que la unen a la epiglotis, *repliegue glosoepiglótico*. (Para la configuración de esta cara, véase *Mucosa*.)

β) La *cara inferior*, mucho menos extensa que la precedente, descansa en su totalidad sobre el suelo de la boca, a la cual está unida por un repliegue medio, el *frenillo*. En la parte anterior, el frenillo está substituído por un surco medio más o menos marcado. En la parte inferior del frenillo y a cada lado de la línea media, se levantan dos pequeños tubérculos: en el vértice de estos tubérculos se ven los orificios de los conductos de Wharton, y un poco por encima de los orificios de los conductos excretores de la glándula sublingual. Además, en las paredes laterales de esta cara son de notar las dos *venas raninas* (véase *Mucosa*).

2.° **Bordes.** — Son libres y redondeados, más delgados por delante que por detrás, corresponden a los arcos dentales.

3.° **Base.** — Ancha y gruesa, está en relación sucesivamente, de delante atrás: 1.°, con los músculos milohioideos y geniohioideos; 2.°, con el hueso hioides; 3.°, con la epiglotis.

4.° **Punta.** — Llamada también *vértice*, es aplanada de arriba abajo. En su parte media se juntan los dos surcos medios, superior e inferior. Está en relación con los incisivos.

§ 2. — Constitución anatómica

Desde el punto de vista de su constitución anatómica, la lengua presenta: 1.°, un *esqueleto ósteofibroso*; 2.°, músculos, *músculos de la lengua*; 3.°, un revestimiento mucoso, la *mucosa lingual*.

A) *Esqueleto ósteofibroso*

Comprende: 1.°, un hueso, el *hioides*; 2.°, dos láminas fibrosas, la *membrana glosohioidea* y el *septum* o *tabique medio*.

α) El *hioides* ha sido descrito en Osteología.

β) La *membrana glosohioidea* es una hoja fibrosa situada en la parte posterior de la lengua y dispuesta transversalmente. Nace en el borde superior del cuerpo hioides. Desde este punto se dirige hacia arriba y adelante, y desaparece después de haber recorrido un trayecto de 8 a 10 milímetros por entre fascículos musculares.

γ) El *septum medio* o *tabique lingual* es una lámina fibrosa colocada de canto en la línea media entre los dos músculos genioglosos. Tiene la forma de una pequeña hoz, cuya base se continúa con la membrana glosohioidea y, por intermedio de ésta, con el hioides. Su punta, dirigida hacia adelante, se pierde insensiblemente en medio de los fascículos musculares del vértice de la lengua. Su borde superior, convexo, se dirige paralelamente a la cara dorsal de la lengua, de la cual está separado únicamente por un intervalo de 3 a 4 milímetros. Su borde inferior es cóncavo y está en relación con las fibras más internas del geniogloso.

B) *Músculos de la lengua*

La lengua comprende *diecisiete músculos* uno solo es impar y medio, es el lingual superior; los demás todos son pares y laterales; quedan resumidos en el cuadro siguiente:

A) M. extrínsecos.	Que nacen de los huesos próximos	*Geniogloso*	2	
		Estilogloso	2	
		Hiogloso	2	
	Que nacen de los órganos próximos	*Palatogloso*	2	
		Faringogloso	2	
		Amigdalogloso	2	
	Que nacen a la vez de los huesos y de los órganos próximos	*Lingual superior*	1	
		Lingual inferior	2	
B) M. intrínseco		*Transverso*	2	
			17	

1.° **Geniogloso.** — Es el más voluminoso de los músculos de la lengua y tiene la forma de un triángulo de vértice anterior.

Inserciones.—*Por delante*, se inserta en la apófisis genisuperior. *Desde este punto* se dirige hacia atrás, desplegándose a manera de un ancho abanico, para terminar: 1.°, por sus *fibras inferiores* en el hioides; 2.°, por sus *fibras superiores*, en la punta de la lengua; 3.°, por sus *fibras medias*, en la cara profunda de la mucosa, desde la membrana glosohioidea hasta la punta.

Relaciones. — Su *cara externa* está en relación con la glándula sublingual, el conducto de Wharton, la arteria lingual, el nervio hipogloso y los tres músculos hiogloso, estilogloso y lingual inferior. Su *cara interna* está en relación con el geniogloso del lado opuesto (excepto a nivel del septum medio). Su *borde anterior*, cóncavo, está en relación con la mucosa de la cara inferior de la lengua. Su *borde inferior* descansa sobre el geniohioideo.

Acción. — Por la acción de este músculo la lengua se apelotona sobre sí misma, aplicándose fuertemente sobre el suelo de la boca y sobre la cara posterior del maxilar inferior.

2.° **Estilogloso.** — Es un músculo largo y delgado que va desde la apófisis estiloides a las partes laterales de la lengua.

Inserciones. — *Por atrás*, se inserta en la apófisis estiloides y en las partes próximas del ligamento estilomaxilar. *Desde este punto* se dirige oblicuamente hacia abajo y adelante, ensanchándose. Al llgear a los lados de la lengua, se divide en *tres grupos* de fascículos: 1.°, *fascículos inferiores*, que se introducen entre las dos porciones del hiogloso y se continúan, por debajo de este músculo, en parte con el lingual inferior y en parte con el geniogloso; 2.°, *fascículos medios*, que siguen el borde de la lengua hasta la punta; 3.°, *fascículos superiores*, que se doblan hacia adentro para terminar en el septum lingual.

Relaciones. — *Por fuera*, con la parótida, el pterigoideo interno, la mucosa lingual y el nervio lingual; *por dentro*, con el constrictor superior de la faringe y el hiogloso.

Acción. — Dirige la lengua hacia arriba y atrás, aplicándola fuertemente contra el velo del paladar.

3.° **Hiogloso.** — Es un músculo delgado, aplanado, cuadrilátero, situado en la parte lateral e inferior de la lengua.

Inserciones. — Nace, *por abajo*, por dos porciones: 1.ª, en el cuerpo del hioides (llámase *basiogloso*); 2.ª, en el asta mayor (llámase *ceratogloso*). Estas dos porciones se dirigen hacia arriba y un poco adelante, ganan la parte interna de la porción media del estilogloso. En este punto se doblan hacia adentro, se hacen horizontales y se mezclan con los fascículos superiores del estilogloso para ir a terminar, como estos últimos, en el septum medio, desde la base de la lengua hasta la punta.

Relaciones. — Está en relación: 1.°, por su *cara profunda*, con el constrictor medio de la faringe, el faringogloso y la arteria lingual (que la cruza oblicuamente de atrás adelante y de abajo arriba); 2.°, por su *cara superficial*, con los músculos milohioideo, estilohioideo y digástrico, con la glándula submaxilar, el conducto de Wharton y los dos nervios lingual e hipogloso mayor.

Acción. — Los dos hipoglosos bajan de la lengua, al propio tiempo que la comprimen transversalmente.

4.° **Palatogloso.** — Llamado también *glosoestafilino*, está situado en el espesor del pilar anterior del velo del paladar.

Inserciones. — Se inserta, *por arriba*, en la cara inferior del velo del paladar. *Por abajo*, termina en la base y en el borde de la lengua, confundiendo sus fibras con las del faringogloso y de la porción media del estilogloso.

Relaciones. — Con la mucosa lingual en la mayor parte de su extensión.

Acción. — Dirige la lengua hacia arriba y atrás.

5.° **Faringogloso.** — Está representado por un paquete de fibras musculares, que el constrictor superior de la faringe manda al borde lateral de la lengua. Terminan: 1.°, las *superiores*, confundiéndose con los fascículos del glosoestafilino y del estilogloso; 2.°, las inferiores, continuándose (por debajo del hiogloso) con las fibras del lingual inferior. Cuando se contrae, el faringogloso dirige la lengua hacia atrás y arriba.

6.° **Amígdalogloso.** — Es un pequeño músculo aplanado y delgado, situado en la parte externa de la amígdala. Nace, por fuera de esta glándula, en la aponeurosis faríngea y desciende hacia la base de la lengua. En este punto, cambiando de dirección para hacerse transversal, gana la línea media (pasando por debajo del lingual superior) y se entrecruza con el del lado opuesto. Unidos entre sí, los dos músculos forman una especie de *cincha*: dirige hacia arriba la base de la lengua y la aplica contra el velo del paladar.

7.° **Lingual superior.** — Es un músculo impar y medio, situado en la cara superior de la lengua, desde la base hasta la punta.

INSERCIONES. — Nace en la base de la lengua por tres fascículos: un *fascículo medio*, que se desprende del repliegue glosoepiglótico medio, dos *fascículos laterales* que parten de las astas menores del hioides. Desde sus puntos de origen posteriores, los tres fascículos precitados se dirigen hacia arriba y adentro ensanchándose, y pronto se fusionan con una hoja única, que ocupa la porción media de la lengua y puede seguirse hasta la punta.

RELACIONES. — Está en relación: 1.°, por su *cara superficial*, con la mucosa lingual; 2.°, por su *cara profunda*, con los músculos subyacentes; 3.°, *por los lados*, con el glosopalatino, el glosofaríngeo y el estilogloso.

ACCIÓN. — Eleva la punta de la lengua, y al mismo tiempo la dirige hacia atrás (*elevador y retroactor* de la punta).

8.° **Lingual inferior.** — Situado en la cara inferior de la lengua, su principal origen parte de las astas menores del hioides (va reforzado por fascículos del glosofaríngeo y del estilogloso). Desde este punto se dirige hacia adelante y arriba, para terminar en la mucosa que reviste la punta de la lengua. Desde el punto de vista de su *acción*, acorta la lengua en sentido anteroposterior, al mismo tiempo que dirige su punta hacia abajo y atrás (*depresor y retractor* de la punta).

9.° **Transverso.** — Está constituído por fascículos transversales, que, tanto al uno como al otro lado, toman origen, *por dentro*, en el septum lingual y vienen a terminar, *por fuera*, en la mucosa de los bordes de la lengua. Estos fascículos, al contraerse, aproximan los bordes de la lengua a la línea media: la lengua se pone redonda y afilada, proyectando su punta hacia fuera de la cavidad bucal.

C) *Mucosa lingual*

La mucosa lingual envuelve la lengua en toda su extensión, excepto la base, alrededor de la cual se la ve reflejarse para continuarse con las mucosas vecinas (las de la faringe, de la laringe, del velo del paladar, de las encías y del suelo de la boca).

1.° **Caracteres físicos.** — Delgada y transparente en la cara inferior de la lengua, la mucosa se engruesa al llegar a los bordes, y su máximo espesor corresponde a la cara dorsal, cerca de la línea media. Su *consistencia*, escasa en la cara inferior y en los bordes, es también mucho mayor en la cara dorsal. Su *color* es rosado en la cara inferior; en la cara superior es rosado después de las comidas, blanco o blanco amarillento después de una abstinencia de algunas horas, y principalmente por la mañana en ayunas.

2.° **Papilas de la lengua.** — Según su forma, se dividen en *cinco grupos*:

a. *Papilas caliciformes.* — Son las más voluminosas y las más importantes. Se componen de las tres partes siguientes: 1.ª, un *mamelón central* o *papila* propiamente dicha (de un milímetro o milímetro y medio de altura), ligeramente estrangulada en su extremidad adherente a la base; 2.ª, un *rodete circular*, que la rodea a manera de un cáliz (*vollum*); 3.ª, un *surco*, igualmente circular, generalmente bastante marcado y situado entre la papila y su rodete.

b. *Papilas fungiformes.* — Semejantes a una seta, se componen esencialmente de una *cabeza* más o menos voluminosa, sostenida por un *pedículo* más o menos largo. Por término medio y muy frecuentemente miden 1,2 milímetros de altura por 8 milímetros de grosor.

c. *Papilas filiformes.* — Se presentan en forma de pequeñas prominencias cilíndricas o cónicas, de cuyo vértice sale un ramo de prolongaciones filiformes. Mide de un tercio de milímetro a tres milímetros de longitud.

d. *Papilas foliadas.* — Son pliegues verticales, situados en los bordes de la lengua, cerca de la base. Son rudimentarias en el hombre y están muy desarrolladas, por el contrario, en ciertos animales, en los cuales constituyen *órganos foliados* u *órganos laterales del gusto*.

e. *Papilas hemisféricas.* — Son mucho más pequeñas que las precedentes y tienen las mayores analogías con las papilas dérmicas de la piel.

3.° **Distribución topográfica de las papilas linguales.** — Todas estas papilas ocupan en la superficie de la lengua una situación determinada. Las *pápilas caliciformes*, en número de nueve a once, están situadas en la cara dorsal de la lengua (en el punto de unión de su tercio posterior con sus dos tercios anteriores), en donde forman la V lingual (en este punto es de notar

el *agujero ciego*, que corresponde a la papila del vértice de la V). Las *papilas fungiformes*, en número de ciento cincuenta a doscientas, están irregularmente diseminadas por la cara dorsal de la lengua, por delante de la V lingual (también las hay por detrás de la V, pero en corto número). Las *papilas filiformes* ocupan toda la porción de la cara dorsal de la lengua situada por delante de la V. Están dispuestas en series lineales, que se dirigen oblicuamente del surco medio de la lengua hacia los bordes. Las *papilas foliadas* están situadas en la parte posterior de los bordes. Las *papilas hemisféricas* se encuentran en toda la extensión de la mucosa lingual.

4.° **Constitución anatómica.** — (Para lo que corresponde a la estructura de la mucosa lingual y de sus papilas, véanse los *Tratados de Histología*).

5.° **Glándulas.** — Las glándulas anexas a la mucosa lingual son de dos clases: glándulas foliculares y glándulas mucosas.

α) Las *glándulas foliculares* están situadas en el dorso de la lengua, por detrás de la V, en donde forman una raya continua desde la epiglotis a las papilas caliciformes y desde una amígdala a la otra. Son pequeñas eminencias, irregularmente hemisféricas o lenticulares, de 1 a 4 milímetros de diámetro, que levantan la mucosa a su nivel y presentan en su punto culminante un pequeño orificio que conduce a una cavidad central (para la estructura, véanse los *Tratados de Histología*).

β) Las *glándulas mucosas* son glándulas en racimo, dispuestas en tres grupos: 1.°, *grupo posterior*, impar y medio, que comprende todas las glándulas situadas por detrás de la V, entre las dos amígdalas; 2.°, *grupo lateral*, que forma a lo largo de los bordes un reguero continuo desde las papilas calciformes hasta la punta (a nivel de las papilas foliadas hay un pequeño grupo especial, conocido con el nombre de *glándulas de Weber*); 3.°, *grupo ánteroinferior* o *grupo de la punta*, que constituye, en la cara inferior de la lengua y a cada lado de la línea media, la *glándula de Blandin* o *glándula de Nühn*.

§ 3. — Vasos y nervios

1.° **Arterias.** — Las arterias destinadas a la lengua provienen, *principalmente*, de la lingual, rama carótida externa (véase *Angiología*); *accesoriamente*, de la palatina inferior y de la faríngea inferior

2.° **Venas.** — Las venas se dirigen en su mayor parte a la cara externa del músculo hiogloso, y se unen aquí en un tronco común, la *vena lingual propiamente dicha*, que desemboca en la yugular interna (véase *Angiología*).

3.° **Linfáticos.** — Los linfáticos de la lengua forman debajo de la mucosa en la zona subpapilar del corión, por delante de la V lingual, una rica red, la *red subpapilar*. Los *troncos* y *troncuitos* que nacen de esta red se dividen en *posteriores*, *anteriores*, *laterales* y *medios*. Los *linfáticos posteriores* (cuatro o seis), se dirigen, unos hacia la epiglotis y los otros hacia las amígdalas, para venir a terminar en dos o tres ganglios situados por delante de la yugular interna. Los *linfáticos apicales* o *anteriores*, en número de dos, descienden al espesor de la lengua, para terminar, uno en los ganglios suprahioideos y el otro en los ganglios de la cadena yugular interna. Los *linfáticos laterales* o *marginales* parten de los bordes de la lengua (ocho o diez) y terminan, unos en los ganglios submaxilares y los otros en los ganglios yugulares internos. Los *linfáticos medios* o *centrales* proceden de la porción media de la red mucosa y se dirigen a los ganglios de la cadena yugular interna.

4.° **Nervios.** — Se dividen en motores y sensitivos:

a. *Nervios motores.* — Los nervios motores, destinados al cuerpo muscular, provienen: 1.°, del *facial*, para el estilogloso y el glosoestafilino, a veces también para el lingual inferior; 2.°, del *hipogloso mayor*, para los demás músculos de la lengua.

b. *Nervios sensitivos.* — Los nervios sensitivos, destinados a la mucosa, provienen de tres orígenes: 1.°, del *nervio lingual* (comprendiendo en él la cuerda del tímpano), que se ramifica por los dos tercios anteriores de la mucosa; 2.°, del *nervio glosofaríngeo*, que se distribuye por las papilas caliciformes y por la porción de la mucosa que está situada por detrás de la V; 3.°, del *nervio laríngeo superior*, que envía algunos filetes a la porción de la mucosa más próxima a la epiglotis. Estos nervios, a la vez sensitivos, sensoriales, vasomotores y glandulares, terminan de tres maneras: 1.ª, por arborizaciones libres, en las papilas y en el epitelio; 2.ª, por extremidades libres, en unos pequeños cuerpos especiales llamados *mamelones del gusto* (*fibras inter-*

gemmales, *fibras perigemmales*, *fibras intragemmales*); 3.ª, por extremidades libres, en los acinos glandulares (véanse los *Tratados de Histología*).

CAPITULO III

SENTIDO DEL OLFATO

(Fosas nasales y pituitaria)

Las terminaciones nerviosas destinadas a recoger las impresiones olorosas están diseminadas en la parte superior de la mucosa pituitaria, la cual tapiza en toda su extensión las fosas nasales. Describiremos sucesivamente: 1.°, la *nariz*; 2.°, las *fosas nasales*.

§ 1. — Nariz

Se da el nombre de *nariz* a esa eminencia voluminosa, impar y media, que, dispuesta a manera de tejadillo, se encuentra sobre la entrada de las fosas nasales.

1.° **Conformación exterior.** — Tiene la forma de una pirámide triangular de base inferior. Se consideran en ella *tres caras*, *tres bordes*, *vértice* y *base*;

a. *Caras.* — Son tres: dos laterales y una posterior. Las *caras laterales* son planas, triangulares, inclinadas hacia la región de las mejillas. Fijas en su mitad superior, son movibles en su mitad inferior (*alas de la nariz*). La *cara posterior* está representada por dos canales, que se confunden con las dos fosas nasales.

b. *Bordes.* — Son tres: dos laterales y uno anterior. Los *bordes laterales* forman, con las partes próximas de la cara, un surco longitudinal, que toma sucesivamente los nombres de *nasopalpebral*, *nasogeniano* y *nasolabial*. El *borde anterior* o *dorso de la nariz* está representado por una línea que se inclina más o menos hacia adelante, y termina por abajo en una eminencia redondeada llamada *lóbulo de la nariz*. Según los casos, el dorso de la nariz puede ser rectilíneo (nariz recta), cóncavo (*nariz arremangada*) o convexo (*nariz aguileña*).

c. *Vértice.* — Coincide con el espacio interciliar. Es convexo en sentido transversal y cóncavo en sentido vertical. Llámase *nariz griega* aquella cuyo borde anterior se continúa directamente con la línea de la frente sin formar depresión.

d. *Base.* — Horizontal en la nariz recta, es oblicua hacia abajo en la nariz aguileña y oblicua hacia arriba en la nariz arremangada. Presenta un tabique medio, el *subtabique*, y a cada lado orificios llamados *aberturas inferiores de la nariz*. Estos orificios son redondeados o elípticos y su eje mayor varía según las razas: es anteroposterior en las razas blancas, transversal en las razas negras y oblicuo en las razas amarillas.

2.° **Constitución anatómica.** — La nariz se compone de: 1.°, *esqueleto*; 2.°, *capa muscular*; 3.°, *cubierta exterior*; 4.°, *cubierta interior*.

A. Esqueleto.—Comprende huesos, cartílagos y una membrana fibrosa.

a. *Huesos.* — Son los siguientes: 1.°, huesos propios de la nariz; 2.°, rama ascendente del maxilar superior y borde anterior de su apófisis palatina (véase *Osteología*).

b. *Cartílagos.* — Hay tres cartílagos principales (*cartílago del tabique*, *cartílagos laterales*, *cartílagos del ala de la nariz*) y cartílagos accesorios.

α) El *cartílago del tabique* está situado en la línea media y ocupa el espacio angular comprendido entre la lámina perpendicular del etmoides y el vómer. Presenta *dos caras laterales*, que corresponden a las fosas nasales, y *cuatro bordes*, dos anteriores y dos posteriores.

β) Los *cartílagos laterales*, en número de dos, uno derecho y el otro izquierdo, tienen también cada uno la forma de una lámina triangular, cuya base, situada en la línea media, se confunde en parte con el cartílago precedente, y cuya punta, más o menos redondeada, se dirige hacia el surco nasogeniano.

γ) Los *cartílagos del ala de la nariz*, uno derecho y otro izquierdo, están situados por debajo del precedente. Cada uno de ellos tiene la forma de una **U**, con: 1.°, una *hoja externa*, que corresponde al ala de la nariz; 2.°, una *hoja interna*, en relación con el subtabique; 3.°, una *parte media*, en relación con el dorso de la nariz.

δ) Los *cartílagos accesorios*, situados entre los precedentes, son: 1.°, *cartílagos cuadrados* (dos o tres a cada lado), situa-

dos en la parte posterior e inferior del ala de la nariz; 2.°, los *cartílagos sesamoideos* (en número variable), situados entre el cartílago lateral y el cartílago del ala de la nariz; 3.°, los *cartílagos vomerianos* o *cartílagos de Huschke*, que ocupan el borde posteroinferior del cartílago del tabique.

c. *Membrana fibrosa.* — Llena todos los espacios que dejan libres los cartílagos precitados. Es una dependencia del periostio y del pericondrio.

B. Capa muscular. — La forman los músculos siguientes: piramidal, triangular de la nariz, mirtiforme, dilatador propio de las aberturas nasales, elevador común del ala de la nariz y del labio superior.

C. Cubierta exterior. — Está representada por la piel de la nariz, que está forrada de una capa de tejido celuloadiposo, excepto a nivel del lóbulo. Es de notar el desarrollo de las glándulas sebáceas.

D. Cubierta interior. — Está representada: 1.°, *por abajo y delante*, por la piel de las aberturas nasales; 2.°, *por arriba y atrás*, por la mucosa pituitaria (véase más adelante).

3.° **Vasos y nervios.** — Las *arterias* provienen de la nasal (rama de la oftálmica) y de la facial, que envían a la nariz la arteria dorsal y la arteria del subtabique. Las *venas* desembocan unas en la angular y otras en la facial. Los *linfáticos* se distinguen en tres grupos: 1.°, *superiores*, que parten de la raíz de la nariz y terminan en los ganglios parotídeos superiores; 2.°, *medios*, (tres o cuatro), que nacen debajo de los precedentes y van, ora a los ganglios parotídeos inferiores, ora a los ganglios submaxilares; 3.°, *inferiores* (de seis a diez), que descienden oblicuamente por las partes laterales de la cara, para terminar en los ganglios submaxilares. Los *nervios* son motores o sensitivos: los *nervios motores*, destinados a los músculos, provienen del facial; los *nervios sensitivos*, destinados a la piel, emergen del nasal externo, del suborbitario y del nasolobular (rama del nasal interno).

§ 2. — Fosas nasales y pituitaria

Las fosas nasales son dos, derecha e izquierda, representando dos largos conductos dirigidos de delante atrás. Se distinguen en ella tres partes, que son, de delante atrás: 1.ª, las *aberturas nasales*; 2.ª, las *fosas nasales propiamente dichas*; 3.ª, la *cavidad posterior de las fosas nasales*.

A) *Aberturas nasales*

Las aberturas nasales, llamadas también *vestíbulos de las fosas nasales*, ocupan la parte anterior de estas cavidades. Se diferencian de las mismas en que su revestimiento interno está formado por la piel y no por una mucosa.

1.° **Configuración y relaciones.** — En cada una de las aberturas nasales hay que considerar dos paredes, interna y externa; dos extremidades, anterior y posterior, y dos orificios, inferior y superior. La *pared interna*, de 10 a 14 milímetros de altura, está en relación: 1.°, en su tercio superior, con el cartílago del tabique; 2.°, en sus dos tercios inferiores, con el cartílago del ala de la nariz. Es de notar que el borde superior de este último forma una eminencia ánteroposterior muy marcada; por encima de esta eminencia, la piel es lisa y sin pelo; por debajo, es rugosa y provista de pelos. La *pared externa*, de 14 a 16 milímetros de altura, está en relación con el cartílago del ala de la nariz. Tiene la forma de una bóveda de concavidad inferointerna, y tiene largos pelos en su parte inferior. La *extremidad posterior* es regularmente redondeada. La *extremidad anterior* se prolonga dentro del lóbulo en un pequeño fondo de saco, el *vestíbulo del lóbulo de la nariz*. También está poblado de pelos. El *orificio inferior* es el mismo orificio anterior de las fosas nasales. El *orificio superior* es muy estrecho, está dispuesto en forma de hendidura ánteroposterior y pone en comunicación la abertura nasal correspondiente. Sirve de límite entre la piel y la mucosa.

2.° **Cubierta cutánea.** — La piel que cubre la abertura nasal se continúa, *por abajo*, con la de la cara, y *por arriba*, con la pituitaria. Se distingue por la presencia de largos pelos, llamados *vibrisas*.

3.° **Vasos y nervios.** — Las *arterias* proceden de diversas fuentes: de las etmoidales, de la esfenopalatina y de la arteria del subtabique. Las *venas* desembocan en la facial. Los *linfáti-*

cos van a parar a los ganglios submaxilares. Los *nervios* emanan del nasal interno.

B) *Fosas nasales propiamente dichas, pituitaria*

Las fosas nasales las hemos descrito en Osteología (pág. 49); aquí nos ocuparemos únicamente de la pituitaria.

1.° **Disposición de la pituitaria.** — La pituitaria, llamada también *mucosa nasal*, *membrana de Schneider*, *mucosa olfatoria*, reviste sin interrupción las paredes de las fosas nasales.

α) *En la pared superior* o *bóveda*, cierra todos los agujeros de la lámina cribosa. A nivel del orificio del seno esfenoidal, penetra en este seno y reviste regularmente las paredes.

β) *En la pared externa*, la pituitaria se extiende sucesivamente sobre la concha superior y el meato superior, la concha media y el meato medio, la concha inferior y el meato inferior. *En el meato superior* pasa por delante del agujero esfenopalatino, cerrándolo; por otra parte, envía una prolongación dentro de las células etmoidales posteriores (orificio único o múltiple). *En el meato medio* se encuentran dos orificios: el orificio del seno maxilar y el orificio que está sucesivamente en relación con el infundíbulo. Penetra en estos dos orificios para tapizar, de una parte, el seno maxilar, y de otra parte, las células etmoidales anteriores y el seno frontal. Es de notar que el orificio del seno maxilar está considerablemente estrechado por la pituitaria. Nótase también que el infundíbulo se continúa con la pared externa de las fosas nasales por un canal oblicuo hacia abajo y atrás (*canal del infundíbulo*), el cual está limitado, por dentro, por un repliegue ascendente de la mucosa (*repliegue unciforme*), por fuera, por una eminencia más o menos voluminosa, el *promontorio de las fosas nasales* de Zoja, o *bulbo etmoidal* de Zuckerkandl. *En el meato inferior*, la pituitaria encuentra el orificio inferior del conducto nasal. Penetra en él, para tapizarlo en toda su extensión (véase más adelante *Conducto nasal*).

γ) *En el suelo*, la pituitaria reviste muy uniformemente los huesos que los constituyen. A nivel del conducto palatino anterior, se introduce en él, formando un pequeño fondo de saco, que en general no ocupa más que el tercio o la cuarta parte superior de este conducto.

δ) *En la pared interna*, se extiende muy uniformemente también, sin modificar en su aspecto exterior las diferentes piezas óseas o cartilaginosas que forman el tabique. Es de notar, en su parte anterior e interior, la existencia de un pequeño orificio que conduce a una pequeña cavidad tubulosa, de 2 a 7 milímetros de longitud, llamada *tubo de Ruysch* (homólogo en el hombre del *órgano de Jacobson*).

ε) *A nivel de los orificios anterior* y *posterior* (*coanas*), la pituitaria se continúa, por una parte con la piel de las ventanas de la nariz, y por otra con la mucosa de la faringe.

2.° **Caracteres físicos.** — La pituitaria tiene un *color* rosado en su parte extrema superior, con un reflejo amarillento (*locus luteus* de Ecker). Su *grosor* es variable: de 1 a 3 milímetros en las fosas nasales: tiene un tercio, un cuarto y aun una décima de milímetro en el seno. Su *consistencia* es blanda y su *resistencia* escasa. Su *adherencia* al esqueleto es en toda su extensión íntima, aunque menos fuerte en el tabique y en el suelo.

3.° **Constitución anatómica.** — Se compone: 1.°, de una capa profunda o *corión*; 2.°, de una capa superficial o *epitelio*; 3.°, de *glándulas*.

a. *Corión.* — (Véanse los *Tratados de Histología*).

b. *Epitelio.* — Contiene tres clases de células: *células epiteliales* propiamente dichas, *células basales* y *células olfativas* (véanse los *Tratados de Histología*). Es de notar que estas últimas, que son verdaderas células nerviosas (*neurona olfativa periférica*, véase pág. 436), únicamente se encuentran en la parte superior de la pituitaria, en donde se divide esta última en dos partes: una parte superior u *olfativa* y una parte inferior o *no olfativa*. La línea de demarcación de las dos regiones sería un plano horizontal que pasara: para ciertos autores, por el borde libre de la concha media, y para otros (Brunn), a 7 milímetros por encima del borde libre de la concha superior.

c. *Glándulas.* — Son muy numerosas (de 30 a 50 por centímetro cuadrado, Sappey) y se encuentran lo mismo en la porción no olfativa que en la porción olfativa y en el seno. *En la porción no olfativa* son glándulas en racimo, que Sappey divide en dos grupos: *glándulas en espiga* y *glándulas globulosas*. *En la porción olfativa* existen también numerosas glándulas: *glándulas en racimo*, según Sappey, Robin y Rémy; *glándulas en tubo*, según Todd y Bowmann y también Ranvier. *En los senos*, las glándulas mucosas corresponden en parte a la categoría de las glándulas en racimo, y en parte a las glándulas en tubo (Paulsen).

4.° **Vasos y nervios.** — Las *arterias* provienen: 1.°, de las etmoidales anterior y posterior; 2.°, de la esfenopalatina; 3.°, de la nasal posterior; 4.°, de la suborbitaria; 5.°, de la ptérigopalatina; 6.°, de la facial. Forman en la pituitaria tres redes: una *red profunda*, en relación con el periostio; una *red media*, para la porción media del corion mucoso; una *red superficial*, situada por debajo de la membrana basal. Las *venas* son muy numerosas, se hallan anastomosadas en un rico plexo (*cuerpos cavernosos de la pituitaria*) y se distiguen en: 1.°, *anteriores*, que salen de las fosas nasales por su orificio anterior para terminar en la facial; 2.°, *posteriores*, que atraviesan el agujero esfenopalatino, para desembocar en el plexo maxilar interno; 3.°, *superiores*, que constituyen las venas etmoidales anterior y posterior, tributarias de la oftálmica. Los *linfáticos* forman una red muy rica que se extiende por toda la pituitaria. Los troncos y tronquitos eferentes se distinguen en dos grupos: 1.°, *linfáticos anteriores*, que se dirigen hacia adelante y abajo, terminando en los ganglios submaxilares; 2.°, *linfáticos posteriores*, los más importantes; se dirigen hacia atrás hasta la pared lateral de la faringe y, desde allí, van a terminar, unos (*superiores*) en uno o dos ganglios situados detrás de la faringe, delante del cuerpo axis, otros (*medios* e *inferiores*) en los ganglios de la cadena yugular interna. Los *nervios* se distiguen en nervios de sensibilidad general y nervios de sensibilidad especial: los *primeros* provienen del nasal interno, del esfenopalatino, del nasal posterior (ramo del palatino anterior) y del ptérigopalatino, y los *segundos emanan* del olfatorio (véase este nervio, página 449).

C) *Cavidad posterior de las fosas nasales*

La cavidad posterior de las fosas nasales es propiamente la porción superior de la faringe o *faringe nasal*. La describiremos al hablar de este último órgano.

CAPITULO IV

SENTIDO DE LA VISTA

(Ojos y sus anexos)

El órgano esencial del sentido de la vista es el *globo ocular*, y más especialmente una de sus membranas, la *retina*, en la cual se encuentran reunidos los aparatos nerviosos terminales destinados a percibir las impresiones luminosas. Estudiaremos sucesivamente: 1.°, el *globo ocular* propiamente dicho; 2.°, sus *anexos*.

ARTÍCULO PRIMERO

OJO O GLOBO OCULAR

El ojo, órgano par, simétricamente colocado en la base de la órbita, tiene la forma de una esfera ligeramente aplanada de arriba abajo. Su diámetro ánteroposterior mide 25 milímetros; su diámetro transversal, 23,5 milímetros; su diámetro vertical, 23 milímetros. El ojo pesa de 7 a 7 gramos y medio.

1.° **Topografía ocular.** — Se distinguen en él, como en el globo terrestre, al cual se ha comparado: 1.°, un *polo anterior* y un *polo posterior* (que son los dos puntos de la superficie exterior; atraviesa el diámetro ánteroposterior del órgano); 2.°, un *ecuador* (que es el círculo mayor perpendicular al eje ánteroposterior y del cual cada uno de los puntos es equidistante de los dos polos); 3.°, dos *hemisferios*, uno anterior y el otro posterior (son dos segmentos del ojo que están situados uno por delante y el otro por detrás del ecuador); 4.°, *meridianos*, en número ilimitado (que son todos los círculos máximos que pasan a la vez por ambos polos).

2.° **Relaciones generales.** — El globo ocular está situado en la parte anterior de la cavidad orbitaria. Su situación está indicada por las relaciones siguientes:

a. *Relaciones del eje ocular con el eje orbitario.* — El eje ánteroposterior del ojo izquierdo y el ánteroposterior del ojo derecho divergen ligeramente de atrás adelante: este ángulo, llamado *ángulo de divergencia*, es de 10 grados. Como el eje orbitario se inclina sobre el plano medio 23°, resulta que este eje orbitario y el eje ocular correspondiente se inclinan el uno sobre el otro en un ángulo de 18°.

b. *Relaciones del ojo con las paredes orbitarias.* — El globo del ojo está más aproximado a la pared externa que a la interna, y un poco más aproximado a la pared superior que a la inferior.

c. *Relaciones del ojo con la base de la órbita.* — En un cor-

te sagital, el vértice de la córnea transparente está situado a corta diferencia sobre la línea recta que uniese los puntos más salientes de los rebordes orbitarios superior e inferior. En un corte horizontal, la línea que une el borde interno al borde externo de la órbita, pasa muy por detrás de la córnea: *por dentro* encuentra la parte anterior del cuerpo ciliar; *por fuera* pasa un poco por detrás de la *ora serrata*.

3.° **Constitución anatómica.** — El ojo se compone: 1.°, de tres túnicas concéntricas, que son, referidas de fuera adentro: *túnica fibrosa*, *túnica vascular*, *túnica nerviosa*; 2.°, medios transparentes, que son, de delante atrás: el *humor acuoso*, contenido dentro de las *cámaras del ojo*, el *cristalino* y el *cuerpo vítreo*.

§ 1. — Túnica fibrosa del ojo

La túnica fibrosa del ojo, muy gruesa y muy resistente, casi inextensible, se divide en dos porciones: una porción posterior, la *esclerótica*, y una porción anterior, la *córnea*.

A) *Esclerótica*

La esclerótica, o *córnea opaca*, representa aproximadamente las $^5/_6$ posteriores de la túnica externa del ojo. Por término medio pesa 1,15 gramos. Su espesor es de un milímetro en la parte posterior, de 0,6 milímetros en la anterior y de 0,4 milímetros en su parte media.

1.° **Forma y relaciones.** — La esclerótica es un segmento de esfera hueca, cuyo radio varía de 11 a 12 milímetros. Hemos de considerar en ella *dos superficies*, interior y exterior, y *dos orificios* (anterior y posterior).

a. *Superficie exterior.* — Es convexa, azulada en el niño, blanconacarada en el adulto y ligeramente amarillenta en el viejo. Está en contacto con la cápsula de Tenon. En ella se insertan los cuatro músculos rectos del ojo y también los dos oblicuos. Se ven en ella diferentes orificios que la atraviesan y se distinguen en: 1.°, *posteriores*, en número de quince a veinte, dispuestos alrededor del nervio óptico, que dan paso a las arterias ciliares posteriores y a los nervios ciliares; 2.°, *anteriores*, dispuestos alrededor de la córnea (para las arterias ciliares anteriores, venillas y linfáticos); 3.°, *medios*, en número de cuatro, situados un poco por detrás del ecuador (para los cuatro *vasa vorticosa* y los linfáticos correspondientes).

b. *Superficie interior.* — Es cóncava, de coloración negruzca y está en contacto con la coroides. Está unida a ésta por vasos y nervios que la atraviesan y por una capa de tejido conjuntivo laxo, llamada *lámina fusca*.

c. *Abertura posterior.* — Destinada a dar paso al nervio óptico, está situada a 3 milímetros por dentro y 1 milímetro por debajo del polo posterior. Es un orificio cortado a bisel, disminuyendo de diámetro de atrás adelante: no es cilíndrico, sino cónico truncado, de base posterior (siendo su diámetro de 4 a 5 milímetros en su parte posterior y de 1 milímetro a 1,5 milímetros en su parte anterior). Está cerrado por delante por una membrana fibrosa sembrada de agujeros, la *lámina cribosa*, que está constituída por las laminillas más internas de la esclerótica, a las que se unen, en su parte extrema anterior, cierto número de fascículos procedentes de la coroides. A través de la lámina cribosa se tamizan los fascículos del nervio óptico antes de terminar en la retina.

d. *Abertura anterior*—La abertura anterior, destinada a recibir la córnea transparente, está cortada a bisel a expensas de las capas internas de la esclerótica. El bisel es irregular: *visto por detrás*, es una circunferencia regular, de la cual todos los diámetros miden 13 milímetros; *visto por delante*, es un orificio oval de eje mayor transversal, cuyo diámetro transversal es de 12 milímetros y el diámetro vertical de 11 milímetros solamente. A nivel de la línea de soldadura esclerocorneal y en la porción extrema posterior de esta línea se encuentra un pequeño conducto de forma oval, llamado *conducto de Schlemm*, el cual tiene la significación de un conducto linfático o de un seno venoso que transporta a la vez sangre venosa y humor acuoso. Un poco por delante del conducto de Schlemm se ven algunos pequeños vasos venosos, cuyo conjunto constituye el *plexo venoso* de Leber: proceden del conducto de Schlemm y van a parar a las venas musculares.

2.° **Constitución anatómica.**—(Véanse los *Tratados de Histología*.)

3.° **Vasos y nervios.** — Las *arterias* emanan de las ciliares cortas posteriores y de las ciliares anteriores. Las *venas* van a

las ciliares anteriores y a las coroideas. Los *linfáticos* no son conocidos. Los *nervios* provienen de los ciliares.

B) *Córnea*

La córnea es una membrana transparente (*córnea transparente*) engastada en la abertura anterior de la esclerótica. Representa un segmento de esfera, cuyo radio es un poco más pequeño que el de la esclerótica, resultando que la córnea representa, con relación a la esfera ocular, una parte ligeramente abombada. Su espesor es de 1 milímetro en su porción periférica y de 0,8 milímetros en su porción central.

1.° **Forma y relaciones.** — La córnea, como todo segmento de esfera hueca, presenta *dos caras* (anterior y posterior) y una *circunferencia*.

a. *Cara anterior*. — Convexa, lisa y uniforme, está en relación, según las circunstancias, con la atmósfera o con los párpados. De forma oval, mide 12 milímetros en sentido transversal y 11 milímetros solamente en sentido vertical. Su radio de curvatura es de 7 u 8 milímetros.

b. *Cara posterior*. — Es cóncava, lisa y uniforme, está en relación con el humor acuoso. Por lo regular, es circular y mide 13 milímetros en todos sus diámetros. Su grado de curvatura es de 7'5 milímetros.

c. *Circunferencia*. — La circunferencia o *limbo corneal* está cortado a bisel a expensas de sus láminas anteriores. Además, este bisel es más pronunciado por arriba y por abajo que por fuera y por dentro: resulta de esto que la esclerótica, cubriendo una parte de la cara anterior de la córnea en todo su contorno, la cubre más por su diámetro vertical que por los dos extremos de su diámetro transversal. Es de notar que, a nivel de su punto de contacto, las dos membranas, córnea y esclerótica, están unidas entre sí por fusión de tejido. Es de notar también que, en las personas de alguna edad, se ve aparecer, en la región circunferencial, una línea estrecha, de color grisáceo, que se designa con el nombre de *arco senil*.

2.° **Constitución anatómica.** — La córnea comprende *cinco capas*, que son, referidas de delante atrás:

1.ª La *capa epitelial anterior*, en relación con la capa epitelial de la conjuntiva.

2.ª La *lámina elástica anterior*, que se continúa con la basal de la conjuntiva y tiene la misma significación.

3.ª El *tejido propio de la córnea*, de naturaleza fibrosa.

4.ª La *lámina elástica posterior* (*membrana de Descemet* o *de Demours*), anhista en la mayor parte de su extensión, que se hace fibrilar en su parte periférica y se engruesa en la parte interna del conducto de Schlemm, para formar el *anillo tendinoso* de Dollinger. Más allá del anillo tendinoso, las fibrillas constitutivas de la lámina elástica posterior, divergiendo en forma de abanico, están dispuestas en tres planos: *fibrillas anteriores*, que pasan por detrás del conducto de Schlemm y desaparecen en la esclerótica; *fibrillas medias*, que terminan en los fascículos del músculo ciliar; *fibrillas posteriores*, que se reflejan de delante atrás para venir a perderse en la cara anterior del iris (el conjunto de estas últimas fibrillas constituye el *ligamento pectíneo* de Hueck). Este ligamento pectíneo, triangular en corte, se compone esencialmente de fascículos fibrilares, irregularmente anastomosados, que circunscriben espacios muy irregulares, los *espacios de Fontana*: están en comunicación, de una parte con el conducto de Schlemm, y de otra parte con los espacios linfáticos del iris y de la cámara anterior.

5.ª La *capa epitelial posterior*, formada por una sola línea de células aplanadas, de contornos poliédricos (véanse los *Tratados de Histología*).

3.° **Vasos y nervios.** — No hay *vasos* sanguíneos en la córnea: únicamente en el borde (entre la lámina elástica anterior y el tejido corneal) hay algunos finos capilares que forman una zona de 1 ó 2 milímetros de anchura, dispuestos en asa. Tampoco hay *vasos linfáticos*, en concepto de conductos claramente definidos. En cambio, son muy numerosos los *nervios*, que provienen de los ciliares y penetran en la córnea por su circunferencia. Se dividen en *posteriores* y *anteriores*, formando tres plexos, que, de atrás adelante, son: el *plexo subbasal*, el *plexo subepitelial* y el *plexo intraepitelial*.

§ 2. — Túnica vascular del ojo

La túnica media del ojo (*úvea*, *tractus uveal*, *membrana iridocoroidea*, *membrana nutricia del ojo*) es una membrana de color obscuro, situada entre la túnica fibrosa y la túnica nerviosa. Se divide en tres partes: 1.ª, una parte posterior o *coroides pro-*

piamente dicha; 2.ª, una parte media o *zona ciliar*; 3.ª, una parte anterior o *iris*.

A) *Coroides propiamente dicha*

La coroides representa un segmento de esfera hueca, intercalado entre la esclerótica y la retina. Tiene un tinte algo obscuro, tirando a pardo o negro; es de escasa consistencia, y su espesor, de cuatro décimas de milímetro en su parte posterior, es de tres y hasta de dos décimas de milímetros en su parte anterior.

1.º **Forma y relaciones.** — Hemos de considerar en ella, como en la esclerótica, *dos caras* y *dos aberturas*:

a. *Cara exterior.* — Es convexa y está en relación con la esclerótica, de la cual está separada por la lámina fusca.

b. *Cara interior.* — Es cóncava y está en relación con la retina, sobre la cual se amolda, sin adherirse a ella (en ciertos animales y en la parte posterior de la coroides, se ve una mancha brillante, de reflejos irisados, que ha recibido el nombre de *tapiz*).

c. *Abertura posterior.* — Da paso al nervio óptico. Es de notar que, en este punto, cierto número de elementos de la coroides contribuyen a formar la lámina cribosa (pág. 523).

d. *Abertura anterior.* — Llamada también *borde anterior* de la coroides, está situada un poco por delante del ecuador del ojo. Se continúa con la zona ciliar. El límite de separación entre las dos formaciones está indicado por una línea circular, festoneada con bastante regularidad, que se llama *ora serrata*.

2.º **Constitución anatómica.**—Consta de *cuatro capas* concéntricas, que son, de fuera adentro:

1.ª La *lámina fusca*, capa conjuntiva situada entre la esclerótica y la coroides (*espacio supracoroideo* de Schwalbe).

2.ª La *capa de los grandes vasos*, comprendiendo a su vez: un plano profundo formado por las arterias; un plano superficial formado por las venas (éstas dispuestas en remolinos y llamadas *vasa vorticosa*). Todos estos vasos están envueltos en una atmósfera conjuntiva llamada *estroma coroideo*.

3.ª La *capa de los capilares*, llamada también *capa coriocapilar* o *membrana de Ruysch*.

4.ª La *membrana vítrea* o *membrana* de Bruch (véanse los *Tratados de Histología*).

3.º **Vasos y nervios.** — Las *arterias* proceden de las *ciliares cortas posteriores*. Las *venas* terminan en los cuatro vasa vorticosa, tributarios de la vena oftálmica. Los *vasos linfáticos* están representados por vainas perivasculares. Desembocan primeramente en el espacio supracoroideo y, desde este punto (por conductos que acompañan a los vasa vorticosa), en el *espacio supraesclerotical* o *espacio de Tenon*. Los *nervios* provienen de los ciliares.

B) *Zona ciliar*

La zona ciliar, intermedia entre la coroides propiamente dicha y el iris, comprende dos partes: 1.ª, una parte anterior, que forma el *músculo ciliar*; 2.ª, una parte, posterior, representada por los *procesos ciliares*.

1.º **Músculo ciliar.** — El músculo ciliar (*músculo de Brucke*, *músculo tensor de la coroides*) tiene la forma de un anillo aplanado, de un color blanco grisáceo, cuya anchura es de 7 milímetros por fuera (lado temporal) y de 6 milímetros por dentro (lado nasal). Visto en un corte meridiano, aparece con la forma de un triángulo, cuyo vértice corresponde a la ora serrata y la base mira a la pupila.

Desde el punto de vista de su constitución anatómica, el músculo ciliar se compone de dos clases de fibras: 1.ª, *fibras radiadas* o *meridionales*, que nacen del anillo tendinoso de Döllinger y, desde este punto se dirigen hacia atrás, para terminar, unas en el borde anterior de la coroides y las otras en el tejido conjuntivo de los procesos ciliares; 2.ª, *fibras circulares* o *anulares* o *ecuatoriales*, situadas en la parte pósterointerna de las precedentes. Su conjunto (dos o tres gruesos fascículos en los cortes meridianos) constituye el *músculo de Rouget* (*músculo de Müller* de los anatomistas alemanes). Todas las fibras constitutivas del músculo ciliar son fibras lisas. Generalmente se admite que, para el ojo normal, las fibras radiadas representan las nueve décimas de la masa total del músculo ciliar.

2.º **Procesos ciliares.** — Son una serie de repliegues dispuestos en sentido meridiano, situados en la parte posterior del músculo ciliar. Su conjunto constituye la *corona ciliar* o *cuerpo ciliar*. Se cuentan setenta. Cada uno de ellos tiene la forma de una pirámide triangular, de 3 a 5 milímetros de longitud: el vértice, dirigido hacia atrás, se confunde con la coroides a nivel

de la ora serrata; la base, más o menos redondeada, se intercala entre la cara posterior del iris y la cara anterior del cristalino. De las tres caras de los procesos ciliares, una, la anterior, está en relación con el músculo ciliar; las otras dos, las laterales, están en relación con las caras similares de los procesos ciliares inmediatos, pero sin entrar en contacto con ellas; cada proceso ciliar está, en efecto, separado de sus dos vecinos por surcos dispuestos, como ellos, en sentido meridiano; llámanse *valles ciliares*. Los procesos ciliares están constituídos por paquetes de vasos que se anastomosan y se ramifican hasta la producción de capilares, todo en medio de un estroma conjuntivo.

3.° **Vasos y nervios.** — Las *arterias* de la zona ciliar (músculo y procesos) provienen del gran círculo arterial del iris, a cuya formación concurren a la vez las ciliares largas posteriores y las ciliares anteriores. Las *venas* de los procesos ciliares desembocan en la red coroidea; las del músculo ciliar van a parar, en parte, a la red coroidea y en parte (atravesando la esclerótica) a las venas musculares. Los *nervios* emanan de los ciliares.

C) *Iris*

El iris, segmento anterior de la túnica vascular, es una membrana circular, que tiene un agujero en su centro (*pupila*), colocada verticalmente entre el cristalino y la córnea y por consiguiente en medio del humor acuoso.

1.° **Forma y relaciones.** — Se consideran en él *dos caras* (anterior y posterior) y *dos circunferencias* (mayor y menor).

a. *Cara anterior.* — Es ligeramente convexa y constituye el límite posterior de la cámara anterior del ojo. Su color varía en los distintos sujetos, observándose cinco matices fundamentales: *negro*, *pardo*, *castaño*, *gris* y *azul*. Es de notar que esta coloración generalmente está en armonía con el tinte de los cabellos. Cualquiera que sea el tono fundamental del iris, el color de la cara anterior no es uniforme, sino que forma dos zonas concéntricas: el *anillo colorado interno*, que mide de 1 a 2 milímetros, y el *anillo colorado externo*, que mide 3 ó 4 milímetros. La cara anterior del iris la recorren estrías dispuestas en forma radiada: corresponden a los vasos del iris, y por consiguiente son rectilíneas cuando la pupila está contraída y flexuosas cuando está dilatada.

b. *Cara posterior.* — Es ligeramente cóncava y está en relación: 1.°, por su parte central, con el cristalino; 2.°, por su parte excéntrica, con los procesos ciliares. Su color es negro subido.

c. *Circunferencia mayor.* — Está en relación con la zona ciliar y con la línea de unión esclerocorneal. La sujetan en este punto: 1.°, el ligamento pectíneo de Hueck; 2.°, la continuidad del tejido conjuntivo del iris con el de la zona ciliar; 3.°, los vasos que van desde la zona ciliar al iris y viceversa.

d. *Circunferencia menor.* — Circunscribe un orificio llamado *pupila*. La pupila es esencialmente movible y ocupa el centro del iris o un punto muy próximo al centro. Ordinariamente es circular, algunas veces (20 por 100) es elíptica, siendo muy variable su diámetro mayor. Es de notar que, durante la mayor parte de la vida fetal, la pupila está cerrada por una membrana circular, delgada y transparente, llamada *membrana de Wachendorff*, la cual desaparece del séptimo al noveno mes.

2.° **Constitución anatómica.** — El iris se compone de *cinco capas* superpuestas, que son, de delante atrás:

1.ª La *capa epitelial anterior*.
2.ª La *basal anterior*.
3.ª El *tejido propio del iris* (vasos, nervios y fibras musculares lisas, unas circulares, constituyendo el *esfínter de la pupila*, y otras radiadas, formando el *músculo dilatador*).
4.ª La *basal posterior*.
5.ª La *capa epitelial posterior* (véanse los *Tratados de Histología*).

3.° **Vasos y nervios.** — Las *arterias* emanan del *gran círculo arterial del iris*. Siguiendo un trayecto radiado, se dirigen hacia la pupila y forman alrededor de este orificio un rico plexo en el *pequeño círculo arterial del iris*. Las *venas*, en sentido inverso, desaguan en las venas de los procesos ciliares y desde este punto en la red coroidea. Las *vías linfáticas* desembocan en la cámara anterior y desde este punto en el conducto de Schlemm. Los *nervios* proceden de los ciliares (fibras sensitivas, fibras motoras, fibras vasomotoras).

§ 3. — Túnica nerviosa del ojo

La túnica nerviosa del ojo, uniformemente aplicada contra la túnica precedente, se extiende, en realidad, desde el nervio

óptico hasta el orificio pupilar. Se divide en *tres porciones*: 1.ª, porción posterior, en relación con la coroides, que es la *retina propiamente dicha*; 2.ª, porción media, en relación con la zona ciliar, llamada *porción ciliar de la retina*; 3.ª, porción anterior, en relación con el iris, que se llama *porción iridiana de la retina*.

A) *Retina propiamente dicha*

Se extiende desde el nervio óptico, del cual es una expansión, hasta la ora serrata. Su espesor es de 0,4 milímetros en la parte posterior, 0,2 milímetros en su parte media y 0,1 milímetros en su parte anterior. Aparte de su capa externa (que es de un bello color negro), la retina es perfectamente transparente. Incolora cuando está bien iluminada, en ojos mantenidos en la obscuridad tiene una coloración rojiza (*púrpura retinal* o *rodopsina*).

1.º **Forma y relaciones.** — Siendo un segmento de esfera hueca, hemos de considerar en la retina *dos caras* (exterior e interior) y *un borde anterior*:

a. *Cara exterior.* — Es convexa, lisa y uniforme, y está en relación con la lámina vítrea de la coroides, pero sin adherirse a ella.

b. *Cara interior.* — Es cóncava y se amolda sobre el cuerpo vítreo, pero también sin adherirse a él. En su parte posterior se ven dos regiones especiales: la *papila óptica* y la *mancha amarilla*.

α) La *papila*, punto de expansión del nervio óptico, es una superficie de color blanquizco, redondeada y oval (1,5 a 1,8 milímetros de diámetro), situada a 3 milímetros por dentro o a 1 milímetro por debajo del polo posterior del ojo. Es plana, presentando en su centro una ligera depresión en forma de embudo, la *excavación central* de la papila.

β) La *mancha amarilla*, *mácula lutea* o *mácula* simplemente, ocupa exactamente el polo posterior del ojo. Es ésta una pequeña región amarillenta, oval, de diámetro mayor transversal (de 2 a 3 milímetros de anchura por 1,5 milímetros de altura), deprimida en su centro, formando una especie de fosita, llamada *fovea centralis*. Los bordes de la fovea corresponden a la parte más gruesa de la retina.

c. *Borde anterior.* — El borde anterior o circunferencia está situado a nivel de la ora serrata. En este punto se confunde con la porción ciliar de la retina.

2.º **Constitución anatómica.** — Histológicamente, la retina se compone de *diez capas* superpuestas, que, de dentro afuera, son:

1.ª La *membrana limitante interna.*
2.ª La *capa de las fibras nerviosas.*
3.ª La *capa de las células nerviosas.*
4.ª La *capa plexiforme interna.*
5.ª La *capa granulosa interna.*
6.ª La *capa plexiforme externa.*
7.ª La *capa granulosa externa.*
8.ª La *membrana limitante externa.*
9.ª La *capa de los bastoncillos y de los conos.*
10.ª La *capa pigmentaria* (véanse los *Tratados de Histología*).

3.º **Vasos y nervios.** — Las *arterias* provienen de la *central* de la retina. Al llegar al centro de la papila, se divide en dos ramas, una ascendente y la otra descendente, las cuales, después de un corto trayecto, se subdividen a su vez cada una en dos ramos: un *ramo interno* o *nasal* y un *ramo externo* o *temporal*. Se forman dos redes principales: una en la capa de las fibras nerviosas y de las células ganglionares, y la otra en la capa granulosa interna. Las *venas* convergen hacia la papila, en donde se condensan en dos pequeños troncos, uno *superior* y el otro *inferior*, los cuales se introducen en el espesor del nervio óptico, se juntan y, finalmente, van a terminar en la vena oftálmica. Es de notar que la red sanguínea de la retina es, por decirlo así, independiente: únicamente a nivel de la lámina cribosa se ven algunas finas anastomosis entre la red retiniana de una parte, y la red coroidea y la del nervio óptico por otra. Las *vías linfáticas* conducen la linfa hacia la mácula y desde este punto hacia los espacios linfáticos del nervio óptico. Los *nervios* son vasomotores que acompañan a las arterias.

B) *Porción ciliar de la retina*

Más allá de la ora serrata, la retina, rudimentaria, inextensible y desprovista de toda función, está representada por una película muy delgada, en relación, *por delante*, con la parte

posterior de los procesos ciliares, y adherida íntimamente, *por detrás*, a la zona de Zinn.

C) *Porción iridiana de la retina*

A nivel del iris, la túnica nerviosa del ojo, más reducida todavía que a nivel de la zona ciliar, está representada por la capa epitelial posterior de esta membrana, que ordinariamente se designa, aunque impropiamente, con el nombre de *úvea*.

§ 4. — Cristalino

Pequeña lente biconvexa, colocada de canto detrás de la pupila y de las cámaras del ojo y por delante del cuerpo vítreo.

1.° **Generalidades.** — El eje anteroposterior del cristalino se confunde casi (muy ligera desviación) con el eje anteroposterior del ojo. Sus *dimensiones* son: diámetro, de 9 a 10 milímetros; espesor, 5 milímetros. Su *peso* es de 20 a 25 centigramos. Se mantiene en posición en virtud de una membrana elástica, la *zona de Zinn* o *zónula*.

2.° **Forma y relaciones.** — El cristalino presenta, como toda lenticula, *dos caras* (anterior y posterior), y una *circunferencia*:

a. *Cara anterior.* — Convexa, lisa y uniforme, representa un segmento de esfera de 9 milímetros de radio. Está en relación sucesivamente con la pupila, con la cara posterior del iris y con los procesos ciliares. Es de notar que su punto central, *polo anterior del cristalino*, está separado de la córnea por un intervalo de 2 a 2,5 milímetros.

b. *Cara posterior.* — Más convexa que la precedente, corresponde a una esfera de 5 a 6 milímetros de radio. Está en relación con el cuerpo vítreo. Su punto central, *polo posterior del cristalino*, está separado de la mancha amarilla por un intervalo de 16 milímetros.

c. *Circunferencia.* — La circunferencia o *ecuador*, uniformemente circular, punto de convergencia de las dos caras, es una especie de ángulo curvilíneo. Está en relación, en todo su contorno, con el conducto abollonado de Petit.

3.° **Propiedades físicoquímicas.** — El cristalino es un cuerpo esencialmente *elástico*. Es *incoloro* y completamente transparente en el feto y en el niño. De treinta a cuarenta años, su parte central tiene un *tinte amarillo de paja*, que en lo sucesivo se acentúa más. En el viejo, llega a tener un *color ambarino*. También su *consistencia* varía con la edad: blando en el feto y en el niño, es más firme en el adulto y más duro aún en el viejo. Es de notar que esta consistencia, en vez de ser uniforme, aumenta gradualmente en cada una de las dos caras, yendo de la periferia al centro; de ahí la división en tres capas: *capa superficial*, relativamente blanda; *capa media*, más consistente, y *cara profunda* o *núcleo*, más consistente todavía. El *índice de refracción*, aumentando igualmente de la periferia al centro, es de 1,405 en las capas superficiales, de 1,429 en las capas medias y de 1,454 en las capas centrales, resultando 1,430 el índice de refracción total.

4.° **Constitución anatómica.** — El cristalino se compone: 1.°, de una *cubierta* o *cápsula*; 2.°, de un *epitelio*; 3.°, de un sistema de fibras acintadas, las *fibras del cristalino*; 4.°, de una *substancia amorfa*, que forma el cemento (véanse los *Tratados de Histología*).

5.° **Aparato suspensorio del cristalino, zona de Zinn o zónula.** — La *zona de Zinn* o *zónula*, que mantiene en fijación el cristalino, está formada por un sistema de fibras dispuestas en su mayoría en sentido meridiano, las cuales se extienden desde la región ciliar al ecuador cristalino. Estas *fibras zonulares*, que por largo tiempo se han descrito como una dependencia de la membrana hialoides (pág. 535), se consideran hoy como un producto de secreción de las células de la retina ciliar. Forman, en conjunto, una especie de membrana anular, la *zónula*, que ofrece a nuestra consideración dos bordes (*externo* e *interno*) y dos caras (*anterior* y *posterior*).

a. *Borde externo.* — El borde externo, que representa la circunferencia máxima del anillo zonular, corresponde a la ora serrata.

b. *Cara posterior.* — Corresponde a la membrana hialoides del cuerpo vítreo.

c. *Cara anterior.* — Está en relación con la zona ciliar de la coroides y de la retina. *Por detrás*, en el punto en que la zona ciliar es todavía lisa, la zónula, lisa también, se aplica uni-

formemente contra ella y se adhiere a la misma de una manera íntima. *Por delante*, al nivel de los procesos ciliares, la zónula se pliega exactamente como estos últimos y se adhiere también íntimamente a ellos. Es de notar, no obstante, que, a nivel de los valles ciliares, la zónula no desciende hasta el fondo de éstos, sino que pasa, a manera de puente, de un proceso ciliar a otro. De ahí la existencia, entre la zónula y el fondo de los valles ciliares, de pequeños espacios libres, los *recessus camerae posterioris* de Kuhnt, que no son más que prolongaciones radiales de la cámara posterior.

d. *Borde interno.* — Corresponde al ecuador cristalino. Allí las fibras constitutivas de la zónula terminan en las cristaloides: las unas delante del ecuador; las otras, al mismo nivel de éste; otras, en fin, algo detrás de este ecuador y, por lo tanto, en la cristaloides posterior. Las fibras zonulares divergen, pues, al nivel de su inserción anterior, de lo cual resulta que en un corte meridiano del ojo la zónula presenta la forma de un triángulo cuyo vértice mira hacia la ora serrata, y la base, dirigida en sentido opuesto, responde a la vez a la cristaloides anterior, al ecuador y a la cristaloides posterior. De esta dispersión de las fibras zonulares resulta también que la zónula, en la vecindad del cristalino, no está representada ya por una membrana continua, sino por una multitud de pequeñas cuerdas tendinosas, de direcciones diversas, separadas unas de otras por una especie de hendiduras.

6.° **Conducto de Petit.** — Los fascículos anteriores (*preecuatoriales*) y los fascículos posteriores (*postecuatoriales*) de la zónula, al apartarse unos de otros, dejan entre sí un espacio triangular, cuya base está representada por el ecuador del cristalino: es el *conducto abollonado* de Petit. Este conducto, limitado por delante por los fascículos anteriores de la zónula, y por detrás por los fascículos posteriores de la misma (revestidos por la membrana hialoides), da la vuelta al ecuador cristalino. Cuando se le insufla se ve que está constituído por partes más anchas, de donde su nombre de *abollonado*. Es de notar que las partes estrechadas corresponden a los *procesos ciliares* (página 527) y las anchas a los *valles* (pág. 528). El conducto de Petit es un *espacio linfático*, puesto que comunica, por las hendiduras de su pared anterior, con la cámara posterior del ojo.

7.° **Nutrición del cristalino, vías linfáticas.** — El cristalino, en el adulto, está enteramente desprovisto de vasos y de nervios. La circulación de los líquidos nutritivos (procedentes de los vasos de los procesos ciliares), se efectúa aquí por los intersticios de los elementos anatómicos que entran en la constitución del órgano. Los líquidos eferentes, con sus materiales de desecho, penetran, a través de la cápsula cristaloides, en el conducto de Petit y en la cámara posterior del ojo. Es de notar que, durante la vida fetal, el cristalino está rodeado por una rica red vascular (*cápsula vascular*), que proviene, en parte de la arteria central de la retina, y en parte de los vasos del iris.

§ 5. — Cuerpo vítreo

Llámase cuerpo vítreo a la masa transparente y de consistencia gelatinosa que ocupa el espacio comprendido entre la retina y la cara posterior del cristalino. Tiene, naturalmente, la forma de un esferoide deprimido en cúpula en su parte anterior (*fossa patellaris*), en la que se aloja el cristalino. Su peso específico es de 1,005; su poder refringente, de 1,338. Morfológicamente se compone de dos partes: 1.ª, una membrana cubierta, llamada *membrana hialoides*; 2.ª, un contenido: el *humor vítreo*.

1.° **Membrana hialoides.**—Es una película fina y delicada, que envuelve el cuerpo vítreo en toda su extensión. Por delante (al nivel del cristalino) y por detrás al nivel de la papila) se refleja sobre sí misma para penetrar en el conducto hialoideo y revestir sus paredes. Su espesor no es siempre el mismo: relativamente espesa en toda la porción que corresponde a la retina propiamente dicha, la hialoides es extremadamente delgada al nivel de la zónula y de la cara posterior del cristalino. Es una membrana completamente anhista. En su cara interna se encuentran elementos celulares de uno o dos núcleos, llamados las *células subhialoideas* de Ciaccio.

2.° **Humor vítreo.** — Contenido en el interior de la membrana hialoides, se presenta bajo la forma de una substancia gelatinosa más consistente en el niño que en el adulto. No es, sin embargo, un bloc compacto y homogéneo: al contrario, está dividido por un doble sistema de hendiduras, unas circulares y otras radiadas, en numerosos segmentos (fragmentación en *cascos de cebolla* y en *gajos de naranja*). Para conocer la estructura del humor vítreo (fibras, células y substancia amorfa semilíquida), véanse los *Tratados de Histología*.

3.° **Conducto hialoideo.** — El humor vítreo está atravesado de atrás adelante por un conducto central, llamado *conducto de Cloquet* o *conducto de Stilling*. En la parte posterior empieza, a nivel de la papila, por una extremidad ensanchada, el *área de Martegiani*, y termina, a nivel del polo posterior del cristalino, por una extremidad igualmente ensanchada. Durante la vida fetal, el conducto de Stilling da paso a la *arteria capsular*, rama de la arteria central de la retina: esta arteria capsular no existe ya en el adulto, y el conducto en cuestión no contiene entonces más que linfa.

§ 6. — Cámaras del ojo, humor acuoso

Llámanse *cámaras del ojo* todo el espacio comprendido entre el cristalino y la córnea. El iris divide este espacio en dos partes: una anterior o *cámara anterior*, y la otra posterior o *cámara posterior*.

1.° **Cámara anterior.** — Situada por delante del iris, tiene la forma de una lenteja convexa por delante y ligeramente cóncava por detrás. Su diámetro anteroposterior varía entre 2 y 2.5 milímetros. Se consideran en ella: 1.°, *pared anterior*, cóncava, formada por la cara posterior de la córnea y, más allá de la córnea, por la posición cercana del limbo escleral; 2.°, *pared posterior*, ligeramente convexa, formada por la cara anterior del iris y, a nivel de la pupila, por la cara anterior del cristalino; 3.°, *circunferencia*, en relación con un ángulo diedro, el *ángulo iridocorneal* o *ángulo de la cámara anterior* (está ocupado por el *ligamento pectíneo* de Hueck).

2.° **Cámara posterior.** — Situada por detrás del iris, tiene la forma de una cavidad anular con dos *paredes* y *dos circunferencias*: 1.°, una *pared anterior*, formada por la cara posterior del iris; 2.°, una *pared posterior*, formada a la vez por la cara anterior del cristalino y la cara anterior de la porción libre de la zónula; 3.°, una *circunferencia menor*, resultante del encuentro del borde pupilar del iris con la cara anterior del cristalino (en este punto comunican las dos cámaras); 4.°, una *circunferencia grande* o *mayor*, formada por la base de los procesos ciliares (siendo de notar que a este nivel se desprenden las *prolongaciones radiadas* de Kuhnt, que siguen el fondo de los valles ciliares).

3.° **Humor acuoso.** — Líquido incoloro, de limpidez perfecta, que ocupa las dos cámaras del ojo. El humor acuoso proviene de los vasos del iris, del conducto de Petit y del cristalino. Este humor se acumula primeramente en la cámara posterior, pasa luego a la cámara anterior por el orificio pupilar y desde allí corre por el conducto de Schlemm (pág. 523), el cual lo vierte en las venas musculares.

Artículo II

ANEXOS DEL OJO

Los anexos del ojo comprenden: 1.°, los *músculos de la órbita*; las *cejas*; 3.°, los *párpados*; 4.°, la *conjuntiva*.

§ 1. — Músculos de la órbita

La órbita contiene siete músculos: 1.°, el *elevador del párpado superior*; 2.°, cuatro *músculos rectos*; 3.°, dos *músculos oblicuos*. Estos músculos están en íntima relación con una membrana conjuntiva, llamada *cápsula de Tenon*.

1.° **Cápsula de Tenon.** — Membrana de naturaleza conjuntiva más bien que fibrosa, que cubre toda la porción esclerotical del ojo, amoldándose exactamente sobre la misma.

a. *Forma y relaciones.* — Tiene la forma de un segmento de esfera hueco, con *dos caras y una circunferencia*. La *cara anterior*, cóncava y lisa, corresponde a la esclerótica en toda su extensión. La *cara posterior*, convexa, corresponde al mismo tiempo: 1.°, hacia atrás, a la masa celuloadiposa de la órbita; 2.°, por delante, a la conjuntiva. La *circunferencia* va progresivamente haciéndose más delgada hasta llegar al contorno de la córnea, en donde se confunde con el corion de la conjuntiva. La cápsula de Tenon es atravesada de atrás adelante por todos los órganos que van al ojo o que vienen de él: el nervio óptico, los nervios ciliares, los vasa vorticosa, los cuatro músculos rectos y los dos oblicuos.

b. *Prolongaciones enviadas por la cápsula de Tenon a los músculos que la atraviesan.* — A nivel de los puntos en los cuales es perforada por los seis citados músculos, la cápsula de Tenon envía a cada uno de ellos una prolongación anterior y una prolongación posterior. La *prolongación anterior* o *vaina tendi-*

nosa rodea el tendón muscular hasta su inserción en la esclerótica (nótese que estas vainas tendinosas están unidas entre sí por expansiones laterales). La *prolongación posterior* o *vaina muscular* rodea el cuerpo muscular, junto a su inserción de origen, exceptuando el oblicuo mayor, en el cual dicha prolongación no pasa más allá de la polea de reflexión.

c. *Prolongaciones orbitarias de las vainas musculares.* — Todas las vainas musculares, exceptuando la del oblicuo mayor, envían hacia la base de la órbita unas expansiones llamadas *aletas ligamentosas, tendones orbitarios, tendones de detención.* Las *aletas de los dos músculos recto interno y recto externo* van a insertarse, la del recto interno en la cresta del unguis, la del recto externo inmediatamente detrás del ligamento externo de los párpados. Fibrosas en su origen, se cargan, junto a su terminación, de fibras musculares lisas (*músculo orbitario interno* y *músculo orbitario externo de Sappey*). Las *aletas de los músculos recto superior* y *recto inferior* se dirigen igualmente hacia la base de la órbita, pero se contentan con enviar algunas fibras al reborde orbitario, y, siguiendo su trayecto adelante, van a terminar en el borde próximo del tarso correspondiente. La *aleta del oblicuo menor*, de 10 a 12 milímetros de longitud se desprende del borde anterior del oblicuo menor. Desde allí se dirige oblicuamente afuera y algo adelante, para venir a fijarse en el suelo de la órbita, junto a su ángulo inferoexterno.

d. *Significado anatómico de la cápsula de Tenon.*—La cápsula de Tenon está constituida, en realidad, por *dos hojas conjuntivas*: una, *posterior*, más gruesa (en relación con la masa céluloadiposa de la órbita); la otra, *anterior*, más delgada (en relación con la esclerótica), adosadas entre sí y fusionándose recíprocamente en el contorno de la córnea. Estas dos hojas, revestidas de endotelio, representan la *parietal* y la *visceral* de una serosa. Entre las dos se encuentra una cavidad central, más o menos tabicada, que es el *espacio de Tenon* o *espacio supraesclerotical*. La cápsula de Tenon adquiere de este modo la significación e importancia de una *serosa*, pero de una *serosa tabicada*.

2.° **Músculo elevador del párpado superior.** — Músculo delgado, triangular, de base anterior, carnoso por detrás y tendinoso por delante.

Inserciones. — *Hacia atrás*, en el ala menor del esfenoides (por delante del agujero óptico) y en la vaina fibrosa del nervio óptico. *Desde estos puntos* el músculo se dirige hacia adelante y se convierte en un vasto tendón, que se extiende, por lo ancho, de uno a otro lado de la órbita. Este tendón terminal comprende dos capas: 1.ª, una *capa superficial* o *anterior*, conjuntiva, que va a insertarse (después de atravesar el septum orbital y el músculo orbicular), en parte, en la cara profunda de la piel del párpado superior, en parte en la cara anterior del tarso superior; 2.ª, una *capa profunda* o *posterior*, formada por fibras musculares lisas (*músculo palpebral superior* de Müller), que va a fijarse en el borde superior del tarso.

Relaciones. — Situado parte en la órbita, parte en el párpado. *En la órbita*, tiene encima de él la pared superior de la órbita y el nervio frontal; debajo, el músculo recto superior (nótese que, por fuera, separa las dos porciones de la glándula lagrimal). *En el párpado*, corre por delante de la conjuntiva, que lo separa del globo ocular.

Acción. — Levanta el párpado superior y descubre de este modo la córnea y una porción de la esclerótica.

3.° **Músculos rectos del ojo.** — Son en número de *cuatro* y se dividen en *superior, inferior, interno* y *externo*. Los cuatro son músculos en forma de cinta, algo más anchos en su extremidad anterior que en su extremidad posterior, carnosos en la mayor parte de su extensión, divergentes entre sí, de manera que vienen a formar, por su conjunto, una especie de pirámide hueca, cuya base, dirigida hacia adelante, abraza el globo ocular.

Inserciones, trayecto y relaciones. — *Hacia atrás*, en el vértice de la órbita; *por delante*, en la esclerótica, por delante del ecuador del globo ocular.

a. *Recto superior.* — Se inserta: *por detrás*, en el reborde superior del agujero óptico y en la vaina del nervio óptico; *hacia delante*, en la parte ánterosuperior de la esclerótica, a 8 milímetros por encima de la córnea. Cubierto por el elevador del párpado superior, pasa por encima del nervio óptico, de la arteria y de la vena oftálmicas y de las arterias y nervios ciliares. Más adelante, cruza oblicuamente el tendón ensanchado del oblicuo mayor, que lo separa momentáneamente de la esclerótica.

b. *Recto inferior.* — Sigue a continuación del manojo infe-

rior del tendón de Zinn (se da este nombre a un cordón fibroso, muy corto, que se inserta, por debajo del agujero óptico, en la parte más ancha de la hendidura esfenoidal y que casi inmediatamente después, se divide en tres manojos divergentes: *uno* para el recto interno, *otro* para el recto externo y el *tercero* para el recto inferior). Por delante, el recto inferior termina en la parte ánteroinferior de la esclerótica, a 6,5 milímetros debajo de la córnea. Avanza por debajo del nervio óptico, por encima del suelo de la órbita. En su parte extrema anterior está rodeado en su cara inferior por el oblicuo menor.

c. *Recto interno.* — Nacido del manojo interno del tendón de Zinn, termina, por delante, en la parte ánterointerna de la esclerótica, a 5,8 milímetros de la córnea. Está en relación: *por dentro*, con la pared interna de la órbita; *por fuera*, con el tejido céluloadiposo de la órbita, que lo separa del nervio óptico. Su borde superior va acompañado del oblicuo mayor.

d. *Recto externo.* — Nacido del fascículo externo del tendón de Zinn (siendo de observar que este manojo se divide en dos ramas, que más lejos se reconstituyen formando una especie de ojal, el *anillo de Zinn*, para los nervios motor ocular común, motor ocular externo, nasal y la vena oftálmica), termina, por delante, en la parte ánteroexterna de la esclerótica, a 7,1 milímetros de la córnea. Nótese que si se unen por una línea continuada los cuatro puntos de intersección esclerotical de los músculos rectos, esta línea no resulta *circular*, sino una línea *espiral*, que, partiendo de la inserción del recto interno, se aparta cada vez más de la córnea. Está en relación: 1.°, *hacia afuera*, con la pared externa de la órbita y con la porción orbitaria de la glándula lagrimal; 2.°, *por dentro*, con el tejido céluloadiposo de la órbita, que lo separa del nervio óptico y del ganglio oftálmico.

Acción. — Los cuatro músculos rectos obran sobre el globo ocular. El *recto superior* lleva a la córnea hacia arriba y algo adentro; el *recto inferior*, abajo y algo adentro. El *recto interno*, hacia adentro; el *recto externo*, hacia afuera.

4.° **Músculos oblicuos del ojo.** — Son en número de dos: el *oblicuo mayor* y el *oblicuo menor*.

A. Oblicuo mayor. — Músculo prolongado, carnoso en su parte posterior, tendinoso en su parte anterior.

Inserciones y trayecto. — Nace, *por detrás*, en la parte interna y superior del agujero óptico y también en la vaina del nervio óptico. *Desde allí* se dirige hacia adelante, siguiendo el borde superior interno de la órbita. Al llegar al borde orbitario, se introduce en un anillo fibrocartilaginoso (*polea de reflexión*), se dobla hacia afuera y atrás y va a terminar, por un ancho tendón, en la parte súperoexterna del hemisferio posterior del ojo.

Relaciones. — Hay que considerar dos porciones: *porción directa* y *porción refleja*. *En su porción directa*, el músculo avanza entre el recto superior y el recto interno. *En su porción refleja*, descansa sobre la esclerótica, cubierto por el recto superior. Una pequeña *sinovial* va anexa a la polea de reflexión.

Acción. — Mueve la córnea hacia afuera y abajo: además, inclina hacia adentro la parte superior del meridiano vertical.

B. Oblicuo menor. — Músculo en forma de cinta, situado en toda su extensión en la base de la órbita.

Inserción y trayecto. — Nacido en el borde externo del orificio superior del conducto nasal, se dirige atrás y afuera y va a insertarse en el hemisferio posterior del ojo, a 6 u 8 milímetros por debajo de la inserción del oblicuo mayor.

Relaciones. — Está en relación: 1.°, *hacia abajo*, con el suelo de la órbita, después con el recto externo; 2.°, *hacia arriba*, con el globo ocular y con el músculo recto inferior.

Acción. — Mueve la córnea hacia afuera y arriba; además, inclina hacia afuera la parte superior del meridiano vertical.

§ 2. — Cejas

Se da este nombre a dos prominencias arqueadas y provistas de pelos, situadas sobre los párpados.

1.° **Forma y relaciones.** — Ambas tienen la forma de un arco, dirigido transversalmente y de concavidad inferior. Se distinguen en ellas: 1.°, la extremidad interna o *cabeza*; 2.°, la parte media o *cuerpo*; 3.°, la extremidad externa o *cola*. Las cabezas de las dos cejas están separadas, en la línea media, por una superficie desprovista casi siempre de pelos de dimensiones muy variables según los individuos, llamada *entrecejo* o espacio interciliar.

2.° **Constitución anatómica.** — Presentan *cinco capas* superpuestas, que son, de delante atrás:

1.ª La *piel*, muy gruesa, fuertemente adherida, muy rica en glándulas sebáceas y cubierta de unos pelos especiales, los *pelos de las cejas*.

2.ª La *capa celulosa subcutánea*, formada por trabéculas conjuntivas más o menos densas, muy pobres en grasa.

3.ª La *capa muscular*, formada por tres órdenes de manojos del frontal, manojos del orbicular y manojos del ciliar.

4.ª La *capa celulosa submuscular*, formada por tejido conjuntivo laxo.

5.ª El *periostio*, que descansa directamente sobre el arco orbitario.

3.° **Vasos y nervios.** — Las *arterias* proceden de la supraorbitaria y de la temporal superficial. Las *venas* forman dos grupos: *grupo interno*, que sale de la raíz de la nariz, para terminar, ya en la supraorbitaria, ya en la angular; *grupo externo*, que se dirige afuera hacia la temporal superficial. Los *linfáticos* se dividen igualmente en: *internos*, que siguen la vena facial y desembocan en los ganglios submaxilares, y *externos*, que se dirigen afuera a los ganglios parotídeos. Los *nervios* se dividen en sensitivos y motores: los *sensitivos* proceden del frontal interno y del frontal externo; los *motores* los suministra el facial.

§ 3. — Párpados

Velos músculomembranosos situados delante de la base de la órbita y cubriendo una parte más o menos considerable del globo ocular. Son *dos* y se distinguen en *superior* (que es el más movible) e *inferior*.

1.° **Conformación exterior.** — Los párpados ofrecen, cada uno de ellos, *dos caras* (anterior y posterior), *dos extremidades* (interna y externa) y *dos bordes* (borde libre y borde adherente):

a. *Cara anterior.* — Regularmente convexa en el párpado inferior. En el párpado superior, únicamente la parte inferior es convexa: la parte superior está representada por un surco transversal, el *surco órbitopalpebral superior* (siendo de notar que este surco se hace más notable cuando el párpado se levanta).

b. *Cara posterior.* — Cóncava, corresponde al globo ocular y al tejido céluloadiposo periocular.

c. *Extremidades.* — Los párpados, al reunirse por sus extremos, forman dos comisuras, una interna y otra externa. La *comisura interna* está ordinariamente indicada por una pequeña prominencia de dirección transversal. La *comisura externa* tiene la forma de una ligera depresión lineal, oblicua hacia abajo y afuera. Por encima de ella se ven cierto número de pliegues cutáneos, que se hacen más notables en los individuos viejos.

d. *Borde adherente.* — Corresponde al reborde de la órbita, del cual está separado por un surco transversal: *surco órbitopalpebral superior*, para la pared superior; *surco órbitopalpebral inferior*, para la pared inferior. Este último es menos pronunciado, y aun algunas veces es reemplazado por un rodete.

e. *Borde libre.* — El borde libre, de 2 milímetros de grueso, está dividido, por el *tubérculo lagrimal*, en dos porciones: una porción interna o *lagrimal*, muy pequeña, redondeada, lisa y desprovista de pestañas; una porción externa o *ciliar*, mucho más larga que lleva en su labio anterior unos pelos rígidos llamados *pestañas* (100 a 150 en el párpado superior y 70 a 75 en el párpado inferior). Nótese que las pestañas son de tal manera curvas, que cuando los párpados se cierran las dos líneas de pestañas se ponen en contacto por su convexidad, sin penetrarse ni entrecruzarse. En el labio posterior de la porción ciliar se ven los orificios de las glándulas de Meibomio. Finalmente, en el intersticio se verifica la continuidad de la piel y de la mucosa. Los bordes libres de ambos párpados, al unirse entre sí a nivel de las comisuras, interceptan una abertura oval, cuyo eje mayor es transversal, que es la *abertura palpebral*, variable según los individuos (*ojos grandes* y *ojos pequeños*). Cuando los párpados están cerrados o aproximados, la mencionada abertura es reemplazada por una simple hendidura, la *hendidura palpebral*, rectilínea en su parte interna y curva de concavidad superior en su parte externa. Las dos extremidades interna y externa de la hendidura palpebral constituyen el *ángulo interno* y el *ángulo externo* del ojo (*canthus major* y *canthus minor*). El ángulo externo, francamente agudo, está situado a 10 ó 12 milímetros de la córnea. El ángulo interno, de vértice redondeado, está separado del ojo por un intervalo de 5 a 7 milímetros. Cuando el ojo está abierto, el párpado superior desciende hasta el borde superior de la córnea, y aun llega a veces a cubrir un poco dicho borde: cuando el ojo está cerrado, des-

ciende hasta la proximidad del borde inferior de la córnea, donde llega a ponerse en contacto con el párpado inferior.

2.° **Constitución anatómica.** — Cada párpado, considerado desde el punto de vista de su estructura, presenta *siete planos* sucesivos, que son, de delante atrás:

A. Piel.—Muy fina, muy delgada, vello aterciopelado, glándulas sebáceas poco desarrolladas y glándulas sudoríparas muy numerosas, pero de pequeñas dimensiones.

B. Capa celulosa subcutánea. — Tejido conjuntivo laxo, pobre en grasa, dejándose infiltrar fácilmente.

C. Capa muscular de fibras estriadas. — Formada por el músculo orbicular de los párpados (véase *Miología*).

D. Capa celulosa submuscular. — Formada por tejido conjuntivo laxo.

E. Capa fibrosa. — Comprende dos porciones: una porción marginal, formada por los *tarsos*; una porción periférica, que constituye los *ligamentos anchos* de los párpados.

a. *Tarsos.* — Los tarsos son laminillas fibrosas, muy gruesas, que ocupan el borde libre de los párpados. Son en número de *dos*: uno para la porción superior, *tarso superior*; otro para la porción inferior, *tarso inferior*. El primero tiene la forma de una media luna (10 milímetros de altura); el segundo, la forma de un largo rectángulo (5 milímetros de alto). Cada uno de ellos presenta una cara anterior (orbicular), una cara posterior (conjuntival), un borde libre, un borde adherente, una extremidad interna y una extremidad externa. Las extremidades externas están unidas entre sí por un ligamento, el cual, por otra parte, va a insertarse en el lado externo y en la base de la órbita, que es el *ligamento palpebral externo*. Igualmente las extremidades internas están unidas a la rama ascendente del maxilar superior por un ligamento análogo, el *ligamento palpebral interno*.

b. *Ligamentos anchos.* — Los ligamentos anchos de los párpados, en número de *dos* (uno para el párpado superior, otro para el párpado inferior, son membranas fibrosas que, partiendo del borde proximal de los tarsos, van a terminar en todo el contorno de la órbita. En su conjunto, constituyen el *septum orbitale*. Nótese que, por fuera, el septum orbitale se confunde con el ligamento palpebral externo, mientras que, por dentro, se

separa del ligamento palpebral interno, para ir a insertarse en la cresta del unguis: entre los dos están el saco lagrimal, los conductos lagrimales, el músculo de Horner, órganos todos *intrapalpebrales* y no *intraorbitarios*. Nótese también que el septum orbitale está atravesado por todos los órganos (vasos y nervios lagrimales, vasos y nervios supraorbitarios, nervio frontal interno, nervio nasal y arteria nasal, y vena oftálmica) que, desde la cavidad orbitaria, van a los párpados.

F. Capa muscular de fibras lisas. — Fibras musculares lisas, en su mayor parte de dirección vertical, de dirección transversal solamente algunas, constituyendo en su conjunto el *músculo palpebral superior* y el *músculo palpebral inferior de* Müller.

G. Capa mucosa. — Está formada por la conjuntiva palpebral (véase *Conjuntiva*).

3.° **Glándulas de los párpados.** — Comprenden tres grupos: las glándulas de Meibomio, las glándulas ciliares y las glándulas de Moll. Las glándulas de Meibomio son glándulas arracimadas, situadas en el espesor de los tarsos y dirigiéndose de su borde adherente a su borde libre, en el cual se abre su conducto excretor: existen de 25 a 30 en el párpado superior y de 20 a 25 en el párpado inferior. Las *glándulas ciliares* son glándulas sebáceas anexas a los folículos pilosos de las pestañas, existiendo dos para cada pestaña; están poco desarrolladas y algunas veces reducidas a simples fondos de saco. (El producto mixto de las glándulas ciliares y de las glándulas de Meibomio forma las *legañas*). Las *glándulas de Moll* son glándulas sudoríparas rudimentarias, que ocupan el borde libre de los párpados y van a abrirse entre las pestañas.

4.° **Vasos y nervios.** — Los dos párpados, superior e inferior, son ambos formaciones muy vasculares.

a. *Arterias.* — Las arterias principales son: la *palpebral superior* y la *palpebral inferior*, ramas de la oftálmica: siguen de dentro afuera el borde libre de los párpados (entre el orbicular y el tarso) y se anastomosan entre sí en la región del ángulo externo. Como *arterias accesorias*, existen: *arriba*, la supraorbitaria; *abajo*, la infraorbitaria; *adentro*, la nasal, y *afuera*, la lagrimal, la temporal superficial y la transversal de la cara. Estas diferentes arterias forman en cada párpado dos arcos: un *arco interno*, que sigue el borde distal de los tarsos, formado

por las palpebrales; un *arco externo*, que sigue el *borde proximal* de los tarsos. De estos dos arcos se desprenden numerosos ramos, que se distribuyen por las diversas partes constituyentes de los párpados, formando dos redes: 1.ª, una *red pretarsiana*, dependiente del arco interno; 2.ª, una *red retrotarsiana*, alimentada por ramos procedentes del arco externo.

b. *Venas.* — Existen igualmente dos redes venosas: 1.ª, una *red retrotarsiana* o *subconjuntival*, que procede casi exclusivamente de la conjuntiva y desemboca en la vena oftálmica; 2.ª, una *red pretarsiana*, que va a desembocar, en parte (*venas externas*) en la temporal superficial, en parte (*venas internas*) en la vena facial.

c. *Linfáticos.* — Forman también dos redes: *red superficial* o *pretarsiana* y *red profunda* o *retrotarsiana*. Ya sean superficiales, ya profundos, se dirigen, como los de las cejas: 1.º, *unos* hacia afuera (*linfáticos externos*), para terminar en los ganglios preauriculares y parotídeos; 2.º, *los otros* hacia adentro (*linfáticos internos*), para terminar, siguiendo la vena facial, en los ganglios submaxilares.

d. *Nervios.* — Se dividen en motores, sensitivos y ~~linfáti~~cos. Los *filetes motores* (destinados al orbicular) proceden del facial. Los *filetes sensitivos* proceden del nasal externo, del lagrimal, del frontal interno, del frontal externo y del suborbitario. Los *filetes simpáticos* (destinados a los vasos y músculos palpebrales) proceden del simpático cervical.

§ 4. — Conjuntiva

Membrana mucosa, dependiente del tegumento externo, que une el globo ocular a los párpados.

1.º **Conformación exterior.** — La conjuntiva reviste primeramente la parte anterior del globo ocular. Al llegar junto al ecuador, se dobla hacia adelante, para pasar a los párpados y revestirlos, hasta llegar a nivel de su borde libre. Presenta tres porciones: 1.ª, la *conjuntiva palpebral*; 2.ª, la *conjuntiva ocular*; 3.ª, la *conjuntiva del fondo de saco*.

A. Conjuntiva palpebral. — Está en contacto con los tarsos; luego, más allá de los tarsos, con los músculos palpebrales. Delgada, transparente, de color rojizo y fuertemente arrugada en toda su porción extratarsiana. En el borde libre de los párpados se continúa con la piel.

B. Conjuntiva del fondo de saco. — Es el repliegue que forma la conjuntiva al pasar del párpado al globo ocular, fondo de saco circular (*fornix*), correspondiendo sucesivamente a los dos surcos órbitopalpebrales y a las dos comisuras interna y externa. Este fondo de saco óculopalpebral dista de la córnea: *hacia arriba*, 10 milímetros; *hacia abajo*, 8 milímetros; *hacia afuera*, 14 milímetros, y *hacia adentro*, 8 milímetros.

C. Conjuntiva ocular o bulbar. — Está en contacto sucesivamente con la esclerótica y con la córnea:

a. *Sobre la esclerótica* (*porción escleral*), pasa por delante de los tendones de los músculos rectos. Está unida a la esclerótica por una capa de tejido celular laxo, en la cual se ve, en el adulto, cierta cantidad de vesículas adiposas.

b. *Sobre la córnea* (*porción córnea*), la conjuntiva queda reducida a su epitelio, no siendo otra cosa que el epitelio anterior de la córnea.

c. *En el ángulo interno*, la conjuntiva ocular presenta dos formaciones especiales: 1.ª la *carúncula lagrimal*, pequeña eminencia rojiza, en forma de mamelón, situada exactamente entre las porciones lagrimales de los dos párpados (formada por diez o doce folículos pilosos, algunas glándulas sebáceas, algunos pelos rudimentarios y algunas fibras musculares, y cubierto todo por la mucosa); 2.ª, el *repliegue semilunar*, situado por fuera de la carúncula, en forma semilunar vertical de concavidad externa (es un órgano rudimentario, que representa la *membrana nictitante* de las aves).

2.º **Constitución anatómica.** — Presenta, como todas las mucosas, *dos capas*: *dermis* o *corión* y *epitelio* (véanse los *Tratados de Histología*).

3.º **Glándulas.** — Forman tres grupos: glándulas acinosas, glándulas tubulosas y glándulas utriculares. Las *glándulas acinosas* están situadas en la mitad interna del fondo de saco; forman en conjunto una especie de herradura de concavidad externa: 35 a 40 en el párpado superior y solamente 6 a 8 en el párpado inferior. Las *glándulas tubulosas* han sido descritas por Henle (*glándulas de Henle*) en la porción de la conjuntiva comprendida entre el borde adherente de los tarsos y el fondo de saco óculoconjuntival. Su existencia es muy discutida todavía. Las *glándulas utriculares*, descritas por Manz junto a la cir-

cunferencia de la córnea (*glándulas de Manz*), no serían para WALDEYER más que simples masas epiteliales.

4.° **Vasos y nervios.** — Las *arterias*, muy numerosas, forman dos territorios: 1.°, un gran territorio (comprendiendo la conjuntiva palpebral, la conjuntiva del fondo de saco y la mayor parte de la conjuntiva ocular) regado por las diferentes arterias que se distribuyen por los párpados: es el *territorio palpebral*; 2.°, un territorio más pequeño (que comprende la porción de la conjuntiva ocular que rodea a la córnea, a la altura de 3 ó 4 milímetros) alimentado por las arterias ciliares anteriores: éste es el *territorio ciliar*. Nótese que este territorio ciliar, escasamente anastomosado con el territorio palpebral, está, por el contrario, en íntima relación con los vasos del músculo ciliar y del iris. Las *venas*, procedentes del territorio palpebral, se dirigen, en parte, a las venas de los párpados (luego a la temporal superficial y a la facial) y, en parte, a la vena oftálmica. Las que proceden del territorio ciliar terminan en las ciliares anteriores y, por ellas, en la vena oftálmica. Los *linfáticos* forman dos redes: una *red superficial*, colocada en la parte superficial de la dermis; una *red profunda*, situada en el tejido conjuntivo submucoso. Se dividen, como los de los párpados, en *externos* (destinados a los ganglios parotídeos) e *internos* (para los ganglios submaxilares). Los *nervios* proceden: *por fuera*, del lagrimal; *por dentro*, del nasal externo; *los de la porción corneal*, de los nervios ciliares. Terminan por extremidades libres y también por unos engrosamientos o nódulos especiales, llamados *corpúsculos de Krause*.

§ 5. — APARATO LAGRIMAL

El aparato lagrimal se compone, en el hombre: 1.°, de una glándula que secreta las lágrimas y las vierte en la conjuntiva, la *glándula lagrimal*; 2.°, de un conjunto de conductos, las *vías lagrimales*, que recogen las lágrimas en esta última membrana y las transportan luego a las fosas nasales.

A) *Glándula lagrimal*

La glándula lagrimal es una glándula arracimada, situada en la parte superior, anterior y externa de la órbita.

1.° **Conformación exterior y relaciones.** — Se dividen en dos porciones: una *porción orbitaria* y una *porción palpebral*. Estas porciones están separadas entre sí por el músculo elevador del párpado y por una expansión fibrosa que, desde el borde externo de este músculo, va al lado externo del reborde orbitario.

a. *Porción orbitaria.* — Está alojada en la fosita lagrimal (véase *Osteología*). Aplanada de arriba abajo y prolongada en el sentido transversal, tiene la forma de una almendra: 20 milímetros de longitud por 12 milímetros de ancho y 5 de espesor. Presenta *dos caras*, *dos bordes* y *dos extremidades*. *Cara súperoexterna*, convexa: corresponde al periostio. *Cara inferointerna*, cóncava: descansa sobre el músculo elevador y su expansión. *Borde anterior*, delgado, cortante: corresponde al arco orbitario. *Borde posterior*, más grueso: corresponde al tejido celuloadiposo de la órbita. Las *dos extremidades* descansan, la interna sobre el elevador y la externa sobre el recto externo.

b. *Porción palpebral.* — Está situada debajo de la precedente, en la parte externa del párpado superior. Aplanada de arriba abajo y de forma cuadrilátera, presenta: una *cara superior*, en relación con el elevador; una *cara inferior*, correspondiente a la conjuntiva y al tejido celuloadiposo de la órbita; un *borde posterior*, que se confunde en parte con la porción orbitaria; un *borde anterior*, que descansa sobre el fondo de saco oculoconjuntival; una *extremidad interna*, que se detiene al mismo nivel que la de la porción orbitaria, y una *extremidad externa*, que se extiende hasta la comisura de los párpados.

2.° **Constitución anatómica.** — La glándula lagrimal tiene la estructura de las glándulas arracimadas (véanse los *Tratados de Histología*).

3.° **Conductos excretores.** — De seis a diez conductos, procedentes unos de la porción orbitaria y otros de la porción palpebral, se dirigen oblicuamente abajo y adelante, y van a abrirse, por distintos orificios, en la parte superior y externa del fondo de saco oculoconjuntival. Nótese que los conductos que proceden de la porción orbitaria atraviesan de arriba abajo la porción palpebral y reciben o no, de esta última, un cierto número de sus conductos excretores.

4.° **Vasos y nervios.** — Las *arterias* de la glándula lagrimal proceden de la arteria del mismo nombre. Las *venas* van a

la oftálmica. Los *linfáticos* son todavía poco conocidos. Los *nervios* proceden del lagrimal (rama del oftálmico), y del ramo orbitario del nervio maxilar superior.

B) *Vías lagrimales*

Se designa con este nombre el conjunto de vías que siguen las lágrimas para ir a parar a las fosas nasales.

1.° **Conformación exterior y relaciones.** — Estas vías comprenden: el *lago lagrimal*, los *puntos lagrimales*, los *conductos lagrimales*, el *saco lagrimal* y el *conducto nasal*.

a. *Lago lagrimal.* — Es el pequeño espacio triangular comprendido entre la parte interna de los párpados. Está limitado, hacia afuera, por una línea trazada de un tubérculo lagrimal al otro.

b. *Puntos lagrimales.* — Son unos pequeños orificios redondeados, que ocupan el vértice de los tubérculos lagrimales. Están constantemente sumergidos en el lago lagrimal. Nótese que el *inferior* es algo más ancho que el *superior* ($^1/_3$ de milímetro contra $^1/_4$) y, por otra parte, que está situado algo más hacia afuera.

c. *Conductos lagrimales.* — Los conductos lagrimales, que son continuación de los puntos lagrimales, se dividen en superior e inferior: el *superior* se dirige al principio hacia arriba, después tuerce hacia adentro; el *inferior* se dirige primero hacia abajo, después hacia adentro. Cada uno de ellos presenta, por lo tanto, dos porciones, una vertical y otra horizontal. La *porción vertical*, al principio muy estrecha (=0,1 milímetros, *angustia* de Gerlach), va luego ensanchándose; ofrece, pues, la forma de ampolla (algunas veces esta ampolla es doble), cuya base corresponde al comienzo de la porción horizontal. La *porción horizontal*, regularmente cilíndrica, mide de 5 a 7 milímetros de largo por $^1/_2$ milímetro de diámetro. Los dos conductos lagrimales se reúnen comúnmente un poco antes de alcanzar el saco lagrimal, abriéndose entonces en este receptáculo por un orificio común. El conducto único resultante de la reunión de los dos conductos lagrimales mide, según los individuos, de 1 a 3 milímetros de largo.

d. *Saco lagrimal.* — Pequeño depósito membranoso, situado en la parte interna de la base de la órbita, en el conducto lacrimonasal (véase Osteología). Tiéne la forma de un cilindro algo aplanado de delante atrás, cuyo eje mayor está oblicuamente dirigido de arriba abajo, de delante atrás y de fuera adentro. Mide de 12 a 15 milímetros de alto por 5 ó 6 milímetros de ancho.

Se distinguen en él: 1.°, una *extremidad superior*, cerrada en fondo de saco (*fondo*); 2.°, una *extremidad inferior*, que la continúa el conducto nasal; 3.°, una *cara anterior*, en relación con el tendón directo del orbicular; 4.°, una *cara posterior*, en relación con el tendón reflejo (reforzado por el músculo de Horner) y también con el tabique orbitario; 5.°, una *cara externa*, correspondiente al conducto común de los conductos lagrimales, al ángulo de bifurcación de los tendones del orbicular y al músculo oblicuo menor; 6.°, una *cara interna*, que descansa sobre el conducto lacrimonasal.

Visto interiormente, el saco lagrimal es de color rojo o rosado. Presenta en su parte externa, en la unión del tercio superior con el tercio medio, el orificio redondeado u ovalado de los conductos lagrimales, al cual precede una pequeña fosita infundibuliforme, el *seno de Maier*. En el extremo inferior se ve una nueva depresión, el *seno de Arlt*.

e. *Conducto nasal.* — El conducto nasal (que en el esqueleto está formado a la vez por el maxilar superior, el unguis y el cornete inferior) viene a continuación del saco lagrimal. Su longitud es de 12 a 16 milímetros; su diámetro, de 2 a 2,6 milímetros. Continúa al principio la dirección del saco lagrimal; después se inflexiona poco a poco sobre sí mismo, para dirigirse abajo, atrás y adentro, describiendo en su conjunto una ligera curva, cuya convexidad mira hacia adelante, abajo y algo afuera. Se abre, abajo, en el meato inferior. Pero su orificio nasal es muy variable en su situación y forma: como *situación*, se admite generalmente que está colocado en el meato en la unión de su cuarto anterior con sus tres cuartos posteriores, a 30 milímetros aproximadamente del ala de la nariz correspondiente; como *forma*, puede ser circular (que es la más frecuente), oval, en forma de hendidura, cerrado por una válvula, en forma de diafragma, etc.

2.° **Constitución anatómica.** — Las vías lagrimales están constituídas por una sola túnica, que es la túnica mucosa, la *mucosa lagrimal* o *lácrimonasal*. Se continúa, *arriba*, con la

conjuntiva; *abajo*, con la pituitaria. En el conducto nasal está reforzada por el periostio del conducto.

3.° **Glándulas.** — Todos los autores coinciden en admitir de buen grado *glándulas mucosas* en la mucosa lagrimal, análogas a las de la pituitaria. Pero, en cambio, existen las mayores divergencias por lo que toca a su repartición topográfica.

4.° **Válvulas.** — La mucosa lácrimonasal presenta numerosos *repliegues transversales*, que, formando relieve hacia adentro, estrechan otro tanto el conducto. Estos repliegues, tan variables en su situación y desarrollo, son los que, muy equivocadamente, se han descrito como válvulas *válvula de Bochdaleck*, a nivel de la angustia de Gerlach; 2.°, *válvula de Rosenmüller* o de *Huschke*, en el punto en que desembocan los conductos lagrimales en el saco; 3.°, *válvula de Béraud* o de *Krause*, en el límite del saco lagrimal y del conducto nasal; 4.°, *válvula de Taillefer*, en la parte media del conducto nasal; 5.°, *válvula de Hasner*, en el orificio inferior de este último conducto. Estos repliegues no pueden en ningún caso desempeñar el papel, que gratuitamente se les ha atribuído, de aparatos reguladores del curso de las lágrimas.

5.° **Vasos y nervios.** — Las *arterias* proceden de la palpebral inferior y de la nasal. Las *venas*, muy desarrolladas a nivel del conducto nasal (siempre abiertas observadas en los cortes, muy aproximadas y fuertemente anastomosadas, recordando con gran exactitud el tejido eréctil del cornete inferior), comunican, por arriba con la red de los párpados, y por abajo con la de la pituitaria. Los *nervios* provienen del nasal externo, rama del oftálmico.

CAPITULO V

SENTIDO DEL OIDO

(Oído)

El oído es aquel de nuestros cinco sentidos que nos hace percibir los sonidos. El aparato anatómico que le es propio ha recibido en su conjunto el mismo nombre de *oído*. El oído se divide en tres porciones:

1.ª Una porción externa, u *oído externo*.
2.ª Una porción media u *oído medio*.
3.ª Una porción interna u *oído interno*.

ARTÍCULO PRIMERO

OIDO EXTERNO

El oído externo, comprende dos partes: 1.ª, una parte externa, llamada *pabellón del oído* o simplemente *oreja*; 2.ª, una parte interna, que constituye el *conducto auditivo externo*.

§ 1. — Pabellón del oído

Expansión laminada, situada en las partes laterales de la cabeza, delante de la apófisis mastoides y detrás de la articulación témporomaxilar. Tiene de 60 a 65 milímetros de altura por 25 a 35 milímetros de ancho. Libre en sus dos tercios posteriores, está sujeto a la cabeza por su tercio anterior. El ángulo diedro de seno posterior que forma con la cabeza (*ángulo céfaloauricular*) mide, por término medio, de 20 a 30 grados.

1.° **Conformación exterior.** — Se consideran en el pabellón: una *cara externa*, una *cara interna* y una *circunferencia*:

a. *Cara externa.* — En su parte media se ve una excavación profunda, la *concha*.

Alrededor de ella, y sirviéndole de límites, están dispuestas cuatro eminencias: 1.ª, el *hélix*, repliegue curvilíneo que ocupa la parte anterior, superior y posterior del pabellón (con su *raíz*, su *cola* y su *canal*); 2.ª, el *anthélix*, situado entre el *hélix* y la *concha* (con sus dos ramas y su *fosita escafoidea* o *navicular*); 3.ª, el *trago*, eminencia laminada de forma triangular, situada en la parte anterior de la concha (con su *base* y su *vértice* a menudo formado por dos tubérculos); está separado del hélix por un surco, el *surco anterior de la oreja*; 4.ª, el *antitragus*, situado en la parte posterior de la concha, enfrente del trago, del cual está separado hacia abajo, por una escotadura profunda, la *escotadura de la concha*.

Debajo de la cola del hélix, del tragus y del antitragus, se ve el *lóbulo de la oreja*, formación blanda de 10 a 12 milímetros

de altura, de forma muy variable (triangular, cuadrilátera, semicircular, semielipsoidea).

b. *Cara interna.* — Mira hacia adentro y atrás. Correctamente limitada hacia arriba, atrás y abajo por la circunferencia, está limitada por delante por un surco curvilíneo, el *surco cefaloauricular*. Muy desigual, como la cara externa; sus desigualdades son igualmente las mismas que hemos señalado en la cara externa, pero inversamente configuradas (*convexidad de la concha, convexidad del anthélix*, etc.).

c. *Circunferencia.* — Tiene la forma ovalada, como el propio pabellón. Está constituída por partes ya conocidas.

2.° **Constitución anatómica.**—El pabellón comprende: 1.°, un fibrocartílago, el *cartílago de la oreja*; 2.°, *ligamentos*; 3.°, *músculos*; 4.°, una *cubierta cutánea*.

A. Cartílago de la oreja. — Lámina delgada y elástica, que ocupa toda la extensión del pabellón, a excepción del lóbulo. Reproduce fielmente, en ambas caras, todas las desigualdades del pabellón. Nótense: 1.°, delante, la *espina o apófisis del hélix*; 2.°, detrás, la *lengüeta caudal del hélix y del anthélix*, separada del antitragus por la *fisura posterior* del cartílago; 3.°, en la cara interna, el *surco transversal de la oreja*, que separa la eminencia de la concha de la del anthélix. Histológicamente, pertenece al grupo de los cartílagos elásticos o reticulados.

B. Ligamentos. — Los ligamentos del pabellón se dividen en extrínsecos e intrínsecos.

a. *Ligamentos extrínsecos.* — Son dos: uno, *anterior*, que va del tubérculo cigomático al tragus, a la apófisis del hélix y a la parte anterior de la concha; el otro, *posterior*, que va de la base de la apófisis mastoides a la convexidad de la concha y a la pared superior del conducto auditivo externo.

b. *Ligamentos intrínsecos.* — Los ligamentos intrínsecos son cuatro: el *primero* va de la convexidad de la concha a la convexidad del anthélix; el *segundo* está formado por manojos fibrosos, que van de la convexidad del hélix a la convexidad del anthélix y de la concha; el *tercero* ocupa la fisura posterior; el *cuarto* va del tragus al hélix.

C. Músculos. — Los músculos del pabellón se dividen, como los ligamentos, en extrínsecos e intrínsecos.

a. *Músculos extrínsecos.* — Son tres:

α) El *auricular superior*, situado en la parte pósterosuperior de la región temporal; se inserta: arriba, en la aponeurosis epicraneal; abajo, en la convexidad de la fosita navicular del anthélix. Lleva el pabellón hacia arriba.

β) El *auricular anterior*, delgado, en forma de cinta, está situado delante del pabellón. Se inserta: por delante, en la apófisis epicraneal; por detrás, en la apófisis del hélix y en la parte anterior de la concha. Lleva el pabellón hacia adelante.

γ) El *auricular posterior* se compone de dos o tres pequeños manojos, que van de la apófisis mastoides a la convexidad de la concha. Lleva el pabellón hacia atrás:

b. *Músculos intrínsecos.* — En número de seis:

1.° El *músculo mayor del hélix*, recostado sobre la porción ascendente del hélix y que se inserta, abajo, en la apófisis del hélix; arriba, en la piel y en el cartílago.

2.° El *músculo menor del hélix*, situado en el codo o ángulo que forma la raíz del hélix con su porción ascendente.

3.° El *músculo del tragus*, pequeño manojo aplanado cuadrangular, recostado sobre la cara externa del tragus.

4.° El *músculo del antitragus*, que nace en la cara externa del antitragus y va a terminar en la parte superior de la lengüeta caudal del hélix.

5.° El *músculo transverso*, formado por manojos muy cortos, que en la cara interna del pabellón se extienden desde la convexidad del hélix a la convexidad de la concha.

6.°, El *músculo oblicuo*, formado por dos o tres manojos, que van de la convexidad de la fosa navicular a la convexidad de la concha.

Todos estos musculitos son en el hombre rudimentarios y están desprovistos de funciones.

D. Piel. — Se extiende regularmente sobre las dos caras del cartílago, cuyas irregularidades reproduce fielmente. Por debajo de ella se encuentra el *tejido celular subcutáneo*, relativamente laxo en la cara interna, más raro y apretado en la cara externa. Como anexos presenta: 1.°, *pelos* rudimentarios, con excepción del ramillete (*barbula hirci*) situado en la cara interna del tragus; 2.°, *glándulas sebáceas*, unas anexas a los pelos, otras que se abren directamente en la superficie de la piel; 3.°, *glándulas sudoríparas*, muy raras y que no existen sino en ciertos puntos.

3.° **Vasos y nervios.** — α) Las *arterias* provienen de la temporal superficial y de la auricular posterior. Las primeras,

ramas auriculares anteriores, por lo común en número de tres (*inferior*, *media* y *superior*), se distribuyen en la cara externa del pabellón, pero únicamente en su mitad interna. Las segundas, *ramas auriculares posteriores*, en número de tres o cuatro, se distribuyen primero en la cara interna del pabellón; después, por medio de las *arterias perforantes* (tres o cuatro) y de las *arterias circundantes*, riegan la mitad posterior de la cara externa. Resultan, pues, dos territorios vasculares (más o menos anastomosados entre sí).

β) Las *venas* se dividen en *anteriores* (que van a la temporal superficial) y *posteriores* (que terminan en la yugular externa y algunas en la vena mastoidea).

γ) Los *linfáticos* forman una rica red: *los de la cara interna* terminan, en parte, en los ganglios mastoideos, y en parte en los ganglios parotídeos posteriores; *los de la cara externa* se dividen en *anteriores* (que van a los ganglios preauriculares), *inferiores* (que van a los ganglios parotídeos) y *posteriores* (que rodean el borde del pabellón, para mezclarse con los linfáticos de la cara interna).

δ) Los *nervios* se dividen en *motores* y *sensitivos*: los primeros proceden del facial; los segundos proceden del auriculotemporal y de la rama auricular del plexo cervical.

§ 2. — Conducto auditivo externo

El conducto auditivo externo se extiende desde la concha al oído medio. Comprende dos partes: una parte *interna* u *ósea*, excavada en el temporal, y otra parte *externa* o *fibrocartilaginosa*, formada por partes blandas.

1.° **Consideraciones generales.** — El conducto auditivo externo, considerado desde el punto de vista de su *dirección*, se dirige oblicuamente adentro, adelante y algo hacia abajo, describiendo en su conjunto una curva muy irregular, cuya concavidad mira abajo y atrás (examen de los cortes, de los moldes o vaciados). Su *longitud*, medida en el sentido de su eje, es de 24 milímetros, de los cuales corresponden 8 a la porción fibrocartilaginosa y 16 para la porción ósea. En la pared inferior del conducto es donde esta longitud alcanza su máximun (27 milímetros), presentando su mínimun en la pared superior (21 milímetros). Su *diámetro* varía, según sean los puntos examinados, de 9 a 4,6 milímetros. Nótese que su parte más estrecha, *itsmo del conducto*, corresponde a la unión de su tercio interno con sus dos tercios externos.

2.° **Forma y relaciones.** — El conducto auditivo, de forma cilíndrica, algo aplanado de delante atrás, presenta *cuatro paredes* (anterior, posterior, superior e inferior) y *dos extremidades* (externa e interna):

α) La *pared anterior* está en relación con la articulación témporomaxilar y, más especialmente, con el cóndilo del maxilar inferior.

β) La *pared posterior* corresponde a la apófisis mastoides.

γ) La *pared superior* está en relación con el departamento medio de la cavidad craneal.

δ) La *pared inferior* corresponde a la parótida.

ε) La *extremidad externa* se abre en la parte anterior e inferior de la concha, por un orificio elíptico cuyo eje mayor es vertical.

ζ) La *extremidad interna*, fuertemente oblicua hacia abajo, afuera y atrás, está cerrada por la membrana del tímpano (véase pág. 559).

3.° **Constitución anatómica.** — El conducto auditivo se compone: 1.°, de un *esqueleto óseo*; 2.°, de un *esqueleto fibrocartilaginoso*; 3.°, de un *revestimiento cutáneo*.

a. *Esqueleto óseo.* — La porción ósea del conducto auditivo pertenece al temporal. Está formada: 1.°, por *delante*, *abajo* y *atrás*, por el hueso timpanal representando una especie de canal; 2.°, por *arriba*, por la porción escamosa (véase *Temporal*).

b. *Esqueleto fibrocartilaginoso.* — La porción fibrocartilaginosa, que sigue a la precedente, está formada por dos láminas, una cartilaginosa, la otra fibrosa, afectando ambas la forma de un canal y reunidas por sus bordes.

α) La *hoja cartilaginosa* ocupa la parte ánteroinferior del conducto: su extremidad interna se une al orificio externo del conducto óseo; su extremidad externa se continúa con el tragus (recuérdese la *cisura terminalis* de *Schwalbe*). Algo por dentro del tragus, el cartílago del conducto auditivo ofrece dos hendiduras verticales (una externa y otra interna) que son las *cisuras de Santorini*.

β) La *lámina* fibrosa ocupa la parte posterior y superior del conducto. Obsérvese que va aumentando en anchura de fuera adentro, mientras que la lámina cartilaginosa se va estrechando progresivamente en igual sentido.

c. *Revestimiento cutáneo.* — La piel que reviste el conducto auditivo es prolongación de la que reviste el pabellón. Gruesa en su porción fibrocartilaginosa, se hace más delgada en la porción ósea y se adelgaza más todavía en la membrana del tímpano. Presenta, en la parte interna del conducto, numerosas *crestas semilunares*. Como anexos, ofrece: 1.°, *pelos*, muy rudimentarios; 2.°, *glándulas sebáceas*, menos desarrolladas que en el pabellón; 3.°, *glándulas sudoríparas*, que presentan en este punto un desarrollo considerable (capa de 3 a 4 milímetros de espesor) y una disposición especial: son las *glándulas ceruminosas*, que secretan una materia amarillenta llamada *cerumen*. Nótese que los orificios glandulares precitados se detienen, por lo común, en el límite de la porción fibrocartilaginosa y de la porción ósea (aparte de una pequeña prolongación triangular, que se ve en la pared pósterosuperior del conducto óseo).

4.° **Vasos y nervios.** — Las *arterias* proceden 1.°, *las de la pared fibrocartilaginosa*, de la temporal superficial y de la auricular posterior; 2.°, *las de la pared ósea*, de la timpánica. Las *venas* se dividen en *anteriores* y *posteriores*: las posteriores van a la yugular externa; las anteriores, a la maxilar interna y al plexo pterigoideo. Los *linfáticos* van, en parte, al ganglio preauricular, en parte a los ganglios parotídeos y a los ganglios cervicales profundos. Los *nervios* emanan a la vez del auriculotemporal, de la rama auricular del plexo cervical y del neumogástrico.

ARTÍCULO II

OIDO MEDIO

El oído medio es una cavidad llena de aire, *caja del tímpano*, excavada en el espesor del temporal, entre el conducto auditivo, que está por fuera, y el oído interno, que está por dentro. Contiene los *huesecillos del oído*. Comunica por delante, con la faringe por la *trompa de Eustaquio*; por detrás, con las *cavidades mastoideas*. Está tapizada en toda su extensión por una membrana mucosa, la *mucosa timpánica*.

§ 1. — Caja del tímpano o del tambor

La caja del tímpano, o simplemente tímpano, tiene la forma de un tambor (*tympanum*) cuyas dos bases estuviesen muy próximas entre sí y ambas deprimidas hacia el centro de la cavidad: es, por lo tanto, una especie de *lente bicóncava*. Su orientación es tal, que cada una de sus bases mira oblicuamente afuera, abajo y adelante. Su diámetro mide 15 milímetros; su anchura, que en la periferia es de 4 a 6 milímetros, se reduce en el centro a 1,5 ó 2 milímetros. Se describen en la caja del tímpano las tres regiones siguientes: 1.ª, *pared externa*; 2.ª, *pared interna*; 3.ª, *circunferencia*.

1.° **Pared externa.** — Comprende: 1.°, en el centro una *membrana*, la *membrana del tímpano*; 2.°, alrededor de esta membrana, una *porción ósea*.

A. Porción membranosa de la pared externa, membrana del tímpano. — La membrana del tímpano es una membrana delgada, transparente, bastante regularmente circular, extendida y situada de canto entre el conducto auditivo externo y la caja del tímpano.

a. *Dimensiones.* — Su diámetro es de 9 a 10 milímetros. Hay que notar que el diámetro vertical es de medio milímetro a un milímetro mayor que el horizontal. Se llaman *polo superior* y *polo inferior* las dos extremidades superior e inferior del diámetro vertical.

b. *Inclinación.* — Horizontal en el embrión, la membrana del tímpano se levanta poco a poco por su lado externo, de modo que viene a formar con el horizontal un ángulo abierto hacia afuera, que es de 30 a 35° en el feto y de 40 a 45° en el adulto.

c. *Forma.* — Casi circular, abombada hacia adentro, y por consiguiente infundibuliforme cuando se la examina por su cara externa. Su punto más hundido se llama *ombligo*: está situado algo por debajo del centro y corresponde al extremo del mango del martillo.

d. *Modo de inserción.* — La membrana del tímpano corresponde al *sulcus tympanicus* del hueso timpanal y se halla sujeta al mismo por una faja circular de tejido conjuntivo, que ha sido designada por Gerlach con el nombre de *rodete anular*.

α) No formando el hueso timpanal un círculo completo, sino más bien interrumpido en su parte superior (*segmento de Rivinus*), la membrana del tímpano, a este nivel, viene a fijarse en la parte superior del conducto auditivo externo (formada por la porción escamosa o concha del temporal); esta porción más superior de la membrana del tímpano, correspondiente al seg-

mento de Rivinus, ha recibido de Schrapnell el nombre de *membrana flácida*, llamada así porque es más delgada y menos tensa que el resto de la membrana. Está limitada hacia abajo por dos pequeños cordones conjuntivos, que, partiendo de los dos cuernos del círculo timpanal, van por otro lado a fijarse en la base de la apófisis corta del martillo: son los *ligamentos timpanomaleolares*, que se dividen en anterior y posterior.

β) La *membrana flácida*, que forma prominencia hacia el lado del conducto auditivo, presenta, por el contrario, del lado de la caja una pequeña excavación, la *bolsa superior* de la membrana del tímpano. Nótense otras dos depresiones, una debajo del ligamento timpanomaleolar anterior (*bolsa anterior*), otra debajo del ligamento timpanomaleolar posterior (*bolsa posterior*).

e. *División topográfica.* — Si consideramos, trazados en la superficie de la membrana del tímpano, dos diámetros, uno vertical (por el mango del martillo) y otro perpendicular al precedente (juntándose los dos al nivel del ombligo), tendremos partida dicha membrana en *cuatro sectores* o *cuadrantes*: *cuadrante pósterosuperior*, *cuadrante pósteroinferior*, *cuadrante ánterosuperior y cuadrante ánteroinferior*. Los dos primeros son retroumbilicales; los dos últimos, preumbilicales.

f. *Estructura.* — La membrana del tímpano se compone de *tres capas superpuestas*: 1.ª, una capa media, *fibrosa*; 2.ª, una capa externa, *cutánea*; 3.ª, una capa interna, *mucosa* (véanse los *Tratados de Histología*).

g. *Vasos y nervios.* — Las *arterias* forman dos redes: 1.ª una *red externa* o *cutánea*, alimentada por la arteria timpánica, rama de la maxilar interna; 2.ª, una *red interna* o *mucosa*, alimentada por las arterias de la caja (arteria timpánica, arteria estilomastoidea). Las *venas* desembocan: 1.º, *las de la red cutánea*, en la yugular externa; 2.º, *las de la red mucosa*, parte en la red venosa de la trompa, parte en las venas de la duramadre. Los *linfáticos* se dividen, como los vasos sanguíneos, en externos (que se juntan a los linfáticos del conducto auditivo) e internos (que se mezclan con los de la caja). Los *nervios* proceden: 1.º, del auriculotemporal; 2.º, del ramo auricular del vago; 3.º, del nervio de Jacobson. Forman tres plexos (*fundamental*, *subcutáneo* y *submucoso*).

B. PORCIÓN ÓSEA DE LA PARED EXTERNA. — En todo el contorno de la membrana del tímpano, la pared externa de la caja está formada por el hueso. Esta porción ósea mide: 1 milímetro de altura en la parte inferior; 2 milímetros de altura en la parte anterior y posterior; 5 ó 6 milímetros en la parte superior (*cavidad superior* de la caja, *ático* de los otólogos).

2.º **Pared interna.** — La pared interna o laberíntica separa el oído medio del oído interno. Presenta:

α) En su parte central, una eminencia mamelonada, el *promontorio*. Es de notar en esta prominencia un *conducto ramificado*, que termina por abajo en un orificio, el *orificio superior del conducto de Jacobson* (para el nervio de Jacobson y sus ramas).

β) Por detrás y encima del promontorio, la *ventana oval* (3,5 por 1,5 milímetros), que pone en comunicación la caja con el vestíbulo; está cerrada por la base del estribo.

γ) Por detrás y debajo del promontorio, la *ventana redonda* (1,5 a 2 milímetros de diámetro), que pone en comunicación la caja con la rampa timpánica del caracol; está cerrada en el vivo por una membrana llamada *membrana de la ventana redonda* o *tímpano secundario*.

δ) Por detrás del promontorio, entre las dos ventanas, una depresión de 4 milímetros de diámetro y de 3 milímetros de profundidad, el *seno timpánico*.

ε) Inmediatamente detrás del seno timpánico, la *pirámide*, pequeña eminencia ósea que aloja en su interior el músculo del estribo y presenta en su vértice un pequeño orificio por el cual sale el tendón de este último músculo.

ζ) Por arriba y por delante del promontorio, un conducto transversal, continuación, por delante, del conducto del músculo interno del martillo, y cuya extremidad posterior se endereza hacia afuera, a modo de mango de cuchara: es el *pico de cuchara* (destinado a dar paso al músculo interno del martillo).

3.º **Circunferencia.** — La circunferencia de la caja, que separa las dos paredes externa e interna, es irregularmente circular y muy accidentada.

α) Su *parte superior* (*pared superior* o *craneal*) corresponde al borde superior y a la cara ánterosuperior del peñasco (seno petroso superior). Está formada por una hoja o lámina muy delgada, al *segmen timpani*, que separa la caja de la cavidad craneal. Nótese que esta lámina está constituída por el peñasco (*por dentro*) y por la porción escamosa (*por fuera*) unidos entre sí por la sutura petroescamosa (algunas veces verdadera fisura).

β) La *parte inferior* (*pared inferior yugular*), de 3 a 4 milímetros de ancho solamente, tiene la forma de un canalizo de dirección anteroposterior: está 1 milímetro por debajo del nivel del conducto auditivo. Por debajo de esta pared, cuyo espesor es extremadamente variable, se encuentran la fosa yugular y el golfo de la vena yugular, que ocupa dicha fosa.

γ) La *parte posterior* (*pared posterior o mastoidea*) presenta de arriba abajo: 1.°, el *conducto timpanomastoideo* (*aditus ad antrum*), que conduce a las cavidades mastoideas; 2.°, una pequeña escotadura, para la rama horizontal del yunque; 3.°, el *orificio de entrada de la cuerda del tímpano*; 4.°, en el extremo inferior, una prominencia, redondeada, la *protuberancia estiloides de la caja*.

δ) La *parte anterior* (*pared anterior* o *tubárica*) está ocupada en gran parte por un ancho orificio, el *orificio timpánico de la trompa*. Hay que notar la existencia: 1.°, en la parte extrema *superior* del conducto del mango del martillo; 2.°, *afuera*, del *orificio de salida de la cuerda del tímpano*, continuando en la base del cráneo por el *conducto de Huguier*; 3.°, *abajo pequeños agujeros* para las venillas y para el *filete caróticotimpánico* (que une el nervio de Jacobson al plexo carotídeo). Esta pared anterior sólo está separada de la carótida interna por una delgada lámina ósea, algunas veces dehiscente.

§ 2. — Cadena de los huesecillos del oído

Los huesecillos del oído están colocados unos tras otros, formando una cadena sin interrupción, que se extiende transversalmente de la pared externa a la pared interna.

1.° **Descripción de los huesecillos.** — Los huesecillos del oído son *tres*, esto es, yendo de fuera adentro, el *martillo*, el *yunque* y el *estribo*.

A. Martillo. — El martillo, que se extiende de arriba abajo, de 7 a 9 milímetros de largo, presenta cabeza, cuello, mango y apófisis.

α) La *cabeza* representa la parte más elevada del hueso. Está situada en el ático, y por consiguiente, encima de la membrana del tímpano. Redondeada, lisa, convexa, tiene en su parte pósterointerna una carita o faceta elíptica para el yunque.

β) El *cuello* es la parte estrechada que sostiene la cabeza.

Corto, aplanado de delante atrás y ligeramente retorcido sobre su eje.

γ) El *mango* se dirige abajo y algo atrás, englobado en el espesor de la membrana del tímpano. Termina, a nivel del ombligo, por una extremidad ensanchada en forma de espátula.

δ) Las *apófisis* son dos, una corta y gruesa y otra larga. La *apófisis corta* es una pequeña eminencia cónica, de un milímetro de largo, que nace en la parte inferoexterna del cuello, dirigiéndose luego hacia afuera y algo arriba, hacia la parte superior de la membrana del tímpano. La *apófisis larga*, o *apófisis de Raw*, tiene la forma de una espina aplanada y sinuosa, larga de 4 a 5 milímetros, que va de la parte anterior del cuello a la parte más externa de la cisura de Glasser.

B. Yunque. — Situado por dentro del martillo, ofrece (como el yunque del herrero, al cual se ha comparado) un cuerpo y dos ramas:

α) El *cuerpo*, situado en el ático (como la cabeza del martillo), es cuboideo y aplanado en el sentido transversal. En su parte anterior se ve una faceta cóncava, en forma de media luna, para articularse con el martillo.

β) Las *dos ramas*, fuertemente divergentes, se distinguen en superior e inferior: la *rama superior*, horizontal, se dirige atrás, hacia la pared posterior de la caja; la *rama inferior*, *vertical*, se dirige primero abajo, después tuerce hacia adentro, para terminarse en un pequeño abultamiento, la *apófisis lenticular*.

C. Estribo. — El estribo, colocado entre la apófisis lenticular y la ventana oval, ofrece a nuestra consideración (como un estribo de montar), cabeza, base y dos ramas:

α) La *cabeza*, que representa la parte más externa del hueso, es cuadrilátera y fuertemente aplanada de arriba abajo. Presenta, en su parte externa, una pequeña carita o faceta articular, cóncava, para la apófisis lenticular.

β) La *base* es una pequeña placa ósea, que se aloja en la ventana oval y presenta, naturalmente, igual configuración que esta última (ovalada, con su eje mayor transversal y su más gruesa extremidad posterior).

γ) Las *dos ramas*, una anterior, otra posterior, nacen en las dos extremidades de la base y desde allí se dirigen hacia la cabeza, describiendo cada una de ellas una ligera curva (estas dos curvas se miran por su concavidad). Entre las dos forman

una especie de semicírculo, el *asa del estribo*. En el punto de unión de las ramas con la cabeza existe comúnmente una ligera estrangulación circular, conocida con el nombre de *cuello*.

2.° **Conexión de los huesecillos.**—Los huesecillos del oído, además de estar unidos entre sí, lo están también a las diferentes paredes de la caja.

A. Articulaciones de los huesecillos entre sí. — Existen dos articulaciones: 1.ª, articulación del *martillo con el yunque*; 2.ª, articulación del *yunque con el estribo*.

a. *Articulación del martillo con el yunque.* — Articulación por encaje recíproco: *dos facetas ovulares*, inversamente configuradas y revestidas de cartílago, en la cabeza del martillo y en el cuerpo del yunque; un *ligamento capsular* (con un pequeño menisco intraarticular) y una pequeña *sinovial*.

b. *Articulación del yunque con el estribo.* — Es una enartrosis: *pequeña faceta redondeada y convexa* en la apófisis lenticular, *pequeña faceta cóncava* en la cabeza del estribo: una *cápsula fibrosa*; una pequeña *sinovial*.

B. Unión de los huesecillos con las paredes de la caja. — Cada uno de los tres huesecillos está unido a las paredes de la caja por ligamentos.

α) El *martillo* tiene, desde luego, cuatro ligamentos: 1.°, *ligamento superior*, que va de la parte superior de la cabeza a la parte correspondiente de la bóveda; 2.°, *ligamento externo*, muy corto, que va de la parte externa del cuello a la pared externa de la caja; 3.°, *ligamento anterior*, muy largo, que desprendiéndose del cuello y de la base de la apófisis larga, atraviesa la cisura de Glaser y va a terminar en la base del cráneo, junto a la espina del esfenoides; 4.°, *ligamento posterior*, representado por el manojo más apartado del ligamento externo.

β) El *yunque* tiene dos ligamentos: 1.°, *ligamento superior*, que desciende de la bóveda sobre el cuerpo del hueso (no es constante); 2.°, *ligamento posterior*, que une el vértice de la rama horizontal del hueso al contorno de la pequeña fosita sobre que descansa.

γ) La *base del estribo* está unida al contorno o marco de la ventana oval por una serie continua de fibras conjuntivas y elásticas, cuyo conjunto constituye el *ligamento anular de la base del estribo*.

3.° **Aparato motor de los huesecillos.** — La cadena de los huesecillos del oído está sometida a la acción de dos músculos: el *músculo del martillo* y el *músculo del estribo*.

A. Músculo del martillo. — Pequeño músculo fusiforme, de 20 a 25 milímetros de largo, contenido en un conducto óseo especial, descrito en osteología. Nace en el ángulo entrante que forma la porción petrosa del temporal con su porción escamosa, y también en la porción cartilaginosa de la trompa de Eustaquio. Desde allí se dirige afuera y arriba siguiendo el borde superior de la trompa, llega a la caja del tímpano y se dobla después hacia afuera, para ir a fijarse en la extremidad del mango del martillo. Presenta, por lo tanto, dos porciones: 1.ª, una *porción interna*, carnosa, paralela al eje del peñasco; 2.ª, una *porción externa*, tendinosa, perpendicular a la precedente.

B. Músculo del estribo. — Más pequeño que el músculo del martillo y está alojado en el conducto de la pirámide. Se inserta por abajo en el fondo de este conducto, se dirige al principio arriba, después se inflexiona hacia adelante, sale de la pirámide al nivel de la cúspide y va a terminar por un tendón muy delgado, en la parte posterior del estribo, ya en la *cabeza*, ya en el *cuello*.

C. Acción de estos dos músculos. — Los huesecillos están articulados de tal modo (movimiento de la campanilla), que el movimiento o desplazamiento de uno de ellos implica el movimiento o desplazamiento de los otros dos.

α) El *músculo del martillo*, moviendo hacia adentro el mango del martillo (*acción directa*), pone tensa la membrana del tímpano; luego, haciendo lo propio hacia adentro la base del estribo (*acción indirecta*), comprime el líquido contenido en el vestíbulo.

β) El *músculo del estribo* primeramente tira hacia atrás la cabeza del estribo: ésta es la *acción directa*. Después, por *acción indirecta*, mueve: 1.°, la base del estribo, el cual, saliendo de la ventana oval, provoca una disminución de presión en el líquido del vestíbulo; 2.°, el mango del martillo, el cual, alejándose del centro de la caja, es causa de una relajación de la membrana del tímpano.

γ) Como se ve, *los dos músculos* son recíprocamente antagonistas: poniendo el primero tensa la membrana del tímpano y aumentando la presión del líquido laberíntico; el segundo, re-

lajando la membrana del tímpano y disminuyendo la presión de este mismo líquido laberíntico.

§ 3. — Revestimiento mucoso de la caja

La caja del tímpano está tapizada en toda su extensión por una mucosa, la *mucosa timpánica*: es delgada, transparente, de coloración grisácea, íntimamente unida al periostio subyacente (fibromucosa).

A nivel de los puntos en que la cadena de los huesecillos se pone en contacto con las paredes de la caja, la mucosa, reflejándose sobre sí misma, le forma una vaina completa: los huesecillos, con sus articulaciones y sus ligamentos, se hallan, por lo tanto, colocados fuera de la mucosa, del mismo modo que las vísceras abdominales se hallan fuera de su membrana serosa (nótese que el espacio semicircular comprendido entre la base del estribo y sus dos ramas está ocupado por un repliegue mucoso horizontal, la *membrana obturatriz del estribo*).

Histológicamente considerada, la mucosa timpánica comprende: 1.°, una *capa epitelial*; 2.°, una *dermis* o *corión*; 3.°, algunas *glándulas* en la región próxima a la trompa (véanse los *Tratados de Histología*).

§ 4. — Vasos y nervios de la caja

1.° **Arterias.** — Muy numerosas, proceden de la arteria estilomastoidea, de la arteria timpánica, de la meníngea media, de la faríngea y de la carótida interna. Anastomosándose entre sí, forman una red fundamental, que ocupa las capas profundas del corión mucoso. De esta red se desprenden dos órdenes de ramos arteriales: 1.°, *ramos óseos*, para las paredes óseas de la caja y para los huesecillos; 2.°, *ramos mucosos*, para las capas superficiales del corión mucoso.

2.° **Venas.** — Más numerosas y voluminosas que las arterias, salen de la caja por los mismos orificios que dan paso a estas últimas.

3.° **Linfáticos.**—Presentan igual disposición que en la capa interna de la membrana del tímpano. Nótese la presencia, en la parte superior de la caja, de formaciones linfoideas, representando *ganglios rudimentarios*.

4.° **Nervios.** — Se dividen en motores, sensitivos y simpáticos. Los *filetes motores* proceden: 1.°, para el *músculo del martillo*, del ganglio ótico; 2.°, para el *músculo del estribo*, del propio tronco del facial. Los *filetes sensitivos* y *simpáticos* emanan del nervio de Jacobson y (por medio del manojo caróticotimpánico) del plexo carotídeo.

§ 5. — Cavidades mastoideas

El orificio timpánicomastoideo (*aditus ad antrum*), que, según dijimos antes, existe en la parte superior de la pared posterior de la caja, conduce a unas cavidades anfractuosas, las *cavidades mastoideas*.

1.° **Disposición general.** — Están excavadas en gran parte en porción petromastoidea del temporal; solamente algunas pertenecen a la porción escamosa. Disposición extremadamente variable: se encuentra, por lo común, una cavidad central, mayor que las otras, el *antro mastoideo*, y en todo el contorno del antro cavidades más pequeñas, que comunican entre sí y además con el propio antro.

2.° **Relaciones.** — Las cavidades mastoideas están en relación: 1.°, *por delante*, con los conductos semicirculares, la caja del tímpano, el nervio facial y la pared posterior del conducto auditivo externo; 2.°, *por arriba*, con la cavidad craneal; 3.°, *por abajo*, con la apófisis mastoidea y la ranura digástrica; 4.°, *por fuera*, con las partes blandas de la región mastoidea (de las cuales están separadas por una lámina de tejido compacto, algunas veces muy gruesa, pero a menudo muy delgada); 5.°, *hacia atrás y adentro*, con un conducto descendente, ocupado en el vivo por el seno lateral.

3.° **Cavidades neumáticas y cavidades aneumáticas.** —La mayor parte de las cavidades mastoideas comunican directa o indirectamente con la caja del tímpano: por esta razón están llenas de aire (*cavidades neumáticas*), tapizadas por una mucosa (dependencia de la mucosa timpánica) y no son más que divertículos de la caja. En la mayor parte de casos, hay cierto número de ellas que pertenecen al diploe: éstas no comunican con la caja, no contienen aire (*cavidades aneumáticas*) y están rellenadas por una medula ósea de color rojizo.

4.° **Vasos y nervios.** — Las *arterias* destinadas a las cavidades mastoideas proceden, en parte, de la estilomastoidea y, en parte, de la meníngea media. Las *venas* terminan en el seno petroso superior y en el seno lateral. Los *nervios* emanan de los mismos orígenes que los de la caja.

§ 6. — Trompa de Eustaquio

Largo conducto que pone en comunicación la caja del tímpano con la faringe. Se compone de dos porciones: 1.ª, una porción externa, excavada en la porción inferior del temporal, *porción ósea* o *porción dura*; 2.ª, una porción interna, formada por partes blandas, *porción blanda* o *fibrocartilaginosa*.

1.° **Consideraciones generales.** — Desde el punto de vista de su *dirección*, la trompa se dirige oblicuamente de atrás adelante, de fuera adentro y de arriba abajo. Además, las dos porciones ósea y fibrocartilaginosa no están situadas en la línea recta, sino que la segunda se inclina sobre la primera, de manera que forma con ella un ángulo muy obtuso, abierto hacia abajo y adelante. Su *longitud* es de 35 a 45 milímetros, cuyos dos tercios pertenecen a la poción fibrocartilaginosa y el otro tercio a la porción ósea. Su *calibre* varía según los puntos en que se la considera. Siguiendo el conducto de fuera adentro, se le ve estrecharse poco a poco hasta el comienzo de la porción fibrocartilaginosa (*istmo*); luego, a partir de este punto, se ensancha progresivamente hasta la faringe. Conviene añadir que es fuertemente aplanada de delante atrás y de fuera adentro (*orificio timpánico*, 5 milímetros por 3; *orificio faríngeo*, 8 milímetros por 5; *istmo*, 2 milímetros por 1).

2.° **Forma y relaciones.** — Como puede verse, la trompa está formada por dos conos (*cono timpánico* y *cono faríngeo*), que se unen por su vértice al nivel del istmo. Se consideran en ella *dos caras*, *dos bordes* y *dos extremidades*:

a. *Cara ánteroexterna.* — Está en relación sucesivamente con la cisura de Glaser, el músculo periestafilino externo y el borde posterior del ala interna de la apófisis pterigoides.

b. *Cara pósterointerna.* — Está en relación sucesivamente con el conducto carotídeo (y con la carótida), el músculo periestafilino interno y la mucosa de la faringe.

c. *Borde superior.* — Está en relación primero (yendo de fuera adentro) con el conducto del músculo interno del martillo, luego con la sutura que une el peñasco al ala mayor del esfenoides, y, finalmente, con la base de la apófisis pterigoides.

d. *Borde inferior.* — Ocupa el intervalo comprendido entre los dos músculos periestafilino interno y periestafilino externo

e. *Orificio externo.* — Ya descrito al tratar de la caja.

f. *Orificio interno.* — Llamado también *orificio faríngeo* o *pabellón de la trompa*, está situado en las partes laterales de la faringe nasal. Es comúnmente triangular, de base inferior (a menudo elíptico, en forma de fisura, reniforme o periforme), presentando en este caso un labio posterior, un labio anterior y un labio inferior. El *labio posterior* tiene la forma de un rodete vertical, el *rodete de la trompa* (que corresponde al fibrocartílago), teniendo debajo de él el *pliegue salpingofaríngeo*, detrás la *fosita de Rosenmüller*. El *labio anterior* está formado por un segundo repliegue mucoso, el *pliegue salpingopalatino*; por delante de él, un conducto vertical, el *conducto nasofaríngeo*, que lo separa de las fosas nasales. El *labio inferior*, que no es saliente como los precedentes, está inclinado abajo y atrás. Es de notar, como relaciones importantes: 1.°, que el pabellón de la trompa ocupa el centro del cuadrilátero que forma la pared lateral de la faringe nasal; 2.°, que está situado a 10 milímetros por detrás de la extremidad posterior del cornete inferior y a 65 milímetros, por término medio (de 53 a 75), de la entrada de las fosas nasales.

3.° **Constitución anatómica.** — La trompa se compone: 1.°, de un aparato de sostén o *armazón*; 2.°, de una *mucosa*; 3.°, de *músculos*.

A. Armazón de la trompa. — Varía según se examina en el cono timpánico y en el cono faríngeo.

a. *En el cono timpánico.* — Está constituída enteramente por el hueso temporal (véase este hueso).

b. *En el cono faríngeo.* — Aquí la armazón de la trompa comprende dos láminas: una *cartilaginosa* y otra *fibrosa*.

α) La *lámina cartilaginosa* ocupa la parte pósterointerna de la trompa. Tiene la forma de un triángulo, cuyo vértice se fija a la extremidad interna de la porción ósea y cuya base libre forma prominencia detrás del pabellón. Su borde inferior corresponde al suelo o a su vecindad. Su borde superior se encorva hacia adelante formando gancho. Grosor de la lámina: 1 milímetro en la parte de afuera, 2 milímetros en su parte media y 3 milímetros en la parte de adentro. Hay que anotar: 1.°, en la lámina

en cuestión, la frecuente existencia de fisuras o cisuras; 2.°, alrededor de ellas, la existencia casi constante de pequeños cartílagos accesorios.

β) La *lámina fibrosa* se extiende de uno a otro borde de la lámina cartilaginosa y constituye la pared ánteroexterna de la trompa.

B. Mucosa. — La trompa está revestida en toda su extensión por una mucosa, *mucosa tubárica*, que se continúa, de una parte con la mucosa de la caja, y de otra con la mucosa de la faringe. Delgada en su porción ósea, es más gruesa en su porción fibrocartilaginosa. Está íntimamente adherida a las capas subyacentes. A la mucosa van anexos: 1.°, *glándulas acinosas*, desarrolladas principalmente en el suelo de la porción fibrocartilaginosa; 2.°, *folículos cerrados*, que se acumulan con preferencia en la parte media de la porción fibrocartilaginosa (*amígdala tubárica* o *amígdala de Gerlach*).

C. Músculos. — Los músculos que actúan en la trompa son: 1.°, el *periestafilino interno* y el *periestafilino externo* (véase *Músculos del velo del paladar*); 2.°, el *fascículo salpingofaríngeo* (véase *Faringe*).

4.° **Vasos y nervios.** — Las *arterias* provienen de la faríngea, de la meníngea media y de la vidiana. Las *venas*, formando una tupida red, van al plexo pterigoideo y de allí a las yugulares. Los *linfáticos* se continúan con los de la caja y los de la faringe. Terminan en los ganglios retrofaríngeos. Los *nervios* se dividen en motores y sensitivos: los *filetes motores*, destinados a los dos periestafilinos, proceden del ganglio ótico (los del externo) y del ganglio de Meckel (los del interno); los *filetes sensitivos*, destinados a la mucosa, emanan del nervio de Jacobson y del nervio faríngeo de Boch.

ARTÍCULO III

OIDO INTERNO

El oído interno está situado en el espesor del peñasco, por dentro y algo por detrás de la caja del tímpano. Se compone de cierto número de cavidades cuyo conjunto constituye el *laberinto óseo*. Estas cavidades encierran, en estado fresco, cavidades más pequeñas, de paredes blandas y membranosas, que forman en su conjunto el *laberinto membranoso*. Las cavidades membranosas están llenas de un líquido, la *endolinfa*, y sumergidas en otro líquido, la *perilinfa*.

§ 1. — Laberinto óseo

El laberinto óseo comprende las tres partes siguientes: 1.ª, el *vestíbulo óseo*; 2.ª, los *conductos semicirculares óseos*; 3.ª, el *caracol óseo*. Nosotros añadiremos el *conducto auditivo interno*.

1.° **Vestíbulo óseo.** — Pequeña cavidad de forma cuboidea, situada inmediatamente por dentro de la vena oval. Mide 6 milímetros en sentido ánteroposterior, 4 ó 5 milímetros en sentido vertical y 3 milímetros en el transversal. Se describen en él seis paredes:

a. *Pared externa.* — Separa el vestíbulo de la caja; está, en la mayor parte de su extensión, ocupada por la ventana oval.

b. *Pared interna.* — Separa el vestíbulo del fondo del conducto auditivo interno. Muy accidentada y muy importante. Presenta primero una cresta ánteroposterior, la *cresta del vestíbulo*, que se bifurca por atrás y termina por delante en una pequeña prominencia triangular llamada *pirámide*; encima de ella, una fosita, la *fosita semiovoidea*; debajo, una segunda fosita, la *fosita hemisférica*; detrás, entre sus dos ramas de bifurcación, una tercera fosita, la *fosita coclear*. Finalmente, detrás de la fosita semiovoidea, se ve un surco vertical, el *canal sulciforme*, terminando arriba en un orificio, que es el *orificio interno del acueducto del vestíbulo*. — El acueducto, que, por otra parte, se abre en la cara posterior del peñasco (véase *Temporal*), tiene una longitud de 8 a 10 milímetros: aloja el *conducto endolinfático*. La pared interna del vestíbulo presenta, además, una serie de agujeros microscópicos, dispuestos en cuatro grupos (*manchas cribosas*): 1.°, *mancha cribosa superior* (veinticinco a treinta agujeros o conductillos), que ocupa la pirámide y la mitad anterior de la fosita semiovoidea; 2.°, *mancha cribosa anterior* (de doce a quince conductillos), situada en la fosita hemisférica; 3.°, *mancha cribosa posterior* (de seis a ocho conductillos), situada a nivel del orificio ampollar del conducto semicircular posterior; 4.°, *mancha cribosa de Reichert*, que ocupa la fosita coclear. Todas estas manchas cribosas dan paso a nervios.

c. *Pared anterior.* — Muy estrecha (2 milímetros), está en relación: arriba, con el acueducto de Falopio y el facial. En la parte más inferior se ve un orificio elíptico que conduce a la rampa vestibular, es el *orificio vestibular del caracol.*

d. *Pared posterior.* — En su parte inferior se ve un orificio redondeado, es el orificio ampollar del conducto semicircular posterior.

e. *Pared superior.* — La pared superior o *bóveda* presenta cuatro orificios: 1.°, *dos posteriores* (uno externo y otro interno), que son el orificio no ampollar del conducto semicircular externo y el orificio común de los dos conductos semicirculares, superior e inferior; 2.°, *dos anteriores* (uno externo y otro interno), que son el orificio ampollar del conducto semicircular externo y el orificio ampollar del conducto semicircular superior.

f. *Pared inferior.* — La pared inferior o *suelo* presenta la porción inicial de la *lámina espiral*, que se desprende de la pared inferior inmediatamente por delante de la fosita coclear y desde allí se dirige adelante para juntarse al caracol. Nótese, en el lado externo de esta lámina, la existencia de una estrecha hendidura: la *hendidura vestíbulotimpánica*, que pone en comunicación el vestíbulo con la rampa timpánica.

2.° **Conductos semicirculares óseos.** — Situados detrás y encima del vestíbulo son tres: *superior*, *posterior* y *externo* (recuérdese la palabra SPE).

a. *Caracteres comunes.* — Tienen la forma de tubos curvos en arco de círculo, algo aplanados en sentido lateral (por consiguiente de corte elíptico). Su diámetro mayor = 1,2 a 1,5 milímetros; su diámetro menor = 0,8 a 0,9 milímetros. Los conductos semicirculares parten del vestíbulo y vuelven al mismo. Por lo tanto, cada uno de ellos presenta dos orificios: un orificio ensanchado en forma de ampolla, llamado *ampollar*, y un orificio no ensanchado, llamado *no ampollar*.

b. *Caracteres particulares.* — Resumiré, en el cuadro sinóptico de la página siguiente las principales particularidades descriptivas que presenta cada conducto semicircular.

3.° **Caracol óseo.** — El caracol óseo o *cóclea*, llamado así por su semejanza con la concha de un caracol común, tiene la forma de una masa conoidea, cuya base, dirigida hacia atrás, corresponde al fondo del conducto auditivo interno. Está situado en su totalidad en el espesor del peñasco. Consideraremos en él

tres partes: 1.ª, el *núcleo*; 2.ª, la *lámina de los contornos*; 3.ª, la *lámina espiral* (dividiendo esta última la cavidad de la lámina de los contornos en dos cavidades secundarias, llamadas *rampas*).

A. Núcleo. — El núcleo o *columela* (*modiolus*) ocupa el eje del caracol. Tiene la forma de un cono macizo, de 3 milímetros de alto y 3 milímetros de ancho al nivel de su base. Ofrece a nuestra consideración *base*, *vértice* y *superficie exterior*.

Conductos semicirculares	Longitud	Orientación general	Dirección de la convexidad	MODO DE TERMINAR EN EL VESTÍBULO	
				1.° Orificio ampollar	2.° Orificio no ampollar
1.° Superior	15 mm.	Vertical perpendicular al eje del peñasco	arriba	*Distinto:* se abre en la bóveda del vestíbulo, hacia delante.	*Confundido* con el del conducto semicircular posterior; se abre en la bóveda del vestíbulo, hacia atrás.
2.° Posterior	18 mm.	Vertical paralelo al eje del peñasco	atrás	*Distinto:* se abre en la pared posterior del vestíbulo.	*Confundido* con el del conducto semicircular superior; se abre en la bóveda del vestíbulo, hacia atrás.
3.° Externo	12 mm.	Horizontal	a fuera	*Distinto:* se abre en la bóveda del vestíbulo, hacia delante.	*Distinto:* se abre en la bóveda del vestíbulo, hacia atrás.

α) La *base* corresponde exactamente a la fosita ánteroinferior del conducto auditivo interno. Se ven en ella una multitud de pequeños agujeros dispuestos en doble línea espiral, constituyendo la *criba espiroidea de la base del caracol.* Cada uno de estos agujeros es el orificio inferior de un conducto que, al principio se dirige paralelamente al eje del caracol, y luego, después de recorrer cierto trayecto, tuerce hacia afuera para alcanzar el borde adherente de la lámina espiral. Esta disposición se observa muy claramente en los cortes verticales de la columela (nótese que, en estos cortes, cada uno de los conductos citados, así que alcanza la lámina espiral, parece dilatarse). En realidad, la dilatación que se observa no es otra que el corte transversal de un *conducto continuo*, que rodea en espiral la parte cortical de la columela, siguiendo exactamente la línea de soldadura de esta parte cortical con la lámina espiral: es el *conducto de Rosenthal* (para el ganglio de Corti).

β) El *vértice* presenta un pequeño agujero, orificio superior del conducto central del núcleo.

γ) La *superficie exterior* corresponde a la pared interna de la lámina de los contornos y al borde cóncavo de la lámina espiral (nótense, a nivel de este borde, los orificios superiores de los conductos antes descritos, que atraviesan el núcleo (*foramina modioli*).

B. Lámina de los contornos. — La lámina de los contornos es un tubo hueco, *tubo óseo coclear*, que se arrolla alrededor del núcleo, desde la base hacia el vértice, formando de este modo tres vueltas de espiral. Su longitud total es de 28 a 30 milímetros; su diámetro, de 1,5 a 2 milímetros. El tubo óseo coclear presenta dos mitades: una mitad interna o *pared interna* (*pared axil*), que corresponde a la superficie del núcleo, y una mitad externa o *pared externa* (*pared periférica*), enfrente de la precedente y que constituye la corteza del caracol. Mientras que la pared interna, al llegar al vértice del núcleo, se confunde con este vértice, la pared externa, más extensa, termina encima del núcleo a modo de bóveda o cúpula (*cúpula del caracol*). Conviene añadir que el vértice del caracol está unido a la cúpula por una laminilla ósea, que presenta la forma de un semicono hueco: es la *laminilla semiinfundibuliforme* de la lámina de los contornos.

C. Lámina espiral. — Laminilla ósea, que nace en el suelo del vestíbulo (véase pág. 572), introduciéndose luego en el tubo óseo coclear (lámina de los contornos) y extendiéndose hasta la otra extremidad de este tubo, describiendo, como él y en igual sentido, vueltas de espiral alrededor del núcleo.

Presenta: 1.°, una *cara posterior*; 2.°, una *cara anterior*; 3.°, un *borde interno*, cóncavo, que corresponde a la pared interna de la lámina de los contornos (por consiguiente al núcleo y se confunde con ella); 4.°, un *borde externo*, convexo, que mira hacia la pared externa de la lámina de los contornos, pero sin llegar a ella, por lo menos en el esqueleto.

La lámina espiral va disminuyendo de anchura a medida que se aleja de su origen, y termina en la tercera vuelta por una extremidad libre en forma de gancho *pico*, *rostrum* o *hamulus*).

Nótese que, en realidad, está formada por dos delgadas láminas (una anterior y otra posterior), unidas entre sí por trabéculas óseas: entre estas dos láminas se ven conductos radiados, que van de un borde a otro, continuación de los conductos ya descritos en el núcleo.

D. Rampas del caracol. — La lámina espiral (completada por fuera por partes blandas, véase más adelante) divide naturalmente la cavidad del tubo coclear en dos mitades, llamadas *rampas*, teniendo cada una de ellas la forma de un semicilindro hueco.

De estas dos rampas, una, colocada delante de la lámina espiral, es la rampa anterior o *vestibular* (porque comienza en el vestíbulo, véase pág. 572); la otra, situada detrás de la lámina, es la rampa posterior o *timpánica* (porque comienza en la caja del tímpano, o, más exactamente, en la ventana redonda).

Las dos rampas recorren en espiral toda la extensión del tubo coclear y, al llegar debajo de la cúpula, se confunden entre sí a nivel de un orificio de forma redondeada, llamado *helicotrema*. Hay que notar, en la porción inicial de la rampa timpánica (en su pared interna e inmediatamente delante de la membrana que cierra la ventana redonda), la existencia de un pequeño agujero: es el *orificio interno del acueducto del caracol* (10 a 12 milímetros de longitud), cuyo orificio externo se halla situado en el borde posterior del peñasco.

4.° **Conducto auditivo interno.** — El conducto auditivo interno, que ya vimos en la cara pósterosuperior del peñasco (10 milímetros de largo por 5 milímetros de diámetro), termina hacia afuera por una pared ósea, vertical, que corresponde a la parte interna del vestíbulo y a la base del caracol. Una cresta transversal, *cresta falciforme*, divide esta pared ósea en dos departamentos superpuestos o pisos, uno superior y otro inferior.

α) El *piso superior* está subdividido por una cresta vertical en dos partes o fositas: una *fosita anterior*, principio del acueducto de Falopio, en la cual penetra el facial, y una *fosita posterior*, para la rama superior del nervio vestibular.

β) El *piso inferior* está a su vez subdividido por una segunda cresta vertical en dos fositas: una *fosita anterior* o *coclear*, que no es otra cosa que la base del caracol, perforada por numerosos conductillos dispuestos en doble espiral (página 573), y una *fosita posterior*, para la rama inferior del nervio vestibular. (Nótese, detrás de esta fosita, el *foramen singulare* de Morgagni, para el ramo posterior del nervio vestibular.)

§ 2. — Laberinto membranoso

El laberinto membranoso comprende todas las partes blandas alojadas en las tres cavidades del laberinto óseo: 1.°, el

vestíbulo membranoso; 2.°, los *conductos semicirculares membranosos*; 3.°, el *caracol membranoso*.

1.° **Vestíbulo membranoso.** — Se compone: 1.°, de dos vesículas, el *utrículo* y el *sáculo*; 2.°, de la *porción inicial del conducto coclear*; 3.°, del *conducto endolinfático*.

a. *Utrículo.*—Pequeña vesícula, prolongada de delante atrás, aplanada transversalmente, que mide 3 ó 4 milímetros de largo por 2 milímetros de alto, situada junto a la fosita semiovoidea, a la cual está íntimamente adherida. Su superficie interior presenta, en su lado interno, una pequeña eminencia ovoidea, de color blanquizco (3 milímetros de largo por $^1/_2$ milímetro de alto): es la *mancha acústica del utrículo* (para el nervio utricular). El utrículo recibe las extremidades ampollares y no ampollares de los conductos semicirculares membranosos.

b. *Sáculo.* — Situado debajo del utrículo (al cual está íntimamente adherido), el sáculo es una pequeña vesícula redondeada, de 2 milímetros de diámetro, aplicada contra la fosita hemisférica y débilmente adherida a la misma. Interior y precisamente a nivel de la fosita hemisférica, presenta una pequeña prominencia blanquizca, la *mancha acústica del sáculo* (para el nervio sacular).

c. *Porción inicial del conducto coclear.* — Descansa sobre el suelo del vestíbulo, inmediatamente debajo del sáculo, al cual está unida por un pequeño conducto vertical, el *canalis reuniens* de HENSEN.

d. *Conducto endolinfático.* — Estrecho acueducto que ocupa el acueducto del vestíbulo (pág. 571). *Detrás*, en la cara pósterosuperior del peñasco, termina por un pequeño abultamiento en forma de fondo de saco que levanta la duramadre: es el *fondo de saco endolinfático*. *Delante*, en el vestíbulo, se divide en dos ramas que van a abrirse, una en el utrículo, otra en el sáculo, estableciendo así una comunicación indirecta entre estas dos vesículas. (Para la estructura del vestíbulo membranoso, como también para la de los conductos semicirculares y del caracol membranoso, véanse los *Tratados de Histología.*)

2.° **Conductos semicirculares membranosos.**—Son tres (*superior*, *posterior* y *externo*). Están situados dentro de los conductos semicirculares óseos, que sólo llenan en parte (aproximadamente la cuarta) y de los cuales siguen al lado convexo. Por lo demás, tienen la misma dirección, igual longitud y el mismo modo de terminación que estos últimos; los tres se abren en la parte pósterosuperior del utrículo, por *cinco orificios*, de los cuales tres son ampollares y dos no ampollares. Cada uno de los ampollares presenta en su parte interna un pequeño repliegue transversal, son las *crestas acústicas* (para las terminaciones nerviosas del acústico o auditivo).

3.° **Caracol membranoso.** — El caracol membranoso (prescindiendo del periostio que reviste la superficie interna de la lámina de los contornos y las dos caras de la lámina espiral) está representado por un conducto de gran longitud, el *conducto coclear*.

A. DISPOSICIÓN ANATÓMICA. — Este conducto nace, como ya vimos, en la parte inferior del vestíbulo (porción inicial); después se introduce, a nivel del orificio vestibular del caracol (página 575), en el tubo óseo coclear y lo recorre en toda su extensión, describiendo, como él, cerca de tres vueltas de espiral. En este trayecto, este conducto se extiende a lo largo del borde externo o borde libre de la línea espiral y, continuando este borde hasta la pared externa del tubo óseo coclear, intercepta toda comunicación lateral entre la rampa timpánica y la rampa vestibular. Visto en corte transversal, el conducto coclear tiene la forma de un triángulo, con una pared externa, una pared anterior y una pared posterior.

B. ESTRUCTURA. — Su estructura, muy compleja, ofrece a nuestra consideración las cinco partes siguientes: 1.ª, el *ligamento espiral*; 2.ª, la *cintilla surcada*; 3.ª, la *membrana de Reissner*; 4.ª, la *membrana basilar*; 5.ª, un *revestimiento epitelial*, del cual el *órgano de Corti* no es más que una dependencia.

a. *Ligamento espiral.* — Engrosamiento local del periostio, a nivel de la pared externa del tubo óseo coclear. En los cortes transversales reviste la forma de media luna, cuya cara cóncava, mirando hacia adentro, forma la pared externa del conducto coclear. En esta cara cóncava se ven tres eminencias lineales, que son, en sentido ánteroposterior: la *cresta de inserción de la membrana basilar*, el *rodete del ligamento espiral*, la *cresta de inserción de la membrana de Reissner*. Entre la cresta de inserción de la membrana basilar y el rodete del ligamento espiral existe un surco, el *surco espiral externo*.

b. *Cintilla surcada.* — Es también un engrosamiento del periostio, situado en la cara anterior de la lámina espiral. Triangular vista en un corte transversal, ofrece tres caras: 1.ª, *cara posterior*, que corresponde a la lámina espiral y está íntimamente adherida a la misma; 2.ª, *cara anterior*, libre, ofrece numerosos surcos (*surcos interdentarios*), unos longitudinales, otros transversales, que la dividen en una multitud de pequeñas masas cuadriláteras, los *dientes auditivos*; 3.ª, una *cara externa*, cóncava hacia afuera, que forma en su conjunto un conducto profundo, el *surco espiral externo*, con dos labios, uno anterior o vestibular, otro posterior o timpánico (nótese en este último la existencia de numerosos orificios, *foramina nervina*, para el paso de filetes nerviosos).

c. *Membrana de Reissner.* — Delgada lámina conjuntiva, que forma la pared anterior del conducto coclear. Se inserta: 1.°, *por dentro*, en la cara anterior de la lámina espiral, a nivel del borde interno de la cintilla surcada; 2.°, *por fuera*, en la cresta anterior del ligamento espiral.

d. *Membrana basilar.* — Otra membrana, también muy delgada, que forma la pared posterior del conducto coclear. Se extiende transversalmente del borde libre de la lámina espiral a la cresta posterior del ligamento espiral. Hay que notar que comprende dos zonas de diferente aspecto: una zona interna, que constituye la *zona lisa*, y una zona externa, llamada *zona estriada*.

e. *Revestimiento epitelial, órgano de Corti.* — El conducto coclear está revestido interiormente por una capa epitelial continua, el *epitelio coclear*. Al nivel de la parte interna de la membrana basilar, este epitelio (que por lo demás conserva en todas partes su carácter embrionario) se diferencia en un órgano sensorial especial, encargado de percibir las vibraciones impresas al líquido laberíntico por los sonidos: es el *órgano de Corti*. Se compone esencialmente: 1.°, de los *arcos de Corti*, constituídos cada uno de ellos por dos pilares (interno y externo) y formando en su conjunto una larga galería cubierta, el *túnel de Corti*; 2.°, de *células epiteliales*, notablemente diferenciadas (células ciliadas, células de Deiters, células de Claudius); 3.°, de una primera membrana, la *membrana reticular*, que descansa directamente sobre las células epiteliales del órgano de Corti; 4.°, de una segunda membrana, la *membrana de Corti* o *membrana tectoria*, que recubre también el órgano de Corti, pero es más superficial que la precedente y está, por lo tanto, colocada delante de ella (véanse, para la estructura de estas diferentes formaciones, los *Tratados de Histología*).

§ 3. — Líquidos del oído interno

El oído interno presenta dos clases de líquidos: la *endolinfa* y la *perilinfa*.

1.° **Endolinfa.** — La endolinfa llena todas las cavidades que forma el laberinto membranoso: utrículo, sáculo, conductos semicirculares y conducto coclear. Obsérvese que, como todas las cavidades comunican entre sí, la endolinfa no forma más que una sola y única masa. Es un líquido claro, flúido como el agua, ligeramente rojizo en el feto, pero completamente incoloro en el adulto. La endolinfa contiene, a nivel de las manchas y crestas acústicas, concreciones calizas (*polvo auditivo*, *otoconia*, *otolitos*).

2.° **Perilinfa.** — La perilinfa llena todo el espacio comprendido entre las formaciones blandas del laberinto membranoso y las paredes del laberinto óseo; estos espacios, a excepción de las dos rampas, están más o menos tabicados por trabéculas conjuntivas, que, desde el utrículo, el sáculo y los conductos semicirculares, van a la pared ósea correspondiente. Es un líquido claro, incoloro, flúido como el agua. Todos los espacios perilinfáticos tienen comunicación entre sí, y, por lo tanto, la perilinfa, al igual que la endolinfa, forma una sola y única masa líquida.

§ 4. — Vasos y nervios del oído interno

2.° **Arterias.** — El oído interno, aparte de algunas arteriolas accesorias que proceden de las regiones próximas, recibe sus arterias de la *auditiva*, rama del tronco basilar. Esta arteria, en el fondo del conducto auditivo interno, se divide en dos ramas: 1.ª, la *rama vestibular*, para el utrículo, el sáculo y los conductos semicirculares; 2.ª, la *rama coclear*, cuyos ramos (de quince a veinte) se introducen en la criba espiroide del caracol, atraviesan la columela y terminan, a nivel de la lámina espiral, en tres órdenes de ramúsculos (*anteriores*, *medios* y *posteriores*), para las diversas partes constituyentes del caracol.

2.° **Venas.** — La sangre venosa del oído interno corre por tres vías principales: 1.ª, la *vena auditiva interna*, que sale por el conducto auditivo interno y va a parar al seno petroso inferior o al seno lateral; 2.ª, la *vena del acueducto del vestíbulo*, que sale por el acueducto del vestíbulo, para venir a parar al seno petroso superior; 3.ª, la *vena del acueducto del caracol*, tributaria de la yugular interna.

3.° **Vías linfáticas.** — No existen conductos linfáticos propiamente dichos. La linfa, representada por el líquido de los espacios perilinfáticos, corre principalmente por un estrecho conducto que sigue el acueducto del caracol y que, partiendo de la rampa timpánica, termina en los espacios supraaracnoideos. Es de notar también la comunicación de los espacios perilinfáticos con los espacios subaracnoideos por intermedio de las vainas linfáticas del nervio auditivo.

4.° **Nervios.** — Proceden de las dos ramas del nervio acústico: la *rama coclear* y la *rama vestibular*.

a. *Rama coclear.* — Se dirige adelante, aplanándose paulatinamente y arrollándose sobre sí misma a modo de voluta. Sus innumerables manojos se introducen en la criba espiroide de la base del caracol, siguen los conductos que hemos descrito más arriba en el espesor del núcleo, llegan de este modo a la lámina espiral y salen de ella por la foramina nervina (pág. 574), para venir a terminar por extremidades libres en el órgano de Corti. En el trayecto intraóseo de los filetes del nervio coclear se encuentra un ganglio, que llena el conducto espiral de Rosenthal (pág. 573), es el *ganglio de Corti*, homólogo de un ganglio espinal (pág. 424). Nótese que, en el momento de introducirse en la criba espiral, la rama coclear abandona un pequeño ramo (provisto de un ganglio, el *ganglio de Bœttcher*) que va, en el vestíbulo, a terminar en la porción inicial del conducto coclear.

b. *Rama vestibular.* — La rama vestibular, en cuyo trayecto se encuentra un ganglio, el *ganglio de Scarpa* (homólogo del ganglio de Corti y, por consiguiente, de un ganglio espinal), se divide, en el fondo del conducto auditivo interno, en tres ramos (superior, inferior y posterior).

α) El *ramo superior* se dirige hacia la fosita pósterosuperior del conducto auditivo, se introduce en los agujeros que allí se encuentran, llega de este modo al vestíbulo (por la mancha cribosa superior) y termina allí por tres filetes: el *nervio utricular*, para la mancha acústica del utrículo; *nervio ampollar superior*, para la cresta acústica del conducto semicirculr superior; *nervio ampollar externo*, para la cresta acústica del conducto semicircular externo.

β) El *ramo inferior* se dirige hacia la fosita pósteroinferior y, con el nombre de *nervio sacular*, va a terminar en la mancha acústica del sáculo.

γ) El *ramo posterior* se introduce en el foramen singulare de Morgagni y, con el nombre de *nervio ampollar posterior*, se distribuye en la cresta acústica del conducto semicircular posterior.

LIBRO VII

APARATO DE LA DIGESTIÓN

El aparato de la digestión tiene por función tomar del mundo exterior las substancias llamadas *alimenticias*, destinadas a reparar las pérdidas del organismo, hacer estas substancias asimilables, absorberlas en su mayor parte y expulsar finalmente la porción inútil de las mismas. Se compone en el hombre:

1.° De un largo tubo, irregularmente cilíndrico, más o menos flexuoso, que es el *tubo digestivo*, con un orificio de entrada, la *boca*, y un orificio de salida, el *ano*.

2.° De una serie de formaciones o aparatos glandulares, que se desarrollan a su alrededor, y que describiremos bajo el nombre colectivo de *anexos del tubo digestivo*.

CAPITULO PRIMERO

TUBO DIGESTIVO

El tubo digestivo se extiende desde la boca al ano: su longitud media es de 10 a 12 metros. Ocupa sucesivamente la cara, el cuello, el tórax y el abdomen. Está constituído por tres túnicas concéntricas: 1.ª, una túnica interna, *mucosa*; 2.ª, una túnica media, *celulosa*; 3.ª, una túnica externa, *muscular*. A estas tres túnicas, que existen exclusivamente en la porción del tubo digestivo supradiafragmática, se añade, por debajo de este tabique, una cuarta túnica, de naturaleza *serosa*, la túnica perineal.

Considerado desde el punto de vista topográfico, el tubo digestivo comprende: 1.°, la *boca*; 2.°, la *faringe*; 3.°, el *esófago*;

4.°, el *estómago*; 5.°, los *intestinos delgados*; 6.°, los *intestinos gruesos*; 7.°, el *ano*.

ARTÍCULO PRIMERO

BOCA Y SUS DEPENDENCIAS

La boca está situada en la parte inferior de la cara, entre las fosas nasales y la región suprahioidea. Oval, con su eje mayor en sentido ánteroposterior, está dividida por los arcos alvéolodentales en dos porciones (el *vestíbulo bucal* por delante de los arcos y la *boca propiamente dicha* detrás), que comunican por los *espacios interdentales* y *retrodentales*. Virtual cuando los arcos están en contacto, la cavidad bucal se hace real cuando éstos se separan uno de otro. Su diametro transversal es de 50 a 65 milímetros; su diámetro ánteroposterior, de 70 a 75 milímetros. Estudiaremos sucesivamente: 1.°, las *paredes de la boca*; 2.°, las *encías*; 3.°, los *dientes*.

§ 1. — Paredes de la boca

Las paredes de la boca, en número de *seis*, se distinguen en anterior, posterior, superior, inferior y laterales.

1.° **Pared anterior, labios.** — La pared anterior de la boca está formada por los labios.

A. Conformación exterior. — En número de dos, uno *superior*, otro *inferior*, los labios son repliegues músculomembranosos, que ofrecen a nuestra consideración cada uno de ellos *dos caras* y *dos bordes*.

a. *Cara anterior.* — La cara anterior presenta: 1.°, *en el labio superior*, un *surco subnasal*, terminado abajo por el *tubérculo del labio superior* y limitado lateralmente por dos rodetes y una superficie plana, cuyos pelos, largos y rígidos, constituyen el *bigote*; 2.°, *en el labio inferior*, una fosita en la cual se implanta, en el hombre la *mosca*.

b. *Cara posterior.* — La cara posterior es lisa y cubierta por la mucosa.

c. *Borde adherente.* — Exteriormente, el borde adherente está limitado: 1.°, en el labio superior, por la nariz y el *surco geniolabial*; 2.°, en el labio inferior, por el *surco mentolabial*.

Interiormente y del lado de la cavidad bucal, está indicado por el *surco gingivolabial* y el *frenillo del labio*.

d. *Borde libre.* — El borde libre corresponde a la vez a la mucosa y a la piel; presenta, en el labio inferior, una *escotadura media*, correspondiente al *tubérculo del labio superior*.

e. *Orificio bucal y hendidura bucal.* — Unidos a nivel de sus *comisuras*, los labios, separados, constituyen el *orificio bucal*; una vez aproximados, forman la *hendidura bucal* (47 a 53 milímetros de longitud aproximadamente).

B. Constitución anatómica. — Los labios están constituídos por las *cuatro capas* siguientes:

1.ª La *piel*: gruesa, adherente al plano profundo, rica en folículos pilosos.

2.ª Una *capa muscular*: comprende el orbicular de los labios (*constrictor* del orificio), cierto número de músculos cutáneos de la cara (*dilatadores*) y fibras propias de dirección ánteroposterior (músculo *compresor* de los labios).

3.ª Una *capa submucosa*: tejido conjuntivo y *glándulas labiales*, perceptibles al tacto por su relieve.

4.ª Una *capa mucosa*, grisácea y abollonada en la cara posterior de los labios; delgada, adherente y rosada a nivel de su borde libre. Se compone de un corión dermopapilar y de un epitelio muy parecido al del tegumento cutáneo, difiriendo del mismo por sus núcleos muy visibles y la ausencia de queratinización. Corresponde, según el punto en que se le considere, a la zona cutánea, a la zona intermedia y a la mucosa propiamente dicha.

C. Vasos y nervios. — *Las arterias* nacen del círculo formado por la unión a plena luz o conducto de las dos *coronarias* y de algunas otras arterias de la cara (*transversal*, *bucal*, etc.). Las *venas* van a la vena facial y a las venas submentales. Los *linfáticos* del labio superior van a los ganglios submaxilares; los del labio inferior van, parte a los mismos ganglios y parte a los ganglios suprahioideos. Los *nervios* se dividen en motores y sensitivos: los nervios motores vienen del facial; los nervios sensitivos, procedentes del trigémino, terminan en gran parte en los corpúsculos de Krause y tal vez en verdaderos corpúsculos del tacto (Kölliker).

2.° **Paredes laterales, mejillas.** — Limitadas arriba por la órbita, abajo por el maxilar, delante por los surcos nasogeniano

y labiogeniano, las mejillas ocupan la mayor parte de la cara. Su espesor varía según el estado de gordura de los individuos.

A. Conformación exterior. — Se consideran en ellas *dos caras*, una interna y otra externa. La *cara externa*, abombada en el niño, está excavada en los individuos flacos y los viejos (*mejilla senil*). La *cara interna*, libre en su parte media, está adherida al plano óseo en el resto de su extensión.

B. Constitución anatómica. — Las mejillas están constituídas por:

1.° La *piel*, fina, rica en vasos y en glándulas sebáceas; sus pelos constituyen la *barba*.

2.° Un *tejido celular subcutáneo*, rico en grasa (que constituye en este punto una formación especial, la *bola adiposa* de Bichat) y presentando manojos musculares pertenecientes a los músculos cutáneos de la cara.

3.° Una *capa muscular*, formada por el masetero y el buccinador, revestidos de sus aponeurosis.

4.° La *mucosa bucal*, lisa y provista de algunas glándulas alojadas en el espesor o bien en la cara externa de los músculos, las *glándulas molares*. Hay que notar, además, en la mejilla, la presencia del *conducto de Sténon*, que la recorre transversalmente, antes de abrirse a nivel del segundo molar mayor superior.

C. Vasos y nervios. — Las *arterias* de la mejilla proceden de la facial, de la temporal superficial, de la lagrimal y de las ramas de la maxilar interna. Las *venas* van a las venas facial, temporal superficial y al plexo pterigoideo. Los *linfáticos* van a los ganglios submaxilares y a los ganglios cervicales superficiales. Los *nervios* se dividen en motores y sensitivos: los *filetes motores* vienen del facial y del maxilar inferior (rama del trigémino); los *filetes sensitivos* nacen del trigémino.

3.° **Pared superior, bóveda palatina.** — La bóveda palatina *ósea* (por oposición a la bóveda palatina *membranosa*, que es el velo del paladar) es una región en forma de herradura, circunscrita por los arcos dentales.

A. Conformación exterior. — Ofrece a nuestra consideración: 1.°, en la línea media, un *rafe* más o menos saliente, terminado hacia delante por un *tubérculo*; 2.°, a cada lado y en el tercio anterior, dos *crestas* transversales mucosas; 3.°, en los dos tercios posteriores, papilas y orificios glandulares.

B. Constitución anatómica.—La bóveda palatina está constituída de arriba abajo por los *tres planos* siguientes:

1.° Una *capa ósea* (véase *Osteología*).

2.° Una *capa glandular*, correspondiente a las *glándulas palatinas* y que apenas existe más que en los $^4/_5$ posteriores de la región.

3.° Una *capa mucosa*, de color rosado, gruesa y resistente.

C. Vasos y nervios. — Las *arterias* de la bóveda vienen de la *palatina* y de la *esfenopalatina*. Las *venas* van al plexo pterigoideo, algunas se unen a las venas de la mucosa nasal. Los *linfáticos* van a parar a ganglios colocados a los lados de la membrana tirohioidea. Los *nervios* nacen (por el nervio palatino anterior y el esfenopalatino interno) del *ganglio esfenopalatino*.

4.° **Pared inferior.** — La pared inferior de la boca está formada por la lengua y la región sublingual.

A. Lengua. — (Véase *Organos de los sentidos*, pág. 505.)

B. Región sublingual. — Es el espacio comprendido entre las encías y la base de la lengua. Triangular, con el vértice correspondiente a los incisivos inferiores, esta región presenta: 1.°, el *frenillo* de la lengua o *filete mucoso medio*; 2.°, a cada lado de su extremidad posterior, un *tubérculo* correspondiente al orificio del conducto de Wharton; los conductos excretores de la glándula sublingual; dos eminencias simétricas, las *carúnculas sublinguales*, debidas al levantamiento de la mucosa por las glándulas sublinguales. Nótese que, entre la mucosa y el plano muscular profundo de los genioglosos, existe el *espacio sublingual recorrido* por el conducto de Wharton y lleno del tejido conjuntivo, en el cual se ha descrito la *bolsa serosa de Fleischmann*.

5.° **Pared posterior, amígdalas.** — La pared posterior de la boca está formada, en su mayor parte, por el *velo del paladar*, entre cuyos pilares se hallan las *amígdalas*.

A. Velo del paladar. — El velo del paladar, tabique blando, móvil y contráctil, presenta una dirección anteroposterior, primero horizontal, luego oblicua y finalmente vertical.

a. *Conformación exterior.* — Se consideran en él *dos caras* y *cuatro bordes*. La *cara bucal*, cóncava, lisa, de color rosado, presenta un *rafe* medio y numerosos orificios glandulares. La

cara faríngea, convexa, desigual, coloreada, es más pequeña y posee una cresta saliente debida al relieve de los dos músculos palatoestafilinos. Sus *bordes anterior* y *laterales* se confunden con la bóveda palatina ósea. Su *borde inferior*, libre, ofrece a nuestra consideración: 1.°, la *úvula*, prolongación vertical, media, de vértice redondeado, de cara anterior lisa y cara posterior rugosa; 2.°, los *pilares anteriores*, debidos al relieve de los músculos glosoestafilinos, que van a terminar en la base de la lengua y limitan de este modo una abertura en forma de boca de horno, el *istmo de las fauces*; 3.°, los *pilares posteriores*, que contienen en su espesor los músculos faringoestafilinos; por dentro sobresalen de los pilares anteriores (lo cual facilita en gran manera su examen por el orificio bucal), terminando en las paredes de la faringe por atrás y constituyendo por su conjunto un orificio que pone en comunicación la faringe bucal con la cavidad posterior de las fosas nasales: es el *istmo nasofaríngeo*. Entre el pilar anterior y el pilar posterior del mismo lado se ve una fosita, la *fosita amigdalina*.

b. *Constitución anatómica.* — El velo del paladar está constituído por una *aponeurosis*, *músculos* y un *revestimiento mucoso*:

α) La *aponeurosis palatina*, de forma cuadrilátera, que se inserta por delante en el borde posterior de la bóveda y a los lados en la apófisis pterigoides, es resistente, delgada y fuertemente tensa.

β) Los músculos son:

1.° El *palatoestafilino*: cilíndrico, delgado, contiguo, en la línea media, a su homónimo, con el cual parece formar un solo y único músculo; se inserta, por delante, en la espina nasal posterior y eleva la úvula.

2.° El *periestafilino interno* o *petroestafilino*: este músculo se inserta arriba, en la cara inferior del peñasco, por delante y algo por fuera del orificio de entrada del conducto carotídeo, como también en el suelo de la porción cartilaginosa de la trompa de Eustaquio; sus fibras se despliegan luego en forma de ancho abanico sobre la cara posterior del velo, entrecruzándose allí con sus homónimas; este músculo es elevador del velo del paladar y constrictor de la trompa.

3.° El *periestafilino externo* o *esfenoestafilino*: nace arriba en la *fosita escafoidea*, en la parte del esfenoides situada por delante y adentro del agujero oval, y finalmente en la cara ánteroexterna de la trompa de Eustaquio; sus manojos, reflejados en parte en el gancho de la apófisis pterigoides, se extienden en forma de abanico sobre la cara anterior de la aponeurosis del velo; el periestafilino externo comprende, pues, dos segmentos, uno *vertical* y el otro *horizontal*; su acción respectiva hace de este músculo un tensor del velo del paladar y un dilatador de la trompa.

4.° El *faringoestafilino* tiene su origen, por una extremidad ancha y delgada, en la cara posterior del velo; reforzado por dos manojos accesorios, el *palatofaríngeo* y el *salpingofaríngeo*, penetra en el pilar posterior y va a terminar en la pared de la faringe, tomando inserción, por medio de algunos manojos, en el borde posterior del cartílago tiroides; eleva la laringe y la faringe y es constrictor del istmo nasofaríngeo y dilatador de la trompa.

5.° El *glosoestafilino* se extiende desde la cara inferior del velo a la base de la lengua siguiendo el pilar anterior.

γ) La *mucosa* de la cara inferior del velo es de color rosado, lisa y de epitelio pavimentoso; la de la cara superior es roja, desigual, de epitelio vibrátil en su parte anterior. Hay *glándulas* anexas a esta mucosa: en la cara superior recuerdan las de la pituitaria; en la cara inferior forman un gruesa capa y presentan el tipo de las glándulas salivales bucales.

c. *Vasos y nervios.* — Las *arterias* del velo nacen de las *palatinas* superior e inferior y de la faríngea inferior. Las *venas* van, las de arriba al plexo de la pituitaria, y las de abajo a los troncos venosos de la amígdala y de la lengua. Los *linfáticos* van a los ganglios del cuello. Los *nervios* se dividen en motores y sensitivos: los *motores* proceden del trigémino, del facial y del plexo faríngeo (véase *Neurología*); los *sensitivos* van al ganglio esfenopalatino.

B. Amígdalas. — Las amígdalas o tonsilas son dos y ocupan las fosas amigdalinas. Son de dimensiones variables: su forma es la de una almendra.

a. *Conformación exterior.* — Cada una de ellas presenta: 1.°, una *cara interna*, plana o convexa, con excavaciones en forma de *criptas*; 2.°, una *cara externa*, en relación con la faringe y, más allá de la faringe, con un *espacio* llamado *máxilofaríngeo*, en el que se encuentran numerosos vasos (carótida, facial, etc.); 3.°, dos *bordes*, *anterior* y *posterior*, en contacto con los pilares; 4.°, una *extremidad superior*, separada del velo por la *fosita supraamigdalina*; 5.°, una *extremidad inferior*, en relación con

la lengua por un grupo de glándulas foliculares, cuyo conjunto constituye la *amígdala lingual*.

b. *Constitución anatómica.* — Por su estructura, la amígdala constituye una formación adenoidea, rodeada de una *cápsula* y a la cual van anexas *glándulas arracimadas* que vierten su producto en la misma superficie o en uno de sus divertículos.

c. *Vasos y nervios.* — Las *arterias* de la amígdala (*arterias tonsilares*) nacen de la lingual, de la faríngea inferior y de las palatinas superior e inferior. Las *venas* van al *plexo tonsilar*, dependencia del plexo faríngeo. Los *linfáticos* van a los ganglios próximos al ángulo de la mandíbula. Los *nervios* (plexo tonsilar) nacen del lingual y del noveno par.

§ 2. — Encías

Se da este nombre a la parte de mucosa bucal que cubre los arcos alveolares en los cuales están implantados los dientes. Cubre las caras interna y externa del arco alveolar y los espacios interdentarios, constituyendo a este nivel una especie de doble festón. Está íntimamente adherida al periostio.

§ 3. — Dientes

Son órganos de consistencia ósea, de origen epidérmico, implantados en el borde libre de las mandíbulas y destinados a triturar y dividir los alimentos sólidos para hacerlos más accesibles a la acción de los jugos digestivos.

1.° **Consideraciones generales.** — Hasta la edad de seis o siete años, los dientes son en *número* de diez en cada mandíbula (*dientes temporales*); en el adulto este número se eleva a dieciséis (*dientes permanentes*). Están alojados en los alvéolos de los maxilares, uni o multiloculares, según el número de sus raíces. Están comúnmente implantados *verticalmente*; pero, en ciertas razas, los incisivos superiores o inferiores se proyectan más o menos hacia delante (*prognatismo alvéolodental*). Están sólidamente fijos gracias al *ligamento alvéolodental*, conjunto de manojos fibrosos que, más o menos transversal u oblicuamente, van de la pared alveolar a la superficie del diente, realizando así una especie de articulación, una *gonfosis*.

2.°, **Conformación exterior.** — Los dientes presentan caracteres *comunes* y caracteres *especiales*:

A. Caracteres comunes. — Los dientes poseen todos ellos una o varias *raíces* y una *corona*, separadas por el *cuello*. La *raíz* es amarillenta, simple o ramificada, de forma cónica, aplanada, según las superficies de contacto, y perforada en su vértice por un orificio destinado a los vasos y nervios de la pulpa. El *cuello*, que está claramente limitado del lado de la corona, se continúa sin demarcación con la raíz. La *corona*, de color blanco, de consistencia dura, representa una masa de forma variable, que va ensanchándose desde el cuello a la superficie libre. Las coronas de los dientes están separadas por los *espacios interdentales*.

B. Caracteres especiales. — Los dientes corresponden a los cuatro tipos siguientes: *incisivos*, *caninos*, *premolares* o *molares menores* y *molares mayores*.

a. *Incisivos.* — En número de *cuatro* en cada mandíbula, están (dos a la derecha y dos a la izquierda) *agrupados* a cada lado de la línea media, y de ahí su división en *incisivo interno* e *incisivo externo*. Su *corona* es aplanada de delante atrás y cortada a bisel; su extremidad libre o triturante es transversal, cortante y coronada a su vez en la infancia por tres pequeños mamelones; la corona es, además, convexa por delante y cóncava por detrás. La *raíz* es cónica y aplanada transversalmente. Corona y raíz están separadas por dos líneas curvas, una anterior, otra posterior. Los incisivos superiores son más voluminosos que los inferiores. El incisivo externo superior es algo menos robusto que el interno. Se puede distinguir un *incisivo derecho* de un *incisivo izquierdo*: 1.°, a causa de la dirección que toma el vértice de la raíz, que se inclina hacia afuera como huyendo de la línea media; 2.°, por el aspecto del borde cortante, cuyo desgaste es mucho más notable a nivel del ángulo externo.

b. *Caninos.* — Son dos en cada maxilar y están situados inmediatamente por fuera de los incisivos. Su longitud es más considerable que la de los demás dientes. Su *corona*, conoide, presenta en su cara posterior una pequeña cresta roma y vertical, que se extiende hasta la superficie triturante del diente y constituye en este punto su cúspide. La *raíz*, única y voluminosa, levanta la superficie del maxilar formando una especie de joroba o abolladura (*abolladura canina*). Es aplanada lateralmente. Los caninos superiores son más voluminosos que los inferiores y tienen la corona más ancha, una raíz más larga y menos aplanada. Se puede distinguir un *canino derecho* de un *canino iz-*

quierdo teniendo en cuenta el hecho de que la cúspide de la corona está limitada lateralmente por dos vertientes, de las cuales la interna es la más corta.

c. *Premolares o molares menores.*—En número de dos (primero y segundo), están situados a continuación de los caninos. Su *corona* es gruesa, cuadrangular, y presenta dos *tubérculos* o *cúspides*, una interna y otra externa. La *raíz* es única, aplanada de delante atrás, y presenta en cada una de sus dos caras un surco vertical. Los *molares menores superiores* se distinguen de los *inferiores* por su corona, más aplanada de delante atrás, y presenta en cada una de sus dos caras un surco vertical. Los *molares menores superiores* se distinguen de los *inferiores* por su corona, más aplanada de delante atrás, por el desarrollo más pronunciado de sus cúspides, por su mayor tendencia a hacerse bífidos. El primer molar menor presenta una cúspide externa más saliente que la interna. En cuanto a distinguir un molar menor derecho de uno izquierdo, el problema es casi siempre insoluble.

d. *Molares mayores.* — Se cuentan seis en cada mandíbula, tres a la derecha y tres a la izquierda (primero, segúndo y tercero). El tercero, de aparición tardía, es la *muela del juicio*. La *corona* es cuboidea: de sus caras, la anterior y la posterior son planas, la interna y la externa son convexas y lisas; su cara triturante presenta cuatro y aun cinco cúspides. Sus *raíces* son siempre múltiples (dos, tres y rara vez cuatro o cinco). Para un mismo diente, las raíces son divergentes y más raramente convergentes (*dientes barrados*). Los molares superiores son generalmente, más pequeños que los inferiores; tienen por lo común tres o cuatro raíces; los inferiores no poseen más que dos. Los tres *molares superiores* van decreciendo de delante atrás. Los *tres molares inferiores* van igualmente decreciendo del primero al tercero; el primero posee cinco cúspides, el segundo cuatro, el tercero tres. Para averiguar a qué *lado* pertenece un molar dado, bastará recordar que: 1.°, si el diente posee tres raíces, dos son externas, una interna, y que de las dos externas la anterior es más voluminosa; 2.°, si el diente posee dos raíces, la anterior es la más voluminosa.

3.° **Arcos dentales.** — Los dientes están dispuestos a cada lado en una serie que lleva el nombre de *arco* o *arcada dental* (superior e inferior).

Cada arco presenta dos caras y dos bordes: 1.°, una *cara anterior*, convexa, dispuesta formando una curva muy irregular; 2.°, una *cara posterior*, cóncava; 3.°, un *borde adherente* o *alveolar*; 4.°, un *borde libre*.

De los dos arcos, el superior traspasa el inferior en todo su contorno. Los incisivos superiores se deslizan por delante de los inferiores, realizando así el modo de obrar de unas tijeras; además, en los lados, los molares mayores y menores se oponen a sus homónimos de tal suerte, que las cúspides externas de los molares inferiores vienen a alojarse en la ranura que, en los molares superiores, separa las cúspides externas de las cúspides internas. Siendo los dientes superiores y los inferiores de volumen desigual, los dientes homónimos no se corresponden cuerpo con cuerpo, sino que cada uno de ellos, considerado aisladamente, se pone en contacto con los dientes adyacentes del arco opuesto.

4.° **Constitución anatómica.** — Los dientes están constituídos por un bloque de substancias especiales, el *marfil*, provistos de una cavidad central que contiene la *pulpa*, y revestidos, a nivel de la corona, por el *esmalte* y a nivel de la raíz, por el *cemento*.

a. *Pulpa dental.* — Es un órgano blando, rojizo, que llena por completo la cavidad dentaria. Su volumen disminuye con la edad. La reacción de la pulpa es alcalina; contiene en disolución una substancia albuminoidea especial y vestigios de fosfato de cal.

b. *Marfil.* — *El marfil* o *dentina* está cubierto enteramente por el esmalte y el cemento; este último invade ligeramente el esmalte a nivel del cuello. El marfil está constituido por *substancias orgánicas* (oseína y grasa) y *substancias inorgánicas* (fosfatos de cal y de magnesia, fluoruros).

c. *Esmalte.* — Cubre la corona a modo de capuchón; su grosor alcanza el máximo en la superficie triturante. Su superficie externa presenta una serie de estrías transversales. Su coloración varía desde el amarillo al blanco azulado. Su resistencia es notable: el esmalte sólo puede ser gastado o corroído por el mismo esmalte. Está constituído en su mayor parte (98 por 100) por substancias inorgánicas (fosfatos de cal, de hierro y de magnesia).

d. *Cemento.* — Es una substancia dura, opaca, amarillenta, muy análoga al tejido óseo. Cubre la raíz del diente y se adhiere, por su cara externa, al ligamento alvéolodental, cuyos

manojos lo penetran más o menos profundamente (*fibras de Sharpey*).

5.° **Vasos y nervios.** — Las *arterias* de los dientes son numerosas. Cada raíz recibe una arteria (*arteria pulposa*), que nace de la dentaria inferior (para el maxilar inferior), de la alveolar y de la suborbitaria (para el maxilar superior). Las arterias pulposas terminan en finos capilares, que no penetran el marfil. — Las *venas* van a las venas dental inferior, suborbitaria y alveolar. Los *linfáticos* inyectados por SCHWEITZER (1907) van en parte a desembocar en los ganglios submaxilares y en parte en los cervicales profundos. Los *nervios proceden* de los ramos dentarios del trigémino y constituyen en la pulpa un rico plexo. Su terminación en el marfil puede apreciarse, pero no es conocida.

6.° **Desarrollo de los dientes.** — El recién nacido no tiene dientes. Estos aparecen sucesivamente del sexto al trigésimosexto mes y son en número de veinte. Los dientes homónimos aparecen por pares en cada mandíbula: los del maxilar inferior aparecen primero; se ven sucesivamente aparecer los incisivos medios, los incisivos laterales, los primeros molares, los caninos y los segundos molares. El conjunto de estos dientes constituye los llamados *dientes temporales* o *dientes de leche*.

A partir del quinto año, los dientes de la segunda dentición (*dientes de substitución*, *dientes definitivos*), situados debajo de los precedentes en el espesor del maxilar, se dirigen hacia la mucosa. Las raíces de los dientes temporales se atrofian en virtud de un mecanismo poco conocido todavía: su corona acaba por caer.

La segunda dentición comprende treinta y dos dientes. Los primeros dientes permanentes son los primeros molares mayores: aparecen aproximadamente a los siete años (*dientes de siete años*). Vienen luego los veinte dientes de substitución por el mismo orden que los dientes de leche, y, finalmente, los segundos y los terceros molares mayores. El cuarto molar mayor no aparece hasta los diez y nueve a los treinta años (*muela del juicio*).

Los dientes se gastan fisiológicamente: su corte se embota y pierde su esmalte; el marfil queda al descubierto; el conducto central se llena; la pulpa pierde sus vasos y sus nervios. Los dientes, convertidos en cuerpos extraños, son eliminados, y sus alvéolos resorbidos: el borde del maxilar se vuelve liso como

en el período fetal. La época en que tiene lugar la caída de los dientes es generalmente la vejez, pero no está sujeta a ninguna regla fija.

ARTÍCULO II

FARINGE

Conducto músculomembranoso, interpuesto entre la boca y las fosas nasales, de una parte, y la laringe y el esófago, de otra; la faringe da paso a la vez al bolo alimenticio y al aire inspirado.

1.° **Consideraciones generales.** — La faringe es un órgano impar, mediano, simétrico, extendido de la base del cráneo a la séptima cervical. Se subdivide de arriba abajo en tres regiones: *superior* o *nasal*; *media* o *bucal*; *inferior* o *laríngea*. Su *longitud* (13 centímetros y medio por lo general) varía con los movimientos de deglución. Su *anchura* es aproximadamente de 5 centímetros en su parte superior y de 4 centímetros en su parte media; queda reducida a 2 centímetros a nivel de su extremidad inferior. Su *diámetro anteroposterior*, de 3 a 4 centímetros en la porción bucal, baja a 2 centímetros en su porción laríngea. La faringe tiene una forma *urceolada*, o sea estrecha arriba, ancha en medio y otra vez estrecha abajo.

2.° **Conformación y relaciones.** — Hay que considerar, en la faringe: una *superficie exterior*, una *superficie interior* y *dos extremidades* (una superior y otra inferior):

a. *Superficie exterior.* — La superficie exterior está revestida por una capa de tejido celular, más o menos condensada, la *aponeurosis perifaríngea*. Por su intermedio la faringe presenta las siguientes relaciones: *Hacia atrás*, descansa sobre la columna vertebral, de la cual la separa, sin embargo, el *tejido celular retrofaríngeo*. *A los lados;* está, en su tercio inferior, en relación con la carótida primitiva y la yugular interna; en su tercio medio, con la carótida externa (y algunas de sus ramas colaterales), la carótida interna y la yugular interna; en su tercio superior con el *espacio máxilofaríngeo*. *Por delante*, se continúa con la parte más profunda o posterior de las fosas nasales, de la boca y de la laringe.

b. *Superficie interior.* — La superficie interior está tapizada por una mucosa más o menos irregular. En su *parte pos-*

terior es plana y lisa. A nivel de las *paredes laterales*, ofrece: el *orificio interno de la trompa*, que reconoceremos: 1.°, por su forma triangular; 2.°, por los pliegues que la limitan (*pliegue salpingopalatino* delante, *rodete de la trompa* y *pliegue salpingofaríngeo detrás*); 3.°, por las dos depresiones que la acompañan (*fosita de Rosenmüller* hacia atrás, *excavación amigdalina* hacia abajo). La *pared anterior* corresponde, finalmente, de arriba abajo a la abertura posterior de las *fosas nasales*, a la cara posterior del *velo*, *al istmo de las fauces* y a la cara posterior de la laringe:

c. *Extremidad superior.* — La extremidad superior o *bóveda corresponde* a la apófisis basilar del occipital.

d. *Extremidad inferior.* — La extremidad inferior (a nivel de la cual la faringe se continúa con el esófago a la altura de la sexta o séptima cervical) dista aproximadamente de 13 a 15 centímetros de los arcos dentales.

3.° **Constitución anatómica.** — La faringe está esencialmente compuesta de una *aponeurosis*, reforzada en su cara externa por *músculos* y en su cara interna por una *mucosa*.

A. Aponeurosis. — La aponeurosis de la faringe representa un semicilindro de concavidad dirigida hacia adelante. Su *extremidad superior* se inserta en la superficie basilar y muy especialmente en un tubérculo óseo situado en la línea media (*tubérculo faríngeo*), y lateralmente en la cara interna del peñasco, la lámina fibrocartilaginosa que corresponde al agujero rasgado anterior y el borde posterior de la apófisis pterigoides. Su *extremidad inferior* se adelgaza para formar una capa celulosa, que se continúa con la capa media del esófago. Su *borde anterior* corresponde de arriba abajo: el borde posterior del ala interna de la apófisis pterigoides, al ligamento ptérigomaxilar, a la parte posterior de la línea milohioidea, al ligamento estilohioideo, a las astas grandes y pequeñas del hioides, al ligamento tirohioides lateral al borde posterior del cartílago tiroides y a la cara posterior del cartílago cricoides.

B. Músculos de la faringe. — Los músculos de la faringe son unos *constrictores* y otros *elevadores*:

a. *Constrictores.* — Los constrictores son:

1.° El *constrictor superior*, cuadrilátero, que a derecha e izquierda, se inserta en los mismos puntos que la aponeurosis faríngea, desde la base del cráneo hasta la parte posterior de la línea milohioidea (nótese que su borde superior no llega a la base del cráneo).

2.° El *constrictor medio*, triangular, con un vértice correspondiendo al borde superior del asta grande del hioides y una base formada por fibras entrecruzadas sobre la línea media con las del lado opuesto.

3.° El *constrictor inferior*, trapezoidal, que está fijo por delante a los cartílagos tiroides y cricoides y cuyos manojos se juntan a sus homólogos del lado opuesto a nivel de la línea media (*rafe*).

b. *Elevadores.* — Los elevadores son:

1.° El *faringoestafilino* (véase *Velo del paladar*).

2.° El *estilofaríngeo*, largo, delgado, que nace de la apófisis estiloides, desciende oblicuamente a lo largo de la cara externa de la faringe, se desliza sobre el constrictor medio, y, desplegándose en forma de abanico, se fija, en parte, a la aponeurosis faríngea, en parte, a la epiglotis y al cartílago tiroides.

C. Mucosa. — La mucosa faríngea, en su porción nasal, es gruesa, rojiza, irregular; en su porción bucal, delgada y pálida; a nivel de la laringe, está revestida de un tejido conjuntivo grueso.

Está constituída por un *epitelio* pavimentoso estratificado (a excepción del contorno del orificio posterior de las fosas nasales, en cuyo punto es cilíndrico, estratificado, de pestañas vibrátiles) y una *dermis* o *corión*, rica en formaciones elásticas y en aparatos linfoideos. Van anexas a la misma *glándulas* mixtas, mucosas y serosas.

El *tejido adenoideo* se condensa en ciertos puntos y constituye, alrededor del istmo bucofaríngeo, el gran *círculo linfático* de Waldeyer, uno de cuyos principales elementos es la *amígdala faríngea*. Está situada en la línea media, detrás de las aberturas posteriores de las fosas nasales, delante del tubérculo faríngeo. Prominente, cuadrangular, presenta una *hendidura media*, terminada hacia atrás por la *bolsa faríngea*, y un sistema de *pliegues* y *surcos* laterales muy variables. Su máximo de desarrollo se realiza a los doce o catorce años; luego se atrofia. Su estructura es análoga a la de la amígdala palatina.

La invaginación de la mucosa, conocida con el nombre de *bolsa faríngea* de Luschka, varía en su situación según la edad del individuo: se halla situada en el adulto a mitad de la distancia entre el atlas y las aberturas posteriores de las fosas na-

sales. Su profundidad varía de 1 a 4 milímetros. Su estructura es igual a la del divertículo amigdalino. La significación y el desarrollo de esta formación no son todavía bien conocidos.

4.° **Vasos y nervios.**—Las *arterias* nacen de la faríngea inferior y, como accesorias, de la ptérigopalatina, de la palatina inferior y de la tiroidea superior. Las *venas*, formando dos plexos, uno profundo submucoso, otro superficial subaponeurótico, se reúnen en troncos voluminosos, las *venas faríngeas*, que van a la yugular interna. Los *linfáticos* van, unos a los ganglios retrofaríngeos, los otros a los ganglios superiores y medios de la cadena yugular interna. Los *nervios*, reunidos en un rico plexo, provienen del glosofaríngeo, del neumoespinal y del simpático y dan a la faringe la sensibilidad, la motilidad y la vasomotilidad. Su modo de terminación es desconocido.

ARTÍCULO III

ESOFAGO

El esófago es un conducto músculomembranoso que, desde la faringe, conduce al estómago el bolo alimenticio.

1.° **Consideraciones generales.**—Su *límite superior* corresponde al borde inferior del cricoides; su *límite inferior* (*cardias*) a la décima o undécima vértebra dorsal. Ocupa sucesivamente el cuello, el tórax, el espesor del diafragma y la parte extrema superior del abdomen.

Está en relación en toda su extensión con la columna vertebral; sigue sus curvaturas y sólo se aparta de ella ligeramente a partir de la cuarta dorsal. Presenta una *curvatura superior* de concavidad dirigida a la derecha; una *curvatura inferior* de concavidad dirigida a la izquierda, inflexiones, por lo demás, poco pronunciadas. Está mantenido en posición, en primer lugar, por su continuidad con la faringe y el estómago, y, además, por manojos conjuntivos especiales, por la pleura y el peritoneo, que lo sujetan, por decirlo así, al plano óseo subyacente. Su *longitud* es, aproximadamente, de 25 centímetros. Su *forma* es variable. Aplanado *en estado de vacuidad*, su luz o calibre se presenta en este caso bajo la forma de un elipse, de un óvalo o de una hendidura de 5 a 12 milímetros de longitud (este aplanamiento es menos notable en su mitad inferior). *En estado de distensión* presenta, además de un *aplanamiento general* máximo a nivel del corazón, *estrechamientos normales* (*cricoideo*, *aórticobronquial*, *diafragmático*) separados por *segmentos dilatados* o *ensanchados* (*cricoaórtico*, *broncodiafragmático* y *subdiafragmático*). Finalmente, entre el diafragma y el cardias, el esófago se ensancha en forma de embudo, formando el *embudo precardíaco*. A estos estrechamientos constantes se añaden otros cuya existencia es variable. El significado de unos y otros ha sido vivamente discutido.

2.° **Modo de conformación y relaciones.** — El esófago ofrece a nuestra consideración *dos superficies*, interior y exterior, y *dos extremos*:

A. Superficie interior. — La superficie interior del conducto esofágico es blanquecina y, en estado de vacuidad, está surcada de pliegues mucosos que se borran por la distensión.

B. Superficie exterior y relaciones. — La superficie exterior, tupida y lisa, está cubierta por una *capa celulosa periesofágica*, de espesor variable, según sean los puntos en que se la considere. Por medio de esta cubierta o capa entra en relación:

a. *En su porción cervical*: 1.°, *por delante*, con la tráquea, el músculo esternotiroideo, el cuerpo tiroides y la arteria tiroidea inferior; 2.°, *por atrás*, con la columna vertebral; 3.°, *a los lados*, con el cuerpo tiroides, la arteria tiroidea inferior, el nervio recurrente y el simpático. Es de notar que, estando el esófago desviado hacia la izquierda con relación a la tráquea, el recurrente izquierdo descansa sobre su cara anterior y el recurrente derecho sobre su cara lateral.

b. *En su porción torácica*: 1.°, *por delante*, con la tráquea, el bronquio izquierdo, a los cuales está unido por formaciones musculares especiales (*músculo bronquioesofágico* de Hyrtl, al cual podemos añadir los *fascículos pleuroesofágico* y *aórticoesofágico*); debajo de la tráquea se encuentran, siempre delante del esófago, los *ganglios intertraqueobrónquicos* y el pericardio (fondo de saco de Haller); 2.°, *por detrás*, con la columna vertebral, de la cual lo separan el conducto torácico, las ácigos mayor y menor, las arterias intercostales derechas y la propia aorta; 3.°, *por los lados y a la derecha*, con la pleura mediastina derecha y el cayado de la ácigos; 4.°, *a los lados y a la izquierda*, con la pleura y el pulmón izquierdo por arriba y la aorta descendente por abajo. Los neumogástricos acompañan el conducto esofágico

por la derecha y por la izquierda: en la porción inferior del tórax, el izquierdo pasa sobre su cara anterior, el derecho sobre su cara posterior; además, se anastomosan a su alrededor formando un rico plexo. Las pleuras forman, junto al esófago, una serie de fondos de saco (*ácigoesofágico*, *aórticoesofágico*, *retroesofágico*, *preesofágico*) y un ligamento (*ligamento interpleural* de Morosow).

c. *En su porción diafragmática*: el esófago mezcla sus fibras con las del diafragma (*músculo frenoesofágico*).

d. *En su porción abdominal*, finalmente, el esófago está en contacto *por delante*, con el neumogástrico izquierdo y el hígado; *por detrás*, con el neumogástrico derecho, los pilares del diafragma y la aorta; *a la derecha*, con el lóbulo de Spigel; *a la izquierda*, con la gruesa tuberosidad o fondo de saco mayor del estómago. Nótese que del peritoneo, que a este nivel reviste el esófago, parten una serie de repliegues o ligamentos que van a parar a los órganos vecinos (bazo, hígado).

C. Extremidad superior. — La extremidad superior del esófago corresponde a la extremidad inferior de la faringe; recordemos que está separada de los arcos dentarios por una distancia de 13 a 15 centímetros.

D. Extremidad inferior. — Su extremidad inferior se continúa con el estómago por el *cardias*.

3.° **Constitución anatómica.** — El esófago está formado por tres túnicas superpuestas, que son, de fuera adentro; 1.°, una *túnica muscular*; 2.°, una *túnica celulosa* y 3.°, una *túnica mucosa*.

a. *Túnica muscular.* — Comprende dos órdenes de fibras: 1.°, *fibras externas* o *longitudinales*, que en su mayor parte se insertan en la cara posterior de la laringe (constituyendo en este punto el *ligamento suspensorio del esófago de* Gillette), para irradiarse luego en forma de abanico y extenderse sobre las caras del conducto esofágico; 2.°, *fibras internas* o *circulares*, más o *menos horizontales*. Estas fibras se continúan, por arriba, con las fibras transversales del constrictor inferior de la faringe; y por abajo, con las fibras circulares del estómago. La capa muscular del esófago está constituída por fibras estriadas en su cuarto superior y por fibras lisas en el resto del órgano.

b. *Túnica celulosa.* — La túnica celulosa, continuación de la aponeurosis de la faringe, está muy adherida a la mucosa; contribuye a la constitución de sus pliegues y da alojamiento a sus glándulas.

c. *Túnica mucosa.* — La túnica mucosa, de coloración blanquecina gruesa (1 milímetro) y resistente, está constituída por: 1.°, un *epitelio*, pavimentoso, estratificado; 2.°, un *corión*, delgado en algunos puntos, con papilas y una *muscular mucosa*, más pronunciada en la proximidad del cardias; 3.°, finalmente, *glándulas mixtas*, seromucosas, cuyo fondo de saco está alojado en la túnica celulosa: éstas son las *glándulas esofágicas*. El paso de la mucosa del esófago a la del estómago se distingue por una brusca transformación del epitelio pavimentoso en epitelio cilíndrico.

4.° **Vasos y nervios.** — Las *arterias* del esófago proceden, según el punto que se considere, de la tiroidea inferior, de las bronquiales, de la misma aorta, de las intercostales y de las diafragmáticas inferiores. — Las *venas*, reunidas en dos plexos, uno *submucoso*, otro *periesofágico*, van a parar a los troncos venosos del cuello y del tórax y en parte a la vena coronaria estomáquica. Los *linfáticos* constituyen, debajo de la mucosa, un rico plexo de mallas longitudinales que van a parar a los ganglios periesofágicos y los de la porción abdominal a los ganglios vecinos del cardias. Los *nervios* proceden a la vez del simpático y del neumogástrico. Forman un primer plexo en la capa *muscular* (*plexo muscular*), cuyas fibras, casi todas de mielina, terminan en las *placas* o *manchas motoras* (Ranvier), y un segundo *plexo submucoso*, formado por fibras más pálidas y de células multipolares, cuyas prolongaciones terminan finalmente en los elementos propios de la mucosa.

ARTÍCULO IV

ESTOMAGO

Porción dilatada del intestino inferior del embrión; el estómago es el sitio de transformación de los alimentos en *quimo*.

1.° **Consideraciones generales.**—*Ocupa* una gran parte del epigastrio y casi todo el hipocondrio izquierdo. Está *sostenido* en su posición por su continuidad con el resto del tubo digestivo y los numerosos repliegues que el peritoneo forma a su nivel. Su *forma* es, generalmente, la de una gaita; algunas veces es

biocular (habiendo sido emitidas numerosas teorías para explicar esta disposición). Su *dirección*, oblicua de arriba abajo para CRUVEILHIER, horizontal para SAPPEY, es vertical según LUSCHKA y los anatomistas contemporáneos. Sus *dimensiones* son, por término medio, las siguientes: 25 centímetros en su mayor longitud, 12 centímetros de ancho y 8 de espesor o profundidad. Por lo demás, varían según la mayor o menor repleción del órgano. Su *capacidad media* es de 1.300 centímetros cúbicos: se modifica según sea la alimentación del individuo.

2.° **Conformación y relaciones.** — Se consideran en el estómago *dos caras* (anterior y posterior), *dos bordes* (derecho e izquierdo), *dos extremidades* (izquierda y derecha) y *dos orificios* (superior e inferior):

a. *Cara anterior.* — La cara anterior corresponde al diafragma, a la altura de la 5.ª, 6.ª, 7.ª y 8.ª costillas izquierdas; está cubierta, en su parte superior, por la extremidad del lóbulo izquierdo del hígado; en su parte inferior está en contacto con la pared anterior del abdomen, a nivel del *triángulo de Labbé*.

b. *Cara posterior.* — La cara posterior mira atrás y abajo; a este nivel está en relación con la cavidad posterior de los epíplones y, por mediación de éstos, con una serie de órganos, en su mayor parte adosados a la cara posterior del abdomen: bazo, riñón y cápsula suprarrenal izquierdos, páncreas, duodeno, colon transverso y mesocolon.

c. *Borde derecho.* — El borde derecho o *curvatura menor* del estómago, que va del cardias al píloro, corresponde aproximadamente al plano sagital y está en contacto con el tronco celíaco y el lóbulo de Spigelio; en este borde se inserta el epiplón gastrohepático.

d. *Borde izquierdo.* — El borde izquierdo o *curvatura mayor*, en contacto con el colon transverso, es recorrido por el arco de los vasos gastroepiploicos; este borde corresponde a la línea de inserción superior del epiplón gastrocólico.

e. *Orificio superior.* — El orificio superior o *esofágico* constituye el *cardias*. Corresponde a la undécima dorsal; está inclinado de arriba abajo y de izquierda a derecha. Presenta, en su interior, un aspecto radiado (*ad stellæ similitudinem*); desprovisto a la vez de válvula y de esfínter, es, por esta misma razón, perfectamente dilatable:

f. *Orificio inferior.* — El orificio inferior o *duodenal* constituye el *píloro*. Se hace notar al exterior por un estrechamiento

o estrangulación y presenta una pared resistente. De situación variable, según sea el grado de repleción del estómago, corresponde, en el estómago vacío, a la línea media (al nivel de la duodécima vértebra dorsal). En este punto está en relación con la cara inferior del hígado, la vena porta, la arteria hepática, el epiplón menor y la cabeza del páncreas. Dirigido arriba, atrás y a la derecha), posee un *esfínter* debido al engrosamiento de las fibras circulares del estómago: este esfínter, revestido de la mucosa reforzada por tejido conjuntivo, constituye la formación impropiamente llamada *válvula pilórica*: nótese que su cara duodenal está como cortada a pico, mientras que su cara estomacal se continúa progresivamente con la superficie interna del estómago: de ahí el diferente aspecto de la válvula, según sea la cara que se considere.

g. *Extremidad izquierda.* — La extremidad izquierda y superior o *tuberosidad mayor* del estómago se cobija debajo del diafragma. Se remonta a la altura de la quinta costilla. A este nivel se pone en relación: con el corazón y el pulmón *por arriba*; el bazo, el riñón, la cápsula suprarrenal, *por atrás*, y el colon *por delante*. En la tuberosidad mayor se insertan los repliegues frenogástrico y gastroesplénico.

h. *Extremidad derecha.* — La extremidad derecha e inferior o *tuberosidad menor* precede al píloro (*antro del píloro*). De dimensiones variables, está en relación: *hacia atrás*, con el duodeno (cuarta porción) y el páncreas; *hacia adelante*, con el hígado (cara inferior).

3.° **Constitución anatómica.** — El estómago está constituido por *cuatro túnicas* superpuestas, que de fuera adentro son:

a. *Túnica serosa.* — El peritoneo se extiende sobre las caras anterior y posterior del estómago, al cual abandona a nivel de los bordes, para extenderse sobre las vísceras vecinas, constituyendo de este modo los *epiplones*. Se distinguen tres epiplones: 1.°, *epiplón gastrohepático* o *epiplón menor* (de la curvatura menor a la cara inferior del hígado); 2.°, *epiplón gastroesplénico* (de la tuberosidad mayor al hilio del bazo), continuado hacia arriba por el ligamento *frenogástrico*; 3.°, *epiplón gastrocólico* o *epiplón mayor*, el más largo de todos y cuya parte media flotante, replegada sobre sí misma entre la curvatura mayor y el colon transverso, ha recibido el nombre de *epiplón mayor*. Debajo del peritoneo gástrico se extiende una capa de tejido celular, la *capa celulosa subperitoneal*, delgada a nivel de las caras, más

gruesa en los bordes y por la cual corren los vasos y nervios del estómago.

b. *Túnica muscular.* — Comprende varias capas: 1.ª, capa de las *fibras longitudinales* (capa superficial), paralelas al eje mayor del órgano; estas fibras se condensan a nivel de la curvatura menor, para formar la *corbata de Suisse*; 2.ª, capa de las *fibras circulares* (capa media), perpendiculares a las precedentes, condensadas a nivel del píloro; 3.ª, capa de las *fibras en asa* (capa profunda), cuya parte media está a la izquierda del cardias y, a partir de este punto, se extiende sobre las dos caras del órgano, correspondiendo las más cortas a la tuberosidad mayor y descendiendo las más largas hasta la proximidad del píloro. La importancia y significación de estas fibras son todavía muy discutidas.

c. *Túnica submucosa.* — De naturaleza conjuntiva, contiene los vasos y nervios que van a la mucosa.

d. *Túnica mucosa.* — Da al tacto una sensación de terciopelo y su coloración es blanco mate o rosada, según esté el estómago vacío o distendido. Su grosor máximo corresponde al nivel del píloro. Consistente en el individuo vivo, se reblandece pronto en el cadáver, por ser seguida la putrefacción de una especie de autodigestión. Ofrece: 1.°, una serie de *repliegues* ondulantes, que se borran con la distensión del órgano; 2.°, *mamelones*, de 2 a 4 milímetros de diámetro, cuya superficie está excavada de *criptas*, visibles al microscopio y que sirven de salidas o desembocaduras a los tubos glandulares.

4.° **Vasos y nervios.** — Las *arterias* del estómago proceden de la *coronaria estomáquica*, de la *hepática* y de las *gastroepiploicas*. Estos troncos, o sus ramas, constituyen a su alrededor un gran *círculo gástrico*, del cual parten múltiples ramos destinados a las dos caras. Una *red submucosa*, destinada a las diversas túnicas, emana de las arteriolas terminales. Las *venas* constituyen un *plexo submucoso* y un *plexo subseroso*. Van a parar a unos troncos que llevan igual nombre que los troncos arteriales y que vierten su contenido en la vena porta. Están provistas de *válvulas*, suficientes en el feto. Los *linfáticos* de la mucosa, condensados, formando los plexos *subepitelial* y *submucoso*, se unen a los linfáticos de la túnica muscular, para formar un *plexo subperitoneal*. De este plexo parten troncos colaterales que corresponden a *territorios linfáticos* especiales, y terminan en determinados grupos ganglionares: *grupo de la curvatura menor*, *grupo de la curvatura mayor*, *grupo de la tuberosidad mayor*, *grupo del hilio del bazo*. El territorio de la curvatura menor es el más importante (Cunéo). Los nervios proceden de los neumogástricos y plexo solar. Los ramos más importantes abordan el estómago a la altura de la pequeña curvatura; otros, destinados al píloro y a la primera porción del duodeno, dimanan de los nervios que vuelven al hígado. Los *nervios* constituyen un *plexo intramuscular* (plexo de Auerbach) y un *plexo submucoso* (plexo de Meissner), provistos de terminaciones especiales (véanse los *Tratados de Histología*).

ARTÍCULO V

INTESTINO DELGADO

El intestino delgado se extiende desde el *píloro* a la *válvula ileocecal*. En la serie animal presenta un desarrollo tanto más considerable, cuanto más vegetal es la alimentación. En el hombre, su *longitud* es de 6 a 8 metros; su *diámetro* decrece, de arriba abajo, de 30 milímetros a 20 y aun 15 milímetros. Comprende: 1.°, una *porción fija*, el *duodeno*; 2.°, una *porción flotante*, el *yeyunoíleon*.

1.° **Duodeno.** — El duodeno, porción fija del intestino delgado, está en relación con la pared posterior del abdomen.

A. Consideraciones generales. — Está *sujeto en posición*, por el peritoneo, por los diversos vasos y conductos que en él terminan, y por una formación especial, el *músculo de Treitz*.

Partiendo de la extremidad pilórica del estómago (segunda vértebra lumbar), se *dirige* a la derecha, arriba y atrás, hasta el cuello de la vesícula; desciende luego a lo largo de la cabeza del páncreas, se acoda, pasa por debajo de los vasos mesentéricos superiores, sube por el lado izquierdo de la columna hasta el borde inferior del cuello del páncreas, y allí termina continuándose con el yeyunoíleon.

Se le puede considerar dividido en *cuatro* porciones: *primera porción*, que va del píloro al cuello de la vesícula (dirección oblicua arriba y atrás); *segunda porción*, que va del cuello de la vesícula a la parte más declive de la cabeza del páncreas (dirección descendente); *tercera porción*, que va del punto precedente a los vasos mesentéricos (dirección horizontal); *cuarta*

porción, que se extiende desde los vasos mesentéricos al ángulo duodenoyeyunal (dirección ascendente). En su totalidad la *curva duodenal* afecta formas variables según los individuos: tipos en **V**, en **Y**, en anillo. Su *longitud* es, por término medio, de 0,25 metros.

B. RELACIONES. — Las relaciones del duodeno son las siguientes:

a. *Primera porción.* — *Por delante*, la cara inferior del hígado y cuello de la vesícula; *por detrás*, la vena porta, conducto colédoco, arteria gastroepiploica derecha; *por arriba*, el epiplón gastrohepático y su contenido; *por abajo*, el borde superior de la cabeza del páncreas y el epiplón mayor.

b. *Segunda porción.* — *Por delante*, el ángulo o codo derecho del colon transverso, mesocolon transverso y asa del intestino delgado; *por detrás*, la vena cava inferior, cara anterior del riñón derecho, vasos renales derechos y la pelvis del riñón; *a la derecha*, el lóbulo derecho del hígado y colon ascendente; *a la izquierda*, la cabeza del páncreas (que se le adhiere íntimamente) y conductos excretorios de esta glándula.

c. *Tercera porción.* — Corresponde a la cuarta lumbar. *Por delante*, el peritoneo parietal, parte extrema superior del mesenterio y vasos mesentéricos superiores; *por detrás*, el psoas y vena cava inferior; *hacia arriba*, el borde inferior de la cabeza del páncreas; *por debajo*, las asas del intestino delgado.

d. *Cuarta porción.* — Recorre de abajo arriba el lado izquierdo de la columna: *por delante*, la pequeña tuberosidad del estómago, mesocolon transverso, asas del intestino delgado; *por detrás*, el psoas y vasos renales izquierdos; *a la izquierda*, el borde interno del riñón izquierdo, del cual la separan la arteria cólica izquierda y la vena mesentérica inferior (*arco vascular* de TREITZ); *por arriba* se inserta un manojo músculotendinoso, el *músculo de Treitz*, que, pasando por detrás del páncreas, va a fijarse, por su extremidad superior, al tejido conjuntivo que rodea al tronco celíaco y al pilar izquierdo del diafragma.

2.° **Yeyunoíleon.** — Parte flotante del intestino delgado, que ocupa la mayor parte del abdomen inferior. Está sujeto a la pared posterior por el *mesenterio*. A partir del ángulo duodenoyeyunal, se dirige sucesivamente de derecha a izquierda y de izquierda a derecha hasta el ciego, describiendo una serie de *asas* (*circunvoluciones intestinales*), cuya forma y disposición están, por lo demás, influídas por todas las modificaciones fisiológicas o patológicas de los órganos vecinos. Su *longitud* es de 6 a 8 metros. Su *forma* es la de un cilindro, con un *borde adherente* al mesenterio y un *borde libre*. Está en *relación* con la pared anterior del abdomen, de la cual le separan habitualmente el epiplón mayor y la mayor parte de los órganos contenidos en el abdomen (hígado, bazo, páncreas, vejiga, útero y recto). Se encuentra a veces (2 por 100), anexo a la parte inferior del íleon, un apéndice en fondo de saco, el *divertículum de Meckel*, de forma y dimensiones variables, resto del conducto ónfalomesentérico del embrión.

3.° **Constitución anatómica del intestino delgado.** — El intestino delgado comprende una serie de túnicas superpuestas: serosa, muscular, celulosa y mucosa.

a. *Túnica serosa.* — Su disposición anatómica difiere según los puntos en que se la considera:

α) *En el duodeno*, el peritoneo cubre solamente la cara anterior del órgano. Unicamente en el punto en que el duodeno se continúa con el estómago es donde el peritoneo le proporciona una doble hoja anterior y posterior, continuación de las hojas que tapizan las caras correspondientes al estómago. Estas mismas hojas, reflejándose sobre el hígado y la vesícula, constituyen los *ligamentos duodenohepático* y *duodenocístico*. Un repliegue de igual naturaleza va de la segunda porción del duodeno al riñón: *ligamento duodenorrenal*.

β) *En el yeyunoíleon*, el peritoneo cubre toda la superficie del conducto y se refleja sobre sí mismo a nivel del borde adherente, para constituir el *mesenterio*, lámina fibroserosa, cuya inserción en la pared se verifica siguiendo una línea oblicua que va del lado izquierdo de la segunda vértebra lumbar al lado interno del ciego.

γ) *Junto al ángulo duodenoyeyunal*, el peritoneo forma cierto número de repliegues, las *fositas duodenales*: la *fosita duodenal inferior*, de concavidad superior, la *fosita duodenal superior*, de concavidad inferior, se superponen sobre la cara izquierda de la cuarta porción del duodeno; la *fosita duodenoyeyunal*, más rara que las precedentes, corresponde al dorso del ángulo duodenoyeyunal. La *forma* y el *número* de estas fositas son variables. Su *significación* es todavía obscura: se ha atribuído su formación al desplazamiento embrionario del duodeno (TREITZ) y al levantamiento del peritoneo por los vasos subyacentes (WALDEYER).

b. *Túnica muscular.* — Comprende *dos capas*; una capa superficial, de *fibras longitudinales*; una capa profunda, de *fibras circulares*.

c. *Túnica celulosa o submucosa.* — Al igual que la túnica homónima del estómago, de la cual es continuación, contiene los nervios y los vasos destinados a la mucosa.

d. *Túnica mucosa.* — Constituye por sus funciones la parte esencial del órgano. De coloración blancorrosada en su tercio superior, grisácea en sus dos tercios inferiores, ofrece a nuestra consideración una serie de formaciones que le son peculiares.

α) Las *válvulas conniventes* son repliegues transversales de la mucosa; en número de 800 a 900, de una longitud media de 5 a 6 centímetros, de una altura aproximada de 6 a 7 milímetros, únicamente faltan en la primera porción del duodeno y en la proximidad del ciego. Su presencia da por resultado amplificar la superficie absorbente del intestino.

β) Las *vellosidades intestinales* son eminencias laminiformes o cónicas, de 1 milímetro o más de altura, diseminadas en gran número (más de 2.000.000, según Sappey) por toda la superficie del intestino.

γ) La superficie libre de la mucosa presenta, además, en el intervalo de las vellosidades, muy numerosos *orificios glandulares*, y formaciones linfoideas especiales: los *folículos cerrados* y las *placas de Peyer* (éstas en la segunda mitad del yeyunoileon).

δ) En cuanto a la *estructura microscópica* de la mucosa, viene a reducirse a un *epitelio* formado por *células cilíndricas* y *caliciformes*, que descansa sobre una capa de *tejido conjuntivo reticulado*, rico en elementos linfoideos. También se encuentran glándulas: 1.°, *glándulas de Brünner* (únicamente en el duodeno); 2.°, *glándulas de Lieberkühn* (en toda la extensión del intestino delgado); 3.°, formaciones linfáticas (*folículos cerrados* y *placas de Peyer*), de las cuales nos hemos ocupado más arriba (para detalles sobre la constitución microscópica de la mucosa intestinal, véanse los *Tratados de Histología*).

4.° **Vasos y nervios del intestino delgado.** — Las *arterias del duodeno* proceden de la *pancreáticoduodenal superior* (rama de la gastroepiploica derecha) y de la *pancreáticoduodenal inferior* (rama de la mesentérica superior), que se anastomosan entre sí y cuyo conjunto forma el *arco pancreáticoduodenal*. Las *arterias del yeyunoíleon* proceden de los arcos formados por

las ramas que nacen de la convexidad de la mesentérica superior. Estas diversas ramas arteriales constituyen en la túnica submucosa una *red submucosa*, de la cual nacen las ramas propias de la mucosa, cuya expansión terminal en forma radiada ha recibido el nombre de *estrellas de Heller*. Las *venas*, que salen de una *red submucosa* y que se reúnen formando una segunda *red subperitoneal*, constituyen finalmente la *meseraica mayor* o *mesentérica superior*, rama de la vena porta. Los *linfáticos* toman su principal origen de los *tubos linfáticos* contenidos en las vellosidades. Forman redes *submucosa*, *intramuscular* y *subserosa*, constituyen los *vasos lácteos* o *quilíferos* del mesenterio y desembocan finalmente en la *cisterna de Pecquet*. Los *nervios* emanan del plexo solar, a cuya constitución concurren el simpático y el neumogástrico. Se anastomosan formando plexos: 1.°, el *plexo de Auerbach*, intramuscular, cuyas fibras, provistas de *ganglios*, terminan en los elementos musculares por *manchas motoras*; 2.°, el *plexo de Meissner*, análogo al precedente, pero de mallas más estrechas y más irregulares, está colocado en la submucosa; ofrece a nuestra consideración *trabéculas* de fibras amielínicas, *ganglios* situados en los puntos de cruce, *ramos terminales* que llevan a los diversos elementos de la mucosa fibras *vasomotoras*, *motoras* y *sensitivas*.

ARTÍCULO VI

INTESTINO GRUESO

El intestino grueso, segmento terminal del tubo digestivo, es continuación del intestino delgado, del cual le separa la válvula ileocecal, y termina en el *ano*. Se compone de varios segmentos: el *ciego*, el *colon* y el *recto*.

§ 1. — Intestino grueso en general

Su *longitud* total es aproximadamente de 1,65 metros; su *diámetro* va disminuyendo desde 70 milímetros a 25 ó 30 milímetros.

1.° **Conformación exterior.** — Presenta, en casi la totalidad de su trayecto, *fajas musculares*, de dirección longitudinal y en número de tres (*anterior*, *pósterointerna* y *pósteroexterna*). En el intermedio de estas fajas, la pared del intestino se levan-

ta formando *abolladuras* o *relieves*, visibles en el feto y que revelan probablemente la distensión del conducto por las materias fecales. A lo largo de estas fajas, la grasa subperitoneal levanta la serosa, formando prolongaciones simples o ramificadas: los *apéndices epiploicos*.

2.° **Conformación interior.** — Visto interiormente, el intestino grueso presenta *ampollas* y *repliegues falciformes*, correspondientes a los detalles exteriores que acabamos de estudiar.

3.° **Constitución anatómica.**—Recuerda con bastante exactitud la del intestino delgado. Se compone de las cuatro túnicas siguientes:

1.ª Una *túnica serosa*, gruesa y reforzada por una fuerte capa conjuntiva.

2.ª Una *túnica muscular*, con *fibras superficiales* y *longitudinales*, condensadas en tres largas fajas, y *fibras circulares profundas*, formando una capa mucho más delgada.

3.ª Una *túnica celulosa submucosa*.

4.ª Una *túnica mucosa*, que difiere de la del intestino delgado en que no presenta ni válvulas conniventes, ni vellosidades (para más detalles, véanse los *Tratados de Histología*).

§ 2. — Ciego

El ciego, segmento inicial del intestino grueso, es la porción de este intestino que se halla situada debajo de un plano que pasa inmediatamente por encima de la válvula ileocecal.

1.° **Consideraciones generales.** — Tiene la forma de una ampolla, continuada arriba por el colon y provista abajo de una prolongación cilíndrica, el *apéndice cecal* o *apéndice vermicular*. La *capacidad* media del ciego varía entre 200 y 300 centímetros cúbicos. Su *longitud* parece aumentar con la edad del individuo. Está *mantenido en posición* en la fosa ilíaca derecha por dos ligamentos peritoneales (Tuffier): un *ligamento superior*, que se inserta arriba en la pared abdominal posterior, a nivel del riñón, y un *ligamento inferior*, que no es más que la inserción de la parte inferior del mesenterio en la fosa ilíaca. A pesar de estos ligamentos, el ciego se mueve con la mayor facilidad.

2.° **Relaciones.** — El ciego ofrece a nuestra consideración las relaciones siguientes:

α) *Delante*, la pared anterior del abdomen.

β) *Detrás*, la aponeurosis lumboilíaca, revestida en sus dos caras de una capa célulograsosa.

γ) *Afuera*, el músculo ilíaco y la parte anterior de la cresta ilíaca.

δ) *Adentro*, el lado ánterointerno del psoas, que lo separa de la excavación pelviana; a este nivel es donde viene el yeyunoíleon a terminar en el ciego, formando con él un *ángulo ileocecal*, ordinariamente obtuso hacia arriba y agudo hacia abajo.

ε) *Arriba* (*extremo superior*), se continúa directamente con el colon ascendente.

ζ) *Abajo* (*extremo inferior*), corresponde generalmente al ángulo diedro formado por la pared abdominal y la fosa ilíaca; puede hallarse en *posición alta* y en *posición baja*: esta última es más frecuente en el viejo.

3.° **Superficie exterior.** — Vista exteriormente, la ampolla cecal presenta las *tres fajas longitudinales* o *tenias* que hicimos notar más arriba. Estas toman origen, todas ellas, en el punto de implantación del apéndice, es decir, atrás y adentro. De estas cintas, una es *anterior*, la segunda *pósterointerna* y la tercera *pósteroexterna*.

4.° **Superficie interior.** — Visto interiormente, el ciego presenta los mismos relieves o prominencias en forma de fajas y las mismas abolladuras ampollares que hicimos notar más arriba. Se notan, además: 1.°, a izquierda y atrás, la *válvula ileocecal*; 2.°, algo por debajo de esta válvula, el *orificio del apéndice ileocecal*.

5.° **Válvula ileocecal.** — La válvula ileocecal (o *válvula de Bauhin* o *barrera de los lavativeros*), aparece bajo un aspecto muy diferente, según la cara que de ella se considera. *Vista por el lado del íleon*, es una cavidad cuneiforme que se estrecha cada vez más a manera de cuña. *Vista por el lado del ciego*, es una prominencia oblonga compuesta de dos *valvas* superpuestas: una *superior*, más corta, y una *inferior*, más larga, las valvas se unen en sus dos extremidades anterior y posterior, formando dos *comisuras*, que dan origen a los *frenos* o *riendas* de la válvula ileocecal. Nótese que las valvas citadas no se po-

nen en contacto más que por su borde libre, dando lugar de este modo a un orificio virtual, el *orificio ileocecal*.

La válvula ileocecal, invaginación del ciego y del íleon, está constituída, en cada una de sus valvas, por la pared intestinal replegada sobre sí misma; todas la túnicas toman parte en este repliegue, a excepción de la túnica serosa y la capa longitudinal de la túnica muscular, que pasan directamente del íleon al intestino grueso.

La válvula ileocecal tiene por funciones, por una parte, permitir el libre paso de las materias sólidas, líquidas o gaseosas del intestino delgado al intestino grueso, y, por otra parte, oponerse al retroceso de estas mismas materias.

6.° **Apéndice cecal.** — Es un pequeño tubo cilíndrico, flexuoso, implantado en la parte inferior e interna del ciego, a 2 ó 3 centímetros por debajo de la válvula ileocecal, en el punto de reunión de las tres fajas musculares del ciego. Su *longitud* media es de 8 a 10 centímetros; su *ancho*, de 6 a 8 milímetros. Su *dirección es variable*, puede dirigirse hacia el riñón (*ascendente*), introducirse en la pelvis menor (*descendente*), dirigirse hacia afuera (*externo*), hacia dentro (*interno*) y alojarse en el espesor del mesenterio. El apéndice está provisto de una *cavidad central*, en la cual se encuentra meconio en el feto o restos alimenticios en el adulto. Gerlach ha hecho notar una *válvula* en el orificio cecal de esta cavidad. La *pared es gruesa* (4 a 6 milímetros) y presenta igual estructura que el resto del ciego. Morfológicamente, el apéndice vermicular no es otra cosa que la parte extrema inferior del ciego, que no se ha desarrollado en las mismas proporciones que el resto del intestino grueso.

7.° **Constitución anatómica.** — El ciego presenta las cuatro túnicas siguientes:

a. *Túnica serosa.* — El peritoneo cubre ordinariamente el ciego en toda su extensión; el órgano flota entonces libremente en la fosa ilíaca: solamente en la décima parte de casos se forma un *mesociego* (*mesocœcum*). *Al apéndice*, el peritoneo le suministra un *mesoapéndice* triangular, con una base, que corresponde a la unión del ciego y del íleon; un borde convexo, que se inserta en el borde superior del apéndice, y un borde cóncavo, que aloja a la arteria apendicular. En el espesor de este meso se aloja el *ganglio apendicular* de Clado. En la mujer, un repliegue peritoneal variable (*ligamento lumboovárico, apendiculoovárico*) une la base del mesoapéndice a la extremidad externa del ovario. Al pasar del íleon al ciego, la serosa determina la aparición de dos fositas: la *fosita cecal superior*, situada en la parte ánterosuperior del ángulo ileocecal; la *fosita cecal inferior*, situada debajo de la porción terminal del íleon. Detrás del ciego se encuentran a veces fositas más o menos profundas: son las *fositas retrocecales*.

b. *Túnica muscular.* — Comprende: 1.°, una capa *superficial*, de fibras *longitudinales* agrupadas formando fajas; 2.°, una capa *profunda* de fibras *circulares*.

c. *Túnica celulosa o submucosa.* — Muy gruesa a nivel del apéndice.

d. *Túnica mucosa.* — Ofrece todos los caracteres de la mucosa del intestino grueso; muy rica en folículos cerrados a nivel del apéndice.

8.° **Vasos y nervios.** — Las *arterias* proceden de la mesentérica superior. Esta arteria, a nivel del ángulo ileocólico, se divide en *cuatro ramas*, a saber: 1.ª, la *arteria ileocecal anterior*, que cruza el íleon levantando el peritoneo en una fosita (*fosita cecal anterior*), después se ramifica por la cara anterior del ciego; 2.ª, la *arteria ileocecal posterior*, que se extiende por la cara posterior del ciego; 3.ª, la *arteria ílea*, que se distribuye, siguiendo un trayecto recurrente, por la porción terminal del íleon; 4.ª, la *arteria apendicular*, que pasa detrás del íleon y vasculariza el apéndice, sin anastomosarse con los sistemas vecinos. Las *venas* terminan en la mesentérica superior. Los *linfáticos* se dividen en: *anteriores*, que van a dos o tres ganglios situados en el repliegue ileocecal anterior, y *posteriores*, que van a los ganglios que ocupan el lado pósterointerno del ciego. Los linfáticos del apéndice van primero a los ganglios apendiculares y luego a los ganglios ileocecales. Los *nervios* proceden del plexo solar por el intermedio del plexo mesentérico superior.

§ 3. — Colon

El colon es la parte media del intestino grueso; se extiende del ciego al recto. Se encorva dos veces, formando un *codo derecho* y un *codo izquierdo*.

1.° **Conformación exterior y relaciones.** — Por razón de los cambios de dirección que presenta, se consideran en él va-

rios segmentos: *colon ascendente*, *colon transverso*, *colon descendente* y *colon iliopélvico*.

A. Colon ascendente. — Va del ciego a la cara inferior del hígado. Pegado a la pared posterior del abdomen, está sujeto en esta posición por el peritoneo, que unas veces pasa simplemente delante de él, mientras otras le forma un meso. Algunas veces fija su ángulo derecho por medio de un pliegue seroso que va de este ángulo a la cara inferior del hígado, el *ligamento hepatocólico*.

El colon ascendente está en relación: *por detrás*, con la fosa ilíaca y con el riñón derecho: por *dentro*, con las asas delgadas y con el psoas: *por delante* y *afuera*, con las circunvoluciones intestinales.

Ofrece a nuestra consideración: *exteriormente*, tres fajas musculares, una anterior y las otras pósterointerna y pósteroexterna; *interiormente*, presenta tres prominencias en forma de cintas y, entre ellas, una serie de cavidades no ampollares.

B. Colon transverso. — Va de la extremidad superior del colon ascendente a la extremidad superior del colon descendente.

En este trayecto se eleva algo de derecha a izquierda y forma una curva de concavidad posterior, más o menos pronunciada (*arco del colon*). Está sujeto a la pared posterior por el intermedio del mesocolon transverso.

Está en relación: *por arriba*, con el hígado (cara inferior), con el estómago (curvatura mayor) y con el bazo; *por abajo*, con las circunvoluciones del intestino delgado; *por delante*, con la pared abdominal, de la cual está separado por el epiplón mayor; *por detrás*: con el riñón derecho, el duodeno, el páncreas y el riñón izquierdo.

C. Colon descendente. — El límite inferior de este último corresponde a un plano horizontal que pasa por la cresta ilíaca. El peritoneo se comporta con él aproximadamentee de igual modo que con el colon ascendente (existencia o falta de un *mesocolon descendente*).

El colon descendente difiere del ascendente: en que es más largo, más voluminoso, más profundamente situado en el abdomen, en que remonta más arriba sobre el riñón izquierdo y en que tiene relaciones más extensas con el cuadrado de los lomos.

D. Colon iliopélvico. — Ocupa sucesivamente la fosa ilíaca izquierda y una parte de la pelvis, de donde le vienen el nombre de colon iliopélvico.

Sujeto a la pared por un repliegue seroso extenso y flotante (*mesocolon iliopélvico*), es muy móvil. Describe el siguiente trayecto: 1.°, desciende verticalmente hasta el cuarto inferior de la fosa ilíaca interna; 2.°, cruza más o menos transversalmente el psoas; 3.°, atraviesa la pelvis de izquierda a derecha; 4.°, va del borde derecho de la pelvis a la parte media de la tercera vértebra sacra.

El aspecto exterior del colon iliopélvico es muy parecido al de las demás porciones del colon, con la única diferencia de que las *cintas musculares* quedan aquí reducidas a *dos* y que el órgano tiende cada vez más a convertirse en un cilindro regular, perdiendo poco a poco sus abolladuras.

Desde el punto de vista de sus relaciones, la *porción ilíaca* corresponde: 1.°, *por delante*, a la pared anterior del abdomen; 2.°, *por detrás*, a la fascia ilíaca, al psoas y los vasos ilíacos externos. La *porción pelviana* descansa sobre el espacio comprendido entre la vejiga y el recto; en la mujer, está en contacto con el útero: lo está también con la masa flotante del intestino delgado.

2.° **Constitución anatómica.** — Al igual que el ciego, el colon comprende cuatro túnicas: *serosa*, *muscular*, *celular* y *mucosa*.

a. *Túnica serosa.* — En el colon ascendente, el peritoneo, según los casos, pasa directamente sobre el órgano o bien le forma *un mesocolon ascendente*. No existe, como se ha dicho, entre las hojas de este mesocolon, tejido conjuntivo laxo que permita al colon llegar por distensión a ponerse en contacto con la pared sin interposición de serosa.

α) El *mesocolon transverso* se inserta en la pared siguiendo una línea que va del riñón derecho al riñón izquierdo, pasando a nivel del borde inferior del cuerpo del páncreas. En sus dos extremidades, el mesocolon transverso presenta dos pequeños repliegues triangulares que se dirigen horizontalmente hacia la pared y se insertan en ella. Son éstos los ligamentos *frenocólico derecho* (*sustentaculum hepatis*) y *frenocólico izquierdo* (*sustentaculum lienis*).

β) El *mesocolon descendente* parece menos frecuente que el mesocolon ascendente.

γ) El *mesocolon iliopélvico* tiene la forma de abanico. Su inserción parietal está representada por una línea varias veces acodada, que va de la fosa ilíaca izquierda a la concavidad del

sacro, cruzando el psoas, los vasos ilíacos izquierdos y la última vértebra lumbar. Si se desvía hacia arriba el colon iliopélvico, se descubre, a nivel de la arteria ilíaca primitiva izquierda, un orificio circular, que se continúa en una cavidad en fondo de saco: es la *fosita intersigmoidea*, de dirección ascendente. El origen de esta formación permanece en la obscuridad.

b. *Túnica muscular.* — Presenta: 1.°, *fibras longitudinales* superficiales, condensadas primero en *tres* y luego en *dos* cintas; 2.°, *fibras circulares* profundas.

c. *Túnica celulosa.* — (Véase pág. 610.)

d. *Túnica mucosa.* — (Véase pág. 610.)

3.° **Vasos y nervios.** — Las *arterias* (*arterias cólicas*) proceden de la mesentérica superior (para el colon ascendente y la mitad derecha del colon transverso) y de la mesentérica inferior (para la mitad izquierda del colon transverso y el colon descendente). El colon iliopélvico recibe las *tres arterias sigmoideas* (izquierda, media y derecha). Las *venas* terminan, por un trayecto inverso al de las arterias, en las dos mesentéricas. Los *linfáticos* van a los ganglios del borde adherente del intestino. Los *nervios* vienen del plexo solar y acompañan las arterias.

§ 4. — Recto

El recto (de la palabra latina *rectus*, recto, porque es mucho menos flexuoso que el colon) es la porción terminal del intestino grueso.

1.° **Consideraciones generales.**—Su límite inferior corresponde a la *línea anorrectal*, que pasa por el borde superior de las válvulas semilunares; su límite superior corresponde al punto en que el conducto intestinal deja de poseer un meso, a la altura de la tercera vértebra sacra. Su *longitud* es, por término medio, de 12 a 14 centímetros. Aplanado en estado de vacuidad, adquiere, en estado de repleción, un calibre que puede llegar a ser igual al del ciego; este calibre alcanza su máximum por encima de la próstata, en cuyo punto se encuentra una dilatación en forma de ampolla, la *ampolla rectal*. La pared rectal es, por lo demás, muy extensible. El recto ocupa, sucesivamente, el bacinete (*porción intrapélvica*), el periné posterior (*porción extrapélvica perineal*). Está *sujeto en posición* por el peritoneo, por sus vasos, por formaciones conjuntivas especiales y por su adherencia a las hojas aponeuróticas del perineo. La *dirección* del recto varía según el punto en que se le considere; cóncavo hacia delante encima del cóccix, cóncavo hacia atrás por debajo de este hueso. Presenta, además, curvaturas laterales poco pronunciadas.

2.° **Conformación exterior y relaciones.**—Visto exteriormente, el recto se presenta como un conducto cilíndrico, deprimido por los órganos que le rodean y con uno o dos surcos transversales, que se traducen al interior por válvulas incompletas. Las *relaciones* del recto difieren según se trate de su porción pelviana o de su porción perineal.

A. Porción pelviana. — Se extiende desde la tercera vértebra sacra a la punta del cóccix.

α) *Por detrás*, el sacro y el cóccix (*en la línea media*), los músculos piramidales, el simpático y el plexo sacro (*a los lados*) se relacionan con la pared posterior del recto, del que los separa un tejido celular laxo, por el cual corren las arterias sacras.

β) *A los lados*, la serosa peritoneal y, más abajo, una capa conjuntiva grasosa, la aponeurosis perineal superior o profunda y el elevador del ano.

γ) *Por delante*, las relaciones del recto varían según se trate del hombre o de la mujer. *En el hombre*, se encuentran, de arriba abajo, el fondo de saco retrovesical, el fondo de la vejiga y las vesículas seminales (aisladas por la aponeurosis prostatoperitoneal) y, finalmente, la cara posterior de la próstata. La distancia que separa el fondo de saco rectovesical del ano varía de 5 a 6 centímetros en estado de vacuidad vesical y de 7 a 8 centímetros en estado de distensión. *En la mujer*, el recto está en relación sucesivamente con el fondo de saco rectovaginal o fondo de saco de Douglas y con la pared posterior de la vagina.

B. Porción perineal. — Comprendida en el espesor del perineo, está en relación, en su parte inferior, con el esfínter externo. Su longitud es de 3 centímetros en el hombre y de 2 centímetros y medio en la mujer. Está en relación:

α) *Por detrás*, con el elevador del ano y el esfínter.

β) *A los lados*, con el elevador y la fosa isquiorrectal.

γ) *Por delante*, las relaciones varían según se trate del hombre o de la mujer. *En el hombre*, con el vértice de la próstata, el bulbo uretral y la porción membranosa de la uretra, de la cual está separado por el *triángulo rectouretral*. *En la mujer*,

con la pared posterior de la vagina, de la cual está separado por el *triángulo rectovaginal*.

C. Vaina célulovascular del recto. — Las relaciones precedentes son sólo relaciones mediatas. El recto pelviano, particularmente, está alojado en una vaina célulovascular, en el seno de la cual se ramifican los vasos antes de penetrar en las paredes del recto: esta vaina, por los lados, emite dos prolongaciones dispuestas en sentido frontal y conteniendo en su espesor los vasos hemorroidales medios (*hojas láterorrectales*).

3.° **Conformación interior.** — El recto, en su interior, presenta dos especies de válvulas (*válvulas de Houston*) de dimensiones y número muy variables; una de ellas es bastante visible en el lado derecho del recto: es la *válvula de Kohlrausch*. Estas válvulas corresponden al adosamiento de la mucosa y de las fibras circulares. En la parte inferior del recto hay una serie de repliegues curvilíneos, de concavidad hacia arriba: las *válvulas semilunares de Morgagni*. Su número es de 5 a 8 su profundidad no pasa de 3 a 4 mm. Están separadas entre sí por eminencias longitudinales de la mucosa, que aprisionan en su centro manojos de fibras longitudinales: son las *columnas de Morgagni*.

4.° **Constitución anatómica.** — El recto se compone también de cuatro túnicas superpuestas: *serosa*, *muscular*, *celulosa y mucosa*.

a. *Túnica serosa.* — Está formada por el peritoneo y se halla en relación con la parte anterior y superior del recto solamente; se refleja, lateralmente, sobre los órganos vecinos, siguiendo una línea en forma de herradura oblicua hacia abajo y adelante.

b. *Túnica muscular.* — Comprende dos capas: una superficial *longitudinal* y otra profunda *circular*.

α) Las *fibras longitudinales* resultan de la expansión en forma de anchos abanicos (uno anterior, otro posterior) de las fajas del colon iliopélvico. Al llegar a la parte inferior del recto, las *fibras superficiales* terminan en la aponeurosis perineal superior; las *fibras medias*, en una lámina fibrosa, que da, por otra parte, inserción al elevador; las *fibras profundas* van a fijarse a la piel del ano. A nivel del perineo las fibras longitudinales son reforzadas por fibras procedentes del elevador, del músculo recto coccígeo y de la capa longitudinal de la uretra.

β) Las *fibras circulares* constituyen debajo de la ampolla una especie de anillo muscular, el *esfínter interno*, cuyo espesor mide de 5 a 6 milímetros, y la altura de 4 a 5 centímetros, y que inferiormente está en relación con la piel del ano.

c. *Túnica submucosa.* — No ofrece nada especial.

d. *Túnica mucosa.* — Se diferencia de la mucosa del colon por la presencia de formaciones especiales (*válvulas semilunares* y *columnas de Morgagni*), por el desarrollo de sus glándulas en tubo, por su menor adherencia a la túnica muscular y por el desarrollo considerable de su sistema venoso.

5.° **Vasos y nervios.** — Las *arterias* se dividen en: 1.°, *hemorroidales superiores* (bifurcación de la mesentérica superior); 2.°, *hemorroidales medias* (procedentes de la línea interna); 3.°, *hemorroidales inferiores* (ramas de la pudenda interna), que se distribuyen de arriba abajo la irrigación del recto. Es preciso añadir algunos ramos procedentes de la sacra media. Las *venas* forman, en el espesor de la capa celulosa, un rico plexo, el *plexo hemorroidal*, que a nivel de las válvulas semilunares presenta múltiples dilataciones ampollares, hemorroides que comienzan. De ellas nacen ramúsculos que se deslizan de abajo arriba por debajo de la mucosa, perforan la túnica muscular para alcanzar la cara posterior del recto, y terminan, finalmente, en la vena mesentérica inferior : éstas son las *venas hemorroidales superiores*. Las venas procedentes de la parte inferior del recto constituyen el sistema periesfinteriano de las *venas hemorroidales inferiores*; van a la vena pudenda interna. Algunos ramos procedentes de la región de la ampolla terminan, con el nombre de *venas hemorroidales medias*, en la vena hipogástrica. Nótese que el *sistema ascendente* de las hemorroidales superiores y el *sistema transversal* de las hemorroidales inferiores comunican entre sí por una serie de anastomosis *supra trans* y *subesfinterianas*. Los *linfáticos* van en parte a los ganglios presacros, en parte a los ganglios hipogástricos, en parte (los más inferiores) a los ganglios superficiales de la ingle. Los *nervios* proceden de los nervios y ganglios hipogástricos y del plexo sacro (nervio hemorroidal inferior). Terminan en el recto de modo análogo al de los nervios del intestino delgado.

ARTÍCULO VII

ANO

El ano es un conducto de 15 a 20 milímetros de altura, en que termina inferiormente el tubo digestivo.

1.° **Situación y límites.** — Está situado en el surco interglúteo, a 20 ó 25 milímetros por delante del cóccix (nótese que en la mujer es a la vez más superficial y algo más anterior que en el hombre). Limitado *hacia arriba* por una línea que pasa por el borde libre de las válvulas semilunares (*línea anorrectal*), lo está hacia abajo por una línea a 15 ó 20 milímetros por debajo de la precedente (*línea anoperineal*).

2.° **Conformación exterior e interior.** — El ano, en estado de reposo, queda reducido a una hendidura o a un simple punto. De su contorno o circunferencia parten cierto número de pliegues, *pliegues radiados del ano*, que se borran por la distensión. La piel que rodea el orificio anal (*margen del ano*) es delgada, colorada, húmeda y desprovista de pelos. Visto interiormente, el ano presenta, por encima de las válvulas semilunares, la *zona mucosa supraanal* o *zona intermedia*, territorio de transición entre el revestimiento del ano y la mucosa rectal propiamente dicha.

3.° **Constitución anatómica.** — El ano se compone esencialmente de un *aparato muscular*, tapizado por dentro por un *revestimiento cutáneo* especial.

a. *Aparato muscular.* — Está constituído por el *esfínter interno*, el *esfínter externo* y *fibras longitudinales*, de las cuales unas pasan entre los esfínteres y las otras se alojan en el propio espesor de los esfínteres, para venir a insertarse en la cara profunda de la piel. A este dispositivo se añaden, para reforzarlo, cierto número de diferentes fibras musculares, constituyendo los músculos *retractor del ano* y *rectouretral*.

b. *Revestimiento cutáneo.* — El revestimiento cutáneo del ano es una *piel modificada*, que se diferencia de la piel ordinaria en que es más delgada, menos rica en papilas y completamente desprovista de pelos y de glándulas (véanse los *Tratados de Histología*).

4.° **Vasos y nervios.** — Las *arterias* del ano proceden de la hemorroidal inferior, rama de la pudenda interna. Las *venas* se confunden con las venas interiores del recto. Los *linfáticos*, muy numerosos, terminan en tres o cuatro grandes troncos laterales, que van a los ganglios inguinales superficiales (grupos súperointerno e inferointerno). Los *nervios* provienen del plexo sacro (nervio hemorroidal o anal) y del plexo hipogástrico. Se dividen en *motores* (para los músculos) y *sensitivos* (para el revestimiento cutáneo). Nótese, en la región del ano, la existencia de algunos corpúsculos de Pacini (Pillet).

CAPITULO II

ANEXOS DEL TUBO DIGESTIVO

Algunas glándulas se desarrollan en el trayecto del tubo digestivo y vierten en su cavidad líquidos especiales destinados a la elaboración de las substancias alimenticias. Son las *glándulas salivales*, el *hígado* y el *páncreas*. A estos órganos, francamente glandulares, añadiremos el bazo, cuyo desarrollo está íntimamente relacionado con el del tubo digestivo.

ARTÍCULO PRIMERO

GLANDULAS SALIVALES

Las glándulas salivales son de dos clases: *unas*, muy pequeñas, han sido estudiadas bajo el nombre de *glándulas labiales*, *molares*, *palatinas*; *otras* están dispuestas alrededor de la cavidad bucal formando una especie de herradura pegada al maxilar inferior. Se las distingue, según su situación en *parótidas*, *submaxilares* y *sublinguales*.

§ 1. — Glándula parótida

Es la más voluminosa de las glándulas salivales: está situada detrás de la rama del maxilar inferior en una excavación profunda: *cavidad* o *excavación parotídea*.

1.° **Cavidad parotídea.** — Está circunscrita por un revestimiento celular, dependencia de la aponeurosis cervical, la *aponeurosis parotídea*.

La aponeurosis cervical superficial, al nivel del borde anterior del esternomastoideo, se divide en *dos hojas*: 1.ª, una *hoja superficial*, que va a insertarse en el arco cigomático, en la aponeurosis maseterina y en el ángulo del maxilar; 2.ª, una *hoja profunda*, que tapiza el vientre posterior del digástrico, la

apófisis estiloides y el ramillete de Riolan, y el borde pterigoideo interno viene a insertarse en el borde posterior de la rama maxilar, constituyendo de este modo una especie de semicanal de concavidad abierta hacia afuera. *Abajo*, las dos hojas se reúnen al nivel de la *cinta maxilar*; *arriba*, quedan separadas por todo el intervalo comprendido entre la base de la apófisis estiloides y el arco cigomático.

La excavación ósteoaponeurótica limitada por estas dos hojas no queda completamente cerrada, sino que presenta: 1.°, un *orificio interno*, frente a la pared lateral de la faringe, para una prolongación de la parótida; 2.°, dos *orificios inferiores*, para la carótida externa y la yugular externa.

2.° **Glándula parótida propiamente dicha.** — La glándula parótida propiamente dicha llena por sí sola la cavidad así constituída. Su *forma* es aproximadamente la de un prisma triangular. Su *peso* varía entre 25 ó 50 gramos. Es de color grisáceo, de consistencia débil o floja y de aspecto lobulado. Ofrece *relaciones exteriores* y *relaciones interiores*.

A. Relaciones exteriores. — Se consideran en la parótida (por razón de su forma) *tres caras*, *tres bordes* y *dos extremidades*:

a. *Caras.* — Se dividen en externa, anterior y posterior. La *cara externa* está cubierta por la piel, el tejido celular subcutáneo, la aponeurosis superficial y algunas fibras del risorio de Santorini. La *cara posterior* entra sucesivamente en contacto con la apófisis mastoides, la apófisis estiloides y los músculos que se desprenden de la misma. La *cara anterior* abraza, a modo de conducto, el borde posterior del maxilar, del cual la separa una capa de tejido conjuntivo laxo. Por dentro del maxilar corresponde al músculo pterigoideo interno.

b. *Bordes.* — Son posterior, anterior e interno. El *borde posterior* está en relación con la apófisis mastoides y el esternocleidomastoideo. El *borde anterior* se extiende sobre la cara externa del masetero, nótese la *prolongación anterior* o *geniana*. El *borde interno* está en relación con la apófisis estiloides y el paquete vásculonervioso del cuello (carótidas, yugulares y 9.°, 10.°, 11.° y 12.° nervios craneales); nótese la *prolongación interna* o *faríngea* (casi constante, de 7 a 8 veces cada 10).

c. *Extremidades.* — Son dos y se distinguen en superior e inferior. La *extremidad superior* está en relación con el conducto auditivo externo y la articulación témporomaxilar. La *extremidad inferior* está separada de la glándula submaxilar por el *tabique submaxilar parotídeo* (porción de la aponeurosis cervical superficial, reforzada por algunos tractos fibrosos que van del esternocleidomastoideo al ángulo del maxilar).

B. Relaciones interiores. — Las relaciones interiores de la parótida se refieren a los vasos y nervios que la atraviesan. La *carótida externa* penetra en la glándula por su cara ánterointerna y alcanza, en pleno tejido glandular, el cuello del cóndilo. Durante este trayecto da la auricular posterior y se divide luego en temporal superficial y maxilar interna. La *yugular externa* nace de la maxilar interna y de la temporal superficial, recibe la transversal de la cara y la auricular posterior y se desprende de la glándula a nivel de la mandíbula. En su trayecto intraglandular recibe ordinariamente una anastomosis de la facial o de la yugular interna. Los *linfáticos* de la glándula terminan 1.°, en *ganglios profundos*, pegados a la carótida externa, y 2.°, en tres *grupos ganglionares superficiales* (superior, anterior y posterior), situados debajo de la aponeurosis superficial. El *facial* emerge del agujero estilomastoideo y se divide en el espesor de la parótida. El *auriculotemporal* atraviesa su parte superior para terminar en la región temporal.

3.° **Conducto excretorio.** — El conducto excretorio de la parótida o *conducto de Sténon* está constituído por la reunión (por vía dicotómica o por vía colateral) de catorce o dieciséis conductos, que resumen las vías de excreción de los lóbulos. Emerge de la glándula en el punto de unión del tercio superior con los dos tercios inferiores del borde anterior; corre después sobre la cara externa del masetero, con la arteria transversal de la cara, rodea la bola grasosa de Bichat, sigue durante algún tiempo la cara externa del buccinador, lo perfora junto a los molares mayores, se desliza debajo de la mucosa bucal y se abre finalmente en la boca por un estrecho orificio en forma de hendidura situada a nivel del segundo molar superior. En este trayecto (representado por una línea que fuese del tragus a la comisura bucal) se ve algunas veces junto al conducto un lóbulo glandular aislado, el *lóbulo accesorio de la parótida*.

4.° **Constitución anatómica.** — La parótida, glándula arracimada, está constituída por un número considerable de *acinos*

glandulares, agrupados en *lóbulos primitivos*, en *lóbulos compuestos*, cuyo producto de secreción es evacuado por conductos que llevan sucesivamente los nombres de *conductos de Boll*, *conductos intralobulares*, *conductos lobulares*, y cuya desembocadura común es el *conducto de Sténon*. En cuanto a la naturaleza propia de las células glandulares, pertenecen al tipo de las células serosas (para los detalles de estas formaciones, véanse los *Tratados de Histología*).

5.° **Vasos y nervios.** — Las *arterias* de la parótida proceden de la carótida externa y especialmente de las ramas que esta arteria suministra a este nivel (auricular posterior y transversal de la cara). Las *venas* terminan en la yugular externa. Los *linfáticos* van a los ganglios parotideos y, de allí, a los ganglios cervicales profundos. Los *nervios* los proporcionan el auriculotemporal, la rama auricular del plexo cervical y el simpático. Constituyen, en el interior de la glándula, redes *perilobulares* y *periacinosas*.

§ 2. — Glándula submaxilar

Ocupa, en la cara interna del maxilar inferior, un espacio comprendido entre el vientre anterior y el vientre posterior del digástrico: es la *cavidad submaxilar*.

1.° **Cavidad o excavación submaxilar.** — Está constituída por el desdoblamiento, a nivel del hueso hioides, de la aponeurosis cervical superficial. De las dos hojas de este desdoblamiento: la *profunda*, muy delgada, va a insertarse en la línea oblicua interna del maxilar inferior, tapizando la cara inferior de los músculos *hiogloso* y *milohioideo*; la *superficial*, más gruesa, va a insertarse en el borde inferior del maxilar.

2.° **Glándula submaxilar propiamente dicha.** — De color gris rosado y de un peso que varía entre 7 y 8 gramos, la glándula submaxilar tiene una forma prismática triangular, y presenta, por consiguiente, *tres caras* y *dos extremidades*:

A. Caras. — Se dividen en externa, interna e inferior. La *cara externa* corresponde a la fosita submaxilar del maxilar inferior, de la cual la separan los vasos submentonianos y los ganglios submaxilares. La *cara interna* corresponde a una fosita cuyo borde inferior está representado por el digástrico y por el estilohioideo, y cuyo fondo corresponde al hiogloso y al milohioideo. Entre la glándula y el hiogloso pasan la *vena lingual* y el *hipogloso mayor*: la *arteria lingual* corre por la cara profunda del músculo. De esta cara interna se desprenden: 1.°, una *prolongación posterior*, que algunas veces entra en contacto con la extremidad inferior de la parótida; 2.°, una *prolongación anterior*, adelgazada, que acompaña al hipogloso en el intersticio comprendido entre el hiogloso y el milohioideo, para continuarse algunas veces con la glándula sublingual. Esta última prolongación puede quedar aislada, y constituir una *glándula submaxilar accesoria*, o, mejor dicho, un *lóbulo accesorio* de la submaxilar. La *cara inferior* de la glándula está en relación con la piel, de la cual la separan la aponeurosis superficial, el cutáneo y, finalmente, el tejido celular subcutáneo.

B. Extremidades. — De las dos extremidades, una es anterior y la otra posterior. La *extremidad anterior* descansa sobre el milohioideo. La *extremidad posterior*, separada de la parótida por el tabique submáxiloparotídeo, está rodeada por la *arteria facial*, que cruza de abajo arriba su cara interna y se junta, a nivel de su borde superior, con la *vena facial*, para hacerse, como ésta, superficial.

3.° **Conducto excretorio.** — El conducto excretorio de la glándula submaxilar, o *conducto de Wharton* (4 ó 5 centímetros de longitud y 2 ó 3 milímetros de diámetro), nace en la parte media de su cara interna. Corre al principio por la cara externa del hiogloso; después, cruzado por la *arteria sublingual* y el *nervio lingual*, que pasan por su lado externo, se desliza entre la cara interna de la sublingual por fuera, los músculos geniogloso y lingual inferior por dentro. Se adosa, en la línea media, a su homólogo del lado opuesto, se desliza debajo de la mucosa bucal y va, finalmente, a abrirse a los lados del frenillo de la lengua en el vértice de un tubérculo (*ostium umbilicale*).

4.° **Constitución anatómica.** — La submaxilar está constituída bajo el mismo tipo fundamental que la parótida, y no insistiremos, por lo tanto, sobre este particular. Difiere de ella, sin embargo, en que sus células secretorias pertenecen a dos tipos: el *tipo seroso* y el *tipo mucoso*. De los acinos que constituyen la glándula, unos son serosos, otros mucosos y otros mixtos (véanse los *Tratados de Histología*). En cuanto al *conducto de Wharton*, su constitución difiere de la del conducto de Sténon en que posee *elementos musculares*, que no tiene este último.

5.° **Vasos y nervios.** — Las *arterias* de la glándula submaxilar vienen de la *facial* y de la *submental*. Las *venas* van a las venas submental y facial. Los *linfáticos* van a los ganglios submaxilares y luego a los cervicales profundos. Los *nervios* provienen, por el intermedio del ganglio submaxilar, del *lingual mixto* (lingual y cuerda del tímpano reunidos).

§ 3. — Glándula sublingual

Es la más pequeña de las glándulas salivales y está situada en el suelo de la boca, a cada lado del frenillo de la lengua. Su peso es aproximadamente de 3 gramos.

1.° **Conformación exterior y relaciones.** — Tiene la forma de una oliva, aplanada en sentido transversal y con el eje mayor de dirección anteroposterior. Se consideran en ella *dos caras*, *dos bordes* y *dos extremidades*. Su *cara externa* se amolda a la *fosita sublingual* del maxilar inferior. Su *cara interna* está en relación con los músculos lingual inferior y geniogloso, de los cuales la separan el conducto de Wharton, el nervio lingual y la vena ranina. Su *borde inferior* descansa sobre el espacio angular que forman al separarse los músculos milohioideo y geniogloso. Su *borde superior*, más grueso, levanta la mucosa bucal, formando a cada lado del frenillo las *carúnculas sublinguales*. Su *extremidad posterior* se adhiere a la prolongación anterior del submaxilar. Su *extremidad anterior* está en relación con la apófisis geni.

2.° **Conductos excretorios.** — Son múltiples y su disposición ofrece la mayor variedad. Se describen por lo general:

1.° Un *conducto principal*, *conducto de Rivinus* o *conducto de Bartolino*, que se adosa al conducto de Wharton y va a abrirse en el suelo bucal, algo por fuera del ostium umbilicale.

2.° *Conductos accesorios* (cuatro o cinco), que corresponden a simples granos glandulares irregularmente dispuestos alrededor de la glándula principal (*glándulas sublinguales accesorias*), *conductos de Walter*, que se abren aisladamente en el suelo bucal, a nivel de la carúncula sublingual.

3.° **Constitución anatómica.**—La sublingual, *glándula mixta*, presenta una estructura fundamental muy análoga a la glándula submaxilar (véanse los *Tratados de Histología*).

4.° **Vasos y nervios.** — Las *arterias* provienen de la lingual y submental. Las *venas* van a la vena ranina, y, de allí, a la yugular externa. Los *linfáticos* van a los ganglios submaxilares. Los *nervios* tienen el mismo origen que los de la glándula submaxilar.

ARTÍCULO II

HIGADO

El hígado es la más voluminosa de las vísceras y desempeña la doble función de secretar la *bilis* y de elaborar *azúcar de glucosa*.

1.° **Consideraciones generales.** — El hígado está *situado* en la parte superior del abdomen, debajo del diafragma, encima del estómago y de la masa intestinal.

Se *mantiene* en esta posición gracias a los siguientes *medios de fijación*: 1.°, la *vena cava inferior*, a la cual está sólidamente unido por las venas suprahepáticas; 2.°, el cordón fibroso, que con el nombre de *ligamento redondo del hígado*, reemplaza en el adulto la vena umbilical del feto; 3.°, repliegues peritoneales que constituyen los *ligamentos del hígado*. El conjunto de estos medios de fijación permite, por lo demás, al hígado cambios de postura o movimientos fisiológicos o patológicos bastante extensos.

El *peso* medio del hígado en el cadáver varía de 1.450 a 1.500 gramos. En el vivo, este peso aumenta por la cantidad de sangre contenida en el órgano (400 gramos aproximadamente) y varía según las condiciones en que se verifica la circulación hepática (influencia de la digestión, del embarazo y de las afecciones cardiovasculares).

Su *coloración* es rojoparda. Visto de cerca, parece estar constituído por una serie de granos de diferente color en su centro y en su periferia (*lobulillos hepáticos*).

Su *consistencia* es bastante dura; sin embargo, se *amolda* a los órganos vecinos y presenta una friabilidad muy notable.

2.° **Conformación exterior y relaciones.** — El hígado puede ser comparado a un ovoide, de eje mayor transversal y con su extremidad mayor dirigida a la derecha, del cual se hubiera separado, por medio de una sección oblicua, la porción inferior

izquierda. Se pueden considerar en él dos caras, dos bordes y dos extremidades.

a. *Cara ánterosuperior.* — Limitada por los bordes y las extremidades, constituye una superficie convexa, en la cual se inserta el ligamento suspensorio; esta inserción forma el límite de los dos *lóbulos derecho* e *izquierdo*. Esta cara está en relación, en toda su extensión, con el diafragma y, por intermedio de éste, con el corazón y las pleuras. Se pone en contacto con la pared abdominal a nivel de la región epigástrica. *Por arriba*, la cara superior del hígado se remonta hasta la quinta costilla derecha en la espiración; *por abajo* no traspasa el reborde de las costillas falsas. En la inspiración traspasa estas costillas en una medida variable.

b. *Cara pósteroinferior.* — Mira oblicuamente abajo y a la izquierda; es comúnmente cóncava.

Presenta dos surcos ánteroposteriores: uno, izquierdo, el *surco de la vena umbilical y del conducto venoso*; el otro, derecho, el *surco de la vesícula biliar y de la vena cava*. Un surco transversal los une: es el *surco transverso*, algunas veces incompleto a causa de un *puente* de substancia hepática. El *surco de la vena umbilical* aloja, en su mitad anterior, la vena umbilical del feto y el cordón fibroso que la reemplaza en el adulto; su mitad posterior está ocupada por un cordón fibroso, vestigio del conducto de Arancio (que va, en el feto, de la rama izquierda de la vena porta a la vena cava inferior). El *surco de la vesícula biliar* comprende: 1.°, una porción anterior, ovoide, la *fosita cística*, en la cual se aloja la vesícula biliar; 2.°, una parte posterior, profundamente excavada, ocupada por la vena cava. El *surco transverso* va del surco izquierdo al surco derecho. Invade este último y se prolonga sobre el lóbulo derecho de la cara inferior. Todos los conductos, vasos y nervios que van al hígado o salen del mismo se hunden en el surco transverso, que de este modo se convierte en el *hilio del hígado*.

Los surcos precedentes dividen la cara inferior del hígado en cuatro lóbulos. El *lóbulo cuadrado* (*eminencia porta anterior*), más o menos abombado, está por delante del surco transverso. El *lóbulo de Spigelio* (*eminencia posterior*) está detrás de este surco. Más extenso que el precedente, presenta dos prolongaciones: una, *posterior*, pasa por detrás de la vena cava y le forma un semiconducto y aun algunas veces un conducto completo; la otra, *anterior* (*colliculus cœudatus* de Haller), se introduce entre la vena cava y la vena porta, para alcanzar el

lóbulo derecho. El *lóbulo derecho* comprende toda la porción de la cara inferior situada por fuera del surco de la vesícula. Presenta, de delante atrás, tres *facetas* o *impresiones*: una anterior, *cólica*; una media, *renal*, y una posterior, *suprarrenal*. El *lóbulo izquierdo* (a la izquierda del surco de la vena umbilical) es triangular y cóncavo (*faceta* o *impresión gástrica*).

c. *Borde anterior.* — Delgado, cortante, está en relación, de derecha a izquierda, con las falsas costillas derechas, el hueco epigástrico y las sexta y séptima costillas izquierdas. Presenta *dos escotaduras*: una, próxima a la línea media, corresponde a la inserción del ligamento suspensorio; la otra, situada a la izquierda, está ocupada por la vesícula biliar.

d. *Borde posterior.* — Va haciéndose más delgado de derecha a izquierda y está en relación sucesivamente con el diafragma (al cual lo une un tejido conjuntivo laxo), con la columna vertebral, que determina en él una escotadura, a nivel de la cual el hígado se pone en contacto con la aorta, la vena cava y el esófago. A nivel del borde posterior se inserta el *ligamento coronario*.

e. *Extremidad derecha.* — Voluminosa, convexa, lisa, corresponde a la inserción del *ligamento triangular derecho*.

f. *Extremidad izquierda.* — Delgada y aplanada, está sujeta al diafragma por el ligamento triangular izquierdo y se extiende sobre la tuberosidad mayor del estómago.

3.° **Constitución anatómica.** — El hígado, desde el punto de vista de su constitución anatómica, ofrece a nuestra consideración: 1.°, *cubiertas*; 2.°, un *tejido propio*; 3.°, *conductos excretorios*.

A. Envolturas. — Se reducen a una cubierta superficial, *serosa*, que tapiza una cubierta profunda, *fibrosa*.

a. *Envoltura serosa.* — El peritoneo cubre el hígado en la mayor parte de su extensión; forma, además, algunos *pliegues* o *ligamentos*, tales son: el ligamento suspensorio, el ligamento coronario y el epiplón gastrohepático.

α) El *ligamento suspensorio* o *ligamento falciforme del peritoneo* es una lámina delgada, de dirección ánteroposterior, sagital cuando el hígado está deprimido, reclinado (de tal modo, que su cara derecha se hace inferior) cuando el hígado ocupa su sitio. Su *borde superior*, convexo, corresponde al diafragma. Su *borde inferior*, cóncavo, se inserta en la cara superior del hígado, aproximadamente siguiendo una linea que, desde la extre-

midad anterior del surco de la vena umbilical, fuese a la vena cava inferior. Su *extremidad anterior*, libre, redondeada, aloja la vena umbilical del feto y el cordón que la reemplaza en el adulto, es el *ligamento redondo* del hígado. Su *extremidad posterior*, obtusa, está en relación con la vena cava. Este ligamento está constituído por el adosamiento de las dos hojas peritoneales, que se separan, *arriba*, para tapizar el diafragma, y *abajo*, para extenderse sobre el hígado.

β) El *ligamento coronario* es transversal y se extiende desde el borde posterior del hígado al diafragma. Comprende *dos hojas*, que proceden respectivamente de las caras superior e inferior del órgano, para reflejarse por una parte sobre el diafragma y por otra sobre la pared posterior del abdomen. Estas dos hojas permanecen separadas en su región media (vena cava), se adosan a derecha e izquierda de esta vena y constituyen en las extremidades derecha e izquierda de la glándula, dos láminas triangulares horizontales: el *ligamento triangular derecho* y el *ligamento triangular izquierdo*.

γ) El *epiplón gastrohepático* o *epiplón menor* es una hoja serosa que une la curvatura menor del estómago y la primera porción del duodeno, va al surco transverso del hígado y a la parte del surco de la vena umbilical y del conducto venoso situada detrás del surco transverso. *Por abajo*, las dos hojas que constituyen el epiplón menor se separan, para extenderse sobre las dos caras del estómago. *Por arriba* se separan igualmente, para tapizar la cara inferior del hígado, formando como una especie de puente sobre los órganos alojados en los surcos de esta cara (vena umbilical, vena cava y vesícula biliar).

δ) Desde la cara inferior del hígado, el peritoneo, pasando sobre el *riñón* y el *colon*, se levanta, constituyendo dos ligamentos (no constantes): el *ligamento hepatorrenal* y el *ligamento hepatocólico*.

b. *Cubierta fibrosa.* — La envoltura fibrosa del hígado, o *cápsula de Glisson*, es una membrana delgada, transparente, que rodea primeramente el hígado y luego envía al interior de la glándula una serie de prolongaciones tubuladas íntimamente unidas al parénquima: cada una de ellas contiene un conducto biliar, una arteriola hepática y una ramificación de la vena porta, sumergidas en una ganga de tejido conjuntivo laxo bastante abundante.

B. Tejido propio del hígado. — El hígado es un compuesto de elementos glandulares elementales, cada uno de los cuales es un hígado minúsculo: el *lobulillo hepático*.

El lobulillo hepático es un ovoide con facetas, de 1,5 a 2 milímetros de longitud aproximadamente, una de cuyas extremidades más voluminosas o *base* es libre, y la otra, o vértice, deja escapar un vaso venoso que recorre el lóbulo en toda su extensión. En el lóbulo, la vena en cuestión ha recibido el nombre de *vena intralobulillar*; al salir del lóbulo toma el de *vena supralobulillar*.

Los lobulillos, muy numerosos, se amontonan unos junto a otros, y a causa de su poliedrismo, determinan en el corte, a nivel del punto en que tres lóbulos se ponen en contacto, un espacio prismático triangular: llámase *espacio de Kiernan* o *espacio porta*, que se prolonga entre las caras de los lóbulos bajo forma de fisuras, *fisuras de Kiernan*. Tanto los espacios como las fisuras están rellenados por tejido conjuntivo poco denso.

El lóbulo comprende diversos elementos histológicos: *vasos*, *elementos celulares* (*células hepáticas*), *conductos excretorios* y *tejido conjuntivo intralobular* (véanse, para la descripción de estos elementos, los *Tratados de Histología*).

4.° **Vasos y nervios.** — El hígado presenta *dos clases de vasos*: unos, *aferentes*, arterias hepáticas y vena porta; otros, *eferentes*, venas suprahepáticas y vasos linfáticos.

a. *Vena porta.* — Constituída por la unión de las venas mesentéricas y esplénica, recorre el epiplón gastrohepático en compañía de la arteria hepática, que corre sobre su cara anterior, y del conducto colédoco, que ocupa su lado externo. Al llegar al hilio, la vena porta se divide en dos ramas: 1.ª, una *rama derecha* (engrosada con la vena cística), que es corta y cuyas ramas penetran en el lóbulo derecho y mitad derecha de los lóbulos cuadrados y de Spigelio; 2.ª, una *rama izquierda*, más larga, en la cual se inserta, por delante, el vestigio fibroso de la vena umbilical del feto. Ambas ramas, derecha e izquierda, ocupan la pared profunda del surco transverso.

Las ramas secundarias de la vena porta recorren las vainas tubulosas que suministra al hígado la cápsula de Glisson. Estas ramas dan origen a *ramos de segundo orden*, de un modo singular, pues vasos de un volumen muy diferente nacen unos al lado de otros de un mismo tronco venoso. Reciben en pleno hígado afluentes de dos especies: *venas capsulares* (venas procedentes de la cápsula de Glisson) y *venas vasculares* (nacidas en

los conductos biliares y en los gruesos troncos arteriales y venosos).

Las últimas ramificaciones de la vena porta son las *venas interlobulares*, que avanzan entre los lóbulos: se dividen cada una en cinco o seis venillas, que se pierden en los lóbulos.

Debemos referir a la vena porta otros grupos vasculares, que, bajo el nombre de *venas portas accesorias*, llevan al hígado sangre venosa. Estos grupos son los siguientes: *grupo gastrohepático* (que viene del epiplón menor), *grupo cístico*, *grupo diafragmático*, *grupo paraumbilical* (venillas de la pared abdominal que se dirigen al hígado siguiendo el cordón fibroso de la vena umbilical).

b. *Arteria hepática.* — Rama del tronco celíaco, llega al hígado ocupando en el epiplón menor la cara anterointerna de la vena porta. En el hilio, da una *rama derecha, voluminosa*, y una *rama izquierda* más pequeña; ambas se ramifican y dan ramas que, en compañía de un ramo de la vena porta y de un conducto biliar, ocupan las vainas tubulosas de la cápsula de Glisson. Las últimas ramificaciones se agotan o acaban en ramillos muy finos destinados a los conductos biliares, a los gruesos troncos vasculares, a la cápsula (a la cual suministran una verdadera red) y, finalmente, a los lóbulos hepáticos (*arterias interlobulares*). Existen *arterias hepáticas accesorias*: éstas son arteriolas procedentes de la coronaria estomáquica, de la mamaria interna y de las diafragmáticas accesorias.

c. *Vena umbilical.* — En el *feto*, sus funciones son llevar al hígado y a la vena cava inferior la sangre arterial recogida en las redes placentarias. Viene del ombligo y sigue el ligamento suspensorio, alcanza el surco transversal y suministra numerosas colaterales al tejido hepático circundante. Finalmente, se divide en dos ramas terminales: 1.ª, el *conducto de comunicación con la vena porta*, rico en colaterales; 2.ª, el *conducto de Arancio*, que se une a la vena cava inferior. En el adulto, la vena umbilical y el conducto de Arancio se transforman en cordones fibrosos: el conducto de comunicación con la vena porta se convierte en rama izquierda de la vena porta.

d. *Venas hepáticas* o *suprarrenales.* — Nacen de la confluencia de las *venas intralobulares*, que se han convertido en *supralobulares* y finalmente en *suprahepáticas*. Igual irregularidad de ramificaciones que la que observamos en la vena porta, siendo el modo colateral el más frecuente. Formadas de este modo, las venas suprahepáticas se dirigen hacia el canal que en

el borde posterior del hígado aloja la vena cava inferior, formando dos grupos: 1.°, un *grupo superior*, de dos venas voluminosas, una derecha y otra izquierda; 2.°, un *grupo inferior*, de diez a quince vasos mucho más pequeños. Al igual que las ramas de la vena porta, las venas suprahepáticas no presentan ni válvulas ni anastomosis. Difieren de ellas: 1.°, en que corren, lo más a menudo, siguiendo una dirección anteroposterior, por fuera de las vainas de Glisson, en pleno tejido hepático; 2.°, en que poseen una túnica muscular mucho más espesa.

e. *Linfáticos.* — Unos, *superficiales*, constituyen debajo de la serosa una rica red y terminan en el conducto torácico, en los ganglios del hilio. Otros, *profundos*, van a los ganglios del hilio siguiendo las ramificaciones de la vena porta o bien acompañando las venas suprahepáticas, para terminar finalmente en los ganglios supradiafragmáticos.

f. *Nervios.* — Proceden del *neumogástrico izquierdo* y del *plexo solar*: los primeros recorren el epiplón menor; los segundos forman plexos alrededor de la vena porta y de la arteria hepática. Su modo de terminación en el órgano no está todavía bien dilucidado.

5.° **Aparato excretorio de la bilis.** — La bilis corre sucesivamente por los conductos biliares intrahepáticos (*conductos biliares*), reducidos en el hilio a dos o tres conductos; luego, fuera del hígado, por un conducto único del cual pende un reservorio especial (*vesícula biliar* y *conducto cístico*) y que lleva, por encima de la desembocadura de este último, el nombre de *conducto hepático*, y por debajo, el de *conducto colédoco*.

A. Conductos biliares intrahepáticos. — Procedentes de los lóbulos, se dirigen todos hacia el hilio (reuniéndose, unos con otros, a manera de las venas) allí forman el conducto hepático (véanse los *Tratados de Histología*).

B. Conducto hepático. — Nace, a nivel del hilio, de la reunión de dos o tres conductos biliares terminales y recorre el epiplón gastrohepático por delante y por fuera de la vena porta. Su *diámetro* es de 4 ó 5 milímetros; su *longitud*, de 3 centímetros por término medio, pero esta longitud es muy variable (desembocadura más o menos elevada del conducto cístico, confluencia más o menos pronta de los conductos biliares). Está constituído por dos túnicas; una *túnica externa*, conjuntiva, con

algunas fibras musculares; una *túnica interna*, mucosa, con epitelio cúbico.

C. Vesícula biliar. — Es un receptáculo membranoso, piriforme, con su eje mayor dirigido hacia abajo, adelante y a la derecha, adosado por el peritoneo a la fosita cística. Teniendo de 9 a 11 centímetros de longitud por 35 a 40 milímetros cúbicos (nótese que, a causa de la extensibilidad de su pared, esta capacidad puede llegar a ser mayor).

a. *Conformación exterior y relaciones.* — Se distinguen en ella:

α) El *fondo*, que corresponde a la escotadura cística del hígado, la cual rebasa, para ir a ponerse en contacto con la pared anterior del abdomen (extremidad anterior del décimo cartílago costal derecho).

β) El *cuerpo*, unido por una capa conjuntiva a la cara inferior del hígado, y cuya cara inferior está en relación, según los casos, con el duodeno, el colon ascendente y el riñón derecho. Del cuerpo se desprende a veces un repliegue peritoneal que lo une al colon (*ligamento cisticocólico*).

γ) El *cuello*, flexuoso y que recuerda con bastante exactitud la *S* itálica. Está limitado por dos surcos (superior e inferior), que lo separan del resto de la vesícula, por una parte, y del conducto cístico por la otra. Visto por su lado derecho, presenta un abultamiento (*pelvis de la vesícula*), al cual se opone, por su lado izquierdo, una escotadura donde se aloja el *ganglio cístico*. A esta escotadura, corresponde interiormente una prominencia, el *promontorio*. Finalmente, la cavidad del cuello presenta habitualmente válvulas incompletas, constantes en sus extremidades. El cuello está en relación con la rama derecha de la vena porta.

b. *Constitución anatómica.* — La vesícula biliar está formada de fuera adentro: 1.°, por una *túnica serosa*, que cubre la vesícula en toda su extensión, a excepción de la cara superior del cuerpo, que está directamente en contacto con el hígado. El fondo, rodeado por el peritoneo en todo su contorno, está separado del hígado por un espacio angular, el *ángulo hepatocístico*; 2.°, por una *túnica fibrosa*, reforzada en su cara interna por una red de fibras musculares de manojos entrelazados; 3.°, por una *túnica mucosa*, formando *pliegues* (de los cuales unos son *permanentes* y los otros *temporales*, que desaparecen por la distensión), que limitan una serie de *aréolas*.

c. *Vasos y nervios.* — Las *arterias* de la vesícula vienen de la cística, la cual está dividida en dos ramos (*interno* y *externo*) constantemente anastomosados. Algunas de sus ramas (*ramas cisticohepáticas*) van al parénquima hepático, y viceversa, la vesícula recibe ramas procedentes de las ramificaciones intrahepáticas de la arteria hepática (*ramas hepatocísticas*). Las *venas* de la cara libre van a la vena porta; las de la cara adherente se ramifican por la substancia hepática (*venas portas accesorias*). Los *linfáticos*, agrupados en las caras interna y externa, van en parte al ganglio cístico, en parte a los ganglios del surco. Los *nervios*, emanados del plexo solar, acompañan la arteria cística y constituyen en el espesor de la vesícula verdaderos plexos. Las fibrillas terminales son: 1.°, *motoras* (para la túnica muscular); 2.°, *sensitivas* (para la mucosa); 3.°, *vasomotoras* (para los vasos).

D. Conducto cístico. — Continuación de la vesícula, se une al conducto hepático, para constituir el conducto colédoco. Su *longitud* es aproximadamente de 30 a 45 milímetros; su *diámetro* mide de 3 a 4 milímetros; su calibre es irregular.

Avanza, por el epiplón gastrohepático, por delante y afuera de la vena porta; separado al principio del conducto hepático, se junta luego con él en ángulo agudo, y hasta se le ve adosarse al mismo en un trecho más o menos largo. Su forma es irregular, flexuosa, alternativamente estrechada y dilatada. Visto interiormente, presenta, sin embargo, en los segmentos estrechados, unas *válvulas* (*válvulas de Heister*) de forma semilunar, más o menos pronunciada, y que jamás se continúan unas con otras. Estas válvulas, más numerosas en la mitad superior del conducto, dificultan considerablemente el cateterismo del conducto por el vesículo biliar.

La *estructura*, la *vascularización* y la *inervación* del conducto cístico recuerdan con bastante exactitud las de la vesícula.

E. Conducto colédoco. — Es continuación a la vez de los conductos cístico y hepático. Se dirige oblicuamente abajo y adentro hacia el duodeno, pasa por detrás del mismo, encuentra la cabeza del páncreas y va a abrirse en el duodeno, en la parte pósterointerna de su segunda porción. Comprende, pues, de este modo, cuatro segmentos, *supraduodenal y retroduodenal*, *pancreático* e *intraparietal*. El conjunto del conducto se presenta en forma de concavidad abierta hacia la derecha. Largo aproximadamente de 6 a 8 centímetros, su diámetro decrece progresivamente

(de 13 a 6 milímetros). Es fácilmente dilatable (distensión por cálculos).

a. *Relaciones.* — La extremidad superior del colédoco, algo apartada de la línea media, corresponde a la parte superior de la primera lumbar; su extremidad inferior, a la parte media de la tercera lumbar.

α) La *porción supraduodenal* es de longitud variable (adosamiento más o menos prolongado de los conductos cístico y hepático). Corresponde a la cara ánteroexterna de la vena porta, de la cual se separa más o menos en su parte inferior; su cara anterior es a su vez cruzada por la arteria gastroepiploica derecha.

β) La *porción retroduodenal* corresponde: *por dentro*, a la vena porta; *por detrás*, a la lámina de Treitz, a la vena cava inferior y a algunos ganglios. Puede también estar en relación con una extensión más o menos considerable de tejido pancreático.

γ) La *porción pancreática*, comprendida en el semicírculo (o concavidad dirigida hacia la izquierda) que describen las tres primeras porciones del duodeno, recorre una especie de semiconducto que le forma la cabeza del páncreas.

δ) La *porción intraparietal* corresponde a la parte pósterointerna de la segunda porción del duodeno; perfora oblicuamente las túnicas del intestino y desemboca en un receptáculo excavado en plena mucosa, la *ampolla de Vater*. Es esta ampolla una cavidad conoidea que está en relación con los orificios superpuestos de los conductos colédoco y pancreático. Su base está abrazada por un verdadero esfínter (esfínter de Oddi); su cúspide presenta un orificio redondeado; nótese en la superficie interior la presencia de pequeños repliegues valvulares. El relieve formado en la cavidad duodenal por la ampolla de Vater lleva el nombre de *carúncula mayor* de SANTORINI (La *carúncula menor*, formación análoga situada encima de la precedente, está en relación con el conducto excretor accesorio del páncreas). Una válvula conniviente cubre habitualmente la gran carúncula que un repliegue mucoso (*frenillo*) prolonga inferiormente sobre la pared duodenal.

b. *Constitución anatómica.* — El conducto colédoco se compone: 1.°, de una *túnica externa*, fibromuscular, más pronunciada hacia la ampolla; 2.°, de una *túnica interna*, mucosa (capa única de células cilíndricas de meseta estriada, mezcladas con algunas células caliciformes), provistas de criptas seudoglandulares y de algunas raras glándulas tubulosas. El esfínter de Oddi está en relación con el engrosamiento o condensación de las fibras circulares de la capa muscular.

c. *Vasos y nervios.* — El colédoco presenta, por lo que toca a sus *vasos y nervios*, una gran analogía con el conducto hepático. Las *arterias* proceden de la hepática. Las *venas* van a la vena porta. Los *linfáticos* terminan en los ganglios del hilio, del epiplón menor y del páncreas. Los *nervios* emanan del plexo hepático.

ARTÍCULO III

PANCREAS

El páncreas es una glándula voluminosa anexa al duodeno y presenta una notable analogía con las glándulas salivales.

1.° **Consideraciones generales.** — Está *situado* en el abdomen superior, algo a la izquierda de la línea media, detrás del estómago, entre el bazo y el duodeno. La cabeza, enclavada en el asa duodenal, es la única parte fija del órgano. Su *dirección* es horizontal en su mitad derecha, y oblicua hacia arriba y atrás en su mitad izquierda. Es ligeramente curvo y su concavidad mira hacia la columna vertebral. Su *peso* medio es de 70 gramos. Su *coloración* es de un blanco gris.

2.° **Conformación exterior y relaciones.** — Se distinguen en el páncreas cuatro partes: *cabeza*, *istmo* o *cuello*, *cuerpo* y *cola*.

a. *Cabeza.* — La cabeza es el segmento más voluminoso del órgano. Ocupa el asa duodenal, prolongándose a la vez sobre la cara anterior y la posterior del duodeno, en el espesor del cual se alojan cierto número de gránulos glandulares. La *cara anterior* está excavada inferiormente por un semiconducto vertical para los vasos mesentéricos superiores; está cubierta por el peritoneo parietal, en el cual a este nivel se inserta el mesocolon transverso. Las arterias cólica derecha superior, gastroepiploica derecha y pancreáticoduodenales superior e inferior recorren esta misma cara, la cual, por intermedio del peritoneo, entra en contacto con el estómago, el colon transverso y las asas del intestino delgado. La *cara posterior* reforzada con la *lámina de Treitz*, está en relación con el colédoco, la aorta, el pilar derecho del diafragma, la vena cava inferior y la arteria

y la vena renales derechas. En su parte extrema inferior, la cabeza del páncreas emite una prolongación o apéndice retorcido en forma de voluta, que es el *processus uncinatus*.

b. *Istmo.* — El istmo o cuello, muy aplanado de delante atrás, presenta en su *cara posterior* un semiconducto destinado a la vena mesentérica inferior y a la vena porta que la continúa. La *cara anterior* corresponde a la cavidad posterior de los epiplones. El *borde superior* presenta una escotadura, la *escotadura duodenal superior*, y una prominencia, el *tuber omentale*; está en relación con la arteria hepática y la vena porta. El *borde inferior* cubre los vasos mesentéricos superiores, que a su paso determinan una especie de escotadura, la *escotadura duodenal inferior*.

c. *Cuerpo.* — El cuerpo corresponde a la primera y segunda lumbares. Su *cara posterior* está en relación, de derecha a izquierda, con la aorta, la mesentérica superior, la vena renal izquierda, la vena mesentérica inferior, la cápsula suprarrenal y el riñón izquierdo. La *cara anterior* es cruzada oblicuamente por el ángulo *duodenoyeyunal*, y corresponde en todos sus puntos a la cara posterior del estómago, la cual determina en ella una verdadera marca o impresión, la *impresión gástrica*. El *borde superior* se pone en contacto con el tronco celíaco en la línea media, y lateralmente con el pilar izquierdo del diafragma, el riñón y la cápsula suprarrenal izquierdos. Va acompañado de la vena esplénica, que a este nivel se labra un verdadero semiconducto, y de la arteria esplénica, más elevada y más flexuosa. El *borde inferior*, más grueso que el precedente, corresponde a la inserción del mesocolon transverso.

d. *Cola.* — La cola, afilada y redondeada según los individuos, entra en contacto con el hilio del bazo o está unida al mismo por un repliegue peritoneal, en cuyo espesor se alojan los vasos esplénicos; éste es el *epiplón pancreáticoesplénico*.

3.° **Aparato excretorio.** — Está constituído por dos conductos: un *conducto principal* (*conducto de Virsung*) y un *conducto accesorio*.

α) El *conducto de Virsung* se extiende de una a otra extremidad del órgano, cuyo eje ocupa. A nivel de la cabeza, tuerce hacia abajo y atrás, se pone en contacto con el *conducto colédoco*, y va a abrirse junto con éste en la *ampolla de Vater*, para verter su producto en el duodeno por la *caruncula major* de Santorini.

β) El *conducto accesorio* toma su origen en la propia cavidad del conducto principal, a nivel del punto en que este último cambia de dirección; desde allí atraviesa la cabeza del páncreas y va a desembocar en el duodeno a nivel de un tubérculo cónico, la *caruncula minor* de Santorini. El diámetro de este conducto crece de derecha a izquierda; la circulación se verifica en el mismo sentido; es avalvular y puede ser considerado como una simple vía de derivación.

4.° **Constitución anatómica.** — El páncreas es una glándula arracimada, y por esta razón se le puede descomponer sucesivamente en *lobulillos secundarios*, *lobulillos primitivos* y *acinos*. Estos elementos están separados por *tejido conjuntivo*, en cuyo interior se encuentran repartidos unos corpúsculos especiales, los *islotes de Langherans*, *puntos foliculares* de Renaut (véanse los *Tratados de Histología*).

5.° **Vasos y nervios.** — Las *arterias* vienen de la *esplénica*, de la *pancreáticoduodenal superior*, rama de la hepática, de la *pancreaticoduodenal inferior*, rama de la esplénica. La anastomosis de las diversas ramas precedentes rodea la glándula de un verdadero círculo arterial, el *círculo peripancreático*. Las *venas terminan* unas en las venas mesentérica y esplénica, y otras directamente en el propio tronco de la vena porta. Los *linfáticos* nacen en el seno de las redes perilobulares y alcanzan la superficie exterior de la glándula, para terminar en unos grupos ganglionares situados a lo largo de los vasos esplénicos y mesentéricos superiores, junto a la segunda porción del duodeno, en el epiplón pancreáticoesplénico. Los *nervios* emanan del plexo solar, acompañan los vasos y vienen a constituir, en la glándula, un *plexo interlobular* y *plexos periacinosos*, provistos de *células ganglionares* especiales.

LIBRO VIII

APARATO DE LA RESPIRACIÓN Y DE LA FONACIÓN

Comprende: 1.°, un conducto aerífero formado por la *laringe*, la *tráquea* y los *bronquios*; 2.°, el órgano esencial de la respiración, el *pulmón*, rodeado por una membrana serosa, la *pleura*.

ARTÍCULO PRIMERO

LARINGE

La laringe, porción diferenciada del conducto aerífero, es el órgano esencial de la fonación.

1.° **Consideraciones generales.** — Está *situada* en la parte media del cuello, debajo de la lengua, delante de la faringe y a la altura de las 5.ª, 6.ª y 7.ª vértebras cervicales. A pesar de su continuidad con la faringe y la tráquea, es *móvil* en las direcciones vertical, anteroposterior y transversal. Sus *dimensiones* (44 milímetros en sentido vertical, 43 milímetros en el transverso y 30 milímetros en el anteroposterior, en el hombre) varían segun los *individuos*, según el *sexo* (la mujer tiene la laringe más pequeña), según las *edades*: en la época de la pubertad la laringe presenta un brusco crecimiento, mucho más notable en el hombre, en el cual se acompaña de modificaciones conocidas con el nombre de *muda*.

2.° **Conformación exterior.** — La laringe puede ser comparada a una pirámide triangular, con *tres caras*, *tres bordes*, una *base* y una *vértice*:

a. *Caras.* — Se distinguen en posterior y ánterolaterales. La *cara posterior* está abultada en su parte media (prominencia del cricoides y de los aritenoides), escotada en su parte superior (*escotadura interaritenoidea*) y limitada abajo por el repliegue aritenoideo. Lateralmente presenta dos canales (*canales o semiconductos faringolaríngeos*), limitados arriba por los *repliegues faringoepiglóticos*. Las *caras ánterolaterales* corresponden al cricoides y al ala del tiroides revestidas por el cuerpo tiroides.

b. *Bordes.* — Tres: uno *anterior* (formado por el cartílago cricoides y el ángulo saliente del cartílago tiroides); *dos posteriores* (bordes posteriores del cartílago tiroides).

c. *Vértice.* — El vértice de la pirámide laríngea, notablemente truncado, corresponde al nacimiento de la tráquea al nivel de la séptima cervical.

d. *Base.* — La *base*, situada detrás de la lengua, ofrece a nuestra consideración, de delante atrás: 1.°, el borde superior, del cartílago tiroides; 2.°, un *paquete adiposo preglótico*; 3.°, la *epiglotis*, con sus repliegues mucosos; 4.°, la abertura superior de la laringe. Esta abertura está limitada: *delante*, por la epiglotis; *detrás*, por los cartílagos aritenoides; *lateralmente*, por los repliegues aritenoepiglóticos, con las dos prominencias que forman en su borde libre los tubérculos de Wrisberg (anterior) y de Santorini (posterior).

3.° **Conformación interior.** — Vista interiormente, la laringe presenta una zona media estrechada, la *glotis*, con dos zonas más espaciosas, una *supraglótica*, otra *subglótica*:

a. *Glotis.* — La *glotis* corresponde a una hendidura media ánteroposterior, limitada por unas cintas membranosas, las *cuerdas vocales*.

Las cuerdas vocales son dos a cada lado (superior e inferior). Las *cuerdas vocales superiores* son dos láminas aplanadas en forma de cinta, inclinadas hacia adentro, adherentes por delante al cartílago tiroides (ángulo entrante), por detrás al cartílago aritenoides (cara anterior), y lateralmente al repliegue aritenoepiglótico. Su importancia es casi nula. Las *cuerdas vocales inferiores* se insertan, por delante, en el cartílago tiroides (ángulo entrante) debajo de las precedentes; por detrás, en el aritenoides (apófisis interna). Son gruesas, prismáticas, desempeñan un papel importante en la fonación y contienen un fascículo voluminoso del músculo tiroaritenoideo.

El triángulo de base posterior formado en la línea media por las cuerdas vocales superiores, más ancho, permite ver el triángulo homólogo formado por las cuerdas vocales inferiores. El espacio comprendido entre las cuerdas vocales o *glotis* comprende dos porciones: 1.ª, una *porción anterior*, más larga, la *glotis interligamentosa*, triángulo isósceles de base posterior, más o menos ancho, según estén las cuerdas más o menos próximas a la línea media, y de una longitud media de 20 milímetros; 2.ª una *porción posterior*, la *glotis intercartilaginosa*, correspondiente al espacio interaritenoideo: este segmento de la glotis tiene una longitud media de 6 a 7 milímetros; su forma recuerda sucesivamente la de un *triángulo*, de un *rectángulo* y de un *trapecio*, según sea la actitud de los aritenoides.

A la glotis corresponden dos divertículos laterales, los *ventrículos de la laringe*, comprendidos entre las cuerdas superior e inferior correspondiente. Prolongados en sentido ánteroposterior, comunican con la glotis por un orificio también prolongado de delante atrás, y presentan una prolongación anterior de magnitud variable, *el apéndice*, homólogo de los *sacos laríngeos* que se observan en algunos animales.

b. *Zona supraglótica.* — La zona supraglótica o *vestíbulo de la laringe*, está limitada por cuatro paredes: 1.ª, una *pared anterior*, la epiglotis, cóncava transversalmente, primero convexa y luego cóncava verticalmente, forrada de un paquete adiposo medio (*rodete epiglótico*) y terminada inferiormente por una depresión también media, la *fosita central* de Merkel; 2.ª, una *pared posterior*, que corresponde a los aritenoides y al espacio interaritenoideo; 3.ª, dos *paredes laterales*, formadas por los repliegues aritenoepiglóticos.

c. *Zona subglótica.* — La zona subglótica está formada, *abajo*, por el anillo del cricoides; *arriba*, por la cara inferior de las cuerdas vocales inferiores.

4.° **Constitución anatómica.** — La laringe está constituída por *cartílagos* unidos por *articulaciones*, movidos por *músculos* y revestidos de una *capa mucosa*.

A. Cartílagos. — Son seis: *tres impares* (cricoides, tiroides y epiglotis) y *tres pares* (aritenoides, cartílagos corniculados y cartílagos de Wrisberg). En conjunto nueve cartílagos.

a. *Cartílago cricoides.* — Impar, situado en la parte inferior de la laringe, tiene la forma de un anillo o sortija con su placa o engarce posterior. Su *superficie interior* es lisa. Su

superficie exterior presenta una prominencia media anterior y una cresta media posterior (destinadas a inserciones musculares), dos facetas laterales articuladas con las astas menores del tiroides. Su *borde inferior* se articula por tres prominencias (anterior y laterales) con el primer anillo de la tráquea. Su *borde superior*, oblicuo abajo y adelante, presenta por atrás dos facetas destinadas a articularse con los aritenoides.

b. *Cartílago tiroides.* — Está formado por dos láminas unidas en ángulo diedro de seno posterior. Su *cara anterior* presenta una prominencia angulosa (*ángulo saliente del tiroides* o *bocado de Adán*), y a cada lado una cresta oblicua, en la cual se insertan los músculos tirohioideo y esternotiroideo. Su *cara posterior* presenta un *ángulo entrante*, en el cual se insertan las cuerdas vocales, y dos superficies laterales planas. Su *borde inferior*, sinuoso, corresponde al cricoides. Su *borde superior*, igualmente sinuoso, presenta una *escotadura tiroidea media*. Sus *bordes posteriores* se prolongan arriba y abajo en forma de *astas* superiores e inferiores; estas últimas se articulan con el cricoides.

c. *Cartílagos aritenoides.* — Son dos: su forma es piramidal. Su *base*, oblicua abajo y afuera, ofrece *una fosita* articulada con el cricoides y *dos apófisis*; una, la *apófisis vocal*, anterior e interna; la otra, *apófisis muscular*, posterior y externa, más corta y más voluminosa. El *vértice* de los aritenoides se inclina hacia adentro. Las tres *caras* son: una *interna*, correspondiente a la glotis intercartilaginosa; otra *posterior* y excavada en forma de fosita, para la inserción del músculo aritenoideo, y la última, *ánteroexterna*, en la cual se insertan, por sus extremidades posteriores, las cuerdas vocales. De los tres bordes, sólo el externo merece especial mención por su forma de *S* itálica.

d. *Cartílagos corniculados.* — Son pequeños cartílagos cónicos, incurvados hacia adentro y coronando los aritenoides.

e. *Cartílagos de Wrisberg.* — Cilíndricos y aplanados, están colocados verticalmente a cada lado, en el espesor del repliegue aritenoepiglótico.

f. *Epiglotis.* — Fibrocartílago impar y medio, ovalado, con una *base* superior, ligeramente escotada, y un *vértice* inferior, afilado o puntiagudo, formando lengüeta en el ángulo entrante del tiroides. Su *cara anterior* está unida a la base de la lengua por medio de los repliegues mucosos *glosoepiglóticos* (medio y laterales) separados por fositas (*valleculæ*); está separada del hueso hioides por un paquete céluloadiposo, el *paquete adiposo preglótico*. Su *cara posterior*, cubierta por la mucosa laríngea, es lisa en su parte media, acribillada lateralmente de orificios glandulares. Sus dos *bordes* prestan inserción a repliegues mucosos (*faríngeo* y *aritenoepiglóticos*).

B. Articulaciones. — Son *intrínsecas* (entre los cartílagos laríngeos) y *extrínsecas* (entre la laringe de una parte y el hueso hioides y la tráquea de otra).

a. *Unión del tiroides con el hueso hioides.* — La *membrana tirohioidea* une el borde superior del tiroides a la cara posterior en toda la extensión de estas dos formaciones. Linda, por delante del hueso hioides, con la *bolsa serosa de Boyer*, y, por detrás, con el paquete adiposo preglótico. Sus bordes laterales están reforzados por los *ligamentos tirohioideos laterales*, cordones fibrosos que contienen a menudo un núcleo cartilaginoso, el *cartílago hordeiforme*.

b. *Unión del cricoides con la tráquea.* — Un ligamento fibroso, anular, reforzado en la línea media por un cordón.

c. *Unión del cricoides con el tiroides.* — Entre las astas menores del tiroides y las facetas laterales del cricoides se extiende lateralmente una *cápsula fibrosa*, reforzada por los *ligamentos cricotiroideos anterior* y *posterior*, provista de una sinovial y permitiendo al tiroides sobre el cricoides un movimiento de báscula y deslizamiento. En la línea media se encuentra una membrana resistente, triangular, subyacente a la mucosa, la *membrana cricotiroidea*.

d. *Unión del cricoides con los aritenoides.* — El aritenoides y el cricoides entran en contacto por medio de *dos facetas*, cuyos ejes mayores ofrecen orientación opuesta. Están separadas por una *sinovial* y unidas por un *ligamento capsular*. Los movimientos de esta articulación son tales: 1.°, que las apófisis (muscular y vocal) se mueven en sentido diametralmente opuesto; 2.°, que la inclinación hacia atrás de la apófisis muscular es causa de la inclinación hacia afuera del vértice del aritenoides.

e. *Unión de los aritenoides con los cartílagos corniculados.* Una *cápsula fibrosa* muy delicada, provista de *sinovial*, une las facetas de los cartílagos en contacto.

f. *Unión de la epiglotis con el tiroides.* — La epiglotis está sujeta al ángulo entrante del tiroides por medio de una delgada lengüeta fibrosa, el *ligamento tiroepiglótico*.

g. *Unión de los aritenoides con el tiroides.* — Los medios

de unión consisten en ligamentos *superiores* e *inferiores*. Los *ligamentos tiroaritenoides superiores* son aplanados y delgados, ocupan el espesor de la cuerda vocal superior y van del ángulo entrante del tiroides a la cara ánteroexterna del aritenoides. Los *ligamentos tiroaritenoideos inferiores*, más gruesos, se fijan por medio de dos núcleos cartilaginosos (*nódulos glóticos anterior* y *posterior*) al ángulo entrante del tiroides, por una parte, y a la apófisis vocal del aritenoides, por otra. Alojados en el espesor de la cuerda vocal inferior, se ponen en contacto, por dentro, con la mucosa laríngea, y por fuera, con el músculo tiroaritenoideo.

h. *Unión de los aritenoides con la epiglotis.* — Los *ligamentos aritenoepiglóticos* son hojas o láminas fibrosas anchas y delgadas, que se insertan, *por delante*, en los bordes de la epiglotis, y, *por detrás*, en la cara ánteroexterna de los aritenoides.

C. Músculos de la laringe. — Los músculos intrínsecos de la laringe (los extrínsecos se describen en otra parte) son *seis*: *cinco pares* y *uno solo* impar.

a. *Músculo cricotiroideo.* — Es un músculo triangular, que se inserta, por su vértice, en la cara anterior del cartílago cricoides, y por su base, desplegada en forma de abanico, en el borde inferior del tiroides. Puede subdividirse en dos manojos, uno *interno* o *recto*, otro *externo* u *oblicuo*. Su contracción imprime al tiroides un movimiento de báscula hacia delante sobre el cricoides; es, por lo tanto, *tensor de las cuerdas vocales*.

b. *Músculo cricoaritenoideo posterior.* — Se inserta en la cara posterior del engarce o placa del anillo cricoideo, *por una parte*, y en la apófisis muscular del aritenoides *por otra*. Moviendo o dislocando hacia abajo y atrás esta apófisis, este músculo es *dilatador de la glotis*.

c. *Músculo cricoaritenoideo lateral.* — Se inserta: 1.°, *por delante*, en el borde superior del cricoides, delante de la articulación cricotiroidea; 2.°, *por detrás*, en la apófisis externa del aritenoides. Su contracción mueve hacia adelante la apófisis muscular; es, por lo tanto, *constrictor de la glotis*.

d. *Músculo tiroaritenoideo.* — Está situado encima del precedente, en el espesor de la cuerda vocal inferior. Fijo por delante al ángulo entrante del tiroides, se divide por atrás en *dos manojos*: uno *interno*, es el *manojo propio de la cuerda vocal*, voluminoso, prismático, da a la cuerda su grosor, y se inserta por atrás en la apófisis vocal; el otro, *externo*, aplanado, va a

insertarse en el borde externo del aritenoides. Sus fibras más elevadas se pierden en el repliegue aritenoepiglótico (*músculo tiromembranoso*); las más *inferiores*, que por delante tienen su origen en el ligamento cricotiroideo, forman a veces un manojo distinto, el *crisindesmiano*. Los músculos tiroaritenoides son *constrictores de la glotis*: su contracción provoca, además, la tensión y la inflamación de las cuerdas vocales (*estrangul* o *lengüeta viviente* de Béclard).

e. *Músculos aritenoepiglóticos.* — Son delgadas láminas musculares que van del vértice del aritenoides a los bordes laterales de la epiglotis. Son *depresores de la epiglotis*.

f. *Músculo ariaritenoideo.* — Es el único músculo impar, medio y simétrico de la laringe. Comprende: 1.°, una *porción transversal*, que va del borde externo de un aritenoides al borde externo del otro; 2.°, una *porción oblicua*, constituída por *dos manojos*, uno derecho y otro izquierdo, que van del vértice de un aritenoides a la apófisis externa del otro, cruzándose en la línea media. Los ariaritenoideos aproximan los aritenoides: son, pues, *constrictores de la glotis*.

D. Mucosa de la laringe. — Reviste toda la superficie interna de la laringe y se continúa, al exterior, con la mucosa faríngea *de una parte*, y la mucosa traqueal, *de otra*.

a. *Caracteres generales.* — Es tersa, lisa y rosada; adherente a nivel de las cuerdas vocales y de la epiglotis, está reforzada, en la cara externa de los repliegues aritenoepiglóticos, por una capa de tejido celular laxo, el *tejido celular submucoso*.

b. *Estructura.* — Se compone de epitelio y corión o dermis. El *epitelio*, a nivel de la epiglotis y de los pliegues aritenoepiglóticos de las cuerdas vocales inferiores (borde libre), es pavimentoso estratificado; en otras partes es *cilíndrico*, de células ciliadas, mezcladas con escasos elementos caliciformes, descansando sobre una tenue membrana limitante. El *corión*, formado por elementos conjuntivos, con numerosas fibras elásticas, está infiltrado de células linfoides. Presenta algunas *papilas* en el borde libre de las cuerdas vocales inferiores.

c. *Glándulas.*—A la mucosa de la laringe van anexas glándulas: son glándulas *mucosas* (gruesas células mucíparas y semilunares Gianuzzi, aisladas o reunidas en masas. Se distinguen los grupos siguientes: 1.°, *glándulas epiglóticas*, situadas en la cara posterior de la epiglotis; 2.°, *glándulas prearitenoideas*, situadas en los repliegues aritenopiglóticos y en las cuerdas voca-

les superiores (forman, en conjunto, una especie de **L** mayúscula de seno anterior); 3.°, *glándulas de las cuerdas inferiores*, distribuídas en hileras sobre sus dos caras.

d. *Folículos linfáticos.* — Además de la infiltración linfoidea precitada, la mucosa contiene *folículos linfáticos*, más abundantes a nivel de la epiglotis y del ventrículo, en donde forman un núcleo importante (*amígdala laríngea* de FRÆNKEL).

5.° **Vasos y nervios.** — a. *Arterias.* — Son tres: 1.ª, la *arteria laríngea superior*, rama de la tiroidea superior, riega la epiglotis, la región supraglótica y la cuerda vocal superior; 2.ª, la *arteria laríngea inferior*, otra rama de la tiroidea superior, se distribuye por la región subglótica y la cuerda vocal inferior; 3.ª, la *arteria laríngea posterior*, rama de la tiroidea inferior, vascularíza los músculos cricoaritenoideo posterior y ariaritenoideo.

b. *Venas.* — Las venas se condensan en dos troncos homólogos de las arterias (*venas laríngeas superiores, inferiores* y *posteriores*). Terminan, en su mayor parte, ya en las venas tiroideas superiores, ya en las venas tiroideas inferiores. (Véase *Angiología.*) Algunas van directamente a la yugular interna.

c. *Linfáticos.* — Muy numerosos en la submucosa, se reúnen en vasos, de los cuales unos, los *superiores*, van a los ganglios del grupo esternocleidomastoideo, y los otros, los *inferiores*, siguiendo el trayecto de la arteria laríngea inferior, van a los *ganglios prelaríngeos*, situados delante del cartílago cricoides.

d. *Nervios.* — Su estudio es muy complejo y descansa o se funda en datos anatómicos y nociones fisiológicas. El *laríngeo superior*, nacido de un ganglio plexiforme, se divide, a la altura del hueso hioides, en dos ramos: uno, el *superior*, se distribuye por la epiglotis y la mucosa supraglótica; el otro *inferior*, (*laríngeo externo*), inerva el cricotiroideo y la mucosa subglótica. El *laríngeo inferior* o *recurrente*, nacido del neumogástrico en el tórax, se distribuye por el resto de los músculos de la laringe, se anastomosa con el laríngeo superior por medio de la *anastomosis de Galeno.* (Presenta en su trayecto células nerviosas ganglionares.)

Los nervios de la laringe presentan *terminaciones motoras, vasculares, sensitivas* y *sensoriales.* Las terminaciones motoras y vasculares no presentan aquí nada de particular. Las terminaciones sensitivas constituyen un rico *plexo subepitelial.* Las

terminaciones sensoriales están constituídas por corpúsculos (*corpúsculos de Verson*), análogos a las papilas gustativas.

ARTÍCULO II

CONDUCTO TRAQUEOBRONQUIAL

El conducto tráqueobronquial comprende dos segmentos: la *traquearteria* y los *bronquios.*

§ 1. — TRAQUEARTERIA

La traquearteria, o simplemente tráquea, es un conducto resistente, a la vez fibromuscular y cartilaginoso, comprendido entre la laringe y el origen de los bronquios.

1.° **Consideraciones generales.** — La traquearteria se extiende desde la sexta cervical a la tercera dorsal. Ocupa sucesivamente el cuello y el tórax. Ligeramente oblicua de delante atrás, casi rectilínea, la tráquea es extensible, elástica y móvil, al menos en su porción cervical. Su *forma* es la de un tubo aplanado del todo en su cara posterior y ligeramente aplanado lateralmente. Su cara izquierda presenta dos depresiones: una inferior (*impresión aórtica*), otra superior (*impresión tiroidea*). Sus *dimensiones* medias son las siguientes: longitud, de 11 a 12 centímetros; ancho, de 18 a 22 milímetros; profundidad o grueso, de 14 a 18 milímetros. La tráquea, elástica, puede, en ciertos casos, prolongarse o acortarse, pudiendo llegar a 3 ó 4 centímetros la diferencia entre sus dimensiones externas. La tráquea en el individuo vivo no presenta iguales dimensiones que en el cadáver; en el primer caso, las extremidades posteriores de los anillos cartilaginosos llegan a ponerse en contacto y el segmento posterior se dobla formando un rodete longitudinal, por lo menos en estado de respiración tranquila; las dimensiones transversales de la tráquea resultan, por lo mismo, reducidas.

2.° **Relaciones.** — Las relaciones de la tráquea varían según se trate de su porción *cervical* o de su porción *torácica.*

A. PORCIÓN CERVICAL. — La porción cervical está en relación:

α) *Por delante*: 1.°, con el istmo del tiroides, las venas ti-

roideas inferiores, la arteria tiroides de NEUBAUER; 2.°, con los músculos esternotiroideo y esternohioideo, unidos en la línea media a sus homólogos por un repliegue fibroso; 3.°, finalmente, muy inferiormente, con el tronco venoso braquiocefálico izquierdo.

β) *Por detrás*, con el esófago, del cual le separa un tejido celular laxo.

γ) *A los lados*, con los lóbulos laterales del tiroides, los recurrentes, el paquete vásculonervioso del cuello, cuyas relaciones son cada vez menos inmediatas a medida que se va subiendo.

B. PORCIÓN TORÁCICA. — La porción torácica está en relación:

α) *Por delante*, con el tronco venoso braquiocefálico izquierdo, el esternotiroideo y la primera pieza del esternón; más abajo, con el cayado de la aorta y los troncos que se desprenden del mismo (tronco braquiocefálico arterial y carótida izquierda).

β) *Hacia atrás*, con el esófago.

γ) *En el lado izquierdo*, con la pleura mediastínica izquierda, el recurrente izquierdo y el cayado de la aorta.

δ) *En el lado derecho*, con la pleura mediastínica derecha, la vena cava superior y la ácigos mayor.

ε) *A nivel de su bifurcación*, la tráquea, enlazada por un rico plexo nervioso (el *plexo pulmonar*), entra en contacto con la cara posterior de la arteria pulmonar.

3.° **Constitución anatómica.** — La tráquea se compone de *dos túnicas*: una externa, *fibrocartilaginosa*; otra interna, *mucosa*.

a. *Túnica fibrocartilaginosa.* — La túnica fibrosa de la tráquea es un cilindro hueco, constituído por fibras conjuntivas y elásticas (que se continúa con el pericondrio del cricoides por una parte y la túnica fibrosa de los bronquios por otra), y en cuyo espesor están alojados *anillos cartilaginosos*. Estos últimos, en número de quince a veinte, son anillos incompletos de cartílago hialino, de superficie externa plana y superficie interna cóncava, dispuestos más o menos regularmente unos encima de otros. El más superior o elevado se articula a veces con el cricoides por medio de dos pequeñas apófisis laterales; el más inferior, acodado sobre su plano sagital, forma el *espolón* de la bifurcación traqueal. En la parte posterior de la tráquea existe un

plano de fibras musculares, el *músculo traqueal*, cuyos manojos, en su mayor parte transversales, se insertan, por medio de pequeños tendones, en las extremidades de los cartílagos, y quedan separados de la mucosa por verdaderas cintas elásticas de color blancoamarillento.

b. *Túnica mucosa.* — La mucosa, delgada, transparente, muy adherente, se compone: 1.°, de un *epitelio* estratificado, de células profundas, poliédricas, y células superficiales, cilíndricas ciliadas, mezcladas con células cuneiformes mucosas; 2.°, de un *corión*, más o menos grueso, cubierto de una basal y más o menos infiltrado de glóbulos blancos.

c. *Glándulas.* — Ocupan los intervalos de los anillos cartilaginosos y la porción posterior de la tráquea. Estas últimas, las más voluminosas, están situadas, ya debajo de la mucosa, ya fuera de la túnica muscular. Son glándulas arracimadas: se componen de acinos con células mucosas de GIANUZZI.

4.° **Vasos y nervios.** — Las *arterias* provienen de las tiroideas, de las tímicas, de la bronquial izquierda. Las *venas* terminan, por medio de troncos colectores longitudinales, en las esofágicas y tiroideas. Los *linfáticos* constituyen dos redes, *mucosa* y *submucosa*, y terminan en los ganglios periesofágicos. Los *nervios*, nacidos del neumogástrico y del simpático, se distribuyen por la mucosa, por los músculos y por las glándulas.

§ 2. — BRONQUIOS

Los bronquios, en número de dos, uno derecho y otro izquierdo, resultan de la bifurcación de la tráquea.

1.° **Forma y dimensiones.** — Cada uno de ellos representa un cilindro hueco, algo aplanado de delante atrás. Los dos bronquios difieren entre sí: 1.°, por su *dirección*: el bronquio derecho se acerca mucho más a la vertical que el izquierdo; 2.°, por su *longitud*: el bronquio izquierdo es más largo (45 a 50 milímetros) que el derecho (20 a 25 milímetros); 3.°, por su *calibre*: el diámetro del bronquio derecho es, por término medio, de 15 a 16 milímetros; el del bronquio izquierdo, de 10 a 11 milímetros.

2.° **Relaciones.** — Dos clases: 1.ª, relaciones que les son *comunes*; 2.ª, relaciones que son *especiales* a cada uno de ellos.

a. *Relaciones comunes.* — Los bronquios están en contacto: *por delante*, con la arteria pulmonar y las venas pulmonares, que se yuxtaponen de delante atrás; *por detrás*, con los vasos bronquiades. Los vasos linfáticos y los nervios están irregularmente sumergidos en el tejido conjuntivo peribronquial.

b. *Relaciones particulares.* — El *bronquio derecho* está en contacto con la vena superior, por delante; con la ácigos, por detrás; hacia arriba, está rodeado por esta última. El *bronquio izquierdo* está rodeado por el cayado de la aorta; está, además, en contacto con el esófago, el conducto arterial y el plexo cardíaco.

3.° **Constitución anatómica.** — Recuerda en todas sus partes la de la tráquea (véase *Tráquea*).

4.° **Vasos y nervios.** — Las *arterias* proceden de las arterias bronquiales. Las *venas* bronquiales derecha e izquierda desembocan, la *primera*, en la ácigos mayor o en el tronco común de las venas intercostales; la *segunda*, en la ácigos menor o en el tronco venoso braquiocefálico izquierdo. Los *nervios*, ricos en ganglios, emanan del plexo pulmonar posterior.

ARTÍCULO III

PULMONES

El pulmón, órgano esencial del aparato respiratorio, es el sitio en que se verifican las importantes funciones de la hematosis.

1.° **Consideraciones generales.** — En número de dos, están *situados* en la caja torácica y separados entre sí por el conjunto de órganos que constituyen el *mediastino*.

α) Sus *dimensiones* son las siguientes, hallándose el pulmón en un estado intermedio entre la espiración y la inspiración: altura, 25 centímetros; diámetro anteroposterior, 16 centímetros; diámetro transverso en la base, 10 centímetros el derecho, 7 centímetros el izquierdo.

β) Su *volumen* en el cadáver (espiración) es, aproximadamente, de 1.600 centímetros cúbicos en el hombre y 1.300 en la mujer; nótese que el volumen del pulmón derecho aventaja siempre al pulmón izquierdo en $^1/_5$ ó $^1/_6$. El volumen del pulmón varía: 1.°, según las *edades* (el pulmón es muy pequeño en el recién nacido que no ha respirado); 2.°, según el *sexo* (el hombre tiene los pulmones más voluminosos que la mujer); 3.°, según los *individuos*.

γ) El *peso absoluto* de los pulmones es, en el feto, de 65 gramos; en el adulto de 1.100 a 1.200 gramos. El *peso específico* varía según se hayan establecido o no las funciones respiratorias; un pulmón que ha respirado, sumergido en el agua, sobrenada.

δ) La *capacidad* pulmonar se mide por el volumen de aire que contienen los alvéolos. Este aire se compone de aire en *circulación*, de aire de *reserva* (que puede ser lanzado del pulmón por una espiración forzada) y de aire *residual* (que persiste en el pulmón, aun después de una espiración forzada). El volumen total representa tres litros y medio, del cual una séptima parte solamente pertenece al aire en circulación.

ε) El *color* de los pulmones es rojo obscuro en estado fetal, rosado en el recién nacido, grisáceo en el adulto, y en el viejo se convierte, por razón de la *antracosis fisiológica*, en gris apizarrado. En este último, como el depósito de materia negruzca se verifica con mayor predominio o en mayor cantidad en el límite de los lóbulos, la superficie externa del pulmón presenta una serie de polígonos de un tinte negruzco.

ζ) El pulmón tiene una *consistencia* blanda; cede a la menor presión con un ruido especial, llamado *crepitación*. Es muy *elástico* y, distendido, recobra fácilmente sus dimensiones primitivas. En el cadáver, el vacío pleural mantiene el pulmón distendido al contacto de la pared torácica; pero una vez cesa el vacío, el pulmón, reaccionando sobre sí mismo, recobra su primer volumen en virtud de su propia elasticidad.

2.° **Configuración exterior y relaciones.** — El pulmón tiene la forma de un semicono, de eje mayor vertical, con su superficie plana vuelta hacia el mediastino y su superficie convexa en contacto con la pared torácica.

a. *Cara externa.* — Convexa, tersa y lisa, aparece algunas veces deprimida en forma de surco y por el contacto de las costillas (*impresiones costales*). Presenta una cisura o hendidura profunda, dirigida oblicuamente de arriba abajo y de atrás adelante; es la *cisura oblicua*: única a la izquierda, esta cisura se bifurca a la derecha, formando una segunda cisura, la *cisura horizontal*. Estas cisuras dividen los pulmones en *lóbulos* (*cisuras interlo-*

bulares). El pulmón izquierdo comprende dos lóbulos (*superior* e *inferior*); el pulmón derecho, tres (*superior, medio* e *inferior*). La presencia en la base del pulmón derecho de un lóbulo supernumerario, el *lóbulo ácigos*, tiene el valor de una anomalía reversiva.

b. *Cara interna.* — La cara interna, *cara mediastínica*, presenta el *hilio del pulmón*, zona de una altura de 5 centímetros y de 3 centímetros de ancho, situada en el límite del cuarto posterior con los tres cuartos anteriores, por donde pasan los elementos del *pedículo pulmonar* (bronquios, arterias, venas, etcétera). La porción de la cara interna situada detrás del hilio, *porción retrohiliar*, corresponde al mediastino posterior. La *porción prehiliar* entra en contacto con los órganos del mediastino anterior; está fuertemente deprimida en el pulmón izquierdo (*lecho del corazón*). El neumogástrico y el frénico entran en relación con la cara interna en toda su extensión.

c. *Borde posterior.* — Grueso, ocupa el canal costovertebral (cuerpos vertebrales y extremidades costales) y se pone en contacto, a este nivel, con la cadena del simpático.

d. *Borde anterior.* — Delgado y sinuoso, es mucho más corto que el posterior; se detiene en la cuarta o quinta costilla. A la izquierda presenta una especie de escotadura: *escotadura cardíaca del pulmón izquierdo*. Corresponde de arriba abajo al esternón, a los cartílagos costales y a los vasos mamarios internos. Los bordes anteriores de los dos pulmones pueden ponerse en mutuo contacto en la línea media.

e. *Vértice.* — Redondeado, está en relación con la primera costilla, la subclavia y algunas de sus ramas. Es más elevado el de la derecha que el izquierdo (de 0,5 a 1 centímetro).

f. *Base.* — Muy ancha, en relación en toda su extensión con la cúpula diafragmática. Su borde, adelgazado, ocupa más o menos completamente el *seno costodiafragmático*.

3.° **Constitución anatómica.** — El pulmón está constituído: 1.°, por una serie de órganos de pequeña magnitud, los *lobulillos pulmonares*; 2.°, por conductos ramificados, que, con el nombre de *bronquios intrapulmonares*, continúan el conducto aerífero hasta los lobulillos; 3.°, por *tejido conjuntivo*, que une entre sí lobulillos, vasos y ramificaciones bronquiales.

A. Lobulillos pulmonares. — Son pequeños sacos membranosos, pegados entre sí y unidos por tejido conjuntivo bastante escaso. Su volumen es, por término medio, de un centímetro cúbico.

a. *Disposición general.* — Piramidales en la periferia, en donde constituyen los *campos poligonales* visibles en la superficie exterior de los lóbulos, son más o menos ovoides en el centro del órgano. Por una de sus extremidades se continúan con el *bronquio supralobulillar*, que les es aferente. Jamás comunican entre sí. En un lobulillo examinado aisladamente se observa que el *bronquio supralobulillar* se continúa en el lobulillo (*bronquio intralobulillar*), quedando primero *colaterales* y bifurcándose después. Colaterales o ramas de bifurcación terminales se subdividen dicotómicamente en cierto número (veinte a treinta) de ramificaciones terminales, cada una de las cuales termina en en un *acino* y se llaman *bronquiolos acinosos*. Los cortes practicados a diferentes alturas presentan ya el bronquio intralobulillar, ya un número de colaterales que varía según la altura del punto observado. Cada *acino*, que tiene de largo de 1 a 2 milímetros, presenta, después del *estrechamiento* del bronquiolo, una dilatación (*vestíbulo*), de la cual parten 4 ó 5 *conductos alveolares*, que terminan en cavidades más vastas, laterales o terminales, con relación al eje del acino, los *infundíbulos*. Tanto los conductos alveolares como los infundíbulos, están tapizados de celdillas semejantes a las de un panal de abejas, los *alvéolos* (250 por milímetro cúbico de pulmón). La superficie pulmonar, calculada de este modo, viene a representar por término medio una superficie de 80 metros cuadrados.

b. *Estructura.* — Cada alvéolo (pulmón elemental) se compone de pared y de epitelio. La *pared*, delgada, transparente anhista, está reforzada exteriormente por un sistema de *fibras elásticas*, cuya disposición es variable (*fibras de orificio, fibras comunes, fibras en saco*). El *epitelio* está formado por una sola fila de células aplanadas, poligonales, que cubren la red capilar (véanse los *Tratados de Histología*).

c. *Tejido conjuntivo del lobulillo.* — El tejido conjuntivo está repartido, por una parte, alrededor del bronquio intralobulillar, y por otra, en la periferia del lobulillo. Constituye tabiques penetrantes que dividen el lobulillo en otros *lobulillos* más pequeños, pero sin prolongarse dentro de los acini, en los cuales el elemento conjuntivo no está representado más que por la túnica adventicia de los vasos.

d. *Vasos.* — El lobulillo presenta vasos sanguíneos y linfáticos. La arteria pulmonar envía, bajo el nombre de *arteria lo-*

bulillar, un vaso que se adosa al bronquio intralobulillar, ramificándose como él. Al llegar al acino, las últimas ramificaciones se esparcen por la superficie del alvéolo en forma de red muy apretada de *capilares* muy finos y de carácter terminal. Las *venas* que siguen a estos capilares se dirigen a la periferia del lobulillo (*venas perilobulillares*), para constituir por su reunión las *venas pulmonares*. Los *linfáticos*, de origen lobulillar mal determinado, alcanzan los espacios interlobulillares. Los *nervios* terminan en la pared de los alvéolos.

B. Bronquios intrapulmonares. — Cada bronquio intrapulmonar o *bronquiotronco* recorre el pulmón al cual está destinado, suministrando *colaterales primarios* injertos en ángulo tanto más pequeño, cuanto más voluminosos son. En su extremidad distal, únicamente el bronquiotronco suministra ramos por vía dicotómica.

a. *Modo de distribución de los colaterales.* — El modo de distribución de estos *colaterales primarios* (de los cuales nacen *colaterales de segundo orden*) depende de las relaciones del bronquiotronco y de la arteria pulmonar. La arteria pulmonar ocupa sucesivamente la cara anterior, el lado externo y la cara posterior del bronquiotronco, dividiendo así a éste en una *porción eparterial* y una *porción hiparterial*. Los colaterales primarios, por lo tanto, se distinguen, por razón del punto en que nacen, en *eparteriales* e *hiparteriales*.

b. *Árbol bronquial derecho.* — El árbol bronquial derecho presenta desde luego un bronquio eparterial, destinado al lóbulo superior derecho; uno de sus ramos, dirigido hacia el vértice del pulmón y perfectamente diferenciado, ha recibido el nombre de *bronquio apical*. A este primer bronquio sigue una serie de ocho *bronquios hiparteriales*, de los cuales cuatro son *ventrales* y cuatro *dorsales*, que se distribuyen por los lóbulos medio e inferior. *Bronquios accesorios*, variables en número y dirección, se juntan a los precedentes; uno de ellos es conocido con el nombre de *bronquio cardíaco*.

c. *Árbol bronquial izquierdo.* — El árbol bronquial izquierdo sólo emite bronquios hiparteriales. El primero de estos bronquios se distribuye en el lóbulo superior izquierdo y forma un *bronquio apical*.

d. *Constitución anatómica.* — Los bronquios se componen: 1.°, de una túnica externa, fibrocartilaginosa; 2.° de una túnica interna, mucosa; 3.°, de glándulas. La *túnica fibrocartilaginosa* está formada de tejido conjuntivo, rico en fibras elásticas: contiene en su espesor *elementos cartilaginosos* pequeños e irregulares. Está tapizada por dentro de una capa muscular (capa de los *músculos de Reissessen*), de dirección generalmente circular y que cesa a nivel de los bronquiolos intrapulmonares. La *túnica mucosa* está constituida por un epitelio forrado de un corión: el *epitelio*, cilíndrico, de pestañas vibrátiles, está mezclado con células caliciformes (se convierte en cúbico a nivel de los bronquiolos); el *corión* es rico en redes elásticas e infiltrado de glóbulos blancos. Las *glándulas* (glándulas mucosas, arracimadas) se alojan entre las capas fibrosas y musculares y se abren en la superficie de la mucosa bronquial.

e. *Vasos.* — Las *arterias* son suministradas por la arteria bronquial. — Las *venas* van a los troncos homónimos, a excepción de las de las ramas de muy pequeño calibre, cuyas redes venosas son tributarias de las venas pulmonares. Los *linfáticos*, nacidos de los dominios de la mucosa, van a los ganglios bronquiales. Los *nervios* siguen las divisiones bronquiales. Terminan a la vez en los elementos musculares y en la caja epitelial.

C. Tejido conjuntivo. — Constituye la trama intersticial del pulmón; más abundante a nivel del hilio y debajo de la pleura, está infiltrado, en el viejo, de granulaciones carbonosas.

4.° **Vasos y nervios.** — Los vasos del pulmón son: unos *funcionales* (*vasos de la hematosis*), otros *nutricios*.

a. *Vasos de la hematosis.* — Estos son las arterias pulmonares (vasos aferentes) y las venas pulmonares (vasos eferentes).

α) Las *arterias pulmonares*, en número de dos, una derecha y otra izquierda, se dirigen hacia el hilio, cruzando la cara anterior y luego la externa del tronco bronquial. Cada tronco arterial se ramifica como el bronquio correspondiente, de suerte que cada bronquio va acompañado de un ramo de la arteria pulmonar. Una vez llegado al lobulillo correspondiente, este ramo lo penetra, para capilarizarse en él. Excepción hecha de lo que se refiere a la mucosa de los más pequeños bronquios extralobulillares, la arteria pulmonar se distribuye exclusivamente por el epitelio alveolar.

β) Las *venas pulmonares* proceden: unas, de los capilares alveolares, cuyos troncos venosos se reúnen en la periferia del lobulillo (*venas interlobulillares*); otras (*venas bronquiopulmonares* de Lefort), de las redes capilares de las últimas ramificaciones bronquiales. A las venas precedentes se añaden rami-

llos venosos que toman origen en la pleura (*venas pleuropulmonares*). Condensadas en troncos cada vez más voluminosos, únicos para cada ramo correspondiente de la arteria pulmonar, y ocupando en el bronquio la cara opuesta, las venas llegan al hilio; allí forman cuatro troncos, dos derechos y dos izquierdos, los cuales se abren en la aurícula izquierda.

b. *Vasos nutricios.* — Son las arterias y las venas bronquiales.

α) Las *arterias bronquiales* (una arteria para cada pulmón) penetran a nivel del hilio, en donde ocupan la parte posterior de los bronquios. Siguen, en el pulmón, a las ramificaciones bronquiales, dando ramos a los bronquios, a las divisiones de las arterias y venas pulmonares, a los ganglios linfáticos y a la pleura. Se han observado anastomosis entre las arterias bronquiales y las pulmonares.

β) Las *venas bronquiales* sólo reciben la sangre de las bronquiales gruesas y medianas, del tejido conjuntivo intersticial, de los vasa vasorum y de las pleuras. Se anastomosan parcialmente con las venas pulmonares; luego, en número de dos o tres troncos para cada pulmón, se colocan en el hilio, detrás del bronquio correspondiente, para abrirse, *a la derecha*, en la ácigos mayor, y *a la izquierda*, en la ácigos menor.

c. *Linfáticos.* — Unos son *superficiales* o *subpleurales*, otros son *profundos*. Unos y otros llegan al hilio y allí terminan en los *ganglios broncopulmonares*. Estos ganglios, de los cuales los profundos están situados en pleno parénquima, presentan una coloración negruzca debida a las partículas carbonosas o pigmentarias que contienen.

d. *Nervios.* — Proceden del plexo pulmonar anterior y posterior (a cuya constitución concurren a la vez ramos del neumogástrico y del simpático) y acompañan las ramificaciones bronquiales y vasculares. Unos están destinados a los vasos, otros a los conductos bronquiales, en los cuales constituyen dos plexos: *plexo submucoso* y *plexo subepitelial*. Tienen en su trayecto *ganglios* microscópicos.

ARTÍCULO IV

PLEURAS

Se designan con este nombre dos sacos serosos (uno derecho y otro izquierdo), independientes, que están en relación con los pulmones, cuyo deslizamiento dentro de la caja torácica facilitan.

1.° **Disposición general.** — Cada pleura se compone de dos hojas, una *visceral* y otra *parietal*, entre las cuales se halla comprendido un espacio virtual, la *cavidad pleural*.

A. Hoja visceral. — La hoja visceral cubre toda la superficie del pulmón, suministrando prolongaciones en las cisuras interlobulillares. Está adherida en toda su extensión al tejido pulmonar por medio de una delgada capa de tejido conjuntivo, el *tejido subpleural*.

B. Hoja parietal. — La hoja parietal corresponde a las paredes de la caja torácica. Pueden estudiarse en ella cuatro porciones: *pleura diafragmática*, *pleura cervical*, *pleura mediastínica* y *pleura costal*.

a. *Pleura diafragmática.* — Es delgada y está íntimamente adherida al diafragma.

b. *Pleura cervical.* — La pleura cervical o *cúpula pleural* constituye una especie de bóveda que rebasa en 2 ó 3 centímetros la primera costilla, y se pone en íntimo contacto con la arteria subclavia. Está mantenida en posición por un sistema músculoligamentoso, compuesto de un manojo superficial (*ligamento pleurotransversal*), y un manojo profundo (*ligamento costopleural*), al cual se añade a veces un *ligamento vértebropleural*.

c *Pleura mediastínica.* — Tapiza las caras laterales del mediastino, interrumpiéndose a nivel del pedículo para formar a este último un manguito seroso. Por encima del pedículo, va directamente de la columna vertebral al esternón; por debajo, se adosa a sí misma, constituyendo el *ligamento del pulmón*. Entra en relación: 1.°, *a la derecha*, con el esófago, el tronco arterial braquiocefálico, la tráquea, la vena cava superior, la ácigos mayor, el pericardio y el frénico derecho; 2.°, *a la izquierda*, con el esófago, la aorta, el pericardio y el frénico izquierdo.

d. *Pleura costal.* — Gruesa y reforzada con una hoja aponeurótica, tapiza la cara interna del esternón, de las costillas y de los espacios intercostales hasta las articulaciones costovertebrales, para prolongarse: 1.°, *a la izquierda*, sobre la cara izquierda de la aorta; 2.°, *a la derecha*, sobre el lado derecho del esófago, formando entre la columna y este último órgano un fondo de saco más o menos marcado, el *fondo de saco retroesofágico* (siendo de notar su importancia en las intervenciones practicadas en el mediastino posterior). En la parte inferior del tórax existen, entre la aorta y el esófago, dos fondos de saco análogos, uno a la derecha y otro a la izquierda, adosados entre

si en el plano sagital. Estos dos fondos de saco están unidos por una lámina fibrosa: el *ligamento interpleural* de Morosow. La pleura costal se continúa: *por una parte*, con la pleura cervical; *por la otra*, con la pleura diafragmática, formando con esta última un canal angular que va del apéndice xifoides a la columna vertebral el *seno costodiafragmático*. Por delante, la pleura costal forma, uniéndose a la pleura mediastínica, un canal análogo al precedente, el *seno costodiafragmático*. Los dos citados senos jamás están completamente ocupados por el pulmón y, por consiguiente, sus hojas se juntan o adosan en una extensión más o menos considerable (*parte inhabitada*).

C. Modo de continuarse las dos hojas. — La hoja visceral y la hoja parietal se continúan mutuamente a nivel de la *vaina serosa del pedículo*. Esta vaina, de longitud nula, puesto que en estado normal la cara interna del pulmón está íntimamente adosada a la cara lateral del mediastino, se prolonga hacia abajo, formando un repliegue triangular debido al adosamiento de las láminas serosas que rodean el pedículo. Este repliegue, *ligamento triangular del pulmón*, está adherido: 1.°, por su vértice, a la parte inferior del pedículo; 2.°, por su base, al diafragma; 3.°, por sus bordes interno y externo, por una parte al mediastino, y por otra a la cara interna del pulmón.

2.° **Topografía tóracopulmonar.** — Comprende las relaciones de las paredes torácicas: 1.°, con los *senos de la pleura*; 2.°, con los *pulmones*; 3.°, con las *cisuras*.

a. *Relaciones entre la pared torácica y los senos de la pleura.* — La línea que sigue la pleura costal al reflejarse para hacerse primero mediastínica y luego diafragmática, comienza, arriba, a nivel de la articulación esternoclavicular.

α) *A la derecha* desciende, traspasando la línea media hasta 1 ó 2 centímetros por encima del apéndice xifoides, alcanza la extremidad anterior de la octava costilla, tiene a nivel de la undécima su punto más declive (a 10 u 11 centímetros de la línea media) y va a terminar junto al raquis, a la altura del borde superior de la primera vértebra lumbar.

β) *A la izquierda* sigue el borde izquierdo del esternón, se separa del mismo a nivel del cuarto cartílago costal, alcanza la extremidad anterior de la octava costilla, y a partir de este punto sigue un trayecto análogo al precedente. Estando primeramente en contacto, las líneas de reflexión derecha e izquierda se separan entre sí a partir del cuarto cartílago, describiendo sobre la pared torácica y el pericardio una especie de triángulo de vértice enteramente superior, desprovisto de pleura.

b. *Relaciones de la pared torácica con los bordes anterior e inferior del pulmón.* — Estas relaciones varían según se considere el pulmón en estado de inspiración o de espiración.

α) *En estado de espiración*, el borde anterior del *pulmón derecho* queda separado del seno al principio por un espacio de 10 a 15 milímetros, que luego se hace progresivamente más considerable; su máximum es de 7 a 9 centímetros en la línea axilar. El borde anterior del *pulmón izquierdo*, separado precisamente por un distancia de 10 a 12 mm. del seno correspondiente, se separa luego bruscamente del mismo a partir del cuarto cartílago costal, formando una ancha escotadura (*escotadura cardíaca*). A partir del sexto cartílago costal, el borde anterior del pulmón izquierdo sigue igual trayecto que el pulmón derecho.

β) *Durante la inspiración*, el borde anterior del pulmón tiende a aproximarse al seno correspondiente, sin alcanzarle, sin embargo; el seno presenta hasta en la inspiración fisiológica una *porción inhabitada*, que en el seno costodiafragmático mide de 3 a 4 centímetros de altura.

c. *Relaciones de la pared torácica con las cisuras interlobulares.* — La *cisura oblicua derecha* empieza, atrás, a nivel de la extremidad posterior de la cuarta costilla, para terminar por delante en el quinto espacio intercostal. La *cisura oblicua izquierda* empieza por detrás, a nivel de la extremidad posterior de la tercera costilla y termina por delante en la inserción condral de la sexta. La *cisura horizontal del pulmón derecho* se separa de la cisura oblicua a nivel del cuarto espacio intercostal y va a terminar en la extremidad anterior del tercer espacio intercostal.

3.° **Estructura.** — La pleura se compone: 1.°, de una *capa superficial endotelial* (provista de estomas); 2.°, de una *capa profunda* conjuntiva, rica en fibras elásticas.

4.° **Vasos y nervios.** — Las *arterias* son de origen variable según el punto que se considere: diafragmáticas, mediastínicas, bronquiales, mamarias internas, intercostales. Las *venas* terminan en las ácigos. Los *linfáticos* constituyen dos redes: *intraserosa* y *subserosa*. Los *nervios* proceden: 1.°, para la *pleura parietal*, de los intercostales, del neumogástrico, del simpático y del frénico; 2.°, para la *pleura visceral*, del plexo pulmonar. Están provistos de células ganglionares.

LIBRO IX

APARATO UROGENITAL

El aparato urogenital comprende el conjunto de órganos encargados de las dos importantes funciones urinaria y genital. Estudiaremos sucesivamente: 1.°, los *órganos urinarios* en el hombre y en la mujer; 2.°, los *órganos genitales del hombre*; 3.°, los *órganos genitales de la mujer*. Al aparato genital hay que añadir las *mamas*, órganos destinados a secretar la leche.

CAPITULO PRIMERO

ORGANOS URINARIOS

El aparato urinario se compone esencialmente: 1.°, de una glándula que secreta la orina, el *riñón*; 2.°, de un *conducto excretor*; 3.°, de un receptáculo, la *vejiga*; 4.°, de un conducto que pone en comunicación la vejiga con el exterior, la *uretra*. Al estudio de los riñones agregaremos, a título de anexos, las *cápsulas suprarrenales*.

ARTÍCULO PRIMERO

RIÑONES

Los riñones, en número de dos, uno derecho y otro izquierdo, son órganos glandulares destinados a secretar la orina.

1.° **Consideraciones generales.** — Están *situados* a los lados del raquis, a la altura de las dos últimas dorsales y de las

dos o tres primeras lumbares. Nótese que el riñón derecho está colocado algo más bajo que el izquierdo. Los riñones están de tal manera orientados, que su eje mayor se dirige oblicuamente de arriba abajo y de dentro afuera; están, por lo tanto, más próximos por su extremidad superior (6 ó 7 centímetros) que por su extremidad inferior (10 u 11 centímetros). Están *sujetos en su posición*: 1.°, por sus vasos; 2.°, por el peritoneo; 3.°, por la *fascia renal*, que rodea completamente al riñón, formándole un compartimiento, el *compartimiento renal*, con su hoja anterior o prerrenal y su hoja posterior o retrorrenal (*fascia de Zuckerkandl*). Este compartimiento está fijo o sujeto por tractos conjuntivos a las partes vecinas, y por otro lado, el riñón está sujeto al mismo por otros tractos conjuntivos más o menos cargados de grasa (*cápsula adiposa del riñón*); de aquí su fijeza. Hay que notar que el compartimiento renal está abierto, por dentro, del lado de los grandes vasos, y abierto, hacia abajo, de lado de la fosa ilíaca. El riñón puede, de este modo, salir de su cavidad y convertirse en *riñón flotante*. Por otra parte, el riñón puede estar dislocado congénitamente (*ectopia renal*) y ocupar entonces, según los casos, la cara anterior de la columna vertebral, el ángulo sacrovertebral, el estrecho superior de la pelvis, la misma pelvis, etc. Los riñones son dos. Anormalmente puede existir uno solo; como también puede darse el caso de haber uno suplementario. Desde el punto de vista de sus *dimensiones*, el riñón, por término medio, mide 12 centímetros de largo por 7 de ancho y 3 ó 4 de grueso. El izquierdo es generalmente algo más voluminoso que el derecho. Su *peso* es de 125 a 155 gramos. Presenta una *coloración* rojoparda tirando algo a amarillo. Es de *consistencia* firme, mucho más firme que la del hígado o del bazo.

2.° **Conformación exterior y relaciones.** — Prolongado de arriba abajo, aplanado de delante atrás, escotado hacia adentro, el riñón ha sido comparado a una habichuela. Se consideran en él *dos caras* (anterior y posterior), *dos bordes* (interno y externo) y *dos extremidades* (superior e inferior):

a. *Cara anterior.* — Mira hacia adelante y algo afuera. Ligeramente abombada, tersa y lisa, está cubierta la mayor parte de su extensión por el peritoneo (reforzado por la *hoja de Toldt*). *La del riñón derecho* está en relación: 1.°, con la cara inferior del hígado (con o sin *ligamento hepatorrenal*); 2.°, con la terminación del colon ascendente y la porción inicial del colon transverso; 3.°, con la porción segunda del duodeno; 4.°, con la vena cava inferior. *La del riñón izquierdo* está en relación sucesivamente, de arriba abajo: 1.°, con la cola del páncreas; 2.°, con la tuberosidad mayor del estómago; 3.°, con la porción terminal del colon transverso y con la porción superior del colon descendente.

b. *Cara posterior.* — Mira hacia atrás y adentro. Casi plana, tersa y lisa, corresponde, por su parte media, a la duodécima costilla y al ligamento arqueado del diafragma. *Por debajo de la duodécima costilla*, está en relación con el cuadrado de los lomos y el transverso del abdomen, del cual está separada por una capa celulosa (*masa céluloadiposa pararrenal*), por la cual discurren tres nervios: el duodécimo nervio intercostal y los abdóminogenitales mayor y menor. *Por encima de la duodécima costilla*, el riñón está en relación con el diafragma (es de notar la presencia del *hiato costodiafragmático*) y, más allá del diafragma, con el fondo de saco inferior de la pleura, el pulmón y la pared torácica. *Tanto por encima como por debajo de la duodécima costilla*, la cara posterior del riñón está también cubierta, además de las capas o planos ya indicados, por los músculos espinales y sus tres hojas aponeuróticas (anterior, media y posterior).

c. *Borde externo.* — Convexo, regularmente redondeado, traspasa algo en su parte inferior el borde externo del cuadrado de los lomos. Está en relación: *a la derecha*, con el hígado; *a la izquierda*, con el bazo y el colon ascendente.

d. *Borde interno.* — El borde interno descansa sobre el psoas. Saliente por arriba y por abajo, presenta en su parte media una fuerte escotadura, con hendidura longitudinal, que constituye el *hilio del riñón*. Esta hendidura, alta de 3 a 4 centímetros (con labio anterior y labio posterior), nos conduce a una excavación profunda, el *seno del riñón*. Las paredes del seno presentan dos clases de prominencias: unas, dispuestas en forma de cono, que son las *papilas del riñón*; otras, situadas entre las precedentes, que son las *eminencias interpapilares*.

e. *Extremidad superior.* — La extremidad superior (o *polo superior*), redondeada y roma, está en relación con la cara interna de la undécima costilla. está coronada por la cápsula suprarrenal.

f. *Extremidad inferior.* — La extremidad inferior (o *polo inferior*) descansa sobre el psoas y el cuadrado de los lomos. Está en relación ordinariamente con un plano horizontal que

pasa por la apófisis transversa de la tercera vértebra lumbar. El intervalo que la separa de la cresta ilíaca es de 5 centímetros a la izquierda y de 3 a 4 centímetros a la derecha.

3.° **Constitución anatómica.** — El riñón se compone esencialmente: 1.°, de una *cubierta fibrosa*; 2.°, de un *tejido propio*; 3.°, de un *estroma*.

A. Cubierta fibrosa. — Reviste irregularmente toda la superficie exterior del órgano. A nivel del hilio, se introduce en el seno, al cual tapiza igualmente en toda su extensión. Su coloración es blanquecina; es delgada (100 a 200 μ), pero muy resistente.

B. Tejido propio. — El riñón, incindido paralelamente en sus dos caras, presenta dos substancias: una substancia central o *medular* y una substancia periférica o *cortical*.

a. *Substancia medular.* — La substancia medular, muy firme o resistente, de un color rojo más o menos obscuro, se presenta a primera vista como formada por cierto número de pequeñas superficies triangulares, que se designan con el nombre de *pirámides de Malpighi*. Estas pirámides, en número de diez o doce (unas *simples*, otras *compuestas*) para todo el riñón, presentan cada una de ellas: 1.°, una *superficie exterior*, que está en relación con las columnas de Bertin (véase el siguiente párrafo); 2.°, una *base*, que está en relación con la substancia cortical; 3.°, un *vértice* (simple, bífido o trífido), que forma una papila y posee en su cúspide una serie de pequeños orificios, los *poros urinarios* (que forman, en conjunto, el *área cribosa* de la papila).

b. *Substancia cortical.* — La substancia cortical, menos dura, de una coloración más o menos amarillenta, está colocada alrededor de la substancia medular. La substancia cortical envía a esta última, en el intervalo de las pirámides, unas prolongaciones que van hasta el seno: son las *columnas de Bertin*. Desde el punto de vista de su estructura, la substancia cortical comprende dos órdenes de formaciones: 1.°, las *pirámides de Ferrein*, continuación de las pirámides de Malpighi (en número de 400 a 500 para cada pirámide de Malpighi); 2.°, el *laberinto*, substancia blanda, que llena el espacio comprendido entre las pirámides de Ferrein y comprende, además de numerosos vasos, los corpúsculos de Malpighi y la porción inicial de los tubos uriníferos.

c. *Lobulación del riñón.* — Al igual que el pulmón y el hígado, el riñón se descompone, en ciertos animales (*cetáceos*), en cierto número de *lóbulos*. En el hombre, esta lobulación no es aparente al exterior, pero no por esto deja de existir, y cada lóbulo está representado *por una pirámide de Malpighi, con toda la substancia cortical que está en relación con ella*. Los lóbulos, a su vez, se dividen en *lobulillos*: cada lobulillo (hay 400 ó 500 para cada lóbulo) está representado *por una pirámide de Ferrein, con toda la substancia cortical que la rodea*. Finalmente, cada lobulillo se puede descomponer en cierto número de elementos más pequeños, de forma tubular, elementos primordiales del riñón, que son los *tubos uriníferos*.

d. *Tubo urinífero considerado aisladamente.* — Cada tubo urinífero, que tiene de largo 6 a 8 centímetros, se extiende de un corpúsculo de Malpighi a uno de los orificios del área cribosa. Al principio, al salir de un corpúsculo, presenta una parte estrechada llamada *cuello*. Luego se ensancha y se hace fuertemente flexuoso (*tubuli contorti*). Después describe una curva en forma de asa, el *asa de Henle*, con una *rama descendente* estrecha y una *rama ascendente* ancha. El tubo urinífero se hace de nuevo flexuoso (*tubo intermedio*); después, por un tubo más estrecho llamado *conducto de unión*, se introduce en un largo tubo rectilíneo, el *conducto colector*, el cual desciende sucesivamente a la pirámide de Ferrein y a la pirámide de Malpighi, para terminar (después de haberse reunido con cierto número de conductos similares) en el área cribosa. (Para la estructura de los corpúsculos de Malpighi y del tubo urinífero, véanse los *Tratados de Histología*.)

C. Estroma del riñón. — Los elementos propios del riñón están sumergidos en una especie de ganga, en parte conjuntiva, en parte muscular, que se designa con el nombre de *estroma del riñón*. Las fibras musculares (fibras lisas), se encuentran: 1.°, en el borde de la base de la papila (*músculo anular*); 2.°, en la cara externa de las pirámides; 3.°, en la superficie exterior del riñón.

4.° **Vasos y nervios.** — El riñón es una de las vísceras más ricas en vasos arteriales y venosos.

A. Arterias. — Conviene examinarlas separadamente en el *riñón propiamente dicho* y en su *cápsula adiposa*.

a. *Arterias del riñón propiamente dicho.* — Proceden de la *renal*. La renal, al llegar al hilio, se divide en tres o cuatro ramas (generalmente tres, de las cuales una es superior, otra posterior y otra inferior), que, penetrando en el seno, se dividen y subdividen allí en numerosas ramas secundarias. Las últimas divisiones penetran en las eminencias interpapilares, y casi inmediatamente después cada una de ellas se divide en dos ramos divergentes, que se dirigen aisladamente a los lados de las dos pirámides de Malpighi más próximas.

Cada pirámide de Malpighi recibe de este modo, de diferentes orígenes, cierto número de ramas, que tienen la significación de *arterias lobulares*: estas arterias se dirigen hacia la base de la pirámide y forman las *arterias arciformes*. Estas arterias arciformes (que, según los autores antiguos, se anastomosaban en red, *bóveda arterial*) se consideran hoy como *terminales*, y, por consiguiente, no se anastomosan. Las arterias arciformes no dan ninguna colateral descendente (que vaya al hilio). Del lado de la periferia, por el contrario, emiten numerosas ramas ascendentes, *arterias interlobulillares*, de donde emergen (con algunos ramos destinados a la cápsula) los vasos *aferentes del glomérulo*.

El *vaso aferente* penetra en el corpúsculo de Malpighi y se resuelve inmediatamente formando un paquete de capilares (cuyo conjunto constituye el *glomérulo*).

Después se reconstituye de nuevo y bajo el nombre de *vaso aferente del glomérulo* (que es más bien una *arteria* que una *vena*) sale del corpúsculo de Malpighi y va a ramificarse por los tubos uriníferos.

b. *Arterias de la cápsula adiposa.* — Las arterias destinadas a la cápsula adiposa del riñón proceden de diversos orígenes: 1.°, de las arterias interlobulillares; 2.°, del propio tronco de la renal o de sus primeras ramas; 3.°, de las arterias capsulares, y principalmente de la cápsula inferior.

B. Venas. — También aquí examinaremos separadamente las venas del riñón y las de la cápsula céluloadiposa.

a. *Venas del riñón propiamente dicho.* — Presentan aproximadamente igual disposición que las arterias. Desde luego, existe, junto a la bóveda arterial suprapiramidal, una *bóveda venosa suprapiramidal*. A esta bóveda concurren: 1.°, por arriba, venas descendentes, las *venas interlobulillares*, las cuales nacen a nivel de la cápsula por pequeños grupos convergentes, dispuestos en forma de estrellas, las *estrellas de Verheyen*; 2.°, venas ascendentes (*venæ rectæ*), que avanzan de abajo arriba en el espesor de la pirámide. De la bóveda venosa suprapiramidal parten venas voluminosas, que, descendiendo a la superficie de la pirámide, llegan al seno y allí se unen entre sí, de modo que vienen a condensarse en un solo tronco, la *vena renal*, la cual desemboca en la vena cava inferior.

b. *Venas de la cápsula adiposa.* — Muy numerosas y muy desarrolladas, forman en toda la extensión de la cápsula una vasta red, que se condensa en el borde externo del riñón formando un extenso arco, el *arco venoso exorrenal*. Esta red está en conexión: 1.°, con la vena renal; 2.°, con la red venosa intrarrenal (por medio de venas que perforan la cápsula); 3.°, con todas las redes venosas próximas (red de la cápsula suprarrenal, red del colon, red diafragmática, red del uréter, red de la pared abdominal posterior, venas espermáticas, etc.). De ahí la facilidad de las *circulaciones suplementarias* en caso de obliteración de una o varias venas.

C. Linfáticos. — Los linfáticos se dividen en superficiales y profundos: los *linfáticos profundos* llegan al seno adosados a los vasos sanguíneos (cuatro o cinco ordinariamente); los *linfáticos superficiales* recorren la superficie del órgano dirigiéndose hacia el hilio. Unos y otros van a los ganglios yuxtaaórticos derechos e izquierdos.

D. Nervios. — Los nervios emanan del plexo solar, del esplácnico menor y del cordón del gran simpático. Van al riñón adosados a las arterias. En su trayecto existen numerosos ganglios.

ARTÍCULO II

CONDUCTO EXCRETORIO DEL RIÑON

La orina, a su salida del riñón, es recibida en un sistema de conductos excretorios, que la conducen a la vejiga.

1.° **Conformación exterior y relaciones.** — El conducto excretorio de la orina comprende, de arriba abajo: 1.°, los *cálices*; 2.°, la *pelvis*; 3.°, el *uréter*.

A. Cálices. — Los cálices, que siguen a las pápilas del ri-

ñón, presentan la forma de pequeños tubos membranosos, de 1 centímetro de largo y de 6 a 12 milímetros de ancho: existen nueve de ellos por término medio. Cada uno presenta una *superficie exterior* y una *superficie interior* y dos extremidades: una *extremidad superior*, que abraza la base de la papila correspondiente; una *extremidad inferior*, que se abre en la pelvis. Hay que observar, sin embargo, que los cálices, en lugar de abrirse aisladamente en la pelvis renal, se reúnen primeramente entre sí, para formar conductos colectores más voluminosos, llamados *cálices grandes* o *brazos de la pelvis*. Existen, por lo común, tres cálices grandes: 1.°, el *cáliz grande superior*, oblicuo hacia abajo y adentro, que recoge los tres o cuatro cálices más elevados; 2.°, el *cáliz grande inferior*, oblicuo hacia arriba y adentro, que recoge los tres o cuatro cálices inferiores; 3.°, el *cáliz grande medio*, horizontal, continuación de los dos cálices medios.

B. Pelvis renal. — Receptáculo infundibuliforme, aplanado de delante atrás, que tiene de 20 a 30 milímetros de alto por 14 a 29 milímetros de ancho, y se halla situado inmediatamente detrás de la arteria renal.

a. *Conformación exterior.* — Se consideran en ella: 1.°, una *base*, que mira hacia el fondo del seno y recibe los tres cálices grandes; 2.°, un *vértice*, que se continúa con el uréter (a veces entre la base y el vértice hay un estrechamiento llamado *cuello*); 3.°, dos *caras*, una anterior, otra posterior, planas cuando la pelvis está vacía, abombadas cuando está llena; 4.°, dos *bordes*, uno superior, otro inferior, el primero muy oblicuo y el segundo casi horizontal.

b. *Relaciones.* — La pelvis está situada, parte en el seno (*porción intrarrenal*) y parte fuera del mismo (*porción extrarrenal*). *En su porción intrarrenal* está en relación: 1.°, *por delante*, con las ramificaciones de los vasos renales; 2.°, *por detrás*, con la pared posterior del seno, de la cual está separada por la rama posterior de la arteria renal. *En su porción extrarrenal* está en relación: 1.°, *por delante*, con la fascia prerrenal y el peritoneo (además, a la derecha, con el duodeno); 2.°, *por detrás*, con la fascia retrorrenal y el músculo psoas.

C. Uréter. — Largo conducto cilindroide (26 a 30 centímetros de largo por 5 ó 6 milímetros de diámetro) que se extiende del vértice de la pelvis renal a la vejiga.

a. *Trayecto y división.* — El uréter se dirige primero verticalmente hacia abajo, hacia el ángulo de bifurcación de la arteria ilíaca primitiva. De allí desciende a la pelvis. Después, dirigiéndose oblicuamente hacia afuera, alcanza la parte inferior de la vejiga, atraviesa oblicuamente su pared y se abre en su cavidad. El uréter comprende, por lo tanto, por razón de las cuatro regiones que atraviesa, las cuatro siguientes porciones: *porción abdominal* o *lumbar*, *porción ilíaca*, *porción pelviana* y *porción vesical*.

b. *Forma y calibre.* — Tiene la forma de un tubo cilindroide, algo aplanado de delante atrás y mal calibrado. Presenta sucesivamente de arriba abajo: 1.°, el *infundíbulum*; 2.°, el *cuello* o *istmo*; 3.°, el *huso principal*; 4.°, el *estrechamiento marginal* (a nivel de los ilíacos); 5.°, el *huso pelviano*.

c. *Relaciones.* — Conviene examinarlas separadamente en cada una de las cuatro porciones:

α) *En su porción abdominal* (=9 a 11 centímetros), el uréter está en relación: 1.°, *por detrás*, con el psoas, del cual está separado por el tejido céluloadiposo retrouretérico; 2.°, *por adentro*, con la aorta a *la izquierda* y la vena cava inferior a *la derecha*, con el gran simpático y con los ganglios lumbares; 3.°, *por fuera*, primero con el riñón, después con la porción vertical del colon; 4.°, *por delante*, con el peritoneo, del cual está separado a trechos por el duodeno y por los vasos espermáticos.

β) *En su porción ilíaca* (=3 a 4 centímetros), está en relación: 1.°, *por atrás*, con los vasos ilíacos, a los cuales cruza y rodea; 2.°, *por adentro*, con la parte inferior de la columna lumbar, de la cual está separado por un espacio de 20 a 25 milímetros; 3.°, *por fuera*, con los vasos espermáticos o úteroováricos; 4.°, *por delante*, con el peritoneo (es de notar que está cruzado: *a la izquierda*, por el colon iliopélvico y su meso; *a la derecha*, por el segmento terminal del íleon y la porción inferior del mesenterio).

γ) *En su porción pelviana* (=13 a 14 centímetros), el uréter se subdivide en dos porciones, una descendente, otra transversal. Las relaciones son diferentes según se trate del hombre o de la mujer. *En el hombre*, la porción descendente descansa sobre la arteria ilíaca interna, siguiendo su cara anterior a la derecha y su cara interna a la izquierda; la porción transversal se desliza primero sobre la cara anterior umbilicoprevesical, cruza por detrás el conducto deferente, y la arteria deferencial,

pasa entre la base de la vesícula seminal y la pared vesical y se introduce en el espesor de esta pared. *En la mujer*, la porción descendente se parece bastante a la del hombre (recorre la parte posterior de la fosa ovárica); la porción transversal avanza al principio por la base del ligamento ancho, alcanza luego el borde de la vagina algo por debajo del fondo de saco lateral, pasa entonces sobre la pared vaginal anterior y, finalmente, desaparece en la pared vesical (nótese que, en la base del ligamento ancho, el uréter está cruzado *hacia adelante* por la arteria uterina, a quince milímetros del cuello).

ð) *En su porción vesical* (=10 a 15 milímetros), el uréter atraviesa oblicuamente la túnica muscular, luego se desliza entre esta última y la mucosa, y se abre finalmente en el fondo de la vejiga por un orificio redondeado o bien en forma de hendidura.

D. Constitución anatómica del conductor excretorio. — Se compone de *tres túnicas concéntricas*, que son, de fuera adentro: túnica *conjuntiva*, túnica *muscular* y túnica *mucosa*.

a. *Túnica conjuntiva.* — Llamada también *túnica adventicia*, se continúa, por arriba, con la cubierta del riñón, y, por abajo, con la cubierta celulosa que rodea a la vejiga.

b. *Túnica muscular.* — Dos planos de fibras: 1.°, un *plano superficial*, formado por fibras circulares; 2.°, un *plano profundo*, por fibras longitudinales. En la parte inferior del conducto existe, además, por fuera de las fibras circulares, un nuevo plano de *fibras longitudinales*.

c. *Túnica mucosa.* — Tersa y lisa, de coloración grisácea, se continúa, por arriba, con la mucosa que cubre las papilas renales, y, por abajo, con la mucosa de la vejiga.

2.° **Vasos y nervios.** — Las *arterias* proceden: 1.°, para los cálices y la pelvis del riñón, de la renal; 2.°, para las porciones abdominal e ilíaca del uréter, de la renal y de la espermática; 3.°, para la formación pelviana de las ramas del hipogástrico; 4.°, para la porción vesical, de las arterias vesicales. Las *venas* forman, detrás de la pelvis del riñón, un *plexo venoso retropélvico*, en relación con la renal y las venas de la cápsula adiposa. Las venas de la porción abdominal terminan en las espermáticas o en las úteroováricas; las de la porción pelviana van a la ilíaca interna o a la ilíaca primitiva. Los *linfáticos* (poco conocidos todavía) terminan: los de la pelvis, en un *ganglio retropélvico*; los del uréter, en los ganglios yuxtaaórticos e hipogástricos. Los *nervios* emanan del plexo renal, del plexo espermático y del plexo hipogástrico.

ARTÍCULO III

VEJIGA

La vejiga es un receptáculo músculomembranoso, destinado a recoger la orina que llega por el uréter y expulsarla luego al exterior.

1.° **Consideraciones generales.** — La vejiga está situada en la excavación pelviana detrás del pubis. En el feto, su parte superior se remonta al abdomen, pero después del nacimiento la vejiga desciende poco a poco (o, mejor dicho, *aparenta* descender) y va a cobijarse por entero, por lo menos cuando está vacía, detrás de la sínfisis pubiana.

a. *Medios de fijación.* — La vejiga está mantenida en posición: 1.°, por su continuidad con la uretra y por la inserción de cierto número de sus fibras en la próstata (órganos fijos); 2.°, por el uraco y los cordones fibrosos de las arterias umbilicales, que, desde su vértice, van al ombligo (*ligamentos superiores*); 3.°, por los *ligamentos anteriores* o *ligamentos pubovesicales*, que desde su parte ánteroinferior van a la cara posterior del pubis; 4.°, por el peritoneo, que la cubre a modo de casquete y se refleja luego sobre las formaciones próximas.

b. *Forma y dirección.* — La vejiga tiene una forma prolongada en el feto y una forma globulosa u ovoide en el adulto. Por lo demás, esta forma varía en el adulto, según que esté la vejiga llena o vacía. *En estado de vacuidad*, la vejiga se presenta bajo dos aspectos principales, constituyendo o bien el *tipo esférico* (poco frecuente) o el *tipo aplanado* (mucho más frecuente). *En estado de plenitud* o estando llena, tiene la forma de un ovoide, cuya gruesa extremidad es pósteroinferior, y la pequeña mira hacia arriba y adelante. Su eje mayor se dirige oblicuamente de arriba abajo y de delante atrás.

c. *Dimensiones.* — La vejiga, estando medianamente dilatada, presenta las siguientes dimensiones: diámetro vertical = 11 ó 12 centímetros; diámetro transversal = 8 ó 9 centímetros; diámetro ánteroposterior = 6 ó 7 centímetros. Como puede verse, el diámetro vertical es el mayor de los tres. Sin em-

bargo, algunas veces, sobre todo en la mujer, el diámetro transversal es el más largo (*tipo transversal*). La *capacidad media* de la vejiga está representada por la cantidad de orina que contiene cuando sentimos necesidad de orinar; esta cantidad varía de 150 a 250 gramos. La *capacidad fisiológica máxima* es la cantidad que contiene cuando su esfínter no puede ya luchar contra la reacción de las paredes que tienden a expulsarla; esta cantidad es de 300 a 350 gramos. Por lo demás, esta capacidad es muy variable según los individuos: *en el cadáver*, la vejiga está medianamente dilatada con 500 ó 550 gramos de líquido, pero puede, sin romperse, recibir 800, 900 y 1.000 gramos; la rotura se produce generalmente entre 1.200 y 1.500 gramos: *en estado patológico*, se han visto vejigas que contenían 5 y 6 litros y aun más (10 a 20 litros).

2.° **Conformación exterior y relaciones.** — La vejiga, que tiene la forma de un ovoide, ofrece a nuestra consideración: 1.°, la *base*; 2.°, el *vértice*; 3.°, el *cuerpo* con *cuatro caras* (anterior, posterior y laterales).

a. *Cara anterior.* — Se extiende, en altura, desde los ligamentos pubovesicales hasta el vértice de la vejiga. Corresponde a la pared anterior de la pelvis cuando la vejiga está vacía, y cuando está llena corresponde, además, a la pared anterior del abdomen.

Entre la vejiga y la pared abdóminopelviana hay un espacio ocupado por una capa de tejido celular laxo, es el *espacio prevesical*. Este espacio, de forma triangular, presenta: 1.°, un *vértice*, que está en relación con el ombligo; 2.°, una *base*, que descansa sobre el suelo de la pelvis; 3.°, una *pared anterior*, representada por la pared anterior del abdomen y de la pelvis, desde el ombligo hasta el suelo pelviano; 4.°, una *pared posterior*, representada por una lámina fibrosa (que podríamos llamar *aponeurosis umbilicoprevesical*), que, partiendo del ombligo, desciende por delante del uraco y de la vejiga, para terminar hacia abajo, por una base muy ancha, en los ligamentos pubovesicales y en el suelo pelviano entre ambas escotaduras ciáticas; 5.°, dos *bordes laterales*, que se dirigen oblicuamente del ombligo a la escotadura ciática, siguiendo poco más o menos el trayecto de la arteria umbilical (o del cordón fibroso que la reemplaza en el adulto).

Es digno de observar que el peritoneo, que tapiza la pared anterior del abdomen, se porta de un modo diferente a nivel de la vejiga, según ésta se halle vacía o llena: en el primer caso, el peritoneo, al llegar a la sínfisis, desciende directamente a la cara posterior de la vejiga; en el segundo caso, la serosa, antes de llegar a la sínfisis, se refleja hacia arriba (*fondo de saco prevesical*), para alcanzar primero el vértice de la vejiga, y luego, desde allí, su cara posterior. Se admite teóricamente que el fondo de saco se eleva al propio tiempo que la vejiga se llena, y que está situado a 3 ó 4 centímetros por encima de la sínfisis, después de una inyección intravesical de 600 a 700 gramos. Pero siempre será preciso tener en cuenta las variaciones individuales, que son muy frecuentes.

b. *Cara posterior.* — De dimensiones variables, según esté la vejiga llena o vacía, está en relación: 1.°, *en el hombre*, con el recto; 2.°, *en la mujer*, con el útero y los ligamentos anchos. Está separada de estos órganos por un fondo de saco peritoneal, al cual descienden asas intestinales.

c. *Caras laterales.* — Las caras laterales, cubiertas por arriba por el peritoneo y libres por abajo, están en relación: 1.°, *en su porción peritoneal*, con las asas intestinales; 2.°, *en su porción infraperitoneal*, con las paredes laterales de la pelvis (elevador del ano y obturador interno). Sobre estas caras laterales avanzan oblicuamente, cruzándose en X, el conducto deferente y la arteria umbilical. (Nótese que, en el punto de cruce, la arteria es interna.)

d. *Vértice (o polo vesical).* — Situado más o menos alto, según el estado de distensión de la vejiga, da origen al uraco, que lo continúa hacia arriba.

e. *Base.* — Se extiende desde el orificio posterior de la uretra hasta el fondo de saco vésicorrectal *en el hombre*, y hasta el fondo de saco vésicouterino *en la mujer*. Está en relación: 1.°, *en el hombre*, con la próstata, las vesículas seminales, los dos conductos deferentes (que limita o separa el *triángulo interdeferencial*), el recto, del cual está separada por la aponeurosis próstatoperitoneal; 2.°, *en la mujer*, primeramente con el cuello uterino, después con la pared anterior de la vagina, que le está íntimamente adherida (*tabique vésicovaginal*).

3.° **Conformación interior.** — Igual conformación general e iguales divisiones topográficas que en la superficie exterior.

α) Las *paredes*, tersas y lisas en el feto, se hacen más tarde *reticuladas* y *arcolares* (*vejigas de columnas* y *vejigas de células*, de los viejos).

β) La *base* de la vejiga presenta: 1.°, el *triángulo de Lieutaud*, región uniforme y lisa, triangular, de base posterior (midiendo cada uno de sus lados 22 milímetros cuando la vejiga está vacía, 45 milímetros cuando está llena), cuyos tres ángulos están marcados por tres orificios (en los dos ángulos posteriores los orificios inferiores de los uréteres; en el ángulo anterior, el orificio posterior de la uretra); 2.°, el *fondo* o *bajo fondo de la vejiga*, depresión elipsoide, situada detrás del trígono, separado de este último por el *rodete interureteral* (que corresponde a la vagina *en la mujer*, y *en el hombre* al triángulo interdeferencial, a los conductos deferentes y a las vesículas seminales).

γ) El *vértice* nos presenta una pequeña depresión en embudo, en el fondo de la cual se ve un diminuto orificio que conduce al conducto del uraco.

4.° **Constitución anatómica.**—La pared vesical se compone de tres túnicas: 1.ª, túnica externa, *serosa*; 2.ª, túnica media, *muscular*; 3.ª, túnica interna, *mucosa*.

a. *Túnica serosa.* — La túnica serosa, dependencia del peritoneo, reviste únicamente la cara posterior y la parte más elevada de sus caras laterales. Desde la vejiga, el peritoneo se refleja: 1.°, hacia adelante, sobre la pared abdominal anterior; 2.°, a derecha e izquierda, sobre las paredes laterales de la pelvis; 3.°, hacia atrás, sobre el útero en la mujer, sobre el recto en el hombre (*fondo de saco vésicouterino*, *fondo de saco vésicorrectal de Douglas*). Es de notar que el peritoneo está íntimamente adherido a la pared vesical subyacente.

b. *Túnica muscular.* — Está formada por fibras musculares lisas (*músculo vesical*), dispuestas en *tres capas* concéntricas.

α) La *capa exterior* está constituída por fibras longitudinales, esto es, dispuestas paralelamente al eje de la vejiga. Al llegar a la base de la vejiga, las *fibras anteriores* van a insertarse en el pubis por dos manojos aplanados, los *ligamentos anteriores a la vejiga*; las *fibras posteriores* se fijan en la base de la próstata *en el hombre* y en el tejido celular que une la vejiga a la vagina *en la mujer*; las *fibras laterales* se insertan, en parte, en la próstata y, en parte, en la aponeurosis perineal media.

β) La *capa media* está formada por fibras circulares. Alrededor del cuello y en la porción inicial de la uretra, forman el *esfínter vesical*, o, mejor dicho, *esfínter interno de la uretra* (véase *Uretra*).

γ) La *capa interior* está formada por fibras longitudinales, fuertemente anastomosadas entre sí (*capa plexiforme*). A la hipertrofia de estos manojos se deben las *vejigas de columnas* y las *vejigas de células*. Hay que notar que, a nivel del trígono, la capa interna está formada por fibras finas, transversalmente dirigidas, formando un plano regular y homogéneo.

c. *Túnica mucosa.* — Tapiza en toda su extensión la superficie interior de la vejiga; se continúa por una parte con la mucosa del uréter y por otra con la mucosa de la uretra. De un grosor de un tercio de milímetro, es blanquecina en el niño, cenicienta en el adulto, rosada y aun tal vez rojiza en los individuos viejos. Su superficie externa se amolda exactamente sobre todas las desigualdades de la túnica muscular, a la cual está unida por una capa de tejido conjuntivo laxo. Su superficie interna, en contacto con la orina, presenta, cuando la vejiga está vacía, numerosos pliegues, que se borran a medida que el reservorio se va llenando. Histológicamente considerada, se compone: 1.°, del *corión*; 2.°, de un *epitelio* mixto estratificado; 3.°, de *glándulas* poco numerosas y rudimentarias (véanse los *Tratados de Histología*).

5.° **Vasos y nervios.** — α) Las *arterias*, muy numerosas, se dividen (según la región por la cual se distribuyen) en: 1.°, *superiores*, suministradas por la parte que quedó permeable de la umbilical; 2.°, *inferiores*, procedentes de la hipogástrica; 3.°, *posteriores*, procedentes de la hemorroidal media; 4.°, *anteriores*, todas ellas pequeñas, suministradas por la pudenda interna o la obturatriz. Estas diferentes arterias forman una *red perivesical*, una *red submucosa* y una *red mucosa*.

β) Las *venas* forman igualmente tres redes: 1.ª, una *red mucosa*, de mallas poligonales; 2.ª, una *red intramuscular*, cuyas venas están dispuestas, en su mayor parte, paralelamente a los manojos musculares; 3.ª, una *red perivesical* o *superficial*. Las venas de esta última red se dividen en: *anteriores*, que descienden al plexo de Santorini: *pósteroinferiores*, que van a parar al plexo seminal; *laterales*, que descienden al plexo vésicoprostático. Finalmente, todas estas venas terminan en la hipogástrica.

γ) Los *linfáticos* forman una *red mucosa* y una *red muscular*. Los troncos que emanan de ellas se dirigen hacia la superficie exterior de la vejiga (red perivesical) y vuelven a descender hacia la base, para terminar: 1.°, los anteriores en los *ganglios*

prevesicales; 2.°, los laterales en los *ganglios láterovesicales*, y de allí en los *ganglios ilíacos externos* y los *ganglios hipogástricos* y en los *ganglios del promontorio*.

ε) Los *nervios* emanan de los ganglios hipogástricos, que a su vez se anastomosan con las ramas anteriores de los tercero y cuarto nervios sacros. Se anastomosan entre sí de tal modo, que vienen a formar, en el espesor de la pared vesical, un vasto plexo (con numerosos ganglios pluri o unicelulares). Terminan en la mucosa (*filetes sensitivos*), en los músculos (*filetes motores*) y en los vasos (*filetes vasculares*).

ARTÍCULO IV

URETRA

La uretra es un conducto por el cual la orina, después de una permanencia más o menos prolongada en la vejiga, es expulsada al exterior. La estudiaremos separadamente en cada uno de los dos sexos.

§ 1. — La uretra en el hombre

En el hombre, la uretra es un largo conducto que se extiende desde el cuello de la vejiga hasta la extremidad libre del pene; sirve a la vez para la evacuación de la orina y del esperma.

1.° **Consideraciones generales.** — La uretra está situada parte en la pelvis y parte fuera de la misma.

a. *Dirección.* — Al abandonar la vejiga, se dirige oblicuamente hacia abajo y adelante. Al llegar debajo de la sínfisis, dobla hacia adelante y arriba hasta el nivel de la raíz del pene. Una vez allí, se dobla de nuevo (*ángulo prepubiano*), para hacerse luego verticalmente descendente. Describe, pues, dos curvas: una *curva posterior*, de concavidad dirigida hacia abajo y adelante, y una *curva anterior*, de concavidad dirigida hacia abajo y atrás. Esta segunda curvatura es sabido que desaparece en el momento de la erección.

b. *Divisiones.* — Desde el punto de vista de su situación, la uretra se divide en *uretra superior* o *intrapélvica* y *uretra inferior* o *extrapélvica*, constituyendo el límite de separación entre estas dos porciones la aponeurosis perineal media. Según sus relaciones periféricas, se dividen en tres porciones: 1.ª, *uretra prostática*, contenida en la próstata; 2.ª, *uretra membranosa*, situada entre la próstata y el bulbo; 3.ª, *uretra esponjosa*, situada en el centro del cuerpo esponjoso. Finalmente, desde el punto de vista de su movilidad, distinguiremos la *uretra fija* y la *uretra móvil*, extendiéndose la primera desde la vejiga al ángulo prepubiano y correspondiendo la segunda a la porción libre del pene.

c. *Longitud.* — La uretra, en el adulto, mide, por término medio, 16 centímetros (se pueden observar uretras de 14 y de 20), de los cuales 30 milímetros corresponden a la porción prostática, 10 milímetros a la porción membranosa y 12 centímetros a la porción esponjosa. Nótese que, en el viejo, la longitud de la uretra aumenta en 2 ó 3 centímetros.

d. *Topografía de la uretra fija.* — La uretra fija está representada por una curva de concavidad ánterointerna, que empieza en el cuello de la vejiga y termina en el ángulo prepubiano. Mide, por término medio, de 65 a 70 milímetros de largo: la recta que une sus dos extremidades (cuerda del arco) es de 55 milímetros. La uretra es al principio descendente, después ligeramente ascendente; desciende a 32 milímetros debajo de su punto de origen y luego remonta 6 milímetros solamente. El punto más declive está situado delante de la aponeurosis perineal media, a 18 milímetros por debajo de la sínfisis. Por lo que toca al cuello y al ángulo prepubiano, están colocados, el primero a 25 milímetros del ángulo de la sínfisis (detrás y encima), el segundo a 31 milímetros de este mismo ángulo (delante y debajo). Considerada según su forma general, la uretra fija se compone de un segmento inicial, aproximadamente rectilíneo, y de un *segmento terminal*, igualmente rectilíneo, reunidos entre sí por una curva de unión. Trazando dos tangentes por el lado externo de estos dos segmentos y prolongándolas una hacia otra, se las ve reunirse detrás del conducto de la uretra, formando un ángulo que yo llamaría ángulo de curvatura *de la uretra fija*. Este ángulo es muy variable: es, por término medio, de 63°.

2.° **Conformación exterior y relaciones.** — Prescindiendo de los dos engrosamientos, el *glande* y el *bulbo*, que pertenecen al cuerpo esponjoso (fig. 698) la uretra tiene una forma bastante regularmente cilíndrica. Sus relaciones varían según las porciones que se consideran.

a. *Uretra prostática.* — Atraviesa la próstata desde la base al vértice. Si bien ocupa el plano medio, no se confunde con el eje de la glándula: en su porción superior y en la mayor parte

de su extensión, está siempre situada por delante de dicho eje; lo cruza en X algo por encima del vértice (formando un ángulo de 15 a 20°) y entonces se hace posterior con respecto al mismo. Es de notar que en el tercio superior de la próstata la uretra corre por el punto de unión del quinto anterior con los cuatro quintos posteriores de la glándula. Como relaciones lejanas de la uretra prostática, debemos señalar las mismas que las de la próstata (pág. 702).

b. *Uretra membranosa.* — Se extiende desde el vértice de la próstata a la parte pósterosuperior del bulbo. Atraviesa la aponeurosis perineal media y se halla de este modo subdividida en tres segmentos: 1.°, un *segmento superior*, situado encima de la aponeurosis (rodeado por el *esfínter estriado*), en relación con el músculo de Wilson, el plexo de Santorini, el elevador del ano y la aponeurosis próstatoperitoneal; 2.°, un *segmento medio*, comprendido entre las dos hojas de la aponeurosis peritoneal media, en relación con el músculo de Guthrie (que lo rodea) y las glándulas de Cowper (situadas debajo de él); 3.°, un *segmento inferior*, debajo de la aponeurosis, en relación con el bulbo (en el cual penetra muy *oblicuamente* por su parte pósterosuperior).

c. *Uretra esponjosa.* — Corre por debajo del pene, a lo largo del canal anguloso que forman, al adosarse entre sí, los dos cuerpos cavernosos; *por abajo*, con la fascia penis. Termina en el vértice de 6 a 8 milímetros de alto, el *meato urinario*.

3.° **Calibre.** — Es conveniente, bajo este concepto, estudiar el conducto: 1.°, en estado de reposo; 2.°, en el momento de la micción.

a. *En estado de reposo.* — La cavidad uretral, puramente virtual, se presenta entonces, observada en cortes transversales, bajo la forma de una hendidura. Esta hendidura, variable según los diferentes niveles, es: 1.°, vertical, a nivel del glande; 2.°, en forma de T invertida, (⊥), en la base del glande y detrás del mismo; 3.°, después (por la desaparición gradual del palo vertical de la T) se hace transversal; 4.°, curva de concavidad posterior, a nivel del verumontánum; 5.°, de nuevo transversal, detrás del mismo; 6.°, circular, más o menos estrellada, a nivel del cuello. (Nótese que, en el viejo, el orificio del cuello está elevado por el lóbulo medio de la próstata, convirtiéndose en la úvula *vesical* de Lieutaud).

b. *En el momento de la micción.* — La cavidad uretral es entonces real y tiene su *calibre fisiológico*. Presenta la forma

de un cilindro, pero de un cilindro muy mal calibrado. de delante atrás, encontramos: 1.°, *cuatro segmentos estrechados*, el meato, la parte media de la uretra esponjosa, el cuello del bulbo y el orificio del cuello; 2.°, en el intervalo de estos cuatro segmentos estrechados, *tres segmentos dilatados*, la fosa navicular, el fondo de saco del bulbo y la porción prostática entera. Nótese que el punto más estrecho (aparte del meato y de la porción membranosa) está situado en la porción peniana, a 9 ó 10 cm. del meato, y mide por lo menos 7 centímetros. Nótese también que las paredes de la uretra son muy extensibles y que el conducto, artificialmente dilatado, puede llegar hasta 9 milímetros de diámetro, o sea, a tener una circunferencia de 28 milímetros.

4.° **Conformación interior.** — Es sencilla. Unicamente ofrece a nuestra consideración un corto número de detalles, que examinaremos en cada una de las tres porciones.

a. *Uretra prostática.* — Presenta el verumontánum, los orificios de las glándulas prostáticas y el utrículo prostático. El *verumontánum* es una prominencia oblonga (12 a 14 milímetros de largo por 1 milímetro de ancho y 1 ó 2 milímetros de altura), situada en la parte media de la pared posterior de la uretra prostática. Se distinguen en ella: 1.°, una *extremidad superior*, redondeada, de la cual parten los *frenillos del veru*; 2.°, una *extremidad inferior*, que va aplanándose gradualmente y es continuada por la *cresta uretral*; 3.°, una *base*, formando cuerpo con la pared uretral; 4.°, un *vértice*, que presenta en la línea media el orificio del utrículo prostático y, a los lados, los dos orificios de los conductos eyaculadores. A derecha e izquierda del veru, los *dos canales laterales*. — El *utrículo prostático*, que se abre en el vértice del veru, es un conducto impar y situado en la línea media, largo de unos 10 a 12 milímetros, que en plena próstata se dirige hacia la base de este órgano, alcanzándola algunas veces. Es una formación rudimentaria, homóloga, no del útero, sino de la vagina (*vagina masculina*). Los *orificios de las glándulas prostáticas* ocupan todo el contorno de la uretra; pero de ellos los más voluminosos se ven en los canales laterales y encima de la extremidad superior del verumontánum.

b. *Uretra membranosa.*—Forma pliegues longitudinales continuación de la cresta uretral. Numerosos orificios de las glándulas de Littre, que se multiplican principalmente en la pared superior del conducto.

c. *Uretra esponjosa.* — Encontramos en ella: 1.°, en la par-

te anterior del fondo de saco del bulbo, los dos *orificios de las glándulas de Cowper*; 2.°, las *lagunas de Morgagni*, depresiones en el fondo de saco de abertura anterior, limitadas por el lado del eje del conducto por un pequeño repliegue semilunar: se las divide en *grandes lagunas* o *foramina* (que ocupan la pared superior, en número de doce o catorce) y *pequeñas lagunas* o *foraminula* (situadas por fuera de las precedentes y dispuestas en series lineales longitudinales); 3.°, la *válvula de Guérin*, situada en la pared superior, a 1 ó 2 centímetros del meato, limitando debajo de ella un fondo de saco de 6 a 12 milímetros de profundidad, el *seno de Guérin*.

5.° **Constitución anatómica.** — Las paredes de la uretra están constituídas por *tres túnicas* concéntricas, que son, de dentro afuera: túnica *mucosa*, túnica *vascular* y túnica *muscular*.

A. Túnica mucosa. — Cubre el conducto en toda su extensión; se continúa hacia atrás con la mucosa vesical, hacia adelante con la mucosa del glande, y a nivel del verumontánum con la mucosa de los conductos eyaculadores. Blanco amarillenta en las dos porciones prostática y membranosa, rosada en la porción esponjosa, gruesa de 5 milímetros, de consistencia floja, muy extensible y muy elástica. Su *cara externa* se adhiere íntimamente a la túnica vascular. Su *cara interna*, libre, presenta pliegues longitudinales (*pliegues de vacuidad*), que desaparecen cuando el conducto pasa del estado de vacuidad al estado de distensión. Histológicamente considerada, la mucosa uretral se compone: 1.°, de un *corión*; 2.°, de un *epitelio* estratificado; y 3.°, de *glándulas*, que se presentan bajo dos formas, de folículos y de glándulas arracimadas.

B. Túnica vascular. — Es una *submucosa modificada*, caracterizada: 1.°, por su riqueza en fibras elásticas; 2.°, por la presencia de numerosas cavidades venosas, profundamente anastomosadas entre sí. En las dos porciones prostática y membranosa, esta capa es poco gruesa (*tejido cavernoso rudimentario*). En la porción esponjosa, por el contrario, presenta un desarrollo considerable, y adquiere al propio tiempo todos los caracteres de las formaciones eréctiles: éste es el *cuerpo esponjoso de la uretra* (pág. 699).

C. Túnica muscular. — Fibras musculares lisas, dispuestas en dos planos: 1.°, *plano interno* formado por fibras *longitudinales*; 2.°, *plano externo*, formado por fibras *circulares*.

a. *Fibras longitudinales.* — Son continuación de las fibras de la capa plexiforme de la vejiga. Muy desarrolladas en la porción prostática, van atenuándose en la porción membranosa, y en la porción esponjosa se confunden con los elementos musculares del cuerpo esponjoso.

b. *Fibras circulares.* — Continúan las fibras circulares de la vejiga. Atrás, en el cuarto superior en la uretra prostática, forman en su conjunto un ancho anillo, el *esfínter liso de la uretra* (10 a 12 milímetros de largo por 6 ó 7 de grueso), que preside a la oclusión del orificio que pone en comunicación la vejiga con la uretra. En los tres cuartos inferiores de la uretra prostática, las fibras circulares son raras y poco visibles. En la uretra membranosa, la capa de las fibras circulares se reconstituye, gruesa y compacta. Finalmente, en la uretra esponjosa, sus elementos, profundamente disociados, se confunden con los del cuerpo esponjoso.

6.° **Vasos y nervios.** — Las *arterias* proceden: 1.°, las de la *uretra prostática*, de las arterias de la próstata (pág. 702); 2.°, las de la *uretra membranosa*, de la hemorroidal inferior y de la vesical inferior; 3.°, las de la *uretra esponjosa*, de la bulbouretral, de la cavernosa y de la dorsal del pene. Las *venas* van, según las regiones, a la vena dorsal profunda, al plexo de Santorini, al plexo vésicoprostático y a la vena pudenda interna. Los *linfáticos* forman una rica red en toda su extensión del corión mucoso. Los pequeños troncos que de allí parten se mezclan, los de la *uretra prostática* con los linfáticos de la próstata, y los de la *uretra membranosa* así como los de la *porción bulbosa* van (atravesando la aponeurosis perineal media) a los ganglios ilíacos externos y a todos los ganglios vecinos de la pudenda interna: los del resto de la *uretra esponjosa* van a los vasos de la base del glande y luego, desde allí, a los ganglios superficiales de la ingle. Los *nervios* proceden: 1.°, los de la *uretra prostática* y la *uretra membranosa*, del plexo hipogástrico; 2.°, los de la *uretra esponjosa*, del nervio perineal superficial y del nervio dorsal del pene, ramas del pudendo interno.

§ 2. — La uretra en la mujer

La uretra de la mujer, muy corta, representa únicamente las porciones prostática y membranosa de la uretra del hombre.

1.° **Consideraciones generales.** — Mide 35 milímetros de largo por 7 u 8 milímetros de diámetro (muy dilatable, admite fácilmente sondas de 10 a 12 milímetros). Se dirige oblicuamente hacia abajo y adelante (como la vagina), describiendo una ligera curva de concavidad ánterosuperior.

2.° **Conformación exterior y relaciones.** — Ofrece el aspecto de un cordón bastante regularmente cilíndrico, con un *cuerpo* y *dos extremidades*, representadas cada una de ellas por un orificio. El *cuerpo* atraviesa la aponeurosis perineal media, y de ahí su división en dos porciones, porción *intrapelviana* y porción *extrapelviana*. Está en relación: 1.°, *por detrás*, con la pared anterior de la vagina, a la cual está íntimamente adherida en sus tres cuartos inferiores (*tabique uretrovaginal*); 2.°, *delante*, con el plexo de Santorini y el constrictor de la vagina; 3.°, *hacia los lados*, con el plexo de Santorini, el músculo de Wilson y el músculo de Guthrie, el constrictor de la vagina y la raíz de los cuerpos cavernosos del clítoris. El *orificio superior* o *cuello*, redondeado o irregularmente estrellado, está situado a 2 ó 3 centímetros por detrás de la sínfisis del pubis, en el trayecto de una horizontal que pasara por su parte media. El *orificio inferior* o *meato* está situado en la parte posterior del vestíbulo, delante del tubérculo vaginal. Su forma es variable: tan pronto dispuesto en forma de hendidura longitudinal, tan pronto redondeado o más o menos estrellado; ya superficial, ya más o menos hundido o profundo.

3.° **Conformación interior.** — Vista en cortes transversales, la uretra tiene la forma de una hendidura (transversal en su parte superior, longitudinal en su parte inferior, estrellada en su parte media). Vista interiormente, después de inclinada su pared, presenta: 1.°, pliegues longitudinales, que se borran por la distensión; 2.°, en la pared posterior, una pequeña cresta media; 3.°, lagunas de Morgagni; 4.°, orificios glandulares.

4.° **Constitución anatómica.** — Dos túnicas: una interna, *mucosa*; otra externa, *muscular*.

a. *Túnica mucosa.* — Delgada, elástica, blanquecina o rosada, unida a la túnica muscular por una capa de tejido conjuntivo laxo. Histológicamente, se compone: 1.°, de un *corión*; 2.°, de un *epitelio*; 3.°, de *glándulas* (dos formas: folículos y glándulas arracimadas).

b. *Túnica muscular.* — Fibras lisas, dispuestas en dos planos: plano interno de fibras *longitudinales*; plano externo de fibras *circulares*. Las *fibras longitudinales* se continúan hacia arriba con la capa plexiforme de la vejiga. Las *fibras circulares* continúan igualmente las fibras circulares vesicales, y forman, en su parte superior, el *esfínter liso de la uretra*. Nótese que a los elementos musculares se juntan numerosas fibras elásticas y gruesos conductos venosos anastomosados entre sí.

5.° **Vasos y nervios.** — Las *arterias* proceden de la pudenda interna, de la vesical inferior y de la vaginal. Las *venas* van a los plexos de Santorini, vaginal y vulvar. Los *linfáticos* terminan en los ganglios laterales de la excavación pelviana. Los *nervios* emanan del pudendo interno y del plexo hipogástrico.

CAPITULO II

ORGANOS GENITALES DEL HOMBRE

El aparato genital del hombre se compone esencialmente de dos partes: 1.ª, un órgano glandular, el *testículo*, encargado de la elaboración del líquido fecundante, la *esperma*; 2.ª, un largo conducto destinado a transportar este líquido a la *bolsa copulatriz* de la mujer y constituyendo lo que llamamos *vías espermáticas*. A estas partes esenciales hay que añadir: 1.°, las *bolsas* o *escroto*: 2.°, un órgano copulador, el *pene*; 3.°, cierto número de *glándulas*; 4.°, los *músculos y aponeurosis del perineo*.

ARTÍCULO PRIMERO

TESTICULO

Los testículos son dos órganos glandulares, a los cuales incumbe la importante función de secretar el elemento principal del esperma, los *espermatozoides*.

1.° **Consideraciones generales.** — Los testículos, como los ovarios, están primitivamente situados en la región lumbar, a derecha e izquierda de la columna vertebral. Sólo al final del tercer mes descienden (*migración de los testículos*) hacia el con-

ducto inguinal, lo alcanzan, atraviesan a su nivel la pared abdominal y van a ocupar su sitio en el fondo de las bolsas. (Nótese que el testículo izquierdo desciende ordinariamente algo más abajo que el derecho).

a. *Ectopia testicular.* — El testículo puede detenerse en su descenso, dando lugar de este modo a lo que se llama *ectopia testicular*. Existen cinco variedades de ectopia, según la región en la cual se fija el testículo: *ectopia abdominal*, *ectopia inguinal*, *ectopia crural*, *ectopia génitocrural* y *ectopia perineal*. Cualquiera que sea la variedad, falta el testículo en las bolsas; es lo que se llama *criptorquidia*. Esta puede ser *unilateral* o *bilateral*, *parcial* o *total* (según que la ectopia sea sólo del testículo o del testículo y el epidídimo a la vez). Nótese que el testículo ectópico es un órgano funcionalmente muerto, pues no produce espermatozoides. El individuo afecto de criptorquidia bilateral es, por lo tanto, infecundo.

b. *Dimensiones y peso.* — El testículo, en el adulto, mide, por término medio 40 ó 50 milímetros de largo, por 25 milímetros de ancho y 30 milímetros de alto. Su peso es de 18 a 22 gramos, de los cuales 4 corresponden al epidídimo.

c. *Color y consistencia.* — Coloración blancoazulada, tirando algo a rojo cuando el órgano está repleto de sangre. Consistencia firme y elástica como la del globo ocular.

2.° **Conformación exterior y relaciones.** — Cada testículo se compone de dos partes: una parte principal, el *testículo propiamente dicho*, y una parte accesoria situada en su parte póstero-superior, el *epidídimo*.

A. Testículo propiamente dicho. — Tiene la forma de un ovoide aplanado en sentido transversal. Ofrece a nuestra consideración *dos caras* laterales, *dos bordes* y *dos extremidades*:

a. *Caras laterales.* — Se distinguen en *externa* (convexa) e *interna* (casi plana). Ambas son tersas y lisas.

b. *Bordes.* — Se dividen en: 1.°, *ánteroinferior*, convexo; 2.°, *pósterosuperior*, recto, que corresponde al epidídimo (en su parte media el *hilio* del órgano.

c. *Extremidades.* — Se distinguen en: 1.ª, *anterior* o *polo anterior*), que presenta a veces una pequeña eminencia, la *hidátide de Morgagni*; 2.ª, *posterior* (*polo posterior*), unida al escroto por el *ligamento escrotal* del testículo (mitad fibroso, mitad muscular).

B. Epidídimo. — Cuerpo prolongado de delante atrás, aplanado de arriba abajo, coronando el borde posterior del testículo a modo de cimera de casco (nótese que invade algo su cara externa). Mide 5 centímetros de longitud por 12 milímetros de ancho y 5 de espesor. Se observan en él de delante atrás: 1.°, *cabeza*; 2.°, *cuerpo*; 3.°, *cola*.

a. *Cabeza.* — Es la parte más voluminosa del epidídimo, redondeada y lisa, situada encima del polo anterior del testículo, al cual está, además, unida por la vaginal, por tejido conjuntivo y, sobre todo, por los conductos seminíferos (*comas eferentes*), que del testículo van al epidídimo.

b. *Cuerpo.* — Aplanado de arriba abajo, presenta: 1.°, una *cara superior*, convexa; 2.°, una *cara inferior*, cóncava, separada del testículo por un fondo de saco de la vaginal; 3.°, un *borde externo*, delgado, que flota libremente en la cavidad vaginal; 4.°, un *borde interno*, más grueso, que corresponde al paquete vascular, al cual está unido por el *mesoepidídimo*.

c. *Cola.* — Descansa sobre la extremidad posterior del testículo, a la cual está unida por una capa de tejido celular. Se continúa por el conducto deferente.

3.° **Constitución anatómica.** — El testículo se compone: 1.°, de una cubierta o envoltura, la *albugínea*; 2.°, de un *tejido propio*.

A. Albugínea. — Membrana fibrosa, de color blanco azulado, de 1 milímetro de grueso, que rodea completamente al testículo. Su *superficie exterior* es tersa y lisa. Su *superficie interior* da numerosos tabiques que se hunden en el tejido propio, y que, uniéndose por sus bordes, descomponen o dividen la cavidad circunscrita por la albugínea en una serie de espacios o *cavidades secundarias* de forma piramidal. A nivel del borde pósterosuperior y en la parte media de este borde, presenta un engrosamiento de forma piramidal, es el *cuerpo de Highmoro*. El epidídimo está rodeado también por una albugínea; pero ésta es más tenue y menos resistente que la del testículo.

B. Tejido propio. — Se presenta bajo la forma de una pulpa blanda, semiflúida, de color moreno amarillento. Esta pulpa está formada por conductos muy finos, que dividiremos en dos grupos: 1.°, los situados en el propio espesor del testículo o *conductos productores de la esperma*; 2.°, los situados fuera del testículo o *conductos excretorios de la esperma*.

a. *Conductos productores de la esperma.* — Estos conductos, conocidos con el nombre de *conductillos seminíferos*, llenan los espacios o cavidades arriba descritos, circunscritos por los tabiques de la albugínea. Forman de este modo pequeñas masas, los *lóbulos espermáticos*, a los cuales se divide en grandes, medianos y pequeños: se cuentan de 250 a 300 constituídos cada uno de ellos por tres o cuatro conductillos seminíferos. Los conductillos seminíferos nacen de la base de los lóbulos, ya formando red (Lauth), ya por extremidades libres dispuestas en cæcum. Desde allí se dirigen al cuerpo de Highmoro, arrollándose y apelotonándose sobre sí mismos, de modo que sólo ocupan una extensión de 2 a 3 centímetros, siendo así que, desarrollados, presentan una longitud 25 ó 30 veces más considerable. Durante su trayecto se anastomosan entre sí, en un mismo lóbulo y también de uno a otro lóbulo. Hay que notar la presencia, en cada conductillo, de cierto número de divertículos en forma de cæcum. Al llegar al cuerpo de Highmoro, todos los conductillos seminíferos de un mismo lóbulo se reúnen, para formar un conducto único: éstos son los *conductos rectos*. Pero estos conductos rectos no producen ya espermatozoides y los volveremos a encontrar en los conductos excretores.

b. *Conductos excretorios de la esperma.* — El esperma, al salir de los conductillos seminíferos, para llegar al conducto deferente, atraviesa sucesivamente los conductos rectos, la red de Haller, los conos eferentes y el conducto epididimario.

α) Los *conductos rectos* (*ductuli recti*), que se llaman así por su dirección, son muy cortos (200 a 400 μ de largo, por 20 a 25 μ de ancho). Poco después de su origen o nacimiento, se introducen en el cuerpo de Highmoro y se pierden en la red de Haller.

β) La *red de Haller*, formada por los conductos rectos, está situada en pleno cuerpo de Highmoro. En el hombre está formada menos por conductos regularmente calibrados y anastomosados que por cavidades irregularmente profusas y ampliamente anastomosadas entre sí.

γ) Los *conos eferentes* nacen de la red de Haller. En número de diez a quince, se desprenden de la albugínea, penetran en la cabeza del epidídimo y desembocan individualmente en la porción inicial del conducto epidimario. Cada uno de ellos, largo de 15 a 20 centímetros cuando está desarrollado, se apelotona sobre sí mismo, de manera que viene a presentar en su conjunto la forma de un pequeño cono (de ahí su nombre), de 15 a 20 milímetros de largo, y cuyo vértice corresponde al cuerpo de Highmoro y la base al epidídimo.

δ) El *conducto epididimario*, conducto colector común de todos los conos eferentes, nace a nivel de la cabeza del epidídimo y se extiende hasta la cola, donde toma el nombre de *conducto deferente*. Mide de 6 a 7 metros de longitud por 300 a 400 μ de diámetro. Al igual que los conductos precedentes, es flexuoso y está fuertemente apelotonado sobre sí mismo hasta el punto de ocupar solamente una extensión longitudinal de 5 centímetros.

c. *Restos o vestigios embrionarios.* — Es de notar, en el testículo o en su proximidad, la existencia de cierto número de restos embrionarios: 1.°, las *hidátides de Morgagni* (*hidátide pedicular* e *hidátide sesil*), que se desarrollan en la parte anterior del testículo y del epidídimo; 2.°, el *órgano de Giraldés*, situado en la parte anterior del cordón espermático; 3.°, los *vasa aberrantia del epidídimo* (*vas aberrans* de Haller, *vas aberrans* de Roth).

4.° **Vasos y nervios.** — α) Las *arterias* proceden de la *espermática* (arteria principal) y de la *deferencial* (arteria accesoria). La *arteria espermática*, rama de la aorta (después de haber suministrado algo por encima del epidídimo dos colaterales, la arteria *epididimaria anterior* y la arteria epididimaria posterior, destinadas a la parte anterior y a la parte posterior del epidídimo), sigue de delante atrás el borde superior del testículo, y un poco antes de alcanzar el polo posterior se divide en dos ramas terminales: una *interna*, para la cara interna del testículo; otra *externa*, para su cara externa (ésta, menos voluminosa, pudiendo ser tomada por un simple colateral). Estas dos ramas emiten numerosos ramos, que recorren, unos el espesor de la albugínea, y otros corren por debajo de ella. Finalmente, van a parar a los lóbulos espermáticos, para terminar en los conductillos. En cuanto a la *arteria deferencial*, envía uno o dos ramos al polo posterior del testículo, y se anastomosa, en el epidídimo, con la arteria epididimaria posterior, para formar el *arco supraepididimario*.

β) Las *venas*, saliendo de los lóbulos espermáticos, convergen hacia el cuerpo de Highmoro, unas directamente (son las *venas profundas*), las otras siguiendo la albugínea (son las *venas superficiales*). A nivel del cuerpo de Highmoro forman cinco o seis troncos, que se dirigen verticalmente hacia arriba, cru-

zando el lado interno del epidídimo (nótese que reciben las venas procedentes de la cabeza del epidídimo). A este primer grupo se añade otro segundo, situado detrás, formando por tres o cuatro troncos, procedentes del cuerpo y de la cola del epidídimo. Los dos grupos venosos pasan al cordón. (Véase *Angiología*.)

γ) Los *linfáticos*, nacidos en el tejido intersticial del órgano por una red cerrada, se dirigen al cuerpo de Highmoro, siguiendo el mismo trayecto que las venas. Una vez allí, se condensan en siete u ocho troncos, reciben los linfáticos del epidídimo y pasan al cordón, para llegar a los ganglios preaórticos, ganglios yuxtaaórticos y ganglios medios de la cadena ilíaca externa.

δ) Los *nervios* proceden del plexo espermático y del plexo deferencial.

ARTÍCULO II

CUBIERTAS DEL TESTÍCULO O BOLSAS

Los testículos, una vez efectuada su emigración, quedan contenidos dentro de un sistema de cubiertas concéntricas, que se designan con el nombre de *bolsas*.

1.° **Conformación exterior.** — Las bolsas se presentan bajo el aspecto de una prominencia voluminosa, impar y situada en la línea media, sujeta por su extremo superior, libre en el resto, situada delante de la sínfisis, en el espacio que dejan por delante los dos muslos. Esta eminencia, de forma ovoidea, mide, en el adulto, 6 centímetros de alto por 5 centímetros de ancho y 4 centímetros de espesor. Pequeñas y consistentes en el niño, son en el viejo flácidas y pendientes. En su cara anterior se ve un surco medio, en cuyo fondo existe un *rafe* (indicio de la duplicidad primitiva del órgano).

2.° **Constitución anatómica.** — Las bolsas se componen de seis túnicas, regularmente superpuestas, que son, de fuera adentro: 1.ª, el *escroto*; 2.ª, el *dartos*; 3.ª, la *túnica celulosa*; 4.ª, la *túnica eritroides*; 5.ª, la *túnica fibrosa*; 6.ª, la *túnica vaginal*.

A. Escroto. — No es otra cosa que la piel de las bolsas. Es delgada, de color obscuro, extensible, elástica, formando numerosos pliegues transversales. *Pelos* largos y rígidos; *glándulas sudoríparas* y *glándulas sebáceas* muy numerosas y muy desarrolladas.

B. Dartos. — Es una hoja delgada, de color rojizo, formada por fibras musculares lisas, aplicada a la cara interna del escroto y adherida íntimamente a la misma. Existe en toda la extensión de las bolsas, pero está principalmente desarrollada en sus caras anterior y laterales. Por arriba, el dartos se continúa: 1.°, *por delante*, con el dartos del pene; 2.°, *por detrás*, con el dartos perineal. A los lados es continuado por una lámina elástica, que por otra parte va a insertarse en las ramas isquiopubianas y en el tejido celular del abdomen: es el *aparato respiratorio de las bolsas* (del cual el ligamento suspensorio del pene es sólo una dependencia). A nivel del rafe, el dartos se continúa en parte sobre la línea con el del lado opuesto (es la *hoja superficial*), en parte se refleja de delante atrás (es la *hoja profunda*), para formar en el espesor de las bolsas un tabique medio, el *septum scroti*. Existen, pues, dos sacos dartoicos, uno para el testículo izquierdo, otro para el testículo derecho.

C. Túnica celulosa. — Encima del dartos se encuentra una capa celulosa, la *fascia de Cooper*, que se continúa libremente con el tejido celular subcutáneo del perineo, del pene y de la pared abdominal anterior. Representa, a nivel de las bolsas, el tejido celular subcutáneo y la aponeurosis superficial de la pared abdominal.

D. Túnica eritroides. — Túnica musculosa formada por la expansión del cremáster. El cremáster es un músculo estriado, que nace por arriba en la espina del pubis (*fascículo púbeo*) y en el arco crural (*fascículo ilíaco*), y desciende después sobre la superficie exterior del cordón y se desparrama en forma de abanico sobre la cara anterior y la cara externa de las bolsas, para formar la túnica eritroides. Los manojos musculares de la eritroides terminan todos en la túnica fibrosa de las bolsas, unos por extremidades libres, otros formando una especie de asas de concavidad superior.

E. Túnica fibrosa. — Reviste la forma de un saco que envuelve a la vez el cordón y el testículo. Delgada a nivel del cordón, se hace más gruesa a medida que desciende. Por arriba, se continúa con la fascia transversalis del abdomen, de la cual no es más que una dependencia.

F. Túnica vaginal. — La túnica vaginal es una membrana serosa, dependiente del peritoneo, que presenta una hoja parietal, una hoja visceral y una cavidad:

a. *Hoja parietal.* — Está en relación con la túnica fibrosa, a la cual está unida por una delgada caja conjuntiva, el *tejido celular subvaginal.*

b. *Hoja visceral.* — Tapiza regularmente el borde anterior, la cara interna y la cara externa del testículo. De este modo llega al epidídimo, en donde se comporta de diferente modo, según se trate de dentro o fuera, de delante o atrás. *Por dentro*, la hoja visceral encuentra el paquete vascular, se adosa al mismo en una extensión de 10 milímetros, después se refleja hacia dentro, para continuarse con la hoja parietal. *Por fuera*, se insinúa debajo del cuerpo del epidídimo, formando el *fondo de saco epididimario*; después se extiende sobre la cara posterior del epidídimo, alcanza el paquete vascular, y después de haberlo tapizado en una extensión de algunos milímetros, tuerce hacia afuera, para continuarse con la hoja parietal. *Por delante*, la hoja visceral reviste la cabeza del epidídimo; después tapiza la parte anterior del cordón en una extensión de 4 a 5 milímetros y se continúa con la hoja parietal. *Por detrás*, reviste la parte anterior y las partes laterales del ligamento escrotal y luego se convierte en parietal.

c. *Concavidad vaginal.* — Es el espacio, *virtual* en condiciones ordinarias, comprendido entre las dos citadas hojas de la vaginal.

d. *Significación morfológica.* — La túnica vaginal no es más que una porción de peritoneo que el testículo, al descender, ha arrastrado a las bolsas. Primitivamente, la cavidad vaginal y la cavidad peritoneal están unidas entre sí por un conducto, el *conducto perineovaginal*, el cual se oblitera poco a poco y aun acaba por desaparecer, no dejando en su lugar y sitio más que un pequeño cordón conjuntivo, el *ligamento vaginal.* Nótese que, al décimoquinto o vigésimo día que sigue al nacimiento, el conducto peritoneovaginal está cerrado por los dos lados en las tres cuartas partes de casos.

3.° **Vasos y nervios.** — Las *arterias* se dividen en superficiales y profundas: las *superficiales* (destinadas al escroto y al dartos) proceden de las pudendas externas, ramas de la femoral y de la perineal superficial, rama de la pudenda interna; las *profundas* (para la eritroides, la túnica fibrosa y la hoja parietal de la vagina) proceden de la funicular. Las *venas* se dividen en dos grupos: *grupo externo*, que va a la safena o directamente a la femoral; *grupo posterior*, que va a la pudenda interna. Los *linfáticos* tienen su terminación en los ganglios súperointernos de la región de la ingle. Los *nervios* emanan: 1.°, de la rama perineal inferior del nervio pudendo interno; 2.°, de las ramas genitales de los tres nervios génitocrural y abdóminogenitales mayor y menor (filetes sensitivos, filetes motores y filetes vasculares).

ARTÍCULO III

VIAS ESPERMATICAS

Al salir del conducto del epidídimo, el esperma recorre sucesivamente el *conducto deferente*, la *vesícula seminal* y el *conducto eyaculador*, el cual, en el momento de la eyaculación, lo vierte en la uretra.

§ 1. — Conducto deferente

El conducto deferente viene a continuación de la cola del epidídimo y se extiende hasta la vesícula seminal.

1.° **Consideraciones generales.** — Conducto cilindroideo en la mayor parte de su extensión, se ensancha y es irregularmente abollado en su parte terminal.

a. *Dimensiones.* — Mide de 35 a 45 centímetros de largo, por 2 milímetros a 2,5 de diámetro. Es de notar que el diámetro aumenta gradualmente a medida que se aproxima a la vesícula.

b. *Consistencia.* — Consistencia firme y característica, debida al espesor de sus paredes.

c. *Trayecto.* — Desde la cola del epidídimo, en donde nace, el conducto deferente se dirige oblicuamente hacia arriba y adelante, hasta la pared media del epidídimo. Una vez allí, se endereza, para hacerse vertical y pasar al cordón. Atraviesa luego el conducto inguinal, penetra en la cavidad abdominal, desciende hasta la excavación pélvica y alcanza el fondo de la vejiga, donde termina.

2.° **División y relaciones.** — Podemos dividirlo en cuatro porciones: porción *epididimaria*, porción *funicular*, porción *inguinal* y porción *abdóminopelviana*.

α) La *porción epididimaria*, que tiene de largo solamente 25 a 30 milímetros, recorre el lado interno del epidídimo, al cual está unida por un tejido celular laxo.

β) La *porción funicular* recorre el espesor del cordón, entre los dos grupos venosos (anterior y posterior) que proceden del testículo.

γ) La *porción inguinal* se aloja en el conducto inguinal, siempre en medio de las gruesas venas del cordón.

δ) La *porción abdóminopelviana*, al salir del conducto inguinal, describe una curva que abraza la otra curva que en opuesto sentido describe la arteria epigástrica. Después pasa por dentro de los vasos ilíacos externos, recorre la cara lateral de la vejiga (en donde cruza oblicuamente la arteria umbilical), llega a su cara posterior, se aproxima gradualmente a la porción abdóminopelviana del lado opuesto, la alcanza en la base de la próstata, e inmediatamente después se continúa con el conducto eyaculador. Nótese que, en su porción retrovesical, el conducto deferente, ensanchado, irregular, más o menos abollado, ha recibido el nombre de *ampolla*. La ampolla directamente aplicada *por delante* contra la vejiga está *por detrás* en relación con el recto (del cual está separada por la aponeurosis prostatoperitoneal); *lateralmente*, sigue el lado interno de la vesícula seminal; *hacia adentro*, las dos ampollas están separadas entre sí por un espacio triangular de base superior, el *triángulo interdeferencial*.

3.° **Constitución anatómica.** — La pared del conducto deferente está formada por tres túnicas concéntricas, que son, de fuera adentro: 1.ª, una *túnica celulosa*; 2.ª, una *túnica muscular*, la más desarrollada de las tres, constituída por tres planos de fibras: un plano medio de fibras circulares entre dos planos (superficial y profundo) de fibras longitudinales; 3.ª, una *túnica mucosa*, de color blanquecino, que presenta a nivel de la ampolla pliegues anastomosados y depresiones o aréolas (que recuerdan las de la vesícula seminal).

4.° **Vasos y nervios.** — Las *arterias* del conducto deferente proceden de la deferencial, rama de la vesical inferior. Las *venas* (formando una rica red en la túnica conjuntiva) van unas a las venas del cordón, otras a los dos plexos seminal y vésico-prostático. Los *linfáticos* terminan, en parte, en los ganglios ilíacos externos, y, en parte, en los hipogástricos. Los *nervios* emanan del plexo hipogástrico.

§ 2. — Vesículas seminales

Las vesículas seminales son receptáculos membranosos, extensibles y contráctiles, en los cuales se acumula el esperma a medida que se va elaborando.

1.° **Consideraciones generales.** — Estas vesículas son *dos*, una derecha y otra izquierda, y están *situadas* entre la vejiga y el recto. Cada una de ellas *mide* 5 ó 6 centímetros de largo por 16 milímetros de ancho y 6 milímetros de grueso. Por lo demás, su *volumen* es muy variable (en relación con la actividad funcional de la glándula genital): las vesículas son pequeñas en el niño; se atrofian en los viejos y también después de la extirpación de los testículos.

2.° **Conformación exterior y relaciones.** — Son cuerpos piriformes, ligeramente aplanados de delante atrás y que presentan, por lo tanto: 1.°, una *cara anterior*, que corresponde al fondo de la vejiga; 2.°, una *cara posterior*, en relación con el recto, del cual está separada por la aponeurosis prostatoperitoneal; 3.°, un *borde interno*, que recorre la ampolla del conducto deferente; 4.°, un *borde externo*, que corresponde al plexo venoso vésicoprostático; 5.°, una *base*, irregularmente redondeada, que corresponde al peritoneo, el cual, antes de reflejarse sobre el recto, cubre la vesícula en una extensión de 10 a 15 milímetros; 6.°, un *vértice* o *cuello*, que corresponde a la base de la próstata y presenta un orificio ovalado, por el cual la vesícula se abre en el conducto eyaculador. Nótese que las vesículas seminales tienen una superficie exterior muy irregularmente abollada y, por otra parte, que están sumergidas en una especie de atmósfera célulomuscular.

3.° **Conformación interior.** — La cavidad de la vesícula, muy irregular, se descompone en una multitud de *celdillas*, de forma, orientación y dimensiones muy diversas, comunicando todas entre sí y descomponiéndose cada una de ellas en celdillas más pequeñas, las cuales a su vez se dividen en otras más

pequeñas todavía (celdillas de *primer orden*, de *segundo*, de *tercer orden*).

4.° **Constitución anatómica.** — La vesícula seminal está constituída por un largo tubo (15 centímetros de largo), que se ha arrollado y apelotonado sobre sí mismo. Este tubo, una vez desarrollado, permanece flexuoso, mal calibrado, dando lateralmente origen a numerosos divertículos. Por lo demás, se compone, al igual que la ampolla del conducto deferente, de tres túnicas superpuestas: 1.ª, una *túnica celulosa*; 2.ª, una *túnica muscular* (con tres planos de fibras); 3.ª, una *túnica mucosa*, de color blanquecino y gruesa de 1 milímetro.

5.° **Vasos y nervios.** — Las *arterias* proceden de la vesical inferior y de la hemorroidal media. Las *venas* forman, alrededor del órgano, el *plexo seminal*, continuándose hacia delante con el plexo vésicoprostático. Los *linfáticos* terminan en parte en los ganglios ilíacos externos (grupo posterior), en parte en los ganglios hipogástricos. Los *nervios* emanan del plexo hipogástrico.

§ 3. — Conducto eyaculador

Los conductos eyaculadores son *dos*, uno derecho, otro izquierdo, y resultan de la reunión de la ampolla del conducto deferente y de la vesícula seminal correspondiente. Conducen a la uretra el esperma acumulado en estos dos receptáculos.

1.° **Trayecto y dimensiones.** — Poco después de su nacimiento, penetran en el espesor de la próstata y van a abrirse, por dos pequeños orificios elípticos, en el verumontánum, a izquierda y derecha del utrículo. Miden de 20 a 25 milímetros de largo por 1 milímetro y medio de diámetro. Es de notar que este diámetro disminuye a medida que nos aproximamos a la uretra; es, por lo tanto, ligeramente infundibuliforme.

2.° **Relaciones.** — En su porción inicial (algunos milímetros únicamente), los conductos eyaculadores son libres. En el resto de su extensión avanzan por el espesor de la próstata, en donde encuentran el utrículo prostático, que va a colocarse entre los dos. Conductos eyaculadores y utrículo están rodeados de una masa de tejido cavernoso.

3.° **Constitución anatómica.** — Igual estructura fundamental que los conductos deferentes: una *túnica celulosa*, una *túnica muscular* (cuyos tres planos se dejan separar más o menos a su entrada en la próstata) y una *túnica mucosa*.

4.° **Vasos y nervios.** — En su porción supraprostática, los conductos eyaculadores reciben sus arterias de la vesical inferior. En su porción intraprostática, su circulación y su inervación se confunden con las de la misma próstata (véase pág. 702).

ARTÍCULO IV

PENE

El pene es el órgano de la copulación en el hombre: tiene por función, en el acto del coito, llevar la esperma a las partes genitales de la mujer.

1.° **Consideraciones generales.** — El pene está *situado* inmediatamente encima de las bolsas, delante de la sínfisis del pubis. Situado, al principio, en el espesor del periné, se dirige oblicuamente hacia arriba y adelante. Al llegar a la sínfisis, se desprende de la región profunda, se hace libre y se rodea de una cubierta cutánea. Presenta dos porciones: una *porción perineal* y una *porción libre*. Esta última, en su estado de flacidez, se presenta péndula, formando con la primera el *ángulo del pene* o *peniano*; en estado de erección se eleva hacia el abdomen, continuando entonces la dirección de la porción perineal. Sus *dimensiones* son: en estado de flacidez, 10 u 11 centímetros de largo, sobre 8 ó 9 de ancho; y en estado de erección, de 15 a 16 centímetros de largo por 11 ó 12 de circunferencia.

2.° **Conformación exterior y relaciones.** — Se consideran en el pene el *cuerpo y dos extremidades*:

A. Cuerpo. — Es cilíndrico, algo aplanado de delante atrás, con: una *cara superior*, otra *inferior* y dos *bordes laterales*.

B. Extremidad posterior. — La extremidad posterior, o *raíz del pene*, está fija: 1.°, por la inserción de los cuerpos cavernosos, a las ramas isquiopubianas; 2.°, por el *ligamento suspensorio*, impar y medio, que, partiendo de la línea alba y de la sínfisis, va a terminar a la vez en la cara superior y (por fibras

que lo rodean lateralmente) en la cara inferior de los cuerpos cavernosos; 3.°, por el *ligamento fibroso* del pene, que va de la parte posterior del pene a la sínfisis y a la aponeurosis perineal media.

C. Extremidad anterior. — Está representada por el glande y su prepucio:

a. *Glande.* — Eminencia conoide que ofrece a nuestra consideración: 1.°, el *vértice*, dirigido hacia adelante (meato urinario); 2.°, la *base*, cortada a bisel a expensas de su cara inferior y excediendo del cuerpo del pene por la parte que llamamos *corona*; está correctamente limitada por un surco, el *surco coronario* o *balanoprepucial*; 3.°, la *superficie exterior*, lisa, que presenta, en su parte inferior, un surco medio, el *frenillo* y las *fositas laterales* del mismo.

b. *Prepucio.* — Repliegue tegumentario, dispuesto en forma de manguito alrededor del glande. Se consideran en él: 1.°, la *superficie exterior*, formada por la piel; 2.°, la *superficie interior*, formada por la mucosa y correspondiendo al glande; 3.°, la *circunferencia posterior*, adherente, que, corresponde al surco balanoprepucial; 4.°, la *circunferencia anterior*, libre, que forma el *orificio prepucial*. Se llama *cavidad del prepucio* el espacio comprendido entre el prepucio y el glande. Las dimensiones longitudinales del prepucio son muy variables: unas veces traspasa el glande, otras termina detrás del meato. Nótese que el orificio prepucial es algunas veces tan estrecho, que no deja pasar el glande (*fimosis*).

3.° **Constitución anatómica.** — El pene se compone: 1.°, de *formaciones eréctiles*; 2.°, de *envolturas* o *cubiertas*.

A. Formaciones eréctiles. — Comprenden los dos *cuerpos cavernosos* y el *cuerpo esponjoso*:

a. *Cuerpos cavernosos.* — Presentan la forma de cilindros, adosados en la línea media a modo de cañones de fusil doble o escopeta de caza (nótese que en la línea media están de tal modo fusionados, que sus paredes forman un tabique único, incompleto, pectiniforme, el *septum penis*). Los cuerpos cavernosos nacen, por dos partes afiliadas o *raíces*, que se fijan a las ramas isquiopubianas. Por delante, cada uno de ellos termina por una punta roma, que el *ligamento anterior de los cuerpos cavernosos* une a la cápsula del glande. Entre estas dos extremidades, el cuerpo cilindroide que forman los dos cuerpos cavernosos presenta: 1.°, una *cara superior*, con el canal supracavernoso (para vasos y nervios); 2.°, una *cara inferior* con el canal subcavernoso (para la uretra); 3.°, dos *caras laterales*, convexas y redondeadas. Desde el punto de vista de su estructura, los cuerpos cavernosos se componen: 1.°, de una envoltura propia, de naturaleza fibrosa, la *albugínea*; 2.°, de un sistema de trabéculas conjuntivas, circunscribiendo aréolas por las cuales circula la sangre, verdadero tejido eréctil (véanse los *Tratados de Histología*).

b. *Cuerpo esponjoso.* — Organo impar y medio, cilindroide, de 12 a 16 centímetros de largo, situado en la cara inferior del cuerpo cavernoso. Su *parte media* o *cuerpo esponjoso propiamente dicho* ocupa el canal subcavernoso. El conducto de la uretra lo atraviesa de delante atrás en toda su extensión. Su *extremidad posterior*, abultada en forma de pera, constituye el *bulbo*, que tiene por término medio 3 centímetros de largo. Corresponde: 1.°, por su *vértice*, al ángulo de reunión de los dos cuerpos cavernosos; 2.°, por su *base*, al rafe medio que forman los dos músculos transversos del perineo; 3.°, por su *cara superior*, a la aponeurosis perineal media; 4.°, por su *cara inferior*, a la aponeurosis perineal superficial; 5.°, por sus *caras laterales*, a los dos músculos bulbocavernosos. Su *extremidad anterior* está representada por un nuevo engrosamiento, el *glande*, descrito más arriba. Hay que notar: 1.°, que el cuerpo esponjoso, debajo del glande, se halla dividido, por una hendidura media, en dos hojas o láminas, una derecha y otra izquierda, reunidas por el *ligamento inferior del glande*; 2.°, que estas dos láminas, al llegar al meato, tuercen hacia afuera y atrás hasta la corona del glande; 3.°, que el glande, en definitiva, tiene una *porción directa* y una *porción refleja*, limitando entre las dos la *cúpula posterior del glande*. Igual estructura fundamental que el cuerpo cavernoso.

B. Envolturas o cubiertas del pene. — Son cuatro, superpuestas según el siguiente orden, de fuera adentro:

a. *Cubierta cutánea.* — Se continúa *por atrás* con la piel del abdomen y de las bolsas: *por delante* se refleja, para formar la mucosa del prepucio. Piel fina, muy movible y de color obscuro. En su cara inferior tiene un *rafe medio*, continuación del de las bolsas.

b. *Cubierta muscular.* — Está formada por fibras musculares lisas, en su mayor parte longitudinales, otras transversales u oblicuas, que constituyen en su conjunto el *dartos del pene* (continuación del dartos de las bolsas).

c. *Cubierta celulosa.* — Capa de tejido celular laxo, muy rica en fibras elásticas, casi desprovista de grasa, por la cual corren los vasos y nervios superficiales.

d. *Cubierta elástica.* — Hoja elástica (*fascia penis*) que descansa directamente sobre las formaciones eréctiles. *Por detrás*, la fascia penis se continúa con el ligamento suspensorio y con la aponeurosis perineal superficial. *Por delante* se adosa a la base del glande y al fondo de saco ciliar que forma la mucosa del prepucio al reflejarse sobre la corona. Es de notar que, no prolongándose la fascia penis sobre el prepucio, éste está formado por las tres primeras cubiertas del pene, estando la primera y la segunda replegadas sobre sí mismas, y siendo por lo mismo dobles. Por lo tanto, atravesando el prepucio con un alfiler, se encuentra sucesivamente: la piel, el dartos, el tejido celular, el dartos y la mucosa.

4.° **Vasos y nervios.** — a. *Arterias.* — Las arterias se dividen en arterias de las cubiertas y arterias de los órganos eréctiles. Las primeras proceden de las pudendas externas y de la perineal superficial. Las segundas están formadas: 1.°, *en el cuerpo esponjoso*, por la bulbouretral (rama de la pudenda interna) y por la dorsal del pene; 2.°, *en los cuerpos cavernosos* por las dos arterias cavernosas y la dorsal del pene.

b. *Venas.* — Las venas forman dos sistemas, sistema *superficial* y sistema *profundo*. — El *sistema venoso superficial* tiene su origen en las cubiertas. La mayor parte de las venas que lo constituyen desaguan en la *vena dorsal superficial*, que corre por el dorso del pene, en el tejido celular subcutáneo, llega delante de la sínfisis y allí dobla hacia afuera, para terminar en la safena, ya del lado derecho, ya del lado izquierdo (a veces en las dos, después de haberse bifurcado). El *sistema venoso profundo* tiene su origen en los órganos eréctiles (cuerpo esponjoso, bulbo, glande y cuerpos cavernosos). De las numerosas venas que lo constituyen, unas van a la *vena dorsal profunda*, que corre por el dorso del pene, debajo de la fascia penis, y va a desaguar en el plexo de Santorini (tributario de las pudendas internas); otras (principalmente las que proceden del bulbo y de la parte posterior de los cuerpos cavernosos) desembocan directamente (después de haber atravesado la aponeurosis perineal media) en el plexo de Santorini. Nótese que las dos venas dorsales se anastomosan entre sí, primero detrás del glande, luego delante de la sínfisis.

c. *Linfáticos.* — Los linfáticos se dividen, como las venas, en *superficiales* y *profundos*: 1.°, *linfáticos superficiales*, que nacen de los tegumentos y terminan en su mayor parte en el *tronco linfático dorsal superficial*, y, por intermedio de éste, en los ganglios inguinales superficiales (grupo súperointerno); 2.°, *linfáticos profundos*, que tienen su origen en la mucosa del glande y se reúnen en un *tronco* o varios *troncos linfáticos dorsales profundos*, los cuales terminan, ya en los ganglios inguinales profundos, ya (por el conducto inguinal) en los ganglios ilíacos externos. Algunos linfáticos van a los ganglios prevesicales atravesando la aponeurosis perineal media.

d. *Nervios.* — Los nervios, muy numerosos, proceden: 1°. *los de las cubiertas*, de los ramos genitales del plexo lumbar y del nervio pudendo interno, rama del plexo sacro; 2.°, *los destinados a los órganos eréctiles*, del gran simpático (por el plexo hipogástrico) y del sistema cerebroespinal (por el nervio dorsal del pene y el nervio perineal superficial, dos ramas del plexo sacro).

ARTÍCULO V

GLANDULAS ANEXAS AL APARATO GENITAL DEL HOMBRE

Al aparato genital del hombre van anexas dos glándulas: la *próstata* y las *glándulas de Cowper*.

§ 1. — Próstata

La próstata es un órgano de naturaleza glandular que se desarrolla alrededor de la porción inicial de la uretra.

1.° **Consideraciones generales.** — Está *situada* la próstata en la excavación pélvica, inmediatamente por debajo de la vejiga. Tiene la *forma* de un cono, de base superior y aplanado de delante atrás. Es de *color* gris y de *consistencia* dura. *Mide*, en el adulto, 28 milímetros de largo por 40 milímetros de ancho y 25 milímetros de grueso. Su *peso* es de 20 a 25 gramos. Nótese que es rudimentaria en el niño, que crece rápidamente en la época de la pubertad y que se hipertrofia más o menos en el viejo.

2.° **Relaciones.** — Se dividen en interiores y exteriores:

a. *Relaciones interiores.* — La próstata está atravesada de

arriba abajo por la uretra, por los conductos eyaculadores y por el utrículo prostático (véanse estos órganos).

b. *Relaciones exteriores.*—Se consideran en la próstata *cuatro caras* (anterior, posterior y laterales), una *base* y un *vértice*. La *cara anterior* mira hacia la sínfisis, de la cual está separada por el plexo venoso de Santorini. La *cara posterior* (un pequeño surco medio) corresponde al recto, del cual la separa la aponeurosis próstatoperitoneal. Las *caras laterales* corresponden al elevador, del cual están separadas, a derecha e izquierda, por la parte inferior de la aponeurosis de este último músculo (*aponeurosis puborrectal* y *ligamento puborrectal*). La *base* (dividida en tres zonas) está en relación: en su zona anterior, con el cuello de la vejiga; en su zona posterior, con las vesículas seminales, los conductos deferentes y los conductos eyaculadores; su zona media se eleva formando una eminencia media, el *lóbulo medio*. El *vértice* está situado algo por encima de la aponeurosis perineal media: de este vértice se desprende la uretra membranosa. Hay que observar que la próstata está alojada en una cavidad o espacio, el *compartimiento prostático*, que presenta seis paredes: *pared anterior*, formada por los pubis; *pared posterior*, por la aponeurosis próstatoperitoneal; *pared lateral*, por las aponeurosis puborrectales; *pared inferior*, por la aponeurosis perineal media; *pared superior*, por los ligamentos pubovesicales (nótese que detrás de estos ligamentos, a nivel de la vejiga, la cavidad está ampliamente abierta).

3.° **Constitución anatómica.** — La próstata se divide en dos lóbulos laterales y un lóbulo medio, siendo este último muy variable (unas veces muy poco pronunciado, otras muy voluminoso, formando en este último caso, en la entrada de la uretra, una eminencia más o menos marcada, llamada *úvula vesical*). Histológicamente la próstata presenta los dos elementos siguientes: 1.°, un *estroma*, conjuntivo y muscular a la vez, formando una especie de cáscara periférica, un núcleo central y numerosos tabiques radiados, que van del uno al otro y constituyen de este modo los espacios o cavidades; 2.°, *elementos glandulares*, que ocupan y llenan estas cavidades, formando una treintena de glándulas arracimadas, cuyos conductos excretores van a abrirse en la uretra prostática (véase *Uretra*). A partir de los veinte a los veinticinco años se observan *concreciones prostáticas*.

4.° **Vasos y nervios.** — Las *arterias* proceden de las vesicales inferiores y de las hemorroidales medias. Las *venas* desembocan en los plexos vésicoprostáticos, situados a los lados de la próstata. Los *linfáticos* forman un plexo pericoprostático, del cual salen numerosos eferentes, que van a los tres grupos de ganglios ilíacos externos, ganglios hipogástricos, ganglios presacros (algunos van a los ganglios prevesicales). Los *nervios* emanan de los plexos hipogástricos (*filetes sensitivos*, *filetes secretorios*, *filetes motores*).

§ 2. — Glándulas de Cowper

Las glándulas de Cowper, llamadas también *glándulas de Méry* y *glándulas bulbouretrales*, están situadas detrás de la base del bulbo.

1.° **Conformación exterior y relaciones.** — Son *dos*, una derecha y otra izquierda; tienen la forma de dos pequeñas ramas redondeadas, del tamaño de una lenteja, colocadas simétricamente a cada lado de la línea media, a 5 ó 6 milímetros una de otra. Están en relación: *por arriba*, con la hoja profunda de la aponeurosis perineal media; *por abajo*, con la hoja superficial de esta misma aponeurosis. Están, por decirlo así, englobadas en la parte posterior del músculo de Guthrie.

2.° **Constitución anatómica.** — Las glándulas de Cowper son glándulas arracimadas descomponibles en lóbulos y acinos. Su conducto excretorio de 30 a 40 milímetros de largo, atraviesa la hoja inferior de la aponeurosis perineal media, se introduce en el espesor del bulbo, se desliza por debajo de la mucosa uretral y va a abrirse en la pared posterior de la uretra, al nivel de la parte anterior del fondo de saco del bulbo.

3.° **Vasos y nervios.** — Las *arterias* proceden de la bulbouretral, rama de la pudenda interna. Las *venas* van al plexo de Santorini. Los *linfáticos* van a los ganglios hipogástricos. Los *nervios* emanan del pudendo interno.

ARTÍCULO VI

MUSCULOS Y APONEUROSIS DEL PERINEO EN EL HOMBRE

La pelvis está limitada o cerrada por abajo, a nivel de su estrecho inferior, por cierto número de músculos y aponeurosis,

que se designan con el nombre de *músculos* y *aponeurosis del perineo*.

§ 1. — Músculos del perineo

Los músculos del perineo son, en el hombre, en número de *nueve*: transverso del perineo, isquiocavernoso, bulbocavernoso, músculo de Guthrie, músculo de Wilson, esfínter externo de la uretra, esfínter externo del ano, elevador del ano e isquiococcígeo. Son todos ellos *músculos estriados*.

1.° **Transverso del perineo.** — Se extiende transversalmente del isquión a la línea media. Se inserta: *por una parte*, en la cara interna de la tuberosidad isquiática; *por otra parte*, en el rafe prerrectal o anobulbar. Está comprendido entre las dos aponeurosis perineal superficial y media. Forma el borde posterior del triángulo isquiobulbar, cuyo borde interno está formado por el bulbo cavernoso, el borde externo por el isquiocavernoso. Los dos músculos transversos, obrando de consuno, tienen por acción poner terso al rafe fibroso, en el cual se insertan.

2.° **Isquiocavernoso.** — Pequeño músculo de forma prolongada, recostado sobre las ramas isquiopubianas. Se inserta: *por una parte*, por medio de un manojo interno, en la cara interna del isquión, y por un manojo externo, en la rama isquiopubiana; *por otra parte*, en la raíz del cuerpo cavernoso y en el propio cuerpo cavernoso en su parte posterior (algunas veces, un *manojo de Houston*, viene a reunirse, en el dorso del pene, con el del lado opuesto). Igual situación que el precedente. Su cara profunda, excavada en forma de conducto, abraza la rama isquiopubiana y la raíz de los cuerpos cavernosos. Comprimiendo los cuerpos cavernosos en su origen y comprimiendo igualmente, por medio del músculo de Houston, la vena dorsal, contribuye a la erección.

3.° **Bulbocavernoso.** — Músculo yuxtamediano confundido, por decirlo así, con el del lado opuesto y recostado sobre la porción esponjosa de la uretra. Se inserta: *por un lado*, en el rafe anobulbar; *por otro lado*, en parte, en la cara superior del bulbo (*fascículo uretral*), y en parte, en los cuerpos cavernosos (*fascículo peniano*). Este último fascículo forma algunas veces un músculo de Houston. El bulbo cavernoso, por su *cara interna* excavada en conducto, abraza la mitad correspondiente del bulbo y de la porción inicial del cuerpo cavernoso. Obra al efectuarse la micción y la eyaculación (*acelerator urinæ et seminis*) y, al igual que el bulbocavernoso, contribuye a la erección.

4.° **Músculo de Guthrie.** — Es un pequeño músculo aplanado y triangular, situado entre las dos hojas de la aponeurosis perineal media. Se inserta: *por una parte*, en el labio posterior de las ramas isquiopubianas; *por otra parte*, en la hoja anterior de la aponeurosis perineal media, como también en las caras laterales y la cara anterior de la uretra membranosa. Está en relación con las glándulas de Cowper, con los vasos pudendos internos y con un gran número de venas que lo atraviesan. Obran en la micción, la eyaculación y la erección (comprimiendo las venas); favorece de este modo la expulsión del producto de secreción de la glándula de Cowper.

5.° **Músculo de Wilson.** — Es un pequeño músculo impar y medio, de forma triangular, situado en el ángulo que forman las dos ramas isquiopubianas. Se inserta: *por una parte*, por su base, en el ligamento subpubiano, y *por otra parte*, por su vértice, en las paredes laterales e inferiores de la uretra. Corresponde: por su *cara inferior*, a la aponeurosis perineal media; por su *cara superior*, al plexo de Santorini. Eleva la uretra hacia la sínfisis.

6.° **Esfínter externo de la uretra.** — Llamado también *esfínter estriado*, ocupa, como el precedente, el interior del compartimiento prostático. Se extiende, en altura, desde el cuello de la vejiga hasta la aponeurosis perineal media; *por abajo* (sobre la uretra membranosa y también sobre el vértice de la próstata), forma un anillo completo o manguito; *por arriba* (a nivel de la porción superior de la próstata), está representado por dos semianillos, uno anterior y otro posterior. Está en relación: *por detrás*, con la aponeurosis próstatoperitoneal; *por delante*, con el músculo de Wilson y el plexo de Santorini. Al contraerse, comprime la uretra; obra principalmente, en el momento de la eyaculación, para expulsar el esperma.

7.° **Esfínter externo del ano.** — Está formado por 10 ó 12 manojos concéntricos, dispuestos alrededor de la parte inferior

del recto. Circular cuando el ano está abierto, es elíptico cuando está cerrado. Mide de 20 a 25 milímetros de alto. Se inserta: *por una parte* (detrás del ano), en los tegumentos y en el rafe anobulbar. Está en relación: 1.°, por su *cara externa*, con el tejido céluloadiposo de la fosa isquiorrectal; 2.°, por su *cara interna*, con el esfínter interno y la mucosa rectal; 3.°, por su *circunferencia superior*, con el elevador del ano; 4.°, por su *circunferencia inferior*, con la piel del perineo. Tiene por función cerrar el recto (*constrictor ani*).

8.° **Elevador del ano.** — Músculo delgado, aplanado, muy ancho, de forma triangular, que va de la pared ánterolateral de la pelvis a la región del ano.

Se distinguen en él *dos porciones*, una interna y otra externa. La *porción externa* tiene su origen en la rama descendente y en la rama horizontal del pubis, en el *arcus tendinoso* y en la espina ciática. Desde allí todas sus fibras se dirigen por detrás del recto, en donde en su mayor parte se entrecruzan con las del lado opuesto. La *porción interna* (*levator ani proprius* de Lesshaft) nace, algo por dentro y encima de la precedente, en las dos ramas del pubis. Después se dirige de delante atrás, cruza la cara lateral de la próstata y llega a la parte anterior del recto; una vez allí, los fascículos que la constituyen (unos después de entrecruzarse en la línea media, otros sin entrecruzarse) tuercen hacia abajo, para venir a fijarse en la cara profunda de la piel del ano.

Comprendido de este modo, el elevador presenta dos caras: una *cara superior*, cóncava, en relación con el contenido de la excavación; una *cara inferior*, convexa, separada de la pared lateral de la excavación por la fosa isquiorrectal y su contenido Reunidos, los dos elevadores forman, por su conjunto, el *diafragma pelviano*, que obra en el momento del esfuerzo.

Desde el punto de vista de su acción, la porción externa (obrando a modo de cincha) cierra el recto, como el esfínter externo; la porción interna conduce el ano hacia delante y arriba.

9.° **Isquiococcígeo.** — Es un pequeño músculo aplanado y triangular, situado detrás del elevador. Se inserta: *por una parte* (por su vértice), en la espina ciática y en el pequeño ligamento sacrociático; *por otra parte* (por su base), en el borde del cóccix y del sacro. Está constituído en parte por manojos

musculares y en parte por manojos fibrosos (es una formación rudimentaria, homóloga del abductor de la cola de los animales).

§ 2. — Aponeurosis del perineo

En número de tres, que de fuera adentro son: la *aponeurosis perineal superficial*, la *aponeurosis perineal media* y la *aponeurosis perineal profunda*.

1.° **Aponeurosis perineal superficial.** — Situada inmediatamente debajo de los tegumentos, ocupa el espacio angular circunscrito por las ramas isquiopubianas. De forma triangular, ofrece a nuestra consideración: 1.°, una *cara inferior*, en relación con la piel; 2.°, una *cara superior*, en relación con el triángulo isquiobulbar y los tres músculos que los circunscriben; 3.°, dos *bordes laterales*, que se adhieren, a derecha e izquierda, al labio anterior de las ramas isquiopubianas; 4.°, el *vértice*, que se continúa, algo por delante de la sínfisis, con la cubierta fibrosa del pene; 5.°, la *base*, finalmente, que tuerce por detrás del músculo transverso, para fusionarse con la aponeurosis perineal media.

2.° **Aponeurosis perineal media.** — Tiene la forma de un triángulo y llena exactamente el espacio isquiopubiano. Al igual que la precedente, presenta: 1.°, una *cara inferior*, en relación con los músculos superficiales (isquiocavernoso, bulbocavernoso y transverso); 2.°, una *cara superior*, que está en relación con la pelvis; 3.°, dos *bordes laterales*, fijados a las ramas isquiopubianas; 4.°, el *vértice*, que se continúa con el ligamento subpubiano; 5.°, la *base*, que va de uno a otro isquión.

La aponeurosis perineal media se compone en realidad de *dos hojas*, una inferior y otra superior, entre las cuales se colocan el músculo de Guthrie y la glándula de Cowper. A nivel de la base, la *hoja inferior*, torciendo por detrás del músculo transverso, se continúa, como acabamos de ver, con la aponeurosis superficial; la *hoja superior* (o por lo menos su parte media), enderezándose hacia arriba, sube entre la próstata y el recto, para venir a terminar en el fondo de saco rectovesical: es la *aponeurosis próstatoperitoneal* de Denonvilliers. Nótese que esta aponeurosis, muy diferente de las aponeurosis ordinarias, está constituída a la vez por tejido conjuntivo y fibras musculares lisas.

La aponeurosis perineal media es *atravesada* por numerosos órganos principalmente por la uretra, el nervio dorsal del pene, las arterias dorsal y cavernosa, la vena dorsal del pene y las venas posteriores de los cuerpos cavernosos.

3.° **Aponeurosis perineal profunda.** — La aponeurosis perienal profunda, llamada también *aponeurosis perineal superior* o *aponeurosis pelviana* (*fascia pelvia*), puede ser considerada como el conjunto de las diversas hojas aponeuróticas que cubren por arriba los ocho músculos que constituyen el suelo de la pelvis (los dos elevadores, los dos isquiococcígeos, los dos obturadores internos y los dos piramidales). Considerada de este modo, tiene la forma de embudo, como la cavidad sobre la cual se extiende. Se la puede dividir en *dos mitades* laterales, cada una de las cuales presenta un borde *externo*, un borde *interno*, una cara *superior* y una cara *inferior*:

a. *Borde externo.* — De forma semicircular, se confunde con la línea de inserción pelviana de la aponeurosis, cuya línea de inserción corresponde sucesivamente: 1.°, al cuerpo del pubis y a su rama horizontal; 2.°, al reborde inferior del agujero obturador; 3.°, a la línea innominada (hasta la sínfisis sacroilíaca); 4.°, a la *cinta preciática* (que sigue el borde anterior de la escotadura mayor); 5.°, al borde superior del piramidal, hasta el sacro.

b. *Borde interno.* — Mira hacia la línea media. Es de notar que, a nivel de su borde interno, las dos mitades de la aponeurosis pelviana no están en contacto más que en dos puntos, que son: el *rafe anobulbar* y el *rafe anococcígeo*. Entre estos dos rafes, las dos aponeurosis están separadas una de otra por un orificio que da paso al recto. *Delante* del rafe anobulbar, están separadas por un intervalo triangular que está en relación con la aponeurosis perineal media. *Detrás* del rafe anococcígeo existe un nuevo intervalo triangular que está en relación con el cóccix y el sacro.

c. *Cara inferior.* — Es convexa y descansa directamente sobre los músculos subyacentes, a los cuales está unida por una tenue capa de tejido celular.

d. *Cara superior.* — Cóncava, está en relación con los órganos contenidos en la pelvis y con el peritoneo. Nótese, sin embargo, que el peritoneo no se aplica directamente sobre la aponeurosis pelviana. Entre la membrana fibrosa y la membrana serosa se interpone una capa de tejido celular laxo más o menos rico en grasa: esta capa no es más que una dependencia del tejido celular subperitoneal, y el espacio que la contiene constituye el *espacio pelvirrectal superior* (en oposición al *espacio pelvirrectal inferior* o *fosa isquiorrectal*, que se halla colocada debajo del elevador).

CAPITULO III

ORGANOS GENITALES DE LA MUJER

El aparato genital de la mujer, profundamente situado en la excavación pelviana, se compone esencialmente de dos partes: 1.ª, de un cuerpo glandular, el *ovario*, en el cual se forman los óvulos; 2.ª, de un largo conducto, que se extiende desde la vecindad del ovario hasta la superficie exterior del cuerpo y que toma sucesivamente los nombres de *trompa de Falopio*, *útero y vagina*. A estos órganos esenciales es preciso añadir: 1.°, los *órganos genitales externos* o *vulva*; 2.°, cierto número de *glándulas*; 3.°, los *músculos* y las *aponeurosis del perineo*.

ARTÍCULO PRIMERO

OVARIO

Los ovarios o *glándulas genitales de la mujer* son cuerpos de apariencia glandular destinados a producir los óvulos.

1.° **Consideraciones generales.** — Los ovarios, como los testículos, están situados primitivamente en la región lumbar. Hacia el tercer mes abandonan esta región (*emigración del ovario*), para ocupar en la pelvis la posición que en adelante ocuparán ya de una manera definitiva.

a. *Situación y medios de fijación.* — Una vez efectuada su emigración, los ovarios se hallan colocados en el cávum retrouterino, en las partes laterales de la excavación, delante del recto, detrás del ligamento ancho y de la trompa (a 15 ó 20 milímetros por delante de la sínfisis sacroilíaca, a 8 ó 10 milímetros por debajo del estrecho superior, a 1 ó 2 centímetros por debajo y delante del borde superior del piramidal).

Están *mantenidos en posición*: 1.°, por la adherencia de su

borde anterior al ligamento ancho; 2.°, por tres ligamentos propios (*ligamentos del ovario*), a saber: α) *Ligamento úteroovárico*, cordón redondeado, de 3 centímetros de largo por 3 milímetros de diámetro, que se extiende transversalmente desde la extremidad interna del ovario al ángulo del útero. β) *Ligamento tuboovárico*, que une la extremidad externa del ovario al orificio abdominal de la trompa. γ) *Ligamento lumboovárico* o *iliovárico*, que va de la fascia subperitoneal de la región lumbar al borde adherente del ovario. Todos estos ligamentos están constituídos por fibras musculares lisas.

A pesar de estos medios de sostén o fijación, el ovario es un órgano muy móvil, que oscila en su sitio y aun puede cambiar de lugar.

b. *Número.* — Los ovarios, como los testículos, son dos, uno derecho y otro izquierdo. (Nótese que puede haber ovarios *supernumerarios*, ovarios *rudimentarios* y aun *faltar por completo*.)

c. *Volumen y peso.* — El ovario de la mujer adulta tiene, por término medio, 36 milímetros de *largo* por 17 milímetros de *ancho* y 12 de *grueso*. Estas dimensiones son mucho más pequeñas en la niña. Disminuyen después de la menopausia y aumentan durante la menstruación. El *peso* del ovario es, en la mujer adulta, de 6 a 8 gramos (peso específico = 1.051).

d. *Color y consistencia.* — De un blanco rosado en la niña, el ovario es, en la mujer adulta, de un color rojo que se acentúa durante el período de la menstruación. Después de la menopausia toma un tinte gris o gris amarillento. Es de consistencia firme y resistente, que recuerda hasta cierto punto la del testículo, siendo, sin embargo, algo menor.

e. *Orientación.* — El ovario, en la mayor parte de casos (su situación es muy variable), está colocado en la parte súperoexterna del cávum retrouterino, de tal modo, que su eje mayor, si bien se aproxima mucho a la vertical, está dirigido oblicuamente de arriba abajo, de fuera adentro y algo de atrás adelante.

2.° **Conformación exterior y relaciones.** — El ovario tiene la forma de un elipsoide aplanado, o sea de una almendra. Se consideran en él *dos caras* (superior e inferior), *dos bordes* (anterior y posterior) y *dos extremidades* (externa e interna). La *cara superior*, convexa, está en relación con la aleta superior del ligamento ancho, que, muy a menudo, cae sobre ella de delante atrás. La *cara inferior*, igualmente convexa, descansa sobre las paredes laterales de la excavación, en la *fosita ovárica* (comprendida entre los vasos hipogástricos y la inserción pélvica del ligamento ancho). El *borde anterior*, casi rectilíneo, se continúa con la aleta posterior del ligamento ancho. A este nivel es por donde pasan los nervios y vasos que llegan al ovario o que salen del mismo (*hilio del ovario*). El *borde posterior*, convexo, libre en toda su extensión, está en relación con las asas intestinales. La *extremidad externa* está más o menos cubierta por la trompa y da origen al ligamento tuboovárico. La *extremidad interna* presta inserción al ligamento úteroovárico.

3.° **Constitución anatómica.** — El ovario, observado en un corte, presenta dos zonas bien distintas: 1.°, una zona central, de un color rojo vivo, que es la *substancia medular* o *bulbo del ovario*; esta substancia está esencialmente constituída por vasos sumergidos en una especie de ganga a la vez conjuntiva y muscular; 2.°, una zona periférica, que rodea a la primera por todas partes, excepto a nivel del hilio, que es la *substancia cortical*; ésta contiene, irregularmente diseminados en un estroma conjuntivo, los *folículos de De Graaf* u *ovisacos*, elementos esenciales del ovario.

El ovario, en fin, está cubierto en toda su extensión por una capa de células epiteliales, cuyo conjunto constituye el *epitelio ovárico*.

En resumen, el ovario comprende: el epitelio ovárico, un estroma conjuntivo y los folículos de De Graaf. (Desde el punto de vista de su estructura véanse los *Tratados de Histología*).

4.° **Vasos y nervios.** — Las *arterias* proceden de la ovárica. Esta arteria, rama de la aorta abdominal, llega al ovario junto a su extremidad externa. Después, torciendo hacia adentro, sigue su borde anterior, para ir a anastomosarse con una rama de la uterina. Del arco transversal así formado parten diez o doce arterias, llamadas *ováricas*, que se dirigen hacia el borde anterior del ~~ovario~~ y desaparecen en su espesor (flexuosas, arrolladas en espiral, apelotonadas sobre sí mismas, verdaderas *arterias helicinas*). Las *venas*, muy numerosas, muy irregulares, diversamente arrolladas, y apelotonadas, forman en la substancia medular una rica red. Se desprenden del ovario a nivel del hilio y allí se mezclan con cierto número de otras que proceden del útero, para remontar hacia el abdomen, formando el *plexo pampiniforme* (véase *Angiología*). Termina, finalmente, en la vena renal, en el lado izquierdo, y en la vena cava inferior, en

el lado derecho. Los *linfáticos*, en número de cinco o seis troncos, salen del hilio y, mezclándose con el cordón vascular úteroovárico, remontan hacia el abdomen, para ir a parar a los ganglios lumbares a nivel o bien algo por debajo de la extremidad inferior de los riñones. Los *nervios* proceden del plexo ovárico que acompaña a la arteria del mismo nombre. Se dividen, en el espesor del ovario, en filetes *vasculares*, filetes *motores* y filetes *sensitivos*.

ARTÍCULO II

TROMPA UTERINA U OVIDUCTO

Las trompas uterinas u oviductos son dos conductos, uno derecho y otro izquierdo, que se extienden desde la extremidad externa del ovario al ángulo superior del útero.

1.° **Consideraciones generales.** — Encargadas de transportar los óvulos de la superficie del ovario a la cavidad uterina, las trompas vienen a ser, por decirlo así, los conductos excretores de la glándula ovárica.

a. *Situación y medios de fijación.* — La trompa está situada en la aleta superior del ligamento ancho. Mientras que su extremidad interna se continúa con el útero, su extremidad externa se une al ovario por el ligamento tuboovárico. Retenida de este modo, no puede abandonar la posición que ocupa, sobre todo en su porción externa. Nótese que, durante la preñez, las trompas, como los ovarios, se elevan con el fondo del útero en la cavidad abdominal.

b. *Dirección.* — Siguiendo la trompa desde el útero hacia el ovario, se ve que al principio se dirige de dentro afuera, hasta la parte media del ovario. Una vez allí tuerce de delante atrás y después de afuera adentro. Su parte externa describe de este modo una especie de asa de concavidad interna.

c. *Dimensiones.* — La longitud de la trompa es, por término medio, de 10 a 12 centímetros. Su diámetro aumenta gradualmente de dentro afuera: siendo de 2 ó 4 milímetros en la proximidad del útero, alcanza 6 u 8 milímetros junto a su extremidad externa.

2.° **Conformación exterior y relaciones.** — La trompa, que ha sido comparada a una trompeta (*tuba*), ofrece a nuestra consideración *tres porciones*, que son, de dentro afuera: 1.ª, una porción interna o *intersticial*; 2.ª, una porción media, que constituye el *cuerpo*; 3.ª, una porción externa, que forma el *pabellón*.

a. *Porción intersticial.* — Situada en el propio espesor de la pared del útero, entre el borde superior y el borde lateral.

b. *Cuerpo.* — El cuerpo se desprende del ángulo del útero, entre el ligamento redondo y el ligamento del ovario. Se subdivide en *dos partes*: una interna, de 3 a 4 centímetros de largo y ancha de 3 a 4 milímetros, llamada *istmo*; otra externa, que mide 7 u 8 centímetros de largo por 8 ó 9 milímetros de diámetro, llamada *ampolla*. El cuerpo de la trompa (comprendido entre el cávum preuterino y el cávum retrouterino) está en relación con las asas intestinales.

c. *Pabellón.* — Tiene la forma de un ancho embudo, cuya abertura mira comúnmente hacia abajo, atrás y adentro. La *superficie exterior* es tersa y lisa, blanquecina y cubierta por el peritoneo. La *superficie interior* es muy irregular, de color rosado y tapizada por la mucosa (continuación de la de la trompa). El *vértice* está representado por un orificio redondeado, de 2 a 3 milímetros de ancho, que nos conduce a la ampolla (*orificio abdominal* de la trompa. Su *base*, muy irregular, está profundamente recortada en una serie de lengüetas que, a su vez, se presentan más o menos dentelladas en sus bordes: son las *franjas del pabellón*. Estas franjas son en número de diez a quince, midiendo cada una de 10 a 15 milímetros de largo. Es de notar, entre estas franjas, la *franja ovárica*, que, de la parte inferior de la ampolla tubarina, se dirige hacia la extremidad externa del ovario, adosada al ligamento tuboovárico: su cara interna o libre presenta en su parte media un surco longitudinal, que termina hacia arriba en el orificio abdominal de la trompa.

3.° **Conformación interior.** — Las trompas están ahuecadas interiormente y en toda su extensión por una cavidad tubular, que aumenta al igual que la de la trompa, desde el útero hacia el pabellón. Ninguna válvula se observa en este conducto; por el contrario, *pliegues longitudinales*, extremadamente numerosos, tanto más desarrollados, cuanto más nos acercamos al pabellón, llenan por sí solos toda la cavidad tubaria (la cual no está representada más que por *hendiduras muy estrechas*.)

4.° **Constitución anatómica.** — La trompa se compone de *tres túnicas* superpuestas:

α) Una *túnica externa* o *serosa*, dependencia del peritoneo, que tapiza el cuerpo de la trompa en toda su extensión y en todo su circuito, a excepción del borde inferior (de donde parte la aleta superior o *mesosalpinx*).

β) Una *túnica media* o *muscular*, que comprende dos planos de fibras musculares lisas: un plano *superficial*, formado por fibras longitudinales; un plano *profundo*, formado por fibras circulares.

γ) Una *túnica interna* o *mucosa*, la *mucosa tubaria*, que se continúa, por una parte, con la mucosa del útero, y por otra con la mucosa del pabellón. Ninguna glándula.

5.° **Vasos y nervios.** — Las *arterias* provienen de la *tubaria interna*, rama de la uterina, y de la *tubaria externa*, rama de la ovárica. Estas dos arterias, anastomosándose entre sí debajo de la trompa, forman el *arco subtubárico*, del cual se desprenden numerosos ramos ascendentes destinados a las diferentes túnicas de la trompa. Las *venas* terminan en las venas úteroováricas. Los *linfáticos* se confunden igualmente con los linfáticos úteroováricos, para alcanzar los ganglios lumbares. Los *nervios* proceden de los plexos que rodean las dos arterias tubarias.

ARTÍCULO III

UTERO

El útero o matriz es un órgano hueco, de paredes gruesas y contráctiles, destinado a servir de receptáculo al óvulo después de la facundación. Es el órgano de la gestación.

1.° **Consideraciones generales.** — El útero está situado en la parte media de la excavación pélvica, por dentro de las trompas, por encima de la vagina y entre la vejiga y el recto.

a. *Forma y división.* — El útero tiene la forma de un cono aplanado de delante atrás, cuya base mira hacia arriba y cuyo vértice, fuertemente truncado, se insinúa más o menos en el orificio superior de la vagina. Un estrechamiento circular (situado algo por debajo de su parte media), llamado *istmo*, lo divide en dos partes: una superior o *cuerpo* y otra inferior o *cuello*.

b. *Número.* — Es único, impar y medio. Anormalmente, puede faltar y también ser doble (uno derecho, otro izquierdo).

c. *Dimensiones y peso.* — El útero, por término medio, presenta: 1.°, en la nulípara, 6 ó 7 centímetros de *largo*, por 4 de *ancho*; en la multípara, 7 u 8 centímetros de *largo*, por 4 centímetros de *ancho*. Su *peso* es también, por término medio, de 40 a 50 gramos de la nulípara y de 60 a 70 gramos en la multípara.

d. *Consistencia.* — Después de la muerte, el útero presenta una consistencia firme o dura. Durante la vida, esta consistencia es más débil, sus paredes son bastante blandas para que los intestinos dejen en ellas su huella.

2.° **Medios de fijación: ligamentos del útero.** — El útero está sostenido en su posición por *seis ligamentos*, tres a cada lado: ligamentos *anchos*, ligamentos *redondos* y ligamentos *útero-sacros*.

a. *Ligamentos anchos.* — Están representados por dos tabiques membranosos, que van de los bordes laterales del útero a las paredes laterales de la pelvis. En el sentido de su anchura, se dirigen de dentro afuera y algo de delante atrás. En el sentido de su altura son oblicuos (al igual que el útero) de arriba abajo y de delante atrás.

De forma cuadrilátera, cada uno de ellos presenta dos caras y cuatro bordes, a saber: 1.°, *cara anterior*, en relación con la vejiga; 2.°, *cara posterior*, en relación con el recto; 3.°, *borde superior*, libre, que corresponde a la trompa; 4.°, *borde inferior*, muy ancho, que descansa sobre el suelo de la excavación; 5.°, *borde externo*, tenue, libre y flotante en su parte superior, está íntimamente adherido a la pared de la pelvis en su parte inferior; 6.°, *borde interno*, más grueso, que corresponde al borde lateral del útero, a la arteria uterina y al plexo venoso que la acompaña.

El ligamento ancho está formado por dos *hojas peritoneales* (las mismas que revisten las dos caras del útero) adosadas entre sí.

Estas hojas están *levantadas*, a trechos, por tres órganos contenidos en el espesor del ligamento. Las porciones de serosa así elevadas han recibido el nombre de *aletas*. Hay que distinguir: 1.°, la *aleta superior*, determinada por la trompa; 2.°, la *aleta anterior*, que corresponde al ligamento redondo; 3.° la *aleta posterior*, que corresponde al ovario.

Las dos hojas peritoneales que constituyen los ligamentos anchos están tapizadas, en su cara profunda, por fibras musculares lisas, expansiones laterales del músculo uterino. Finalmente, entre las dos hojas se extiende una lámina celulosa, o,

mejor, célulovascular (*lámina fibrovascular*), por cuyo seno corren los vasos y nervios (arterias uterina y ovárica, plexos venosos ovárico y uterino, linfáticos tubáricos y úteroováricos). Nótese que esta capa celulosa se continúa: 1.° con el tejido celular del suelo de la pelvis; 2.°, con el tejido celular de la fosa ilíaca interna; 3.°, con el tejido celular de la nalga (por la escotadura ciática mayor).

b. *Ligamentos redondos.* — El ligamento redondo nace en la parte anterior y lateral del útero, algo por debajo de la trompa. Desde allí se dirige oblicuamente hacia adelante y afuera, se introduce en el orificio interno del conducto inguinal, recorre este conducto en toda su extensión y, al llegar a la vulva, se divide o resuelve en numerosísimos filamentos conjuntivos que vienen a terminar, parte en la espina del pubis, parte en la capa céluloadiposa del monte de Venus y de los grandes labios. Mide de 12 a 14 centímetros de longitud por 5 ó 6 milímetros de diámetro. Se distinguen en él cuatro porciones: *porción pelviana*, *porción ilíaca*, *porción inguinal* y *porción vulvar*. Su resistencia es considerable: se rompe (según Beurnier) entre 600 y 900 gramos. Histológicamente considerado, se compone de fibras musculares lisas (dependencia del músculo uterino), a las cuales se añade, en la parte anterior del ligamento, un manojo estriado. Nótese que, en el feto (y anormalmente en el adulto, el peritoneo se prolonga en el conducto inguinal sobre el ligamento redondo, hasta la espina del pubis, constituyendo de este modo un prolongado divertículum de la cavidad peritoneal, el *conducto de Nuck*.

c. *Ligamentos úterosacros.* — Llamados también *ligamentos posteriores* o *repliegues de Douglas*, se extienden de la cara posterior del cuello a la primera o segunda vértebra sacra. Cada uno de ellos presenta el aspecto de un repliegue falciforme, con: 1.°, una cara superior; 2.°, una cara inferior; 3.°, un borde externo mal limitado; 4.°, un borde interno, libre, cóncavo, que circunscribe con el del lado opuesto una abertura ovalada que abraza el recto y debajo de la cual se encuentra un fondo de saco de 4 a 5 centímetros de profundidad, el *fondo de saco de Douglas*. Nótese que, con el repliegue úterosacro, puede coexistir un segundo repliegue más externo, que se remonta hasta la columna lumbar, el *repliegue úterolumbar*. Histológicamente, los repliegues úterosacros se componen, como los ligamentos anchos, de dos repliegues peritoneales, que interceptan entre sí manojos de fibras musculares lisas.

3.° **Dirección.** — Si consideramos el útero como si estuviera aislado, observaremos que el cuerpo se inclina ligeramente sobre el cuello, de modo que viene a formar, con este último, un ángulo abierto hacia adelante (*antecurvatura*). Pero si lo consideramos ocupando su sitio, en sus relaciones con las paredes de la pelvis, observaremos que es sumamente movible, oscilando muy fácilmente de delante atrás y de atrás adelante (bajo la acción del recto, de la vejiga y de las asas intestinales). Es conveniente llamar *posición normal del útero* la posición que toma por sí o espontáneamente el útero cuando las asas intestinales no ejercen sobre él influencia alguna. En esta posición, el útero *corresponde al eje de la excavación pelviana*; su cara anterior, ligeramente cóncava, mira hacia la sínfisis púbica, mientras que su fondo se dirige hacia arriba y adelante, hacia el ombligo.

4.° **Conformación exterior y relaciones.** — Conviene examinar separadamente el cuerpo y el cuello:

a. *Cuerpo.* — Aplanado de delante atrás y de forma triangular, presenta dos caras y tres bordes. La *cara anterior*, ligeramente convexa, está cubierta por el peritoneo en toda su extensión. Corresponde a la vejiga, de la cual está separada por el *fondo de saco vésicouterino* (presencia frecuente de asas intestinales en el fondo de saco). La *cara posterior*, más convexa que la anterior (cresta roma en su parte media), corresponde al recto, del cual se halla separada por el *fondo de saco rectovaginal*. Los *bordes laterales*, oblicuos de arriba abajo y de fuera adentro, corresponden al ligamento ancho, a la arteria uterina y al plexo venoso que la acompaña. La *extremidad inferior* se confunde con el cuello a nivel del *istmo*. La *extremidad superior* o *fondo*, *cóncava* en el feto, rectilínea en la nulípara, convexa en la multípara, corresponde a las asas intestinales.

b. *Cuello.* — Tiene la forma de un cilindro ligeramente hinchado o abultado en su parte media (*barrilete*, Courty). La vagina insertándose en su circunferencia, lo divide en tres porciones: supravaginal, vaginal e intravaginal. La *porción supravaginal*, que tiene de 15 a 20 milímetros de largo, está en relación: 1.°, por delante, con la vejiga; 2.°, por detrás, con el recto; 3.°, por los lados, con los ligamentos anchos y los plexos uterinos. La *porción vaginal*, de 6 a 8 milímetros de altura, corresponde a la inserción superior de la vagina. Nótese que la vagina se remonta en la cara posterior del cuello mucho más

arriba que en su cara anterior. La *porción intravaginal* u *hocico de tenca*, que tiene de 8 a 10 milímetros de largo por 20 a 25 milímetros de ancho, presenta la forma de un cono, cuyo vértice, dirigido hacia abajo, fuese truncado y redondeado: en este vértice se ve un orificio de 4 a 6 milímetros de diámetro, el *orificio inferior del cuello*. El hocico de tenca está circunscrito, a nivel de su base, por un fondo de saco circular (véase *Vagina*). Son de notar las modificaciones que experimenta el cuello bajo la influencia de las relaciones sexuales y sobre todo de la preñez: se reblandece, se hace menos saliente, más irregular, se aplana de delante atrás al mismo tiempo que su orificio se agranda y ensancha transversalmente.

5.° **Conformación interior, cavidad del útero.** — El útero está excavado por una cavidad central, aplanada de delante atrás, que examinaremos separadamente en el cuerpo y en el cuello:

a. *Cavidad del cuerpo.* — De forma triangular, con *dos caras, tres bordes y tres ángulos*. Las *dos caras* (anterior y posterior) son planas, lisas, adosadas, por decirlo así, una con otra. Los *tres bordes* (superior y dos laterales) son convexos en la nulípara, rectilíneos y aun cóncavos en la multípara. Los *tres ángulos* (dos superiores y uno inferior) presentan cada uno un orificio: dos *orificios superiores*, que corresponden a la desembocadura de las trompas; un *orificio inferior*, que conduce a la cavidad del cuello.

b. *Cavidad del cuello.* — Fusiforme, aplanada de delante atrás; con *dos caras, dos bordes* y *dos orificios*. Las *dos caras* (anterior y posterior), planas, aplicadas una contra otra, presentan cada una de ellas, en su parte media, una eminencia longitudinal, en la cual se implantan, a derecha e izquierda, eminencias secundarias, oblicuamente dirigidas de dentro afuera y de abajo arriba: son los *árboles de la vida*. Los *dos bordes* son curvos y se miran por su concavidad. Los *dos orificios* se dividen en 1.°, *interno* o *superior*, que corresponde al istmo y mide 5 ó 6 milímetros de alto por 4 ó 5 milímetros de diámetro (se estrecha gradualmente después de la menopausia y aun a veces se oblitera); 2.°, *externo* o *inferior*, que no es otro que el descrito más arriba en el vértice del cuello.

c. *Dimensiones de la cavidad uterina.* — El *diámetro vertical* es, por término medio, de 50 a 55 milímetros en la mujer nulípara (de los cuales corresponden la mitad a la cavidad del cuerpo y la otra mitad a la cavidad del cuello), de 45 a 50 milímetros en la mujer virgen, de 55 a 65 milímetros en la multípara. El *diámetro transversal*, tomado a nivel de la base, es la mitad del diámetro vertical. La *capacidad del útero*, fuera de la gestación, es de 3 a 4 centímetros cúbicos en la nulípara y de 5 a 6 centímetros cúbicos en la multípara.

6.° **Constitución anatómica.** — El útero se compone de tres túnicas superpuestas, que son, de fuera adentro: 1.°, una túnica *serosa*; 2.°, una túnica *muscular*; 3.°, una túnica *mucosa*.

A. Túnica serosa. — El peritoneo, al abandonar la cara posterior de la vejiga, se dirige al útero (*fondo de saco vésico-uterino*), al cual encuentra a nivel del istmo. Reviste entonces sucesivamente su cara anterior, su fondo y su cara posterior, desciende a la vagina (15 ó 20 milímetros) y pasa al recto, formando el *fondo de saco rectovaginal*. A nivel de los bordes laterales del útero, las dos hojas peritoneales que revisten la cara anterior y la cara posterior del órgano se adosan para constituir los ligamentos anchos (pág. 715).

B. Túnica muscular. — Se compone de fibras musculares lisas, cuyo conjunto constituye el *músculo uterino*. Estas fibras forman tres capas: externa, media e interna.

a. *Capa externa.* — Comprende fibras longitudinales y fibras transversales.

α) Las *fibras longitudinales* forman un manojo aplanado, de 10 a 25 milímetros de ancho, que está en relación con la zona media del útero y ocupa sucesivamente su cara anterior, su fondo y su cara posterior (*manojo en forma de asa* de Helie y *fibras en* **Z**).

β) Las *fibras transversales*, situadas debajo de las precedentes, forman un plano continuo y regular en toda la altura del cuerpo del útero y en la mayor parte del cuello. A nivel de los bordes, cierto número de ellas pasan a los ligamentos anchos, los ligamentos redondos y los ligamentos úteroováricos, como también a la túnica muscular de la trompa.

b. *Capa media.* — La más gruesa de las tres; está constituída por un sistema de manojos musculares, de anchura variable, que se entrecruzan en todos sentidos, de modo que vienen a formar una especie de plexo, en cuyas mallas se entrecruzan gruesos conductos venosos, llamados *senos uterinos* (*capa plexiforme* o *stratum vasculorum*). Nótese que esta capa pertenece exclusivamente al cuerpo del útero.

c. *Capa interna.* — Está en relación con los dos planos de fibras, que de dentro afuera son: 1.°, *fibras longitudinales*, dispuestas en **Z** y formando un manojo medio muy análogo al de la capa externa; 2.°, *fibras horizontales* o *circulares*, formando el *esfínter del istmo* y dispuestas alrededor del orificio de las trompas en una serie de anillos concéntricos. Estos dos órdenes de fibras se prolongan sobre el cuello.

C. Túnica mucosa. — La mucosa uterina reviste de un modo uniforme toda la superficie interior del órgano. Se continúa: por arriba, con la mucosa de la trompa; por abajo, con la mucosa de la vagina. En el cuerpo del útero (grosor = 1 ó 2 milímetros) esta mucosa es de un blanco rosado, muy friable y se altera rápidamente. En el cuello es más pálida, menos gruesa, pero mucho más consistente. Histológicamente considerada, comprende: la cara epitelial, el corión y numerosas glándulas (véanse los *Tratados de Histología*).

7.° **Vasos y nervios.** — a. *Arterias.* — Las arterias proceden de la *uterina*, rama de la hipogástrica, y siguen de abajo arriba el borde del útero, distribuyendo por sus dos caras numerosas ramas transversales, las cuales forman, en la capa media, una rica red. De esta red parten dos órdenes de ramos: *ramos externos*, para la capa externa y el peritoneo, y *ramos internos*, para la capa interna y la mucosa. Como arterias accesorias: la *ovárica* y la *arteria del ligamento redondo.*

b. *Venas.* — Las *venas*, procedentes de las tres túnicas, van inmediatamente a los *senos uterinos* de la capa muscular media. Estos senos se dirigen a su vez hacia los bordes del útero, en donde forman, a derecha e izquierda, los *plexos venosos uterinos*. De estos plexos se desprenden: 1.°, por abajo, las *venas uterinas* (en número de dos), tributarias de las venas hipogástricas; 2.°, por arriba, venas que se mezclan con las procedentes del ovario (*plexo úteroovárico*); 3.°, por arriba y adelante, las *venas del ligamento redondo*, que van, parte de ellas a la vena epigástrica, y parte a la vena femoral.

c. *Linfáticos.* — Los *linfáticos*, procedentes, como las venas, de las tres túnicas del útero, van al tejido celular subperitoneal, para formar allí la *red periférica* o *subserosa*. De esta red parten numerosos troncos eferentes, que examinaremos separadamente: 1.°, sobre el *cuerpo*; 2.°, sobre el *cuello*.

α) *Sobre el cuerpo*, los eferentes convergen hacia los ángulos laterales y allí se dividen en tres grupos: 1.°, *superiores*, que van a los ganglios preaórticos y yuxtaaórticos; 2.°, *anteriores*, que siguen el ligamento redondo y van a los ganglios inguinales superficiales; 3.°, *laterales*, que van a los ganglios ilíacos externos (grupo medio).

β) *Sobre el cuello*, los eferentes convergen hacia las partes pósterolaterales del cuello y se separan en tres grupos que terminan unos en los ganglios ilíacos externos, los otros en los ganglios hipogástricos y algunos en los del promontorio.

d. *Nervios.* — Los nervios proceden: 1.°, de los dos plexos uterino y úteroovárico; 2.°, de los ganglios hipogástricos o ganglios de Franckenhauser; 3.° del tercero y cuarto nervios sacros; 4.°, del propio tronco del simpático. La mayor parte de ellos convergen hacia las partes laterales del cuello. Unos penetran en el cuello, otros suben hacia los bordes del útero y van a anastomosarse en el mesosalpinx con los nervios del plexo úteroovárico. Los nervios del útero terminan en el músculo (filetes *motores*), en los vasos (filetes *vasculares*) y en la mucosa (filetes *sensitivos*).

ARTÍCULO IV

VAGINA

Conducto músculomembranoso, que continúa el conducto uterino y se extiende del útero a la vulva. Es el órgano de la copulación en la mujer.

1.° **Consideraciones generales.** — Organo impar y medio, está *situado*, en parte en la excavación pélvica, y en parte en el propio espesor de la vulva.

a. *Medios de fijación.* — Está mantenida en posición: 1.°, en primer lugar, por su continuidad con el cuello uterino; 2.°, después por conexiones, más o menos íntimas, con las formaciones u órganos vecinos (perineo, vulva, vejiga y recto).

b. *Dirección.* — Se dirige oblicuamente hacia abajo y adelante, formando con la horizontal un ángulo de 65 a 75°. No es exactamente rectilínea, sino ligeramente curva, de concavidad posterior (la cuerda del arco correspondiente es sólo de 4 a 6 milímetros).

c. *Forma.* — Tiene la forma de un cilindro aplanado de delante atrás. En las condiciones fisiológicas ordinarias, sus pare-

des anterior y posterior están directamente aplicadas una contra otra: en un corte transversal, la cavidad vaginal está representada por una hendidura transversal, algo cóncava por el lado del recto y que termina algunas veces hacia los lados por una nueva hendidura de dirección ánteroposterior (en forma de **H**). Nótese: 1.°, que, *por arriba*, el conducto vaginal se hace cilíndrico, para amoldarse al cuello; 2.°, *por abajo*, se aplana en sentido transversal.

d. *Dimensiones.* — La longitud de la vagina es, por término medio, de 6 a 7 centímetros. Se observan, sin embargo, *vaginas largas* (12 a 14 centímetros) y *vaginas cortas* (4 a 5 centímetros). Su anchura, relativamente pequeña a nivel de la vulva, aumenta de abajo arriba; en la parte media del conducto es de 24 a 25 milímetros. Hay que notar que las paredes vaginales son muy extensibles y además muy elásticas.

2.° **Conformación exterior e interior y relaciones.** — La vagina ofrece a nuestra consideración: una *superficie exterior*, una *superficie interior* y *dos extremidades* (superior e inferior).

A. Superficie exterior. — Ofrece una cara *anterior*, una cara *posterior* y *dos bordes laterales*:

a. *Cara anterior.* — Mira hacia adelante y algo ~~abajo~~ arriba. Está en relación: 1.°, *en su mitad superior*, con la base de la vejiga (*tabique vésicovaginal*, de 8 a 10 milímetros de grueso), de la cual está separada por una capa celulosa bastante laxa, por la que adelanta oblicuamente el segmento terminal del uréter; 2.°, *en su mitad inferior*, con el conducto de la uretra (*tabique uretrovaginal*), al que se adhiere íntimamente.

b. *Cara posterior.*—Está en relación sucesivamente, de arriba abajo: 1.°, con el peritoneo, en una extensión de 15 a 20 milímetros; 2.°, con el fondo de saco de Douglas; 3.°, con la pared anterior del recto, a la cual está unida por un tejido celular más o menos denso (*tabique rectovaginal*). Es de notar que, por encima del suelo perineal, los dos conductos, apartándose uno de otro, quedan separados entre sí por un espacio triangular de base inferior.

c. *Bordes.* — Están en relación, sucesivamente, de arriba abajo: 1.°, con el ligamento ancho; 2.°, el tejido céluloadiposo de la excavación pélvica; 3.°, el elevador del ano (véase este músculo); 4.°, el bulbo de la vagina. Son recorridos por un rico plexo venoso, el *plexo vaginal.*

B. Conformación interior. — La superficie interior de la vagina presenta, en ambas paredes, un sistema de pliegues transversales, que constituyen las *arrugas de la vagina.* Estos pliegues son más gruesos en la parte media, y estos puntos engrosados, escalonándose de abajo arriba, forman en la línea media, dos prominencias longitudinales, redondas y romas, conocidas con el nombre de *columnas de la vagina*; la que ocupa la pared anterior termina, del lado de la vulva, por el llamado *tubérculo vaginal.* Nótese que las arrugas de la vagina, como también las columnas, presentan su máximum de desarrollo por el lado de la vulva y van luego disminuyendo de abajo arriba. Es de notar también que las dos columnas no ocupan exactamente la línea media, sino que están situadas algo por fuera de esta línea, una a la derecha y otra a la izquierda, de tal manera, que en estado de oclusión de la vagina las dos prominencias están yuxtapuestas y no superpuestas.

C. Extremidad superior. — La extremidad superior de la vagina es un orificio circular que abraza el cuello uterino, en la unión de su tercio inferior con sus dos tercios superiores, y se adhiere a él íntimamente. Gracias a esta adherencia, existe en todo el circuito del hocico de tenca, entre éste y la vagina, un canalizo circular, que se designa con el nombre de *bóveda de la vagina* o *fondo de saco de la vagina.* Este conducto perivesical se divide topográficamente en cuatro partes: 1.ª, una parte anterior o *fondo de saco anterior*, poco profunda, que corresponde al fondo de la vejiga y a las arterias vésicovaginales; 2.ª, una parte posterior o *fondo de saco posterior*, que tiene de 10 a 25 centímetros de profundidad, y corresponde al fondo de saco de Douglas y al recto; 3.ª, dos partes laterales o *fondos de sacos laterales*, recorridos por el uréter, por el plexo vaginal y por tres o cuatro conductos linfáticos.

(Es de notar que un espacio de diez a quince milímetros separa ordinariamente el fondo de saco lateral de la arteria uterina.)

D. Extremidad inferior. — Orificio elíptico, cuyo diámetro mayor es ánteroposterior, y por el cual la vagina se abre en la vulva (véase *Vulva*).

3.° **Constitución anatómica.** — La pared vaginal, que tiene de 3 a 4 milímetros de grueso, se compone de *tres túnicas* con-

céntricas, que de fuera adentro son: una *túnica conjuntiva*, una *túnica muscular* y una *túnica mucosa*. La *túnica conjuntiva*, delgada, de color blanquecino, se confunde exteriormente con el tejido celular de las regiones próximas. La *túnica muscular* comprende dos planos de fibras musculares lisas: un plano superficial de fibras longitudinales y un plano profundo de fibras circulares (que forman, en su parte inferior, el *esfínter liso de la vagina*). La *túnica mucosa*, de 1 milímetro aproximadamente de grueso, grisácea o ligeramente rosada (roja durante la menstruación y el embarazo), muy resistente, muy extensible y muy elástica, se compone de un *corión* y un *epitelio pavimentoso estratificado*. Está desprovisto de *glándulas*.

4.° **Vasos y nervios.** — Las *arterias* proceden en gran parte de la vaginal, rama de la hipogástrica (algunas de la uterina, de la vesical inferior, de la hemorroidal media y de la pudenda interna). Terminan en la túnica muscular y en la mucosa. Las *venas* vienen a condensarse en los bordes, para formar el *plexo vaginal*, ocupando toda la altura de la vagina. Este plexo comunica, *por arriba*, con el plexo uterino, *por abajo* con las venas del bulbo, *por delante* con el plexo vesical, y *por detrás* con las venas hemorroidales. Los *linfáticos* (dos redes, una en el corión mucoso, otra en la musculosa) se distinguen en: 1.°, *superiores*, que nacen en la región de los fondos de saco y se mezclan con los linfáticos del cuello (primer grupo), para llegar con ellos a los ganglios ilíacos externos; 2.°, *medios*, en número de dos o tres, que nacen del tercio medio de la vagina y van (siguiendo la arteria vaginal) a los ganglios hipogástricos; 3.°, *inferiores*, que van a los ganglios presacros y algunos llegan hasta los ganglios del promontorio. Los *nervios*, procedentes del plexo hipogástrico y del nervio pudendo interno, forman alrededor del órgano un *plexo perivaginal*, sobre cuyas mallas se ven pequeñísimos ganglios. Terminan parte en la muscular (*filetes motores*), parte en la mucosa (*filetes sensitivos*).

ARTÍCULO V

VULVA

La vulva, situada debajo de la vagina, representa los órganos genitales externos de la mujer; se compone: 1.°, de las *formaciones labiales*, o sea los *labios de la vulva*; 2.°, del *espacio interlabial*; 3.°, de un *aparato eréctil*.

§ 1. — Formaciones labiales o labios de la vulva

Son dos repliegues tegumentarios, que constituyen las partes laterales de la vulva. Son cuatro, dos a cada lado: los *labios mayores* y los *labios menores*. Hay que añadir también el *monte de Venus*.

1.° **Monte de Venus.** — Eminencia redondeada y más o menos prominente, situada en la parte extrema anterior de la vulva, delante de la sínfisis del pubis, de una a otra ingle. Su espesor, que es, por lo común, de 2 ó 3 centímetros, puede llegar, en las mujeres obesas, hasta 7 u 8 centímetros. Rala en el feto y en la niña, está en la mujer adulta completamente llena de pelos, largos y rígidos.

Se compone esencialmente de un revestimiento cutáneo, sobre un voluminoso paquete de tejido celular y de grasa, con numerosas hojas elásticas.

Las *arterias* proceden de las pudendas externas; las *venas* van a la safena interna o a la femoral; los *linfáticos* terminan en los ganglios de la ingle; los *nervios* emanan de las ramas genitales del plexo lumbar.

2.° **Labios mayores.** — Repliegues cutáneos, que miden 7 u 8 centímetros de largo por 2 ó 3 centímetros de ancho y que ocupan la parte externa de la vulva. Gruesos, firmes y resistentes en las niñas y en las jóvenes vírgenes, se hacen delgados y flácidos en las mujeres de alguna edad y enflaquecidas.

a. *Conformación exterior y relaciones.* — Prolongados de delante atrás y aplanados transversalmente, presentan *dos caras* (externa e interna), *dos bordes* (superior e inferior) y *dos extremidades* (anterior y posterior). La *cara externa*, convexa, de color obscuro, corresponde al muslo, del cual está separada por el *surco génitocrural*. Está cubierta de pelos. La *cara interna*, de color obscuro, y con pelos en su parte inferior, de color rosado y sin pelos en su parte superior, corresponde al labio pequeño, del cual está separada por el *surco interlabial*. El *borde superior* o *adherente*, grueso, corresponde a las ramas isquiopubianas. El *borde inferior* o *libre*, más tenue o delgado, ligeramente convexo de delante atrás, corresponde, en la línea media, al borde

de igual nombre del labio mayor del lado opuesto. Las *dos extremidades*, reuniéndose entre sí en la línea media, forman las *comisuras de la vulva*: 1.ª, *comisura anterior*, redondeada en forma de arco, se continúa con el monte de Venus; 2.ª, *comisura posterior* u *horquilla*, delgada y muy aparente (delante de ella la *fosita navicular*).

b. *Constitución anatómica.* — Cada uno de los labios mayores comprende *cinco capas*, superpuestas del modo siguiente, de la periferia al centro: 1.ª, *revestimiento cutáneo*; 2.ª, una capa de fibras musculares lisas, que constituyen el *dartos de la mujer*; 3.ª, una capa de tejido celular, más o menos rico en grasa; 4.°, una capa de manojos elásticos formando membrana y constituyendo el *saco elástico* del labio mayor; 5.ª, en el interior de este saco, una masa céluloadiposa, a la cual viene en parte a terminar el abanico tendinoso del ligamento redondo.

c. *Vasos y nervios.* — Las arterias proceden de las pudendas externas (ramas de la femoral) y de la perineal inferior (rama de la pudenda interna). Las *venas* se dividen en: 1.°, *venas superficiales*, que acompañan a las precitadas arterias y van, unas a la femoral, otras a la pudenda interna; 2.°, *venas profundas*, que se mezclan con las venas del bulbo y terminan en el plexo vaginal Los *linfáticos* van a los ganglios superficiales de la ingle. Los *nervios* emanan, en parte, de la rama perineal del pudendo interno, y, en parte, de las ramas genitales del plexo lumbar.

3.° **Labios menores.** — Son otros repliegues cutáneos, situados por dentro de los precedentes y que miden 30 a 35 milímetros de largo por 10 a 15 de ancho.

a. *Conformación exterior y relaciones.* — De igual orientación que los labios mayores, presentan, como estos últimos, *dos caras*, *dos bordes* y *dos extremidades*. La *cara externa*, plana, corresponde al labio mayor. La *cara interna*, igualmente plana, corresponde al del lado opuesto. El *borde superior* o *adherente* está adosado al bulbo de la vagina. El *borde inferior* o *libre*, convexo y delgado, flota en la hendidura vulvar. La *extremidad anterior* se divide en dos hojas: una hoja posterior, muy corta, que va a la cara posterior del clítoris y forma con la del lado opuesto el *frenillo del clítoris*; una hoja anterior, más larga, que, reuniéndose delante del clítoris con la del lado opuesto, forma el *capuchón* o *prepucio*. La *extremidad posterior*, más delgada que la del precedente, se pierde insensiblemente en la cara interna del labio mayor correspondiente.

b. *Constitución anatómica.* — Los labios menores están formados por una doble hoja tegumentaria (membrana de transición entre la piel y la mucosa) que en el centro del repliegue aprisiona una delgada capa de tejido conjuntivo, rico en fibras elásticas, pero desprovisto de grasa.

c. *Vasos y nervios.* — Las *arterias* proceden de los mismos orígenes que las de los labios mayores. Las *venas* se mezclan, en parte, con las de los labios mayores y, en parte, con las de la vagina. Los *linfáticos* van a los ganglios de la ingle. Los *nervios* son los mismos que para los labios mayores.

§ 2. — Espacio interlabial

El espacio interlabial, situado entre los labios del lado derecho y los del izquierdo, tiene la forma de un embudo, cuyo fondo, prolongado de delante atrás, presenta en la misma dirección y sucesivamente: 1.°, el *vestíbulo*; 2.°, el *meato urinario*; 3.°, el *orificio inferior de la vagina*, estrechado o reducido, en la mujer virgen, por el *himen*.

1.° **Vestíbulo.** — Pequeña región triangular, lisa, de color rosado, limitada en *ambos lados* por los labios menores, por *delante* por el clítoris, por *detrás* por el meato urinario y el orificio inferior de la vagina. En la línea media, entre el clítoris y el meato, se ve muy a menudo una cinta longitudinal: es la *brida masculina* de Pozzi (*habenulæ urethrales* de Waldeyer).

2.° **Meato urinario.** — Ha sido descrito ya al tratar de la uretra (pág. 684).

3.° **Orificio inferior de la vagina.** — Difiere según se trate de una mujer *virgen* o de una mujer *desflorada*: en ésta es un orificio ovalado de eje mayor ánteroposterior, en cuyo contorno o circuito la mucosa vaginal se continúa con la del vestíbulo y la de los labios pequeños; en aquélla, está en gran parte obliterado por una membrana, el *himen*.

4.° **Himen.** — Tabique membranoso (colocado horizontalmente cuando la mujer está en pie, y vertical cuando descansa en decúbito dorsal) que oblitera en parte el orificio inferior de la vagina.

a. *Conformación exterior.* — El himen presenta variedades

muy numerosas, pero siempre pueden reducirse a los tres tipos siguientes: 1.°, *himen semilunar* o *falciforme*, que tiene la forma de media luna de concavidad anterior; 2.°, *himen anular* o *circular*, que tiene la forma de un diafragma atravesado por un agujero, el *orificio himeneal*; 3.°, *himen labiado* o *bilabiado*, que se compone de dos partes laterales o labios, separados por una hendidura media, la *hendidura himeneal*.

b. *Relaciones.* — Cualquiera que sea el tipo a que pertenezca, el himen ofrece a nuestra consideración: 1.°, una *cara inferior* o *externa*, convexa, que corresponde a los labios pequeños; 2.°, una *cara superior* o *interna*, que mira hacia la cavidad vaginal; 3.°, un *borde libre*, delgado, rara vez liso, por lo común más o menos festoneado o dentellado, que circunscribe el orificio himeneal; 4.°, un *borde adherente* o *base*, implantado en la línea de unión vulvovaginal, separado de las formaciones labiales por un surco circular, el *surco vulvohimeneal* (nótese que este surco está interrumpido, en diversos sitios, por pequeñas bridas que circunscriben entre sí una serie de pequeñas depresiones, las *fositas vulvohimeneales*).

c. *Constitución anatómica.* — El himen está constituído por un repliegue mucoso, entre cuyas dos hojas se interpone una capa de tejido conjuntivo muy rico en fibras elásticas.

d. *Vasos y nervios.* — Se confunden con los de la vagina. En cuanto a los *linfáticos*, los de la cara superior van a los ganglios presacros, y los de la cara inferior a los ganglios superficiales de la ingle.

§ 3. — Organos eréctiles

Al aparato eréctil de la vulva corresponden: 1.°, un órgano medio, el *clítoris*; 2.°, dos órganos laterales, los *bulbos de la vagina*.

1.° **Clítoris.** — El clítoris, homólogo del pene del hombre, es un órgano impar y medio, situado en la parte anterior y superior de la vulva.

a. *Disposición general.* — Toma su origen de las ramas isquiopubianas por dos mitades laterales afiladas, que son sus *raíces*. Oblicuamente ascendentes, se unen entre sí en la línea media, para formar el *cuerpo del clítoris*. Al principio es ascendente como sus raíces; después tuerce hacia adelante (*ángulo clitorídeo*) y termina por una extremidad ligeramente abultada, el *glande*. A nivel del citado ángulo está sujeto por arriba, como en el pene, por un *ligamento suspensorio*.

b. *Forma y dimensiones.* — Tiene una forma cilíndrica (en ciertos casos con un surco medio en su cara anterior). Mide de 60 a 70 milímetros de largo (de los cuales corresponden 30 milímetros a las raíces, 30 al cuerpo y 6 al glande) por 6 ó 7 milímetros de ancho. La erección completamente rudimentaria, aumenta algo estas dimensiones.

c. *Relaciones.* — El clítoris tiene una porción oculta y una porción libre. La *porción oculta* está profundamente situada por encima de los labios mayores. La *porción libre* está cubierta por arriba por el *prepucio*; por abajo, está unida a los labios menores por un repliegue mucoso, el *frenillo*.

d. *Constitución anatómica.* — El *cuerpo del clítoris* se compone de dos *cuerpos cavernosos* adosados en la línea media y separados por un tabique incompleto (*pectiniforme*). El *glande* está formado por un núcleo central de naturaleza conjuntiva, cubierto exteriormente por una mucosa dermopapilar. El *prepucio* está constituído por una hoja cutánea, reforzada en su cara profunda por una hoja mucosa.

e. *Vasos y nervios.* — Las *arterias* (*arterias cavernosas* y *arterias dorsales del clítoris*) proceden de la pudenda interna. Las *venas*, análogas a las del pene, se dividen en: 1.°, *venas superiores* (*vena dorsal superficial*), que va a la femoral; *vena dorsal profunda*, que va al plexo de Santorini; 2.°, *venas inferiores*, que van al plexo intermediario de Kobelt; 3.°, *venas anteriores*, que van a las venas dorsales; 4.°, *venas posteriores*, que van al plexo de Santorini. Los *linfáticos* terminan en el grupo súperointerno de los ganglios de la ingle. Los *nervios* (*nervios dorsales del clítoris*) emanan del pudendo interno.

2.° **Bulbos de la vagina.** — Son *dos*, uno derecho, otro izquierdo, y representan en la mujer el bulbo uretral del hombre.

a. *Dimensión.* — Cada uno de ellos mide, por término medio, 30 milímetros de largo por 15 de ancho y de 8 a 10 de grueso.

b. *Conformación exterior y relaciones.* — Tienen la forma de un ovoide de base posterior, aplanado de dentro afuera, con dos caras, dos bordes y dos extremidades. *Cara externa*, convexa, cubierta por el músculo constrictor de la vagina. *Cara interna*, cóncava y abraza la uretra, la vagina y el glande vulvovaginal. *Borde inferior*, correspondiente a la base de los labios

pequeños. *Borde superior*, en relación con la aponeurosis perineal media. *Extremidad posterior*, redondeada y desciende hasta la proximidad de la fosa navicular. *Extremidad anterior*, delgada y algo afilada, uniéndose en la línea media con la del lado opuesto.

c. *Constitución anatómica.* — El bulbo de la vagina es un *órgano eréctil imperfecto*, con una *albugínea* muy tenue, reducida a veces a una simple envoltura conjuntiva.

d. *Vasos y nervios.*—Las *arterias* vienen de la bulbar, rama de la pudenda interna. Las *venas* (dispuestas en dos redes: red superficial y red profunda) van a la vena pudenda interna. Los *linfáticos* no se conocen. Los *nervios* siguen la arteria bulbar.

ARTÍCULO VI

GLANDULAS ANEXAS AL APARATO GENITAL DE LA MUJER

Al aparato genital de la mujer van anexas: 1.°, las *glándulas uretrales* y *periuretrales*; 2.°, las *glándulas vulvovaginales*.

§ 1. — Glándulas uretrales y periuretrales

En la superficie interior de la uretra, y con preferencia en su pared inferior y en sus paredes laterales, se abren numerosas glándulas, llamadas *glándulas uretrales*. Estas glándulas, no tan sólo ocupan toda la altura del conducto, sino que hacia abajo lo traspasan y se encuentran cierto número de ellas alrededor del meato (*glándulas periuretrales*). Las glándulas uretrales y periuretrales son las homólogas de la próstata, la *próstata hembra*.

§ 2. — Glándulas vulvovaginales

En número de *dos*, una derecha y otra izquierda, las glándulas vulvovaginales o *glándulas de Bartholino* son glándulas arracimadas, situadas en las partes laterales y posteriores de la vagina. Pequeñas en la niña, se desarrollan rápidamente en la época de la pubertad. Miden, por término medio, 12 milímetros de largo por 8 milímetros de ancho.

1.° **Conformación exterior y relaciones.** — Tienen la forma de un ovoide aplanado transversalmente, con *dos caras*; una *cara interna*, correspondiente a la vagina, una *cara externa*, en relación con el bulbo de la vagina. El conducto excretorio, que tiene de largo de 15 a 20 milímetros, se abre, por un orificio redondeado, en un surco que separa los labios pequeños del himen o de sus restos carunculares. El producto de secreción es un líquido untuoso, filamentoso e incoloro, que tiene por objeto lubricar las partes genitales.

2.° **Vasos y nervios.** — Las *arterias* emanan de la pudenda interna. Las *venas* van a las pudendas. Los *linfáticos* van a los ganglios de la ingle. Los *nervios* emanan de la rama perineal de la pudenda interna.

ARTÍCULO VII

MUSCULOS Y APONEUROSIS DEL PERINEO EN LA MUJER

El perineo de la mujer presenta la misma forma, los mismos límites y también aproximadamente la misma constitución fundamental que el del hombre

§ 1. — Músculos del perineo

Los músculos del perineo en la mujer son en número de *nueve*, como en el hombre, con igual estructura y el mismo nombre.

1.° **Transverso del perineo.** — Nace en la cara interna de la tuberosidad isquiática. Desde allí se dirige hacia adentro y termina en el rafe preanal. Al contraerse, pone tenso este rafe.

2.° **Isquiocavernoso.** — Nace en el isquión y en la rama isquiopubiana. Desde allí se dirige hacia adelante y adentro, para terminar en el clítoris, a nivel de su ángulo o codo. Baja al clítoris y, en el momento del coito, aplica el glande clitorídeo contra el pene.

3.° **Bulbocavernoso.** — Se desprende del rafe preanal. Desde allí se dirige hacia el codo o ángulo del clítoris, en donde termina a la vez en la cara dorsal del clítoris y en el ligamento suspensorio. Reuniéndose al del lado opuesto, forma en todo el circuito del orificio vulvar una especie de anillo, el *constrictor de la vagina*. Tiene por acción: 1.°, estrechar el orificio inferior de la vagina (*vaginismo inferior*); 2.°, bajar el clítoris;

3.°, comprimir la vena dorsal del clítoris; 4.°, comprimir lateralmente el bulbo y la glándula de Bartholino.

4.° **Músculo de Guthrie.** — Colocado, como en el hombre, entre las dos hojas de la aponeurosis perineal media. Sus fibras se dividen en: *posteriores*, que pasan por detrás de la vagina; *medias*, que pasan por delante de la vagina; *anteriores*, que pasan por delante de la uretra.

5.° **Músculo de Wilson.** — Pequeño músculo que tiene su origen en el ligamento subpúbico; después, dirigiéndose hacia la uretra, se entrecruza, por debajo de este conducto, con el del lado opuesto.

6.° **Esfínter externo.** — El esfínter externo o esfínter estriado comienza por arriba en el cuello vesical y se extiende hasta el meato. En la parte más superior constituye un *anillo completo*, que rodea al esfínter liso a modo de manguito. *Abajo* sólo forma un *semianillo*, cuyos dos extremos se fijan a la pared anterior de la vagina. Recordaremos que en el hombre sucede lo contrario.

7.° **Esfínter externo del ano.** — Exactamente como en el hombre.

8.° **Isquiococcígeo.** — Como en el hombre.

9.° **Elevador del ano.** — Como en el hombre, pero con la particularidad de que los manojos anteriores o pubianos, en lugar de seguir la próstata, cruzan perpendicularmente las partes laterales de la vagina (a 2 ó 3 centímetros por encima de la vulva), para ir a terminar en la línea media, detrás de este conducto. Nótese que, con los manojos del lado opuesto, forman una especie de cincha que comprime lateralmente la vagina, al mismo tiempo que la empuja o aplica contra la sínfisis (*vaginismo superior*).

§ 2. — Aponeurosis del perineo

Se dividen, como en el hombre, en superficial, media y profunda:

α) La *aponeurosis perineal superficial* ocupa el espacio triangular circunscrito por las dos ramas isquiopubianas. Igual disposición general que en el hombre. Nótese, en la línea media, un ancho orificio para el conducto vulvovaginal.

β) La *aponeurosis perinea media* presenta también igual disposición que en el hombre. El orificio uretral del hombre es aquí mucho mayor: es el *orificio uretrovaginal*.

γ) La *aponeurosis perineal profunda* o *pelviana*, a su vez, tiene igual disposición que en el hombre, con la particularidad de que la próstata es reemplazada por la vagina.

CAPITULO IV

MAMAS

Las mamas, llamadas también *senos*, son órganos glandulares, destinados a secretar la leche. Existen *en el hombre* y *en la mujer*, pero con dimensiones y una significación morfológica muy diferente.

§ 1. — La mama en la mujer

La mujer, a quien imcumbe el cuidado de alimentar al recién nacido, posee mamas, en estado de perfecto desarrollo, muy diferentes de las del hombre, que son rudimentarias.

1.° **Consideraciones generales.** — Las mamas están *situadas*, en la mujer, en la parte anterior y superior del tórax, entre la tercera y séptima costillas.

a. *Número.* — Son en número de dos, una derecha y otra izquierda. La reducción numérica de las mamas se llama *amastia*, la cual puede ser: *unilateral* o *bilateral*; *total* (cuando se refiere a la vez a la glándula y al pezón) o *parcial* (cuando sólo interesa a uno de estos dos elementos). La ausencia solamente del pezón constituye la *atelia*.

El aumento numérico de las mamas se llama *hipermastia* o *multimamia*; cuando es solamente del pezón, la anomalía toma el nombre de *hipertelia* o *politelia*.

Hay que notar, a propósito de las mamas supernumerarias, que éstas se desarrollan, no en cualquier región, sino en puntos que, en los animales, presentan mamas normales (los siete pares de mamas del esquema de Williams); la polimastia, en la

mujer, viene a ser de este modo la reproducción de un tipo constante en la serie zoológica, y por esta razón adquiere toda la significación de las anomalías llamadas *reversivas*. Nótese también el hecho interesante de que el hombre, como los animales, posee, en estado embrionario, una *línea mamaria*, que se extiende desde la axila hasta la ingle, a lo largo de la cual aparecen una serie de crecimientos epiteliales que no son otra cosa que esbozos de glándulas mamarias. De estos diferentes esbozos, sólo los que están en relación con las dos mamas pectorales persisten y se desarrollan. Todos los demás, en las condiciones ordinarias, desaparecen sin dejar vestigio alguno. Pero han tenido una existencia real y se puede decir, con verdad, que el hombre es *primitivamente polimasto*.

b. *Forma.* — La mama tiene la forma *hemisférica* y descansa sobre el tórax por su cara plana, presentando, en el punto medio de su cara convexa, una eminencia en forma de papilas, llamada *pezón*. Esta forma fundamental ofrece numerosas variedades: mama cónica, mama piriforme, mama aplanada o discoide, mama cilíndrica, mama pediculada, etc.

c. *Volumen.* — Pequeñísimas en el recién nacido y en la niña, se desarrollan bruscamente en la época de la pubertad y alcanzan luego muy pronto su *estado de perfecto desarrollo*. Miden entonces, por término medio, 10 u 11 centímetros de *altura* por 12 ó 13 de *ancho* y 5 ó 6 de *grueso*. Su volumen aumenta durante el embarazo y, sobre todo, durante la lactancia. La mama disminuye de volumen después de la menopausia. El *volumen* de las mamas presenta variaciones individuales muy notables. Nótese, con este motivo, que el volumen de las mamas no está siempre en relación con la aptitud para la lactancia, pues en la mama hay que considerar a la vez la glándula y la grasa que la rodea, dos elementos cuyo desarrollo no es de ningún modo paralelo (de ahí dos clases de mamas: *mamas glandulares* y *mamas grasosas*).

d. *Peso y consistencia.* — El peso de la mama es de 30 a 60 centigramos en el momento del nacimiento, de 150 a 200 gramos en la joven fuera de la lactancia y de 400 a 500 gramos en la mujer que cría. De consistencia dura en la mujer joven y virgen, son blandas, flojas y péndulas en las multíparas.

2.° **Conformación exterior y relaciones.** — Se consideran en la mama una *cara posterior*, una *cara anterior* y una *circunferencia*.

a. *Cara posterior.* — Más o menos plana, descansa sobre el pectoral mayor y el serrato mayor, a los cuales está unida por la fascia superficialis, que tan pronto es muy apretada como floja y algunas veces areolar (*serosa de la mama*).

b. *Cara anterior.* — Fuertemente convexa, tersa y lisa en la mayor parte de su extensión, presenta en su parte más saliente la aréola y el pezón. — La *aréola* es una región circular, de 15 a 25 milímetros de diámetro, caracterizada, por una parte, por su color obscuro y, por otra, por la presencia en su superficie de los *tubérculos de Morgagni* (*tubérculos de Montgomery* en la mujer embarazada): son glándulas sebáceas que levantan la piel a su nivel. El *pezón* es una eminencia cilíndrica o cónica, que se levanta en el centro de la aréola. Mide, por término medio, de 10 a 11 milímetros de longitud por 8 ó 9 milímetros de anchura en su base (algunas veces el pezón está deprimido, *pezón hundido*). Es irregular, rugoso, algunas veces agrietado o resquebrajado. En su vértice existen de 12 a 20 orificios. terminaciones de los conductos galactóforos.

e. *Circunferencia.* — Poco o nada marcada en su parte superior, claramente indicada en la inferior, por un surco, el *surco submamario*.

3.° **Constitución anatómica.** — Comprende las tres partes siguientes: 1.ª, la *glándula mamaria propiamente dicha*; 2.ª, una *envoltura cutánea*; 3.ª, una *cubierta céluloadiposa*.

A. Glándula propiamente dicha. — La glándula mamaria, una vez desembarazada de las partes blandas que la cubren, tiene la forma de una masa gris amarillenta, aplanada de delante atrás, con: 1.°, una *cara posterior*, plana; 2.°, una *cara anterior*, muy accidentada, presentando partes deprimidas y partes salientes en forma de crestas; 3.°, una *circunferencia*, irregular, que envía prolongaciones más o menos notables (cinco órdenes de prolongaciones). Observada en cortes, ya verticales, ya horizontales, que pasan por el pezón, la glándula es más gruesa en su parte media que en su periferia; más gruesa también en su parte inferior que en su parte superior.

Histológicamente considerada, es una glándula arracimada, descomponible en diez o doce lóbulos, cada uno de los cuales puede descomponerse a su vez en lobulillos y acinos (véanse los *Tratados de Histología*).

Los conductos excretorios, primeramente *intralobulillares*, des-

pués *interlobulillares*, se condensan, para cada lóbulo, en un solo conducto, que se llama *conducto lobular* o *galactóforo*. Existen, de ordinario, de diez a doce galactóforos. Irregulares, flexuosos, acodados, todos ellos se dirigen hacia la base del pezón y, un poco antes de alcanzarla, presenta cada uno de ellos una dilatación fusiforme, el *seno galactóforo*. Al salir del seno, los conductos galactóforos atraviesan el pezón, para abrirse en su vértice, formando una especie de criba, el *área cribosa* del pezón. Nótese que los galactóforos no se anastomosan entre sí y que, por otra parte, tampoco tienen válvulas.

B. Cubierta cutánea. — Presenta *tres zonas*: zona periférica, zona areolar y zona mamilar.

a. *Zona periférica.* — La piel no presenta en este punto nada de particular.

b. *Zona areolar.* — Más delgada y más pigmentada, reforzada en su cara profunda por un músculo de fibras lisas, el *músculo arcolar*. Este músculo areolar forma un capa continua, que disminuye de grosor a medida que se aleja del pezón (de 1,5 a 2 milímetros de espesor. Sus fibras son, en su mayor parte, *circulares*; algunas, *radiales*. El músculo areolar tiene por función o acción: 1.°, proyectar el pezón hacia delante (*telotismo*); 2.°, expulsar el contenido de los conductos galactóforos hacia el área cribosa. Las *glándulas de la aréola* son de tres órdenes: 1.°, *glándulas sudoríparas*, muy desarrolladas; 2.°, *glándulas sebáceas*, que constituyen los tubérculos de Morgagni y los tubérculos de Montgomery (véase más arriba); 3.°, *glándulas mamarias accesorias*, muy variables en número y volumen, pero casi constantes.

c. *Zona mamilar.* — La piel que cubre el pezón es muy delgada y notable por la multiplicidad y el número de sus papilas. Debajo de la piel se observa, además, en este punto, un músculo especial, el *músculo mamilar*. Se compone de dos clases de fibras: 1.ª, *fibras horizontales*, dispuestas perpendicularmente a los conductos galactóforos; 2.ª, *fibras longitudinales*, que van de la base al vértice del pezón. Desde el punto de vista del papel o acción que desempeñan, las fibras horizontales escogen el pezón, lo ponen duro y contribuyen de este modo al telotismo; las fibras longitudinales tiran del vértice del pezón hacia su base y tienden a encogerlo.

C. Cubierta celuloadiposa. — El panículo adiposo subcutáneo, al llegar a la glándula mamaria, se divide en dos hojas: 1.ª, una hoja *posterior*, más delgada, que se insinúa entre la base de la glándula y la fascia superficialis (*capa celulosa retromamaria*); 2.ª, una hoja *anterior*, más gruesa, que se extiende sobre la cara anterior (desde la glándula hasta la aréola), cuya cara, como ya hemos visto, presenta fositas y crestas (*capa celulosa premamaria*).

Las crestas envían hacia la cara profunda de la dermis tabiques conjuntivos, que tienen por efecto fijar la glándula y además limitar a su alrededor un sistema de espacios llamados *fosas adiposas*.

Nótese que estas fosas son independientes; algunas veces, sin embargo, la masa céluloadiposa que contienen se continúa a través de la propia glándula, con la capa celulosa retromamaria.

4.° **Vasos y nervios.** — a. *Arterias.* — Las arterias proceden de tres orígenes: 1.°, de la *mamaria interna* (dos o tres ramos que invaden la glándula por su lado súperointerno); 2.°, de la *mamaria externa* (dos o tres ramos, más pequeños que los precedentes, que llegan a la glándula por su lado externo); 3.°, de las *intercostales* (pequeños ramos perforantes, muy cortos y delgados). Los citados ramos, anastomosándose entre sí, forman, en la superficie de la glándula, una *red perimamaria*, de la cual se desprenden dos órdenes de ramos: 1.°, *ramos externos*, para la piel; 2.°, *ramos internos*, para la glándula.

b. *Venas.* — Las venas se dirigen hacia la cara anterior de la glándula, en cuyo punto forman, debajo de la piel, una red de anchas mallas, la *red subcutánea* (debajo de la aréola, el *círculo venoso* de Haller). Las venas que salen de esta red (siguiendo igual trayecto que las arterias) se dirigen: *unas hacia adentro*, hacia la mamaria interna; *otras hacia afuera*, hacia la axilar (únicamente algunas a las intercostales).

c. *Linfáticos.* — Los linfáticos, que salen de la piel, de la glándula y de los conductos galactóforos, van a parar todos a una *red subareolar*. Los troncos que parten de esta red se dividen en externos e internos: 1.°, los *linfáticos externos*, que son los más importantes (en número de dos a cuatro), rodean el borde inferior del pectoral mayor y van a terminar en la axila, en un grupo de ganglios situados en la parte inferior del ángulo diedro formado por el encuentro de los músculos pectoral mayor y gran serrato; 2.°, los *linfáticos internos*, dirigiéndose hacia adentro, terminan (después de haber atravesado los espacios intercostales) en los ganglios mamarios internos.

d. *Nervios.* — Los nervios proceden: 1.°, del gran simpático por los plexos que acompañan a las arterias; 2.°, de los seis primeros nervios intercostales, excepto el primero; 3.°, de la rama supraclavicular del plexo cervical; 4.°, de las ramas torácicas del plexo branquial. Terminan en la piel (*filetes cutáneos*), en las fibras lisas del músculo areolar y del músculo maxilar (*filetes motores*), en los vasos (*filetes vasomotores*) y en la glándula (*filetes secretores*).

§ 2. — La mama en el hombre

El hombre, al igual que la mujer, posee *dos mamas* pectorales. Pero estas mamas, si bien tienen igual origen embrionario que las de la mujer, no se han desarrollado; son órganos *atrofiados*, órganos *rudimentarios*.

Tal cual es, la mama en el hombre, aunque con dimensiones muy reducidas, presenta las mismas partes fundamentales que las de la mama de la mujer, a saber: 1.°, un *pezón* de 2 a 3 milímetros de altura por 4 ó 5 milímetros de diámetro; 2.°, una *aréola*, circular o elíptica, más o menos provista de pelos, con tubérculos de Morgagni; 3.°, debajo de la piel, un *músculo areolar* y un *músculo mamilar*; 4.°, una capa celuloadiposa; 5.°, finalmente, una pequeña *glándula* aplanada en forma de disco, de color grisáceo y de consistencia fibrosa.

Nótese que, en ciertos casos, se ha visto la mama del hombre elevarse en su organización y secretar leche como la de la mujer (caso citado por Murat y Patissier, caso de Humbold).

LIBRO X

GLÁNDULAS DE SECRECIÓN INTERNA

Designanse con el nombre de *glándulas de secreción interna* o *endocrinas* (por oposición a las *glándulas de secreción externa* o *exocrinas*, que vierten sus productos afuera) unas formaciones glandulares que derraman los suyos en el medio interior, es decir, en las venas o linfáticos. Son: 1.°, el *cuerpo tiroides*; 2.°, las *paratiroides*; 3.°, el *timo*; 4.°, las *hipófisis*; 5.°, el *bazo*; 6.°, las *cápsulas suprarrenales*; 7.°, los *órganos paraganglionares*; 8.°, las *glándulas hemolinfáticas*; 9.°, los *islotes de Langerhans*; 10°, las glándulas de secreción interna incorporadas a las glándulas sexuales (*glándula intersticial del testículo*, *glándula intersticial del ovario*, *cuerpo amarillo*).

§ 1. — Cuerpo tiroides

El cuerpo tiroides, llamado también *glándula tiroides* o simplemente *tiroides*, es un órgano impar, medio, simétrico, que se apoya en la parte anterior del conducto laringotraqueal.

1.° **Consideraciones generales.** — Está *situado* en la cara anterior del cuello, en la unión de su tercio inferior con sus dos tercios superiores. Está *mantenido en posición*: 1.°, por una capa conjuntiva que lo rodea por todas partes, *cápsula del tiroides*, y que no es otra cosa que una dependencia de las aponeurosis cervicales; 2.°, por tres ligamentos: uno *medio*, que se extiende de la laringe a la parte media del tiroides, y otros dos *laterales*, que van de los lóbulos laterales a la tráquea y al cartílago cricoides; 3.°, por los vasos tiroides y principalmente por sus vainas conjuntivas, que de la cápsula tiroidea van a la vaina de los-

vasos del cuello. La tiroides tiene una *coloración* gris rosada, tirando a amarillo; una *consistencia* intermedia entre la del timo y la del bazo. Su *volumen* (6 ó 7 centímetros de ancho por 3 de alto y 15 ó 20 milímetros de grueso) varía mucho según los individuos, la edad y el sexo. Su *peso*, en el adulto, es de 25 a 30 gramos.

2.° **Conformación exterior y relaciones.** — La tiroides tiene la forma de un anillo, cuya concavidad, dirigida hacia atrás, abraza estrechamente los dos conductos alimenticio y respiratorio. Se la ha comparado a una H mayúscula. Se consideran en ella: 1.°, una parte media, estrechada, el *istmo*; 2.°, dos partes laterales, mucho más voluminosas, los *lóbulos laterales*.

A. Istmo. — Tiene 1 centímetro de altura por 5 ó 6 milímetros de grueso. Sus *dos extremidades*, derecha e izquierda, se continúan con los lóbulos. Su *cara anterior*, plana o ligeramente convexa, corresponde a los músculos infrahioideos, a la aponeurosis y a la piel. Su *cara posterior*, cóncava, abraza el cricoides y los dos primeros anillos de la tráquea. Su *borde inferior*, curvo, cóncavo hacia abajo, corresponde al segundo anillo de la tráquea. Su *borde superior*, cóncavo hacia arriba, corresponde al primer anillo de la tráquea. Deja escapar una prolongación conoide, la *pirámide de Lalouette*, la cual se dirige hacia arriba, costeando uno de los lados del plano medio (con preferencia el izquierdo) y se extiende hasta el borde superior del cartílago tiroides; es muy variable en sus dimensiones y en su forma (triangular, cilíndrica, en forma de cinta, bifurcada en **V** o en **Y** invertida); falta en la cuarta parte de los casos; representa morfológicamente la parte más inferior del *conducto tirogloso*, que, en el embrión, une la base de la lengua al vestigio tiroideo medio.

B. Lóbulos laterales. — Cada uno de ellos afecta la forma de una pirámide triangular de base inferior, y presenta, por consiguiente, *base*, *vértice*, *tres caras* y *tres bordes*.

a. *Base.* — Convexa y corresponde al sexto anillo de la tráquea. Está situada a 2 centímetros por encima del esternón.

b. *Vértice.*—Redondeado y romo, corresponde al borde posterior del cartílago tiroides (a su tercio inferior o a su tercio medio, según los casos).

c. *Caras.* — Se dividen en interna, externa y posterior. La *cara interna*, cóncava, abraza las partes laterales de la tráquea, de la laringe, de la faringe y del esófago. La *cara externa*, convexa, está cubierta por tres planos musculares (esternotiroideo, esternocleidohioideo y omoplatohioideo, y esternocleidomastoideo), por la aponeurosis cervical superficial, el cutáneo y la piel. La *cara posterior* está en relación con el paquete vásculonervioso del cuello y especialmente con la carótida primitiva.

d. *Bordes.* — Son: anterior pósteroexterno y pósterointerno. El *borde anterior* se dirige oblicuamente del vértice del lóbulo hacia el istmo de la tiroides; va acompañado de la arteria cricotiroidea y del nervio laríngeo externo. El *borde pósteroexterno* está en relación con la yugular interna. El *borde pósterointerno* se insinúa entre la carótida primitiva y el conducto laringotraqueal; siendo de notar que está en relación con la arteria tiroidea inferior y con el nervio recurrente.

3.° **Constitución anatómica.** — La tiroides se compone:

α) De un *estroma conjuntivo*, que forma, primeramente, a la glándula tiroides una envoltura delgada y continua, y después envía al interior del órgano una multitud de prolongaciones o tabiques.

β) De un *tejido propio*, representado por una multitud de pequeñas masas, morfológicamente equivalentes, los *folículos tiroideos*.

4.° **Vasos y nervios.** — α) Las *arterias* proceden: 1.°, de las *dos arterias tiroideas superiores*, ramas de la carótida externa (cada una de ellas proporciona tres ramas al cuerpo tiroides: *interna*, *externa* y *posterior*); 2.°, de las *dos arterias tiroideas inferiores*, ramas de la subclavia (cada una de ellas proporciona tres ramas tiroideas: *inferior*, *posterior* y *profunda*); 3.°, a veces de *una tiroidea media* o *tiroidea de Neubauer*, que nace de la aorta o del tronco braquiocefálico. Las ramificaciones de esas diferentes arterias caminan primero, irregularmente flexuosas, hacia la superficie exterior de la glándula, y después penetran en su espesor, dividiéndose sucesivamente en ramos cada vez más delgados.

β) Las *venas* forman alrededor de la glándula un rico plexo: el *plexo tiroideo*. Las venas que parten de éste se dividen en tres grupos: 1.°, *venas tiroideas superiores*, que corresponden a las arterias del mismo nombre y van a abrirse en la yugular interna, ya sea directamente, ya desaguando previamente en un tronco que les es común con la facial y la lingual: el

tronco tirolinguofacial; 2.°, *venas torácicas inferiores*, que nacen del borde inferior de la tiroides y van a las yugulares internas y al tronco braquiocefálico izquierdo; 3.°, *venas tiroideas medias*, situadas entre las superiores y las inferiores, las cuales van a desaguar en la yugular interna. Es de notar que todas las venas tiroideas son avalvulares.

γ) Los *linfáticos* forman alrededor de la glándula un plexo *peritiroideo*. Los troncos que parten de él se dividen en: 1.°, *linfáticos descendentes*, que van a terminar en ganglios situados delante de la tráquea y encima del timo; 2.°, *linfáticos ascendentes*, que terminan en parte (los medios) en uno o dos ganglios prelaríngeos, y en parte (los laterales) en los ganglios laterales del cuello.

δ) Los *nervios* proceden: 1.°, del *simpático cervical* (ganglio cervical medio y segundo nervio cardíaco); 2.°, de los *dos nervios laríngeo superior* y *laríngeo recurrente*.

§ 2. — Paratiroides

1.° **Paratiroides.** — Las paratiroides o *glándulas paratiroides* son pequeños corpúsculos redondeados, anexos al cuerpo tiroides. Se distinguen en externas e internas:

α) Las *paratiroides externas* están situadas en la cara posterior de los lóbulos laterales. Lo más frecuente es que sólo exista una a cada lado. Tienen el tamaño de un cañamón y algunas veces el de una pequeña lenteja.

β) Las *paratiroides internas*, situadas en el propio espesor de la glándula, ocupan con preferencia un punto próximo a su cara interna. No se encuentra comúnmente más que una sola a cada lado.

Morfológicamente, las paratiroides son derivados branquiales: la *interna* procede de la pared dorsal de la cuarta bolsa endodérmica (naciendo la tiroides lateral de la pared ventral de esta misma bolsa); la *externa emana* de la pared dorsal de la tercera bolsa endodérmica (teniendo el timo su origen en la pared ventral de esta misma bolsa).

§ 3. — Timo

El timo es, como el cuerpo tiroides, una glándula de secreción interna, desarrollada delante del conducto aerífero.

1.° **Consideraciones generales.** — Está *situado* en el mediastino anterior, entre los dos pulmones, detrás del esternón, delante del corazón y de los grandes vasos. Su *color* es rosado en el feto y grisáceo en el niño. Su *consistencia* es más débil o blanda que la de la tiroides: es un órgano blando, fácilmente depresible. Su *volumen* aumenta hasta el segundo año, después se reduce gradualmente hasta la edad adulta: en el recién nacido mide 5 centímetros de alto por 14 milímetros de ancho y 14 de espesor. *Pesa* 5 gramos por término medio: su *peso específico* es de 1,071 en el recién nacido.

2.° **Conformación exterior y relaciones.** — El timo tiene la forma de un cuerpo prolongado de arriba abajo, con: 1.°, una *extremidad inferior* o *base*, que corresponde al surco auriculoventricular anterior del corazón; 2.°, una *extremidad superior* o *vértice*, generalmente bifurcada (*astas del timo*) y situadas algo por debajo del cuerpo tiroides. El *timo*, que ocupa a la vez el tórax y la parte inferior del cuello, ofrece a nuestra consideración dos porciones: una *porción cervical* y una *porción torácica*.

b. *Porción torácica.* — Está en relación: 1.°, *por delante* (*cara anterior*), con los músculos esternocleidohioideo y esternotiroideo, revestidos por la aponeurosis cervical superficial y el tejido celular subcutáneo y la piel; 2.°, *por detrás* (*cara posterior*), con la tráquea y las dos carótidas primitivas; 3.°, *a los lados* (*bordes laterales*), también con las carótidas primitivas.

b. *Porción torácica.* — Está en relación: 1.°, *por delante* (*cara anterior*), con el esternón y las primeras articulaciones condroesternales; 2.°, *por detrás* (*cara posterior*), con el pericardio y los grandes vasos (aorta, arteria pulmonar, vena cava superior, tronco arterial braquiocefálico y tronco venoso braquiocefálico izquierdo) que coronan el corazón; 3.°, *a los lados* (*caras laterales* y no *bordes laterales*), con el pulmón, la pleura y el nervio frénico.

3.° **Constitución anatómica.** — El timo se compone de dos lóbulos, uno derecho y otro izquierdo, íntimamente unidos entre sí en la línea media. El órgano entero, considerado desde el punto de vista de su estructura, comprende:

1.° Un *estroma conjuntivo*, formando primeramente al órgano una envoltura continua (*cápsula del timo*), y enviando, además, numerosas prolongaciones a su interior.

2.° Un *tejido propio*, representado (después de disecado y desplegado) por un número considerable de *lobulillos*, colgados de un *cordón central*, cuyos lobulillos se descomponen a su vez en cierto número de partes más pequeñas llamadas *folículos* (véanse los *Tratados de Histología*).

Vasos y nervios. — Las *arterias destinadas* al timo se dividen en tres grupos: 1.°, *tímicas superiores*, una derecha, otra izquierda, que proceden de las tiroides superiores; 2.°, *tímicas laterales*, igualmente en número de dos; proceden de las mamarias internas; 3.°, *tímica posterior*, impar, proviene del tronco braquiocefálico y se distribuye por los dos lóbulos. Las *venas*, en su mayor parte, se desprenden de la cara posterior del órgano, para terminar en el tronco venoso braquiocefálico izquierdo (algunas, menos importantes, van a las mamarias internas, a las pericárdicas y a las tiroideas inferiores). Los *linfáticos* se reúnen en tres o cuatro troncos, que terminan en los ganglios retroesternales. Los *nervios* emanan del gran simpático y tal vez también del neumogástrico.

§ 4. — Hipófisis

Son en número de dos: una, la principal, está situada en la cavidad craneana: es la *hipófisis craneana* o *cerebral*; la otra, accesoria, ocupa la bóveda de la faringe, y es la *hipófisis faríngea*.

A) *Hipófisis cerebral*

También se llama *cuerpo pituitario* o *glándula pituitaria*. Es una pequeña masa elipsoidea, suspendida de la extremidad inferior del tallo pituitario, del cual parece ser, a primera vista, un simple engrosamiento.

1.° **Dimensiones y peso.** — Mide 8 milímetros en sentido anteroposterior, 14 milímetros en sentido transversal y 6 milímetros en sentido vertical. Su peso es de 35 centigramos.

2.° **Situación y relaciones.** — Alojada en la silla turca, está en relación: 1.°, *por delante*, *por atrás* y *por abajo*, con la pared anterior, la pared posterior y el fondo de esta depresión ósea; 2.°, *por arriba*, con una lámina fibrosa que se extiende horizontalmente por encima de la silla turca y se denomina *diafragma* o *tienda de la hipófisis* (es de notar que está agujereada en su centro para dar paso al tallo pituitario); 3.°, *lateralmente*, con la pared interna del seno cavernoso.

3.° **Constitución anatómica.** — La hipófisis se compone de dos lóbulos: uno anterior y otro posterior.

α) El *lóbulo anterior*, de coloración rojiza, es de los dos el más voluminoso. Afecta, en los cortes transversales, la forma de riñón, cuyo borde cóncavo, dirigido hacia atrás, abraza la mitad anterior del lóbulo posterior.

β) El *lóbulo posterior*, de coloración gris amarillenta, es menor que el precedente. En él va a implantarse el callo pituitario.

4.° **Significación morfológica.** — La embriología fija claramente el valor de cada uno de estos dos lóbulos; el *lóbulo posterior*, derivado del cerebro, es una dependencia del ventrículo medio, al igual que el tallo pituitario, con el que se continúa; el *lóbulo anterior* es una porción de la faringe primitiva (*estomodeo*), que, en los primeros estadios de la vida embrionaria, ha emigrado a la cavidad craneal y venido a adosarse para *desarrollarse en glándulas de secreción interna*) a la cara anterior del lóbulo precedente.

B) *Hipófisis faríngea*

Descubierta en 1904, se encuentra colocada en el espesor de la mucosa que forma la bóveda de la faringe. Es constante. Impar y media, mide, de ordinario, de 2 a 5 milímetros de longitud por 1 a 3 milímetros de ancho. Está siempre colocada delante de la bolsa de Luschka y de la amígdala faríngea, inmediatamente detrás del pico del vómer. Morfológicamente, la hipófisis faríngea representa la parte más inferior del pedículo (*pedículo hipofisario*) que, en el embrión, enlaza la hipófisis cerebral con la bóveda de la faringe.

§ 5. — Bazo

Glándula voluminosa de función hematopoyética (*glándula vascular sanguínea* de los autores antiguos, situada a la izquierda en la parte posterosuperior de la cavidad abdominal.

1.° **Consideraciones generales.** — *Ocupa* en el abdomen el *compartimiento esplénico*, circunscrito por el diafragma hacia arriba y afuera, por el estómago y el riñón izquierdo adentro y atrás, y por el colon abajo. Su *dirección* es, aproximadamente, la de las costillas. Está *mantenido en posición* por cierto número de repliegues peritoneales, de suficiente movilidad para que pueda moverse más o menos de su sitio bajo la influencia de los movimientos respiratorios, de las actitudes y de la repleción de los órganos vecinos (estómago, colon). Por lo general, existe *un solo* bazo; las observaciones de *bazo supernumerario* alrededor del principal son, sin embargo, muy numerosas. Sus *dimensiones* medias son las siguientes: longitud, 13 centímetros; ancho, 8 centímetros; grosor, 3 centímetros. Su *peso* varía desde 180 a 200 gramos, para alcanzar en ciertos casos una cifra mucho más elevada. Según algunos autores, el volumen del bazo disminuye en el intermedio de las digestiones. El bazo presenta una *coloración* rojiza en el vivo, violácea en el cadáver. Su *consistencia* es débil; su *alterabilidad*, considerable.

2.° **Conformación exterior y relaciones.** — Se puede reconocer en el bazo la forma de un ovoide bastante prolongado, de corte transversal triangular. Por lo tanto, se pueden considerar en él *tres caras*, *dos bordes* y *dos extremidades*:

A. Caras. — Se distinguen en externa, pósterointerna y ánterointerna. La *cara externa* o *cara frénica* es lisa y desprovista de todo ligamento peritoneal. Corresponde al diafragma y, más allá, a la cavidad pleurítica y muy rara vez a la extremidad izquierda del hígado, de la cual la separa habitualmente el estómago. La *cara pósterointerna* o *renal* toca al riñón y a la cápsula suprarrenal. La *cara ánterointerna* o *gástrica* es, con mucho, la más extensa; presenta siete u ocho fositas que dan paso a los vasos, y cuyo conjunto constituye el *hilio* del órgano nótese que el hilio está más próximo al borde interno que al borde externo del órgano. Detrás del hilio el bazo está en relación con la cavidad posterior de los epiplones; por delante, con el estómago y el colon. En el hilio se inserta el *epiplón gastroesplénico*.

B. Bordes. — Los dos bordes se distinguen en anterior y posterior. El *borde anterior*, borde clínico, delgado y cortante, más o menos incurvado hacia abajo y atrás, presenta generalmente varias *cisuras*. El *borde posterior* es más grueso y mucho menos convexo; corresponde al ángulo diedro que separa el riñón de la pared abdominal. El *borde interno* separa la cara renal de la cara gástrica. Irregular, redondeado, como se bifurca a menudo en su base y determina entonces una cuarta cara, la *cara basal*. El borde interno corresponde al espacio que separa la cara anterior del riñón de la tuberosidad mayor del estómago.

C. Extremidades. — De las dos extremidades, una es superior y otra inferior. La *extremidad superior* o *cabeza del bazo* está situada a la altura de la décima dorsal, junto a la columna vertebral, entre el diafragma, que está detrás, y el estómago, que está delante. La *extremidad inferior* o *cola del bazo*, más delgada y más afilada, se aloja en la cavidad de un repliegue peritoneal que va del ángulo del colon al diafragma, el *ligamento frenocólico*.

3.° **Constitución anatómica.**—El bazo está constituído por una masa de *tejido propio*, cubierta por dos *envolturas*, una *serosa* y otra *fibrosa*.

a. *Envoltura serosa.* — El peritoneo rodea el bazo en la mayor parte de su extensión, uniéndole al propio tiempo a los órganos vecinos por cierto número de *repliegues*:

α) El *epiplón gastroesplénico* es una hoja vertical, que va de la tuberosidad mayor del estómago a la parte interna del bazo. Está formado por dos hojas adosadas (entre las cuales avanzan la arteria gastroepiploica derecha y los vasos cortos), que, procediendo una de la cara anterior del estómago y la otra de su cara posterior, se dirigen hacia el hilio del bazo. La hoja anterior, inflexionándose hacia adelante, cubre sucesivamente la cara ánterointerna del bazo, su borde anterior, su cara externa, su borde posterior, y su cara pósterointerna; después, incurvándose hacia atrás, pasa sobre el bazo y sobre el diafragma. La hoja posterior, por su lado, abandona el hilio para dirigirse atrás y adentro: se adosa al principio a la hoja precedente, a la cual acompaña hasta la pared posterior del abdomen; después se separa de ella, para dirigirse hacia adentro, tapizando la cara anterior del páncreas y formando la pared posterior de la cavidad posterior.

β) Existe, por lo tanto, una doble hoja peritoneal que sujeta el hilio a la pared abdominal posterior: es el *ligamento posterior del bazo* (entre cuyas dos hojas pasa la arteria esplénica). La parte posterior de este repliegue es el *ligamento frenoesplénico* o *suspensorio del bazo*. La parte inferior de este mismo

repliegue, en relación con la cola del páncreas, es el *epiplón pancreáticosplénico* (que no es constante).

γ) Nótese, además, la existencia, en algunos individuos, de un *ligamento esplenocólico*, que va de la extremidad inferior del bazo al codo izquierdo del colon.

b. *Envoltura fibrosa.* — El bazo está rodeado, en toda su extensión, por una *cápsula fibrosa*, delgada, transparente y adherente al parénquima y al peritoneo. Esta cápsula se refleja con los vasos a nivel del hilio, formándoles una serie de vainas cuyo conjunto ha recibido el nombre de *cápsula de Malpighio*. De la cara interna de la cápsula de las vainas vasculares (o vainas de Malpighio) se desprende una serie de prolongaciones fibrosas que se subdividen, se anastomosan, se entrecruzan y forman un sistema de cavidades o aréolas en las cuales se aloja el tejido propio del bazo.

c. *Tejido propio.* — Estos espacios areolares están ocupados por una substancia de color de heces de vino, de consistencia blanda, que se ha comparado a una pulpa, y por esta razón se designa con el nombre de *pulpa esplénica*. Esta pulpa está como sembrada de pequeños corpúsculos blanquecinos, los *corpúsculos esplénicos* o *de Malpighio* (para lo que se refiere a la estructura de estos elementos, véanse los *Tratados de Histología*.

4.° **Vasos y nervios.** — α) Las *arterias* nacen de la esplénica y penetran en el bazo a nivel del hilio en número de siete u ocho. Son *terminales* en el sentido de que sólo existen entre ellas anastomosis capilares. Penetran en la substancia esplénica, acompañadas de una vena y de un linfático, y siguen las vainas de Malpighio emitiendo colaterales que nacen en ángulo recto. Después, abandonando la vena, se resuelven formando como pinceles de finas arteriolas (*penicilli*), que se distribuyen en capilares por los corpúsculos de Malpighio y en la pulpa esplénica.

β) Las *venas* siguen a los capilares precedentes y a la red seudolagunar de la pulpa esplénica. Se reúnen en troncos homónimos de los troncos arteriales, para quedar reducidos a siete u ocho a nivel del hilio. Terminan en la vena esplénica, afluente de la vena porta. Entre las arterias y las venas existe una *red intermediaria*, cuya naturaleza ha sido muy discutida. Se trata probablemente de una *red seudolagunar*, constituída por capilares de grandes dimensiones, de forma irregular y cuyo endotelio se confunde con el de las paredes conjuntivas que le sirven de sostén.

γ) Los *linfáticos* se dividen en dos grupos: unos, *superficiales*, están situados en la superficie del órgano, debajo de su cubierta o envoltura serosa; otros, *profundos*, caminan por las vainas conjuntivas de la cápsula de Malpighio con las arterias (cuyas ramas terminales envuelven a la manera de manguito). Unos y otros se dirigen al hilio y terminan en los ganglios vecinos de la cola del páncreas (extremidad izquierda de la cadena esplénica).

δ) Los *nervios* se componen, en su mayor parte, de fibras amielínicas, que emanan del plexo solar y son conducidas aquí por la arteria esplénica, y constituyen en el órgano una especie de red, de la cual parten *fibras motoras*, para las arterias, y *fibras sensitivas*, para los corpúsculos y la pulpa esplénica.

§ 6. — Cápsulas suprarrenales

Organos glandulares voluminosos, situados simétricamente en la parte superior y posterior del abdomen, encima de los riñones (de donde proviene su nombre).

1.° **Consideraciones generales.** — Son *dos*, una izquierda y otra derecha, y están *situadas* en la parte súperointerna de los riñones (*cuadrilátero de la suprarrenal*). Tienen tres posiciones: posición alta, posición baja, posición media. Están *sostenidas*: 1.°, por una capa celulosa, que las une a los riñones; 2.°, por la cápsula del riñón, que rodea a la cápsula suprarrenal al mismo tiempo que al riñón; 3.°, por sus vasos y nervios (medios de fijeza muy accesorios). Además, por los tres *ligamentos suprarrenales* (*cava*, *hepático*, *diafragmático*). Cada cápsula suprarrenal mide, por *término medio*, 30 milímetros de altura por 25 milímetros de ancho y 7 u 8 milímetros de grueso. *Pesa* de 5 a 6 gramos. Nótese que la derecha es algo menos voluminosa que la izquierda. *Color* moreno amarillento. *Consistencia* bastante blanda, algo menos que la del timo.

2.° **Conformación exterior y relaciones.** — La cápsula suprarrenal tiene la forma de una gruesa coma invertida (❨), cuya cabeza hállase en el ángulo vértebrorrenal y la cola descansa sobre el riñón mismo. Se consideran en ella *dos caras*, *dos bordes*, un *vértice y una base*.

a. *Cara anterior.* — Plana, ligeramente cóncava o ligeramente convexa, presenta, algo por debajo de su parte media, un

surco curvilíneo, que constituye el *hilio*. Está en relación: 1.°, *a la izquierda* (con o sin peritoneo), con el borde posterior del bazo, la tuberosidad mayor del estómago y el páncreas (no siempre); 2.°, *a la derecha* (con o sin peritoneo), con el hígado y (completamente por dentro), con la vena cava inferior y el duodeno.

b. *Cara posterior*. — Algo menos alta que la precedente, está en relación con la porción lumbar del diafragma, y más allá de éste, con el fondo de saco de la pleura y las décima y undécima costillas.

c. *Borde externo*.—Cóncavo, regular o más o menos sinuoso, descansa en el borde interno de la porción superior del riñón.

d. *Borde interno*. — Casi vertical, está en relación con el plexo solar y el ganglio semilunar. Está en relación, además: *a la derecha*, con la vena cava y el duodeno; *a la izquierda*, con la aorta (5 ó 6 milímetros de distancia entre los dos).

e. *Vértice*. — Mira hacia arriba, adentro y algo adelante. Ora es agudo, en cuyo caso está muy acusado, ora es romo, y entonces aparece más o menos marcado.

f. *Base*. — Descansa: 1.°, *en posición alta*, sobre la parte superior del riñón; 2.°, *en posición baja*, que es la más frecuente, en el pedículo del órgano.

3.° **Constitución anatómica.** — La cápsula suprarrenal se compone: 1.°, de una *envoltura* o *cubierta fibrosa*; 2.°, de un *tejido propio*.

a. *Envoltura fibrosa*. — Tenue, pero resistente, rodea por completo la cápsula suprarrenal. Por su superficie exterior envía numerosas prolongaciones conjuntivas a las paredes de la cavidad o espacio suprarrenal. Por su superficie interior envía al tejido propio una multitud de tabiques laminares, dirigidos en sentido radiado y que, uniéndose entre sí por sus bordes, forman un sistema de conducto de corte exagonal.

b. *Tejido propio*. — Comprende dos substancias muy distintas: una *periférica* o *cortical*, amarillenta, de consistencia dura, que representa aproximadamente los dos tercios de la cápsula; otra, *central* o *medular*, inclusa en la precedente, grisácea o morena, más blanda y friable y más vascular. Nótese que después de la muerte esta substancia medular se reblandece y aun frecuentemente se hace difluente, lo cual hizo decir a los antiguos anatómicos que la cápsula suprarrenal presentaba en su centro una *cavidad llena de líquido*.

4.° **Significación morfológica.** — Morfológicamente, la glándula suprarrenal está en realidad constituída por dos formaciones distintas: 1.ª, una, periférica, que procede del epitelio del celoma primitiva; 2.ª, la otra, central, procede del esbozo del simpático, tomando electivamente los colores de las sales de cromo (*substancia cromática*).

Estas dos formaciones, que están separadas en el estado embrionario y que permanecen separadas durante toda la vida en muchos vertebrados inferiores (la primera constituye el *cuerpo suprarrenal*), están unidas íntimamente en la glándula suprarrenal del hombre.

La formación periférica (homóloga del cuerpo interrenal) está representada por la *substancia cortical*. La formación central (homóloga del cuerpo suprarrenal) está representada por la *substancia medular*.

5.° **Vasos y nervios.**—Las *arterias* (*arterias capsulares*), en número de *tres*, se dividen en: 1.°, *arteria capsular superior*, rama de la diafragmática inferior que desciende a lo largo del borde externo; 2.°, *arteria capsular media*, rama de la aorta, que se ramifica sobre las dos caras; 3.°, *arteria capsular inferior*, rama de la renal, que se distribuye por la base. Las *venas* terminan en su mayoría en un grueso conducto colector, la *vena central*, la cual, a nivel del hilio, desemboca, *a la izquierda*, en la renal, *a la derecha* en la vena cava. Además de la vena central, algunas *venas accesorias* terminan en las venas más próximas. Los *linfáticos* forman una *red superficial* y una *red profunda*. Los troncos y tronquitos que de ellas emanan (los de la red profunda siguen la vena central) terminan en uno o dos ganglios situados encima de la vena renal. Los *nervios*, sumamente numerosos, unos siguiendo los vasos, otros independientes, proceden, en su mayor parte, del plexo solar y del plexo renal (algunos directamente del neumogástrico y del frénico). Penetran en el órgano por su borde interno y por su mitad inferior.

§ 7. — Organos paraganglionares

Dase este nombre, propuesto por Kohn, a unas pequeñas masas epiteliales de significación glandular, que derivan del esbozo del simpático. Tienen por característica colorearse de pardo amarillo bajo la acción de las sales de cromo: son *órganos cromáticos*, y son muy numerosos. He aquí los cinco principales:

1.° **Paraganglio timpánico.** — Llamado también *glándula timpánica*. Está situado alrededor del nervio de Jacobson, a su paso hacia el conducto timpánico.

2.° **Paraganglio carotídeo.** — Más conocido con el nombre de *glándula carotídea*. Pequeño corpúsculo de coloración gris rojiza, situado en el ángulo de bifurcación de la carótida primitiva. Oblongo, de gran diámetro vertical: 5 a 6 milímetros de altura por 2 ó 3 de anchura. Forma generalmente una masa única y compacta. Está disociado a veces en dos o tres nódulos distintos.

3.° **Paraganglio coccígeo.** — Es la *glándula coccígea* de LUSCHKA. Pequeña masa redondeada o lobulada, situada en la pelvis, aplicada directamente contra la cara anterior de la última pieza del cóccix. Mide de 2 a 3 milímetros de diámetro. Recibe constantemente uno o muchos ramos de la arteria sacra media.

4.° **Paraganglio abdominal.** — Descubiertos por ZUCKERKANDL (*órgano parasimpático* de ZUCKERKANDL), los paraganglios abdominales se presentan en forma de dos pequeños órganos, uno derecho y otro izquierdo, situados a cada lado de la aorta abdominal, en el plexo simpático que rodea a esta arteria, enfrente de la emergencia de la mesentérica superior. Dimensiones: 12 milímetros de altura por 8 milímetros de anchura.

5.° **Paraganglio suprarrenal.** — No es más que la *substancia medular* de la cápsula suprarrenal.

§ 8. — OTRAS GLÁNDULAS DE SECRECIÓN INTERNA

Las otras glándulas de secreción interna más arriba enumeradas (el grupo 8, *glándulas hemolinfáticas*; el grupo 9, *islotes de Langerhans*, y el grupo 10, *glándulas de secreción interna incorporadas a las glándulas sexuales*) pertenecen al dominio de la Histología y debemos limitarnos aquí a mencionarlas.

INDICE DE MATERIAS

Págs.

PREFACIO v

LIBRO PRIMERO

OSTEOLOGÍA

CAPÍTULO PRIMERO.—**Columna vertebral.** 2

ARTÍCULO PRIMERO.—*Vértebras libres (cervicales, dorsales y lumbares* 2

§ 1.—Caracteres comunes a todas las vértebras . . 2

§ 2.—Caracteres peculiares de las vértebras de cada región 4

§ 3.—Caracteres propios de ciertas vértebras. . . 6

ARTÍCULO II.—*Vértebras sacras y coccígeas.* 8

§ 1.—Sacro 8

§ 2.—Cóccix 10

ARTÍCULO III.—*Columna vertebral considerada en su conjunto* 11

CAPÍTULO II.—**Esternón y costillas, tórax** 12

§ 1.—Esternón 12

§ 2.—Costillas y cartílagos costales 14

§ 3.—Tórax en general 16

CAPÍTULO III.—**Cabeza ósea** 17

ARTÍCULO PRIMERO.—*Huesos del cráneo.* 17

§ 1.—Descripción de los huesos del cráneo. . . . 18

1.° Frontal 18

Págs.

2.° Etmoides 20
3.° Esfenoides 22
4.° Occipital 25
5.° Parietal 27
6.° Temporal 28
7.° Huesos wormianos 32
§ 2.—Cráneo en general 32
A)—Configuración interior 32
B)—Configuración exterior del cráneo 35

ARTÍCULO II.—*Huesos de la cara* 37
§ 1.—Descripción de los huesos de la cara. . . . 38
1.° Maxilar superior 38
2.° Hueso malar 40
3.° Hueso propio de la nariz. 40
4.° Unguis 41
5.° Hueso palatino 42
6.° Cornete inferior 43
7.° Vómer 44
8.° Maxilar inferior 45
§ 2.—Cara en general. 47

ARTÍCULO III.—*Regiones comunes al cráneo y a la cara.* . 48

ARTÍCULO IV.—*Hueso hioides* 51

CAPÍTULO IV.—**Miembros.** 52

ARTÍCULO PRIMERO.—*Miembro superior o torácico.* . . . 53
§ 1.—Huesos del hombro 53
1.° Clavícula. 53
2.° Omoplato. 54
§ 2.—Hueso del brazo o húmero. 55
§ 3.—Huesos del antebrazo 57
1.° Cúbito 57
2.° Radio 59
§ 4.—Huesos de la mano. 61

ARTÍCULO II.—*Miembro inferior o pelviano.* 65
§ 1.—Hueso de la cadera, pelvis. 65
1.° Hueso coxal 66
2.° Pelvis en general. 68
§ 2.—Hueso del muslo o fémur 72
§ 3.—Huesos de la pierna. 75
1.° Rótula 75
2.° Tibia 76
3.° Peroné 78

Págs.

§ 4.—Huesos del pie 79

ARTÍCULO III.—*Huesos sesamoideos* 85

LIBRO II

ARTROLOGÍA

CAPÍTULO PRIMERO.—**Articulaciones de la columna vertebral.** 88

ARTÍCULO PRIMERO.—*Articulaciones comunes a la mayoría de las vértebras* 88

ARTÍCULO II.—*Articulaciones propias de algunas vértebras.* 92
§ 1.—Articulaciones del sacro con los huesos próximos. 92
§ 2.—Articulaciones intercoccígeas 93
§ 3.—Articulaciones del atlas con el axis. . . . 93

ARTÍCULO III.—*Articulaciones de la columna vertebral con la cabeza* 95

CAPÍTULO II.—**Articulaciones de la cabeza** 96
§ 1.—Articulaciones de los huesos del cráneo entre sí. 97
§ 2.—Articulaciones de los huesos de la mandíbula superior entre sí y con el cráneo 97
§ 3.—Articulación témporomaxilar. 97

CAPÍTULO III.—**Articulaciones del tórax.** 100
§ 1.—Articulaciones de las costillas con la columna vertebral. 100
§ 2.—Articulación de las costillas con los cartílagos costales 102
§ 3.—Articulación de los cartílagos costales con el esternón 102
§ 4.—Articulación de los cartílagos costales entre sí. 103
§ 5.—Articulaciones de las distintas piezas del esternón entre sí 104

CAPÍTULO IV.—**Articulaciones de los miembros.** . . . 104
ARTÍCULO PRIMERO.—*Articulaciones del miembro superior.* 105
§ 1.—Articulaciones de los huesos del hombro. . . 105
§ 2.—Articulación escápulohumeral 108
§ 3.—Articulación del codo 111
§ 4.—Articulaciones de los dos huesos del antebrazo entre sí 114
§ 5.—Articulación de la muñeca 117

Págs.

§ 6.—Articulaciones intrínsecas de la mano . . . 119
A)—Articulaciones del carpo 119
B)—Articulaciones carpometacarpianas. . . . 121
C)—Articulaciones intermetacarpianas. . . . 122
D)—Articulaciones metacarpofalángicas . . . 123
E)—Articulaciones interfalángicas de los dedos. 124

ARTÍCULO II.—*Articulaciones del miembro inferior.* . . 125
§ 1.—Articulaciones de los huesos coxales o huesos de la pelvis. 125
A)—Articulación sacroilíaca 126
B)—Sínfisis pubiana 128
C)—Membrana obturatriz 129
§ 2.—Articulación coxofemoral 130
§ 3.—Articulación de la rodilla 134
§ 4.—Articulaciones de los dos huesos de la pierna entre sí 139
§ 5.—Articulación de la garganta del pie 141
§ 6.—Articulaciones intrínsecas del pie 143
A)—Articulaciones tarsianas 143
B)—Articulación tarsometatarsiana 147
C)—Articulaciones intermetatarsianas 148
D)—Articulaciones metatarsofalángicas . . . 148
E)—Articulaciones interfalángicas de los dedos. . 149

LIBRO III

MIOLOGÍA

CAPÍTULO PRIMERO.—**Músculos de la cabeza** 153
§ 1.—Músculos masticadores 153
§ 2.—Músculos cutáneos de la cabeza. 156
A)—Músculos cutáneos del cráneo 156
B)—Músculos de los párpados 157
C)—Músculos de la nariz 158
D)—Músculos de la boca 159

CAPÍTULO II.—**Músculos del cuello** 162
§ 1.—Región lateral del cuello. 162
§ 2.—Región del hueso hioides 165
A)—Músculos infrahioideos 165
B)—Músculos suprahioideos 166
§ 3.—Región prevertebral. 168
§ 4.—Aponeurosis del cuello. 169

Págs.

CAPÍTULO III.—**Músculos de la región posterior del tronco y del cuello** 171
§ 1.—Músculos superficiales de la región lumbodorsocervical 172
§ 2.—Músculos de la nuca. 175
§ 3.—Músculos de los canales vertebrales 178
§ 4.—Intertransversos. 179
§ 5.—Interespinosos y espinosos 180
§ 6.—Músculos coccígeos 180

CAPÍTULO IV.—**Músculos del tórax** 180
§ 1.—Región ánterolateral. 180
§ 2.—Región costal 182

CAPÍTULO V.—**Músculos del abdomen.** 184
§ 1.—Región ánterolateral. 184
A)—Músculos largos 184
B)—Músculos anchos 185
C)—Aponeurosis de los músculos de la región ánterolateral del abdomen 187
§ 2.—Región posterior o lumboilíaca. 190
§ 3.—Región diafragmática: diafragma 192

CAPÍTULO VI.—**Músculos del miembro superior** 194
§ 1.—Músculos del hombro 194
§ 2.—Músculos del brazo 198
A)—Región anterior del brazo. 198
B)—Región posterior del brazo: tríceps braquial. 199
C)—Aponeurosis del brazo. 200
§ 3.—Músculos del antebrazo 200
A)—Región anterior del antebrazo. 200
B)—Región externa del antebrazo 204
C)—Región posterior del antebrazo 206
D)—Correderas y sinoviales de los tendones y de los músculos del antebrazo. 208
E)—Aponeurosis del antebrazo. 209
§ 4.—Músculos de la mano 210
A)—Región palmar externa: eminencia tenar. . 210
B)—Región palmar interna: eminencia hipotenar. 211
C)—Región palmar media 213
D)—Aponeurosis de la mano 214

CAPÍTULO VII.—**Músculos del miembro inferior** 216
§ 1.—Músculos de la pelvis 216

Págs.

§ 2.—Músculos del muslo 220
A)—Región ánteroexterna 220
B)—Región pósterointerna. 222
C)—Aponeurosis del muslo 225
§ 3.—Músculos de la pierna 225
A)—Región anterior 225
B)—Región externa 227
C)—Región posterior 228
D)—Correderas y sinoviales de los tendones de los músculos de la pierna 231
E)—Aponeurosis de la pierna 232
§ 4.—Músculos del pie 232
A)—Región dorsal. 232
B)—Región plantar interna 233
C)—Región plantar externa 234
D)—Región plantar media. 235
E)—Aponeurosis del pie 237

LIBRO IV

ANGIOLOGÍA

PRIMERA SECCIÓN.—***Corazón*** 239

ARTÍCULO PRIMERO.—*Corazón o miocardio* 240
§ 1.—Consideraciones generales 240
§ 2.—Configuración exterior y relaciones. . . . 240
§ 3.—Configuración interior 242
A)—Ventrículos 242
B)—Aurículas. 246
§ 4.—Constitución anatómica. 248
§ 5.—Vasos y nervios. 250

ARTÍCULO II.—*Membranas serosas del corazón.* . . . 252
§ 1.—Pericardio 252
A)—Pericardio fibroso. 252
B)—Pericardio seroso. 253
C)—Medios de fijación del pericardio. . . . 255
D)—Vasos y nervios 255
§ 2.—Endocardio 256

SEGUNDA SECCIÓN.—***Arterias*** 256

CAPÍTULO PRIMERO.—**Sistema de la arteria pulmonar** . . 257

CAPÍTULO II.—**Sistema de la arteria aorta** 259

ARTÍCULO PRIMERO.—*Ramas que nacen del cayado de la aorta.* 260

Págs.

§ 1.—Arterias coronarias 260
§ 2.—Tronco braquiocefálico 261
§ 3.—Arterias carótidas primitivas 261
§ 4.—Arteria carótida externa 262
A)—Ramas colaterales. 262
B)—Ramas terminales. 265
§ 5.—Arteria carótida interna. 267
§ 6.—Arteria subclavia 269
A)—Ramas colaterales ascendentes 270
B)—Ramas descendentes 271
C)—Ramas externas 272
§ 7.—Arteria axilar 272
§ 8.—Arteria humeral. 274
§ 9.—Arterias radial y cubital. 275

ARTÍCULO II.—*Ramas que nacen de la porción torácica de la aorta* 278

ARTÍCULO III.—*Ramas que nacen de la porción abdominal de la aorta.* 279
§ 1.—Arterias diafragmáticas inferiores 280
§ 2.—Arterias lumbares 280
§ 3.—Tronco celíaco 280
§ 4.—Arteria mesentérica superior 282
§ 5.—Arterias capsulares medias 283
§ 6.—Arterias renales. 283
§ 7.—Arterias genitales 283
§ 8.—Arteria mesentérica inferior. 284

ARTÍCULO IV.—*Ramas terminales de la aorta* 284
§ 1.—Arteria sacra media. 284
§ 2.—Arteria ilíaca primitiva. 285
§ 3.—Arteria ilíaca interna o hipogástrica. . . . 285
§ 4.—Arteria ilíaca externa 288
§ 5.—Arteria femoral. 289
§ 6.—Arteria poplítea. 291
§ 7.—Arteria tibial anterior 292
§ 8.—Arteria pedia 293
§ 9.—Tronco tibioperoneo 294

TERCERA SECCIÓN.—***Venas*** 296

CAPÍTULO PRIMERO.—**Venas pulmonares** 297

CAPÍTULO II.—**Venas aórticas** 298

ARTÍCULO PRIMERO.—*Venas cardíacas* 298

Págs.

ARTÍCULO II.—*Vena cava superior* 300
§ 1.—Troncos venosos braquiocefálicos 301
§ 2.—Venas del miembro superior. 302
§ 3.—Venas de la cabeza. 304
A)—Venas del encéfalo 304
B)—Senos de la duramadre 304
C)—Venas meníngeas. 307
D)—Venas del diploe 307
E)—Venas tegumentarias del cráneo 307
F)—Anastomosis entre los senos y la red extracraneal 307
§ 4.—Venas de la cara 308
§ 5.—Venas del cuello. 310
§ 6.—Venas del tórax. 312
§ 7.—Venas del raquis 313

ARTÍCULO III.—*Vena cava inferior* 314
§ 1.—Venas ilíacas 315
§ 2.—Venas del miembro inferior 316
§ 3.—Venas de la pelvis 318
§ 4.—Venas del abdomen. 319

CUARTA SECCIÓN.—***Linfáticos*** 324

ARTÍCULO PRIMERO.—*Conductos colectores linfáticos.* . . 325

ARTÍCULO II.—*Grupos ganglionares linfáticos* 326
§ 1.—Ganglio tibial anterior 326
§ 2.—Ganglios poplíteos. 326
§ 3.—Ganglios inguinales 327
§ 4.—Ganglios ilíacos externos o retrocrurales . . 328
§ 5.—Ganglios de la pelvis 329
§ 6.—Ganglios lumboaórticos. 329
§ 7.—Ganglios del tórax 330
§ 8.—Ganglios de la cabeza. 331
§ 9.—Ganglios del cuello. 332
§ 10.—Ganglios supraepitrocleares. 332
§ 11.—Ganglios de la axila 332

LIBRO V

NEUROLOGÍA

PRIMERA SECCIÓN.—***Sistema nervioso central.*** 335

CAPÍTULO PRIMERO.—**Medula espinal.** 335

Págs.

§ 1.—Consideraciones generales 336
§ 2.—Conformación exterior 337
§ 3.—Conformación interior 338
§ 4.—Constitución anatómica 340
A)—Elementos nerviosos de la substancia gris. . 340
B)—Elementos nerviosos de la substancia blanca. 342
§ 5.—Filum terminal. 348
§ 6.—Vasos 348

CAPÍTULO II.—**Bulbo raquídeo** 349
§ 1.—Consideraciones generales 349
§ 2.—Conformación exterior 350
§ 3.—Conformación interior 352
§ 4.—Constitución anatómica y conexiones . . . 353
§ 5.—Vasos 357

CAPÍTULO III.—**Cerebelo** 358
§ 1.—Consideraciones generales 358
§ 2.—Conformación exterior y relaciones 359
§ 3.—Modo de segmentación periférica 360
§ 4.—Conformación interior 362
§ 5.—Constitución anatómica 363
§ 6.—Vasos 364

CAPÍTULO IV.—**Istmo del encéfalo** 365
§ 1.—Protuberancia anular 365
§ 2.—Pedúnculos cerebelosos medios 369
§ 3.—Pedúnculos cerebelosos superiores 370
§ 4.—Válvula de Vieussens 370
§ 5.—Tubérculos cuadrigéminos 371
§ 6.—Cuarto ventrículo 373
§ 7.—Acueducto de Silvio. 375
§ 8.—Pedúnculos cerebrales 376

CAPÍTULO V.—**Cerebro** 379
§ 1.—Consideraciones generales 379
§ 2.—Conformación exterior 380
A)—Hemisferios 380
B)—Formaciones interhemisféricas 381
C)—Hendidura cerebral de Bichat. 383
§ 3.—Cisuras y circunvoluciones cerebrales . . . 384
A)—Circunvolución de la cara externa. . . . 384
B)—Circunvolución de la cara interna. . . . 390
C)—Circunvolución de la cara inferior. . . . 391

Págs.

§ 4.—Conformación interior del cerebro 393
A)—Cuerpo calloso 393
B)—Trígono cerebral o bóveda de cuatro pilares. 395
C)—Septum lúcidum 397
D)—Ventrículos laterales 398
E)—Ventrículo medio. 400
F)—Formaciones coroideas 402
G)—Glándula pineal o epífisis. 403
H)—Núcleos centrales de los hemisferios o núcleos optoestriados 404
I)—Cápsula interna 408
J)—Centro oval 410
§ 5.—Circunvolución del cerebro 412
A)—Arterias 412
B)—Venas 416
C)—Vías linfáticas 419

CAPÍTULO VI.—**Orígenes y terminaciones reales de los nervios.** 419

ARTÍCULO PRIMERO.—*Orígenes y terminaciones reales de los nervios raquídeos* 420

ARTÍCULO II.—*Orígenes y terminaciones reales de los nervios craneales* 421
§ 1.—Nervio hipogloso mayor 421
§ 2.—Nervio espinal 422
§ 3.—Nervio neumogástrico 423
§ 4.—Nervio glosofaríngeo 424
§ 5.—Nervio auditivo, vía acústica 424
§ 6.—Nervio facial 427
§ 7.—Nervio motor ocular externo 428
§ 8.—Nervio trigémino 429
§ 9.—Nervio patético. 431
§ 10.—Nervio motor ocular común. 431
§ 11.—Nervio óptico, vía óptica 433
§ 12.—Nervio olfatorio, vía olfativa 435

CAPÍTULO VII.—**Meninges.** 438
§ 1.—Duramadre 438
§ 2.—Piamadre 443
§ 3.—Aracnoides 445
§ 4.—Líquido céfalorraquídeo. 446
§ 5.—Granulaciones meníngeas de Pacchioni . . . 447

SEGUNDA SECCIÓN.—***Sistema nervioso periférico*** . . . 448

Págs.

CAPÍTULO PRIMERO.—**Nervios craneales** 448
§ 1.—Primer par: nervio olfatorio 449
§ 2.—Segundo par: nervio óptico. 449
§ 3.—Tercer par: nervio motor ocular común. . . 451
§ 4.—Cuarto par: nervio patético. 452
§ 5.—Quinto par: nervio trigémino 452
A)—Nervio oftálmico y ganglio oftálmico . . . 453
B)—Nervio maxilar superior 455
C)—Nervio maxilar inferior y ganglio ótico. . . 457
§ 6.—Sexto par: nervio motor ocular externo. . . 459
§ 7.—Séptimo par: nervio facial 460
§ 8.—Octavo par: nervio auditivo. 462
§ 9.—Noveno par: nervio glosofaríngeo 463
§ 10.—Décimo par: nervio neumogástrico 464
§ 11.—Undécimo par: nervio espinal 466
§ 12.—Duodécimo par: nervio hipogloso mayor . . 467

CAPÍTULO II.—**Nervios raquídeos.** 468

SECCIÓN PRIMERA.—***Ramas posteriores de los nervios raquídeos.*** 469

SECCIÓN SEGUNDA.—***Ramas anteriores de los nervios raquídeos.*** 471

ARTÍCULO PRIMERO.—*Plexo cervical.* 471

ARTÍCULO II.—*Plexo braquial* 473
§ 1.—Ramas colaterales 474
§ 2.—Ramas terminales 475

ARTÍCULO III.—*Nervios intercostales.* 480

ARTÍCULO IV.—*Plexo lumbar* 481
§ 1.—Ramas colaterales 481
§ 2.—Ramas terminales 482

ARTÍCULO V.—*Plexo sacro* 484
§ 1.—Ramas colaterales 484
§ 2.—Rama terminal: nervio ciático mayor . . . 486

ARTÍCULO VI.—*Plexo sacrococcígeo* 490

CAPÍTULO III.—**Gran simpático** 490
§ 1.—Simpático cervical 491
§ 2.—Simpático torácico 492

Págs.

§ 3.—Simpático lumbar 494
§ 4.—Simpático sacro. 494

LIBRO VI

ÓRGANOS DE LOS SENTIDOS

CAPÍTULO PRIMERO.—**Sentido del tacto** (Piel y sus anexos). 497

§ 1.—Conformación exterior 497
§ 2.—Constitución anatómica 499
§ 3.—Anexos de la piel 500

CAPÍTULO II.—**Sentido del gusto** (Lengua). 505

§ 1.—Conformación exterior 505
§ 2.—Constitución anatómica 506
A)—Esqueleto ósteofibroso. 506
B)—Músculos de la lengua. 507
C)—Mucosa lingual 510
§ 3.—Vasos y nervios. 512

CAPÍTULO III.—**Sentido del olfato** (Fosas nasales y pituitaria). 514

§ 1.—De la nariz. 514
§ 2.—Fosas nasales y pituitaria 516
A)—Aberturas nasales. 517
B)—Fosas nasales propiamente dichas, pituitaria. 518
C)—Cavidad posterior de las fosas nasales. . . 520

CAPÍTULO IV.—**Sentido de la vista** (Ojos y sus anexos). . 520

ARTÍCULO PRIMERO.—*Ojo o globo ocular.* 521

§ 1.—Túnica fibrosa del ojo 522
A)—Esclerótica 522
B)—Córnea 524
§ 2.—Túnica vascular del ojo 525
A)—Coroides propiamente dicha 526
B)—Zona ciliar 527
C)—Iris 528
§ 3.—Túnica nerviosa del ojo 529
A)—Retina propiamente dicha. 530
B)—Porción ciliar de la retina. 531
C)—Porción iridiana de la retina 532
§ 4.—Cristalino 532
§ 5.—Cuerpo vítreo 535
§ 6.—Cámaras del ojo, humor acuoso 536

Págs.

ARTÍCULO II.—*Anexos del ojo* 537
§ 1.—Músculos de la órbita 537
§ 2.—Cejas 541
§ 3.—Párpados 542
§ 4.—Conjuntiva 546
§ 5.—Aparato lagrimal 548
A)—Glándula lagrimal. 548
B)—Vías lagrimales 550

CAPÍTULO V.—**Sentido del oído** (Oído). 552

ARTÍCULO PRIMERO.—*Oído externo* 553
§ 1.—Pabellón del oído 553
§ 2.—Conducto auditivo externo 556

ARTÍCULO II.—*Oído medio* 558
§ 1.—Caja del tímpano o del tambor 558
§ 2.—Cadena de los huesecillos del oído. . . . 562
§ 3.—Revestimiento mucoso de la caja. 566
§ 4.—Vasos y nervios de la caja 566
§ 5.—Cavidades mastoideas 567
§ 6.—Trompa de Eustaquio 568

ARTÍCULO III.—*Oído interno.* 570
§ 1.—Laberinto óseo 571
§ 2.—Laberinto membranoso 575
§ 3.—Líquidos del oído interno 579
§ 4.—Vasos y nervios del oído interno. 579

LIBRO VII

APARATO DE LA DIGESTIÓN

CAPÍTULO PRIMERO.—**Tubo digestivo** 585

ARTÍCULO PRIMERO.—*Boca y sus dependencias* 584
§ 1.—Paredes de la boca 584
§ 2.—Encías 590
§ 3.—Dientes 590

ARTÍCULO II.—*Faringe.* 595

ARTÍCULO III.—*Esófago.* 598

ARTÍCULO IV.—*Estómago* 601

ARTÍCULO V.—*Intestino delgado* 605

Págs.

ARTÍCULO VI.—*Intestino grueso* 609
§ 1.—Intestino grueso en general 609
§ 2.—Ciego 610
§ 3.—Colon 613
§ 4.—Recto 616

ARTÍCULO VII.—*Ano* 619

CAPÍTULO II.—**Anexos del tubo digestivo** 621

ARTÍCULO PRIMERO.—*Glándulas salivales* 621
§ 1.—Glándula parótida 621
§ 2.—Glándula submaxilar 624
§ 3.—Glándula sublingual. 626

ARTÍCULO II.—*Hígado* 627

ARTÍCULO III.—*Páncreas* 637

LIBRO VIII

APARATO DE LA RESPIRACIÓN Y DE LA FONACIÓN

ARTÍCULO PRIMERO.—*Laringe* 641

ARTÍCULO II.—*Conducto tráqueobronquial* 649
§ 1.—Traquearteria 649
§ 2.—Bronquios 651

ARTÍCULO III.—*Pulmones* 652

ARTÍCULO IV.—*Pleuras* 658

LIBRO IX

APARATO UROGENITAL

CAPÍTULO PRIMERO.—**Órganos urinarios** 663

ARTÍCULO PRIMERO.—*Riñones* 663

ARTÍCULO II.—*Conducto excretorio del riñón* 669

ARTÍCULO III.—*Vejiga* 675

ARTÍCULO IV.—*Uretra* 678
§ 1.—La uretra en el hombre. 678
§ 2.—La uretra en la mujer 685

Págs.

CAPÍTULO II.—**Órganos genitales del hombre** 685

ARTÍCULO PRIMERO.—*Testículo* 685

ARTÍCULO II.—*Cubiertas del testículo o bolsas* 690

ARTÍCULO III.—*Vías espermáticas* 693
§ 1.—Conducto deferente 693
§ 2.—Vesículas seminales. 695
§ 3.—Conducto eyaculador 696

ARTÍCULO IV.—*Pene* 697

ARTÍCULO V. — *Glándulas anexas al aparato genital del hombre* 701
§ 1.—Próstata. 701
§ 2.—Glándulas de Cowper 705

ARTÍCULO VI.—*Músculos y aponeurosis del perineo en el hombre* 705
§ 1.—Músculos del perineo 704
§ 2.—Aponeurosis del perineo. 707

CAPÍTULO III.—**Órganos genitales de la mujer.** 709

ARTÍCULO PRIMERO.—*Ovario* 709

ARTÍCULO II.—*Trompa uterina u oviducto* 712

ARTÍCULO III.—*Útero* 714

ARTÍCULO IV.—*Vagina* 721

ARTÍCULO V.—*Vulva*. 724
§ 1.—Formaciones labiales o labios de la vulva. . . 725
§ 2.—Espacio interlabial 727
§ 3.—Órganos eréctiles 728

ARTÍCULO VI.—*Glándulas anexas al aparato genital de la mujer* 730
§ 1.—Glándulas uretrales y periuretrales 730
§ 2.—Glándulas vulvovaginales 730

ARTÍCULO VII.—*Músculos y aponeurosis del perineo en la mujer* 731
§ 1.—Músculos del perineo 731
§ 2.—Aponeurosis del perineo. 732

Págs

CAPITULO IV.—**Mamas.** 733

§ 1.—La mama en la mujer 733
§ 2.—La mama en el hombre. 738

LIBRO X

GLÁNDULAS DE SECRECION INTERNA

§ 1.—Cuerpo tiroides. 739
§ 2.—Paratiroides. 742
§ 3.—Timo 742
§ 4.—Hipófisis 744
A)—Hipófisis cerebral 744
B)—Hipófisis faríngea. 745
§ 5.—Bazo 745
§ 6.—Cápsulas suprarrenales 749
§ 7.—Órganos paraganglionares 751
§ 8.—Otras glándulas de secreción interna. 752

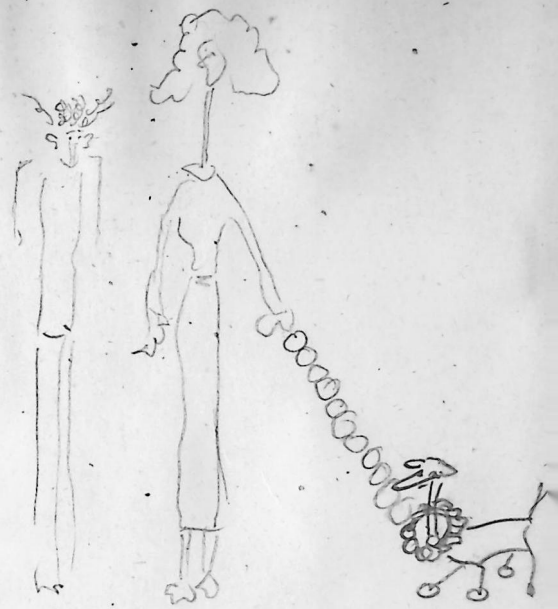

Horacio paseando en el parque Japonés.

8 - XI - 39.

Universidad de Valparaíso
Chile
00032612

C. S. T. A. Form. 19

Servicio Médico

Certificado de Incapacidad

Certifico que el obrero.....

.....se encuentra incapacitado desde hoy, para asistir a su trabajo, por .....días.

Of.....de..... de 195...

Control

Secc. Bienestar

.....

MEDICO

TORRES 50 B. 8. 1950