

La patogenia de las grandes vesículas llenas de aire en el interior de los pulmones no es bien conocida. Muchas de tales vesículas son localizadas y no parecen constituir la etapa tardía de un proceso enfisematoso difuso.

Las vesículas o ampollas pueden romperse y continuar perdiendo aire lentamente, originando el proceso denominado *neumotórax espontáneo crónico*. En las superficies pleurales se forma gradualmente una membrana fibrinosa. El tratamiento quirúrgico incluye la toracotomía abierta, con sutura o extirpación de la lesión que produce el escape aéreo y decorticación del pulmón. Si hubo episodios recidivantes de neumotórax o se observan otras vesículas de paredes delgadas en la superficie del pulmón, susceptibles de producir recaídas, lo más sencillo y seguro para que la pleura visceral se adhiera a la pared del tórax, es *la extirpación de la pleura parietal*. En pacientes que han sufrido varias recidivas se ha preferido este método de tratamiento a las inyecciones de sustancias irritantes en el interior de la cavidad pleural.

Los quistes aéreos gigantes que disminuyen la función pulmonar por reducir el espacio en la cavidad torácica pueden tratarse extirpando el lóbulo que ocupan, o suprimiendo sus paredes. Si sólo se extirpa el quiste puede conservarse una proporción considerable de tejido pulmonar funcionalmente activo. Hay que suturar por separado todos los bronquios que se abren en el quiste. Pueden suturarse porciones de pared quística sobre el parénquima expuesto.

Se han obtenido buenos resultados tratando quistes gigantes por el método de aspiración de Monaldi (lámina 76). Se introduce una sonda a través de un trocar y se aplica aspiración continua hasta que el quiste queda obliterado. Nuestra experiencia con esta técnica es limitada, pero poco alentadora.

Cuando un quiste de gran volumen está recubierto de epitelio bronquial, suele ser de origen congénito. Estos quistes no tienen tendencia a producir neumotórax. Su comunicación con el árbol tráqueobronquial puede ser tan pequeña que las secreciones queden retenidas. A veces tienen un riego sanguíneo anómalo que proviene directamente de la aorta. En tal caso, al extirparlos hay que diseccionar con extraordinario cuidado.

CAPÍTULO 9

Problemas especiales que se plantean en el curso de las grandes intervenciones torácicas

LA MAYOR PARTE de intervenciones torácicas de cirugía mayor se llevan a cabo sin incidentes si la anestesia es adecuada, está asegurada la inyección de sangre para substituir la perdida y se disecciona con cuidado. Sin embargo, pueden aparecer graves complicaciones de manera súbita. El cirujano debe conocer perfectamente los posibles peligros de las operaciones torácicas y ha de estar preparado para obrar rápidamente si se presentan. Si tales situaciones graves están previstas y se tratan según un plan preconcebido, es muy raro que el paciente muera en la mesa de operaciones.

HEMORRAGIAS

La lesión de la arteria pulmonar, la vena pulmonar o la aorta origina una hemorragia tan rápida que el operador se halla en grave dificultad para combatirla a menos que haya tomado precauciones de seguridad en el curso de la disección. Ya hemos insistido en la importancia que tiene liberar las adherencias periféricas y exponer todas las partes del hilio antes de empezar su disección. Esta debe llevarse a cabo de manera que en caso de hemorragia el operador pueda agarrar inmediatamente el vaso entre el dedo pulgar y los demás dedos. En el capítulo 11 nos referiremos a las precauciones que hay que tomar para dominar la hemorragia aórtica en el curso de una intervención por persistencia de conducto arterioso o coartación de aorta.

Cuando se produce hemorragia de una arteria o vena pulmonares, la manipulación inmediata menos peligrosa y que da mejores resultados consiste en agarrar el punto que sangra con el pulgar y los demás dedos de la mano. La aplicación de pinzas hemostáticas de cualquier tipo suele aumentar la lesión. Hay que tener preparadas pinzas que no lesionen las paredes de los vasos para aplicarlas inmediatamente en la porción distal y en la porción proximal de la zona lesionada. Un asistente coloca la punta de la sonda de aspiración muy cerca del lugar lesionado, de manera que el campo no quede oscurecido por la sangre. Debe substituirse rápidamente la sangre perdida. Si la pérdida de sangre ha sido copiosa puede resultar muy útil la transfusión intraarterial (lámina 11). Cuando el estado general del paciente se ha estabilizado, hay que vaciar el campo de toda la sangre que pueda quedar y examinar la herida. Entonces se decidirá si procede ligar el vaso o reparar la lesión.

Los dibujos ilustran un ejemplo de lesión de la arteria pulmonar izquierda con reparación del desgarró.

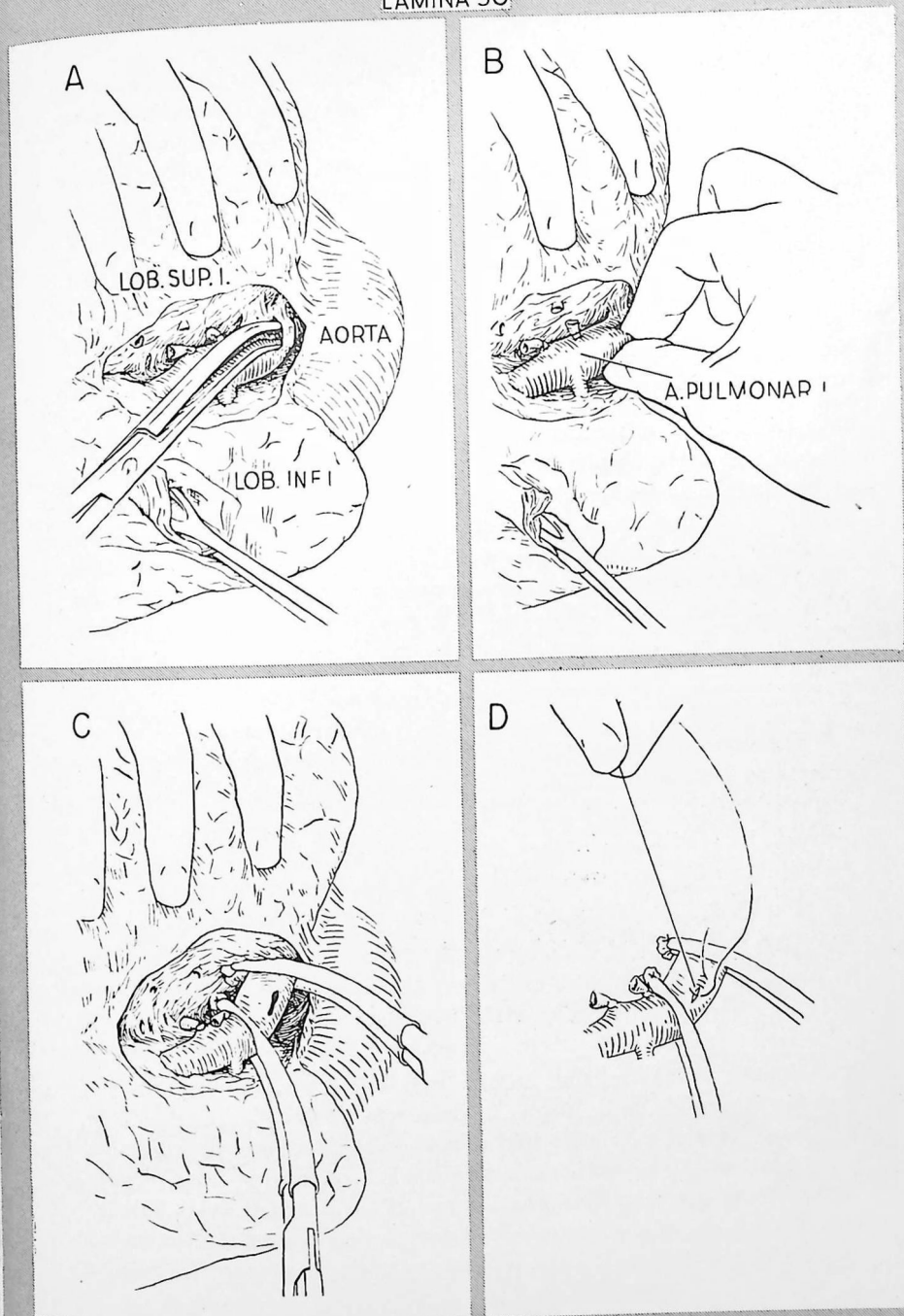
A.—Se está procediendo a una lobectomía superior izquierda. Ya se han ligado y cortado las arterias apicales (posterior y anterior) y la lingular. Al completar la separación de la parte superior de la cisura, la superficie convexa del tronco principal de la arteria pulmonar se perfora accidentalmente con un instrumento.

B.—Inmediatamente se agarra la arteria pulmonar en el punto lesionado mediante el pulgar y el índice. Esto interrumpe la hemorragia. Mediante el aparato de aspiración se extrae la sangre derramada.

C.—Se colocan pinzas de Crafoord en la arteria pulmonar, una en la porción distal, otra en la porción proximal de la zona lesionada. Mediante compresas de gasa y el aparato de aspiración se vacía el campo de sangre y se estima el grado de lesión. En este caso hay un desgarró irregular de medio centímetro de longitud.

D.—Se cierra la arteria pulmonar desgarrada mediante una sutura arterial continua de seda. Se aplica una compresa de gasa a la línea de sutura y se quitan las pinzas de Crafoord. La compresa se deja colocada durante unos tres minutos; cuando se extrae, ha cesado la ligera hemorragia en sábana de la línea de sutura.

Si la arteria pulmonar hubiera sufrido una lesión mayor en ocasión del pinzamiento y resultara necesaria la ligadura, habría desaparecido la función del lóbulo inferior y sería necesario proceder a la neumectomía.



La ligadura intrapericárdica de los vasos hiliares constituye un buen método para evitar la hemorragia cuando la disección del hilio primario resulta difícil, porque hay un tumor que se extiende por el hilio o porque hay cambios inflamatorios en la región de los vasos hiliares. La ligadura intrapericárdica puede constituir también el método más eficaz para acabar con una hemorragia en caso de lesión de un vaso hilar inmediatamente después de salir del pericardio (lámina 39).

Otra solución que hay que tener presente cuando se lesiona un vaso hilar primario y no se puede disponer de un manguito suficientemente largo para una buena ligadura, es la sutura del muñón del vaso, según describiremos al tratar de la persistencia del conducto arterioso (lámina 62).

La lesión de una aurícula plantea difícil problema. Las aurículas son friables y se desgarran muy fácilmente durante los intentos para acabar con la hemorragia. La presión ejercida contra la pared auricular no es eficaz porque dicha pared es delgada y la presión intraauricular es muy baja. Lo mejor es agarrar los bordes de la herida auricular con pinzas de Allis y cruzar los mangos de las pinzas; luego se colocan otras pinzas de Allis adicionales que fijan los bordes coaptados de la herida. A veces se puede poner una pinza de Crafoord en la pared auricular. Hay que tener mucho cuidado al suturar la lesión. Se utiliza una sutura continua; las agujas se insertan a 3 ó 4 mm de los bordes de la herida.

Los ventrículos raramente son lesionados en el curso de la intervención, excepto en casos de pericardiectomía. La hemorragia suele poderse dominar con relativa facilidad colocando un dedo o una torunda a nivel del punto lesionado. La presión es eficaz, ya que la pared del miocardio ventricular es gruesa y la presión intraventricular elevada. La inserción de un dedo en el interior del agujero sólo lograría aumentar sus dimensiones. La sutura ventricular se lleva a cabo en la forma que indica la lámina 19.

ANOXIA

Durante las intervenciones torácicas constituye amenaza constante la oxigenación inadecuada de la sangre. La causa más frecuente es la oclusión de los bronquios por secreciones tráqueobronquiales o sangre. El anestésista puede hacer mucho para evitar esta complicación aspirando el árbol tráqueobronquial con intervalos frecuentes y regulares mediante una sonda introducida a través del tubo endotraqueal. Tanto el cirujano como el anestésista conocen bien el peligro de las secreciones profusas; los estertores de grandes

burbujas resultan muy perceptibles por auscultación. La aspiración debe efectuarse con la frecuencia necesaria para suprimir los estertores, a pesar de que ello retrase la operación.

En algunos casos el contenido de la tráquea y de los bronquios puede ser tan espeso que la aspiración con sonda resulte ineficaz. Esto se le produce en el curso de resecciones pulmonares para combatir procesos supurados. El cirujano puede verse obligado a intervenir para solucionar el problema seccionando lo antes posible el bronquio que drena la zona enferma e insertando la sonda de aspiración en sentido proximal para lograr el vaciamiento directo.

El cirujano suele descubrir la hipoxia antes que el anestésista, ya que casi constantemente observa el color de la sangre del operado. Debe prestar atención para descubrir los cambios de color de esta sangre, independientemente de los problemas técnicos que tiene que ir solucionando. Informará de inmediato al anestésista e interrumpirá la disección hasta que se haya corregido la hipoxia.

Si se permite que esta hipoxia persista, disminuirá la presión arterial y el corazón puede terminar por pararse. A veces es difícil saber si la hipotensión creciente depende de la hipoxia o de pérdida de sangre, a menos que *se tenga la seguridad* de que la reposición de sangre es adecuada. Este es uno de los motivos importantes para medir constantemente la pérdida de sangre e inyectar volúmenes algo superiores a los perdidos (lámina 10).

La retención de anhídrido carbónico aumenta la presión sanguínea. Cuando el paciente respira oxígeno en alta concentración, como suele ocurrir en el curso de intervenciones torácicas, la ventilación de los pulmones que produce oxigenación adecuada de la sangre venosa puede ser insuficiente para suprimir el exceso de anhídrido carbónico. Cuando se eleva la presión arterial debe aumentarse la eficiencia de la ventilación. La disminución del volumen sanguíneo puede quedar enmascarada por la retención de anhídrido carbónico que mantenga una presión sanguínea normal. Cuando la operación ha sido completada y el paciente se desembaraza del exceso de anhídrido carbónico, la presión sanguínea cae. Se cree que esta es la patogenia del denominado "shock por ciclopropano".

REFLEJOS CIRCULATORIOS

Se han observado reflejos circulatorios peligrosos en ocasión de insertar un tubo endotraqueal, reseca costillas, cortar pleura parietal, o disecar el hilio.

La frecuencia cardíaca puede disminuir bruscamente; a veces se observan taquicardias o arritmias y la presión sanguínea cae. En raros casos prodúcese paro cardíaco. Está comprobado que tales reflejos se producen por vía del nervio vago. Algunos cirujanos adoptan sistemáticamente medidas destinadas a inhibir los reflejos circulatorios, como son la administración endovenosa de procaína y la infiltración de cocaína en el hilio y a su alrededor antes de empezar a disecar sus estructuras. En nuestra práctica estos reflejos se han producido tan raramente que no hemos creído necesario el empleo sistemático de medidas profilácticas, excepto en el curso de operaciones directamente sobre el corazón (pág. 247). Si aparece una irregularidad cardíaca o cae la presión sanguínea en forma inesperada durante una resección pulmonar, hay que interrumpir inmediatamente todas las maniobras operatorias. La función normal suele restablecerse rápidamente a menos que intervengan otros factores además de los reflejos circulatorios.

PARO CARDÍACO Y FIBRILACIÓN VENTRICULAR

Estas urgencias pueden producirse varias veces al año en cualquier servicio quirúrgico importante. Está perfectamente comprobado que en un porcentaje elevado de casos pueden resolverse con éxito. Para ello lo más importante es que la respiración y la circulación artificiales se inicien en plazo de tres a cuatro minutos después que haya cesado la acción cardíaca eficaz.

Etiología.—Las causas de paro cardíaco son múltiples y muchas veces actúan en forma combinada. Una dosis excesiva de cualquier anestésico puede deprimir el corazón y causar asistolia. El miocardio tolera mal la anoxia; ésta, por sí sola o combinada con el efecto depresor del anestésico, constituye probablemente la causa más frecuente de asistolia. La enfermedad arteriosclerótica o una cardiopatía valvular preexistentes aumentan la sensibilidad a los efectos anóxicos. Las causas de asistolia que pueden atribuirse a la intervención quirúrgica son la hipotensión por pérdida de sangre no reemplazada y los peligrosos reflejos circulatorios por manipulación de vísceras torácicas (reflejo vagovagal).

La fibrilación ventricular puede producirse por uno o más de los factores mencionados. Se admite que el ciclopropano es factor desencadenante por aumentar la irritabilidad del miocardio. Este efecto parece incrementado por una elevada concentración de adrenalina, que puede producirse a consecuencia de la excitación, de la anoxia o de la administración terapéutica. La manipulación directa del corazón es causa importante de fibrilación ventricular, incluso cuando la víscera es normal y en ausencia de complicaciones anes-

tésicas. El peligro aumenta si hay cardiopatía, anoxia o irritabilidad del miocardio. La fibrilación ventricular es complicación común del paro cardíaco; empieza después que el corazón ha sido sometido a masaje por cierto tiempo.

Profilaxis.—De lo dicho se desprende que al anestésico le corresponde gran responsabilidad para evitar los factores desencadenantes. Los anestésicos deben elegirse y administrarse con todo cuidado, y hay que evitar la anoxia. Es particularmente importante mantener una saturación normal de oxígeno en los cardiopatas. El cirujano debe evitar las maniobras peligrosas, como la tracción enérgica del hilio pulmonar. En operaciones sobre el corazón, pueden administrarse por vía endovenosa procaína o su amida (pronestyl); pueden también inyectarse 5 cc de procaína al 2 por 100 dentro del pericardio antes de abrirlo y empezar a manipular el corazón.

Diagnóstico.—La causa más frecuente de fracaso en la reanimación cardíaca es el diagnóstico tardío. El retraso excesivo sólo puede evitarse admitiendo que el corazón está parado o que los ventrículos están fibrilando siempre que se observe una brusca desaparición del pulso y de la presión arterial. El diagnóstico no puede confirmarse o excluirse con seguridad a menos de palpar el corazón o una arteria importante cerca de él. Si ya se ha efectuado una incisión torácica o abdominal, es fácil palpar el corazón o la aorta. De lo contrario, hay que abrir inmediatamente el hemitórax izquierdo, como medida diagnóstica.

Claro está que la fibrilación ventricular puede diagnosticarse de inmediato gracias al electrocardiograma. Sin embargo, durante la intervención los operados raramente tienen conectado un electrocardiógrafo y esta complicación no se produce con frecuencia suficiente que justifique el empleo sistemático del aparato. El paro cardíaco no puede diagnosticarse con seguridad electrocardiográficamente, ya que continúan siendo emitidos algunos impulsos eléctricos, aunque anormales, después que el corazón ya está parado.

Palpando el corazón puede determinarse en unos pocos segundos si los ventrículos se contraen con eficacia. De lo contrario, hay que iniciar inmediatamente el masaje cardíaco. No hay que perder tiempo decidiendo si realmente los ventrículos están fibrilando, aunque entonces pueden observarse netamente los movimientos característicos. Después que se han restablecido artificialmente la respiración y la circulación y el color del paciente es bueno, puede interrumpirse momentáneamente el masaje cardíaco para comprobar si todavía persiste la fibrilación. La sensación que proporcionan a la mano los ventrículos fibrilantes ha sido comparada con la que daría una bolsa llena

de gusanos ondulantes. En caso de duda, puede abrirse el pericardio para observar directamente el miocardio.

Persiguiendo esta técnica agresiva, quizá se exponga algún corazón que late demasiado débilmente para producir un pulso palpable o una presión medible, pero que pudiera recuperarse sin masaje cardíaco. Hay que aceptar este riesgo. Claro está que se salvarán muchas más vidas por una rápida exposición de corazones parados o fibrilantes que no se perderán vidas por exponer corazones que latan con poca fuerza.

Tratamiento.—A menos que puedan iniciarse la respiración y la circulación artificiales en plazo de tres a cuatro minutos, el cerebro sufrirá lesión irreparable. Una de las deducciones más importantes es que cualquier persona que intente la reanimación cardíaca debe tener un plan de acción netamente establecido. No hay tiempo para consultas ni reflexiones.

La circulación artificial se logra por masaje del corazón, según la técnica indicada en la lámina 51. Para un masaje prolongado y eficaz del corazón, esencial si se quiere desfibrilar los ventrículos, hay que lograr una exposición completa de la víscera a través de la pared torácica. Si el abdomen está abierto en el momento en que se produce el paro cardíaco, el corazón puede estimularse empujando repetidamente y con fuerza el diafragma desde abajo empleando para ello la mano. Así se logra a veces restablecer las contracciones cardíacas. De lo contrario hay que efectuar sin demora una incisión de toracotomía izquierda: El corazón no puede comprimirse eficazmente a través del diafragma intacto. Una incisión transdiafragmática no proporciona buena exposición y no es más rápida que una incisión de toracotomía. Los intentos de reanimación cardíaca a través del diafragma no son los que brindan mayores probabilidades de éxito.

La respiración artificial se efectuará de preferencia insertando un tubo endotraqueal y administrando oxígeno al 100 por 100 mediante un saco de respiración. Este método puede instituirse de inmediato en el quirófano. Fuera de la sala de operaciones, la respiración de boca a boca puede lograr una ventilación adecuada de los pulmones, estando el tórax abierto, hasta que se disponga del material necesario. Para casos de urgencia es útil el fuelle de Kreiselman. Sin embargo, para intentar la reanimación fuera de la sala de operaciones hay que disponer lo antes posible de un tubo endotraqueal, oxígeno y saco de respiración.

El empleo de fármacos para reanimar el corazón está en discusión. Según algunos autores la administración endovenosa de procaína o de su amida

(pronestyl) disminuiría la tendencia a la fibrilación ventricular, o evitaría que repitiera si ya se había producido. Otros autores consideran que estos agentes deprimen excesivamente el corazón. Cuando el latido cardíaco espontáneo vuelve a producirse, la adrenalina suele reforzar las contracciones cardíacas. El cloruro cálcico también es un buen estimulante cardíaco.

A continuación nos referiremos a la técnica de reanimación cardíaca.

En este caso se supone que el corazón se paró durante el período de inducción de la anestesia, como consecuencia de una elevada concentración de anestésico y anoxia.

Se efectúa rápidamente una incisión en el cuarto espacio intercostal izquierdo, según indica el dibujo inserto, y se atraviesa la pared torácica. Hay que tener cuidado en no lesionar el pulmón ni el corazón. El tórax puede abrirse sin peligro en 10 a 15 segundos.

A.—Se introduce una mano para palpar el corazón, que está parado. Se inicia inmediatamente el masaje. Entretanto, el anestésico introduce un tubo endotraqueal y comienza la respiración artificial con oxígeno al 100 por 100 utilizando un saco de inhalación que comprime rítmicamente.

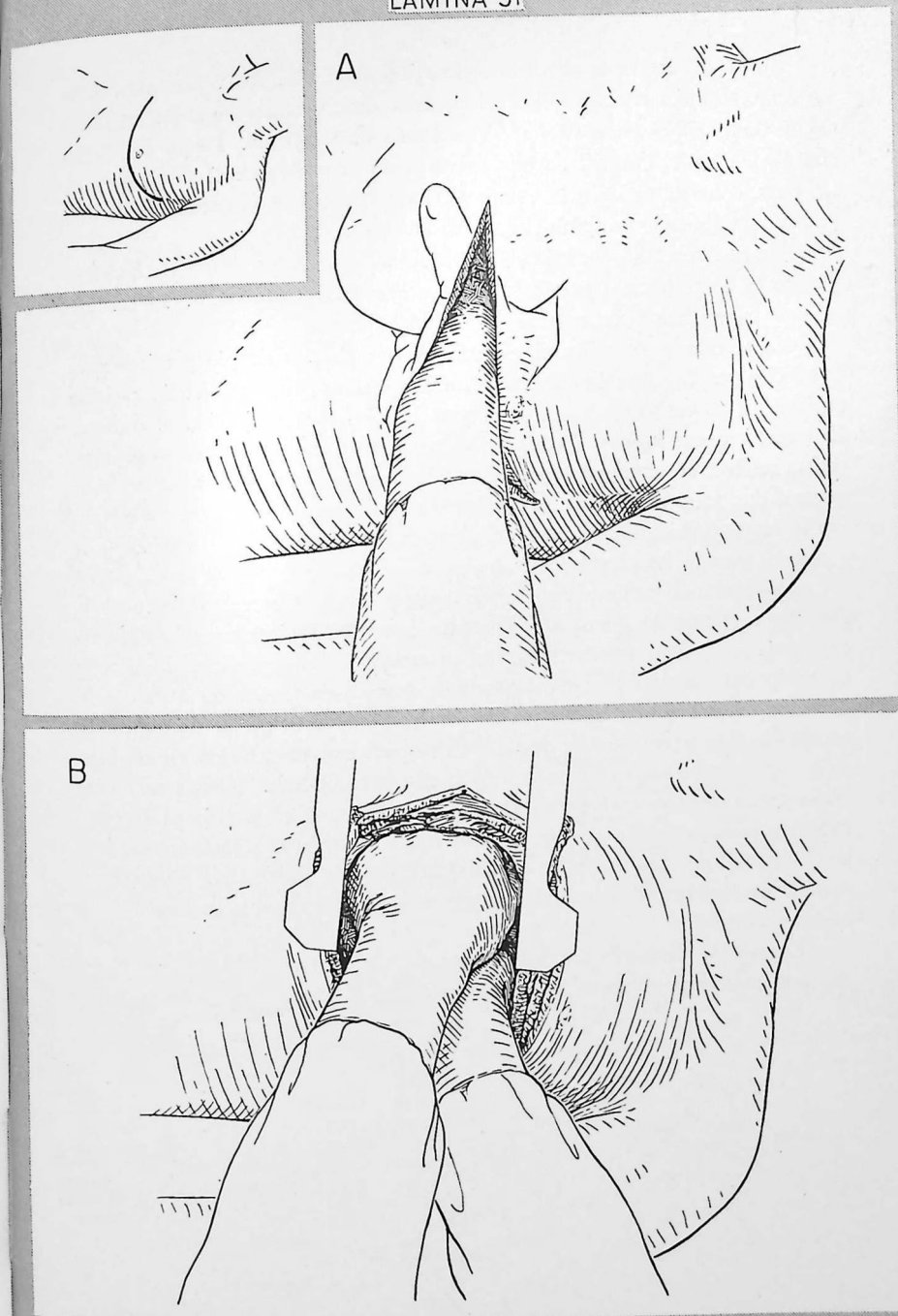
B.—Se cortan los cartílagos costales cuarto y quinto para obtener mayor exposición. Esto permite comprimir más eficazmente el corazón. Tan pronto como se pueda, se coloca un separador de costillas. Se aplican paños de campo estériles y se ocluyen con pinzas hemostáticas los puntos que sangran.

TÉCNICA DEL MASAJE CARDÍACO.—El operador comprime el corazón con las dos manos, según indica la figura *B*, o entre el pulgar y los demás dedos de una mano, cuando el corazón es pequeño. Si hay un solo operador, se recomienda el ritmo de 80 compresiones por minuto. El masaje cardíaco fatiga mucho y sólo cabe mantener un ritmo más rápido si se turnan dos cirujanos con intervalos de tres a cuatro minutos. Si la compresión es eficaz se palpa el pulso radial. No suele resultar necesario abrir el saco pericárdico. La compresión casi siempre resulta más eficaz si se abre la pleura mediastínica delante del corazón.

ADMINISTRACIÓN DE LÍQUIDOS.—Hay que administrar rápidamente sangre o soluciones de cristaloides por vía endovenosa para mantener un volumen eficaz de sangre circulante. Sin embargo, debe evitarse cualquier transfusión excesiva.

RIEGO SANGUÍNEO CEREBRAL.—Puede aumentarse el volumen de sangre que pasa por las carótidas ocluyendo la aórtica torácica. En caso de masaje prolongado puede resultar muy útil disponer de un asistente que comprima intermitentemente la aorta torácica con sus dedos.

Cuando el corazón vuelve a latir espontáneamente, las sístoles pueden empezar siendo poco intensas; deben ayudarse por compresión cardíaca hasta que la presión sistólica sea de 80 a 90 mm de mercurio.



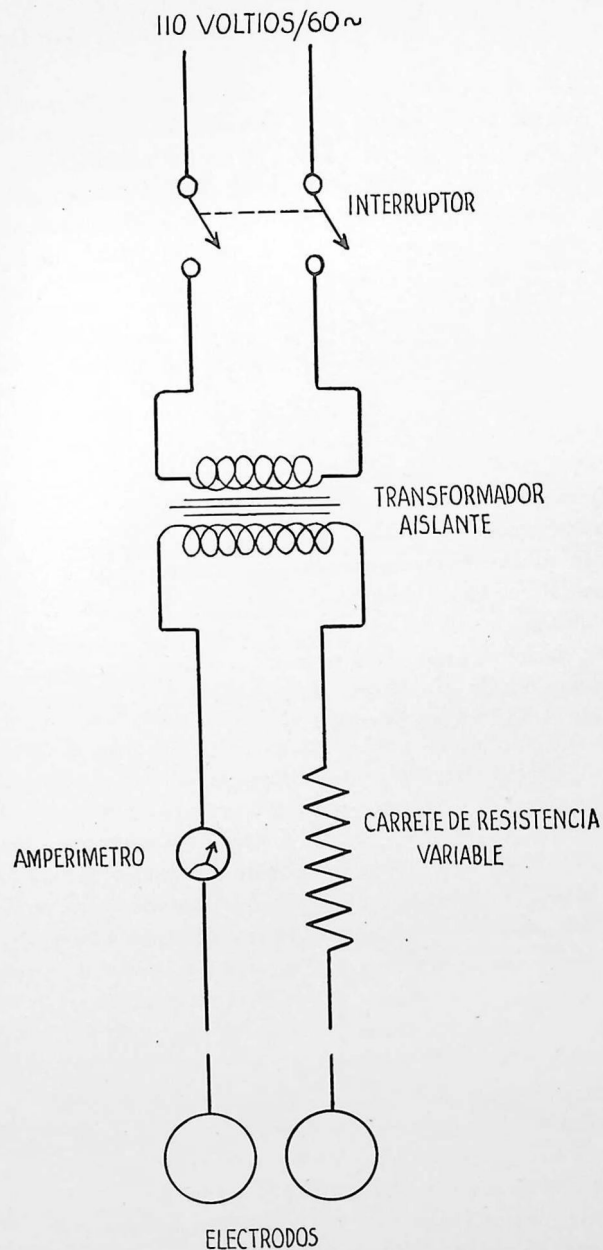
Suele necesitarse el shock eléctrico para desfibrilar los ventrículos. Una corriente eléctrica intensa obliga a contraerse simultáneamente todas las fibras del miocardio que están fibrilando en forma incoordinada. Luego se relajan simultáneamente; después de una breve pausa se restablece el ritmo normal. En raros casos se produce la vuelta al ritmo normal espontáneamente o después de administrar procaína por vía endovenosa.

No se intenta desfibrilar con shock eléctrico hasta que la sangre ha recuperado el color normal por circulación y respiración artificiales. El corazón no responderá hasta que se haya dominado la anoxia.

En el dibujo se indica el esquema de un circuito simple y eficaz para desfibrilador. Consiste en un transformador aislante, una resistencia variable espiral, un amperímetro y dos electrodos aislados para aplicación al corazón. El transformador aislante disminuye el peligro de que el cirujano o el anestesista reciban un choque intenso. Para mayor protección, ambos deben llevar puestos dos pares de guantes de caucho. La resistencia espiral sirve para regular la intensidad de la corriente. El amperímetro registra la intensidad de la corriente cuando los electrodos se hallan en contacto.

La resistencia espiral se ajusta de manera que pase entre los dos electrodos una corriente de 2 amperios aproximadamente. Se interrumpe el masaje cardíaco, se aplican rápidamente los electrodos a las superficies anterior y posterior del corazón y se descargan tres choques de menos de un segundo de duración. Si la fibrilación ventricular no se interrumpe, se disminuye la resistencia y se repite la serie de choques después que haya fluído sangre bien oxigenada por el corazón durante uno o dos minutos más. Pueden ser necesarias varias series de choques de amperaje creciente. Si el corazón es de gran volumen puede elevarse el voltaje hasta 130 adaptando el transformador aislante, además de elevar el amperaje disminuyendo la resistencia. Si hubo un período prolongado de anoxia, quizá resulte imposible restablecer la actividad cardíaca normal.

Cuando la desfibrilación tiene éxito, se vigila el corazón durante unos minutos; más tarde se cierra la pared torácica en la forma acostumbrada.



CUIDADOS DESPUÉS DE LA REANIMACIÓN CARDÍACA

Si el cerebro no ha quedado privado de sangre oxigenada por más de tres o cuatro minutos, después de la reanimación cardíaca el restablecimiento puede ser completo y sin incidentes. El tiempo necesario para que se restablezca la respiración espontánea constituye signo pronóstico valioso. Si la respiración espontánea comienza en plazo de 20 a 30 minutos después que se ha recuperado la actividad cardíaca normal, es posible el restablecimiento completo. Cuando el paciente no respira normalmente por más de dos horas, es casi seguro que se ha producido lesión encefálica irreversible y poco probable que recupere el conocimiento.

Los pacientes con lesión encefálica anóxica suelen tener un curso postoperatorio tempestuoso, caracterizado por hipertermia, hiperventilación y excitación maníaca. Aunque no se recupere el conocimiento en plazo de 24 horas, es posible el restablecimiento. Si la pérdida de conocimiento dura más, constituye signo grave.

Pueden producirse arritmias cardíacas durante el período postoperatorio; se tratarán con los fármacos apropiados. Se recomienda el drenaje de la cavidad pleural con cierre de agua durante 24 a 48 horas. Si es necesario, se procede más tarde a la toracentesis. La infección de la herida y el empiema son raros, incluso cuando la intervención se inició en condiciones sépticas. Las grandes dosis de antibióticos son eficaces para evitar tales complicaciones y combatir las infecciones intercurrentes.

CAPÍTULO 10

Cirugía del esófago

EN SU TRAYECTO desde la faringe hasta el estómago, el esófago guarda estrecha relación con diversas estructuras vitales: tráquea, nervios laríngeos recurrentes, conducto torácico, aorta y sus grandes ramas, e hilio pulmonar. Los detalles acerca de tales relaciones con éstas y otras estructuras hállanse descritos e ilustrados en todos los textos de anatomía; por lo tanto, no vamos a repetirlos aquí. Claro está que al efectuar intervenciones sobre el esófago el cirujano debe estar perfectamente familiarizado con estos detalles anatómicos.

La cirugía del esófago se funda en los mismos principios generales que la cirugía de otras partes del tubo digestivo. Sin embargo, como el esófago posee características peculiares, en este caso es necesario tener mayor cuidado todavía al efectuar cada maniobra quirúrgica. En particular hay que proceder con la máxima cautela para respetar el riego sanguíneo, disecar sin traumatizar ni manipular excesivamente y evitar la tensión en las suturas. La mayor parte de las fibras musculares de la pared del esófago son longitudinales y, en ausencia de capa serosa, no aguantan bien las suturas. En algunas personas el riego sanguíneo es pobre si se movilizan más de 3 ó 4 cm de pared esofágica junto a una anastomosis. Así, pues, interesa que la movilización del esófago por encima del punto de sección sea lo más limitada posible. Finalmente, el método de sutura puede influir en el riego sanguíneo de una anastomosis. Si se utiliza una sutura continua o un número excesivo de puntos separados, puede quedar amenazado el riego sanguíneo. Un motivo adicional para no utilizar una sutura continua es que puede producir fruncimiento. Repetidamente se ha señalado en la literatura un hecho: los escapes a nivel de anastomosis del esófago, incluso efectuadas por cirujanos muy hábiles, son más frecuentes que en las suturas que interesan estómago e intestinos.

El esófago carece de elasticidad a lo largo y sólo puede desplazarse a poca distancia en sentido longitudinal, pues está regado por las arterias esofágicas cortas. En consecuencia, la anastomosis término-terminal sólo es posible si se reseca un segmento muy corto. Si se han extirpado más de 3 ó 4 cm de esófago (como suele resultar necesario) hay que sacrificar todo el esófago por debajo de la lesión y llevar el estómago hacia arriba, al interior del

tórax, para anastomosis con la porción esofágica superior residual. Además, una incisión longitudinal no puede cerrarse transversalmente a menos que sea muy corta. Sin embargo, a veces se utilizan incisiones longitudinales (por ejemplo, para extraer cuerpos extraños) y se cierran longitudinalmente, pero con inversión mínima para evitar la producción de estenosis.

RESECCIÓN ESOFÁGICA

El perfeccionamiento de las técnicas empleadas para resección del esófago durante los últimos 15 años se ha desarrollado paralelamente a los demás adelantos en cirugía torácica. La adquisición más notable de técnica operatoria ha sido el restablecimiento de la continuidad esofagogástrica inmediatamente después de la resección, por anastomosis de la porción esofágica alta residual con el estómago a cualquier altura del tórax, incluso en el cuello. Las intervenciones de tal magnitud han resultado posibles gracias a los mejoramientos logrados en el tratamiento pre y postoperatorio y en las técnicas anestésicas y a la substitución adecuada de la sangre perdida durante la intervención. Pueden considerarse anticuadas las intervenciones que se efectuaban para restablecer la continuidad de la porción alta del aparato digestivo mediante técnicas plásticas en varios tiempos utilizando la pared torácica anterior.

Estudiaremos primero la resección porque constituye la intervención más frecuente llevada a cabo en el esófago. El conocimiento de los principios relacionados con la resección facilita la comprensión de métodos operatorios menos comúnmente utilizados. A menos que señalemos lo contrario, la exposición de la técnica operatoria para resección de lesiones a diversos niveles se refiere a casos de cáncer.

Indicaciones.—En la mayor parte de casos la resección del esófago se efectúa para tratar el cáncer; hoy sabemos que constituye un tumor frecuente y la resección del esófago ha pasado a ser una intervención relativamente común. Junto con el cáncer del cardias gástrico, cuya técnica de resección es muy parecida, el cáncer del esófago comprende el 10 por 100 aproximadamente de todas las neoplasias malignas del aparato digestivo. En general, el cáncer esofágico responde mal a la radioterapia. La única esperanza de curación la brinda la extirpación quirúrgica; para tener éxito debe efectuarse precozmente. El único síntoma de comienzo es la dificultad para tragar. Constituye un síntoma característico, en comparación con las molestias vagas causadas por el cáncer cólico o gástrico en sus primeras fases; permitirá lograr un diagnóstico precoz en muchos casos. Por desgracia, tal diagnóstico precoz no es frecuente, y sólo en parte por desidia del paciente o del médico. Generalmente el estudio radiológico cuidadoso permitirá descu-

brir una lesión inicial. Suele ser más eficaz una cápsula de bario que la papilla líquida para demostrar el defecto. El diagnóstico se confirma por examen esofagoscópico y biopsia. Si los estudios radiológicos dan resultado negativo, pero persiste la disfagia, hay que proceder sin demora al examen esofagoscópico.

La mayor parte de cánceres esofágicos nacen debajo del arco aórtico. Esto resulta muy ventajoso, ya que es precisamente en las lesiones de la parte baja del esófago donde puede llevarse a cabo una buena intervención, incluyendo la extirpación de las estructuras vecinas y de los ganglios linfáticos mediastínicos. En las lesiones situadas más arriba, es frecuente la invasión precoz de la arteria pulmonar izquierda o sus ramas, de la tráquea, arco aórtico, conducto torácico, nervios recurrentes laríngeos o vainas carotídeas.

En orden de frecuencia, la segunda indicación para la resección del esófago es la estenosis benigna, que puede depender de una quemadura química o de una esofagitis péptica. En la quemadura química hay el antecedente de haber tragado un líquido corrosivo. Si el trastorno no puede corregirse adecuadamente por dilataciones instrumentales, suele estar justificada la resección de la zona estenosada, aunque sea amplia. La inflamación péptica y la ulceración de la parte baja del esófago producen síntomas de obstrucción que, en fase precoz, pueden ceder con terapéutica antiácida y dilatación. Sin embargo, la fibrosis y la retracción pueden ir en aumento y acabar produciendo una estenosis cerrada y rebelde que requiera resección. También es frecuente la presencia de úlcera péptica del duodeno, con obstrucción parcial. El descubrimiento de la úlcera duodenal concomitante, utilizando rayos X antes de operar, o en el curso de la intervención, tiene gran importancia. Si hay una úlcera duodenal, hay que suprimir la tendencia a la obstrucción recurriendo a una gastroenterostomía o una píloroplastia, ya que al resecar el esófago sistemáticamente se efectúa una vagotomía. Cuando hay constricción, aunque sea ligera, superpuesta a la disminución de motilidad gástrica por resección de los vagos junto con la parte baja del esófago y la porción más alta del estómago, es posible que recidive la ulceración a nivel de la línea de sutura o algo por encima.

Aunque los tumores benignos del esófago suelen poderse extirpar sin grave trastorno para la integridad de la pared esofágica, a veces resulta necesario recurrir a la resección. Las várices esofágicas que sangran pueden plantear la necesidad de resecar el esófago, sobre todo cuando no sea posible efectuar una anastomosis portocava o esplenorrenal.

Cuidados preoperatorios.—Los pacientes con cáncer esofágico que van a intervenir se suelen sufrir las consecuencias de una alimentación insuficiente seguida durante más o menos tiempo. Además de una manifiesta pérdida

de peso, los estudios preoperatorios permiten descubrir disminución del volumen de sangre, hipoproteinemia y anemia. A menos que sean muy intensos, estos déficit suelen poderse corregir administrando varias transfusiones sanguíneas. En fase preoperatoria, pueden tomarse por la boca alimentos líquidos ricos en calorías y reforzados con proteínas, si todavía es posible la deglución. En caso necesario, el paciente puede alimentarse mediante una sonda de Levin que pase más allá del nivel de la lesión, eventualmente con ayuda de un esofagoscopio. Cuando un paciente ha llegado a la extrema caquexia y está debilitado por la desnutrición, puede intentarse su restablecimiento alimentándolo por gastrostomía o yeyunostomía. Si la lesión es maligna, no suele poderse operar cuando el estado general del paciente ha empeorado a tal grado. En presencia de una lesión benigna los déficit que sufra el cuerpo pueden restablecerse fácilmente mediante una gastrostomía o una yeyunostomía. Esta última raramente da muy buen resultado, pero puede preferirse a la gastrostomía cuando el estómago necesite ser movilizado ampliamente en el curso de una intervención ulterior. Consideramos que una gastrostomía puede lograrse más fácilmente y no dificulta la movilización, excepto si es necesario efectuarla para elevar el estómago hacia dentro del tórax, con el fin de lograr anastomosis. Si se lleva a cabo una yeyunostomía, el problema principal es el tratamiento de la diarrea. La rapidez con la cual se administre la alimentación constituye factor de importancia. Hay que dar los alimentos poco a poco. La leche homogeneizada se tolera mejor que la leche completa. Los alimentos para niños también son bien tolerados y de gran valor calórico.

Los pacientes con cáncer del esófago suelen tener edad avanzada y sufrir otras enfermedades, que si no constituyen grave dificultad para la vida diaria aumentan el riesgo de una intervención como la esofagectomía. Hay que estudiar y evaluar cuidadosamente el estado general de cada paciente y el posible significado de tales lesiones asociadas.

Operabilidad de las lesiones malignas.—Cuando el cirujano explora un cáncer de esófago a cualquier nivel del órgano, con demasiada frecuencia se da inmediatamente cuenta de que la resección de la lesión primaria es técnicamente posible, pero que no va a poderse extirpar todo el tejido tumoral. Hay que decidir entonces sobre la resección paliativa. El objeto de esta última es aliviar la disfagia. Cuando la lesión obstructiva se extirpa con éxito, la disfagia raramente vuelve a presentarse antes que el paciente fallezca de las metástasis. Si la lesión obstructiva no se extirpa, la disfagia aumenta progresivamente hasta que resulta imposible incluso tragar la saliva y las molestias son muy intensas. Nosotros consideramos que la decisión que se tome acerca de la resección paliativa depende principalmente del nivel donde se halle la

lesión. La experiencia ha demostrado que si la anastomosis se efectúa por debajo del cayado aórtico la mortalidad es pequeña. Puede brindarse alivio considerable, con poco riesgo, a los pacientes que sufren lesiones de la parte baja del esófago o de la porción más alta del estómago; la resección paliativa merece ser llevada a cabo. Cuando es necesario efectuar la anastomosis por encima del cayado aórtico y el peligro aumenta, se dudará de llevar a cabo una intervención paliativa. La anastomosis a nivel del cuello sólo debe intentarse si hay alguna esperanza de curación.

Están en fase experimental las pruebas con tubos plásticos destinados a substituir segmentos de esófago. Si se confirman los buenos resultados iniciales, el método puede resultar muy útil, especialmente en las resecciones paliativas de lesiones esofágicas altas.

Cuando se desarrollan lesiones en el estómago o en el esófago cerca del cardias, hay que resecar una parte del esófago bajo y el tercio superior, por lo menos, del estómago. Las lesiones que se originan en la vertiente gástrica son adenocarcinomas y suelen extenderse hacia arriba entre las capas del esófago, a gran distancia. Esta tendencia es menor para las lesiones que se originan en la vertiente esofágica y que suelen ser carcinomas de células planas, mucho menos propensos a difundirse por la pared gástrica. Sin embargo, frecuentemente invaden los ganglios linfáticos por debajo del diafragma.

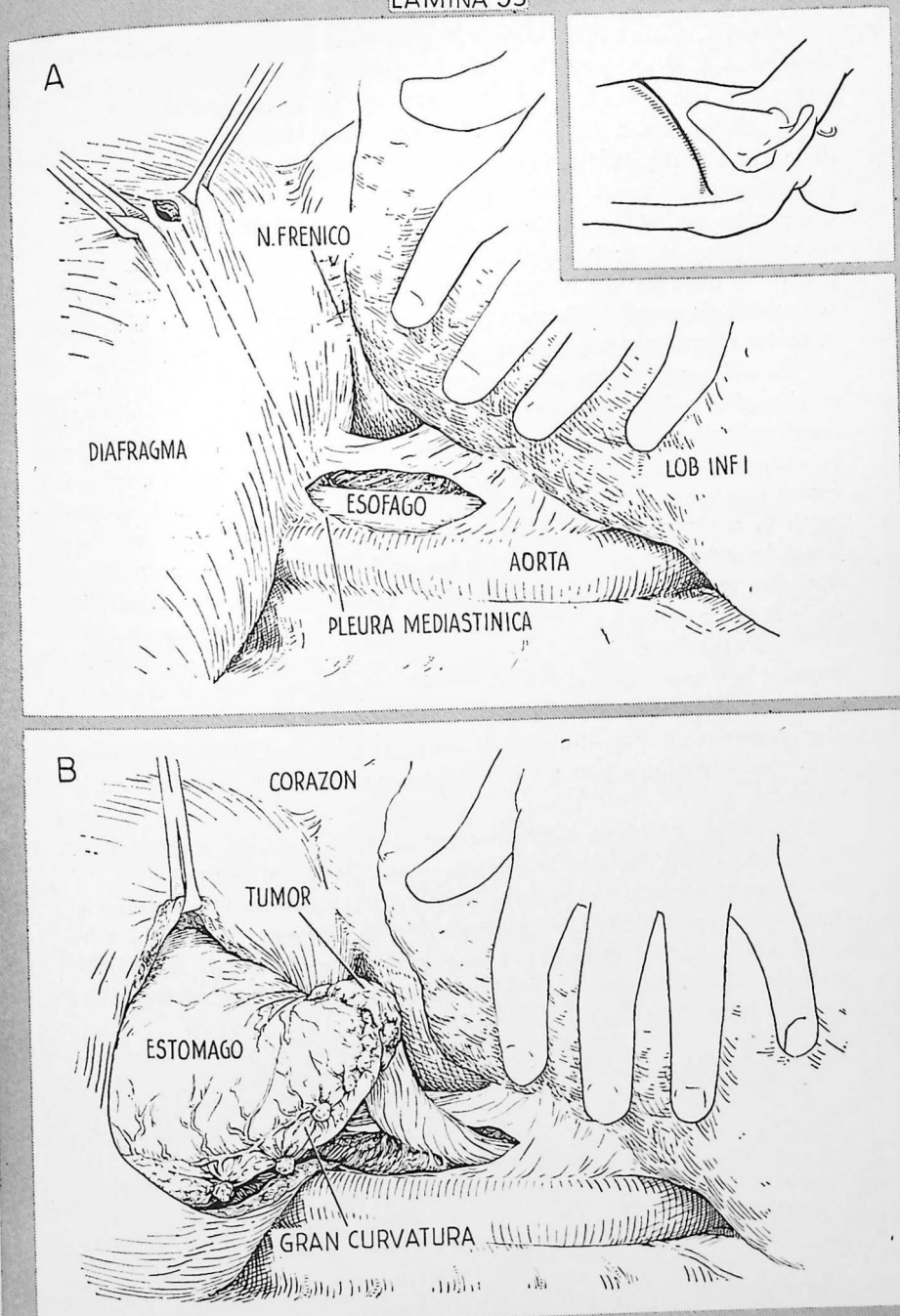
Se prefiere una incisión de toracotomía a nivel de la séptima u octava costilla (véase el dibujo inserto) a una incisión tóracoabdominal, que requiere mayor tiempo para abrir y para cerrar y suele causar mayor dolor en fase postoperatoria. Cuando la lesión parezca imposible de extirpar, puede recomendarse una pequeña incisión abdominal para exploración. Si la lesión es extirpable se efectúa una incisión de toracotomía por separado en lugar de extender la incisión abdominal prolongándola hacia el tórax.

A.—Se abre la pleura mediastínica a poca distancia del diafragma, por dentro de la aorta. Se explora la porción inferior del esófago intratorácico y se libera con disección obtusa, efectuada mediante los dedos. El esófago se libera lo menos posible en dirección cefálica, para respetar su riego sanguíneo. Se hace pasar un tubo de caucho blando o una cinta de algodón alrededor de la porción liberada para ejercer tracción. Se abre el diafragma cerca de su cúpula, agarrándolo con dos pinzas de Allis, y se corta entre ellas. Tomando todas las precauciones para no lesionar estructuras intraabdominales, se agranda suficientemente la incisión, en sentido radial, para poder pasar la mano exploradora.

B.—Si la lesión parece extirpable, se prolonga la incisión del diafragma hacia abajo hasta el hiato esofágico, seccionando el arco de los pilares y los vasos frénicos inferiores. Suelen cortarse varias arterias diafragmáticas que hay que ligar cuidadosamente. Se seccionan y ligan las reflexiones de la pleura y del peritoneo a nivel del hiato esofágico, liberando así el esófago abdominal. Luego se moviliza el estómago por sección y ligadura de los ligamentos gastroesplénico, gastrohepático y gastrocólico.

[La esófagogastrectomía continúa en la página 262].

LAMINA 53

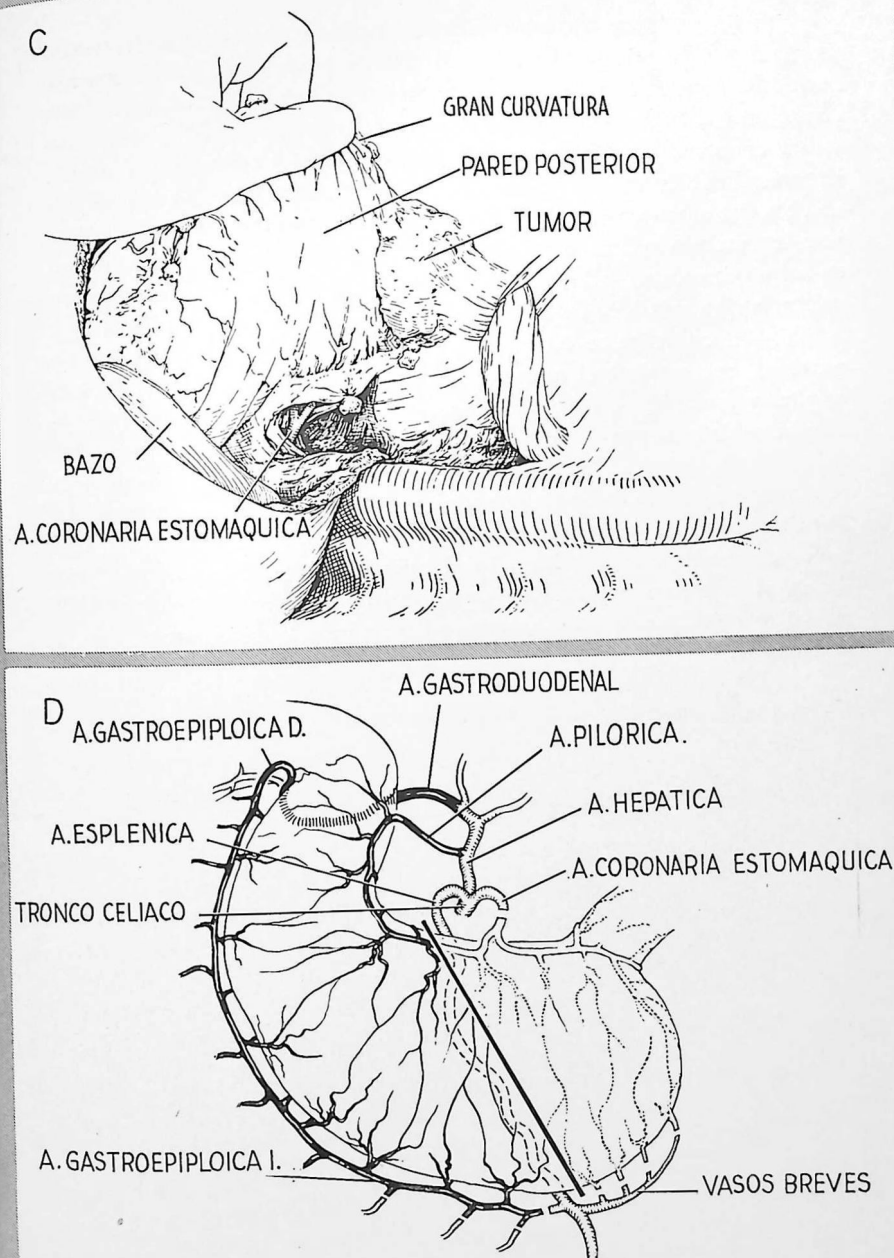


C.—Se moviliza ampliamente la gran curvatura antes de seccionar el ligamento gastrohepático. Esto permite elevar y hacer girar el estómago, en la forma que ilustra la figura, de manera que pueda observarse claramente la pequeña curvatura. El bazo no suele extirparse a menos que la extensión de la lesión lo requiera. Los ganglios linfáticos celiacos casi siempre son los primeramente afectados. Cuando participan en el proceso, la resección debe considerarse estrictamente paliativa. Hay que intentar extraer por disección todos los ganglios regionales, pero será mucho mejor admitir la índole paliativa de la resección que lesionar el tronco celiaco para extirpar una masa voluminosa de ganglios adherentes. El dibujo ilustra el aspecto de la arteria coronaria estomáquica expuesta al elevar la gran curvatura.

D.—Esquema de los vasos que se cortan al reseccionar una lesión situada en el cardias y de la línea que suele seguirse para cortar el estómago. Las arterias pilórica y gastroepiloica derecha, y sus arcos vasculares siguiendo las curvaturas menor y mayor, se conservan con todo cuidado. No siempre resulta necesario seccionar la arteria coronaria estomáquica cuando la anastomosis va a efectuarse a ese nivel bajo en el tórax. Sin embargo, suele recomendarse hacerlo así, ya que ello facilita la extirpación de los ganglios linfáticos vecinos, asegura la movilización adecuada para evitar la tensión de la línea de sutura y respeta el riego sanguíneo. Al cortar la arteria coronaria estomáquica el operador debe tener en cuenta que en ocasiones da origen a la arteria hepática, y debe comprobar que la arteria hepática todavía pulsa cuando ya se ha ocluido la parte de la arteria coronaria estomáquica elegida para seccionarla. Esta arteria coronaria estomáquica debe seccionarse en una zona proximal para evitar la lesión de vasos que hay en la pequeña curvatura.

Según ya señalamos, suele estar justificada la resección paliativa para las lesiones esofágicas bajas y gástricas altas. El peligro inherente a tales resecciones es pequeño y el paciente mejora considerablemente, ya que puede deglutir durante el tiempo que le quede de vida. La resección no está contraindicada aunque se tenga que cortar a través de tejido tumoral a nivel de la región del tronco celiaco, ni por la presencia de algunos nódulos metastáticos en el hígado.

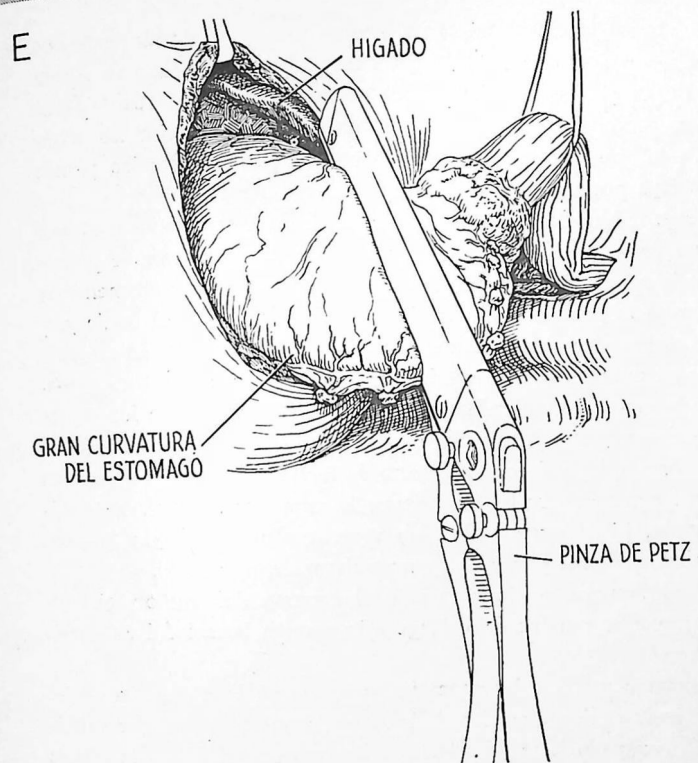
[La esófagogastrectomía continúa en la página 264].



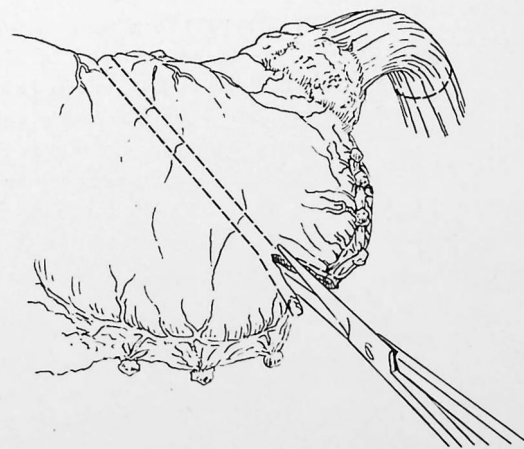
E.—El estómago se cortará transversalmente a un nivel situado cuando menos 4 ó 5 cm por debajo del tejido tumoral palpable. Suele poderse reserpetar una porción mayor de la gran curvatura que de la pequeña. Debe conservarse lo más posible de gran curvatura compatible con la extirpación radical del tumor; servirá para la anastomosis esofagogástrica. Para la sección transversal pueden utilizarse pinzas intestinales grandes, como las de Payr o la de Petz, que nosotros preferimos. En el dibujo se ha utilizado la pinza de Petz. Este instrumento aplasta la pared gástrica y coloca una doble hilera de clips de acero que ocluyen la luz gástrica por encima y por debajo. Se recomienda colocarla algo más lejos de la lesión de lo que indica la figura adjunta.

F.—El estómago se corta entre las dos hileras de clips. El segmento proximal, que contiene el tumor, con las estructuras adheridas (mesenterio, epiplón y cualquier víscera vecina que pueda haberse resecaado) se rodea de compresas de gasa y se levanta colocándolo encima de la pared torácica por arriba de la incisión. Se aplican al esófago pinzas en ángulo recto unos centímetros más allá del lugar que vaya a utilizarse para la anastomosis. La línea interrumpida indica un nivel adecuado para seccionar el esófago. Este se corta y se extirpa toda la pieza. La pinza en ángulo recto que queda colocada en el segmento proximal del esófago evita el escape del contenido y resulta muy útil para tracción cuando se lleva a cabo la mitad posterior de la anastomosis.

[La esófagogastrectomía continúa en la página 266].



F

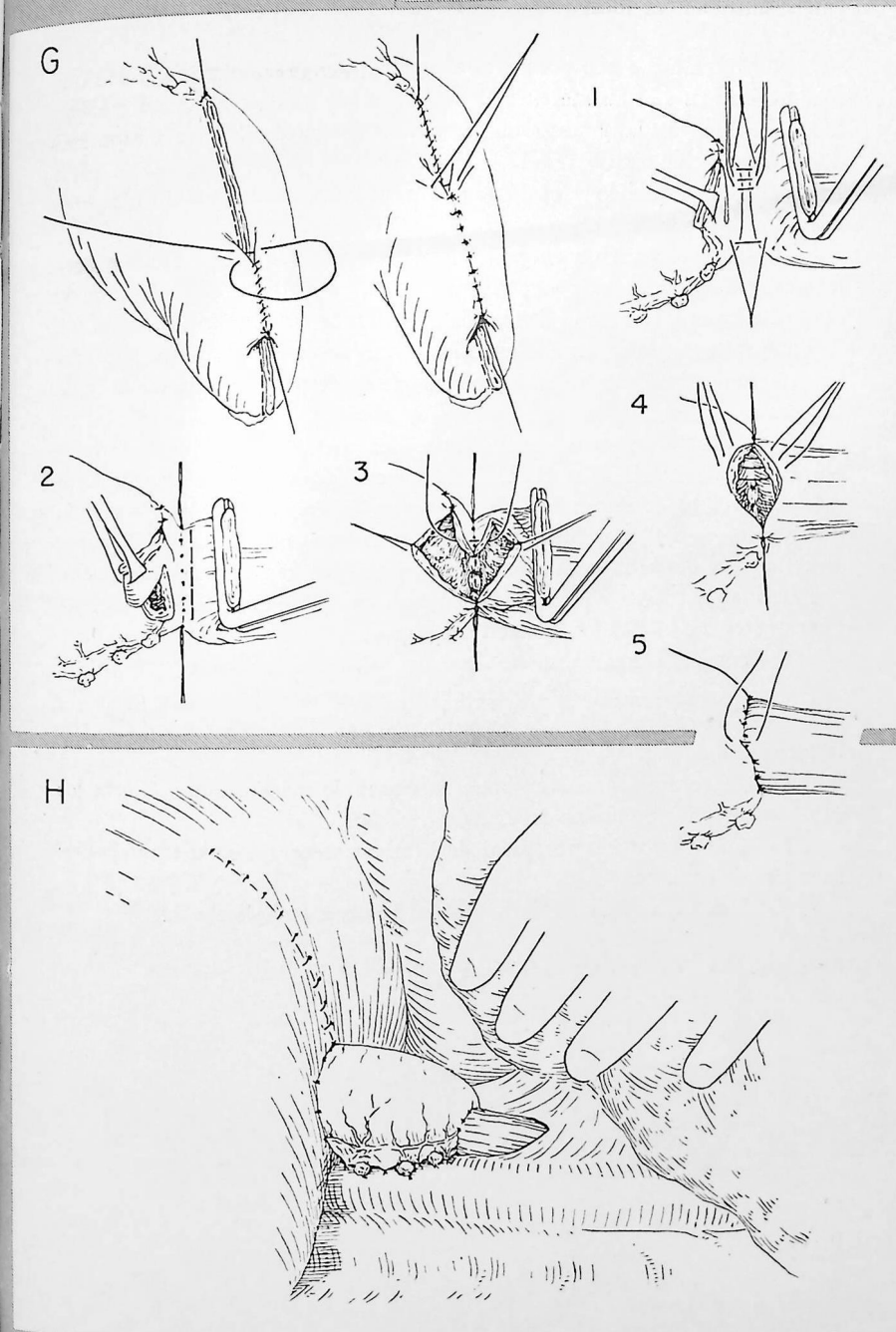


G.—El muñón gástrico distal se invierte en toda su extensión, salvo en una zona situada a 3 ó 4 cm de la gran curvatura; se utiliza una sutura continua de catgut y una capa de puntos separados de seda. Los clips de acero colocados por la pinza de Petz no se suprimen de la porción no invertida vecina de la gran curvatura hasta que se han puesto todos los puntos de la primera capa posterior.

El estómago se introduce en el tórax y se comienza la anastomosis. Se utilizan dos capas de puntos de seda fina. La primera capa posterior de puntos atraviesa hasta la submucosa en la porción gástrica y penetra profundamente en la musculatura en la porción esofágica 1). Los clips de Petz y el borde gástrico distal se cortan y se abre la mitad posterior del esófago 2). La segunda capa posterior de puntos atraviesa totalmente las dos paredes, gástrica y esofágica 3). De nuevo se cortan todos los puntos, con excepción de los de los extremos y se abre el resto de la pared esofágica. Se introduce una sonda de Levin en el estómago bajo el control directo de la vista. Las capas anteriores de puntos son las mismas que las posteriores; la capa interna atraviesa totalmente las paredes gástrica y esofágica 4) y se anudan por fuera; la capa externa aproxima la serosa gástrica a la musculatura esofágica 5).

Otro método consiste en invertir todo el extremo del muñón gástrico distal y anastomosar el extremo del esófago a la porción lateral del estómago (lámina 55, E-H).

H.—La porción torácica del estómago se coloca en lo que antes era el lecho del esófago. Se evita la tensión de la línea de la sutura, a consecuencia de la gravedad, suturando la pared gástrica y los restos epiploicos a la pleura parietal por fuera, a la pleura mediastínica por dentro. Se cierra parcialmente la incisión del diafragma con puntos separados de seda gruesa. Una segunda capa de puntos de seda fina invierte y refuerza la primera. La abertura que queda en el diafragma debe permitir el libre vaciamiento del estómago intratorácico. La hernia de la víscera intraabdominal hacia la cavidad torácica se evita suturando el borde del diafragma a la pared del estómago y al epiplón. Se produce parálisis diafragmática temporal aplastando el nervio frénico, con el fin de evitar los movimientos durante la etapa de cicatrización. Se deja colocada una sonda de caucho grande que sale por uno de los espacios intercostales bajos y se une a un frasco de drenaje con cierre de agua.



Nos referimos a ella porque al explorar quirúrgicamente una lesión que según los rayos X sólo afectaba al cardias puede resultar necesario extirpar todo el estómago. La gastrectomía total también puede llevarse a cabo mediante una incisión abdominal alta, pero la exposición a través de la parte baja del tórax izquierdo y el diafragma resulta mucho mejor. En ocasiones se recomienda una incisión tóracoabdominal (lámina 29).

A.—Con el paciente en posición lateral, se efectúa una incisión para toracotomía izquierda baja y se reseca la séptima costilla. Se penetra en la cavidad pleural y se abre el diafragma en la forma descrita en la lámina 53. El dibujo demuestra la amplia exposición que puede lograrse. En este caso hay un tumor maligno voluminoso que afecta la mayor parte de la gran curvatura.

B.—La zona rayada representa los tejidos que deben extirparse; la línea negra gruesa indica la línea de resección. Se extirpan todo el estómago, dos o más centímetros de duodeno y de esófago y los epiplones mayor y menor. En un caso como el aquí ilustrado también se extirparía el bazo, pues el tumor se halla cerca del hilio esplénico. Si están invadidos, también pueden tenerse que extirpar el cuerpo y la cola del páncreas, una parte del mesocolon, el colon transverso o el lóbulo izquierdo del hígado.

Los detalles acerca del cierre duodenal se ilustran en los dibujos C a F.

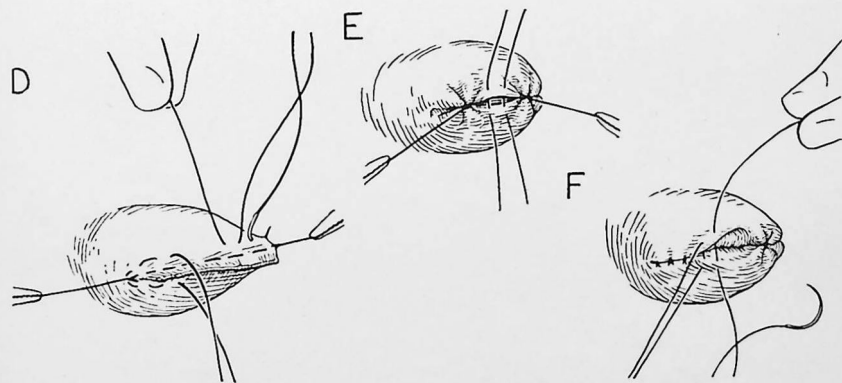
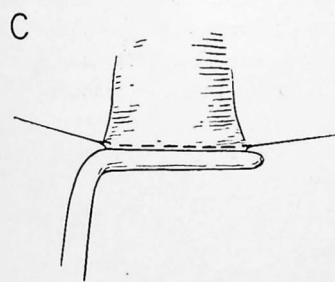
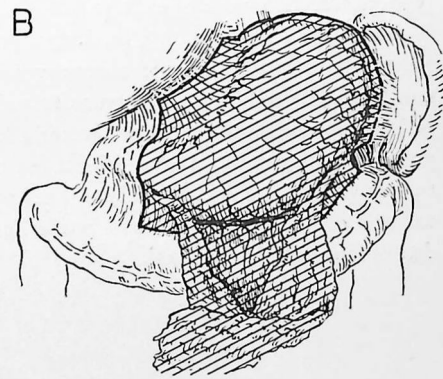
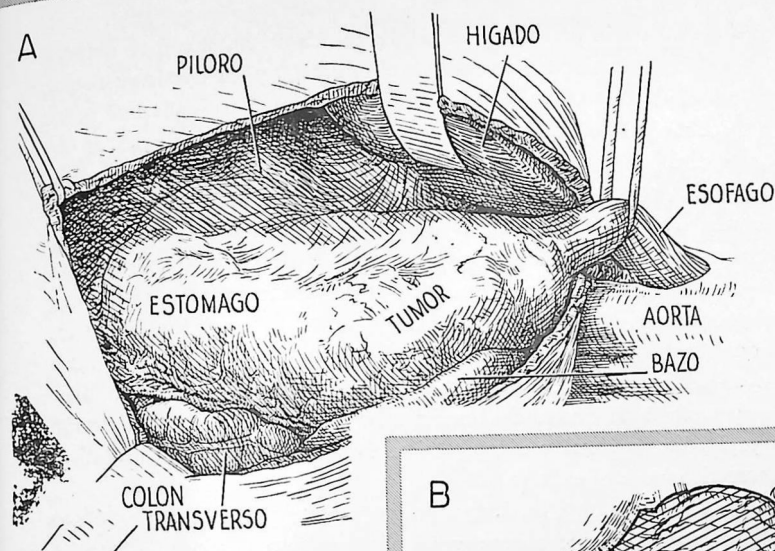
C.—El duodeno se corta entre dos pinzas en ángulo recto y se coloca una sutura de embaste más allá de la pinza distal. Los tejidos aplastados por la pinza se extirpan.

D.—Se colocan suturas en bolsa de tabaco de manera que inviertan los extremos superior e inferior del muñón duodenal.

E.—Con puntos interrumpidos de Lembert se completa la inversión de la sutura de embaste.

F.—Una capa adicional de puntos de Lembert completa el cierre.

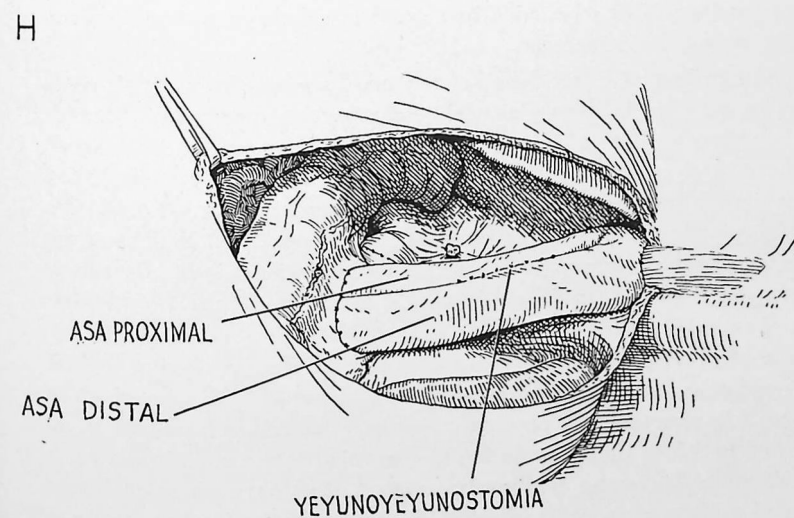
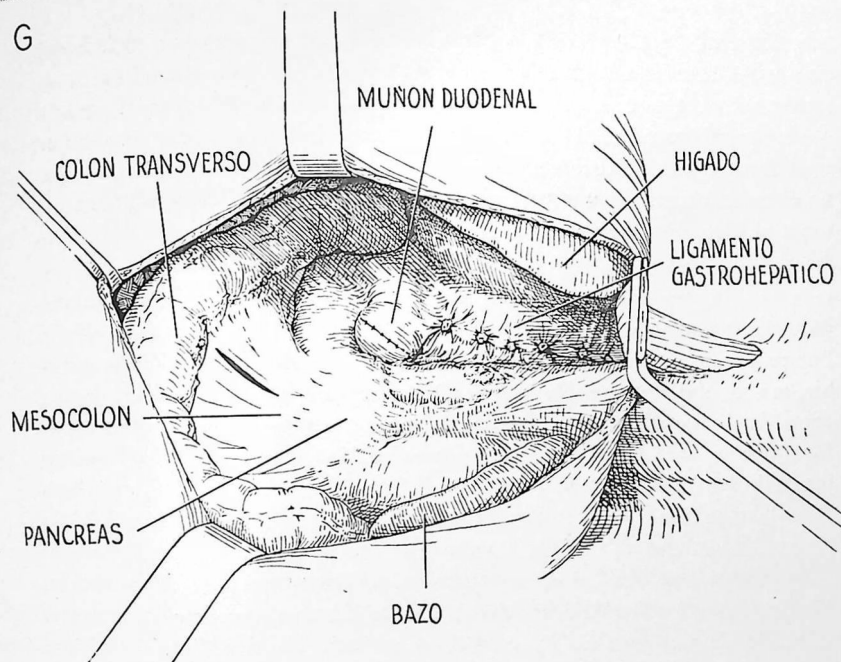
[La gastrectomía total continúa en la página 270].



G.—Aspecto de la parte alta izquierda del abdomen, según se observa a través del diafragma después de extirpar el estómago y los epiplones mayor y menor. En el cabo proximal del esófago cortado sigue colocada una pinza en ángulo recto. Este dibujo es algo esquemático, pues raramente cabe observar todas estas estructuras al mismo tiempo. Sin embargo, pueden exponerse separando el diafragma primero en una dirección, luego en otra. Se ha efectuado una incisión en una zona avascular del mesocolon. A través de esta abertura se hará pasar un asa yeyunal que se anastomosará al esófago.

H.—La continuidad del tubo digestivo se restablece llevando a cabo una esófagoyeyunostomía. Los detalles de la anastomosis son prácticamente los mismos que ilustra la lámina 55. Un colgajo peritoneal vecino del hiato esofágico se sutura sobre la anastomosis para aliviar la tensión en la línea de sutura y facilitar su cierre. Se lleva a cabo una enteroenterostomía entre las asas yeyunales proximal y distal. Así se evita la regurgitación de bilis y jugo pancreático hacia el esófago.

Cuando el asa yeyunal es demasiado corta para que alcance el esófago sin producir tensión, puede obtenerse un alargamiento adicional ligando y cortando uno o más vasos yeyunales primarios. Si en esta forma tampoco se logra longitud suficiente, se recurre a la técnica de Roux. Se cortan el yeyuno y su mesenterio a unos 15 cm del ligamento de Treitz. El cabo proximal se anastomosa a la parte lateral del asa distal y ésta se eleva para anastomosarla con el esófago. A veces puede llevarse a cabo una buena esófagoduodenostomía término-terminal.



Las lesiones situadas en la parte baja del esófago, pero por encima del diafragma, son las más favorables de todo el esófago para una intervención satisfactoria contra el cáncer. La técnica es muy similar a la descrita para la esófagogastrectomía (lámina 53) y no procede incluir una serie de dibujos para ilustrar este procedimiento. Las diferencias principales estriban en que no es necesario reseca una parte del estómago, y en que el esófago se anastomosa al lado, no al extremo del estómago.

Se efectúa una incisión para toracotomía baja y se reseca la séptima u octava costilla, con el paciente en posición lateral. Se penetra en el mediastino posterior incindiendo la pleura mediastínica por dentro de la aorta descendente. Por palpación se determina la operabilidad de la lesión. Si la lesión es operable, se abre el diafragma (lámina 53, A) y se explora la parte alta del abdomen antes de disecar el tumor. Una neoplasia primaria de la parte baja del esófago que se descubre rápidamente por palpación y es de pequeño volumen puede ir acompañada de tales metástasis intraabdominales que no esté indicada la resección. Si se empieza por movilizar el tumor primario, dejando la porción correspondiente del esófago sin riego sanguíneo, el cirujano puede verse obligado a efectuar la resección en circunstancias muy desfavorables. Si el tumor está adherido a uno de los lóbulos inferiores, puede efectuarse una resección de esta porción del pulmón con pinzas (lámina 49), sin olvidar que se trata de una intervención puramente paliativa. En ocasiones existe una fístula entre el tumor y el lóbulo inferior del pulmón; la resección del tumor acompañada de lobectomía baja puede proporcionar gran alivio sintomático, aunque sólo temporal.

Al movilizar el tumor debe hacerse todo lo posible para incluir en la pieza los ganglios linfáticos y el tejido areolar vecinos que pueden contener células tumorales. Después de disecar el tumor y el esófago por debajo de él, se moviliza el estómago cortando y ligando los epiplones gastroesplénico, gastrocólico y gastrohepático. Se respetan cuidadosamente los vasos pilóricos y gastroepiploicos derechos. Los vasos sanguíneos que deben seccionarse son prácticamente los mismos que se indican en la lámina 53, D. Cuando la anastomosis se efectúa por debajo del cayado aórtico no es necesario movilizar todo el estómago hasta el píloro. No es necesario abrir el estómago. El esófago se corta entre pinzas a nivel del cardias, y su extremo distal se invierte en el estómago utilizando tres capas de puntos (lámina 55, C). Las pinzas se colocan paralelamente a la pequeña curvatura y las suturas inversoras se colocan en la misma dirección, de forma que no se acorte el estómago en la porción correspondiente a la pequeña curvatura. Se aplican pinzas en ángulo recto al esófago a varios centímetros del tumor en sentido proximal y a 2 ó 3 cm en sentido distal de la zona que va a utilizarse para anastomosis.

Se corta el esófago entre las pinzas y se extrae la pieza. Las porciones más altas de la muestra reseca se examinan inmediatamente empleando la técnica de congelación para asegurarse en lo posible de que el corte se ha efectuado suficientemente alto, en caso que haya esperanzas de curación. La pinza en ángulo recto que queda en el segmento esofágico proximal evita el escape de su contenido y es muy útil para ejercer tracción cuando se lleva a cabo la mitad posterior de la anastomosis.

Se efectúa una esófagogastrostomía terminolateral, utilizando para ello dos capas de puntos separados de seda. La zona esofágica elegida se hallará lo más cerca posible de la parte no liberada; la zona escogida en el estómago será en la pared anterior del fondo, cerca de su porción más cefálica, o sea algo por encima de la unión esofagogástrica invertida. La técnica de la anastomosis es exactamente la misma que ilustra la lámina 55. Al anudar los puntos de la capa externa se ejerce cierta tensión hacia arriba, tirando de la pared gástrica que es más resistente y recubriendo con ella el esófago.

La porción torácica del estómago se coloca en lo que antes era el lecho del esófago. La porción más cefálica se atrae hacia arriba y se fija a la pleura parietal para evitar la tensión en la línea de sutura. Se colocan puntos adicionales de fijación entre la pared gástrica o el epiplón y las pleuras parietal y mediastínica. Se cierra el diafragma (lámina 53, H) y se sutura sin tensión alrededor de la pared gástrica. Queda colocada una sonda gruesa de caucho que sale por un espacio intercostal bajo y se cierra la incisión en la forma acostumbrada.

Cuando una lesión se halla por detrás o ligeramente por encima o por debajo del cayado aórtico, hay que reseca todo el esófago torácico, excepto los 4 ó 5 cm superiores que obtienen su riego sanguíneo de las arterias tiroideas inferiores. Para llevar a cabo la anastomosis cerca de la entrada del tórax hay que desplazar el estómago hacia arriba.

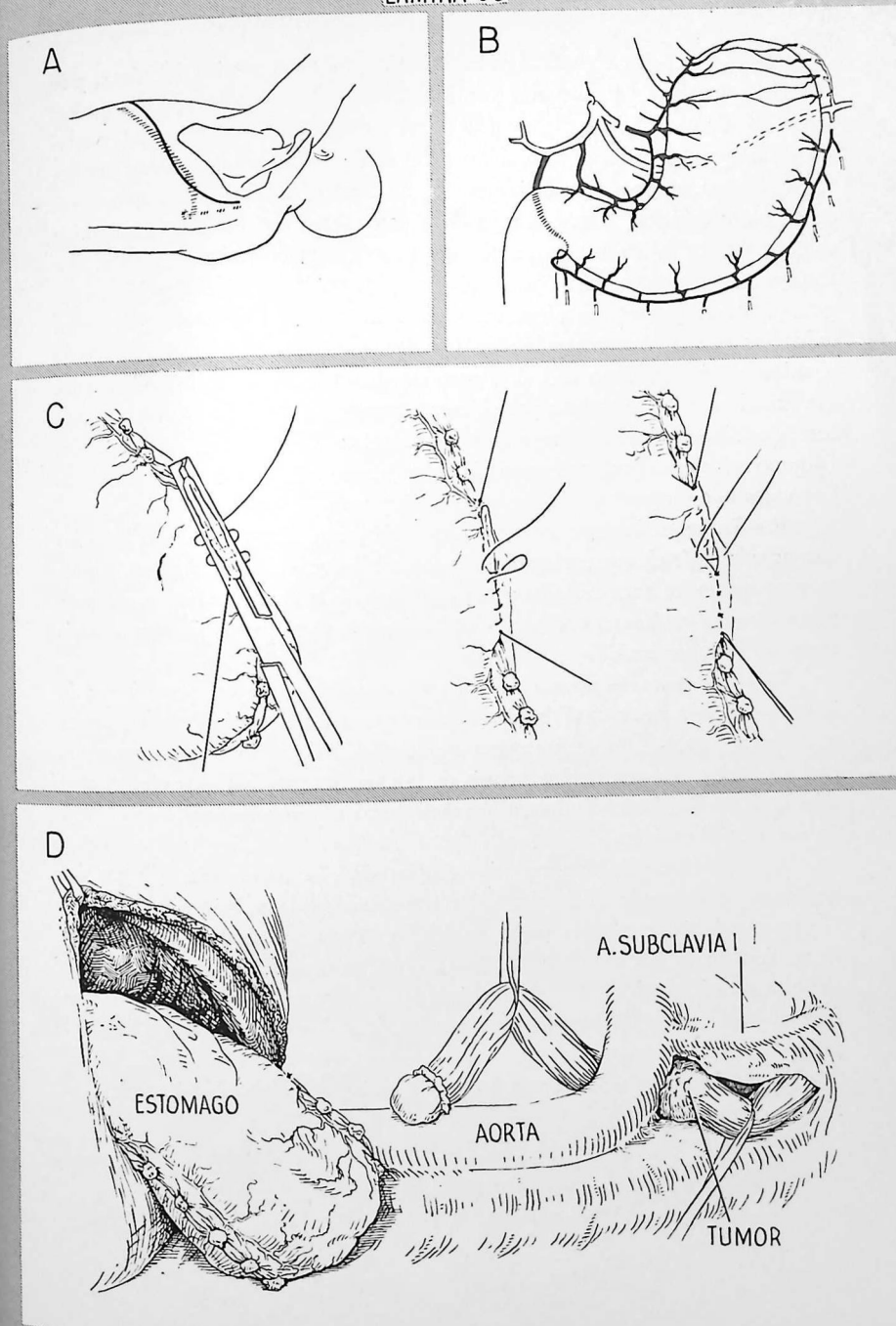
A.—Con el paciente en posición lateral, se penetra en la cavidad pleural atravesando el lecho de la séptima costilla que ha sido reseca. Después de comprobar que la lesión puede extirparse, se resecan pequeños segmentos posteriores de las costillas sexta, quinta y cuarta, inmediatamente por fuera de las apófisis transversas. Al movilizar tumores situados a nivel del cayado aórtico, la disección debe efectuarse con el máximo cuidado. Antes de dejar el esófago sin riego sanguíneo hay que determinar si están invadidos el hilio pulmonar, la aorta o la tráquea. Muchas veces resulta difícil saber si hay una verdadera invasión o si el tumor sólo está adherido a dichas estructuras. Si existe una verdadera invasión de la pared aórtica y se persiste en la disección, es fácil producir una hemorragia mortal. La perforación de la tráquea o de un bronquio es menos catastrófica, pero puede causar muchas molestias.

B.—Si se puede disecar el tumor y al efectuar la exploración transdiafragmática no se descubren metástasis intraabdominales, se moviliza el estómago lo más posible seccionando los epiplones gastrocólico y gastrohepático hasta llegar al píloro. Se respetan cuidadosamente los vasos pilóricos y gastroepiploicos derechos. La figura indica esquemáticamente los vasos seccionados y el aspecto del estómago después de movilizado. Si interesa una movilidad gástrica mayor, hay que liberar el duodeno.

C.—Se corta el esófago entre pinzas inmediatamente por encima de su unión con el cardias. El cabo distal se invierte en el interior del estómago con tres capas de puntos, teniendo cuidado de no ocluir los vasos anastomóticos alrededor del cardias.

D.—Se recubre el cabo proximal del esófago con una lámina de caucho para no ensuciar el campo operatorio; luego se tira con cuidado de él, junto con el tumor, por delante del cayado aórtico.

[La esofagectomía intratorácica continúa en la página 276].



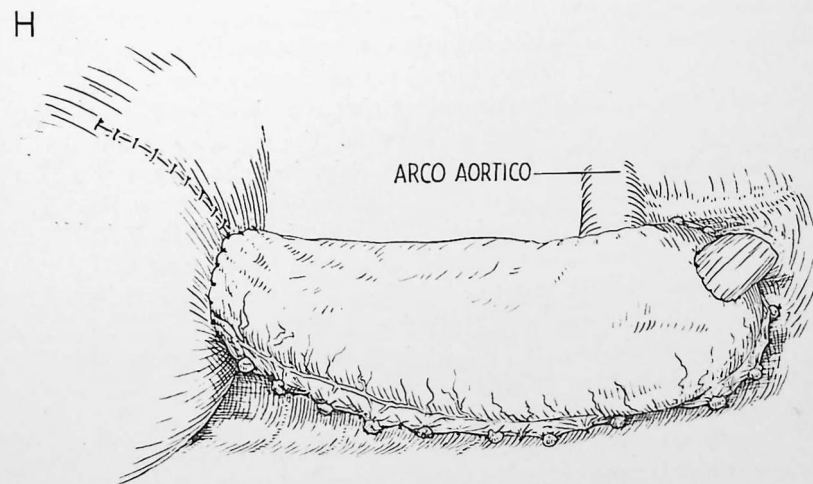
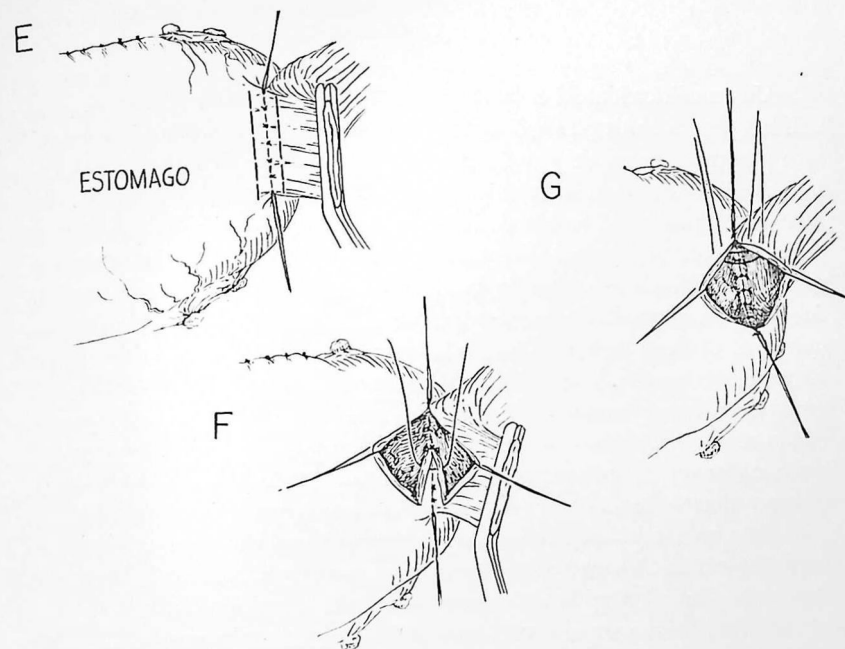
E.—Se desplaza el estómago hacia arriba, hasta el vértice del tórax, y se efectúa una esofagogastromía término lateral utilizando dos capas de puntos separados de seda. El lugar elegido en el esófago se halla cerca del vértice del tórax porque el riego sanguíneo procede de las arterias tiroideas inferiores; el lugar elegido en el estómago será en la pared anterior del fondo, cerca de su parte cefálica. Esto corresponde a una región por encima de la unión esofagagástrica invertida. Se inserta la primera capa posterior de puntos que incluyen la submucosa en la parte gástrica y la muscular en la porción esofágica. Para esta sutura resultan muy útiles los puntos invertidos. Se cortan todos los puntos con excepción de los extremos. La mitad posterior de la pared esofágica se corta a 3 ó 4 mm de distancia de esta línea de sutura (la mitad anterior se respeta para ejercer tracción) y se dispone una abertura correspondiente en el estómago junto a la primera capa posterior de puntos (algunos cirujanos prefieren suprimir un segmento circular de pared gástrica). Los vasos que sangran se cierran con pinzas y se ligan con catgut fino.

F.—La segunda capa posterior de puntos atraviesa en su totalidad las dos paredes, gástrica y esofágica. Aquí también se cortan todos los puntos excepto los de los extremos. Se extirpa el resto de la pared esofágica. Se hace penetrar en el estómago una sonda de Levin, que ya se introdujo por la nariz antes de la intervención.

G.—Las capas anteriores de puntos son iguales que las posteriores; la interna atraviesa en su totalidad las paredes gástrica y esofágica, con los nudos en la parte exterior. La capa externa aproxima la serosa gástrica a la musculatura esofágica. Al anudar los puntos de la capa externa hay que ejercer tensión hacia arriba, imponiéndola a la pared gástrica más resistente y recubriendo con ella al esófago.

H.—Obsérvese la anastomosis completada. La parte más cefálica del estómago se suspende al vértice del tórax suturándola a la pleura parietal. Si esta maniobra se efectúa como es debido, queda prácticamente suprimida la tensión de la línea de sutura. Se colocan puntos adicionales de fijación entre la pared gástrica y las pleuras mediastínica y parietal. Se cierra el diafragma y se sutura sin tensión al estómago, inmediatamente por encima del píloro.

A continuación señalaremos las modificaciones que pueden hacerse a la técnica expuesta.



MODIFICACIONES

Una modificación del método que acabamos de señalar, a veces de gran utilidad, estriba en desplazar el estómago hacia arriba en la parte interna del arco aórtico en lugar de pasarlo por la parte externa. Esto resulta particularmente útil cuando la aorta es sinuosa y se halla dilatada y "extendida". En tales circunstancias el cayado de la aorta hace prominencia hacia delante y se necesita mayor longitud de estómago para alcanzar el segmento esofágico superior. Sin embargo, también queda más espacio detrás del arco aórtico, donde puede acomodarse el estómago, que entonces sigue un trayecto mucho más recto desde el hiato esofágico a la entrada del tórax que si lo colocamos en posición externa. A veces, después de llevar el estómago hacia arriba por detrás del arco aórtico y completar la anastomosis, el operador se da cuenta de que el arco aórtico puede comprimir la luz gástrica. En tal caso puede obtenerse mayor espacio por detrás del arco aórtico ligando y cortando los tres o cuatro primeros pares de arterias intercostales cerca de su origen aórtico.

Para reseca lesiones de la porción media del esófago algunos cirujanos prefieren alcanzarlas atravesando la cavidad pleural derecha en lugar de la izquierda. Esta vía suprime el inconveniente de la exposición limitada al diseccionar por detrás del arco aórtico y, en algunos casos, permite una anastomosis a nivel inferior del que resultaría posible si la resección se efectuara penetrando en el tórax por el lado izquierdo. El principal inconveniente estriba en que no puede movilizarse el estómago a través del diafragma, ya que en el lado derecho se interpone el hígado. Sin embargo, el estómago puede movilizarse empleando una incisión abdominal separada. Se efectúa una incisión de toractomía derecha baja con el paciente en decúbito lateral. Si la lesión esofágica primaria es operable, se hace girar al paciente hasta la posición oblicua para que quede expuesto el abdomen. Un segundo operador moviliza el estómago a través de una incisión abdominal alta y corta el pilar derecho del diafragma para agrandar el hiato esofágico. Luego se eleva el estómago, que penetra en la cavidad pleural derecha, se cierra la incisión abdominal, se vuelve a girar al paciente de nuevo a la posición lateral y se completa la intervención a través de la incisión de toractomía. Una incisión tóracoabdominal derecha baja, en el séptimo espacio, puede extenderse a través de la línea media hacia la parte izquierda del epigastrio para lograr una exposición limitada, pero suficiente para movilizar el estómago sin hacer girar al paciente.

Cuando una lesión se halla situada en la zona de la entrada del tórax, hay que reseca la mayor parte del esófago. Después de cortar el esófago cervical a nivel adecuado por encima del tumor, el pequeño muñón esofágico

cervical que queda se anastomosa con el estómago en el interior del cuello. Si el tumor se ha extendido hacia arriba, puede resultar necesaria una esofagectomía total con anastomosis faringogástrica; en uno u otro caso, el método es esencialmente el mismo que el descrito en la sección precedente; la principal adición es una incisión cervical separada para la disección y la anastomosis cervicales.

Antes de intervenir hay que explorar cuidadosamente al paciente para excluir cualquier motivo manifiesto de inoperabilidad, como la parálisis del frénico o del recurrente, la invasión de los ganglios linfáticos cervicales o de la tráquea, esta última demostrable por broncoscopia. La vía que suele emplearse para alcanzar la lesión atraviesa la cavidad pleural izquierda, pero si los exámenes radiológicos y esofagoscópicos demuestran que la lesión se extiende muy por encima de la entrada del tórax, puede estar indicado empezar por la incisión cervical, con el paciente en decúbito supino. Solamente así podrá determinarse la operabilidad de la lesión a nivel del cuello. Si es inoperable, se ahorrará al paciente la incisión de toractomía. Si es operable, se tapona y cierra someramente la incisión cervical y se procede a la incisión de toractomía. Al efectuar la exploración cervical preliminar, hay que observar el principio en el que tanto hemos insistido acerca de la movilización: no hay que dejar ninguna porción de esófago sin riesgo sanguíneo hasta que se haya demostrado la operabilidad en todas las regiones correspondientes.

Nuestra experiencia con la resección de lesiones tan altas que obligan a efectuar una faringogastrostomía para restablecer la continuidad, ha sido descorazonadora. La experiencia ulterior quizá indique que para tales lesiones sea preferible la radioterapia.

En la página siguiente nos referiremos a los detalles de esta técnica.

280. Esofagectomía para lesiones vecinas de la entrada del tórax

Ya indicamos las consideraciones operatorias generales. Se abre el tórax izquierdo y se determina si la lesión es extirpable. Esto se logra principalmente por disección con el dedo, empezando por disecar entre el tumor y la columna vertebral, luego lateralmente y por fin en la parte anterior, donde hay el peligro de perforar la parte membranosa de la tráquea.

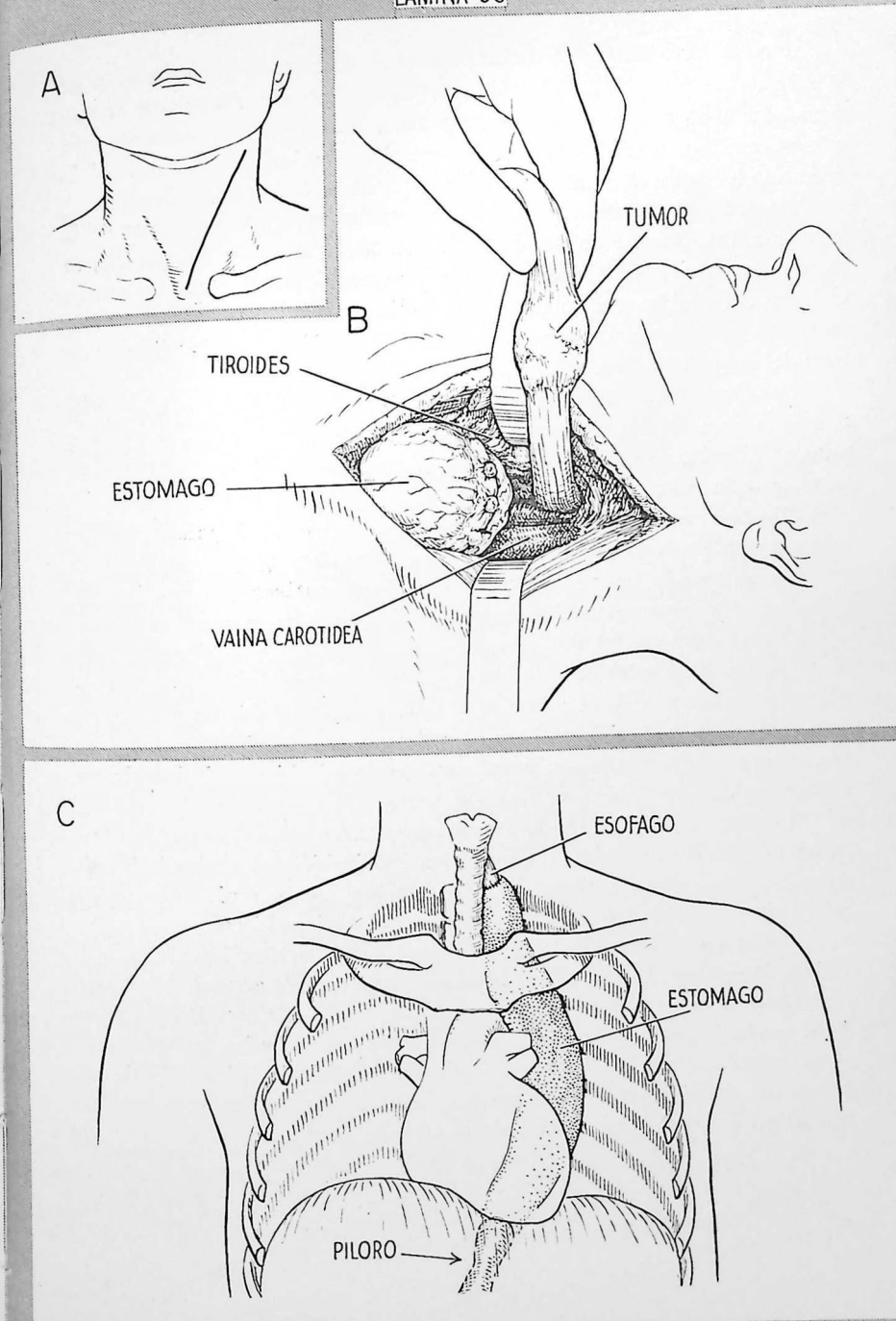
Después que se ha liberado la lesión, se movilizan lo que queda de esófago, el estómago y el duodeno, en la forma ya descrita. El esófago se corta transversalmente cerca del cardias; el extremo distal se invierte y se tira del extremo proximal largo por fuera de la aorta. Se tira del estómago, que penetra en el tórax lo más arriba posible y es fijado a la pleura, dejando lo más posible del fondo libre en el vértice del tórax para trasplante al cuello. El extremo distal del esófago recubierto con una lámina de caucho se fija con puntos al epiplón de la parte alta del fondo para ayudar a tirar de éste hacia el cuello. El cierre del diafragma, el drenaje del tórax y el cierre de la incisión se efectúan en la forma ya descrita.

A.—Luego se gira al paciente, que queda en decúbito supino, y se efectúa una incisión a lo largo del borde anterior del músculo esternocleidomastoideo izquierdo.

B.—El esófago torácico se libera en una distancia de 3 a 4 cm por encima del tejido tumoral palpable. Se extrae el tumor a través de la incisión, y con él el resto del esófago y el fondo del estómago. La abertura del tórax suele tener dimensiones bastantes para alojar el fondo del estómago sin comprimir su riego sanguíneo ni ocluir su luz. Puede lograrse espacio adicional, según efectúan sistemáticamente algunos cirujanos, despegando el colgajo cutáneo en la parte izquierda de la incisión lo bastante hacia afuera para resecar el tercio interno de la clavícula y la primera costilla izquierdas.

C.—Se lleva a cabo una esófagogastrostomía término-lateral o una faringogastrostomía en la forma ya descrita (lámina 55). Si es necesario llevar el estómago hasta la faringe, hay que extirpar cuanto menos pared faríngea mejor, para evitar la disfagia. La pared gástrica se fija a los tejidos cervicales vecinos para que no sufra tensión la línea de sutura; la herida se cierra por capas sin dejar drenaje. El dibujo demuestra esquemáticamente las relaciones del estómago trasplantado.

LAMINA 56



Esta intervención suele conocerse con el nombre de procedimiento de Wookey. Tiene aplicación limitada, ya que sólo permite restablecer la continuidad si el segmento reseca es muy corto. Solamente son adecuadas para esta operación lesiones pequeñas de extensión longitudinal mínima. Si la operación ha de ser simplemente paliativa, puede preferirse la radioterapia.

A.—Se prepara un colgajo cutáneo rectangular de base posterior en la superficie ánterolateral de un lado del cuello. Si la lesión es operable, se dispone un espacio de forma adecuada para recibir el colgajo. Se reseca el istmo del tiroides y el lóbulo correspondiente al lado de la intervención; se extirpa el cuerpo del músculo esternocleidomastoideo correspondiente a la zona del colgajo cutáneo.

B.—Después de extirpada la lesión, se invierte el colgajo cutáneo sobre sí mismo para formar un conducto recubierto de epitelio, que se fija con puntos. El músculo cutáneo se sutura a la musculatura del esófago y la piel se sutura a la mucosa.

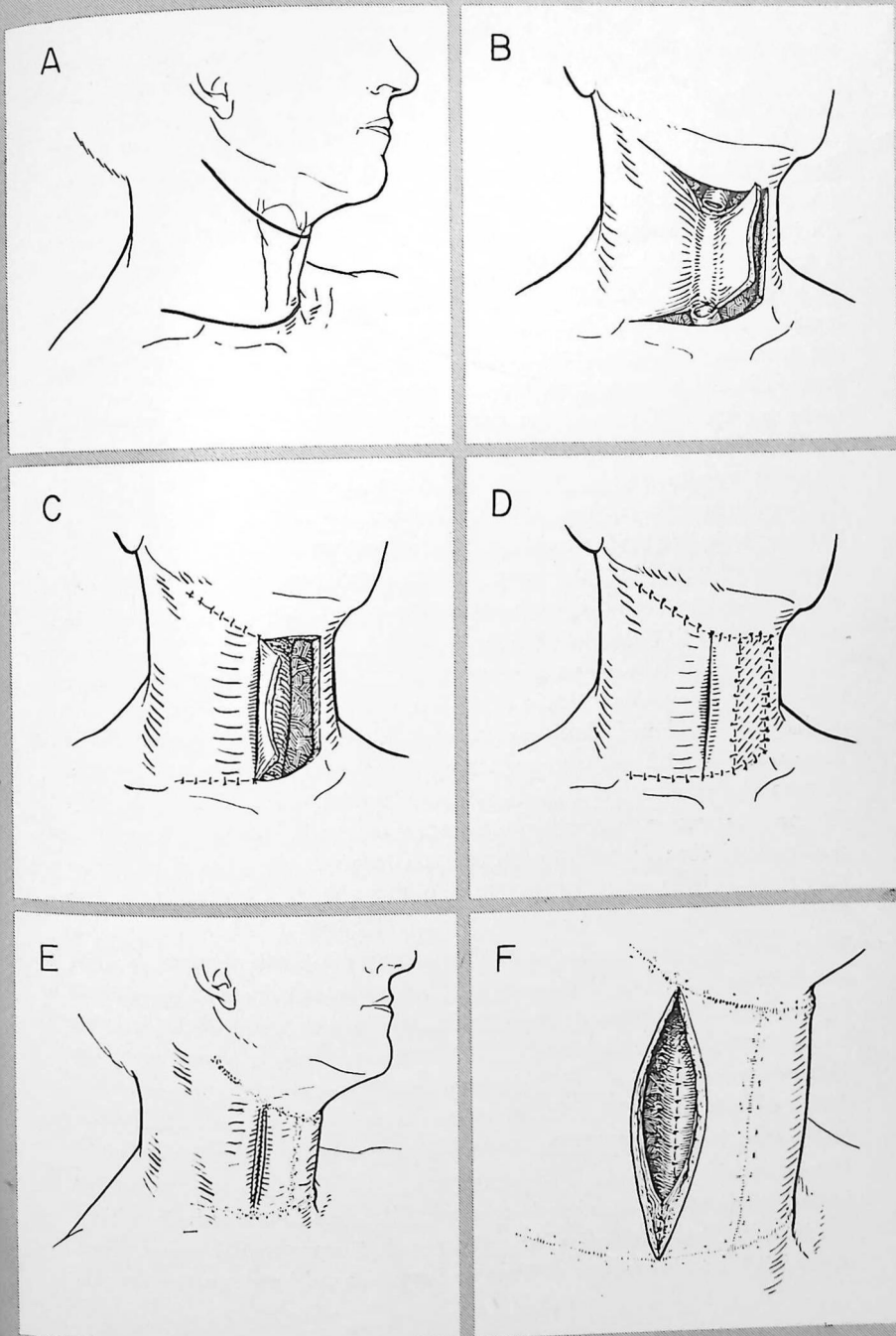
C.—Una vez completada la sutura alrededor de la circunferencia, por arriba y por abajo, el colgajo cutáneo se vuelve a replegar sobre sí mismo, esta vez en sentido inverso, aplicando el músculo cutáneo contra él mismo para lograr la mayor protección cutánea posible en la parte anterior.

D.—El área rectangular desnuda se recubre con un injerto cutáneo libre. El conducto recubierto de piel no se completa en esta etapa. La hendidura lateral producida al plegar el colgajo permanece abierta; por ella se pasa una sonda de Levin que llega al estómago para administrar alimentos. Se efectúa una traqueotomía utilizando una pequeña incisión a nivel del hueso suprasternal.

E.—Hay que esperar por lo menos seis semanas antes del segundo tiempo operatorio. Transcurridas éstas, se hace una incisión que rodea la hendidura lateral. El despegamiento de los cuatro ángulos de la piel debe ser lo más limitado posible para evitar un riesgo sanguíneo insuficiente.

F.—Se utilizan puntos de catgut crómico para la capa interna de piel y músculo cutáneo y puntos de seda para la capa cutánea externa.

Después de la intervención, se prosigue con la alimentación a través de la sonda de Levin pasada por la nariz hasta que la herida está perfectamente cerrada. Cuando el tumor esofágico ha invadido la laringe, sin signos de mayor difusión, puede combinarse el método que acabamos de señalar con la laringectomía, extirpando toda la pieza en masa.



TRATAMIENTO POSTOPERATORIO Y COMPLICACIONES

Excepto por lo que se refiere a los problemas relacionados con el esófago y el estómago, el tratamiento postoperatorio de este grupo de pacientes es esencialmente el mismo que para los demás operados de tórax (véase cap. 1). Sin embargo, la mayor parte de pacientes con tumores esofágicos han pasado la sexta década de la vida y tienen tendencia a sufrir complicaciones cardíacas y respiratorias. No hay que limitar la deambulación, excepto en caso de complicaciones o si está disminuída la reserva cardiorrespiratoria. No es raro que aparezca fibrilación auricular en plazo de 48 a 72 horas después de la intervención. Las secreciones tráqueobronquiales suelen ser extraordinariamente molestas. Si un paciente tiene gran volumen de secreciones que no puede evacuar tosiendo o con aspiraciones traqueales, hay que proceder sin retraso a la traqueotomía. A veces una o dos aspiraciones broncoscópicas al día pueden resolver la situación si no lo hacen las medidas antes señaladas. Hay que tener presente que el enfermo puede cansarse mucho por los intensos esfuerzos que él mismo y otras personas hacen para mantener permeable su árbol tráqueobronquial; la traqueotomía no debe posponerse hasta que el paciente se halle completamente agotado.

A pesar de efectuar una anastomosis abierta, es muy raro que se produzca empiema después de resecado el esófago, gracias al empleo profiláctico de antibióticos y al drenaje de la cavidad pleural, que suprime el posible medio de cultivo. La profilaxis con antibióticos se continuará durante 8 a 10 días. El tubo de drenaje colocado en la cavidad pleural se extrae después de 48 a 72 horas; raramente se necesitan ulteriores toracentesis. Según ya indicamos, puede prescindirse del tubo de drenaje con bastantes garantías si el campo operatorio se halla excepcionalmente seco al terminar la operación. Si hay derrame, procede vaciarlo rápidamente por toracentesis.

Cuando se produce empiema (hecho muy raro) casi siempre depende de un escape a nivel de la línea de sutura. Esto no constituye obligadamente una catástrofe, a menos que se haya desgarrado gran parte de la línea de sutura. Si se instituye rápidamente el drenaje, un escape de pequeñas dimensiones suele ocluirse y el tejido cicatrizal resultante puede muy bien no producir estenosis grave. Hay que sospechar el empiema si el paciente presenta un aumento brusco y rápido del derrame pleural o mediastínico; en principio, hay que admitir que depende de un escape a nivel de la anastomosis. Procede instituir rápidamente drenaje e interrumpir toda clase de alimentos y bebidas por la boca. Si esta complicación aparece en fase temprana del período postoperatorio, procede colocar un drenaje hermético utilizando para ello una

sonda que atravesase un espacio intercostal o recurriendo a la técnica del guante de caucho después de resección costal (lámina 21).

La sonda de Levin que durante la operación se ha hecho pasar a través de la anastomosis hasta el estómago, se conecta a un dispositivo de aspiración de Wangenstein y se mantiene permeable con lavados frecuentes utilizando pequeños volúmenes de suero salino. El fin perseguido es evitar la distensión gástrica que puede causar tensión excesiva de la línea de sutura. Cuando la anastomosis se halla por debajo del cayado aórtico, suele suprimirse la sonda de Levin en plazo de 24 horas. Cuando la anastomosis se halla por encima del cayado aórtico, probablemente no resulte recomendable suprimir el tubo durante cuatro a cinco días, a pesar de la objeción teórica de una posible necrosis en el punto donde el tubo apoya en la línea de sutura, y el hecho real de que el tubo puede dificultar la tos eficaz. Cuando el estómago se halla en posición elevada dentro del tórax, la distensión puede ser causa de trastorno cardiorrespiratorio intenso. También puede originarse tensión suficiente para lesionar la línea de sutura. Incluso después de cuatro o cinco días, cuando el tubo ya ha sido extraído, hay que tener presente la posibilidad de una dilatación gástrica. Si se produce, quizá sea necesario volver a insertar el tubo una o más veces; debe efectuarse con todo cuidado y paciencia, bajo control radioscópico, pues de lo contrario la punta de la sonda puede penetrar en el pliegue de tejido a nivel de la línea de sutura y crear una falsa vía.

Durante los primeros días postoperatorios, los líquidos, los electrolitos y los alimentos energéticos se administran por vía parenteral. Las cantidades de glucosa, cloruro sódico, potasio, aminoácidos y sangre completa administradas dependen del grado de depleción preoperatoria, de los resultados de los análisis químicos de sangre y de la evolución clínica del paciente. Suele poderse empezar con pequeños volúmenes de agua por la boca al cabo de uno o dos días después de extraída la sonda de Levin. Esto es válido tanto para las resecciones bajas como para las altas. El volumen de líquido administrado por la boca se aumenta progresivamente; la rapidez dependerá sobre todo de la actividad peristáltica y de la prontitud con la cual se vacíe el estómago. Se añaden gradualmente leche y alimentos semisólidos; la progresión dietética sigue hasta una dieta gástrica blanda administrada en seis comidas poco copiosas al octavo a doceavo día postoperatorio. Para aumentar el ingreso de proteínas se añaden a la leche concentrados proteínicos, por ejemplo polvo de leche descremada.

El retraso en el vaciamiento gástrico puede plantear importante problema después de la esofagectomía. Parece depender, sobre todo, de la sección de los nervios vagos que acompaña inevitablemente a la esofagectomía.

Aumenta por la obstrucción orgánica parcial a nivel del píloro. La motilidad gástrica está disminuída o suprimida, al paso que el tono del esfínter pilórico está aumentado. El principal síntoma experimentado por el paciente es una sensación de plenitud en el epigastrio después de tomar alimento aunque sea en muy pequeña cantidad. Suele describirse como sensación netamente molesta aunque en realidad no sea dolorosa. El paciente carece de apetito y suele sufrir regurgitación de alimentos, especialmente cuando se halla acostado. Casi siempre se logra resolver la situación con tratamiento dietético cuidadoso y fármacos colinérgicos; los síntomas ceden gradualmente en plazo de semanas o meses. Deben efectuarse estudios radiológicos con papilla de bario para excluir la obstrucción a nivel de la línea de sutura; si existe, cederá inmediatamente con dilatación instrumental. En unos pocos pacientes con síndrome de vaciamiento gástrico retardado extraordinariamente intenso resulta necesaria una gastroenterostomía. La gastroenterostomía secundaria suele poderse evitar mediante un examen radiológico cuidadoso antes de operar, examinando el píloro y llevando a cabo una gastroenterostomía o una piloroplastia al tiempo de la primera intervención, si hay cicatriz importante. Esto tiene particular interés en pacientes que se someten a la resección por sufrir úlcera gástrica benigna o esofagitis péptica, ya que en ellos es frecuente que coexista una úlcera duodenal. La retención gástrica resulta particularmente peligrosa en presencia de hiperacidez, pues la regurgitación muchas veces causa esofagitis por encima de la línea de sutura y ha llegado incluso a perforar el esófago en la aorta a nivel de la línea de sutura o por encima de ella.

ATRESIA ESOFÁGICA Y FÍSTULA TRÁQUEOESOFÁGICA CONGÉNITAS

La atresia congénita del esófago, generalmente acompañada de fístula tráqueoesofágica, constituye una grave malformación incompatible con la vida. A menos que se corrija quirúrgicamente, la muerte ocurre pocos días después del nacimiento. Los cinco tipos de malformación que suelen admitirse se indican esquemáticamente en la lámina 58, G. El primero es el más común (90 por 100 de los casos) y suele resolverse quirúrgicamente.

Diagnóstico.—El diagnóstico precoz es esencial para un tratamiento con éxito. Cualquier retraso disminuye las probabilidades de supervivencia. Los signos clínicos que indican la necesidad de proceder a estudios diagnósticos inmediatos son la pérdida copiosa de saliva, la respiración húmeda y ruidosa, la dificultad para respirar y la cianosis. Estos signos aparecen en ocasión de las primeras tomas de alimento, incluso antes, y dependen de la acumula-

ción en la faringe y árbol tráqueobronquial de saliva y líquidos que no pueden entrar normalmente en el estómago. Hay que explicar el significado de estos signos a todas las personas que cuidan de recién nacidos.

Una maniobra diagnóstica sencilla y de gran importancia estriba en pasar una sonda número 8 F hacia el interior del esófago. Si se percibe una obstrucción, el diagnóstico queda virtualmente confirmado. Hay que estudiar radiológicamente el tórax y el abdomen. Las radiografías torácicas demostrarán si ya se ha desarrollado infección del pulmón; las abdominales indicarán si hay aire en el intestino. Si el intestino contiene aire, suele existir una fístula entre el segmento esofágico bajo y la tráquea y probablemente haya suficiente longitud de esófago para llevar a cabo una anastomosis término-terminal. La ausencia de aire es dato en contra de la existencia de tal comunicación y hará sospechar la imposibilidad de efectuar una anastomosis término-terminal. A veces se inyecta lipiodol a través de la sonda para determinar si hay una fístula entre el esófago alto y la tráquea. La inyección de lipiodol debe efectuarse bajo control radiológico; el aceite debe aspirarse con sonda inmediatamente después de tomar las radiografías. Nunca hay que utilizar bario; puede obstruir bronquios menores y es irritante para la mucosa respiratoria.

Cuidados preoperatorios.—Antes de la intervención, si el paciente está deshidratado será conveniente destinar unas pocas horas a mejorar el estado general del niño. Mientras se corrige la deshidratación hay que vaciar de alimentos y secreciones el árbol tráqueobronquial.

La técnica operatoria se describe en la página siguiente.

A.—Se coloca al niño en posición lateral, con el lado derecho hacia arriba. La intervención puede llevarse a cabo con la mayor rapidez por vía transpleural efectuando una incisión a nivel del cuarto espacio intercostal.

B.—Se abre la pleura mediastínica y se corta y liga la vena ácigos. Cuando queda bien expuesto el mediastino superior, suele poderse identificar sin dificultad el segmento esofágico. A veces es muy útil pasar una sonda hasta él desde arriba. El segmento inferior puede hallarse siguiendo la tráquea hasta su bifurcación.

C.—Se corta la fístula tráqueoesofágica cerca de la tráquea. Interesa conservar la mayor longitud posible de esófago sin disminuir la luz de la tráquea. Esto puede lograrse aplicando transversalmente una pinza de Potts para conducto arterioso a la fístula, cortando por fuera de la pinza y suturando igual que para un conducto arterioso persistente seccionado. Si la sutura se efectúa longitudinalmente hay peligro de constricción de la tráquea.

Los principales problemas que plantea la anastomosis esofágica son la conservación del riego sanguíneo y el evitar toda tensión. Si hay continuidad de la pared esofágica entre los segmentos superior e inferior a cualquier nivel, debe hacerse todo lo posible para conservarla. El esófago se movilizará lo menos posible, pero hay que obtener longitud suficiente para evitar la tensión. Ello depende del buen criterio del operador.

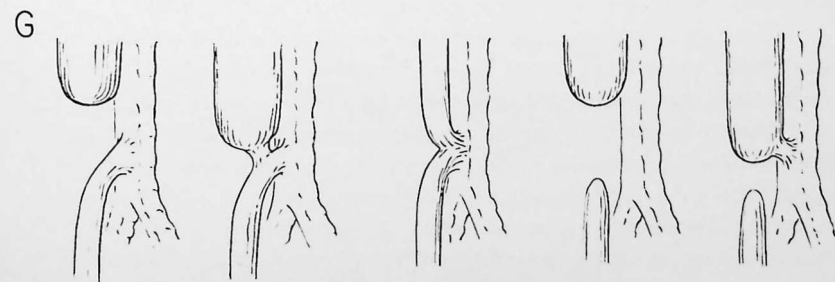
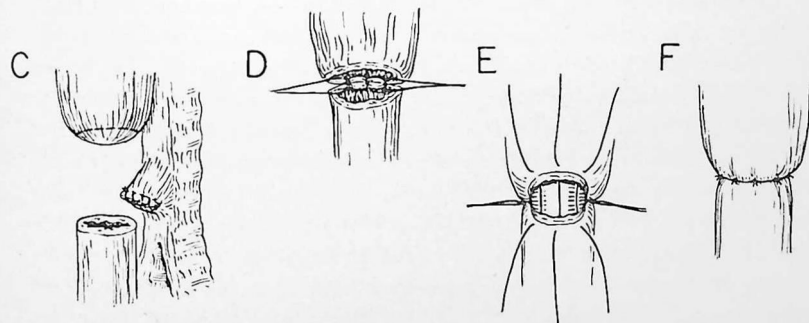
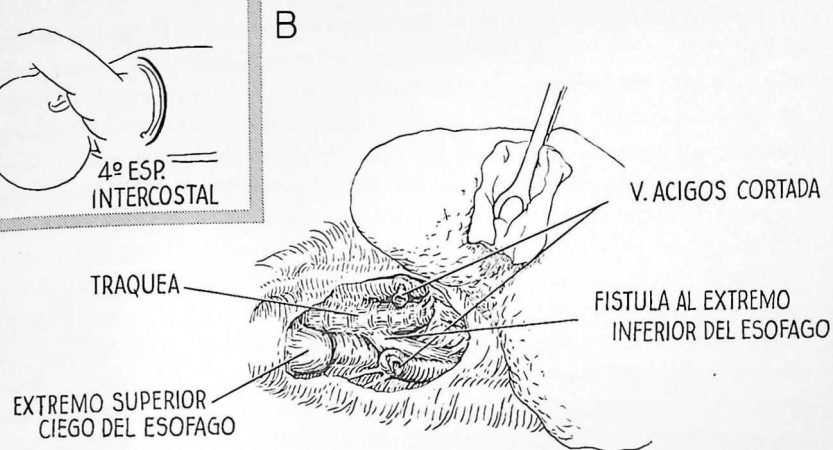
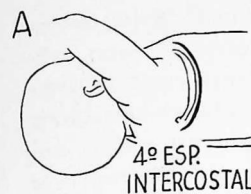D.—Se lleva a cabo la anastomosis en una capa sobre una sonda número 8 F con puntos separados de seda Deknatel del núm. 5-0. Se empieza colocando la capa posterior de puntos, que se anudan en la parte interna.

E.—Se pasa luego la sonda a través de la zona de la anastomosis y se insertan los puntos anteriores, que se anudan en la parte externa.

F.—Un número excesivo de puntos puede poner en peligro el riego sanguíneo. Cabe lograr una anastomosis segura con seis a ocho puntos separados. Luego se extrae la sonda.

G.—Esquema de los cinco tipos de defecto. El primero es el más común, casi siempre susceptible de tratamiento por el método antes descrito.

Después de completada la anastomosis se hace salir una sonda a través del octavo o noveno espacio intercostal y su extremo se fija cerca de la anastomosis con un punto. La incisión se cierra con puntos pericostales en la forma acostumbrada. En la página siguiente daremos detalles acerca del tratamiento postoperatorio.



Tratamiento postoperatorio.—Durante varios días una enfermera deberá cuidar constantemente del operado. Hay que aspirar la nasofaringe con intervalos breves, hasta que pueda deglutirse la saliva. Procede continuar administrando dosis muy elevadas de antibióticos, tanto para tratar la infección pulmonar que ya existía antes de la intervención como para evitar el desarrollo de infección mediastínica o la diseminación del proceso pulmonar. Se mantienen el equilibrio líquido y el estado nutritivo por administración parenteral de glucosa disuelta en agua, plasma y seroalbúmina. Raramente o nunca se utiliza solución salina fisiológica, con el fin de evitar el edema. Suele empezarse la administración de líquidos por la boca tan pronto como se compruebe que el niño deglute la saliva; suele ocurrir después de dos a cinco días. Algunos cirujanos llevan a cabo sistemáticamente una gastrostomía al segundo o tercer día; probablemente sólo resulte necesaria si el paciente no traga después del quinto día. El tubo de gastrostomía puede extraerse a las tres o cuatro semanas.

RESTABLECIMIENTO DE LA CONTINUIDAD POR OTROS MÉTODOS

En ocasiones resulta imposible llevar a cabo una anastomosis primaria porque los cabos esofágicos no pueden llegarse a poner en contacto. En tal caso se recomienda seccionar la fístula, cuando existe, y cerrar el cabo traqueal en la forma señalada en la lámina 58, C. El segmento esofágico distal se liga e invierte, y la incisión torácica se cierra sin dejar drenaje. Luego se coloca el paciente en decúbito supino y se efectúa una incisión por delante del músculo esternocleidomastoideo izquierdo. Se expone el segmento esofágico superior disecando entre el lóbulo izquierdo del tiroides y la vaina de la carótida. Se libera de las estructuras vecinas y se lleva al fondo de la herida. Se corta la punta del segmento esofágico ciego; los bordes de la luz se suturan a los bordes cutáneos al cerrar la herida del cuello, estableciéndose así una esofagostomía cervical externa. Después se lleva a cabo una gastrostomía de Stamm. Si con rayos X no se observan gases en el aparato digestivo estará justificado excluir la posibilidad de una anastomosis término-terminal.

En un segundo tiempo puede restablecerse la continuidad esofagogástrica movilizandolo el estómago puesto al descubierto por vía transpleural izquierda y efectuando una anastomosis esofagogástrica intracervical (lámina 56).

Todavía no están de acuerdo los autores acerca de la edad óptima para llevar a cabo la anastomosis esofagogástrica. Si radiológicamente no se observa gas en el tubo digestivo después de la intervención, o si la bolsa proximal es extraordinariamente corta, indicando la imposibilidad de efectuar una anastomosis esofágica, algunos cirujanos han propuesto una incisión de tora-

cotomía en el lado izquierdo y llevar a cabo la anastomosis esofagogástrica como intervención primaria. El inconveniente estriba en que ésta es una operación grave para recién nacidos que sufren neumonía más o menos intensa, y que en ellos el estómago intratorácico puede ser mal tolerado. En la mayor parte de casos probablemente resulte mejor recurrir a la técnica en dos tiempos ya descrita (pág. 290) esperando que tengan dos a cinco años, según la robustez del niño, para efectuar la anastomosis esofagogástrica.

Tampoco sabemos con exactitud cuál sea el mejor método para restablecer la continuidad de la parte alta del tubo digestivo en estos pacientes. Aparte de la descrita, han dado buen resultado otras técnicas que incluyen la utilización de tubos cutáneos para unir el esófago cervical y la gastrostomía, el trasplante antetorácico del estómago o del yeyuno para anastomosarlos con el segmento esofágico cervical, y el trasplante intratorácico del yeyuno. En caso de utilizar el yeyuno, parece demostrado que el cabo distal del asa yeyunal debe anastomosarse con el estómago, pues los niños sufren gran perjuicio si se suprime la travesía gástrica.

DIVERTÍCULO ESOFÁGICO

Los divertículos esofágicos de importancia clínica casi siempre son del tipo de propulsión; mucho más raramente de tracción. La localización más frecuente de los divertículos de propulsión es la superficie posterior de la unión faringoesofágica, aunque se han observado unos pocos en la porción supradiafragmática del esófago torácico. Los divertículos por tracción aparecen en la parte media del esófago torácico; suelen depender de lesiones inflamatorias de ganglios linfáticos vecinos. Estos raramente producen síntomas. El diagnóstico se establece mediante estudios radiológicos con papilla de bario.

La técnica operatoria se describe en la página siguiente.

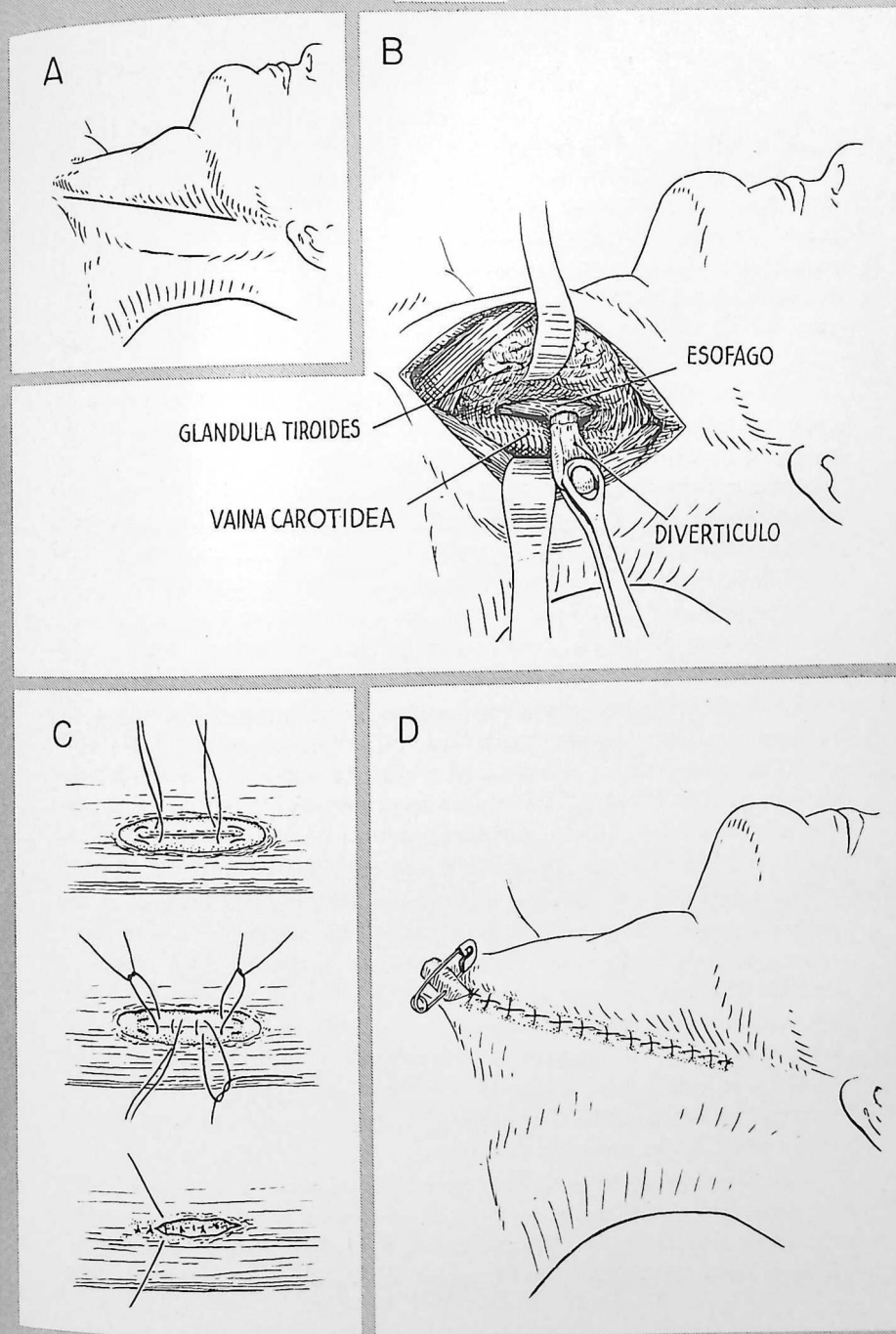
A.—La incisión se efectúa paralelamente al músculo esternocleidomastoideo, que se separa hacia afuera. La disección más profunda se continúa a nivel del borde externo de los músculos largos, que se separan hacia dentro. Se abre un plano de despegamiento entre el lóbulo de la glándula tiroidea, que se desplaza hacia la línea media, y la vaina de la carótida, que se separa hacia afuera. Este plano lleva al esófago cervical. Buscando entre el esófago y la columna vertebral, por debajo del nivel del cartílago cricoides, se identifica fácilmente el divertículo. Se libera cuidadosamente de todas las estructuras vecinas. Uno o dos pequeños vasos pueden requerir ligadura.

B.—Se disecciona el divertículo, que aparece en la herida, y se extirpa todo el tejido areolar que rodea su cuello. Se incinde entonces a través de la capa muscular delgada que cubre el cuello. Esta incisión se efectúa a 4 ó 6 mm de distancia de la pared esofágica, dejando un pequeño manguito de músculo; sólo se penetra hasta la mucosa.

C.—Se aplica una pinza a través de la mucosa expuesta, a 3 ó 4 mm en sentido distal del manguito muscular y se colocan puntos de inversión. En el dibujo no aparece la pinza porque no permitiría ver las suturas. La mucosa se atraviesa inmediatamente por dentro de la pinza; se extirpa el divertículo y cuando se anudan los puntos se invierten con cuidado los bordes de la mucosa utilizando pinzas de disección. La musculatura se cierra con puntos separados de seda. Puede utilizarse una primera capa para aproximar el manguito muscular y una segunda para invertirlo, coaptando las paredes musculares junto al defecto. De ordinario basta con una sola capa de puntos que incluyen tanto la pared muscular como el manguito. En todo caso, obsérvese que el fin perseguido es la aproximación, no la inversión, de la musculatura. La palpación de un tubo de Levin colocado en el interior del esófago ayuda a evitar la constricción.

D.—Se ha colocado un tubo de drenaje en la parte más baja de la incisión.

DIVERTÍCULO INTRATORÁCICO.—La técnica de extirpación es la misma. Un borde de la pleura mediastínica cortada se fija a la línea de sutura. Esto facilita la oclusión y no impide el libre drenaje hacia la cavidad pleural, en caso de producirse escape. El tórax debe abrirse en el lado hacia el cual se desvía el divertículo.



ACALASIA DEL ESÓFAGO

La acalasia, o cardiospasma, es un trastorno de etiología desconocida en el cual hay obstrucción funcional del extremo distal del esófago. En forma característica hay un segmento de 4 a 6 cm de longitud, situado inmediatamente por encima de la unión esofagogástrica, que se halla estrechado y con paredes delgadas, pero por lo demás es normal y resiste poco a la dilatación mecánica. Los síntomas son la dificultad para tragar, el dolor y la regurgitación. La regurgitación hacia la tráquea durante el sueño puede causar infección pulmonar.

Diagnóstico.—La sintomatología característica y la observación por estudio radiológico de un estrechamiento cónico y liso del extremo distal del esófago suelen bastar para establecer el diagnóstico. Por radioscopia se comprueba que cerca de la obstrucción las contracciones peristálticas están disminuidas o no existen. El diagnóstico puede confirmarse por esofagoscopia. Las dimensiones del esófago antes de la obstrucción pueden ser enormes. Incluso con dilatación moderada, la esofagoscopia para excluir la obstrucción orgánica puede resultar difícil por la presencia de material alimenticio retenido y pliegues redundantes de tejido. Para guiar los instrumentos hacia el cardias resulta muy útil la deglución preliminar de un cordón largo.

Tratamiento.—Por suerte la mayor parte de enfermos que sufren acalasia responden bien al tratamiento médico. La medida más útil es la dilatación mecánica bajo control endoscópico. Los diversos regímenes dietéticos y los antiespasmódicos probablemente tengan poco valor por sí mismos, pero pueden resultar útiles en algunos enfermos, gracias a la mejoría espectacular que puede obtenerse a veces con una sola dilatación hidrostática concomitante.

Los pacientes que requieren tratamiento quirúrgico son los que no han mejorado considerablemente con la dilatación. En muchos casos el paciente sufre grandes molestias y no mejora después de la dilatación. Así, pues, la decisión de recurrir a la cirugía no plantea dificultades. En otros, los inconvenientes y las molestias que originan las dilataciones repetidas deben valorarse contra un beneficio terapéutico neto pero incompleto, y resulta difícil decidir si se recurre a la intervención quirúrgica. Hay que estimar cuidadosamente el estado general del enfermo y sus reacciones ante el beneficio que cabe esperar de una operación quirúrgica.

El número elevado de técnicas operatorias utilizadas para tratar la acalasia demuestra que ninguna de ellas es plenamente satisfactoria. Las más frecuentes empleadas son las cardioplastias de tipo Wendel o Gröndahl. Estas técnicas esencialmente son muy parecidas. Se fundan en cerrar trans-

versalmente una incisión que se ha efectuado longitudinalmente. Vamos a describirlas en la página siguiente. La cardioplastia de Heller se basa en el mismo principio que la operación de Ramstedt para la estenosis pilórica hipertrofica congénita. Las fibras musculares de la zona estrechada se cortan longitudinalmente y se separan hasta alcanzar la mucosa, que entonces hace prominencia hacia afuera. La resección del segmento estrechado se efectúa esencialmente en la misma forma que en la esofagogastrectomía para carcinoma, sólo que aquí no hay que extirpar los ganglios linfáticos y se suprime una porción menor de estómago. Puede efectuarse una anastomosis término-terminal o término-lateral.

Después de cualquiera de estas intervenciones es frecuente la producción de esofagitis péptica, con dolor, hemorragia y tendencia a la estenosis. La boca amplia que se ha creado permite la regurgitación de contenido gástrico ácido hacia el esófago. El retraso en el vaciamiento del estómago agrava la situación; si hay estenosis pilórica procede efectuar una piloroplastia o una gastroenterostomía. No cabe todavía estimar con seguridad el valor profiláctico de la vagotomía efectuada al mismo tiempo que la cardioplastia. Wangensteen ha propuesto recientemente reseca los dos tercios proximales del estómago al mismo tiempo que el segmento estrechado, con el fin de disminuir la secreción ácida. Luego se anastomosa el esófago al antro gástrico y se efectúa también una piloroplastia.

Probablemente siempre que sea posible tiene interés conservar cierto grado de acción del esfínter a nivel del diafragma, independientemente del tipo de cardioplastia efectuada. Para ello lo mejor será cerrar el diafragma alrededor del esófago por encima de la anastomosis. Cuando se han cortado los vagos, probablemente resulte una buena precaución efectuar la piloroplastia para evitar la retención a nivel del estómago.

296 Cardioplastia por acalasia

Vamos a ilustrar los dos métodos de cardioplastia más comúnmente utilizados.

CARDIOPLASTIA DE WENDEL.—Se efectúa una incisión de toracotomía izquierda a nivel de la séptima u octava costilla, con el paciente en posición lateral. Se abre la pleura mediastínica inmediatamente por encima del diafragma y éste se incinde (lámina 60). Se moviliza la región del cardias, pero en poca amplitud.

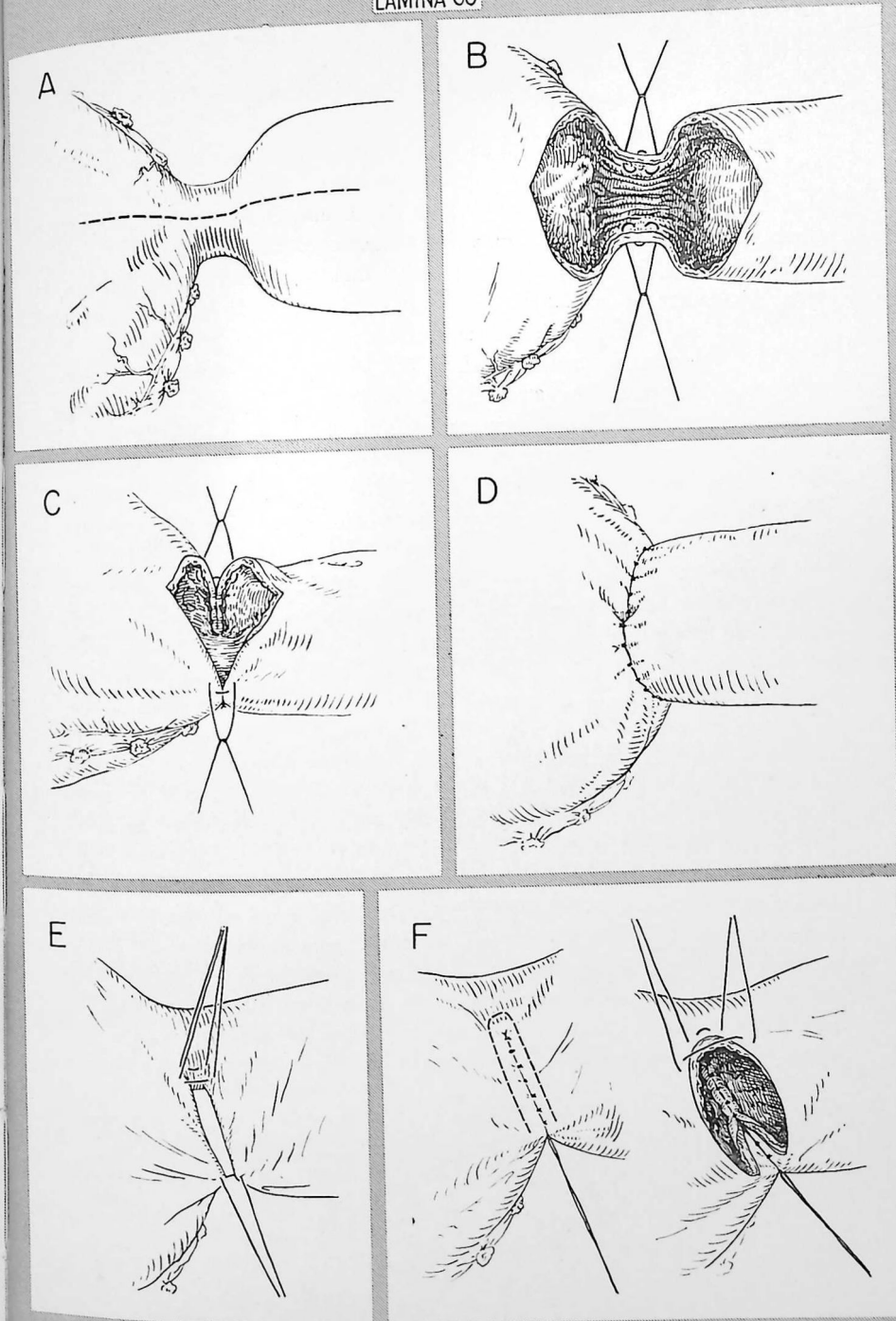
A.—Se efectúa una incisión longitudinal en la superficie ánteroexterna del segmento estrechado, que se extiende hacia el fondo del estómago y el esófago dilatado, de manera que la circunferencia de las aberturas gástrica y esofágica sea aproximadamente igual.

B-D.—La incisión se cierra transversalmente con dos capas de puntos separados de seda. Se utilizan puntos separados de Connell para la capa interna y puntos separados de Lembert para la capa externa. La movilidad que permite obrar así es principalmente a expensas de la vertiente gástrica; la abertura gástrica se eleva para adaptarla a la abertura esofágica. Se obtiene fácilmente la movilidad requerida seccionando la reflexión del peritoneo a nivel del cardias, los vasos breves y una pequeña porción de epiplón gastrohepático. El diafragma deberá cerrarse por encima de la línea de anastomosis, aunque sea necesario desplazar el esófago hacia delante para lograrlo. Se deja drenaje en la cavidad pleural.

CARDIOPLASTIA DE GRÖNDAHL.—La incisión y la movilización preliminar son las mismas que las descritas para la cardioplastia de Wendel.

E.—El segmento estrechado se desplaza hacia abajo y el fondo del estómago hacia arriba, de manera que el extremo distal del esófago quede junto al fondo gástrico. Se unen las paredes gástrica y esofágica con puntos separados de seda; ello constituye la primera línea posterior de sutura. Cuando el esófago no está muy dilatado, a diferencia de lo que ocurre en el dibujo adjunto, el fondo debe llevarse algo más arriba y el eje de la línea de sutura quedará casi paralelo al eje largo del cuerpo.

F.—Se efectúa una incisión en forma de U que atraviese todas las capas de las paredes gástrica y esofágica, aproximadamente a 3 ó 4 mm de los puntos de seda. Los pequeños manguitos de tejido así obtenidos se unen mediante puntos separados de seda, que constituyen la segunda capa posterior de sutura. La anastomosis se completa con dos capas de puntos de seda colocadas en las paredes anteriores del esófago y del estómago. Se deja drenaje en la cavidad pleural.



PERFORACIÓN ESOFÁGICA

La perforación del esófago se produce casi siempre por erosión de cuerpos extraños que, después de ingeridos, quedan localizados en un punto; también la producen las manipulaciones instrumentales en ocasión de dilataciones o esofagoscopias. El traumatismo externo es causa excepcional en la práctica civil. Con frecuencia creciente se observan perforaciones "espontáneas" generalmente relacionadas con brusco aumento de la presión en el interior del esófago en ocasión de una arcada o de trastornos similares.

El diagnóstico raramente presenta dificultades si se consideran los antecedentes y síntomas. Los rayos X confirman el diagnóstico al demostrar ensanchamiento del espacio retrotraqueal si la perforación se halla a nivel de la región cervical, ensanchamiento del mediastino si se halla algo más abajo y casi siempre presencia de aire en los tejidos sea cual sea su localización. En caso de duda puede recomendarse la comprobación del escape haciendo que el paciente trague un poco de lipiodol (no papilla de bario).

Tratamiento.—La perforación esofágica no suele descubrirse antes que se haya producido una amplia reacción inflamatoria en los tejidos periesofágicos, o sea cuando todo intento de sutura resulta improcedente. Sin embargo, es absolutamente esencial drenar el área enferma. Se alcanza el esófago torácico como en caso de divertículo (lámina 59) y se colocan tubos de drenaje en la parte baja de la herida. El esófago torácico se alcanza por mediastinotomía posterior. Se resecan tres o cuatro pequeños segmentos de costilla junto a las apófisis transversas a nivel de la lesión. Con cuidado se separa la pleura de la columna vertebral hasta que se descubre el absceso. Se introducen en él los tubos de drenaje.

Cuando la perforación se ha producido en la región cervical, el tratamiento por drenaje casi siempre da buen resultado, a no ser que se retrase excesivamente. El pronóstico es menos favorable para el drenaje de las perforaciones torácicas. Puede recomendarse la sutura primitiva de las perforaciones del esófago torácico cuando el diagnóstico se establece a las pocas horas de producirse la lesión. Si los tejidos no son adecuados para una sutura primaria quizá resulte preferible la resección seguida de esofagostomía.

CAPÍTULO 11

Cirugía del corazón y grandes vasos

DURANTE LA ÚLTIMA DÉCADA se han logrado en cirugía cardiovascular progresos enormes. Actualmente las intervenciones que vamos a describir en este capítulo constituyen una parte importante de la cirugía torácica.

Las intervenciones cardiovasculares que en la actualidad se llevan a cabo con mayor frecuencia sobre los grandes vasos del tórax, están destinadas a corregir o paliar anomalías congénitas: persistencia del conducto arterioso, coartación de la aorta, tetralogía de Fallot y arco aórtico doble. Las operaciones que vamos a describir, dirigidas directamente al corazón, pueden considerarse adquisiciones definitivas. Una de ellas está destinada a corregir una lesión congénita (estenosis pulmonar); la otra, para dos lesiones adquiridas: pericarditis constrictiva y estenosis mitral. También pueden tratarse quirúrgicamente con éxito algunas lesiones traumáticas del corazón (cap. 2).

El campo de la cirugía torácica todavía está muy limitado por el hecho de que no se puede operar en el interior de las cavidades cardíacas bajo control directo de la vista. Adquisiciones recientes permiten esperar que pronto sea posible substituir temporalmente el corazón y los pulmones por una bomba y un aparato de oxigenación que trabajen fuera del cuerpo. Desviando la sangre lejos del corazón durante 30 a 60 minutos, podrán someterse a intervención quirúrgica defectos del tabique y muchas otras lesiones.

Para anastomosar con éxito los vasos sanguíneos se requiere una técnica más meticulosa que para la mayor parte de las demás intervenciones quirúrgicas. Errores que serían de importancia menor en una anastomosis intestinal pueden resultar desastrosos en cirugía de los vasos sanguíneos. No hay que intentar anastomosis vasculares en el hombre antes de dominar perfectamente la técnica en animales de experimentación.

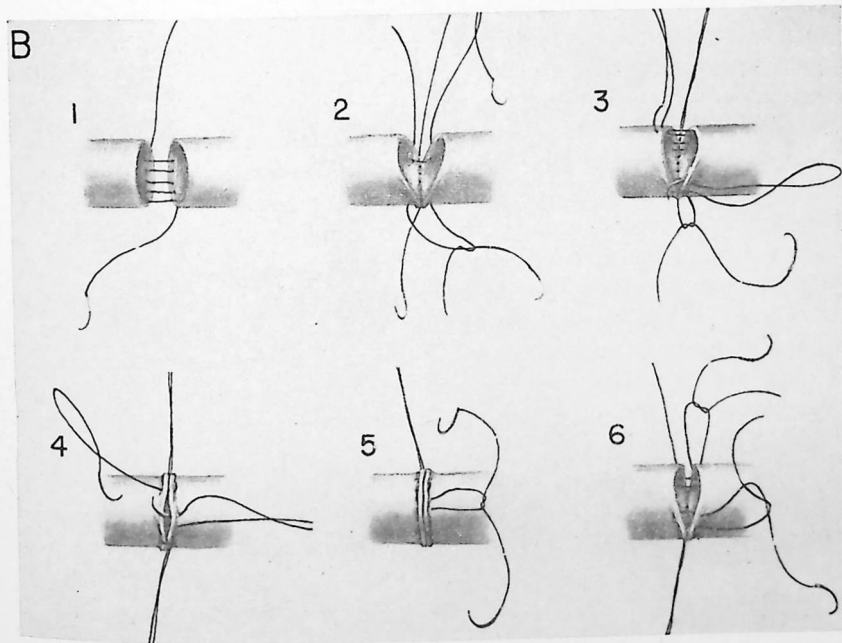
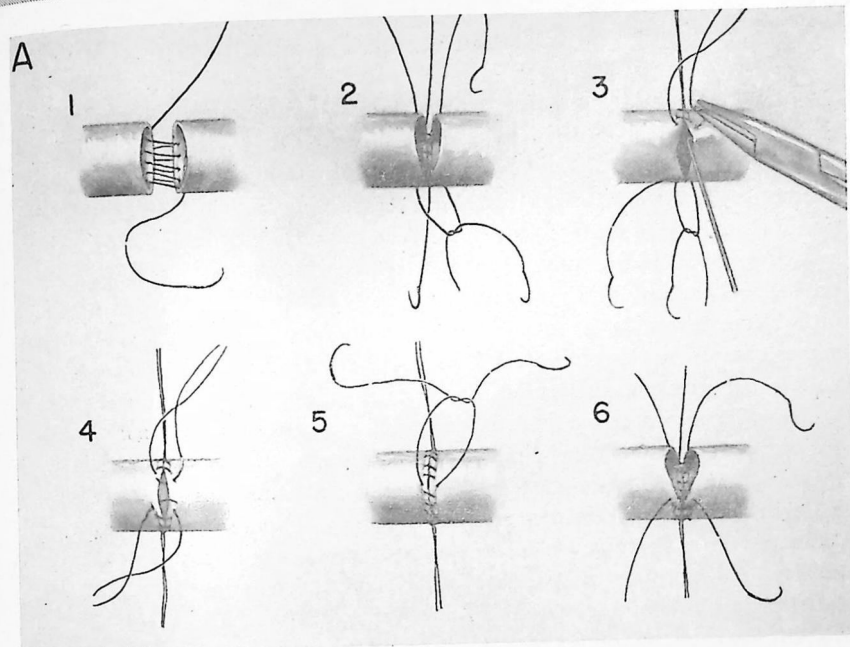
Un excelente material de sutura para empleo general es la seda Deknatel 5-0 montada en aguja atraumática. Cuando la arteria es gruesa y esclerosa puede ser necesario usar seda 000 con una aguja más fuerte. El material de sutura se lubrica inmediatamente antes del uso. Raramente se emplea catgut crómico, que tiene mayor tendencia a disolverse.

Los instrumentos especiales utilizados para suturas vasculares se han indicado en la lámina 9, D. Siempre que sea posible, las paredes de los vasos se manipularán con un gancho para nervio en lugar de pinzas que muerden. Se despeja la adventicia de los cabos de los vasos de manera que los puntos no la introduzcan dentro de la luz. Utilizando solución salina fisiológica periódicamente se lavan los coágulos y el material tromboplástico que pueda haber en los vasos.

A.—Esquema de una sutura de Carrel. Preferimos este tipo de sutura para la mayor parte de anastomosis en el adulto. La sutura posterior se inserta con las paredes del vaso ligeramente separadas (1). Luego se ponen tenso los cabos (2) y se ligan a los puntos separados que fijan las suturas en cada extremo (3). Las suturas de fijación se continúan hacia adelante y se ligan una con otra (4, 5). Se utilizan puntos separados para los dos tercios anteriores (6) de la anastomosis en los niños, de manera que no quede impedido el crecimiento a nivel de la línea de sutura.

B.—Sutura continua con eversion y puntos de colchonero. Este método de sutura produce algo más de constricción, pero presenta la ventaja teórica de que queda menos material de sutura en el interior de la luz. Se siguen las mismas etapas que para el método de Carrel en lo que se refiere a insertar la sutura posterior (1, 2), ligar los puntos de fijación (3) y completar la mitad anterior de la anastomosis (4, 5). Para los dos tercios anteriores se emplean puntos separados (6); estos puntos se pueden utilizar para toda la anastomosis en los niños.

Resulta útil cierto grado de rotación de los vasos cuando se colocan puntos separados en toda la circunferencia.



CONDUCTO ARTERIOSO PERMEABLE

Las operaciones para conducto arterioso persistente deben efectuarse cuando lo decida el médico, de preferencia antes que aparezcan síntomas o complicaciones. Se ha comprobado que la supervivencia probable, sin tratamiento, es de unos 35 años. Sin duda alguna esta cifra ha mejorado algo por la eficacia de los antibióticos en la lucha contra la endocarditis bacteriana subaguda. Si el corto circuito se suprime quirúrgicamente antes que se hayan producido cambios irreversibles en los vasos pulmonares, la supervivencia probablemente sea la normal. Como la mortalidad de la intervención en manos competentes es menor del 2 por 100, claro está que siempre que sea posible el tratamiento quirúrgico debe llevarse a cabo con criterio profiláctico.

El diagnóstico de persistencia de conducto arterioso suele poderse establecer por examen clínico y radiológico. El soplo característico (ruido de máquina) que se percibe en la parte anterior del hemitórax izquierdo alto, la danza del hilo que se observa por radioscopia y el agrandamiento del cono pulmonar en radiografía suelen ser característicos. Cuando los datos no son típicos, el diagnóstico casi siempre puede confirmarse antes de operar por cateterismo cardíaco, angiocardiografía o aortografía directa.

En los casos no complicados la edad óptima para la intervención se halla entre los cuatro años y la pubertad. La intervención efectuada antes que el paciente empiece a ir a la escuela tiene varias ventajas. Siempre que haya agrandamiento del corazón u otros síntomas de que el corto circuito esté ocasionando trastornos, la intervención no debe retrasarse. A veces resulta necesario operar antes de los cuatro años de edad, o incluso en la primera infancia. La operación puede efectuarse a cualquier edad, pero, en general, el peligro aumenta con los años. La presión en la arteria pulmonar puede elevarse y las paredes del conducto perder consistencia a medida que el paciente crece. Ambos factores aumentan el peligro de hemorragia incoercible.

El riesgo operatorio también es mayor cuando se han desarrollado las complicaciones más comunes, insuficiencia cardíaca y endocarditis bacteriana subaguda. Puede ser necesario recurrir a la digital, diuréticos, reposo en cama y otras medidas médicas para combatir la insuficiencia cardíaca. Cuando el hemocultivo es positivo, se recomienda esterilizar la sangre administrando los antibióticos adecuados antes de operar.

Posición del paciente. Incisión.—La intervención puede efectuarse en decúbito supino o lateral. Nosotros preferimos la posición lateral porque proporciona mejor exposición y, por lo tanto, oportunidad de manipular adecuadamente si el conducto se desgarró. Se abre casi toda la longitud del cuarto espacio intercostal en el niño y se reseca casi toda la quinta costilla en el

adulto. Algunos cirujanos prefieren una incisión submamaria en posición supina, sobre todo porque la cicatriz resultante es menos manifiesta. Se penetra en el tórax a través del tercer espacio intercostal y se seccionan los cartílagos segundo y tercero.

Ligadura o sección.—Un cirujano que planea intervenir un paciente con conducto arterioso persistente debe disponerse a cortarlo y suturar los cabos si es necesario. Nosotros consideramos que la mayor parte de conductos persistentes pueden cerrarse bien por simple ligadura; si ésta fracasa, será porque la ligadura no se anudó lo bastante. Hay que utilizar seda aproximadamente de calibre 0. El material más grueso (como las tiras para hernia) se traba y no permite asegurar la oclusión completa del vaso.

Si se comprueba que el conducto arterioso es suficientemente largo, hay que aplicar tres ligaduras separadas. Cuando el conducto es relativamente corto y ancho, y resulta difícil separar las suturas, nos parece más adecuado cortarlo y suturar los cabos. En la práctica, ello significa ligadura para la mayor parte de niños y la sección para casi todos los adultos y unos pocos chiquillos.

El cirujano no debe temer el anudar fuertemente el vaso si se halla preparado para resolver la dificultad en caso de que la ligadura corte la pared del vaso. Tiene que estar dispuesto a aplicar inmediatamente la pinza para conducto arterioso, seccionarlo y suturar los cabos. Si una pinza desgarró la pared del conducto donde éste se une a la aorta, hay que tener preparadas pinzas no traumáticas para colocarlas en través de la aorta por arriba y por debajo del conducto, permitiendo así cerrar la abertura producida en el lado aórtico. Puede utilizarse una pinza aórtica de Potts para que siga circulando cierto volumen de sangre por la aorta mientras se sutura su pared.

304 Persistencia del conducto arterioso: sección y sutura

Los dibujos se refieren a la técnica con el paciente en decúbito lateral. Las ventajas de tal posición ya fueron señaladas en la página precedente.

A.—Después de abrir la cavidad pleural y de insertar el separador de costillas se desplaza el vértice del pulmón hacia abajo y atrás. La incisión hecha en la pleura está indicada por la línea interrumpida. Empieza por encima de la vena pulmonar superior izquierda y se extiende hacia arriba, entre los nervios vago y frénico, hasta un punto situado 3 ó 4 cm por arriba del arco aórtico. Se liga y se corta la vena intercostal más alta.

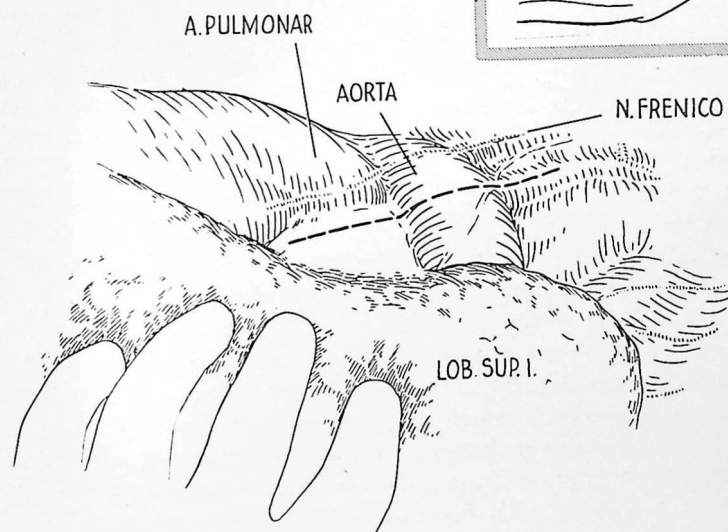
B.—Se colocan unos puntos de seda en los bordes de la pleura seccionada para separarlos y se inicia la disección de los grandes vasos. Se comienza por disecar la arteria pulmonar. La porción que rodea el bronquio del lóbulo superior tiene que quedar ampliamente expuesta; para ello se incinde la pleura hiliar superior. La incisión pleural adicional se dispone formando ángulo recto con la antes descrita y se continúa hacia atrás hasta el nervio vago. La disección de la arteria pulmonar es la misma que para una neumectomía. Suelen encontrarse uno o más ganglios linfáticos inmediatamente por encima de la arteria pulmonar; hay que extirparlos.

Una vez bien movilizada la arteria pulmonar más allá del conducto, se pasa alrededor de ella una tira para hernia. Luego se empieza a disecar la pared anterior del conducto. Por palpación muchas veces el conducto parece más amplio y corto de lo que es en realidad. Ello depende de la presencia de cierta cantidad de tejido areolar alrededor del conducto. Este tejido se separa poco a poco con gran cuidado, principalmente por disección obtusa. Cuando la aorta queda expuesta junto al conducto, se ve también el nervio vago. No es raro que éste pueda apreciarse claramente a través de la pleura antes de exponer la aorta. El nervio laríngeo recurrente nace del vago en seguida por encima del nivel del conducto arterioso y sigue un trayecto curvo hacia dentro rodeando la aorta inmediatamente por fuera del conducto. Al exponer la aorta más allá del conducto arterioso siempre queda visible el nervio laríngeo recurrente, que puede servir de guía para localizarlo.

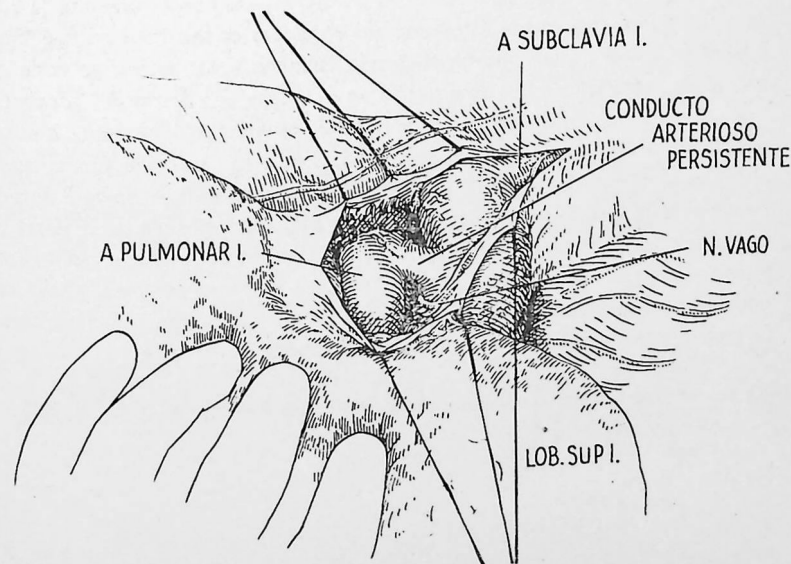
[La sección y sutura del conducto arterioso continúa en la página 306].

LAMINA 62

A



B

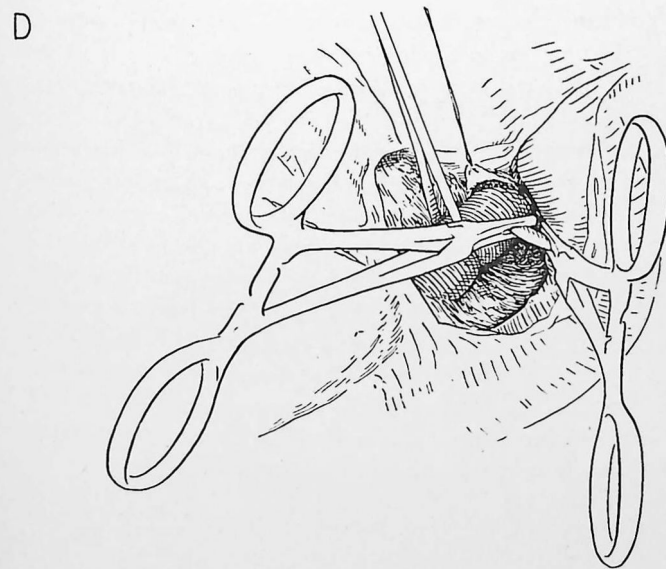
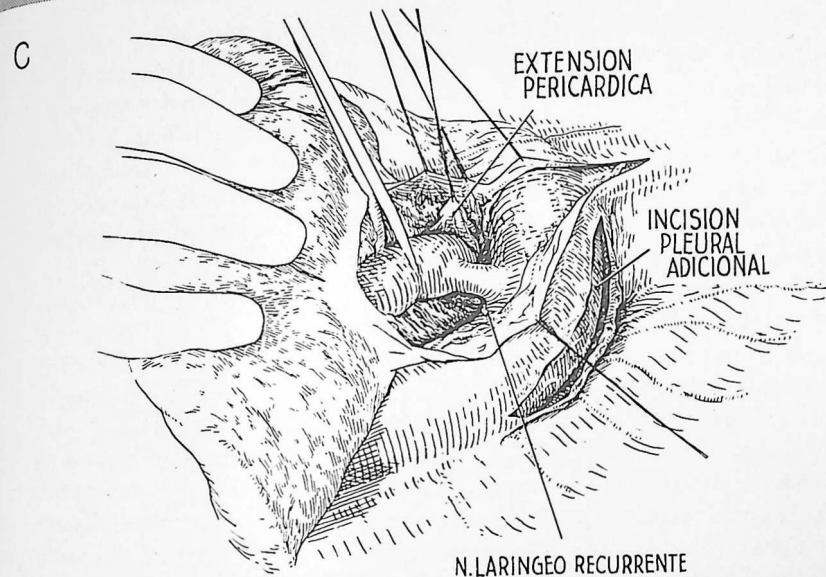


C.—Es frecuente que una parte del saco pericárdico recubra la pared anterior del conducto; puede extenderse hacia afuera, hasta alcanzar la aorta. De ordinario resulta fácil de reconocer. Si se abre por inadvertencia, se derrama un líquido acuoso. La extensión pericárdica se moviliza y se refleja hacia la línea media. Puede utilizarse para ello un punto de seda, en la forma que indica el dibujo. Si hay duda acerca de la relación entre la arteria pulmonar y el conducto, puede aclararse la situación abriendo el saco pericárdico a este nivel.

La disección de la pared posterior del conducto constituye la parte más peligrosa de la operación; no debe intentarse, a menos de tener preparado todo lo necesario para ocluir la aorta en caso de hemorragia. Incindimos la pleura encima de la aorta, en la forma que ilustra el dibujo, para que en caso de necesidad puedan aplicarse rápidamente a la aorta pinzas de Crafoord. Algunos cirujanos pasan cintas de hernia alrededor de la aorta por encima y por debajo del conducto. El tejido areolar situado detrás del conducto arterioso se despega por disección obtusa. La mejor exposición de la pared posterior se logra desplazando el pulmón hacia adelante y adentro, formando un ángulo abierto entre la arteria pulmonar y la aorta. Cuando se introducen hacia atrás las puntas de la pinza, se pueden observar que salen inmediatamente por encima del conducto. La única demostración de que se está desplazando hacia arriba el tejido areolar, y no la pared del conducto, la proporciona el ver las puntas de las pinzas, no el palparlas. El tejido situado detrás del conducto puede ser relativamente denso. Después que ha sido atravesado con una pinza y se ha establecido un buen plan de despegamiento, la supresión del tejido que queda alrededor del conducto es mucho menos peligrosa. No es probable que se lesione el nervio laríngeo recurrente si se pone netamente de manifiesto antes de empezar la disección por detrás del conducto.

D.—Cuando se han extirpado completamente los tejidos que rodean al conducto, se aplican a éste las pinzas de Potts. Se trata de pinzas que no aplastan el tejido, provistas de finas ranuras en cada hoja, a manera de peine, para evitar el deslizamiento. Se aplican lo más cerca posible de la aorta y de la pulmonar, de manera que después de seccionado el conducto queden manguitos adecuados para sutura. Si el conducto arterioso es corto, puede obtenerse cierta longitud adicional aplicando la pinza interna a las paredes de la arteria pulmonar en la zona donde desemboca el conducto.

[La sección y sutura del conducto arterioso persistente continúa en la página 308].



E.—Las pinzas de Potts para conducto raramente se escurren; pero pueden hacerlo, por cuyo motivo el conducto únicamente se corta por mitad antes de empezar la sutura. Si las pinzas se escurren o no impiden totalmente la salida de sangre, resulta mucho más fácil recobrar el conducto si sólo se halla parcialmente dividido. Los bordes del conducto se cierran mediante dos capas de sutura continua, de punto sobre punto con seda Deknatel 5-0. En el dibujo se ha insertado la mitad de la primera línea en la arteria pulmonar y se inicia la primera línea de sutura en la porción aórtica.

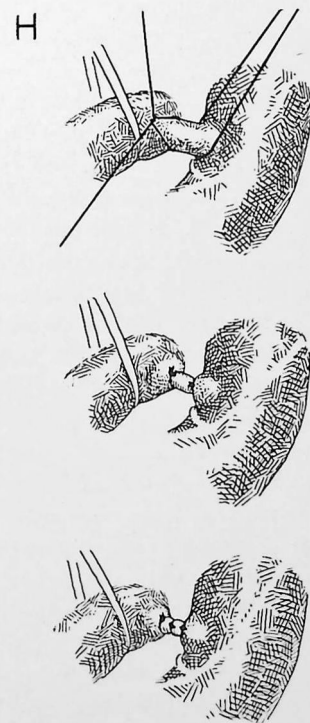
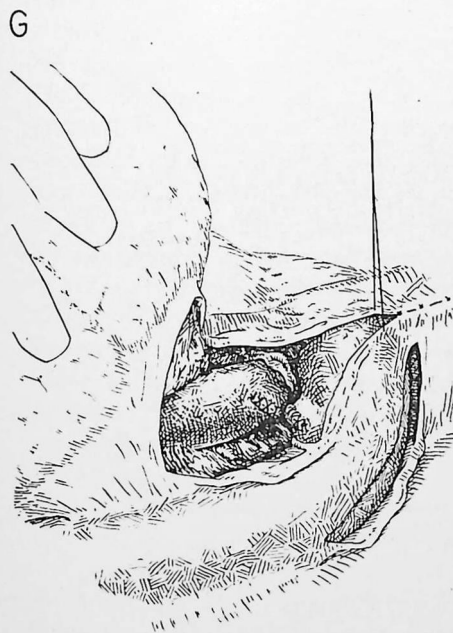
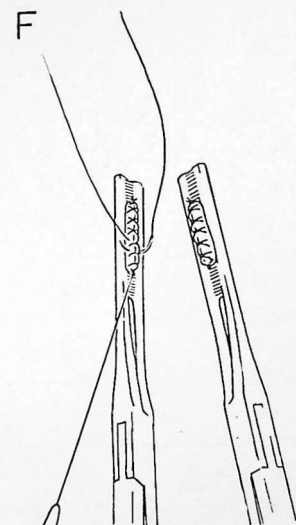
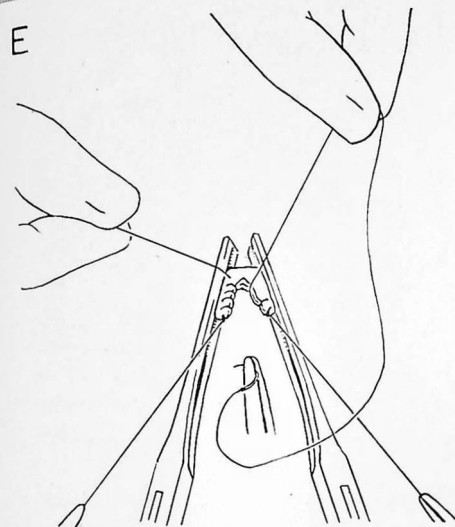
F.—La sutura se anuda después que se ha completado la primera línea de puntos; se utiliza otra sutura para la segunda hilera. No debe cortarse el hilo de la primera línea de puntos, pues la aguja se inserta en sentido retrógrado para la segunda hilera. Si el manguito tiene longitud suficiente, la segunda hilera puede insertarse más cerca de la pinza que la primera.

G.—Una vez completada la sutura, se coloca una compresa encima de la línea de puntos en la vertiente de la arteria pulmonar y se suelta poco a poco la pinza. La compresa se mantiene aplicada a la línea de sutura durante tres a cinco minutos; cuando se extrae, raramente hay hemorragia. La manipulación se repite en la vertiente aórtica.

LIGADURA DE UN CONDUCTO ARTERIOSO PERSISTENTE

Cuando el conducto arterioso es suficientemente largo, como ocurre en muchos pacientes, se recomienda la ligadura en lugar de proceder a la sección y sutura. La exposición del conducto se logra en forma esencialmente idéntica a la descrita en *A—C*.

H.—Después que el conducto ha quedado bien expuesto y se han tomado las precauciones para combatir una posible hemorragia, se colocan ligaduras de seda 0 cerca de los extremos. Se empieza por ligar el extremo de la arteria pulmonar; después se liga el aórtico. Entre los dos se coloca una tercera ligadura. Estas ligaduras deben anudarse fuertemente para tener la seguridad de que la luz ha sido ocluída. Si el conducto presenta cambios degenerativos una ligadura puede cortar la pared. La sección de la media de la pared del vaso puede reconocerse por una sensación característica que perciben los dedos del operador, similar a la que produce el aplastamiento de una bola de nieve con la mano. Si ocurre, hay que aplicar pinzas al conducto arterioso, y cortarlo y suturarlo en la forma descrita en *D—G*.



COARTACIÓN DE LA AORTA

La coartación de la aorta es una constricción congénita del vaso. Excepto en casos raros, la constricción hállase inmediatamente por debajo del origen de la arteria subclavia izquierda. El defecto tiene gravedad variable; en unos casos sólo ocluye parcialmente la luz de la aorta, en otros la cierra por completo. Prodúcese hipertensión en el arco aórtico y las ramas situadas antes de la constricción. Pero la presión arterial en las piernas es baja o imposible de determinar ya que una parte mayor o menor de la sangre arterial que alcanza la mitad inferior del cuerpo sigue vías colaterales. Se ha comprobado que la edad media de la muerte en personas con esta lesión es de 33 años. La muerte suele producirse por complicaciones de la hipertensión, como accidentes de la circulación cerebral, insuficiencia cardíaca o rotura de la aorta.

El diagnóstico suele poderse establecer por examen físico; debe tenerse siempre presente en personas jóvenes que sufran hipertensión. Son datos característicos el pulso débil o ausente y la presión sanguínea baja o imposible de determinar en las extremidades inferiores, la hipertensión de las extremidades superiores y las arterias palpables de gran calibre en la zona interescapular. Radiológicamente no hay cayado aórtico o es muy pequeño; los bordes inferiores de las costillas pueden estar "festoneados". A veces puede percibirse el defecto por angiocardiógrafía (lámina 6) pero se demuestra mucho más fácilmente por aortografía directa. Estas técnicas no son necesarias para establecer el diagnóstico, pero resultan útiles antes de la intervención para determinar si la zona constreñida es tan larga que requiera un injerto.

La edad óptima para la operación se halla entre 8 y 15 años; más allá de la pubertad hay tendencia creciente a los cambios degenerativos en las paredes arteriales. La presencia de tales cambios aumenta los peligros de la intervención y disminuye las probabilidades de éxito. Hay que recurrir al tratamiento quirúrgico como medida profiláctica antes que se desarrollen cambios degenerativos y otras complicaciones de la hipertensión. Cuando la operación se lleva a cabo antes que el paciente haya alcanzado su pleno desarrollo, se utilizan puntos separados para los dos tercios anteriores de la anastomosis, de forma que no quede limitado el crecimiento a nivel de la línea de sutura. En los niños pequeños se utilizan puntos separados para toda la anastomosis.

El objetivo perseguido al tratar quirúrgicamente la coartación de la aorta es suprimir la dificultad mecánica al curso de la sangre en la aorta. Cuando la constricción es brusca y la luz aórtica inmediatamente por encima y por debajo es amplia, este objetivo puede alcanzarse fácilmente. Pero si

la luz aórtica por encima del defecto es pequeña y cónica, puede resultar imposible una anastomosis término-terminal suficientemente amplia para suprimir completamente el bloqueo. El cirujano determinará con buen juicio cuál sea el grado de oclusión que pueda suprimirse sin producir tensión excesiva de la línea de sutura. Claro está, en un niño con aorta elástica puede salvarse un defecto más largo que en un adulto que tiene la aorta esclerosada. Cuando la anastomosis aórtica término-terminal resulta imposible, pueden considerarse dos alternativas: 1) anastomosis de la arteria subclavia izquierda a la aorta descendente y 2) empleo de un injerto homoplástico de aorta conservada. Ambos métodos presentan inconvenientes. Cuando se utiliza la arteria subclavia para anastomosis, la presión sanguínea no siempre se restablece en valores normales. Los injertos homoplásticos de aorta son invadidos por los tejidos del huésped y sufren cambios degenerativos. Se desconoce cuál sea su destino final.

El éxito de la operación se mide por la reducción de la presión sanguínea después de la intervención. La presión sanguínea disminuye gradualmente y puede tardar dos a tres semanas en alcanzar valores normales. El motivo de ello se desconoce. Si inmediatamente después de la intervención la presión sanguínea es mayor en las piernas que en los brazos y se percibe el pulso saltón en los pies, casi puede asegurarse un buen resultado. Si la presión del pulso (diferencial) durante varios días sigue siendo mayor en los brazos que en las piernas, el resultado todavía puede ser bueno, ya que la presión en las extremidades superiores puede disminuir más tarde. Si la presión en las extremidades inferiores no llega a ser mayor que en las superiores, la anastomosis no es tan amplia como debiera.

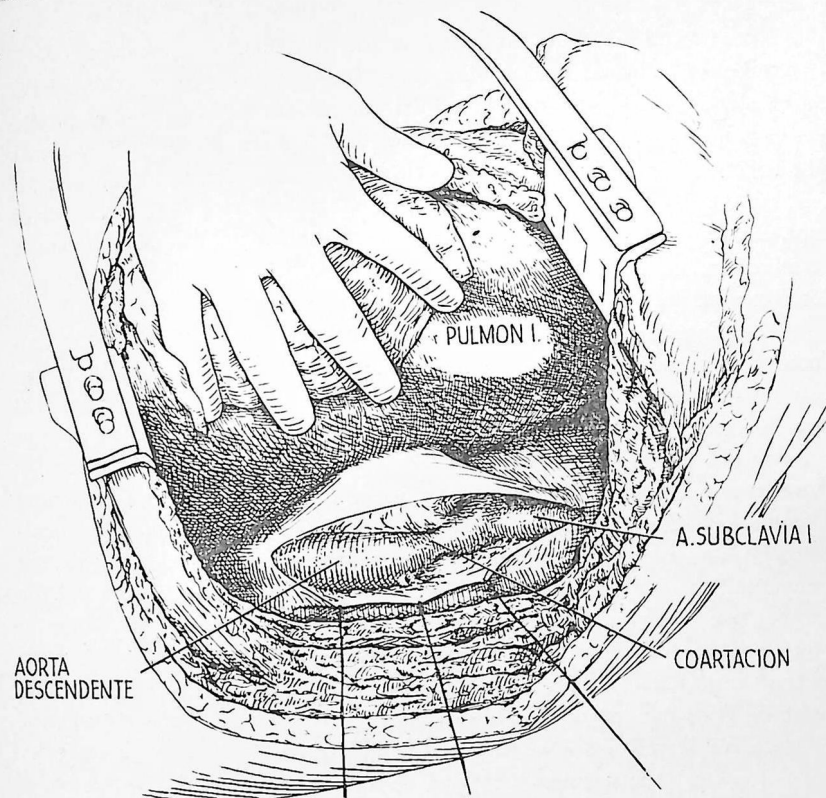
RESECCIÓN CON ANASTOMOSIS AÓRTICA TÉRMINOTERMINAL

A.—El paciente se coloca en posición lateral y se efectúa una incisión a nivel de la quinta costilla o del quinto espacio intercostal izquierdos. Se necesita exposición adicional en la parte posterior para poder disecar y reseccionar la aorta sin peligro (este vaso se halla en situación posterior). De ordinario suele poderse lograr una buena exposición reseccionando segmentos posteriores cortos de las costillas cuarta y tercera. A veces también es necesario seccionar las costillas segunda o sexta. En uno u otro caso, es esencial una exposición amplia. El pulmón es desplazado hacia adelante por un asistente, exponiéndose así la coartación y el cayado aórticos. Se efectúa una incisión larga en la pleura que recubre la aorta y la arteria subclavia izquierda, según indica el dibujo. Se extiende desde unos cinco centímetros por debajo de la coartación hasta un punto cerca del vértice del tórax. La vena intercostal superior y un número variable de vasos pleurales requieren ligadura. Se insertan puntos de seda en los bordes pleurales para la retracción. El dibujo indica una coartación típica de tipo adulto. La aorta es algo mayor por debajo de la constricción que por encima de ella; es la que se denomina dilatación postestenótica.

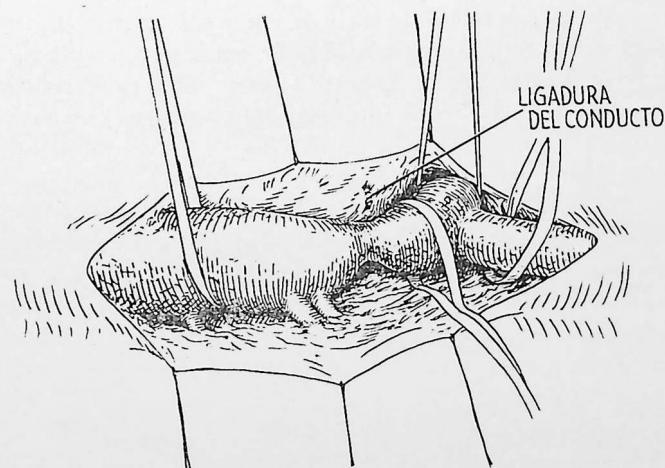
B.—La disección de los tejidos que rodean la aorta y vasos intercostales debe efectuarse con el mayor cuidado. Debe preferirse la disección obtusa con precaución a la disección aguda en la mayor parte del trabajo. Las bridas resistentes tienen tendencia a contener arterias; deben cortarse a cierta distancia de la aorta para poderlas pinzar y ligar con facilidad. Las arterias intercostales suelen tener paredes extremadamente delgadas y la hemorragia que producen puede resultar muy molesta. A veces hay arterias bronquiales que nacen de la pared posterior de la aorta inmediatamente por encima o por debajo de la constricción, o de la superficie posterior de la arteria subclavia. Si la coartación es completa o casi completa, pueden aplicarse al área constreñida pinzas de Potts para conducto arterioso, y se corta la aorta entre ellas. Luego pueden elevarse los extremos cortados para facilitar la disección posterior. No es rara la presencia de un conducto arterioso permeable, generalmente cerca del punto de constricción máxima. Se corta y sutura en la forma ya descrita (lámina 62). Al ir disecando, se pasan cintas de hernia alrededor de las arterias subclavia y aorta, en la forma que indica el dibujo, para poder cohibir la hemorragia si se produce.

[La resección de la coartación de la aorta continúa en la página 314].

A



B

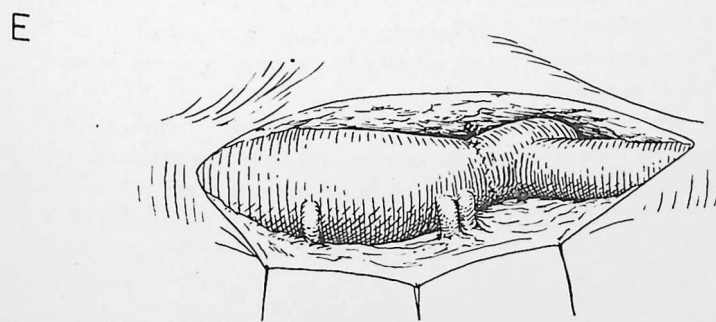
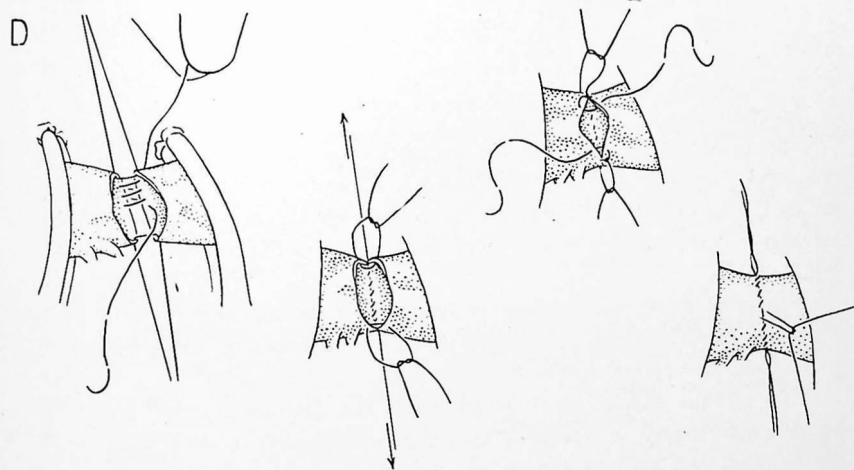
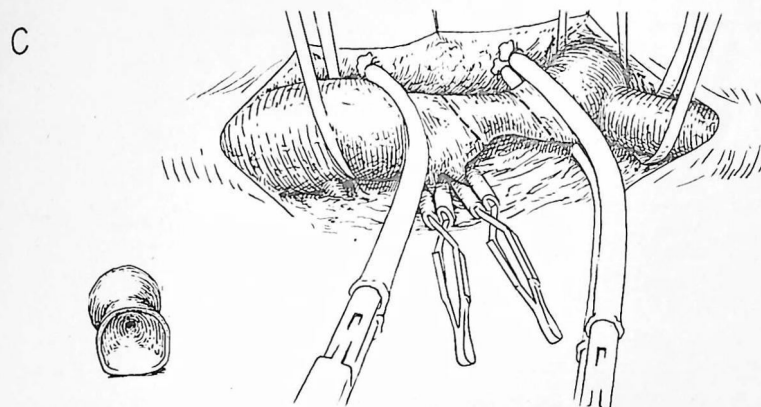


La longitud de aorta que deba researse por encima y por debajo de la coartación es punto de la mayor importancia. Cuando la constricción aórtica es brusca y hay una luz vascular amplia por encima y por debajo, el problema es sencillo. Pero lo más frecuente es que la aorta sea estrecha y cónica por encima y por debajo de la constricción. Suele poderse obtener una luz casi tan amplia resecando un segmento de 2 cm que resecano 1 ó 2 cm de más. La longitud del defecto que puede researse sin impedir la anastomosis término-terminal depende de la movilidad y elasticidad de la aorta y vasos intercostales.

C.—Cuando se ha completado la disección, se aplican pinzas de Crafoord para aorta antes y después de la constricción. Las ramas de las pinzas van recubiertas de una funda de algodón para evitar que se escurran. Las arterias intercostales situadas por encima de la pinza inferior suelen poderse respetar ocluyéndolas con pinzas "bulldog", en la forma que indica el dibujo. A veces se puede colocar la pinza inferior por encima de la arteria intercostal más elevada. Cuando resulta manifiesta la posibilidad de efectuar una anastomosis amplia, pueden sacrificarse tres o cuatro de las primeras arterias intercostales si ello facilita la disección. En caso de que la constricción se halle localizada en una parte muy alta del vaso, puede ser necesario colocar la pinza superior que cruce tanto la aorta como la arteria subclavia. A veces es posible mantener el paso de sangre por la arteria subclavia utilizando una pinza de Potts para aorta. Las líneas interrumpidas indican los niveles donde se efectuará la sección; a la izquierda, el dibujo muestra la pieza reseçada.

D.—Esta es una sutura continua de Carrel. La aorta no se ha hecho girar. Después que se ha insertado la sutura posterior y se ha tirado de ella suficientemente, se liga a un punto de fijación colocado en cada extremo. Los puntos de fijación continúan hacia delante y sus cabos se atan juntos. Se aplican compresas de gasa seca a la línea de sutura y se sueltan poco a poco las pinzas; primero la inferior, luego la superior. Si se necesitan puntos adicionales para cohibir la hemorragia, vuelven a aplicarse las pinzas. En los niños se utilizan puntos separados para los dos tercios anteriores, o para toda la anastomosis.

E.—Aspecto de la sutura completada. Incluso en caso de anastomosis amplia, por debajo la aorta sigue siendo algo mayor a consecuencia de la dilatación postestenótica preexistente. Los bordes de la pleura se aproximan con puntos separados y la incisión se cierra en la forma acostumbrada. Se recomienda dejar drenaje del tórax con cierre de agua durante 24 a 48 horas, ya que la dilatación y la sinuosidad de las arterias intercostales hace más peligrosa la toracentesis.



TETRALOGÍA DE FALLOT

Los pacientes con tetralogía de Fallot están cianóticos porque la sangre venosa del ventrículo derecho pasa directamente a la aorta. El desplazamiento de la aorta hacia la derecha y la presencia de un defecto en la parte alta del tabique interventricular brindan una vía para el corto circuito de derecha a izquierda. El volumen de sangre que pasa en corto circuito aumenta por la presencia de estenosis pulmonar. El tratamiento quirúrgico actualmente utilizado consiste en establecer un corto circuito de izquierda a derecha por fuera del corazón con el fin de compensar el corto circuito de derecha a izquierda en el interior del mismo, aumentando así el volumen de sangre que atraviesa los pulmones. Algunos cirujanos han intentado combatir la estenosis pulmonar desde el interior del corazón. La estenosis suele hallarse en la porción infundibular del ventrículo y resulta más difícil de corregir que cuando se halla en la válvula, según ilustra la lámina 66. Cuando el perfeccionamiento de la circulación extracorporal permita la cirugía intracardiaca amplia, quizá sea posible eliminar tanto la estenosis pulmonar como la comunicación de derecha a izquierda.

Suele requerirse la ayuda de un cardiólogo competente para que, empleando las técnicas diagnósticas adecuadas, determine cuáles son los cardiopatas cianóticos que sufren tetralogía de Fallot. En algunos casos es necesario emplear técnicas especiales, como el cateterismo cardíaco y la angiocardiógrafa.

La edad mejor para operar se halla entre los cuatro y los doce años. Muchos niños cianóticos sufren graves trastornos antes de los cuatro años; en tal caso no hay que retrasar la intervención, a pesar de que la mortalidad sea más elevada en este grupo de pacientes. La decisión depende del estado general del paciente, el grado de cianosis, la presencia eventual de signos de insuficiencia cardíaca y la intensidad de la policitemia.

Cuando amenaza o ya se ha desencadenado la insuficiencia cardíaca, hay que digitalizar al enfermo antes de operarlo. Procede mantener una hidratación adecuada para disminuir el peligro de trombosis a consecuencia de la policitemia. No se empleará heparina a menos que aparezcan signos de trombosis después de la operación.

Consideraciones operatorias generales.—Puede crearse un corto circuito extracardiaco de izquierda a derecha anastomosando la arteria subclavia a la arteria pulmonar (operación de Blalock) o la aorta descendente a la arteria pulmonar (operación de Potts). En la operación de Blalock, pueden utilizarse la arteria subclavia nacida del tronco braquiocefálico o la subclavia nacida de la aorta. En general, es preferible emplear la subclavia nacida en

el tronco braquiocefálico, ya que la subclavia izquierda tiende a doblarse en su origen cuando se le imprime un movimiento circular hacia abajo con arco de 180 grados, incluso cuando parece tener longitud adecuada. Si la arteria subclavia es demasiado corta para alcanzar la arteria pulmonar, puede emplearse un injerto de vena femoral para establecer la continuidad. Cuando se prevé que la arteria subclavia puede ser corta, como ocurre a veces en personas de gran estatura, con arco aórtico alto, se recomienda abrir el tórax del lado hacia el cual se arquea la aorta. (Se observa arco aórtico situado en el lado derecho aproximadamente en el 20 por 100 de los pacientes). Si la arteria subclavia es demasiado corta para alcanzar la arteria pulmonar, puede llevarse a cabo la operación de Potts. Si resulta difícil porque la aorta no se despliega bien, puede utilizarse un segmento de arteria subclavia como injerto libre entre las arterias aorta y pulmonar.

Nosotros consideramos que en los niños pequeños la operación de Potts es más fácil de llevar a cabo que la operación de Blalock. Sus ventajas son máximas en pacientes que pesen menos de 9 a 14 kilos, pero también puede efectuarse sin dificultad en el lado izquierdo en los niños más crecidos. La operación de Potts probablemente no sea recomendable para niños que tengan arco aórtico derecho y pesen más de 14 kilos, ya que el bronquio principal derecho tiende a interponerse en el camino.

Cuando se efectúa una de estas operaciones, de Blalock o de Potts, en niños pequeños se emplean puntos separados para la mitad anterior de la anastomosis con el fin de evitar la constricción a nivel de la sutura cuando el niño crezca.

Si no hay arteria pulmonar o es demasiado pequeña para poderla anastomosar, merece la pena extirpar la pleura parietal y espolvorear polvo de talco o de asbesto sobre la superficie del pulmón. Así aumenta la circulación colateral y en muchos casos se logra mejoría clínica neta.

Con el paciente en posición lateral, en los niños se efectúa una incisión a nivel del cuarto espacio intercostal; en los adultos se reseca la quinta costilla. Algunos cirujanos prefieren el decúbito supino, con incisión a nivel del tercer espacio y sección de los cartílagos costales segundo y tercero.

A.—En este caso el paciente tiene arco aórtico izquierdo (como el 80 por 100 de las personas) y el tórax se abre en el lado derecho, de manera que pueda utilizarse la rama subclavia del tronco braquiocefálico. Se abren las pleuras hiliar anterior y mediastínica inmediatamente por detrás de la vena cava superior. La porción horizontal de la vena ácigos, junto a la vena cava superior, se separa por disección de los tejidos que la rodean y se prepara para ligadura. Se ha pasado la primera ligadura alrededor de la vena ácigos.

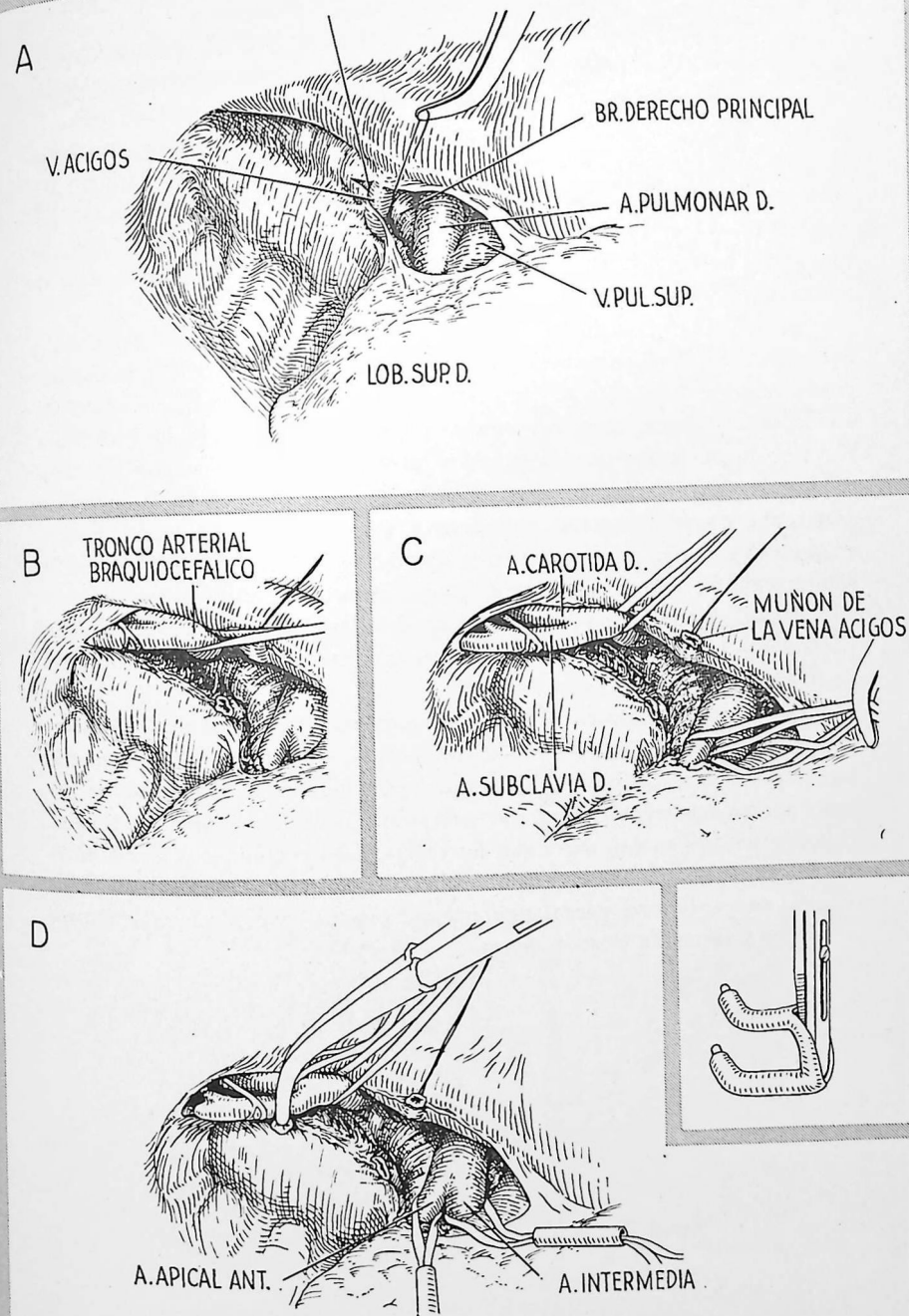
B.—La vena ácigos es ligada y seccionada, dejando manguitos largos. Los cabos largos de la ligadura interna se conservan y utilizan para desplazar la vena cava hacia adelante. Se extiende la incisión en la pleura mediastínica hasta el vértice del tórax, donde pasa encima de la arteria subclavia. Se introduce con cuidado un dedo en el tejido areolar laxo situado detrás de la vena cava superior hasta alcanzar el tronco arterial braquiocefálico. Esta arteria se libera con disección digital cuidadosa y se pasa alrededor de ella una tira de hernia.

C.—Se disecciona la arteria pulmonar liberándola del pericardio y desplazándola hacia la línea media, hasta un punto situado a 1.5 cm aproximadamente por fuera de la bifurcación de las arterias apical anterior e intermedia. Se pasan tiras de hernia alrededor de estas arterias. En este tiempo operatorio la arteria pulmonar se ocluye durante varios minutos para determinar si el paciente puede tolerar la supresión funcional del pulmón derecho durante la anastomosis.

D.—Se ha diseccionado la arteria subclavia. Hay que evitar con todo cuidado el lesionar los nervios vago y laríngeo recurrente. Se colocan ligaduras en las ramas de la arteria subclavia por fuera de su primera bifurcación mayor, y se aplica una pinza de Crafoord cerca de su origen, por dentro del punto donde el nervio laríngeo recurrente la rodea.

En el dibujo inserto se señala el método más adecuado para aplicar un tubo de goma a las ramas de la pinza de Blalock.

[La operación de Blalock continúa en la página 320].

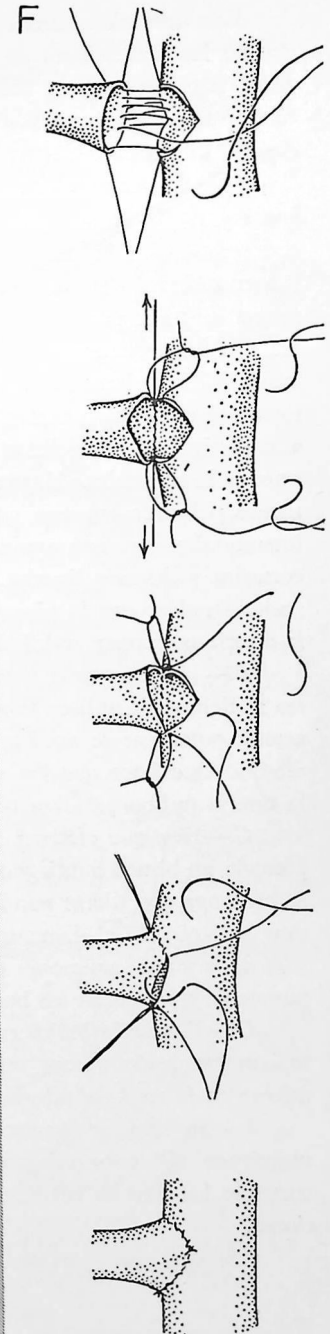
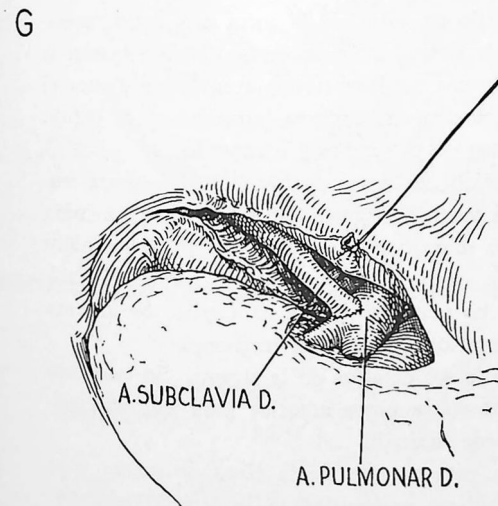
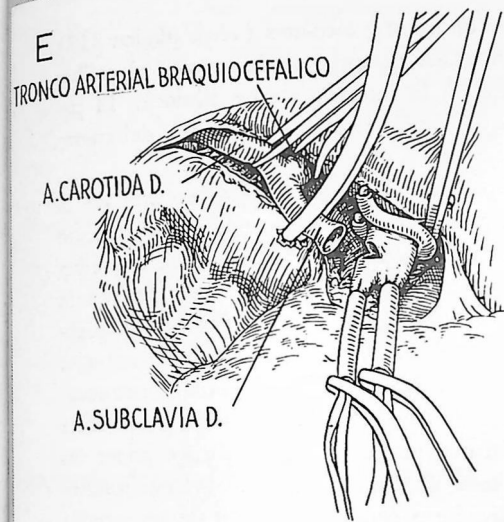


E.—Se corta la arteria subclavia a nivel de su primera bifurcación mayor, mejor que antes de ésta. Ello permite que la circunferencia del cabo seccionado sea algo mayor que la de la arteria proximal y permite evitar la tendencia a la constricción por la sutura. El cabo de la arteria se lleva hacia la línea media pasando por dentro del asa que forma el nervio laríngeo recurrente, luego hacia abajo hasta proximidad de la arteria pulmonar. En muchos casos resulta útil volver a aplicar la pinza de Crafoord en un punto más distal sobre la arteria, con el fin de poder manipular mejor el cabo seccionado durante la sutura.

Se aplica la pinza de Blalock a la arteria pulmonar lo más cerca posible del pericardio. La hemorragia retrógrada en la arteria pulmonar se domina pasando un tubo de caucho sobre las tiras de hernia que se hallan colocadas alrededor de las arterias apical anterior e intermedia. Se deslizan los tubos hacia abajo hasta que queden ocluidos los vasos y se fijan en posición utilizando pinzas de Kelly. Se elige luego una zona adecuada en la superficie ánterosuperior de la arteria pulmonar y se le hace una pequeña incisión transversal con tijeras. La incisión se agranda gradualmente al manipular la sutura; debe hacerse algo menor de lo que parece necesario.

F.—El dibujo ilustra claramente los detalles de la sutura. En los niños pequeños se utilizan puntos separados para la mitad o los dos tercios anteriores de la sutura.

G.—Una vez completada la sutura, se colocan compresas secas alrededor de la línea de sutura en la forma acostumbrada, y se libera primeramente la arteria pulmonar. Es muy probable que haya salida de sangre cuando se utilicen puntos separados; a veces es necesario colocar algún punto adicional. Después que se han extraído todas las pinzas, debe percibirse un fuerte estrechamiento (thrill) en la arteria pulmonar. La arteria pulmonar puede ocluirse temporalmente para comprobar que el thrill es producido por el paso de sangre a través de la anastomosis.



Esta operación resulta ventajosa en niños y lactantes (véase página 317) porque las dimensiones de la anastomosis no están limitadas por el calibre de la arteria subclavia, como ocurre en la intervención de Blalock. El paciente se coloca en posición lateral. Se efectúa una incisión a nivel del cuarto espacio intercostal.

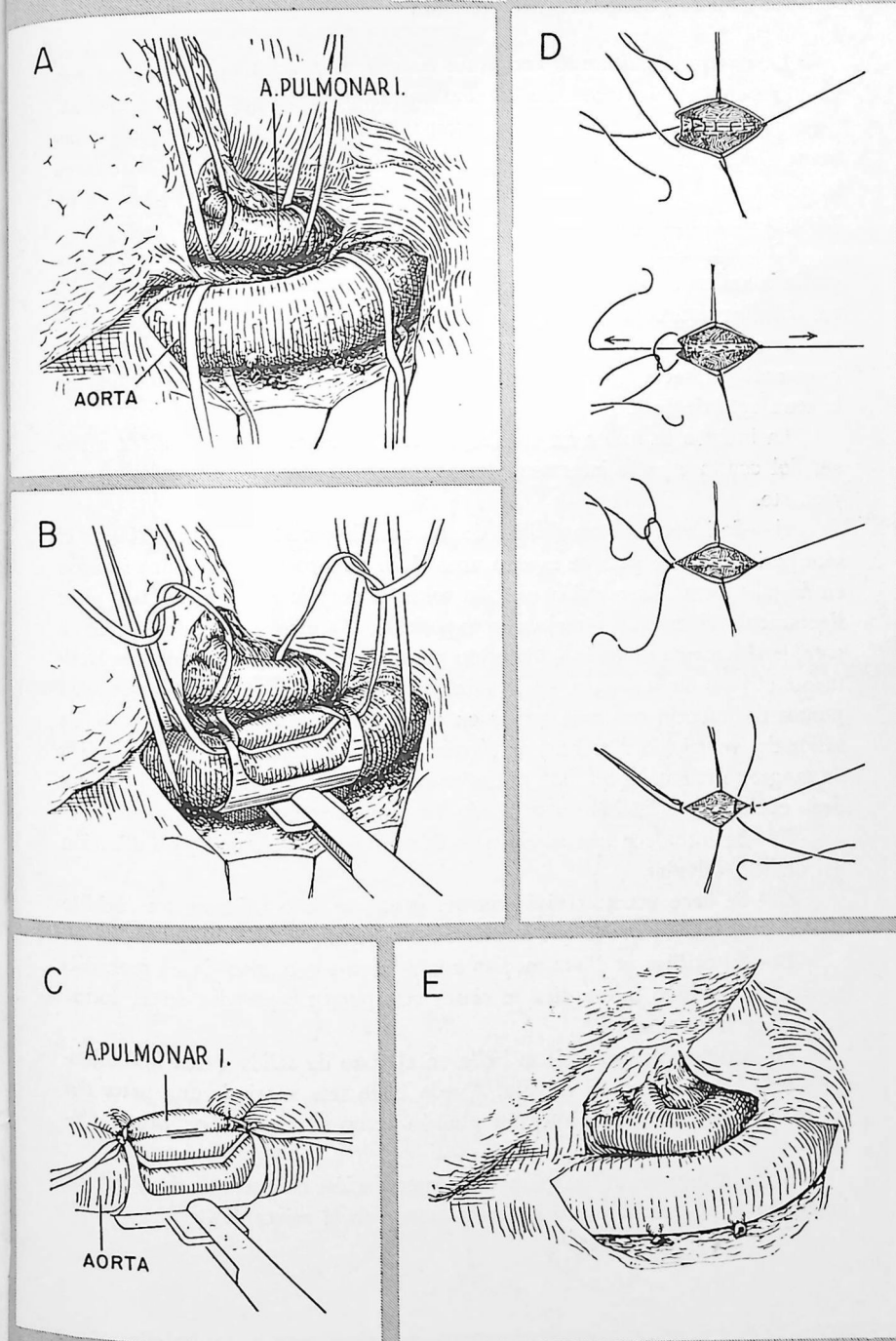
A.—Se efectúan incisiones separadas de la pleura por encima de la aorta y de la arteria pulmonar izquierda y se colocan puntos de tracción con seda en los bordes pleurales externos e internos. Por disección se liberan con cuidado las arterias aorta y pulmonar de los tejidos vecinos, en la forma ilustrada por el dibujo. La disección de la arteria pulmonar no plantea problemas especiales. La disección de la pared posterior de la aorta es mejor iniciarla inmediatamente por fuera de la arteria subclavia, donde raramente se encuentran ramas. Una tira de hernia pasada alrededor de la aorta a este nivel permite ejercer tracción que resulta muy útil para exponer las arterias intercostales. Hay que seccionar de dos a ocho intercostales. Resulta menos peligroso empezar pasando ligaduras de seda alrededor de las arterias intercostales, con una aguja de aneurisma, antes de cortarlas, que pinzarlas, cortarlas y después ligarlas. Hay que disecar la aorta suficientemente para poderla rodear con la pinza de Potts. Se pasan tiras de hernia alrededor de la arteria pulmonar, rodeándola dos veces.

B.—Hay que tener gran cuidado en no ocluir la aorta más de lo necesario al tiempo de aplicar la pinza de Potts. Las tiras de hernia que rodean la arteria pulmonar se anudan a la pinza de Potts en la forma que ilustra el dibujo. Esto hace que los vasos queden en contacto inmediato y se ocluya la arteria pulmonar. Esta última no debe someterse a rotación.

C.—Hay que efectuar la incisión de la aorta muy cuidadosamente empleando un bisturí puntiagudo; este vaso se desgarrará con facilidad. La incisión se prolonga con tijeras puntiagudas hasta que tenga unos 6 mm en los niños muy pequeños, o el diámetro de la arteria subclavia en los adultos. La incisión de la arteria pulmonar es mucho más fácil de llevar a cabo. Se insertan puntos de tracción en los bordes anteriores de las dos incisiones.

D.—El dibujo indica netamente los detalles de la sutura. En este caso se han empleado puntos separados en la parte anterior para que el crecimiento de la zona de sutura no quede limitado.

E.—Se colocan compresas de gasa encima de la línea de sutura y se mantienen allí unos minutos. Se libera primeramente la arteria pulmonar cortando las tiras de hernia. A veces resulta necesario colocar un punto adicional.



La estenosis pulmonar congénita aislada es mucho más rara que formando parte de la tetralogía de Fallot. La estenosis pulmonar "aislada" suele ser de tipo valvular y no se acompaña de cianosis a menos que permanezca abierto el agujero oval permitiendo un corto circuito de derecha a izquierda por hallarse aumentada la presión en la aurícula derecha. En la tetralogía de Fallot la estenosis pulmonar suele ser de tipo infundibular.

Con frecuencia hay que utilizar el cateterismo cardíaco, la angiocardiógrafa o ambas técnicas al mismo tiempo para lograr un diagnóstico definitivo. El diagnóstico preciso tiene importancia, porque los enfermos cianóticos con estenosis valvular y defecto del tabique interauricular necesitan una intervención directa sobre la válvula en lugar de un corto circuito como en la tetralogía de Fallot.

La incisión se indica en el dibujo inserto. Se penetra en el tórax a través del cuarto espacio intercostal; se seccionan los cartílagos costales tercero y cuarto.

A.—Se inyectan 5 cm cúbicos de solución de procaína al 2 por 100 en el saco pericárdico; después de esperar unos cinco minutos se efectúa una incisión en ángulo recto. La tracción ejercida sobre el colgajo pericárdico hace girar ligeramente el corazón y mejora la exposición. La arteria pulmonar se halla considerablemente dilatada (dilatación postestenótica) y puede palparse fácilmente el paso de la sangre a través del pequeño orificio valvular. Se colocan puntos de tracción con seda gruesa en el miocardio a nivel de la porción de salida del ventrículo derecho y se efectúa una incisión entre ellos. La pérdida de sangre se reduce al mínimo mientras dura la intervención manteniendo un dedo encima de la incisión o cruzando los puntos de tracción.

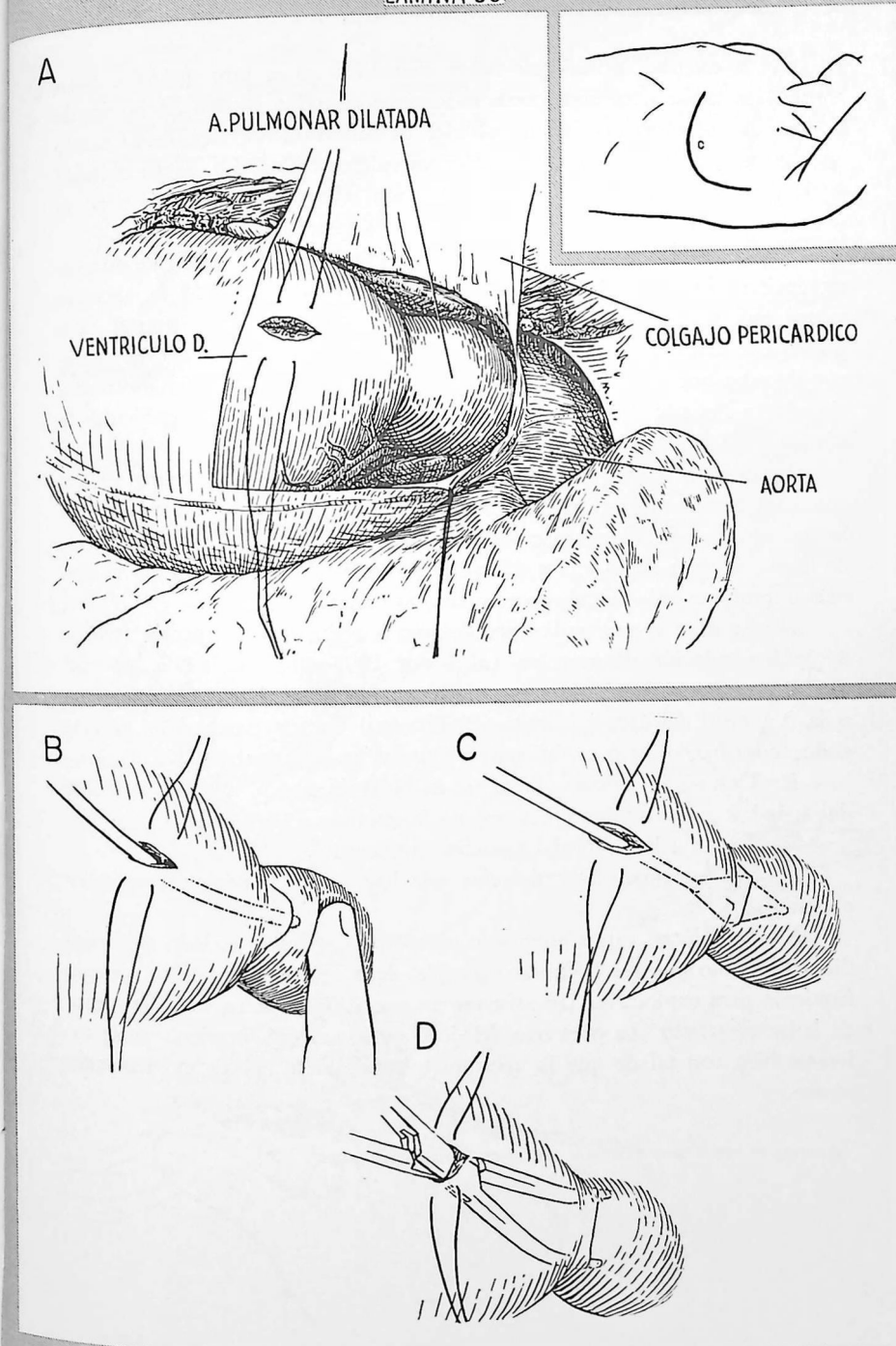
B.—Se introduce una sonda para determinar el volumen y localización del orificio valvular.

C.—Se hace penetrar rápidamente, pero con todo cuidado, un cuchillo de valvulotomía de Brock que atraviese la válvula.

D.—El orificio se dilata mediante unas pinzas o una sonda de gran diámetro. La incisión miocárdica se cierra con puntos separados en la forma que indica la lámina 19.

En ocasiones la estenosis se halla en el cono de salida (área infundibular) más bien que en la válvula. Puede intentarse suprimir una parte del tejido de obstrucción mediante un punzón como el creado por Brock (lámina 9, D).

Actualmente se utiliza para esta intervención el cuchillo de Potts de hojas móviles, que hace una abertura menor en el miocardio.



En la estenosis mitral por fiebre reumática no es raro que sólo estén engrosados y fibróticos unos pocos milímetros de tejido junto a los bordes de la válvula; el resto del tejido valvular es relativamente flexible. Cuando se liberan quirúrgicamente los bordes valvulares fusionados, la flexibilidad de la base de las valvas permite una función relativamente normal y no es probable que se produzca insuficiencia, o, si ya existe, que aumente.

No todos los autores están de acuerdo sobre las indicaciones de esta intervención. En la actualidad, sólo parece aconsejable cuando la abertura mitral está suficientemente constreñida para causar síntomas intensos. Las principales contraindicaciones son las siguientes: 1) insuficiencia del corazón derecho que no pueda corregirse con tratamiento médico; 2) insuficiencia aórtica intensa; 3) lesiones avanzadas de otras válvulas, en particular la aórtica, y 4) actividad persistente del proceso reumático.

La incisión señalada en el dibujo inserto sólo se utiliza alguna vez en enfermos sumamente graves. Puede lograrse una exposición mejor por vía lateral atravesando el cuarto espacio intercostal. Obrando en forma adecuada la mayor parte de pacientes toleran la posición lateral. Ésta resulta mucho más importante todavía cuando es necesario cortar las comisuras.

A.—Se abre el pericardio, por delante o por detrás del nervio frénico. Se infiltra solución de procaína (al 1 por 100) alrededor de la base del apéndice auricular izquierdo y se coloca una sutura en bolsa de tabaco con seda 0 a nivel del área infiltrada. El Pronestil (amida procaínica) por vía endovenosa puede ser muy útil para evitar las arritmias cardíacas.

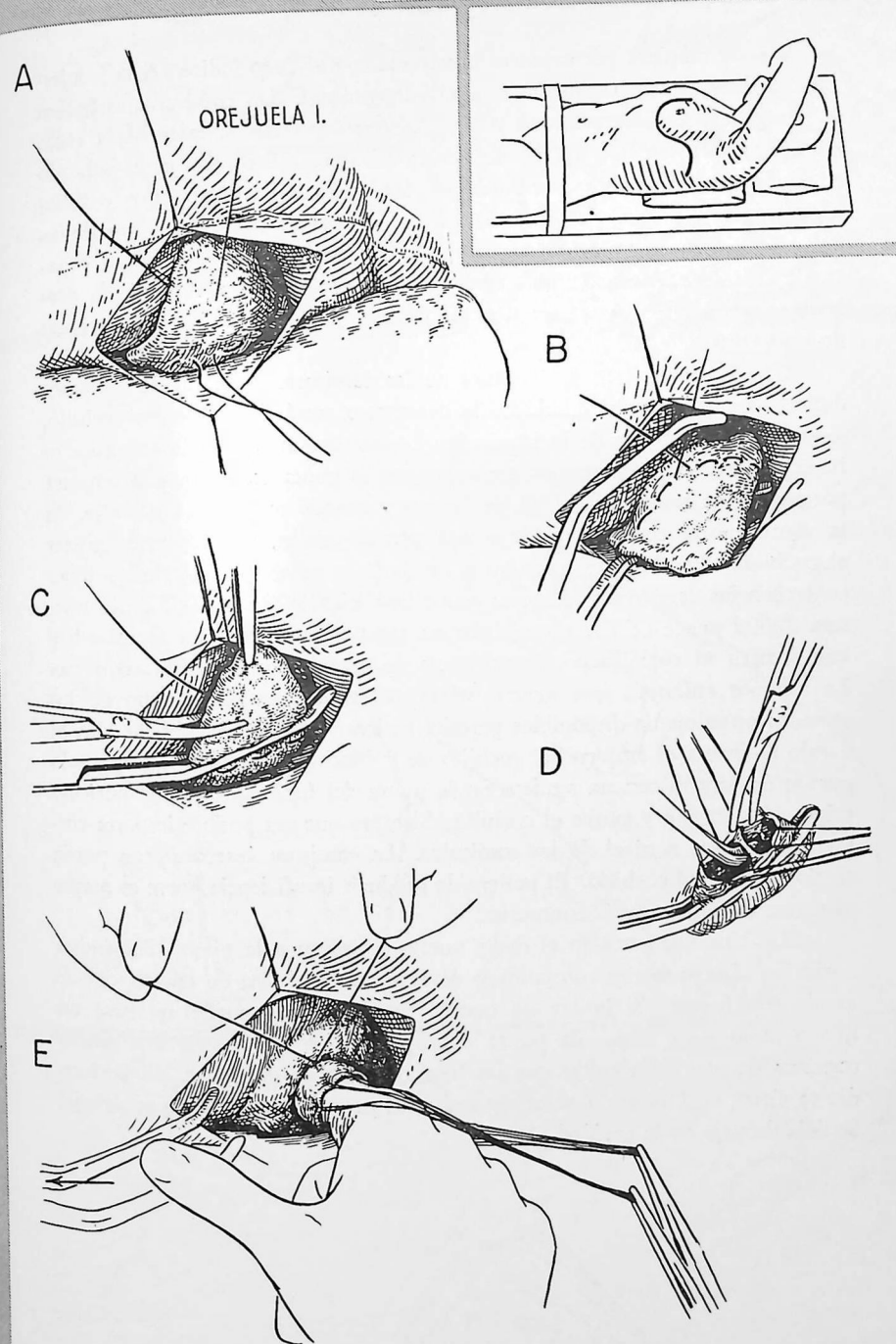
B.—Después de colocada la sutura en bolsa de tabaco, se aplica a la base del apéndice auricular una pinza que no la lesione.

C.—Se corta la punta del apéndice auricular.

D.—Se seccionan las trabéculas que hay en el interior del apéndice auricular.

E.—Se colocan varios puntos de tracción en el borde cortado del apéndice. El dibujo muestra la introducción del dedo del operador en la aurícula izquierda para explorarla. Un asistente mantiene ligeramente tensa la sutura en bolsa de tabaco. La presencia del dedo en la aurícula izquierda suele tolerarse bien con tal de que la abertura mitral sólo se ocluya momentáneamente.

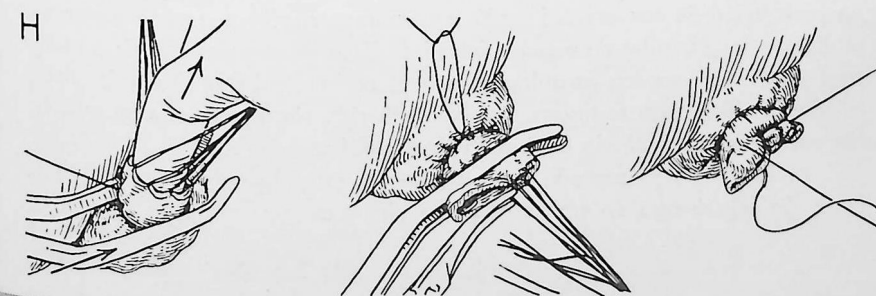
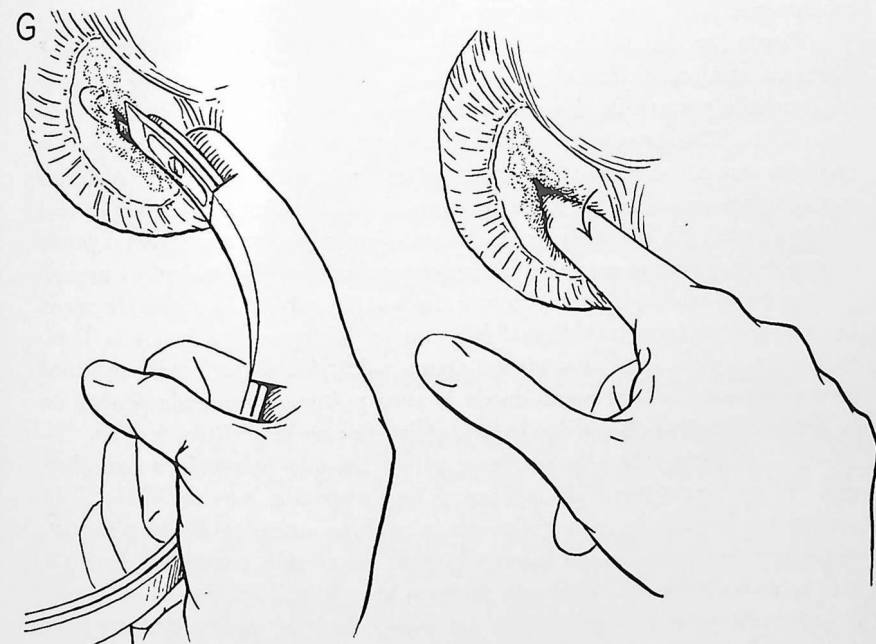
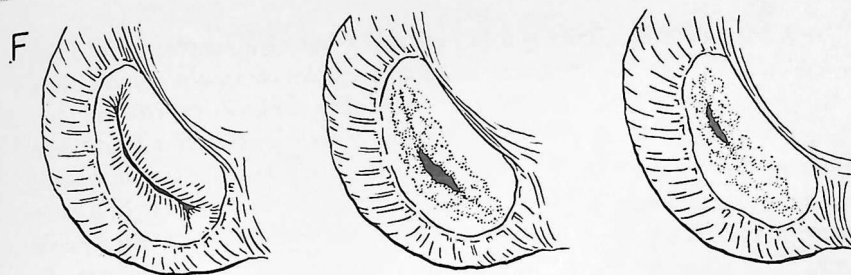
[La comisurotomía para estenosis mitral continúa en la página 328].



F.—Se empieza por explorar la válvula con el dedo índice. A la izquierda se indica esquemáticamente una válvula normal. Las comisuras se hallan en las porciones ánteroexterna y pósterointerna y están abiertas hasta cerca del anillo valvular. Un tipo de defecto relativamente favorable es el indicado en el dibujo del centro. Los bordes de las valvas están engrosados y fusionados, excepto a nivel de la abertura irregular situada ligeramente por detrás del centro de la válvula. En el dibujo de la derecha hay una abertura estrechada situada en posición más anterior. Durante la breve exploración preliminar se investigan también el grado de regurgitación y si hay calcificación de las valvas.

G.—Puede lograrse la abertura de las comisuras mediante la "fractura digital" según indica el dibujo de la derecha, o cortándolas con un cuchillo, según indica el dibujo de la izquierda. La fractura digital de la comisura se lleva a cabo ejerciendo presión constante con la punta del dedo. La comisura pósterointerna resulta más fácil de desgarrar cuando se empieza por ella. Si la comisura no cede al aplicarle una presión moderada, hay que utilizar el cuchillo. Un desgarro excesivo a nivel de la valva interna podría tener consecuencias desastrosas al causar grave insuficiencia. El método de la fractura digital puede utilizarse con éxito en muchos pacientes. En algunos hay que recurrir al cuchillo por la presencia de un espesamiento fibroso denso. En algunos enfermos que tienen valvas calcificadas quizá ninguno de los métodos actualmente disponibles permita mejorar la función valvular. En el dibujo se ilustra el empleo del cuchillo de guillotina de Bailey. Un segundo guante de caucho con un agujero en la punta del índice protege la aurícula mientras se inserta y extrae el cuchillo. Siempre que sea posible importa cortar exactamente a nivel de las comisuras. La comisura ánteroexterna puede seccionarse con el cuchillo. El peligro de producir insuficiencia grave es mayor al cortar la comisura pósterointerna.

H.—Una vez extraído el dedo, vuelve a aplicarse la pinza al apéndice auricular. Luego se tira con cuidado de la sutura en bolsa de tabaco, que se anuda con fuerza. Si la luz no queda bien ocluida puede aplicarse un nuevo nudo a la base. La punta del apéndice se cierra con una sutura continua de seda para evitar que las ligaduras puedan deslizarse. El pericardio se cierra encima de la abertura auricular, pero queda abierto por debajo. Se deja drenaje en la cavidad pleural.



330 Decorticación del corazón

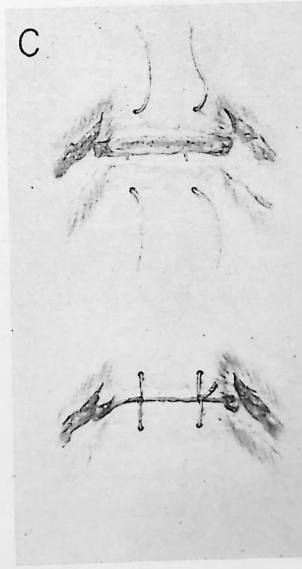
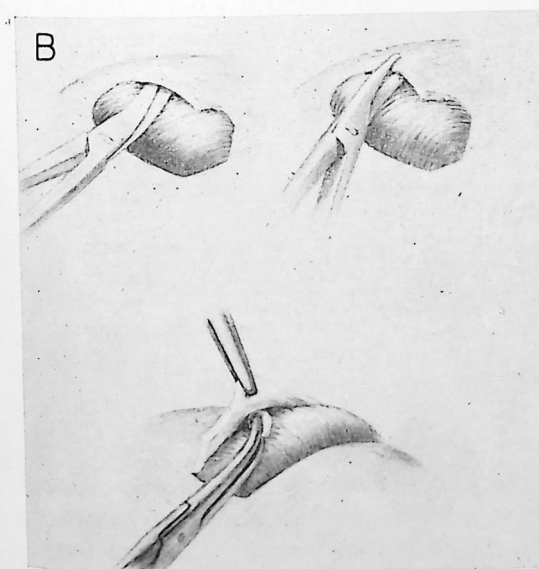
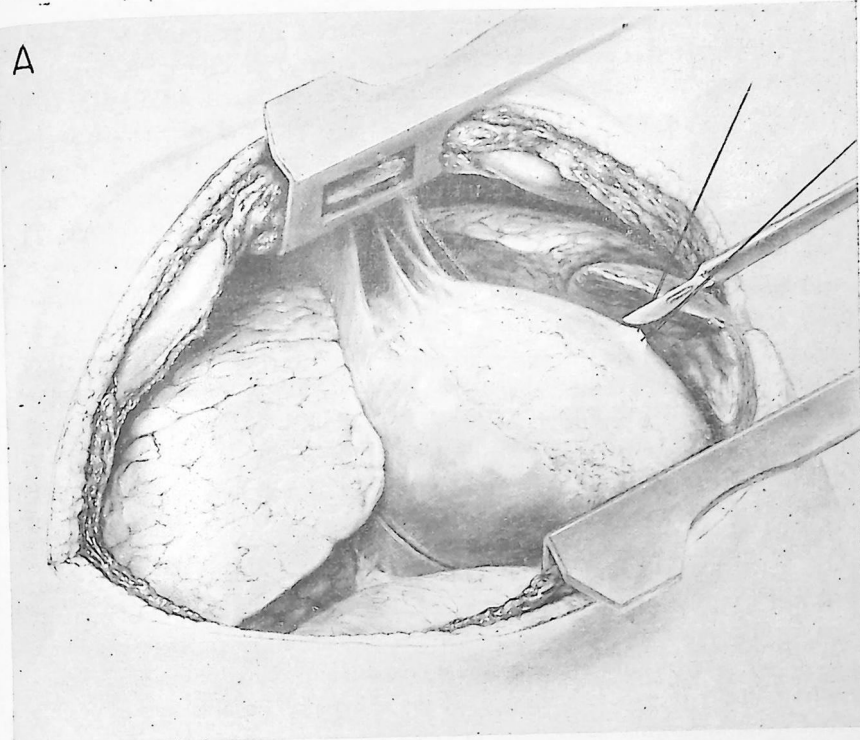
Actualmente se admite que la pericarditis adhesiva simple no modifica notablemente la función cardíaca. La compresión del corazón por una cicatriz pericárdica gruesa suele denominarse pericarditis constrictiva crónica; ésta sí limita la eficiencia cardíaca. El diagnóstico suele establecerse fundándose en la presión venosa elevada, con disminución o ausencia de las pulsaciones cardíacas por radioscopia o quimografía. En los casos de larga duración suele haber ascitis. El corazón es pequeño, de manera característica, pero puede tener dimensiones normales o incluso estar algo aumentado de volumen. Es posible la calcificación del pericardio. No suele poderse establecer la etiología del trastorno; en algunas ocasiones se ha demostrado que intervenía la tuberculosis.

Puede lograrse la decorticación de la mitad izquierda del corazón, con buena exposición, mediante una incisión a nivel del quinto espacio intercostal izquierdo y cortando dos o tres cartílagos costales por encima de él (lámina 23). Muchos autores consideran que en la mayor parte de pacientes lo único que se necesita es la decorticación de la parte izquierda. Nosotros consideramos que debe utilizarse tal exposición en pacientes que tengan mal estado general. La porción derecha del corazón puede liberarse en un segundo tiempo si resulta necesario. En pacientes con buen estado general es preferible decorticar ambos lados en un solo tiempo. La exposición requerida puede lograrse por incisión transpleural bilateral en la forma que indica la lámina 30. A menos que haya alguna contraindicación, el pericardio cicatrizal debe extirparse desde el punto donde la vena pulmonar izquierda penetra en la aurícula izquierda hasta donde la cava penetra en la aurícula derecha.

A.—Obsérvese bien la excelente exposición que proporciona esta abertura. El pericardio levantado con puntos está preparado para su abertura. Es necesaria la respiración controlada cuando se abren ambas cavidades pleurales. Como algunos pacientes no toleran bien la respiración controlada, esta vía sólo se recomienda para enfermos de buen pronóstico.

B.—En el dibujo se indican las manipulaciones que suelen ser más útiles para suprimir el pericardio cicatrizal. Es esencial la perfecta visibilidad de la zona donde se trabaja. No hay que utilizar la disección digital obtusa. La perforación de una cavidad cardíaca constituye el peligro mayor mientras se disecan las aurículas de paredes delgadas. En ocasiones una cicatriz o una zona calcificada pueden extenderse desde el pericardio hacia el interior del miocardio. Si la zona se recorta y se deja adherida, sin tocarla, ello no modifica netamente el resultado final de la intervención.

C.—Se cierra el esternón mediante uno o dos puntos de alambre resistente. Se deja drenaje en ambas cavidades pleurales.



ANOMALÍAS VASCULARES QUE COMPRIMEN LA TRÁQUEA Y EL ESÓFAGO.—En niños, la disfagia, el estridor y las infecciones respiratorias repetidas pueden depender de anomalías vasculares. Los exámenes radiológicos adecuados permiten demostrar la compresión de la tráquea y el esófago. La angiocardiógrafa puede revelar el tipo de anomalía presente. Cuando hay un anillo vascular por existencia de un doble arco aórtico, se alivia la constricción seccionando el menor de los dos arcos, que suele pasar por delante. El vaso normal se disecciona cuidadosamente separándolo de la tráquea y el esófago. En ocasiones persiste cierta compresión y resulta necesario mantener alejado el vaso suturando su cabo libre a la pared torácica o tejidos vecinos. Cuando la arteria subclavia derecha nace en la parte izquierda del arco aórtico, puede comprimir el esófago por detrás. La simple sección alivia la compresión. En presencia de arco aórtico derecho, un conducto arterioso permeable o un ligamento arterioso persistente pueden comprimir la arteria pulmonar contra la tráquea. La sección del ligamento o del conducto suprime el trastorno. Pueden observarse otras variaciones. Si se descubre la anomalía, casi siempre puede corregirse quirúrgicamente.

ANEURISMA DE LA AORTA.—El tratamiento quirúrgico de estas lesiones suele dar resultados poco alentadores, excepto en los raros casos en los cuales un aneurisma sacciforme puede tratarse por endoaneurismorrafia restauradora. El rodear el aneurisma con alambres o con celofán sólo constituye una intervención paliativa para lesiones que afectan al cayado. En ocasiones es posible reseccionar un aneurisma de la aorta descendente, substituyendo el vaso por un injerto homoplástico de aorta.

FÍSTULA ARTERIOVENOSA.—La comunicación entre una arteria de gran calibre con una vena importante del tórax suele depender de una herida penetrante. En general se tolera bien la ligadura cuádruple, seguida de resección de la fístula. A veces se puede seccionar la fístula restableciendo la continuidad de los vasos.

FÍSTULA ARTERIOVENOSA PULMONAR.—Estas lesiones producen signos de corto circuito de derecha a izquierda; se pueden reconocer sobre todo por angiocardiógrafa. El tratamiento consiste en reseccionar la porción afectada del pulmón. Por desgracia, son frecuentes las fístulas múltiples.

CAPÍTULO 12

Cirugía de la tuberculosis pulmonar

EL TRATAMIENTO de la tuberculosis pulmonar es principalmente médico. Las medidas terapéuticas más importantes son el reposo en cama y el régimen sanatorial estricto. La cirugía constituye un método suplementario, no una forma substitutiva de terapéutica. Ayuda mecánicamente a la curación o la supresión de zonas patológicas localizadas que no tienen tendencia a la curación espontánea. No debe recurrirse a la cirugía para tratar la tuberculosis pulmonar sin haber ensayado previamente el tratamiento sanatorial o una cura de reposo equivalente.

En general, las medidas quirúrgicas utilizadas para tratamiento de la tuberculosis pulmonar se fundan en tres principios: compresión, extirpación y drenaje. La mayor parte de casos hasta hace poco tiempo quedaban incluídos en la primera categoría y se denominaban de *colapsoterapia*. Los métodos de compresión pueden ejercerla temporal o permanentemente. Los métodos de compresión temporal (reversible) son la parálisis del nervio frénico, el neumoperitoneo y el neumotórax intra o extrapleural. Los métodos de compresión permanente, que suelen ser más eficaces, incluyen principalmente los diversos tipos de toracoplastia. En la actualidad cada día es mayor el interés por tratar ciertas lesiones extirpándolas; este método suele denominarse de *resección pulmonar*. Al extirpar una lesión, puede resultar necesario suprimir todo un pulmón, un lóbulo, o parte de él. El drenaje (aspiración intracavitaria, cavernostomía) sólo se utiliza para tratar algunos pacientes en mal estado general o que sufren enfermedad bilateral avanzada.

No podemos referirnos aquí en detalle a las indicaciones de la terapéutica mecánica. Sólo indicaremos brevemente las consideraciones que intervienen para seleccionar los pacientes.

SELECCIÓN DE PACIENTES

FACTORES GENERALES.—*Edad.*—La edad del paciente en sí misma no constituye contraindicación para ninguna forma de terapéutica mecánica; sólo resultan contraindicados los procedimientos deformantes (como la tóracoplastia) en los niños que están creciendo.

334 Tuberculosis pulmonar

Estado general.—El estado general del paciente puede ser malo a consecuencia de la infección tuberculosa o de otra enfermedad. Al planear una intervención quirúrgica hay que estimar cuidadosamente la capacidad del paciente para resistir una operación de cirugía mayor.

Otras lesiones.—La presencia de cardiopatía arteriosclerótica, hipertensión u otra enfermedad de pronóstico tan malo como la lesión tuberculosa, claro está que influye en la decisión a tomar en el aspecto quirúrgico.

Resistencia a la tuberculosis.—Los pacientes deben manifestar capacidad para resistir la diseminación de la infección tuberculosa y para estabilizar focos de infección antes de plantearse la intervención quirúrgica. Deben estar libres de lesiones tuberculosas demostrables en otra parte del cuerpo. Las intervenciones quirúrgicas suelen estar contraindicadas, por lo menos de momento, si recientemente se ha producido una diseminación tuberculosa o una exacerbación de la lesión que va a tratarse.

Reserva cardiorrespiratoria.—Los pacientes con enfermedad pulmonar crónica suelen tener una reserva cardiorrespiratoria limitada. La fibrosis parenquimatososa difusa y la invasión pleural que acompañan a las lesiones tuberculosas pueden disminuir la función del pulmón en grado muy superior al que permite sospechar el estudio radiológico. Los estudios de función pulmonar muchas veces resultan útiles para prever si la terapéutica quirúrgica va a ser bien tolerada. Es poco lo que cabe ganar con la mejor de las intervenciones si el resultado final es la invalidez pulmonar.

FACTORES LOCALES.—Localización de la lesión.—Por razones todavía mal esclarecidas, las lesiones tuberculosas suelen producirse en la parte alta de los lóbulos superiores. Las lesiones del vértice y las paravertebrales con frecuencia quedan poco comprimidas por la toracoplastia; ésta tampoco es adecuada para lesiones de lóbulo inferior. Cuando una lesión se halla limitada a un solo segmento broncopulmonar, la resección segmentaria puede constituir un buen método de tratamiento.

Dimensiones.—Las dimensiones de la lesión suelen influir en la elección de la terapéutica. La destrucción de gran parte del parénquima pulmonar constituye una indicación neta de resección pulmonar. Las grandes cavidades quedan mucho menos comprimidas que las pequeñas por los métodos de colapsoterapia. Una lesión manifiestamente exudativa y extensa puede aclararse mucho con reposo en cama y estreptomycinoterapia, dejando solamente un pequeño foco residual.

Pulmón contralateral.—Teóricamente, el pulmón opuesto debe hallarse totalmente libre de enfermedad cuando se lleva a cabo un tratamiento mecánico. En realidad, es frecuente tener que transigir en este sentido. En muchos casos se recurre a la compresión o la extirpación cuando la lesión del pulmón

opuesto está estabilizada o resulta fácil de dominar. De hecho, la lesión contralateral suele mejorar después de un tratamiento eficaz de la lesión principal.

Enfermedad endobronquial.—Hay bronquitis tuberculosa en un elevado porcentaje de pacientes que sufren enfermedad del parénquima. Las lesiones bronquiales pueden acusar obstrucción, con bronquiectasia secundaria, infección mixta y atelectasia. Si se ha creado un mecanismo de válvula, puede desarrollarse una cavidad a presión. Al planear el tratamiento es esencial estimar cuidadosamente, utilizando el broncoscopio, la importancia del proceso endobronquial. Los métodos compresivos suelen estar contraindicados en presencia de bronquitis obstructiva.

La selección de los pacientes para tratamiento mecánico no puede establecerse sistemáticamente, sino en forma individual. No está justificado utilizar metódicamente la compresión reversible antes de efectuar la toracoplastia o la resección pulmonar. Los métodos más sencillos pueden causar complicaciones que disminuyan la eficacia de medidas más radicales y con ello se puede perder un tiempo precioso.

La tuberculosis pulmonar es enfermedad grave que suele terminar en la muerte si la cavidad patológica no se cierra o extirpa. El peligro de la terapéutica quirúrgica ha disminuído en forma considerable en pacientes debidamente seleccionados y es pequeño en comparación con el peligro de una lesión no tratada.

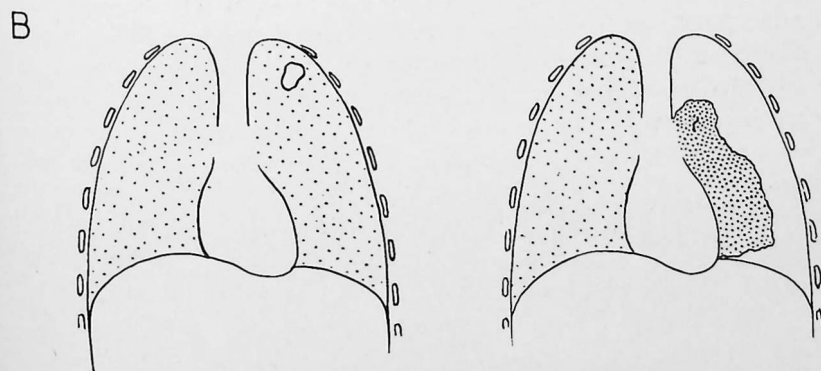
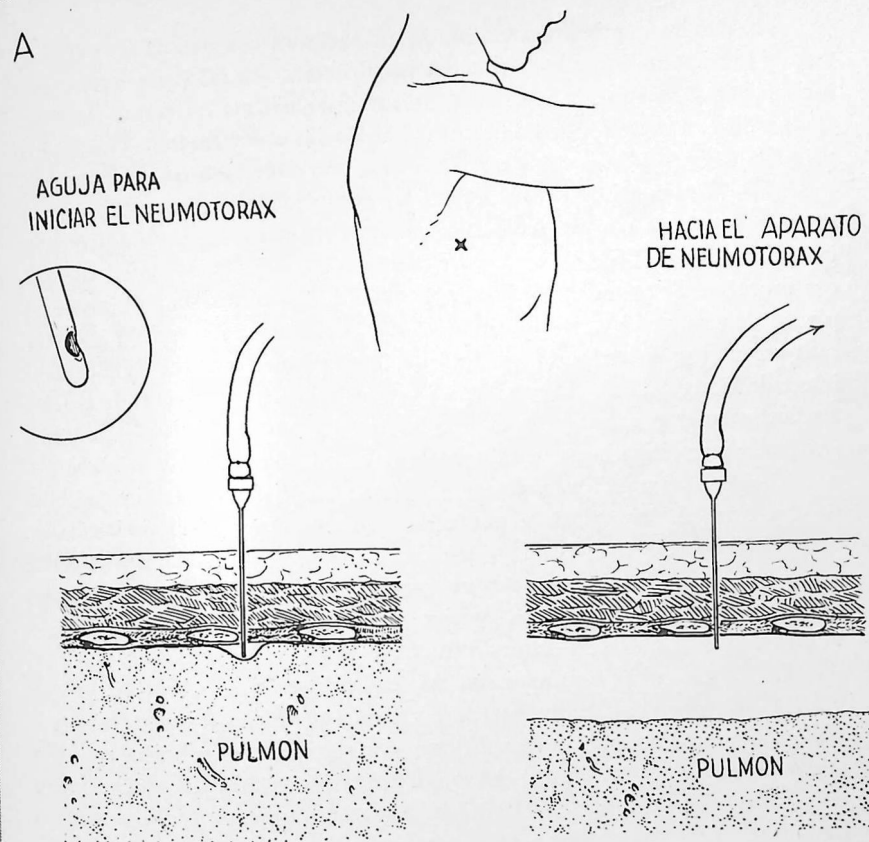
Sólo vamos a describir las técnicas más comúnmente utilizadas para tratar la tuberculosis pulmonar. No nos ocuparemos de las que todavía son objeto de discusión y las anticuadas, como la parálisis de los nervios intercostales, la escalenotomía, la cavernostomía, la neumólisis abierta y el oleotórax.

En los últimos años se ha manifestado cierta tendencia a prescindir del neumotórax. Ello depende principalmente de la gran frecuencia de las complicaciones graves, pero también del hecho comprobado de que el neumotórax por sí solo no suele lograr la curación permanente de muchas lesiones. Las lesiones cavitarias iniciales que no responden al reposo en cama constituyen la mejor indicación de esta terapéutica. Si no se obtiene rápidamente un buen colapso, hay que prescindir del neumotórax para no retrasar la utilización de otras medidas a consecuencia de las complicaciones del primero.

A.—La inyección inicial se efectúa aproximadamente a nivel del sexto espacio intercostal, en la línea axilar media. Se infiltra la zona con procaína, en la forma acostumbrada. Se utiliza una aguja especial de neumotórax, de punta roma (véase dibujo inscrito) para evitar el desgarramiento del pulmón. La aguja sigue el borde superior de la séptima costilla hasta que se considera que la punta está inmediatamente por debajo de la pleura parietal. Se efectúa una lectura con el manómetro de agua; si hay libre movilidad del manómetro en los valores normales de presión intrapleurales, se inyectan 50 cc de aire. Si la presión intrapleurales sigue aproximadamente igual, se inyecta mayor volumen de aire. En la primera insuflación suelen inyectarse 300 a 500 cc de aire. Al principio se vuelve a reinsuflar cada dos o tres días; el intervalo se amplía hasta siete a diez días cuando la pleura se hace más gruesa y el aire es absorbido más lentamente.

B.—Los esquemas muestran el colapso de una cavidad apical con un neumotórax eficaz. Se mantiene la presión intrapleurales negativa (por ejemplo, -1 a -4 cm de agua). La presión positiva raramente o nunca está indicada. El neumotórax se mantiene hasta que el esputo lleve dos años o más negativo y la cavidad aparezca curada.

PRECAUCIONES.—Al establecer el neumotórax no hay que inyectar aire si no se observan amplias variaciones de la presión intrapleurales, por el peligro de embolia aérea. Si hay presión positiva o negativa muy ligera, con variaciones mínimas del nivel de agua, la punta de la aguja puede hallarse en el tejido pulmonar, en una vena pulmonar o inmediatamente por fuera de la pleura parietal. Si después de inyectar un pequeño volumen de aire las presiones normales se transforman en presión positiva probablemente nos hallamos en una bolsa tabicada y rodeada de adherencias pleurales. Hay que interrumpir la inyección por el peligro de desgarrar el pulmón. Entonces procede elegir otro lugar para inyectar.



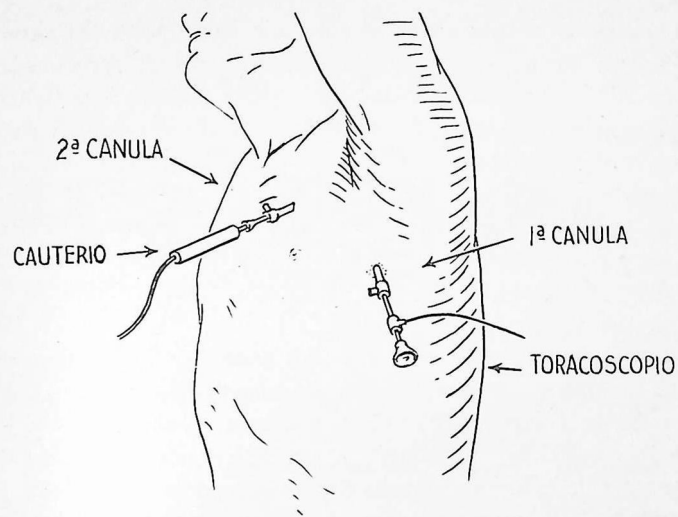
En la mitad, aproximadamente, de los pacientes con neumotórax que no resulta eficaz, ello depende de adherencias pleurales. En tales pacientes puede estar indicada la intervención que estudiamos, consistente en cortar las adherencias con un cauterio. Las adherencias se localizan por examen radiológico, pero la operabilidad sólo puede determinarse por inspección con toracoscopio.

A.—El instrumental de Coryllos ha demostrado ser eficaz. El primer trocar y la cánula correspondiente se insertan en el cuarto o quinto espacio intercostal, en la línea axilar media, después de infiltrar la pared torácica con procaína. Se extrae el trocar y, por visión directa o mediante el toracoscopio, se determina 1) si las adherencias son adecuadas para sección y 2) en caso afirmativo, si hay que insertar la segunda cánula. En este dibujo se ha insertado la segunda cánula en el segundo espacio intercostal a nivel de la línea medioclavicular y a través de ella se ha introducido el cauterio. La punta del cauterio se dirige hacia la adherencia bajo control directo de la vista.

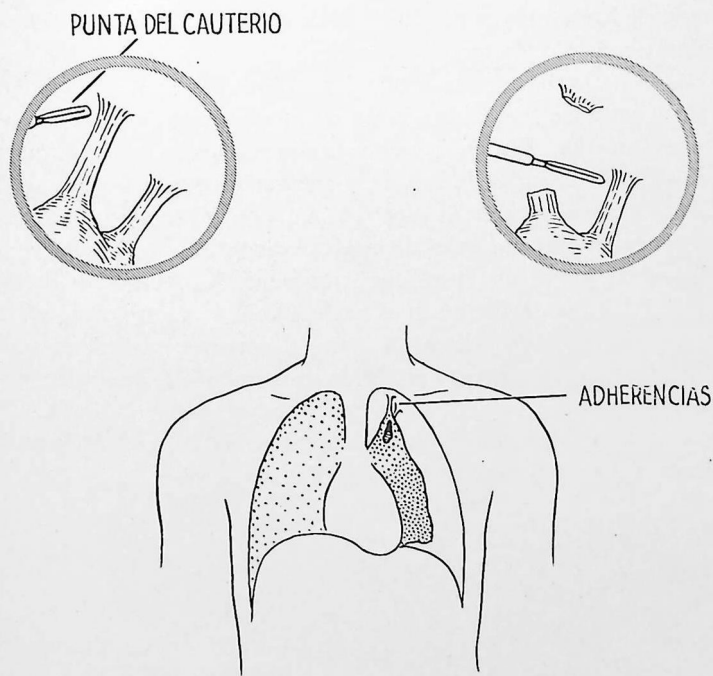
B.—El dibujo indica la sección de dos adherencias que mantienen abierta una cavidad. Se aplica la punta del cauterio al extremo periférico de una adherencia, se hace pasar la corriente y se corta poco a poco la brida. La sección demasiado rápida con un cauterio muy caliente no deja tiempo suficiente para que se coagulen los vasos sanguíneos. Se corta la corriente y se espera que la punta del cauterio se enfríe antes de desplazarlo.

Las bridas cortas y gruesas son las más peligrosas de seccionar, ya que pueden contener tejido pulmonar, la parte más periférica de una caverna o vasos sanguíneos de gran calibre. No hay que seccionar las adherencias a distancia menor de un centímetro del tejido pulmonar visible. Es mucho mejor no seccionar una adherencia difícil que provocar trastornos. Resulta preferible abandonar este método, para efectuar una toracoplastia o una resección, a someter al paciente a peligros innecesarios. Hay que tener gran cuidado al operar cerca de los vasos subclavios y los grandes vasos del mediastino. La transluminación de la adherencia es muy útil para descubrir una zona segura donde cortar. Teóricamente, tal área debe transmitir libremente la luz y no contendrá opacidades ni vasos sanguíneos de gran calibre. Para algunas adherencias cortas bien localizadas, la disección con cauterio puede efectuarse a veces por vía extrapleural después de infiltrar la pleura parietal con procaína.

A



B



340 Parálisis del nervio frénico

Cuando un diafragma se paraliza por interrupción del nervio frénico, el volumen del hemitórax correspondiente se reduce aproximadamente en 25 por 100 y el movimiento del parénquima pulmonar se limita. Se cree que los efectos beneficiosos son máximos en el lóbulo inferior y en la porción infraclavicular del lóbulo superior. Es frecuente utilizar al mismo tiempo el neumoperitoneo.

La parálisis del nervio frénico se utiliza sobre todo para facilitar la curación de pequeñas lesiones, con la esperanza de evitar intervenciones más radicales. Otras indicaciones requieren consideración amplia, a la cual no podemos aquí hacer referencia.

La parálisis temporal (seis a quince meses) se logra aplastando el nervio; la parálisis permanente se obtiene arrancándolo (exéresis) o extirpándolo en parte (neurectomía). Cuando sólo se aplasta el nervio, la parálisis en un 10 por 100 de casos es permanente. El enfermo se estudia radioscópicamente antes de la intervención de manera que pueda comprobarse netamente el resultado de la misma.

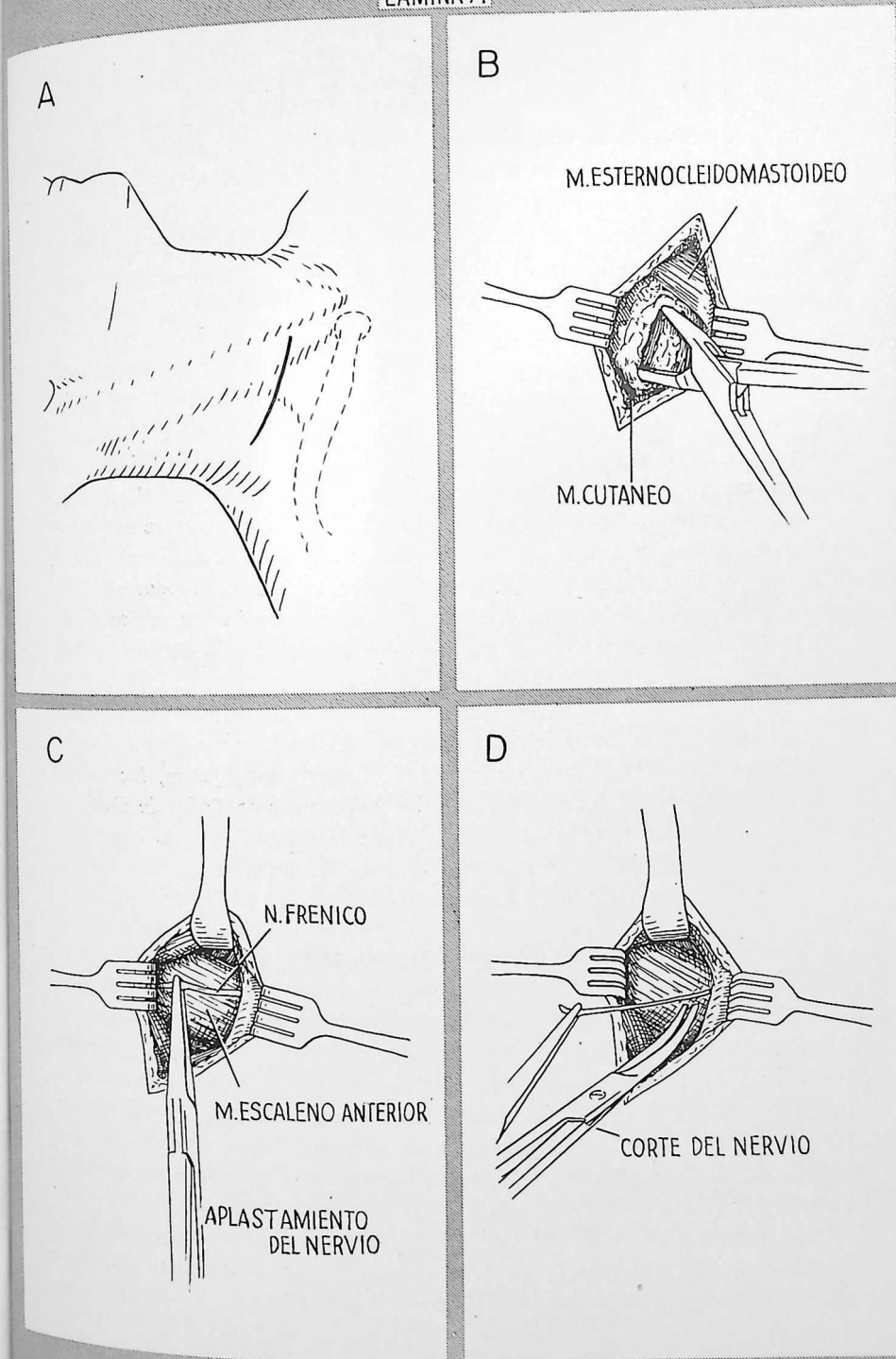
A.—Se efectúa una incisión a unos 2.5 cm por encima de la clavícula, que empieza a nivel de la cabeza clavicular del músculo esternocleidomastoideo y se extiende hacia atrás en una longitud de 4 a 5 cm. La cabeza del paciente está girada hacia el lado sano.

B.—Inmediatamente por debajo del cutáneo del cuello, y por fuera del músculo esternocleidomastoideo, hay una capa de tejido areolar que recubre el escaleno anterior. Este tejido se separa con una pinza hemostática.

C.—El dibujo indica la forma de aplastar el nervio frénico. El nervio pasa en la parte interna de la superficie anterior del escaleno anterior. Con frecuencia puede palparse antes de quedar expuesto.

D.—Para lograr una parálisis permanente, la extirpación de un segmento de 7.5 a 10 cm de nervio es preferible al arrancamiento, que resulta doloroso y no carece de peligro. Se corta el nervio a nivel de la parte alta de la incisión y se tira del cabo periférico para cortarlo de nuevo en un punto mucho más bajo. La parálisis permanente no suele estar indicada.

En ocasiones el nervio puede tener localización atípica y hallarse situado por dentro del escaleno superior o incluso en su interior.



TORACOPLASTIA

La toracoplastia es una intervención que produce colapso del pulmón suprimiendo la armazón que lo protege, o sea las costillas de la pared torácica. No puede lograrse un colapso eficaz de la zona enferma sin compresión parcial de zonas pulmonares sanas. El tejido pulmonar normal se comprime lo menos posible con el fin de respetar sus funciones. La supresión de costillas produce movimiento paradójico; la intervención se efectúa por etapas con el fin de reducir al mínimo este efecto.

Indicaciones.—Las indicaciones de la toracoplastia no pueden establecerse sin referirse a un número elevado de factores, que entran en juego. En general, las lesiones que mejor responden a esta terapéutica son las fibrocavernosas unilaterales del lóbulo superior. Las lesiones del lóbulo inferior no pueden comprimirse eficazmente sin causar colapso casi completo del pulmón.

La toracoplastia se lleva a cabo como método primario cuando hay muy pocas probabilidades de éxito si no se produce un colapso permanente. Cada día es mayor la tendencia a no demorar la toracoplastia para lesiones que hoy sabemos no responden satisfactoriamente a métodos terapéuticos menos enérgicos. La toracoplastia también suele estar indicada cuando otros métodos terapéuticos no han logrado dominar el proceso.

En la actualidad conocemos bien las lesiones que raramente responden a la toracoplastia, en las cuales ésta tiene un elevado porcentaje de fracasos. Entre ellas hállanse las cavernas a presión, las úlceras gigantes, las zonas amplias de destrucción del parénquima y las lesiones acompañadas de diversos tipos de enfermedad tráqueobronquial. Cuando la toracoplastia no logra dominar la lesión, el último recurso será la resección pulmonar. Cada día es mayor la tendencia a efectuar la neumectomía en tales pacientes.

CONSIDERACIONES QUIRÚRGICAS GENERALES

El número de costillas resecaídas dependerá de la localización y volumen de la cavidad. Como regla general, se resecan cuando menos dos costillas por debajo del límite inferior de la cavidad. Muchas veces hay que resecar tres o cuatro por debajo de la cavidad para asegurar un colapso completo. La mayor parte de lesiones adecuadas para la toracoplastia requieren la resección de seis o siete costillas. A veces basta resecar cinco para pequeñas lesiones del vértice.

La resección de las costillas es subperióstica, de forma que puedan regenerarse en su nueva posición de colapso. Ello evita el movimiento paradójico prolongado y la tendencia a la reexpansión.

Se resecan por completo las tres primeras costillas (exceptuando la cabeza de la primera) y sus cartílagos costales. Se respetan los cartílagos costales y segmentos cada vez mayores de la parte anterior de las costillas por debajo del nivel de la lesión, teniendo en cuenta que las costillas normalmente se hallan inclinadas hacia abajo. Esta desviación progresiva del nivel de resección en la parte anterior disminuye el movimiento paradójico y limita el colapso del tejido pulmonar sano. En el hemitórax izquierdo la conservación de segmentos anteriores también asegura la protección cardíaca.

En la parte posterior, el canal paravertebral se oblitera lo más posible recurriendo a dos maniobras: 1) la desarticulación de las costillas y 2) la resección de las apófisis transversas. Esta última maniobra claro está que aumenta la tendencia a la escoliosis, pero, en general, este inconveniente debe aceptarse como mal menor con el fin de obtener un colapso más completo. De ordinario se respetan la primera apófisis transversa y la cabeza de la primera costilla; se hallan por encima del vértice pulmonar y durante el proceso de extirpación se corre el peligro de lesionar el ganglio estrellado.

El movimiento paradójico constituye uno de los mayores peligros de la toracoplastia. Lo mejor para evitarlo es limitar el número de costillas que se resecan en cada tiempo operatorio. Al efectuar la toracoplastia clásica no se resecan más de tres costillas en cada tiempo; si se resecan los segmentos anteriores y los segmentos posteriores en etapas separadas, no se resecarán más de cuatro segmentos a la vez. La manera de combatir el movimiento paradójico se indica a propósito del tratamiento postoperatorio.

La *apicólisis* es una técnica que algunos cirujanos combinan con la toracoplastia. Consiste en seccionar los haces del músculo intercostal superior y los vasos que se hallan junto a la columna vertebral y separar todas las inserciones apicales de la pared torácica, de manera que el vértice del pulmón queda deprimido aproximadamente hasta nivel de la cuarta costilla. Los músculos intercostales seccionados se suturan al músculo intercostal intacto más alto y a los tejidos vecinos con el fin de mantener descendido el vértice. Los autores que aconsejan esta técnica creen adecuado intentar el desplazamiento del vértice hacia abajo, y hacia adentro, sobre todo cuando la cavidad se halla en la parte más alta del vértice. En la actualidad la apicólisis no es muy utilizada.

En el pasado la toracoplastia se consideraba intervención susceptible de producir fácilmente shock quirúrgico. Actualmente sabemos que la causa principal del shock por toracoplastia es la pérdida de sangre; si la restitución de ésta es adecuada, raramente se observa shock. La sangre perdida puede medirse con exactitud (lámina 10) e inyectarse de nuevo.

El intervalo entre los tiempos operatorios debe ser suficiente para que el

paciente pueda recuperarse de cada intervención, pero no tan prolongado que se produzca endurecimiento de los tejidos o regeneración de las costillas. Si los tejidos han perdido la elasticidad, no se logrará el colapso máximo. En la mayor parte de casos un intervalo adecuado es el de siete a catorce días.

Los problemas que más frecuentemente plantean las toracoplastias de cinco y seis costillas dependen de que la punta de la escápula puede deslizarse hacia dentro y afuera apoyando en la costilla más alta que ha quedado intacta, lo cual produce dolor; la escápula también puede quedar separada por las costillas intactas, impidiendo que el colapso sea completo. Estos problemas pueden resolverse resecaando la punta de la escápula.

Recientemente se han propuesto diferentes métodos quirúrgicos para disminuir el movimiento paradójico, de manera que puede llevarse a cabo una toracoplastia de siete costillas en un solo tiempo; todavía no se tiene experiencia suficiente para determinar el valor del método.

TRATAMIENTO POSTOPERATORIO

Movimiento paradójico.—Ya nos hemos referido (pág. 20) a los efectos perjudiciales del movimiento paradójico, y hemos señalado que se reseca un número limitado de costillas en cada tiempo, de manera que la zona que se desplace paradójicamente no sea muy amplia. Las bandas de esparadrapo son muy útiles para inmovilizar en parte la zona desprovista de costillas. El apoyo es necesario sobre todo en la parte anterior, ya que la escápula y los grandes músculos del dorso aseguran una relativa inmovilidad de la parte posterior del tórax. Se colocan grandes compresas de gasa por debajo de la clavícula y a nivel de la axila, que se mantienen firmemente apretadas utilizando tiras de esparadrapo de 5 cm de ancho. Estas tiras de tela adhesiva se llevan hasta la parte posterior del dorso y hombros, de manera que la tensión que soporta la piel quede ampliamente distribuída. El movimiento paradójico puede evitarse casi del todo si estas tiras de esparadrapo se aplican suficientemente apretadas. Dificultan el método las lesiones de la piel en forma de ampollas. Pueden emplearse saquitos de arena o de perdigones, que pesen unos dos kilogramos, aplicados detrás de la clavícula. Resultan algo molestos, tienden a desplazarse y muchas veces no se toleran tan bien como un vendaje de esparadrapo apretado.

Secreciones.—La atelectasia constituye amenaza grave, no sólo por el efecto perjudicial sobre la ventilación, sino también porque en la parte pulmonar obstruída resulta mucho más fácil la difusión de la tuberculosis. Hay que recurrir a todos los métodos conocidos para suprimir las secreciones tráqueobronquiales.

Prevención de la escoliosis.—La toracoplastia produce invariablemente curvatura de la columna vertebral, de convexidad dirigida hacia el lado operado. El grado de escoliosis puede limitarse manteniendo al paciente en buena posición después de operarlo. Debe quedar acostado sobre el lado intervenido, con una almohada colocada debajo de la parte alta del tórax, durante 8 a 10 horas diarias. No se le coloca ninguna almohada debajo de la cabeza, con el fin de que el raquis torácico alto y la parte baja de la columna cervical se incurven hacia el lado operado. Además, se le enseña a que intente adoptar la misma posición cuando se siente. Estas medidas se toman durante unos tres meses.

Movimiento de la cintura escapular.—Si después de cada etapa de toracoplastia se empieza a mover el hombro al cabo de tres o cuatro días y se alcanza aproximadamente el 75 por 100 del movimiento normal antes de pasar a otro tiempo operatorio, suele poderse lograr el movimiento completo pocas semanas después del último tiempo operatorio. Hay que hacer comprender al paciente que el resultado obtenido depende de su colaboración.

TIPOS DE TORACOPLASTIA

Se han descrito varias técnicas para efectuar la toracoplastia. La mayor parte incluyen pequeñas variaciones que modifican poco o nada la eficacia final. Aquí sólo vamos a indicar las técnicas perfectamente establecidas. Para tratamiento sistemático de las lesiones tuberculosas no se requieren otros métodos. Los tipos de toracoplastia modificada, que se llevan a cabo junto con la resección pulmonar o después de ella, se describieron en las páginas 175 y 211.

PRIMER TIEMPO

Este es el tipo más utilizado de toracoplastia en la actualidad. Vamos a referirnos a un caso donde sea necesaria la resección de siete costillas. La intervención se efectúa en tres tiempos. Es preferible la anestesia general, pero pueden emplearse la anestesia raquídea o una combinación de anestesia local y regional. El anestesista debe aplicar al paciente una máscara que se adapte perfectamente a la cara o introducirle un tubo endotraqueal para poder utilizar presión positiva en caso de perforación accidental de la pleura.

A.—Con el paciente en posición lateral, se efectúa una incisión a mitad de distancia entre las apófisis espinosas y la escápula, que rodee la punta del omóplato (dibujo inscrito). Se seccionan las porciones de los músculos trapecio, romboides y dorsal ancho situadas por debajo de la incisión cutánea.

Se inserta un separador de escápula y se expone ampliamente la caja costal. Se seccionan las inserciones de los músculos escalenos para tener libre acceso a las costillas primera y segunda. En la parte posterior, el grupo de músculos paraespinales se moviliza y se desplaza para lograr exposición de la cabeza y cuello de las costillas y de las apófisis transversas. Las costillas segunda y tercera se resecan antes que la primera, de manera que la pared torácica se desplace hacia adentro, proporcionando así mejor exposición del vértice. Se sigue la técnica corriente utilizando legras de periostio para resecar las costillas subperióticamente (véanse láminas 20 y 24). Hay que hacer todo lo posible para respetar la integridad del periostio interno y evitar la abertura de la pleura parietal.

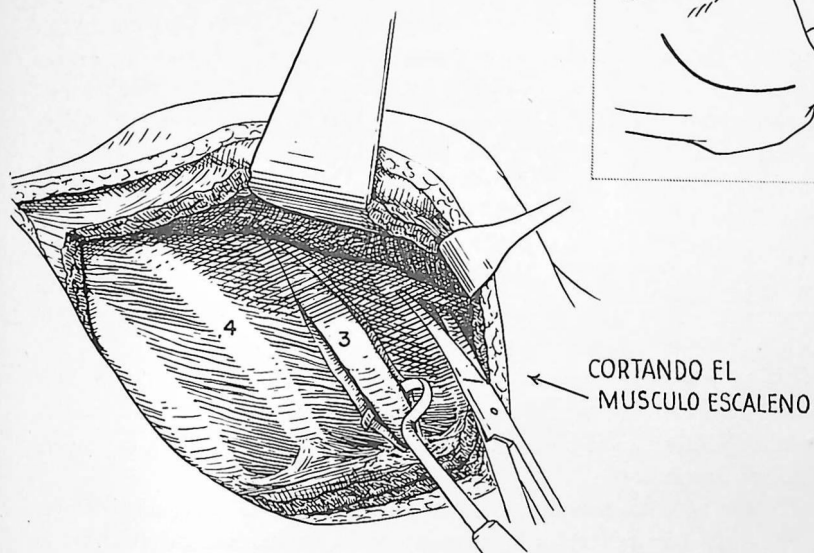
Dos puntos requieren comentario especial: la resección de la primera costilla y la desarticulación de las demás.

B.—Las superficies planas de la primera costilla casi forman ángulo recto con la columna vertebral, y el borde inferior constituye la parte que se halla más cerca del operador. Las manipulaciones corrientes mediante legras de periostio resultan peligrosas, porque un deslizamiento involuntario podría lesionar gravemente los vasos subclavios o el plexo braquial. Se cortan con tijeras las inserciones del borde externo, en la forma que ilustra el dibujo; la superficie inferior se libera por disección cuidadosa. En la porción posterior una parte del borde interno se libera cuidadosamente para introducir un dedo y proteger con él las estructuras neurovasculares mientras se efectúa el resto de la disección.

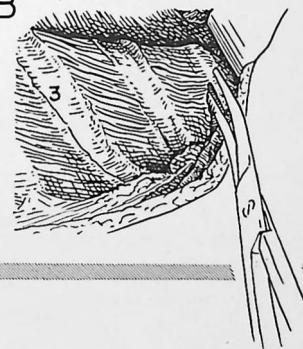
C.—Se corta la primera costilla mediante cizallas para primera costilla.

[El primer tiempo continúa en la página 348].

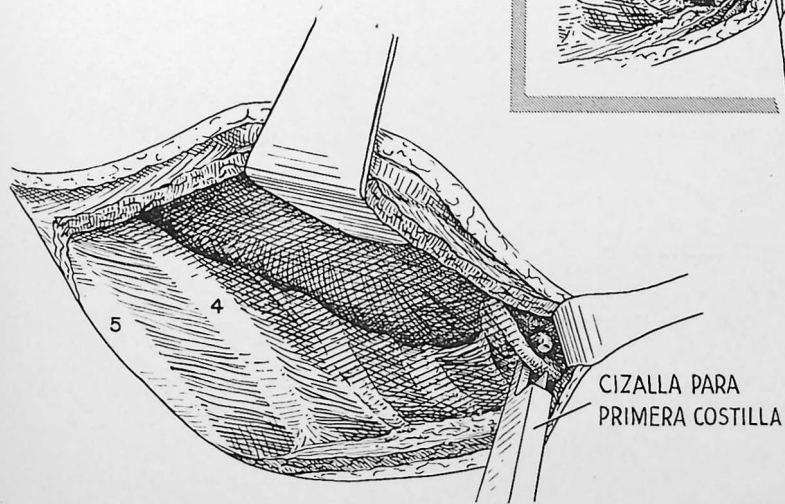
A



B



C



D.—Al desarticular una costilla, con bastante facilidad, utilizando los dedos, puede despegarse el periostio interno hasta la cabeza. Las inserciones superiores e inferiores se separan mediante una legra de periostio. La articulación entre la apófisis transversa y el tubérculo de la costilla se abre mediante un bisturí resistente, y el cuello de la costilla se separa de la apófisis transversa haciendo palanca con una legra de periostio. Se agarra el cuello de la costilla mediante una pinza para hueso y se hace girar, primero en un sentido, después en otro, para romper el resto de las fijaciones ligamentosas. Entonces pueden separarse de la columna vertebral la cabeza de la costilla y su superficie articular. En general, la cabeza de la primera costilla no suele desarticularse, ya que se halla por encima de la cúpula pleural y al suprimirla es fácil lesionar el ganglio estrellado.

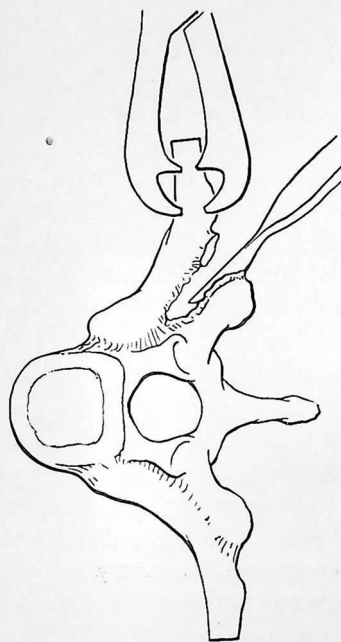
E.—Se reseca una apófisis transversa suprimiendo las inserciones ligamentosas mediante una legra de periostio y unas tijeras; luego se corta la base de la apófisis mediante una pinza gubia grande. No se extirpa la primera apófisis transversa.

F.—He aquí en esquema la resección efectuada en el primer tiempo. Se han extirpado la primera y la segunda costilla en su totalidad (excepto la cabeza de la primera), los cartílagos costales, la mitad posterior de la tercera costilla y las apófisis transversas segunda y tercera.

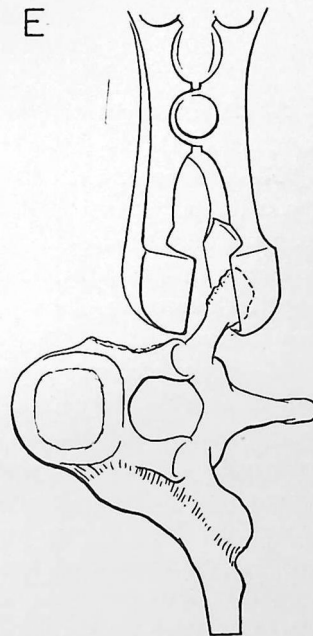
Una vez completada la resección, se cierra la pared torácica por capas, en la forma acostumbrada.

[Los tiempos segundo y tercero de la toracoplastia siguen en la página 350].

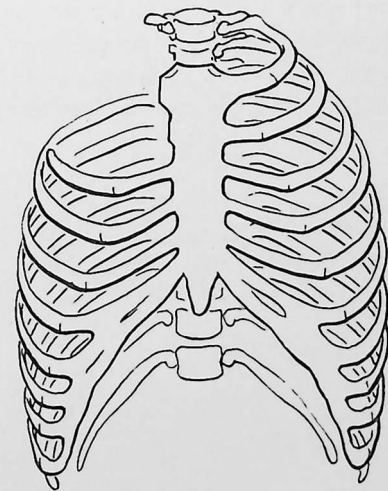
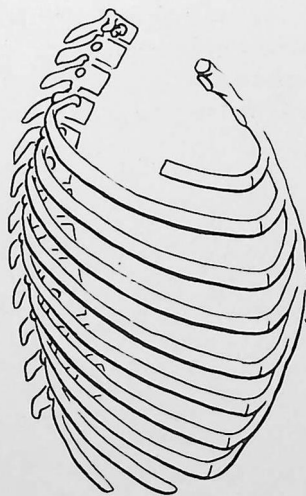
D



E



F



TIEMPOS SEGUNDO Y TERCERO

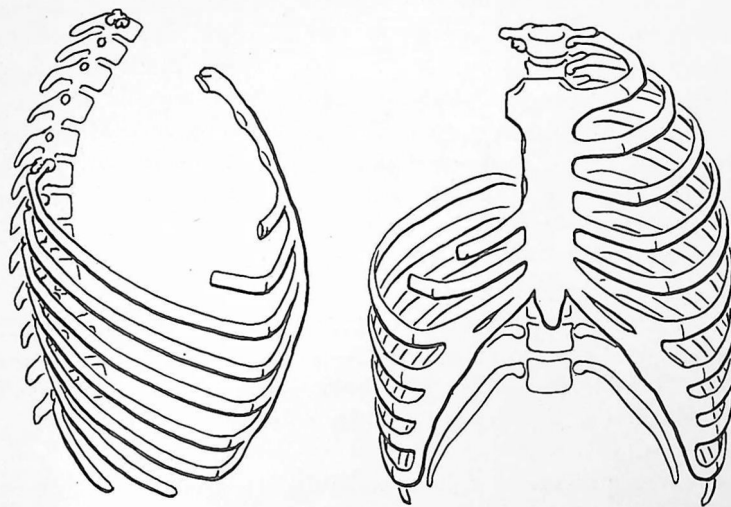
Al efectuar el segundo tiempo, siete a catorce días más tarde, se extirpa la cicatriz cutánea y se abren las capas musculares como en el primer tiempo.

G.—Estos esquemas indican la resección adicional que se efectúa en el segundo tiempo. Se suprimen la mitad anterior de la tercera costilla y su cartílago costal, la cuarta costilla casi hasta el cartílago costal, y la quinta costilla hasta poco por detrás de la línea axilar anterior. Se resecan asimismo las apófisis transversas cuarta y quinta. La herida se cierra por capas, en la forma acostumbrada.

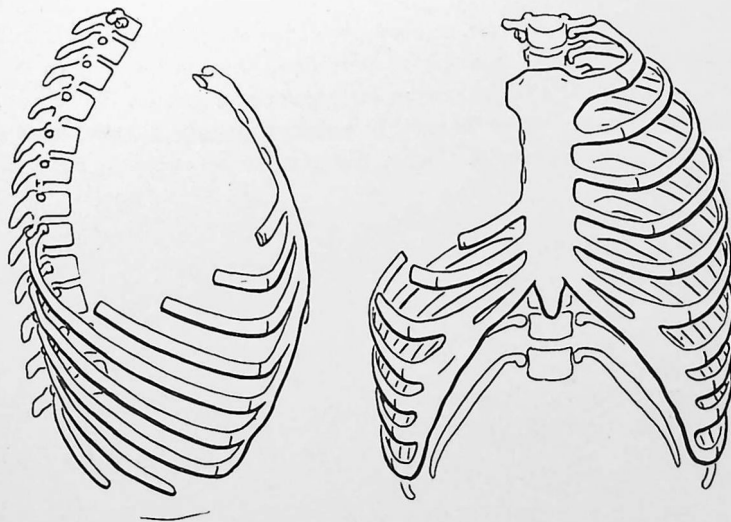
H.—Los esquemas de esqueleto indican la forma de completar la toracoplastia de siete costillas en el tercer tiempo. No es necesario volver a abrir toda la herida. La extirpación de la mitad inferior de la cicatriz cutánea, separando los músculos previamente divididos a este nivel, suele bastar para obtener un campo adecuado. Puede ser necesario extender la porción inferior de la incisión hasta delante y seccionar el resto del músculo dorsal ancho. Se resecan segmentos relativamente cortos de las costillas sexta y séptima, y las apófisis transversas sexta y séptima. La pared torácica se cierra por capas en la forma acostumbrada.

De ordinario se recomienda efectuar una escapulectomía parcial cuando se llevan a cabo toracoplastias de cinco y seis costillas. De lo contrario, la punta de la escápula muchas veces "monta" hacia adentro y hacia afuera sobre la parte más alta de la primera costilla intacta y produce dolor, o bien es mantenida hacia afuera por las costillas intactas y limita la eficacia del colapso. La técnica de la escapulectomía parcial no ofrece dificultad. Se liberan todas las inserciones musculares de la parte baja del omóplato. Esto debe efectuarse casi en su totalidad por disección fina. Luego se corta la escápula con cizallas de costilla.

G



H

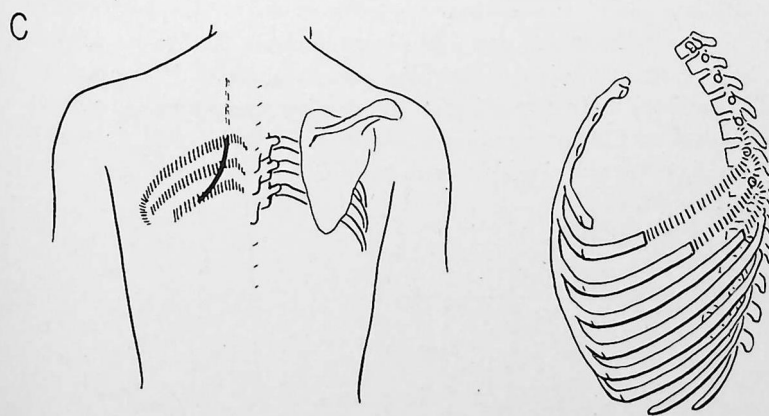
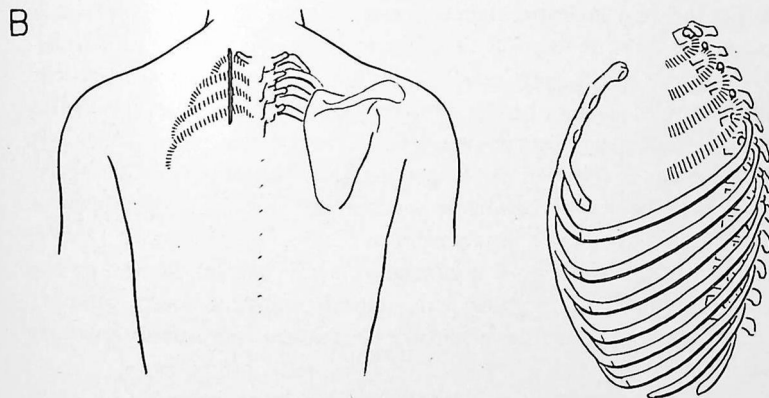
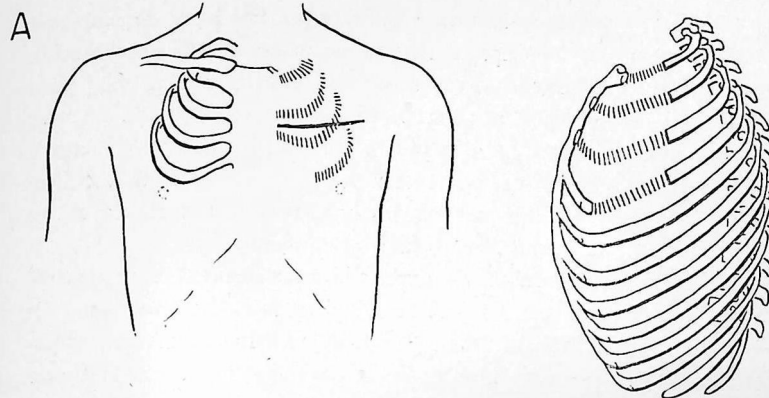


Se trata de una modificación de la toracoplastia clásica. El resultado final es el mismo. La ventaja estriba en que, en cada tiempo, la incisión a efectuar es más corta, los planos tisulares se abren con menor amplitud y la pérdida de sangre no es tanta. Nosotros preferimos este tipo de toracoplastia al clásico (pósterolateral).

A.—Para el primer tiempo el paciente se coloca en decúbito supino. Puede lograrse campo adecuado efectuando una incisión transversal a nivel del segundo espacio intercostal, en la forma que indica el dibujo. Se separan las fibras del músculo pectoral mayor y se abren los bordes de la incisión hacia arriba y abajo, hasta donde sea necesario, para dejar expuestas las cuatro primeras costillas. También resulta adecuada una incisión vertical en la línea axilar anterior, separando hacia dentro el borde externo del músculo pectoral mayor. El grado de resección de las costillas y cartílago costales se indica en el esquema del esqueleto. La primera costilla debe resecarse lo bastante hacia atrás para que el extremo libre no toque al plexo braquial o los vasos subclavios.

B.—El segundo tiempo se lleva a cabo con el paciente en decúbito prono o lateral. Se efectúa una incisión de 10 a 12 cm entre la columna vertebral y la escápula. Se resecan las porciones posteriores restantes de las cuatro primeras costillas, excepto la cabeza de la primera, y las apófisis transversas segunda, tercera y cuarta. La exposición es algo más limitada que en la toracoplastia clásica, pero una vez que se tiene experiencia para utilizar los instrumentos para hueso en un campo menor, esto no constituye desventaja grave.

C.—En el tercer tiempo, se abren de nuevo los 3 a 5 cm de la incisión posterior efectuada previamente y se extiende la incisión hacia abajo en una distancia de 8 a 10 cm. Se resecan las porciones necesarias de las costillas quinta, sexta y séptima y las apófisis transversas quinta, sexta y séptima. Al efectuar toracoplastias de cinco y seis costillas se reseca la punta de la escápula.



Este tipo de toracoplastia se utiliza para cerrar cavidades de empiema crónico, tuberculosas o de otro tipo, si no resultan adecuadas la decorticación ni la neumectomía extrapleurales. En la actualidad este método es muy poco utilizado. Difiere de los tipos de toracoplastia descritos hasta aquí en que, además de las costillas, se extirpan la pleura parietal, los músculos, vasos y nervios intercostales y el periostio por encima de la cavidad. En el caso ilustrado por los dibujos se efectuó previamente una toracoplastia clásica en un intento infructuoso de obliterar una cavidad de empiema.

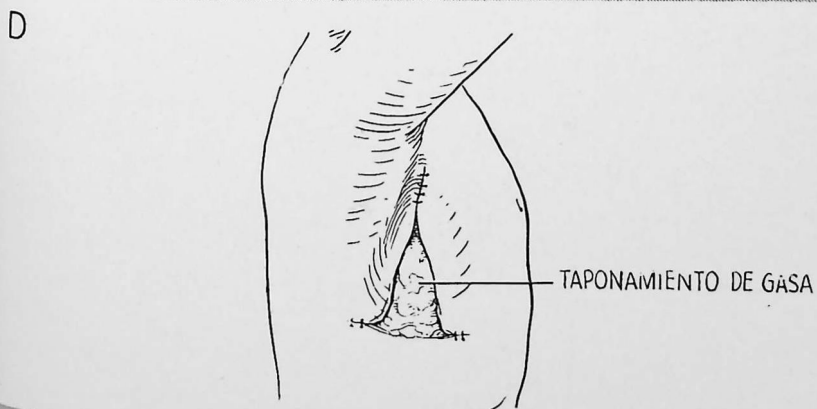
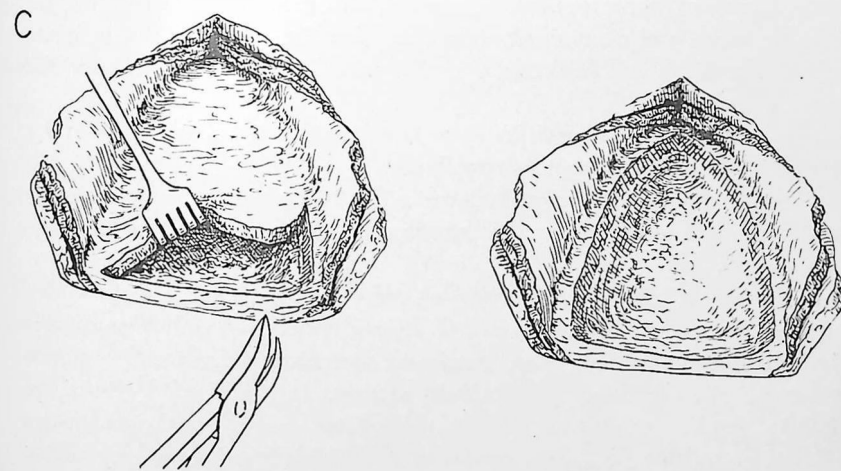
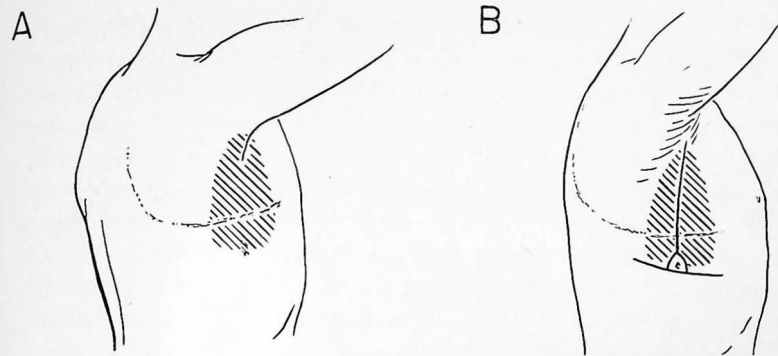
A.—Obsérvese la incisión previa empleada anteriormente para una toracoplastia clásica de ocho costillas y la amplitud de la cavidad residual.

B.—Se efectúa una incisión vertical en la línea axilar media con extensiones transversales en el borde inferior de la cavidad. Se extirpa la fístula situada en la parte más baja de la cavidad. Las incisiones se profundizan a través de la musculatura de la pared torácica hasta las costillas; los grandes colgajos que incluyen las capas musculares se reflejan de manera que quede ampliamente expuesta la porción de jaula torácica que recubre la cavidad.

C.—Se penetra en la parte más baja de la cavidad y se inicia la extirpación. Esta debe efectuarse casi en su totalidad con costótomo, pues las costillas regeneradas y fusionadas forman una placa ósea casi totalmente sólida. La línea de resección se dispone en la porción más periférica de la cavidad. El techo de ésta se levanta mediante separadores de garfio a medida que avanza la resección. Los vasos intercostales se pinzan, ligan y cortan. Después de extirpar en masa toda la zona que recubre la cavidad, las paredes de ésta se alisan con cizallas y pinza gubia para suprimir todos los bordes cortantes. Las paredes deben excavarse perfectamente de manera que resulte imposible el tabicamiento.

D.—La pleura visceral se recubre con taponamiento de gasa y los extremos de las incisiones se cierran sin tensión. El taponamiento se extrae al cabo de algunos días, permitiendo con ello que los músculos de la pared torácica en fase de granulación se apliquen a la pleura visceral. Se deja un tubo de caucho en la parte más baja de la incisión para asegurar el drenaje durante la fase de cicatrización. La curación completa requiere varias semanas o meses.

PRECAUCIÓN: Esta intervención puede causar gran pérdida de sangre. No hay que intentar este tipo de toracoplastia si no se dispone de 4 000 a 5 000 cc de sangre.

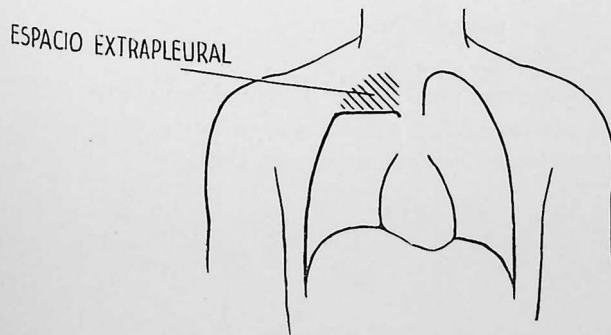
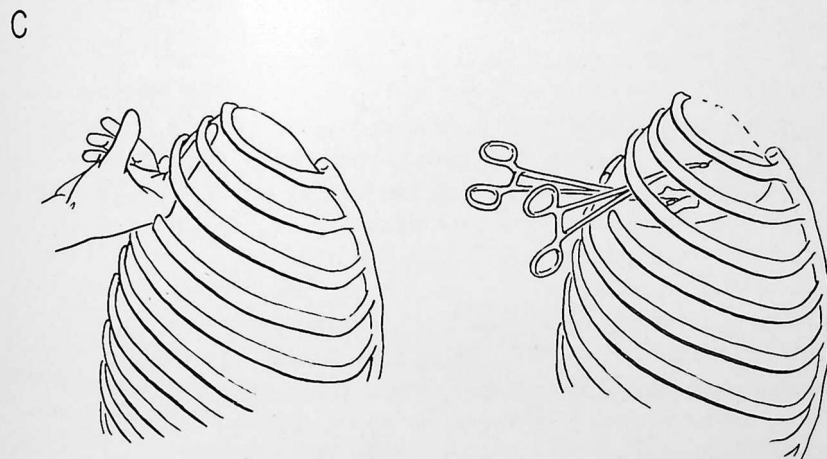
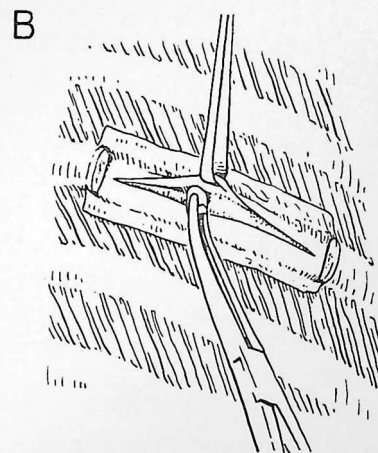
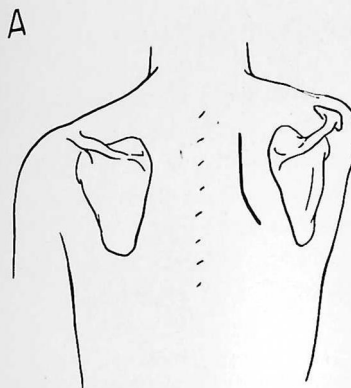


El método no es muy utilizado. Consiste en liberar la porción apical de la pleura parietal e introducir algún material de relleno en el espacio extrapleurar para mantener comprimida la porción apical del pulmón. La principal ventaja estriba en que el colapso del pulmón es más selectivo que con cualquier otro método que proporcione colapso eficaz de la parte enferma. Resulta necesario comprimir muy poco tejido normal. El inconveniente principal estriba en que no se ha encontrado ningún material de relleno satisfactorio, y son frecuentes complicaciones como la infección y la erosión de cavidades de paredes delgadas. Las indicaciones para emplear esta técnica son una reserva cardiorrespiratoria deficiente y la participación pulmonar bilateral que requiere colapso en ambos lados del tórax. Cuando se llena el espacio extrapleurar con aire, el método recibe el nombre de *neumotórax extrapleurar*. Otros materiales frecuentemente empleados para relleno son la parafina, las bolas de lucita y el denominado fiberglas. También se han utilizado grasa, músculo, aceite, bolsas neumáticas y otros materiales, pero actualmente casi nunca se emplean.

A.—Se efectúa una incisión entre la escápula y la columna vertebral y se cortan los músculos trapecio y romboides.

B.—Se resecan subperióticamente 7.5 a 10 cm de la cuarta costilla y se incide el periostio interno. Se penetra con cuidado en el plano aponeurótico extrapleurar.

C.—Se libera la pleura parietal en todo el vértice. Puede lograrse despegando de un lado para otro con el dedo y haciendo presión con cuidado mediante una torunda de gasa, ejerciendo contratracción con una compresa montada. Si el vértice está demasiado adherido la intervención resulta imposible. Se despega la pleura hacia abajo hasta alcanzar aproximadamente el nivel de la cuarta o quinta costilla en el plano inferior, según el grado de colapso deseado. El tipo de compresión logrado se indica esquemáticamente en el dibujo inferior.



ASPIRACIÓN INTRACAVITARIA (TÉCNICA DE MONALDI)

Las cavernas tuberculosas no se drenarán a menos que el estado general del paciente sea tan malo que no puedan utilizarse otros métodos mejores. Constituye una indicación frecuente la caverna a presión que no pueda tratarse por neumectomía. El método también puede brindar un alivio espectacular para enfermos intoxicados que tosen constantemente.

A.—Esquema de la imagen radiográfica en pacientes para los cuales se halla indicada esta intervención. Hay un proceso bilateral avanzado con caverna a presión en el vértice izquierdo.

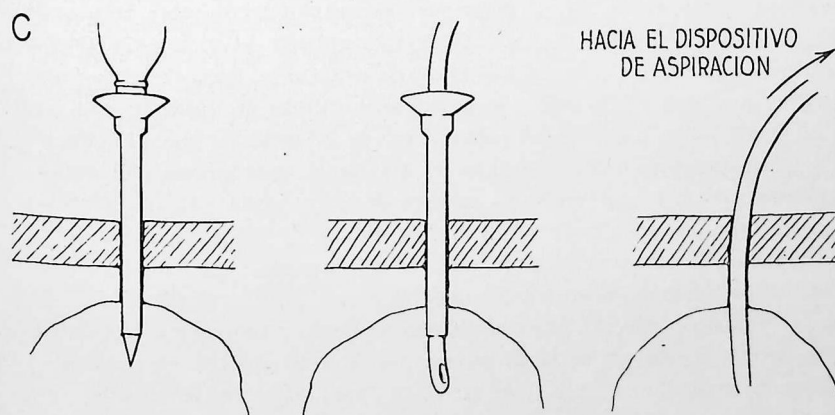
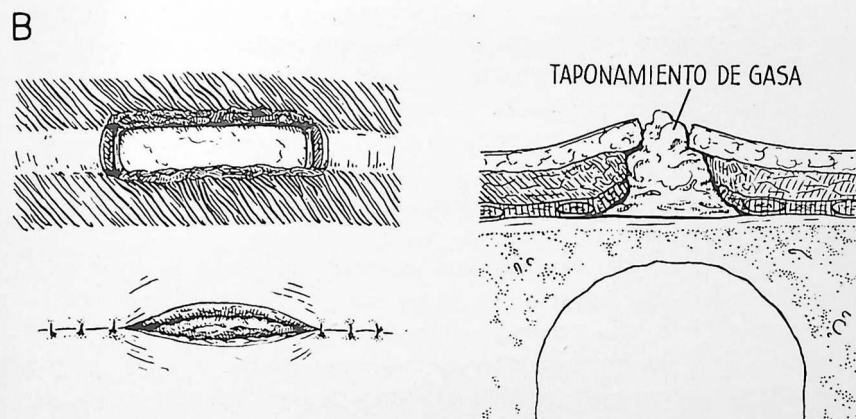
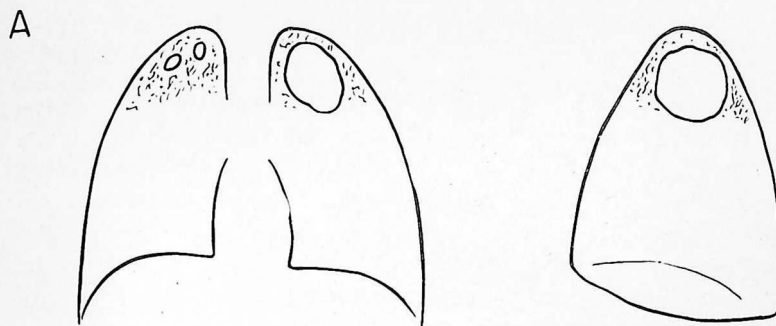B.—Se extirpa un pequeño segmento de costilla, mediante una incisión transversal anterior efectuada a nivel de la parte baja de la cavidad. Se extirpa el periostio posterior y se observa como se mueve libremente el pulmón debajo de la pleura parietal. Se introduce un taponamiento de gasa para producir sínfisis pleural. El taponamiento se extrae después de 8 a 10 días y la herida se deja cicatrizar.

C.—Se introduce una cánula con un trocar en la cavidad. El trocar se extrae y por la cánula se hace pasar una sonda. Suele dar buen resultado una presión negativa de 15 a 20 cm de agua; pueden emplearse presiones mucho más intensas. Es necesario el cuidado constante de una enfermera.

La aspiración intracavitaria raramente logra cerrar la caverna, a menos que se combine con toracoplastia. Está indicado llevar a cabo primero la parte anterior de la toracoplastia, según lámina 73, A. Antes de insertar la sonda en la cavidad, si es necesario se introduce un taponamiento de gasa para estimular la formación de adherencias. Los tiempos ulteriores de la toracoplastia se efectúan atravesando un campo limpio. Si es posible, no hay que dejar transcurrir más de tres semanas entre cada tiempo de la toracoplastia, de manera que los tejidos no se vuelvan demasiado rígidos en posición de compresión incompleta.

CAVERNOSTOMÍA

Se lleva a cabo exactamente igual que el drenaje de un absceso pulmonar (lámina 22). La cavidad se deja abierta y se le introduce un taponamiento de gasa. Raramente está indicado el drenaje abierto de las cavidades tuberculosas.



RESECCIÓN PULMONAR

Durante los últimos años, la neumectomía ha sido cada vez más empleada para tratar lesiones tuberculosas. Varias razones apoyan esta tendencia a efectuar una intervención que antes se consideraba excesivamente radical. En primer lugar, cada vez ha resultado más manifiesto que las formas reversibles de colapsoterapia muchas veces se acompañan de complicaciones graves y que no logran la curación permanente de tantas lesiones como en un tiempo se creyó. Esto resulta particularmente cierto para el neumotórax artificial. En segundo lugar, la experiencia demuestra que con la toracoplastia, la forma más eficaz de colapsoterapia, la lesión cura, y el esputo se hace negativo solamente en 65 a 70 por 100 de los pacientes en los cuales la intervención parecía bien indicada. El examen de piezas reseçadas en casos de fracaso de la toracoplastia ha demostrado que muchas lesiones consideradas buenas para toracoplastia no sanarán aunque se logre colapso permanente por el más eficaz de los métodos existentes. Es necesario extirpar tales lesiones. En tercer lugar, la neumectomía constituye una terapéutica cada vez menos peligrosa, gracias a los adelantos de la anestesia y la técnica operatoria, y al empleo de quimioterápicos eficaces como la estreptomycinina y el ácido paraaminosalicílico.

Indicaciones.—No cabe establecer una lista de indicaciones de resección pulmonar, pues hay que tener en cuenta muchos factores expuestos en las primeras páginas de este capítulo. Además, existen diversos tipos de gravedad de lesiones que sólo eventualmente requieren resección. Así, por ejemplo, una caverna "gigante" se considera indicación de resección, pero muchas cavidades de gran calibre cierran bien con toracoplastia.

En el estado actual de nuestros conocimientos, las indicaciones para resección dependen de los informes que van acumulándose sobre eficacia de la toracoplastia. Ocurre así porque la toracoplastia ha sido ampliamente utilizada, constituye el método más eficaz de terapéutica, fuera de la resección, y tiene mortalidad más baja que esta última. Vistas las cosas en esta forma, puede asegurarse que las indicaciones de la resección son: 1) fracaso de la toracoplastia y 2) probable fracaso de la toracoplastia. El estudio cuidadoso de la evolución de las lesiones de la categoría (1) ha permitido que los autores estén bastante de acuerdo acerca de las lesiones que deben incluirse en la categoría (2). Se trata de las siguientes: estenosis bronquial, lesión basal extensa, tuberculoma, cavidad a presión, destrucción masiva del tejido pulmonar, caverna gigante, proceso supurado y bronquiectasia tuberculosa asociados. La presencia de una o más de estas lesiones no puede considerarse indicación absoluta de resección, pues hay que tener en cuenta

muchos otros factores y los problemas que plantea cada paciente deben resolverse para cada caso particular. Es de especial importancia que los pacientes sometidos a resección tengan una buena reserva cardiorrespiratoria y den señales de resistencia a la difusión de la enfermedad.

Grado de resección.—Si debe efectuarse una neumectomía, una lobectomía, una resección segmentaria o una resección local en cuña, puede determinarse con cierta seguridad por el examen preoperatorio de las radiografías. De todas maneras, la decisión última sólo puede tomarse durante la intervención. Así, por ejemplo, cuando parece que sólo será necesaria una lobectomía superior, durante la intervención es frecuente comprobar que también hay que extirpar el segmento superior del lóbulo inferior. En la actualidad se están acumulando datos con el fin de valorar la eficacia de las resecciones segmentarias o en cuña para lesiones de pequeño volumen. Todavía no se sabe si al efectuar estas intervenciones limitadas pueden extirparse adecuadamente los ganglios linfáticos regionales y las zonas vecinas de siembra bronquial. Las últimas observaciones permiten sospechar que la administración preoperatoria prolongada de estreptomycinina y ácido paraaminosalicílico (pág. 363) puede disminuir el volumen de las lesiones y reducir las complicaciones tuberculosas al grado que tengan mucha mayor aplicación las resecciones segmentarias y en cuña. Para tratar esta enfermedad hay que esforzarse en conservar el tejido pulmonar sano y extirpar las zonas enfermas, en lugar de suprimir lóbulos completos.

Consideraciones operatorias generales.—La técnica de la resección no requiere descripción especial; es la señalada al estudiar la neumectomía (capítulos 6—8). La disección del hilio no plantea problemas particulares y puede resultar relativamente fácil, excepto cuando hay participación de los ganglios del hilio primario, secundario o terciario. La disección de la parte periférica suele ser la más difícil. Resulta considerablemente simplificada si se diseña extrapleuramente siempre que haya adherencias densas (pág. 26). Esta maniobra también es muy útil para evitar la contaminación de la cavidad pleural.

TORACOPLASTIA CONCOMITANTE Y DESPUÉS DE LA RESECCIÓN

La mayor parte de cirujanos de tórax cuando se efectúa una lobectomía o neumectomía para tuberculosis recomiendan un tipo modificado de toracoplastia. El fin perseguido es evitar la hiperdistensión del parénquima pulmonar restante. Otra ventaja es que el espacio muerto se oblitera más rápidamente, con lo cual disminuye el peligro de fístula broncopleuraleal y empiema tuberculoso.

La toracoplastia generalmente se lleva a cabo tres a seis semanas después de la resección pulmonar. En personas robustas pueden efectuarse al mismo tiempo la toracoplastia y la resección. La ventaja estriba en que se evita la carga emocional y económica de una segunda intervención, y el espacio muerto queda eliminado más rápidamente. Lo más importante para prevenir la fístula broncopleuraleal y el empiema tuberculoso es rodear completamente el bronquio con tejido blando y obliterar todo el espacio pleural libre. Claro está que la toracoplastia concomitante aumenta el riesgo operatorio, principalmente por el movimiento paradójico y por ser mayor el dolor postoperatorio. Ambos factores disminuyen la eficacia de la tos. Si las secreciones traqueobronquiales son profusas, puede resultar necesaria la traqueotomía. El movimiento paradójico se trata en la forma descrita en la página 344. Sólo hay que efectuar la toracoplastia al mismo tiempo que la resección en pacientes de pronóstico excepcionalmente bueno.

El grado de resección costal es menor después de una neumectomía que si se emplea la toracoplastia como método compresor. No se resecan las apófisis transversas ni las cabezas de las costillas. De ordinario se respeta la primera costilla. Se dejan en la parte anterior del tórax segmentos más largos de costillas y cartílagos. Después de la lobectomía se resecan cuatro costillas; después de la neumectomía, seis o siete.

ESTREPTOMICINA Y ÁCIDO PARAAMINOSALICÍLICO

La eficacia de la estreptomycin en la lucha contra el bacilo tuberculoso es factor importantísimo para aumentar las indicaciones y los éxitos de la terapéutica quirúrgica. Por desgracia, dos limitaciones reducen la utilidad de la estreptomycin. Una es el desarrollo de resistencia bacteriana en muchas personas después de un breve período de administración del antibiótico; otra son las manifestaciones tóxicas, como lesión del octavo par craneal, dermatitis y trastornos de la función renal, que aparecen en algunos casos.

La primera limitación —producción de gérmenes resistentes— se ha

podido limitar considerablemente administrando ácido paraaminosalicílico (PAS) junto con la estreptomycin; dicho ácido también es eficaz tuberculostático. Estudios recientes indican que la resistencia bacteriana no constituye problema importante en la mayor parte de pacientes cuando ambos fármacos se administran juntos por largo tiempo, incluso un año o más. La segunda limitación —desarrollo de manifestaciones tóxicas— ha sido superada en gran parte administrando 1 g de estreptomycin cada dos a cuatro días en lugar de hacerlo diariamente; el PAS se administra todos los días. La eficacia terapéutica parece ser aproximadamente la misma que en caso de administrar estreptomycin todos los días.

El objetivo principal de la terapéutica con estreptomycin utilizada al mismo tiempo que la cirugía, estriba en proteger al paciente contra las complicaciones tuberculosas, como la diseminación de la infección a otras partes del pulmón, el empiema tuberculoso y la fístula broncopleuraleal. Actualmente se investiga cuáles sean las dosificaciones y la duración del tratamiento que proporcionen mejores resultados. Es práctica común reservar la estreptomycin para la intervención quirúrgica, evitando administrarla hasta pocos días antes de la intervención, de manera que no pueda producirse resistencia bacteriana ni síntomas tóxicos cuando el fármaco se necesita más, o sea en el período postoperatorio inmediato. Cuando estos problemas estén resueltos probablemente el plan se modificará y la terapéutica prolongada con estreptomycin resultará más eficaz y menos peligrosa. Se ha comprobado que la administración prolongada de estreptomycin antes de la intervención disminuye el volumen de las lesiones, cierra cavidades y en muchos pacientes vuelve negativo el esputo. Es indudable que la mayor parte de intervenciones quirúrgicas pueden efectuarse con menor peligro después de logrados estos cambios.

No cabe dar consejos firmes acerca de terapéutica con estreptomycin mientras no dispongamos de más datos al respecto. Hoy por hoy aconsejamos administrar 1 g de estreptomycin por vía intramuscular tres veces por semana, junto con 12 g de ácido PAS al día, por lo menos durante tres a cuatro meses antes de la toracoplastia o la resección pulmonar, y durante cuatro meses o más después de la intervención.

DECORTICACIÓN DEL PULMÓN

La supresión de la corteza fibrosa formada por las pleuras visceral y parietal, según técnica descrita en la lámina 18, es aplicable a cierto número de tuberculosos. Las indicaciones son el pulmón que no puede dilatarse a consecuencia de un neumotórax prolongado, y el empiema tuberculoso.

La decorticación se halla contraindicada en los siguientes casos: 1) cuando el pulmón aprisionado ha sufrido tal grado de fibrosis que no puede volverse a dilatar; 2) cuando el pulmón está afectado de enfermedad activa y no procede la expansión; y 3) cuando la corteza fibrinosa está tan intensamente unida al pulmón que no cabe extirparla. En estas circunstancias puede efectuarse una neumectomía extrapleural, o puede obliterarse el espacio pleural con toracoplastia. Si solamente está contraindicada la reexpansión del lóbulo superior, éste puede extirparse y el inferior puede someterse a decorticación. Al mismo tiempo, o más tarde, se efectúa una toracoplastia.

CAPÍTULO 13

Operaciones diversas

INCLUIMOS EN ESTE CAPÍTULO FINAL las intervenciones que en realidad no corresponden a ninguno de los anteriores. Se trata de operaciones para hernia diafragmática, pecho excavado y tumores mediastínicos.

HERNIA DIAFRAGMÁTICA

Las hernias diafragmáticas pueden ser de origen traumático o no traumático. Las no traumáticas, a su vez, pueden ser congénitas o adquiridas. El tratamiento de los tipos más comunes de hernia congénita se describe en las páginas que siguen; las hernias del hiato vienen tratadas después.

Las *hernias traumáticas* pueden depender de lesión directa o indirecta. El traumatismo indirecto suele ser del tipo que ocurre en las lesiones por aplastamiento y puede producir defecto de cualquier zona del diafragma. El traumatismo directo depende de heridas penetrantes, por ejemplo, de arma blanca o de fuego. Las hernias traumáticas raramente o nunca poseen un saco. Se sospechará el diagnóstico por los síntomas que ocasiona la hernia de vísceras abdominales. Se establece fácilmente teniendo en cuenta la importancia etiológica de cualquier lesión presente o pretérita. Las hernias traumáticas se reparan con mayor facilidad por vía transtorácica. La técnica es prácticamente la misma que ilustramos en la lámina 78.

La *eventración diafragmática* suele ser de origen congénito y puede ocasionar síntomas cardiorrespiratorios similares a los producidos por una hernia diafragmática, especialmente en los niños. Resulta inútil, y casi siempre imposible, establecer un diagnóstico diferencial definido antes de la intervención. Al operar, por vía transtorácica, puede lograrse una buena reparación efectuando una incisión prolongada que atraviese la cúpula diafragmática y superponiendo suficientemente los bordes para bajar la cúpula hasta nivel aproximadamente normal.

Los tipos más comunes de defectos diafragmáticos congénitos se indican esquemáticamente en los dibujos A—C (vistos desde arriba).

A.—El tipo más corriente es la fusión imperfecta del agujero pleuropéritoneal o de Bochdalek. El dibujo indica la localización más frecuente y las dimensiones aproximadas que suelen encontrarse. El tratamiento de este tipo de hernia se indica en la lámina 78.

B.—La ausencia congénita de gran parte del diafragma plantea difícil problema. La mejor solución probablemente sea desplazar el músculo transverso con su aponeurosis hacia arriba de la pared abdominal. Cortando una o dos costillas pueden disminuirse las dimensiones del defecto que hay que reparar. En caso de necesidad puede emplearse un injerto aponeurótico.

HERNIA DEL AGUJERO DE MORGAGNI. REPARACIÓN

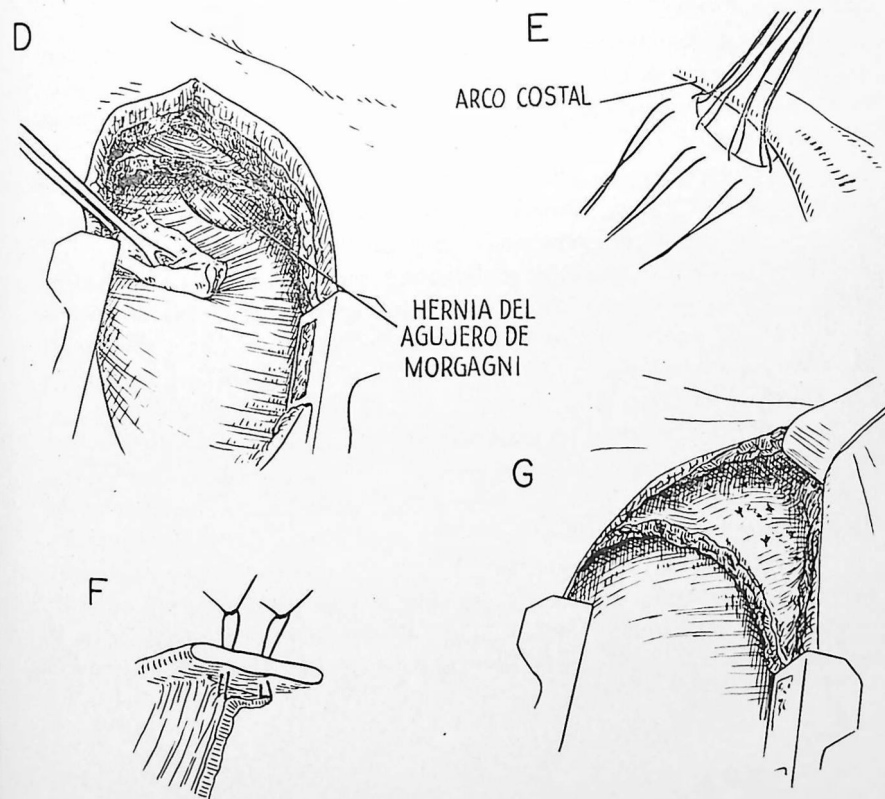
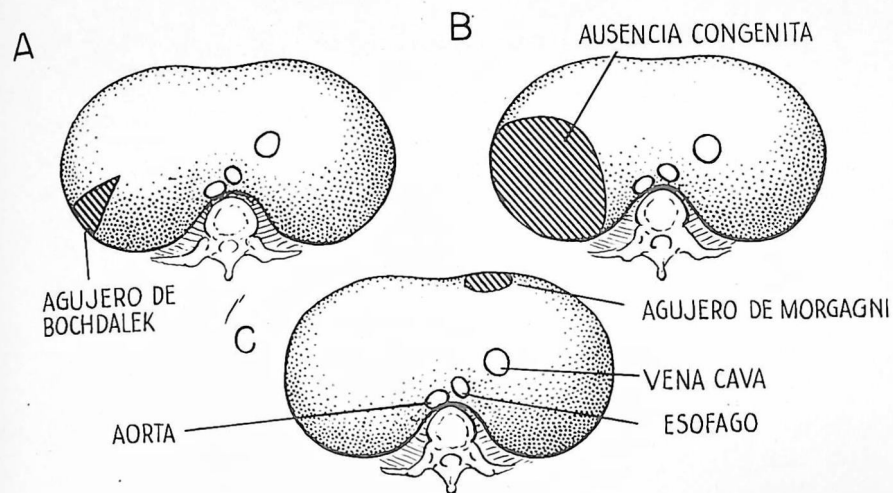
C.—El agujero de Morgagni permanece abierto con mayor frecuencia en el lado derecho que en el izquierdo. La hernia se halla inmediatamente por fuera del esternón; a veces es bilateral y suele tener un saco.

D.—Las hernias del agujero de Morgagni pueden repararse mediante una incisión abdominal alta cuando el diagnóstico puede establecerse con seguridad antes de la intervención. A menos que la hernia contenga intestino, quizá resulte difícil distinguirla de un tumor mediastínico. Si no se puede establecer un diagnóstico definido, hay que explorar el tórax mediante una incisión de toracotomía baja (séptima costilla o séptimo espacio intercostal) con el paciente en posición lateral. Esta vía de acceso, que se indica en el dibujo, proporciona buena exposición para tratar tanto un tumor mediastínico como un defecto diafragmático.

E.—Una vez reducida la hernia, se colocan dos hileras de puntos de seda fuerte en la forma que ilustra el dibujo, de manera que uno a dos centímetros de superficie diafragmática sean llevados en contacto con la pared torácica.

F.—Se anudan los cabos de los puntos que atraviesan la pared torácica.

G.—El dibujo indica la retracción del extremo anterior de la incisión para exponer el arco costal y el aspecto de las dos hileras de puntos después que han sido ligados y cortados.



HERNIA DEL AGUJERO DE BOCHDALEK. REPARACIÓN

La fusión incompleta de los bordes del agujero de Bochdalek deja un defecto (lámina 77, A) que puede causar la muerte en pocas horas después del nacimiento. En raras ocasiones hay un saco que limita la amplitud de la hernia; con frecuencia la mayor parte de vísceras abdominales móviles penetran en la cavidad torácica. En tales circunstancias, la compresión de los pulmones y el desplazamiento del mediastino hacia el lado opuesto suelen dificultar gravemente la función cardiorrespiratoria. Después de establecido el diagnóstico hay que operar lo más pronto posible. Esperar a que el estado general del niño mejore puede constituir un error de gravísimas consecuencias.

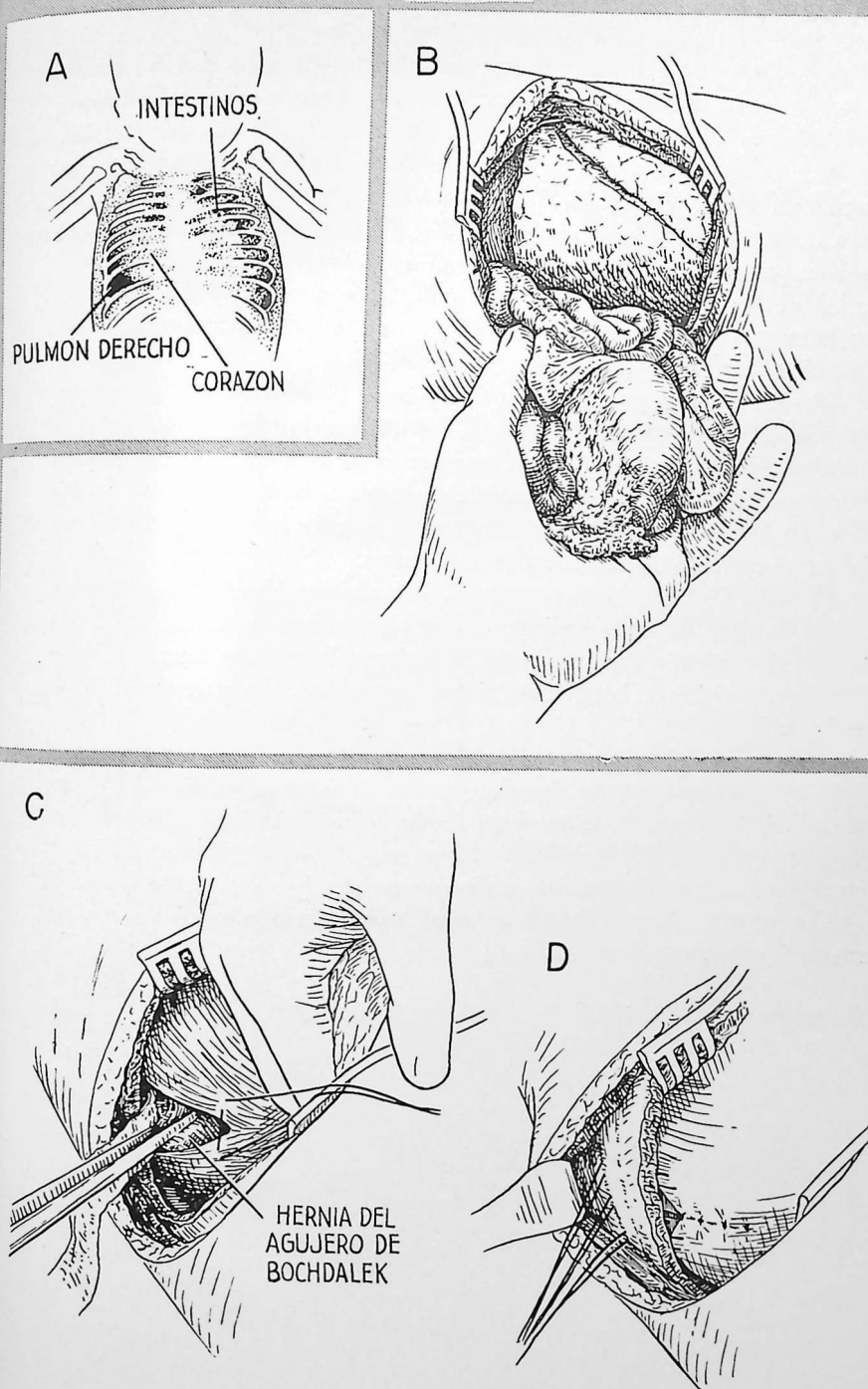
A.—Esquema del aspecto radiológico en un recién nacido con hernia del agujero de Bochdalek. El tórax izquierdo está lleno de asas intestinales y el mediastino se halla desplazado hacia la derecha. Puede observarse en el hemitórax derecho una pequeña porción de tejido pulmonar aireado. El niño en este caso sufría disnea y cianosis intensísimas y constituía una urgencia quirúrgica manifiesta.

B.—Se utiliza anestesia endotraqueal, aunque en caso de urgencia inmediata el problema es más de oxigenación que de anestesia. Se abre rápidamente el tórax atravesando el séptimo u octavo espacio intercostal y se extrae el intestino herniado de la cavidad torácica. Esto permite la expansión del pulmón y el regreso del mediastino a su posición normal. El estado del niño mejora inmediatamente. Cuando la sangre se ha oxigenado bien, puede efectuarse el resto de la intervención sin prisa.

C.—Las vísceras herniadas se devuelven con todo cuidado a la cavidad abdominal y se mantienen allí mediante tiras de gasa. Se inicia después la reparación del defecto. Se colocan puntos de seda en la forma que señala el dibujo, de manera que queden coaptadas superficies relativamente amplias del diafragma en lugar de unir solamente los bordes del defecto.

D.—En muchos casos resulta imposible aproximar los bordes en la base del defecto triangular. Se cierra el resto del defecto pasando puntos de colchonero a través de la pared torácica y tirando de los bordes hacia arriba de manera que queden aplicados a la superficie interna de la pared torácica.

La vía torácica proporciona mucha mejor exposición que la abdominal, permite una expansión más rápida del pulmón y va seguida de una convalecencia menos tempestuosa. Si hay dificultad para devolver los intestinos a la cavidad abdominal, quizá resulte necesario agrandar el defecto diafragmático.



Los dibujos *A* y *B* ilustran esquemáticamente los tipos más frecuentes de hernia que se observan en el hiato esofágico y en su vecindad. Se indican vistos desde arriba, ya que para su reparación se aconseja la vía transtorácica.

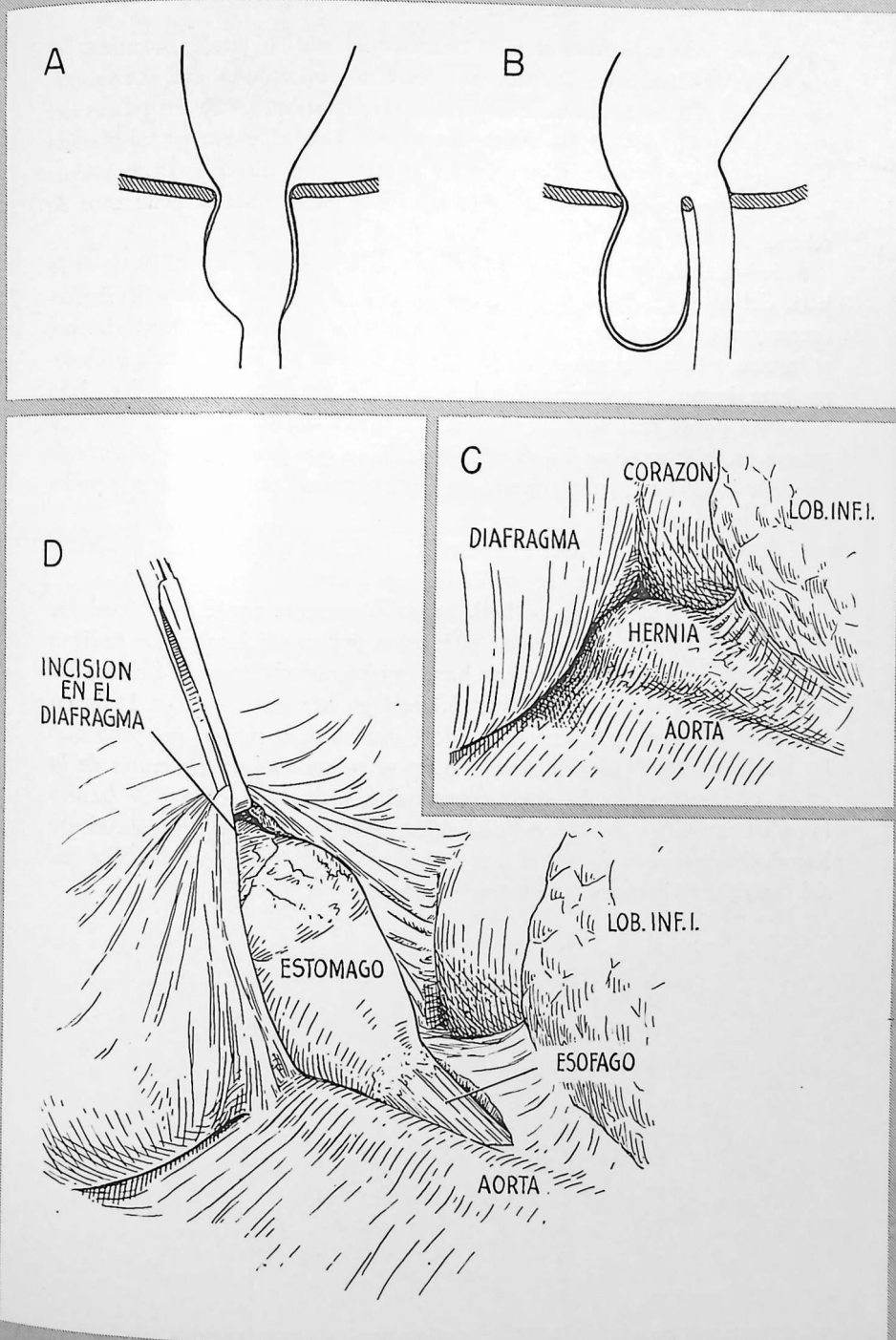
A.—Esta es una hernia verdadera del hiato, el tipo más frecuente. La porción abdominal del esófago y el extremo cardíaco del estómago se hernian hacia arriba a través del hiato esofágico dilatado, penetrando en el mediastino. Un saco peritoneal rodea el estómago herniado, excepto en la zona de penetración de los vasos mesentéricos. El esófago suele tener longitud normal; por lo tanto, puede devolverse fácilmente a su posición fisiológica. En casos raros el esófago sufre acortamiento congénito.

B.—Una hernia parahiatal, mucho menos frecuente, se produce a poca distancia del hiato esofágico. Cierta número de fibras diafragmáticas separan el defecto del hiato esofágico y mantienen el cardias en posición normal. La reparación de este tipo de hernia es parecida a la de una hernia umbilical. La hernia se reduce, el saco se extirpa o se invierte, y los bordes del defecto se aproximan con puntos de seda gruesa.

C.—De *C* a *H* se indica la reparación de una hernia verdadera del hiato. Se abre el tórax izquierdo mediante una incisión a nivel de la séptima costilla o el séptimo espacio intercostal, con el paciente en posición lateral. Obsérvese el aspecto de una hernia voluminosa que se abre paso a través del hiato esofágico.

D.—Se abre la pleura mediastínica y quedan expuestas la hernia y la parte baja del esófago. Se efectúa una corta incisión en el diafragma, que se extiende en dirección anteroexterna desde el hiato esofágico. Esto se hace para lograr una mejor exposición y crear una nueva abertura esofágica en una zona donde sus dimensiones pueden controlarse más fácilmente que en la región normal. Cuando el esófago sufre acortamiento congénito puede ser muy útil trasplantarlo más cerca todavía de la cúpula.

[La reparación de la hernia del hiato continúa en la pág. 372].

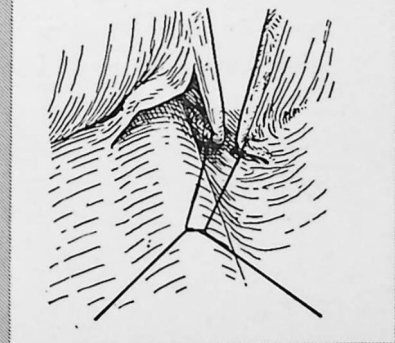
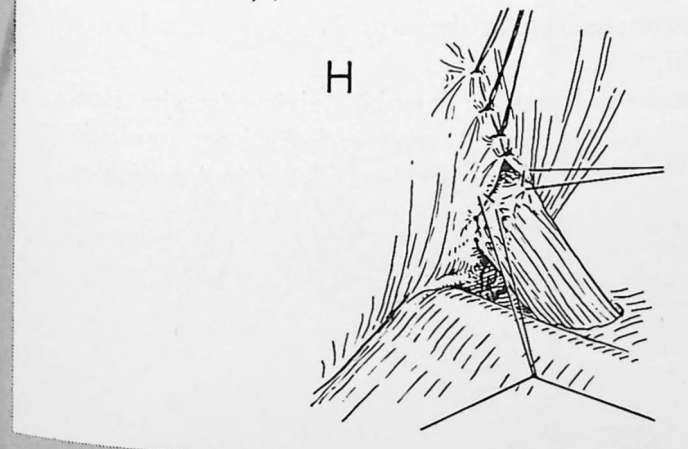
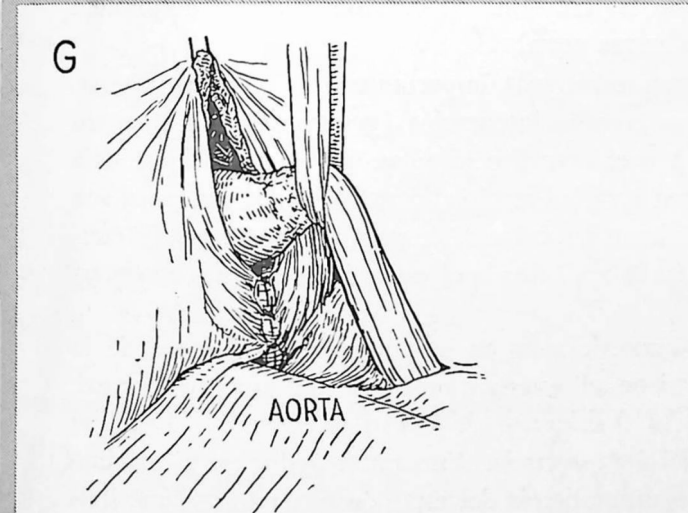
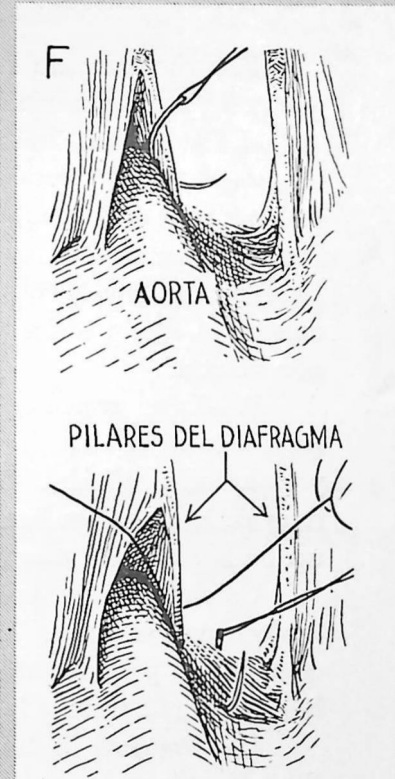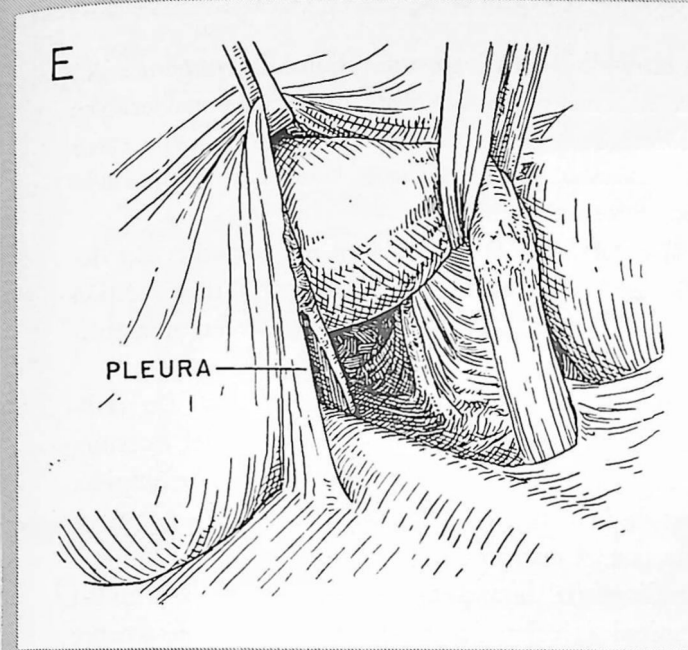


E.—Puede extirparse el saco con una incisión, o puede invertirse; el cuello puede cerrarse desde arriba con una o dos capas de puntos. La ventaja de extirpar el saco estriba en que permite mejor exposición de los pilares del diafragma para colocar los puntos de sutura. Con el estómago desplazado hacia adelante y afuera, según ilustra el dibujo, se disecciona cuidadosamente el tejido areolar de los pilares diafragmáticos para ponerlos netamente de relieve.

F.—Una de las fases más importantes de la intervención es el cierre de la parte del hiato esofágico que se halla junto a la columna vertebral. Es frecuente que en esta zona los pilares del diafragma sean débiles, especialmente el interno, y se hallen tan separados que después de los intentos más cuidadosos para lograr la aproximación directa quede un defecto triangular. Este problema puede resolverse insertando una sutura de tres puntadas con seda gruesa, en la forma que indica el dibujo. Hay que pasar la aguja a través del pilar interno con gran cuidado, ya que el corazón puede hallarse a pocos milímetros de distancia.

G.—Todo o casi todo el hiato esofágico original queda cerrado al aproximar los pilares con puntos separados de seda fuerte.

H.—Ahora el esófago se halla aproximadamente en la zona donde se efectuó la incisión del diafragma. Se insertan puntos adicionales que se ligan por delante y por fuera del esófago hasta quedar una abertura de dimensiones adecuadas. El nuevo hiato, además del esófago con una sonda de Levin en su interior debe admitir la punta del dedo índice. Si es mayor, son probables las recidivas. Los bordes del nuevo hiato se suturan al tejido areolar de la unión esofagogástrica. La operación termina aplastando el nervio frénico inmediatamente por encima del diafragma, cerrando la pleura mediastínica e introduciendo una sonda que se une a un drenaje de cierre hidráulico. La pared torácica se cierra en la forma acostumbrada.



El pecho excavado (en embudo) constituye una anomalía congénita del esternón y cartílagos costales. Muchas personas sufren molestias considerables por tal deformidad. En la forma más grave, cuando el esternón queda cerca de la columna vertebral, el corazón puede hallarse netamente desplazado hacia la izquierda y funcionar anormalmente.

A.—El dibujo señala las características externas en un paciente con deformidad moderadamente intensa. Para corregirla se aconseja una incisión transversal, según indica el dibujo, pero algunos autores prefieren una incisión vertical.

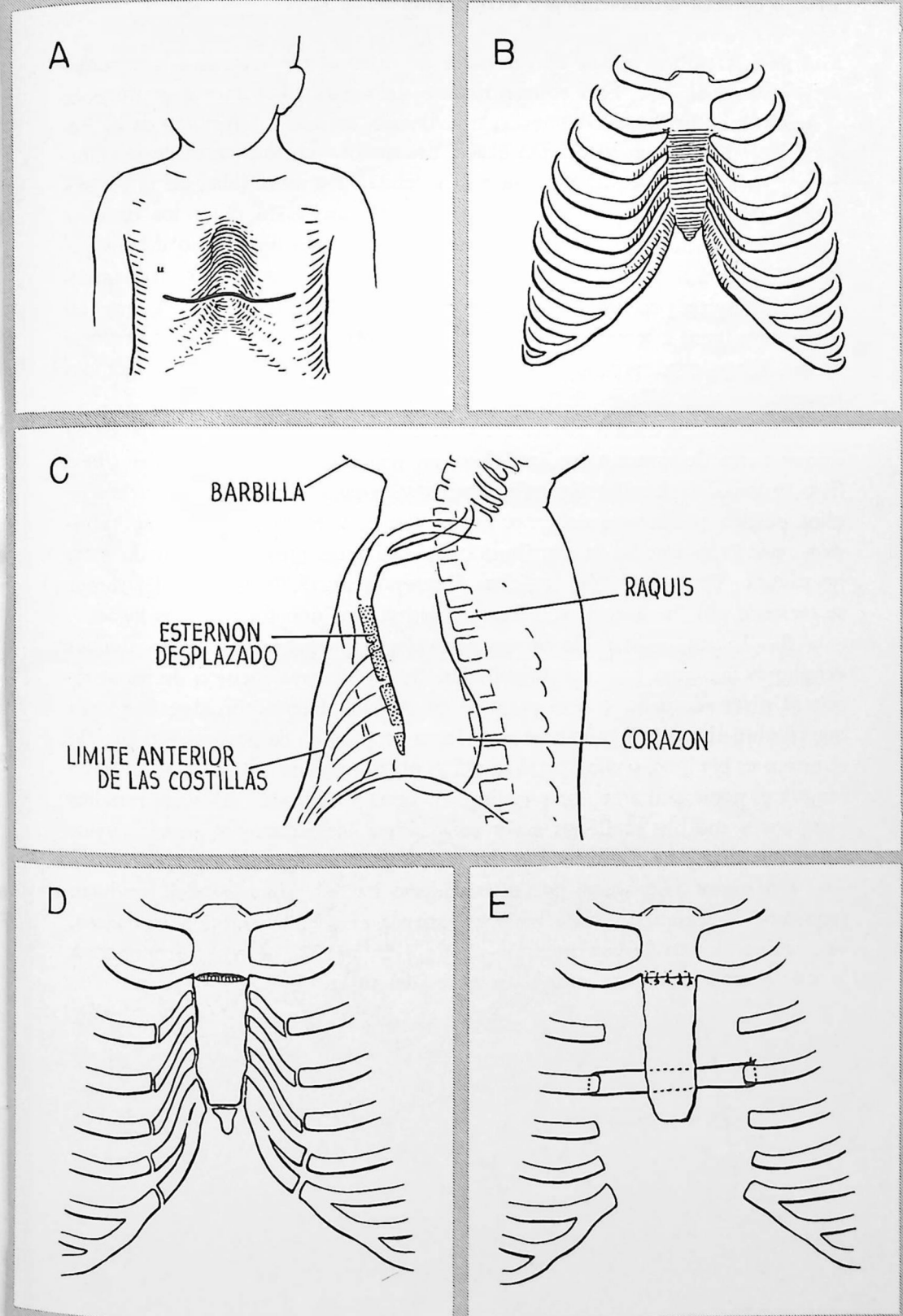
B.—En el esquema se han sombreado las zonas anormales. De ordinario sólo están afectados los cartílagos costales, la parte media del esternón y el apéndice xifoides. La curvatura anormal hacia atrás a veces empieza cerca de los extremos internos de las costillas en la parte anterior y por encima de la unión del manubrio con el cuerpo del esternón.

C.—Esquema de una radiografía lateral en un niño con deformidad moderadamente grave. La mitad inferior del esternón se halla netamente detrás de la parte anterior de las costillas. El corazón está tan desplazado hacia atrás que recubre la columna vertebral.

D.—Esquema de las estructuras más importantes que hay que operar. Procede extirpar los cartílagos costales interesados (generalmente del tercero al séptimo, ambos inclusive) y el apéndice xifoides. El pericondrio se deja intacto de forma que la pared torácica resulte firme. Algunos cirujanos son partidarios de acortar los cartílagos y suturarlos de nuevo en su lugar. Se efectúa una osteotomía en cuña en la zona donde el esternón empieza a encorvarse hacia atrás.

E.—La inserción de puntos de seda en el periostio en el lugar de la osteotomía cuneiforme mantiene el esternón en posición anterior normal. Sin embargo, hay tendencia a desplazarse de nuevo hacia atrás cuando se produce retracción a nivel del área operada. Esto puede reducirse al mínimo introduciendo unas tiras de alambre detrás del esternón en la forma que ilustra la figura. El espacio retrosternal puede drenarse directamente o bien a través de una cavidad pleural.

La intervención amplia que acabamos de describir quizá no resulte necesaria en niños menores de 18 a 24 meses. A veces se logra buen resultado simplemente cortando las bridas aponeuróticas por detrás del apéndice xifoides.



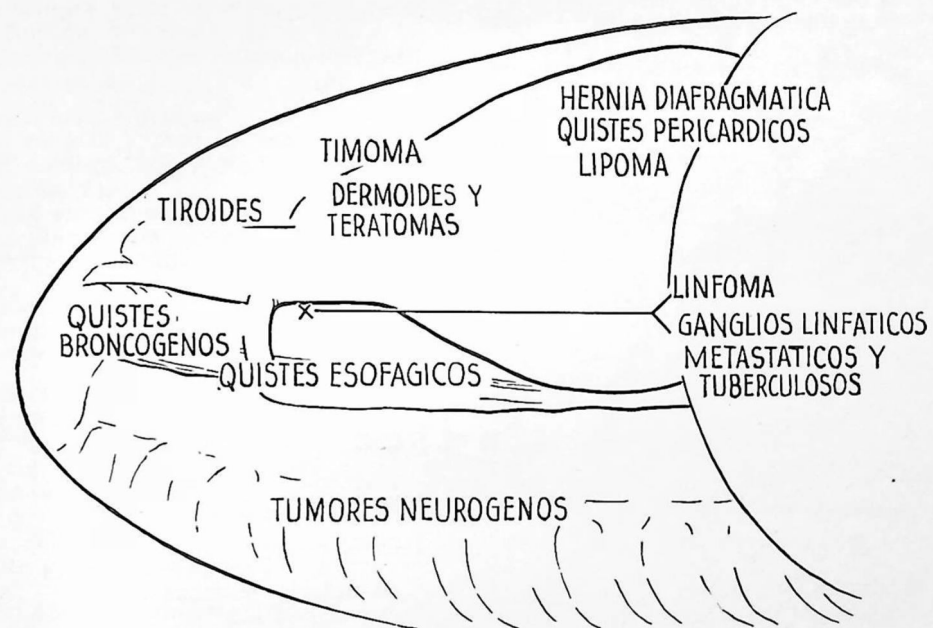
Hoy sabemos que la mayor parte de tumores mediastínicos son potencialmente malignos. Esto es cierto sobre todo para los tumores neurógenos y dermoides, los más frecuentes. De ordinario, sin estudio histológico es imposible determinar la naturaleza exacta del tumor. La frecuencia de la transformación maligna es tan elevada y la morbilidad y mortalidad de la toracotomía exploradora son tan bajas que no está justificado dejar los tumores mediastínicos sin diagnóstico. La técnica empleada en un tiempo de ensayar la radioterapia hoy casi no puede defenderse. A menos de lograr un diagnóstico histológico preciso, pueden tratarse con radioterapia lesiones que así empeoran, como ocurre con los ganglios linfáticos tuberculosos. La ausencia de un diagnóstico preciso también puede impedir el empleo de métodos terapéuticos más eficaces, incluyendo el tratamiento quirúrgico.

A.—Representación esquemática de la localización característica de la mayor parte de tumores mediastínicos, en una radiografía lateral del tórax. Sólo se indica la localización más característica para cada tumor. Muchos de ellos pueden presentarse en otras localizaciones, y es frecuente la superposición cuando se estudia la distribución de una serie muy numerosa de estas neoplasias. En radiografías torácicas ánteroposteriores, la sombra del tumor se extiende por fuera de la sombra mediastínica en uno o en ambos lados.

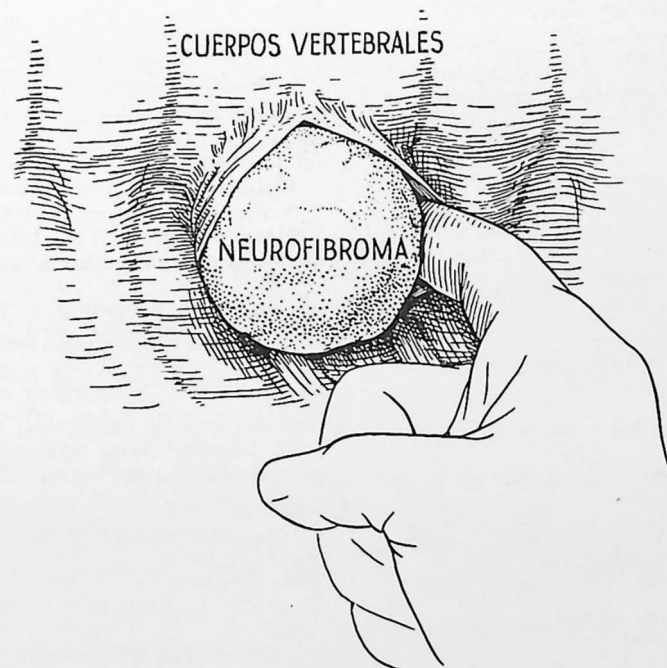
B.—La supresión de la mayor parte de tumores benignos y de algunas neoplasias malignas presenta dificultades. Se efectúa una incisión de toracotomía al nivel adecuado, con el paciente en posición lateral. Se abre la pleura que recubre el tumor y casi siempre se logra un plan de despegamiento cuando el tumor es benigno, como ocurre con el neurofibroma de este dibujo. El riego sanguíneo suele penetrar por una pequeña zona localizada. Algunos tumores benignos y muchos malignos están adheridos a las vísceras o grandes vasos del mediastino y la disección debe efectuarse con mucho cuidado.

Un tumor neurógeno puede extenderse hacia el interior del conducto raquídeo. La extensión suele poderse extirpar ejerciendo tracción cuidadosa, sin laminectomía. La esternotomía media (lámina 27) a veces proporciona la mejor exposición para extirpar tumores del timo.

A



B



Indice

A

Abdomen
 abertura del, 130 y sig.
 heridas del, 81

Absceso, pulmonar
 broncoscopia preoperatoria en, 31
 drenaje quirúrgico por, 102 y sig.
 resección pulmonar por, 104
 tratamiento no quirúrgico, 101

Acalasia del esófago 294 y sig.
 cardioplastia por, 296
 esofagoscopia en, 31

Acido paraaminosalicílico: en tuberculosis, 362 y sig.

Adherencias
 periféricas - separación de, 124
 en lobectomía, 185
 en toracotomía después de toracoplastia, 136
 pleurales, extirpación con cauterio, 338

Alimentación
 parenteral, después de esofagectomía, 285
 preoperatoria
 en pacientes con cáncer del esófago, 258
 para corregir desnutrición, 43 y sig.

Ampollas
 enfisematosas (gigantes), 184
 intrapulmonares, extirpación, 240

Analgésicos: para alivio del dolor, 64, 78

Anastomosis
 aórtica, término terminal, 314
 de arteria pulmonar,
 y aorta, 322
 y arteria subclavia, 318 y sig.
 de faringe al estómago, 279, 280
 de vasos sanguíneos, 300
 del esófago al yeyuno, 270
 esofágica
 conservación del riego sanguíneo en, 255
 en fístula tráqueoesofágica, 288
 esofagogástrica
 término lateral, 273, 276
 término terminal, 266

Anatomía quirúrgica
 del árbol bronquial, 140
 de las estructuras hiliares, 137, 142
 vista anterior, 146, 148
 vista de la cisura, 146, 150
 vista posterior, 148, 150
 de los segmentos broncopulmonares, 138
 de los vasos pulmonares, 142 y sig.

Anemia: tratamiento preoperatorio, 43, 258

Anestesia
 consideraciones generales, 46 y sig.
 para toracoplastia, 346
 y posición del paciente, 122

Aneurisma
 arteriovenoso (del pulmón) angiocardio-
 grafía
 en diagnóstico de, 28
 de aorta, tratamiento quirúrgico de, 332
 del tronco braquiocefálico, 128

Angiocardiografía: en diagnóstico, 28

Anhidrido carbónico
 en sangre arterial, como prueba de función pulmonar, 41 y sig.
 retención, durante intervenciones torácicas, 245.

Anomalías, congénitas
 del corazón y grandes vasos, 299
 del esófago, 286 y sig.
 quistes, 240
 tórax en embudo, 374
 vasculares, que comprimen tráquea y esófago, 332

Anoxia: causa de paro cardíaco, 246
 durante intervención, causas y tratamiento, 244 y sig.

Antibióticos
 en tratamiento preoperatorio, 44
 en tratamiento postoperatorio, 59 y sig.
 instilación
 en cavidad del empiema, 91 y sig., 179
 en cavidad pleural después de neumectomía, 175
 por absceso pulmonar, 101

Aorta
 anastomosis de, 322
 aneurisma de, tratamiento quirúrgico, 332
 cayado de
 compresión de la tráquea por anomalías del, 332
 disección de los tumores cerca del 274
 coartación de, 310 y sig.
 diagnóstico, 28, 310
 resección, con anastomosis aórtica, 312
 exposición de, 312
 lesión, durante tratamiento quirúrgico, 241
 transfusión intraarterial, 56
 visualización, por angiocardiografía, 28

Apicolisis: con toracoplastia, 343

Arbol bronquial
 anatomía quirúrgica, 140
 broncografía para visualización del, 26

Arterias
véase también Vasos sanguíneos
 anastomosis, 300
 de aorta, 322
 de arteria subclavia, 318 y sig.
 bronquiales, 152
 coronarias, desgarró de, 88
 disección, ligadura y sección de, 156

posición y curso, 142
 derecha, 144, 148 y sig.
 izquierda, 143, 146 y sig.
 radial, para transfusión intraarterial, 56
 segmentales - ligadura y sección, 188, 192, 206
 subclavia derecha - compresión del esófago por, 332

Aspiración, *véase también* Toracentesis
 broncoscópica
 de secreciones, preoperatoria, 44
 en absceso pulmonar, 101
 de cavidad del empiema, e instilación de antibióticos, 91 y sig.
 en drenaje torácico, 66, 98
 en neumotórax a presión, 74
 técnica de Monaldi, 358
 traqueal
 postoperatoria, para prevención de atelectasia, 60
 técnica, 62

Atelectasia: prevención postoperatoria, 60 y sig.

Aurícula
 comisurotomía por estenosis mitral, 326
 lesión, durante tratamiento quirúrgico, 244

B

Biopsia: aspiración por, 34

Blalock, operación de, 318 y sig.

Broncoespirometría, para prueba funcional de cada pulmón, 42

Broncografía, 26

Broncoscopia
 para diagnóstico y preparación preoperatoria, 31
 postoperatoria, 61

Bronquiectasias
 broncografía en, 26
 lobectomía por, 183
 resección segmentaria por, 216, 220, y sig.

Bronquios
 arterias de, 152
 muñón de, fijación al colgajo pleural, 158, 162
 sección y sutura, 158
 método de pinza única, 170
 segmentales - sección y sutura, 194, 198, 206

Bronquitis tuberculosa, 335

C

- Carcinoma
 broncogénico - diagnóstico
 broncoscopia en, 31
 examen de esputo en, 30
 toracentesis en, 32
 broncogénico - tratamiento, 153
 lobectomía en, 183
 neumectomía radical por, 175 y sig.
 del esófago, resección por 256 y sig.
- Cardioplastia: por acalasia, 296
- Cateterismo, cardíaco
 circulación pulmonar medida por, 42
 en diagnóstico, 36
- Cavernostomía, 358
- Cintura escapular: movimiento de, después de toracoplastia, 345
- Circulación pulmonar
 como prueba de función pulmonar, 42
 dinámica de,
 en movimiento paradójico, 20
 en neumotórax abierto, 16
 sobrecarga en
 edema pulmonar por, 53
 peligro de, después de neumectomía, 177
- Cirugía torácica
 consideraciones generales en, 45 y sig.
 instrumentos para, 48 y sig.
 problemas especiales en las grandes intervenciones torácicas, 241 y sig.
- Coccidioidomicosis: prueba cutánea en diagnóstico de, 30
- Comisurotomía: para tratamiento de estenosis mitral, 326 y sig.
- Conducto arterioso, persistencia del, diagnóstico, 28, 302
 ligadura, 308
 ligadura o sección, 303
 sección y sutura, 304
- Costillas
 desarticulación de, en toracoplastia, 348
 "deslizante", 80
 fracturas
 múltiples, movimiento paradójico con, 70, 76
 simple, 80
 resección, 112
 de pequeña porción, 94
 de primera costilla, en toracoplastia, 346
 separación costocondral, 80
- Corazón
 anomalías del, 299

- angiocardiografía en diagnóstico de, 28
 decorticación, 330
 enfermedades del,
 cateterismo cardíaco en diagnóstico de, 36
 tratamiento preoperatorio en, 45
 exposición transpleural bilateral del, 134
 heridas, 86 y sig.
 pericardicentesis en tratamiento de, 86, 88
 sutura de, 88
 operaciones sobre, 88, 299 y sig.
 instrumentos usados en, 50
 paro, 246 y sig.
 reanimación, 248 y sig. 254

D

- Decorticación
 del corazón, 330
 incisión para, 134
 del pulmón, 84
 con lobectomía, 211
 en tuberculosis, 363 y sig.
 por empiema crónico, 100
 por hemotórax coagulado, 79
- Desnutrición: tratamiento preoperatorio, 43 y sig.
- Diafragma
 eventración del, 365
 hernias del, 365 y sig.
 incisión en, 130 y sig.
- Divertículo
 esofágico, 291
 esofagoscopia en diagnóstico y tratamiento de, 31
 extirpación, 292
- Dolor
 de heridas torácicas - alivio, 78
 de la herida - tratamiento, 64
- Drenaje
 abierto
 de cavidad del empiema - técnica, 94 y sig.
 para empiema postneumectomía, 179 y sig.
 para fístula postneumectomía, 181
 para hemotórax infectado, 79
 técnica de aspiración con guante, 98
 cerrado, de cavidad del empiema, 92 y sig.
 con lavado, en cavidad de empiema postneumectomía, 180
 de absceso pulmonar, 102 y sig.
 de cavernas tuberculosas, 333, 358

- del tórax (postoperatorio) 65 y sig.
 después de esofagectomía, 284
 después de lobectomía, 210, 212
 después de neumectomía, 174 y sig.
 después de resección segmentaria, 236 y sig.
 después del cierre de herida, 72
 supresión de los tubos de, 68, 98
 técnica de, con cierre hidráulico, 66 y sig.
 permanente, en empiema crónico, 100
 postural
 en absceso pulmonar, 101
 preoperatorio, 44
- Duodeno: cierre, en gastrectomía total, 268

E

- Edema pulmonar: por transfusión excesiva, 53
- Electrocardiograma
 en fibrilación ventricular, 247
 preoperatorio, valor del, 37
- Empiema
 agudo
 aspiración e instalación de antibióticos, 91 y sig.
 drenaje abierto, 94 y sig.
 drenaje cerrado, 92 y sig.
 crónico - tratamiento, 100
 decorticación del pulmón, 84
 toracoplastia de Schede, 354
 después de esofagectomía, 284
 después de resección segmentaria, 237
 postlobectomía, 213
 postneumectomía, 178 y sig.
 toracentesis en diagnóstico de, 32
- Enfisema
 determinación del volumen residual en, 40
 subcutáneo, 18, 74
- Enteroenterostomía: después de gastrectomía total, 270
- Enzimas, fibrinolíticas
 en tratamiento de hemotórax coagulado, 79
 empleo en cavidad del empiema, 92
 en empiema postneumectomía, 179
- Escape aéreo
 control, en resección segmentaria, 236
 en neumotórax a presión, 18, 74
 por vesículas y ampollas, 240
 postoperatorio, drenaje del tórax por, 65 y sig.
- Escoliosis: prevención después de toracoplastia, 345

- Esofagectomía
 con esofagogastrotomía
 para lesiones intratorácicas altas, 274 y sig.
 para lesiones intratorácicas bajas, 272 y sig.
 para lesiones vecinas a la entrada del tórax, 280
 por lesiones a nivel del cuello, 282
- Esofagitis péptica
 causa de estenosis esofágica, 257
 después de cardioplastia, 295
- Esófago
 acalasia del, 294 y sig.
 cardioplastia por, 296
 esofagoscopia en, 31
 atresia del, 286, 288
 divertículo del, 291 y sig.
 estenosis del, 257
 hernia del hiato, 370 y sig.
 operabilidad de las lesiones malignas del, 259, 279
 perforación del, 298
 principios de la cirugía del, 255 y sig.
 resección del, véase también operaciones correspondientes
 indicaciones, 256 y sig.
 tratamiento preoperatorio, 258
 tratamiento postoperatorio y complicaciones, 284 y sig.
 tubos de plástico en, 259
- Esofagogastrectomía: con esofagogastrotomía, 260 y sig.
- Esófagogastrotomía
 término lateral, 273, 276
 término terminal, 266
- Esofagoscopia, 31
- Esofagoyeyunostomía después de gastrectomía total, 270
- Esparadrappo
 en tratamiento de movimiento paradójico, 76, 344
 para alivio del dolor torácico, 82
- Espiografía: para estudios de ventilación, 40
- Esputo, véase también Secreciones traqueobronquiales
 examen del, diagnóstico, 30
- Estenosis
 mitral - comisurotomía por, 326 y sig.
 pulmonar - valvulotomía por, 324
- Esternón
 en pecho excavado, 374
 separación condroesternal, 80
- Esternotomía
 media, 126

- modificaciones, 128
transversa, 134
- Estómago
resección, 260 y sig.
retraso del vaciamiento del, después de esofagectomía, 258 sig.
- Estreptomina
administración postoperatoria, 60, 175
en tuberculosis, 362
con PAS, 363
- Examen del contenido gástrico: en diagnóstico, 30 y sig.

F

- Faringogastrostomía, 279 y sig.
- Fiberglas: en neumólisis extrapleural, 356
- Fibrilación
auricular, después de esofagectomía, 284
ventricular, 246 y sig.
tratamiento con shock eléctrico, 252
- Fisiología: cardiorrespiratoria, 15, 38 y sig.
- Fístula
arteriovenosa, tratamiento quirúrgico, 332
broncopleural
después de resección segmentaria, 237
postlobectomía, 213 y sig.
postneumectomía, 180 y sig.
traqueoesofágica, 286
tratamiento quirúrgico, 288 y sig.
- Flebotomía: por transfusión excesiva, 53
- Fluoroscopia véase Radioscopia
- Fracturas, costales
múltiples, movimiento paradójico con, 70, 76
simple - tratamiento, 80
- Función pulmonar
análisis de sangre arterial en determinación de, 41 y sig.
broncoespirometría en determinación de, 42
en tuberculosis pulmonar, 334
estimación preoperatoria, 38
mezcla intrapulmonar de gases y, 41
pruebas de difusión, 41
pruebas de ventilación, 38 y sig.
capacidad respiratoria máxima, 40
espirografía en, 40

- medición de volúmenes pulmonares, 38 y sig.
reserva respiratoria, 41

G

- Ganglios linfáticos
celíacos, extirpación por cáncer, 262
extirpación, con neumectomía, 175 y sig.
- Gastrectomía
con pinza de Petz, 264
total, 268 y sig.
- Gastrostomía: para alimentación preoperatoria, 44, 258
- Gröndahl, cardioplastia de, 296

H

- Hamartoma: resección en cuña, 238
- Hemorragia
durante intervención
substitución inmediata de sangre por, 52 y sig., 56
tratamiento, 241 y sig.
intratorácica, por herida, 70, 80
- Hemotórax
coagulado, efectos del, 79
en heridas torácicas, 78 y sig.
- Heridas, véase también Lesiones del corazón, 86
pericardicentesis por, 86, 88
suturas de, 88
del tórax, 69 y sig.
abiertas, 16, 69
penetrantes y perforantes, 80
tratamiento, 70 y sig.
tóracoabdominales, 81
traqueales, 18
- Hernia
del hiato, 370 y sig.
diafragmática congénita, 366
agujero de Bochdalek, 368
agujero de Morgagni, 366
diafragmática traumática, 365
parahiatal, 370
- Hilio primario
estructuras del, 142
orden de sección, en neumectomía, 155, 164
vista anterior, 146, 148
vista de la cisura, 146, 150
vista posterior, 148, 150
- Hipoproteinemia: tratamiento preoperatorio, 43
- Histoplasmosis: pruebas cutáneas en diagnóstico de, 30
- Historia clínica, 22

I

- Incisiones
esternotomía, 126 y sig. 134
exposición transpleural bilateral del corazón, 134
para masaje cardíaco, 250
tóracoabdominales, 130 y sig.
cierre, 132
toracotomía simple, 105 y sig.
con resección costal, 112 y sig. 118
con resección costal — cierre, 116
intercostal, 106 y sig.
intercostal — cierre, 110
- Instrumentos: para cirugía torácica, 48 y sig.

L

- Lesiones, véase también Heridas del miocardio, 86
de los grandes vasos, durante intervención — tratamiento, 241 y sig.
por estallido, 81
torácicas, 69 y sig.
alivio del dolor — medidas, 82
clasificación y tratamiento, 69 y sig.
por aplastamiento, 80
problemas comunes a, 78 y sig.
- Levantamiento temprano: después de operaciones torácicas, 45 y sig.
- Líquidos
administración postoperatoria, 59
restricción, después de neumectomía, 177
- Lingulectomía, 220 y sig.
- Lobectomía, 183 y sig.
cisuras incompletas, abertura de, 186, 200
método de pinza y sutura, 186, 208
técnica retrógrada, 186, 202
decorticación con, 211 y sig.
derecha inferior, 206
derecha superior, 196 y sig.
disección de adherencias en, 185
drenaje de cavidad pleural después de, 210
expansión de los lóbulos restantes, 210
inferior izquierda, 192 y sig.
media, 200
técnica retrógrada, 202 y sig.
parálisis del nervio frénico en, 212
posición del paciente en, 184
superior izquierdo, 188 y sig.
toracoplastia con, en tuberculosis, 211, 362

- tratamiento postoperatorio y complicaciones, 212 y sig.
tratamiento preoperatorio, 184
- Lucita, bolitas de
como prótesis, después de neumectomía, 181 y sig.
en neumólisis extrapleural, 356

M

- Masaje cardíaco: por paro cardíaco, 248, 250
- Mediastino
anterior, exposición del, 126 y sig.
desplazamiento del, en neumotórax abierto, 16
desviación del, en neumotórax a presión, 74
tumores del, 376
- Métodos de sutura, véase también Anastomosis
ligadura de vasos hiliares, 156
para bronquios, 158 170
para desgarró de arteria pulmonar, 242
para heridas cardíacas, 88
para vasos sanguíneos, 300
- Micosis
pruebas cutáneas, 30
tratamiento quirúrgico por, 154, 184
- Miocardio
contusión del, 86
sutura de herida del, 88
- Monaldi, técnica de aspiración de, en supresión de ampollas gigantes, 240
para drenaje de cavernas tuberculosas, 358
- Morfina: para alivio del dolor de incisión, 64
- Movimiento paradójico
con toracoplastia, 343
por heridas por aplastamiento, 20, 70, tratamiento, 76, 344

N

- Nervios
frénico — parálisis del
en lobectomía, 212
en neumectomía, 177
técnica, 340
intercostales
inyección, para alivio del dolor, 64, 78
sección, para alivio del dolor, 64, 120

Neumectomía, 153 y sig.
adaptación de la presión intrapleural después de, 174
complicaciones postoperatorias, 178 y sig.
consideraciones operatorias generales, 155
con toracoplastia, por tuberculosis, 176 y sig. 362
drenaje después de, 174 y sig.
en posición lateral, 160 y sig.
en posición prona, 164 y sig.
en posición supina, 168 y sig.
extrapleural, 176
hiperdistensión del pulmón restante — profilaxis, 181 y sig.
indicaciones para, 153 y sig.
posición del paciente en, 154
radical, por cáncer, 175 y sig.
tratamiento postoperatorio, 177 y sig.

Neumólisis
extrapleural, 356
intrapleural cerrada, 338

Neumotórax
abierto
anomalías en, 16
tratamiento, 72
a presión, 18
por herida, 70
tratamiento, 74
artificial, 336
espontáneo crónico, 240
extrapleural, 356

Nutrición
en período postoperatorio, 64
en valoración del estado general del paciente, 37

O

Oxígeno
administración
con anestésicos, 46
en lesiones por estallido, 82
postoperatoria, 69
en sangre arterial, y función pulmonar, 41 y sig.

P

Parafina: en neumólisis extrapleural, 356

Pecho excavado (en embudo): corrección operatoria, 374

Penicilina
inyección en cavidad pleural, después de neumectomía, 175
profilaxis, postoperatoria, 59

Pericardicentesis: por taponamiento cardíaco, 86

Pericarditis constrictiva crónica: decorticación por, 330

Planografía: para demostrar lesiones pulmonares, 24

Pleura
adherencias
liberación de, 124, 185
neumólisis intrapleural, 338
colgajo para recubrir muñón bronquial, 158, 162
parietal
extirpación en neumectomía extrapleural, 176
extirpación por neumotórax espontáneo crónico, 240
liberación de, en neumólisis extrapleural, 356

Polvo: sobre superficie del pulmón, en tetralogía de Fallot, 317

Posición del paciente, 105
elección de, en lobectomía, 184
elección de, en neumectomía, 154
ventajas y desventajas
de la lateral, 120, 122, 162
de la prona, 114, 122, 123, 166
de la supina, 108, 122 y sig., 170

Potts, operación de,
técnica, 322
ventajas, 317

Presión, intrapleural
adaptación después de neumectomía, 174
en neumotórax a presión, 18, 74
normal, 15

Procaína endovenosa
en operaciones sobre el corazón, 247, 326
para inhibir reflejo circulatorio, 245

Pronestyl, empleo de, en operaciones sobre el corazón, 247, 326

Pruebas cutáneas: en diagnóstico, 30

Pulmones, véase también Función pulmonar. Respiración.
abscesos del, 101 y sig.
anatomía quirúrgica de los, 137 y sig.
cisuras interlobares (incompletas) apertura de, 186, 200, 202, 208
decorticación, 84
con lobectomía, 211
en tuberculosis, 363 y sig.
por empiema crónico, 100
por hemotórax coagulado, 79
en respiración normal, 15 y sig.
expansión
de los lóbulos restantes, en lobectomía, 210

técnica de aspiración con guante, 98
función, 38
lesiones cavitarias, planografía para demostrar, 24
planos intersegmentales — delimitación de, 202, 217 y sig., 222, 230
resección en cuña, 238
segmentos broncopulmonares del, 138
resección, 215 y sig.
"síndrome de pulmón húmedo" en heridas torácicas, 78
ventilación, durante la intervención, 46

Q

Quistes
congénitos, 240
gigantes, de aire — tratamiento, 240

R

Radioscopia
en diagnóstico
de acalasia, 294
de lesiones torácicas, 23
de taponamiento cardíaco, 86
en estimación del funcionamiento pulmonar, 38

Radiografías de los vértices, diagnóstico, 23

Rayos X: en diagnóstico de lesiones torácicas, 23 y sig.

Reanimación: cardíaca, 248 y sig. 254

Reflejos circulatorios: tratamiento, 245 y sig.

Resección segmentaria, 215 y sig.
apical del lóbulo superior izquierdo, 232 y sig.

basal izquierdo, 224 y sig.
control de fugas aéreas y puntos que sangran, 236

lingulectomía, 220 y sig.
separación de los planos intersegmentales, 217 y sig., 226
insuflación diferencial en, 217, 222, 230

superior, lóbulo inferior derecho, 228 y sig.
tratamiento postoperatorio y complicaciones, 236

Resección en cuña: método de pinza y sutura, 238

Respiración
anomalías de, 16 y sig.
artificial, por paro cardíaco, 248, 250
capacidad respiratoria máxima, 40

controlada
durante cirugía torácica, 46
en exposición transpleural bilateral, 134
movimiento paradójico, mecanismo, 20
normal 15, y sig.
volumen minuto y volumen por respiración, 40

S

Sangre
análisis de, arterial, como prueba de función pulmonar, 41 y sig.
determinación en, preoperatoria, 37
pérdida de, durante la operación, 52, 118
en toracoplastia de Schede, 354
medición, 54
presión, después de intervención por coartación de la aorta, 311

Secreciones tráqueobronquiales
control postoperatorio, 58, 60 y sig., 212
en heridas torácicas, 78
reducción de, antes de operación, 44

Shock
con herida torácica, 70
en el curso de operación, 54
en lesiones por estallido, 81
por ciclopropano, mecanismo, 245

T

Taponamiento cardíaco: diagnóstico y tratamiento, 86 y sig.

Técnica de aspiración con guante, 98

Tetralogía de Fallot
angiocardiógrafía en diagnóstico de, 28
arterias bronquiales en, 152
elección de la intervención, 316 y sig.
operación de Blalock para, 318 y sig.
operación de Potts para, 322 y sig.

Toracentesis, 32
después de neumectomía, 178
en hemotórax, 78
en neumotórax a tensión, 74

Toracoplastia
anterior — posterior — posterior, 352
después de neumectomía, 179, 181
de Schede, 100, 354
en tuberculosis, 342 y sig.
concomitante y después de la resección, 362
con aspiración intracavitaria, 358

- con lobectomía, 211
con neumectomía, 176 y sig.
pósterolateral (resección de siete costillas), 346 y sig.
toracotomía después de, 136
- Toracotomía, 105 y sig.
con incisión abdominal, 130 y sig.
después de toracoplastia, 136
en posición lateral, 118 y sig.
en posición prona, 112 y sig.
exposición obtenida, 114
en posición supina, 106 y sig.
exploradora, diagnóstico, 36
liberación de adherencias periféricas, 124
ventajas y desventajas de cada posición, 122 y sig.
- Tórax
drenaje, véase Drenaje
en embudo — tratamiento quirúrgico, 374
examen físico del, 22
fisiología quirúrgica del, 15
herida aspirante del, 16, 69
 cierre, 72
heridas del,
 alivio del dolor de — métodos, 82
 clasificación y tratamiento, 69 y sig.
 etiología, 69
 movimiento paradójico en, 20, 70
 problemas comunes a la mayor parte de, 79
- Tos
eficaz (postoperatoria), 60
enseñanza preoperatoria, 45
estimulación del reflejo a, por aspiración traqueal, 62
- Tracción, esquelética
en fracturas de esternón, 80
por movimiento paradójico, 76
- Traqueotomía
en "síndrome de pulmón húmedo", 78
después de esofagectomía, 284
para eliminar secreciones tráqueo-bronquiales, 61, 78
- Transfusión de sangre
durante la operación, 52
 intraarterial, 56
 intravenosa, 52
 substitución de acuerdo con cantidad perdida, 53
durante tratamiento de herida cardíaca, 88
en heridas de tórax, 70
en reanimación cardíaca, 250
excesiva, 53
preoperatoria, 43 y sig., 258
postoperatoria, 59

- Tratamiento preoperatorio, véase también Operaciones correspondientes.
estudios diagnósticos, 22 y sig.
preparación del paciente, 43 y sig.
pruebas de función pulmonar, 38 y sig.
valoración del estado general del paciente, 36 y sig.
- Tratamiento postoperatorio, véase también Operaciones correspondientes:
58 y sig.
- Tuberculosis, 333 y sig.
 cavernas
 cirugía en, 335, 360
 métodos de drenaje, 358
 colapsoterapia, 333, 336 y sig., 356
 decorticación del pulmón en, 363 y sig.
 estreptomocina y PAS en, 362 y sig.
 pruebas diagnósticas, 30, 32
 resección pulmonar por, 154, 183, 360 y sig.
 selección de pacientes para tratamiento quirúrgico de, 334 y sig.
 toracoplastia en, 342 y sig.
 con lobectomía, 211
 con neumectomía, 176, 181-

- Tumores
 benignos, resección por, 216
 del esófago, resección por, 258
 del mediastino, extirpación, 376
 lobectomía por, 184

V

- Valvulotomía: por estenosis pulmonar, 324
- Vasos sanguíneos
 disección ligadura y sección de, 156
 fístula arteriovenosa, 332
 instrumentos quirúrgicos para, 50
 lesión, durante tratamiento quirúrgico, 241 y sig.
 ligadura intrapericárdica, 172
 para evitar hemorragia, 244
 métodos de sutura, 300
- Venas, pulmonares
 véase también Vasos sanguíneos
 anastomosis, 300
 disección, ligadura y sección, 156
 intersegmentales, guías en resección segmentaria, 218
 posición y curso, 142
 derechas, 145, 148
 izquierdas, 143, 146
 segmentales — ligadura y sección, 190, 192, 206
- Ventilación
 eficacia de, valoración, 38 y sig.
 pulmonar, durante la operación, 46

W

- Wendel, cardioplastia de, 296
Wookey, procedimiento de, 282

Y

- Yeyunostomía: para alimentación preoperatoria, 44, 258

ESTA OBRA SE TERMINÓ DE IMPRIMIR
EL DÍA 27 DE FEBRERO DE 1954, EN
LOS TALLERES LINOTIPOGRÁFICOS DE
EDIMEX, S. DE R. L., CALLE DE
MATEO ALEMÁN, 50, MÉXICO, D. F.

LA EDICIÓN CONSTA DE 5 150
EJEMPLARES.

Precio \$.....

